

publiziert bei:	 AWMF online Das Portal der wissenschaftlichen Medizin
-----------------	---

AWMF-Register Nr.	187-003	Klasse:	S2k
--------------------------	----------------	----------------	------------

S2k-Leitlinie

Wirbelsäulenmetastasen

der

Deutschen Gesellschaft für Orthopädie und Unfallchirurgie e.V.

Deutschen Wirbelsäulengesellschaft



und

AG Onkologische Rehabilitation und Sozialmedizin (AGORS) der Deutschen Krebsgesellschaft

AG Prävention und Integrative Onkologie (PRiO) der Deutschen Krebsgesellschaft

Berufsverband Deutsche Neurochirurgie (BDNC)

Berufsverband der Deutschen Strahlentherapeuten e.V. (BVDST)

Berufsverband für Orthopädie und Unfallchirurgie (BVOU)

Bundesverband Deutscher Pathologen e.V. (BDP)

Deutsche Gesellschaft für Hämatologie und Medizinische Onkologie (DGHO)

Deutsche Gesellschaft für Interventionelle Radiologie und minimal-invasive Therapie (DeGIR)

Deutsche Gesellschaft für Neurochirurgie (DGNC)

Deutsche Gesellschaft für Neuroradiologie e.V. (DGNR)

Deutsche Gesellschaft für Nuklearmedizin e.V. (DGN)

Deutsche Gesellschaft für Radioonkologie (DEGRO)

Deutsche Gesellschaft für Orthopädie und Orthopädische Chirurgie (DGOOC)

Deutsche Gesellschaft für Palliativmedizin (DGP)

Deutsche Gesellschaft für Pathologie e. V. (DGP)

Deutsche Röntgengesellschaft e.V. (DRG)

Deutscher Verband für Physiotherapie e.V. (ZVK)

Konferenz Onkologischer Kranken- und Kinderpflege (KOK)

Schweizerische Gesellschaft für spinale Chirurgie (SGS)

Sektion Muskuloskeletale Tumoren der DGOOC

Herausgebende

Federführende Autoren:

Prof. Dr. Georg Osterhoff

Prof. Dr. René Schmidt

Prof. Dr. Alexander Disch

Federführende Fachgesellschaften:

Deutsche Gesellschaft für Orthopädie und Unfallchirurgie e.V. (DGOU)

Deutsche Wirbelsäulengesellschaft (DWG)

Kontakt:

Dr. rer. nat. Diana Schoppe

Straße des 17. Juni 106-108

leitlinien@dgou.de

030 – 340 60 36 15

<https://dgou.de/leitlinien/leitlinien-kommission>

Bitte wie folgt zitieren:

*Deutsche Gesellschaft für Orthopädie und Unfallchirurgie e.V. (DGOU) und
Deutsche Wirbelsäulengesellschaft (DWG):*

S2k-Leitlinie Wirbelsäulenmetastasen, Version 1.0, 2024.

Verfügbar unter: <https://register.awmf.org/de/leitlinien/detail/187-003#anmeldung>

Zugriff am (Datum):

Schlüsselwörter

Tumor, Malignom, Krebserkrankung, Metastase, Wirbelsäule, Wirbelkörper,
konservative Therapie, operative Therapie.

Mandatsträger

- Prof. Dr. Roland Bares (DGN)
- Ernst-Guenther Carl (Patientenvertreter, BPS)
- Prof. Dr. Alexander Disch (DWG)
- Prof. Dr. Matthias Guckenberger (DEGRO)
- Prof. Dr. Axel Hillmann (SMT-DGOOC)
- Prof. Dr. Jan Kirschke (DGNR)
- Prof. Dr. Anne Letsch (DGP)
- Prof. Dr. Michael Maiwald (ZVK)
- Prof. Dr. Uwe Mauer (BDNC)
- PD Dr. Cordula Netzer (SGS)
- PD Dr. Julia Onken (DGNC)
- Prof. Dr. Georg Osterhoff (DGOU)
- Prof. Dr. Matthias Pumberger (BVOU)
- Prof. Dr. Dirk Rades (BVDST)
- Prof. Dr. Christian Ritter (DeGIR)
- PD Dr. Julian Rogasch (DGN)
- PD Dr. Stefanie Scheil-Bertram (DGP)
- Prof. Dr. René Schmidt (DGOOC)
- Dr. Frank Schlegel (AGORS)
- PD Dr. Björn Schönnagel (DRG)
- Nico Sollmann (DGNR)
- Dr. Christoph Stoll (PRiO)
- Prof. Dr. Tobias Pukrop (DGHO)
- Prof. Dr. Christoph Trumm (DeGIR)
- Prof. Dr. Eva Wardelmann (BDP)
- Prof. Dr. Markus Weber (SMT-DGOOC)
- Daniel Wecht (KOK)

INHALTSVERZEICHNIS

<u>DIE WICHTIGSTEN EMPFEHLUNGEN AUF EINEN BLICK</u>	6
<u>1 ADRESSATEN UND ANWENDUNGSBEREICH</u>	14
<u>2 PRÄAMBEL</u>	14
<u>3 ZIELSETZUNG UND FRAGESTELLUNG</u>	14
<u>4 ALLGEMEINES</u>	15
4.1 EPIDEMIOLOGIE	15
4.1.1 METASTASIERENDE KREBSLEIDEN	15
4.1.2 METASTASEN DER WIRBELSÄULE	15
4.2 ÄTIOLOGIE UND PATHOGENESE	15
4.2.1 KNOCHENMETASTASIERUNG	15
4.3 ICD-KODIERUNG	16
<u>5 PRÄKLINISCHES MANAGEMENT</u>	16
5.1 ANALYSE UND DRINGLICHKEIT	16
5.2 NOTFALLMAßNAHMEN UND TRANSPORT	18
5.3 DOKUMENTATION	18
<u>6 ANALYSE DER ERKRANKUNG</u>	19
6.1 ANAMNESE	19
6.1.1 DIFFERENTIALDIAGNOSEN	19
6.1.2 RISIKOFAKTOREN	20
6.2 KLINISCHE UNTERSUCHUNG	20
6.3 BILDGEBENDE DIAGNOSTIK	21
6.3.1 LOKALE BILDGEBUNG	21
6.3.2 NUKLEARMEDIZINISCHE BILDGEBUNG	23
6.3.3 AUSBREITUNGSDIAGNOSTIK/STAGING	23
6.3.4 INTRAOPERATIVE BILDGEBUNG	27
6.4 LABORDIAGNOSTIK	28
6.5 BIOPSIE	29
6.5.1 DURCHFÜHRUNG DER BIOPSIE	29
6.5.2 HISTOLOGISCHE AUFARBEITUNG	30
<u>7 KLASSIFIKATIONEN UND SCORES</u>	31
7.1 KLINISCHE SCORES	31
7.1.1 KLINISCHE SCORES FÜR PATIENTINNEN UND PATIENTEN, DIE EINE OPERATION ERHALTEN	31

7.1.2	KLINISCHE SCORES FÜR PATIENTINNEN UND PATIENTEN, DIE EINE STRAHLENTHERAPIE ZUR SCHMERZTHERAPIE ERHALTEN	32
7.2	RADIOLOGISCHE SCORES	35
7.2.1	SURGICAL CLASSIFICATION OF SPINAL TUMORS	35
7.2.2	SPINAL INSTABILITY NEOPLASTIC SCORE	35
7.2.3	EPIDURAL SPINAL CORD COMPRESSION SCALE	37
8	BEHANDLUNGsalgorithmen	38
8.1	ERKRANKUNG MIT AUFTRETEN VON NEUROLOGISCHEN AUSFÄLLEN	38
8.2	ERKRANKUNG MIT FEHLEN VON NEUROLOGISCHEN AUSFÄLLEN	39
9	INTERDISZIPLINÄRE TUMORKONFERENZ	40
10	THERAPIE	40
10.1	SCHMERZTHERAPIE	40
10.1.1	MEDIKAMENTÖSE SCHMERZTHERAPIE	40
10.1.2	NUKLEARMEDIZINISCHE VERFAHREN ZUR SCHMERZTHERAPIE	42
10.1.3	STRAHLENTHERAPIE ZUR SCHMERZLINDERUNG	43
10.1.4	ORTHESENVERSORGUNG	49
10.1.5	PHYSIOTHERAPIE	50
10.1.6	PHYSIKALISCHE THERAPIE	50
10.2	OSTEOPROTEKTIVE THERAPIE	50
10.2.1	BISPHOSPHONATE	51
10.2.2	RANKL-INHIBITOREN	51
10.2.3	RISIKEN UND FRÜHKOMPLIKATIONEN	51
10.3	SYSTEMISCHE TUMORTHERAPIE	51
10.4	STRAHLENTHERAPIE	51
10.4.1	PRÄOPERATIVE BESTRAHLUNG	51
10.4.2	KONVENTIONELLE BESTRAHLUNG BEI METASTATISCHER EPIDURALER RÜCKENMARKKOMPRESSION	52
10.4.3	FRAKTIONIERUNG BEI METASTATISCHER EPIDURALER RÜCKENMARKKOMPRESSION	53
10.4.4	SBRT BEI METASTATISCHER EPIDURALER RÜCKENMARKKOMPRESSION	55
10.4.5	INTRAOPERATIVE BESTRAHLUNG	58
10.5	OPERATIVE THERAPIE	59
10.5.1	OFFENE VERSUS PERKUTANE VERFAHREN	59
10.5.2	AUGMENTATIONSVERFAHREN	60
10.5.3	ABLATIONSVERFAHREN	61
10.5.4	PRIMÄRVERSORGUNG DER HALSWIRBELSÄULE	63
10.5.5	PRIMÄRVERSORGUNG DER THORAKOLUMBALEN WIRBELSÄULE	64
10.5.6	ADDITIVE VERFAHREN	66
10.5.7	OPERATIONSZEITPUNKT	67
10.5.8	IMPLANTATE	67
10.5.9	POSTOPERATIVE BEHANDLUNG	68
10.5.10	RISIKEN UND FRÜHKOMPLIKATIONEN	69
10.6	ALTERNATIVE UND ADDITIVE THERAPIEMETHODEN	70
10.7	PALLIATIVVERSORGUNG	70

11	WEITERBEHANDLUNG	71
11.1	SYSTEMISCHE TUMORTHERAPIE	71
11.2	STRAHLENTHERAPIE	72
11.3	REHABILITATION	72
11.4	PSYCHOLOGISCHE UNTERSTÜTZUNG	74
11.5	THROMBOEMBOLIEPROPHYLAXE	75
11.6	ONKOLOGISCHE PARAPLEGIOLOGIE	75
11.7	NACHSORGE VERTEBRALER METASTASEN	76
11.8	REZIDIVBEHANDLUNG	77
11.8.1	RE-BESTRAHLUNG SPINALER METASTASEN MIT ODER OHNE MEGASTATISCH BEDINGTER RÜCKENMARKSKOMPRESSION	77
11.8.2	RE-BESTRAHLUNG MIT SBRT	78
11.8.3	RE-BESTRAHLUNG BEI REZIDIV-RÜCKENMARKSKOMPRESSION MIT SBRT	78
11.8.4	RE-BESTRAHLUNG BEI REZIDIV-RÜCKENMARKSKOMPRESSION	79
12	LITERATURVERZEICHNIS	81

Die wichtigsten Empfehlungen auf einen Blick

Empfehlung 1	Neu (2024)
<p>In Fällen, in denen klinisch und radiologisch nicht eindeutig zu klären ist, ob es sich um eine Knochenmetastase oder einen Primärtumor handelt, soll eine Biopsie durchgeführt werden.</p>	
<p>Konsensstärke: 100%; starker Konsens</p>	

Empfehlung 2	Neu (2024)
<p>Bei Verdacht auf Wirbelsäulenmetastasen mit vermuteter Instabilität oder neurologischen Beschwerden soll eine unmittelbare diagnostische Abklärung erfolgen.</p>	
<p>Konsensstärke: 100 %; starker Konsens</p>	

Empfehlung 3	Neu (2024)
<p>Bei Wirbelsäulenmetastasen mit gesicherter Instabilität oder neurologischen Beschwerden soll eine unmittelbare Vorstellung in einem spezialisierten Wirbelsäulenzentrum erfolgen.</p>	
<p>Konsensstärke: 100 %; starker Konsens</p>	

Empfehlung 10

Neu (2024)

Bei Verdacht auf symptomatische, neu aufgetretene oder progrediente Wirbelsäulenmetastasierung soll eine aktuelle Bildgebung mittels MRT und/oder CT erfolgen.

Konsensstärke: 94 %; Konsens

Empfehlung 15

Neu (2024)

Bei klinisch und/oder bildgebend malignitätssuspekten Läsionen soll eine bioptische Diagnosesicherung durchgeführt werden, wenn sich daraus eine therapeutische Konsequenz ergibt.

Konsensstärke: 89 %; Konsens

Empfehlung 21

Neu (2024)

Grundsätzlich ist die Patienten-individuelle Überlebensprognose in der metastasierten Situation mit großen Unsicherheiten behaftet. Dennoch sollte sie nach Operation von Knochenmetastasen mit Hilfe entsprechender Scores und unter Berücksichtigung der geplanten Systemtherapie in die Behandlungsentscheidung einfließen.

Konsensstärke: 100 %; starker Konsens

Empfehlung 25

Neu (2024)

Für die Bewertung der Stabilität einer Wirbelsäulenmetastase soll der Spinal Instability Neoplastic Score (SINS) genutzt werden. Wirbelsäulenmetastasen mit einem SINS < 7 sind als stabil und SINS > 12 sind als instabil zu betrachten.

Konsensstärke: 100 %; starker Konsens

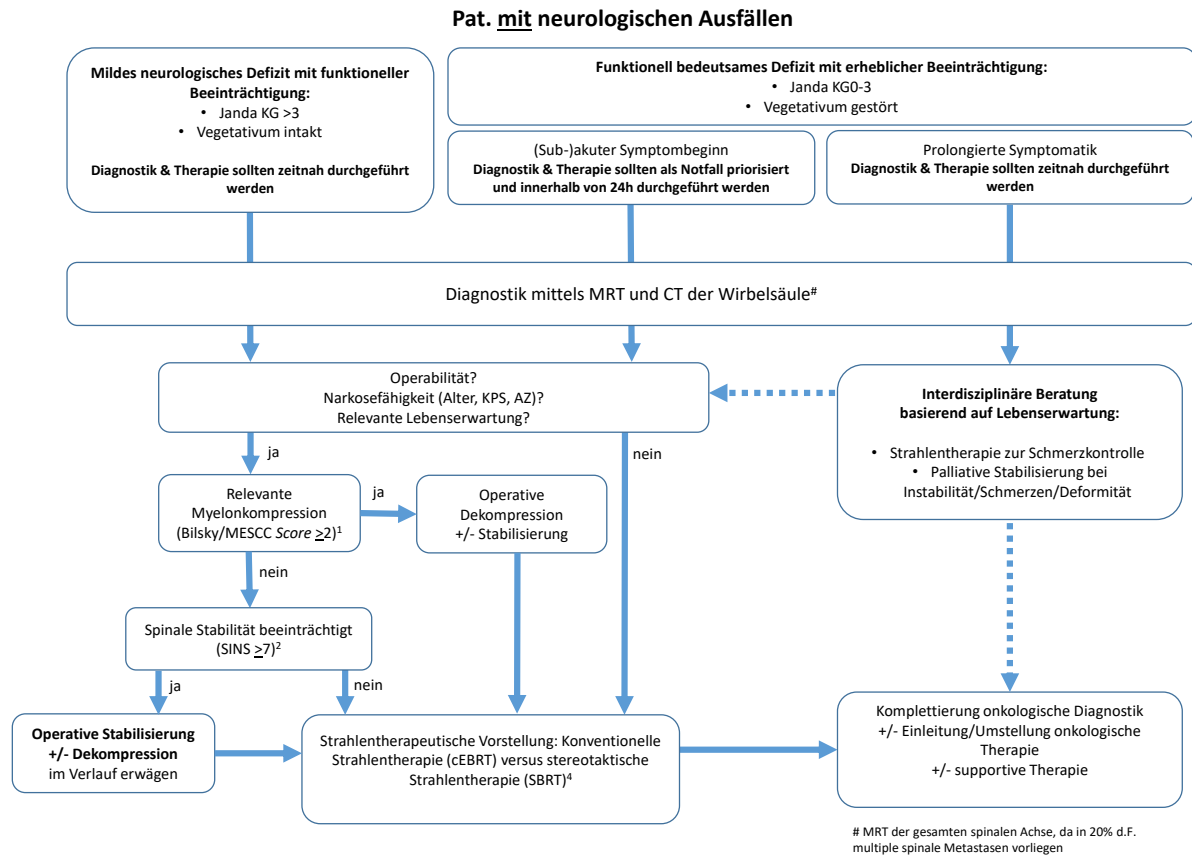


Abbildung 3: Behandlungsalgorithmus für Patientinnen und Patienten mit neurologischen Ausfällen

Empfehlung 26	Neu (2024)
<p>Bei Patientinnen und Patienten mit Wirbelsäulenmetastasen mit neurologischen Ausfällen sollten Diagnostik und Behandlung gemäß dem in Abbildung 3 gezeigten Algorithmus erfolgen.</p>	
<p>Konsensstärke: 100 %; starker Konsens</p>	

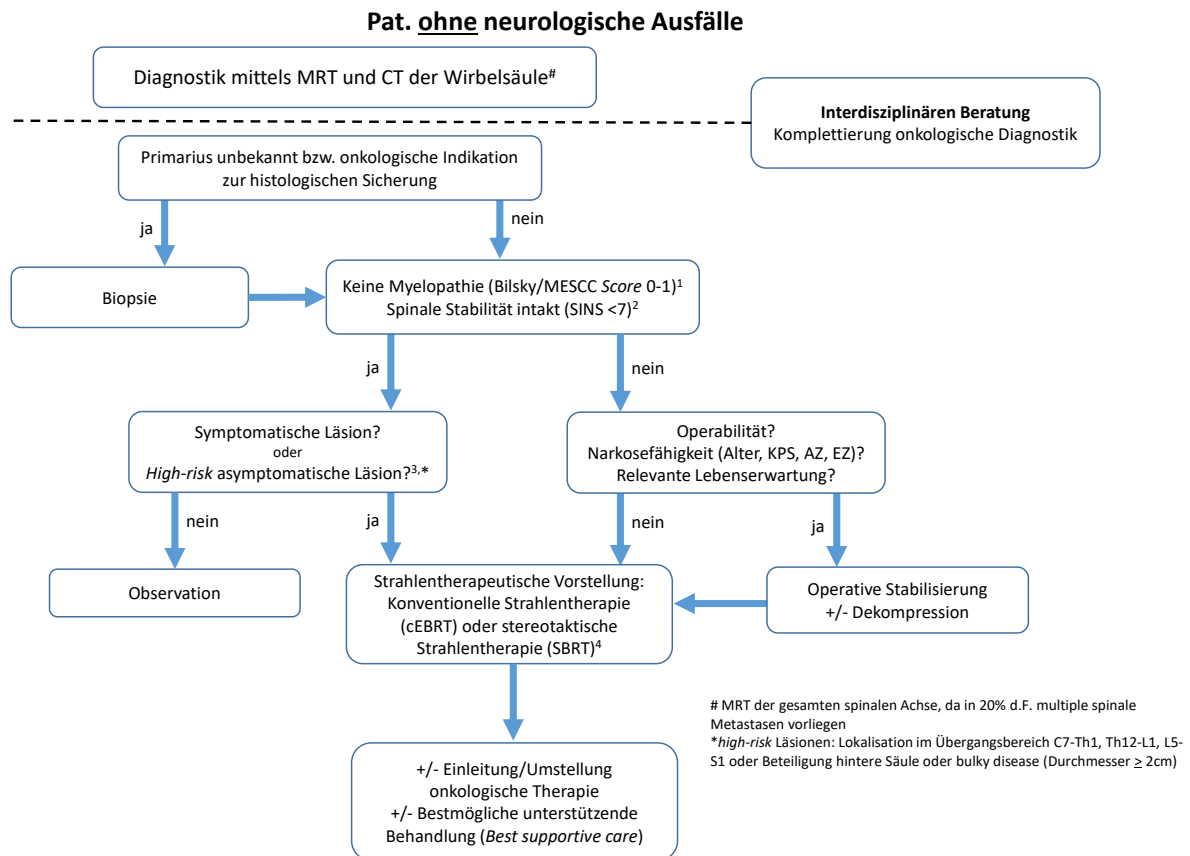


Abbildung 4: Behandlungsalgorithmus für Patientinnen und Patienten ohne neurologische Ausfälle

Empfehlung 27	Neu (2024)
<p>Bei Patientinnen und Patienten mit Wirbelsäulenmetastasen ohne neurologische Ausfälle sollten Diagnostik und Behandlung gemäß dem in Abbildung 4 gezeigten Algorithmus erfolgen.</p>	
<p>Konsensstärke: 100 %; starker Konsens</p>	

Empfehlung 28	Neu (2024)
<p>Eine interdisziplinäre Falldiskussion von Patientinnen und Patienten mit Wirbelsäulenmetastasen soll erfolgen. Dies sollte - wenn möglich - präoperativ erfolgen.</p>	
<p>Konsensstärke: 100 %; starker Konsens</p>	
Empfehlung 34	Neu (2024)
<p>Bei drohender oder vorhandener instabiler Fraktur, bei intraspinalen Knochenfragmenten und/oder Tumoranteilen sowie bei (drohenden) Blasen-Mastdarm-Störungen soll vor der Strahlentherapie in Abhängigkeit des Gesamtzustandes der Patienten eine Operation erfolgen.</p>	
<p>Konsensstärke: 100 %; starker Konsens</p>	
Empfehlung 36	Neu (2024)
<p>Die Strahlentherapie führt zu einer Rekalzifizierung von osteolytischen Knochenmetastasen und kann zur Stabilisierung des befallenen Knochens eingesetzt werden. Dies gilt auch für vertebrale Metastasen.</p>	
<p>Konsensstärke: 100 %; starker Konsens</p>	
Empfehlung 37	Neu (2024)
<p>Die Stereotactic Body Radiotherapy (SBRT) ist effektiv bei der Behandlung schmerzhafter unkomplizierter spinaler Metastasen und soll insbesondere bei Metastasen eines wenig strahlensensiblen Tumors und bei guter Überlebensprognose geprüft werden.</p>	
<p>Konsensstärke: 100 %; starker Konsens</p>	

Empfehlung 41	Neu (2024)
----------------------	-------------------

Die alleinige Strahlentherapie ist eine effektive Methode zur Behandlung von schmerzhaften Knochenmetastasen und soll nach Möglichkeit eingesetzt werden, sofern keine Indikation zu einer vorgeschalteten Operation besteht.

Konsensstärke: 100 %; starker Konsens

Empfehlung 43	Neu (2024)
----------------------	-------------------

Zur Prävention von Komplikationen bei ossären Manifestationen soll eine osteoprotektive Therapie gemäß „AWMF-Leitlinie Supportive Therapie“ erfolgen.

Konsensstärke: 100%; starker Konsens

Empfehlung 45	Neu (2024)
----------------------	-------------------

Die alleinige Strahlentherapie ist eine effektive Methode zur Behandlung bei metastatischer epiduraler Rückenmarkskompression und soll nach Möglichkeit eingesetzt werden, sofern keine Indikation für eine vorgeschaltete Operation besteht.

Konsensstärke: 100%; starker Konsens

Empfehlung 53	Neu (2024)
----------------------	-------------------

Für Fälle mit tumorbedingter Myelonkompression Bilsky/MESCC ≥ 2 und einem wenig strahlensensiblen Tumor sollte das Konzept der Separation Surgery mit nachfolgender Stereotactic Body Radiotherapy (SBRT) überprüft werden.

Konsensstärke: 100%; starker Konsens

Empfehlung 65	Neu (2024)
----------------------	-------------------

Hypervaskularisierte Wirbelsäulenmetastasen sollten vor offenen Operationen embolisiert werden.

Konsensstärke: 100%; starker Konsens

Empfehlung 68	Neu (2024)
----------------------	-------------------

Die postoperative Behandlung soll im Rahmen eines interdisziplinären Behandlungskonzeptes festgelegt werden.

Konsensstärke: 100%; starker Konsens

Empfehlung 69	Neu (2024)
----------------------	-------------------

Neben allgemeinen Operationsrisiken sollen bei Patientinnen und Patienten mit Wirbelsäulenmetastasen insbesondere tumorbedingte Risiken und Frühkomplikationen berücksichtigt werden.

Konsensstärke: 100%; starker Konsens

Empfehlung 70	Neu (2024)
----------------------	-------------------

Nach einer Erstdiagnose, strahlentherapeutischen oder operativen Intervention sowie bei Feststellung eines metastatischen Tumorprogresses soll die Einleitung oder Modifizierung einer systemischen Therapie im Rahmen eines interdisziplinären Tumorboards geprüft werden.

Konsensstärke: 100%; starker Konsens

Empfehlung 80

Neu (2024)

Patientinnen und Patienten mit einer funktionsrelevanten inkompletten Querschnittssymptomatik sollten für eine neurologische Rehabilitation in ein entsprechend spezialisiertes Zentrum verlegt werden.

Konsensstärke: 100%; starker Konsens

1 ADRESSATEN UND ANWENDUNGSBEREICH

Im Rahmen einer zunehmenden Lebenserwartung onkologischer Erkrankungen kommt es häufiger zu Wirbelsäulenmetastasen, welche einen ausgeprägten Einfluss auf die Lebensqualität von Patientinnen und Patienten haben. Empfehlungen durch eine interdisziplinäre Leitlinie können eine Hilfe zur individuellen Therapieempfehlung für einen Patientinnen und Patienten innerhalb einer Tumorkonferenz führen.

Die Leitlinie richtet sich an Ärztinnen und Ärzte der Bereiche Orthopädie und Unfallchirurgie, Neurochirurgie, Radiologie, Onkologie, Nuklearmedizin, Palliativmedizin, Pathologie, Strahlentherapie sowie Praktizierende der Bereiche Physiotherapie, Kranken- und Kinderpflege und dient zur Information für Neuroradiologen und Neuroradiologinnen sowie Hausärztinnen und Hausärzte.

2 PRÄAMBEL

Nicht nur die allgemeine Lebenserwartung der Bevölkerung, sondern auch die von Patientinnen und Patienten mit onkologischen Grunderkrankungen steigt durch immense Fortschritte in der interdisziplinären Tumorthherapie. Infolgedessen steigen Inzidenz und Prävalenz extraduraler Wirbelsäulenmetastasen deutlich. Diese können Schmerzen, pathologische Frakturen und neurologische Ausfälle sowie Querschnittssyndrome verursachen und haben dadurch einen ausgeprägten Einfluss auf die Lebensqualität der Betroffenen. Fehlbehandlungen und unterlassene notwendige Behandlungen, aber auch übermäßige Therapieansätze können den Verlauf der Erkrankung negativ beeinflussen. Empfehlungen durch eine interdisziplinär konsenterte Leitlinie können eine Hilfestellung für individuelle Therapieempfehlungen sein, bieten aber auch eine Grundlage für die enge interdisziplinäre Zusammenarbeit.

Im deutschsprachigen Raum existieren bislang Expertenmeinungen und Studien mit niedrigem EbM-Level zur Diagnostik und Therapie dieser heterogenen Entität. Definitive Handlungsanweisungen oder Algorithmen fehlen jedoch. Vor diesem Hintergrund wurde unter der Schirmherrschaft der Deutschen Gesellschaft für Orthopädie und Unfallchirurgie e.V. (DGOU) und unter Beteiligung von Repräsentantinnen und Repräsentanten weiterer Kernfachgesellschaften auf Grundlage der besten verfügbaren Evidenz über einen multiperspektivischen Konsensprozess die hier vorliegende Leitlinie erarbeitet, konsentiert und publiziert.

3 ZIELSETZUNG UND FRAGESTELLUNG

Die Leitlinie soll helfen, die Qualität der Versorgung von Patientinnen und Patienten mit extraduralen Wirbelsäulenmetastasen zu verbessern und insbesondere auch die Verhältnismäßigkeit der Behandlung in Bezug auf den Gesamtzustand der einzelnen Patientinnen und Patienten zu optimieren. Hierzu gehört eine Aufzählung verlässlicher und notwendiger Diagnostikoptionen und Therapiemöglichkeiten unter sinnvoller Eingrenzung derselben anhand des aktuellen wissenschaftlichen Kenntnisstandes (beste verfügbare Evidenz), der klinischen Erfahrung der an der Behandlung beteiligten Disziplinen sowie auf der Basis von Erfahrungen der betroffenen Patienten selbst.

4 ALLGEMEINES

4.1 Epidemiologie

4.1.1 Metastasierende Krebsleiden

Jährlich wird in Deutschland bei fast 500 000 Menschen eine Krebserkrankung diagnostiziert. Die häufigsten Krebserkrankungen bei Frauen waren im Jahr 2018 mit rund 30 % aller Krebsneuerkrankungen der Brustkrebs und bei Männern mit rund 25 % der Prostatakrebs [1]. Die Fortschritte und Innovationen auf dem Gebiet der onkologischen Therapien haben in den letzten Jahrzehnten zu einer deutlich verlängerten Überlebenszeit von Krebspatientinnen und Krebspatienten geführt. Gleichzeitig geht diese Entwicklung mit einer erhöhten Prävalenz von metastasierenden Erkrankungen in der Weltbevölkerung einher. Laut dem Bericht zur Krebsinzidenz in Deutschland des Robert-Koch-Instituts wird die Zahl der Krebsneuerkrankungen zwischen 2015 und 2030 voraussichtlich um rund 23 % steigen [1]. Der Knochen ist nach Leber und Lunge der dritthäufigste Metastasierungsort. Skelettmetastasen sind die häufigste Ursache für tumorbedingten Schmerz [2][3][4].

4.1.2 Metastasen der Wirbelsäule

Spinale Metastasen stellen aufgrund ihres häufig kompartimentübergreifenden Wachstums und ihrer Assoziation zu empfindlichen, neurologischen Strukturen eine chirurgisch herausfordernde Entität dar. Bei etwa 5 % [Jenis et al. 1999] bis 10 % [5] aller Tumorpatientinnen und Tumorpatienten liegen Wirbelsäulenmetastasen vor [6]. In Autopsie-Studien können bei 30-90 % der Fälle im finalen Stadium Wirbelkörpermetastasen nachgewiesen werden [7][8]. Am häufigsten sind der mittlere Abschnitt der Brustwirbelsäule mit circa 50 % und die Lendenwirbelsäule betroffen, die Halswirbelsäule ist zu circa 15 % betroffen [9]. Die häufigsten Primärtumore sind in absteigender Häufigkeit das Mamma-, das Prostata- und das Bronchialkarzinom [10][11]. In 3-10 % der Fälle ist der Primärtumor unbekannt [12]. Über 80 % aller Patientinnen und Patienten mit Wirbelsäulenmetastasen haben Schmerzen [2][3][4].

4.2 Ätiologie und Pathogenese

4.2.1 Knochenmetastasierung

Die ossäre Metastasierung von Karzinomen erfolgt in der Regel auf dem Blutweg (hämatogen). Die häufigsten ossären Metastasen finden sich bei Karzinomen der Lunge, der Brust und der Prostata [13][14]. Im Stammskelett finden sich 90 % aller Knochenmetastasen, circa 40-65 % in der Wirbelsäule [15]. Das zur histologischen Untersuchung gelangende Wirbelbiopsat wird zumeist aus Brust- oder Lendenwirbelsäule entnommen [16]. Bösartige primäre Knochentumoren treten in der Wirbelsäule am häufigsten in der 5.-6. Lebensdekade auf, während sekundäre Knochentumoren zwischen der 5.-7. Lebensdekade beobachtet werden [3]. Es besteht also eine erhebliche Überschneidung der betroffenen Altersklassen. Zur histologischen Beurteilung gelangen Biopsate der Wirbelsäule von Patientinnen und Patienten besonders häufig um das 70. Lebensjahr (Median 71 Jahre; Range 21.-92. LJ) [16]. Die Metastasierung ist ein mehrstufiger Prozess bei dem die Proliferation und Invasivität, Adhäsion und Extravasation der Tumorzellen sowie die Angiogenese eine Rolle spielen [14]. Die Tumorzellen verlassen zunächst den Primärtumorverband durch Degradation der extrazellulären Matrix, um dann in Blutgefäße einzutreten. Hierbei können beispielsweise sogenannte Adhäsionsmoleküle für die Tumorzellen hilfreich sein, um in entferntere Körperareale zu gelangen. Im Blutstrom trifft der Tumor unter anderem auf Immunzellen. Überleben die Tumorzellen im Blutstrom, haften sie an der Gefäßwand an und brechen wiederum ins angrenzende Gewebe ein, wofür wiederum gewebliche Barrieren überwunden werden müssen. Im neuen Gewebeverband bilden sie den bildgebend oder klinisch sichtbaren Tumorgewebsverband fern des Primärtumors, wobei knochendestruierende (osteolytische) und knochenneubildende (osteoblastische) Metastasen zu unterscheiden sind. Auch Mischformen werden beobachtet [14][17]. Die Besonderheit des Wirbelkörpers besteht darin, dass zum einen eine starke Vaskularisation vorliegt und zum anderen die vertebralen Venenplexus keine Klappen aufweisen, sodass bei erhöhtem venösen intraabdominellen Druck auch ein retrograder Blutfluss vorkommen kann [17]. Es wird angenommen, dass im Knochenmark zahlreiche Faktoren wie Chemokine, die auch von Vorläuferzellen des blutbildenden Markes gebildet werden, dazu beitragen, dass Tumorzellen auch durch chemotaktische Gradienten in das Knochenmark finden (sogenanntes Homing). Hierbei kann es zu einer Selektion kommen, sodass nur Subklone der ursprünglichen Tumorzellpopulation metastasieren. Die Veränderungen am betroffenen Knochen entwickeln sich als Folge der Fähigkeit von Tumorzellen, ortsständige Osteoklasten (osteolytische Metastasen) oder Osteoblasten (osteoblastische Metastasen) zu aktivieren, die ihrerseits Knochensubstanz entweder auflösen

oder neu bilden. Die Tumorzellen selbst sind, mit wenigen Ausnahmen, nicht in der Lage, Knochen zu zerstören oder neu zu bilden. Die adäquate Therapie von ossären Manifestationen stellt nach wie vor eine Herausforderung dar, die eine kooperative Interdisziplinarität erfordert [15]. Knochenschmerzen sind das häufigste und zumeist erste Zeichen einer Metastasierung, gegebenenfalls auch neurologische Ausfälle und/oder pathologische Frakturen [15].

Empfehlung 1	Neu (2024)
<p>In Fällen, in denen klinisch und radiologisch nicht eindeutig zu klären ist, ob es sich um eine Knochenmetastase oder einen Primärtumor handelt, soll eine Biopsie durchgeführt werden.</p>	
<p>Konsensstärke: 100%; starker Konsens</p>	

4.3 ICD-Kodierung

C79.5 Sekundäre bösartige Neubildung des Knochens und des Knochenmarkes

C79.9 Sekundäre bösartige Neubildung nicht näher bezeichneter Lokalisation

D48.0 Neubildung unsicheren oder unbekanntes Verhaltens: Knochen und Gelenkknorpel

D48.9 Neubildung unsicheren oder unbekanntes Verhaltens, nicht näher bezeichnet

5 PRÄKLINISCHES MANAGEMENT

5.1 Analyse und Dringlichkeit

Die Diagnose oder Verdachtsdiagnose einer spinalen Metastasierung im ambulanten Setting wird bei bekannten Tumorpatientinnen und Tumorpatienten meist im Rahmen von Routineuntersuchungen, Schmerzen oder neurologischen Ausfällen gestellt. Den behandelnden Ärztinnen und Ärzten fällt hier eine bedeutende Aufgabe in der Einleitung zeitgerechter und adäquater Diagnostik beziehungsweise Überführung an ein spezialisiertes Wirbelsäulenzentrum mit onkologischer Expertise zu. Die Kriterien für die Mindestanforderungen an ein solches spezialisiertes Zentrum sind jedoch bisher nicht definiert. Es existieren lediglich Zertifizierungen für Wirbelsäulenzentren (z.B. nach den Kriterien der Deutschen Wirbelsäulengesellschaft) und für onkologische Zentren (z.B. nach den Kriterien der Deutschen Krebsgesellschaft). Rückenschmerzen bei bekannten Tumorpatientinnen und Tumorpatienten mit neuen oder bestehenden Wirbelsäulenmetastasen können biologisch oder mechanisch bedingt sein [20]. Teilweise kann die Anamnese mit vornehmlich nächtlichen Schmerzen und Besserung unter Bewegung oder Belastung im Gegensatz zu bewegungs- oder belastungsvermittelten Beschwerden einen Hinweis geben. Die Beschwerden nehmen meist über die Zeit, häufig Wochen oder gar Monate, zu, sodass bei rechtzeitiger Einleitung einer Diagnostik diese im ambulanten Bereich erfolgen kann. Bei fehlender neurologischer Ausfallssymptomatik erfolgt die radiologische Bildgebung (siehe Kapitel 7.3 Bildgebende Diagnostik), um eine mechanische Instabilität zu beurteilen [21][22]. Für eine erste Beurteilung der mechanischen Instabilität und zur Hilfe beim Entscheid über die zeitliche Dringlichkeit einer Vorstellung in einem spezialisierten Zentrum kommen entsprechende radiologische Scores zur Anwendung (siehe Kapitel 8.2 Radiologische Scores). Neben der mechanischen Instabilität stellen neurologische Ausfälle eine potentielle Komplikation einer spinalen Metastasierung dar. Die Feststellung der funktionellen Relevanz der Ausfälle steht an erster Stelle der klinischen Anamnese und Untersuchung und bestimmt die Dringlichkeit der nächsten diagnostischen Schritte.

Empfehlung 2	Neu (2024)
<p>Bei Verdacht auf Wirbelsäulenmetastasen mit vermuteter Instabilität oder neurologischen Beschwerden soll eine unmittelbare diagnostische Abklärung erfolgen.</p>	
<p>Konsensstärke: 100 %; starker Konsens</p>	

Empfehlung 3	Neu (2024)
<p>Bei Wirbelsäulenmetastasen mit gesicherter Instabilität oder neurologischen Beschwerden soll eine unmittelbare Vorstellung in einem spezialisierten Wirbelsäulenzentrum erfolgen.</p>	
<p>Konsensstärke: 100 %; starker Konsens</p>	

Empfehlung 4	Neu (2024)
<p>Bei ausschließlich radikulären Schmerzen oder rein sensorischen Ausfällen sollte die Bildgebung zeitnah aber nicht zwingend unmittelbar erfolgen. In diesen Fällen sollen Patientinnen und Patienten über die Notwendigkeit aufgeklärt werden, sich bei akuter Verschlechterung oder dem Auftreten neuer neurologischer Defizite unmittelbar in einem spezialisierten Zentrum vorzustellen.</p>	
<p>Konsensstärke: 100 %; starker Konsens</p>	

5.2 Notfallmaßnahmen und Transport

Für den präklinischen Bereich existieren für akute Maßnahmen bei Schmerzen Orientierungshilfen wie das WHO-Stufenschema [23][24]. Bei Verdacht auf oder Vorliegen einer mechanischen Instabilität steht die Immobilisation des Wirbelsäulenabschnittes im Vordergrund. Zum Transport von Patientinnen und Patienten mit metastatisch bedingten Instabilitäten der Wirbelsäule existiert keine Literatur. Es kann jedoch davon ausgegangen werden, dass hier die gleichen Grundsätze wie bei Patientinnen und Patienten mit traumatisch bedingten Instabilitäten gelten [25]. Der Bereich der Halswirbelsäule wird hier beim Transport mittels steifer Zervikalorthese immobilisiert. Ansonsten kann auf entsprechende Hilfsmittel des Rettungsdienstes wie Spine Board oder Vakuummatratze für einen möglichst schonenden Transport in die Klinik oder zwischen Kliniken zurückgegriffen werden.

Empfehlung 5	Neu (2024)
<p>Im präklinischen Bereich soll als akute Maßnahme bei Schmerzen eine Schmerztherapie nach dem WHO-Stufenschema eingeleitet werden.</p>	
<p>Konsensstärke: 94 %; Konsens</p>	

Empfehlung 6	Neu (2024)
<p>Patientinnen und Patienten mit Wirbelsäulenmetastasen mit vermuteter Instabilität und neurologischen Beschwerden sollen hinsichtlich der Immobilisation wie Patienten mit traumatisch bedingten Instabilitäten transportiert werden.</p>	
<p>Konsensstärke: 100 %; starker Konsens</p>	

5.3 Dokumentation

Für die optimale und zeitgerechte Behandlung von Patientinnen und Patienten ist eine gute Dokumentation der präklinischen Behandlung und Diagnostik wichtig. Bei Einweisung in die Klinik sollten daher aktuelle Arztbriefe mit der onkologischen und internistischen Vorgeschichte bereitgestellt werden sowie ein aktueller Medikamentenplan vorliegen. Bereits erfolgte bildgebende Diagnostik sollte möglichst in Form einer Bilddatei übermittelt werden. Die Dokumentation des symptombezogenen neurologischen Status ist wesentlich, um die zeitliche Dynamik und Akuität nachvollziehen zu können. Für die Dokumentation neurologischer Defizite hat sich das International Standards for Neurological Classification of SCI (ISNCSCI) Worksheet der American Spinal Injury Association (ASIA) bewährt [26].

<https://asia-spinalinjury.org/international-standards-neurological-classification-sci-isncsci-worksheet/>

Empfehlung 7

Neu (2024)

Die Dokumentation neurologischer Defizite sollte sich am ISNCSCI-Worksheet der ASIA orientieren.

Konsensstärke: 100 %; starker Konsens

6 ANALYSE DER ERKRANKUNG

6.1 Anamnese

Bei symptomatischen Patientinnen und Patienten sind Schmerzen das häufigste Symptom. Bei viele Patientinnen und Patienten mit Knochenmetastasen können sich im Verlauf ihrer Erkrankung auch erhebliche Schmerzen entwickeln.

Die Merkmale und die Intensität des Schmerzes können, je nach Vorhandensein endostaler oder extraossärer Nervenkompression durch den Tumor sowie der Lage der Metastase, variieren. Die Art des Schmerzes kann somatisch (d. h. schmerzhaft, scharf, gut lokalisiert), neuropathisch (d. h. brennend, stechend, ausstrahlend) oder beides sein. Er kann konstant sein oder sich durch Bewegungen des Gelenks oder des betroffenen Knochens verschlimmern. Eine Infiltration benachbarter Strukturen führt in der Regel zu zunehmenden Schmerzen. Bei einer Kompression zentraler Nervenstrukturen an der Wirbelsäule können radikuläre Schmerzen sowie sensible und motorische Ausfälle auftreten. Plötzlich auftretende starke Schmerzen können durch eine pathologische Fraktur verursacht werden.

Allgemein können fortgeschrittene Krebserkrankungen zur Kachexie der Betroffenen führen, nicht alle Patientinnen und Patienten mit einem in die Wirbelsäule metastasiertem Krebsleiden präsentiert sich aber in reduziertem Ernährungszustand.

Die alleinige Anamnese und klinische Untersuchung führt nur in unter 10 % der Fälle zur Diagnose des Primums. Dennoch sind beide wichtig für den Ausschluss von Differentialdiagnosen wie Infektionen, Stoffwechselerkrankungen oder andere vorsebestehende Wirbelsäulen-Pathologien und können wegweisend für die weitere Diagnostik sein [27].

6.1.1 Differentialdiagnosen

Zu den möglichen Differentialdiagnosen von Wirbelsäulenmetastasen zählen [28][29]:

- **Erkrankungen des Knochenstoffwechsels:** Osteoporose ist die häufigste Ursache für Wirbelkörperfrakturen ohne adäquates Trauma und sind anamnestisch und auch bildmorphologisch in manchen Fällen nicht eindeutig von metastasenbedingten pathologischen Frakturen zu unterscheiden. Neben der Osteoporose können auch andere Erkrankungen des Knochenstoffwechsels Metastasen der Wirbelsäule simulieren (z.B. Osteodystrophia deformans).
- **Infektionen:** Infektionen der Wirbelsäule können mit Symptomen und bildgebenden Befunden einhergehen, die der metastatischen Erkrankung ähneln. Typisch sind ein relativ rascher Verlauf, entzündliche lokale Symptome, Fieber sowie Infektionen an anderer Lokalisation oder Wirbelsäuleninterventionen in der Vorgeschichte. Bildmorphologisch zeigen sich eher auf die Bandscheiben und Wirbelkörperendplatten fokussierte Läsionen.
- **Hämatologische Neoplasien:** Erkrankungen wie das multiple Myelom und Lymphome können die Wirbelsäule betreffen und Metastasen ähneln. Die Bewertung von Blutmarkern, lokalen Biopsien, Knochenmarkbiopsie und zusätzlicher Bildgebung können zur Unterscheidung dieser Entitäten beitragen.

- **Primäre Knochentumoren:** Primäre Knochentumoren wie Osteosarkome, Chondrosarkome und das Ewing-Sarkom können Merkmale aufweisen, die denen metastatischer Läsionen ähneln.
- **Benigne Knochenläsionen:** Gutartige Knochentumoren oder Läsionen wie Osteochondrome, fibröse Dysplasie, Enchondrome oder Hämangiome können Metastasen ähneln und erfordern eine sorgfältige klinische und radiologische Bewertung.
- **Degenerative Veränderungen:** Destruierende degenerative Wirbelsäulenveränderungen können bildmorphologisch selten Metastasen ähneln. Typisch ist ein eher langfristiger Verlauf mit belastungsabhängigen Beschwerden.
- **Traumatische Läsionen:** Durch Trauma verursachte Wirbelkörperfrakturen oder andere Verletzungen können ähnlich wie Metastasen auftreten. Eine detaillierte Anamnese des Traumas in Verbindung mit klinischer und radiologischer Bewertung erleichtert die genaue Differenzierung.
- **Entzündliche Erkrankungen:** Autoimmun- und entzündliche Störungen wie Spondylitis ankylosans, rheumatoide Arthritis und Sarkoidose können eine Beteiligung der Wirbelsäule aufweisen und möglicherweise Metastasen auf Bildern ähneln. Informationen zum zeitlichen Verlauf, dem Muster des Befalls und ergänzende laborchemische Untersuchungen sind hier meist zielführend.
- **Vaskuläre Läsionen:** Zustände wie arterio-venöse Malformationen oder Aneurysmen können sich mit spinalen Symptomen präsentieren und auf bildmorphologisch Metastasen ähneln.

6.1.2 Risikofaktoren

Als anamnestische und klinische Risikofaktoren für das Vorliegen einer Wirbelsäulenmetastase bei Rückenschmerzen (sog. "Red Flags") werden in der Literatur eine Krebserkrankung in der Voranamnese, "klinischer Verdacht auf eine Krebserkrankung" sowie neurologische Ausfälle genannt [28]. Die Risikofaktoren für das Auftreten von Wirbelsäulenmetastasen ergeben sich aus den Risikofaktoren für die Primärtumore.

Empfehlung 8	Neu (2024)
<p>Die Anamnese bei Patientinnen und Patienten mit Rückenschmerzen soll Fragen zu Schmerzqualität, -empfinden, -intensität, -lokalisierung, -art und -verlauf, zum Vorliegen neurologischer Ausfälle, zu stattgehabten Traumata, zu lokalen und systemischen Entzündungszeichen sowie zu vorbestehenden Krebserkrankungen, Infektionen, Erkrankungen des Knochenstoffwechsels und durchgeführten Interventionen an der Wirbelsäule beinhalten.</p>	
<p>Konsensstärke: 100 %; starker Konsens</p>	

6.2 Klinische Untersuchung

Wirbelsäulenmetastasen gehen je nach Größe und Instabilität mit Bewegungsschmerz, eingeschränkter Beweglichkeit der Wirbelsäule und lokalem Druck- und/oder Klopfschmerz einher, können aber auch klinisch inapparent sein. Ein multilokulärer Befall der Wirbelsäule ist die Regel. Bei der Erstpräsentation weisen 35-75 % der Patientinnen und Patienten motorische Ausfälle auf, 5-20 % der Patientinnen und Patienten mit Wirbelsäulenmetastasen entwickeln eine Querschnittssymptomatik [2][4][13][30].

Empfehlung 9	Neu (2024)
<p>Die klinische Untersuchung bei Erstkontakt bei Patientinnen und Patienten mit Wirbelsäulenmetastasen soll eine Inspektion, Palpation und Funktionsprüfung der ganzen Wirbelsäule inklusive einer fokussierten neurologischen Untersuchung enthalten.</p>	
<p>Konsensstärke: 100 %; starker Konsens</p>	

6.3 Bildgebende Diagnostik

Zur genauen Beurteilung von Wirbelkörpermetastasen ist eine bildgebende Diagnostik mit Magnetresonanztomographie (MRT) und/oder Computertomographie (CT) notwendig, um Aussagen hinsichtlich deren lokaler Infiltration und Ausbreitung zu treffen [31]. Im Falle eines akuten neurologischen Ausfalls sollte zunächst eine hochaufgelöste Darstellung mittels CT oder MRT angefertigt werden, wobei die Art der Bildgebung der Symptomatik anzupassen ist. Im Normalfall sollte zumindest eine der Modalitäten die gesamte Wirbelsäule abdecken. Die CT ist in der Darstellung knöcherner Strukturen und entsprechend zur Beurteilung von Knochendefekten und den sich daraus ergebenden Folgen für die Statik der Wirbelsäule dem MRT überlegen. Die MRT ist in der Darstellung von Weichgewebe, hier also dem Rückenmark und den Spinalnerven sowie weichgewebigen Tumorkomponenten der CT überlegen. Ein komplettes Staging erfolgt aber meist erst nach Akuttherapie der neurologischen Symptomatik. Liegt keine akute neurologische Symptomatik vor, können bereits initial die lokale Diagnostik und ein Staging der gesamten Wirbelsäule kombiniert werden. Nuklearmedizinische Verfahren helfen zusätzlich, die Verteilung von Metastasen besser darzustellen und sollten im Rahmen eines Stagings entsprechend den vorliegenden Organleitlinien angewendet werden.

6.3.1 Lokale Bildgebung

Empfehlung 10	Neu (2024)
<p>Bei Verdacht auf symptomatische, neu aufgetretene oder progrediente Wirbelsäulenmetastasierung soll eine aktuelle Bildgebung mittels MRT und/oder CT erfolgen.</p>	
<p>Konsensstärke: 94 %; Konsens</p>	

Empfehlung 11
Neu (2024)

Bei Wirbelsäulenmetastasen kann zusätzlich zur Schnittbilddiagnostik zur Beurteilung der biomechanischen Stabilität ein Röntgen im Stehen durchgeführt werden.

Konsensstärke: 100 %; starker Konsens

6.3.1.1 MRT

6.3.1.1.1 MRT-Basisprotokolle

Die Magnetresonanztomographie (MRT) ist eines der spezifischsten und sensitivsten Verfahren für die Diagnostik der lokalen Ausdehnung von Skelettm metastasen verschiedener Tumorerkrankungen [32][33][34][35] und die primäre bildgebende Modalität bei Verdacht auf neurologische Komplikationen vertebraler Metastasen wie eine Nervenwurzel- oder Rückenmarkskompression [36][37]. Die MRT ermöglicht die direkte Visualisierung von Knochenmarkskomponenten mit hoher räumlicher Auflösung und liefert so zugleich morphologische und funktionelle bildgebende Informationen [35][38]. Flüssigkeitssensitive Fast Spin Echo (FSE oder TSE) Sequenzen weisen dabei die höchste Sensitivität zur Detektion von Knochenmetastasen auf [35]. Diese können als Short-Tau-Inversion-Recovery- (STIR) oder T2-gewichtete (T2w) FSE-Sequenzen mit spektraler Fettsättigung oder Dixon Fett/Wasser Separation angefertigt werden [39][40]. Fettsensitive T1w-FSE-Sequenzen weisen die höchste Spezifität auf, da sie direkt die Verdrängung des normalen fetthaltigen Knochenmarks durch zelluläre Infiltrate visualisieren. Neben klassischen T1w-FSE-Sequenzen können auch die Fettbilder einer T2w-Dixon-FSE-Sequenz äquivalent verwendet werden [41][42]. Die T2w-Dixon-MRT erreicht somit eine diagnostische Performance vergleichbar der Kombination aus klassischen T1w-, T2w- und STIR-Sequenzen, wobei die Untersuchungszeit deutlich reduziert werden kann [43]. Ein weiterer Vorteil ist eine exzellente Qualität der fettsupprimierten Bilder [44][45]. Bei fehlenden extraossären Komponenten der Wirbelsäulenmetastasierung kann auf eine Kontrastmittelgabe verzichtet werden, sodass die Akquisition einer T2w-Dixon-Sequenz ausreichend erscheint, auch beim Vorliegen von pathologischen Frakturen [41][42][46]. Besteht jedoch der Verdacht auf extraossäre Tumorkomponenten, sollte eine T1w-Sequenz vor und nach i.v. Kontrastmittelapplikation erfolgen. Informationen und Protokollempfehlungen stellt die Seite der AG Muskuloskeletale Radiologie in der Deutschen Röntgengesellschaft unter <https://www.ag-msk.drg.de/de-DE/5829/protokollempfehlungen/> (zuletzt abgerufen 14.09.2023) bereit.

6.3.1.1.2 Optionale MRT-Techniken

Dreidimensionale (3D) T1w- und T2w-Sequenzen sind eine vielversprechende Alternative zu zweidimensionalen Sequenzen [47][48][49], haben sich aber dennoch in der klinischen Routine bislang nicht durchgesetzt. Es bleibt abzuwarten, ob sich das mit modernen Rekonstruktionsverfahren ändert [50]. Eine Weiterentwicklung der In/Opposed Phase Dixon Bildgebung ist die quantitative Dixon, bei der typischerweise sechs verschiedene Echozeiten aufgenommen werden und so der lokale Fettgehalt (Proton Density Fat Fraction, PDFF) genau quantifiziert werden kann [51][52]. Die PDFF erlaubt eine optimale Differenzierung zwischen bösartigen (reduzierte PDFF, optimaler Cut-off zwischen 6,4 % und 9 %) und gutartigen Wirbelkörperläsionen [53][41]. Ausnahmen ergeben sich naturgemäß bei gutartigen Erkrankungen, die zu einer kompletten Verdrängung des physiologischen Knochenmarks führen (z.B. Spondylodiszitis) sowie bei malignen Prozessen, die ein diffuses Infiltrationsmuster zeigen (z.B. multiples Myelom). In vergleichenden Studien war die PDFF besser als andere Parameter geeignet, zwischen malignen und nicht-malignen Läsionen zu differenzieren und erreichte eine Sensitivität von 97 % bei einer Spezifität von 90 %-91 % [53]. Allerdings zeigte auch die Kombination mit diffusionsgewichteter MRT (DW-MRT) gute Ergebnisse [54]. Im Gegensatz zur PDFF ist die DW-MRT allerdings wesentlich schlechter standardisiert und zeigte eine niedrigere Sensitivität und Spezifität (89 % bzw. 87 %), falls nicht mit der PDFF kombiniert [55]. Die DW-MRT wurde darüber hinaus zum Responsemonitoring bei Knochenmetastasen eingesetzt. Bei Therapieerfolg des Knochenmarks resultiert der Tumorzelltod in einer erhöhten Wasserdiffusivität, die sich durch erhöhte ADC-

Werte äußert. Die dynamische kontrastverstärkte MRT (DCE-MRT) ist eine weitere Technik des Responsemonitorings. Sie liefert funktionelle Informationen zu Tumolvaskularität und -hämodynamik. Die verminderte Vaskularisation vertebraler Metastasen im Sinne eines Tumorresponse auf eine Radiotherapie wird durch Veränderungen in der Perfusion, insbesondere durch den vaskulären Parameter widerspiegelt [56].

6.3.1.2 Röntgen/CT

Die beiden Modalitäten Röntgen und CT haben ergänzend zur MRT ihren Stellenwert bei der lokalen Beurteilung der knöchernen Wirbelkörperintegrität sowohl in der akuten Notfalldiagnostik (z.B. bei akutem Querschnitt bzw. sonstiger akuter Fokalneurologie) als auch zur OP-Planung (z.B. vor offener Biopsie, Tumordebulking, Stabilisierung). Dabei sollte die CT als Schnittbildverfahren dem Röntgen als projektionsradiographischem Verfahren vorgezogen werden [57][58]. Beide Verfahren können nach Maßgabe der klinisch führenden Fragestellung bezüglich der lokalen Tumorausbreitung (Fraktur, Osteolyse vs. Nervenwurzel-/Rückenmarkskompression) vor oder nach der MRT durchgeführt werden. Besteht eine absolute Kontraindikation für die Durchführung einer MRT (z.B. Hirn- oder Herzschrittmacher), kann die Durchführung einer CT-Myelographie alternativ sinnvoll sein [31][59].

6.3.2 Nuklearmedizinische Bildgebung

Nuklearmedizinische Bildgebungsverfahren wie die Skelettszintigraphie und Positronen-Emissions-Tomographie (PET) spielen für die lokale Beurteilung von Wirbelsäulenmetastasen in der Regel keine eigenständige Rolle. Die Skelettszintigraphie und PET mit knochenaffinen oder tumoraffinen Radiopharmaka liefern aufgrund ihrer funktionell und nicht morphologisch basierten Befunde Hinweise auf das Vorliegen von Skelett- und sonstigen Metastasen, können jedoch den Lokalbefund nicht exakt darstellen. In der inzwischen etablierten methodischen Variante der Single Photon Emission Computed Tomography (SPECT)/CT beziehungsweise PET/CT werden funktionelle und morphologische Informationen präzise verknüpft, sodass in der Ausbreitungsdiagnostik optimale Ergebnisse erzielt werden konnten. Ob dies auf für die Beurteilung des Lokalbefunds bei Wirbelsäulenmetastasen zutrifft, ist nach der gegenwärtigen Studienlage noch unklar, so dass zum jetzigen Zeitpunkt die nuklearmedizinischen Verfahren für die lokale Bildgebung (Tumorausdehnung, Operabilität) keine gesicherte Rolle spielen.

6.3.3 Ausbreitungsdiagnostik/Staging

Empfehlung 12	Neu (2024)
Die bildgebende Diagnostik der lokalen und systemischen Tumorausdehnung soll gemäß der vorliegenden Organleitlinien erfolgen.	
Konsensstärke: 100 %; starker Konsens	

6.3.3.1 MRT

Für den Nachweis von Knochenmetastasen verschiedener Primärtumoren sind für die MRT überwiegend hohe Sensitivitäten und Spezifitäten von jeweils über 90% belegt (siehe Tabelle 1):

Primärtumor	MR-Protokoll	Sensitivität	Spezifität	Referenzen
Mammakarzinom				
(patientenweise)	Metaanalyse	97,1%	97%	[60]
(läsionsweise)	T1 TSE, STIR	90%	94%	[61]
Prostatakarzinom				
(patientenweise)	DWI	98-100%	98-100%	[62]
NSCLC				
(patientenweise)	Verschiedene MR-Sequenzen inkl. DWI und T1+CE	88,2%	100%	[63]
Nierenzellkarzinom				
(läsionsweise)	T1 FSE, STIR	94%	97%	[64]
Differenziertes Schilddrüsenkarzinom				
(organweise)	DWI	76,5%	---	[56]
Neuroendokrine Tumoren				
(läsionsweise)	T2 ± FS, T1 ± CE, STIR	12,4%	---	[65]

Verschiedene	Metaanalyse (verschiedene MR- Sequenzen)			
(patientenweise)		90,6%	95,4%	[33]
(läsionsweise)		90,4%	96,0%	

Tabelle 1: Sensitivität und Spezifität der MRT zur Diagnostik von Knochenmetastasen von verschiedenen Primärtumoren

Dazu enthalten die jeweiligen Organleitlinien Empfehlungen zum Einsatz der MRT im Rahmen von Ausbreitungsdiagnostik und Staging. Bei Patientinnen und Patienten mit einem ossär metastasierten Schilddrüsenkarzinom kommt der MRT ein Stellenwert in der lokalen und systemischen Ausbreitungsdiagnostik und in der Verlaufsbeurteilung unter Therapie zu [66][67][68][69]. Eine S3-Leitlinie (AWMF-Registernummer 031-056OL) befindet sich in der Entstehung.

Empfehlung 13	Neu (2024)
<p>Bei Patientinnen und Patienten mit Wirbelsäulenmetastasen soll bei Verdacht auf Weichteilbeteiligung oder bei neurologischen Ausfällen mit Verdacht auf Myelonkompression eine MRT durchgeführt werden.</p>	
<p>Konsensstärke: 100 %; starker Konsens</p>	

6.3.3.2 Röntgen/CT

Die Computertomographie (CT) ist ein bildgebendes Standardverfahren zum Staging der systemischen Ausbreitung von Weichteil- und Skelettmetastasen verschiedener Tumorerkrankungen. Die Projektionsradiographie hat im Vergleich zur CT durch ihre geringere Sensitivität einen sehr eingeschränkten Stellenwert in der Detektion vertebraler Metastasen, zur vertebralen Frakturdiagnostik und in der Abschätzung einer Frakturgefährdung bei spinalen Metastasen [57][58][73]. Dazu enthalten die jeweiligen Organleitlinien Empfehlungen zum Einsatz des Röntgen und der CT im Rahmen von Ausbreitungsdiagnostik und Staging.

6.3.3.3 Skelettszintigraphie

Werden Skelettmetastasen diagnostiziert, finden sich als Primärtumoren am häufigsten das nicht-kleinzellige und das kleinzellige Lungenkarzinom, Mammakarzinom, Prostatakarzinom und Karzinome des Harntrakts (Nierenzellkarzinom, Harnblasenkarzinom). Seltener Primärtumoren sind das maligne Melanom und Schilddrüsenkarzinom [75]. Die Skelettszintigraphie hat sich seit Jahren als Standardverfahren für Nachweis und Ausdehnung einer Skelettmetastasierung bewährt. Sie basiert auf der Anreicherung knochenaffiner Radiopharmaka in der anorganischen Knochensubstanz (Hydroxylapatit) [76][77]. Kommt es tumorbedingt zu einem vermehrten Knochenumbau (Osteoblastenaktivität) und/oder einer gesteigerten Perfusion, führt dies zu einer fokalen Mehranreicherung im Vergleich zu den umgebenden Skelettabschnitten. In Abhängigkeit von der Art des

Tumorstadien können osteoblastische oder osteolytische Metastasen auftreten, die zu einer unterschiedlich starken, teils auch verminderten bis fehlenden Anreicherung der Radiopharmaka führen [78][79][80]. Dies erklärt die unterschiedliche Sensitivität der Skelettszintigraphie bei verschiedenen Tumorentitäten (siehe Tabelle 2).

Primärtumor	Sensitivität	Spezifität	Referenzen
Mammakarzinom			
Planar (patientenweise)	78%	79%	[81]
Planar (läsionsweise)	88%	87%	[81]
Prostatakarzinom			
Planar (patientenweise)	86%	95%	[82]
Planar (läsionsweise)	59%	75%	[83]
SPECT (läsionsweise)	90%	85%	[83]
Nicht-kleinzelliges Lungenkarzinom			
Planar (patientenweise)	86%	88%	[84]
Planar (läsionsweise)	84%	93%	[84]
Nierenzellkarzinom			
Gemischt planar und SPECT, gemischt patient-/läsionsweise	10-62%	---	[85][86]
Differenziertes Schilddrüsenkarzinom			
Planar (läsionsweise)	73-78%	74-91%	[87][88]

Tabelle 2: Sensitivität und Spezifität der Skelettszintigraphie für verschiedene Tumorentitäten.

Beim nicht-kleinzelligen Lungenkarzinom ist die [¹⁸F]FDG-PET/CT aufgrund ihrer überlegenen diagnostischen Genauigkeit mittlerweile Mittel der Wahl gegenüber der Skelettszintigraphie (AWMF-Registernummer: 020/007OL). Letztere ist jedoch indiziert, falls in Einzelfällen keine [¹⁸F]FDG-PET/CT möglich ist.

Beim ossär metastasierten Schilddrüsenkarzinom sind in Abhängigkeit von den Vorbefunden (z.B. Iod-negative Metastasierung) die Iod-Ganzkörperszintigraphie oder [¹⁸F]FDG-PET/CT die bildgebenden Verfahren der Wahl. Die Skelettszintigraphie hat hier in der Regel keinen Stellenwert [87].

Beim Ewing-Sarkom ist die Skelettszintigraphie, alternativ die [¹⁸F]FDG-PET/CT, gemäß S1-Leitlinie notwendiger Bestandteil der initialen Ausbreitungsdiagnostik (AWMF-Registernummer: 025-006).

Hinsichtlich der Untersuchungsmethodik ist, unabhängig vom Primärtumor, die tomographische Durchführung der Skelettszintigraphie als Single Photon Emission Computed Tomography (SPECT) bzw. SPECT/CT zu empfehlen. Auf diese Weise kann die Sensitivität gesteigert werden [90][91][92][93]. Dies betrifft insbesondere Wirbelsäulenläsionen [90][93]. Die Nutzung der CT-Information erlaubt eine Erhöhung der Spezifität, da benigne Veränderungen als Ursache fokaler Mehranreicherungen sicher erkannt werden können [93][94][95][96][97].

6.3.3.4 Positronen-Emissions-Tomographie (PET)

Die Positronen-Emissions-Tomographie (PET) verwendet verschiedene Radiopharmaka zur Darstellung des Stoffwechsels bzw. der Expression krankheitstypischer Rezeptoren oder Proteine im Zielgewebe. Klinischer Standard ist die Durchführung als integrierte PET/CT. Nur relativ selten sind PET/MRT-Kombinationsgeräte verfügbar. Die diagnostische Genauigkeit der [¹⁸F]FDG-PET/CT für Skelettmetastasen ist in der Regel mindestens gleichwertig und häufig auch der Skelettszintigraphie überlegen, sofern der Primärtumor [¹⁸F]FDG-avid ist (siehe Tabelle 3).

Primärtumor	Sensitivität	Spezifität	Meta-Analyse
Nicht-kleinzelliges Lungenkarzinom	92 %	98 %	[84]
Mammakarzinom	93 %	99 %	[98]
Nierenzellkarzinom (extrarenale Metastasen)	86-91 %	88 %	[99] [100]
Differenziertes Schilddrüsenkarzinom	82 %	98 %	[101]

Tabelle 3: Sensitivität und Spezifität der [¹⁸F]FDG-PET/CT für die Detektion von Skelettmetastasen verschiedener Tumorentitäten. Sofern eine Meta-Analyse nicht vorliegt, ist dies angegeben.

Für das Nierenzellkarzinom ist in der Organleitlinie (AWMF-Registernummer 043/017OL) kein klarer klinischer Stellenwert der [¹⁸F]FDG-PET/CT definiert. Beim differenzierten Schilddrüsenkarzinom hingegen ist die [¹⁸F]FDG-PET/CT im Falle einer Iod-negativen Erkrankung beziehungsweise bei Verdacht auf Iod-negative Metastasen etabliert. Aufgrund der höheren Sensitivität für extramedulläre Läsionen [102] wird die [¹⁸F]FDG-PET/CT vorrangig bei ossärem Plasmozytom empfohlen, bei intramedullären Läsionen bevorzugt die MRT [103]. Sofern die MRT nicht alle relevanten Skelettabschnitte abdeckt, können Läsionen unentdeckt bleiben, die in der Ganzkörper-PET/CT abgebildet werden [104]. Das Ausmaß der [¹⁸F]FDG-positiven Manifestationen ist zudem von prognostischer Bedeutung für eine Hochdosistherapie mit autologer Stammzelltransplantation [105][106]. Die PSMA-PET kann mit hoher Genauigkeit Prostatakarzinomläsionen in verschiedensten Organen nachweisen [107][108]. Für Skelettmetastasen ist die PSMA-PET/CT mit einer Sensitivität und Spezifität von 97 % beziehungsweise nahezu 100 % das genaueste bildgebende Verfahren [82]. Die Traceranreicherung ist in osteolytischen Knochenmetastasen und Knochenmarkmanifestationen höher als in osteoblastischen Metastasen [109]. In seltenen Fällen einer PSMA-negativen Prostatakarzinomerkrankung konnte eine Positivität für [¹⁸F]FDG beobachtet werden [110]. Bei Tumoren, die eine Überexpression des Somatostatin-Rezeptors (SSR) zeigen, insbesondere bei neuroendokrinen Tumoren, ist die SSR-PET/CT ein hoch sensitives und spezifisches Verfahren für den Läsionsnachweis [111]. Für Skelettmetastasen erwies sich die PET/CT mit SSR-spezifischen Radiopharmaka in einer retrospektiven Analyse mit einer Sensitivität von 97 % und Spezifität von 92 % der Kombination aus CT und Skelettszintigraphie überlegen [112]. Die SSR-PET/CT übertrifft auch die Ergebnisse der SSR-Szintigraphie [113]. Bei der [¹⁸F]Fluorid-PET findet wie bei der Skelettszintigraphie ein knochenaffines Radiopharmakon Verwendung. Infolge des höheren Läsionskontrasts [114][115] und der besseren räumlichen Auflösung [116][117] wird eine höhere Sensitivität und Spezifität gegenüber der Skelett-SPECT erreicht (97 % und 98 % vs. 81 % und 99 %) [118]. Auch speziell für Wirbelsäulenmetastasen ist die diagnostische Genauigkeit der [¹⁸F]Fluorid-PET höher [119]. Die Methode ist jedoch bislang nicht für die Routineanwendung zugelassen und nicht flächendeckend verfügbar. Entsprechend der hohen diagnostischen Genauigkeit der PET und MRT für Skelettmetastasen sind für die Kombination der beiden Verfahren optimale Ergebnisse zu erwarten [120]. Gemäß einer Beobachtungsstudie mit 1003 PET/CT und PET/MRT Untersuchungen bei verschiedenen Malignomen zeigte die PET/MRT zusätzliche maligne Läsionen in 5,3 % der Fälle. Eine Analyse hinsichtlich Skelettläsionen erfolgte hierbei jedoch nicht [121]. Somit fehlen bislang systematische Daten über den klinischen Nutzen der PET/MRT-Bildgebung bei Vorliegen einer Skelettmetastasierung.

6.3.4 Intraoperative Bildgebung

Auch intraoperativ, im Zuge der Resektion einer Wirbelkörpermetastase und/oder während einer Stabilisierung nach pathologischer Fraktur, kann die Röntgen- oder CT-Bildgebung zum Einsatz kommen. Hierbei kann die sequentielle CT mit Unterstützung durch ein elektromagnetisches oder optisches Navigationssystem, die CT-Fluoroskopie oder die konventionelle Fluoroskopie mittels C-Bogen über dem Operationsareal zur Navigation und korrekten Platzierung von Pedikelschrauben verwendet werden [122][123][124][125][126]. Aufgrund der hohen Morbidität und Mortalität von Patientinnen und Patienten mit bereits vorliegender vertebraler Metastasierung kommen nach Möglichkeit zunehmend minimal-invasive Verfahren zum Einsatz, was die Rolle der intraoperativen CT-Bildgebung weiter erhöht [126]. Auch können mittels intraoperativer CT-Bildgebung mögliche Komplikationen, wie beispielsweise Verletzungen der Nervenwurzeln oder Zement-Extravasationen bei zementaugmentierter

Schraubenplatzierung, reduziert und frühzeitig erkannt werden [126][127]. Eine intraoperative nuklearmedizinische Bildgebung ist zwar im Rahmen der Sentinel-Node-Diagnostik etabliert, für den Nachweis ossärer Läsionen bisher jedoch nur vereinzelt beschrieben worden (z.B. Nidus bei Osteoid-Osteomen). Klare Indikationen für diese Technik sind daher bei Vorliegen von Wirbelsäulenmetastasen derzeit nicht definiert.

6.4 Labordiagnostik

Die häufigste metabolische Komplikation insbesondere bei diffuser Knochenmetastasierung ist die maligne Hyperkalzämie [128]. Schätzungen zufolge sind zwischen 2 % und 30 % der Krebspatientinnen und Krebspatienten davon betroffen, wobei die Häufigkeit je nach Krebsart und Krankheitsstadium variiert [128][129][130]. Die häufigsten Krebsarten, die mit einer Hyperkalzämie assoziiert sind, sind solide Tumore wie Brust-, Lungen- und Nierenkrebs sowie das multiple Myelom [131]. Schwere Hyperkalzämien können zu Nierenversagen führen und gehen mit einer verminderten Lebensqualität, einer schlechten Prognose sowie einer erhöhten Hospitalisierungsrate und Sterblichkeit einher. Das Monitoring von Kalzium spielt entsprechend auch eine Rolle im Verlauf einer osteoprotektiven Therapie mit Bisphosphonaten oder Denosumab, um eventuelle Hypokalzämien zu diagnostizieren. Häufige Differentialdiagnosen von Wirbelsäulenmetastasen, die sich laborchemisch niederschlagen, sind die Osteoporose und andere Erkrankungen des Knochenstoffwechsels (Vitamin D, alkalische Phosphatase), Infektionen (C-reaktives Protein, Leukozyten) und myeloproliferative Störungen (Blutbild, Plasmaproteine/-elektrophorese).

Ein sekundärer Hyperparathyroidismus kann zu riesenzell-haltigen osteolytischen Knochenläsionen führen (sog. brauner Tumor), welche Metastasen simulieren [132]. Lytischen Wirbelläsionen bei bekanntem Hyperparathyreoidismus oder einer Nierenerkrankung im Endstadium sind daher differential-diagnostisch hochverdächtig auf das Vorliegen eines braunen Tumors.

Hohe Spiegel von alkalischer Phosphatase bei bekannter Krebserkrankung sind mit dem Vorliegen von Knochenmetastasen und einem schlechteren Outcome assoziiert [133][134]. Sie können aber auch auf das Vorliegen einer metabolischen Knochenkrankungen (Morbus Paget, Osteoporose, renale Osteodystrophie) hinweisen.

Empfehlung 14

Neu (2024)

Folgende Laborparameter sollten bei Patienten mit Wirbelsäulenmetastasen mindestens erhoben werden:

- **Blutbild**
- **C-reaktives Protein**
- **Kalzium**
- **Quick/INR**
- **PTT**

Folgende Laborparameter können bei Patienten mit Wirbelsäulenmetastasen erhoben werden:

- **alkalische Phosphatase**
- **Vitamin D-Spiegel (bei DD Verdacht auf Osteoporose)**
- **Parathormon (bei DD Verdacht auf braunen Tumor)**
- **Plasmaelektrophorese (bei osteolytischen Läsionen und DD Verdacht auf Multiples Myelom)**

Konsensstärke: 100%; starker Konsens

6.5 Biopsie

Die Histologie des Primärtumors, die Stabilitätsgefährdung der Wirbelsäule und die Kompression neuraler Strukturen stellen wesentliche Entscheidungskriterien dar, ob und in welcher Form eine Biopsie beziehungsweise ein operativer Eingriff vorgenommen werden muss. In 3 bis 10 % der Fälle ist der Primärtumor unbekannt [13]. Die Durchführung einer Biopsie ist anzustreben bei primärem radiologischen Nachweis einer potentiellen solitären beziehungsweise auch multiplen Wirbelsäulenmetastasierung mit therapeutischer Konsequenz, sei es unter palliativen oder in seltenen Fällen auch kurativen Gesichtspunkten. Ebenso ist eine Biopsie auch bei bekannter metastasierter Neoplasie sinnvoll, wenn eine histologische Reevaluation unter onkologischen Gesichtspunkten erforderlich ist. Dies gilt insbesondere für die Untersuchung therapierrelevanter Zielstrukturen mittels Immunhistochemie oder Molekularpathologie. Zudem treten in seltenen Fällen Zweitumoren bei vorliegender metastasierter Tumorerkrankung auf.

Empfehlung 15	Neu (2024)
<p>Bei klinisch und/oder bildgebend malignitätssuspekten Läsionen soll eine bioptische Diagnosesicherung durchgeführt werden, wenn sich daraus eine therapeutische Konsequenz ergibt.</p>	
<p>Konsensstärke: 89 %; Konsens</p>	

6.5.1 Durchführung der Biopsie

Da der Wirbelkörper der häufigste Metastasierungsort an der Wirbelsäule ist, wird eine Biopsie in der Regel klassischerweise transpedikulär durchgeführt, die CT-gestützt perkutan oder offen als Inzisionsbiopsie erfolgen kann. Die offene Inzisionsbiopsie hat den Vorteil einer größeren zu gewinnenden Gewebemenge. Die CT-gestützte Punktion Stanzbiopsie (möglichst $\geq 16G$) mit Entnahme mehrerer Stanzzyylinder hat den Vorteil einer geringeren Invasivität [13][135][18]. Obwohl die Feinnadelbiopsie grundsätzlich bei Knochenmetastasen eine gute Genauigkeit erreicht [19], ist diese für Primärtumore des Knochens, insbesondere Sarkome, als wichtigste Differentialdiagnose nicht ausreichend und liefert dann zudem nicht genug Gewebe für eventuell nötige Referenzhistologien [18]. Für eine korrekte Einschätzung des Gewebes sind Angaben zur Lokalisation und zur bildmorphologischen Verdachtsdiagnose hilfreich. Gerade in sklerosiertem Knochengewebe können Stanz- oder gar Nadelbiopsien technisch limitiert sein. Schnellschnitte können an knöchernen Proben technisch nicht durchgeführt werden.

Empfehlung 16	Neu (2024)
<p>Die Durchführung der Biopsie sollte CT-gestützt oder offen unter Gewinnung von ausreichend Material erfolgen.</p>	
<p>Konsensstärke: 100%; starker Konsens</p>	

Empfehlung 17	Neu (2024)
<p>Die CT-gestützten perkutanen Biopsien sollten als Stanz-Biopsie und nicht als Feinnadelbiopsie durchgeführt werden.</p>	
<p>Konsensstärke: 100 %; starker Konsens</p>	

Empfehlung 18	Neu (2024)
<p>Eine Schnellschnitt-Diagnostik knochenharter Läsionen an der Wirbelsäule sollte nicht durchgeführt werden, sie kann aber bei Gewinnung ausreichend weichen Gewebes durchgeführt werden.</p>	
<p>Konsensstärke: 100 %; starker Konsens</p>	

6.5.2 Histologische Aufarbeitung

Durch die schonende Entkalkung wird das Material schneidfähig und die Epitope des Gewebes beziehungsweise die Nukleinsäuren des Materials bleiben besser erhalten. Eine aggressivere Entkalkung von Knochengewebe durch Säureverfahren führt zumeist zu einem Verlust der immunhistochemischen und molekularpathologischen Untersuchungsfähigkeit und macht die Probe damit oft wertlos. Der tumortragende Zylinder wird sparsam mit ergänzenden histochemischen und immunhistochemischen Zusatzuntersuchungen zur definitiven Diagnosestellung untersucht, da, je nach Tumorentität, auch molekularpathologische Untersuchungen, wie beispielsweise Panelsequenzierungen oder FISH-Analysen, durchgeführt werden müssen. In der Regel wird das Stanzmaterial für eine Kryoasservierung von Tumorgewebe nicht ausreichen. Weitergehende Diagnostik (z.B. RNA-/Exom-Sequenzierung) ist an kryoarchiviertem Material deutlich besser möglich. Hierfür muss das Material frisch und unfixiert, ähnlich wie ein Schnellschnitt, eingeschendet werden und die Kryoproben werden bei mindestens -80°C oder in flüssigem Stickstoff eingefroren.

Empfehlung 19	Neu (2024)
<p>Bei ossären Gewebeproben soll eine Fixation in gepuffertem, 4%igem Formalin für mindestens 12 Stunden erfolgen, anschließend soll das Material vor der weiteren Prozessierung wie schonend entkalkt werden (bspw. durch Ethylendiamintetraessigsäure/EDTA-Entkalkung).</p>	

Konsensstärke: 100 %; starker Konsens

Empfehlung 20

Neu (2024)

Falls die Probe umfangreich genug ist und entsprechende technische Voraussetzungen bestehen, sollte eine anteilige Kryoarchivierung neben der Formalinfixation erfolgen.

Konsensstärke: 100 %; starker Konsens

7 KLASSIFIKATIONEN UND SCORES

7.1 Klinische Scores

Patientinnen und Patienten mit Wirbelsäulenmetastasen haben Schmerzen aufgrund der Zerstörung von Knochengewebe und/oder neurologische Beschwerden aufgrund einer Kompression der Nervenwurzeln oder des Rückenmarks. Sowohl radiotherapeutische als auch chirurgische Eingriffe sind bei der Behandlung dieser Symptome wirksam. Aufgrund der relativ kurzen Lebenserwartung dieser Patientinnen und Patienten ist jedoch eine Übertherapie ein häufiges Problem. Daher spielt eine genaue Einschätzung des Überlebens eine entscheidende Rolle bei der Auswahl der geeigneten Behandlung. Es hat sich gezeigt, dass die Überlebensschätzung durch Klinikerinnen und Kliniker zu optimistisch ist [136]. Um diese schwierige Aufgabe zu erleichtern, wurden mehrere Scores und Prognosemodelle entwickelt, die verschiedene prognostische Faktoren wie die körperliche Leistungsfähigkeit, den Primärtumor und das Vorhandensein von viszeraler oder pulmonaler Metastasen berücksichtigen, um die Überlebenswahrscheinlichkeit der Betroffenen einzuschätzen.

Grundsätzlich sollten bei allen prognostischen Scores, insbesondere bei denen zur Abschätzung des Überlebens, die raschen Fortschritte in der Diagnostik sowie in der lokalen und systemischen Therapie berücksichtigt werden. Neue immuntherapeutische und zielgerichtete Medikamente können die Überlebenszeiten von bestimmten Patientenpopulationen mit metastasierter Erkrankung teils erheblich verbessern, was in historischen Scores noch nicht abgebildet ist. Daher gilt es, diese Scores kontinuierlich zu aktualisieren.

7.1.1 Klinische Scores für Patientinnen und Patienten, die eine Operation erhalten

Bei Patientinnen und Patienten, die eine Operation erhalten ergibt sich aus der Literatur für die Art des Primärtumors, die Leistungsfähigkeit nach Performance-Status [137] und die Klassifizierung der American Society of Anesthesiologists [138] prognostisch ein deutlicher Zusammenhang mit dem Gesamt-Überleben. Für Geschlecht, Alter, Anzahl der spinalen Knochenmetastasen, Lage der spinalen Knochenmetastasen und das Vorhandensein einer pathologischen Fraktur zeigt sich ein solcher Zusammenhang in einer systematischen Literaturanalyse nicht klar [138]. Nicht schlüssig ist die Evidenz für viszerale Metastasen, neurologische Defizite, die Zeit zwischen Erstdiagnose des Primärtumors und Beginn der Metastasen-Behandlung, das Vorhandensein von extraspinalen Knochenmetastasen, die Gesamtzahl der Knochenmetastasen, Schmerzen, Sphinkterfunktion, Gewichtsverlust und kardiovaskuläre Erkrankungen [138]. Vorhersage-Modelle oder klinische Scores wie der in der klinischen Routine häufig verwendete Tokuhashi-Score [139], der Score der Eastern Cooperative Oncology Group [140] oder der PATHFx [141] haben den Nachteil, dass krankheitsspezifische Fortschritte in der Tumorthherapie

nicht ausreichend berücksichtigt werden [142]. In aktuellen Kohorten validierte Versionen der Scores verbessern die Vorhersagekraft [143].

Empfehlung 21	Neu (2024)
<p>Grundsätzlich ist die Patienten-individuelle Überlebensprognose in der metastasierten Situation mit großen Unsicherheiten behaftet. Dennoch sollte sie nach Operation von Knochenmetastasen mit Hilfe entsprechender Scores und unter Berücksichtigung der geplanten Systemtherapie in die Behandlungsentscheidung einfließen.</p>	
<p>Konsensstärke: 100 %; starker Konsens</p>	

7.1.2 Klinische Scores für Patientinnen und Patienten, die eine Strahlentherapie zur Schmerztherapie erhalten

7.1.2.1 Überlebens-Scores

Der erste Überlebens-Score nach Bestrahlung von schmerzhaften Wirbelsäulenmetastasen stammt aus dem Jahr 2005 und wurde anhand der Daten von 342 Patientinnen und Patienten entwickelt, die zwischen 1996 und 1998 im Rahmen einer randomisierten Studie behandelt wurden [144]. Basierend auf den signifikanten Prognosefaktoren Karnofsky-Index, Art des Primärtumors und viszerale Metastasierung wurden drei Gruppen (0-3, 4-5 und 6 Punkte) gebildet. Die medianen Überlebenszeiten in diesen Gruppen betragen 3,9 Monate, 9,0 Monate und 18,7 Monate. Ein weiterer Score aus dem Jahr 2014 basiert auf einer retrospektiven Studie von 1043 Patientinnen und Patienten mit spinalen Metastasen, die zwischen 2001 und 2010 bestrahlt wurden [145]. Der Score arbeitet mit drei klinischen Profilen, acht Gruppen und vier finalen Kategorien. Die medianen Überlebenszeiten der vier Kategorien waren 31,2 Monate, 15,4 Monate, 4,8 Monate sowie 1,6 Monate. Dieser Score ist vergleichsweise komplex und erscheint für den klinischen Alltag nur eingeschränkt praktikabel. In zwei weitere Überlebens-Scores sind Daten von Patientinnen und Patienten sowohl mit spinalen als auch mit anderen ossären Metastasen eingegangen [146][147]. Der Score von Westhoff et al. basiert wiederum auf der Dutch Bone Metastasis Study, in diesem Fall unter Berücksichtigung aller 1157 Patientinnen und Patienten [146]. Neben objektiven Faktoren gingen in diesen Score auch Patient Reported Outcomes wie die Lebensqualität ein. Da die Autoren ihr Instrument als sehr komplex ansahen, entwickelten sie zusätzlich einen einfachen Score, der lediglich den Karnofsky-Index (90-100 vs. 70-80 vs. 20-60) und die Art des Primärtumors (Mammakarzinom vs. Prostatakarzinom vs. Lungenkarzinom vs. andere Tumore) berücksichtigt. In einer Tabelle kann man die Überlebensraten nach 3, 6, 9, 12 und 18 Monaten ablesen. Der einfache Score ist ähnlich genau wie das komplexe Modell [C-Statistik 0,72 (0,70-0,74) vs. 0,71 (0,69-0,72)] und wurde in einer Kohorte von 934 Patientinnen und Patienten mit bestrahlten Wirbelsäulenmetastasen validiert [146]. Ein weiterer Überlebens-Score, der Patientinnen und Patienten mit spinalen und anderen ossären Metastasen berücksichtigt, stammt aus dem Jahr 2019 und basiert auf retrospektiven Daten von 445 Patientinnen und Patienten, die zwischen 2009 und 2017 bestrahlt wurden [147]. Basierend auf drei Prognosefaktoren (Karnofsky-Index, Art des Primärtumors, Alter) wurden drei Gruppen (8-9, 10-14 und 15-17 Punkte) gebildet. Die 1-Jahres-Überlebensraten betragen 9 %, 38 % sowie 72 % (p<0.001), die medianen Überlebenszeiten 3, 8 sowie 24 Monate. Eine Validierung dieses Scores steht noch aus.

Empfehlung 22

Neu (2024)

Grundsätzlich ist die Patienten-individuelle Überlebensprognose in der metastasierten Situation mit großen Unsicherheiten behaftet. Dennoch sollte die Überlebensprognose nach Bestrahlung von Knochenmetastasen mit Hilfe entsprechender Scores und unter Berücksichtigung der geplanten Systemtherapie in die Behandlungsentscheidung einfließen.

Konsensstärke: 100 %; starker Konsens

7.1.2.2 *Überlebens-Scores nach alleiniger Strahlentherapie bei MESCC*

Der erste Überlebens-Score nach Strahlentherapie bei metastatisch bedingter epiduraler Rückenmarkskompression (metastatic epidural spinal cord compression, MESCC) stammt aus dem Jahr 2008 und basiert auf einer retrospektiven Studie von 1852 Patientinnen und Patienten [148]. Primäres Ziel dieses Scores ist die Abschätzung der Überlebenswahrscheinlichkeit nach sechs Monaten. Basierend auf sechs unabhängigen Prognosefaktoren (Art des Primärtumors, Intervall zwischen Erstdiagnose der Tumorerkrankung und MESCC, weitere ossäre Metastasierung, viszerale Metastasierung, Gehfähigkeit vor Strahlentherapie, Entwicklungszeit der motorischen Defizite) wurden fünf prognostische Gruppen (20-25, 26-30, 31-35, 36-40 sowie 41-45 Punkte) gebildet. Die entsprechenden Überlebensraten nach sechs Monaten betragen 4 %, 11 %, 38 %, 87 % sowie 99 % [148]. Die Punkte erhielt man dadurch, dass bei jedem der sechs Prognosefaktoren die 6-Monats-Überlebensraten durch 10 dividiert (Faktor-Punktwerte) und diese sechs Werte anschließend für jeden Patienten addiert (Patienten-Punktwerte) wurden. Dieser Überlebens-Score wurde in einer Kohorte von 435 Patientinnen und Patienten validiert [149]. In derselben Studie wurde die zur Vereinfachung des Scores die Zahl der prognostischen Gruppen von fünf auf drei Gruppen reduziert (20-30, 31-35 sowie 36-45 Punkte). In einer 2019 publizierten Studie aus Neuseeland wurde dieser Überlebens-Score extern validiert [150]. Da sich die Primärtumoren, die zu einer MESCC führen, biologisch unterschiedlich verhalten, wurden validierte Scores für einzelne Entitäten entwickelt: für das multiple Myelom und diverse solide Tumore wie Mamma-, Prostata- und nicht-kleinzellige Lungenkarzinome [151][152][153][154][155]. Ob diese tumorspezifischen Scores wirklich präziser sind als der allgemeine Überlebens-Score für Patientinnen und Patienten nach Strahlentherapie bei MESCC [148][149] ist unklar, da vergleichende Studien fehlen. Eine wesentliche Limitation aller genannten Scores ist, dass nahezu ausschließlich retrospektive Daten zu deren Entwicklung verwendet wurden. Hinzu kommt, dass die entsprechenden Studien mehr als zehn Jahre alt sind [148][149][150][151][152][153][154][155]. Ein neuer Überlebens-Score, idealerweise basierend auf prospektiven Daten, wird als erforderlich angesehen [156]. Ein derartiges Instrument wurde 2022 publiziert [157]. Für die Entwicklung dieses neuen Scores wurden die Daten von 264 Patientinnen und Patienten aus drei prospektiven Studien (eine Phase-III-Studie, zwei Phase-II-Studien), die eine alleinige Strahlentherapie bei symptomatischer MESCC erhalten hatten, verwendet [158][159][160]. Basierend auf drei unabhängigen Prognosefaktoren (Art des Primärtumors, viszerale Metastasierung, Gehfähigkeit vor Strahlentherapie) wurden vier prognostische Gruppen (8-9, 10-13, 14-17 sowie 18 Punkte) gebildet. Die entsprechenden Überlebensraten nach sechs Monaten waren 13 %, 35 %, 63 % sowie 90 % [158]. Hinsichtlich der Genauigkeit bei der Identifikation von Patientinnen und Patienten, die binnen sechs Monaten nach Strahlentherapie verstarben, und von Patientinnen und Patienten, die mindestens sechs Monate überlebten, war der neue Score beiden Varianten (5 bzw. 3 prognostische Gruppen) des vorherigen Scores überlegen [148][149]. Somit ist der neue Score zur Abschätzung der Überlebensprognose von Patientinnen und Patienten mit MESCC, die eine alleinige Strahlentherapie erhalten sollen, zu bevorzugen.

Empfehlung 23	Neu (2024)
<p>Grundsätzlich ist die Patienten-individuelle Überlebensprognose in der metastasierten Situation mit großen Unsicherheiten behaftet. Dennoch sollte die Überlebensprognose nach alleiniger Strahlentherapie bei MESCC mit Hilfe entsprechender Scores und unter Berücksichtigung der geplanten Systemtherapie in die Behandlungsentscheidung einfließen.</p>	
<p>Konsensstärke: 100 %; starker Konsens</p>	

7.1.2.3 Scores zur Abschätzung der Gehfähigkeit nach Strahlentherapie bei MESCC

Der erste Score zur Abschätzung der Wahrscheinlichkeit, nach alleiniger Strahlentherapie bei MESCC gefähig zu sein, stammt aus dem Jahr 2008 und basiert auf einer retrospektiven Studie von 2096 Patientinnen und Patienten [161]. Unter Berücksichtigung von sechs Prognosefaktoren (Art des Primärtumors, Intervall zwischen Erstdiagnose der Tumorerkrankung und MESCC, viszerale Metastasierung, motorische Funktion vor Strahlentherapie, Entwicklungszeit der motorischen Defizite) wurden fünf Gruppen (≤ 28 , 29-31, 32-34, 35-37 sowie ≥ 38 Punkte) gebildet. In diesen Gruppen waren 6 %, 44 %, 70 %, 86 % sowie 99 % der Patientinnen und Patienten nach der Strahlentherapie gefähig [161]. Die Punkte wurden berechnet, indem bei jedem Faktor die Rate gefähiger Patientinnen und Patienten durch 10 dividiert (Faktor-Punktwerte) und diese Werte für alle Patientinnen und Patienten addiert (Patienten-Punktwerte) wurden. Dieser Gehfähigkeits-Score wurde 2011 validiert und vereinfacht (nur drei Gruppen: 21-28, 29-37 sowie 38-44 Punkte) [162]. Ein neuer Gehfähigkeits-Score, basierend auf den Daten von 283 Patientinnen und Patienten aus drei prospektiven Studien (eine Phase-III-Studie, zwei Phase-II-Studien), wurde 2022 publiziert [158][159][160][163]. Anhand von vier Prognosefaktoren (Art des Primärtumors, sensible Defizite, Blasen-Mastdarm-Störungen, Gehfähigkeit vor Strahlentherapie) wurden drei Gruppen (17-21, 22-31 sowie 32-37 Punkte) gebildet. In diesen Gruppen waren 10 %, 65 % sowie 97 % der Patientinnen und Patienten nach der Strahlentherapie gefähig [163]. Hinsichtlich der Vorhersage der Gehfähigkeit waren der neue Score und das vorherige Instrument ähnlich genau (98 % vs. 97 %) [161][162]. Hinsichtlich der Identifikation von Patientinnen und Patienten, die nach der Strahlentherapie nicht gefähig waren, wies der neue Score eine höhere Präzision auf (90 % vs. 79 %) und ist somit zu bevorzugen.

Empfehlung 24	Neu (2024)
<p>Die Wahrscheinlichkeit, nach alleiniger Strahlentherapie bei MESCC gefähig zu sein, kann mit Hilfe von entsprechenden Scores abgeschätzt werden. Dabei sollten in aktuellen Kohorten validierte Versionen der Scores genutzt werden.</p>	
<p>Konsensstärke: 100 %; starker Konsens</p>	

7.2 Radiologische Scores

7.2.1 Surgical Classification of Spinal Tumors

Anatomische Klassifizierungssysteme können für die chirurgische Planung nützlich sein, auch wenn dieser Aspekt bei Metastasen weniger relevant ist als bei Primärtumoren. Für die anatomische Beschreibung Lokalisation und Ausdehnung einer Wirbelsäulenmetastase kann die von Tomita et al. vorgeschlagene Surgical Classification of Spinal Tumors (SCST) genutzt werden (Abbildung 1) [164]. Die SCST umfasst sieben Kategorien, je nachdem, ob die Metastase innerhalb der Wirbelsäulenknochen (intrakompartimentell), außerhalb der Knochen (extrakompartimentell) oder mit multipler Wirbelbeteiligung vorliegt.

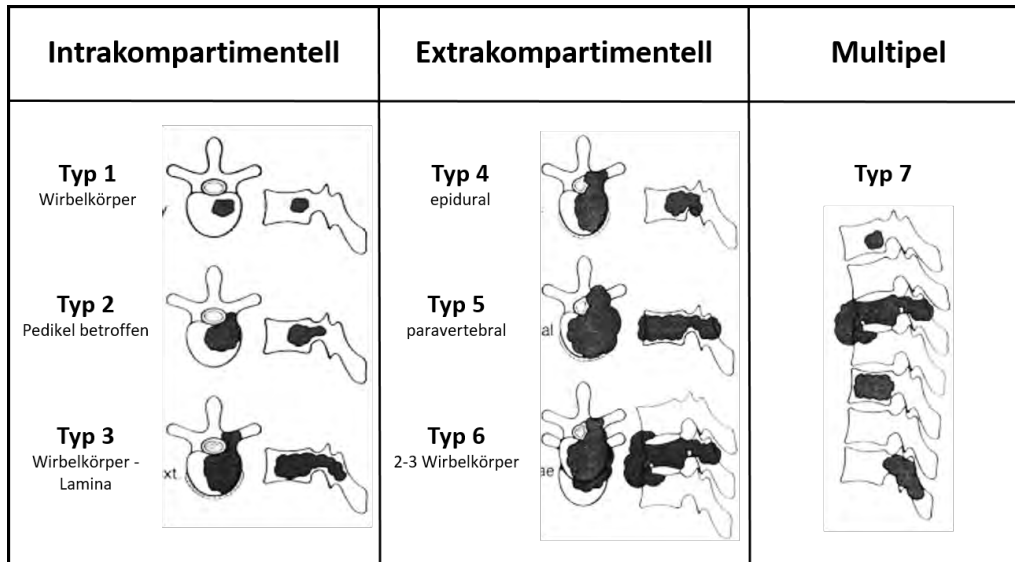


Abbildung 1: Schematische Darstellung der SCST (Abbildung modifiziert nach [164])

7.2.2 Spinal Instability Neoplastic Score

Der Spinal Instability Neoplastic Score (SINS) hilft bei der Beurteilung der tumorbedingten Instabilität der Wirbelsäule [165]. Er ermöglicht eine Unterscheidung zwischen stabilen und potenziell instabilen oder instabilen (SINS > 12) Läsionen und kann daher als Richtschnur für die Notwendigkeit eines chirurgischen Eingriffs dienen [166]. Der Score erreicht eine gute Übereinstimmung zwischen Untersuchenden [166][167]. Schmerzen bei Läsionen mit niedrigem SINS profitieren eher von einer Strahlentherapie als von einer operativen Stabilisation [168]. Der SINS hat jedoch eine mangelnde Trennschärfe hinsichtlich der Stabilität für die potenziell instabilen Läsionen (Punktwert 7-12) [169].

Empfehlung 25	Neu (2024)
<p>Für die Bewertung der Stabilität einer Wirbelsäulenmetastase soll der Spinal Instability Neoplastic Score (SINS) genutzt werden. Wirbelsäulenmetastasen mit einem SINS < 7 sind als stabil und SINS > 12 sind als instabil zu betrachten.</p>	
<p>Konsensstärke: 100 %; starker Konsens</p>	

Lokalisierung	Punkte
Junktional (O-C2; C7-T2; T11-L1; L5-S1)	3
Mobile Wirbelsäule (C3-6; L2-4)	2
Halbrigid (T3-10)	1
Rigid (S2-S5)	0
Belastungsabhängige Schmerzen	
Ja	3
Nein	1
Schmerzfreie Läsion	0
Knochenläsion	
Lytisch	2
Gemischt (Lytisch/Blastisch)	1
Blastisch	0
Radiologische Wirbelsäulenformation	
Subluxation/Translation vorhanden	4
Deformation (Kyphose / Skoliose)	2
Normal	0
Wirbelkörpereinbruch	
Einbruch >50%	3
Einbruch <50%	2
Kein Kollaps mit >50% Wirbelkörper Involvierung	1
Keine der obigen	0
Posterolaterale Involvierung	
Bilateral	3
Unilateral	1
Keine	0

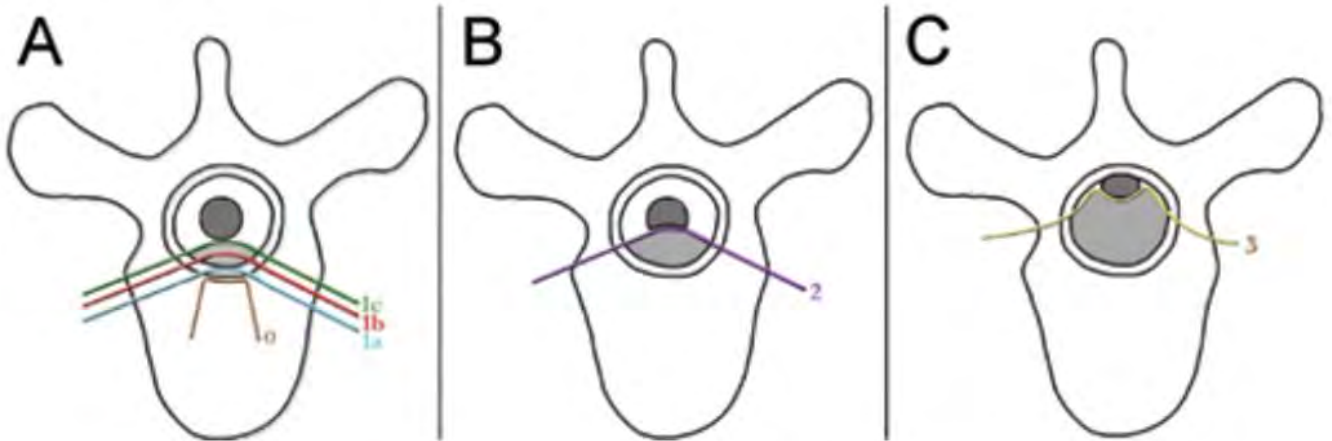
Tabelle 4: Übersicht zur Berechnung des SINS

Die erreichten Punktwerte des SINS lassen sich wie folgt interpretieren:

- 1-6: stabil
- 7-12: potenziell stabil
- 13-18: instabil

7.2.3 Epidural spinal cord compression scale

Bilsky et al. schlugen für die Bewertung des Schweregrads der Rückenmarkskompression die sechsstufige Epidural spinal cord compression scale (ESCCS) vor (Abb. 8.2.2), welche anhand transversaler T2-gewichteter MRT-Bilder erhoben wird [170]. Die ESCCS geht mit einer hohen Inter- und Intrarater-Reliabilität einher [170]. Allerdings können auch niedriggradige Metastasen schwere Querschnittssyndrome auslösen und andersherum kann auch bei höhergradiger Kompression des Rückenmarks eine Operation Verbesserungen in der Neurologie bewirken [171][172].



8 BEHANDLUNGsalgorithmen

Siehe hierzu auch Kap. 11.5.7 Operationszeitpunkt

8.1 Erkrankung mit Auftreten von neurologischen Ausfällen

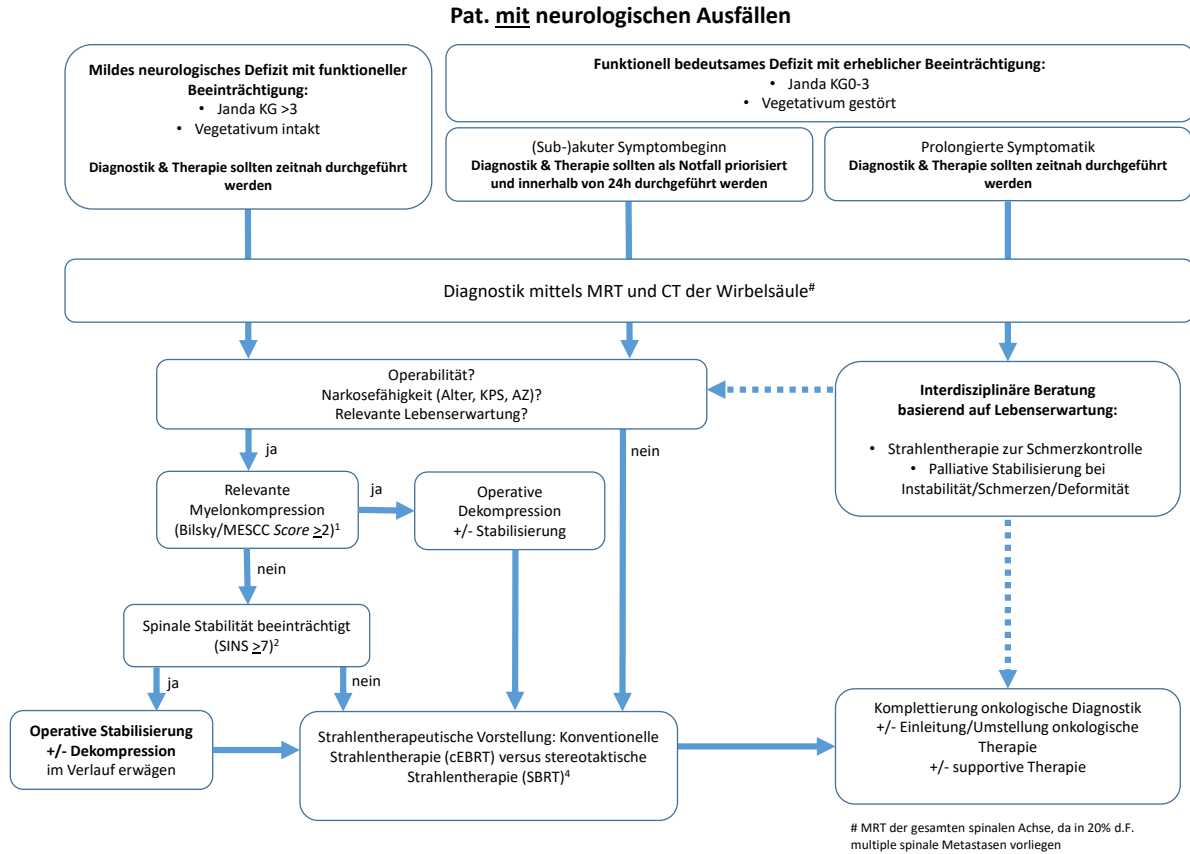


Abbildung 3: Behandlungsalgorithmus für Patientinnen und Patienten mit neurologischen Ausfällen

Empfehlung 26	Neu (2024)
<p>Bei Patientinnen und Patienten mit Wirbelsäulenmetastasen mit neurologischen Ausfällen sollten Diagnostik und Behandlung gemäß dem in Abbildung 3 gezeigten Algorithmus erfolgen.</p>	
<p>Konsensstärke: 100 %; starker Konsens</p>	

8.2 Erkrankung mit Fehlen von neurologischen Ausfällen

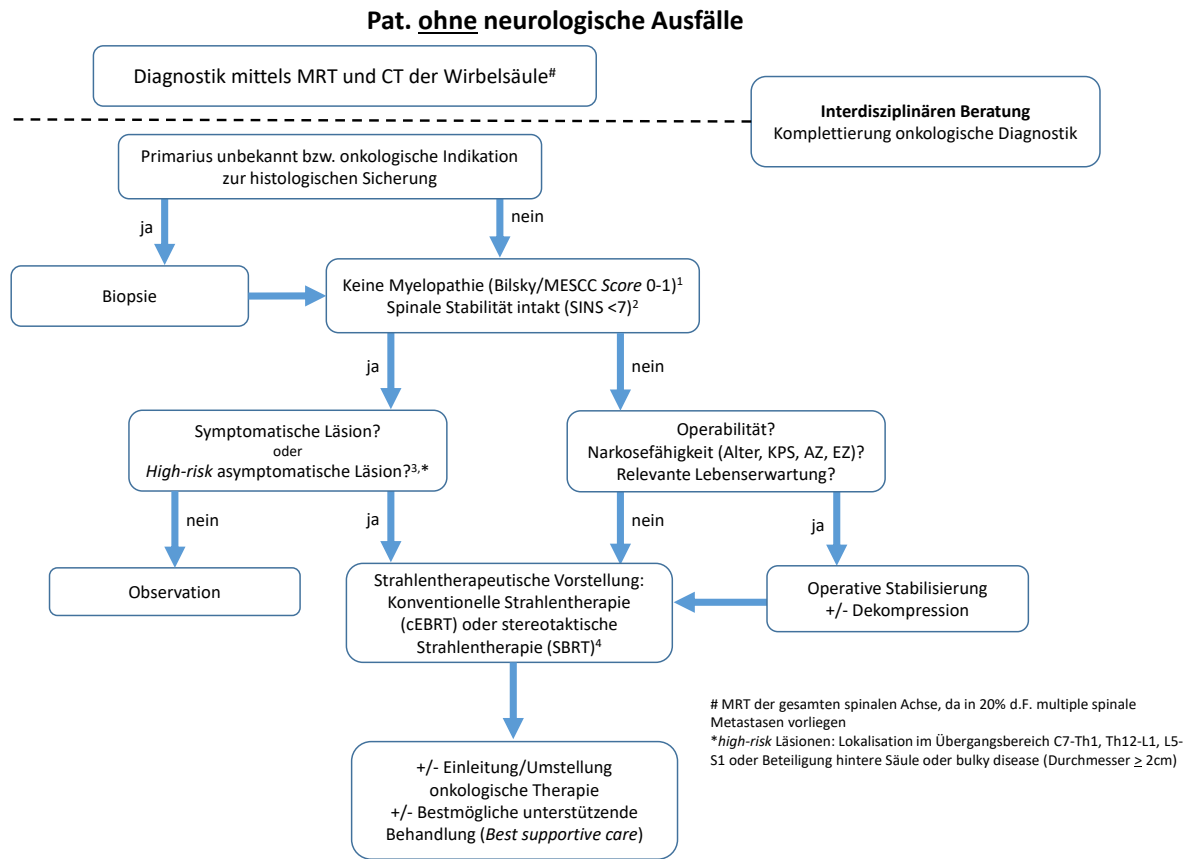


Abbildung 4: Behandlungsalgorithmus für Patientinnen und Patienten ohne neurologische Ausfälle

Empfehlung 27	Neu (2024)
<p>Bei Patientinnen und Patienten mit Wirbelsäulenmetastasen ohne neurologische Ausfälle sollten Diagnostik und Behandlung gemäß dem in Abbildung 4 gezeigten Algorithmus erfolgen.</p>	
<p>Konsensstärke: 100 %; starker Konsens</p>	

9 INTERDISZIPLINÄRE TUMORKONFERENZ

Der Vorteil interdisziplinärer Falldiskussionen auf die Behandlungsergebnisse von Patientinnen und Patienten mit Tumorerkrankungen ist hinreichend belegt [173][174][175][176]. Ausmaß und Dynamik der klinischen Beschwerden oder neurologischer Defizite erlauben in Ausnahmefällen keine präoperative Vorstellung im vollen Umfang einer regulären Tumorkonferenz. Auch bei klinischer Indikation für eine notfallmäßige operative Intervention profitieren Patientinnen und Patienten jedoch von einer interdisziplinären Falldiskussion, auch noch nach einer erfolgten Notfalloperation. Generell werden hier die Möglichkeiten onkologischer und strahlentherapeutischer Aspekte in ihrer Kombination mit gegebenenfalls chirurgischen Maßnahmen erörtert und ein entsprechender Behandlungsalgorithmus unter Berücksichtigung supportiver und palliativer Aspekte formuliert. Wichtige Diskussionspunkte sind der onkologische Status, der das operative Vorgehen von der histologischen Sicherung der Wirbelsäulenläsion und/oder des Primarius bis hin zur Diskussion einer aggressiven Resektion bei solitärer Metastase beinhalten kann. Auch Details der Behandlungsschritte sowohl von Seiten der Radioonkologie mit der Diskussion unterschiedlicher Bestrahlungsformen als auch die Evaluation verschiedener Operationstechniken haben in diesem Forum ihren festen Stellenwert. Eine besondere Relevanz hat die Konferenz auch für Fälle, bei denen gemäß den gängigen Klassifikationen (MESCC und SINS) keine klare Empfehlung für oder gegen eine operative Versorgung ausgesprochen wird.

Empfehlung 28	Neu (2024)
<p>Eine interdisziplinäre Falldiskussion von Patientinnen und Patienten mit Wirbelsäulenmetastasen soll erfolgen, dies sollte - wenn möglich - präoperativ erfolgen.</p>	
<p>Konsensstärke: 100 %; starker Konsens</p>	

10 THERAPIE

10.1 Schmerztherapie

Wirbelsäulenmetastasen können mit relevanten nozizeptiven und neuropathischen Schmerzen einhergehen. Meist handelt es sich um komplexe Schmerzsyndrome, die von mechanischen, entzündlichen und humoralen Komponenten geprägt sein können. Die Behandlung besteht daher in der Regel aus einer multimodalen Therapie.

10.1.1 Medikamentöse Schmerztherapie

Wirbelsäulenmetastasen können mit relevanten nozizeptiven und neuropathischen Schmerzen einhergehen. Meist handelt es sich um komplexe Schmerzsyndrome, die von mechanischen, entzündlichen und humoralen Komponenten geprägt sein können. Die Behandlung besteht daher in der Regel aus einer multimodalen Therapie. Ein Bestandteil davon ist die medikamentöse Schmerztherapie, die mit einer Kombination unterschiedlichen Analgetika diese Schmerzen effektiv reduzieren kann [177]. Gerade die oft auftretende neuropathische Schmerzkomponente stellt eine besondere Herausforderung dar: Opioid-Kombinationstherapien stellen den wichtigsten therapeutischen Ansatz bei neuropathischen Schmerzen dar. Wenn Opioide alleine keine ausreichende Schmerzlinderung bewirken kommen zusätzlich sorgfältig dosierte Adjuvantien zum Einsatz. Dabei sind trizyklische Antidepressiva oder Antikonvulsiva die wichtigsten adjuvanten Schmerztherapeutika bei neuropathischen Schmerzen, die allerdings einer spezifischen Überwachung von Nebenwirkungen bedürfen. Gabapentin, Pregabalin, Duloxetin und trizyklische Antidepressiva werden als Einzelwirkstoffe für die Erstlinienbehandlung von neuropathischen Beschwerden empfohlen. Die neuropathische Schmerzkomponente ist zudem effektiv mit Glukokortikoiden (z. B. Dexamethason 8 mg 1-0-0) behandelbar. Wirbelsäulenmetastasen

können häufig zu bewegungsabhängigen Durchbruchschmerzen führen. Neben einer effektiven Dauermedikation sind daher orale, schnell freisetzenen Opioiden oder transmucosale Fentanyl-Darreichungsformen fester Bestandteil effektiver Behandlungsschemata. Da bei Patientinnen und Patienten mit Wirbelsäulenmetastasen oft hohe Dosen an Opioiden zur effektiven Schmerzkontrolle notwendig sind und Wirbelsäulenmetastasen gleichzeitig mit einer erhöhten Immobilität einhergehen können, besteht in dieser Gruppe von Patientinnen und Patienten ein erhöhtes Risiko für eine opioidbedingte Obstipation. Die Integration von Laxantien sowohl zur Vorbeugung als auch zur Behandlung opioidbedingter Obstipation stellt daher einen wichtigen Standard dar. Für die weitere Details zu den verwendenden Therapeutika und Dosierungen verweisen wir auf die S3-Leitlinie *Supportive Therapie bei onkologischen PatientInnen* (AWMF-Registernummer: 032/054OL) und die S3-Leitlinie *Palliativmedizin für Patienten mit einer nicht heilbaren Krebserkrankung* (AWMF-Registernummer 128-001OL).

Empfehlung 29	Neu (2024)
Bei schmerzhaften Knochenmetastasen soll eine konsequente medikamentöse Schmerztherapie nach WHO-Stufenschema erfolgen.	
Konsensstärke: 100%; starker Konsens	

Empfehlung 30	Neu (2024)
Bei Patienten mit neuropathischen Tumorschmerzen, die nur teilweise auf Opioid-Analgetika ansprechen, soll Amitriptylin, Gabapentin oder Pregabalin in Betracht gezogen werden. Bei der Kombination eines Opioids mit Amitriptylin, Pregabalin oder Gabapentin treten häufig ZNS-Nebenwirkungen auf, sofern nicht beide Medikamente vorsichtig titriert werden.	
Konsensstärke: 100%; starker Konsens	

Empfehlung 31	Neu (2024)
Bei Patienten mit Wirbelsäulenmetastasen sollen Durchbruchschmerzen (z. B. bewegungsabhängige Schmerzen) mit oralen, schnell freisetzenen Opioiden oder mit transmucosalen Fentanyl-Darreichungsformen behandelt werden.	
Konsensstärke: 100%; starker Konsens	

10.1.2 Nuklearmedizinische Verfahren zur Schmerztherapie

Zur Schmerztherapie sind in Europa aktuell (09/2023) Samarium-153 (Sm-153), Ixidronam-Pentatrium (Quadramet®) und Radium-223-Dichlorid (Ra-223, Xofigo®) zugelassen. Samarium-153 ist ein Betastrahler, der unabhängig vom Primärtumor bei Patientinnen und Patienten mit multiplen schmerzhaften osteoblastischen Skelettmetastasen angewendet werden kann, die eine Traceranreicherung in der Skelettszintigrafie zeigen. Radium-223 ist ein Alphastrahler, der für die Behandlung von Patientinnen und Patienten mit metastasiertem, kastrationsresistentem Prostatakarzinom und symptomatischen Knochenmetastasen ohne bekannte viszerale Metastasen zugelassen ist, bei denen nach mindestens zwei vorausgehenden systemischen Therapielinien (außer LHRH-Analoga) ein Progress aufgetreten ist. Mit Samarium-153 wird bei 60-70 % der Patientinnen und Patienten nach einmaliger Applikation innerhalb einer Woche eine Schmerzreduktion erzielt. Bei circa 40 % der Patientinnen und Patienten hält dieser Therapieeffekt bis 16 Wochen nach der Therapie an [178]. Im Vergleich dazu wurde für die externe Strahlentherapie (Einzeldosis oder fraktioniert) eine mittlere Latenz von drei Wochen bis zum Ansprechen und eine mittlere Wirkdauer von 18 Wochen berichtet [179]. Bei 34 % der Patienten mit Prostatakarzinom wurde mit Radium-223-Dichlorid in der REASSURE-Studie nach wiederholten Applikationen eine relevante Schmerzreduktion erreicht [180]. Radium-223 verzögert zudem das Auftreten skelettaler Komplikationen und reduziert die Anzahl externer Strahlenbehandlungen aufgrund schmerzhafter Knochenmetastasen beziehungsweise spinaler Kompressionen [181]. Gemäß S3-Leitlinie zum Mammakarzinom (AWMF-Registernummer: 032-045OL) kann Samarium-153 bei Patientinnen mit multifokalen symptomatischen Knochenmetastasen zur Schmerzreduktion eingesetzt werden. Ebenso kann entsprechend der S3-Leitlinie zum Prostatakarzinom (AWMF-Registernummer: 043/022OL) Samarium-153 bei multiplen Knochenmetastasen im kastrationsresistenten Stadium zur Schmerztherapie eingesetzt werden. Radium-223 kann ebenfalls unter bestimmten Voraussetzungen eine Behandlungsoption sein. In sonstigen Organleitlinien fehlen Verweise auf knochenaffine Radiopharmaka zur Schmerztherapie. Vor einer Schmerztherapie mit knochenaffinen Radiopharmaka ist die Indikation zur Operation beziehungsweise Strahlentherapie der schmerzhaften Metastase(n) zu prüfen. Knochenaffine Radiopharmaka sind nicht geeignet, um lokale Komplikationen als Folge des Tumorwachstums zu verhindern. Bei solitären oder einzelnen symptomatischen Metastasen und ausgeprägter, lokaler Schmerzintensität kann zudem eine externe Strahlenbehandlung (EBRT) gegenüber einer Behandlung mit einem knochenaffinen Radiopharmakon zu bevorzugen sein. Hingegen eignen sich knochenaffine Radiopharmaka für die Schmerzbehandlung von Patienten mit mehreren beziehungsweise disseminierten schmerzhaften Knochenmetastasen. Verglichen mit einer EBRT mehrerer symptomatischer Knochenmetastasen können knochenaffine Radiopharmaka die Rate an erneut notwendigen Bestrahlungen reduzieren [182]. Eine Kombination aus Samarium-153 und einer EBRT der dominanten Lokalisation wurde bei einer multifokalen symptomatischen Knochenmetastasierung mit einer dominanten Schmerzlokalisierung als wirksam und gut verträglich beschrieben [183]. Die Kombination aus lokaler externer Bestrahlung und dem knochenaffinen Radiopharmakon Strontium-89 reduzierte in einer placebokontrollierten Studie bei Patientinnen und Patienten mit kastrationsresistentem Prostatakarzinom die Rate von Schmerzrezidiven beziehungsweise erneuten Strahlenbehandlungen und verbesserte die Lebensqualität gegenüber der alleinigen EBRT [184]. Sofern bei einem Schmerzrezidiv nach EBRT einer Knochenmetastase eine erneute Radiatio aufgrund von Risikoorgandosen nicht möglich ist, kann eine Behandlung mit einem knochenaffinen Radiopharmakon eine Alternative sein. Für die Behandlung mit Radiopharmaka ist zudem, im Vergleich zur EBRT, keine potenziell schmerzhafte Lagerung und Immobilisation des Patienten notwendig. Eine Behandlung mit Samarium-153 ist auch parallel zu einer Therapie mit Bisphosphonaten möglich [185]. Die Behandlung mit Samarium-153 kann, sofern das Blutbild dies zulässt, im Falle eines Schmerzrezidivs nach initialem Ansprechen wiederholt werden [186]. Die verfügbaren Daten zur Verträglichkeit von Samarium-153 weisen für die Kombination mit einer Chemotherapie im Vergleich zur jeweiligen Monotherapie keine signifikant erhöhte Rate höhergradiger Toxizität aus [187][188][189][190][191].

Empfehlung 32

Neu (2024)

Bei Patientinnen und Patienten mit symptomatischen Knochenmetastasen und nachgewiesener Tracermehranreicherung in der Skelettszintigrafie können knochenaffine Radiopharmaka zur Schmerztherapie eingesetzt werden.

Konsensstärke: 100%; starker Konsens

Empfehlung 33	Neu (2024)
Vor einer Therapie mit knochenaffinen Radiopharmaka soll die Indikation zur Operation oder Strahlentherapie geprüft werden.	
Konsensstärke: 100 %; starker Konsens	

10.1.3 Strahlentherapie zur Schmerzlinderung

10.1.3.1 *Strahlentherapie bei Wirbelfraktur*

Bei instabiler Wirbelsäule beziehungsweise drohender oder vorhandener Fraktur und/oder dem Vorliegen von intraspinalen Knochenfragmenten führt eine zusätzliche Operation vor der Strahlentherapie zu besseren Ergebnissen [192][193][194][195][196]. Da in den vorhandenen Metaanalysen und systematischen Übersichten nach einer fraktionierten Strahlentherapie signifikant seltener eine Re-Bestrahlung erforderlich ist als nach einer Einzeit-Bestrahlung mit 1 x 8 Gy, sollte die postoperative oder alleinige Bestrahlung in den oben genannten Situationen mit einem fraktionierten Regime erfolgen [197][198][199][200][201][202]. In einer jüngeren systematischen Übersicht von 16 Studien mit 4959 Patientinnen und Patienten lagen die Raten für die Re-Bestrahlung bei 8 % nach einer fraktionierten Bestrahlung sowie bei 20 % nach Einzeit-Bestrahlung ($p < 0,01$) [202]. Ob eine fraktionierte Strahlentherapie mit einer niedrigeren Rate pathologischer Frakturen einhergeht, ist unklar. In der systematischen Übersicht von 2018 ergab sich kein signifikanter Unterschied (3 % vs. 4 %, $p = 0,42$) [202]. In einem Cochrane-Review von 2004 waren die Frakturaten signifikant unterschiedlich (1,6 % vs. 3,0 %, $p < 0,05$), allerdings in beiden Gruppen sehr gering [199]. Auch die Frage, ob eine fraktionierte Strahlentherapie zu einer besseren Rekalzifizierung osteolytischer Metastasen führt, ist nicht hinreichend geklärt [203][204][205]. In den Studien der Arbeitsgruppe aus Heidelberg erfolgte die Strahlentherapie überwiegend mit 10 x 3 Gy über zwei Wochen. Eine Stabilisierung wurde bei 17-28 % der Patientinnen und Patienten nach drei Monaten und bei 24-46 % nach sechs Monaten beobachtet [206][207][208][209][210][211]. Was den Einsatz fraktionierter Regime betrifft, so haben vergleichende Studien und eine systematische Übersicht bisher keine eindeutige Überlegenheit eines bestimmten Regimes gezeigt [206][212][213][214].

Empfehlung 34	Neu (2024)
Bei drohender oder vorhandener instabiler Fraktur, bei intraspinalen Knochenfragmenten und/oder Tumoranteilen sowie bei (drohenden) Blasen-Mastdarm-Störungen soll vor der Strahlentherapie in Abhängigkeit des Gesamtzustandes der Patienten eine Operation erfolgen.	
Konsensstärke: 100 %; starker Konsens	

Empfehlung 35	Neu (2024)
<p>Die alleinige oder postoperative Strahlentherapie soll bei instabiler Wirbelsäule bzw. drohender oder vorhandener Fraktur und/oder dem Vorliegen von intraspinalen Knochenfragmenten und/oder Tumoranteilen sowie bei (drohenden) Blasen-Mastdarm-Störungen mit einem fraktionierten Regime erfolgen.</p>	
<p>Konsensstärke: 100 %; starker Konsens</p>	

10.1.3.2 Rekalzifizierung

In einer randomisierten Studie von 1996 (N=100) wurde bei 24 % der Patientinnen und Patienten nach Bestrahlung mit 5 x 4 Gy oder 10 x 3 Gy eine relevante Rekalzifizierung nachgewiesen [215]. Allerdings hatten nur 30 Patientinnen und Patienten spinale Metastasen. In einer weiteren randomisierten Studie (N=107) führte die Strahlentherapie ebenfalls zu einer erhöhten Knochendichte. Diese betrug 173 % vom Ausgangswert nach 10 x 3 Gy sowie 120 % nach 1 x 8 Gy [203]. In dieser Studie lag der überwiegende Teil der bestrahlten Läsionen (N=87) im Bereich der Wirbelsäule. In einer randomisierten Studie von 101 Patientinnen und Patienten mit einem multiplen Myelom wurden in 58 % der Fälle Herde im Bereich der Wirbelsäule bestrahlt [205]. Dies führte bei 34 % der Patientinnen und Patienten zu einer radiologisch nachgewiesenen Rekalzifizierung. Mehrere Studien haben den Einfluss der Strahlentherapie auf die Knochendichte beziehungsweise die Stabilität bei spinalen Metastasen untersucht [204][206][207][208][209][210][211][216]. In einer randomisierten Studie kam es nach drei beziehungsweise sechs Monaten zu einer Zunahme der Knochendichte um 34 % beziehungsweise 72 % (jeweils p<0,01) [216]. In einer retrospektiven Studie mit 99 Patientinnen und Patienten und insgesamt 117 spinalen Metastasen kam es in 61,5 % der Fälle in den befallenen Wirbelkörpern sowie in 67,5 % der Fälle im Bereich der Metastasen zu einem Anstieg der Knochendichte [204]. In einer kleinen prospektiven Studie (N=30) und fünf retrospektiven Studien der Arbeitsgruppe aus Heidelberg wurde Stabilisierung von anhand des Taneichi-Scores [217] als instabil eingestuften Wirbelkörpern nach Strahlentherapie untersucht [206][207][208][209][210][211][216]. Die Bestrahlung erfolgte überwiegend mit 10 x 3 Gy über 2 Wochen. Zu einer Stabilisierung kam es nach drei Monaten in 17-28 % der Fälle sowie nach sechs Monaten in 24-46 % der Fälle.

Empfehlung 36	Neu (2024)
<p>Die Strahlentherapie führt zu einer Rekalzifizierung von osteolytischen Knochenmetastasen und kann zur Stabilisierung des befallenen Knochens eingesetzt werden. Dies gilt auch für vertebrale Metastasen.</p>	
<p>Konsensstärke: 100 %; starker Konsens</p>	

10.1.3.3 Stereotactic Body Radiotherapy (SBRT) bei schmerzhaften Wirbeläulenmetastasen

Bei Verwendung konventioneller oder 3D-konformaler Strahlentherapie wird die Bestrahlungsdosis aufgrund der Strahlensensibilität des Rückenmarks und der zwar sehr seltenen, aber schwerwiegenden Toxizität einer radiogenen Myelopathie, auf meist 1 x 8 Gy, 5 x 4 Gy oder 10 x 3 Gy begrenzt. In mehreren prospektiv-randomisierten Studien konnte bei schmerzhaften Wirbeläulenmetastasen kein Unterschied im Schmerzansprechen zwischen der einmaligen Bestrahlung mit 8 Gy und der fraktionierten Bestrahlung gefunden werden [202]. Hier gilt es zu berücksichtigen, dass alle Bestrahlungsdosen in einem Bereich waren, der zu niedrig war, um eine vollständige und dauerhafte Tumoreradikation zu erreichen. Die körperstereotaktische Bestrahlung (SBRT) ist eine Form der perkutanen Strahlentherapie, überwiegend unter Verwendung von Photonenstrahlung am Linearbeschleuniger, bei der hochdosierte ablative Bestrahlungsdosen verwendet werden. Diese ablative, das Myelon schonende Bestrahlung wird durch eine hochkonformale Bestrahlungsplanung, eine bildgeführte Bestrahlungsschulung sowie eine aktive oder passive Immobilisation des Patienten während der Bestrahlung ermöglicht [218]. In einer systematischen Übersicht von 38 Studien (eine randomisierte Phase-II-Studie, zwei nicht-randomisierte Phase-I/II-Studien, sieben weitere prospektive Studien sowie 28 retrospektive Studien) zur SBRT von Knochenmetastasen mit 2185 Patientinnen und Patienten aus dem Jahr 2019 führte die SBRT in 27-98 % der Fälle bei allen in die Studien eingeschlossenen Patientinnen und Patienten zu einer signifikanten Schmerzlinderung [219]. Wurden nur die Patientinnen und Patienten betrachtet, bei denen Daten zur Nachbeobachtung vorlagen, lagen die Raten für die Schmerzlinderung zwischen 38 % und 100 %. In einer Phase-II-Studie aus dem Jahr 2018 kam es nach drei Monaten fraktionierter SBRT spinaler Metastasen mit 48,5 Gy in zehn Fraktionen oder 35,0 Gy in fünf Fraktionen bei 87 % der Läsionen zu einem partiellen und bei 30 % zu einem kompletten Ansprechen hinsichtlich Schmerzlinderung [220]. Für diese Studie liegen auch Langzeitergebnisse vor [221]. Nach einer medianen Nachbeobachtungszeit von 60 Monaten gaben 82 % der Patientinnen und Patienten eine signifikante Schmerzlinderung im Bereich der bestrahlten spinalen Metastasen an. In einer Phase-II/III-Studie mit 229 Patientinnen und Patienten mit spinalen Metastasen aus dem Jahr 2021 waren 35 % der Patientinnen und Patienten nach SBRT spinaler Metastasen mit 24 Gy in zwei Fraktionen schmerzfrei [222]. Ferner wurde einer systematischen Übersichtsarbeit von 12 retrospektiven und zwei prospektiven Studien, sechs davon mit Angaben zur Schmerzlinderung, in 23-58 % der Fälle vollständige Schmerzlinderung erreicht [223]. Über die akute Schmerzlinderung hinaus führt die SBRT zu hervorragenden Langzeitergebnissen. Die lokale Kontrolle nach SBRT spinaler Metastasen wurde in mehreren systematischen Übersichten von überwiegend retrospektiven Studien evaluiert. Die Kontrollraten nach einem Jahr lagen zwischen 80 % und 93 % [223][224][225][226][227]. Auch bei spinalen Metastasen eines wenig strahlensensiblen Tumors ist die SBRT effektiv. In einer systematischen Übersicht von neun Studien mit 2185 Patientinnen und Patienten aus dem Jahr 2019 führte die SBRT in 41-95 % der Fälle zu einer Schmerzlinderung [228]. Die Raten für die lokale Kontrolle nach einem Jahr lagen zwischen 71 % und 86 %. In einer früheren retrospektiven Studie von 28 Patientinnen und Patienten mit spinalen Metastasen eines malignen Melanoms kam es nach Einzeit-Stereotaxie mit 17,5-25 Gy in 96 % der Fälle zu einer Schmerzlinderung [229]. In einer neueren retrospektiven Studie mit 605 Patientinnen und Patienten aus einer prospektiv gepflegten Datenbank betrogen die Lokalrezidivraten ein beziehungsweise Jahre nach SBRT (zumeist mit 24-28 Gy in zwei Fraktionen) spinaler Metastasen eines wenig strahlensensiblen Tumors (maligne Melanome, Sarkome, Nierenzellkarzinome, Schilddrüsenkarzinome, gastrointestinale Tumore) 19,2 % bzw. 22,4 % [67]. Des Weiteren haben einige wenige Studien die SBRT mit einer konventionellen Strahlentherapie (CRT) verglichen. In der Phase-II/III-Studie aus dem Jahr 2021 waren 35 % nach SBRT mit 2 x 12 Gy bzw. 14 % nach CRT mit 5 x 4 Gy der Patientinnen und Patienten drei Monate nach der Strahlentherapie schmerzfrei ($p < 0,001$) [222]. In einer randomisierten Phase-II-Studie mit 55 Patientinnen und Patienten betrogen die Raten 43,5 % (SBRT mit 1 x 24 Gy) vs. 17,4 % (CRT mit 10 x 3 Gy) nach drei Monaten bzw. 52,6 % vs. 10,0 % nach sechs Monaten [230]. In einer kleinen retrospektiven Matched-Pair-Studie (N=26) von Patientinnen und Patienten mit spinalen Metastasen eines wenig strahlensensiblen Nierenzellkarzinoms kam es in 76,9 % der Fälle nach (überwiegend fraktionierter) SBRT und in 46,1 % der Fälle nach CRT zu einer partiellen sowie in 23,1 % und 7,7 % der Fälle zu einer vollständigen Schmerzlinderung [231]. Die Raten für die lokale Kontrolle nach einem Jahr betrogen 85,7 % und 29,2 %. Dementgegen steht eine randomisierte Phase-II-Studie von 2021 mit 99 Patientinnen und Patienten [232]. In der Intention-to-Treat-Analyse in der Gruppe der evaluierbaren Patientinnen und Patienten (N=54) kam es nach drei Monaten in 61 % (CRT mit 1 x 8, 5 x 4 oder 10 x 3 Gy) beziehungsweise 58 % (SBRT mit 1 x 18, 3 x 10 oder 5 x 7 Gy) der Fälle zu einer Schmerzlinderung ($p=0,84$). Allerdings hatten in dieser Studie 40 % der Patientinnen und Patienten keine spinalen Metastasen, was deren Aussagekraft einschränkt [232]. Neben den vergleichenden Studien existiert eine systematische Übersicht beziehungsweise Metaanalyse von 36 überwiegend retrospektiven Studien mit 3237 Patientinnen und Patienten, die eine Einzeit-Stereotaxie, eine fraktionierte SBRT oder eine CRT bei spinaler Metastasierung erhalten hatten [227]. Die Raten für die lokale Kontrolle nach einem Jahr waren im Gesamtkollektiv 92,9 %, 82,1 % bzw. 81,0 %. In der Subgruppe der Patientinnen und Patienten mit *de novo* Metastasen betrogen die Raten 95,5 %, 82,7 % bzw. 83,6%. Die Unterschiede zwischen Einzeit-Stereotaxie und CRT waren in beiden Gruppen signifikant (jeweils $p=0,007$). Die Rate an Wirbelkörperfrakturen war nach Einzeit-Stereotaxie signifikant höher als nach fraktionierter SBRT (19,5 % vs. 9,6 %, $p=0,039$). Insgesamt kann die SBRT spinaler Metastasen als sicher angesehen werden. In zwei Studien, die Langzeitergebnisse von bis zu fünf Jahren präsentierten, betrogen die Raten für Grad-3-Spätfolgen 4 % (Schmerzen) bzw. 0 % [221][233]. Die Raten für Spätfolgen des Grades 2 waren 9 % (Schmerzen) und 28 % (Parästhesien, Schmerzen). Darüber hinaus sind die

Risiken für pathologische Wirbelkörperfrakturen und für eine radiogene Myelopathie zu beachten. In einer Übersichtsarbeit von 15 Studien mit insgesamt 2147 Patientinnen und Patienten aus dem Jahr 2020 betrug die Inzidenz für Wirbelkörperfrakturen nach SBRT spinaler Metastasen 13,6 % (4,2-39 %) [234]. In vier weiteren zwischen 2016 und 2019 veröffentlichten systematischen Übersichten sowie einer retrospektiven Studie mit 163 Patientinnen und Patienten von 2021 lag die Inzidenz zwischen 9,4 % und 13,9 % [223][225][235][236][237]. In einer multi-institutionalen retrospektiven Studie mit 301 Patientinnen und Patienten, in der überwiegend eine fraktionierte SBRT (median 24 Gy in drei Fraktionen) statt einer Einzeit-Stereotaxie verwendet wurde, kam es in 7,8 % der Fälle zu Wirbelkörperfrakturen [238]. In zwei Übersichtsarbeiten wurden Risikofaktoren für Wirbelkörperfrakturen nach SBRT identifiziert, insbesondere osteolytische Metastasen, vorbestehende Fraktur, Dosis pro Fraktion der SBRT, spinale Deformität, Alter >55 beziehungsweise ≥65 Jahre und Tumorbefall des Wirbelkörpers >40-50 % [235][236]. Durch Berücksichtigung der Toleranzdosis des Knochens, was sich besser bei Verwendung einer fraktionierten SBRT realisieren lässt, kann man die Rate an Wirbelkörperfrakturen senken. In einer neueren retrospektiven Studie mit 193 Patientinnen und Patienten betragen die Raten 4,6 % nach einem Jahr und 6,7 % nach zwei Jahren nach zumeist fraktionierter SBRT (median 24 Gy in 3 Fraktionen) [239]. Eine radiogene Myelopathie nach SBRT spinaler Metastasen ist, wie bei der konventionellen Strahlentherapie, sehr selten. In einer Übersichtsarbeit von Fallserien mit insgesamt 1388 Patientinnen und Patienten aus dem Jahr 2011 lag die Rate radiogener Myelopathien bei weniger als 0,5 % [240]. In den systematischen Übersichten von 2017 und 2019 betrug die Rate jeweils 0,2 % [223][226]. In einer Phase-I/II-Studie (N=61) von 2012 kam es nach Einzeit-Stereotaxie bei 3,3 % der Patientinnen und Patienten zu einer Neurotoxizität Grad 3-4 sowie weiteren 4,9 % zu einer Neurotoxizität Grad 2 [241]. Wiederum ist es von wesentlicher Bedeutung, die Toleranzdosen der Normalgewebe, in diesem Fall besonders des Rückenmarks, zu beachten. Hinsichtlich der Toleranzdosis liegen mehrere Studien und eine systematische Übersicht vor [235][242][243][244][245]. Hervorzuheben ist die Studie von Sahgal et al., in der die Toleranzdosen (maximale Dosis am Duralsack) für eine SBRT mit ein bis fünf Fraktionen definiert wurden [244]. Die Toleranzdosen waren 12,4 Gy bei einer Fraktion, 17,0 Gy bei zwei Fraktionen, 20,3 Gy bei drei Fraktionen, 23,0 Gy bei vier Fraktionen sowie 25,3 Gy bei 5 Fraktionen.

Empfehlung 37	Neu (2024)
<p>Die Stereotactic Body Radiotherapy (SBRT) ist effektiv bei der Behandlung schmerzhafter unkomplizierter spinaler Metastasen und soll insbesondere bei Metastasen eines wenig strahlensensiblen Tumors und bei guter Überlebensprognose geprüft werden.</p>	
<p>Konsensstärke: 100 %; starker Konsens</p>	

10.1.3.4 Pain Flare

Bei der Strahlentherapie von schmerzhaften Knochenmetastasen kann es vorübergehend zu einer Schmerzzunahme (Pain Flare) kommen. Pain Flare wird zumeist definiert als Zunahme um zwei Punkte auf der numerischen Rating-Skala oder Erhöhung der Analgetikadosis um mindestens 25 % [246][247]. In einer Übersichtsarbeit betrug die Inzidenz der Schmerzzunahme 2-44 % bei konventioneller Bestrahlung [248]. In einer Begleitstudie einer randomisierten Studie (N=44) war die Pain Flare-Rate bei einer Bestrahlung mit 1 x 8 Gy höher als bei 5 x 4 Gy [249]. Bei Verwendung der Definition von Pain Flare nach Chow et al. betragen die Raten 56,5 % und 23,8 % (p=0.04) [[246][247]. In zwei prospektiven Beobachtungsstudien mit 111 beziehungsweise 135 Patientinnen und Patienten waren die Pain Flare-Raten bei einer fraktionierten Bestrahlung etwas höher als bei 1 x 8 Gy, ohne dass die Unterschiede signifikant waren (41 % vs. 39 % bzw. 43 % vs. 33 %) [250][251]. Die Inzidenz der Schmerzzunahme kann durch die prophylaktische Gabe von Dexamethason gesenkt werden. In einer Metaanalyse von drei placebokontrollierten randomisierten Studien mit insgesamt 713 Patientinnen und Patienten führte die prophylaktische Gabe von Glucocorticoiden zu einer Reduktion der Inzidenz einer frühen

Schmerzzunahme (early pain flare; Tage 0-5) von 32 % auf 20,5 % ($p=0,002$) [252][253][254][255]. Auch die Dauer des Pain-Flare-Phänomens war im Mittel um 1,6 Tage kürzer ($p=0,0001$). Kein signifikanter Unterschied zeigte sich hinsichtlich einer späten Schmerzzunahme (Late Pain Flare; Tage 6-14; Reduktion von 21,6 % auf 18,6 % ($p>0,05$)). Der Einfluss von Dexamethason auf die Schmerzzunahme bei SBRT wurde in einer prospektiven Beobachtungsstudie mit 47 Patientinnen und Patienten untersucht [256]. Im Vergleich zu einer historischen Kontrollgruppe führte die prophylaktische Gabe von 4 mg oder 8 mg Dexamethason zu einer Reduktion der entsprechenden Rate von 68 % auf 19 % ($p<0,0001$).

Empfehlung 38

Neu (2024)

Zur Prophylaxe einer vorübergehenden Schmerzzunahme (Pain Flare) nach Strahlentherapie kann unter Berücksichtigung der aktuellen systemischen Therapie eine kurzzeitige Behandlung mit einem Glucocorticoid geprüft werden.

Konsensstärke: 100 %; starker Konsens

10.1.3.5 Strahlentherapie schmerzhafter Wirbelsäulenmetastasen bei guter Lebenserwartung

Nach den Metaanalysen und systematischen Übersichten ist nach einer Einzeit-Bestrahlung signifikant häufiger eine Re-Bestrahlung derselben Region erforderlich als nach einer fraktionierten Bestrahlung [197][198][199][200][201][202]. In der systematischen Übersicht aus dem Jahr 2018 (16 Studien, 4959 Patientinnen und Patienten) betragen die entsprechenden Raten 20 % und 8 % ($p<0,01$; gepoolte Odds Ratio: 2,42; 95%-Konfidenzintervall 1,87 – 3,12) [202]. Das Risiko für eine Re-Bestrahlung nimmt mit der (Lebens)zeit zu. Die Rate pathologischer Frakturen (12 Studien, 4.437 Patient:innen) war mit 4 % versus 3 % nicht signifikant höher ($p=0,42$; gepoolte Odds Ratio: 1,21; 95%-Konfidenzintervall 0,76 – 1,95). In einer früheren systematischen Übersicht (Cochrane Review) aus dem Jahr 2004 von 11 randomisierten Studien mit insgesamt 3435 Patientinnen und Patienten war die Rate pathologischer Frakturen nach einer Einzeit-Bestrahlung mit 3,0 % versus 1,6 % fast doppelt so hoch wie nach einer fraktionierten Bestrahlung ($p<0,05$; Odds Ratio: 1,82; 95%-Konfidenzintervall 1,06 – 3,11). Ob eine fraktionierte Strahlentherapie zu einer besseren Rekalzifizierung führt, ist hingegen nicht eindeutig geklärt. In einer randomisierten Studie von 107 Patientinnen und Patienten kam es sechs Monate nach Bestrahlung mit 10 x 3 Gy zu einer signifikant stärkeren Zunahme der Knochendichte als nach 1 x 8 Gy (173 % vs. 120 %, $p<0,0001$) [203]. In einer 2021 veröffentlichten retrospektiven Studie, in der 117 spinale Metastasen 9-25 Monate nach Bestrahlung (median 14 Monate) untersucht wurden, war in der multivariaten Analyse einzig die biologisch effektive Dosis (BED) signifikant mit einer Zunahme der Knochendichte assoziiert [204]. Dementgegen wurde in einer weiteren randomisierten Studie mit 101 Myelompatientinnen und -patienten kein signifikanter Unterschied zwischen 10 x 3 Gy und 1 x 8 Gy hinsichtlich einer Rekalzifizierung beobachtet. Allerdings erfolgte die Beurteilung lediglich anhand von konventionellen Röntgenaufnahmen ohne Messung der Knochendichte, und die Nachbeobachtungszeit und war mit 12 Wochen zu kurz [205]. Da eine signifikante Rekalzifizierung und somit Stabilisierung des befallenen Knochens erst einige Monate nach der Strahlentherapie erwartet werden kann, ist dieser Endpunkt besonders für Patientinnen und Patienten mit besserer Überlebensprognose von Bedeutung. Deshalb ist für diese Patientinnen und Patienten die Bestrahlung mit einem fraktionierten Regime zu empfehlen. Studien und eine systematische Übersicht, die fraktionierte Regime miteinander verglichen haben, zeigten bislang keine eindeutige Überlegenheit eines bestimmten Regimes gezeigt [215][213][214][216]. Die Überlebensprognose nach der Bestrahlung von Knochenmetastasen kann mit Hilfe entsprechender Scores abgeschätzt werden [144][145][146][147].

Empfehlung 39	Neu (2024)
<p>Wird eine konventionelle Strahlentherapie bei schmerzhaften unkomplizierten Wirbelsäulenmetastasen und vergleichsweise guter Überlebensprognose durchgeführt, sollte diese mit einem fraktionierten Regime erfolgen.</p>	
<p>Konsensstärke: 100 %; starker Konsens</p>	

10.1.3.6 Strahlentherapie schmerzhafter Wirbelsäulenmetastasen bei begrenzter Lebenserwartung

Von schmerzhaften unkomplizierten (painful uncomplicated) Wirbelsäulenmetastasen spricht man, wenn diese weder mit einer (drohenden) pathologischen Fraktur noch mit einer Kompression von Rückenmark beziehungsweise Cauda equina einhergehen [257]. In mehreren Metaanalysen und Übersichten wurden Einzeit-Bestrahlung und fraktionierte Regime miteinander verglichen [197][198][199][200][201][202]. In keiner der Arbeiten war eine Einzeit-Bestrahlung hinsichtlich partieller und kompletter Schmerzlinderung unterlegen. In der systematischen Übersicht aus dem Jahr 2018 waren 26 randomisierte Studien mit insgesamt 6099 Patientinnen und Patienten hinsichtlich des Endpunkts Schmerzreduktion (overall response) auswertbar. Die Einzeit-Bestrahlung war den fraktionierten Regimen hinsichtlich dieses Endpunkts nahezu gleichwertig (61 % versus 62 %; gepoolte Odds Ratio: 0,98; 95%-Konfidenzintervall 0,95 – 1,01) [202]. Auch hinsichtlich vollständiger Schmerzlinderung waren die Ergebnisse (21 randomisierte Studien, 5.585 Patientinnen und Patienten) nahezu gleichwertig (23 % versus 24 %; gepoolte Odds Ratio: 0,97; 95%-Konfidenzintervall 0,89-1,06) [202]. In einer systematischen Übersicht aus dem Jahr 2013 von 24 randomisierten Studien mit insgesamt 3233 Patientinnen und Patienten, die verschiedenen Einzeit-Regime verglich, führte 1 x 8 Gy zu signifikant besseren Ergebnissen als 1 x 4 Gy [258]. Auch in einer randomisierten Studie von 2015 mit 651 Patientinnen und Patienten kam es nach 1 x 8 Gy signifikant häufiger zu einer Schmerzlinderung als nach 1 x 4 Gy (80 % vs. 68 %, p=0,0015) [259]. In einer Leitlinie der Amerikanischen Gesellschaft für Radioonkologie (ASTRO) wird bei unkomplizierten schmerzhaften Knochenmetastasen die Einzeit-Bestrahlung mit 1 x 8 Gy empfohlen, insbesondere bei Patientinnen und Patienten mit deutlich eingeschränkter Lebenserwartung [260]. Die Überlebensprognose nach der Bestrahlung von Knochenmetastasen kann mit Hilfe entsprechender Scores abgeschätzt werden [144][145][146][147]. Zwei dieser Scores basieren ausschließlich auf Daten von Patientinnen und Patienten mit spinalen Metastasen [144][145]. In die anderen Scores sind auch Daten von Patientinnen und Patienten mit Knochenmetastasen außerhalb der Wirbelsäule eingegangen [146][147].

Empfehlung 40	Neu (2024)
<p>Wird eine konventionelle Strahlentherapie bei schmerzhaften unkomplizierten Wirbelsäulenmetastasen und begrenzter Lebenserwartung durchgeführt, soll diese nach Möglichkeit mit 1 x 8 Gy oder kann mit einem hypofraktionierten Regime erfolgen.</p>	
<p>Konsensstärke: 100 %; starker Konsens</p>	

10.1.3.7 *Alleinige Strahlentherapie schmerzhafter Wirbelsäulenmetastasen*

Schmerzhafte Wirbelsäulenmetastasen können mit einer Strahlentherapie sehr effektiv behandelt werden. Neben zahlreichen randomisierten Studien existieren mehrere Metaanalysen und gut durchgeführte Übersichten randomisierter Studien, die die analgetische Wirksamkeit der Strahlentherapie bei Knochenmetastasen belegen [197][198][199][200][201][202][212][258][261]. Das Hauptaugenmerk dieser Metaanalysen und Übersichten lag jeweils auf dem Vergleich unterschiedlicher Dosis-Fraktionierungs-Regime. In einer systematischen Übersicht von insgesamt 29 randomisierten Studien aus dem Jahr 2018 lagen die Ansprechraten hinsichtlich Schmerzlinderung bei 61 % nach Einzeit-Bestrahlung beziehungsweise 62 % nach Bestrahlung mit einem fraktionierten Regime; eine vollständige Schmerzlinderung wurde bei 23 % beziehungsweise 24 % der Patientinnen und Patienten erreicht [202]. Schmerzlinderung wurde definiert als Schmerzreduktion um zwei Punkte auf der numerischen Rating-Skala ohne Erhöhung der Analgetikadosis oder Reduktion der Dosis um mindestens 25 % ohne Schmerzzunahme [246][262].

Empfehlung 41	Neu (2024)
<p>Die alleinige Strahlentherapie ist eine effektive Methode zur Behandlung von schmerzhaften Knochenmetastasen und soll nach Möglichkeit eingesetzt werden, sofern keine Indikation zu einer vorgeschalteten Operation besteht.</p>	
<p>Konsensstärke: 100 %; starker Konsens</p>	

10.1.4 Orthesenversorgung

Können oder wollen Patientinnen und Patienten, aufgrund von Schmerzen im Falle einer drohenden oder bereits eingetretenen instabilen Wirbelsäulensituation oder schmerzhaften Neurokompression, nicht operativ versorgt werden, ist eine Orthesenversorgung in Erwägung zu ziehen. Die Rationale der Orthesenversorgung beruht auf der Annahme, dass durch die externe Ruhigstellung des betroffenen Wirbelsäulenabschnittes Schmerzen reduziert und so die Funktion und Lebensqualität verbessert werden. Die Verbesserung von Beschwerden durch das Anwenden von Orthesen von Patientinnen und Patienten mit MESCC wurde in verschiedenen Arbeiten belegt [263][264][265][266]. Auf die Gefahr einer Verschlimmerung der Situation bei nicht korrekter Anwendung wird explizit hingewiesen. Eine durch die Benutzung des Korsetts resultierende Einschränkung in der Alltagsfunktion ist möglich. Es ist auf eine strikte Abwägung von möglichem Nutzen und Limitierung zu achten. Die Patientinnen und Patienten und die Pflegenden müssen gut in die korrekte Nutzung eingewiesen werden auf lokale Probleme wie Dekubiti ist akribisch zu achten. Die Orthesenversorgung bei Patientinnen und Patienten mit spinalen Metastasen, allerdings in Kombination mit Radiotherapie, ist mit einer niedrigeren Überlebensrate assoziiert [267]. Auch in einer bereits 2010 publizierten Übersichtsarbeit zur Pflegekonzepten bei Patientinnen und Patienten mit ESCC wurde auf die geringe klinische Evidenz der Orthesenversorgung hingewiesen [268]. Zum korrekten Anbringen des Korsetts und dessen Effekt auf die Schmerzverbesserung sowie das Vermeiden eines Nachsinterns von Wirbelkörperfrakturen bei Patientinnen und Patienten mit MSCC untersucht wurden, konnten keine RCTs oder entsprechende Studien gefunden [269]. Orthesen sind für alle Wirbelsäulenabschnitte und in unterschiedlichster Rigidität vorliegend, so dass ihr Einsatz sehr breit gefächert erfolgen kann [270]. Dass mit einer Orthese eine tatsächliche Ruhigstellung eines bestimmten Wirbelsäulenabschnittes erzielt werden kann wurde erst kürzlich dargelegt [271].

Empfehlung 42	Neu (2024)
<p>Zur Schmerztherapie können Orthesen eingesetzt werden. Dabei sollte auf die korrekte Anwendung und mögliche Risiken, wie funktionelle Einschränkung und die Gefahr der Entwicklung von Dekubitus, geachtet werden.</p>	
<p>Konsensstärke: 100%; starker Konsens</p>	

10.1.5 Physiotherapie

Siehe Kapitel 12.3 Rehabilitation

10.1.6 Physikalische Therapie

Siehe Kapitel 12.3 Rehabilitation

10.2 Osteoprotektive Therapie

Die Prophylaxe ossärer Manifestationen ist Bestandteil der antitumorösen Therapie jeder Tumorentität und damit Bestandteil der jeweiligen organspezifischen Leitlinie. Die Prophylaxe von Komplikationen bei aufgetretenen ossären Manifestationen ist von ihrer Therapie nicht zu trennen, dies trifft im Besonderen für die systemische Tumorthherapie mit Bisphosphonaten und RANKL-Inhibitoren zu. Durch die Therapie mit Bisphosphonaten und RANK-Ligand Antikörpern bei ossären Manifestationen kann das Auftreten von skelettbezogenen Ereignissen verzögert oder verhindert werden. Für die konkret zu verwendenden Therapeutika und Dosierungen verweisen wir auf die organspezifischen Leitlinien und die S3-Leitlinie *Supportive Therapie bei onkologischen PatientInnen* (AWMF-Registernummer: 032/054OL)

Empfehlung 43	Neu (2024)
<p>Zur Prävention von Komplikationen bei ossären Manifestationen soll eine osteoprotektive Therapie gemäß „AWMF-Leitlinie Supportive Therapie“ erfolgen.</p>	
<p>Konsensstärke: 100%; starker Konsens</p>	

10.2.1 Bisphosphonate

Die Studienlage zum osteoprotektiven Einsatz von Bisphosphonaten unterscheidet sich für verschiedene Tumorentitäten, gleiches gilt für die Applikationsintervalle. Ziel ist Vermeidung von pathologischen Frakturen, Rückenmarkskompression und mit medikamentöser Therapie nicht mehr behandelbarer Knochenschmerzen. Für die konkret zu verwendenden Therapeutika und Dosierungen verweisen wir auf die organspezifischen Leitlinien und die S3-Leitlinie *Supportive Therapie bei onkologischen PatientInnen* (AWMF-Registernummer: 032/054OL)

10.2.2 RANKL-Inhibitoren

Die Indikation des RANKL-Inhibitors Denosumab gleicht bei Wirbelsäulenmetastasen den Bisphosphonaten. Ziel ist analog die Prävention von pathologischen Frakturen, Rückenmarkskompression und mit medikamentöser Therapie nicht mehr behandelbarer Knochenschmerzen. Für die konkret zu verwendenden Dosierungen verweisen wir auf die organspezifischen Leitlinien und die S3-Leitlinie *Supportive Therapie bei onkologischen PatientInnen* (AWMF-Registernummer: 032/054OL)

10.2.3 Risiken und Frühkomplikationen

Eine mögliche, häufige Nebenwirkung der Behandlung mit Bisphosphonaten oder Denosumab ist die Kiefernekrose. Die Häufigkeitsrate der mit Bisphosphonat assoziierten Osteonekrose der Kiefer ist abhängig von der Grunderkrankung, die die Bisphosphonatgabe impliziert, dem zur Anwendung kommenden Wirkstoff, der Applikationsform, -dauer und -frequenz. Ein hohes Risiko besitzen Patientinnen und Patienten mit maligner Grunderkrankung und intravenöser Verabreichung eines hochpotenten, stickstoffhaltigen Bisphosphonates, das hochfrequent und über einen längeren Zeitraum verabreicht wurde. Andere Einflussfaktoren sind weitere, die Wundheilung kompromittierende Erkrankungen beziehungsweise medikamentöse Therapien. Für Patienten mit Malignomen werden daher Prävalenzen für die Osteonekrose von 1-19 % beschrieben [272]. Für einen detaillierten Vergleich von Denosumab mit Bisphosphonaten in Bezug auf das Outcome, den Schmerz, der Lebensqualität, SRE, AE, Rückenmarkskompression und die Mortalität verweisen wir auf die organspezifischen Leitlinien und die S3-Leitlinie *Supportive Therapie bei onkologischen PatientInnen* (AWMF-Registernummer: 032/054OL)

10.3 Systemische Tumorthherapie

Neben den beschriebenen Lokalmaßnahmen und der supportiven Systemtherapie mit Bisphosphonaten (Clodronat, Ibandronat, Pamidronat, Zoledronat) oder dem Anti-RANKL-Antikörper Denosumab, ist die tumorgerichtete Systemtherapie eine der wichtigsten Maßnahmen bei Patientinnen und Patienten mit Knochenmetastasen. Die primäre Einbeziehung im Kontext interdisziplinärer Tumorkonferenzen bzw. die frühzeitige Vorstellung bei onkologischen Systemtherapeutinnen oder -therapeuten ist somit für die bestmögliche Langzeitprognose nach der Diagnosestellung der Betroffenen notwendig. Für die entsprechenden Systemtherapien verweisen wir auf die entitätenpezifischen Leitlinien der entsprechenden Fachgesellschaften, ESMO oder AWMF, u.a.:

- S3-Leitlinie *Prävention, Diagnostik, Therapie und Nachsorge des Lungenkarzinoms* (AWMF-Registernummer: 020-007OL)
- Interdisziplinäre S3-Leitlinie für die *Früherkennung, Diagnostik, Therapie und Nachsorge des Mammakarzinoms* (AWMF-Registernummer: 032-045OL)
- S3-Leitlinie *Prostatakarzinom* (AWMF-Registernummer: 043/022OL)

10.4 Strahlentherapie

10.4.1 Präoperative Bestrahlung

Zur präoperativen Strahlentherapie bei spinalen Metastasen liegt lediglich eine nicht-randomisierte einarmige Phase-I/II-Studie mit 13 Patientinnen und Patienten vor [273]. Nach vier Wochen kam es bei 12 dieser Patientinnen und Patienten zu einer Schmerzlinderung. Bei Betrachtung der gesamten Nachbeobachtungszeit lag die Ansprechrate bei 100 %. Wundheilungsstörungen wurden nicht beobachtet. In einer Phase-II-Studie von 2019 erhielten 23 Patientinnen und Patienten eine Einzeit-Bestrahlung (koplanare Stehfeldtechnik, VMAT oder IMRT) [274]. Dabei erhielten ≥ 90 % des Tumolvolumens 20 Gy und ≥ 95 % des klinischen Zielvolumens 14 Gy. Innerhalb

eines Monats nach Bestrahlung erfolgte eine prophylaktische Vertebroplastie. Nach einem beziehungsweise drei Monaten bestanden bei 80 % beziehungsweise 95 % eine partielle sowie bei 40 % und 57 % vollständige Schmerzlinderung. Im posttherapeutischen Verlauf kam es bei drei Patientinnen und Patienten zu einer Wirbelkörperfraktur. Angesichts der geringen Fallzahlen ist die Aussagekraft dieser Studien limitiert. Weitere prospektive Studien sind zur Beurteilung des Stellenwerts der präoperativen Strahlentherapie bei der Behandlung spinaler Metastasen erforderlich.

Empfehlung 44

Neu (2024)

Aufgrund der noch unzureichenden Datenlage und des derzeit experimentellen Charakters soll die präoperative Strahlentherapie bei der Behandlung vertebraler Metastasen nicht außerhalb von Studien eingesetzt werden.

Konsensstärke: 100%; starker Konsens

10.4.2 Konventionelle Bestrahlung bei metastatischer epiduraler Rückenmarkskompression

Die Mehrzahl der prospektiven Studien zur alleinigen Strahlentherapie bei metastatischer epiduraler Rückenmarkskompression (MESCC) haben keine Unterschiede zwischen Patientinnen und Patienten ohne Symptome, mit Schmerzen als einzigem Symptom und mit neurologischen (motorischen) Ausfällen beobachtet. Insofern lässt sich bei den Empfehlungen für den Einsatz der Strahlentherapie bei der MESCC nicht zwischen Patientinnen und Patienten ohne neurologische Ausfälle und Patientinnen und Patienten mit neurologischen Ausfällen (true MESCC) trennen. Hinsichtlich der Effektivität der Strahlentherapie bei der Behandlung der MESCC liegen mehrere randomisierte [158][275][276][277][278] und weitere prospektive, nicht-randomisierte [159][279][280][281][282] Studien vor. In einer italienischen Phase-III-Studie von 2005 mit 276 auswertbaren Patientinnen und Patienten mit und ohne neurologische Ausfälle, die eine Überlebensprognose von ≤6 Monaten aufwiesen, wurden 2 x 8 Gy (mit einer Woche Abstand zwischen den Fraktionen) und ein sogenanntes Split-Course-Regime (3 x 5 Gy gefolgt von einer Woche Pause und 5 x 3 Gy) verglichen [275]. Hinsichtlich der motorischen Funktion kam es bei 69,6 % der Patientinnen und Patienten zu einem Ansprechen (Erhalt oder Wiedererlangen der Gehfähigkeit). In einer weiteren Phase-III-Studie aus Italien (2 x 8 Gy vs. 1 x 8 Gy) mit 303 auswertbaren Patientinnen und Patienten mit oder ohne neurologische Defizite und einer Überlebensprognose von ≤6 Monaten betrug die Ansprechrate 66 % [276]. Zwei weitere Phase-III-Studien mit 686 beziehungsweise 112 Patientinnen und Patienten mit und ohne neurologische Ausfälle verglichen eine Einzeit-Bestrahlung mit 5x4 Gy in einer Woche [277][278]. Alle Behandelten hatten eine schlechte Überlebensprognose. Die ähnlich definierten Ansprechraten waren 71 % bzw. 74 %. Im Jahr 2016 wurde eine multinationalen Phase-III-Studie mit 203 Patientinnen und Patienten präsentiert [158]. Im Gegensatz zu den anderen Phase-III-Studien [275][276][277] hatten alle Patientinnen und Patienten zumindest geringe motorische Defizite und eine schlechte bis mittlere Überlebensprognose. Verglichen wurden 5 x 4 Gy in einer Woche und 10 x 3 Gy in zwei Wochen. Bei 38,5 % beziehungsweise 44,2 % der Patientinnen und Patienten kam es zu einer Verbesserung der motorischen Funktion (mindestens ein Punkt auf der Tomita-Skala) [283]. Bei weiteren 48,7 % beziehungsweise 45,5 % wurde ein Progress der motorischen Ausfälle verhindert. In weiteren prospektiven nicht-randomisierten Studien wurden auch Patientinnen und Patienten mit guter Überlebensprognose berücksichtigt [159][280][281][282]. In diesen Studien waren die Ansprechraten ebenfalls hoch. In einer Phase-II-Studie von 2020 mit 40 Patientinnen und Patienten mit zumindest geringen motorischen Defiziten kam es nach alleiniger Bestrahlung mit 5 x 5 Gy in einer Woche in 60 % der Fälle zu einer Verbesserung der motorischen Ausfälle (mindestens ein Punkt auf der Tomita-Skala) [283], in weiteren 35 % der Fälle wurde ein Progress verhindert [159]. Nach der Strahlentherapie waren 82,5 % der Patientinnen und Patienten gehfähig. Durch die alleinige Strahlentherapie lassen sich bei der MESCC auch gute Langzeitergebnisse erreichen. In der Phase-II-Studie von 2020 kam es bis zu sechs Monaten nach Abschluss der Strahlentherapie zu keinem Rezidiv einer MESCC im bestrahlten Bereich [159]. In einer weiteren prospektiven nicht-randomisierten Studie betrug die Rate für die lokale Kontrolle ein Jahr nach Bestrahlung mit 10 x 3 Gy 81 % (vs. 61 % nach 5 x 4 Gy) [282]. In einer retrospektiven Matched-Pair-Studie (1:1) mit 284 Patientinnen und Patienten mit besserer Überlebensprognose waren die Raten für die lokale Kontrolle nach einem Jahr 93 % nach 10 x 3 Gy sowie 87 % nach 5 x 4 Gy [284]. In einer retrospektiven Studie bei oligometastasierter MESCC, definiert als Befall

von ein bis drei Wirbelkörpern ohne weitere ossäre oder viszerale Metastasen, waren die Raten für die lokale Kontrolle nach einem, zwei und drei Jahren 92%, 88 % beziehungsweise 78 % [285].

Empfehlung 45	Neu (2024)
<p>Die alleinige Strahlentherapie ist eine effektive Methode zur Behandlung bei metastatischer epiduraler Rückenmarkskompression und soll nach Möglichkeit eingesetzt werden, sofern keine Indikation für eine vorgeschaltete Operation besteht.</p>	
<p>Konsensstärke: 100%; starker Konsens</p>	

10.4.3 Fraktionierung bei metastatischer epiduraler Rückenmarkskompression

Mehrere Studien haben verschiedene Dosis-Fraktionierungs-Regime bei der Strahlentherapie von Patientinnen und Patienten mit MESCC und schlechter Überlebensprognose verglichen. In der italienischen Phase-III-Studie von 2005 (Überlebensprognose ≤ 6 Monate) war das Kurzzeit-Regime mit 2 x 8 Gy (8 Gy an den Tagen 1 und 8) dem Split-Course-Regime (3 x 5 Gy, eine Woche Pause, 5 x 3 Gy) hinsichtlich Schmerzlinderung (56 % vs. 59 %), Gehfähigkeit nach Strahlentherapie (68 % vs. 71 %), Blasenfunktion (90 % vs. 89 %), progressionsfreiem Intervall (3,5 vs. 3,5 Monate), medianer Überlebenszeit (4 vs. 4 Monate) und Toxizität nicht unterlegen [275]. In der zweiten italienischen Phase-III-Studie, bei der die Überlebensprognose ebenfalls ≤ 6 Monate betrug, führte die Einzeit-Bestrahlung mit 1 x 8 Gy gegenüber 2 x 8 Gy zu vergleichbaren Ergebnissen (z.B. Ansprechraten von 62 % vs. 69 %, $p > 0,05$) [276]. Eine Strahlentherapie mit 2 x 8 Gy ist in anderen Ländern eher ungewöhnlich. Eine große multizentrische Phase-III-Studie (Nicht-Unterlegenheits-Studie) mit 686 randomisierten Patientinnen und Patienten aus Großbritannien und Australien mit schlechter Überlebensprognose verglich 1 x 8 Gy mit dem international häufig verwendeten Kurzzeitregime 5 x 4 Gy in einer Woche [277]. Nach 12 Wochen betrug die Überlebensraten 50 % beziehungsweise 55 %. Der primäre Endpunkt war Gehfähigkeit (Erhalt oder Wiedererlangen) nach acht Wochen. Die entsprechenden Raten waren 69,3 % nach 1 x 8 Gy sowie 72,7 % nach 5 x 4 Gy ($p = 0,06$ für Nicht-Unterlegenheit). In der Phase-III-Studie von 2020 wurden 1 x 10 Gy und 5 x 4 Gy bei Patientinnen und Patienten mit schlechter Überlebensprognose (median 3 Monate) verglichen [278]. Primärer Endpunkt war auch in dieser Studie die Gehfähigkeit. Nach fünf Wochen waren 78 % bzw. 65 % der Patientinnen und Patienten gehfähig ($p = 0,34$), nach 12 Wochen 85 % bzw. 68 % ($p = 0,25$). In der Phase-III-Studie von 2016, in die auch Patientinnen und Patienten mittlerer Überlebensprognose eingeschlossen wurden, war eine Strahlentherapie mit 5 x 4 Gy in einer Woche einer Behandlung mit 10 x 3 Gy in zwei Wochen hinsichtlich Ansprechen (87,2 % vs. 89,6 %), Verbesserung der motorischen Funktion (38,5 % vs. 44,2 %), Gehfähigkeit (71,8 % vs. 74,0 %), lokalem progressionsfreiem Überleben nach sechs Monaten (75,2 % vs. 81,8 %) und Gesamtüberleben nach sechs Monaten (42,3 % vs. 37,8 %) nicht signifikant unterlegen [158]. Die Überlebensprognose von Patientinnen und Patienten, die eine alleinige Strahlentherapie bei einer MESCC erhalten, kann mit Hilfe eines für diese Situation entwickelten, validierten Scores abgeschätzt werden [148][149]. Darüber hinaus existieren spezifische validierte Überlebens-Scores für einzelne Tumorentitäten [151][152][153][154][155].

Empfehlung 46	Neu (2024)
<p>Bei metastatischer epiduraler Rückenmarkskompression und schlechter Überlebensprognose soll die konventionelle Strahlentherapie nach Möglichkeit mit einem hypofraktionierten Kurzzeit-Regime erfolgen, sofern keine Indikation für eine vorgeschaltete Operation besteht.</p>	
<p>Konsensstärke: 100%; starker Konsens</p>	

Empfehlung 47	Neu (2024)
<p>Bei metastatischer epiduraler Rückenmarkskompression und sehr schlechter Überlebensprognose soll die Bestrahlung nach Möglichkeit mit 1 x 8 Gy erfolgen.</p>	
<p>Konsensstärke: 100%; starker Konsens</p>	

10.4.3.1 Fraktionierung bei metastatischer epiduraler Rückenmarkskompression mit guter Prognose

Im Jahr 2005 wurde eine große retrospektive Studie mit 1304 Patientinnen und Patienten publiziert, die fünf Dosis-Fraktionierungs-Regime (1 x 8 Gy, 5 x 4 Gy, 10 x 3 Gy, 15 x 2,5 Gy und 20 x 2 Gy) bei der MESCC und zumindest geringen motorischen Defiziten verglich [30]. Die Raten für Rezidive der MESCC mit motorischen Ausfällen nach zwei Jahren betragen 24%, 26%, 14%, 9% und 7% ($p < 0,001$). Die Unterschiede zwischen 1 x 8 Gy und 5 x 4 Gy ($p = 0,44$) sowie zwischen 10 x 3 Gy, 15 x 2,5 Gy und 20 x 2 Gy ($p = 0,71$) waren nicht signifikant. Das Ergebnis, dass ein Langzeit-Regime zu einer besseren lokalen Kontrolle als eine Einzeit-Bestrahlung oder ein Kurzzeit-Regime führt, wurde in einer prospektiven nicht-randomisierten Studie bestätigt [282]. Die Raten für die lokale Kontrolle nach einem Jahr waren 81 % und 61 % ($p = 0,005$). Der Einfluss des Dosis-Fraktionierungs-Regimes auf die lokale Kontrolle war auch in der multivariaten Analyse signifikant ($p = 0,018$). In beiden Studien wurde die die Überlebensprognose der Patientinnen und Patienten nicht berücksichtigt [282][30]. In einer retrospektiven Matched-Pair-Studie mit 382 Patientinnen und Patienten mit guter Überlebensprognose [148][149] führten Langzeit-Regime mit höherer Gesamtdosis (15 x 2,5 Gy und 20 x 2 Gy) gegenüber 10 x 3 Gy zu einer besseren lokalen Kontrolle (92 % vs. 71 % nach zwei Jahren, $p = 0,012$) beziehungsweise einem besseren lokalen progressionsfreiem Überleben, definiert als kein Progress unter der Strahlentherapie und kein Lokalrezidiv nach Therapie (90% vs. 68%, $p = 0,013$) [286]. Der Einfluss einer weiteren Dosiserhöhung (Äquivalenzdosis=EQD2 >40 Gy, $\alpha/\beta = 2$ Gy [287]) auf das lokale progressionsfreie Überleben nach 12 Monaten wird derzeit in einer Phase-II-Studie untersucht [160]. Die Überlebensprognose nach alleiniger Strahlentherapie kann mit Hilfe von validierten Scores abgeschätzt werden [148][149][151][152][153][154][155].

Empfehlung 48	Neu (2024)
<p>Bei metastatischer epiduraler Rückenmarkskompression und guter Überlebensprognose sollte die alleinige konventionelle Strahlentherapie bevorzugt mit einem fraktionierten Regime erfolgen, sofern keine Indikation für eine vorgeschaltete Operation besteht.</p>	
<p>Konsensstärke: 100%; starker Konsens</p>	

10.4.4 SBRT bei metastatischer epiduraler Rückenmarkskompression

Randomisierte Studien zur postoperativen SBRT von Wirbelsäulenmetastasen liegen nicht vor. Vier prospektive Studien untersuchten die postoperative SBRT. Zwei Studien untersuchten ein Hybridkonzept aus Separation Surgery und anschließend geplanter SBRT; in die beiden übrigen Studien wurden Patienten postoperativ eingeschlossen.

10.4.4.1 *SBRT bei Oligometastasierung*

In sieben prospektiv randomisierten Phase-II-Studien konnte gezeigt werden, dass bei oligometastasierten Patientinnen und Patienten durch eine lokal ablativ Therapie aller Tumorherde eine Verbesserung des progressionsfreien Überlebens oder Gesamtüberleben im Vergleich zur alleinigen Standard-of-Care Systemtherapie erreicht werden kann [288][289][290][291][292][293][294]. Die Mehrzahl der randomisierten Patientinnen und Patienten litt unter einem metastasierten nicht-kleinzelligen Lungenkarzinom, einem kolorektalem Karzinom, einem Prostatakarzinom oder einem Mammakarzinom. In vier von sieben randomisierten Studien war die SBRT die alleinige lokal ablativ Therapiemodalität [288][290][293][294], in zwei weiteren war die SBRT die am häufigsten verwendete lokal ablativ Therapiemodalität [289][292]. Das Vorliegen von Wirbelsäulenmetastasen war in keiner der Studien ein Ausschlusskriterium zur SBRT. Eine Studie definierte eine Metastasenlokalisation innerhalb einer Distanz von maximal 5 mm zum Myelon als Ausschlusskriterium [290], eine weitere Studie hatte eine Metastasenlokalisation innerhalb einer Distanz von maximal 3 mm zum Myelon als Ausschlusskriterium [294]. Keine der Studien gab die Anzahl der eingeschlossenen Patientinnen und Patienten mit Wirbelsäulenmetastasen an. Nebenwirkungen, die typisch für eine Behandlung von Wirbelsäulenmetastasen gewesen wären, wie Myelopathie oder Wirbelkörperkompressionsfraktur, wurden in keiner der oben aufgeführten randomisierten Studien berichtet. In einer systematischen Übersichtsarbeit und Metaanalyse wurden 3237 Patienten mit 4911 Wirbelsäulenmetastasen ausgewertet: Die lokale Tumorkontrolle über ein Jahr war nach einzeitiger radiochirurgischer Bestrahlung am höchsten (92,9 %) und signifikant höher als nach fraktionierter radiochirurgischer Bestrahlung (82,1 %) [227]. Ob dieser Unterschied durch eine unterschiedliche Effektivität oder durch eine Patientenselektion erklären ist, wurde in der Arbeit nicht adressiert. Gleichzeitig war das Risiko einer Wirbelkörperkompressionsfraktur signifikant höher nach einzeitiger Radiochirurgie (19,5 %) im Vergleich zur fraktionierten Radiochirurgie (9,6 %). Nebenwirkungen der Grade 3 bis 5 waren nach einzeitiger und fraktionierter Radiochirurgie sehr niedrig und nicht signifikant unterschiedlich (0,4 % vs 0,2 %).

Empfehlung 49	Neu (2024)
<p>Bei Oligometastasierung mit Indikation zur lokal ablativen Therapie gemäß interdisziplinärer Besprechung sollen Patientinnen und Patienten mit Wirbelsäulenmetastasen nicht von einem kurativ-intendierten Behandlungskonzept ausgeschlossen werden.</p>	
<p>Konsensstärke: 100%; starker Konsens</p>	

Empfehlung 50	Neu (2024)
<p>Zur lokal ablativen Therapie von Wirbelsäulenmetastasen bei oligometastasierten Patientinnen und Patienten sollte eine einzeitige oder fraktionierte Stereotactic Body Radiotherapy (SBRT) durchgeführt werden.</p>	
<p>Konsensstärke: 100%; starker Konsens</p>	

10.4.4.2 *Primäre SBRT bei metastatischer epiduraler Rückenmarkskompression*

Zur primären SBRT bei symptomatischer metastatischer epiduraler Rückenmarkskompression gibt es keine prospektiven Studien. Lee et al. berichteten in einer retrospektiven Analyse von 33 Patientinnen und Patienten mit hochgradiger metastatischer epiduraler Rückenmarkskompression, von welchen initial 32 gehfähig waren [295]. Die Bestrahlung erfolgte mit einer Einzeit-Radiochirurgie von 16-18 Gy. Nach einer medianen Nachbeobachtungszeit von 435 Tagen konnte bei 67 % die Gehfähigkeit erhalten werden. Radiologisch konnte ein Tumoransprechen bei 74 % der Behandlungen beobachtet werden. Eine spätere operative Therapie wurde bei 27 % der Patienten notwendig. In der Therapieentscheidung gilt es zu berücksichtigen, dass die Planung einer SBRT selbst in hochspezialisierten Zentren aufgrund der notwendigen Bildgebung zur Bestrahlungsplanung und Qualitätssicherung einige Tage Zeit benötigt und der Effekt der SBRT verzögert eintritt. Patientinnen und Patienten mit klinisch rasch progredienter Erkrankung wurden daher nicht mittels alleiniger SBRT behandelt.

Empfehlung 51	Neu (2024)
<p>Unabhängig von der Überlebensprognose kann in ausgewählten Fällen und bei Fehlen einer rasch progredienten neurologischen Ausfallssymptomatik eine alleinige Stereotactic Body Radiotherapy (SBRT) zur Behandlung einer symptomatischen metastatischen epiduralen Rückenmarkskompression überprüft werden, insbesondere bei Metastasen eines weniger strahlensensiblen Tumors.</p>	
<p>Konsensstärke: 100%; starker Konsens</p>	

10.4.4.3 *Postoperative SBRT*

Redmond et al. untersuchten 33 Patientinnen und Patienten in einer Phase-II-Studie, die postoperativ mittels SBRT und einer Dosis von 30 Gy in fünf Fraktionen behandelt wurden [296]. Tumore mit niedrigerer Strahlensensibilität lagen bei 34 % der Patienten vor. Chirurgisch kamen verschiedene Techniken zum Einsatz. Die lokale Kontrolle über ein Jahr betrug 90 % und es wurden keine Nebenwirkungen Grad 3 oder höher beobachtet, ebenso keine Fälle einer postoperativen Wundheilungsstörung oder eine Lockerung der Implantate. Tao et al. untersuchten in einer Phase-I/II-Studie 69 Patientinnen und Patienten, die nach Laminektomie, Vertebrektomie oder deren Kombination stereotaktisch bestrahlt wurden [297]. Bei 47 % der Patientinnen und Patienten handelte es sich um eine Re-Bestrahlung nach vorheriger konventioneller Bestrahlung mit median 30 Gy. Bei der Mehrzahl der Patientinnen und Patienten lag eine Histologie mit niedrigerer Strahlensensibilität vor, bei 53 % ein Nierenzellkarzinom und bei 20 % ein Sarkom. Die SBRT erfolgte als Einzeitbestrahlung mit 16-24 Gy oder fraktioniert mit 30 Gy in fünf Fraktionen oder 27 Gy in drei Fraktionen. Die lokale Tumorkontrolle nach einem Jahr

betrug 85 %, Grade 3+ Toxizitäten wurden keine beobachtet. Im Rahmen eines Praxisleitfadens der ISRS-Gesellschaft wurde eine systematische Übersichtsarbeit zur postoperativen SBRT von Wirbelsäulenmetastasen erstellt, in der 461 Patientinnen und Patienten aus 12 Studien ausgewertet wurden [298]. Bei einer lokalen Tumorkontrolle von 88,9 % nach einem Jahr wurde eine Wirbelkörperkompressionsfraktur in 5,6 % der Behandlung beobachtet. Bei einem Patienten trat eine Myelopathie auf, wobei es sich um eine Re-Bestrahlung handelte.

Empfehlung 52	Neu (2024)
<p>Die postoperative Strahlentherapie kann bei ausgewählten Patientinnen und Patienten, insbesondere bei Metastasen eines wenig strahlensensiblen Tumors, mittels Stereotactic Body Radiotherapy (SBRT) erfolgen.</p>	
<p>Konsensstärke: 100%; starker Konsens</p>	

10.4.4.4 Separation Surgery und SBRT

Barzilai et al. untersuchten 111 Patientinnen und Patienten im Rahmen einer prospektiven Studie, die bei Vorliegen einer metastatischen Rückenmarkskompression mittels einer Separation Surgery und anschließender SBRT behandelt wurden [299]. Am häufigsten wurden Patientinnen und Patienten mit einem Nierenzellkarzinom (23 %) und Sarkom (12 %) eingeschlossen. Chirurgisch wurde ein posterolateraler Eingriff ohne ausgedehnte Zytoreduktion gewählt. Präoperativ lag bei 8 6% der Patienten ein ASIA-Score E vor. Die SBRT erfolgte in einer Fraktion (27 Gy), drei Fraktionen (28 Gy) oder fünf Fraktionen (30 Gy). Nach SBRT wurde eine signifikante Schmerzreduktion erzielt, ebenso eine signifikante Verbesserung des MD Anderson Symptom Inventory—Spine Tumor (MDASI-SP). Eine symptomatische Wirbelkörperfraktur wurde bei zwei Patientinnen und Patienten beobachtet. Ito et al. untersuchen in einer prospektiven Phase-II-Studie 33 Patienten mit metastatischer Rückenmarkskompression, die mittels einer Kombination aus Separation Surgery und anschließender SBRT behandelt wurden [300]. Die Mehrzahl der Patientinnen und Patienten (70 %) hatten eine Tumorerkrankung mit niedrigerer Strahlensensibilität. Chirurgisch wurde ein posteriorer Zugang mit Dekompression und Fixierung durchgeführt, gefolgt von einer Radiochirurgie mit 1 x 24 Gy. Vor Studieneinschluss lag bei 29 Patientinnen und Patienten ein Bilsky Score von 2-3 vor, nach drei Monaten hatten 26 der 29 Patientinnen und Patienten einen Bilsky-Score von maximal 1. Nach einem Jahr wurde bei 13 % der Patientinnen und Patienten ein Lokalrezidiv beobachtet. Eine Strahlentherapie induzierte Myelopathie wurde bei keinen der Patientinnen und Patienten beobachtet, eine Wirbelkörperkompressionsfraktur trat bei sechs Patientinnen und Patienten auf. Die größte retrospektive Kohorte an Untersuchten, die mittels Separation Surgery und anschließender SBRT behandelt wurde, analysierte 186 Patientinnen und Patienten [301]; bei 144 von ihnen lag eine Tumorerkrankung mit niedrigerer Strahlensensibilität vor. Chirurgisch erfolgte eine Dekompression und Instrumentation gefolgt von einer SBRT in einer bis maximal sechs Bestrahlungsfractionen. Eine lokale Progression nach einem Jahr wurde bei 16,4% der Behandlungen beobachtet. Die Bestrahlungsdosis hatte einen signifikanten Einfluss auf die lokale Rezidiv Wahrscheinlichkeit und betrug bei entsprechend hoher Bestrahlungsdosis <5 %.

Empfehlung 53	Neu (2024)
<p>Für Fälle mit tumorbedingter Myelonkompression Bilsky/MESCC ≥ 2 und einem wenig strahlensensiblen Tumor sollte das Konzept der Separation Surgery mit nachfolgender Stereotactic Body Radiotherapy (SBRT) überprüft werden.</p>	
<p>Konsensstärke: 100%; starker Konsens</p>	

10.4.5 Intraoperative Bestrahlung

In einer retrospektiven Studie von 2008 erhielten 96 nicht gehfähiger Patientinnen und Patienten mit MESCC im Rahmen einer operativen Dekompression plus Stabilisierung eine intraoperative Strahlentherapie (IORT) mit Elektronen (20-30 Gy) [302]. Dies führte bei 60 % der Betroffenen zu einer Schmerzlinderung. Eine Verbesserung der neurologischen Funktion von mindestens einem Grad der Klassifikation nach Frankel [303] war in 89 % der Fälle zu verzeichnen und 80 % der Patientinnen und Patienten waren nach der Therapie wieder gehfähig. Ein Patient entwickelte eine radiogene Myelopathie nach fast drei Jahren. Darüber hinaus benötigten vier Patientinnen und Patienten im Verlauf eine operative Revision aufgrund einer Wirbelkörperfraktur mit zum Teil signifikanten motorischen Ausfällen (N=3). Im Jahr 2010 wurde ein neues Verfahren, bestehend aus Kyphoplastie und IORT (1 x 8 Gy mit 50 kV Röntgenstrahlen), präsentiert [304][305][306]. In einer ersten klinischen Studie mit 18 Patientinnen und Patienten war der mediane Schmerz-Score (visuelle Analogskala, VAS) bereits am ersten Tag signifikant niedriger als vor der Therapie (5/10 vs. 2,5/10, $p < 0,001$); nach sechs Wochen lag der mediane Score bei 0/10 ($p = 0,001$) [306]. In einer Phase-I/II-Studie betrug die Ansprechrate (Schmerzreduktion um ≥ 3 Punkte) 69,8 %, im weiteren Verlauf 79,1 % [307]. Die Rate für das lokale progressionsfreie Überleben nach einem Jahr war 93,8 %. Eine retrospektive Studie mit Langzeitergebnissen (104 Patientinnen und Patienten mit 143 behandelten Wirbelkörpern) wurde 2020 publiziert [308]. Die Raten für die lokale Kontrolle nach einem und zwei Jahren betragen 95,9 % und 94,2 %. Aktuell läuft eine randomisierte Phase-III-Studie, die die Kombination von Kyphoplastie und IORT (1 x 8 Gy) mit einer konventionellen Bestrahlung (1 x 8 Gy oder 10 x 3 Gy) vergleicht [309]. In einer prospektiven Beobachtungsstudie von 2021 wurden eine operative Dekompression, eine IORT (1 x 20 Gy mit Elektronen) und eine postoperative konventionelle Strahlentherapie (10 x 3 Gy) kombiniert [310]. Zwei der insgesamt 20 Patientinnen und Patienten hatten keine postoperative Strahlentherapie erhalten. Die Raten der Schmerzlinderung betragen 82 % nach drei Monaten und 100 % nach sechs Monaten. Nach einem Jahr war die Gehfähigkeit gegenüber der Baseline vor Therapie bei 25 % der Patientinnen und Patienten gebessert und bei 75 % stabil. Eine radiogene Myelopathie wurde nicht beobachtet, Wirbelkörperfrakturen in 10 % der Fälle. Insgesamt ist die Datenlage hinsichtlich der IORT noch nicht ausreichend, um dieses Verfahren für die klinische Routine zu empfehlen. Die Ergebnisse der laufenden Phase-III-Studie können möglicherweise trotz der geplant geringen Fallzahl (N=54) zu einer weiteren Klärung beitragen [309].

Empfehlung 54	Neu (2024)
<p>Aufgrund der noch unzureichenden Datenlage sollte die intraoperative Strahlentherapie bei der Behandlung vertebraler Metastasen erfahrenen Zentren vorbehalten bleiben und vorzugsweise in Studien eingesetzt werden.</p>	
<p>Konsensstärke: 100%; starker Konsens</p>	

10.5 Operative Therapie

10.5.1 Offene versus perkutane Verfahren

Im Allgemeinen können bei der operativen Behandlung von Wirbelsäulenmetastasen folgende offene und perkutane Verfahren unterschieden werden, die einzeln oder in Kombination angewandt werden können:

Perkutane Verfahren:

- Augmentationsverfahren
- Ablative Verfahren
- Dorsale Instrumentierung
- Mini-open Korporektomie
- Dekompression (mikroskopisch/endoskopisch)

Offene Verfahren:

- Dorsale und ventral Spondylodesen
- Dekompression

Die Wahl für ein offenes oder perkutanes operatives Vorgehen hängt von internen spinalen und externen allgemeinen Faktoren ab (siehe Kapitel 11.5.7 Operationszeitpunkt). Weitere Aspekte, die in die Entscheidung mit einfließen, sind die Art des Eingriffs, die Wahl des Implantates, die Lokalisation, zu adressierende Begleitpathologien sowie der Erfahrungsgrad der Operierenden. Isolierte ablativ und augmentativ Verfahren sind in der Regel perkutan möglich. Eine alleinige dorsale Instrumentierung zur Frakturprophylaxe ohne Dekompression spinaler Strukturen ist in Abhängigkeit von Begleitfaktoren perkutan zu erwägen. Die Kombination von dorsaler Stabilisierung und Dekompression kann sowohl perkutan als auch offen erfolgen. Grundsätzlich ist die Evidenzlage zum Vergleich offene versus perkutane Verfahren gering. Der Begriff von so genannten minimalinvasiven Techniken wird dabei sehr heterogen verwendet, wodurch ein Vergleich zusätzlich erschwert wird. Gemäß der gegenwärtigen Datenlage sind perkutane Verfahren hinsichtlich Operationsdauer, Blutverlust, Krankenhausaufenthalt und Outcome gegenüber offenen Verfahren als mindestens gleichwertig einzustufen, in einzelnen Arbeiten konnte eine leichte Überlegenheit gezeigt werden [311][312][313]. Die Daten sind jedoch angesichts eines möglichen Publikationsbias vorsichtig zu bewerten. Ein Vorteil von perkutanen Verfahren im Konzept der interdisziplinären Kombinationstherapie könnte in einer Verkürzung der Zeitspanne von der Operation bis zur möglichen Bestrahlung und adjuvanten Therapie liegen [313][314]. Offene Verfahren hingegen bieten eine gute Übersicht und vereinfachen eine weitreichende Dekompression, was gerade bei schnell wachsenden Metastasen von Relevanz sein kann. Die Entscheidung für ein bestimmtes operatives Verfahren hängt vom zeitlichen Entscheidungsdruck, der vorliegenden individuellen onkologischen Konstellation und den zur Verfügung stehenden Ressourcen ab. Maßgeblich ist das Erreichen des ausgegebenen chirurgischen Therapieziels im interdisziplinären Gesamtkonzept.

Empfehlung 55	Neu (2024)
Die operative Versorgung von Wirbelsäulenmetastasen kann offen oder perkutan erfolgen.	
Konsensstärke: 100%; starker Konsens	

10.5.2 Augmentationsverfahren

Die Augmentationsverfahren eignen sich vor allem zur Schmerzreduktion von primär stabilen metastatischen Destruktionen. In Anbetracht der Prognose ossär metastasierter Tumoren ist bei einem Großteil der Patienten ein palliatives Therapieregime indiziert und Augmentationsverfahren stellen eine Möglichkeit zur kurzfristigen und minimal-invasiven Schmerzreduktion dar [315]. Zu den Augmentationsverfahren zählen die perkutane Vertebroplastie, die perkutane Ballonkyphoplastie und Kombinationsverfahren, bei denen die Zementaugmentation mittels Polymethylmethacrylat (PMMA) mit aufrichtenden Implantaten kombiniert wird (PIT) [316][317][318]. Diese minimal-invasiven Prozeduren zeigen einen deutlichen analgetischen und lokal stabilisierenden Effekt, welcher die Mobilität der Patienten fördert [316]. Das Risiko von klinisch manifesten Komplikationen bei Augmentationsverfahren ist trotz einer relativ hohen Extravasatrate relativ gering [319]. Der Einsatz der Wirbelkörperpervenographie vor Zementinjektion wurde zur Abschätzung potentieller Zementleckagewege vorgeschlagen. Da sich die physikalischen Eigenschaften von PMMA-Knochenzement und jodhaltigem Kontrastmittel unterscheiden, ist die Wirbelkörperpervenographie hypervaskularisierten Läsionen (z.B. Wirbelkörpermetastasen eines Nierenzellkarzinoms) mit erhöhtem Zementleckagerisiko vorbehalten [320]. Bei minimal-invasiven Verfahren besteht die Möglichkeit der zusätzlichen diagnostischen Probenentnahme zur Bestimmung der Tumordignität sowie zur Feststellung weiterer tumorbiologischer Veränderungen. Erst im Anschluss wird der Wirbelkörper durch Zement augmentiert [321]. Bei der Vertebroplastie wird Knochenzement mit einer Injektionspistole oder 2 ml-Spritzen in den Wirbelkörper injiziert. Bei der Ballonkyphoplastie, entwickelt auf dem Grundgedanken zur Reduktion des Zementaustritts aus dem Wirbelkörper, erfolgt die Zementinjektion erst nach Aufrichtung des Wirbelkörpers durch einen Ballon. Der Ballon soll einerseits zur Frakturposition, andererseits zur Schaffung eines geschützten Hohlraumes für den Knochenzement dienen [316]. Seit einigen Jahren sind hochviskose PMMA-Knochenzemente verfügbar, die sich vor allem bei Einsatz der Vertebroplastie durch eine signifikant reduzierte Zementleckagerate auszeichnen [322]. In einer Sitzung sollte die maximale Anzahl der behandelten Wirbelkörperhöhen auf fünf begrenzt sein, da in multiplen Studien eine (multifaktoriell bedingte) positive Korrelation des Abfalls der Sauerstoffsättigung mit der Anzahl der behandelten Wirbelkörperhöhen gezeigt wurde [323][324]. Auch wenn sich die beiden Verfahren in ihrem analgetischen und stabilisierenden Effekt nicht signifikant unterscheiden [325], zeigt sich in der Literatur für die Ballonkyphoplastie teilweise eine kürzere OP-Dauer, eine verminderte Zementaustrittsrate und ein längeres frakturfreies Intervall auf der behandelten Höhe [326][327]. Die Vertebroplastie zeichnet sich demgegenüber durch eine durchschnittlich geringere Strahlenexposition für die Behandelten und interventionellen Radiologinnen und Radiologen oder Operierenden aus [328]. Der früher postulierte antineoplastische Effekt der Injektion von PMMA im Rahmen der Vertebroplastie konnte nicht bestätigt werden [329]. Der analgetische Effekt der Augmentation von Wirbelkörpermetastasen ist mit den klinischen Ergebnissen prospektiver Studien zu osteoporotischen Kompressionsfrakturen vergleichbar [315]. Zu den Komplikationen im Rahmen der Augmentationsverfahren zählen die (in der Regel asymptomatischen) lokalen kortikalen und venösen Zementleckagen und peripheren pulmonalen Zementembolien (Inzidenz 3,5-23%), Infektionen (Inzidenz <1%), Blutungen, Frakturen hinterer Wirbelkörperelemente und Anschlussfrakturen [330][331]. Kommt es im Rahmen des metastatischen Befalls zu einer extensiven Osteolyse (insbesondere der Wirbelkörperkortikalis), steigt das Risiko des Zementaustritts beziehungsweise einer insuffizienten Reposition durch die genannten klassischen Verfahren. Im Rahmen des palliativen Settings ist ein weiterer relevanter Vorteil aller minimal-invasiven Augmentationsverfahren im Vergleich zur operativen Stabilisierung, dass diese auch bei schwer erkrankten Patienten ohne größere peri-operative Belastung in Lokalanästhesie durchgeführt sowie adjuvante Therapiemaßnahmen (z.B. Radio-/Chemotherapie) kaum verzögert beziehungsweise zeitgleich durchgeführt werden können [315][332][333]. Im Einzelfall ist die vorbereitende Thermoablation (z.B. RFA, MWA) und/oder transarterielle Wirbelkörperembolisation vor der Zementaugmentation sinnvoll (siehe Kapitel 11.5.3 Ablationsverfahren) [334].

Empfehlung 56

Neu (2024)

Vor Anwendung eines perkutanen Augmentationsverfahren sollte präinterventionell/-operativ eine CT des betroffenen Wirbelsäulenabschnitts zur Abschätzung von osteolytischer Hinterkanten-/Kortikalisbeteiligung und Zementleckagerisiko durchgeführt werden.

Konsensstärke: 100%; starker Konsens

Empfehlung 57
Neu (2023)

Bei ausgewählten Patienten mit frakturierten Wirbelsäulenmetastasen kann eine Therapiesequenz aus perkutanen Augmentationsverfahren gefolgt von Radiotherapie erwogen werden.

Perkutane Augmentationsverfahren haben selbst keinen antitumoralen Effekt und sollten daher grundsätzlich mit einer Strahlentherapie kombiniert werden.

Konsensstärke: 100%; starker Konsens

10.5.3 Ablationsverfahren

Ablationsverfahren werden längerfristig in der Behandlung knöcherner Tumoren, insbesondere bei Läsionen am Becken und an den Extremitäten, mit Erfolg zur Schmerzlinderung durch Tumoroperierende und interventionelle Radiologinnen und Radiologen eingesetzt [334][335][336]. Ablationsverfahren zur Therapie spinaler Tumoren wurden zur verbesserten lokalen Tumorkontrolle in Kombination mit Augmentationstechniken eingeführt [337]. Lokal können alle Techniken isoliert (stand alone) oder in Kombination mit herkömmlichen Stabilisierungen eingesetzt werden (Hybridtechniken). Primäre Indikationen sind das Vorliegen einer Vorbestrahlung oder eine schon überschrittene Myelondosis. Es werden verschiedene Ablationstechniken in der Literatur unterschieden:

1. Kryoablation
2. Radiofrequenz-Ablation (RFA)
3. Mikrowellen-Ablation (MWA)
4. Koblation
5. Interstitielle Laser Thermo Therapie (sLITT)

Zur bildgebenden Steuerung der Ablationsverfahren werden die Fluoroskopie mit und ohne Cone Beam CT, die CT mit und ohne CT-Fluoroskopie sowie die MRT eingesetzt. Zusätzlich können die 3D-Navigation oder Bildfusion zum Einsatz kommen [334]. Ein kleiner Anteil oberflächlicher osteolytischer Tumoren kann unter sonographischer Kontrolle der Ablationszone und angrenzenden Risikostrukturen behandelt werden [334]. Bei Einsatz des hochintensiven fokussierten Ultraschalls (HIFU) ist speziell die MRT der Sonographie zur Steuerung überlegen [338]. Aktive neuroprotektive Techniken bei Ablation spinaler Metastasen umfassen die Temperaturmodulation angrenzend an die Ablationszone, sowie sogenannte Dissektionstechniken [334]. Diese Techniken können kombiniert werden wie die Hydrodissektion unter Verwendung von Flüssigkeit mit Raumtemperatur. Bei der RFA wird nicht-ionische 5%ige Dextrose verwendet, bei der Kryoablation Kochsalzlösung oder Dextrose. Im Epiduralraum sind Kombinationen von Hydrodissektion und Thermomonitoring zur Vermeidung eines Myelonschadens beschrieben und von der Cardiovascular and Interventional Radiological Society of Europe (CIRSE) empfohlen [334]. Die RFA bedient sich einer schrittweisen Erwärmung des Gewebes durch Hochfrequenzstrom unter Vermeidung einer Carbonisierung. Die Ablations-Sonden werden mit Hilfe bildgebender Verfahren in den Wirbelkörper eingebracht und mit Hilfe von Generatoren mit standardisierten Programmen in Abhängigkeit des Gewebewiderstands und der Sondentemperatur erwärmt und gesteuert [334]. Die RFA ist indiziert bei osteolytischen oder gemischt osteolytisch-osteoblastischen Läsionen mit fehlender oder kleiner extraossärer Komponente. In diesem Fall kann die Ablation der Grenzfläche zwischen Knochen und Weichteil eine Schmerzpalliation bewirken [334]. Bei der Behandlung von spinalen Läsionen ist die Kombination von Fluoroskopie und CT besonders vorteilhaft für die schnelle und präzise Sondenplatzierung und die Platzierung von Schutzmaßnahmen (z.B. Hydrodissektion) oder Monitoringsonden (Temperatursonden). Die Koblation nutzt die Erzeugung eines Plasmafeldes in physiologischer Kochsalzlösung, die zu einer Evaporation von Gewebe führt und im Vergleich zur RFA relativ niedrige Temperaturen aufweist [339]. Sowohl die RFA als auch die Koblation werden nach Destruktion des Tumorgewebes mit einer Zementaugmentation kombiniert. Beide Techniken sind vorrangig für die Behandlung von ossären Metastasen etabliert. Es wird eine gute postoperative Schmerzreduktion und Mobilisierungsfähigkeit der Patienten berichtet [340]. Die Komplikationsraten sind durch die hauptsächlich intraossäre Behandlung niedrig. Es wurden lokale Progressionsraten von 10-30 % beschrieben [340][341].

Die Hauptvorteile der Kryoablation liegen in der präzisen bildgebenden Kontrolle des erzeugten Eisballs unter CT-/MRT-Steuerung, sowie im deutlich reduzierten peri- und unmittelbar postinterventionellen Schmerzniveau durch einen relativen anästhetischen Effekt. Tumoren in der Nähe von metallischen Implantaten können ohne das potentielle Risiko von Verbrennungen (wie bei RFA/MWA) behandelt werden. Unter Verwendung multipler Kryosonden und durch Erzeugung von überlappenden Eisbällen können Ablationsareale genau an die Morphologie des Tumors angepasst werden [341]. Die MWA mittels entsprechender intraläsional eingebrachter Antennen erzielt höhere intratumorale Temperaturen als die RFA und LITT und wird weniger durch Gewebeleitfähigkeit/-widerstand und Effekte der durchblutungsabhängigen Gewebekühlung limitiert. Daher lassen sich sklerotische Läsionen mit der MWA besser als mit der RFA behandeln, deren Wirksamkeit durch den hohen elektrischen Widerstand sklerotischen Knochens limitiert wird. Außerdem zeichnet sich die MWA durch größere Ablationsvolumina bei kürzerer Behandlungsdauer, die effektivere Ablation zystischer Raumforderungen und geringere periprozedurale Schmerzen aus [342]. Die sLITT wird bei epiduraler Tumorlast unter Zuhilfenahme eines peri-interventionellen Echtzeit-MRT mit thermalen Sequenzen eingesetzt. Eine Sonde wird in Lokalisation zum Spinalkanal platziert und während der Erwärmung der Erwärmungsprozess im MRT überwacht. Dieses Verfahren wird anschließend mit einer SBRT kombiniert. Es konnte eine Reduktion der epiduralen Tumormasse, eine Reduktion des Schmerzes und eine kurzfristige Rückkehr in die onkologischen Therapieprogramme gezeigt werden. Die lokale Tumorkontrolle-Rate wird mit 81,7% nach 12 Monaten angegeben. Die Komplikationsrate wird mit unter 20 % angegeben [343]. Vorteile zu offen chirurgischen Verfahren hinsichtlich des Blutverlusts, der Gesamtkomplikationsrate, der Länge des Krankenhausaufenthalts und der kürzeren Dauer bis zum adjuvanten Therapiebeginn bei gleicher lokaler Kontrollrate sind publiziert [342]. Insgesamt erzielen die thermoablativen Verfahren eine effektive Schmerzlinderung [344][345][346][347][348][349][350][351][352][353][354][355][356]. Allgemein profitieren vor allem Tumoren unter 2 cm Durchmesser ohne kortikale Arrosion [357], die CIRSE empfiehlt in ihrer Leitlinie eine Verwendung von Ablationsverfahren nur für Läsionen bis zu einem Durchmesser von bis zu 3 cm, da ein Durchmesser von > 3 cm mit einer erhöhten Komplikationsrate assoziiert ist [334][358]. Multiple Studien konnten zeigen, dass die Schmerzlinderung verbessert ist, wenn eine Ablation mit einer Vertebroplastie und/oder Strahlentherapie kombiniert wird [359][360][361]. Die Kombination der Kryoablation mit Bisphosphonaten wirkt im Setting schmerzhafter Knochenmetastasen synergistisch [362].

Empfehlung 58

Neu (2024)

Lokale Ablationsverfahren können bei Läsionen mit einem Durchmesser von bis zu 3 cm zur palliativen Schmerzbehandlung einer vertebrealen Metastasierung eingesetzt werden, falls eine Strahlentherapie aufgrund einer Vorbestrahlung des Myelons mit Ausreizen der Toleranzdosis nicht mehr sicher möglich ist. Eine Therapiesequenz aus Ablation gefolgt von Radiotherapie sollte dagegen in klinischen Studien durchgeführt werden.

Konsensstärke: 94 %; Konsens

Empfehlung 59

Neu (2024)

Das verwendete Ablationsverfahren sollte unter Berücksichtigung der hierfür optimalen verfügbaren bildgebenden Steuerung, der spezifischen technischen und klinischen Vor- und Nachteile und der Erfahrung des operierenden oder interventionierenden Personals gewählt werden.

Konsensstärke: 100%; starker Konsens

Empfehlung 60
Neu (2024)

Die lokale Ablation osteolytischer Läsionen kann mit einer nachfolgenden Zementaugmentation kombiniert werden.

Die lokale Ablation hypervaskularisierter Läsionen kann mit einer vorangehenden Embolisierung kombiniert werden.

Konsensstärke: 100%; starker Konsens

10.5.4 Primärversorgung der Halswirbelsäule

Obwohl die Wirbelsäule den häufigsten Manifestationsort ossärer Metastasen darstellt, sind laut Literatur nur 8-20 % der spinalen Absiedlungen an der Halswirbelsäule lokalisiert [9]. Aufgrund der durch die Anatomie vorgegebenen Größenverhältnisse und biomechanischen Voraussetzungen, ist die Gefahr von Instabilitäten und frühen neurologischen Ausfallerscheinungen im Vergleich zu thorakolumbalen Lokalisationen höher und damit absolute Indikationen zu chirurgischen Interventionen häufiger [363]. Die Halswirbelsäule lässt sich nochmals in drei Abschnitte gliedern, die sich aufgrund ihrer Anatomie und daraus resultierenden Biomechanik unterscheiden lassen: okzipitozervikaler Übergang (Okziput bis HWK 2), subaxiale Halswirbelsäule (HWK 3 bis 6), zervikothorakaler Übergang (HWK 7 bis BWK 2). Liegen akute neurologische Defizite und/oder instabile Läsionen vor, sind Indikationen zur operativen Intervention gegeben. Deren operativ-technische Umsetzung variieren in den deren Abschnitten der Halswirbelsäule. Metastatische Manifestationen im Bereich des okzipitozervikalen Übergangs führen klinisch vorrangig zu therapierefraktären Beschwerden als Ausdruck häufig bestehender Instabilitäten [9]. Die Indikation zur Operation wird neben der Einschätzung der Lebenserwartung unter dem Ziel des Erhalts von Mobilität und Lebensqualität, auch in Abschätzung der primären Strahlensensibilität des Tumors abgewogen. Der vorrangig gewählte operative Zugang zum kraniozervikalen Übergang ist das dorsale Vorgehen über einen Mittellinienzugang, der auch für die Dekompression neurologischer Strukturen genutzt werden kann. Reine ventrale operative Stabilisierungen wie kombinierte Vorgehensweisen sind seltener. Dorsale Stabilisierungsverfahren mit Schrauben-Stab-Systemen oder Hakensystemen, auch unter Einschluss des Hinterhaupts mit spezifischen Platten sind häufig indiziert. Da eine primäre Heilung im Sinne einer Fusion durch systemische Therapien und lokale Radiatio nicht erwartet werden kann, sollte das Ziel eine hohe Primärstabilität des Konstrukts sein [364][365]. Bei erwartbar guter Prognose muss auch eine biologische Fusion des Wirbelsäulenabschnittes zur Reduktion unnötiger Sekundäreingriffe durchgeführt werden. Ventrale transorale Vorgehensweisen sind bei Metastasen selten indiziert. Zementaugmentationen, insbesondere des Dens axis, werden beschrieben, allerdings lassen sich anhand der vorliegenden Evidenz keine Empfehlungen aussprechen [366]. Metastatische Läsionen der subaxialen Halswirbelsäule manifestieren sich häufiger im Bereich der ventralen Wirbelsäulenabschnitte, auch unter Beteiligung der dorsalen Korpuswand mit Einbruch in den Spinalkanal und epiduraler Tumorausbreitung. Hieraus können neben pathologischen Frakturen mit sekundären Achsabweichungen, aber auch korrespondierende neurologische Defizite resultieren [367]. Aufgrund der guten Exposition über einen ventralen Zugang und die Möglichkeit der simultanen Dekompression des Spinalkanals und Rekonstruktion der ventralen Wirbelsäule, werden mehrheitlich antero-laterale Zugänge präferiert. Dabei sind Korpektomien die häufigsten durchgeführten Eingriffe, mit Rekonstruktion durch Wirbelkörperersatz- und ventrale Plattensysteme. Bei multisegmentalem Befall werden zusätzliche dorsale Stabilisierungen empfohlen [368]. Unter den dorsalen Stabilisierungsoptionen zeigen zervikale Pedikelschrauben die höchste Primärstabilität bei vergleichbaren Komplikationen [369]. Im Bereich des zervikothorakalen Überganges gelten neurologische Ausfälle häufiger im Vergleich zu den Instabilitäten als Indikation für ein operatives Vorgehen. Durch die spinale Krümmung verschiebt sich die Lastaufnahme im Bereich des zervikothorakalen Überganges auf die dorsalen Abschnitte und die operative Rekonstruktion der Zuggurtungsstrukturen rückt mehr in den Vordergrund. Daher werden in der Literatur mehrheitlich dorsale Zugänge bevorzugt, die auch zur Rekonstruktion der ventralen Wirbelsäule mit Hilfe von Kostotransversektomien genutzt werden können. In Abhängigkeit der individuellen Anatomie ist der ventrale Aspekt des zervikothorakalen Überganges auch über nach kaudal erweiterte antero-laterale Zugänge erreichbar [368]. Die Dekompression des Spinalkanals ist über ventrale und dorsale Zugänge suffizient möglich. Bei Instrumentierungen, die an den zerviko-thorakalen Übergang heranreichen, ist das Risiko für ein junktoriales Versagen der Instrumentierung erhöht [370].

Empfehlung 61	Neu (2024)
<p>Die Stabilisierung von instabilen Wirbelsäulenmetastasen occipito-zervikal sollte über posteriore Verfahren mit Pedikelschrauben-Stabsystemen gegebenenfalls in Kombination mit Occipital-Platten erfolgen.</p>	
<p>Konsensstärke: 100%; starker Konsens</p>	

Empfehlung 62	Neu (2024)
<p>Die Stabilisierung von instabilen subaxialen Wirbelsäulenmetastasen sollte über posteriore Verfahren mit Pedikelschrauben-Stab-Systemen und/oder über ventrale Verfahren mit Wirbelkörperersatz erfolgen.</p>	
<p>Konsensstärke: 100%; starker Konsens</p>	

10.5.5 Primärversorgung der thorakolumbalen Wirbelsäule

Die Wirbelsäule ist der häufigste Manifestationsort ossärer Metastasen. 80-90 % der Metastasen sind im Bereich der BWS und der LWS lokalisiert [371]. Durch die anatomischen und biomechanischen Voraussetzungen ist die Gefahr von Instabilitäten und frühen neurologischen Ausfallerscheinungen im Vergleich zu zervikalen Lokalisationen geringer. Dadurch ist auch die absolute Indikation für chirurgische Interventionen thorakolumbal geringer [363]. Aufgrund der Anatomie und daraus resultierenden biomechanischen Belastungsmomente lassen sich zwei Abschnitte unterscheiden: Th 2-5 und Th 6 bis L5. Um sich für ein operatives oder konservatives Vorgehen zu entscheiden, werden neben dem metastatisch bedingten Grad der Einengung der neuronalen Strukturen auch die Stabilität des betroffenen Wirbelsäulenabschnittes und die Tumorbiologie berücksichtigt. Zur Graduierung der Pathomorphologie werden die etablierten Scores (z.B. MESCC/ SINS) verwendet. Stabile Läsionen mit nicht relevanter Neurokompression sollten primär einer Bestrahlung zugeführt werden. Liegen akute neurologische Defizite und/oder instabile Läsionen vor, sind Indikationen zur operativen Intervention in Abhängigkeit des Gesamtkonzeptes gegeben. Die operativ-technische Umsetzung variiert in den aufgeführten Wirbelsäulenabschnitten. Die Indikation zur Operation wird neben der Einschätzung der Lebenserwartung sowie dem Ziel des Erhaltens von Mobilität und Lebensqualität erwogen. Für Metastasen, die auf Höhe Th 2 bis Th 5 liegen, wird vorrangig das dorsale und dorsolaterale Vorgehen gewählt [372]. Dies kann klassisch über einen Mittellinienzugang, der auch für die Dekompression neurologischer Strukturen genutzt werden kann, erfolgen. Wenn nur instrumentiert werden muss, kann dies über einen perkutanen Zugang erfolgen. Laterale und kombinierte Stabilisierungen kommen seltener zum Einsatz. Die Stabilisierung erfolgt in der Regel mit einem Pedikelschrauben-Stab-System. Seltener sind bei größeren Defekten auch Rekonstruktionen mit Cages oder einem ganzen Wirbelkörperersatz erforderlich. Da eine primäre Heilung im Sinne einer Fusion durch systemische Therapien und lokale Radiatio oft nicht erwartet werden kann, sollte das Ziel eine hohe Primärstabilität des Konstrukts sein [365]. Die Primärstabilität wird entweder durch längerstreckige Instrumentierung oder durch Zementaugumentierung derselben erreicht. Aus der Versorgung osteoporotischer Wirbelfrakturen ist bekannt, dass die Zementaugumentation des Schraubenlagers den Schraubenhalt verbessern und Revisionsraten senken kann [373].

Von Patienten mit Knochenmetastasierung ist bekannt, dass die mit der malignen Erkrankung einhergehende Beeinträchtigung des Knochenstoffwechsels im Rahmen von Malnutrition, Tumorkachexie und Chemo- oder Strahlentherapien zu einer Osteopenie oder Osteoporose führen kann [374]. Eine Studie von Ehresman et al. [375] konnte für Patienten mit Wirbelsäulenmetastasen nach zementaugmentierter posteriorer Stabilisation sehr niedrige Implantatlockerungsraten von 0,2 % zeigen. Bei erwartbar guter Prognose sollte auch eine biologische Fusion des Wirbelsäulenabschnittes zur Reduktion des Risikos von Sekundäreingriffen durchgeführt werden. Für Operationen in Höhe Th 6 bis L 5 sollte sich abhängig von der klinischen Situation, der Expertise der Operierenden und dem Patientenwunsch zwischen ventral, dorsal oder kombiniertem Zugang entschieden werden [376][377][378]. Die Vermutung, dass im Falle einer bereits erfolgten Bestrahlung ein Vorteil in einem ventralen oder lateralen Zugang liegt, konnte bisher nicht eindeutig bestätigt werden [377]. Die dorsalen Instrumentierungen können, analog zum Vorgehen an der oberen BWS, zur verbesserten Stabilität längerstreckig und/oder zementaugmentiert durchgeführt werden. Das gleiche gilt für den Einsatz der Cages und der Wirbelkörperersatzimplantate. Im Bereich der LWS verschiebt sich die Lastaufnahme durch die spinale Krümmung auf die dorsalen Abschnitte und die operative Rekonstruktion der Zuggurtungsstrukturen rückt mehr in den Vordergrund.

Empfehlung 63	Neu (2024)
<p>Die Stabilisierung instabiler Wirbelsäulenmetastasen auf Höhe Th 2 bis Th 5 sollte aufgrund der technischen Herausforderungen beim anterioren oder lateralen Vorgehen über einen posterioren Zugang durchgeführt werden. Der antero-laterale Zugang hat seinen Stellenwert, wenn eine anteriore Dekompression erfolgen muss und/oder eine Stabilisation notwendig ist.</p> <p>Auf Höhe Th 6 bis L 5 können ein anteriorer, posteriorer oder kombinierter Zugang, abhängig von der klinischen Situation, der Präferenz der Chirurgin oder des Chirurgen gewählt werden.</p>	
<p>Konsensstärke: 100%; starker Konsens</p>	

Empfehlung 64	Neu (2024)
<p>Bei osteoporotischem Knochen sollte an der thorakolumbalen Wirbelsäule bei einer operativen Stabilisation mit einem Pedikelschrauben-Stab-System eine Zementaugmentation der Schrauben erfolgen.</p>	
<p>Konsensstärke: 100%; starker Konsens</p>	

10.5.6 Additive Verfahren

Bei der operativen Versorgung von Wirbelsäulenmetastasen sind relevante intraoperative Blutungen, gerade bei stark vaskularisierten Läsionen, eine der wesentlichen Herausforderungen. Es gibt in der Literatur Hinweise, dass eine präoperative Embolisation der tumorversorgenden Gefäße den Blutverlust reduziert, die Komplexität der Operation verringert und eine präzisere Dissektion sowie eine umfangreichere Resektion der Läsion ermöglicht. Ein systematischer Vergleich der aktuellen Literatur ergibt, dass die präoperative Embolisation in der Gruppe der hypervaskulären metastasierten Wirbelsäulenläsionen den intraoperativen Blutverlust wirksam reduziert, den Bedarf an Bluttransfusionen verringert und die Operationszeit verkürzt [379]. In den nicht-hypervaskulären und gemischten Untergruppen konnte jedoch keiner der genannten Effekte der präoperativen Embolisation nachgewiesen werden [380]. Von einer suffizienten Reduktion der intraoperativen Blutungsneigung ist bis 48 Stunden nach erfolgreicher Embolisation auszugehen [381][382]. Zu beachten bei der präoperativen Embolisation von Wirbelsäulenmetastasen ist das Risiko einer neurologischen Schädigung, die entweder durch eine Beeinträchtigung der Gefäßversorgung des Rückenmarks oder durch einen kranialen Schlaganfall infolge eines Refluxes der Emboliepartikel verursacht wird. Eine Embolisation einzelner radikulo-medullärer Arterien wie beispielsweise der A. Adamkiewicz (A. radicularis magna) ist nicht mit einem erhöhten Risiko für eine Schädigung des Rückenmarks behaftet [383]. Es ist aber davon auszugehen, dass die Embolisation mehrerer Segmente das Risiko erhöht, auch wenn hier valide Daten fehlen. Eine postoperative Tumorschwellung führt selten zu einem klinischen Defizit, kann aber vermutlich vor allem dann auftreten, wenn die Zeit zwischen Embolisation und Operation zu lange dauert [384][385]. Größere neurologische Schäden können bis zu mehreren Stunden nach der Embolisation auftreten, sodass manche Autorinnen und Autoren empfehlen, eine Operation erst am Tag nach der Embolisation durchzuführen, um neurologische Komplikationen nach diesem Verfahren zuverlässig zu erkennen [381].

Empfehlung 65	Neu (2024)
Hypervaskularisierte Wirbelsäulenmetastasen sollten vor offenen Operationen embolisiert werden.	
Konsensstärke: 100%; starker Konsens	

Empfehlung 66	Neu (2024)
Der operative Eingriff sollte nicht länger als 48h nach präoperativer Embolisation einer Wirbelsäulenmetastase erfolgen.	
Konsensstärke: 100%; starker Konsens	

10.5.7 Operationszeitpunkt

Für die generelle Entscheidungsfindung verweisen wir auf unseren Behandlungs-Algorithmus Kapitel 9.

Es werden folgende Dringlichkeitsstufen zur operativen Versorgung unterschieden [386][387][388][389][390][391]:

- notfallmäßige Operation bei Patientinnen und Patienten mit funktionell bedeutsamen neurologischen Defizit mit erheblicher Beeinträchtigung: <6h
- zeitnahe Operation bei mit mildem neurologischem Defizit und funktioneller Beeinträchtigung: <24h
- selektive Operation bei Patientinnen und Patienten ohne neurologisches Defizit: im Verlauf

Die Entscheidungsfindung für den bestmöglichen Operationszeitpunkt hängt von spinalen Faktoren und von externen Variablen ab [392].

Zu den sogenannten spinalen Faktoren gehören:

- Grad der funktionellen Einschränkung (durch neurologische Defizite oder Schmerzen)
- Frakturrisiko/Stabilität der Wirbelsäule (SINS)
- Grad der metastatischen Spinalkanalstenose (MESSC/Bilsky)
- Tumorbilogie

Klinisch relevant sind sowohl das Schmerzniveau (bspw. ermittelt durch visuelle Schmerzanalogskala) als auch die neurologischen Defizite (nach Janda und der ASIA-Score). Beides kann von milden bis zu erheblichen funktionellen Beeinträchtigungen führen. Neben dem Schweregrad der neurologischen Defizite sind aber auch die Akuität, die Dauer der Symptome und das damit verbundene Regenerationspotential zu berücksichtigen [390][391]. Neurologische Defizite werden unterteilt in milde Defizite: Es besteht Gehfähigkeit, Janda Kraftgrad>3 und das Vegetativum ist intakt. Funktionell bedeutsame neurologische Defizite bedeuten der Betroffene ist nicht nicht funktions-/gehfähig, Janda KG 0-3 und das Vegetativum sind gestört. Bildpathomorphologisch kann man die Stabilität der Wirbelsäule (SINS) und den Grad der metastatisch verursachten Spinalkanalstenose (MESSC) klassifizieren: Eine drohende oder bereits vorhandene Instabilität SINS > 7 kann die potentielle Dringlichkeit zur Operation erhöhen. Auch die Tumorbilogie, also die Strahlen- oder Chemosensibilität, und die Vaskularisation des Tumors (CAVE: Möglichkeit zur Embolisation) bei der Entscheidungsfindung des idealen Operationszeitpunktes eine Rolle [392].

Weitere, externe Variablen sind:

- Operabilität (ASA)
- Allgemeinzustand (Karnofsky Index)
- Lebenserwartung (z.B. Bauer, Tokuhashi)
- Wunsch des Patienten

Die externen Variablen sind im Notfall oft nicht vollumfänglich zu erfassen. Die Einschätzung der allgemeinen Operabilität durch die Anästhesie hat in jedem operativen Fall zu erfolgen. Die individuelle Abschätzung der Lebenserwartung ist schwierig. Als grobe Orientierungshilfe können entsprechende Scores dienen. Die Ergebnisse solcher Scores sind gegebenenfalls angesichts neuer Therapieoptionen ebenso neu zu bewerten. Generell empfiehlt sich immer ein persönliches Gespräch mit den Patientinnen und Patienten, um sich einen Eindruck aus erster Hand zu verschaffen.

Eine schlechtere Prognose ist auch im Falle einer gelungenen Operation zu erwarten bei:

- akutem Auftreten der Parese
- Andauern der neurologischen Defizite über 44-72h [386][387][389]
- sehr schweren Paresen respektive Plegien [388]

10.5.8 Implantate

Das übergeordnete Ziel einer interdisziplinären Behandlungsstrategie ist es, die postoperative Lebensqualität der Patientinnen und Patienten zu verbessern. Diese ist unmittelbar von der biomechanischen Eigenschaft des Instrumentariums und von der lokalen Tumorkontrolle abhängig. Dabei gilt die kombinierte Herangehensweise mit Instrumentierung der Wirbelsäule, gefolgt von einer Bestrahlung als Grundlage zur erfolgreichen Behandlung von

Patientinnen und Patienten mit spinalen Metastasen [393]. Die benutzten Implantate müssen zwei Hauptkriterien erfüllen: Sie müssen den hohen biomechanischen Ansprüchen genügen und osteointegrativ sein. Ein weiteres Kriterium, welches aktuell Gegenstand von fortlaufenden Untersuchungen ist, ist die Radiokompatibilität. Der Vorteil von Implantaten, die radiokompatibel sind und weniger Artefakte verursachen, steht vor allem für die die Radioonkologie außer Frage [394], inwiefern die Behandelten selbst profitieren, ist nicht objektiviert [395]. Spinale Implantate sollten bis zum dreifachen des eigenen Körpergewichtes aufnehmen können, um ausreichend Stabilität für einfache Alltagsaktivitäten zu gewährleisten [396]. Implantate, welche die ventralen Kompartimente stützen (Platten und Cages), sollten kompressionsstabil sein. Implantate, welche von dorsal eingebracht werden, müssen (zervikale/thorakolumbale Schraubenstabimplantate) stabil für Torsion, Flexion und Extension sein. Die Schnittstelle Knochen-Implantat besonders vulnerabel [397]. Das dort bevorzugt auftretende Implantatversagen wird mit der reduzierten Knochenqualität und die Auswirkung der Bestrahlung erklärt. Für das Anfertigen der Implantate stehen verschiedene Materialien zur Verfügung: Titanlegierungen haben die früheren Edelstahl-Implantate abgelöst. Sie gelten allgemein als das Material erster Wahl an der Wirbelsäule und zeichnen sich durch eine hohe Osteointegrität aus. Ihre Rigidität, welche höher als die des Knochen selbst ist, könnte sich speziell bei der Versorgung von Tumorpatientinnen und -patienten als Nachteil erweisen. Eine weiterer tumorspezifischer Nachteil könnte sich auch aus ihrer Eigenschaft im MRT Artefakte zu verursachen ergeben, da sie das frühe Erkennen von Rezidivmetastasen erschweren könnten [395][398][399]. Polyetheretherketon (PEEK) zeichnet sich durch eine knochenähnliche Rigidität aus und verursacht weniger Artefakte. Nachteile sind die zu geringe Primärstabilität und bioinerte Eigenschaft, was den Einsatz einschränkt [398][399]. Carbonfaserverstärktes PEEK (CF/PEEK) könnte die ungünstigen Eigenschaften von PEEK verbessern. Die Anwendung und die unmittelbar postoperativen Ergebnisse sind mit denen der herkömmlichen Implantate vergleichbar [395]. Ein Nachteil ist die Tatsache, dass nur präformierte Stäbe zum Einsatz kommen können, da das Material nicht nachkonturiert werden kann. Vorteile in der Bestrahlungsplanung und der Tumornachsorge ergeben sich durch die reduzierte Artefaktbildung in der Bildgebung [396]. Neue Materialien wie CF/PEEK stellen für Patientinnen und Patienten, gemäß derzeitiger Datenlage, keinen Nachteil dar, wenngleich Langzeitdaten noch nicht zur Verfügung stehen. Dass die Stäbe nicht konturiert werden können und eine veränderte Haptik bei der Implantation aufweisen, muss bei der Materialwahl berücksichtigt werden. Die Radiologie und Radioonkologie profitiert die geringere Artefaktbildung in der Bildgebung. Inwiefern durch den Einsatz dieser Materialien das Behandlungsergebnis verbessert werden kann ist nicht bekannt [395].

Empfehlung 67

Neu (2024)

Neue Materialien wie CF/PEEK stellen für die Patientinnen und Patienten gemäß derzeitiger Datenlage keinen Nachteil dar und können Artefakte bei der Planung einer Strahlentherapie und bei der Bildgebung in der Nachsorge mindern. Daher können CF/PEEK-Implantate zur Stabilisation von Wirbelsäulenmetastasen eingesetzt werden.

Konsensstärke: 100%; starker Konsens

10.5.9 Postoperative Behandlung

Gemäß der besonderen Risikokonstellation von Patientinnen und Patienten mit Wirbelsäulenmetastasen bedarf es in der Nachbehandlung, wie bereits präoperativ beschrieben, eines eng abgestimmten interdisziplinären Behandlungskonzeptes. Gegebenenfalls sind hierzu in der unmittelbaren postoperativen Phase intensivmedizinische Maßnahmen notwendig. Nach der initialen kardiopulmonalen Stabilisierung liegt der Fokus auf der Frühmobilisation zur Reduktion des erhöhten Thromboembolierisikos [400]. Der Nutzen sogenannter Enhanced Recovery-Programmen ist dabei bisher noch nicht eindeutig belegt [401]. Ein suffizientes Analgesiemanagement unter Berücksichtigung der Grunderkrankung ist postoperativ essentiell [402]. Eine physiotherapeutische Betreuung ist hinsichtlich Mobilisation und Atemtherapie hilfreich. Die Verwendung von Orthesen/Korsetten kann zur Schmerzreduktion hilfreich sein, auch wenn eindeutige Vorteile hinsichtlich Stabilität oder Funktion in der Literatur fehlen [403]. Frühzeitig ist zudem der interdisziplinäre Austausch anzustreben, um angesichts möglicher adjuvanter Maßnahmen eine individuelle Planung zu erstellen.

Empfehlung 68	Neu (2024)
Die postoperative Behandlung soll im Rahmen eines interdisziplinären Behandlungskonzeptes festgelegt werden.	
Konsensstärke: 100%; starker Konsens	

10.5.10 Risiken und Frühkomplikationen

Durch das metastasierte Tumorleiden ergeben sich zu den allgemeinen Risiken und Frühkomplikationen nach Wirbelsäuleneingriffen spezielle Aspekte, die sowohl durch die lokalen Veränderungen als auch durch die veränderte Tumorbiologie bedingt sind. Lokal weisen Wirbelsäulenmetastasen eines Nierenzellkarzinoms eine stark erhöhte Vaskularisation auf, sodass das intraoperative Blutungsrisiko deutlich erhöht ist. Daher ist eine präoperative Angiografie und Embolisation der Tumorgefäße zu erwägen [13]. Desweiteren reduziert die metastasenbedingte Knochendestruktion die Stabilität der Wirbelsäule, sodass Implantate leichter dislozieren und versagen können. Dies sollte bei Wahl der Implantate sowie des Operationsvorgehens berücksichtigt werden [397]. Ebenso kann eine expansiv wachsende Wirbelsäulenmetastase zu einer Veränderung der lokalen Anatomie durch den verdrängenden Charakter des Tumors führen, wodurch das operative Vorgehen erheblich erschwert wird und das Verletzungsrisiko für wichtige neurovaskuläre Strukturen steigt. Unter systemischen Gesichtspunkten kann die veränderte Tumorbiologie dazu führen, dass das Thrombose-/Embolierisiko zusätzlich zunimmt. Dies sollte bei der Antikoagulation und Frühmobilisation berücksichtigt werden. Umgekehrt kann bei einer Wirbelsäulenmetastasierung, als Ausdruck eines fortgeschrittenen Tumorleidens, die Kompensationsfähigkeit reduziert sein, sodass das Risiko für ein postoperatives Derangieren der Gerinnung sowie ein akutes Nierenversagen erhöht ist. Darüber hinaus gelten die allgemeinen intra- sowie postoperativen Risiken nach Wirbelsäuleneingriffen [404]. Die Schweregradeinteilung der Komplikationen erfolgt analog der Kriterien der Common Terminology Criteria for Adverse Events (CTCAE) [405].

Empfehlung 69	Neu (2024)
Neben allgemeinen Operationsrisiken sollen bei Patientinnen und Patienten mit Wirbelsäulenmetastasen insbesondere tumorbedingte Risiken und Frühkomplikationen berücksichtigt werden.	
Konsensstärke: 100%; starker Konsens	

Intraoperative Risiken	Frühkomplikationen
<u>Tumorbegünstigt</u>	
Vermehrte Blutungsneigung	Gerinnungsversagen
Veränderte Anatomie	Akutes Nierenversagen
Implantatdislokation durch veränderte Knochenqualität	Erhöhtes Thrombose-/Embolierisiko
<u>Allgemein</u>	
Verletzung von Dura	Liquorverlustsyndrom
Verletzung der Medulla/Nervus spinalis	Paresen/Hypästhesie
Blutung aus dem Venenplexus	Hämatom
Verletzung der Aorta	Aortendissektion
Verletzungen bei der Intubation	Pneumonie
Zementaustritt	Ileus
Schraubenfehlage	Spinalis anterior Syndrom
	Infektion
	Kardiovaskuläre Komplikationen
	Anästhesiologische Komplikationen

Tabelle 5: Mögliche Komplikationen bei der operativen Versorgung spinaler Metastasen

10.6 Alternative und additive Therapiemethoden

Neben der Systemtherapie, der Strahlentherapie und der Chirurgie sowie den genannten analgetischen und osteoprotektiven Therapien stehen weitere Therapiemethoden zur Verfügung - insbesondere für tumorassoziierte Atemnot, Fatigue, Schlafstörungen, Nausea, Obstipation, maligne Wunden sowie Angst und Depression.

Wir verweisen diesbezüglich auf die S3-Leitlinie *Palliativmedizin für Patienten mit einer nicht heilbaren Krebserkrankung* (AWMF-Registernummer 128-001OL).

10.7 Palliativversorgung

Wirbelsäulenmetastasen weisen in der Regel auf ein fortgeschrittenes Krankheitsstadium und einen palliativen Behandlungsansatz hin. Die Beratung und Behandlung durch ein multidisziplinäres Team wird allgemein als umfassendes Behandlungskonzept akzeptiert und sollte die Palliativmedizin verbindlich einbeziehen. Je nach Tumorentität kann dies direkt oder im Anschluss an die Akutbehandlung eine Palliativversorgung notwendig machen. Moderne Palliativversorgung konzentriert sich auf den Erhalt oder die Verbesserung der Lebensqualität und kann in der palliativen Situation auch parallel zur tumorspezifischen Therapie erfolgen. Patientinnen und Patienten mit fortgeschrittenen Tumorerkrankungen steht eine Vielzahl von Unterstützungsmöglichkeiten zur Verfügung: Bei geringen Symptomen und wenig komplexen Bedürfnissen im Rahmen der allgemeinen

Palliativversorgung (APV) durch primär behandelnde Teams, Haus- und Fachärzte, Sozialstationen und in Krankenhäusern (außerhalb von Palliativstationen). Bei hohen körperlichen, psychosozialen und spirituellen Belastungen ist eine (Mit-) Behandlung durch spezialisierte Palliativversorgung (SPV) sinnvoll, d.h. im Krankenhaus durch Palliativdienste oder auf Palliativstationen und im ambulanten Bereich durch die Teams der Spezialisierte Ambulante Palliativ-Versorgung (SAPV) und den ambulanten Hospizdienst. Ziel ist eine bedarfsorientierte Palliativversorgung auf der Basis einer regelmäßigen Erfassung von Symptomen und Belastungen.

Wir verweisen diesbezüglich auf die S3-Leitlinie *Palliativmedizin für Patienten mit einer nicht heilbaren Krebserkrankung* (AWMF-Registernummer 128-001OL).

11 WEITERBEHANDLUNG

11.1 Systemische Tumorthherapie

Mittlerweile stehen bei vielen soliden Tumorerkrankungen (z.B. Mamma-, Prostata- und Lungenkarzinome) im Stadium IV zahlreiche Systemtherapien mit signifikanter Lebensverlängerung und sehr gutem Gesamtansprechen zur Verfügung. Die primäre Einbeziehung im Rahmen einer interdisziplinären Tumorkonferenz bzw. frühzeitige Vorstellung bei onkologischen Systemtherapeutinnen oder -therapeuten ist somit für die bestmögliche Langzeitprognose nach der Diagnosestellung der Betroffenen notwendig.

Für die entsprechenden Systemtherapien verweisen wir auf die entitätenpezifischen Leitlinien der entsprechenden Fachgesellschaften, ESMO oder AWMF.

Empfehlung 70	Neu (2024)
<p>Nach einer Erstdiagnose, strahlentherapeutischen oder operativen Intervention sowie bei Feststellung eines metastatischen Tumorprogresses soll die Einleitung oder Modifizierung einer systemischen Therapie im Rahmen eines interdisziplinären Tumorboards geprüft werden.</p>	
<p>Konsensstärke: 100%; starker Konsens</p>	

Empfehlung 71	Neu (2024)
<p>Nach einer Wirbelsäulenoperation sollte interdisziplinär abgestimmt werden, ob im Fall der Notwendigkeit einer Systemtherapie mit deren Beginn bis zum Abschluss der Wundheilung gewartet werden kann.</p>	
<p>Konsensstärke: 100%; starker Konsens</p>	

11.2 Strahlentherapie

Nach einer operativen Stabilisation oder Dekompression von Wirbelsäulenmetastasen erfolgt bei den meisten Tumorentitäten eine Strahlentherapie. Ziele der Kombination von Operation und Strahlentherapie sind die Reduktion des lokalen Metastasenwachstums mit möglicher erneuter Instabilität oder Neurokompression und eine Verbesserung der Lebensqualität. Je früher die Strahlentherapie eingesetzt wird, desto besser ist die lokale Tumorkontrolle [406]. Einer der Nachteile der frühen Strahlentherapie ist die erhöhte Wahrscheinlichkeit von postoperativen Wundkomplikationen [407]. Insbesondere die Proliferationsphase der Wundheilung kann durch die schädigende Wirkung der ionisierenden Strahlung auf Fibroblasten und deren Wachstum beeinträchtigt werden [408]. Ebenso ist das Infektionsrisiko für Wunden in zusätzlich bestrahlten Hautarealen erhöht, da die Entzündungs- und lokale Leukozytenreaktion nach Strahlentherapie langsamer verlaufen. Infolgedessen ist bei Patientinnen und Patienten mit einem kurzen Zeitintervall zwischen Operation und Strahlentherapie mit einer höheren Rate an Wundkomplikationen zu rechnen [409][410]. In einer Studie mit 604 Patientinnen und Patienten hatten Betroffene, bei denen innerhalb von 21 Tagen nach offener Stabilisation von Wirbelsäulenmetastasen mit der Strahlentherapie begonnen wurde, ein erhöhtes Risiko für Wundkomplikationen [409].

Empfehlung 72	Neu (2024)
<p>Nach einer Wirbelsäulenoperation sollte interdisziplinär abgestimmt werden, ob im Falle einer Notwendigkeit einer Strahlentherapie mit deren Beginn bis zum Abschluss der Wundheilung gewartet werden kann.</p>	
<p>Konsensstärke: 100%; starker Konsens</p>	

11.3 Rehabilitation

Die medizinische Rehabilitation dient der Behandlung Krankheits- und therapiebedingter Folgestörungen zur Wiedererlangung von aktiver Lebensgestaltung und beruflicher, privater sowie sozialer Teilhabe. Neben gezielten multimodalen Ansätzen für einzelne Folgestörungen soll die Lebensqualität der Patienten gesteigert, die Krankheitsverarbeitung gebessert und die Akzeptanz möglicher bleibender Einschränkungen unterstützt werden. Kostenträger für die onkologische Rehabilitation sind neben der Deutschen Rentenversicherung auch Krankenkassen oder andere Sozialversicherungsträger. Gesetzliche Grundlagen hierzu finden sich im SGB V im Falle der gesetzlichen Krankenkassen oder im SGB VI im Falle der Deutschen Rentenversicherung. Leistungen zur Rehabilitation können zum Beispiel als Anschlussrehabilitation (AHB/AR) direkt nach Beendigung einer stationären oder ambulanten Primärbehandlung erbracht werden. Eingeleitet wird die AHB/AR in diesem Fall durch den zuletzt behandelnden Arzt beziehungsweise Sozialdienst oder die zuletzt behandelnde Klinik. Die Durchführung erfolgt in speziellen, dafür geeigneten Reha-Einrichtungen. Aussagen über Belastbarkeit sowie langfristige Zielsetzung müssen zur Durchführung einer Rehabilitation sowie adäquaten Weiterbehandlung klar definiert und kommuniziert werden. Ebenso sind Informationen zur Krankengeschichte einschließlich aller aktuellen und bisher verabreichten Therapien (Therapiestand und Remissionstand) von großer Bedeutung. Die Rehabilitation von Patientinnen und Patienten mit Wirbelsäulenmetastasen ist von mehreren Faktoren abhängig. Diese umfassen Stabilität, neurologische Einschränkungen, Interventionsform, Allgemeinzustand sowie die onkologische Prognose. Das Behandlungsprogramm, insbesondere im Bereich der Bewegungstherapie und Physiotherapie, ist individuell auf die Situation der Patientinnen und Patienten abzustimmen. Bei Patientinnen und Patienten mit relevanter neurologischer Symptomatik verbessert eine frühe postoperative neurologische Frührehabilitation das Behandlungsergebnis [411][412]. Im Gegensatz dazu ist bei Patientinnen und Patienten mit einer instabilen Situation, die kurzfristig nicht behebbar ist, von einer Rehabilitation Abstand zu nehmen. Ebenso sind rehabilitative Maßnahmen nur begrenzt indiziert, wenn aufgrund des Allgemeinzustandes der Patientinnen und Patienten eine aktive Partizipation nicht möglich ist. Für das Gros der Patientinnen und Patienten sind ambulante/stationäre rehabilitative Maßnahmen sinnvoll. Der Zeitpunkt des Beginns wird dabei kontrovers diskutiert. In Abhängigkeit des Eingriffs und des Befundes kann eine Rehabilitation ratsam sein, die sich unmittelbar an den akut stationären Aufenthalt anschließt. In einigen Fällen, etwa nach größeren Stabilisierungen oder Resektionen, kann auch ein Beginn erst im Intervall nach sechs Wochen günstiger sein. Auf Einzelheiten sei hier analog auf die S2k-Leitlinie *Rehabilitation nach traumatischen Frakturen der Brust- und Lendenwirbelsäule ohne neurologische Ausfälle*

(AWMF-Registernummer 187-002) verwiesen. Die Rehabilitation nach einem spezifischen Eingriff an der Wirbelsäule sollte möglichst in einer Einrichtung mit orthopädisch/unfallchirurgischer Ausrichtung unter onkologischer Beteiligung durchgeführt werden. Der interdisziplinäre Austausch zwischen den beiden Fachrichtungen erhöht nach unserer Auffassung die Wahrscheinlichkeit einer erfolgreichen Rehabilitation. Die Beurteilung kann nur individuell erfolgen, da keine systematischen Erhebungen existieren. Neben der Stabilität spielt der Therapiestand der Grunderkrankung sowie deren Folgestörungen und ihre Prognose eine entscheidende Rolle für die sozialmedizinische Einschätzung. Die Gesamtprognose beziehungsweise der Remissionsstand der Erkrankung hat entscheidenden Einfluss auf die längerfristige Belastbarkeit der Wirbelsäule. Die Beurteilung sollte deshalb interdisziplinär erfolgen. Ideal wäre eine Abstimmung zwischen erfahrenen Vertreterinnen und Vertretern aus den Fachgebieten Onkologie und Orthopädie/Unfallchirurgie mit sozialmedizinischer Zusatzqualifikation. Aufgrund der vielfältigen Aspekte sind häufig erhebliche Einschränkungen vorhanden, die oft nur noch eine leichte Tätigkeit der Betroffenen ermöglichen. Es ergeben sich einige Einschränkungen: Vermieden werden müssen eine monotone Haltung oder Zwangshaltung, das Heben und Tragen schwerer Lasten, Überkopfarbeiten, sowie längeres Arbeiten bei Kälte und Nässe. Vor der Wiederaufnahme der Arbeit ist durch eine Arbeitsanamnese sorgfältig zu prüfen, ob der Arbeitsplatz leidensgerecht ist. Eine stufenweise Wiedereingliederung wird empfohlen. Je nach Situation und entsprechender Prognose sind im Einzelfall auch Leistungen zur Teilhabe am Arbeitsleben zu prüfen. Neben dem Anspruch auf eine Rehabilitationsmaßnahme haben an einer Tumorerkrankung leidende Patientinnen und Patienten beispielsweise Anspruch auf einen Schwerbehindertenausweis (meist Anerkennung Grad der Behinderung 50 oder mehr für 3-5 Jahre). Dies kann unter Anderem steuerliche Vorteile und mehr Urlaubsanspruch zur Folge haben. Eine Aufklärung der Patientinnen und Patienten zum Schwerbehindertenrecht (Antragstellung auf Schwerbehinderung durch den Patienten beim Sozial- bzw.- Versorgungsamt) bei Diagnosestellung ist hier hilfreich. Nach Ablauf der Heilungsbewährung (Zeitraum der Festschreibung des Grads der Behinderung) orientiert sich die Fortschreibung der eines Grad der Behinderung an den Einschränkungen, die durch die Erkrankung entstehen.

Empfehlung 73	Neu (2024)
<p>Bei einer entsprechenden Indikation sollte nach einer stabilisierenden operativen oder strahlentherapeutischen Behandlung an der Wirbelsäule eine AHB/AR oder Rehabilitation allen rehabilitationsfähigen Patienten angeboten werden.</p> <p>Die Maßnahme sollte an einer Rehabilitationseinrichtung mit entsprechender Expertise durchgeführt werden.</p>	
<p>Konsensstärke: 100%; starker Konsens</p>	

Empfehlung 74	Neu (2024)
<p>Bei während der Rehabilitation plötzlich auftretenden Schmerzen, dynamischen Veränderungen im Schmerzniveau oder neurologischen Ausfällen ist umgehend eine zielgerichtete Diagnostik einzuleiten und die rehabilitative Behandlung bis zur Klärung der Ursache der Beschwerden auszusetzen.</p>	
<p>Konsensstärke: 100%; starker Konsens</p>	

Empfehlung 75	Neu (2024)
<p>Bei Wirbelsäulenmetastasen ohne spezifischen Eingriff steht die Gesamterkrankung im Vordergrund. Daher sollte hier die Rehabilitationsmaßnahme nach den Kriterien einer multimodalen onkologischen Rehabilitationsbehandlung unter orthopädisch/unfallchirurgischer Beteiligung durchgeführt werden.</p>	
<p>Konsensstärke: 100%; starker Konsens</p>	

Empfehlung 76	Neu (2024)
<p>Der Zeitpunkt einer Rehabilitation sich dabei auch nach der Notwendigkeit einer gegebenenfalls zuvor durchzuführenden Systemtherapie und/oder Strahlentherapie richten.</p>	
<p>Konsensstärke: 100%; starker Konsens</p>	

11.4 Psychologische Unterstützung

Patientinnen und Patienten mit muskuloskelettalen Tumoren weisen zu rund 30 % eine relevante psychische Belastung auf [413]. In Fällen mit fortgeschrittener Krebserkrankung, wie sie bei Patientinnen und Patienten mit Wirbelsäulenmetastasen vorliegt, ist die Prävalenz von Angst und Depression noch höher. Psychische Begleiterkrankungen wirken sich nachweislich negativ auf die Behandlung, die Compliance und das klinische Ergebnis aus [414]. Deshalb ist eine frühzeitige psychologische Unterstützung bei betroffenen Patientinnen und Patienten wichtig. Hinsichtlich psychologischer Screening-Instrumente und möglicher Behandlungsoptionen verweisen wir auf die erweiterte S3-Leitlinie *Palliativmedizin für Patienten mit einer nicht-heilbaren Krebserkrankung* (AWMF-Registernummer: 128/001OL).

Empfehlung 77	Neu (2024)
<p>Bei allen Patienten mit Wirbelsäulenmetastasen soll ein psycho-onkologisches Screening erfolgen und bei Bedarf psychologische Unterstützung und der Kontakt zu Selbsthilfegruppen angeboten werden.</p>	
<p>Konsensstärke: 100%; starker Konsens</p>	

11.5 Thromboembolieprophylaxe

Venöse thromboembolische Ereignisse sind schwerwiegende Komplikationen einer malignen Tumorerkrankung und hospitalisierte Tumorpatientinnen und Tumorpatienten haben ein Thromboembolierisiko von 20 % [415]. Es zeigt sich dabei eine supraadditive Interaktion der allgemeinen und tumorspezifischen Risikofaktoren, diese werden noch verstärkt, wenn große operative Eingriffe (z.B. an der Wirbelsäule) erfolgen. Postmortale Untersuchungen finden bei bis zu 50 % der im Krankenhaus verstorbenen Tumorpatientinnen und Tumorpatienten eine Thrombose und/oder Lungenembolie [415]. Folglich sind stationäre Patientinnen und Patienten mit malignen Tumoren hinsichtlich dem Auftreten venöser Thromboembolien der Hochrisikogruppe zuzuordnen. Das venöse Thromboembolierisiko steigt mit der Tumorausdehnung (Stadium) [416]. Hinsichtlich der zu verwendene Thrombose-Prophylaktika und -Dosierungen verweisen wir auf die S3-Leitlinie *Prophylaxe der venösen Thromboembolie*, 2015, AWMF-Registernummer 003/001 (aktuell in Überarbeitung).

Empfehlung 78	Neu (2024)
<p>Wegen Wirbelsäulenmetastasen chirurgisch behandelte Patientinnen und Patienten sollen während des gesamten stationären Aufenthaltes eine medikamentöse Thrombose-Prophylaxe erhalten.</p>	
<p>Konsensstärke: 94%; Konsens</p>	

Empfehlung 79	Neu (2024)
<p>Ambulant behandelte Patientinnen und Patienten mit Wirbelsäulenmetastasen können eine medikamentöse Thrombose-Prophylaxe erhalten, falls weitere Risikofaktoren für ein thromboembolisches Ereignis bestehen.</p>	
<p>Konsensstärke: 100%; starker Konsens</p>	

11.6 Onkologische Paraplegiologie

Für die Behandlung von Patientinnen und Patienten, die aufgrund von Wirbelsäulenmetastasen an den Folgen neurologischer Defizite leiden, liegen weder gültige Leitlinien, noch eine ausreichende Evidenzlage in der Literatur zur Behandlung der Folgen und dem weiteren Verlauf vor. Dies gilt auch insbesondere für Folgen höhergradiger neurologische Schädigungen wie die Dekubitusbehandlung und Inkontinenzbehandlung. Durch das aktuelle Fehlen einer Leitlinie zur Querschnittsbehandlung und der Tatsache, dass das Thema auch nicht in der S3-Leitlinie *Supportive Therapie bei onkologischen Patienten* (AWMF-Registernummer: 032/054OL) aufgegriffen wird, ist ein individuelles Vorgehen nach den gängigen pflegerischen Standards das Mindestmaß für eine adäquate patientenorientierte Versorgung. Zur Würdigung der internen Evidenz der Patientinnen und Patienten, sind Symptom- und Belastungsassessments angezeigt, auf deren Basis individuelle Interventionen gewählt, ausgeführt und evaluiert werden könnten. Aufgrund des wachsenden Auftretens von Wirbelsäulenmetastasen und dem signifikant verbesserten Gesamtüberleben, ergibt sich zukünftiger Handlungsbedarf zur standardisierten

Behandlung und Evaluation dieses Nachbehandlungsbereiches, um damit wissenschaftlich Auswertungen zu ermöglichen.

Empfehlung 80	Neu (2024)
<p>Patientinnen und Patienten mit einer funktionsrelevanten inkompletten Querschnittssymptomatik sollten für eine neurologische Rehabilitation in ein entsprechend spezialisiertes Zentrum verlegt werden.</p>	
<p>Konsensstärke: 100%; starker Konsens</p>	

Empfehlung 81	Neu (2024)
<p>Patientinnen und Patienten mit einer kompletten Querschnittssymptomatik sollten unter Berücksichtigung der individuellen Situation für eine neurologische Rehabilitation in ein entsprechend spezialisiertes Querschnittszentrum verlegt werden.</p>	
<p>Konsensstärke: 100%; starker Konsens</p>	

11.7 Nachsorge vertebraler Metastasen

Patienten mit Wirbelsäulenmetastasen haben bei insgesamt in der Regel fortgeschrittenem Erkrankungsstadium nach der Akutbehandlung ein deutlich erhöhtes Risiko für einen erneuten Tumorprogress und somit auch eine erneute Metastasierung der Wirbelsäule.

Hinsichtlich der Nachsorge verweisen wir auf die organspezifischen Leitlinien der entsprechenden Fachgesellschaften, ESMO oder AWMF, u.a.:

- S3-Leitlinie *Prävention, Diagnostik, Therapie und Nachsorge des Lungenkarzinoms* (AWMF-Registernummer: 020-007OL)
- Interdisziplinäre S3-Leitlinie für die *Früherkennung, Diagnostik, Therapie und Nachsorge des Mammakarzinoms* (AWMF-Registernummer: 032-045OL)
- S3-Leitlinie *Prostatakarzinom* (AWMF-Registernummer: 043/022OL)

Empfehlung 82	Neu (2024)
<p>Die Nachsorge vertebraler Metastasen sollte im Rahmen der onkologischen Nachsorgeuntersuchungen entsprechend den Vorgaben der organspezifischen Leitlinien erfolgen.</p>	
<p>Konsensstärke: 100%; starker Konsens</p>	

11.8 Rezidivbehandlung

11.8.1 Re-Bestrahlung spinaler Metastasen mit oder ohne megastatisch bedingter Rückenmarkskompression

In einer systematischen Übersicht (zehn Studien) und Metaanalyse (sieben Studien) inklusive einer randomisierten Studie und aus dem Jahr 2012 erhielten 527 von 2694 Patientinnen und Patienten (20 %) eine Re-Bestrahlung. Diese führte in 58 % der Fälle zu einer Schmerzlinderung [417]. In einer systematischen Übersicht aus dem Jahr 2014 mit 15 retrospektiven Studien (N=645) kam es bei Patientinnen und Patienten mit Knochenmetastasen nach einer Re-Bestrahlung aufgrund rezidivierender Schmerzen im selben Areal in 68 % der Fälle zu einer partiellen sowie in 20 % der Fälle zu einer vollständigen Schmerzlinderung [418]. In einer randomisierten, kontrollierten Studie aus demselben Jahr wurde die Nicht-Unterlegenheit von 1 x 8 Gy gegenüber 5 x 4 Gy bei der Re-Bestrahlung schmerzhafter Knochenmetastasen, davon 27,9 % im Bereich der Wirbelsäule, untersucht [419]. Primärer Endpunkt war die Schmerzlinderung nach zwei Monaten. Von insgesamt 850 randomisierten Patientinnen und Patienten waren 31 initial nicht geeignet und weitere 272 nach zwei Monaten nicht auswertbar. In der Intention-to-Treat-Population betragen die Ansprechraten 28 % nach 1 x 8 Gy und 32 % nach 5 x 4 Gy (p=0,21). In der Per-Protocol-Population lagen die Raten bei 45 % und 51 % (p=0,17). Die häufigsten akuten Nebenwirkungen waren Appetitmangel (56 % vs. 66 %, p=0,011) und Diarrhoe (23 % vs. 31%, 0,018). Zu pathologischen Frakturen kam es bei 7 % und 5 % der Patientinnen und Patienten (p=0,15), zu einer Kompression von Rückenmarks oder Cauda equina bei 2 % und 0,5 % der Patientinnen und Patienten (p=0,094). In einer kleinen retrospektiven Studie mit 25 Patientinnen und Patienten wurde eine zweite Re-Bestrahlung mit 1 x 4 Gy (nach zuvor 1 x 4-8 Gy und einer zweiten Bestrahlung mit 1 x 4 Gy) im selben Areal untersucht [420]. Partielle und vollständige Schmerzlinderung wurden in jeweils 40 % der Fälle (Gesamtansprechrate somit 80 %) erreicht.

Empfehlung 83	Neu (2024)
<p>Die erneute Strahlentherapie (Re-Bestrahlung) ist eine effektive Methode zur Behandlung von rezidivierenden schmerzhaften Knochenmetastasen und sollte unter Berücksichtigung der Toleranzdosen der Risikoorgane eingesetzt werden, sofern keine Indikation zu einer (vorgeschalteten) Operation besteht.</p>	
<p>Konsensstärke: 100%; starker Konsens</p>	

11.8.2 Re-Bestrahlung mit SBRT

In einer systematischen Übersicht aus dem Jahr 2017 von vier retrospektiven Studien, drei retrospektiven Analysen prospektiver Datenbanken, einer prospektiven Beobachtungsstudie und einer Phase-I/II-Studie kam es nach SBRT in 65-81 % der Fälle zu einer relevanten Schmerzlinderung [421]. Die Raten für die lokale Kontrolle nach einem Jahr lagen zwischen 66 % und 90 % (median 76 %). Zu Wirbelkörperfrakturen und einer radiogenen Myelopathie kam es in 12 % bzw. 1,2 % der Fälle. Die medianen Gesamtdosen der initialen Bestrahlung lagen zwischen 30 Gy und 40 Gy; in einer Studie war bereits initial eine SBRT mit 2 x 12 Gy erfolgt [422]. Die Re-Bestrahlung erfolgte häufig mit 3 x 8 Gy oder 4-5 x 6 Gy [421]. Eine systematische Übersicht aus dem Jahr 2021 enthielt 12 retrospektive Studien mit Aussagen zur Schmerzlinderung, deren Rate 74,3 % betrug [423]. Die Rate für die lokale Kontrolle nach einem Jahr war 78,8 %. In drei retrospektiven Studien aus den Jahren 2020 und 2021 mit 40, 53 und 123 Patientinnen und Patienten lagen die Raten für die Schmerzlinderung zwischen 51 % und 75 % [424][425][426]. Die Raten für die lokale Kontrolle nach einem und zwei Jahren betragen 67-85 % beziehungsweise 51-73 %. Wirbelkörperfrakturen wurden bei 2,5-13,8 % der Patientinnen und Patienten beobachtet, eine radiogene Myelopathie bei 0-3,0 %. Die Gesamtdosen der initialen Bestrahlung in diesen drei Studien waren 30, 36 bzw. ≥ 40 Gy; die Re-Bestrahlung erfolgte in zwei Studien mit 5 x 5 Gy [424] und 2 x 12 Gy [425]. In einer Studie erfolgte die Re-Bestrahlung mit dem CyberKnife® als Einzeit-Bestrahlung mit median 18 (15-22) Gy [426]. In einer weiteren retrospektiven Studie (N=28) wurde die SBRT zur Re-Bestrahlung nach operativer Dekompression eingesetzt [427]. Angaben zur Schmerzlinderung wurden nicht gemacht. Bildgebend kam es in 25 % der Fälle zu einer Größenreduktion der Metastasen, in 57 % zu einer stabilen Situation und in 14 % zu einem Progress. Die Rate für lokale Kontrolle nach einem Jahr betrug 70 %. Eine dritte Bestrahlung bei spinalen Metastasen wurde in einer kleinen retrospektiven Studie (N=10) beschrieben [428]. Diese erfolgt median 11,5 Monate nach der zweiten Serie und führte in 80 % der Fälle zu einer Schmerzlinderung oder Verbesserung neurologischer Symptome. Bei allen Re-Bestrahlungen es außerordentlich wichtig, dass die Toleranzdosen der Normalgewebe, insbesondere des Rückenmarks, beachtet werden. In Ergänzung zu den Dosis-Vorgaben (Constraints) für die SBRT bei der Erstbestrahlung gibt es auch Daten für die Re-Bestrahlung [234][259]. In der systematischen Übersicht von Chang *et al.* betragen die medianen kumulativen (erste plus zweite Bestrahlung) Äquivalenzdosen (EQD2, $\alpha/\beta=2$ Gy [287]) bei Patientinnen und Patienten ohne beziehungsweise mit radiogener Myelopathie 64,8 (41,5-83,4) Gy und 99,6 Gy (im Mittel 105,8 Gy; Spannweite nicht angegeben) [259]. In der Arbeit von Sahgal *et al.* war EQD2 der ersten Bestrahlung etwa 30-50 Gy [429]. Die maximale Dosis der Re-Bestrahlung am Duralsack betrug im Mittel 20,0 Gy (95%-Konfidenzintervall 10,8-29,2 Gy) bei Patientinnen und Patienten ohne radiogene Myelopathie sowie 67,4 Gy (95%-Konfidenzintervall 51,0-83,9 Gy) bei Patientinnen und Patienten mit radiogener Myelopathie. Die kumulativen maximalen Dosen waren im Mittel 62,3 Gy sowie 105,8 Gy. Bei einer Re-Bestrahlung wurde eine SBRT mit einer EQD2 von 20-25 Gy als sicher angesehen, die kumulative EQD2 sollte nicht höher als etwa 70 Gy sein [429].

Empfehlung 84

Neu (2024)

Bei geeigneten Patientinnen und Patienten mit rezidivierenden schmerzhaften Metastasen der Wirbelsäule kann die Re-Bestrahlung als Stereotactic Body Radiation Therapy (SBRT) unter Berücksichtigung der Toleranzdosen der Risikoorgane erfolgen, insbesondere bei Metastasen wenig strahlensensibler Tumoren und bei guter Überlebensprognose.

Konsensstärke: 100%; starker Konsens

11.8.3 Re-Bestrahlung bei Rezidiv-Rückenmarkskompression mit SBRT

In der retrospektiven Studie von 2020, in der 15 der 40 Patientinnen und Patienten neurologische Ausfälle hatten, kam es nach der Re-Bestrahlung in Form von SBRT mit 5 x 5 Gy bei 53 % dieser Patientinnen und Patienten zu einer Besserung der neurologischen Defizite [424]. Die systematische Übersicht von 2021 berücksichtigte eine prospektive und drei retrospektive Studien zur Re-Bestrahlung mit der SBRT [423]. Die Raten für die Besserung neurologischer Symptome und die lokale Kontrolle nach einem Jahr waren 80,3 % (95%-Konfidenzintervall 66,7-96,9 %) beziehungsweise 80,3 % (95%-Konfidenzintervall 68,5-94,3%). In der retrospektiven Studie von 2018, in der SBRT zur Re-Bestrahlung nach operativer Dekompression eingesetzt wurde, waren 20 Patientinnen und

Patienten für den Effekt der SBRT auf die Gehfähigkeit nach einem Jahr auswertbar [427]. In vier Fällen (20%) war die Gehfähigkeit gegenüber der Situation vor der Re-Bestrahlung besser, in elf Fällen (55%) stabil und in fünf Fällen (25%) schlechter. Wiederum müssen die Toleranzdosen der Normalgewebe, insbesondere des Rückenmarks, beachtet werden [234][259].

Empfehlung 85	Neu (2024)
<p>Die Re-Bestrahlung bei einem Rezidiv der metastatischen epiduralen Rückenmarkskompression kann als Stereotactic Body Radiation Therapy (SBRT) unter Berücksichtigung der Toleranzdosen der Risikoorgane erfolgen, sofern keine Indikation zu einer (vorgeschalteten) Operation besteht.</p>	
<p>Konsensstärke: 100%; starker Konsens</p>	

11.8.4 Re-Bestrahlung bei Rezidiv-Rückenmarkskompression

In vier retrospektiven Studien wurden Ergebnisse einer konventionellen Re-Bestrahlung bei einem Rezidiv einer metastatischen epiduralen Rückenmarkskompression (MESCC) präsentiert [430][431][432][433]. In der ersten Studie mit 62 Patientinnen und Patienten wurden nach initialer Bestrahlung mit 1 x 8 Gy oder 5 x 4 Gy in der zweiten Serie 1 x 8 Gy, 5 x 3 Gy oder 5 x 4 Gy appliziert [430]. Die kumulativen biologisch effektiven Dosen (BED, $\alpha/\beta=2$ Gy) lagen zwischen 80 und 100 Gy₂ [153][154][287]. Das Intervall zwischen beiden Serien betrug median sechs (2-40) Monate. Alle Patientinnen und Patienten hatten zumindest geringe motorische Ausfälle. Die Re-Bestrahlung führte in 40 % der Fälle zu einer Verbesserung der motorischen Funktion und in weiteren 45 % der Fälle wurde ein weiterer Progress verhindert. Von 16 nicht gehfähigen Patientinnen und Patienten hatten sechs (38 %) durch die Re-Bestrahlung ihre Gehfähigkeit wiedererlangt. Die 62 Patientinnen und Patienten dieser Studie waren Teil der Kohorte einer nachfolgenden Studie mit insgesamt 124 Patientinnen und Patienten [431]. Neben den Fraktionierungs-Regimen aus der ersten Studie [430] wurden 7 x 3 Gy, 10-12 x 2 Gy und 17 x 1,8 Gy verwendet. Die kumulativen BED ($\alpha/\beta=2$ Gy) betragen 77,5-142,6 Gy₂ und waren in 92 % der Fälle ≤ 120 Gy₂. Durch die Re-Bestrahlung wurde in 36 % der Fälle die motorische Funktion verbessert und in weiteren 50 % ein weiterer Progress verhindert [431]. In beiden Studien wurde nach Re-Bestrahlung kein Fall einer radiogenen Myelopathie beobachtet [430][431]. In der dritten Studie (N=12) erhielten die Patientinnen und Patienten median fünf (2-31) Monate nach 1 x 8 Gy oder 2 x 8 Gy eine zweite Serie, zumeist mit 1 x 8 Gy oder 5 x 3 Gy [432]. Die mediane kumulative BED betrug 114,5 (80-120) Gy₂. Sechs von sieben gehfähigen (85,7 %) und niemand der fünf nicht gehfähigen (0 %) Patientinnen und Patienten war nach Re-Bestrahlung gehfähig. Die vierte Studie untersuchte gezielt Gy₂ ≥ 65 Jahre (N=60) [433]. Das Intervall zwischen beiden Serien betrug sechs (2-45) Monate, die mediane kumulative BED 100 (80-137) Gy₂. Die Re-Bestrahlung hat in 42 % der Fälle die motorische Funktion verbessert und in weiteren 47 % einen weiteren Progress verhindert. Auch bei der konventionellen Re-Bestrahlung des Rezidivs einer MESCC ist es von wesentlicher Bedeutung, dass die Toleranzdosis des Rückenmarks beachtet wird. In den dazu vorhandenen Arbeiten wurde das Risiko für eine radiogene Myelopathie als gering eingestuft bei einer kumulativen BED von ≤ 120 Gy₂ [431][432] oder einer kumulativen BED von $\leq 135,5$ Gy₂ [434][435], falls die maximale BED einer Serie ≤ 98 Gy₂ und das Intervall zwischen beiden Serien mindestens sechs Monate betragen. Laut einer neueren Arbeit scheinen auch höhere kumulative Dosen möglich zu sein [436].

Empfehlung 86

Neu (2024)

Die konventionelle Re-Bestrahlung ist eine effektive Behandlungsmethode bei einem Rezidiv der metastatischen epiduralen Rückenmarkskompression und kann unter Berücksichtigung der Toleranzdosen der Risikoorgane eingesetzt werden, sofern keine Indikation zu einer (vorgeschalteten) Operation besteht.

Konsensstärke: 100%; starker Konsens

12 Literaturverzeichnis

- [1] Robert Koch-Institut (Hrsg) und die Gesellschaft der epidemiologischen Krebsregister in Deutschland e.V. (Hrsg). : Krebs in Deutschland für 2017/2018. Berlin, 2021.
- [2] Harel R, Angelov L : Spine metastases: current treatments and future directions. *European journal of cancer* (Oxford, England : 1990) 2010;46(15):2696-707
- [3] Coleman RE : Metastatic bone disease: clinical features, pathophysiology and treatment strategies. *Cancer treatment reviews* 2001;27(3):165-76
- [4] Sciubba DM, Petteys RJ, Dekutoski MB, Fisher CG, Fehlings MG, Ondra SL, Rhines LD, Gokaslan ZL : Diagnosis and management of metastatic spine disease. A review. *Journal of neurosurgery. Spine* 2010;13(1):94-108
- [5] Jacobs WB, Perrin RG : Evaluation and treatment of spinal metastases: an overview. *Neurosurgical focus* 2001;11(6):e10
- [6] Hirabayashi H, Ebara S, Kinoshita T, Yuzawa Y, Nakamura I, Takahashi J, Kamimura M, Ohtsuka K, Takaoka K : Clinical outcome and survival after palliative surgery for spinal metastases: palliative surgery in spinal metastases. *Cancer* 2003;97(2):476-84
- [7] Wong DA, Fornasier VL, MacNab I : Spinal metastases: the obvious, the occult, and the impostors. *Spine* 1990;15(1):1-4
- [8] Sciubba DM, Gokaslan ZL : Diagnosis and management of metastatic spine disease. *Surgical oncology* 2006;15(3):141-51
- [9] Jenis LG, Dunn EJ, An HS : Metastatic disease of the cervical spine. A review. *Clinical orthopaedics and related research* 1999;(359):89-103
- [10] Piccioli A : Breast cancer bone metastases: an orthopedic emergency. *Journal of orthopaedics and traumatology : official journal of the Italian Society of Orthopaedics and Traumatology* 2014;15(2):143-4
- [11] Katagiri H, Takahashi M, Inagaki J, Sugiura H, Ito S, Iwata H : Determining the site of the primary cancer in patients with skeletal metastasis of unknown origin: a retrospective study. *Cancer* 1999;86(3):533-7
- [12] Ulmar B, Huch K, Naumann U, Catalkaya S, Cakir B, Gerstner S, Reichel H : Evaluation of the Tokuehashi prognosis score and its modifications in 217 patients with vertebral metastases. *European journal of surgical oncology : the journal of the European Society of Surgical Oncology and the British Association of Surgical Oncology* 2007;33(7):914-9
- [13] Delank K-S, Wendtner C, Eich HT, Eysel P : The treatment of spinal metastases. *Deutsches Arzteblatt international* 2011;108(5):71-9; quiz 80
- [14] Patel LR, Camacho DF, Shiozawa Y, Pienta KJ, Taichman RS : Mechanisms of cancer cell metastasis to the bone: a multistep process. *Future oncology (London, England)* 2011;7(11):1285-97
- [15] Leitlinienprogramm Onkologie (Deutsche Krebsgesellschaft, Deutsche Krebshilfe, AWMF) : Supportive Therapie bei onkologischen PatientInnen - Langversion 1.3. AWMF Registernummer: 032/054OL 2020.
- [16] Scheil-Bertram S, Richter M, Weigand H, Horn P, Fisseler-Eckhoff A : Retrospective analysis of vertebral biopsies. *Pathologie* 2015;Supp 1:128
- [17] Dorfman HD, Czerniak B : Bone Tumors.
- [18] Leithner A, Maurer-Ertl W, Windhager R : Biopsy of bone and soft tissue tumours: hints and hazards. *Recent results in cancer research. Fortschritte der Krebsforschung. Progres dans les recherches sur le cancer* 2009;179:3-10
- [19] Chambers M, O'Keefe J, Hern K, Kerr DA : Fine-needle aspiration biopsy for the diagnosis of bone and soft tissue lesions: a systematic review and meta-analysis. *Journal of the American Society of Cytopathology* 2020;9(5):429-441
- [20] Bilsky MH, Lis E, Raizer J, Lee H, Boland P : The diagnosis and treatment of metastatic spinal tumor. *The oncologist* 1999;4(6):459-69
- [21] Fox S, Spiess M, Hnenny L, Fournay DR : Spinal Instability Neoplastic Score (SINS): Reliability Among Spine Fellows and Resident Physicians in Orthopedic Surgery and Neurosurgery. *Global spine journal* 2017;7(8):744-748
- [22] Fournay DR, Frangou EM, Ryken TC, Dipaola CP, Shaffrey CI, Berven SH, Bilsky MH, Harrop JS, Fehlings MG, Boriani S, Chou D, Schmidt MH, Polly DW, Biagini R, Burch S, Dekutoski MB, Ganju A, Gerszten PC, Gokaslan ZL, Groff MW, Liebsch NJ, Mendel E, Okuno SH, Patel S, Rhines LD, Rose PS, Sciubba DM, Sundaresan N, Tomita K, Varga PP, Vialle LR, Vrionis FD, Yamada Y, Fisher CG : Spinal instability neoplastic score: an analysis of reliability and validity from the spine oncology study group. *Journal of clinical oncology : official journal of the American Society of Clinical Oncology* 2011;29(22):3072-7
- [23] Anekar AA, Cascella M : WHO Analgesic Ladder. 2022.
- [24] Ventafridda V, Saita L, Ripamonti C, De Conno F : WHO guidelines for the use of analgesics in cancer pain. *International journal of tissue reactions* 1985;7(1):93-6
- [25] Riepl C. : Präklinisches Management von Wirbelsäulenverletzungen. *Notarzt* 2016;(32):190-198
- [26] American Spinal Injury Association : International Standards for Neurological Classification of SCI (ISNCSCI) Worksheet. 2022.
- [27] Rougraff BT, Kneisl JS, Simon MA : Skeletal metastases of unknown origin. A prospective study of a diagnostic strategy. *The Journal of bone and joint surgery. American volume* 1993;75(9):1276-81

- [28] Galliker G, Scherer DE, Trippolini MA, Rasmussen-Barr E, LoMartire R, Wertli MM : Low Back Pain in the Emergency Department: Prevalence of Serious Spinal Pathologies and Diagnostic Accuracy of Red Flags. *The American journal of medicine* 2020;133(1):60-72.e14
- [29] Osterhoff G, Scheyerer MJ, Spiegl UJA, Schnake KJ : The role of routine transpedicular biopsies during kyphoplasty or vertebroplasty for vertebral compression fractures in the detection of malignant diseases: a systematic review. *Archives of orthopaedic and trauma surgery* 2023;143(4):1887-1893
- [30] Rades D, Stalpers LJA, Veninga T, Schulte R, Hoskin PJ, Obralic N, Bajrovic A, Rudat V, Schwarz R, Hulshof MC, Poortmans P, Schild SE : Evaluation of five radiation schedules and prognostic factors for metastatic spinal cord compression. *Journal of clinical oncology : official journal of the American Society of Clinical Oncology* 2005;23(15):3366-75
- [31] Kuah T, Vellayappan BA, Makmur A, Nair S, Song J, Tan JH, Kumar N, Quek ST, Hallinan JTPD : State-of-the-Art Imaging Techniques in Metastatic Spinal Cord Compression. *Cancers* 2022;14(13)
- [32] Switlyk MD, Hole KH, Skjeldal S, Hald JK, Knutstad K, Seierstad T, Zaikova O : MRI and neurological findings in patients with spinal metastases. *Acta radiologica (Stockholm, Sweden : 1987)* 2012;53(10):1164-72
- [33] Yang H-L, Liu T, Wang X-M, Xu Y, Deng S-M : Diagnosis of bone metastases: a meta-analysis comparing ¹⁸F-FDG PET, CT, MRI and bone scintigraphy. *European radiology* 2011;21(12):2604-17
- [34] Padhani AR, Lecouvet FE, Tunariu N, Koh D-M, De Keyzer F, Collins DJ, Sala E, Schlemmer HP, Petralia G, Vargas HA, Fanti S, Tombal HB, de Bono J : METastasis Reporting and Data System for Prostate Cancer: Practical Guidelines for Acquisition, Interpretation, and Reporting of Whole-body Magnetic Resonance Imaging-based Evaluations of Multiorgan Involvement in Advanced Prostate Cancer. *European urology* 2017;71(1):81-92
- [35] Schmidt PG, Baur-Melnyk A : MRI of Bone Metastasis. *Magnetic Resonance Imaging of Bone Marrow* 2012-12-13;73-90
- [36] Cole JS, Patchell RA : Metastatic epidural spinal cord compression. *The Lancet. Neurology* 2008;7(5):459-66
- [37] Crocker M, Anthantharanjit R, Jones TL, Shoeb M, Joshi Y, Papadopoulos MC, Bell BA, Rich P : An extended role for CT in the emergency diagnosis of malignant spinal cord compression. *Clinical radiology* 2011;66(10):922-7
- [38] Woolf DK, Padhani AR, Makris A : Assessing response to treatment of bone metastases from breast cancer: what should be the standard of care?. *Annals of oncology : official journal of the European Society for Medical Oncology* 2015;26(6):1048-1057
- [39] Dixon WT : Simple proton spectroscopic imaging. *Radiology* 1984;153(1):189-94
- [40] Ma J : Dixon techniques for water and fat imaging. *Journal of magnetic resonance imaging : JMIR* 2008;28(3):543-58
- [41] Schmeel FC, Luetkens JA, Wagenhäuser PJ, Meier-Schroers M, Kuetting DL, Feißt A, Gieseke J, Schmeel LC, Träber F, Schild HH, Kukuk GM : Proton density fat fraction (PDFF) MRI for differentiation of benign and malignant vertebral lesions. *European radiology* 2018;28(6):2397-2405
- [42] van Vucht N, Santiago R, Lottmann B, Pressney I, Harder D, Sheikh A, Saifuddin A : The Dixon technique for MRI of the bone marrow. *Skeletal radiology* 2019;48(12):1861-1874
- [43] Maeder Y, Dunet V, Richard R, Becce F, Omoumi P : Bone Marrow Metastases: T2-weighted Dixon Spin-Echo Fat Images Can Replace T1-weighted Spin-Echo Images. *Radiology* 2018;286(3):948-959
- [44] Sollmann N, Mönch S, Riederer I, Zimmer C, Baum T, Kirschke JS : Imaging of the degenerative spine using a sagittal T2-weighted DIXON turbo spin-echo sequence. *European journal of radiology* 2020;131:109204
- [45] Lee S, Choi DS, Shin HS, Baek HJ, Choi HC, Park SE : FSE T2-weighted two-point Dixon technique for fat suppression in the lumbar spine: comparison with SPAIR technique. *Diagnostic and interventional radiology (Ankara, Turkey)* 2018;24(3):175-180
- [46] Schmeel FC, Luetkens JA, Enkirch SJ, Feißt A, Endler CH-J, Schmeel LC, Wagenhäuser PJ, Träber F, Schild HH, Kukuk GM : Proton density fat fraction (PDFF) MR imaging for differentiation of acute benign and neoplastic compression fractures of the spine. *European radiology* 2018;28(12):5001-5009
- [47] Donners R, Hirschmann A, Gutzeit A, Harder D : T2-weighted Dixon MRI of the spine: A feasibility study of quantitative vertebral bone marrow analysis. *Diagnostic and interventional imaging* 2021;102(7-8):431-438
- [48] Pasoglou V, Michoux N, Peeters F, Larbi A, Tombal B, Selleslagh T, Omoumi P, Vande Berg BC, Lecouvet FE : Whole-body 3D T1-weighted MR imaging in patients with prostate cancer: feasibility and evaluation in screening for metastatic disease. *Radiology* 2015;275(1):155-66
- [49] Lee S, Jee W-H, Jung J-Y, Lee S-Y, Ryu K-S, Ha K-Y : MRI of the lumbar spine: comparison of 3D isotropic turbo spin-echo SPACE sequence versus conventional 2D sequences at 3.0 T. *Acta radiologica (Stockholm, Sweden : 1987)* 2015;56(2):174-81
- [50] Sun S, Tan ET, Mintz DN, Sahr M, Endo Y, Nguyen J, Lebel RM, Carrino JA, Sneag DB : Evaluation of deep learning reconstructed high-resolution 3D lumbar spine MRI. *European radiology* 2022;32(9):6167-6177
- [51] Bacher S, Hajdu SD, Maeder Y, Dunet V, Hilbert T, Omoumi P : Differentiation between benign and malignant vertebral compression fractures using qualitative and quantitative analysis of a single fast spin echo T2-weighted Dixon sequence. *European radiology* 2021;31(12):9418-9427
- [52] Schweitzer ME : Now is the time to start routinely using chemical shift imaging in the spine. *European radiology* 2018;28(7):2779-2780
- [53] Kwack K-S, Lee H-D, Jeon SW, Lee HY, Park S : Comparison of proton density fat fraction, simultaneous R2*, and apparent diffusion coefficient for assessment of focal vertebral bone marrow lesions. *Clinical radiology* 2020;75(2):123-130

- [54] Schmeel FC, Enkirch SJ, Luetkens JA, Faron A, Lehnen N, Sprinkart AM, Schmeel LC, Radbruch A, Attenberger U, Kukuk GM, Mürtz P : Diagnostic Accuracy of Quantitative Imaging Biomarkers in the Differentiation of Benign and Malignant Vertebral Lesions : Combination of Diffusion-Weighted and Proton Density Fat Fraction Spine MRI. *Clinical neuroradiology* 2021;31(4):1059-1070
- [55] Suh CH, Yun SJ, Jin W, Lee SH, Park SY, Ryu C-W : ADC as a useful diagnostic tool for differentiating benign and malignant vertebral bone marrow lesions and compression fractures: a systematic review and meta-analysis. *European radiology* 2018;28(7):2890-2902
- [56] Nagamachi S, Wakamatsu H, Kiyohara S, Nishii R, Mizutani Y, Fujita S, Futami S, Arita H, Kuroki M, Nakada H, Uchino N, Tamura S, Kawai K : Comparison of diagnostic and prognostic capabilities of ¹⁸F-FDG-PET/CT, ¹³¹I-scintigraphy, and diffusion-weighted magnetic resonance imaging for postoperative thyroid cancer. *Japanese journal of radiology* 2011;29(6):413-22
- [57] Helms CA, Cann CE, Brunelle FO, Gilula LA, Chafetz N, Genant HK : Detection of bone-marrow metastases using quantitative computed tomography. *Radiology* 1981;140(3):745-50
- [58] Kalogeropoulou C, Karachaliou A, Zampakis P : Radiologic Evaluation Of Skeletal Metastases: Role Of Plain Radiographs And Computed Tomography. *Bone Metastases A translational and clinical approach* 2009-07-20;119-136
- [59] Tsukamoto S, Mavrogenis AF, Langevelde KV, Vucht NV, Kido A, Errani C : Imaging of Spinal Bone Tumors: Principles and Practice. *Current medical imaging* 2022;18(2):142-161
- [60] Liu T, Cheng T, Xu W, Yan W-L, Liu J, Yang H-L : A meta-analysis of 18FDG-PET, MRI and bone scintigraphy for diagnosis of bone metastases in patients with breast cancer. *Skeletal radiology* 2011;40(5):523-31
- [61] Ohlmann-Knafo S, Kirschbaum M, Fenzl G, Pickuth D : [Diagnostic value of whole-body MRI and bone scintigraphy in the detection of osseous metastases in patients with breast cancer--A Prospective Double-Blinded Study at two Hospital Centers]. *RoFo : Fortschritte auf dem Gebiete der Rontgenstrahlen und der Nuklearmedizin* 2009;181(3):255-63
- [62] Lecouvet FE, El Mouedden J, Collette L, Coche E, Danse E, Jamar F, Machiels J-P, Vande Berg B, Omoumi P, Tombal B : Can whole-body magnetic resonance imaging with diffusion-weighted imaging replace Tc 99m bone scanning and computed tomography for single-step detection of metastases in patients with high-risk prostate cancer?. *European urology* 2012;62(1):68-75
- [63] Ohno Y, Yoshikawa T, Kishida Y, Seki S, Koyama H, Yui M, Kassai Y, Aoyagi K, Kaminaga S, Sugimura K : Diagnostic performance of different imaging modalities in the assessment of distant metastasis and local recurrence of tumor in patients with non-small cell lung cancer. *Journal of magnetic resonance imaging : JMIR* 2017;46(6):1707-1717
- [64] Sohaib SA, Cook G, Allen SD, Hughes M, Eisen T, Gore M : Comparison of whole-body MRI and bone scintigraphy in the detection of bone metastases in renal cancer. *The British journal of radiology* 2009;82(980):632-9
- [65] Sadowski SM, Neychev V, Millo C, Shih J, Nilubol N, Herscovitch P, Pacak K, Marx SJ, Kebebew E : Prospective Study of 68Ga-DOTATATE Positron Emission Tomography/Computed Tomography for Detecting Gastro-Entero-Pancreatic Neuroendocrine Tumors and Unknown Primary Sites. *Journal of clinical oncology : official journal of the American Society of Clinical Oncology* 2016;34(6):588-96
- [66] Boyce-Fappiano D, Gyjshi O, Pezzi TA, Allen PK, Solimman M, Taku N, Bernstein MB, Cabanillas ME, Amini B, Tatsui CE, Rhines LD, Wang XA, Briere TM, Yeboa DN, Bishop AJ, Li J, Ghia AJ : Spine stereotactic radiosurgery for metastatic thyroid cancer: a single-institution experience. *Journal of neurosurgery. Spine* 2020;1-9
- [67] Zeng KL, Sahgal A, Husain ZA, Myrehaug S, Tseng C-L, Detsky J, Sarfehnia A, Ruschin M, Campbell M, Foster M, Das S, Lipsman N, Bjarnason GA, Atenafu EG, Maralani PJ, Soliman H : Local control and patterns of failure for ³⁴Radiosensitive³⁴; spinal metastases following stereotactic body radiotherapy compared to a ³⁴Radiosensitive³⁴; reference. *Journal of neuro-oncology* 2021;152(1):173-182
- [68] Lis E, Saha A, Peck KK, Zatzky J, Zelefsky MJ, Yamada Y, Holodny AI, Bilsky MH, Karimi S : Dynamic contrast-enhanced magnetic resonance imaging of osseous spine metastasis before and 1 hour after high-dose image-guided radiation therapy. *Neurosurgical focus* 2017;42(1):E9
- [69] Ito K, Ogawa H, Shimizuguchi T, Nihei K, Furuya T, Tanaka H, Karasawa K : Stereotactic Body Radiotherapy for Spinal Metastases: Clinical Experience in 134 Cases From a Single Japanese Institution. *Technology in cancer research & treatment* 2018;17:1533033818806472
- [70] Wöckel A, Festl J, Stüber T, Brust K, Krockenberger M, Heuschmann PU, Jirû-Hillmann S, Albert U-S, Budach W, Follmann M, Janni W, Kopp I, Kreienberg R, Kühn T, Langer T, Nothacker M, Scharl A, Schreier I, Link H, Engel J, Fehm T, Weis J, Welt A, Steckelberg A, Feyer P, König K, Hahne A, Baumgartner T, Kreipe HH, Knoefel WT, Denkinger M, Brucker S, Lüftner D, Kubisch C, Gerlach C, Lebeau A, Siedentopf F, Petersen C, Bartsch HH, Schulz-Wendtland R, Hahn M, Hanf V, Müller-Schimpfle M, Henschler U, Roncarati R, Katalinic A, Heitmann C, Honegger C, Paradies K, Bjelic-Radusic V, Degenhardt F, Wenz F, Rick O, Hölzel D, Zaiss M, Kemper G, Budach V, Denkert C, Gerber B, Tesch H, Hirsmüller S, Sinn H-P, Dunst J, Münstedt K, Bick U, Fallenberg E, Tholen R, Hung R, Baumann F, Beckmann MW, Blohmer J, Fasching P, Lux MP, Harbeck N, Hadji P, Hauner H, Heywang-Köbrunner S, Huober J, Hübner J, Jackisch C, Loibl S, Lück H-J, von Minckwitz G, Möbus V, Müller V, Nöthlings U, Schmidt M, Schmutzler R, Schneeweiss A, Schütz F, Stickeler E, Thomssen C, Untch M, Wesselmann S, Bücken A, Buck A, Stangl S : Interdisciplinary Screening, Diagnosis, Therapy and Follow-up of Breast Cancer. Guideline of the DGGG and the DKG (S3-Level, AWMF Registry Number 032/045OL,

- December 2017) - Part 2 with Recommendations for the Therapy of Primary, Recurrent and Advanced Breast Cancer. *Geburtshilfe und Frauenheilkunde* 2018;78(11):1056-1088
- [71] Wöckel A, Festl J, Stüber T, Brust K, Stangl S, Heuschmann PU, Albert U-S, Budach W, Follmann M, Janni W, Kopp I, Kreienberg R, Kühn T, Langer T, Nothacker M, Scharl A, Schreier I, Link H, Engel J, Fehm T, Weis J, Welt A, Steckelberg A, Feyer P, König K, Hahne A, Kreipe HH, Knoefel WT, Denking M, Brucker S, Lüftner D, Kubisch C, Gerlach C, Lebeau A, Siedentopf F, Petersen C, Bartsch HH, Schulz-Wendtland R, Hahn M, Hanf V, Müller-Schimpfle M, Henschler U, Roncarati R, Katalinic A, Heitmann C, Honegger C, Paradies K, Bjelic-Radicic V, Degenhardt F, Wenz F, Rick O, Hölzel D, Zaiss M, Kemper G, Budach V, Denkert C, Gerber B, Tesch H, Hirsmüller S, Sinn H-P, Dunst J, Münstedt K, Bick U, Fallenberg E, Tholen R, Hung R, Baumann F, Beckmann MW, Blohmer J, Fasching PA, Lux MP, Harbeck N, Hadji P, Hauner H, Heywang-Köbrunner S, Huober J, Hübner J, Jackisch C, Loibl S, Lück H-J, von Minckwitz G, Möbus V, Müller V, Nöthlings U, Schmidt M, Schmutzler R, Schneeweiss A, Schütz F, Stickeler E, Thomssen C, Untch M, Wesselmann S, Bücken A, Krockenberger M : Interdisciplinary Screening, Diagnosis, Therapy and Follow-up of Breast Cancer. Guideline of the DGGG and the DKG (S3-Level, AWMF Registry Number 032/045OL, December 2017) - Part 1 with Recommendations for the Screening, Diagnosis and Therapy of Breast Cancer. *Geburtshilfe und Frauenheilkunde* 2018;78(10):927-948
- [72] Rinke A, Wiedemann B, Auernhammer C, Bartenstein P, Bartsch DK, Begum N, Faiss S, Fottner C, Gebauer B, Goretzki P, Lynen Jansen P, Pöpperl G, Scherübl H, Weber MM, Gress TM, Pavel M : [Practice guideline neuroendocrine tumors - AWMF-Reg. 021-27]. *Zeitschrift für Gastroenterologie* 56(6):583-681
- [73] Scutellari PN, Addonizio G, Righi R, Giganti M : [Diagnostic imaging of bone metastases]. *La Radiologia medica* 2000;100(6):429-35
- [74] Weber M-A, Baur-Melnyk A : [Radiological diagnosis of multiple myeloma : Role of imaging and the current S3 guideline]. *Der Radiologe* 2022;62(1):35-43
- [75] Jiang W, Rixiati Y, Zhao B, Li Y, Tang C, Liu J : Incidence, prevalence, and outcomes of systemic malignancy with bone metastases. *Journal of orthopaedic surgery (Hong Kong)* 2020;28(2):2309499020915989
- [76] Mitterhauser M, Toegel S, Wadsak W, Mien L-K, Eidherr H, Kletter K, Viernstein H, Kluger R, Engel A, Dudczak R : Binding studies of [18F]-fluoride and polyphosphonates radiolabelled with [99mTc], [111In], [153Sm] and [188Re] on bone compartments: verification of the pre vivo model?. *Bone* 2005;37(3):404-12
- [77] Toegel S, Hoffmann O, Wadsak W, Ettliger D, Mien L-K, Wiesner K, Nguemo J, Viernstein H, Kletter K, Dudczak R, Mitterhauser M : Uptake of bone-seekers is solely associated with mineralisation! A study with 99mTc-MDP, 153Sm-EDTMP and 18F-fluoride on osteoblasts. *European journal of nuclear medicine and molecular imaging* 2006;33(4):491-4
- [78] Maurizi A, Rucci N : The Osteoclast in Bone Metastasis: Player and Target. *Cancers* 2018;10(7)
- [79] Yin JJ, Pollock CB, Kelly K : Mechanisms of cancer metastasis to the bone. *Cell research* 2005;15(1):57-62
- [80] Florencio-Silva R, Sasso GRDS, Sasso-Cerri E, Simões MJ, Cerri PS : Biology of Bone Tissue: Structure, Function, and Factors That Influence Bone Cells. *BioMed research international* 2015;2015:421746
- [81] Shie P, Cardarelli R, Brandon D, Erdman W, Abdulrahim N : Meta-analysis: comparison of F-18 Fluorodeoxyglucose-positron emission tomography and bone scintigraphy in the detection of bone metastases in patients with breast cancer. *Clinical nuclear medicine* 2008;33(2):97-101
- [82] Zhou J, Gou Z, Wu R, Yuan Y, Yu G, Zhao Y : Comparison of PSMA-PET/CT, choline-PET/CT, NaF-PET/CT, MRI, and bone scintigraphy in the diagnosis of bone metastases in patients with prostate cancer: a systematic review and meta-analysis. *Skeletal radiology* 2019;48(12):1915-1924
- [83] Shen G, Deng H, Hu S, Jia Z : Comparison of choline-PET/CT, MRI, SPECT, and bone scintigraphy in the diagnosis of bone metastases in patients with prostate cancer: a meta-analysis. *Skeletal radiology* 2014;43(11):1503-13
- [84] Qu X, Huang X, Yan W, Wu L, Dai K : A meta-analysis of ¹⁸F-FDG-PET-CT, ¹⁸F-FDG-PET, MRI and bone scintigraphy for diagnosis of bone metastases in patients with lung cancer. *European journal of radiology* 2012;81(5):1007-15
- [85] Staudenherz A, Steiner B, Puig S, Kainberger F, Leitha T : Is there a diagnostic role for bone scanning of patients with a high pretest probability for metastatic renal cell carcinoma?. *Cancer* 1999;85(1):153-5
- [86] Gerety EL, Lawrence EM, Wason J, Yan H, Hilborne S, Buscombe J, Cheow HK, Shaw AS, Bird N, Fife K, Heard S, Lomas DJ, Matakidou A, Soloviev D, Eisen T, Gallagher FA : Prospective study evaluating the relative sensitivity of 18F-NaF PET/CT for detecting skeletal metastases from renal cell carcinoma in comparison to multidetector CT and 99mTc-MDP bone scintigraphy, using an adaptive trial design. *Annals of oncology : official journal of the European Society for Medical Oncology* 2015;26(10):2113-8
- [87] Qiu Z-L, Xue Y-L, Song H-J, Luo Q-Y : Comparison of the diagnostic and prognostic values of 99mTc-MDP-planar bone scintigraphy, 131I-SPECT/CT and 18F-FDG-PET/CT for the detection of bone metastases from differentiated thyroid cancer. *Nuclear medicine communications* 2012;33(12):1232-42
- [88] Ito S, Kato K, Ikeda M, Iwano S, Makino N, Tadokoro M, Abe S, Nakano S, Nishino M, Ishigaki T, Naganawa S : Comparison of 18F-FDG PET and bone scintigraphy in detection of bone metastases of thyroid cancer. *Journal of nuclear medicine : official publication, Society of Nuclear Medicine* 2007;48(6):889-95
- [89] Weng W-W, Dong M-J, Zhang J, Yang J, Xu Q, Zhu Y-J, Liu N-H : A systematic review of MRI, scintigraphy, FDG-PET and PET/CT for diagnosis of multiple myeloma related bone disease--which is best?. *Asian Pacific journal of cancer prevention : APJCP* 2014;15(22):9879-84
- [90] Sedonja I, Budihna NV : The benefit of SPECT when added to planar scintigraphy in patients with bone metastases in the spine. *Clinical nuclear medicine* 1999;24(6):407-13

- [91] Schirrmeister H, Glatting G, Hetzel J, Nüssle K, Arslanemir C, Buck AK, Dziuk K, Gabelmann A, Reske SN, Hetzel M : Prospective evaluation of the clinical value of planar bone scans, SPECT, and (18)F-labeled NaF PET in newly diagnosed lung cancer. *Journal of nuclear medicine : official publication, Society of Nuclear Medicine* 2001;42(12):1800-4
- [92] Even-Sapir E, Metser UR, Mishani E, Lievshitz G, Lerman H, Leibovitch I : The detection of bone metastases in patients with high-risk prostate cancer: 99mTc-MDP Planar bone scintigraphy, single- and multi-field-of-view SPECT, 18F-fluoride PET, and 18F-fluoride PET/CT. *Journal of nuclear medicine : official publication, Society of Nuclear Medicine* 2006;47(2):287-97
- [93] Strobel K, Burger C, Seifert B, Husarik DB, Soyka JD, Hany TF : Characterization of focal bone lesions in the axial skeleton: performance of planar bone scintigraphy compared with SPECT and SPECT fused with CT. *AJR. American journal of roentgenology* 2007;188(5):W467-74
- [94] Löfgren J, Mortensen J, Rasmussen SH, Madsen C, Loft A, Hansen AE, Oturai P, Jensen KE, Mørk ML, Reichkender M, Højgaard L, Fischer BM : A Prospective Study Comparing 99mTc-Hydroxyethylene-Diphosphonate Planar Bone Scintigraphy and Whole-Body SPECT/CT with 18F-Fluoride PET/CT and 18F-Fluoride PET/MRI for Diagnosing Bone Metastases. *Journal of nuclear medicine : official publication, Society of Nuclear Medicine* 2017;58(11):1778-1785
- [95] Palmedo H, Marx C, Ebert A, Kreft B, Ko Y, Türler A, Vorreuther R, Göhring U, Schild HH, Gerhardt T, Pöge U, Ezziddin S, Biersack H-J, Ahmadzadehfard H : Whole-body SPECT/CT for bone scintigraphy: diagnostic value and effect on patient management in oncological patients. *European journal of nuclear medicine and molecular imaging* 2014;41(1):59-67
- [96] Utsunomiya D, Shiraiishi S, Imuta M, Tomiguchi S, Kawanaka K, Morishita S, Awai K, Yamashita Y : Added value of SPECT/CT fusion in assessing suspected bone metastasis: comparison with scintigraphy alone and nonfused scintigraphy and CT. *Radiology* 2006;238(1):264-71
- [97] Jambor I, Kuisma A, Ramadan S, Huovinen R, Sandell M, Kajander S, Kempainen J, Kaupilla E, Auren J, Merisaari H, Saunavaara J, Nojonen T, Minn H, Aronen HJ, Seppänen M : Prospective evaluation of planar bone scintigraphy, SPECT, SPECT/CT, 18F-NaF PET/CT and whole body 1.5T MRI, including DWI, for the detection of bone metastases in high risk breast and prostate cancer patients: SKELETA clinical trial. *Acta oncologica (Stockholm, Sweden)* 2016;55(1):59-67
- [98] Rong J, Wang S, Ding Q, Yun M, Zheng Z, Ye S : Comparison of 18 FDG PET-CT and bone scintigraphy for detection of bone metastases in breast cancer patients. *A meta-analysis. Surgical oncology* 2013;22(2):86-91
- [99] Wang H-Y, Ding H-J, Chen J-H, Chao C-H, Lu Y-Y, Lin W-Y, Kao C-H : Meta-analysis of the diagnostic performance of [18F]FDG-PET and PET/CT in renal cell carcinoma. *Cancer imaging : the official publication of the International Cancer Imaging Society* 2012;12(3):464-74
- [100] Ma H, Shen G, Liu B, Yang Y, Ren P, Kuang A : Diagnostic performance of 18F-FDG PET or PET/CT in restaging renal cell carcinoma: a systematic review and meta-analysis. *Nuclear medicine communications* 2017;38(2):156-163
- [101] Natale Quartuccio, Domenico Rubello : Role of ¹⁸F-FDG PET/CT in detection of hematogenous metastases of advanced differentiated thyroid carcinoma: a systematic review and meta-analysis. Role of ¹⁸F-FDG PET/CT in detection of hematogenous metastases of advanced differentiated thyroid carcinoma: a systematic review and meta-analysis 2021;7:14
- [102] Lu Y-Y, Chen J-H, Lin W-Y, Liang J-A, Wang H-Y, Tsai S-C, Kao C-H : FDG PET or PET/CT for detecting intramedullary and extramedullary lesions in multiple Myeloma: a systematic review and meta-analysis. *Clinical nuclear medicine* 2012;37(9):833-7
- [103] Hillengass J, Usmani S, Rajkumar SV, Durie BGM, Mateos M-V, Lonial S, Joao C, Anderson KC, García-Sanz R, Riva E, Du J, van de Donk N, Berdeja JG, Terpos E, Zamagni E, Kyle RA, San Miguel J, Goldschmidt H, Giralt S, Kumar S, Raje N, Ludwig H, Ocio E, Schots R, Einsele H, Schjesvold F, Chen W-M, Abildgaard N, Lipe BC, Dytfeld D, Wirk BM, Drake M, Cavo M, Lahuerta JJ, Lentzsch S : International myeloma working group consensus recommendations on imaging in monoclonal plasma cell disorders. *The Lancet. Oncology* 2019;20(6):e302-e312
- [104] Salaun P-Y, Gastinne T, Frampas E, Bodet-Milin C, Moreau P, Bodéré-Kraeber F : FDG-positron-emission tomography for staging and therapeutic assessment in patients with plasmacytoma. *Haematologica* 2008;93(8):1269-71
- [105] Zamagni E, Patriarca F, Nanni C, Zannetti B, Englaro E, Pezzi A, Tacchetti P, Buttignol S, Perrone G, Brioli A, Pantani L, Terragna C, Carobolante F, Baccarani M, Fanin R, Fanti S, Cavo M : Prognostic relevance of 18-F FDG PET/CT in newly diagnosed multiple myeloma patients treated with up-front autologous transplantation. *Blood* 2011;118(23):5989-95
- [106] Tirumani SH, Sakellis C, Jacene H, Shinagare AB, Munshi NC, Ramaiya NH, Van den Abbeele AD : Role of FDG-PET/CT in Extramedullary Multiple Myeloma: Correlation of FDG-PET/CT Findings With Clinical Outcome. *Clinical nuclear medicine* 2016;41(1):e7-13
- [107] Annunziata S, Pizzuto DA, Treglia G : Diagnostic Performance of PET Imaging Using Different Radiopharmaceuticals in Prostate Cancer According to Published Meta-Analyses. *Cancers* 2020;12(8)
- [108] Hofman MS, Lawrentschuk N, Francis RJ, Tang C, Vela I, Thomas P, Rutherford N, Martin JM, Frydenberg M, Shakhher R, Wong L-M, Taubman K, Ting Lee S, Hsiao E, Roach P, Nottage M, Kirkwood I, Hayne D, Link E, Marusic P, Matera A, Herschtal A, Irvani A, Hicks RJ, Williams S, Murphy DG : Prostate-specific membrane antigen PET-CT in patients with high-risk prostate cancer before curative-intent surgery or radiotherapy

- (proPSMA): a prospective, randomised, multicentre study. *Lancet* (London, England) 2020;395(10231):1208-1216
- [109] Janssen J-C, Woythal N, Meißner S, Prasad V, Brenner W, Diederichs G, Hamm B, Makowski MR : [68Ga]PSMA-HBED-CC Uptake in Osteolytic, Osteoblastic, and Bone Marrow Metastases of Prostate Cancer Patients. *Molecular imaging and biology* 2017;19(6):933-943
- [110] Thang SP, Violet J, Sandhu S, Irvani A, Akhurst T, Kong G, Ravi Kumar A, Murphy DG, Williams SG, Hicks RJ, Hofman MS : Poor Outcomes for Patients with Metastatic Castration-resistant Prostate Cancer with Low Prostate-specific Membrane Antigen (PSMA) Expression Deemed Ineligible for 177Lu-labelled PSMA Radioligand Therapy. *European urology oncology* 2019;2(6):670-676
- [111] Geijer H, Breimer LH : Somatostatin receptor PET/CT in neuroendocrine tumours: update on systematic review and meta-analysis. *European journal of nuclear medicine and molecular imaging* 2013;40(11):1770-80
- [112] Putzer D, Gabriel M, Henninger B, Kendler D, Uprimny C, Dobrozemsky G, Decristoforo C, Bale RJ, Jaschke W, Virgolini IJ : Bone metastases in patients with neuroendocrine tumor: 68Ga-DOTA-Tyr3-octreotide PET in comparison to CT and bone scintigraphy. *Journal of nuclear medicine : official publication, Society of Nuclear Medicine* 2009;50(8):1214-21
- [113] Van Binnebeek S, Vanbilloen B, Baete K, Terwinghe C, Koole M, Mottaghy FM, Clement PM, Mortelmans L, Bogaerts K, Haustermans K, Nackaerts K, Van Cutsem E, Verslype C, Verbruggen A, Deroose CM : Comparison of diagnostic accuracy of (111)In-pentetreotide SPECT and (68)Ga-DOTATOC PET/CT: A lesion-by-lesion analysis in patients with metastatic neuroendocrine tumours. *European radiology* 2016;26(3):900-9
- [114] Czernin J, Satyamurthy N, Schiepers C : Molecular mechanisms of bone 18F-NaF deposition. *Journal of nuclear medicine : official publication, Society of Nuclear Medicine* 2010;51(12):1826-9
- [115] Ahuja K, Sotoudeh H, Galgano SJ, Singh R, Gupta N, Gaddamanugu S, Choudhary G : 18F-Sodium Fluoride PET: History, Technical Feasibility, Mechanism of Action, Normal Biodistribution, and Diagnostic Performance in Bone Metastasis Detection Compared with Other Imaging Modalities. *Journal of nuclear medicine technology* 2020;48(1):9-16
- [116] Liu Y, Sheng J, Dong Z, Xu Y, Huang Q, Pan D, Wang L, Yang M : The diagnostic performance of 18F-fluoride PET/CT in bone metastases detection: a meta-analysis. *Clinical radiology* 2019;74(3):196-206
- [117] Rao L, Zong Z, Chen Z, Wang X, Shi X, Yi C, Zhang X : 18F-Labeled NaF PET-CT in Detection of Bone Metastases in Patients With Preoperative Lung Cancer. *Medicine* 2016;95(16):e3490
- [118] Tateishi U, Morita S, Taguri M, Shizukuishi K, Minamimoto R, Kawaguchi M, Murano T, Terauchi T, Inoue T, Kim EE : A meta-analysis of (18)F-Fluoride positron emission tomography for assessment of metastatic bone tumor. *Annals of nuclear medicine* 2010;24(7):523-31
- [119] Poulsen MH, Petersen H, Høiland-Carlsen PF, Jakobsen JS, Gerke O, Karstoft J, Steffansen SI, Walter S : Spine metastases in prostate cancer: comparison of technetium-99m-MDP whole-body bone scintigraphy, [(18)F]choline positron emission tomography(PET)/computed tomography (CT) and [(18)F]NaF PET/CT. *BJU international* 2014;114(6):818-23
- [120] Bruckmann NM, Kirchner J, Umutlu L, Fendler WP, Seifert R, Herrmann K, Bittner A-K, Hoffmann O, Mohrmann S, Antke C, Schimmöller L, Ingenwerth M, Breuckmann K, Stang A, Buchbender C, Antoch G, Sawicki LM : Prospective comparison of the diagnostic accuracy of 18F-FDG PET/MRI, MRI, CT, and bone scintigraphy for the detection of bone metastases in the initial staging of primary breast cancer patients. *European radiology* 2021;31(11):8714-8724
- [121] Martin O, Schaarschmidt BM, Kirchner J, Suntharalingam S, Grueneisen J, Demircioglu A, Heusch P, Quick HH, Forsting M, Antoch G, Herrmann K, Umutlu L : PET/MRI Versus PET/CT for Whole-Body Staging: Results from a Single-Center Observational Study on 1,003 Sequential Examinations. *Journal of nuclear medicine : official publication, Society of Nuclear Medicine* 2020;61(8):1131-1136
- [122] Gumprecht H, Lumenta CB : Intraoperative imaging using a mobile computed tomography scanner. *Minimally invasive neurosurgery : MIN* 2003;46(6):317-22
- [123] Tonn JC, Schichor C, Schnell O, Zausinger S, Uhl E, Morhard D, Reiser M : Intraoperative computed tomography. *Acta neurochirurgica. Supplement* 2011;109:163-7
- [124] Youkilis AS, Quint DJ, McGillicuddy JE, Papadopoulos SM : Stereotactic navigation for placement of pedicle screws in the thoracic spine. *Neurosurgery* 2001;48(4):771-8; discussion 778-9
- [125] Hott JS, Papadopoulos SM, Theodore N, Dickman CA, Sonntag VKH : Intraoperative Iso-C C-arm navigation in cervical spinal surgery: review of the first 52 cases. *Spine* 2004;29(24):2856-60
- [126] Kelly PD, Zuckerman SL, Yamada Y, Lis E, Bilsky MH, Laufer I, Barzilai O : Image guidance in spine tumor surgery. *Neurosurgical review* 2020;43(3):1007-1017
- [127] Versteeg AL, Verlaan J-J, de Baat P, Jiya TU, Stadhouder A, Diekerhof CH, van Solinge GB, Oner FC : Complications After Percutaneous Pedicle Screw Fixation for the Treatment of Unstable Spinal Metastases. *Annals of surgical oncology* 2016;23(7):2343-9
- [128] Stewart AF : Clinical practice. Hypercalcemia associated with cancer. *The New England journal of medicine* 2005;352(4):373-9
- [129] Basso U, Maruzzo M, Roma A, Camozzi V, Luisetto G, Lumachi F : Malignant hypercalcemia. *Current medicinal chemistry* 2011;18(23):3462-7
- [130] Lumachi F, Brunello A, Roma A, Basso U : Cancer-induced hypercalcemia. *Anticancer research* 2009;29(5):1551-5
- [131] Gastanaga VM, Schwartzberg LS, Jain RK, Pirolli M, Quach D, Quigley JM, Mu G, Scott Stryker W, Liede A : Prevalence of hypercalcemia among cancer patients in the United States. *Cancer medicine* 2016;5(8):2091-100

- [132] Fargen KM, Lin CS, Jeung JA, Yachnis AT, Jacob RP, Velat GJ : Vertebral brown tumors causing neurologic compromise. *World neurosurgery* 2013;79(1):208.e1-6
- [133] Jiang C, Hu F, Xia X, Guo X : Prognostic value of alkaline phosphatase and bone-specific alkaline phosphatase in breast cancer: A systematic review and meta-analysis. *The International journal of biological markers* 2023;38(1):25-36
- [134] Du W-X, Duan S-F, Chen J-J, Huang J-F, Yin L-M, Tong P-J : Serum bone-specific alkaline phosphatase as a biomarker for osseous metastases in patients with malignant carcinomas: a systematic review and meta-analysis. *Journal of cancer research and therapeutics* 2014;10 Suppl:C140-3
- [135] Datir A, Pechon P, Saifuddin A : Imaging-guided percutaneous biopsy of pathologic fractures: a retrospective analysis of 129 cases. *AJR. American journal of roentgenology* 2009;193(2):504-8
- [136] Chow E, Harth T, Hruby G, Finkelstein J, Wu J, Danjoux C : How accurate are physicians' clinical predictions of survival and the available prognostic tools in estimating survival times in terminally ill cancer patients? A systematic review. *Clinical oncology (Royal College of Radiologists (Great Britain))* 2001;13(3):209-18
- [137] Oken MM, Creech RH, Tormey DC, Horton J, Davis TE, McFadden ET, Carbone PP : Toxicity and response criteria of the Eastern Cooperative Oncology Group. *American journal of clinical oncology* 1982;5(6):649-55
- [138] Bollen L, Jacobs WCH, Van der Linden YM, Van der Hel O, Taal W, Dijkstra PDS : A systematic review of prognostic factors predicting survival in patients with spinal bone metastases. *European spine journal : official publication of the European Spine Society, the European Spinal Deformity Society, and the European Section of the Cervical Spine Research Society* 2018;27(4):799-805
- [139] Tokuhashi Y, Uei H, Oshima M, Ajiro Y : Scoring system for prediction of metastatic spine tumor prognosis. *World journal of orthopedics* 2014;5(3):262-71
- [140] Wu X-G, Zhu B-Q, Li A-M, Zhang D-Y : Prognostic factors affecting overall survival in patients with spinal metastasis due to lung cancer: a systematic review and meta-analysis. *European review for medical and pharmacological sciences* 2022;26(5):1683-1694
- [141] Anderson AB, Wedin R, Fabbri N, Boland P, Healey J, Forsberg JA : External Validation of PATHFx Version 3.0 in Patients Treated Surgically and Nonsurgically for Symptomatic Skeletal Metastases. *Clinical orthopaedics and related research* 2020;478(4):808-818
- [142] Pinart M, Kunath F, Lieb V, Tsaour I, Wullich B, Schmidt S, : Prognostic models for predicting overall survival in metastatic castration-resistant prostate cancer: a systematic review. *World journal of urology* 2020;38(3):613-635
- [143] Yen H-K, Chen C-W, Lin W-H, Wang Z-Y, Huang C-C, Chen H-Y, Yang S-H, Hu M-H : Optimization of Tokuhashi Scoring System to Improve Survival Prediction in Patients with Spinal Metastases. *Journal of clinical medicine* 2022;11(18)
- [144] van der Linden YM, Dijkstra SPDS, Vonk EJA, Marijnen CAM, Leer JWH, : Prediction of survival in patients with metastases in the spinal column: results based on a randomized trial of radiotherapy. *Cancer* 2005;103(2):320-8
- [145] Bollen L, van der Linden YM, Pondaag W, Fiocco M, Pattynama BPM, Marijnen CAM, Nelissen RGHH, Peul WC, Dijkstra PDS : Prognostic factors associated with survival in patients with symptomatic spinal bone metastases: a retrospective cohort study of 1,043 patients. *Neuro-oncology* 2014;16(7):991-8
- [146] Westhoff PG, de Graeff A, Monnikhof EM, Bollen L, Dijkstra SP, van der Steen-Banasik EM, van Vulpen M, Leer JWH, Marijnen CA, van der Linden YM, : An easy tool to predict survival in patients receiving radiation therapy for painful bone metastases. *International journal of radiation oncology, biology, physics* 2014;90(4):739-47
- [147] Rades D, Haus R, Schild SE, Janssen S : Prognostic factors and a new scoring system for survival of patients irradiated for bone metastases. *BMC cancer* 2019;19(1):1156
- [148] Rades D, Dunst J, Schild SE : The first score predicting overall survival in patients with metastatic spinal cord compression. *Cancer* 2008;112(1):157-61
- [149] Rades D, Douglas S, Veninga T, Stalpers LJA, Hoskin PJ, Bajrovic A, Adamietz IA, Basic H, Dunst J, Schild SE : Validation and simplification of a score predicting survival in patients irradiated for metastatic spinal cord compression. *Cancer* 2010;116(15):3670-3
- [150] Kerstens P, Yi MA, James M : Radiotherapy for metastatic spinal cord compression; can the Rades score predict survival?. *Asia-Pacific journal of clinical oncology* 2019;15(6):331-336
- [151] Douglas S, Schild SE, Rades D : A new score predicting the survival of patients with spinal cord compression from myeloma. *BMC cancer* 2012;12:425
- [152] Rades D, Douglas S, Veninga T, Bajrovic A, Stalpers LJA, Hoskin PJ, Rudat V, Schild SE : A survival score for patients with metastatic spinal cord compression from prostate cancer. *Strahlentherapie und Onkologie : Organ der Deutschen Röntgengesellschaft ... [et al]* 2012;188(9):802-6
- [153] Douglas S, Schild SE, Rades D : Metastatic spinal cord compression in patients with cancer of unknown primary. Estimating the survival prognosis with a validated score. *Strahlentherapie und Onkologie : Organ der Deutschen Röntgengesellschaft ... [et al]* 2012;188(11):1048-51
- [154] Rades D, Douglas S, Veninga T, Schild SE : A validated survival score for patients with metastatic spinal cord compression from non-small cell lung cancer. *BMC cancer* 2012;12:302
- [155] Rades D, Douglas S, Schild SE : A validated survival score for breast cancer patients with metastatic spinal cord compression. *Strahlentherapie und Onkologie : Organ der Deutschen Röntgengesellschaft ... [et al]* 2013;189(1):41-6

- [156] Tabourel G, Terrier L-M, Dubory A, Cristini J, Nail L-RL, Cook A-R, Buffenoir K, Pascal-Moussellard H, Carpentier A, Mathon B, Amelot A : Are spine metastasis survival scoring systems outdated and do they underestimate life expectancy? Caution in surgical recommendation guidance. *Journal of neurosurgery. Spine* 2021;35(4):527-534
- [157] Rades D, Cacicedo J, Lomidze D, Al-Salool A, Segedin B, Groselj B, Jankarashvili N, Conde-Moreno AJ, Schild SE : A New and Easy-to-Use Survival Score for Patients Irradiated for Metastatic Epidural Spinal Cord Compression. *Practical radiation oncology* 2022;12(4):354-362
- [158] Rades D, Šegedin B, Conde-Moreno AJ, Garcia R, Perpar A, Metz M, Badakhshi H, Schreiber A, Nitsche M, Hipp P, Schulze W, Adamietz IA, Norkus D, Rudat V, Cacicedo J, Schild SE : Radiotherapy With 4 Gy × 5 Versus 3 Gy × 10 for Metastatic Epidural Spinal Cord Compression: Final Results of the SCORE-2 Trial (ARO 2009/01). *Journal of clinical oncology : official journal of the American Society of Clinical Oncology* 2016;34(6):597-602
- [159] Rades D, Cacicedo J, Conde-Moreno AJ, Segedin B, But-Hadzic J, Groselj B, Kevlishvili G, Lomidze D, Ciervide-Jurio R, Rubio C, Perez-Romasanta LA, Alvarez-Gracia A, Olbrich D, Doemer C, Schild SE, Hollaender NH : Precision Radiation Therapy for Metastatic Spinal Cord Compression: Final Results of the PRE-MODE Trial. *International journal of radiation oncology, biology, physics* 2020;106(4):780-789
- [160] Rades D, Hansen O, Jensen LH, Dziggel L, Staackmann C, Doemer C, Cacicedo J, Conde-Moreno AJ, Segedin B, Ciervide-Jurio R, Rubio-Rodriguez C, Perez-Romasanta LA, Alvarez-Gracia A, Dennis K, Ferrer-Albiach C, Navarro-Martin A, Lopez-Campos F, Jankarashvili N, Janssen S, Olbrich D, Holländer NH : Radiotherapy for metastatic spinal cord compression with increased radiation doses (RAMSES-01): a prospective multicenter study. *BMC cancer* 2019;19(1):1163
- [161] Rades D, Rudat V, Veninga T, Stalpers LJA, Basic H, Karstens JH, Hoskin PJ, Schild SE : A score predicting posttreatment ambulatory status in patients irradiated for metastatic spinal cord compression. *International journal of radiation oncology, biology, physics* 2008;72(3):905-8
- [162] Rades D, Douglas S, Huttenlocher S, Rudat V, Veninga T, Stalpers LJA, Basic H, Karstens JH, Hoskin PJ, Adamietz IA, Schild SE : Validation of a score predicting post-treatment ambulatory status after radiotherapy for metastatic spinal cord compression. *International journal of radiation oncology, biology, physics* 2011;79(5):1503-6
- [163] Rades D, Al-Salool A, Staackmann C, Cremers F, Cacicedo J, Lomidze D, Segedin B, Groselj B, Jankarashvili N, Conde-Moreno AJ, Ciervide R, Kristiansen C, Schild SE : A New Clinical Instrument for Estimating the Ambulatory Status after Irradiation for Malignant Spinal Cord Compression. *Cancers* 2022;14(15)
- [164] Tomita K, Kawahara N, Kobayashi T, Yoshida A, Murakami H, Akamaru T : Surgical strategy for spinal metastases. *Spine* 2001;26(3):298-306
- [165] Fisher CG, DiPaola CP, Ryken TC, Bilsky MH, Shaffrey CI, Berven SH, Harrop JS, Fehlings MG, Boriani S, Chou D, Schmidt MH, Polly DW, Biagini R, Burch S, Dekutoski MB, Ganju A, Gerszten PC, Gokaslan ZL, Groff MW, Liebsch NJ, Mendel E, Okuno SH, Patel S, Rhines LD, Rose PS, Sciubba DM, Sundaresan N, Tomita K, Varga PP, Vialle LR, Vrionis FD, Yamada Y, Fourney DR : A novel classification system for spinal instability in neoplastic disease: an evidence-based approach and expert consensus from the Spine Oncology Study Group. *Spine* 2010;35(22):E1221-9
- [166] Fisher CG, Schouten R, Versteeg AL, Boriani S, Varga PP, Rhines LD, Kawahara N, Fourney D, Weir L, Reynolds JJ, Sahgal A, Fehlings MG, Gokaslan ZL : Reliability of the Spinal Instability Neoplastic Score (SINS) among radiation oncologists: an assessment of instability secondary to spinal metastases. *Radiation oncology (London, England)* 2014;9:69
- [167] Fisher CG, Versteeg AL, Schouten R, Boriani S, Varga PP, Rhines LD, Heran MKS, Kawahara N, Fourney D, Reynolds JJ, Fehlings MG, Gokaslan ZL : Reliability of the spinal instability neoplastic scale among radiologists: an assessment of instability secondary to spinal metastases. *AJR. American journal of roentgenology* 2014;203(4):869-74
- [168] van der Velden JM, Versteeg AL, Verkooijen HM, Fisher CG, Chow E, Oner FC, van Vulpen M, Weir L, Verlaan J-J : Prospective Evaluation of the Relationship Between Mechanical Stability and Response to Palliative Radiotherapy for Symptomatic Spinal Metastases. *The oncologist* 2017;22(8):972-978
- [169] Dial BL, Catanzano AA, Esposito V, Steele J, Fletcher A, Ryan SP, Kirkpatrick JP, Goodwin CR, Torok J, Hopkins T, Mendoza-Lattes S : Treatment Outcomes in Spinal Metastatic Disease With Indeterminate Stability. *Global spine journal* 2022;12(3):373-380
- [170] Bilsky MH, Laufer I, Fourney DR, Groff M, Schmidt MH, Varga PP, Vrionis FD, Yamada Y, Gerszten PC, Kuklo TR : Reliability analysis of the epidural spinal cord compression scale. *Journal of neurosurgery. Spine* 2010;13(3):324-8
- [171] Uei H, Tokuhashi Y, Maseda M : Analysis of the Relationship Between the Epidural Spinal Cord Compression (ESCC) Scale and Paralysis Caused by Metastatic Spine Tumors. *Spine* 2018;43(8):E448-E455
- [172] Quraishi NA, Arealis G, Salem KMI, Purushothamdas S, Edwards KL, Boszczyk BM : The surgical management of metastatic spinal tumors based on an Epidural Spinal Cord Compression (ESCC) scale. *The spine journal : official journal of the North American Spine Society* 2015;15(8):1738-43
- [173] Liu JC, Kaplon A, Blackman E, Miyamoto C, Savior D, Ragin C : The impact of the multidisciplinary tumor board on head and neck cancer outcomes. *The Laryngoscope* 2020;130(4):946-950
- [174] Sinn DH, Choi G-S, Park HC, Kim JM, Kim H, Song KD, Kang TW, Lee MW, Rhim H, Hyun D, Cho SK, Shin SW, Jeong WK, Kim SH, Yu JI, Ha SY, Lee SJ, Lim HY, Kim K, Ahn JH, Kang W, Gwak G-Y, Paik Y-H, Choi MS,

- Lee JH, Koh KC, Joh J-W, Lim HK, Paik SW : Multidisciplinary approach is associated with improved survival of hepatocellular carcinoma patients. *PloS one* 2019;14(1):e0210730
- [175] Pan C-C, Kung P-T, Wang Y-H, Chang Y-C, Wang S-T, Tsai W-C : Effects of multidisciplinary team care on the survival of patients with different stages of non-small cell lung cancer: a national cohort study. *PloS one* 2015;10(5):e0126547
- [176] Kesson EM, Allardice GM, George WD, Burns HJG, Morrison DS : Effects of multidisciplinary team working on breast cancer survival: retrospective, comparative, interventional cohort study of 13 722 women. *BMJ (Clinical research ed.)* 2012;344:e2718
- [177] Mantyh P : Bone cancer pain: causes, consequences, and therapeutic opportunities. *Pain* 2013;154 Suppl 1:S54-S62
- [178] Serafini AN, Houston SJ, Resche I, Quick DP, Grund FM, Eil PJ, Bertrand A, Ahmann FR, Orihuela E, Reid RH, Lerski RA, Collier BD, McKillop JH, Purnell GL, Pecking AP, Thomas FD, Harrison KA : Palliation of pain associated with metastatic bone cancer using samarium-153 lexitronam: a double-blind placebo-controlled clinical trial. *Journal of clinical oncology : official journal of the American Society of Clinical Oncology* 1998;16(4):1574-81
- [179] van der Linden YM, Lok JJ, Steenland E, Martijn H, van Houwelingen H, Marijnen CAM, Leer JWH, : Single fraction radiotherapy is efficacious: a further analysis of the Dutch Bone Metastasis Study controlling for the influence of retreatment. *International journal of radiation oncology, biology, physics* 2004;59(2):528-37
- [180] Higano CS, George DJ, Shore ND, Sartor O, Miller K, Conti PS, Sternberg CN, Saad F, Sade JP, Bellmunt J, Smith MR, Chandrawansa K, Sandström P, Verholen F, Tombal B : Clinical outcomes and treatment patterns in REASSURE: planned interim analysis of a real-world observational study of radium-223 in metastatic castration-resistant prostate cancer. *EClinicalMedicine* 2023;60:101993
- [181] Sartor O, Coleman R, Nilsson S, Heinrich D, Helle SI, O'Neil B, Sullivan JM, Fosså SD, Chodacki A, Wiechno P, Logue J, Widmark A, Johannessen DC, Hoskin P, James ND, Solberg A, Syndikus I, Vogelzang NJ, O'Neil B, Bryan-Tear CG, Shan M, Bruland ØS, Parker C : Effect of radium-223 dichloride on symptomatic skeletal events in patients with castration-resistant prostate cancer and bone metastases: results from a phase 3, double-blind, randomised trial. *The Lancet. Oncology* 2014;15(7):738-46
- [182] Quilty PM, Kirk D, Bolger JJ, Dearnaley DP, Lewington VJ, Mason MD, Reed NS, Russell JM, Yardley J : A comparison of the palliative effects of strontium-89 and external beam radiotherapy in metastatic prostate cancer. *Radiotherapy and oncology : journal of the European Society for Therapeutic Radiology and Oncology* 1994;31(1):33-40
- [183] Baczyk M, Czepczyński R, Milecki P, Pisarek M, Oleksa R, Sowiński J : ⁸⁹Sr versus ¹⁵³Sm-EDTMP: comparison of treatment efficacy of painful bone metastases in prostate and breast carcinoma. *Nuclear medicine communications* 2007;28(4):245-50
- [184] Porter AT, McEwan AJ, Powe JE, Reid R, McGowan DG, Lukka H, Sathyanarayana JR, Yakemchuk VN, Thomas GM, Erlich LE : Results of a randomized phase-III trial to evaluate the efficacy of strontium-89 adjuvant to local field external beam irradiation in the management of endocrine resistant metastatic prostate cancer. *International journal of radiation oncology, biology, physics* 1993;25(5):805-13
- [185] Marcus CS, Saeed S, Mlikotic A, Mishkin F, Pham HL, Javellana T, Diestelhorst S, Minami C : Lack of effect of a bisphosphonate (pamidronate disodium) infusion on subsequent skeletal uptake of Sm-153 EDTMP. *Clinical nuclear medicine* 2002;27(6):427-30
- [186] Sartor O, Reid RH, Bushnell DL, Quick DP, Eil PJ : Safety and efficacy of repeat administration of samarium Sm-153 lexitronam to patients with metastatic bone pain. *Cancer* 2007;109(3):637-43
- [187] Ricci S, Boni G, Pastina I, Genovesi D, Cianci C, Chiacchio S, Orlandini C, Grosso M, Alsharif A, Chioni A, Di Donato S, Francesca F, Selli C, Rubello D, Mariani G : Clinical benefit of bone-targeted radiometabolic therapy with ¹⁵³Sm-EDTMP combined with chemotherapy in patients with metastatic hormone-refractory prostate cancer. *European journal of nuclear medicine and molecular imaging* 2007;34(7):1023-30
- [188] Tu S-M, Mathew P, Wong FC, Jones D, Johnson MM, Logothetis CJ : Phase I study of concurrent weekly docetaxel and repeated samarium-153 lexitronam in patients with castration-resistant metastatic prostate cancer. *Journal of clinical oncology : official journal of the American Society of Clinical Oncology* 2009;27(20):3319-24
- [189] Arnsmeier SL, Spies S., Shervin D., Pins M., Bergan RC : Phase I/II study of taxane and estramustine with samarium in patients with hormone refractory prostate cancer. *JCO* 2004;22(14_suppl):4732-4732
- [190] Heron DE, Brufsky A, Beriwal S, Kurman M : Myelotoxicity of samarium Sm 153 lexitronam in patients receiving prior treatment with chemotherapy or radiotherapy. *Annals of oncology : official journal of the European Society for Medical Oncology* 2008;19(9):1639-43
- [191] Fizazi K, Beuzeboc P, Lumbroso J, Haddad V, Massard C, Gross-Goupil M, Di Palma M, Escudier B, Theodore C, Llorca Y, Tournay E, Bouzy J, Laplanche A : Phase II trial of consolidation docetaxel and samarium-153 in patients with bone metastases from castration-resistant prostate cancer. *Journal of clinical oncology : official journal of the American Society of Clinical Oncology* 2009;27(15):2429-35
- [192] Bauer HCF : Controversies in the surgical management of skeletal metastases. *The Journal of bone and joint surgery. British volume* 2005;87(5):608-17
- [193] Lawton AJ, Lee KA, Cheville AL, Ferrone ML, Rades D, Balboni TA, Abraham JL : Assessment and Management of Patients With Metastatic Spinal Cord Compression: A Multidisciplinary Review. *Journal of clinical oncology : official journal of the American Society of Clinical Oncology* 2019;37(1):61-71

- [194] Barzilai O, Boriani S, Fisher CG, Sahgal A, Verlaan JJ, Gokaslan ZL, Lazary A, Bettgowda C, Rhines LD, Laufer I : Essential Concepts for the Management of Metastatic Spine Disease: What the Surgeon Should Know and Practice. *Global spine journal* 2019;9(1 Suppl):98S-107S
- [195] Tsukamoto S, Kido A, Tanaka Y, Facchini G, Peta G, Rossi G, Mavrogenis AF : Current Overview of Treatment for Metastatic Bone Disease. *Current oncology (Toronto, Ont.)* 2021;28(5):3347-3372
- [196] Wagner A, Haag E, Joerger A-K, Jost P, Combs SE, Wostrack M, Gempt J, Meyer B : Comprehensive surgical treatment strategy for spinal metastases. *Scientific reports* 2021;11(1):7988
- [197] Wu JS-Y, Wong R, Johnston M, Bezjak A, Whelan T, : Meta-analysis of dose-fractionation radiotherapy trials for the palliation of painful bone metastases. *International journal of radiation oncology, biology, physics* 2003;55(3):594-605
- [198] Sze WM, Shelley MD, Held I, Wilt TJ, Mason MD : Palliation of metastatic bone pain: single fraction versus multifraction radiotherapy--a systematic review of randomised trials. *Clinical oncology (Royal College of Radiologists (Great Britain))* 2003;15(6):345-52
- [199] Sze WM, Shelley M, Held I, Mason M : Palliation of metastatic bone pain: single fraction versus multifraction radiotherapy - a systematic review of the randomised trials. *The Cochrane database of systematic reviews* 2004;2002(2):CD004721
- [200] Chow E, Harris K, Fan G, Tsao M, Sze WM : Palliative radiotherapy trials for bone metastases: a systematic review. *Journal of clinical oncology : official journal of the American Society of Clinical Oncology* 2007;25(11):1423-36
- [201] Chow E, Zeng L, Salvo N, Dennis K, Tsao M, Lutz S : Update on the systematic review of palliative radiotherapy trials for bone metastases. *Clinical oncology (Royal College of Radiologists (Great Britain))* 2012;24(2):112-24
- [202] Rich SE, Chow R, Raman S, Liang Zeng K, Lutz S, Lam H, Silva MF, Chow E : Update of the systematic review of palliative radiation therapy fractionation for bone metastases. *Radiotherapy and oncology : journal of the European Society for Therapeutic Radiology and Oncology* 2018;126(3):547-557
- [203] Koswig S, Budach V : [Remineralization and pain relief in bone metastases after after different radiotherapy fractions (10 times 3 Gy vs. 1 time 8 Gy). A prospective study]. *Strahlentherapie und Onkologie : Organ der Deutschen Röntgengesellschaft ... [et al]* 1999;175(10):500-8
- [204] Jensen GL, Gaddipati R, Hammonds KP, Morrow A, Swanson GP : Bone Density Changes Following Radiotherapy to Vertebral Metastases. *Cureus* 2021;13(6):e15417
- [205] Rudzianskiene M, Inciura A, Gerbutavicius R, Rudzianskas V, Macas A, Simoliuniene R, Dambrauskiene R, Kiavialaitis GE, Juozaityte E : Single vs. multiple fraction regimens for palliative radiotherapy treatment of multiple myeloma : A prospective randomised study. *Strahlentherapie und Onkologie : Organ der Deutschen Röntgengesellschaft ... [et al]* 2017;193(9):742-749
- [206] Sprave T, Hees K, Bruckner T, Foerster R, Bostel T, Schlamp I, El Shafie R, Nicolay NH, Debus J, Rief H : The influence of fractionated radiotherapy on the stability of spinal bone metastases: a retrospective analysis from 1047 cases. *Radiation oncology (London, England)* 2018;13(1):134
- [207] Rief H, Bischof M, Bruckner T, Welzel T, Askoxylakis V, Rieken S, Lindel K, Combs S, Debus J : The stability of osseous metastases of the spine in lung cancer--a retrospective analysis of 338 cases. *Radiation oncology (London, England)* 2013;8(1):200
- [208] Schlamp I, Rieken S, Habermehl D, Bruckner T, Förster R, Debus J, Rief H : Stability of spinal bone metastases in breast cancer after radiotherapy: a retrospective analysis of 157 cases. *Strahlentherapie und Onkologie : Organ der Deutschen Röntgengesellschaft ... [et al]* 2014;190(9):792-7
- [209] Rief H, Heinhold M, Bruckner T, Schlamp I, Förster R, Welzel T, Bostel T, Debus J, Rieken S, : Quality of life, fatigue and local response of patients with unstable spinal bone metastases under radiation therapy--a prospective trial. *Radiation oncology (London, England)* 2014;9:133
- [210] Bostel T, Förster R, Schlamp I, Sprave T, Akbaba S, Wollschläger D, Debus J, Mayer A, Schmidberger H, Rief H, Nicolay NH : Stability and survival analysis of elderly patients with osteolytic spinal bone metastases after palliative radiotherapy : Results from a large multicenter cohort. *Strahlentherapie und Onkologie : Organ der Deutschen Röntgengesellschaft ... [et al]* 2019;195(12):1074-1085
- [211] Bostel T, Akbaba S, Wollschläger D, Klodt T, Oebel L, Mayer A, Drabke S, Sprave T, Debus J, Förster R, Rief H, Rühle A, Grosu A-L, Schmidberger H, Nicolay NH : Comparative Analyses of Two Established Scores to Assess the Stability of Spinal Bone Metastases Before and After Palliative Radiotherapy. *Frontiers in oncology* 2021;11:753768
- [212] Chow R, Hoskin P, Chan S, Mesci A, Hollenberg D, Lam H, DeAngelis C, Chow E : Efficacy of multiple fraction conventional radiation therapy for painful uncomplicated bone metastases: A systematic review. *Radiotherapy and oncology : journal of the European Society for Therapeutic Radiology and Oncology* 2017;122(3):323-331
- [213] Tong D, Gillick L, Hendrickson FR : The palliation of symptomatic osseous metastases: final results of the Study by the Radiation Therapy Oncology Group. *Cancer* 1982;50(5):893-9
- [214] Rasmusson B, Vejborg I, Jensen AB, Andersson M, Banning AM, Hoffmann T, Pfeiffer P, Nielsen HK, Sjøgren P : Irradiation of bone metastases in breast cancer patients: a randomized study with 1 year follow-up. *Radiotherapy and oncology : journal of the European Society for Therapeutic Radiology and Oncology* 1995;34(3):179-84

- [215] Niewald M, Tkocz HJ, Abel U, Scheib T, Walter K, Nieder C, Schnabel K, Berberich W, Kubale R, Fuchs M : Rapid course radiation therapy vs. more standard treatment: a randomized trial for bone metastases. *International journal of radiation oncology, biology, physics* 1996;36(5):1085-9
- [216] Sprave T, Verma V, Förster R, Schlamp I, Hees K, Bruckner T, Bostel T, El Shafie RA, Welzel T, Nicolay NH, Debus J, Rief H : Local response and pathologic fractures following stereotactic body radiotherapy versus three-dimensional conformal radiotherapy for spinal metastases - a randomized controlled trial. *BMC cancer* 2018;18(1):859
- [217] Taneichi H, Kaneda K, Takeda N, Abumi K, Satoh S : Risk factors and probability of vertebral body collapse in metastases of the thoracic and lumbar spine. *Spine* 1997;22(3):239-45
- [218] Guckenberger M, Baus WW, Blanck O, Combs SE, Debus J, Engenhart-Cabillic R, Gauer T, Grosu AL, Schmitt D, Tanadini-Lang S, Moustakis C : Definition and quality requirements for stereotactic radiotherapy: consensus statement from the DEGRO/DGMP Working Group Stereotactic Radiotherapy and Radiosurgery. *Strahlentherapie und Onkologie : Organ der Deutschen Röntgengesellschaft ... [et al]* 2020;196(5):417-420
- [219] Spencer KL, van der Velden JM, Wong E, Seravalli E, Sahgal A, Chow E, Verlaan J-J, Verkooijen HM, van der Linden YM : Systematic Review of the Role of Stereotactic Radiotherapy for Bone Metastases. *Journal of the National Cancer Institute* 2019;111(10):1023-1032
- [220] Guckenberger M, Sweeney RA, Hawkins M, Belderbos J, Andratschke N, Ahmed M, Madani I, Mantel F, Steigerwald S, Flentje M : Dose-intensified hypofractionated stereotactic body radiation therapy for painful spinal metastases: Results of a phase 2 study. *Cancer* 2018;124(9):2001-2009
- [221] Guckenberger M, Mantel F, Sweeney RA, Hawkins M, Belderbos J, Ahmed M, Andratschke N, Madani I, Flentje M : Long-Term Results of Dose-Intensified Fractionated Stereotactic Body Radiation Therapy (SBRT) for Painful Spinal Metastases. *International journal of radiation oncology, biology, physics* 2021;110(2):348-357
- [222] Sahgal A, Myrehaug SD, Siva S, Masucci GL, Maralani PJ, Brundage M, Butler J, Chow E, Fehlings MG, Foote M, Gabos Z, Greenspoon J, Kerba M, Lee Y, Liu M, Liu SK, Thibault I, Wong RK, Hum M, Ding K, Parulekar WR, : Stereotactic body radiotherapy versus conventional external beam radiotherapy in patients with painful spinal metastases: an open-label, multicentre, randomised, controlled, phase 2/3 trial. *The Lancet. Oncology* 2021;22(7):1023-1033
- [223] Husain ZA, Sahgal A, De Salles A, Funaro M, Glover J, Hayashi M, Hiraoka M, Levivier M, Ma L, Martínez-Alvarez R, Paddick JI, Régis J, Slotman BJ, Ryu S : Stereotactic body radiotherapy for de novo spinal metastases: systematic review. *Journal of neurosurgery. Spine* 2017;27(3):295-302
- [224] Huo M, Sahgal A, Pryor D, Redmond K, Lo S, Foote M : Stereotactic spine radiosurgery: Review of safety and efficacy with respect to dose and fractionation. *Surgical neurology international* 2017;8:30
- [225] Gong Y, Xu L, Zhuang H, Jiang L, Wei F, Liu Z, Li Y, Yu M, Ni K, Liu X : Efficacy and safety of different fractions in stereotactic body radiotherapy for spinal metastases: A systematic review. *Cancer medicine* 2019;8(14):6176-6184
- [226] Glicksman RM, Tjong MC, Neves-Junior WFP, Spratt DE, Chua KLM, Mansouri A, Chua MLK, Berlin A, Winter JD, Dahele M, Slotman BJ, Bilsky M, Shultz DB, Maldaun M, Szerlip N, Lo SS, Yamada Y, Vera-Badillo FE, Marta GN, Moraes FY : Stereotactic Ablative Radiotherapy for the Management of Spinal Metastases: A Review. *JAMA oncology* 2020;6(4):567-577
- [227] Singh R, Lehrer EJ, Dahshan B, Palmer JD, Sahgal A, Gerszten PC, Zaorsky NG, Trifiletti DM : Single fraction radiosurgery, fractionated radiosurgery, and conventional radiotherapy for spinal oligometastasis (SAFFRON): A systematic review and meta-analysis. *Radiotherapy and oncology : journal of the European Society for Therapeutic Radiology and Oncology* 2020;146:76-89
- [228] Smith BW, Joseph JR, Saadeh YS, La Marca F, Szerlip NJ, Schermerhorn TC, Spratt DE, Younge KC, Park P : Radiosurgery for Treatment of Renal Cell Metastases to Spine: A Systematic Review of the Literature. *World neurosurgery* 2018;109:e502-e509
- [229] Gerszten PC, Burton SA, Quinn AE, Agarwala SS, Kirkwood JM : Radiosurgery for the treatment of spinal melanoma metastases. *Stereotactic and functional neurosurgery* 2005;83(5-6):213-21
- [230] Sprave T, Verma V, Förster R, Schlamp I, Bruckner T, Bostel T, Welte SE, Tonndorf-Martini E, Nicolay NH, Debus J, Rief H : Randomized phase II trial evaluating pain response in patients with spinal metastases following stereotactic body radiotherapy versus three-dimensional conformal radiotherapy. *Radiotherapy and oncology : journal of the European Society for Therapeutic Radiology and Oncology* 2018;128(2):274-282
- [231] Sohn S, Chung CK, Sohn MJ, Chang U-K, Kim SH, Kim J, Park E : Stereotactic radiosurgery compared with external radiation therapy as a primary treatment in spine metastasis from renal cell carcinoma: a multicenter, matched-pair study. *Journal of neuro-oncology* 2014;119(1):121-8
- [232] Pielkenrood BJ, van der Velden JM, van der Linden YM, Bartels MMT, Kasperts N, Verhoeff JJC, Eppinga WSC, Gal R, Verlaan JJ, Verkooijen HML : Pain Response After Stereotactic Body Radiation Therapy Versus Conventional Radiation Therapy in Patients With Bone Metastases-A Phase 2 Randomized Controlled Trial Within a Prospective Cohort. *International journal of radiation oncology, biology, physics* 2021;110(2):358-367
- [233] Moussazadeh N, Lis E, Katsoulakis E, Kahn S, Svoboda M, DiStefano NM, McLaughlin L, Bilsky MH, Yamada Y, Laufer I : Five-Year Outcomes of High-Dose Single-Fraction Spinal Stereotactic Radiosurgery. *International journal of radiation oncology, biology, physics* 2015;93(2):361-7
- [234] Abbouchie H, Chao M, Tacey M, Lim Joon D, Ho H, Guerrieri M, Ng M, Foroudi F : Vertebral fractures following stereotactic body radiotherapy for spine metastases. *Journal of medical imaging and radiation oncology* 2020;64(2):293-302

- [235] Chang JH, Shin JH, Yamada YJ, Mesfin A, Fehlings MG, Rhines LD, Sahgal A : Stereotactic Body Radiotherapy for Spinal Metastases: What are the Risks and How Do We Minimize Them?. *Spine* 2016;41 Suppl 20(Suppl 20):S238-S245
- [236] Faruqi S, Tseng C-L, Whyne C, Alghamdi M, Wilson J, Myrehaug S, Soliman H, Lee Y, Maralani P, Yang V, Fisher C, Sahgal A : Vertebral Compression Fracture After Spine Stereotactic Body Radiation Therapy: A Review of the Pathophysiology and Risk Factors. *Neurosurgery* 2018;83(3):314-322
- [237] Kim H, Pyo H, Park HC, Lim DH, Yu JI, Park W, Ahn YC, Choi DH, Oh D, Noh JM, Cho WK, Yoo GS, Jung SH, Kim E-S, Lee S-H, Park S-J, Lee C-S : Clinical and dosimetric risk factors for vertebral compression fracture after single-fraction stereotactic body radiation therapy for spine metastases. *Journal of bone oncology* 2021;28:100368
- [238] Guckenberger M, Mantel F, Gerszten PC, Flickinger JC, Sahgal A, Létourneau D, Grills IS, Jawad M, Fahim DK, Shin JH, Winey B, Sheehan J, Kersh R : Safety and efficacy of stereotactic body radiotherapy as primary treatment for vertebral metastases: a multi-institutional analysis. *Radiation oncology (London, England)* 2014;9:226
- [239] Chen X, Gui C, Grimm J, Huang E, Kleinberg L, Lo L, Sciubba D, Khan M, Redmond KJ : Normal tissue complication probability of vertebral compression fracture after stereotactic body radiotherapy for de novo spine metastasis. *Radiotherapy and oncology : journal of the European Society for Therapeutic Radiology and Oncology* 2020;150:142-149
- [240] Hall WA, Stapleford LJ, Hadjipanayis CG, Curran WJ, Crocker I, Shu H-KG : Stereotactic body radiosurgery for spinal metastatic disease: an evidence-based review. *International journal of surgical oncology* 2011;2011:979214
- [241] Garg AK, Shiu AS, Yang J, Wang X-S, Allen P, Brown BW, Grossman P, Frijia EK, McAleer MF, Azeem S, Brown PD, Rhines LD, Chang EL : Phase 1/2 trial of single-session stereotactic body radiotherapy for previously unirradiated spinal metastases. *Cancer* 2012;118(20):5069-77
- [242] Kirkpatrick JP, van der Kogel AJ, Schultheiss TE : Radiation dose-volume effects in the spinal cord. *International journal of radiation oncology, biology, physics* 2010;76(3 Suppl):S42-9
- [243] Sahgal A, Ma L, Gibbs I, Gerszten PC, Ryu S, Soltys S, Weinberg V, Wong S, Chang E, Fowler J, Larson DA : Spinal cord tolerance for stereotactic body radiotherapy. *International journal of radiation oncology, biology, physics* 2010;77(2):548-53
- [244] Sahgal A, Weinberg V, Ma L, Chang E, Chao S, Muacevic A, Gorgulho A, Soltys S, Gerszten PC, Ryu S, Angelov L, Gibbs I, Wong CS, Larson DA : Probabilities of radiation myelopathy specific to stereotactic body radiation therapy to guide safe practice. *International journal of radiation oncology, biology, physics* 2013;85(2):341-7
- [245] Diao K, Song J, Thall PF, McGinnis GJ, Boyce-Fappiano D, Amini B, Brown PD, Yeboa DN, Bishop AJ, Li J, Briere TM, Tatsui CE, Rhines LD, Chang EL, Ghia AJ : Low risk of radiation myelopathy with relaxed spinal cord dose constraints in de novo, single fraction spine stereotactic radiosurgery. *Radiotherapy and oncology : journal of the European Society for Therapeutic Radiology and Oncology* 2020;152:49-55
- [246] Chow E, Wu JSY, Hoskin P, Coia LR, Bentzen SM, Blitzler PH : International consensus on palliative radiotherapy endpoints for future clinical trials in bone metastases. *Radiotherapy and oncology : journal of the European Society for Therapeutic Radiology and Oncology* 2002;64(3):275-80
- [247] Chow E, Ling A, Davis L, Panzarella T, Danjoux C : Pain flare following external beam radiotherapy and meaningful change in pain scores in the treatment of bone metastases. *Radiotherapy and oncology : journal of the European Society for Therapeutic Radiology and Oncology* 2005;75(1):64-9
- [248] McDonald R, Chow E, Rowbottom L, DeAngelis C, Soliman H : Incidence of pain flare in radiation treatment of bone metastases: A literature review. *Journal of bone oncology* 2014;3(3-4):84-9
- [249] Loblaw DA, Wu JS, Kirkbride P, Panzarella T, Smith K, Aslanidis J, Warde P : Pain flare in patients with bone metastases after palliative radiotherapy--a nested randomized control trial. *Supportive care in cancer : official journal of the Multinational Association of Supportive Care in Cancer* 2007;15(4):451-5
- [250] Hird A, Chow E, Zhang L, Wong R, Wu J, Sinclair E, Danjoux C, Tsao M, Barnes E, Loblaw A : Determining the incidence of pain flare following palliative radiotherapy for symptomatic bone metastases: results from three canadian cancer centers. *International journal of radiation oncology, biology, physics* 2009;75(1):193-7
- [251] Gomez-Isturriaga A, Cacicedo J, Navarro A, Morillo V, Willis P, Carvajal C, Hortelano E, Lopez-Guerra JL, Illescas A, Casquero F, Del Hoyo O, Ciervide R, Irasbarri A, Pijoan JI, Bilbao P : Incidence of pain flare following palliative radiotherapy for symptomatic bone metastases: multicenter prospective observational study. *BMC palliative care* 2015;14:48
- [252] Viani GA, Pavoni JF, De Fendi LI : Prophylactic corticosteroid to prevent pain flare in bone metastases treated by radiotherapy. *Reports of practical oncology and radiotherapy : journal of Great Poland Cancer Center in Poznan and Polish Society of Radiation Oncology* 2021;26(2):218-225
- [253] Yousef AAA-M, El-Mashad NM : Pre-emptive value of methylprednisolone intravenous infusion in patients with vertebral metastases. A double-blind randomized study. *Journal of pain and symptom management* 2014;48(5):762-9
- [254] Chow E, Meyer RM, Ding K, Nabid A, Chabot P, Wong P, Ahmed S, Kuk J, Dar AR, Mahmud A, Fairchild A, Wilson CF, Wu JSY, Dennis K, Brundage M, DeAngelis C, Wong RKS : Dexamethasone in the prophylaxis of radiation-induced pain flare after palliative radiotherapy for bone metastases: a double-blind, randomised placebo-controlled, phase 3 trial. *The Lancet. Oncology* 2015;16(15):1463-1472

- [255] van der Linden YM, Westhoff PG, Stellato RK, van Baardwijk A, de Vries K, Ong F, Wiggeraad R, Bakri B, Wester G, de Pree I, van Veelen L, Budiharto T, Schippers M, Reyners AKL, de Graeff A : Dexamethasone for the Prevention of a Pain Flare After Palliative Radiation Therapy for Painful Bone Metastases: The Multicenter Double-Blind Placebo-Controlled 3-Armed Randomized Dutch DEXA Study. *International journal of radiation oncology, biology, physics* 2020;108(3):546-553
- [256] Khan L, Chiang A, Zhang L, Thibault I, Bedard G, Wong E, Loblaw A, Soliman H, Fehlings MG, Chow E, Sahgal A : Prophylactic dexamethasone effectively reduces the incidence of pain flare following spine stereotactic body radiotherapy (SBRT): a prospective observational study. *Supportive care in cancer : official journal of the Multinational Association of Supportive Care in Cancer* 2015;23(10):2937-43
- [257] Cheon PM, Wong E, Thavarajah N, Dennis K, Lutz S, Zeng L, Chow E : A definition of "uncomplicated bone metastases" based on previous bone metastases radiation trials comparing single-fraction and multi-fraction radiation therapy. *Journal of bone oncology* 2015;4(1):13-7
- [258] Dennis K, Makhani L, Zeng L, Lam H, Chow E : Single fraction conventional external beam radiation therapy for bone metastases: a systematic review of randomised controlled trials. *Radiotherapy and oncology : journal of the European Society for Therapeutic Radiology and Oncology* 2013;106(1):5-14
- [259] Hoskin P, Rojas A, Fidarova E, Jalali R, Mena Merino A, Poitevin A, Oucrif S, Abdelwahab S, Kochbati L, Plieskiene A, Casas F, Stojanovic S, Schneider G, Jeremic B : IAEA randomised trial of optimal single dose radiotherapy in the treatment of painful bone metastases. *Radiotherapy and oncology : journal of the European Society for Therapeutic Radiology and Oncology* 2015;116(1):10-4
- [260] Lutz S, Balboni T, Jones J, Lo S, Petit J, Rich SE, Wong R, Hahn C : Palliative radiation therapy for bone metastases: Update of an ASTRO Evidence-Based Guideline. *Practical radiation oncology* 2017;7(1):4-12
- [261] Chow R, Hoskin P, Schild SE, Raman S, Im J, Zhang D, Chan S, Chiu N, Chiu L, Lam H, Chow E, Lock M : Single vs multiple fraction palliative radiation therapy for bone metastases: Cumulative meta-analysis. *Radiotherapy and oncology : journal of the European Society for Therapeutic Radiology and Oncology* 2019;141:56-61
- [262] Chow E, Hoskin P, Mitera G, Zeng L, Lutz S, Roos D, Hahn C, van der Linden Y, Hartsell W, Kumar E, : Update of the international consensus on palliative radiotherapy endpoints for future clinical trials in bone metastases. *International journal of radiation oncology, biology, physics* 2012;82(5):1730-7
- [263] Paniagua-Collado M, Cauli O : Non-pharmacological interventions in patients with spinal cord compression: a systematic review. *Journal of neuro-oncology* 2018;136(3):423-434
- [264] Falavigna A, Righesso Neto O, Ioppi AEE, Grasselli J : [Metastatic tumor of thoracic and lumbar spine: prospective study comparing the surgery and radiotherapy vs external immobilization with radiotherapy]. *Arquivos de neuro-psiquiatria* 2007;65(3B):889-95
- [265] Malhotra K, Butler JS, Yu HM, Selvadurai S, D'Sa S, Rabin N, Kyriakou C, Yong K, Molloy S : Spinal disease in myeloma: cohort analysis at a specialist spinal surgery centre indicates benefit of early surgical augmentation or bracing. *BMC cancer* 2016;16:444
- [266] Gokaraju K, Butler JS, Benton A, Suarez-Huerta ML, Selvadurai S, Molloy S : Multiple myeloma presenting with acute bony spinal cord compression and mechanical instability successfully managed nonoperatively. *The spine journal : official journal of the North American Spine Society* 2016;16(8):e567-70
- [267] Beaufort Q, Terrier L-M, Dubory A, Le Nail L-R, Cook A-R, Cristini J, Buffenoir K, Pascal-Moussellard H, Carpentier A, Mathon B, Amelot A : Spine Metastasis in Elderly: Encouraging Results for Better Survival. *Spine* 2021;46(11):751-759
- [268] Kilbride L, Cox M, Kennedy CM, Lee SH, Grant R : Metastatic spinal cord compression: a review of practice and care. *Journal of clinical nursing* 2010;19(13-14):1767-83
- [269] Lee SH, Grant R, Kennedy C, Kilbride L : Positioning and spinal bracing for pain relief in metastatic spinal cord compression in adults. *The Cochrane database of systematic reviews* 2015;2015(9):CD007609
- [270] Spratt DE, Beeler WH, de Moraes FY, Rhines LD, Gemmete JJ, Chaudhary N, Shultz DB, Smith SR, Berlin A, Dahele M, Slotman BJ, Younge KC, Bilsky M, Park P, Szerlip NJ : An integrated multidisciplinary algorithm for the management of spinal metastases: an International Spine Oncology Consortium report. *The Lancet. Oncology* 2017;18(12):e720-e730
- [271] Lang G, Hirschmüller A, Patermann S, Eichelberger P, Strohm P, Baur H, Südkamp NP, Herget GW : Efficacy of Thoracolumbar Bracing in Spinal Immobilization: Precise Assessment of Gross, Intersegmental, and Segmental Spinal Motion Restriction by a 3D Kinematic System. *World neurosurgery* 2018;116:e128-e146
- [272] Walter C, Grötz KA, Kunkel M, Al-Nawas B : Prevalence of bisphosphonate associated osteonecrosis of the jaw within the field of osteonecrosis. *Supportive care in cancer : official journal of the Multinational Association of Supportive Care in Cancer* 2007;15(2):197-202
- [273] Versteeg AL, van der Velden JM, Hes J, Eppinga W, Kasperts N, Verkooijen HM, Oner FC, Seravalli E, Verlaan J-J : Stereotactic Radiotherapy Followed by Surgical Stabilization Within 24 h for Unstable Spinal Metastases: A Stage I/IIa Study According to the IDEAL Framework. *Frontiers in oncology* 2018;8:626
- [274] Wardak Z, Bland R, Ahn C, Xie X-J, Chason D, Morrill K, Stehel E, Nedzi L, Ding C, Medin P, Boike T, Abdulrahman R, Folkert M, Iyengar P, Kim N, Choy H, Bagley C, Timmerman R : A Phase 2 Clinical Trial of SABR Followed by Immediate Vertebroplasty for Spine Metastases. *International journal of radiation oncology, biology, physics* 2019;104(1):83-89
- [275] Maranzano E, Bellavita R, Rossi R, De Angelis V, Frattegiani A, Bagnoli R, Mignogna M, Beneventi S, Lupattelli M, Ponticelli P, Biti GP, Latini P : Short-course versus split-course radiotherapy in metastatic spinal

- cord compression: results of a phase III, randomized, multicenter trial. *Journal of clinical oncology : official journal of the American Society of Clinical Oncology* 2005;23(15):3358-65
- [276] Maranzano E, Trippa F, Casale M, Costantini S, Lupattelli M, Bellavita R, Marafioti L, Pergolizzi S, Santacaterina A, Mignogna M, Silvano G, Fusco V : 8Gy single-dose radiotherapy is effective in metastatic spinal cord compression: results of a phase III randomized multicentre Italian trial. *Radiotherapy and oncology : journal of the European Society for Therapeutic Radiology and Oncology* 2009;93(2):174-9
- [277] Hoskin PJ, Hopkins K, Misra V, Holt T, McMenemin R, Dubois D, McKinna F, Foran B, Madhavan K, MacGregor C, Bates A, O'Rourke N, Lester JF, Sevitt T, Roos D, Dixit S, Brown G, Arnott S, Thomas SS, Forsyth S, Beare S, Reczko K, Hackshaw A, Lopes A : Effect of Single-Fraction vs Multifraction Radiotherapy on Ambulatory Status Among Patients With Spinal Canal Compression From Metastatic Cancer: The SCORAD Randomized Clinical Trial. *JAMA* 2019;322(21):2084-2094
- [278] Thirion PG, Dunne MT, Kelly PJ, Flavin A, O'Sullivan JM, Hacking D, Sasiadek W, Small C, Pomeroy MM, Martin J, McArdle O, Parker I, O'Sullivan LS, Shannon AM, Clayton-Lea A, Collins CD, Stevenson MR, Alvarez-Iglesias A, Armstrong JG, Moriarty M : Non-inferiority randomised phase 3 trial comparing two radiation schedules (single vs. five fractions) in malignant spinal cord compression. *British journal of cancer* 2020;122(9):1315-1323
- [279] Maranzano E, Latini P, Beneventi S, Perruci E, Panizza BM, Aristei C, Lupattelli M, Tonato M : Radiotherapy without steroids in selected metastatic spinal cord compression patients. A phase II trial. *American journal of clinical oncology* 1996;19(2):179-83
- [280] Rades D, Heidenreich F, Karstens JH : Final results of a prospective study of the prognostic value of the time to develop motor deficits before irradiation in metastatic spinal cord compression. *International journal of radiation oncology, biology, physics* 2002;53(4):975-9
- [281] Rades D, Fehlauer F, Stalpers LJA, Wildfang I, Zschenker O, Schild SE, Schmoll HJ, Karstens JH, Alberti W : A prospective evaluation of two radiotherapy schedules with 10 versus 20 fractions for the treatment of metastatic spinal cord compression: final results of a multicenter study. *Cancer* 2004;101(11):2687-92
- [282] Rades D, Lange M, Veninga T, Stalpers LJA, Bajrovic A, Adamietz IA, Rudat V, Schild SE : Final results of a prospective study comparing the local control of short-course and long-course radiotherapy for metastatic spinal cord compression. *International journal of radiation oncology, biology, physics* 2011;79(2):524-30
- [283] Tomita T, Galicich JH, Sundaresan N : Radiation therapy for spinal epidural metastases with complete block. *Acta radiologica. Oncology* 1983;22(2):135-43
- [284] Rades D, Huttenlocher S, Veninga T, Bajrovic A, Bremer M, Rudat V, Schild SE : A matched-pair analysis comparing 5x4 Gy and 10x3 Gy for metastatic spinal cord compression (MSCC) in patients with favorable survival prognoses. *Radiation oncology (London, England)* 2015;10:90
- [285] Rades D, Veninga T, Stalpers LJA, Basic H, Rudat V, Karstens JH, Dunst J, Schild SE : Outcome after radiotherapy alone for metastatic spinal cord compression in patients with oligometastases. *Journal of clinical oncology : official journal of the American Society of Clinical Oncology* 2007;25(1):50-6
- [286] Rades D, Panzner A, Rudat V, Karstens JH, Schild SE : Dose escalation of radiotherapy for metastatic spinal cord compression (MSCC) in patients with relatively favorable survival prognosis. *Strahlentherapie und Onkologie : Organ der Deutschen Röntgengesellschaft ... [et al]* 2011;187(11):729-35
- [287] Bentzen SM, Joiner MC : The linear-quadratic approach to fractionation and calculation of isoeffect relationships. *Basic Clinical Radiology* 2018-08-24;(5):112-124
- [288] Iyengar P, Wardak Z, Gerber DE, Tumati V, Ahn C, Hughes RS, Dowell JE, Cheedella N, Nedzi L, Westover KD, Pulipparacharuvi S, Choy H, Timmerman RD : Consolidative Radiotherapy for Limited Metastatic Non-Small-Cell Lung Cancer: A Phase 2 Randomized Clinical Trial. *JAMA oncology* 2018;4(1):e173501
- [289] Gomez DR, Tang C, Zhang J, Blumenschein GR, Hernandez M, Lee JJ, Ye R, Palma DA, Louie AV, Camidge DR, Doebele RC, Skoulidis F, Gaspar LE, Welsh JW, Gibbons DL, Karam JA, Kavanagh BD, Tsao AS, Sepesi B, Swisher SG, Heymach JV : Local Consolidative Therapy Vs. Maintenance Therapy or Observation for Patients With Oligometastatic Non-Small-Cell Lung Cancer: Long-Term Results of a Multi-Institutional, Phase II, Randomized Study. *Journal of clinical oncology : official journal of the American Society of Clinical Oncology* 2019;37(18):1558-1565
- [290] Wang X-S, Bai Y-F, Verma V, Yu R-L, Tian W, Ao R, Deng Y, Zhu X-Q, Liu H, Pan H-X, Yang L, Bai H-S, Luo X, Guo Y, Zhou M-X, Sun Y-M, Zhang Z-C, Li S-M, Cheng X, Tan B-X, Han L-F, Liu Y-Y, Zhang K, Zeng F-X, Jia L, Hao X-B, Wang Y-Y, Feng G, Xie KE, Lu Y, Zeng M : Randomized Trial of First-Line Tyrosine Kinase Inhibitor With or Without Radiotherapy for Synchronous Oligometastatic EGFR-Mutated Non-Small Cell Lung Cancer. *Journal of the National Cancer Institute* 2023;115(6):742-748
- [291] Ruers T, Van Coevorden F, Punt CJA, Pierie J-PEN, Borel-Rinkes I, Ledermann JA, Poston G, Bechstein W, Lentz M-A, Mauer M, Folprecht G, Van Cutsem E, Ducreux M, Nordlinger B, , , : Local Treatment of Unresectable Colorectal Liver Metastases: Results of a Randomized Phase II Trial. *Journal of the National Cancer Institute* 2017;109(9)
- [292] Ost P, Reynders D, Decaestecker K, Fonteyne V, Lumen N, De Bruycker A, Lambert B, Delrue L, Bultjnc R, Claeys T, Goetghebeur E, Villeirs G, De Man K, Ameye F, Billiet I, Joniau S, Vanhaverbeke F, De Meerleer G : Surveillance or Metastasis-Directed Therapy for Oligometastatic Prostate Cancer Recurrence: A Prospective, Randomized, Multicenter Phase II Trial. *Journal of clinical oncology : official journal of the American Society of Clinical Oncology* 2018;36(5):446-453
- [293] Phillips R, Shi WY, Deek M, Radwan N, Lim SJ, Antonarakis ES, Rowe SP, Ross AE, Gorin MA, Deville C, Greco SC, Wang H, Denmeade SR, Paller CJ, Dipasquale S, DeWeese TL, Song DY, Wang H, Carducci MA,

- Pienta KJ, Pomper MG, Dicker AP, Eisenberger MA, Alizadeh AA, Diehn M, Tran PT : Outcomes of Observation vs Stereotactic Ablative Radiation for Oligometastatic Prostate Cancer: The ORIOLE Phase 2 Randomized Clinical Trial. *JAMA oncology* 2020;6(5):650-659
- [294] Palma DA, Olson R, Harrow S, Gaede S, Louie AV, Haasbeek C, Mulroy L, Lock M, Rodrigues GB, Yaremko BP, Schellenberg D, Ahmad B, Senthil S, Swaminath A, Kopeck N, Liu M, Moore K, Currie S, Schlijper R, Bauman GS, Laba J, Qu XM, Warner A, Senan S : Stereotactic Ablative Radiotherapy for the Comprehensive Treatment of Oligometastatic Cancers: Long-Term Results of the SABR-COMET Phase II Randomized Trial. *Journal of clinical oncology : official journal of the American Society of Clinical Oncology* 2020;38(25):2830-2838
- [295] Lee I, Omodon M, Rock J, Shultz L, Ryu S : Stereotactic radiosurgery for high-grade metastatic epidural cord compression. *Journal of radiosurgery and SBRT* 2014;3(1):51-58
- [296] Redmond KJ, Sciubba D, Khan M, Gui C, Lo S-FL, Gokaslan ZL, Leaf B, Kleinberg L, Grimm J, Ye X, Lim M : A Phase 2 Study of Post-Operative Stereotactic Body Radiation Therapy (SBRT) for Solid Tumor Spine Metastases. *International journal of radiation oncology, biology, physics* 2020;106(2):261-268
- [297] Tao R, Bishop AJ, Brownlee Z, Allen PK, Settle SH, Chang EL, Wang X, Amini B, Tannir NM, Tatsui C, Rhines LD, Brown PD, Ghia AJ : Stereotactic Body Radiation Therapy for Spinal Metastases in the Postoperative Setting: A Secondary Analysis of Mature Phase 1-2 Trials. *International journal of radiation oncology, biology, physics* 2016;95(5):1405-1413
- [298] Faruqi S, Chen H, Fariselli L, Levivier M, Ma L, Paddick I, Pollock BE, Regis J, Sheehan J, Suh J, Yomo S, Sahgal A : Stereotactic Radiosurgery for Postoperative Spine Malignancy: A Systematic Review and International Stereotactic Radiosurgery Society Practice Guidelines. *Practical radiation oncology* 2022;12(2):e65-e78
- [299] Barzilai O, Amato M-K, McLaughlin L, Reiner AS, Ogilvie SQ, Lis E, Yamada Y, Bilsky MH, Laufer I : Hybrid surgery-radiosurgery therapy for metastatic epidural spinal cord compression: A prospective evaluation using patient-reported outcomes. *Neuro-oncology practice* 2018;5(2):104-113
- [300] Ito K, Sugita S, Nakajima Y, Furuya T, Hiroaki O, Hayakawa S, Hozumi T, Saito M, Karasawa K : Phase 2 Clinical Trial of Separation Surgery Followed by Stereotactic Body Radiation Therapy for Metastatic Epidural Spinal Cord Compression. *International journal of radiation oncology, biology, physics* 2022;112(1):106-113
- [301] Laufer I, Iorgulescu JB, Chapman T, Lis E, Shi W, Zhang Z, Cox BW, Yamada Y, Bilsky MH : Local disease control for spinal metastases following separation surgery and adjuvant hypofractionated or high-dose single-fraction stereotactic radiosurgery: outcome analysis in 186 patients. *Journal of neurosurgery. Spine* 2013;18(3):207-14
- [302] Kondo T, Hozumi T, Goto T, Seichi A, Nakamura K : Intraoperative radiotherapy combined with posterior decompression and stabilization for non-ambulant paralytic patients due to spinal metastasis. *Spine* 2008;33(17):1898-904
- [303] Frankel HL, Hancock DO, Hyslop G, Melzak J, Michaelis LS, Ungar GH, Vernon JD, Walsh JJ : The value of postural reduction in the initial management of closed injuries of the spine with paraplegia and tetraplegia. I. *Paraplegia* 1969;7(3):179-92
- [304] Wenz F, Schneider F, Neumaier C, Kraus-Tiefenbacher U, Reis T, Schmidt R, Obertacke U : Kypho-IORT--a novel approach of intraoperative radiotherapy during kyphoplasty for vertebral metastases. *Radiation oncology (London, England)* 2010;5:11
- [305] Schmidt R, Wenz F, Reis T, Janik K, Bludau F, Obertacke U : Kyphoplasty and intra-operative radiotherapy, combination of kyphoplasty and intra-operative radiation for spinal metastases: technical feasibility of a novel approach. *International orthopaedics* 2012;36(6):1255-60
- [306] Reis T, Schneider F, Welzel G, Schmidt R, Bludau F, Obertacke U, Wenz F : Intraoperative radiotherapy during kyphoplasty for vertebral metastases (Kypho-IORT): first clinical results. *Tumori* 2012;98(4):434-40
- [307] Bludau F, Welzel G, Reis T, Schneider F, Sperk E, Neumaier C, Ehmann M, Clausen S, Obertacke U, Wenz F, Giordano FA : Phase I/II trial of combined kyphoplasty and intraoperative radiotherapy in spinal metastases. *The spine journal : official journal of the North American Spine Society* 2018;18(5):776-781
- [308] Bludau F, Winter L, Welzel G, Obertacke U, Schneider F, Wenz F, Ruder AM, Giordano FA : Long-term outcome after combined kyphoplasty and intraoperative radiotherapy (Kypho-IORT) for vertebral tumors. *Radiation oncology (London, England)* 2020;15(1):263
- [309] Bludau F, Welzel G, Reis T, Abo-Madyan Y, Sperk E, Schneider F, Clausen S, Ruder AM, Obertacke U, Ghaly MM, Wenz F, Giordano FA : Combined kyphoplasty and intraoperative radiotherapy (Kypho-IORT) versus external beam radiotherapy (EBRT) for painful vertebral metastases - a randomized phase III study. *BMC cancer* 2019;19(1):430
- [310] Ito K, Sugita S, Nakajima Y, Hozumi T, Yamakawa K, Fujiwara M, Karasawa K : Electron beam intraoperative radiotherapy for metastatic epidural spinal cord compression: a prospective observational study. *Clinical & experimental metastasis* 2021;38(2):219-225
- [311] Miscusi M, Polli FM, Forcato S, Ricciardi L, Frati A, Cimatti M, De Martino L, Ramieri A, Raco A : Comparison of minimally invasive surgery with standard open surgery for vertebral thoracic metastases causing acute myelopathy in patients with short- or mid-term life expectancy: surgical technique and early clinical results. *Journal of neurosurgery. Spine* 2015;22(5):518-25
- [312] Lau D, Chou D : Posterior thoracic corpectomy with cage reconstruction for metastatic spinal tumors: comparing the mini-open approach to the open approach. *Journal of neurosurgery. Spine* 2015;23(2):217-27

- [313] Zuckerman SL, Laufer I, Sahgal A, Yamada YJ, Schmidt MH, Chou D, Shin JH, Kumar N, Sciubba DM : When Less Is More: The indications for MIS Techniques and Separation Surgery in Metastatic Spine Disease. *Spine* 2016;41 Suppl 20(Suppl 20):S246-S253
- [314] Sciubba DM, Pennington Z, Colman MW, Goodwin CR, Laufer I, Patt JC, Redmond KJ, Saylor P, Shin JH, Schwab JH, Schoenfeld AJ, : Spinal metastases 2021: a review of the current state of the art and future directions. *The spine journal : official journal of the North American Spine Society* 2021;21(9):1414-1429
- [315] Chew C, Craig L, Edwards R, Moss J, O'Dwyer PJ : Safety and efficacy of percutaneous vertebroplasty in malignancy: a systematic review. *Clinical radiology* 2011;66(1):63-72
- [316] Zhang H-R, Xu M-Y, Yang X-G, Qiao R-Q, Li J-K, Hu Y-C : Percutaneous vertebral augmentation procedures in the management of spinal metastases. *Cancer letters* 2020;475:136-142
- [317] Cianfoni A, Distefano D, Pravatà E, Espeli V, Pesce G, Mordasini P, La Barbera L, Scarone P, Bonaldi G : Vertebral body stent augmentation to reconstruct the anterior column in neoplastic extreme osteolysis. *Journal of neurointerventional surgery* 2019;11(3):313-318
- [318] Tsoumakidou G, Too CW, Koch G, Caudrelier J, Cazzato RL, Garnon J, Gangi A : CIRSE Guidelines on Percutaneous Vertebral Augmentation. *Cardiovascular and interventional radiology* 2017;40(3):331-342
- [319] Yang Z, Yang Y, Zhang YA, Zhang Z, Chen Y, Shen Y, Han L, Xu DA, Sun H : Minimal access versus open spinal surgery in treating painful spine metastasis: a systematic review. *World journal of surgical oncology* 2015;13:68
- [320] Kallmes DF, Jensen ME : Percutaneous vertebroplasty. *Radiology* 2003;229(1):27-36
- [321] Papanastassiou ID, Filis AK, Gerochristou MA, Vrionis FD : Controversial issues in kyphoplasty and vertebroplasty in malignant vertebral fractures. *Cancer control : journal of the Moffitt Cancer Center* 2014;21(2):151-7
- [322] Chen WC, Tsai SHL, Goyal A, Fu T-S, Lin T-Y, Bydon M : Comparison between vertebroplasty with high or low viscosity cement augmentation or kyphoplasty in cement leakage rate for patients with vertebral compression fracture: a systematic review and network meta-analysis. *European spine journal : official publication of the European Spine Society, the European Spinal Deformity Society, and the European Section of the Cervical Spine Research Society* 2021;30(9):2680-2690
- [323] Kaufmann TJ, Jensen ME, Ford G, Gill LL, Marx WF, Kallmes DF : Cardiovascular effects of polymethylmethacrylate use in percutaneous vertebroplasty. *AJNR. American journal of neuroradiology* 2002;23(4):601-4
- [324] Uemura A, Numaguchi Y, Matsusako M, Kobayashi N, Saida Y, Rahman M : Effect on partial pressure of oxygen in arterial blood in percutaneous vertebroplasty. *AJNR. American journal of neuroradiology* 2007;28(3):567-9
- [325] Cloft HJ, Jensen ME : Kyphoplasty: an assessment of a new technology. *AJNR. American journal of neuroradiology* 2007;28(2):200-3
- [326] Dohm M, Black CM, Dacre A, Tillman JB, Fueredi G, : A randomized trial comparing balloon kyphoplasty and vertebroplasty for vertebral compression fractures due to osteoporosis. *AJNR. American journal of neuroradiology* 2014;35(12):2227-36
- [327] Köse KC, Cebesoy O, Akan B, Altinel L, Dinçer D, Yazar T : Functional results of vertebral augmentation techniques in pathological vertebral fractures of myelomatous patients. *Journal of the National Medical Association* 2006;98(10):1654-8
- [328] Koppurapu S, Lubelski D, Pennington Z, Khan M, Theodore N, Sciubba D : Comparison of operator and patient radiation exposure during fluoroscopy-guided vertebroplasty and kyphoplasty: a systematic review and meta-analysis. *Journal of neurosurgery. Spine* 2021;35(1):117-126
- [329] Balestrino A, Boriani S, Cecchinato R, Parafioriti A, Gambarotti M, Gasbarrini A : Vertebroplasty shows no antitumoral effect on vertebral metastasis: a case-based study on anatomopathological examinations. *European spine journal : official publication of the European Spine Society, the European Spinal Deformity Society, and the European Section of the Cervical Spine Research Society* 2020;29(12):3157-3162
- [330] Krueger A, Bliemel C, Zettl R, Ruchholtz S : Management of pulmonary cement embolism after percutaneous vertebroplasty and kyphoplasty: a systematic review of the literature. *European spine journal : official publication of the European Spine Society, the European Spinal Deformity Society, and the European Section of the Cervical Spine Research Society* 2009;18(9):1257-65
- [331] Trumm CG, Pahl A, Helmlberger TK, Jakobs TF, Zech CJ, Stahl R, Paprottka PM, Sandner TA, Reiser MF, Hoffmann R-T : CT fluoroscopy-guided percutaneous vertebroplasty in spinal malignancy: technical results, PMMA leakages, and complications in 202 patients. *Skeletal radiology* 2012;41(11):1391-400
- [332] Tatsui H, Onomura T, Morishita S, Oketa M, Inoue T : Survival rates of patients with metastatic spinal cancer after scintigraphic detection of abnormal radioactive accumulation. *Spine* 1996;21(18):2143-8
- [333] Bonnard E, Foti P, Kastler A, Amoretti N : Percutaneous vertebroplasty under local anaesthesia: feasibility regarding patients' experience. *European radiology* 2017;27(4):1512-1516
- [334] Ryan A, Byrne C, Pusceddu C, Buy X, Tsoumakidou G, Filippidis D : CIRSE Standards of Practice on Thermal Ablation of Bone Tumours. *Cardiovascular and interventional radiology* 2022;45(5):591-605
- [335] Tomasian A, Jennings JW : Percutaneous Minimally Invasive Thermal Ablation of Osseous Metastases: Evidence-Based Practice Guidelines. *AJR. American journal of roentgenology* 2020;215(2):502-510
- [336] Filippidis D, Tutton S, Kelekis A : Pain management: The rising role of interventional oncology. *Diagnostic and interventional imaging* 2017;98(9):627-634

- [337] Barzilai O, Bilsky MH, Laufer I : The Role of Minimal Access Surgery in the Treatment of Spinal Metastatic Tumors. *Global spine journal* 2020;10(2 Suppl):79S-87S
- [338] Napoli A, Anzidei M, Marincola BC, Brachetti G, Noce V, Boni F, Bertaccini L, Passariello R, Catalano C : MR imaging-guided focused ultrasound for treatment of bone metastasis. *Radiographics : a review publication of the Radiological Society of North America, Inc* 2013;33(6):1555-68
- [339] Dabrovolski D, EßER J, Lahm A, Merk H : Treatment of tumors and metastases of the spine by minimally invasive CAVITY-coblation method (plasma field therapy). *Journal of neurosurgical sciences* 2017;61(6):565-578
- [340] Murali N, Turmezei T, Bhatti S, Patel P, Marshall T, Smith T : What is the effectiveness of radiofrequency ablation in the management of patients with spinal metastases? A systematic review and meta-analysis. *Journal of orthopaedic surgery and research* 2021;16(1):659
- [341] Ragheb A, Vanood A, Fahim DK : The Addition of Radiofrequency Tumor Ablation to Kyphoplasty May Reduce the Rate of Local Recurrence in Spinal Metastases Secondary to Breast Cancer. *World neurosurgery* 2022;161:e500-e507
- [342] de Almeida Bastos DC, Everson RG, de Oliveira Santos BF, Habib A, Vega RA, Oro M, Rao G, Li J, Ghia AJ, Bishop AJ, Yeboa DN, Amini B, Rhines LD, Tatsui CE : A comparison of spinal laser interstitial thermotherapy with open surgery for metastatic thoracic epidural spinal cord compression. *Journal of neurosurgery. Spine* 2020;1-9
- [343] Bastos DCA, Vega RA, Traylor JL, Ghia AJ, Li J, Oro M, Bishop AJ, Yeboa DN, Amini B, Kumar VA, Rao G, Rhines LD, Tatsui CE : Spinal laser interstitial thermal therapy: single-center experience and outcomes in the first 120 cases. *Journal of neurosurgery. Spine* 2020;34(3):354-363
- [344] Ma Y, Wallace AN, Waqar SN, Morgensztern D, Madaeil TP, Tomasian A, Jennings JW : Percutaneous Image-Guided Ablation in the Treatment of Osseous Metastases from Non-small Cell Lung Cancer. *Cardiovascular and interventional radiology* 2018;41(5):726-733
- [345] Pusceddu C, Sotgia B, Fele RM, Melis L : Treatment of bone metastases with microwave thermal ablation. *Journal of vascular and interventional radiology : JVIR* 2013;24(2):229-33
- [346] Gennaro N, Sconfienza LM, Ambrogi F, Boveri S, Lanza E : Thermal ablation to relieve pain from metastatic bone disease: a systematic review. *Skeletal radiology* 2019;48(8):1161-1169
- [347] Hurwitz MD, Ghanouni P, Kanaev SV, Iozzeff D, Gianfelice D, Fennessy FM, Kuten A, Meyer JE, LeBlang SD, Roberts A, Choi J, Lerner JM, Napoli A, Turkevich VG, Inbar Y, Tempany CMC, Pfeffer RM : Magnetic resonance-guided focused ultrasound for patients with painful bone metastases: phase III trial results. *Journal of the National Cancer Institute* 2014;106(5)
- [348] Cazzato RL, de Rubeis G, de Marini P, Dalili D, Koch G, Auloge P, Garnon J, Gangi A : Percutaneous microwave ablation of bone tumors: a systematic review. *European radiology* 2021;31(5):3530-3541
- [349] Tomasian A, Wallace A, Northrup B, Hillen TJ, Jennings JW : Spine Cryoablation: Pain Palliation and Local Tumor Control for Vertebral Metastases. *AJNR. American journal of neuroradiology* 2016;37(1):189-95
- [350] Mayer T, Cazzato RL, De Marini P, Auloge P, Dalili D, Koch G, Garnon J, Gangi A : Spinal metastases treated with bipolar radiofrequency ablation with increased (>70°C) target temperature: Pain management and local tumor control. *Diagnostic and interventional imaging* 2021;102(1):27-34
- [351] Mehta TI, Heiberger C, Kazi S, Brown M, Weissman S, Hong K, Mehta M, Yim D : Effectiveness of Radiofrequency Ablation in the Treatment of Painful Osseous Metastases: A Correlation Meta-Analysis with Machine Learning Cluster Identification. *Journal of vascular and interventional radiology : JVIR* 2020;31(11):1753-1762
- [352] Callstrom MR, Dupuy DE, Solomon SB, Beres RA, Littrup PJ, Davis KW, Paz-Fumagalli R, Hoffman C, Atwell TD, Charboneau JW, Schmit GD, Goetz MP, Rubin J, Brown KJ, Novotny PJ, Sloan JA : Percutaneous image-guided cryoablation of painful metastases involving bone: multicenter trial. *Cancer* 2013;119(5):1033-41
- [353] Prologo JD, Passalacqua M, Patel I, Bohnert N, Corn DJ : Image-guided cryoablation for the treatment of painful musculoskeletal metastatic disease: a single-center experience. *Skeletal radiology* 2014;43(11):1551-9
- [354] Yang Y, Li Y, Wu Y, Qiu S, Liu C, Wang Q, Hong Y, Lyu J, Zhang Y, Du D : Retrospective analysis of CT-guided percutaneous cryoablation for treatment of painful osteolytic bone metastasis. *Cryobiology* 2020;92:203-207
- [355] Wallace AN, McWilliams SR, Connolly SE, Symanski JS, Vaswani D, Tomasian A, Vyhmeister R, Lee AM, Madaeil TP, Hillen TJ, Jennings JW : Percutaneous Image-Guided Cryoablation of Musculoskeletal Metastases: Pain Palliation and Local Tumor Control. *Journal of vascular and interventional radiology : JVIR* 2016;27(12):1788-1796
- [356] Cazzato RL, Garnon J, Caudrelier J, Rao PP, Koch G, Gangi A : Percutaneous radiofrequency ablation of painful spinal metastasis: a systematic literature assessment of analgesia and safety. *International journal of hyperthermia : the official journal of European Society for Hyperthermic Oncology, North American Hyperthermia Group* 2018;34(8):1272-1281
- [357] Deschamps F, Farouil G, Ternes N, Gaudin A, Hakime A, Tselikas L, Teriitehau C, Baudin E, Auperin A, de Baere T : Thermal ablation techniques: a curative treatment of bone metastases in selected patients?. *European radiology* 2014;24(8):1971-80
- [358] Cazzato RL, Palussi re J, Auloge P, Rousseau C, Koch G, Dalili D, Buy X, Garnon J, De Marini P, Gangi A : Complications Following Percutaneous Image-guided Radiofrequency Ablation of Bone Tumors: A 10-year Dual-Center Experience. *Radiology* 2020;296(1):227-235
- [359] Di Staso M, Gravina GL, Zugaro L, Bonfilii P, Gregori L, Franzese P, Marampon F, Vittorini F, Moro R, Tombolini V, Di Cesare E, Masciocchi C : Treatment of Solitary Painful Osseous Metastases with Radiotherapy,

- Cryoablation or Combined Therapy: Propensity Matching Analysis in 175 Patients. *PLoS one* 2015;10(6):e0129021
- [360] Di Staso M, Zugaro L, Gravina GL, Bonfili P, Marampon F, Di Nicola L, Conchiglia A, Ventura L, Franzese P, Gallucci M, Masciocchi C, Tombolini V : A feasibility study of percutaneous Radiofrequency Ablation followed by Radiotherapy in the management of painful osteolytic bone metastases. *European radiology* 2011;21(9):2004-10
- [361] Levy J, Hopkins T, Morris J, Tran ND, David E, Massari F, Farid H, Vogel A, O'Connell WG, Sunenshine P, Dixon R, Gangi A, von der Höh N, Bagla S : Radiofrequency Ablation for the Palliative Treatment of Bone Metastases: Outcomes from the Multicenter OsteoCool Tumor Ablation Post-Market Study (OPuS One Study) in 100 Patients. *Journal of vascular and interventional radiology : JVIR* 2020;31(11):1745-1752
- [362] Li F, Wang W, Li LI, Chang Y, Su D, Guo G, He X, Li M : An effective therapy to painful bone metastases: cryoablation combined with zoledronic acid. *Pathology oncology research : POR* 2014;20(4):885-91
- [363] Luksanaprukpa P, Santipas B, Rajinda P, Chueaboonchai T, Chituaarikul K, Bovonratwet P, Wilatratsami S : Postoperative outcomes of subaxial cervical spine metastasis: Comparison among the anterior, posterior, and combined approaches. *Journal of bone oncology* 2022;34:100424
- [364] Bransford RJ, Lee MJ, Reis A : Posterior fixation of the upper cervical spine: contemporary techniques. *The Journal of the American Academy of Orthopaedic Surgeons* 2011;19(2):63-71
- [365] Moulding HD, Bilsky MH : Metastases to the craniovertebral junction. *Neurosurgery* 2010;66(3 Suppl):113-8
- [366] De la Garza-Ramos R, Benvenuti-Regato M, Caro-Osorio E : Vertebroplasty and kyphoplasty for cervical spine metastases: a systematic review and meta-analysis. *International journal of spine surgery* 2016;10:7
- [367] Chaichana KL, Pendleton C, Sciubba DM, Wolinsky J-P, Gokaslan ZL : Outcome following decompressive surgery for different histological types of metastatic tumors causing epidural spinal cord compression. *Clinical article. Journal of neurosurgery. Spine* 2009;11(1):56-63
- [368] Fehlings MG, David KS, Vialle L, Vialle E, Setzer M, Vrionis FD : Decision making in the surgical treatment of cervical spine metastases. *Spine* 2009;34(22 Suppl):S108-17
- [369] Soliman MAR, Khan S, Ruggiero N, Mariotti BL, Aguirre AO, Kuo CC, Fritz AG, Sharma S, Nezha A, Levy BR, Khan A, Salem AA, Jowdy PK, Zeeshan Q, Ghannam MM, Starling RV, Pollina J, Mullin JP : Complications associated with subaxial placement of pedicle screws versus lateral mass screws in the cervical spine: systematic review and meta-analysis comprising 1768 patients and 8636 screws. *Neurosurgical review* 2022;45(3):1941-1950
- [370] Osterhoff G, Ryang Y-M, von Oelhafen J, Meyer B, Ringel F : Posterior Multilevel Instrumentation of the Lower Cervical Spine: Is Bridging the Cervicothoracic Junction Necessary?. *World neurosurgery* 2017;103:419-423
- [371] Polly DW, Chou D, Sembrano JN, Ledonio CGT, Tomita K : An analysis of decision making and treatment in thoracolumbar metastases. *Spine* 2009;34(22 Suppl):S118-27
- [372] Chen Y-J, Chang G-C, Chen H-T, Yang T-Y, Kuo BI-T, Hsu H-C, Yang H-W, Lee T-S : Surgical results of metastatic spinal cord compression secondary to non-small cell lung cancer. *Spine* 2007;32(15):E413-8
- [373] Spiegl UJ, Weidling M, Nitsch V, Heilmann R, Heilemann M, Wendler T, Schleifenbaum S, Reinhardt M, Heyde C-E : Restricted cement augmentation in unstable geriatric midthoracic fractures treated by long-segmental posterior stabilization leads to a comparable construct stability. *Scientific reports* 2021;11(1):23816
- [374] Orenday-Barraza JM, Cavagnaro MJ, Avila MJ, Strouse IM, Dowell A, Kisana H, Khan N, Ravinsky R, Baaj AA : 10-Year Trends in the Surgical Management of Patients with Spinal Metastases: A Scoping Review. *World neurosurgery* 2022;157:170-186.e3
- [375] Ehresman J, Pennington Z, Elsamadicy AA, Hersh A, Lubelski D, Lehner K, Cottrill E, Schilling A, Lakomkin N, Ahmed AK, Lo S-F, Sciubba DM : Fenestrated pedicle screws for thoracolumbar instrumentation in patients with poor bone quality: Case series and systematic review of the literature. *Clinical neurology and neurosurgery* 2021;206:106675
- [376] Wiggins GC, Mirza S, Bellabarba C, West GA, Chapman JR, Shaffrey CI : Perioperative complications with costotransversectomy and anterior approaches to thoracic and thoracolumbar tumors. *Neurosurgical focus* 2001;11(6):e4
- [377] Holman PJ, Suki D, McCutcheon I, Wolinsky J-P, Rhines LD, Gokaslan ZL : Surgical management of metastatic disease of the lumbar spine: experience with 139 patients. *Journal of neurosurgery. Spine* 2005;2(5):550-63
- [378] Street J, Fisher C, Sparkes J, Boyd M, Kwon B, Paquette S, Dvorak M : Single-stage posterolateral vertebrectomy for the management of metastatic disease of the thoracic and lumbar spine: a prospective study of an evolving surgical technique. *Journal of spinal disorders & techniques* 2007;20(7):509-20
- [379] Gao Z-Y, Zhang T, Zhang H, Pang C-G, Xia Q : Effectiveness of Preoperative Embolization in Patients with Spinal Metastases: A Systematic Review and Meta-Analysis. *World neurosurgery* 2021;152:e745-e757
- [380] Groot OQ, van Steijn NJ, Ogink PT, Pierik R-J, Bongers MER, Zijlstra H, de Groot TM, An TJ, Rabinov JD, Verlaan J-J, Schwab JH : Preoperative embolization in surgical treatment of spinal metastases originating from non-hypervascular primary tumors: a propensity score matched study using 495 patients. *The spine journal : official journal of the North American Spine Society* 2022;22(8):1334-1344
- [381] Voelker A, Osterhoff G, Einhorn S, Ebel S, Heyde C-E, Pieroh P : Does the anatomical region predict blood loss or neurological deficits in embolized renal cancer spine metastases? A single-center experience with 31 patients. *World journal of surgical oncology* 2022;20(1):208

- [382] Kato SO, Hozumi T, Takaki Y, Yamakawa K, Goto T, Kondo T : Optimal schedule of preoperative embolization for spinal metastasis surgery. *Spine* 2013;38(22):1964-9
- [383] Westbroek EM, Ahmed AK, Pennington Z, Goodwin ML, Xia Y, Boone C, Gailloud P, Sciubba DM : Hypervascular Metastatic Spine Tumor Angiographic Relationships with the Artery of Adamkiewicz and Other Radiculomedullary Arteries. *World neurosurgery* 2019;126:e480-e485
- [384] Onishi E, Hashimura T, Ota S, Fujita S, Tsukamoto Y, Matsunaga K, Yasuda T : The Efficacy and Complications of Preoperative Embolization of Metastatic Spinal Tumors: Risk of Paralysis after Embolization. *Spine surgery and related research* 2022;6(3):288-293
- [385] Houten JK, Swiggett SJ, Hadid B, Choueka DM, Kinon MD, Buciu R, Zumofen DW : Neurologic Complications of Preoperative Embolization of Spinal Metastasis: A Systemic Review of the Literature Identifying Distinct Mechanisms of Injury. *World neurosurgery* 2020;143:374-388
- [386] Pipola V, Terzi S, Tedesco G, Bandiera S, Brødano GB, Ghermandi R, Evangelisti G, Girolami M, Gasbarrini A : Metastatic epidural spinal cord compression: does timing of surgery influence the chance of neurological recovery? An observational case-control study. *Supportive care in cancer : official journal of the Multinational Association of Supportive Care in Cancer* 2018;26(9):3181-3186
- [387] Quraishi NA, Rajagopal TS, Manoharan SR, Elsayed S, Edwards KL, Boszczyk BM : Effect of timing of surgery on neurological outcome and survival in metastatic spinal cord compression. *European spine journal : official publication of the European Spine Society, the European Spinal Deformity Society, and the European Section of the Cervical Spine Research Society* 2013;22(6):1383-8
- [388] Fan YU, Zhou XI, Wang H, Jiang P, Cai S, Zhang J, Liu Y : The timing of surgical intervention in the treatment of complete motor paralysis in patients with spinal metastasis. *European spine journal : official publication of the European Spine Society, the European Spinal Deformity Society, and the European Section of the Cervical Spine Research Society* 2016;25(12):4060-4066
- [389] Fürstenberg CH, Wiedenhöfer B, Gerner HJ, Putz C : The effect of early surgical treatment on recovery in patients with metastatic compression of the spinal cord. *The Journal of bone and joint surgery. British volume* 2009;91(2):240-4
- [390] Chaichana KL, Woodworth GF, Sciubba DM, McGirt MJ, Witham TJ, Bydon A, Wolinsky JP, Gokaslan Z : Predictors of ambulatory function after decompressive surgery for metastatic epidural spinal cord compression. *Neurosurgery* 2008;62(3):683-92; discussion 683-92
- [391] Hessler C, Burkhardt T, Raimund F, Regelsberger J, Vettorazzi E, Madert J, Eggers C : Dynamics of neurological deficit after surgical decompression of symptomatic vertebral metastases. *Spine* 2009;34(6):566-71
- [392] Laufer I, Rubin DG, Lis E, Cox BW, Stubblefield MD, Yamada Y, Bilsky MH : The NOMS framework: approach to the treatment of spinal metastatic tumors. *The oncologist* 2013;18(6):744-51
- [393] Patchell RA, Tibbs PA, Regine WF, Payne R, Saris S, Kryscio RJ, Mohiuddin M, Young B : Direct decompressive surgical resection in the treatment of spinal cord compression caused by metastatic cancer: a randomised trial. *Lancet (London, England)* 366(9486):643-8
- [394] Ringel F, Ryang Y-M, Kirschke JS, Müller BS, Wilkens JJ, Brodard J, Combs SE, Meyer B : Radiolucent Carbon Fiber-Reinforced Pedicle Screws for Treatment of Spinal Tumors: Advantages for Radiation Planning and Follow-Up Imaging. *World neurosurgery* 2017;105:294-301
- [395] Boriani S, Tedesco G, Ming LU, Ghermandi R, Amichetti M, Fossati P, Krenkli M, Mavilla L, Gasbarrini A : Carbon-fiber-reinforced PEEK fixation system in the treatment of spine tumors: a preliminary report. *European spine journal : official publication of the European Spine Society, the European Spinal Deformity Society, and the European Section of the Cervical Spine Research Society* 2018;27(4):874-881
- [396] Ignasiak D, Rüeiger A, Sperr R, Ferguson SJ : Thoracolumbar spine loading associated with kinematics of the young and the elderly during activities of daily living. *Journal of biomechanics* 2018;70:175-184
- [397] Kumar N, Patel R, Wadhwa AC, Kumar A, Milavec HM, Sonawane D, Singh G, Benneker LM : Basic concepts in metal work failure after metastatic spine tumour surgery. *European spine journal : official publication of the European Spine Society, the European Spinal Deformity Society, and the European Section of the Cervical Spine Research Society* 2018;27(4):806-814
- [398] Kumar N, Lopez KG, Alathur Ramakrishnan S, Hallinan JTPD, Fuh JYH, Pandita N, Madhu S, Kumar A, Benneker LM, Vellayappan BA : Evolution of materials for implants in metastatic spine disease till date - Have we found an ideal material?. *Radiotherapy and oncology : journal of the European Society for Therapeutic Radiology and Oncology* 2021;163:93-104
- [399] Kumar N, Ramakrishnan SA, Lopez KG, Madhu S, Ramos MRD, Fuh JYH, Hallinan J, Nolan CP, Benneker LM, Vellayappan BA : Can Polyether Ether Ketone Dethrone Titanium as the Choice Implant Material for Metastatic Spine Tumor Surgery?. *World neurosurgery* 2021;148:94-109
- [400] Bibbo C, Patel DV, Benevenia J : Perioperative considerations in patients with metastatic bone disease. *The Orthopedic clinics of North America* 2000;31(4):577-95, viii
- [401] Pennington Z, Cottrill E, Lubelski D, Ehresman J, Theodore N, Sciubba DM : Systematic review and meta-analysis of the clinical utility of Enhanced Recovery After Surgery pathways in adult spine surgery. *Journal of neurosurgery. Spine* 2020;34(2):325-347
- [402] Devin CJ, McGirt MJ : Best evidence in multimodal pain management in spine surgery and means of assessing postoperative pain and functional outcomes. *Journal of clinical neuroscience : official journal of the Neurosurgical Society of Australasia* 2015;22(6):930-8
- [403] Agabegi SS, Asghar FA, Herkowitz HN : Spinal orthoses. *The Journal of the American Academy of Orthopaedic Surgeons* 2010;18(11):657-67

- [404] Swann MC, Hoes KS, Aoun SG, McDonagh DL : Postoperative complications of spine surgery. Best practice & research. Clinical anaesthesiology 2016;30(1):103-20
- [405] US Department of Health and Human Services (HHS) : Common Terminology Criteria for Adverse Events (CTCAE). 2017-11-27.
- [406] Rades D, Huttenlocher S, Bajrovic A, Karstens JH, Adamietz IA, Kazic N, Rudat V, Schild SE : Surgery followed by radiotherapy versus radiotherapy alone for metastatic spinal cord compression from unfavorable tumors. International journal of radiation oncology, biology, physics 2011;81(5):e861-8
- [407] Arbeit JM, Hilaris BS, Brennan MF : Wound complications in the multimodality treatment of extremity and superficial truncal sarcomas. Journal of clinical oncology : official journal of the American Society of Clinical Oncology 1987;5(3):480-8
- [408] Hill RP, Kaspler P, Griffin AM, Sullivan B, Catton C, Alasti H, Abbas A, Heydarian M, Ferguson P, Wunder JS, Bell RS : Studies of the in vivo radiosensitivity of human skin fibroblasts. Radiotherapy and oncology : journal of the European Society for Therapeutic Radiology and Oncology 2007;84(1):75-83
- [409] Jarvers J-S, Lange M, Schiemann S, Pfränger J, Heyde C-E, Osterhoff G : Risk factors for wound-related complications after surgical stabilization of spinal metastases with a special focus on the effect of postoperative radiation therapy. BMC surgery 2021;21(1):423
- [410] Chadwick MA, Vieten D, Pettitt E, Dixon AR, Roe AM : Short course preoperative radiotherapy is the single most important risk factor for perineal wound complications after abdominoperineal excision of the rectum. Colorectal disease : the official journal of the Association of Coloproctology of Great Britain and Ireland 2006;8(9):756-61
- [411] McKinley W, Hills A, Sima A : Posterior cord syndrome: Demographics and rehabilitation outcomes. The journal of spinal cord medicine 2021;44(2):241-246
- [412] Fattal C, Fabbro M, Rouays-Mabit H, Verollet C, Bauchet L : Metastatic paraplegia and functional outcomes: perspectives and limitations for rehabilitation care. Part 2. Archives of physical medicine and rehabilitation 2011;92(1):134-45
- [413] Marie Uhlenbruch F, Schopow N, Roschke E, Lycke C, Heyde C-E, Mehnert-Theuerkauf A, Osterhoff G : The validity of the distress thermometer in patients with musculoskeletal tumors. Journal of Bone Oncology 2023;100479
- [414] Grimmett C, Heneka N, Chambers S : Psychological Interventions Prior to Cancer Surgery: a Review of Reviews. Current anesthesiology reports 2022;12(1):78-87
- [415] Samama MM, Cohen AT, Darmon JY, Desjardins L, Eldor A, Janbon C, Leizorovicz A, Nguyen H, Olsson CG, Turpie AG, Weisslinger N : A comparison of enoxaparin with placebo for the prevention of venous thromboembolism in acutely ill medical patients. Prophylaxis in Medical Patients with Enoxaparin Study Group. The New England journal of medicine 1999;341(11):793-800
- [416] Lee AYY, Levine MN : Venous thromboembolism and cancer: risks and outcomes. Circulation 2003;107(23 Suppl 1):I17-21
- [417] Huisman M, van den Bosch MAAJ, Wijlemans JW, van Vulpen M, van der Linden YM, Verkooijen HM : Effectiveness of reirradiation for painful bone metastases: a systematic review and meta-analysis. International journal of radiation oncology, biology, physics 2012;84(1):8-14
- [418] Wong E, Hoskin P, Bedard G, Poon M, Zeng L, Lam H, Vulpe H, Tsao M, Pulezas N, Chow E : Re-irradiation for painful bone metastases - a systematic review. Radiotherapy and oncology : journal of the European Society for Therapeutic Radiology and Oncology 2014;110(1):61-70
- [419] Chow E, van der Linden YM, Roos D, Hartsell WF, Hoskin P, Wu JSY, Brundage MD, Nabid A, Tissing-Tan CJA, Oei B, Babington S, Demas WF, Wilson CF, Meyer RM, Chen BE, Wong RKS : Single versus multiple fractions of repeat radiation for painful bone metastases: a randomised, controlled, non-inferiority trial. The Lancet. Oncology 2014;15(2):164-71
- [420] Jeremic B, Shibamoto Y, Igrutinovic I : Second single 4 Gy reirradiation for painful bone metastasis. Journal of pain and symptom management 2002;23(1):26-30
- [421] Myrehaug S, Sahgal A, Hayashi M, Levivier M, Ma L, Martinez R, Paddick I, Régis J, Ryu S, Slotman B, De Salles A : Reirradiation spine stereotactic body radiation therapy for spinal metastases: systematic review. Journal of neurosurgery. Spine 2017;27(4):428-435
- [422] Thibault I, Campbell M, Tseng C-L, Atenafu EG, Letourneau D, Yu E, Cho BCJ, Lee YK, Fehlings MG, Sahgal A : Salvage Stereotactic Body Radiotherapy (SBRT) Following In-Field Failure of Initial SBRT for Spinal Metastases. International journal of radiation oncology, biology, physics 2015;93(2):353-60
- [423] Pontoriero A, Lillo S, Caravatta L, Bellafiore F, Longo S, Lattanzi E, Parisi S, Fiorica F, Massacesi M : Cumulative dose, toxicity, and outcomes of spinal metastases re-irradiation : Systematic review on behalf of the Re-Irradiation Working Group of the Italian Association of Radiotherapy and Clinical Oncology (AIRO). Strahlentherapie und Onkologie : Organ der Deutschen Röntgengesellschaft ... [et al] 2021;197(5):369-384
- [424] Sasamura K, Suzuki R, Kozuka T, Yoshimura R, Yoshioka Y, Oguchi M : Outcomes after reirradiation of spinal metastasis with stereotactic body radiation therapy (SBRT): a retrospective single institutional study. Journal of radiation research 2020;61(6):929-934
- [425] Ito K, Ogawa H, Nakajima Y : Efficacy and toxicity of re-irradiation spine stereotactic body radiotherapy with respect to irradiation dose history. Japanese journal of clinical oncology 2021;51(2):264-270
- [426] Ehret F, Mose L, Kufeld M, Fürweger C, Windisch P, Haidenberger A, Schichor C, Tonn J-C, Muacevic A : Image-Guided Robotic Radiosurgery for the Treatment of Same Site Spinal Metastasis Recurrences. Frontiers in oncology 2021;11:642314

- [427] Ito K, Nihei K, Shimizuguchi T, Ogawa H, Furuya T, Sugita S, Hozumi T, , Karasawa K : Postoperative re-irradiation using stereotactic body radiotherapy for metastatic epidural spinal cord compression. Journal of neurosurgery. Spine 2018;29(3):332-338
- [428] Katsoulakis E, Riaz N, Cox B, Mechalakos J, Zatzky J, Bilsky M, Yamada Y : Delivering a third course of radiation to spine metastases using image-guided, intensity-modulated radiation therapy. Journal of neurosurgery. Spine 2013;18(1):63-8
- [429] Sahgal A, Ma L, Weinberg V, Gibbs IC, Chao S, Chang U-K, Werner-Wasik M, Angelov L, Chang EL, Sohn M-J, Soltys SG, Létourneau D, Ryu S, Gerszten PC, Fowler J, Wong CS, Larson DA : Reirradiation human spinal cord tolerance for stereotactic body radiotherapy. International journal of radiation oncology, biology, physics 2012;82(1):107-16
- [430] Rades D, Stalpers LJA, Veninga T, Hoskin PJ : Spinal reirradiation after short-course RT for metastatic spinal cord compression. International journal of radiation oncology, biology, physics 2005;63(3):872-5
- [431] Rades D, Rudat V, Veninga T, Stalpers LJA, Hoskin PJ, Schild SE : Prognostic factors for functional outcome and survival after reirradiation for in-field recurrences of metastatic spinal cord compression. Cancer 2008;113(5):1090-6
- [432] Maranzano E, Trippa F, Casale M, Anselmo P, Rossi R : Reirradiation of metastatic spinal cord compression: definitive results of two randomized trials. Radiotherapy and oncology : journal of the European Society for Therapeutic Radiology and Oncology 2011;98(2):234-7
- [433] Rades D, Evers JN, Bajrovic A, Veninga T, Schild SE : Re-irradiation of spinal cord compression due to metastasis in elderly patients. Anticancer research 2014;34(5):2555-8
- [434] Nieder C, Grosu AL, Andratschke NH, Molls M : Proposal of human spinal cord reirradiation dose based on collection of data from 40 patients. International journal of radiation oncology, biology, physics 2005;61(3):851-5
- [435] Nieder C, Grosu AL, Andratschke NH, Molls M : Update of human spinal cord reirradiation tolerance based on additional data from 38 patients. International journal of radiation oncology, biology, physics 2006;66(5):1446-9
- [436] Doi H, Tamari K, Oh R-J, Nieder C : New clinical data on human spinal cord re-irradiation tolerance. Strahlentherapie und Onkologie : Organ der Deutschen Röntgengesellschaft ... [et al] 2021;197(6):463-473

Versionsnummer:	1.1
Erstveröffentlichung:	06/2024
Nächste Überprüfung geplant:	05/2029

Die AWMF erfasst und publiziert die Leitlinien der Fachgesellschaften mit größtmöglicher Sorgfalt - dennoch kann die AWMF für die Richtigkeit des Inhalts keine Verantwortung übernehmen. **Insbesondere bei Dosierungsangaben sind stets die Angaben der Hersteller zu beachten!**

Autorisiert für elektronische Publikation: AWMF online