

publiziert bei:	 Das Portal der wissenschaftlichen Medizin		
AWMF-Register Nr.	085-003	Klasse:	S2e

Leitlinieninitiative

DEUTSCHE GESELLSCHAFT FÜR ULTRASCHALL IN DER MEDIZIN



085-003 S2e Leitlinie (Langversion)

Fraktursonografie

Deutsche Gesellschaft für Ultraschall in der Medizin e.V. (DEGUM)
und
Deutsche Gesellschaft für Orthopädie und Unfallchirurgie e.V. (DGOU)
Deutsche Gesellschaft für Kinderchirurgie e.V. (DGKCH)
Deutsche Röntgengesellschaft e.V. (DRG)
Deutsche Gesellschaft für Handchirurgie e.V. (DGH)
Deutsche Gesellschaft für Kinder- und Jugendmedizin e.V. (DGKJ)
Deutsche Gesellschaft für Orthopädie und Orthopädische Chirurgie e.V. (DGOOC)
Gesellschaft für Pädiatrische Radiologie e.V. (GPR)
Deutsche Gesellschaft für Unfallchirurgie e.V. (DGU)



Version 1.0

gültig von: 1.2.2023 bis: 31.1.2028

Diese Leitlinie sollte wie folgt zitiert werden: AWMF 085-003 S2e Leitlinie, **Fraktursonografie**, Ackermann O, Fischer C, Grosser K, Hauenstein C, Kluge S, Moritz JD, Berthold D, Tesch C, von Kaisenberg C.
<https://register.awmf.org/de/leitlinien/detail/085-003>

Herausgebende federführende Fachgesellschaft:

Deutsche Gesellschaft für Ultraschall in der Medizin (DEGUM)
 Charlottenstr. 79/80
 10117 Berlin
 Tel.:+49 30 2060 8888-0, Fax: +49 30 2060 8888-90
 Internet: www.degum.de
 e-mail: geschaeftsstelle@degum.de

Präambel

Die Fraktursonografie ist eine Methode, die mit hoher Sensitivität und Spezifität Frakturen erkennt.

Für einige Frakturtypen kann sie das Röntgen ersetzen.

Für andere Frakturen kann sie die Indikation zum MRT / Schnittbilddiagnostik erhärten.

Wieder andere Frakturen benötigen eine primäre Schnittbilddiagnostik.

Voraussetzung der Fraktursonografie:

- Verfügbarkeit von Ultraschallgeräten von mindestens mittlerer Qualität, mit hoch auflösendem Linearschallkopf
- Absolvieren eines spezifischen Trainings (z.B. Kurs der DEGUM, oder Hospitation)
- Standardisierte Dokumentation (Nachprüfbarkeit der Einstellungen)
- Motivation

Bei Einhaltung der Qualitätskriterien kann der Ultraschall die Röntgendiagnostik in vielen Fällen ohne Einbuße der diagnostischen Testgüte ersetzen.

Die wichtigste Empfehlung auf einen Blick

7.1	Empfehlung	Stand 14.11.2021
Empfehlungsgrad A	Die Fraktursonografie soll als Standarddiagnostik bei dem V.a. eine distale Unterarmfraktur im Wachstumsalter bis 12 Jahre angewendet werden, bei geplanter operativer Therapie soll zusätzlich eine Röntgenkontrolle erfolgen, bei konservativer Behandlung ist keine Röntgenkontrolle notwendig. <i>starker Konsens</i>	
Evidenzgrad 2++	Douma-den Hamer D, Blanker MH, Edens MA, et al. Ultrasound for Distal Forearm Fracture: A Systematic Review and Diagnostic Meta-Analysis. PLoS One. 2016;11(5):e0155659. doi:10.1371/journal.pone.0155659 Ackermann O, Wojciechowski P, Dzierzega M, et al. Sokrat II - An International, Prospective, Multicenter, Phase IV Diagnostic Trial to Evaluate the Efficacy of the Wrist SAFE Algorithm in Fracture Sonography of Distal Forearm Fractures in Children. Ultraschall Med. 2019;40(3):349-358. doi:10.1055/a-0825-6284	

Inhaltsverzeichnis

HERAUSGEBENDE FEDERFÜHRENDE FACHGESELLSCHAFT:	2
PRÄAMBEL	2
DIE WICHTIGSTE EMPFEHLUNG AUF EINEN BLICK	2
VERZEICHNIS DER EMPFEHLUNGEN.....	4
VERZEICHNIS DER TABELLEN.....	4
VERZEICHNIS DER ABBILDUNGEN.....	4
1. GELTUNGSBEREICH UND ZWECK	5
1.1 ZIELSETZUNG UND FRAGESTELLUNG.....	5
1.2 VERSORGBEREICH.....	5
1.3 PATIENTEN-ZIELGRUPPE.....	5
1.4 ADRESSATEN.....	5
1.5 HINWEISE ZUM SPRACHGEBRAUCH.....	5
1.6 WEITERE DOKUMENTE ZU DIESER LEITLINIE.....	5
2. HANDLUNGSEMPFEHLUNGEN & HINTERGRUNDTEXTE	5
2.1 EINLEITUNG.....	5
2.2 ANATOMISCHE REGIONEN (ÜBERSICHT).....	8
3. WICHTIGE FORSCHUNGSFRAGEN	59
4. ZUSAMMENSETZUNG DER LEITLINIENGRUPPE	59
4.1 LEITLINIENKOORDINATOR / ANSPRECHPARTNER.....	59
4.3. PATIENTEN / BÜRGER BETEILIGUNG.....	60
4.4 METHODISCHE BEGLEITUNG.....	60
5. INFORMATIONEN ZU DIESER LEITLINIE	60
5.1 METHODISCHE GRUNDLAGEN.....	60
5.2 SYSTEMATISCHE RECHERCHE UND AUSWAHL DER EVIDENZ.....	60
5.3. KONSENSFINDUNG.....	61
5.4 EMPFEHLUNGSGRADUIERUNG UND FESTSTELLUNG DER KONSENSSTÄRKE.....	61
5.5.1 FESTSTELLUNG DES EMPFEHLUNGSGRADES.....	61
5.5.2 FESTSTELLUNG DER KONSENSSTÄRKE.....	61
6. REDAKTIONELLE UNABHÄNGIGKEIT	62
6.1 FINANZIERUNG DER LEITLINIE.....	62
6.2 DARLEGUNG VON INTERESSEN UND UMGANG MIT INTERESSENKONFLIKTEN.....	62
7. EXTERNE BEGUTACHTUNG UND VERABSCHIEDUNG	62
8. GÜLTIGKEITSDAUER UND AKTUALISIERUNGSVERFAHREN	62
9. VERWENDETE ABKÜRZUNGEN	63
10. LITERATURVERZEICHNIS	64

Verzeichnis der Empfehlungen

1 Schädelfraktur.....	9
2 Klavikulafraktur.....	11
3 AC-Gelenkssprengung.....	13
4 SC-Gelenkssprengung.....	14
5 proximale Humerusfraktur.....	16
6 Ellenbogenfrakturen.....	19
7 distale Unterarmfraktur.....	22
8 Skaphoidfraktur.....	25
9 Triquetrumfraktur.....	29
10 Subkapitale Mittelhandfraktur 5. Strahl.....	31
11 Palmare Platte.....	35
12 Rippenfraktur.....	38
13 Sternumfrakturen.....	40
14 Femur-Wulstfrakturen.....	42
15 Unterschenkel-Frakturen.....	44
16 Toddler's Fraktur.....	47
17 Mittelfuß-Frakturen.....	48
18 Stressfrakturen.....	49
19 Frakturdislokation.....	51
20 Kallusdarstellung.....	54
21 Pseudarthrose.....	56

Verzeichnis der Tabellen

Tabelle 1: Mitglieder der Leitliniengruppe.....	60
Tabelle 2: Dreistufiges Schema zur Graduierung von Empfehlungen.....	61
Tabelle 3: Feststellung der Konsensstärke.....	61
Tabelle 4: Verwendete Abkürzungen.....	63

Verzeichnis der Abbildungen

Abb. 1: Shoulder-SAFE.....	18
Abb. 2: Elbow-SAFE.....	21
Abb. 3: Wrist-SAFE.....	24

1. Geltungsbereich und Zweck

1.1 Zielsetzung und Fragestellung

Aufarbeitung und Zusammenfassung der klinischen Evidenz zur Frakturspaltsonografie, insbesondere im Vergleich zum konventionellen Röntgen, Entwicklung von Algorithmen, Formulierung von Empfehlungen für die regelhafte Anwendung der Fraktursonografie als Beitrag zur Etablierung von Standards für diese Methode.

1.2 Versorgungsbereich

Diagnostik, allgemein - und spezialärztliche Versorgung: ambulant, stationär, teilstationär.

1.3 Patienten-Zielgruppe

Patienten mit Frakturen, Traumapatienten, schwerpunktmäßig im Kindesalter; indikationsabhängig auch bei Erwachsenen

1.4 Adressaten

Ärztinnen und Ärzte für Chirurgie, Orthopädie und Unfallchirurgie, Kinderchirurgie, Handchirurgie, Kinder- und Jugendradiologie, Radiologie; Klinikärztinnen und Klinikärzte und niedergelassene Ärztinnen und Ärzte der o.g. Fachrichtungen und zur Information für Notfallmediziner und alle Ärztinnen und Ärzte, die Frakturen diagnostizieren und versorgen.

1.5 Hinweise zum Sprachgebrauch

Aus Gründen der besseren Lesbarkeit wird bei Personenbezeichnungen und personenbezogenen Hauptwörtern die männliche Form verwendet. Entsprechende Begriffe gelten im Sinne der Gleichbehandlung für alle Geschlechter.

1.6 Weitere Dokumente zu dieser Leitlinie

- Langversion
- Kurzversion
- Leitlinienreport mit Evidenztabellen der eingeschlossenen und kritisch bewerteten Studien

Alle Dokumente finden sich unter: <https://register.awmf.org/de/leitlinien/detail/085-003>

2. Handlungsempfehlungen & Hintergrundtexte

2.1 Einleitung

Die Fraktursonografie hat sich in den letzten 20 Jahren durch vermehrte wissenschaftliche Tätigkeit und eine Verbesserung der Ultraschallgeräte substanziell entwickelt. Sie wird eingesetzt zur Frakturdiagnostik, zur Kontrolle der Frakturheilung und Dislokation, bei Bandinstabilitäten und bei traumatischen Weichteilverletzungen. Gegenstand dieser Leitlinie ist, den aktuellen Stand der Sonografie im Hinblick auf die Frakturdiagnostik und Diagnostik bei Gelenkinstabilität anhand der aktuellen Literatur aufzuzeigen. Dabei ist den Autoren klar, dass diese Leitlinie zu einer diagnostischen Methode, anders als bei LL zu definierten Krankheitsbildern, ihre Limitationen im Hinblick auf die Empfehlungsgrade hat, da bei vielen Indikationen aktuell noch keine Evidenz mit hohem Evidenzlevel vorliegt.

Die Fraktursonografie ist nicht geeignet, die Röntgendiagnostik komplett zu ersetzen (Tougas et al. 2022), sondern nur bei definierten Indikationen zu ergänzen und überflüssige Aufnahmen mit ionisierenden Strahlen zu vermeiden. Insbesondere im Wachstumsalter ist es ein lohnendes Ziel, Strahlenbelastung für unsere Patienten möglichst weit zu reduzieren. Hierbei ist dem ALARA Prinzip („as low a reasonably achievable“) zu folgen, sodass bei gleicher Sicherheit und Effizienz Röntgenstrahlung eingespart werden soll, wenn andere Methoden zur Verfügung stehen, die das gleiche Ergebnis erbringen.

Die meisten Frakturen im Wachstumsalter entstehen an den Metaphysen, die in der Regel der Sonografie gut zugänglich sind. Die selteneren Schaftfrakturen werden generell operativ versorgt; deswegen ist die Röntgendiagnostik in diesen Fällen absolut vorzuziehen, weil damit die Frakturausdehnung, vor allem inkomplette Biegungskeile, sehr viel besser visualisiert werden können (Kraus, Wessel 2010).

Wenn mittels Ultraschall eine eindeutige Diagnose gestellt werden kann, so lässt sich die Diagnostik deutlich beschleunigen, da gegebenenfalls nur ein einzelner Arzt-Patientenkontakt notwendig ist und eine Überweisung zur Röntgenuntersuchung entfällt. Auch zeigt die Literatur (Chaar-Alvarez 2011, Poonai et al 2017, Rowlands et al 2017, Epema et al 2019), dass die Schmerzen bei der korrekt indizierten und durchgeführten Fraktursonografie im Durchschnitt weniger ausgeprägt sind als bei der Röntgendiagnostik. Dies liegt daran, dass eine spezielle Lagerung in vielen Fällen nicht notwendig ist, weil die verletzte Extremität mit dem Ultraschallkopf umfahren werden kann. Auch wirkt das Ultraschallgel kühlend und schmerzstillend. Ein festes Aufdrücken des Ultraschallkopfes ist nicht notwendig (Ackermann et al 2019a).

Ein weiterer Vorteil der Ultraschalldiagnostik ist eine weite Verbreitung der Ultraschallgeräte, die zusätzliche Investitionen weitgehend überflüssig macht.

Besonderheiten der sonografischen Diagnostik

Für den an die Röntgendiagnostik gewöhnten Arzt ist es wichtig, die Unterschiede zur Röntgendiagnostik zu kennen:

Die Ultraschallbildgebung stellt stets nur die kortikale Knochenoberfläche dar und kann intraossäre Prozesse (Zyste, Tumor, Osteitis und andere mehr) nicht sicher nachweisen. Aus diesem Grunde sollte die Ultraschalluntersuchung der Röhrenknochen aus mindestens 3, wenn möglich 4 Richtungen (im Text als „Schnitt“ bezeichnet) erfolgen, um alle Aspekte der Verletzung sicher zu erfassen. Dennoch können pathologische Frakturen sonografisch nicht sicher diagnostiziert werden, weshalb im Verdachtsfall eine zusätzliche Bildgebung erfolgen muss.

Knorpelverletzungen

Die sonografische Diagnostik von rein knorpeligen Verletzungen des frühen Kindesalters, die sich radiologisch nicht darstellen lassen, ist nicht Gegenstand der aktuellen Leitlinienversion.

Dieses Einsatzgebiet ist in der Entwicklung und wird in Zukunft verstärkt Berücksichtigung finden.

Dokumentation

Auch bei der Bestimmung der Achsabweichung ist man auf die Darstellung der kortikalen Oberfläche reduziert, was bei der Diagnostik berücksichtigt werden muss.

Ein Vorteil der Fraktursonografie ist, dass Weichteilprozesse wie Hämatome oder Gelenkergüsse im gleichen Untersuchungsgang sicher und bei angepasster Untersuchungstechnik schmerzarm nachgewiesen werden können.

Bei der Dokumentation ist zu beachten, dass aus dem Ultraschallbild alleine die Untersuchungsregion und -ebene nicht sicher ersichtlich ist. Es ist daher zwingend notwendig, zu jeder Untersuchung die Patientenidentifikation, Seite, genaue Lokalisation und die Untersuchungsebene zu dokumentieren. Es wird ausdrücklich empfohlen, dass hier nach einem definierten Standard- Untersuchungsgang vorgegangen wird, um den Dokumentationsaufwand gering zu halten.

Bei sorgfältiger Dokumentation erscheint der Leitlinienkommission auch ein Review der Ultraschallaufnahmen analog einer Röntgenbesprechung möglich und sicher. Es ist im Rahmen der Fraktursonografie in der Regel nicht notwendig, einen dynamischen Untersuchungsgang als Video-Aufnahme zu dokumentieren, sofern alle geforderten Schnitte im Standbild dokumentiert sind (Ackermann et al 2019b).

Grundsätzliche Empfehlungen

Die Ultraschalldiagnostik ist ein additives diagnostisches Verfahren, das erhebliche Vorteile bietet. Sie kann die bewährte Röntgendiagnostik bei entsprechenden Indikationen ersetzen, wenn das verwendete Ultraschallgerät mindestens ein Mittelklassegerät ist und über einen hochfrequenten Linearschallkopf verfügt. Außerdem erfordert die Untersuchung entsprechende Expertise in der Erkennung von Frakturzeichen und Kenntnisse über den Untersuchungsgang und dessen Dokumentation. Dazu sind Ausbildung und Erfahrung erforderlich, die durch spezialisierte Kurse, Hospitationen und praktische Tätigkeit erworben werden können.

Sind diese Voraussetzungen nicht gegeben, so wird es auch bei den in dieser Leitlinie aufgeführten Indikationen für die Fraktursonografie nicht als Fehler angesehen, wenn auf die bewährte Röntgendiagnostik zurückgegriffen wird. Dies bedeutet natürlich auch, dass in diesen Fällen der Einsatz von Röntgenstrahlen nicht als Körperverletzung angesehen wird und die Risiken strahlenassoziierter Schäden geringer als die Risiken einer Fehlbehandlung infolge fehlerhafter Bildgebung angesehen werden. Bei polytraumatisierten Patientinnen/en wird auf die S3 Leitlinie Polytrauma bzw. auf die S2k Leitlinie Polytraumaversorgung im Kindesalter, bei Verdacht auf Kindesmisshandlung auf die S3 (+) Leitlinie Kindesmisshandlung verwiesen. Bei polytraumatisierten oder instabilen Patienten sollte zügig eine Schnittbilddiagnostik erfolgen, hier darf eine eventuelle Fraktursonografie nicht zu einer Zeitverzögerung führen.

Zu beachten ist generell, dass die Empfehlungen zur Ultraschalldiagnostik indikationsabhängig in einen diagnostischen Algorithmus gestellt werden sollten, den diese Leitlinie zu einem

einzelnen diagnostischen Verfahren ggf. jeweils nicht umfassend abbilden kann. Ziel ist deshalb der Verweis auf diese Leitlinie oder die Aufnahme von Empfehlungen aus dieser Leitlinie in entsprechende indikationsspezifische Leitlinien.

Abschließend möchten wir ausdrücklich betonen, dass diese Leitlinie dazu anregen soll, die entsprechenden infrastrukturellen und personellen Voraussetzungen zu schaffen, um eine Diagnostik konform mit dieser Leitlinie ermöglichen zu können.

2.2 anatomische Regionen (Übersicht)

- 1 Schädelfraktur
- 2 Klavikulafraktur
- 3 AC-Gelenkssprengung
- 4 SC-Gelenkssprengung
- 5 proximale Humerusfraktur
- 6 Ellenbogenfrakturen
- 7 distale Unterarmfraktur
- 8 Skaphoidfraktur
- 9 Triquetrumfraktur
- 10 Subkapitale Mittelhandfraktur 5. Strahl
- 11 Palmare Platte
- 12 Rippenfraktur
- 13 Sternumfrakturen
- 14 Femur-Wulstfrakturen
- 15 Unterschenkel-Frakturen
- 16 Toddler's Fraktur
- 17 Mittelfuß-Frakturen
- 18 Stressfrakturen
- 19 Frakturdislokation
- 20 Kallusdarstellung
- 21 Pseudarthrose

1 Schädelfraktur

1.1	Empfehlung	Stand 14.11.2021
Empfehlungsgrad A	Wird ein Patient bis 18 Jahre mit der Frage Schädelkalottenfraktur vorgestellt und bestehen keine klinischen Symptome, die entsprechend der Leitlinie Schädel-Hirn-Trauma eine CT- bzw. MRT-Untersuchung indizieren, soll eine Schädelkalottenfraktur bei Patientinnen und Patienten bis 18 Jahre mit der Sonografie diagnostiziert werden. <i>starker Konsens</i>	
Evidenzgrad 2+	Alexandridis G, Verschuuren EW, Rosendaal AV, Kanhai DA. Evidence base for point-of-care ultrasound (POCUS) for diagnosis of skull fractures in children: a systematic review and meta-analysis. Emerg Med J. Published online December 3, 2020. doi:10.1136/emered-2020-209887 Gordon I, Sinert R, Chao J. The Utility of Ultrasound in Detecting Skull Fractures After Pediatric Blunt Head Trauma: Systematic Review and Meta-Analysis. Pediatr Emerg Care. Published online February 28, 2020. doi:10.1097/PEC.0000000000001958	

Liegt keine ausreichende Expertise vor, sind keine ausreichenden Kapazitäten oder geeigneten Ultraschallgeräte vorhanden, so verweisen wir auf die entsprechenden AWMF-Leitlinien. Bei neurologischer Symptomatik ist primär eine CT zu indizieren (AWMF S3 Leitlinie Polytrauma und S2k Leitlinie Polytraumaversorgung im Kindesalter).

Kommentar der Gesellschaft für Pädiatrische Radiologie (GPR): Bei klinischem Verdacht auf Kalottenfraktur kann diese sonografisch bestätigt werden.

1.2	Empfehlung	Stand 14.11.2021
Empfehlungsgrad EK	Besteht der Verdacht auf eine Kindesmisshandlung, sollen entsprechend der Leitlinie Kindswohlfährdung Röntgenaufnahmen zur Diagnose einer Schädelfraktur angefertigt werden. <i>starker Konsens</i>	
Evidenzgrad 4		

Darlegung der Evidenzgrundlage

Die Analyse umfasst 8 Beobachtungsstudien moderater oder guter Qualität, deren Populationen bis auf einer Ausnahme im Alter unter 18 Jahren waren. Das CT ist in allen Studien die Referenzintervention. Der primäre Endpunkt ist die Sensitivität und Spezifität der US-Untersuchung; nur bei einer Studie war die Notwendigkeit zusätzlicher CT-Untersuchungen das primäre Outcome. Die beiden Meta-Analysen zeichnen sich durch hohe Qualität aus.

Die Evidenztabellen und Bewertung der Einzelstudien sind im Leitlinienreport **Anhang A 01** dargestellt.

Begründung des Empfehlungsgrades mit Darlegung der Abwägung von Nutzen und Schaden der Intervention

Mehrere Studien und zwei Metaanalysen weisen übereinstimmend darauf hin, dass Kalottenfrakturen bei milden Schädel-Hirn-Traumata sicher durch Point of Care Ultraschall (POCUS) selbst nach kurzer Einarbeitungszeit ohne Strahlenexposition mit hoher Sensitivität von 91% und Spezifität von 96% sicher diagnostiziert werden können (Alexandridis et al. 2020, Gordon et al. 2020). Kinder mit isolierter linearer Kalottenfraktur haben ein sehr geringes Risiko, weitere traumatische Schäden zu erleiden (Choi et al. 2020). Einfache Kalottenfrakturen ohne neurologische Symptome erfordern daher keine weitere Therapie, sondern benötigen lediglich eine klinische Kontrolle. Bei Auftreten entsprechender neurologischer Symptome soll nach der Leitlinie Schädel-Hirn-Trauma eine Schnittbilddiagnostik (MRT oder CT) durchgeführt werden (Leitlinie Schädel-Hirn-Trauma im Kindes- und Jugendalter AWMF 024-018 S2k). Bei Säuglingen bis zu einem Jahr können auch mittels Ultraschall durch die vordere Fontanelle und transkranial intrakranielle Hämatoome nachgewiesen werden (Trenchs et al. 2009), wenn dadurch der weitere diagnostische Ablauf nicht verzögert wird (AWMF S2k-Leitlinie Polytrauma im Kindesalter). Dennoch gilt, dass ein negativer Befund im Ultraschall keine intrakranielle Blutung ausschließt, insbesondere nicht im Bereich der hinteren Schädelgrube (AWMF S2k-Leitlinie Polytrauma im Kindesalter). Anhand von Röntgenübersichtsaufnahmen können intrakranielle Hämatoome nicht erkannt werden. Die Studien weisen ebenfalls darauf hin, dass Kalottenfrakturen sonografisch sicher auszuschließen sind, der negative prädiktive Wert beträgt 97% (Alexandridis et al. 2020), der negative Likelihoodquotient 0,14 (Gordon et al. 2020). (Alexandridis et al. 2020, Gordon et al. 2020). Bei negativem Ultraschallbefund und klinisch unauffälligem Verlauf können unnötige CT-Untersuchungen vermieden werden (Parri et al. 2018; AWMF S2k-Leitlinie Polytrauma im Kindesalter). Damit lassen sich die überwiegend jungen Patientinnen und Patienten vor unnötiger Strahlenbelastung bewahren. Da bis auf eine Studie lediglich Patientinnen und Patienten bis 18 Jahre untersucht wurden, liegen für Ältere noch keine ausreichenden Erfahrungen vor, so dass derzeit für Erwachsene keine Empfehlung zur sonografischen Frakturdetektion bei Schädelfrakturen gegeben werden kann.

Bei Verdacht auf Kindesmisshandlung sollen aus forensischen Gründen Röntgenaufnahmen des Schädels in 2 Ebenen angefertigt werden. Das Vorliegen einer Kalottenfraktur kann ein Indiz für eine Kindesmisshandlung sein und dies muss bei einer Gerichtsverhandlung unter Umständen demonstriert werden können.

Personengruppen auf die die Empfehlung nicht zutrifft / Alternativen

Mit der Sonografie nicht fassbar sind supraorbitale Frakturen und Frakturen der Schädelbasis, die sensitiver im CT nachzuweisen sind (Choi et al. 2020). Komplexe Kalottenfrakturen und Impressionsfrakturen werden sonografisch sicher erkannt und können anschließend einer CT-Untersuchung zugeführt werden (Parri et al. 2018).

Angaben zur qualitativ guten Durchführung

Um eine suffiziente Ankopplung zwischen Schallkopf und Kalotte zu gewährleisten, soll die Untersuchung mit ausreichend Ultraschallgel oder ggf. Verwendung eines Wasser-/Gelkissens

erfolgen (Choi et al. 2020, Riera und Chen 2012). Das Untersuchungsareal soll über den Rand des Hämatoms ausgedehnt werden, da das Frakturhämatom entsprechend der Schwerkraft absacken kann (Choi et al. 2020). Die Untersuchung soll aus verschiedenen Schallrichtungen erfolgen (Choi et al. 2020). Bei Untersuchung nur parallel zur Frakturlinie kann diese leicht übersehen werden. Darüber hinaus muss der Untersucher mit Lage und Verlauf der Suturen vertraut sein, um nicht eine Suture mit einer Frakturlinie zu verwechseln.

2 Klavikulafraktur

2.1	Empfehlung	Stand 14.11.2021
Empfehlungsgrad B	Eine Klavikulafraktur im Kindesalter kann häufig klinisch diagnostiziert werden. Wenn eine Bildgebung für notwendig erachtet wird, sollten Klavikulafrakturen sonografisch diagnostiziert werden. <i>starker Konsens</i>	
Evidenzgrad 2++	Sprague J. Comparison Study: Point-Of-Care Ultrasonography vs. Plain Radiography to Diagnose Clavicular Fractures in The Pediatric Population. Published online August 2020.	

Liegt keine ausreichende Expertise vor, sind keine ausreichenden Kapazitäten oder geeigneten Ultraschallgeräte vorhanden, so verweisen wir auf das Kapitel "Grundsätzliche Empfehlungen" in der Einleitung, wonach es nicht als Fehler angesehen wird, primär Röntgenaufnahmen anzufertigen.

Darlegung der Evidenzgrundlage

Es wurden 6 Beobachtungsstudien identifiziert. Bei der Ermittlung der diagnostischen Leistung von US wurden unterschiedliche Referenzstandards verwendet (Radiografie, CT), bei 2 Studien gab es keine Vergleichsuntersuchung. Insgesamt sind die Publikationen von unterdurchschnittlicher Qualität und durch viele design-bedingte Verzerrungsrisiken belastet. Zusätzlich konnten 3 Metaanalysen gefunden werden.

Die Ergebnisse und die Bewertungen der Einzelstudien sind im Leitlinienreport **Anhang A 02** dargestellt.

Begründung des Empfehlungsgrades mit Darlegung der Abwägung von Nutzen und Schaden der Intervention

Mehrere Analysen und 2 Meta-Analysen weisen darauf hin, dass Klavikulafrakturen sicher durch Ultraschall auch nach kurzer Einarbeitungszeit ohne Strahlenexposition diagnostiziert werden können. Die Sensitivität für den sonografischen Nachweis von Klavikulafrakturen lag mit 91% deutlich über der des radiologischen Nachweises mit 77% (Yousefifard et al. 2016). Die Spezifität betrug für die Sonografie 93%, für die Röntgenaufnahmen 100%. Auch bei negativem Röntgenbefund aber klinischen Zeichen einer Klavikulafraktur sollte der Ultraschall eingesetzt werden (Ackermann et al. 2020). Aufgrund des sehr guten Korrekturpotentials bei Kindern erfordert eine sonografisch nachgewiesene Fraktur keine Kontrolle durch

Röntgenaufnahmen (Chien et al. 2011). Dadurch lässt sich vor allem bei pädiatrischen Patienten die Strahlenexposition reduzieren oder auch ganz vermeiden. Die sonografische Untersuchung verursacht bei sachgemäßer Durchführung keine zusätzlichen Schmerzen (Chien et a. 2011, Cross et al. 2010).

Weitere Gründe für den Empfehlungsgrad und/oder Wiedergabe wichtiger Diskussionspunkte

Bei kleinen, unkooperativen Kindern kann die sonografische Untersuchung aufgrund der Nähe zum Hals unter Umständen zeitaufwändig sein. Auch die gebogene Form der Klavikula kann gelegentlich bei ungeübten Untersuchern herausfordernd sein (Ackermann et al. 2020).

Personengruppen, auf die die Empfehlung nicht zutrifft / Alternativen

Röntgenaufnahmen sollen bei offenen Klavikulafrakturen, bei hochgradiger Dislokation, Gefäß- und/oder Nervenverletzungen, Verdacht auf Gelenkbeteiligung, kongenitaler Pseudarthrose und Verdacht auf pathologische Frakturen z.B. bei Raumforderungen angefertigt werden (Kayser et al. 2003, Ackermann et al.). Bei unklarem Befund im Ultraschall sollten Röntgenaufnahmen angefertigt werden (Cross et al. 2010).

Abhängig vom Reifezustand des Skelettes (Geschlecht und Herkunft spielen dabei eine große Rolle; u.a. von Laer 2016) empfiehlt sich in etwa ab dem 12. Lebensjahr eine Behandlung nach den Prinzipien der Erwachsenen Chirurgie durchzuführen. Beim Verdacht auf eine Verkürzung bzw. ein drittes Fragment, sollte eine konventionell radiologische Abklärung erfolgen.

Angaben zur qualitativ guten Durchführung

Für die Untersuchung sollen hochfrequente Linearschallköpfe verwendet werden. Die Untersuchung soll in 2 Schnitten von ventral und kranial erfolgen, bei Unklarheiten gegebenenfalls in einem zusätzlichen 3. Schnitt von schräg ventro-kranial (Ackermann et al. 2020). Gelegentlich kann zusätzlich zur Untersuchung im Längsschnitt im Verlauf der Klavikula eine Untersuchung in dem darauf senkrecht stehenden queren Schnitt hilfreich sein. Bei schwierigen Untersuchungsbedingungen kann eine auf den Schmerzpunkt fokussierte Untersuchung zielführend sein (Ackermann et al. 2020). Bei einer deutlichen Dislokation muss ein Pneumothorax radiographisch ausgeschlossen werden.

3 AC-Gelenkssprengung

3.1	Empfehlung	Stand 14.11.2021
Empfehlungsgrad 0	Die Point-of-Care Sonografie (POCUS) kann als Erstdiagnostik bei V.a. eine akute AC-Gelenksdislokation für Patienten > 15 Jahren erwogen werden, da sich dislozierte AC-Gelenkssprengungen mit einer Sensitivität von 100 % bei einer Spezifität von 84 % eindeutig identifizieren lassen. <i>starker Konsens</i>	
Evidenzgrad 2+	Pogorzelski J, Beitzel K, Ranuccio F, et al. The acutely injured acromioclavicular joint - which imaging modalities should be used for accurate diagnosis? A systematic review. BMC Musculoskelet Disord. 2017;18(1):515. doi:10.1186/s12891-017-1864-y	

Liegt keine ausreichende Expertise vor, sind keine ausreichenden Kapazitäten oder geeigneten Ultraschallgeräte vorhanden, so verweisen wir auf das Kapitel "Grundsätzliche Empfehlungen" in der Einleitung, wonach es nicht als Fehler angesehen wird, primär Röntgenaufnahmen anzufertigen.

Anmerkung der DGKCH:

Allgemein muss hinzugefügt werden, dass eine AC-Gelenkssprengung nur beim ausgewachsenen Skelett anzutreffen ist. Die korrelierende Verletzung im Wachstumsalter ist die laterale Klavikulafraktur. Dabei bleibt die coraco-claviculäre Bandverbindung stehen, jedoch wird der laterale Klavikula-Anteil mit Fuge aus dem Periostschlauch ausgerissen. Diese Verletzungen heilen spontan und remodellieren sich ohne weiteren Eingriff (von Laer et al 2020).

Darlegung der Evidenzgrundlage

Zu diesem Inhaltspunkt wurden 4 prospektive Cross-section-Autokontroll-Studien identifiziert, wobei 2 der 4 Studien sich nicht explizit mit der AC-Gelenkssprengung, sondern allgemein mit Schulterluxationen beschäftigten. Dabei erfolgte keine exakte Unterteilung in die einzelnen Pathologien, die Studien waren eher als Ultraschalltraining ausgerichtet. Eine dritte Studie, die zwar eine sehr gute Übereinstimmung zwischen Ultraschall und Röntgen zeigte, wies eine nur sehr geringe Fallzahl (18) auf.

Letztlich ist eine Studie mit 47 Patienten tatsächlich aussagekräftig (Faruch Bilfeld et al 2017). Die Ergebnisse und die Bewertungen der Einzelstudien sind im Leitlinienreport **Anhang A 03** tabellarisch dargestellt.

Begründung des Empfehlungsgrades mit Darlegung der Abwägung von Nutzen und Schaden der Intervention

Bezüglich der AC-Gelenkssprengungen gibt es nur 4 Studien, von denen lediglich eine wirklich aussagefähig ist. Es scheint bei dislozierten (>50 %) AC-Gelenkssprengungen eine eindeutige sonografische Diagnose zu sein und kann durch den geübten Sonografiker leicht identifiziert

werden. Als Goldstandard für die Beurteilung der Bandstrukturen gilt das MRT. Die dislozierten AC-Gelenkssprengungen werden nach der Rockwell-Skala in 6 Grade eingeteilt, sonografisch wurden alle Läsionen ab > 50%-iger Dislokaktion (Grad III) als dislozierte Grad III-Läsionen klassifiziert.

Somit kann bei V. a. AC-Gelenkssprengung die Sonografie erwogen werden, insbesondere wenn eine MRT nicht ohne weiteres verfügbar ist. Röntgenbefunde unterschätzen die Läsionen insbesondere wenn sie nur wenig disloziert sind. Die Korrelation zwischen Röntgen und Sonografie ist mit 69 % Übereinstimmung eher gering.

Personengruppen, auf die die Empfehlung nicht zutrifft / Alternativen

Alter jünger als 15 Jahre; im Wachstumsalter liegt keine Evidenz vor.

Angaben zur qualitativ guten Durchführung

In Point of care-Studien wurde gezeigt, dass bei standardisierter Technik eine kurze Lernphase (US-Training von 2,5 h) benötigt wird, um Schulterdislokationen zu beurteilen.

4 SC-Gelenkssprengung

4.1	Empfehlung	Stand 14.11.2021
Empfehlungsgrad EK	Die Ultraschalluntersuchung des SC Gelenkes bei V.a. SC Gelenkluxation kann als Screeningmethode den Verdacht auf diese Verletzung erhärten und die Indikation zur Schnittbildgebung sichern. Sie ist der seitlichen Röntgenaufnahme bei der Darstellung einer Luxation wahrscheinlich überlegen. <i>starker Konsens</i>	
Evidenzgrad 4		

Liegt keine ausreichende Expertise vor, sind keine ausreichenden Kapazitäten oder geeigneten Ultraschallgeräte vorhanden, so verweisen wir auf das Kapitel "Grundsätzliche Empfehlungen" in der Einleitung, wonach es nicht als Fehler angesehen wird, primär eine Schnittbilddiagnostik (CT oder MRT) anzufertigen, da die Luxation in der konventionellen Radiodiagnostik meistens übersehen wird (Hayashi et al 2014). Es gibt so gut wie keine Literatur dazu, insbesondere keine kontrollierten Studien.

Kommentar der Gesellschaft für Pädiatrische Radiologie (GPR): Da bisher keine Originalarbeiten zur sonografischen Diagnostik von SC-Gelenksprengungen vorliegen, kann die Ultraschalluntersuchung bei entsprechendem klinischen Verdacht hilfreich sein, um den Verdacht zu erhärten und die Indikation zur erweiterten Schnittbilddiagnostik (vorzugsweise MRT) zu stellen.

Darlegung der Evidenzgrundlage

Es existieren keine Originalarbeiten zu diesem Thema, jedoch ein Buchbeitrag (Fraktursonografie; Springer; 1. Aufl. 2019 ISBN-13:978-366258507).

Begründung des Empfehlungsgrades mit Darlegung der Abwägung von Nutzen und Schaden der Intervention

Der Evidenzgrad ist in den fehlenden kontrollierten Studien zum Thema begründet. Die einfache Untersuchungstechnik und klare Befunderhebung sowie die publizierte Expertenmeinung weisen auf eine sinnvolle Anwendungsindikation hin. Bei dem V.a. eine dorsale Dislokation der Klavikula im SC Gelenk ist eine zügige Schnittbildgebung indiziert. Die seitliche Röntgenaufnahme liefert in den meisten Fällen kein eindeutiges Ergebnis, sodass die Ultraschalluntersuchung hilfreich bei der Indikationsstellung sein kann. Die SC Gelenke lassen sich im Seitenvergleich nach Expertenmeinung gut sonografisch darstellen.

Angaben zur qualitativ guten Durchführung

Es erfolgt ein Querschnitt von ventral, wobei immer beide SC Gelenke im Seitenvergleich dargestellt werden, bei Seitendifferenzen besteht der V.a. eine SC Luxation. Wenn die Breite des Schallkopfes nicht zur simultanen Darstellung beider Gelenke ausreicht, erfolgt die Untersuchung nacheinander. Hierbei ist eine Extended-Mode oder Doppelbildanzeige hilfreich.

5 proximale Humerusfraktur

5.1	Empfehlung	Stand 14.11.2021
Empfehlungsgrad B	<p>Die Fraktursonografie sollte bei dem Verdacht auf eine proximale Humerusfraktur als Erstdiagnostik bei Kindern bis 12 Lebensjahre (Empfehlungsgrad B) durchgeführt werden.</p> <p>Die Fraktursonografie sollte zur Messung der Achsabweichung eingesetzt werden, die sich scheinbar besser als im Röntgenbild darstellt (Empfehlungsgrad B).</p> <p>Bei sonografischem Frakturnachweis soll ein Röntgenbild zum Ausschluss einer pathologischen Fraktur erfolgen, weil diese sonografisch nicht sicher diagnostizierbar ist (Empfehlungsgrad A).</p> <p>Bei unauffälliger Fraktursonografie wird zunächst abgewartet und bei persistierenden Beschwerden nach 5 Tagen soll eine radiologische Diagnostik erfolgen (Empfehlungsgrad A).</p> <p><i>starker Konsens</i></p>	
Evidenzgrad 2-	<p>Rutten MJCM, Jager GJ, de Waal Malefijt MC, Blickman JG. Double line sign: a helpful sonographic sign to detect occult fractures of the proximal humerus. Eur Radiol. 2007;17(3):762-767. doi:10.1007/s00330-006-0331-1</p> <p>Ackermann O, Sesia S, Berberich T, et al. [Sonographic diagnostics of proximal humerus fractures in juveniles]. Unfallchirurg. 2010;113(10):839-842, 844. doi:10.1007/s00113-010-1825-5</p>	

Liegt keine ausreichende Expertise vor, sind keine ausreichenden Kapazitäten oder geeigneten Ultraschallgeräte vorhanden, so verweisen wir auf das Kapitel "Grundsätzliche Empfehlungen" in der Einleitung, wonach es nicht als Fehler angesehen wird, primär Röntgenaufnahmen anzufertigen.

Kommentar der Gesellschaft für Pädiatrische Radiologie (GPR): Die bislang vorliegenden vier lediglichen Beobachtungsstudien mit teils niedrigen Fallzahlen rechtfertigen keine starke Empfehlung.

Darlegung der Evidenzgrundlage

Zu diesem Inhaltspunkt wurden 4 Beobachtungsstudien identifiziert. Ihre Qualität wird durch niedrige Fallzahlen negativ beeinflusst; in einem Bericht weicht das Populationsalter von den Suchvorgaben ab. Die Ergebnisse und die Bewertungen der Einzelstudien sind im Leitlinienreport **Anhang A 05** tabellarisch dargestellt.

Begründung des Empfehlungsgrades mit Darlegung der Abwägung von Nutzen und Schaden der Intervention

Der Evidenzgrad ist in dem Studiendesign der Beobachtungsstudien mit limitierter Fallzahl begründet. Die Ultraschalldiagnostik stellt Frakturen ohne Strahlenexposition mit hoher Sensitivität dar (Rutten et al 2006, Ackermann et al 2010_b, 2013_a). Aufgrund dessen und

aufgrund des hohen Korrekturpotenzials proximaler Humerusfrakturen im Wachstumsalter kann bei initial fehlendem sonografischen Nachweis einer Fraktur zunächst abgewartet werden, bei anhaltenden Schmerzen sollte nicht vor dem 5. posttraumatischen Tag eine Röntgendiagnostik erfolgen (Eckert et al 2014 b und 2015; von Laer et al: Kindertraumatologie 7. Auflage, Thieme-Verlag 2020). Die Beurteilung der Achsabweichung im Kindesalter scheint bei standardisierter Technik sonografisch einfacher möglich zu sein als in den Standard-Röntgenaufnahmen (Ackermann et al 2010_b, 2013_a). Dies wird damit begründet, dass bei der Ultraschalldiagnostik nur eine minimale Lagerung notwendig ist, während bei Röntgenaufnahmen akut verletzter Kinder eine korrekte Einstellung in 2 Ebenen schwierig sein kann. Pathologische Frakturen werden mit dem Ultraschall nicht sicher als solche erkannt, daher muss bei nachgewiesenen Frakturen stets eine Röntgenuntersuchung in mindestens einer Ebene durchgeführt werden (Eckert et al 2014 b und 2015, Ackermann et al 2010_b, 2013_a).

Personengruppen, auf die die Empfehlung nicht zutrifft / Alternativen

Die Fraktursonografie ist bei dieser Lokalisation auf Patienten bis zum 12. Lebensjahr beschränkt. Abhängig vom Geschlecht, endokrinologischer Entwicklung und Herkunft schließen sich die Wachstumsfugen ab dem 13.-16. Lebensjahr (von Laer et al 2020) und es können intraartikuläre Frakturen auftreten. Die Fraktursonografie ist daher ab diesem Alter wie auch bei Erwachsenen nur als zusätzliches Instrument geeignet (Rutten et al 2006). Bei Patienten mit Refrakturen, Systemerkrankungen oder dem V.a. pathologische Frakturen soll immer eine Röntgendiagnostik erfolgen (Eckert et al 2014 b und 2015, Ackermann et al 2010_b, 2013_a) (Kx).

Angaben zur qualitativ guten Durchführung

Die Durchführung der sonografischen Untersuchung erfolgt in 4 Längsschnitten gemäß Shoulder-SAFE Algorithmus, davon 3 Längsschnitte von ventral, lateral und dorsal bei angelegtem, innenrotiertem Arm (Schonhaltung) sowie einem 4. Schnitt von ventral bei angelegtem Arm in Neutralposition (Unterarm nach ventral gerichtet). Die Kortikalis des Humerus muss auf ganzer Bildbreite abgebildet sein, die Epiphysenfuge sollte miterfasst sein. Die Achsabweichung wird an der Kortikalisoberfläche gemessen.

Der Shoulder SAFE - Algorithmus (Eckert et al 2014b, Eckert et al 2015, Ackermann et al 2019b) wurde in Anlehnung an den evaluierten Wrist-SAFE Algorithmus (Ackermann et al 2019) erstellt, jedoch noch nicht in einer eigenen Studie evaluiert.

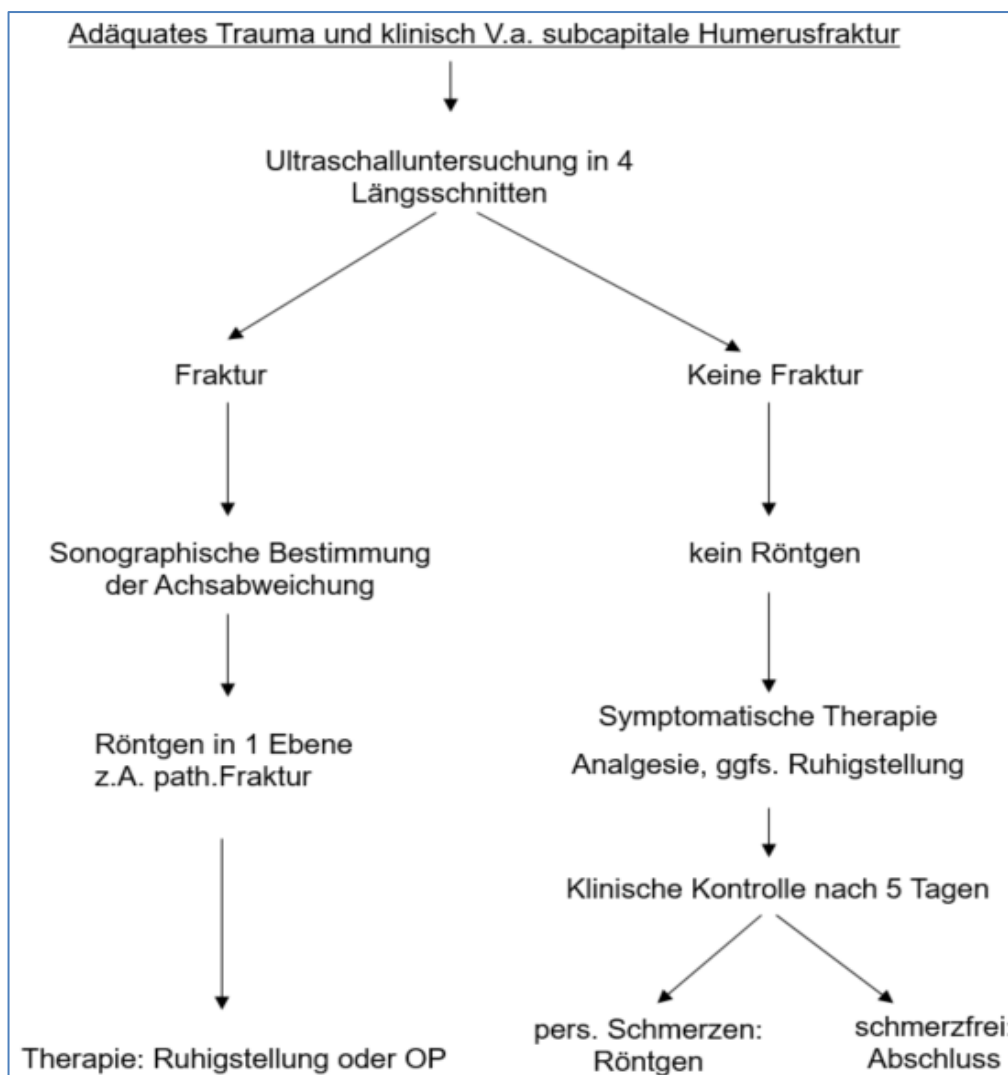


Abb. 1: Shoulder-SAFE

6 Ellenbogenfrakturen

6.1	Empfehlung	Stand 14.11.2021
Empfehlungsgrad A	Die Fraktursonografie dient als First-Line Diagnostik zum qualitativen Nachweis einer Ellenbogenfraktur durch Darstellung des Gelenkergusses bei Kindern bis 12 Lebensjahren. Damit wird die Indikation zur obligaten Röntgendiagnostik gestellt. Bei unauffälliger Fraktursonografie ist eine Fraktur unwahrscheinlich und es kann abgewartet werden, bei persistierenden Schmerzen soll nach 5 Tagen eine Röntgendiagnostik erfolgen. <i>starker Konsens</i>	
Evidenzgrad 2++	Tsou P-Y, Ma Y-K, Wang Y-H, Gillon JT, Rafael J, Deanehan JK. Diagnostic accuracy of ultrasound for upper extremity fractures in children: A systematic review and meta-analysis. Am J Emerg Med. Published online April 27, 2020. doi:10.1016/j.ajem.2020.04.071 Lee SH, Yun SJ. Diagnostic Performance of Ultrasonography for Detection of Pediatric Elbow Fracture: A Meta-analysis. Ann Emerg Med. 2019;74(4):493-502. doi:10.1016/j.annemergmed.2019.03.009	

Liegt keine ausreichende Expertise vor, sind keine ausreichenden Kapazitäten oder geeigneten Ultraschallgeräte vorhanden, so verweisen wir auf das Kapitel "Grundsätzliche Empfehlungen" in der Einleitung, wonach es nicht als Fehler angesehen wird, primär Röntgenaufnahmen anzufertigen.

Darlegung der Evidenzgrundlage

Die Literatursuche ergab 10 klinische Studien und 2 Meta-Analysen. Als Referenzverfahren wurde in allen Fällen die konventionelle Radiografie verwendet. Während die meisten Studien von akzeptabler Qualität sind, stellte man bei 2 Berichten erst bei der Volltextbearbeitung fest, dass es sich um Fallserien handelt, die durch das Suchraster nicht ausgeschlossen wurden. Auf Grund der sehr kleinen Fallzahl sowie verschiedener Design-Schwächen, wurden diese Quellen mit dem Evidenzgrad von Fallberichten bewertet.

Zum Fettpolsterzeichen wurden 5 Beobachtungsstudien gefunden; die Qualität wurde als zufriedenstellend bewertet. Die Sensitivität des Fat-Pad-Signs für eine Fraktur beträgt 97% (Eckert et al_2014) bis 100% (Burnier et al_2006). Die Spezifität liegt bei 90% (Eckert et al_2014).

Die Ergebnisse und die Bewertungen der Einzelstudien sind im Leitlinienreport **Anhang A 07** dargestellt.

Begründung des Empfehlungsgrades mit Darlegung der Abwägung von Nutzen und Schaden der Intervention

Es liegen sowohl hochwertige Metaanalysen (Tsou et al_2020, Lee & Yun_2019) als auch kontrollierte Studien (Avci et al_2016, Burnier et al_2016, Eckert et al_2013a, Eckert et al, 2013b, Pistor & Gräffstädt_2003; Rabiner et al_2013a, Tokarski et al_2018; Zuzao et

al_2008)) vor, die auf den Evidenzgrad hinweisen. Aufgrund der Häufigkeit von Ellenbogenverletzungen werden hier eine Vielzahl an Röntgenaufnahmen durchgeführt, die keine knöchernen Läsionen zeigen. Die Fraktursonografie dient dem qualitativen Nachweis einer Fraktur durch Darstellung des Gelenkergusses (radiologisch ist dies an dem sogenannten Fettpolsterzeichen / Fat-Pad-Sign zu erkennen). Sonografisch stellt sich ein Gelenkerguss durch eine konvexe Anhebung der Gelenkkapsel des Ellenbogengelenks dar. Beim Normalbefund setzt sich die Gelenkkapsel als gerade Linie aus der distalen Humerusdiaphyse fort. Bei fehlendem Gelenkerguss ist eine Fraktur unwahrscheinlich und es kann zunächst abgewartet werden (Rabiner et al_2013a, Ackermann et al_2019, Eckert et al_2014_b, Eckert et al 2015). Bei Nachweis eines Gelenkergusses erfolgt immer eine Röntgendiagnostik. Nur die Röntgendiagnostik ist für eine korrekte Frakturklassifikation und Therapie ausreichend. (Ackermann et al_2019, Eckert et al_2014_b, Eckert et al 2015) Die Fraktursonografie dient an dieser Stelle nur dem Ausschluss einer Fraktur und der Vermeidung unnötiger Röntgenaufnahmen. Bei unauffälliger Sonografie und persistierenden Schmerzen soll eine Röntgenuntersuchung erfolgen (ebda). Das Fettpolsterzeichen hat einen festen Platz in der radiologischen Praxis, ist ein wichtiger Parameter zum Nachweis und zum Ausschluss von intraartikulären Ellenbogenfrakturen und dient als Hinweis, wenn mit anderen bildgebenden Verfahren keine eindeutigen Frakturzeichen (Frakturspalt, Kortikalisunterbrechung, Dislokation) darstellbar sind. Insbesondere bei Kindern mit nicht voll ausgebildeten Knochenkernen ist das Fettpolsterzeichen hilfreich. Eine undislozierte proximale Radiusfraktur oder eine Radiuskopfsubluxation (Chassaignac) verursachen häufig keinen Gelenkerguss, sodass bei diesen Läsionen das Fettpolsterzeichen unauffällig sein kann. Der Epikondylus ulnaris liegt partiell extraartikulär, sodass hier bei unvollständigen Frakturen das Fettpolsterzeichen ebenfalls unauffällig sein kann (Ackermann et al_2019). Dem Röntgen überlegen ist der Ultraschall bei Frakturen des knorpeligen Radiusköpfchens und des knorpeligen Epikondylus vor Auftreten der Knochenkerne.

Personengruppen, auf die die Empfehlung nicht zutrifft / Alternativen

Patienten ab dem vollendeten 13. Lebensjahr. Hier existiert keine Evidenz.

Angaben zur qualitativ guten Durchführung

Nach dem Elbow-SAFE Algorithmus dorsaler Längsschnitt über der Fossa olecrani, wobei sich die Humeruskortikalis über die gesamte Bildbreite darstellt. Jede Abweichung von der Norm wird als positives Fettpolsterzeichen gewertet. Der Nachweis eines explizit echoreichen intraartikulären Ergusses ist nicht Voraussetzung für die Diagnose. Der Elbow-SAFE - Algorithmus (Eckert et al 2014b, Eckert et al 2015, Ackermann et al 2019b) wurde in Anlehnung an den evaluierten Wrist-SAFE Algorithmus (Ackermann et al 2019) erstellt, jedoch noch nicht in einer eigenen Studie evaluiert.

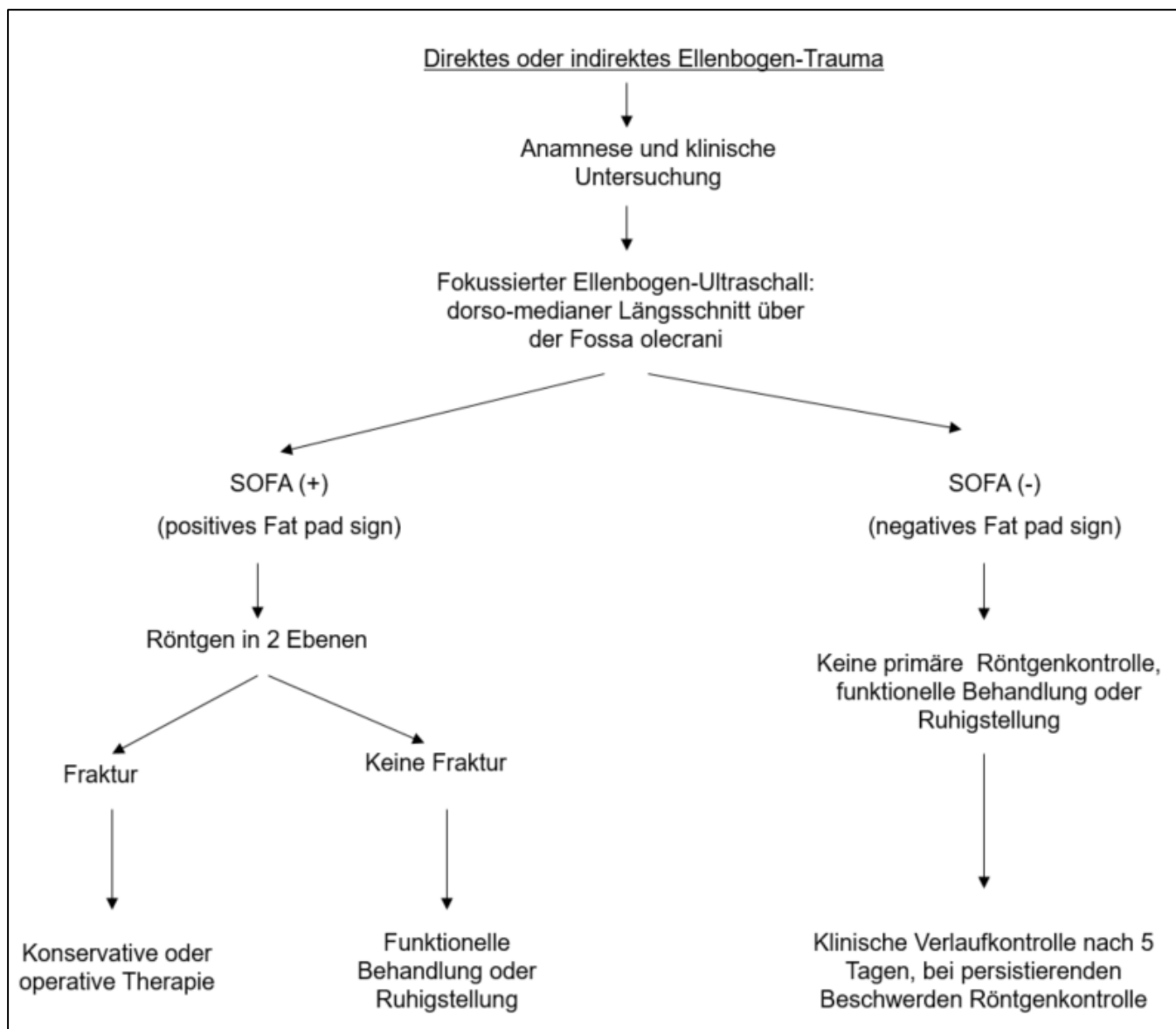


Abb. 2 Elbow-SAFE

7 distale Unterarmfraktur

7.1	Empfehlung	Stand 14.11.2021
Empfehlungsgrad A	Die Fraktursonografie soll als Standarddiagnostik bei dem V.a. eine distale Unterarmfraktur im Wachstumsalter bis 12 Jahre angewendet werden, bei geplanter operativer Therapie soll zusätzlich eine Röntgenkontrolle erfolgen, bei konservativer Behandlung ist keine Röntgenkontrolle notwendig. <i>starker Konsens</i>	
Evidenzgrad 2++	Douma-den Hamer D, Blanker MH, Edens MA, et al. Ultrasound for Distal Forearm Fracture: A Systematic Review and Diagnostic Meta-Analysis. PLoS One. 2016;11(5):e0155659. doi:10.1371/journal.pone.0155659 Ackermann O, Wojciechowski P, Dzierzega M, et al. Sokrat II - An International, Prospective, Multicenter, Phase IV Diagnostic Trial to Evaluate the Efficacy of the Wrist SAFE Algorithm in Fracture Sonography of Distal Forearm Fractures in Children. Ultraschall Med. 2019;40(3):349-358. doi:10.1055/a-0825-6284	

Liegt keine ausreichende Expertise vor, sind keine ausreichenden Kapazitäten oder geeigneten Ultraschallgeräte vorhanden, so verweisen wir auf das Kapitel "Grundsätzliche Empfehlungen" in der Einleitung, wonach es nicht als Fehler angesehen wird, primär Röntgenaufnahmen anzufertigen. Bei eindeutig dislozierten Frakturen, die der operativen Therapie zugeführt werden, ist die primäre konventionelle Röntgendiagnostik vorzuziehen.

Darlegung der Evidenzgrundlage

Zu diesem Inhaltspunkt wurden 23 klinische Studien (Williamson et al_2000, Varga et al_2017, Slaar et al_2016, Sivrikaya et al_2016, Rowlands et al_2016, Pountos et al_2010, Poonai et al_2017, Pietsch 2018, Lau et al_2017, Ko et al_2017, Javadzadeh et al_2013, Herrn et al_2015, Galletebeitia Laka_2015, Epema et al_2019, Eckert et al_2012b, Eckert et al_2012a, Dubrovsky et al_2015, Chen et al_2007, Chaar-Alvarez et al_2011, Al-Allaf & Al-Duboumi_2008, Ahmed et al_2018, Ackermann et al_2019, Ackermann et al_2009) und 8 Meta-Analysen (Douma den-Hamer_2016, May&Grayson_2009, Katzer et al_2015, Tsou et al_2020, Friend & Roland_2017, Chartier et al_2017, Schmid et al_2017, Lee et al_2019) identifiziert. Ihre Qualität ist sehr unterschiedlich; in allen Studien dient konventionelle Radiografie als Referenzverfahren. Eine Studie wurde wegen unklarer Formulierungen und des hochgradigen Verdachts auf Selektionsbias ausgeschlossen (Kozaci_2015a). Vier Studienpopulationen sind gemischt (d.h. Kinder und Erwachsene) oder bestehen nur aus Patienten älter als 18 Jahre (Chen et al_2007, Javadzadeh et al_2013, Lau et al_2017, Sivrikaya et al_2016). Die Ergebnisse und die Bewertungen der Einzelstudien sind im Leitlinienreport **Anhang A 08** dargestellt.

Begründung des Empfehlungsgrades mit Darlegung der Abwägung von Nutzen und Schaden der Intervention

Die oben genannten acht Meta-Analysen und die klinischen Studien weisen auf die Sicherheit der sonografischen Diagnostik am distalen Unterarm hin, aufgrund der hohen

Korrekturpotenz sind regelhaft keine Dauerfolgen zu erwarten. In den Meta-Analysen wird die Fraktursonografie durchgehend als Alternative (nicht Ergänzung) zur Röntgendiagnostik genannt. Da mit dem beginnenden Schluss der Epiphysenfugen intraartikuläre Frakturformen auftreten können, die sonografisch nicht sicher erfasst werden, ist, abhängig vom Entwicklungsstadium, Geschlecht und Herkunft bei sonografisch geschlossenen Wachstumsfugen eine Röntgenkontrolle notwendig (Ackermann et al_2019); die Fraktursonografie bringt dann keinen entscheidenden Vorteil mehr (ebd).

Personengruppen, auf die die Empfehlung nicht zutrifft / Alternativen

Ab dem 13. Lebensjahr beginnen sich die Wachstumsfugen zu schließen und es können intraartikuläre Frakturen auftreten, daher ist die alleinige Fraktursonografie bei dieser Lokalisation auf Patienten bis zum 12. Lebensjahr beschränkt.

Angaben zur qualitativ guten Durchführung

Längsschnitte des distalen Unterarms in 6 Schnitten nach Wrist-SAFE (Sonografic algorithm for fracture Evaluation) Standard (Evaluationsstudie: Ackermann et al_2019). Radius und Ulna werden jeweils in 3 Schnitten dargestellt. Die kortikale Oberfläche soll über die gesamte Breite des Bildes sichtbar sein, die Epiphysenfuge soll mit abgebildet sein (Ackermann et al 2019).

Der Wrist-SAFE Algorithmus wurde in einer internationalen Multicenterstudie mit 496 Patienten evaluiert. Jeder Patient erhielt die Ultraschalldiagnostik, nach Ermessen des Untersuchers wurde zusätzlich ein Röntgenbild durchgeführt. Das Outcome war identisch, bei keinem Patienten führte die Röntgendiagnostik zu einer Therapieänderung.

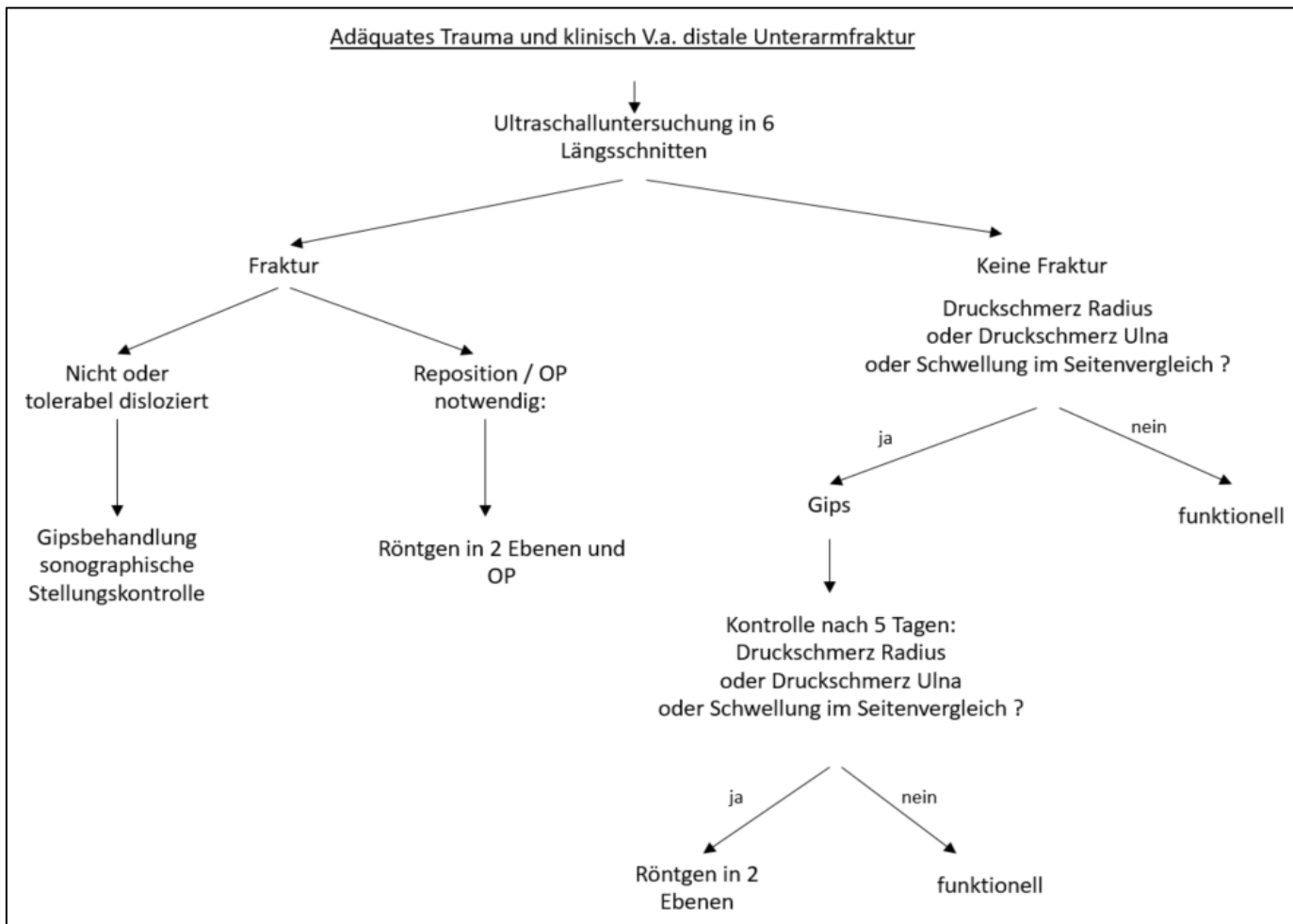


Abb 3: Wrist-SAFE

8 Skaphoidfraktur

8.1	Empfehlung	Stand 14.11.2021
Empfehlungsgrad B	<p>Die Anwendung der Ultraschalldiagnostik bei der Skaphoidfraktur setzt eine ausreichende Expertise voraus. Im Falle einer unauffälligen konventionellen Röntgenbildgebung sollte die Sonografie als weiterführende Screening-Methode eingesetzt werden, um Strahlenexposition und Kosten zu minimieren (Evidenzgrad 1).</p> <p>Im Falle eines positiven Sonografiebefundes sollte eine ergänzende CT-Untersuchung erfolgen, die im Vergleich zum MRT eine bessere Beurteilung der kortikalen Frakturkomponente erlaubt und so im Hinblick auf eine operative Therapie die bessere Planungssicherheit liefert (Evidenzgrad 2+).</p> <p>Bei negativem Ultraschallbefund sollte stattdessen ein MRT durchgeführt werden, da es die trabekuläre Komponente sensitiver darstellt (Evidenzgrad 2+) und bei okkulten Frakturen die höchste diagnostische Sicherheit liefert (Evidenzgrad 1-).</p> <p><i>starker Konsens</i></p>	
Evidenzgrad 2++	<p>Kwee RM, Kwee TC. Ultrasound for diagnosing radiographically occult scaphoid fracture. <i>Skeletal Radiol.</i> 2018;47(9):1205-1212. doi:10.1007/s00256-018-2931-7</p> <p>Carpenter CR, Pines JM, Schuur JD, Muir M, Calfee RP, Raja AS. Adult scaphoid fracture. <i>Acad Emerg Med.</i> 2014;21(2):101-121. doi:10.1111/acem.12317</p>	

Liegt keine ausreichende Expertise vor, sind keine ausreichenden Kapazitäten oder geeigneten Ultraschallgeräte vorhanden, so verweisen wir auf das Kapitel "Grundsätzliche Empfehlungen" in der Einleitung, wonach es nicht als Fehler angesehen wird, primär Röntgenaufnahmen anzufertigen.

Die Kahnbeinfraktur ist mit einem Anteil von ca. 80% die häufigste Fraktur der Handwurzel und tritt meist bei einem Sturz auf die extendierte Hand auf. Ob eine Skaphoidfraktur oder eine Radiusfraktur auftritt, ist unter anderem vom Winkel der Handgelenkextension beim Aufprall abhängig (Weber et al. 1978). Übersehene Kahnbeinfrakturen führen vor allem im proximalen und mittleren Drittel vielfach zu einer Pseudarthrose, die unbehandelt in eine posttraumatische Handgelenkarthrose (scaphoid nonunion advanced collapse; SNAC-Wrist) münden kann. Eine korrekte Ausschlussdiagnostik im Sinne eines diagnostischen Algorithmus ist daher dringend notwendig.

Anmerkung der DGKCH:

Im Kindesalter bis zum 10. Lebensjahr sind Kahnbeinfrakturen an sich sehr selten und adulte Kahnbeinfrakturen inexistent: meistens handelt es sich um Abrissfrakturen des Tuberculum, die am besten im konventionellen Röntgen und im Zweifelsfall in CT bzw. MRT dargestellt werden. Die Abrissfrakturen heilen in einem Unterarmgips in 4 Wochen problemlos aus (Flynn et al 2014). Bei Verdacht auf eine Fraktur erfolgt nach 2 Wochen Ruhigstellung bei persistierender Klinik die Abklärung mittels CT oder MRT. Pseudarthrosen sind im Kindes- und Jugendalter extrem selten, im Gegensatz zu den adulten Frakturen. Beim ausgewachsenen Handskelett (ab dem 13.-15. Lebensjahr, abhängig vom Geschlecht und Herkunft) gelten die Regeln der Diagnostik und Versorgung wie bei adulten Verletzungen (Flynn et al 2014). Somit profitieren Kinder bis zum 10.-12. Lebensjahr nicht von der Fraktursonografie.

Darlegung der Evidenzgrundlage

Es wurden 8 klinische Studien und 5 Meta-Analysen identifiziert. Alle Quellen sind von guter Qualität, jedoch durch die Anwendung unterschiedlicher Referenz-Verfahren gekennzeichnet. Als häufige vorkommende Defizite sollen die fehlende Verblindung der Untersucher bezüglich der Ergebnisse der Referenzuntersuchung sowie die relativ geringen Fallzahlen erwähnt werden. Vier der acht klinischen Studien zeigen eine relativ kleine Fallzahl (Fusetti et al. 2005, Hemeth et al. 2001, Munk et al. 2000, Senall et al. 2004). In einer Studie wurde lediglich der Taillenbereich des Skaphoids beurteilt (Hauger et al. 2002). Zwei Studien zeigten eine fehlende Verblindung im Hinblick auf die klinischen Ergebnisse (Yildirim et al. 2013) respektive das Röntgenergebnis (Jain et al. 2018). Eine sehr gute Prädiktionsstärke zeigte die Kortikalisunterbrechung, perifokale Weichteilveränderungen hingegen waren mit einer geringen Spezifität vergesellschaftet (Hauger et al. 2002) (Evidenzniveau 2+). Ein direkter Vergleich der diagnostischen Parameter von Ultraschall und konventionellem Röntgen dokumentiert eine Sensitivität von 78% vs. 56% bei einer Spezifität von 100% (Hemeth et al. 2001) (Evidenzniveau 2+) bzw. eine Sensitivität von 80 vs. 36% und eine Spezifität von 77 vs. 40% (Jain et al. 2018) (Evidenzniveau 2++). In beiden Studien wurden die Ergebnisse mit einem MRT als Referenz verglichen. In den Meta-Analysen lag die Sensitivität und Spezifität der hochauflösenden US-Diagnostik okkulten Skaphoid-Frakturen bei über 80% (Evidenzgrad A). Die Sensitivität und Genauigkeit des Verfahrens ist mit der des MRT, CT und der Szintigrafie vergleichbar (Evidenzgrad B), die diagnostische Spezifität des hingegen niedriger (Evidenzgrad B). Bei Nichtverfügbarkeit von MRT ist die hochauflösende Ultraschalldiagnostik eine zuverlässige Alternative zu CT und Szintigrafie (Evidenzgrad B) anzusehen. Ein zuverlässiger Prädiktor einer Frakturdiagnose durch US (Evidenzgrad C) ist der Kortikalis-Riss, Nachteil der US-Untersuchung ist jedoch, dass das Skaphoid sonografisch nicht als Ganzes erfasst werden kann (Fusetti et al. 2005) (Evidenzniveau 2+). Die Metaanalyse von 42 Studien zu 51 diagnostischen Verfahren zeigte die höchste Sensitivität bei der MRT-Untersuchung (94%). Die Sensitivität der Ultraschalluntersuchung lag mit 82% auf dem Niveau der Computertomografie, die Spezifität des Ultraschalls hingegen war mit 74% (PPV 63% und NPV 89%) signifikant geringer als bei CT, MRT und Szintigrafie (Bäcker et al. 2020) (Evidenzniveau 1-). Der Ultraschall ist vor allem bei der Detektion okkulten Skaphoid-Frakturen anwendbar (Baldry 2010) (Evidenzniveau 1-).

Die vorgegebene Wahrscheinlichkeit beträgt dabei 25%. Abgesehen von einem Druckschmerz in der Tabatière sind Anamnese und klinische Merkmale keine Prädiktoren für die zuverlässige Diagnose. Die Leistungsparameter liegen bei einer Sensitivität von 80% und einer Spezifität von 87% (PLR 5,6 / NLR 0,27) (Carpenter et al. 2014) (Evidenzniveau 1++). Einschränkungen liegen einerseits in einer fehlenden Einhaltung des Prisma-Protokolls (Bäcker et. al. 2020) und der Nichterfüllung der QUADAS-Qualitätskriterien (Baldry 2010, Carpenter et al. 2014, Krastmann et al. 2020). Die Ergebnisse und die Bewertungen der Einzelstudien sind im Leitlinienreport **Anhang A 11** dargestellt.

Begründung des Empfehlungsgrades mit Darlegung der Abwägung von Nutzen und Schaden der Intervention

Die konventionelle Röntgenuntersuchung erfolgt bei der Verdachtsdiagnose einer Skaphoid-Fraktur in zwei Ebenen (ap. und seitlich) mit zusätzlicher ap-Röntgenaufnahme nach Stecher (Stecher 1937). Bedarfsweise können auch zusätzliche Röntgenuntersuchungen erfolgen. Im Falle einer im konventionellen Röntgenbild ersichtlichen Skaphoid-Fraktur ist das weitere therapeutischen Vorgehen im Wesentlichen vom Frakturverlauf, der Lokalisation der Frakturlinie und dem Ausmaß der Dislokation abhängig, welche in einer CT-Untersuchung nach Sanders beurteilt werden können. Im Falle eines operativen Vorgehens entscheidet die Lokalisation der Fraktur auch darüber, ob ein dorsaler oder palmarer Zugang gewählt wird, weshalb das CT ein Bestandteil der Operationsplanung ist. Das hierfür notwendige dreidimensionale Verständnis der Fraktur kann eine Ultraschalluntersuchung nicht liefern. Der Vorteil der Sonografie liegt hingegen in einer Screening-Diagnostik, zumal die Sensitivität einer konventionellen Röntgenbildgebung zwischen 36-56% (Hemeth et al. 2001, Jain et al. 2018), die eines CT bei etwa 82% (Bäcker et al. 2020) liegt und unauffällige Röntgen- oder CT-Untersuchungen falsch-negativ ausfallen können. Die diagnostische Genauigkeit des Ultraschalls bei Skaphoidfrakturen ist mit der von CT, MRT und Szintigrafie vergleichbar (Krastmann et al. 2020). Bei Nichtverfügbarkeit von MRT ist der hochauflösende Ultraschall eine zuverlässige Alternative zu CT und Szintigrafie (Carpenter et al. 2014). Ein positiver Sonografiebefund würde das weitere Vorgehen in einem solchen Fall direkt in Richtung einer für die Operationsplanung notwendigen CT-Untersuchung lenken, da sie die kortikale Frakturkomponente besser darstellt (Memarsadeghi et al. 2006). Im Falle eines negativen Sonografiebefunds wäre primär eine MRT-Untersuchung indiziert. Bei im mittleren und distalen Drittel vermuteter okkulten und nicht-dislozierter Fraktur könnte im Hinblick auf ein meist konservatives Vorgehen auf ein CT verzichtet werden (Kostenersparnis, verminderte Strahlenbelastung). Die Konsolidierungsrate liegt in diesen Fällen für Frakturen im mittleren Drittel bei mindestens 98% (Buijze 2014). Im proximalen Drittel wird aufgrund der anatomisch bedingten Durchblutungssituation und der Gefahr einer Nekrose des proximalen Skaphoidpols ein operatives Vorgehen empfohlen. Das proximale Drittel ist sonografisch aber sowohl von palmar als auch von dorsal gut einsehbar.

Personengruppen, auf die die Empfehlung nicht zutrifft / Alternativen

Aufgrund möglicher intraartikulärer Frakturen, Lesser- und Greater-Arc-Verletzungen unter Beteiligung des Os triquetrum und Frakturen des Triquetrum-Körpers ist die Fraktur Sonografie nur als zusätzliches Instrument zur konventionellen Röntgenbildgebung geeignet. Der Zeitpunkt der vollständigen Ossifikation des Handgelenks ist altersabhängig und in der Regel zwischen dem 14. und 16. Lebensjahr abgeschlossen. Eine zuverlässige Abgrenzung ist daher erst hiernach zu erwarten.

Angaben zur qualitativ guten Durchführung

Das Os scaphoideum ist der Sonografie zu sehr großen Teilen zugänglich. Je nach Schallkopfpositionierung ist der dorsale, radiale und palmare Anteil gut einsehbar. In Flexion und Extension des Handgelenkes kann auch ein Teil der proximalen Gelenkfläche eingesehen werden. Lediglich die am STT-Gelenk beteiligte Gelenkfläche des Handwurzelknochens wie auch die ulnare, dem Os lunatum und Os capitatum zugewandte Kortikalis entgeht der Sonografie zu einem überwiegenden Anteil.

Zur Darstellung der palmaren Kortikalis wird der Schallkopf in Längsrichtung, leicht radial der FCR-Sehne, auf der palmaren Radiusgelenkklippe aufgesetzt. Durch leichtes Verschieben des distalen Schallkopfanteils nach radial lässt sich die gesamte Skaphoid-Taille darstellen. Die Darstellung des proximalen Skaphoidpols kann durch Extension des Handgelenks, zum Beispiel durch Unterlegen einer Rolle, verbessert werden. Zur Darstellung der dorsalen Kortikalis wird ebenfalls mit einem Längsschnitt begonnen, welcher die dorsale Radiusgelenkklippe, das Os lunatum und das Os capitatum gleichzeitig darstellt. Der Schallkopf kann von hier aus nach radial verschoben und dessen distales Ende um etwa 30° nach radial gedreht werden. Durch zusätzliche Flexion des Handgelenks ist der proximale dorsale Gelenkflächenanteil einsehbar. Für die radiale Beurteilung wird das Handgelenk in die Ulnarduktion geführt und der Schallkopf in der Tabatière aufgelegt. Neben der Lokalisation direkter Frakturzeichen (Kortikalisunterbrechung, Kortikalisverschiebung) wird auch nach indirekten Kriterien (z.B. Abkippung, Frakturhämatom) gesucht.

Der Kortikalis-Riss ist mit 94-98% ein zuverlässiger Prädiktor für die sonografische Diagnose einer okkulten Skaphoidfraktur ist, er sollte für die primäre Diagnostik herangezogen werden (Kwee 2018). Indirekte Kriterien wie perifokale Weichteilveränderungen sind einzeln betrachtet von untergeordneter Rolle (Fusetti et al. 2005). Die Kombination von Kortikalisriss, radioskaphoidalem Gelenkerguss und einem Erguss im STT-Gelenk liefert hingegen eine Spezifität von 100% (Kwee 2018).

9 Triquetrale Flake-Fraktur

(Synonym: Triquetrale Ausrissfraktur des Ligamentum intercarpale dorsale)

9.1	Empfehlung	Stand 14.11.2021
Empfehlungsgrad EK	Im Falle dorsoulnarer, über dem Os triquetrum lokalisierter HG-Schmerzen, die nach vorangegangenem Trauma konventionell-radiologisch keiner Fraktur zugeordnet werden können, kann vor einer weiterführenden Diagnostik (CT / MRT) eine sonografische Untersuchung zum Ausschluss einer triquetralen Flake-Fraktur erfolgen. <i>starker Konsens</i>	
Evidenzgrad 4	Kraatzman P, Mathijssen NM, Bierma-Zeinstra SMA, Kraan G, Runhaar J. Diagnostic accuracy of history taking, physical examination and imaging for phalangeal, metacarpal and carpal fractures: a systematic review update. BMC Musculoskelet Disord. 2020;21(1):12. doi:10.1186/s12891-019-2988-z	

Liegt keine ausreichende Expertise vor, sind keine ausreichenden Kapazitäten oder geeigneten Ultraschallgeräte vorhanden, so verweisen wir auf das Kapitel "Grundsätzliche Empfehlungen" in der Einleitung, wonach es nicht als Fehler angesehen wird, primär Röntgenaufnahmen anzufertigen.

Frakturen des Os triquetrum sind nach der Kahnbeinfraktur (Skaphoidfraktur) mit 14% die zweithäufigste Fraktur an der Handwurzel. Triquetrale Flake-Frakturen (TFF) sind eine häufige Ursache unerkannter Schmerzen am dorsoulnaren Handgelenk. Wie auch die Skaphoidfraktur können TFF nach einem Sturz auf das extendierte Handgelenk auftreten. Im Unterschied zur Skaphoid- und auch Radiusfraktur ist der Kraftvektor jedoch eher auf das Ulnokarpalgelenk ausgerichtet und das Handgelenk beim Sturzereignis in Extension und Ulnarduktion positioniert. TFF sind mit einem prominenten Processus styloideus ulnae assoziiert, welcher für das Abschieben der dorsalen Knochenschuppe am Os triquetrum verantwortlich ist. Da das abgelöste Knochenfragment in die Ansatzregion des Ligamentum intercarpale dorsale (dorsales interkarpales Band) fällt, ist die Verletzung häufig mit einem knöchernen Ausriss des Bandes gleichzusetzen. Dieses Band verhindert unter physiologischen Bedingungen die natürliche Tendenz des Kapitulumkopfes, nach dorsal auszubrechen, weshalb posttraumatische Insuffizienzen zu einer midkarpalen Instabilität führen können.

Anmerkung der DGKCH:

Im Wachstumsalter sind diese Abrissfrakturen nahezu inexistent und frühestens beim Adoleszenten zu erwarten, wenn die Ossifikation der Handwurzel nahezu abgeschlossen ist (Flynn et al 2014). Somit profitieren Kinder bis zum 13.-15. Lebensjahr, abhängig von der Entwicklung, Geschlecht und Herkunft, nicht von einer Fraktursonografie. Die Diagnose wird konventionell radiologisch gestellt und setzt eine eindeutige Klinik voraus. Im Zweifelsfall profitieren Kinder von einem CT oder MRT.

Darlegung der Evidenzgrundlage

Berichte über die Anwendung von Ultraschall für die Diagnostizierung von Triquetrum-Frakturen und Einschätzungen zur Leistungsfähigkeit des Ultraschalls existieren nicht.

Begründung des Empfehlungsgrades mit Darlegung der Abwägung von Nutzen und Schaden der Intervention

Ein knöchernes Fragment ist im konventionellen seitlichen Röntgenbild und bei ausreichender Dislokation zwar sichtbar, bleibt aber unentdeckt, wenn der seitliche Strahlengang nicht genau in der Frakturebene liegt. Ein positiver Röntgenbefund erlaubt darüber hinaus keine Aussage, ob und in welchem Ausmaß das Ligamentum intercarpale dorsale (DIC) involviert ist. Eine alternative CT-Untersuchung bildet das Fragment zwar gut ab, ist jedoch mit einer Strahlenbelastung assoziiert und liefert ebenfalls keine Aussagen über die Integrität des Bandes. Die Auflösung des MRT ist zur Abgrenzung kleiner Frakturen und der Bandfasern (Wahl der Schnittebene) vielfach unzureichend. Nicht selten wird das Ausrissfragment als Artefakt mit umgebendem Bone bruise gewertet.

Weitere Gründe für den Empfehlungsgrad und/oder Wiedergabe wichtiger Diskussionspunkte

Schmerzen auf Gelenkkniveau ohne radiologisch nachweisbare Verletzung können für den Patienten beunruhigend sein. Gelegentlich führen sie aufgrund einer fehlenden Diagnosestellung zu einem Wechsel des Behandlers. Eine unbehandelte TFF kann zu einer schmerzhaften Pseudarthrose oder einer midkarpalen Instabilität führen.

Personengruppen, auf die die Empfehlung nicht zutrifft / Alternativen

Aufgrund möglicher intraartikulärer Frakturen, Frakturen des Triquetrum-Körpers und Greater-Arc-Verletzungen unter Beteiligung des Os triquetrum ist die Fraktur-Sonografie nur als zusätzliches diagnostisches Instrument geeignet. Der Zeitpunkt der vollständigen Ossifikation des Handgelenks ist altersabhängig und in der Regel zwischen dem 14. und 16. Lebensjahr abgeschlossen. Eine zuverlässige Abgrenzung ist daher erst im Erwachsenenalter zu erwarten.

Angaben zur qualitativ guten Durchführung

Die sonografische Diagnostik in zwei Schnitten (sagittal und transversal) erlaubt die sichere Abgrenzung einer TFF und eine Beurteilung des Dislokationsausmaßes. Die Lokalisation frischer Fragmente gelingt in den meisten Fällen sonopalpatorisch direkt auf Höhe des Schmerzpunktes. Bei fehlendem Schmerzpunkt gelingt die Lokalisation meist in einer Längsschnittuntersuchung in Verlängerung des Ellenköpfchens nach distal. Im Querschnitt wird zunächst das distale Radioulnargelenk eingestellt und der Schallkopf dann axial nach peripher verschoben. Durch Einstellen der leicht schräg von ulnar proximal nach radial distal verlaufenden Bandfasern des Ligamentum intercarpale dorsale (DIC) sind auch Aussagen über dessen Beteiligung möglich, was sonst nur in einer korrekt eingestellten Schicht im MRT

gelingt. Eine sonografische Kontrolle der Subluxationstendenz des Kapitatumkopfes ist ebenfalls möglich.

Weiterführende Literatur:

Krastman, P., Mathijssen, N. M., Bierma-Zeinstra, S. M. A., Kraan, G. & Runhaar, J. Diagnostic accuracy of history taking, physical examination and imaging for phalangeal, metacarpal and carpal fractures: a systematic review update. *BMC musculoskeletal disorders* **21**, 12–24 (2020).

10 Subkapitale Mittelhandfraktur 5. Strahl

10.1	Empfehlung	Stand 14.11.2021
Empfehlungsgrad A	Bei radiologisch verifizierter subkapitaler Fraktur soll die Ultraschalluntersuchung als primäres Diagnostikum zur korrekten Bestimmung des palmaren Dislokationswinkels durchgeführt werden. <i>starker Konsens</i>	
Evidenzniveau 2-	Zhao W, Wang G, Chen B, et al. The value of ultrasound for detecting hand fractures: A meta-analysis. <i>Medicine (Baltimore)</i> . 2019;98(44):e17823. doi:10.1097/MD.00000000000017823 Krastman P, Mathijssen NM, Bierma-Zeinstra SMA, Kraan G, Runhaar J. Diagnostic accuracy of history taking, physical examination and imaging for phalangeal, metacarpal and carpal fractures: a systematic review update. <i>BMC Musculoskelet Disord</i> . 2020;21(1):12. doi:10.1186/s12891-019-2988-z	

Liegt keine ausreichende Expertise vor, sind keine ausreichenden Kapazitäten oder geeigneten Ultraschallgeräte vorhanden, so verweisen wir auf das Kapitel "Grundsätzliche Empfehlungen" in der Einleitung, wonach es nicht als Fehler angesehen wird, primär Röntgenaufnahmen anzufertigen.

Subkapitale Mittelhandfrakturen führen durch den Zug der intrinsischen Handbinnenmuskulatur und extrinsischen Langfingerbeugesehnen vor allem an den ulnaren Fingerstrahlen zu einem Abkippen des Köpfchenfragments nach palmar. Abgesehen von einer Rotationsfehlstellung, welche klinisch gut überprüft werden kann, entscheidet das Ausmaß des palmaren Abkippens darüber, ob ein konservatives oder operatives Behandlungsverfahren gewählt wird. Einige Autoren beschreiben eine uneingeschränkte Handfunktion bei einer palmaren Abkippung von bis zu 70° (Hunter JM 1970, Kuokannen et al. 1999, Stadius Muller MG 2003), andere widersprechen dieser Aussage (Amadio 1991, Ozturk 2008). Insbesondere biomechanische Studien an Leichen konnten eine Verschlechterung der Handfunktion ab einer palmaren Abkippung von 30° nachweisen (Ali 1999, Birndorf 1997). Das genaue Ausmaß des Abkippens kann aufgrund der Überlagerung der anderen Mittelhandknochen im streng seitlichen Röntgenbild häufig nicht klar beurteilbar werden, da die Messung im schrägen Strahlengang, verglichen mit der Sonografie, je nach Messmethode (Markkanalmethode / Kortikalismethode) in vielen Fällen zu falsch zu hohe Messwerte liefert. Am stärksten ausgeprägt ist dies in der Kortikalismessmethode, bei der meist der knöchernen, nach ulnar ausladende Ursprung des ulnaren

Seitenbands für eine Fehleinschätzung des Abkippwinkels verantwortlich ist (Hennecke et al. 2010).

Anmerkung der DGKCH:

Im Wachstumsalter verschließen sich die Wachstumsfugen, abhängig vom Geschlecht, Herkunft und Skelettreife, zwischen dem 11.-13. Lebensjahr. Bei subkapitulären Frakturen liegt die Fehlstellung in der sagittalen und somit Bewegungsebene. Fehlstellungen werden bei offenen Fugen grundsätzlich sehr gut und komplett remodelliert. Somit ist die Operationsindikation nur bei zusätzlicher Rotationsfehlstellung und/oder Fehlstellung in der Frontalebene zu stellen, da sich diese Fehlstellungen nicht spontan korrigieren. Rotations-Fehlstellungen werden klinisch und radiologisch sicherer als in der Sonografie gestellt. Frontale Fehlstellungen lassen sich nur radiologisch sicher nachweisen. (Flynn et al 2014). Für die Diagnostik und Behandlung der Fingerfrakturen liegen keine belastbaren Daten vor.

Darlegung der Evidenzgrundlage

Die Suche zu diesem Inhaltspunkt ergab 11 Beobachtungsstudien und 2 Meta-Analysen. Die Ergebnisse und die Bewertungen der Einzelstudien ist im Leitlinienreport **Anhang A 09** dargestellt. Die Studien sind von durchschnittlicher Qualität; als wichtigste Faktoren mit negativer Auswirkung können design-assoziierte Verzerrungen, willkürliche Stichproben und heterogenes Qualifikationsniveau der Untersucher hervorgehoben werden. Hauptfokus der untersuchten Studien liegt auf der Durchführbarkeit der Sonografie im Hinblick auf die Detektion von Frakturen. Im Vergleich zur radiologischen Bildgebung wird die diagnostische Leistung des Ultraschalles mit einer Sensitivität von 90% und einer Spezifität von über 95% charakterisiert (Evidenzgrad A), was vor allem bei konventionell radiologisch okkulten Frakturen relevant ist. Darüber hinaus wird der Ultraschall wegen seiner kurzen Untersuchungsdauer und Wiederholbarkeit als Point-of-care-Verfahren empfohlen (Evidenzgrad B). Der häufigste Fehler bei der Untersuchung von Mittelhandfrakturen die Verwechslung der Fraktur mit der Epiphysenfuge (Evidenzgrad B). Das Alleinstellungsmerkmal der Sonografie an subkapitalen Frakturen der Mittelhandknochen, vor allem am Kleinfingerstrahl, ist die unverfälschte Darstellung der palmaren Dislokation des Köpfchens, die lediglich in einer Studie behandelt wird, welche allerdings ein doppelblindes Studiendesign bietet (Hennecke 2010). Eine weitere Studie behandelt die Diagnosestellung am Kleinfingerstrahl (Aksay 2015), welcher aufgrund seiner fehlenden Flankierung durch einen zweiten Mittelhandknochens die größte Tendenz zur Dislokation aufweist. Die Sensitivität liegt in dieser Studie bei 97.4%, die Spezifität bei 92.9% (Evidenzniveau 2-).

Begründung des Empfehlungsgrades mit Darlegung der Abwägung von Nutzen und Schaden der Intervention

Der Empfehlung liegt eine doppelt verblindete Studie auf dem Evidenzniveau 2- zugrunde. In dieser Studie wurde gezeigt, dass mit einem einzelnen Schnitt die Achsabweichung reproduzierbar dargestellt werden kann. Das Ausmaß der palmaren Dislokation des Metakarpale-Köpfchens bestimmt das therapeutische Vorgehen. Die genaue

Winkelbestimmung einer subkapitalen Metakarpale-Fraktur ist relevant, da ein operatives Vorgehen in der Regel erst bei starkem Abkippen des Köpfchens erforderlich ist. Die Studienlage zeigt, dass eine Messung in konventionellen Röntgenbildern häufig falsch zu hohe Werte liefert, was im Umkehrschluss heißt, dass für diese Patienten die Gefahr besteht, unnötigerweise einer operativen Behandlung unterzogen zu werden. Da die sonografische Untersuchung keine Gefahren birgt und lediglich als Zusatzuntersuchung gefordert wird, hat die Methode keinerlei Schaden und liefert im Vergleich zur alternativ möglichen CT und MR-Untersuchung den Nutzen einer fehlenden Röntgenbelastung bzw. einer Kostenersparnis.

Personengruppen, auf die die Empfehlung nicht zutrifft / Alternativen

Aufgrund möglicher intraartikulärer Frakturen ist die Fraktursonografie bei Jugendlichen ab dem 13. Lebensjahr und bei Erwachsenen nur als zusätzliches Instrument geeignet. Auch bei Patienten mit Re-Frakturen, Systemerkrankungen oder dem Verdacht auf pathologische Frakturen sollte immer eine Röntgendiagnostik erfolgen. Der häufigste Fehler bei der Untersuchung von Mittelhandfrakturen ist die Verwechslung mit der Epiphysenfuge (Evidenzgrad B).

Anmerkung der DGKCH: Dieser Fehler unterläuft Kindertraumatologen nicht, da sie mit den Lokalisationen sämtlicher Wachstumsfugen in den unterschiedlichen Entwicklungsphasen vertraut sind. Wer Kinder behandelt, sollte auch über diese Kenntnisse verfügen.

Angaben zur qualitativ guten Durchführung

Die Durchführung der sonografischen Untersuchung erfolgt im Längsschnitt, bei dem der Schallkopf im Verlauf des betreffenden Mittelhandknochen dorsal aufgelegt wird. Um die Anbindung bei stark abgewinkelter Fraktur positiv zu beeinflussen, wird die Verwendung einer Vorlaufstrecke empfohlen. Alternativ ist die Verwendung eines Handbads oder einer ausreichenden Menge Ultraschallgel zu empfehlen. Letztere ermöglicht eine Anbindung des Schallkopfs ohne Kontakt zur Hautoberfläche. Generell sollte die dorsale Kortikalis des Mittelhandknochens und ggf. die Basis der Grundphalanx auf der gesamten Bildbreite erfasst sein. Es wird empfohlen, die Fraktur auf Schallkopfmitte oder am Übergang vom mittleren zum distalen Bilddrittel einzustellen, um proximal der Fraktur genügend kortikale Oberfläche zur Erfassung des Winkels und distal die relevanten Gelenkanteile abzubilden. Das Ausmaß des palmaren Abkippen kann in einem DICOM-Viewer oder mit einem Goniometer am Bildschirm der Ultraschalleinheit bestimmt werden. Die Anwendung weiterer Schnitte liefert eine ergänzende Einschätzung des Frakturverlaufs, was aber durch angrenzende Mittelhandknochen und der damit verbundenen Schallauslöschung eingeschränkt wird. Bei offenen Epiphysenfugen sollte darauf geachtet werden, dass diese nicht mit dem Frakturverlauf verwechselt werden.

Weiterführende Literatur:

- Aksay, E. *et al.* Accuracy of bedside ultrasonography for the diagnosis of finger fractures. *Am J Emerg Medicine* **34**, 809–812 (2016).
- Aksay, E. *et al.* Sensitivity and specificity of bedside ultrasonography in the diagnosis of fractures of the fifth metacarpal. *Emerg Med J* **32**, 221 (2015).
- Ali, A., Hamman, J. & Mass, D. P. The Biomechanical Effects of Angulated Boxer's Fractures. *J Hand Surg* **24**, 835–844 (1999).
- Amadio, P.C., Beckenbaugh, R.D., Bishop, A.T. *et al.* Fractures of the hand and wrist. *Flynn's Hand Surgery* (1991).
- Birndorf, M. S., Daley, R. & Greenwald, D. P. Metacarpal Fracture Angulation Decreases Flexor Mechanical Efficiency in Human Hands. *Plast Reconstr Surg* **99**, 1079–1083 (1997).
- Hedelin, H., Tingström, C., Hebelka, H. & Karlsson, J. Minimal training sufficient to diagnose pediatric wrist fractures with ultrasound. *Critical Ultrasound J* 1–8 (2017).
- Hennecke, B., Kluge, S., Kreuziger, J., Jenzer, A. & Vögelin, E. [Ultrasonic and radiographic quantification of palmar angulation in metacarpal IV and V neck fractures]. *Handchirurgie, Mikrochirurgie, Plastische Chirurgie* **43**, 39–45 (2011).
- Hunter, J. M. & Cowen, N. J. Fifth metacarpal fractures in a compensation clinic population. A report on one hundred and thirty-three cases. *J Bone Jt Surg Am Volume* **52**, 1159–65 (1970).
- Javadzadeh, H. R. *et al.* Diagnostic value of “bedside ultrasonography” and the “water bath technique” in distal forearm, wrist, and hand bone fractures. *Emerg Radiology* **21**, 1–4 (2014).
- Kocaoglu, S. *et al.* The role of ultrasonography in the diagnosis of metacarpal fractures. *The American journal of emergency medicine* **34**, 1868–1871 (2016).
- Kozaci, N. *et al.* The effectiveness of bedside point-of-care ultrasound in the diagnosis and management of metacarpal fractures. *American Journal of Emergency Medicine* 1–24 (2015).
- Krastman, P., Mathijssen, N. M., Bierma-Zeinstra, S. M. A., Kraan, G. & Runhaar, J. Diagnostic accuracy of history taking, physical examination and imaging for phalangeal, metacarpal and carpal fractures: a systematic review update. *BMC musculoskeletal disorders* **21**, 12–24 (2020).
- Kuokkanen, H. O., Mulari-Keränen, S. K., Niskanen, R. O., Haapala, J. K. & Korkala, O. L. Treatment of subcapital fractures of the fifth metacarpal bone: a prospective randomised comparison between functional treatment and reposition and splinting. *Scand J Plast Recons* **33**, 315–317 (2009).
- Muller, M. G. S., Poolman, R. W., Hoogstraten, M. J. van & Steller, E. P. Immediate mobilization gives good results in boxer's fractures with volar angulation up to 70 degrees: a prospective randomized trial comparing immediate mobilization with cast immobilization. *Arch Orthop Traum Su* **123**, 534–537 (2003).
- Neri, E. *et al.* Diagnostic accuracy of ultrasonography for hand bony fractures in paediatric patients. *Archives of disease in childhood* **99**, 1087–1090 (2014).
- Ozturk, I. *et al.* Effects of fusion angle on functional results following non-operative treatment for fracture of the neck of the fifth metacarpal. *Inj* **39**, 1464–1466 (2008).
- Simanovsky, N., Lamdan, R., Hiller, N. & Simanovsky, N. Sonographic detection of radiographically occult fractures in pediatric ankle and wrist injuries. *Journal of pediatric orthopedics* **29**, 142–145 (2009).

Tayal, V. S., Antoniazzi, J., Pariyadath, M. & Norton, H. J. Prospective use of ultrasound imaging to detect bony hand injuries in adults. *Journal of Ultrasound in Medicine* **26**, 1143–1148 (2007).

Zhao, W. *et al.* The value of ultrasound for detecting hand fractures. *Medicine* **98**, e17823 (2019).

11 Knöcherner Ausriss der palmaren Platte

11.1	Empfehlung	Stand 14.11.2021
Empfehlungsgrad B	Ein konventionelles Röntgenbild kann eine knöcherner Ausrissfraktur nicht immer sicher ausschließen, weshalb zur weiterführenden Diagnostik primär eine sonografische Untersuchung erfolgen sollte. <i>starker Konsens</i>	
Evidenzniveau 4	Saito S, Sawabe K, Suzuki Y, Suzuki S. Ultrasonographic characteristics of volar-lateral ligament constrains after proximal interphalangeal joint injuries. <i>J Plast Surg Hand Surg.</i> 2016;50(4):216-221. doi:10.3109/2000656X.2016.1151796 Xue, L., Zhang, Y., Yan, D., Fu, J., & Liu, Z. (2021). The presence of effusions between the volar plate of the proximal interphalangeal joint and the flexor digitorum tendon is a common phenomenon: a single-center, cross sectional study. <i>Medical Ultrasonography</i> , 23(2), 176-180.	

Liegt keine ausreichende Expertise vor, sind keine ausreichenden Kapazitäten oder geeigneten Ultraschallgeräte vorhanden, so verweisen wir auf das Kapitel "Grundsätzliche Empfehlungen" in der Einleitung, wonach es nicht als Fehler angesehen wird, primär Röntgenaufnahmen anzufertigen.

Kommentar der Gesellschaft für Pädiatrische Radiologie (GPR): Aufgrund der sehr begrenzten Studienlage mit nur zwei klinischen Studien kann die Sonografie als Möglichkeit zur Beurteilung der palmaren Platte ergänzend eingesetzt werden.

Ausrisse der palmaren Platte sind häufige Verletzungen der PIP-Gelenke, die meist im Rahmen eines Hyperextensionstraumas oder einer Luxation des Gelenkes auftreten. In der Regel kommt es bei einer PIP-Luxation zu einer Verletzung von mindestens zwei Stabilisatoren - einem Seitenband und dem Strecksehnenmittelzügel bzw. einem Seitenband und der palmaren Platte. Verletzungen der palmaren Platte gehen in vielen Fällen mit einem knöchernen Ausrissfragment an der Basis der Mittelphalanx einher. Zur Diagnosestellung ist ein streng seitliches Röntgenbild des PIP-Gelenkes erforderlich, welches nicht immer in korrekter Ausführung vorliegt. In vielen Fällen wird auf eine Wiederholungsaufnahme verzichtet, was dazu führen kann, dass kleinste Fragmente der konventionellen Röntgenbildgebung entgehen.

Anmerkung der DGKCH:

Im Kindes- und Jugendalter sind Verletzungen der palmaren Platte ebenfalls häufig. Die allermeisten Verletzungen können konservativ behandelt werden. Die Diagnose kann sehr wohl aufgrund der typischen Anamnese und Schwellung mit Druckschmerz palmarseitig über dem Mittelgelenk rein klinisch gestellt werden. Bei ausgeprägter und anhaltender Schwellung ist die Abklärung mittels konventioneller Röntgenaufnahmen indiziert. Die streng seitliche Aufnahme ist von größter Bedeutung. Die Erfahrungen mit der Fraktursonografie sind zur Zeit ungenügend, um eine handfeste Empfehlung abgeben zu können.

Darlegung der Evidenzgrundlage

Zu diesem Inhaltspunkt wurden 2 klinische Studien identifiziert, die nur einen indirekten Bezug zu US-Frakturdiagnostik aufweisen. Eine der Studien hatte beträchtliche Designdefizite (Saito et al. 2016); primärer Endpunkt war die Mobilität und Bewegungseinschränkung auf Höhe der palmaren Platte bei sehr kleiner Fallzahl von 11 Patienten und heterogenem Traumen, von denen 50% keine Beteiligung der palmaren Platte aufwiesen (Evidenzniveau 2-). Bei der zweiten klinischen Studie handelt es sich um eine Vergleichsuntersuchung zwischen gesunden Probanden und Patienten mit rheumatoider Arthritis, welche auch in 35% der gesunden Probanden Effusionen unter der palmaren Platte zeigte. Fraktur-Fälle gab es in der untersuchten Population nicht (Xue 2020). Meta-Analysen und systematische Reviews liegen nicht vor, ebenfalls keine konkreten Untersuchungen zur diagnostischen Sicherheit. Die Ergebnisse und die Bewertungen der Einzelstudien ist im Leitlinienreport **Anhang A 10** dargestellt

Begründung des Empfehlungsgrades mit Darlegung der Abwägung von Nutzen und Schaden der Intervention

Es existieren keine großen, aussagekräftigen Studien zur Ultraschalldiagnostik bei knöchernen Ausrissen der palmaren Platte. Eine knöcherner Ausrissfraktur der palmaren Platte wird auch ohne Therapie langfristig meist gut kompensiert, Insuffizienzen sind vergleichsweise selten. Dennoch ist eine korrekte Einschätzung des Verletzungsmaßes bei Luxationsverletzungen der Interphalangealgelenke wichtig, da abhängig von der verletzten Struktur unterschiedliche Therapierichtlinien existieren. Während die Läsion des Strecksehnenmittelzügels unbehandelt zu einer Knopfloch-Deformität (Boutonnière) führt und immobilisiert werden muss, führt eine Ruhigstellung nach Verletzung der palmaren Platte häufig zu lokalen Adhäsionen, die eine Flexionskontraktur zur Folge haben können. Eine nicht notwendige Immobilisation wirkt sich also negativ auf das Behandlungsergebnis aus. Alternative Untersuchungsmöglichkeiten sind MRT und CT. Knöcherner Abrisse der palmaren Platte können aber auch in einer MR-Untersuchung übersehen werden, vor allem wenn es sich um kleine oder nicht dislozierte Fragmente handelt. Ein CT-Untersuchung kann die Diagnose eines knöchernen Ausrisses zwar stellen, ist jedoch mit einer Strahlenbelastung vergesellschaftet. Der gleichzeitige Ausschluss einer Weichteilverletzung ist nicht möglich.

Anmerkung der DGKCH: Im Kindes- und Jugendalter wird in Abwesenheit einer Luxation in der konservativen Behandlung nur eine Woche mithilfe einer Unterarmschiene ruhiggestellt. Im Anschluss erfolgt die Ruhigstellung im „Buddy-Tape“, die eine passive Beweglichkeit erlaubt und Adhäsionen zuverlässig verhindert (Lee et al 2020).

Weitere Gründe für den Empfehlungsgrad und/oder Wiedergabe wichtiger

Diskussionspunkte

Schmerzen auf Gelenkniveau ohne radiologisch nachweisbare Verletzung sind beunruhigend für Patienten. Nicht selten führen sie zu einem Wechsel des Behandlers, da keine klare Diagnose gestellt wurde. In vielen Fällen wird aufgrund der Kombination von unzureichender Diagnosegenauigkeit und der Angst des Behandlers, eine Verletzung zu übersehen, die Immobilisation des Gelenkes verordnet, welche zu Adhäsionen auf Höhe der Verletzung und konsekutiv zu einer Flexionskontraktur führt.

Auf den Kommentar der GPR wird verwiesen.

Personengruppen, auf die die Empfehlung nicht zutrifft / Alternativen

Aufgrund möglicher intraartikulärer Frakturen ist die Fraktursonografie nur als zusätzliches Instrument geeignet. Sie kann standardisierte Röntgenaufnahmen in zwei Ebenen nicht ersetzen. Der häufigste Fehler bei der Untersuchung von gelenknahen Frakturen ist deren Verwechslung mit der Epiphysenfuge, weshalb der Ultraschall mit Klinik und konventionellem Röntgen korreliert werden sollte.

Angaben zur qualitativ guten Durchführung

Die Ultraschalluntersuchung des PIP-Gelenkes sollte sämtliche stabilisierenden Strukturen beinhalten. Hierzu gehören das radiale und ulnare Seitenband, der Strecksehnenmittelzügel und die palmare Platte. Die Untersuchung der palmaren Platte erfolgt, wie auch die der anderen Gelenkstabilisatoren, zunächst im Längsschnitt. Der Schallkopf wird im Verlauf des Digitalkanals palmar auf den gestreckten Finger aufgelegt. Das PIP-Gelenk sollte mittig im Bildausschnitt erscheinen und der Schallkopf die Beugesehnen im Digitalkanal auf der gesamten Bildbreite erfassen. Im zentralen Bildausschnitt ist vornehmlich der Ansatz der Struktur an der Mittelphalanx und der palmare Gelenkrezessus erkennbar. Der typische Strukturverlauf der palmaren Platte kommt radial und ulnar der Mittellinie zur Darstellung, da sie dort Schwalbenschwanz-artig über sog. Check-reins-Ligamente an der palmaren Kortikalis der Grundphalanx inseriert. Ausrissfrakturen finden sich häufig hier und gehen meist mit einer Verletzung des jeweils angrenzenden Seitenbands einher, dessen akzessorische Fasern seitlich in die palmare Platte inserieren. Nicht selten sind knöcherne Verletzungen nur partiell, ihr genaues Ausmaß kann in der Querschnittuntersuchung erfasst bzw. quantifiziert werden.

Anmerkung der DGKCH: Aufgrund der spärlichen Literatur wird eine evidenzbasierte Empfehlung nicht möglich sein und kann bestenfalls eine Expertenmeinung empfohlen werden.

Weiterführende Literatur:

Saito, S., Sawabe, K., Suzuki, Y. & Suzuki, S. Ultrasonographic characteristics of volar-lateral ligament constrains after proximal interphalangeal joint injuries. *J Plast Surg Hand Su* **50**, 1–6 (2016).

Xue, L., Zhang, Y., Yan, D., Fu, J. & Liu, Z. The presence of effusions between the volar plate of the proximal interphalangeal joint and the flexor digitorum tendon is a common phenomenon: a single-center, cross sectional study. *Med Ultrason* (2020).

12 Rippenfraktur

12.1	Empfehlung	Stand 14.11.2021
Empfehlungsgrad A	Beim Erwachsenen sollen Ultraschalluntersuchungen beim Verdacht auf Rippenfraktur(en) vor Röntgen erfolgen. Ist bereits eine Röntgenaufnahme ohne Frakturachweis angefertigt worden soll bei klinischem Verdacht einer Fraktur die betreffende Rippe sonographisch untersucht werden. <i>starker Konsens</i>	
Evidenzgrad 2++	Yousefifard M, Baikpour M, Ghelichkhani P, et al. Comparison of Ultrasonography and Radiography in Detection of Thoracic Bone Fractures; a Systematic Review and Meta-Analysis. <i>Emerg (Tehran)</i> . 2016;4(2):55-64. Battle C, Hayward S, Eggert S, Evans PA. Comparison of the use of lung ultrasound and chest radiography in the diagnosis of rib fractures: a systematic review. <i>Emerg Med J</i> . 2019;36(3):185-190. doi:10.1136/emered-2017-207416	

Liegt keine ausreichende Expertise vor, sind keine ausreichenden Kapazitäten oder geeigneten Ultraschallgeräte vorhanden, so verweisen wir auf das Kapitel "Grundsätzliche Empfehlungen" in der Einleitung, wonach es nicht als Fehler angesehen wird, primär Röntgenaufnahmen anzufertigen.

Der Verdacht auf Fraktur einer Rippe führt in der Notaufnahme und Praxis regelhaft dazu, dass Röntgenbilder des Thorax mit der Begründung angefertigt werden, neben Veränderungen in der Lunge auch die Fraktur einer oder mehrerer Rippen bildlich darzustellen. Dazu sind neben der normalen Aufnahme des Thorax in Inspiration auch weitere Aufnahmen in Schrägprojektion und/oder Expiration notwendig. Die sonografische Untersuchung der Rippenfraktur orientiert sich am Ort des maximalen Schmerzes und ist als positiv zu werten, wenn eine Kortikalisunterbrechung ggf. auch mit sich bewegenden Frakturrenden in der dynamischen Untersuchung nachgewiesen werden kann. Bei einer Serienfraktur (3 Rippen und mehr) soll der Ausschluss bzw. Nachweis eines Pneumothorax erfolgen.

Anmerkung der DGKCH:

Bei Kindern und Jugendlichen ist die Situation anders zu bewerten. Aufgrund der hohen Elastizität der Rippen kommt es extrem selten zu Rippenfrakturen. Trotzdem können erhebliche Lungenparenchymverletzungen, wie Kontusionen und Lungenlazerationen durch die Rippen entstehen, die der Sonografie nicht zugänglich sind. Aus diesem Grund wird ein CT mit niedriger Strahlung (sog. FORCE-CT oder „ultra-low-dose CT-scans“) indiziert, womit Parenchymverletzungen bei sehr niedriger Strahlenbelastung zuverlässig nachweisbar ist (AWMF S2k-Leitlinie Polytrauma im Kindesalter).

Darlegung der Evidenzgrundlage

Ausgewertete Meta-Analysen weisen nach, dass Ultraschall bei der Erkennung von Rippenfrakturen der Röntgendiagnostik überlegen ist (Battle 2019) und die Sensitivität Ultraschall gegen Röntgen mit 97 % versus 77% und die Spezifität 94 % versus 100 % (Youssefiarad 2016) angegeben wird. Beiden Studien sind nach der QUADAS-2 Bewertung mit einem hohen bzw. mehreren Bias-Risiken (wie kleine Fallzahlen, hohe Heterogenität und uneinheitliche Referenzstandards) etwas eingeschränkt zu beurteilen, liegen jedoch beide auf einem Evidenzniveau 1++.

Ultraschall kann bei negativem Frakturachweis im Röntgen in 25 bis 40% der Fälle in 3 Studien dann doch noch eine Fraktur nachweisen (Hwang 2016, Kara 2003), beide auf einem Evidenzniveau von 2+ (bis 90%, Turk 2010, Evidenzgrad 2-).

Rippenknorpelfrakturen können in 69% der Fälle (auch durch Nachweis eines subperiostalen Hämatoms in 15% der Fälle) nachgewiesen werden, diese entziehen sich der Röntgendiagnostik ganz (Lee 2012), Evidenzgrad 2+. Die Ergebnisse und die Bewertungen der Einzelstudien ist im Leitlinienreport **Anhang A 13** dargestellt

Begründung des Empfehlungsgrades mit Darlegung der Abwägung von Nutzen und Schaden der Intervention

Sonografie ist zeitaufwendiger als Röntgen, spart aber Röntgenstrahlung. Wird auf Röntgen zugunsten von Sonografie verzichtet, können traumatische Veränderungen der Lunge nicht erkannt werden, weshalb die alleinige Sonografie der Rippenfrakturen auf jeden Fall mit einer klinischen Untersuchung der Lunge (Perkussion und Auskultation) kombiniert sein muss. Wird auf Sonografie zugunsten von Röntgen verzichtet, so können subpleurale Infiltrate und kleine Pleuraergüsse übersehen werden. Adipöse Patienten sind schlechter zu untersuchen als schlanke.

Personengruppen, auf die die Empfehlung nicht zutrifft / Alternativen

Polytraumatisierte Patienten mit Thoraxtrauma werden in der Notaufnahme in der "Traumaspirale" (Ganzkörper-CT) untersucht. Posttraumatisch instabile Patienten werden mit Schnittbild-Diagnostik abgeklärt. Die Diagnose vital bedrohlicher Verletzungen hat Priorität. Deshalb werden diese Personengruppen nicht primär mit Röntgen und/oder Sonografie des Thorax untersucht. Bei Verdacht auf Kindesmisshandlung hat die Röntgendarstellung auch aus forensischen Gründen Priorität. Bei Kindern im Wachstumsalter ist bei Rippenbrüchen mit intrathorakalen Verletzungen zu rechnen, daher ist die Anwendung der Fraktursonografie hierbei nur als zusätzliches Verfahren geeignet.

Angaben zur qualitativ guten Durchführung

Die Technik der Ultraschalluntersuchung bei Verdacht auf Frakturen der Rippen ist die Untersuchung im Areal des größten Druckschmerzes in Längsrichtung der Rippe. Hierbei muss die schräge Verlaufsrichtung der Rippen beachtet werden. Der zusätzliche 2. Schnitt quer zur Rippe ist entbehrlich. Bei Detektion der Unterbrechung der Kortikalis in einer Rippe ist unbedingt die oberhalb und unterhalb dieser fakturierten Rippe gelegene andere Rippe ebenfalls auf Fraktur zu untersuchen. Schwierigkeiten kann manchmal die genaue Identifizierung der Rippe (z.B. 8te oder 9te Rippe?) machen. Die direkt unter den Rippen liegende Pleura sollte dynamisch beurteilt und Flüssigkeitsansammlungen beschrieben werden.

13 Sternumfrakturen

13.1	Empfehlung	Stand 14.11.2021
Empfehlungsgrad B	Im Rahmen der Ultraschalldiagnostik im Schockraum (eFAST) oder bei jedem stumpfen Thoraxtrauma sollte beim hämodynamisch stabilen Patienten als Bildgebung eine Sonografie des Sternum erfolgen. <i>starker Konsens</i>	
Evidenzgrad 3	Yousefifard M, Baikpour M, Ghelichkhani P, et al. Comparison of Ultrasonography and Radiography in Detection of Thoracic Bone Fractures; a Systematic Review and Meta-Analysis. Emerg (Tehran). 2016;4(2):55-64. Racine S, Drake D. BET 3: Bedside ultrasound for the diagnosis of sternal fracture. Emerg Med J. 2015;32(12):971-972. doi:10.1136/emmermed-2015-204985.3	

13.2	Empfehlung	Stand 14.11.2021
Empfehlungsgrad A	Bei einem sonographischen Frakturachweis soll eine weitere Bildgebung erfolgen. <i>starker Konsens</i>	
Evidenzgrad 4		

Liegt keine ausreichende Expertise vor, sind keine ausreichenden Kapazitäten oder geeigneten Ultraschallgeräte vorhanden, so verweisen wir auf das Kapitel "Grundsätzliche Empfehlungen" in der Einleitung, wonach es nicht als Fehler angesehen wird, primär Röntgenaufnahmen anzufertigen.

Sternumfrakturen werden beim stumpfem Thoraxtrauma (meist bei Verkehrsunfällen (You et al.)) mit einer Häufigkeit von 8-10% (Engin et al.) beobachtet. Im Kindes- und Jugendalter sind sie aufgrund der hohen Elastizität sehr selten (Chalphin et al). Die Fraktursonografie wird deshalb als Routinemaßnahme bei dieser Altersgruppe wenig sinnvoll sein. Wichtiger ist die Abklärung einer evt. Contusio cordis, die in der Labordiagnostik und mitunter im EKG verifiziert werden kann. Die tägliche Praxis zeigt, dass das Sternum aufgrund der Anatomie

als flacher Knochen mit dünner Kortikalis auf konventionellen Röntgenaufnahmen in der ap-Projektion nicht beurteilbar ist. In Abhängigkeit von der Anatomie der Patientinnen/Patienten und der Aufnahmequalität ist es in der seitlichen Projektion teilweise nur eingeschränkt beurteilbar. Die oberflächliche Lage des Sternum und die einfache sonografische Identifizierbarkeit legen die Vermutung nahe, dass erfahrene Untersuchende Frakturen des Sternum im US mit hoher Sicherheit nachweisen können. In der Praxis ist die Fraktur in einer Mehrschicht-CT sicher zu detektieren, allerdings mit einer nicht unerheblichen Strahlenexposition.

Darlegung der Evidenzgrundlage

Zur Wertigkeit der Sonografie bei Sternumfrakturen wurden 8 kleine Beobachtungsstudien und 2 Metaanalysen identifiziert. Bei einigen ist die Aussagefähigkeit gering. Grund sind niedrige Fallzahlen, insbesondere für pädiatrische Patient*innen, aber auch methodische Mängel, insbesondere fehlende Goldstandards bei rein deskriptiven Studien (Racine und Drake). Die Ergebnisse und die Einschätzung der Evidenz der Arbeiten sind im Leitlinienreport dargestellt. In allen Arbeiten hat die Sonografie mehr Frakturen detektiert als zum Vergleich herangezogene Methoden (konventionelle Röntgendiagnostik und in einigen Fällen eine Knochenszintigraphie). In keiner Untersuchung war die konventionelle Röntgendiagnostik überlegen (Engin et al., Jin et al, Wüstner et al.). Kozaci et al. berichten eine Sensitivität für die sonografische Diagnostik der Sternumfraktur von 97%, bei einer Spezifität von 83%. Es wurden allerdings gepoolte Daten verwenden, unter 81 beobachteten Frakturen waren nur 6 Sternumfrakturen; als Goldstandard diente die CT. In einer Metaanalyse von 5 Studien (Yousefifard et. al.) wird die Sensitivität mit 91%, die Spezifität mit 93% angegeben. Die Ergebnisse und die Bewertungen der Einzelstudien ist im Leitlinienreport **Anhang A 14** dargestellt

Begründung des Empfehlungsgrades mit Darlegung der Abwägung von Nutzen und Schaden der Intervention

Keine der deskriptiven Studien zum Vergleich der diagnostischen Wertigkeit der Sonografie bei der Sternumfraktur kommt zu dem Befund, dass die seitliche Röntgenaufnahme besser ist. In einer Studie mit dem Goldstandard der Computertomographie liegt die Sensitivität der Sonografie zur Diagnose Sternumfraktur bei 97%.

Für die Sonografie als Bildgebung spricht, dass sie bed-side angewendet werden kann und keine Strahlenexposition entsteht.

Unter Berücksichtigung eigener Erfahrungen und der oben genannten Studienergebnisse auch in Kenntnis deren Einschränkungen sprechen sich die Autor*innen für eine Empfehlung der Sonografie als erste Diagnostik bei Verdacht auf Sternumfraktur aus (Grad B, Evidenzniveau 3). Voraussetzung ist, dass die apparativen und personellen Möglichkeiten gegeben sind, und nicht andere Gründe gegen die Sonografie sprechen. In diesen Fällen sind alternativen Verfahren (z. B. seitliche Röntgenaufnahme, CT) erforderlich. Bei sonografischem Nachweis einer Fraktur soll weitere bildgebende Diagnostik erfolgen, um Begleitverletzungen zu erkennen (Empfehlungsgrad A, Evidenzgrad 4).

Personengruppen, auf die die Empfehlung nicht zutrifft / Alternativen

Patient*innen mit Veränderungen/Verletzungen z. B. Verbrennungen, die eine sonografische Diagnostik unmöglich bzw. risikoreich machen. Bei hoher Wahrscheinlichkeit für weitere Verletzungen (Polytrauma, Hochrasanzverletzung) ist der frühzeitige Einsatz der Mehrschicht-Spiral-CT (Traumaspirale) indiziert.

Angaben zur qualitativ guten Durchführung

Der/die Untersucherin soll ausreichende Erfahrung in der Sonografie des Bewegungsapparates haben. Das Sternum soll mit einem hochfrequenten Linearschallkopf in sagittal- und transversaler Richtung untersucht und dokumentiert werden.

14 Femur-Wulstfrakturen

14.1	Empfehlung	Stand 14.11.2021
Empfehlungsgrad EK	Der Ultraschall kann für die distale Femur-Wulstfraktur angewendet werden. Gegenwärtig besteht keine ausreichende Evidenzlage für eine abschließende Bewertung. Es ist zu erwarten, dass eine distale Femur-Wulstfraktur beim Kind in gleicher Zuverlässigkeit wie eine Radius-Wulstfraktur beim Kind nachweisbar ist, die gleiche Ultraschall-Technik vorausgesetzt. <i>starker Konsens</i>	
Evidenzgrad 4		

Liegt keine ausreichende Expertise vor, sind keine ausreichenden Kapazitäten oder geeigneten Ultraschallgeräte vorhanden, so verweisen wir auf das Kapitel "Grundsätzliche Empfehlungen" in der Einleitung, wonach es nicht als Fehler angesehen wird, primär Röntgenaufnahmen anzufertigen.

Die aktuelle Literatur (nur 1 Studie aus Alterstraumatologie für die Schenkelhalsregion vorliegend) stützt keine evidente Empfehlung für Kinder. Zur Untersuchung von Schaftfrakturen und distalen Wulstfrakturen liegen keine Ergebnisse vor.

Anmerkung der DGKCH: Allerdings sollte berücksichtigt werden, dass Wulstfrakturen nahezu ausschließlich an der oberen Extremität vorkommen (Kraus und Wessel, 2010). Metaphysäre, komplette Frakturen sind hier eher die Regel (von Laer et al 2020).

Diese einzige Arbeit für Erwachsene zeigt für die kortikale Diskontinuität eine Sensitivität von 96% und eine Spezifität von 92% sowie für den Gelenkerguss der Hüfte eine Sensitivität von 62% und eine Spezifität von 77%.

Es gibt jedoch Hinweise, dass der Nachweis der kortikalen Diskontinuität und ein Hüft-Gelenkerguss bei Kindern genauso oder sogar besser erkannt werden können.

Zusätzlich ist der Nachweis einer distalen Femur-Wulstfraktur analog der Radius-Wulstfraktur beim Kind in ähnlicher Zuverlässigkeit zu erwarten. (Grad 4 Expertenmeinung)

Anmerkung der DGKCH: Dieses wird nicht bestritten, jedoch ist die Wulstfraktur am Femur eine echte Rarität.

Darlegung der Evidenzgrundlage

Die einzige identifizierte Publikation zu diesem Inhaltspunkt berichtet von Befunden bei erwachsenen Patienten und entspricht nicht der PICO-Fragestellung.

Begründung des Empfehlungsgrades mit Darlegung der Abwägung von Nutzen und Schaden der Intervention

Expertenmeinung (Grad 4): Aufgrund der kindlichen Knochenbeschaffenheit der distalen Femur-Metaphyse ist hier mit gleichen Wulstfrakturen wie am Radius des Kindes zu rechnen. Die grundsätzlich stabilen Wulstfrakturen können schmerzarm und risikoarm in allen 4 Schnitten untersucht werden. Ein zusätzlicher Nachweis eines Hämarthros und einer Muskelverletzung sind zuverlässig strahlenfrei möglich.

Anmerkung der DGKCH: Leider muss dem energisch widersprochen werden: das Femur ist auch im Kindesalter ein sehr viel stabilerer Knochen und die Unterarmknochen. Es benötigt eine sehr viel stärkere Gewalteinwirkung, die in fast allen Fällen zu kompletten Frakturen führt, die aufgrund der starken Muskulatur auch zu erheblichen Achsabweichungen führen. Siehe dazu alle Standardwerke der Kindertraumatologie. Dieser Expertenmeinung wird seitens der DGKCH nicht zugestimmt.

Personengruppen, auf die die Empfehlung nicht zutrifft / Alternativen

Abhängig vom Geschlecht, Alter und Knochenreife werden ab dem 11.-13. Lebensjahr die Wachstumsfugen beginnen sich zu schließen und es können intraartikuläre Frakturen auftreten, daher ist die Fraktursonografie an dieser Lokalisation auf Patienten bis zu diesem Alter beschränkt. Bei älteren Patienten und anderen Frakturformen als Wulstfrakturen ist eine weitergehende radiologische Abklärung erforderlich.

Angaben zur qualitativ guten Durchführung

Standard nach SAFE-Technik ist zu verwenden

15 Unterschenkel-Frakturen

15.1	Empfehlung	Stand 14.11.2021
Empfehlungsgrad EK	Analog zur proximalen Humerusfraktur des Kindes kann der Ultraschall zur Darstellung der proximalen Tibiafraktur genutzt werden. <i>starker Konsens</i>	
Evidenzgrad 4		

Liegt keine ausreichende Expertise vor, sind keine ausreichenden Kapazitäten oder geeigneten Ultraschallgeräte vorhanden, so verweisen wir auf das Kapitel "Grundsätzliche Empfehlungen" in der Einleitung, wonach es nicht als Fehler angesehen wird, primär Röntgenaufnahmen anzufertigen.

Darlegung der Evidenzgrundlage

Für die Darstellung von Frakturen der proximalen Tibia finden sich bisher keine aussagekräftigen Studien. Es ist bekannt, dass sich proximale Wulstfrakturen aufgrund des dreieckigen Querschnitts der proximalen Tibia der radiologischen Diagnostik in 2 Ebenen entziehen können. Mit der Sonografie lassen sich diese Frakturen analog den Wulstfrakturen der oberen Extremität gut visualisieren und damit die Diagnose sichern.

Anmerkung der DGKCH: Für die Wulstfrakturen an der Tibia gelten die Ausführungen zum Femur gleichermaßen. Außer im Kleinkindesalter werden keine Wulstfrakturen gesehen. Diese sind überdurchschnittlich selten, viel eher handelt es sich um Grünholz- und somit Biegungsfrakturen, die eine eigene Dynamik besitzen. Diese wird man in der Fraktursonografie zwar darstellen können, jedoch werden lange Aufnahmen benötigt, damit der Grad der Fehlstellung beurteilt werden kann. Frakturen mit einem Valgus werden unbehandelt eine erhebliche Verstärkung des Valgus erfahren. Dieses ist seit vielen Jahrzehnten ein bekanntes und gefürchtetes Phänomen, weswegen diese Frakturen zu den sog. Kadi-Läsionen gezählt werden (von Laer et al 2020: dort ist ein Kapitel „Kadi-Läsionen“ zu finden). Deswegen kann der Fraktursonografie im Kindesalter an der Tibia keinen relevanten Platz eingeräumt werden, so lange keine aussagekräftigen Studien dazu verfügbar sind.

Begründung des Empfehlungsgrades mit Darlegung der Abwägung von Nutzen und Schaden der Intervention

Aufgrund der fehlenden Studien zum proximalen Tibiakopf bei jedoch einfacher und sicherer Anwendbarkeit ist die Empfehlung als Expertenkonsens eingestuft. Die Technik ist nebenwirkungsfrei, die Darstellbarkeit von Wulstfrakturen an anderen Lokalisationen nachgewiesen.

Personengruppen, auf die die Empfehlung nicht zutrifft / Alternativen

Ab dem 13. Lebensjahr beginnen sich die Wachstumsfugen zu schließen und es können intraartikuläre Frakturen auftreten, daher ist die Fraktursonografie an dieser Lokalisation auf Patienten bis zum 12. Lebensjahr beschränkt, bei älteren Patienten lediglich als additives Verfahren geeignet.

Anmerkung der DGKCH: Andere Frakturformen als Wulstfrakturen treten an dieser Lokalisation sehr viel häufiger auf, so dass Unterschenkelfrakturen stets radiologisch geklärt werden müssen.

Angaben zur qualitativ guten Durchführung

Die Proximale Tibia wird in 4 Längsschnitten von ventral, lateral, dorsal und medial dargestellt.

15.2	Empfehlung	Stand 14.11.2021
Empfehlungsgrad B	Bei Distorsionstraumata des Sprunggelenks sollte der Ultraschall zur qualitativen Darstellung von Frakturen eingesetzt werden. Bei einem Frakturverdacht oder unklarem Befund soll eine weitere radiologische Diagnostik erfolgen. <i>starker Konsens</i>	
Evidenzgrad 2+	Najaf-Zadeh A, Nectoux E, Dubos F, et al. Prevalence and clinical significance of occult fractures in children with radiograph-negative acute ankle injury. A meta-analysis. Acta Orthop. 2014;85(5):518-524. doi:10.3109/17453674.2014.925353 Tollefson, B., Nichols, J., Fromang, S., & Summers, R. L. (2016). Validation of the Sonographic Ottawa Foot and Ankle Rules (SOFAR) Study in a Large Urban Trauma Center. Journal of the Mississippi State Medical Association, 57(2), 35-38.	

Liegt keine ausreichende Expertise vor, sind keine ausreichenden Kapazitäten oder geeigneten Ultraschallgeräte vorhanden, so verweisen wir auf das Kapitel "Grundsätzliche Empfehlungen" in der Einleitung, wonach es nicht als Fehler angesehen wird, primär Röntgenaufnahmen anzufertigen.

Darlegung der Evidenzgrundlage

Distale Distorsionstraumata (Tibia und Fibula) mit deren Frakturen sind Gegenstand großer Studien und zeigen bei Erwachsenen eine hohe Sensitivität und Spezifität des qualitativen Nachweises von okkulten Frakturen des Malleolus bei negativem Röntgen-Befund. Sensitivität von 83-100% und Spezifität von 90 -100%. Ob eine exakte Klassifikation der Frakturen möglich ist, wurde bisher nicht in ausreichender Weise untersucht. Damit ist die Fraktursonografie zum qualitativen Nachweis oder Ausschluss einer Sprunggelenksfraktur geeignet. Zur Therapieplanung soll weiterhin die radiologische Evaluation erfolgen.

Anmerkung der DGKCH: Die Situation im Kindesalter stellt sich anders dar. Wulstfrakturen sind auch an der distalen Tibia extrem selten. Fibulafrakturen treten vor dem 12. LJ nur aufgrund direkter stumpfer Gewalteinwirkung im Schaftbereich auf. Metaphysäre Frakturen sind stets komplett und sind auf die distale Tibia begrenzt. Ab dem Zeitpunkt des beginnenden Fugenschlusses treten die Übergangsfra­kturen auf, die typisch für das Alter sind (von Laer et al. 2020). Diese lassen sich am besten im konventionellen Röntgen darstellen. Vereinzelt ist der Einsatz von CT oder MRT zur Klärung des Frakturver­laufs der Übergangsfra­kturen zur OP-Planung erforderlich. Es existieren keine evidenzbasierten Studien, die den Stellenwert der Fraktursonografie unter Beweis stellen.

Distorsionstraumata aufgrund Supinationsverletzungen treten in fast jedem Alter häufig auf, außer bei Säuglingen, Klein- und Kindergartenkindern. Bis zum 12. Lebensjahr gehen Distorsionstraumata zu 80% mit chondralen und osteochondralen Bandausrissen einher (von Laer et al. 2020). Diese lassen sich am zuverlässigsten im Röntgen bzw. mithilfe der MRT nachweisen. Vorteil der MRT ist die Detektion der „Bruise-Verletzungen“ und Bandrupturen, ferner werden damit auch alle Frakturen dargestellt. Studien die die Fraktursonografie mit anderen Verfahren zur Diagnostik der Supinationsverletzungen im Wachstumsalter unter Beweis stellen, fehlen bislang.

Begründung des Empfehlungsgrades mit Darlegung der Abwägung von Nutzen und Schaden der Intervention

Bei guter Studienlage zur Untersuchung des Sprunggelenkes, jedoch aufwendiger Technik und unklarer Klassifikation der Frakturen, wird hier ein Empfehlungsgrad von B erreicht.

Personengruppen, auf die die Empfehlung nicht zutrifft / Alternativen

Ab dem 13. Lebensjahr beginnen sich die Wachstumsfugen zu schließen und es können intraartikuläre Frakturen auftreten, daher ist die Fraktursonografie an dieser Lokalisation auf Patienten bis zum 12. Lebensjahr beschränkt, bei älteren Patienten lediglich als additives Verfahren geeignet. Andere Frakturformen als Wulstfrakturen, die jedoch an der distalen Tibia extrem ungewöhnlich sind, müssen stets radiologisch geklärt werden.

Angaben zur qualitativ guten Durchführung

Bei der Untersuchung des Sprunggelenkes werden Außen- und Innenknöchel aus jeweils 3 Richtungen (ventral, dorsal und lateral/medial) visualisiert.

16 Toddler's Fracture

16.1	Empfehlung	Stand 14.11.2021
Empfehlungsgrad EK	Der Ultraschall kann bei Kleinkindern zur Diagnostik der Toddlers fracture eingesetzt werden. Bei negativer Sonografie aber fortbestehendem Frakturverdacht soll im Verlauf eine Rö-Diagnostik erfolgen. <i>starker Konsens</i>	
Evidenzgrad 4	Carsen S, Doyle M, Smit K, Shefrin A, Varshney T. Point-of-care ultrasound in the emergency department may provide more accurate diagnosis of toddler fractures than radiographs: a pilot study. Orthopaedic Proceedings. 2020;102-B(SUPP_7):95-95. doi:10.1302/1358-992X.2020.7.095	

Liegt keine ausreichende Expertise vor, sind keine ausreichenden Kapazitäten oder geeigneten Ultraschallgeräte vorhanden, so verweisen wir auf das Kapitel "Grundsätzliche Empfehlungen" in der Einleitung, wonach es nicht als Fehler angesehen wird, primär Röntgenaufnahmen anzufertigen.

Anmerkung der DGKCH: Toddler bedeutet Krabblen und bezeichnet Kleinkinder bis zum Alter von 2-3 Jahren. Toddler's Frakturen sind Spiralfrakturen des Tibiaschaftes, wobei das Periost unverletzt bleibt, wodurch es nicht zur Dislokation kommt. Typischerweise entstehen diese Frakturen durch ein Rotationstrauma; häufig wenn beim Rutschen auf der Rutschbahn das Bein irgendwo hängen bleibt und es dadurch zur Torsion kommt. Die konventionelle Röntgendiagnostik ist manchmal uneindeutig. In solchen Fällen kann die Fraktursonografie hilfreich sein, sofern der Untersucher über ausreichend Erfahrung verfügt.

Darlegung der Evidenzgrundlage

Es wurden 3 klinische Berichte gefunden, darunter eine Fallserie. Im Allgemeinen sind diese Quellen durch mehrere Bias-Risiken und niedrige Qualität charakterisiert. Die Ergebnisse und die Bewertungen der Einzelstudien ist im Leitlinienreport **Anhang A 16** dargestellt

Weitere Gründe für den Empfehlungsgrad und/oder Wiedergabe wichtiger Diskussionspunkte

Stichprobengröße in Studien sehr klein.

Personengruppen, auf die die Empfehlung nicht zutrifft / Alternativen

Naturgemäß betrifft diese Fraktur nur Kleinkinder (s.o.).

Begründung des Empfehlungsgrades mit Darlegung der Abwägung von Nutzen und Schaden der Intervention

Toddler's Frakturen sind a priori undisloziert, da das Periost intakt bleibt. Besteht eine dislozierte Fraktur, handelt es sich somit NICHT um eine Toddler's Fraktur.

Durch die Sonografie wird eine dislozierte Fraktur - und damit eine unmittelbare Interventionsnotwendigkeit - ausgeschlossen; wenn eine Fraktur dargestellt wird, kann dieser Bereich gezielt geröntgt werden; bei bestehenden Schmerzen erfolgt im allgemeinen auch ohne Frakturachweis eine Gipsruhigstellung, sodass nach 1 Woche eine erneute Evaluation erfolgen kann; hier kann dann klinisch und ggfs. sonografisch die ROI besser eingegrenzt werden als bei der Erstvorstellung.

Angaben zur qualitativ guten Durchführung

Die Tibia wird sequenziell in 4 Längsschnitten von ventral, lateral, dorsal und medial in ihrer ganzen Länge dargestellt. Lassen sich Kortikalisunterbrechungen nachweisen, liegt ein Frakturverdacht vor.

17 Mittelfuß-Frakturen

17.1	Empfehlung	Stand 14.11.2021
Empfehlungsgrad B	Bei Mittelfußfrakturen von Patienten über 14 Jahre sollte der Ultraschall als Erstdiagnostik durchgeführt werden (Sensitivität von 80-97% und Spezifität von 76-100%). <i>starker Konsens</i>	
Evidenzgrad 2+	Ebrahimi M, Habibzadeh SR, Ahmadi SR, Khajeh Nasiri S, Kaveh MM, Foroughian M. Diagnostic Accuracy of Ultrasonography in Diagnosis of Metatarsal Bone Fracture; a Cross Sectional Study. Arch Acad Emerg Med. 2019;7(1):e49. Yesilaras M, Aksay E, Atilla OD, Sever M, Kalenderer O. The accuracy of bedside ultrasonography as a diagnostic tool for the fifth metatarsal fractures. Am J Emerg Med. 2014;32(2):171-174. doi:10.1016/j.ajem.2013.11.009	

Liegt keine ausreichende Expertise vor, sind keine ausreichenden Kapazitäten oder geeigneten Ultraschallgeräte vorhanden, so verweisen wir auf das Kapitel "Grundsätzliche Empfehlungen" in der Einleitung, wonach es nicht als Fehler angesehen wird, primär Röntgenaufnahmen anzufertigen.

Darlegung der Evidenzgrundlage

Zu dieser Fragestellung wurden 8 klinische Beobachtungsstudien gefunden. Die Studienqualität darf als gut bezeichnet werden. Neben konventioneller Radiografie kommen vereinzelt auch CT und MRT als Referenzverfahren zum Einsatz. Weitere Faktoren mit negativer Auswirkung auf die Qualität sind die kleinen Frakturzahlen, sehr unterschiedliche Qualifikation der Untersucher und die manchmal beträchtliche zeitliche Verzögerung der US Untersuchung nach dem traumatischen Ereignis. Die Ergebnisse und die Bewertungen der Einzelstudien ist im Leitlinienreport **Anhang A 17** dargestellt

Personengruppen, auf die die Empfehlung nicht zutrifft / Alternativen

Die Studien beziehen sich auf Jugendliche über 14 Jahre.

Angaben zur qualitativ guten Durchführung

Der 1. und der 5. Mittelfußknochen wird aus jeweils 3 Richtungen (dorsal, plantar und medial/lateral) dargestellt. Die Mittelfußknochen 2-4 werden in 2 Schnitten (dorsal und plantar), bei Unsicherheit in 4 Schnitten (jeweils 45° dorso-lateral, dorso-medial, plantar-lateral und plantar-medial) untersucht.

18 Stress-Fraktur

18.1	Empfehlung	Stand 14.11.2021
Empfehlungsgrad EK	Ultraschall kann Frühzeichen einer Stressfraktur erkennen, weshalb bei negativem Röntgenbefund und dem klinischen Verdacht Ultraschall hilft, die Indikation zur weitergehenden bildgebenden Diagnostik mit MRT (Goldstandard) abzusichern (oder eben der Verzicht darauf). Ultraschall kann Frühzeichen einer Stressfraktur erkennen und damit die Indikation zur weitergehenden bildgebenden Diagnostik stellen. <i>starker Konsens</i>	
Evidenzgrad 4	Wright AA, Hegedus EJ, Lenchik L, Kuhn KJ, Santiago L, Smoliga JM. Diagnostic Accuracy of Various Imaging Modalities for Suspected Lower Extremity Stress Fractures: A Systematic Review With Evidence-Based Recommendations for Clinical Practice. Am J Sports Med. 2016;44(1):255-263. doi:10.1177/0363546515574066	

Liegt keine ausreichende Expertise vor, sind keine ausreichenden Kapazitäten oder geeigneten Ultraschallgeräte vorhanden, so verweisen wir auf das Kapitel "Grundsätzliche Empfehlungen" in der Einleitung, wonach es nicht als Fehler angesehen wird, primär Röntgenaufnahmen anzufertigen.

Der Verdacht auf einen Ermüdungsbruch (Stressfraktur) vor allem im Fuß führt primär zur Röntgenuntersuchung, welche nur in 15-50% einen positiven Nachweis ergibt (Wright 2015). Hier ist Ultraschall überaus hilfreich, weil Frühzeichen einer Stressfraktur (Lymphödem, Kortikalis-Unterbrechung, Biegungskeil, kleines Extrafragment, Periostverdickung, Kortikalisreaktion mit Verdickung, Auslöschung der Reverberationsartefakte in: Tesch C. Ermüdungsfrakturen. In "Fraktursonografie" Hrsg. Ackermann, 2019) im Ultraschall problemlos erkannt werden können. Wenn diese nachweisbar sind, kann eine weiterführende Bildgebung mit MRT erfolgen (Goldstandard). Fehlen diese Zeichen, kann auf die MRT vorerst verzichtet werden und eine sonografische Kontrolle nach 1 Woche erfolgen. Fehlen sie weiterhin, handelt es sich nicht um eine Stressfraktur.

Darlegung der Evidenzgrundlage

Die Literatursuche ergab 4 Publikationen zu klinischen Studien und 3 Meta-Analysen. Bis auf einzelne Ausnahmen sind die Studien von guter Qualität und lassen keine schwerwiegende Bias-Risiken erkennen. Die ausgewerteten Meta-Analysen weisen auf einem hohen Evidenz-Level (1++) nach, dass Röntgen und CT eine geringe Sensitivität (12-56% versus 32-38%), Ultraschall und MRT dagegen eine hohe Sensitivität (43-99° versus 68-99%) haben.

Die Spezifität liegt bei Röntgen mit 88-96 % relativ hoch, demgegenüber bei der MRT mit 4-97 % und der Ultraschalldiagnostik mit 13-79 % etwas niedriger.

Daraus können wir ableiten, dass Ultraschall eine niedrigere Sensitivität, Spezifität und damit niedrigere Detektionsraten bei Stress-Frakturen hat als MRT und Szintigraphie (Empfehlungsgrad B). Die diagnostische Leistung des Ultraschalls erhöht sich mit dem Schweregrad der Läsion (Empfehlungsgrad B).

Der Wert der MRT ist international unumstritten, derjenige der Szintigraphie nur vereinzelt angewendet. Die Ergebnisse und die Bewertungen der Einzelstudien ist im Leitlinienreport **Anhang A 19** dargestellt

Begründung des Empfehlungsgrades mit Darlegung der Abwägung von Nutzen und Schaden der Intervention

Die derzeitige Datenlage gibt keine Hinweise auf eine eindeutige Empfehlung (Experten-Meinung).

Die praktische Anwendung der Sonografie zum Erkennen von Ermüdungsbrüchen ist nicht ausreichend wissenschaftlich abgesichert, wird aber dennoch als verlässliche Expertenmeinung betrachtet. Die "Frühzeichen" werden von keinem anderen Autor so beschrieben, treten aber dennoch regelhaft auf und sind gut zu verwerten.

Angaben zur qualitativ guten Durchführung

Die Technik der Untersuchung zielt auf die exakte Darstellung der Kortikalis des meist betroffenen Röhrenknochen im Bereich des maximalen Schmerzpunktes in Längsrichtung ab, um Veränderungen in der Kortikalis (Kortikalis-Unterbrechung, Wulst, kleines Extrafragment, Verdickung, Reverberationsartefakte) zu erkennen. Es ist unbedingt erforderlich, den Röhrenknochen von mehreren Seiten im Bereich des Schmerzpunktes darzustellen und damit in möglichst vielen Rotationsebenen zu untersuchen. Dies sollte mit einem Linearschallkopf mindestens der Frequenz 12 MHz, besser 16-18 MHz und mehr erfolgen. Die Kortikalis muss senkrecht vom Schallstrahl getroffen werden (der Kortikalisreflex muss so scharf wie möglich eingestellt sein). Es muss subtil auf eine Unterbrechung des Reflexes geachtet werden.

Hier ist der Hinweis zu beachten, dass beim Vorliegen einer Stress-Fraktur immer ein zweites bildgebendes Verfahren anzuwenden ist (zum Nachweis bzw. Ausschluss einer pathologischen Fraktur).

19 Frakturdislokation

19.1	Empfehlung	Stand 14.11.2021
Empfehlungsgrad 0	Für dislozierte Frakturen der langen Röhrenknochen an der oberen Extremität während der Wachstumsphase (1-15 Jahre) kann die Sonografie initial bedingt und im Verlauf erwogen werden. <i>starker Konsens</i>	
Evidenzgrad 2-	Akinmade A, Ikem I, Ayoola O, Orimolade E, Adeyeye A. Comparing ultrasonography with plain radiography in the diagnosis of paediatric long-bone fractures. Int Orthop. 2019;43(5):1143-1153. doi:10.1007/s00264-018-4133-2	

19.2	Empfehlung	Stand 14.11.2021
Empfehlungsgrad 0	Für dislozierte Frakturen am Ellenbogengelenk während der Wachstumsphase kann die Sonografie initial bedingt und im Verlauf erwogen werden. Die Sonografie erkennt dislozierte Frakturen am Ellenbogengelenk sicher, wobei bei Dislokation weiterhin das Röntgen als Goldstandard gilt. Vorteile bietet die Sonografie bei disloziertem Abriss des überwiegend noch knorpeligen Epikondylus ulnaris / radialis und Frakturen des noch nicht ossifizierten Radiuskopfes. <i>starker Konsens</i>	
Evidenzgrad 2-	Zhang J, Chen H. Ultrasonography for non-displaced and mini-displaced humeral lateral condyle fractures in children. Chin J Traumatol. 2008;11(5):297-300. doi:10.1016/s1008-1275(08)60060-7 Eckert, K., Janssen, N., Ackermann, O., Schweiger, B., Radeloff, E., & Liedgens, P. (2014). Ultrasound diagnosis of supracondylar fractures in children. European Journal of Trauma and Emergency Surgery, 40(2), 159-168.	

19.3	Empfehlung	Stand 14.11.2021
Empfehlungsgrad 0	Die Sonografie bei Fraktur der langen Röhrenknochen kann bei Erwachsenen erwogen werden. Der Dislokationsgrad kann mittels Sonografie gut bestimmt werden und hat eine hinsichtlich der Frakturverschiebung höhere Sensitivität als das Röntgen <i>starker Konsens</i>	
Evidenzgrad 2+	Dallaudière B, Larbi A, Lefere M, et al. Musculoskeletal injuries in a resource-constrained environment: comparing diagnostic accuracy of on-the-spot ultrasonography and conventional radiography for bone fracture screening during the Paris-Dakar rally raid. Acta Radiol Open. 2015;4(5):2058460115577566. doi:10.1177/2058460115577566	

19.4	Empfehlung	Stand 14.11.2021
Empfehlungsgrad B	Für Jugendliche >14 Jahren und Erwachsene sollte die Sonografie zur Diagnostik von Mittelfußfrakturen durchgeführt werden. Dislozierte Frakturen der Metatarsalia, insbesondere MT V, können hinsichtlich des Dislokationsausmaßes mit der Sonografie sicher in mehreren Schnitten bestimmt werden. <i>starker Konsens</i>	
Evidenzgrad 2++	Yesilaras M, Aksay E, Atilla OD, Sever M, Kalenderer O. The accuracy of bedside ultrasonography as a diagnostic tool for the fifth metatarsal fractures. Am J Emerg Med. 2014;32(2):171-174. doi:10.1016/j.ajem.2013.11.009	

Liegt keine ausreichende Expertise vor, sind keine ausreichenden Kapazitäten oder geeigneten Ultraschallgeräte vorhanden, so verweisen wir auf das Kapitel "Grundsätzliche Empfehlungen" in der Einleitung, wonach es nicht als Fehler angesehen wird, primär Röntgenaufnahmen anzufertigen.

Darlegung der Evidenzgrundlage

Zum Thema Frakturdislokation liegen 17 Publikationen mit Evidenzgrad 2- bis 2++ vor, wobei 3 prospektive cross-section-Autokontrollstudien mit einem sehr hohen Evidenzniveau vorliegen. 3 weitere Studien haben ein gutes Evidenzlevel (2+) mit teils nur geringem Anteil an tatsächlich dislozierten Frakturen (4 (von 24) bzw. 5 (von 67) dislozierte Frakturen (Wawrzyk et al 2015; Eckert et al 2013), die dritte Studie (Varga et al 2017) liegt in der Volltextversion lediglich auf ungarisch vor und konnte somit für die Beurteilung nicht herangezogen werden.

Diese beiden vorgenannten Studien befassten sich mit Ellenbogentraumata und reichen vom Umfang her nicht aus, um eine starke Empfehlung auszusprechen, auch wenn eine hohe Übereinstimmung zwischen Sonografie und Röntgen vorlag.

Bei der dislozierten Sternumfraktur lagen lediglich deskriptive nicht verblindete Daten bei sehr geringen Fallzahlen vor, so dass für diese Lokalisation keine Empfehlung gegeben werden kann. Die Dislokationen beziehen sich in erster Linie auf Verschiebung der Fraktur, die sonografisch sicher detektiert werden kann, aber keine therapierellevanten Auswirkungen hat.

Für die Frakturen der langen Röhrenknochen insbesondere im Kindes- und Jugendalter liegen 2 sehr aussagekräftige Studien mit 62 (Akimade et al. 2018) bzw. 83 Patienten (Dallaudiere et al.) vor, die eine sehr gute Übereinstimmung und teils genauere Ermittlung des Dislokationsausmaßes der Frakturen lieferte, wobei auch hier in erster Linie die Verschiebung der Fraktur und nicht die Achsabweichung beurteilt wurde, da es sich um primär nicht wesentlich dislozierte Frakturen handelte.

Yesilaras et al (2014) konnte in einer Studie mit 48 überwiegend erwachsenen Patienten bei Z. n. Fußtrauma bzw. V.a. MT-V-Fraktur eine gute Korrelation zwischen Ultraschall und Röntgen-Messergebnissen mit einem Korrelationskoeffizienten von 0,88 nachweisen, wobei die Sonografie einen leichten Vorteil besitzt, da sie in mehreren Schnitten angewendet werden kann. Nachteile dieser Studie: keine Verblindung, lediglich ein Untersucher.

Die Ergebnisse und die Bewertungen der Einzelstudien ist im **Anhang A 20** dargestellt.

Begründung des Empfehlungsgrades mit Darlegung der Abwägung von Nutzen und Schaden der Intervention

Frakturen der langen Röhrenknochen insbesondere der oberen Extremität sind im Kindes- und Jugendalter sehr häufig und werden im Verlauf zum Ausschluss von sekundären Dislokationen häufig röntgenologisch kontrolliert, obwohl das in den aktuellen Standardwerken der Kindertraumatologie explizit NICHT empfohlen wird (Schmittbecher PP 2019, von Laer et al 2020). Das Dislokationsausmaß kann mittels Sonografie mit einer hohen Sensitivität dargestellt werden und zeigt teils größere Dislokationen als in der Radiografie, so dass unter Umständen mehr Frakturen detektiert werden können, die eine Reposition erfordern. Jedoch zeigen Frakturen nahe der langlebigen und schnellwachsenden Fugen (proximaler Humerus und distaler Unterarm) ein ausgezeichnetes Remodeling, so dass nur wenige Frakturen zwingend operativ versorgt werden müssen (Adrian et al 2015). Damit wird die Notwendigkeit der vielen Verlaufskontrollen auch in randomisierten Studien verneint (Colaris et al 2014, Diederix et al 2022). Da hier mehr als die in der Radiografie üblichen 2 Ebenen betrachtet werden können, ist die Untersuchungsmethode teils exakter als der Goldstandard. Für die initiale Diagnostik sollte weiterhin die Radiografie als Goldstandard erfolgen, im Verlauf kann die Sonografie als Stellungskontrolle erwogen werden, allerdings war die Anzahl der dislozierten Frakturen in den vorliegenden Studien eher gering, so dass aufgrund der Literaturlage keine starke Empfehlung ausgesprochen werden kann.

Dislozierte Frakturen am Ellenbogengelenk können sonografisch sicher detektiert werden, wobei der Goldstandard die Radiografie bleibt und die Sonografie gezielt bei unklaren Befunden am wachsenden Knochen bei Dislokation der knorpeligen Epikondylen hilfreich ist.

Weitere Gründe für den Empfehlungsgrad und/oder Wiedergabe wichtiger Diskussionspunkte

Insgesamt wurde die Sonografie in den vorliegenden Studien bei V. a. Fraktur eingesetzt, so dass primär kaum dislozierte Frakturen in die Studien einfließen und die Dislokationen eher Nebenergebnissen entsprachen. Außerdem sind in erste Linie Frakturverschiebungen und nicht Achsfehlstellung beurteilt worden.

Es lagen keinerlei Studien zu distalen Unterschenkelfrakturen vor.

Bei Übergangsfrakturen an der distalen Tibia reicht die Sonografie nicht aus, hier muss die Radiografie teils durch eine CT-Untersuchung zur OP-Planung ergänzt werden.

Angaben zur qualitativ guten Durchführung

Die sonografische Untersuchung erfolgt wie üblich durch Darstellung in der Längsachse in mindestens 2 senkrecht aufeinander stehenden Schnitten (besser 4), wobei die Kortikalis möglichst auf der ganzen Bildbreite abgebildet ist.

Da Frakturdislokationen zwar unter- aber nie überschätzt werden können, wird der Schnitt mit der größten Achsabweichung gesucht. Die exakte Dokumentation der Einstellung zur Reproduzierbarkeit des Befundes muss gegeben sein. Bei V. a. sekundäre Dislokation sollte bei Interventionsbedarf eine Radiografie zusätzlich erfolgen.

20 Kallus

20.1	Empfehlung	Stand 14.11.2021
Empfehlungsgrad B	Ultraschall sollte bei fehlendem röntgenologischen Nachweis von Kallus eingesetzt werden, weil sonografisch Kallus-Bildung deutlich vor dem Nachweis im Röntgen gezeigt und Kallus morphologisch präzise dargestellt werden kann. Somit kann die Belastung stadiengerecht gesteigert werden. <i>starker Konsens</i>	
Evidenzgrad 2++	Akinmade A, Ikem I, Ayoola O, Orimolade E, Adeyeye A. Comparing ultrasonography with plain radiography in the diagnosis of paediatric long-bone fractures. Int Orthop. 2019;43(5):1143-1153. doi:10.1007/s00264-018-4133-2 Wawrzyk M, Sokal J, Andrzejewska E, Przewratil P. The Role of Ultrasound Imaging of Callus Formation in the Treatment of Long Bone Fractures in Children. Pol J Radiol. 2015;80:473-478. doi:10.12659/PJR.894548	

Liegt keine ausreichende Expertise vor, sind keine ausreichenden Kapazitäten oder geeigneten Ultraschallgeräte vorhanden, so verweisen wir auf das Kapitel "Grundsätzliche Empfehlungen" in der Einleitung, wonach es nicht als Fehler angesehen wird, primär Röntgenaufnahmen anzufertigen.

Die Kallus-Beurteilung mittels Ultraschall ist deswegen von größerer Bedeutung, weil bis zur Einlagerung von Calcium in den neugebildeten Knochen dieser röntgenologisch nicht sichtbar ist und Ultraschall eine hervorragende Darstellung von Weichgewebe und damit von Kallus macht. So ist es auch verständlich, dass bei einer Untersuchung frakturierter langer Röhrenknochen (Akinmade 2018) herausgearbeitet werden konnte, dass bereits nach drei Wochen eine Kallus-Bildung im Ultraschall in 97 % und im Röntgen nur in 42 % nachgewiesen werden kann. Nach sechs Wochen erkennen Ultraschall und Röntgen Kallus in 100% versus 90%.

Anmerkung der DGKCH: Im Wachstumsalter sind Störungen der Kallusbildungen begrenzt auf Syndromen, Infektionen nach offenen Frakturen bzw. bei infiziertem Osteosynthesen. Üblicherweise wird die Knochenbruchheilung klinisch überprüft: wenn der Kallus indolent auf Palpation ist und im Röntgen eine ausreichende Abstützung von mindestens 3 Kortikales besteht, ist die Fraktur verheilt (von Laer et al 2020). Somit besteht im Wachstumsalter nur sehr selten die Notwendigkeit, den Kallus mittels Sonografie zu untersuchen.

Dies machte sich schon Ricciardi 1986 zu Nutze, um die Kallusbildung bei Fixateur externè zu dokumentieren um am Ende 6 Stadien der Frakturheilung zu definieren, welche zusammenfasst wurde in: Tesch C. Kallusdarstellung. In "Fraktursonografie" (Hrsg. Ackermann, 2019).

Wichtig erscheint auch der Einsatz von Doppler-Sonografie (Farbdoppler und pulsed-wave-Doppler) zur langfristigen Beurteilung der Perfusion des Kallus (bei normaler Entwicklung nachweisbare Perfusion bis 100 Tage bei gleichzeitiger Abnahme des RI (Resistenz Index). Bei ausbleibender Frakturheilung (Pseudarthrosen-Entwicklung) resultiert eine Verminderung der Perfusion bzw. Erhöhung des RI (Caruso 2000, Wawrzyk 2015). Somit gibt die Doppler-Sonografie einen wichtigen Hinweis.

Darlegung der Evidenzgrundlage

Ultraschall-Untersuchungen der Kallusbildung wurden in 4 klinischen Berichten beschrieben. In allen Studien diente Röntgen als Referenzverfahren. Die Resistenz-Index-Methode wurde in einigen der Studien in der Form von Farb-Doppler oder Pulsed-Wave-Doppler eingesetzt, um die Dynamik der Vaskularisation im Kallus zu verfolgen. Mit Ausnahme einer Studie ist die Qualität der Arbeiten durch schwerwiegende Bias-Risiken beeinflusst. Dennoch: beim Einsatz der Farbdoppler- und Pulsed-wave-Sonografie durch Bestätigung einer geringer werdenden Perfusion mit Vergrößerung des RI (Resistenz Index) kann Ultraschall Hinweise auf ausbleibende Knochenheilung (Pseudarthrose) geben. Die Kallusbildung kann im Ultraschall gleich gut wie mit Szintigraphie nachgewiesen werden (Paik 2005). Alle diese Untersuchungen liegen auf einem Evidenz-Level 2++ bis 2-. Eine abschließende statistisch relevante Bewertung der Ultraschalldiagnostik zur Darstellung von Kallus ist wegen des Fehlens von Meta-Analysen allerdings schwierig, weshalb die Empfehlung mit B formuliert werden kann.

Die Ergebnisse und die Bewertungen der Einzelstudien ist im Leitlinienreport **Anhang A 21** dargestellt

Angaben zur qualitativ guten Durchführung

Die Technik der Untersuchung zielt auf die orthograde Darstellung der Kortikalis exakt in der Längsachse bei Röhrenknochen rund um den Knochen und somit in möglichst vielen Rotationsebenen, bei kurzen und platten Knochen parallel zur Oberfläche. Die Verwendung eines hochauflösenden Linearschallkopfes ist empfohlen (mindestens 12 MHz besser 16 MHz und mehr). Beurteilungskriterien sind Echogenität, Form der Bindegewebes-Manschette am Knochen und der Nachweis der Perfusion entweder im Powerdoppler oder Farbdoppler- und Pulsed-wave-Doppler. Es erfolgt ein subtiler Vergleich des Kallus über die Zeit bis zum sicheren Nachweis der Fraktur-Stabilisierung mit Erreichen der Frakturheilung Grad 3 nach Ricciardi (Ricciardi 1986).

21 Pseudarthrose

21.1	Empfehlung	Stand 14.11.2021
Empfehlungsgrad B	Bei ausbleibender Frakturheilung und vor Revisionsoperation sollte, sofern es die Infrastruktur zulässt, beim Erwachsenen als Standarddiagnostik eines ursächlichen Infekts ein kontrastverstärkter Ultraschall (CEUS) durchgeführt werden. <i>starker Konsens</i>	
Evidenzgrad 2-	Fischer, C., Preuß, E. M., Amarteifio, E., Krix, M., Tanner, M., Miska, M., ... & Weber, M. A. (2015). CEUS ermöglicht die Quantifizierung der Pseudarthrosenperfusion und komplementiert die Infektdiagnostik. Ultraschall in der Medizin-European Journal of Ultrasound, 36(S 01), A142 Doll, J., Waizenegger, S., Schmidmaier, G., Weber, M. A., & Fischer, C. (2021). Contrast-enhanced ultrasound: a viable diagnostic tool in predicting treatment failure after non-union revision surgery for upper-and lower-limb non-unions. Ultrasound in Medicine & Biology, 47(11), 3147-3158.	

Kommentar der GPR: Wegen der geringen Evidenz und des off label use der intravenösen Applikation von Ultraschallkontrastmittel ist eine starke Empfehlung bei Kindern und Jugendlichen nicht gerechtfertigt.

21.2	Empfehlung	Stand 14.11.2021
Empfehlungsgrad 0	Sofern es die Infrastruktur zulässt, kann der kontrastverstärkte Ultraschall (CEUS) zur Verlaufsevaluierung der ossären Perfusion nach Revisionsoperation und Beurteilung des Heilungsfortschritts durchgeführt werden. <i>starker Konsens</i>	
Evidenzgrad 2-	Weber, M., Bruckner, T., Schmidmaier, G., Kauczor, H., & Fischer, C. (2017, March). Vorhersage des Ausheilens von Pseudarthrosen einer Extremitätenfraktur mithilfe klinischer Scores, des kontrastverstärkten Ultraschalls (CEUS) und der dynamischen kontrastverstärkten MRT (DCE-MRT). In RÖFo-Fortschritte auf dem Gebiet der Röntgenstrahlen und der bildgebenden Verfahren (Vol. 189, No. S 01, pp. Poster-1). Georg Thieme Verlag KG.	

Liegt keine ausreichende Expertise vor, sind keine ausreichenden Kapazitäten oder geeigneten Ultraschallgeräte vorhanden, so verweisen wir auf das Kapitel "Grundsätzliche Empfehlungen" in der Einleitung, wonach es nicht als Fehler angesehen wird, die Diagnostik radiologisch durchzuführen.

Darlegung der Evidenzgrundlage

Die Studienlage zum muskuloskelettalen CEUS, hier im speziellen der Pseudarthrosen, ist mittlerweile robust und umfasst mehr als 20 bzw. 11 Publikationen. Insbesondere in jüngeren Arbeiten mit hohen Fallzahlen und inzwischen erfolgter Standardisierung der Untersuchungs- und Auswertungstechnik wird der CEUS als integraler Bestandteil der präoperativen Diagnostik und teilweise als „stand-alone“-Methode vor Revisionsoperation

empfohlen, da er mit hoher Sensitivität und Spezifität infizierte von aseptischen Pseudarthrosen unterscheidet. Entsprechend empfehlen fünf Arbeiten den CEUS als first-line Diagnostikum vor Pseudarthrosen-Revisionschirurgie.

Anmerkung der DGKCH: Die Pseudarthrose kommt im Kindes- und Adoleszentenalter extrem selten vor. Ausnahme bildet die übersehene oder falsch behandelte Condylus radialis Fraktur, die unbehandelt bei deutlicher Dislokation fast ausnahmslos zur Pseudarthrose führt (von Laer et al 2020). Häufiger sind Heilungsverzögerungen, insbesondere nach offener Frakturversorgung und Plattenosteosynthese oder nach infizierter Plattenosteosynthese. Aussagekräftige Studien an Kindern liegen somit nicht vor.

Begründung des Empfehlungsgrades mit Darlegung der Abwägung von Nutzen und Schaden der Intervention

Der kontrastverstärkte Ultraschall (CEUS) ermöglicht eine dynamische Messung der ossären Perfusion, die im Zusammenhang einer zu Grunde liegenden Infektion stark erhöht ist. Dabei ist der CEUS in Detailtiefe, Unbedenklichkeit und Kostenaufwand der kontrastverstärkten CT (cCT) oder MRT (DCE-MRT) überlegen. Die Diagnose einer Infektpseudarthrose vor einer operativen Revision kann mit hoher Sensitivität und Spezifität erfolgen und beeinflusst so maßgeblich das chirurgische Vorgehen (einzeitig vs. mehrzeitig). Da die Perfusion eines regelrecht heilenden Knochens von einer gestörten Minder- bzw. Hyperperfusion (aseptische vs. Infektpseudarthrose) signifikant abweicht, kann zudem der Heilungsverlauf nach operativer Intervention mit dem CEUS überprüft werden. Die in der Literatur beschriebenen Limitationen beziehen sich zum einen auf die notwendige Erfahrung mit der Technik des CEUS und die Erfordernis eines hochstandardisierten Vorgehens, da für die Darstellung des Frakturspalts und der Beurteilung während der Sonovue[®]-Applikation der Schallkopf exakt an gleicher Position über ca. 60 Sekunden gehalten werden muss. Weniger einschränkend wirkt sich das Nebenwirkungsprofil des Kontrastmittels Sonovue[®] aus, da allgemeine Nebenwirkungen mit 0,09-0,13% vergleichsweise selten sind. Derzeitige Ausschlusskriterien, teils aufgrund fehlender Daten, sind: kürzlich stattgehabter Myokardinfarkt, kardialer Rechts-Links-Shunt, unkontrollierbare Blutdruckschwankungen, schwerwiegende pulmonale Erkrankungen, Schwangerschaft, Stillen und stattgehabte allergische Reaktionen auf Kontrastmittel.

Sämtliche Publikationen zum Abfassungszeitpunkt der Leitlinie basieren auf dem Präparat Sonovue (c), was die Anwendung anderer Präparate nicht einschränkt.

Weitere Gründe für den Empfehlungsgrad und/oder Wiedergabe wichtiger

Diskussionspunkte

Die Einführung des CEUS zur Diagnostik von Pseudarthrosen ermöglicht die Unterscheidung in aseptische und infizierte Pseudarthrosen, was bisher der mikrobiologischen Analyse nach stattgehabtem operativen Eingriff vorbehalten war.

Personengruppen, auf die die Empfehlung nicht zutrifft / Alternativen

Die üblichen CEUS Kontrastmittel (meist Sonovue®) haben ein hohes Sicherheitsprofil, sind jedoch noch „off-label“ zu nutzen.

Angaben zur qualitativ guten Durchführung

Die Beurteilbarkeit der CEUS Untersuchung hängt wesentlich von einer standardisierten Einstellung des Schnittes im Bereich der Pseudarthrose ab. Hierzu gehört u.a. ein Längsschnitt über dem Bereich des größten kortikalen Defekts, die Einstellung des Fokus unmittelbar unterhalb der Fraktur sowie eine verwacklungsfreie Videoaufnahme nach Kontrastmittelapplikation über ca. 60 Sekunden (s. auch WFUMB Guidelines 2020). Es werden üblicherweise 2,4ml Sonovue® verwendet, die als Bolus mit 10ml NaCl Nachspülung injiziert werden.

Weiterführende Literatur:

- Fischer C, Preuss E, Krix M, Tanner M, Schmidmaier G, Amarteifio E, Miska M, Bruckner T, Moghaddam A, Weber MA. Dynamic Contrast-Enhanced Sonography and Dynamic Contrast-Enhanced Magnetic Resonance Imaging for Preoperative Diagnosis of Infected Nonunions. *J Ultrasound Med.* 2016 May;35(5):933-42. doi: 10.7863/ultra.15.06107. Epub 2016 Apr 1.
- Fischer C, Nissen M, Schmidmaier G, Bruckner T, Kauczor HU, Weber MA. Dynamic contrast-enhanced magnetic resonance imaging (DCE-MRI) for the prediction of non-union consolidation. *Injury.* 2017 Feb;48(2):357-363. doi: 10.1016/j.injury.2017.01.021. Epub 2017 Jan 9.
- Krammer D, Schmidmaier G, Weber MA, Doll J, Rehnitz C, Fischer C. Contrast-Enhanced Ultrasound Quantifies the Perfusion Within Tibial Non-Unions and Predicts the Outcome of Revision Surgery. *Ultrasound Med Biol.* 2018 Aug;44(8):1853-1859. doi: 10.1016/j.ultrasmedbio.2018.04.013.
- Fischer C, Haug T, Weber MA, Kauczor HU, Bruckner T, Schmidmaier G. Contrast-enhanced ultrasound (CEUS) identifies perfusion differences between tibial fracture unions and non-unions. *Ultraschall Med.* 2018 Aug 6. doi: 10.1055/a-0637-1679. [Epub ahead of print]
- Haubruck P, Heller R, Tanner MC, Daniel V, Schmidmaier G, Bolourchi F, Moghaddam A, Fischer C. A Preliminary Study of Contrast-Enhanced Ultrasound (CEUS) and Cytokine Expression Analysis (CEA) as Early Predictors for the Outcome of Tibial Non-Union Therapy. *Diagnostics (Basel).* 2018 Aug 24;8(3). pii: E55. doi:10.3390/diagnostics8030055.
- Doll J, Gross S, Weber MA, Schmidmaier G, Fischer C. The AMANDUS Project - Advanced Microperfusion Assessed Non-Union Diagnostics with Contrast-Enhanced Ultrasound (CEUS) for the Detection of Infected Lower Extremity Non-unions. *Ultrasound Med Biol.* 2019 Sep;45(9):2281-2288. doi: 10.1016/j.ultrasmedbio.2019.05.007. Epub 2019 May 31.

- Fischer C, Krix M, Weber MA, Loizides A, Gruber H, Jung EM, Klauser A, Radzina M, Dietrich CF. Contrast-enhanced ultrasound (CEUS) for musculoskeletal applications: a WFUMB Position Paper. *Ultrasound Med Biol.* 2020 Mar 2. pii: S0301-5629(20)30054-5. doi: 10.1016/j.ultrasmedbio.2020.01.028.
- Fischer C, Kunz P, Strauch M, Weber MA, Doll J. Safety Profile of Musculoskeletal Contrast-Enhanced Ultrasound with Sulfur Hexafluoride Contrast Agent. *Ther Clin Risk Manag.* 2020;16 269-280, published.
- Diagnostik und Klassifikation von Pseudarthrosen. *Unfallchirurg* 2020. 123;671-678. Doi: 10.1007/s00113-020-00844-0.
- Doll J, Streblov J, Weber MA, Schmidmaier G, Fischer C. The AMANDUS Project PART II - Advanced Microperfusion Assessed Non-Union Diagnostics with Contrast-Enhanced Ultrasound (CEUS): A reliable diagnostic tool for the management and preoperative detection of infected upper limb non-unions. *Ultrasound Med Biol.* 2020, accepted 11/23/2020.

3. Wichtige Forschungsfragen

Ist der Einsatz der Ultraschallbildgebung zur Frakturdiagnostik im Vergleich mit der konventionellen Röntgendiagnostik sicher und sinnvoll ?

Allgemeines PICO - Schema:

- P** Patient mit anamnestisch/klinischem Verdacht auf eine akute Verletzung in der anatomischen Region; ggfs mit Alterseinschränkung
- I** Fraktursonografische Untersuchung der betroffenen Region
- C** CR Radiologische Standarduntersuchung
- O** Verminderung der Anzahl an notwendigen Röntgenaufnahmen und/oder Zugewinn therapierrelevanter Informationen

4. Zusammensetzung der Leitliniengruppe

4.1 Leitlinienkoordinator / Ansprechpartner

Leitlinienkoordinator: PD Dr.med. Ole Ackermann
 Stellvertreter: PD Dr. med. Christian Tesch, Sektion Chirurgie der DEGUM
 Leitliniensekretariat:
 DEGUM,
 Charlottenstr. 79/80
 10117 Berlin
 Tel.: +49 (0)30 2060 8888-0
 Fax: +49 (0)30 2060 8888-90
 Internet: www.degum.de
 E-Mail: geschaeftsstelle@degum.de

4.2. Beteiligte Fachgesellschaften und Organisationen

Tabelle 2: Mitglieder der Leitliniengruppe

Mandatstragende	Fachgesellschaft/ Organisation	Zeitraum
Prof. Dr. Christian Fischer	DGOU, DGOOC, DGU	gesamter Zeitraum
Dr. Kay Grosser	DGKCH	gesamter Zeitraum
Dr. Christina Hauenstein	DRG	gesamter Zeitraum
Dr. Sebastian Kluge	DGH	gesamter Zeitraum
PD Dr. Jörg Detlev Moritz	GPR	gesamter Zeitraum
PD Dr. Ole Ackermann	DEGUM	gesamter Zeitraum
Dr. Daniel Berthold	GPR (Vertreter)	gesamter Zeitraum
PD Dr. Christian Tesch	DEGUM, Sektion Chirurgie (Vertreter)	gesamter Zeitraum

Weitere Teilnehmende	Funktion & Fachgesellschaft/ Organisation	Zeitraum
Dr. med. Monika Nothacker	AWMF	gesamter Zeitraum
Univ.-Prof. Dr. Constantin von Kaisenberg	DEGUM (LL-Beauftragter, AWMF zertifizierter LL Berater)	gesamter Zeitraum

4.3. Patienten / Bürger Beteiligung

entfällt

4.4 Methodische Begleitung

Bei der Erstellung wurde die Leitlinie durch Dr. med. Monika Nothacker sowie Prof. Dr. med Constantin von Kaisenberg, AWMF zertifizierter Leitlinienberater, methodisch begleitet.

5. Informationen zu dieser Leitlinie

5.1 Methodische Grundlagen

Die Methodik zur Erstellung dieser Leitlinie richtet sich nach dem AWMF-Regelwerk (Version 1.1 vom 27.02.2013).

Quelle: Arbeitsgemeinschaft der Wissenschaftlichen Medizinischen Fachgesellschaften (AWMF) - Ständige Kommission Leitlinien. AWMF-Regelwerk „Leitlinien“. 1. Auflage 2012. <http://www.awmf.org/leitlinien/awmf-regelwerk.html>

5.2 Systematische Recherche und Auswahl der Evidenz

Eine ausführliche Beschreibung zur Recherche und Auswahl der Evidenz finden Sie im Leitlinienreport dieser Leitlinie.

5.3. Konsensfindung

Die Konsensfindung erfolgte nach ergebnisoffener Diskussion (nach neutraler Moderation) mit offener Abstimmung und einfacher Mehrheit im Plenum der Leitliniengruppe.

5.4 Empfehlungsgraduierung und Feststellung der Konsensstärke

5.5.1 Feststellung des Empfehlungsgrades

Der Empfehlungsgrad wurde gemäß Tabelle 2 klassifiziert.

Tabelle 2: Dreistufiges Schema zur Graduierung von Empfehlungen

Empfehlungsgrad	Beschreibung	Ausdrucksweise	Symbol (fakultativ)
A	starke Empfehlung	soll /soll nicht	↑↑ / ↓↓
B	Empfehlung	sollte /sollte nicht	↑ / ↓
0	Empfehlung offen	kann erwogen/verzichtet werden	↔

5.5.2 Feststellung der Konsensstärke

Die Konsensstärke wurde gemäß Tabelle 3 klassifiziert.

Tabelle 3: Feststellung der Konsensstärke

Klassifikation der Konsensusstärke	
K3: Starker Konsens	> 95% der Stimmberechtigten (8)
K2: Konsens	>75-95% der Stimmberechtigten (6)
K1: Mehrheitliche Zustimmung	>50-75% der Stimmberechtigten (4)
K0: Keine mehrheitliche Zustimmung	<50% der Stimmberechtigten (3)

6. Redaktionelle Unabhängigkeit

6.1 Finanzierung der Leitlinie

Die Leitlinie wurde von der DEGUM e.V. finanziert; eine Einflussnahme auf Diskussion, Ergebnis und Inhalte der Leitlinie fand weder direkt noch indirekt statt.

6.2 Darlegung von Interessen und Umgang mit Interessenkonflikten

Die Angaben zu den Interessen wurden mit dem AWMF-Formblatt von 2018 erhoben und von PD Dr. Ole Ackermann in Abstimmung mit der AWMF auf einen thematischen Bezug zur Leitlinie bewertet. Als geringer Interessenkonflikt wurde eine Vortragstätigkeit für Ultraschallhersteller, Autoren/Herausgeberschaft von Ultraschallbezogenen Monografien und Kursbeteiligung, kategorisiert, moderate/hocher Interessenkonflikt bestanden nicht. Ein moderater Interessenkonflikt hatte eine Stimmenthaltung zur Konsequenz. Ein hoher Interessenkonflikt (Halten eines Patents oder die Anstellung bei thematisch relevantem Industrieunternehmen) führte zum Ausschluss von der Beratung und Abstimmung zum betreffenden Thema. Als protektive Faktoren, die einer Verzerrung durch Interessenkonflikte entgegenwirken, können die pluralistische Zusammensetzung der Leitliniengruppe, die strukturierte Konsensfindung unter neutraler Moderation, die Diskussion zu den Interessen und Umgang mit Interessenkonflikten zu Beginn der Konsenskonferenz und eine öffentliche Konsultationsfassung gewertet werden

7. Externe Begutachtung und Verabschiedung

Die externe Begutachtung erfolgte durch die AWMF. Die Leitlinie wurde zudem im Zeitraum von 22.01.2021 bis 14.01.2023 von den Vorständen der beteiligten Fachgesellschaften nach Begutachtung verabschiedet.

8. Gültigkeitsdauer und Aktualisierungsverfahren

Die Leitlinie ist ab **01.02.2023** bis zur nächsten Aktualisierung gültig, die Gültigkeitsdauer wird auf **5 Jahre** geschätzt. Vorgesehen sind regelmäßige Aktualisierungen; bei dringendem Änderungsbedarf werden diese gesondert publiziert. Kommentare und Hinweise für den Aktualisierungsprozess sind ausdrücklich erwünscht und können an das Leitliniensekretariat gesendet werden.

Kontakt Leitliniensekretariat: DEGUM, Charlottenstr. 79/80 10117 Berlin Tel.: +49 (0)30 2060 8888-0 Fax: +49 (0)30 2060 8888-90; Internet: www.degum.de; E-Mail: geschaeftsstelle@degum.de

9. Verwendete Abkürzungen

Tabelle 4: verwendete Abkürzungen

AC	akromioklavikular (Gelenk)
CC	korakoklavikular (Gelenk)
CT	Computertomografie
DLS	double line sign / Doppellinienzeichen (US)
GCS	Glasgow Coma Scale
MFK	Mittelfußknochen
MHK	Mittelhandknochen
MRT	Magnetresonanztomografie
n.a.	non-applicable / nicht anwendbar
NLR	Negative likelihood ratio/negatives Wahrscheinlichkeitsverhältnis
NPV	Negative predictive value / negativer Vorhersagewert
ObP	Schräge Projektion
OR	odds ratio / Chancenverhältnis
OSG	oberes Sprunggelenk
PLR	Positive likelihood ratio / positives Wahrscheinlichkeitsverhältnis
POC	Point-of-care / bei Aufnahme o. vor Ort
PPV	Positive predictive value / positiver Vorhersagewert
QUADAS	Quality Assessment of Diagnostic Accuracy Studies
RCT	randomized controlled trial /randomisierte kontrollierte Prüfung
Rö	Röntgenaufnahme, Radiografie
ROC	Receiver Operating Characteristic (curve) / Grenzwertoptimierungs(kurve)
s/w	grayscale / schwarz-weiß
SC	sternoklavikular (Gelenk)
US	Ultraschall
USG	unteres Sprunggelenk
VAS	visual analogue scale / Visuelle Analogskala

10. Literaturverzeichnis

Klinische Studien

1. Abi Khalil S, Haddad-Zebouni S, Roukoz S, et al. Ultrasound as an adjunct to radiography in minor musculoskeletal pediatric trauma. *Le Journal medical libanais The Lebanese medical journal*. 2011;59(2). Accessed December 2, 2020. <https://pubmed.ncbi.nlm.nih.gov/21834490/>
2. Ackermann, Emmanouilidis I I, Rüländer C. Ist die Sonographie geeignet zur Primärdiagnostik kindlicher Vorderarmfrakturen? *Deutsche Zeitschrift für Sportmedizin*. 2011;60:355-358. Accessed December 2, 2020. <https://www.germanjournalsportsmedicine.com/archiv/archiv-2009/heft-11/ist-die-sonographie-geeignet-zur-primaerdiagnostik-kindlicher-vorderarmfrakturen/>
3. Ackermann O, Eckert K, Rüländer C, Endres S, von Schulze Pellengahr C. [Ultrasound-based treatment of proximal humerus fractures in children]. *Z Orthop Unfall*. 2013;151(1):48-51. doi:10.1055/s-0032-1328193
4. Ackermann O, Levine M, Eckert K, Rüländer C, Stanjek M, von Schulze Pellengahr C. [Uncertainty in the radiological evaluation of deformity in proximal humerus fractures]. *Z Orthop Unfall*. 2013;151(1):74-79. doi:10.1055/s-0032-1328194
5. Ackermann O, Liedgens P, Eckert K, Chelangattucherry E, Husain B, Ruchholtz S. [Ultrasound diagnosis of forearm fractures in children: a prospective multicenter study]. *Unfallchirurg*. 2009;112(8):706-711. doi:10.1007/s00113-009-1586-1
6. Ackermann O, Sesia S, Berberich T, et al. [Sonographic diagnostics of proximal humerus fractures in juveniles]. *Unfallchirurg*. 2010;113(10):839-842, 844. doi:10.1007/s00113-010-1825-5
7. Ackermann O, Liedgens P, Eckert K, et al. Ultrasound diagnosis of juvenile forearm fractures. *J Med Ultrason (2001)*. 2010;37(3):123-127. doi:10.1007/s10396-010-0263-x
8. Ackermann O, Wojciechowski P, Dzierzega M, et al. Sokrat II - An International, Prospective, Multicenter, Phase IV Diagnostic Trial to Evaluate the Efficacy of the Wrist SAFE Algorithm in Fracture Sonography of Distal Forearm Fractures in Children. *Ultraschall Med*. 2019;40(3):349-358. doi:10.1055/a-0825-6284
9. Adrian M, Wachtlin D, Kronfeld K et al: A comparison of intervention and conservative treatment for angulated fractures of the distal forearm in children (AFIC): study protocol for a randomized controlled trial. *Trials*. 2015 Sep 30;16:437. doi: 10.1186/s13063-015-0912-x
10. Ahmed AS, Abdelhady AE, McNicholl B. Ultrasound as a Diagnostic Tool in Paediatric Distal Forearm Fractures. *Ir Med J*. 2018;111(10):836.
11. Akimoto T, Kobayashi T, Maita H, Osawa H, Kato H. Initial assessment of femoral proximal fracture and acute hip arthritis using pocket-sized ultrasound: a prospective observational study in a primary care setting in Japan. *BMC Musculoskeletal Disorders*. 2020;21(1):291. doi:10.1186/s12891-020-03326-x
12. Akinmade A, Ikem I, Ayoola O, Orimolade E, Adeyeye A. Comparing ultrasonography with plain radiography in the diagnosis of paediatric long-bone fractures. *Int Orthop*. 2019;43(5):1143-1153. doi:10.1007/s00264-018-4133-2
13. Aksay E, Kilic TY, Yesilaras M, Tur FC, Sever M, Kalenderer O. Accuracy of bedside ultrasonography for the diagnosis of finger fractures. *Am J Emerg Med*. 2016;34(5):809-812. doi:10.1016/j.ajem.2016.01.010
14. Aksay E, Yesilaras M, Kilic TY, Tur FC, Sever M, Kaya A. Sensitivity and specificity of bedside ultrasonography in the diagnosis of fractures of the fifth metacarpal. *Emerg Med J*. 2015;32(3):221-225. doi:10.1136/emered-2013-202971
15. Akyol C, Gungor F, Akyol AJ, et al. Point-of-care ultrasonography for the management of

- shoulder dislocation in ED. *Am J Emerg Med*. 2016;34(5):866-870. doi:10.1016/j.ajem.2016.02.006
16. AL-Allaf H, Al-Dubouni F. Ultrasound imaging of undisplaced partial forearm fractures in children. *Annals of the College of Medicine, Mosul*. 2008;34(1):9-15. doi:10.33899/mmed.2008.8946
 17. Al-Aubaidi Z, Torfing T. The role of fat pad sign in diagnosing occult elbow fractures in the pediatric patient: a prospective magnetic resonance imaging study. *J Pediatr Orthop B*. 2012;21(6):514-519. doi:10.1097/BPB.0b013e328355e5d8
 18. Allen GM, Wilson DJ, Bullock SA, Watson M. Extremity CT and ultrasound in the assessment of ankle injuries: occult fractures and ligament injuries. *Br J Radiol*. 2020;93(1105):20180989. doi:10.1259/bjr.20180989
 19. Atilla OD, Yesilaras M, Kilic TY, et al. The accuracy of bedside ultrasonography as a diagnostic tool for fractures in the ankle and foot. *Acad Emerg Med*. 2014;21(9):1058-1061. doi:10.1111/acem.12467
 20. Avci M, Kozaci N, Beydilli İ, Yılmaz F, Eden AO, Turhan S. The comparison of bedside point-of-care ultrasound and computed tomography in elbow injuries. *Am J Emerg Med*. 2016;34(11):2186-2190. doi:10.1016/j.ajem.2016.08.054
 21. Banal F, Gandjbakhch F, Foltz V, et al. Sensitivity and specificity of ultrasonography in early diagnosis of metatarsal bone stress fractures: a pilot study of 37 patients. *J Rheumatol*. 2009;36(8):1715-1719. doi:10.3899/jrheum.080657
 22. Barata I, Spencer R, A S, Raio C, Ward Mf, Sama A. Emergency ultrasound in the detection of pediatric long-bone fractures. *Pediatric emergency care*. 2012;28(11). doi:10.1097/PEC.0b013e3182716fb7
 23. Beltrame V, Stramare R, Rebellato N, Angelini F, Frigo Ac, Rubaltelli L. Sonographic evaluation of bone fractures: a reliable alternative in clinical practice? *Clinical imaging*. 2012;36(3). doi:10.1016/j.clinimag.2011.08.013
 24. Blumberg SM, Kunkov S, Crain EF, Goldman HS. The predictive value of a normal radiographic anterior fat pad sign following elbow trauma in children. *Pediatr Emerg Care*. 2011;27(7):596-600. doi:10.1097/PEC.0b013e318222553b
 25. Bolandparvaz S, Moharamzadeh P, Jamali K, et al. Comparing diagnostic accuracy of bedside ultrasound and radiography for bone fracture screening in multiple trauma patients at the ED. *Am J Emerg Med*. 2013;31(11):1583-1585. doi:10.1016/j.ajem.2013.08.005
 26. Bonnefoy O, Diris B, Moinard M, Aunoble S, Diard F, Hauger O. Acute knee trauma: role of ultrasound. *Eur Radiol*. 2006;16(11):2542-2548. doi:10.1007/s00330-006-0319-x
 27. Bullock SA, Allen GM, Watson MS, Wilson DJ. Predicting poor outcome from simple ankle injuries: a prospective cohort study. *Br J Radiol*. 2018;91(1081):20170213. doi:10.1259/bjr.20170213
 28. Burnier M, Buisson G, Ricard A, Cunin V, Pracros JP, Chotel F. Diagnostic value of ultrasonography in elbow trauma in children: Prospective study of 34 cases. *Orthop Traumatol Surg Res*. 2016;102(7):839-843. doi:10.1016/j.otsr.2016.07.009
 29. Canagasabey MD, Callaghan MJ, Carley S. The sonographic Ottawa Foot and Ankle Rules study (the SOFAR study). *Emerg Med J*. 2011;28(10):838-840. doi:10.1136/emj.2009.088286
 30. Caroselli C, Raffaldi I, Norbedo S, et al. Accuracy of Point-of-Care Ultrasound in Detecting Fractures in Children: A Validation Study. *Ultrasound in Medicine & Biology*. 2021;47(1):68-75. doi:10.1016/j.ultrasmedbio.2020.09.012
 31. Carsen S, Doyle M, Smit K, Shefrin A, Varshney T. Point-of-care ultrasound in the emergency department may provide more accurate diagnosis of toddler fractures than radiographs: a pilot study. *Orthopaedic Proceedings*. 2020;102-B(SUPP_7):95-95. doi:10.1302/1358-992X.2020.7.095
 32. Caruso G, Lagalla R, Derchi L, Iovane A, Sanfilippo A. Monitoring of fracture calluses with color Doppler sonography. *J Clin Ultrasound*. 2000;28(1):20-27. doi:10.1002/(sici)1097-0096(200001)28:1<20::aid-jcu3>3.0.co;2-w

33. Chaar-Alvarez FM, Warkentine F, Cross K, Herr S, Paul RI. Bedside ultrasound diagnosis of nonangulated distal forearm fractures in the pediatric emergency department. *Pediatr Emerg Care*. 2011;27(11):1027-1032. doi:10.1097/PEC.0b013e318235e228
34. Chalpin AV, Mooney DP. Pediatric sternal fractures: A single center retrospective review. *Journal of Pediatric Surgery*. 2020;55(7):1224-1227. doi:10.1016/j.jpedsurg.2019.10.002
35. Chen L, Kim Y, Moore CL. Diagnosis and guided reduction of forearm fractures in children using bedside ultrasound. *Pediatr Emerg Care*. 2007;23(8):528-531. doi:10.1097/PEC.0b013e318128f85d
36. Chien M, Bulloch B, Garcia-Filion P, Youssfi M, Shrader MW, Segal LS. Bedside ultrasound in the diagnosis of pediatric clavicle fractures. *Pediatr Emerg Care*. 2011;27(11):1038-1041. doi:10.1097/PEC.0b013e318235e965
37. Cho K, Lee S, Lee Y, Suh K. Ultrasound diagnosis of either an occult or missed fracture of an extremity in pediatric-aged children. *Korean journal of radiology*. 2010;11(1). doi:10.3348/kjr.2010.11.1.84
38. Choi J, Lim Y, Jang J. Bedside Ultrasound to Diagnose Skull Fractures in Young Children. *AAP Grand Rounds*. 2020;44(3):33-33. doi:10.1542/gr.44-3-33
39. Colaris J, Reijman M, Allema JH et al: Angular malalignment as cause of limitation of forearm rotation: an analysis of prospectively collected data of both-bone forearm fractures in children. *Injury*. 2014 Jun;45(6):955-9. doi: 10.1016/j.injury.2014.02.016. Epub 2014 Feb 18. PMID: 24629703;
40. Crombach A, Azizi N, Lameijer H, El Mounni M, ter Maaten JC. Point-of-care bedside ultrasound examination for the exclusion of clinically significant ankle and fifth metatarsal bone fractures; a single blinded prospective diagnostic cohort study. *J Foot Ankle Res*. 2020;13(1):19. doi:10.1186/s13047-020-00387-y
41. Cross KP, Warkentine FH, Kim IK, Gracely E, Paul RI. Bedside ultrasound diagnosis of clavicle fractures in the pediatric emergency department. *Acad Emerg Med*. 2010;17(7):687-693. doi:10.1111/j.1553-2712.2010.00788.x
42. Dallaudière B, Larbi A, Lefere M, et al. Musculoskeletal injuries in a resource-constrained environment: comparing diagnostic accuracy of on-the-spot ultrasonography and conventional radiography for bone fracture screening during the Paris-Dakar rally raid. *Acta Radiol Open*. 2015;4(5):2058460115577566. doi:10.1177/2058460115577566
43. Dehbozorgi A, Mousavi-Roknabadi RS, Hosseini-Marvast SR, et al. Diagnosing skull fracture in children with closed head injury using point-of-care ultrasound vs. computed tomography scan. *Eur J Pediatr*. 2021;180(2):477-484. doi:10.1007/s00431-020-03851-w
44. Diederix LW, Roth KC, Edomskis PP et al: Do We Need to Stabilize All Reduced Metaphyseal Both-bone Forearm Fractures in Children with K-wires? *Clin Orthop Relat Res*. 2022 Feb 1;480(2):395-404. doi: 10.1097/CORR.0000000000001980. PMID: 34533477; PMCID: PMC8747480
45. Dubrovsky AS, Kempinska A, Bank I, Mok E. Accuracy of ultrasonography for determining successful realignment of pediatric forearm fractures. *Ann Emerg Med*. 2015;65(3):260-265. doi:10.1016/j.annemergmed.2014.08.043
46. Dudkiewicz I, Singh D, Blankstein A. Missed diagnosis fracture of the proximal fifth metatarsus - The role of ultrasound. *Foot and Ankle Surgery*. 2005;11:161-166. doi:10.1016/j.fas.2005.05.001
47. Dulchavsky SA, Henry SE, Moed BR, et al. Advanced ultrasonic diagnosis of extremity trauma: the FASTER examination. *J Trauma*. 2002;53(1):28-32. doi:10.1097/00005373-200207000-00006
48. Ebrahimi M, Habibzadeh SR, Ahmadi SR, Khajeh Nasiri S, Kaveh MM, Foroughian M. Diagnostic Accuracy of Ultrasonography in Diagnosis of Metatarsal Bone Fracture; a Cross Sectional Study. *Arch Acad Emerg Med*. 2019;7(1):e49.
49. Eckert K, Ackermann O, Schweiger B, Radeloff E, Liedgens P. [Ultrasound as a viable alternative to standard X-rays for the diagnosis of distal forearm fractures in children]. *Zeitschrift für Orthopädie und Unfallchirurgie*. 2012;150(4). doi:10.1055/s-0032-1314974

50. Eckert K, Janssen N, Ackermann O, Schweiger B, Radeloff E, Liedgens P. Ultrasound diagnosis of supracondylar fractures in children. *Eur J Trauma Emerg Surg.* 2014;40(2):159-168. doi:10.1007/s00068-013-0306-2
51. Eckert K, Ackermann O, Janssen N, Schweiger B, Radeloff E, Liedgens P. Accuracy of the sonographic fat pad sign for primary screening of pediatric elbow fractures: a preliminary study. *J Med Ultrason (2001).* 2014;41(4):473-480. doi:10.1007/s10396-014-0525-0
52. Eckert K, Ackermann O, Schweiger B, Radeloff E, Liedgens P. Sonographic diagnosis of metaphyseal forearm fractures in children: a safe and applicable alternative to standard x-rays. *Pediatr Emerg Care.* 2012;28(9):851-854. doi:10.1097/PEC.0b013e318267a73d
53. Eckert K, Ackermann O, Schweiger B, Radeloff E, Liedgens P. Ultrasound evaluation of elbow fractures in children. *J Med Ultrason (2001).* 2013;40(4):443-451. doi:10.1007/s10396-013-0446-3
54. Ekinçi S, Polat O, Günalp M, Demirkan A, Koca A. The accuracy of ultrasound evaluation in foot and ankle trauma. *Am J Emerg Med.* 2013;31(11):1551-1555. doi:10.1016/j.ajem.2013.06.008
55. Eksioğlu F, D A, Mm U, E G. Ultrasonographic findings in pediatric fractures. *The Turkish journal of pediatrics.* 2003;45(2). Accessed December 2, 2020. <https://pubmed.ncbi.nlm.nih.gov/12921301/>
56. Engin G, Yekeler E, Güloğlu R, Acunaş B, Acunaş G. US versus conventional radiography in the diagnosis of sternal fractures. *Acta Radiol.* 2000;41(3):296-299. doi:10.1080/028418500127345280
57. Epema AC, Spanjer MJB, Ras L, Kelder JC, Sanders M. Point-of-care ultrasound compared with conventional radiographic evaluation in children with suspected distal forearm fractures in the Netherlands: a diagnostic accuracy study. *Emerg Med J.* 2019;36(10):613-616. doi:10.1136/emered-2018-208380
58. Esmailian M, Haj Zargarbashi E, Masoumi B, Karami M. Accuracy of Ultrasonography in Confirmation of Adequate Reduction of Distal Radius Fractures. *Emerg (Tehran).* 2013;1(1):7-10.
59. Farkash U, Naftal J, Deranze E, Blankstein A. ULTRASONOGRAPHY AS A DIAGNOSTIC MODALITY OF TIBIAL STRESS FRACTURES. *Journal of Musculoskeletal Research.* Published online November 21, 2011. doi:10.1142/S0218957708001997
60. Faruch Bilfeld M, Lapègue F, Chiavassa Gandois H, Bayol MA, Bonnevalle N, Sans N. Ultrasound of the coracoclavicular ligaments in the acute phase of an acromioclavicular disjunction: Comparison of radiographic, ultrasound and MRI findings. *Eur Radiol.* 2017;27(2):483-490. doi:10.1007/s00330-016-4413-4
61. Flynn JM, Skaggs DL, Waters PM: Rockwood & Wilkins' Fractures in Children. 8th Edition. Lippincott Williams & Wilkins 2014
62. Fusetti C, Poletti PA, Pradel PH, et al. Diagnosis of occult scaphoid fracture with high-spatial-resolution sonography: a prospective blind study. *J Trauma.* 2005;59(3):677-681.
63. Gallebeitia Laka I, Samson F, Gorostiza I, Gonzalez A, Gonzalez C. The utility of clinical ultrasonography in identifying distal forearm fractures in the pediatric emergency department. *Eur J Emerg Med.* 2019;26(2):118-122. doi:10.1097/MEJ.0000000000000509
64. Hakimi Nia MB, Navkhasi S, Zamani Mehr N, Kahrizi N, Rostami M, Aslani M. Evaluation of Diagnostic Value of Clinical Ultrasonography Compared to Radiography in the Diagnosis of Metacarpal Fractures in the Emergency. *Pajouhan Scientific Journal.* 2019;17(4):32-38. doi:10.29252/psj.17.4.32
65. Hauger O, Bonnefoy O, Moinard M, Bersani D, Diard F. Occult fractures of the waist of the scaphoid: early diagnosis by high-spatial-resolution sonography. *AJR Am J Roentgenol.* 2002;178(5):1239-1245. doi:10.2214/ajr.178.5.1781239
66. Hayashi D, et al.: Thoracic injuries in professional rugby players: mechanisms of injury and imaging characteristics. *Br J Sports Med.* 2014 Jul;48(14):1097-101. doi: 10.1136/bjsports-2013-092681. Epub 2013 Aug 20. PMID: 23962879
67. Hedelin H, Tingström C, Hebelka H, Karlsson J. Minimal training sufficient to diagnose

- pediatric wrist fractures with ultrasound. *Crit Ultrasound J*. 2017;9(1):11. doi:10.1186/s13089-017-0066-z
68. Hennecke B, Kluge S, Kreutziger J, Jenzer A, Vögelin E. [Ultrasonic and radiographic quantification of palmar angulation in metacarpal IV and V neck fractures]. *Handchir Mikrochir Plast Chir*. 2011;43(1):39-45. doi:10.1055/s-0030-1267974
 69. Herneth AM, Siegmeth A, Bader TR, et al. Scaphoid fractures: evaluation with high-spatial-resolution US initial results. *Radiology*. 2001;220(1):231-235. doi:10.1148/radiology.220.1.r01j15231
 70. Herren C, Sobottke R, Ringe MJ, et al. Ultrasound-guided diagnosis of fractures of the distal forearm in children. *Orthop Traumatol Surg Res*. 2015;101(4):501-505. doi:10.1016/j.otsr.2015.02.010
 71. Hübner U, Schlicht W, Outzen S, Barthel M, Halsband H. Ultrasound in the diagnosis of fractures in children. *J Bone Joint Surg Br*. 2000;82(8):1170-1173. doi:10.1302/0301-620x.82b8.10087
 72. Hurley ME, Keye GD, Hamilton S. Is ultrasound really helpful in the detection of rib fractures? *Injury*. 2004;35(6):562-566. doi:10.1016/S0020-1383(03)00263-8
 73. Hwang EG, Lee Y. Simple X-ray versus ultrasonography examination in blunt chest trauma: effective tools of accurate diagnosis and considerations for rib fractures. *J Exerc Rehabil*. 2016;12(6):637-641. doi:10.12965/jer.1632840.420
 74. Iovane A, Midiri M, Galia M, et al. Acute traumatic acromioclavicular joint lesions: role of ultrasound versus conventional radiography. *Radiol Med*. 2004;107(4):367-375.
 75. Jain R, Jain N, Sheikh T, Yadav C. Early scaphoid fractures are better diagnosed with ultrasonography than X-rays: A prospective study over 114 patients. *Chin J Traumatol*. 2018;21(4):206-210. doi:10.1016/j.cjtee.2017.09.004
 76. Javadzadeh HR, Davoudi A, Davoudi F, et al. Diagnostic value of "bedside ultrasonography" and the "water bath technique" in distal forearm, wrist, and hand bone fractures. *Emerg Radiol*. 2014;21(1):1-4. doi:10.1007/s10140-013-1161-5
 77. Jin W, Yang DM, Kim HC, Ryu KN. Diagnostic Values of Sonography for Assessment of Sternal Fractures Compared With Conventional Radiography and Bone Scans. *Journal of Ultrasound in Medicine*. 2006;25(10):1263-1268. doi:https://doi.org/10.7863/jum.2006.25.10.1263
 78. Kara M, Dikmen E, Erdal HH, Simsir I, Kara SA. Disclosure of unnoticed rib fractures with the use of ultrasonography in minor blunt chest trauma. *Eur J Cardiothorac Surg*. 2003;24(4):608-613. doi:10.1016/s1010-7940(03)00383-x
 79. Kayser R, Mahlfeld K, Heyde C, Grasshoff H. Ultrasonographic imaging of fractures of the clavicle in newborn infants. *J Bone Joint Surg Br*. 2003;85(1):115-116. doi:10.1302/0301-620x.85b1.13212
 80. Ko C, Baird M, Close M, Cassas KJ. The Diagnostic Accuracy of Ultrasound in Detecting Distal Radius Fractures in a Pediatric Population. *Clin J Sport Med*. 2019;29(5):426-429. doi:10.1097/JSM.0000000000000547
 81. Kocaoğlu S, Özhasenekler A, İçme F, Pamukçu Günaydın G, Şener A, Gökhan Ş. The role of ultrasonography in the diagnosis of metacarpal fractures. *Am J Emerg Med*. 2016;34(9):1868-1871. doi:10.1016/j.ajem.2016.06.083
 82. Kozaci N, Avcı M, Ararat E, et al. Comparison of ultrasonography and computed tomography in the determination of traumatic thoracic injuries. *The American Journal of Emergency Medicine*. 2019;37(5):864-868. doi:10.1016/j.ajem.2018.08.002
 83. Kozaci N, Ay MO, Akcimen M, et al. Evaluation of the effectiveness of bedside point-of-care ultrasound in the diagnosis and management of distal radius fractures. *Am J Emerg Med*. 2015;33(1):67-71. doi:10.1016/j.ajem.2014.10.022
 84. Kozaci N, Ay MO, Akcimen M, Sasmaz I, Turhan G, Boz A. The effectiveness of bedside point-of-care ultrasonography in the diagnosis and management of metacarpal fractures. *Am J Emerg Med*. 2015;33(10):1468-1472. doi:10.1016/j.ajem.2015.06.052
 85. Kraus R, Wessel L: The treatment of upper limb fractures in children and adolescents. *Dtsch*

- Arztebl Int. 2010 Dec;107(51-52):903-10
86. von Laer et al, *Kindertraumatologie* 7. Auflage, Thieme-Verlag 2020; Marzi I: *Kindertraumatologie* 3. Auflage, Springer-Verlag 2016
 87. Lalande É, Guimont C, Émond M, et al. Feasibility of emergency department point-of-care ultrasound for rib fracture diagnosis in minor thoracic injury. *CJEM*. 2017;19(3):213-219. doi:10.1017/cem.2016.383
 88. Lau BC, Robertson A, Motamedi D, Lee N. The Validity and Reliability of a Pocket-Sized Ultrasound to Diagnose Distal Radius Fracture and Assess Quality of Closed Reduction. *J Hand Surg Am*. 2017;42(6):420-427. doi:10.1016/j.jhsa.2017.03.012
 89. Lee WS, Kim YH, Chee HK, Lee SA. Ultrasonographic evaluation of costal cartilage fractures unnoticed by the conventional radiographic study and multidetector computed tomography. *Eur J Trauma Emerg Surg*. 2012;38(1):37-42. doi:10.1007/s00068-011-0117-2
 90. Lee S et al: Factors Related to Failure of Conservative Treatment in Volar Plate Avulsion Fractures of the Proximal Interphalangeal Joint. *Clin Orthop Surg*. 2020 Sep;12(3):379-385. doi: 10.4055/cios19149. Epub 2020 Jun 3. PMID: 32904013; PMCID: PMC7449859
 91. Lewis D, Logan P. Sonographic diagnosis of toddler's fracture in the emergency department. *Journal of Clinical Ultrasound*. 2006;34(4):190-194. doi:https://doi.org/10.1002/jcu.20192
 92. Llorente Pelayo S, Rodríguez Fernández J, Leonardo Cabello MT, Rubio Lorenzo M, García Alfaro MD, Arbona Jiménez C. Current diagnosis and management of toddler's fracture. *Anales de Pediatría (English Edition)*. 2020;92(5):262-267. doi:10.1016/j.anpede.2019.06.010
 93. Mahlfeld A, Franke J, Mahlfeld K. [Ultrasound diagnosis of sternum fractures]. *Zentralbl Chir*. 2001;126(1):62-64. doi:10.1055/s-2001-11727
 94. Marshburn T, E L, A S, et al. Goal-directed ultrasound in the detection of long-bone fractures. *The Journal of trauma*. 2004;57(2). doi:10.1097/01.ta.0000088005.35520.cb
 95. Masaeli M, Chahardoli M, Azizi S, et al. Point of Care Ultrasound in Detection of Brain Hemorrhage and Skull Fracture Following Pediatric Head Trauma; a Diagnostic Accuracy Study. *Arch Acad Emerg Med*. 2019;7(1):e53.
 96. Massaeli M, Amirzadeh E, Shahabian M. Diagnostic Accuracy of Ultrasound Compared to Radiography among Patients with Ankle Fracture. *Asian Journal of Medical Principles and Clinical Practice*. Published online December 7, 2020:27-33. Accessed January 18, 2021. <https://journalajmpcp.com/index.php/AJMPCP/article/view/30125>
 97. McNeil C, McManus J, Mehta S. The accuracy of portable ultrasonography to diagnose fractures in an austere environment. *Prehospital emergency care : official journal of the National Association of EMS Physicians and the National Association of State EMS Directors*. 2009;13(1). doi:10.1080/10903120802474513
 98. Moritz JD, Berthold LD, Soenksen SF, Alzen GF. Ultrasound in Diagnosis of Fractures in Children: Unnecessary Harassment or Useful Addition to X-ray? *Ultraschall Med*. 2008;29(3):267-274. doi:10.1055/s-2008-1027329
 99. Munk B, Bolvig L, Krøner K, Christiansen T, Borris L, Boe S. Ultrasound for diagnosis of scaphoid fractures. *J Hand Surg Br*. 2000;25(4):369-371. doi:10.1054/jhsb.2000.0432
 100. Musa S, Wilson P. Ultrasonography and radiography: a comparison. *Emerg Nurse*. 2015;23(2):34-37. doi:10.7748/en.23.2.34.e1416
 101. Neri E, Barbi E, Rabach I, et al. Diagnostic accuracy of ultrasonography for hand bony fractures in paediatric patients. *Arch Dis Child*. 2014;99(12):1087-1090. doi:10.1136/archdischild-2013-305678
 102. Ozturk P, Aksay E, Oray NC, Bayram B, Basci O, Tokgoz D. Emergency physician accuracy using ultrasonography to diagnose lateral malleolar fracture. *Am J Emerg Med*. 2018;36(3):362-365. doi:10.1016/j.ajem.2017.08.020
 - 103.
 104. Paik SH, Chung MJ, Park JS, Goo JM, Im J-G. High-resolution sonography of the rib: can fracture and metastasis be differentiated? *AJR Am J Roentgenol*. 2005;184(3):969-974. doi:10.2214/ajr.184.3.01840969

105. Papalada A, Malliaropoulos N, Tsitas K, et al. Ultrasound as a primary evaluation tool of bone stress injuries in elite track and field athletes. *Am J Sports Med.* 2012;40(4):915-919. doi:10.1177/0363546512437334
106. Parri N, Crosby BJ, Glass C, et al. Ability of emergency ultrasonography to detect pediatric skull fractures: a prospective, observational study. *J Emerg Med.* 2013;44(1):135-141. doi:10.1016/j.jemermed.2012.02.038
107. Parri N, Crosby BJ, Mills L, et al. Point-of-Care Ultrasound for the Diagnosis of Skull Fractures in Children Younger Than Two Years of Age. *J Pediatr.* 2018;196:230-236.e2. doi:10.1016/j.jpeds.2017.12.057
108. Patel D, Blumberg S, Crain E. The utility of bedside ultrasonography in identifying fractures and guiding fracture reduction in children. *Pediatric emergency care.* 2009;25(4). doi:10.1097/pec.0b013e31819e34f7
109. Pietsch E. The Significance of Ultrasound in Juvenile Distal Forearm Fractures. *EC Orthopaedics.* 2018;9:762-768.
110. Pishbin E, Ahmadi K, Foogardi M, Salehi M, Seilanian Toosi F, Rahimi-Movaghar V. Comparison of ultrasonography and radiography in diagnosis of rib fractures. *Chin J Traumatol.* 2017;20(4):226-228. doi:10.1016/j.cjtee.2016.04.010
111. Pistor G, Graffstädt H. [Sonographic diagnosis of supracondylar fractures of the humerus]. *Ultraschall Med.* 2003;24(5):331-339. doi:10.1055/s-2003-42916
112. Platon A, Poletti P-A, Van Aaken J, et al. Occult fractures of the scaphoid: the role of ultrasonography in the emergency department. *Skeletal Radiol.* 2011;40(7):869-875. doi:10.1007/s00256-010-1086-y
113. Poonai N, Myslik F, Joubert G, et al. Point-of-care Ultrasound for Nonangulated Distal Forearm Fractures in Children: Test Performance Characteristics and Patient-centered Outcomes. *Acad Emerg Med.* 2017;24(5):607-616. doi:10.1111/acem.13146
114. Pountos I, Clegg J, Siddiqui A. Diagnosis and treatment of greenstick and torus fractures of the distal radius in children: a prospective randomised single blind study. *J Child Orthop.* 2010;4(4):321-326. doi:10.1007/s11832-010-0269-3
115. Rabiner JE, Friedman LM, Khine H, Avner JR, Tsung JW. Accuracy of point-of-care ultrasound for diagnosis of skull fractures in children. *Pediatrics.* 2013;131(6):e1757-1764. doi:10.1542/peds.2012-3921
116. Rabiner JE, Khine H, Avner JR, Friedman LM, Tsung JW. Accuracy of point-of-care ultrasonography for diagnosis of elbow fractures in children. *Ann Emerg Med.* 2013;61(1):9-17. doi:10.1016/j.annemergmed.2012.07.112
117. Rabiner JE, Khine H, Avner JR, Tsung JW. Ultrasound findings of the elbow posterior fat pad in children with radial head subluxation. *Pediatr Emerg Care.* 2015;31(5):327-330. doi:10.1097/PEC.0000000000000420
118. Rainer TH, Griffith JF, Lam E, Lam PKW, Metreweli C. Comparison of Thoracic Ultrasound, Clinical Acumen, and Radiography in Patients with Minor Chest Injury. *Journal of Trauma and Acute Care Surgery.* 2004;56(6):1211-1213. doi:10.1097/01.TA.0000075800.65485.48
119. Rezashah SH, Ebrahimi M, Ahmadi K, Afzal-Aghaie M, Ajvadi A. Diagnostic Accuracy of Portable Ultrasonography in Confirmation of Adequate Reduction of Distal Radius Fracture. 1. 2014;4(3(Summer)):98-103. doi:10.22037/ijmtfm.v4i3(Summer).6160
120. Riera A, Chen L. Ultrasound evaluation of skull fractures in children: a feasibility study. *Pediatr Emerg Care.* 2012;28(5):420-425. doi:10.1097/PEC.0b013e318252da3b
121. Romani WA, Perrin DH, Dussault RG, Ball DW, Kahler DM. Identification of tibial stress fractures using therapeutic continuous ultrasound. *J Orthop Sports Phys Ther.* 2000;30(8):444-452. doi:10.2519/jospt.2000.30.8.444
122. Rowlands R, Rippey J, Tie S, Flynn J. Bedside Ultrasound vs X-Ray for the Diagnosis of Forearm Fractures in Children. *J Emerg Med.* 2017;52(2):208-215. doi:10.1016/j.jemermed.2016.10.013
123. Rutten MJCM, Jager GJ, de Waal Malefijt MC, Blickman JG. Double line sign: a helpful sonographic sign to detect occult fractures of the proximal humerus. *Eur Radiol.*

- 2007;17(3):762-767. doi:10.1007/s00330-006-0331-1
124. Saito S, Sawabe K, Suzuki Y, Suzuki S. Ultrasonographic characteristics of volar-lateral ligament constrains after proximal interphalangeal joint injuries. *J Plast Surg Hand Surg.* 2016;50(4):216-221. doi:10.3109/2000656X.2016.1151796
 125. Secko MA, Reardon L, Gottlieb M, et al. Musculoskeletal Ultrasonography to Diagnose Dislocated Shoulders: A Prospective Cohort. *Ann Emerg Med.* 2020;76(2):119-128. doi:10.1016/j.annemergmed.2020.01.008
 126. Senall JA, Failla JM, Bouffard JA, van Holsbeeck M. Ultrasound for the early diagnosis of clinically suspected scaphoid fracture. *J Hand Surg Am.* 2004;29(3):400-405. doi:10.1016/j.jhsa.2003.12.012
 127. Simanovsky N, Hiller N, Leibner E, Simanovsky N. Sonographic detection of radiographically occult fractures in paediatric ankle injuries. *Pediatr Radiol.* 2005;35(11):1062-1065. doi:10.1007/s00247-005-1536-1
 128. Simanovsky N, Lamdan R, Hiller N, Simanovsky N. Sonographic detection of radiographically occult fractures in pediatric ankle and wrist injuries. *J Pediatr Orthop.* 2009;29(2):142-145. doi:10.1097/BPO.0b013e318198452e
 129. Sinha T, Bhoi S, Kumar S, et al. Diagnostic accuracy of bedside emergency ultrasound screening for fractures in pediatric trauma patients. *Journal of emergencies, trauma, and shock.* 2011;4(4). doi:10.4103/0974-2700.86625
 130. Sivrikaya S, Aksay E, Bayram B, Oray NC, Karakasli A, Altintas E. Emergency physicians performed Point-of-Care-Ultrasonography for detecting distal forearm fracture. *Turk J Emerg Med.* 2016;16(3):98-101. doi:10.1016/j.tjem.2016.04.002
 131. Slaar A, Walenkamp MMJ, Bentohami A, et al. A clinical decision rule for the use of plain radiography in children after acute wrist injury: development and external validation of the Amsterdam Pediatric Wrist Rules. *Pediatr Radiol.* 2016;46(1):50-60. doi:10.1007/s00247-015-3436-3
 132. Tandogan M, Katirci Y, Sonmez FT, et al. X-Ray and Ultrasonography in Forearm Trauma: Hong Kong Journal of Emergency Medicine. Published online December 11, 2017. doi:10.1177/102490791502200603
 133. Tayal VS, Antoniazzi J, Pariyadath M, Norton HJ. Prospective use of ultrasound imaging to detect bony hand injuries in adults. *J Ultrasound Med.* 2007;26(9):1143-1148. doi:10.7863/jum.2007.26.9.1143
 134. Thorsmark AH, Christensen OM, Torp-Pedersen S, Overgaard S, Frich LH. Changes in clavicle length in acute fractures within 3 weeks: a prospective ultrasonographic study of 59 patients. *BMC Musculoskelet Disord.* 2017;18(1):503. doi:10.1186/s12891-017-1842-4
 135. Tokarski J, Avner JR, Rabiner JE. Reduction of Radiography with Point-of-Care Elbow Ultrasonography for Elbow Trauma in Children. *J Pediatr.* 2018;198:214-219.e2. doi:10.1016/j.jpeds.2018.02.072
 136. Tollefson B, Nichols J, Fromang S, Summers RL. Validation of the Sonographic Ottawa Foot and Ankle Rules (SOFAR) Study in a Large Urban Trauma Center. *J Miss State Med Assoc.* 2016;57(2):35-38.
 137. Tomer K, Kleinbaum Y, Heyman Z, Dudkiewicz I, Blankstein A. Ultrasound Diagnosis of Fractures in Adults. *Aktuelle Traumatol.* 2006;36(4):171-174. doi:10.1055/s-2006-924591
 138. Tougas C, Brimmo O: Common and Consequential Fractures That Should Not Be Missed in Children. *Pediatr Ann.* 2022 Sep;51(9):e357-e363. doi: 10.3928/19382359-20220706-05. Epub 2022 Sep 1. PMID: 36098608
 139. Trenchs V, Curcoy AI, Castillo M, et al. Minor head trauma and linear skull fracture in infants: cranial ultrasound or computed tomography? *Eur J Emerg Med.* 2009;16(3):150-152. doi:10.1097/mej.0b013e328321b7b5
 140. Turk F, Kurt AB, Saglam S. Evaluation by ultrasound of traumatic rib fractures missed by radiography. *Emerg Radiol.* 2010;17(6):473-477. doi:10.1007/s10140-010-0892-9
 141. Uzun, Beksac, Kara, Kucukdurmaz, Kircali, Tetik. Ultrasonography as a better diagnostic efficiency in rib fracture. *Journal of Experimental and Clinical Medicine.* 2013;30:133.

- doi:10.5835/jecm.omu.30.02.009
142. Varga M, Gáti N, Kalóz E, et al. [Ultrasonographic diagnosis of distal pediatric forearm fractures]. *Orv Hetil.* 2017;158(24):944-948. doi:10.1556/650.2017.30763
 143. Vocke-Hell AK, Schmid A. Sonographic differentiation of stable and unstable lateral condyle fractures of the humerus in children. *J Pediatr Orthop B.* 2001;10(2):138-141.
 144. Vosschulte H, Thaumüller C, Barthlen W. Notwendigkeit von radiologischen Untersuchungen bei Kindern. *Unfallchirurg.* 2020;123(1):80-86. doi:10.1007/s00113-019-00734-0
 145. Waterbrook AL, Adhikari S, Stolz U, Adrion C. The accuracy of point-of-care ultrasound to diagnose long bone fractures in the ED. *Am J Emerg Med.* 2013;31(9):1352-1356. doi:10.1016/j.ajem.2013.06.006
 146. Wawrzyk M, Sokal J, Andrzejewska E, Przewratil P. The Role of Ultrasound Imaging of Callus Formation in the Treatment of Long Bone Fractures in Children. *Pol J Radiol.* 2015;80:473-478. doi:10.12659/PJR.894548
 147. Weinberg E, Tunik M, Tsung J. Accuracy of clinician-performed point-of-care ultrasound for the diagnosis of fractures in children and young adults. *Injury.* 2010;41(8). doi:10.1016/j.injury.2010.04.020
 148. Williamson D, Watura R, Cobby M. Ultrasound imaging of forearm fractures in children: a viable alternative? *J Accid Emerg Med.* 2000;17(1):22-24. doi:10.1136/emj.17.1.22
 149. Wüstner A, Gehmacher O, Hämmerle S, Schenkenbach C, Häfele H, Mathis G. [Ultrasound diagnosis in blunt thoracic trauma]. *Ultraschall Med.* 2005;26(4):285-290. doi:10.1055/s-2005-858524
 150. Xue L, Zhang Y, Yan D, Fu J, Liu Z. The presence of effusions between the volar plate of the proximal interphalangeal joint and the flexor digitorum tendon is a common phenomenon: a single-center, cross sectional study. *Med Ultrason.* Published online December 29, 2020. doi:10.11152/mu-2789
 151. Yeom SR, Kim JK, Lee G, et al. Diagnostic Value of Ultrasonography for the Assessment of Sternal Fractures. *Journal of The Korean Society of Emergency Medicine.* 2001;12(3):277-283. Accessed January 18, 2021. <http://jksem.org/journal/view.php?number=1533>
 152. Yesilaras M, Aksay E, Atilla OD, Sever M, Kalenderer O. The accuracy of bedside ultrasonography as a diagnostic tool for the fifth metatarsal fractures. *Am J Emerg Med.* 2014;32(2):171-174. doi:10.1016/j.ajem.2013.11.009
 153. Yıldırım A, Unlüer EE, Vandenberg N, Karagöz A. The role of bedside ultrasonography for occult scaphoid fractures in the emergency department. *Ulus Travma Acil Cerrahi Derg.* 2013;19(3):241-245. doi:10.5505/tjtes.2013.64927
 154. You JS, Chung YE, Kim D, Park S, Chung SP. Role of sonography in the emergency room to diagnose sternal fractures. *Journal of Clinical Ultrasound.* 2010;38(3):135-137. doi:https://doi.org/10.1002/jcu.20669
 155. Zhang J, Chen H. Ultrasonography for non-displaced and mini-displaced humeral lateral condyle fractures in children. *Chin J Traumatol.* 2008;11(5):297-300. doi:10.1016/s1008-1275(08)60060-7
 156. Zuazo I, Bonnefoy O, Tauzin C, et al. Acute elbow trauma in children: role of ultrasonography. *Pediatr Radiol.* 2008;38(9):982-988. doi:10.1007/s00247-008-0935-5

Metaanalysen / systematische Reviews

157. Ackermann O, Eckert K. Fraktursonographie in der Notaufnahme. *Notfall Rettungsmed.* 2015;18(6):483-491. doi:10.1007/s10049-015-0003-2
158. Ackermann O, Simanowski J, Eckert K. Fracture Ultrasound of the Extremities. *Ultraschall Med.* 2020;41(1):12-28. doi:10.1055/a-1023-1782

159. Alexandridis G, Verschuuren EW, Rosendaal AV, Kanhai DA. Evidence base for point-of-care ultrasound (POCUS) for diagnosis of skull fractures in children: a systematic review and meta-analysis. *Emerg Med J*. Published online December 3, 2020. doi:10.1136/emered-2020-209887
160. Allon R, Levy Y, Lavi I, Kramer A, Barzilai M, Wollstein R. How to Best Predict Fragility Fractures: An Update and Systematic Review. *Isr Med Assoc J*. 2018;20(12):773-779.
161. Bäcker HC, Wu CH, Strauch RJ. Systematic Review of Diagnosis of Clinically Suspected Scaphoid Fractures. *J Wrist Surg*. 2020;9(1):81-89. doi:10.1055/s-0039-1693147
162. Baldry J. Towards evidence-based emergency medicine: best BETs from the Manchester Royal Infirmary. BET 3. Can ultrasound diagnose scaphoid fractures? *Emerg Med J*. 2010;27(11):876-877. doi:10.1136/emj.2010.104885
163. Battle C, Hayward S, Eggert S, Evans PA. Comparison of the use of lung ultrasound and chest radiography in the diagnosis of rib fractures: a systematic review. *Emerg Med J*. 2019;36(3):185-190. doi:10.1136/emered-2017-207416
164. Carpenter CR, Pines JM, Schuur JD, Muir M, Calfee RP, Raja AS. Adult scaphoid fracture. *Acad Emerg Med*. 2014;21(2):101-121. doi:10.1111/acem.12317
165. Champagne N, Eadie L, Regan L, Wilson P. The effectiveness of ultrasound in the detection of fractures in adults with suspected upper or lower limb injury: a systematic review and subgroup meta-analysis. *BMC Emerg Med*. 2019;19(1):17. doi:10.1186/s12873-019-0226-5
166. Chartier LB, Bosco L, Lapointe-Shaw L, Chenkin J. Use of point-of-care ultrasound in long bone fractures: a systematic review and meta-analysis. *CJEM*. 2017;19(2):131-142. doi:10.1017/cem.2016.397
167. Douma-den Hamer D, Blanker MH, Edens MA, et al. Ultrasound for Distal Forearm Fracture: A Systematic Review and Diagnostic Meta-Analysis. *PLoS One*. 2016;11(5):e0155659. doi:10.1371/journal.pone.0155659
168. Fu Y, Li C, Luo W, Chen Z, Liu Z, Ding Y. Fragility fracture discriminative ability of radius quantitative ultrasound: a systematic review and meta-analysis. *Osteoporos Int*. 2021;32(1):23-38. doi:10.1007/s00198-020-05559-x
169. Gordon I, Sinert R, Chao J. The Utility of Ultrasound in Detecting Skull Fractures After Pediatric Blunt Head Trauma: Systematic Review and Meta-Analysis. *Pediatr Emerg Care*. Published online February 28, 2020. doi:10.1097/PEC.0000000000001958
170. Jonckheer P, Willems T, De Ridder R, et al. Evaluating fracture risk in acute ankle sprains: Any news since the Ottawa Ankle Rules? A systematic review. *Eur J Gen Pract*. 2016;22(1):31-41. doi:10.3109/13814788.2015.1102881
171. Joshi N, Lira A, Mehta N, Paladino L, Sinert R. Diagnostic accuracy of history, physical examination, and bedside ultrasound for diagnosis of extremity fractures in the emergency department: a systematic review. *Acad Emerg Med*. 2013;20(1):1-15. doi:10.1111/acem.12058
172. Katzer C, Wasem J, Eckert K, Ackermann O, Buchberger B. Ultrasound in the Diagnostics of Metaphyseal Forearm Fractures in Children: A Systematic Review and Cost Calculation. *Pediatr Emerg Care*. 2016;32(6):401-407. doi:10.1097/PEC.0000000000000446
173. Krastman P, Mathijssen NM, Bierma-Zeinstra SMA, Kraan G, Runhaar J. Diagnostic accuracy of history taking, physical examination and imaging for phalangeal, metacarpal and carpal fractures: a systematic review update. *BMC Musculoskelet Disord*. 2020;21(1):12. doi:10.1186/s12891-019-2988-z
174. Krill MK, Rosas S, Kwon K, Dakkak A, Nwachukwu BU, McCormick F. A concise evidence-based physical examination for diagnosis of acromioclavicular joint pathology: a systematic review. *Phys Sportsmed*. 2018;46(1):98-104. doi:10.1080/00913847.2018.1413920
175. Kwee RM, Kwee TC. Ultrasound for diagnosing radiographically occult scaphoid fracture. *Skeletal Radiol*. 2018;47(9):1205-1212. doi:10.1007/s00256-018-2931-7
176. Lee SH, Yun SJ. Diagnostic Performance of Ultrasonography for Detection of Pediatric Elbow Fracture: A Meta-analysis. *Ann Emerg Med*. 2019;74(4):493-502. doi:10.1016/j.annemergmed.2019.03.009

177. May G, Grayson A. Towards evidence based emergency medicine: best BETs from the Manchester Royal Infirmary. Bet 3: do buckle fractures of the paediatric wrist require follow up? *Emerg Med J.* 2009;26(11):819-822. doi:10.1136/emj.2009.082891
178. Miller T, Kaeding CC, Flanigan D. The classification systems of stress fractures: a systematic review. *Phys Sportsmed.* 2011;39(1):93-100. doi:10.3810/psm.2011.02.1866
179. Najaf-Zadeh A, Nectoux E, Dubos F, et al. Prevalence and clinical significance of occult fractures in children with radiograph-negative acute ankle injury. A meta-analysis. *Acta Orthop.* 2014;85(5):518-524. doi:10.3109/17453674.2014.925353
180. Pogorzelski J, Beitzel K, Ranuccio F, et al. The acutely injured acromioclavicular joint - which imaging modalities should be used for accurate diagnosis? A systematic review. *BMC Musculoskelet Disord.* 2017;18(1):515. doi:10.1186/s12891-017-1864-y
181. Racine S, Drake D. BET 3: Bedside ultrasound for the diagnosis of sternal fracture. *Emerg Med J.* 2015;32(12):971-972. doi:10.1136/emj.2015.204985.3
182. Schmid GL, Lippmann S, Unverzagt S, Hofmann C, Deutsch T, Frese T. The Investigation of Suspected Fracture-a Comparison of Ultrasound With Conventional Imaging. *Dtsch Arztebl Int.* 2017;114(45):757-764. doi:10.3238/arztebl.2017.0757
183. Schneiders AG, Sullivan SJ, Hendrick PA, et al. The ability of clinical tests to diagnose stress fractures: a systematic review and meta-analysis. *J Orthop Sports Phys Ther.* 2012;42(9):760-771. doi:10.2519/jospt.2012.4000
184. Sorensen B, Hunnskaar S. Point-of-care ultrasound in primary care: a systematic review of generalist performed point-of-care ultrasound in unselected populations. *Ultrasound J.* 2019;11(1):1-29. doi:10.1186/s13089-019-0145-4
185. Sprague J. Comparison Study: Point-Of-Care Ultrasonography vs. Plain Radiography to Diagnose Clavicular Fractures in The Pediatric Population. Published online August 2020.
186. Tat J, Tat J, Theodoropoulos J. Clinical applications of ultrasonography in the shoulder for the Orthopedic Surgeon: A systematic review. *Orthop Traumatol Surg Res.* 2020;106(6):1141-1151. doi:10.1016/j.otsr.2020.06.005
187. Tong L, Gopal-Kothandapani JS, Offiah AC. Feasibility of quantitative ultrasonography for the detection of metabolic bone disease in preterm infants - systematic review. *Pediatr Radiol.* 2018;48(11):1537-1549. doi:10.1007/s00247-018-4161-5
188. Tsou P-Y, Ma Y-K, Wang Y-H, Gillon JT, Rafael J, Deanehan JK. Diagnostic accuracy of ultrasound for upper extremity fractures in children: A systematic review and meta-analysis. *Am J Emerg Med.* Published online April 27, 2020. doi:10.1016/j.ajem.2020.04.071
189. Wright AA, Hegedus EJ, Lenchik L, Kuhn KJ, Santiago L, Smoliga JM. Diagnostic Accuracy of Various Imaging Modalities for Suspected Lower Extremity Stress Fractures: A Systematic Review With Evidence-Based Recommendations for Clinical Practice. *Am J Sports Med.* 2016;44(1):255-263. doi:10.1177/0363546515574066
190. Wu J, Wang Y, Wang Z. The diagnostic accuracy of ultrasound in the detection of foot and ankle fractures: a systematic review and meta-analysis. *Medical Ultrasonography.* 2020;0(0). doi:10.11152/mu-2659
191. Yousefifard M, Baikpour M, Ghelichkhani P, et al. Comparison of Ultrasonography and Radiography in Detection of Thoracic Bone Fractures; a Systematic Review and Meta-Analysis. *Emerg (Tehran).* 2016;4(2):55-64.
192. Zhao W, Wang G, Chen B, et al. The value of ultrasound for detecting hand fractures: A meta-analysis. *Medicine (Baltimore).* 2019;98(44):e17823. doi:10.1097/MD.00000000000017823

Versionsnummer:	1.0
Erstveröffentlichung:	2023/02/01
Überarbeitung von:	-
Nächste Überprüfung geplant:	2028/01/31

Die AWMF erfasst und publiziert die Leitlinien der Fachgesellschaften mit größtmöglicher Sorgfalt - dennoch kann die AWMF für die Richtigkeit des Inhalts keine Verantwortung übernehmen. **Insbesondere bei Dosierungsangaben sind stets die Angaben der Hersteller zu beachten!**

Autorisiert für elektronische Publikation: AWMF online