LEITLINIEN ZAHNMEDIZIN

publiziert bei: AWMF online

S3-Leitlinie (Langfassung)

Versorgung seltener, genetisch bedingter Erkrankungen der Zähne

AWMF-Registernummer: 083-048

Gültigkeit vom 30. Juni 2024 bis 29. Juni 2029

Das dieser Veröffentlichung zugrundeliegende Projekt wurde mit Mitteln des Innovationsausschusses beim Gemeinsamen Bundesausschuss unter dem Förderkennzeichen 01VSF21007 gefördert.

Gemeinsamer Bundesausschuss Innovationsausschuss

Federführende Fachgesellschaften:

Deutsche Gesellschaft für Kinderzahnmedizin e.V. (DGKiZ)
Deutsche Gesellschaft für Prothetische Zahnmedizin und Biomaterialien (DGPro)
Deutsche Gesellschaft für computergestützte Zahnheilkunde (DGCZ)
Deutsche Gesellschaft für Humangenetik (GfH)
Deutsche Gesellschaft für Zahn-, Mund- und Kieferheilkunde (DGZMK)

Beteiligung weiterer AWMF-Fachgesellschaften:

Arbeitsgemeinschaft Pädiatrische Immunologie (API)
Deutsche Gesellschaft für Implantologie im Zahn-, Mund- u. Kieferbereich (DGI)
Deutsche Gesellschaft für Kieferorthopädie (DGKFO)
Deutsche Gesellschaft für Kinder- und Jugendmedizin (DGKJ)
Deutsche Gesellschaft für Mund-, Kiefer- und Gesichtschirurgie (DGMKG)
Deutsche Gesellschaft für Osteologie (DGO)
Gesellschaft für Pädiatrische Radiologie (GPR)
Deutsche Gesellschaft für Parodontologie (DG PARO)
Deutsche Gesellschaft für zahnärztliche Implantologie im Zahn- u. Kieferbereich (DGZI)
Deutsche Gesellschaft für Zahnerhaltung (DGZ)
Gesellschaft für Neuropädiatrie (GNP)

Beteiligung weiterer Fachgesellschaften/Organisationen:

Deutsche Gesellschaft für Zahnmedizin f. Menschen mit Behinderung oder besonderem medizinischen Unterstützungsbedarf i. d. DGZMK (DGZMB)
Arbeitsgemeinschaft für Oral- und Kieferchirurgie (AGOKi)
Berufsverband deutscher Oralchirurgen (BDO)
Bundesverband der implantologisch tätigen Zahnärzte in Deutschland (BDIZ EDI),
Bundesverband der Kinderzahnärzte (BuKiZ)
Berufsverband der Kinder- und Jugendärzt*innen (BVKJ)
Bundesverband d. Zahnärztinnen und Zahnärzte d. Öffentlichen Gesundheitsdienstes (BZÖG)
Deutsche Gesellschaft für Ästhetische Zahnmedizin (DGÄZ)
Deutsche Gesellschaft für Endodontologie und zahnärztliche Traumatologie (DGET)
Deutsche Gesellschaft für Laserzahnheilkunde (DGL)
Deutsche Gesellschaft für Präventivzahnmedizin (DGPZM)
Deutsche Gesellschaft für Restaurative und Regenerative Zahnerhaltung (DGR^{2}Z)
European Reference Network on Rare Craniofacial Anomalies and ENT Disorders (ERN Cranio)
Freier Verband Deutscher Zahnärzte (FVDZ)
Verband medizinischer Fachberufe (VMF)

Beteiligung von Patientenorganisationen:

Deutsche Gesellschaft für Osteogenesis imperfecta Betroffene e.V.
Ektodermale Dysplasie e.V.
Elterninitiative Apert-Syndrom und verwandte Fehlbildungen e.V.
Hypophosphatasie Deutschland e.V.
Phosphatdiabetes e.V.

Koordination:
Prof. Dr. Jan Kühnisch
Prof. Dr. Roswitha Heinrich-Weltzien (Stellvertretung)

Autoren (in alphabetischer Reihenfolge):
PD Dr. Katharina Bücher
Dr. Helena Dujic
Prof. Dr. Daniel Edelhoff (DGPro)
Prof. Dr. Jan-Frederik Gueth (DGCZ)
Dr. Susann Hertel
Prof. Dr. Anahita Jablonski-Momeni (DGET)
Prof. Dr. Ines Kapferer-Seebacher
Prof. Dr. Jan Kühnisch
Prof. Dr. Anja Liebermann
Prof. Dr. Roswitha Heinrich-Weltzien (Stellvertretung)
Dr. Reinhard Schilke (DGZ)
PD Dr. Peter Schmidt (DGZMB)
PD Dr. Ina Schüler (DGKiZ)
Dr. Julia Timpel
Prof. Dr. Johannes Zschocke (GfH)

Ko-Autoren (in alphabetischer Reihenfolge):
Jana Bombosch (Phosphatdiabetes e.V.)
Gerald Brandt (Hypophosphatasie Deutschland e.V., Vertretung: Michael Burkart, Anja Citrich)
Andrea Burk (Ektodermale Dysplasie e.V.)
Prof. Dr. Dr. Collin Jacobs (DGKFO)
Prof. Dr. Peter Eickholz (DG PARO)
Claudia Finis (Deutsche Gesellschaft für Osteogenesis imperfecta Betroffene e.V.)
Marion Schellmann, Sylvia Gabel (VMF)
Prof Dr. Dr. med. Fabian Hauck (API)
Prof. Dr. Helge Hebestreit (DGKJ)
Prof. Dr. Jochen Jackowski (DGPZM)
Martha Kirchhoff (Phosphatdiabetes e.V.)
PD Dr. Heike Kölbel (GNP)
Dr. Burkhard Lawrenz (BVKJ)
Prof. Dr. Hans-Joachim Mentzel (GPR)
Sandra Mösche (Elterninitiative Apert-Syndrom und verwandte Fehlbildungen e.V.)
Prof. Dr. Jörg Neugebauer (BDIZ EDI)
Prof. Dr. Ralf Oheim (DGO)
Prof. Dr. Dr. Sven Otto (DGMKG)
Dr. Monika Prinz-Kattinger (BuKiZ)
Dr. Silke Riemer (BZÖG)
Prof. Dr. Dr. Dr. Robert Sader (DGÄZ)
Dr. M.Sc. M.Sc. Gabriele Schindler-Hultzsch (DGL)
Dr. Dr. Andreas Schön (AGOKi)
Prof. Dr. Dr. Siegmar Reinert (ERN Cranio)
PD Dr. Frank Strietzel (BDO)
Prof. Dr. Dr. Henrik Terheyden (DGI)

Prof. Dr. Regina Trollmann (GNP)
Dr. Arzu Tuna (DGZI)
PD Dr. Widbiller (DGR^{2}Z)
Dr. Julia Winter (DGZMK)
PD Dr. Thomas Wolf (FVDZ)

Methodik:
Dr. Monika Nothacker (AWMF)
Dr. Anke Weber (DGZMK)
Dr. Birgit Marré (DGZMK)

Moderation:
Dr. Monika Nothacker (AWMF)

Jahr der Ersterstellung:	2024
Vorliegende Aktualisierung/ Stand:	30. Juni 2024
Version:	1.0
Gültig bis:	29. Juni 2029

Die "Leitlinien" der Wissenschaftlichen Medizinischen Fachgesellschaften sind systematisch entwickelte Hilfen für Ärzte/ Zahnärzte zur Entscheidungsfindung in spezifischen Situationen. Sie beruhen auf aktuellen wissenschaftlichen Erkenntnissen und in der Praxis bewährten Verfahren und sorgen für mehr Sicherheit in der Medizin, sollen aber auch ökonomische Aspekte berücksichtigen. Die "Leitlinien" sind für Ärzte/ Zahnärzte rechtlich nicht bindend und haben daher weder haftungsbegründende noch haftungsbefreiende Wirkung.

Leitlinien unterliegen einer ständigen Qualitätskontrolle, spätestens alle 5 Jahre ist ein Abgleich der neuen Erkenntnisse mit den formulierten Handlungsempfehlungen erforderlich. Die aktuelle Version einer Leitlinie finden Sie immer auf den Seiten der DGZMK (www.dgzmk.de) oder der AWMF (www.awmf.org). Sofern Sie die vorliegende Leitlinie nicht auf einer der beiden genannten Webseiten heruntergeladen haben, sollten Sie dort nochmals prüfen, ob es ggf. eine aktuellere Version gibt.

1 Die wichtigsten Empfehlungen auf einen Blick

1.1 Problem- und Zielstellung

Die zahnärztliche Versorgung von Betroffenen mit seltenen Erkrankungen der Zähne stellt die Betroffenen, deren Eltern bzw. Sorgeberechtigte sowie alle an der Betreuung dieser Patientengruppe beteiligten (Fach)Zahnärzte und Ärzte vor große Herausforderungen. Dies ist sowohl in der Ausprägung als auch dem Umfang der klinischen Befunde begründet, welche typischerweise bereits an den zuerst durchbrechenden Milchzähnen vorliegen, gleichfalls das bleibende Gebiss umfassen und in der Regel mit gravierenden Funktionsstörungen bis ins hohe Lebensalter einhergehen. Das Spektrum klinischer Befunde reicht dabei vom Fehlen des schützenden Zahnschmelzes (Amelogenesis imperfecta, AI), über eine rasche Abnutzung der Zahnkronen (Dentinogenesis imperfecta, DI), dem vorzeitigen Verlust von Zähnen (z.B. DI, Phosphatdiabetes, Hypophosphatasie), rasch fortschreitender Parodontitis (z. B. primäre Immundefekte, Papillon-Lefèvre-Syndrom) bis hin zu multiplen Nichtanlagen von Zähnen (z.B. Ektodermale Dysplasie). Ursächlich für das Auftreten von seltenen Erkrankungen der Zähne sind genetische Veränderungen (Mutationen).

Mit Blick auf das Fehlen systematisch entwickelter Handlungsempfehlungen für die zahnärztliche Versorgung von seltenen Erkrankungen der Zähne erschien die Erstellung einer multidisziplinären S3-Leitlinie von hoher klinischer Relevanz. Das Vorhaben zielte darauf ab, evidenz- und konsensbasierte Empfehlungen zur Diagnostik und Therapie für die Versorgung von seltenen Erkrankungen der Zähne zu erarbeiten. Damit sollen notwendige Versorgungsstandards sichtbar gemacht werden, um eine hohe Versorgungsqualität sicher zu stellen. Als relevante seltene Erkrankungen der Zähne wurden identifiziert:

- Amelogenesis imperfecta (AI)
- Dentinogenesis imperfecta (DI)
- Hereditäre hypophosphatämische Rachitis (Synonyme: X-chromosomale Hypophosphatämie / X-linked hypophosphatemia, XLH)
- Hypophosphatasie (HPP)
- Ektodermale Dysplasie (ED) einschl. Oligodontie
- Seltene, parodontale Erkrankungen, z. B. primäre Immundefizienzen (PID) und Papillon-Lefèvre-Syndrom (PLS)

1.2 Diagnostik seltener Erkrankungen der Zähne

Die klinische Erkennung und Klassifikation seltener Erkrankungen der Zähne ist für den erfahrenen Zahnarzt zumeist eine Blickdiagnose. Als Leitsymptome gelten das klinische Erscheinungsbild der Zähne, die Zahnform, die Zahnzahl und damit atypische – also von der Norm deutlich abweichende – Befunde. Grundsätzlich müssen alle Zähne in der primären und bleibenden Dentition ein weitgehend identisches Erscheinungsbild aufweisen. Diese Feststellung ist insbesondere für die DI, AI oder auch seltene Erkrankungen des Parodonts zutreffend. Im Fall der XLH oder der HPP variiert das Auftreten der Leitsymptomatik und begrenzt sich möglichweise auf einzelne Zähne oder Zahngruppen. Im Fall der Oligodontie bzw. ED liegt eine im Umfang variabel ausgeprägte Zahnunterzahl vor. Vereinfacht kann formuliert werden, dass seltene Erkrankungen der Zähne mit einer mehr oder weniger ausgeprägten, generalisierten Beteiligung der gesamten Dentition einhergehen. Die Symptome können zumeist im Rahmen der klinischen Untersuchung erkannt werden. Darüber hinaus sind indikationsgerecht gefertigte Röntgenaufnahmen hilfreich. Mit Blick auf den genetischen Hintergrund ist auszuführen, dass erst eine genetische Diagnostik exakte Informationen zur

Ursache und Prognose der Erkrankung, zu potenziellen Komplikationen und einer möglichen Betroffenheit anderer Organsystem liefert.

Allgemeine Empfehlung zur Diagnostik
Seltene Erkrankungen der Zähne können Teil einer Systemerkrankung sein. Die Diagnose und lebenslange Betreuung von Betroffenen sind komplex. Diese sollen mit interdisziplinärer sowie bei Bedarf interprofessioneller Beteiligung durchgeführt und frühzeitig begonnen werden.
Bei klinisch-röntgenologischem Verdacht auf eine genetische Ursache einer seltenen Erkrankung der Zähne sollte – in der Regel in Kombination mit der klinischen Vorstellung in einer genetischen Praxis bzw. Ambulanz – eine humangenetische Diagnostik erfolgen.

1.3 Allgemeine Therapie seltener Erkrankungen der Zähne

Die Notwendigkeit von Sedierungen bzw. Behandlungen in Allgemeinanästhesie/Intubationsnarkose (ITN) zur konservierend-chirurgischen Gebisssanierung ist insbesondere für kindliche und jugendliche Betroffene von unterschiedlichen seltenen Erkrankungen der Zähne dokumentiert. Dieses Vorgehen zielt auf die Ermöglichung einer zahnärztlichen Versorgung ab, wenn die Kooperationsfähigkeit des Kindes dies (noch) nicht zulässt. Als hauptsächliche Indikation für die Durchführung einer Zahnsanierung in Allgemeinanästhesie gelten umfangreiche Therapiebedarfe, z. B. multiple Restaurationen und/oder Extraktionen, welche nicht im Rahmen einer schrittweisen Behandlung mit bzw. ohne Lokalanästhesie umgesetzt werden können.

Evidenzbasierte Empfehlung zur Allgemeinanästhesie
Für Betroffene mit umfangreichen Therapiebedarfen kann eine Zahnsanierung in Allgemeinanästhesie (z. B. Sedierung, Intubationsnarkose) erfolgen, wenn eine Behandlung anderweitig nicht möglich ist.

Darüber hinaus ist der therapeutische Ansatz der (Wieder)Herstellung von Funktion und Ästhetik in der gesamten Dentition vergleichsweise häufig in Erwägung zu ziehen, wenn generalisierte Befunde eine normgerechte Okklusion, Funktion und Ästhetik verhindern. Da seltene Erkrankungen der Zähne zumeist mit Befunden einhergehen, welche alle Milch- und bleibenden Zähne gleichermaßen betreffen, ist das Konzept der „Full-Mouth-Rehabilitation“ in vielen Fällen integraler Bestandteil der zahnärztlichen Behandlungsstrategie bei Betroffenen von seltenen Erkrankungen der Zähne. Dies schließt die Berücksichtigung erhaltungsfähiger Milch- und bleibenden Zähne genauso wie die (Wieder)Herstellung einer normgerechten Zahnform, Okklusion und Ästhetik mit ein. Das Konzept kommt unter Zuhilfenahme unterschiedlicher Restaurationsformen in allen Altersgruppen zum Einsatz.

1.4 Spezifische Therapie seltener Erkrankungen der Zähne

Wie bereits zuvor angedeutet, liegen seltenen Erkrankungen der Zähne verschiedene Geno- bzw. Phänotypen zugrunde, welche mit heterogenen klinischen Ausprägungen und letztlich Therapiebedarfen einhergehen. Die zahnärztliche Versorgung muss sich daher immer an der individuellen Ausprägung orientieren. Zudem ist darauf zu verweisen, dass die zahnärztliche Therapie in Abhängigkeit der Gebissentwicklung (Milchgebiss, Wechselgebiss, jugendlich-bleibendes Gebiss bzw. erwachsene Dentition) Unterschiede aufweist. Dies erfordert weiterhin, die erkrankungsspezifische Therapie nach Altersgruppen zu differenzieren. An dieser Stelle sollen die wichtigsten Empfehlungen für das klinische Management der erwachsenen Dentition in Relation zu den gewählten seltenen Erkrankungen der Zähne zusammengefasst werden.

1.4.1 Dentinogenesis impfercta (DI)

Unter Berücksichtigung des jeweiligen Indikationsspektrums sind die direkten und indirekten Restaurationsformen in der Lage, die DI-assoziierte Zahnhartsubstanzdefekte langfristig zu kompensieren sowie die Form, Funktion und auch Ästhetik der betroffenen Zähne weitgehend verlässlich wieder herzustellen. Anhand der verfügbaren Fallberichte ist erkennbar, dass die definitive Versorgung der gesamten bleibenden Dentition am Ende des zweiten bzw. zu Beginn des dritten Lebensjahrzehnts angestrebt werden kann. Aus klinisch-praktischer Sicht ist zu ergänzen, dass die Versorgung mit indirekten Restaurationen nicht ad hoc gelingt, sondern einer strategischen Planung in Abhängigkeit des Wachstums und der Gebissentwicklung bedarf, um zuerst die Funktionalität im Seitenzahngebiet zu sichern bzw. wiederherzustellen. Erst danach sollten die indizierten Restaurationen an den Frontzähnen vorgenommen werden. Dieser Prozess der Full-Mouth-Rehabilitation beginnt im Kindes- und Jugendalter und wird nach Beendigung des Wachstums im Erwachsenenalter zu Ende geführt. Dies erfordert eine konzeptionalisierte zahnärztliche Betreuung von DI-Betroffenen unter Erhalt der eigenen Zähne bzw. Dentition.

Ausgewählte Empfehlungen zum Management der DI (Bleibende Dentition)
Individuell gefertigte, indirekte Einzelzahnkronen sollen im Seitenzahngebiet der erwachsenen bleibenden Dentition eingesetzt werden, um einem kontinuierlichen DI-assoziierten Zahnhartsubstanzverlust präventiv entgegenzuwirken, die Bisshöhe zu stabilisieren bzw. wiederherzustellen sowie die Langlebigkeit von Frontzahnrestaurationen zu gewährleisten.
Direkte und individuell gefertigte, indirekte Einzelzahnkronen sollen im Frontzahngebiet der erwachsenen bleibenden Dentition eingesetzt werden, um DI-assoziierte Zahnhartsubstanzverluste zu kompensieren.

1.4.2 Amelogenesis impfercta (AI)

Unter Berücksichtigung des jeweiligen Indikationsspektrums sind bevorzugt indirekte Restaurationsformen in der Lage, AI-assoziierte Schmerzen und Hypersensibilitäten, Beeinträchtigungen der Ästhetik sowie Funktionseinschränkungen in Folge von Zahnhartsubstanzdefekten umfassend und nachhaltig in der bleibenden Dentition zu therapieren. Dies geht mit einem hohen gesundheitlichen Nutzen und Zugewinn von mundgesundheitsbezogener sowie sozialer Lebensqualität für AI-Betroffene einher. Aus klinisch-praktischer Sicht ist auch an dieser Stelle auszuführen, dass die indirekte Restauration

von Zähnen nicht ad hoc gelingt, sondern eine strategische Planung beginnend mit dem Durchbruch der ersten bleibenden Zähne notwendig ist, um zuerst die Funktionalität im Seitenzahngebiet zu sichern bzw. wiederherzustellen und anschließend die definitive Restauration von Frontzähnen vornehmen zu können.

Ausgewählte Empfehlung zum Management der AI (Bleibende Dentition)
Definitive, individuell gefertigte, indirekte Einzelzahnkronen sollen im bleibenden Gebiss frühzeitig eingesetzt werden, um Schmerzfreiheit, Ästhetik und eine normgerechte Funktion herzustellen.

1.4.3 Hereditäre hypophosphatämische Rachitis (XLH)

Bei XLH-Betroffenen ist die Wurzelkanalbehandlung an bleibenden Zähnen geeignet, einen Zahn- und Funktionserhalt anzustreben und eintretende Avitalitäten zu kompensieren. Durch den Erhalt der Zähne können relevante Funktionen des orofazialen Systems aufrechterhalten werden. Dadurch können zeit- und kostenintensive Zahnersatzmaßnahmen vermieden werden. Sollte ein Zahnerhalt durch endodontische Maßnahmen nicht erreicht werden können, sind prothetische und/oder implantologische Maßnahmen möglich, um verlorengegangene Zähne zu ersetzen.

Ausgewählte Empfehlung zum Management der XLH (Bleibende Dentition)
In der zweiten Dentition sollten avitale Zähne bei Patienten mit XLH endodontisch behandelt werden, um den Zahnerhalt anzustreben.

1.4.4 Hypophosphatasie (HPP)

Klinisches Leitsymptom der HPP ist der ideopathische Verlust von Milchzähnen bereits in der Kleinkindphase. Daher ist in diesen Fällen eine diagnostische Abklärung erforderlich. Betroffene ohne auffällige systemische Befunde einer HPP können dadurch identifiziert und ggf. einer systemischen Therapie zugeführt werden. Gelockerte Zähne können im Regelfall nicht erhalten werden und sind durch geeignete prothetische Maßnahmen zu ersetzen.

Ausgewählte Empfehlungen zum Management der HPP (Erste Dentition)
Bei vorzeitigem Zahnverlust ohne erkennbare Ursache, insbesondere in der ersten Dentition, soll eine ärztliche Hypophosphatasie-Diagnostik veranlasst werden.
In der ersten Dentition sollen bei Hypophosphatasie gelockerte Zähne, die Schmerzen verursachen, extrahiert werden.

1.4.5 Ektodermale Dysplasie (ED) einschl. Oligodontie

Leitsymptome der ED sind multiple Nichtanlagen von Milch- und bleibenden Zähnen sowie dermaler Besonderheiten. Dazu zählen meist trockene und fragile Haut, feine und spärliche Haare, Nageldystrophien sowie eine verminderte oder fehlende Funktionalität der Schweiß-, Talg- und Speicheldrüsen. Damit wird deutlich, dass es sich um einen Symptomenkomplex handelt, welcher einer interdisziplinären Therapie bedarf. Zur Kompensation der zahnärztlichen Defizite sind vordergründig – indikationsgerecht zum Kiefer- und Gebisswachstum – Zahnersatzmaßnahmen notwendig, um fehlende Zähne zu ersetzen. Auch ist eine reguläre Zahnform mikrodonter Zähne verlässlich herzustellen. Bei den betrachteten Behandlungsmaßnahmen handelt es sich um etablierte und anerkannte zahnärztliche Therapiemaßnahmen.

Ausgewählte Empfehlungen zum Management der Oligodontie bzw. ED (Erste bzw. Bleibende Dentition)
Kinderprothesen sollten bei Kindern mit einer Oligo-/Anodontie im Milch- und Wechselgebiss zur Herstellung bzw. Aufrechterhaltung von Funktion und Ästhetik angefertigt werden, sobald eine ausreichende Kooperationsfähigkeit gegeben ist.
Eine kieferorthopädische und/oder chirurgische Therapie sollte indikationsgerecht zur Optimierung der Kieferrelation, Zahnstellung und -verteilung für die Aufnahme der prothetischen und/oder implantat-prothetischen Versorgung durchgeführt werden.
Eine Versorgung mit Implantaten soll entsprechend der S3-Leitlinie „Zahnimplantatversorgungen bei multiplen Zahnnichtanlagen und Syndromen“ (AWMF-Registernummer 083-024) erfolgen.

1.4.6 Seltene, parodontale Erkrankungen, z. B. primäre Immundefizienzen (PID) und Papillon-Lefèvre-Syndrom (PLS)

Neben dem klinischen Leitsymptom des Vorliegens einer schnell fortschreitenden, multifaktoriellen Parodontitis sind oftmals weitere Organe oder Funktionskreisläufe betroffen. Dies signalisiert eine Zuweisung zur weiteren medizinischen Diagnostik und Therapie, z. B. Humangenetik, Pädiatrie bzw. internistische Medizin, sofern dies nicht schon vor der zahnmedizinischen Befundung erfolgt ist. Speziell bei den Immundefizienzen scheint die systemische Therapie entscheidenden Einfluss auf die Erfolgsrate der parodontalen Therapie zu haben. Bei schweren Neutropenien kann je nach Schweregrad der Neutropenie und der Infektionsanamnese eine Therapie mit dem Granulozytenkolonie-stimulierenden Faktor (G-CSF) indiziert sein. Durch Erreichen der angestrebten, konstant hohen Neutrophilenzahl kann eine Parodontitis als Manifestation der Erkrankung oftmals verhindert oder zumindest deutlich verzögert werden.

Eine stringent durchgeführte Parodontaltherapie ist darüber hinaus die einzig bekannte Therapie zum möglichen Erhalt der Zähne. Eine alternative Therapie zur konventionellen Parodontaltherapie ist nicht bekannt.

Ausgewählte Empfehlungen zum Management seltener Erkrankungen des Parodonts (Erste bzw. Bleibende Dentition)
Die Therapie der Parodontitis als Manifestation einer seltenen Systemerkrankung soll bei entsprechender Indikation durch eine systemische Therapie der Grunderkrankung begleitet werden.
Die Therapie der Parodontitis als Manifestation einer seltenen Systemerkrankung soll entsprechend der AWMF S3-Leitlinien „Die Behandlung von Parodontitis Stadium I bis III“ (083-043) sowie „Die Behandlung von Parodontitis Stadium IV“ (083-056) erfolgen.
Bei Parodontitis als Manifestation einer seltenen Systemerkrankung soll ein striktes häusliches und professionelles Biofilm-Management umgesetzt werden; ggf. unter Einsatz von Antiseptika, z. B. Chlorhexidin.

1.5 Lücken in der gesetzlichen Krankenversicherung

Die zahnärztliche Versorgung von Betroffenen mit seltenen genetisch bedingten Erkrankungen der Zähne weist in Deutschland Barrieren auf. Dies ist insofern bemerkenswert, da die UN-Behindertenrechtskonvention zur Gleichstellung von Menschen mit besonderen Bedürfnissen darauf verweist, dass diesem Personenkreis ein erreichbares Höchstmaß an Gesundheit zusteht sowie der Zugang zu einer gesundheitlichen Rehabilitation zu gewährleisten ist [UN-Behindertenrechtskonvention 2009]. Während der Zugang zu einer Gesundheitsversorgung in der Bundesrepublik Deutschland sichergestellt ist (https://www.gesetze-im-internet.de/sgb_5/__28.html), gibt es keine Sonder- bzw. Ausnahmeregelungen zur umfangreichen Kostenübernahme und -erstattung im Fall von konservierenden Maßnahmen oder Zahnersatz. Dies ist von immenser Bedeutung für die Betroffenen, da die Kosten zur Fertigung von direkten Restaurationen, Wurzelkanalbehandlungen bzw. Zahnersatz im Fall von generalisierten Befunden eine kaum oder nicht zumutbare Belastung darstellt. Lediglich für Betroffene „angeborener Fehlbildungen des Kiefers (Lippen-, Kiefer-, Gaumenspalten, ektodermale Dysplasien)“ wurden Ausnahmeindikationen für Implantate und Suprakonstruktionen beschlossen (siehe Behandlungsrichtlinie: https://www.g-ba.de/richtlinien/32/), welche aufgrund der individuellen Situation in diesem Patientenkreis auch nicht immer indiziert und umsetzbar sind. Da auch die Zahnersatz-Richtlinie (https://www.g-ba.de/richtlinien/26/) keine Ausnahmeindikationen für Betroffene von seltenen Erkrankungen der Zähne formuliert, ist dieser Personenkreis regelmäßig mit hohen Zahnersatzkosten konfrontiert. Ferner existieren auch keine Ausnahmeregelungen für die endodontische, restaurative oder (implantat)-prothetische Therapie von Betroffenen mit seltenen, genetisch bedingten Erkrankungen der Zähne. Somit muss dieser ohnehin benachteiligte Personenkreis den Differenzbetrag zwischen den Festzuschüssen der gesetzlichen Regelversorgung und den tatsächlichen Zahnersatzkosten selbst begleichen, selbst dann noch, wenn die Zahnhartsubstanz-Störungen, Funktions- oder Zahnverluste genetisch determiniert sind. Diese Situation wird für die Betroffenen bzw. ihre Familien sogar weiter verschärft, da in der Regel eine generalisierte Problematik vorliegt und dabei nicht nur ein einzelner Zahn, sondern die gesamte Dentition betroffen ist und Wiederholungsversorgungen über das gesamte Leben absehbar sind. Dies geht mit hohen

finanziellen Eigenbeteiligungen – mitunter mehrere zehntausend Euro – einher. Daher besteht hier eine eklatante Versorgungslücke in der gesetzlichen Krankenversicherung und die Notwendigkeit, diese Lücke zu schließen. Die Komplexität der jeweiligen Krankheitsbilder erfordert einen niedrigschwelligen und lebenslangen Zugang zu zeitgemäßen diagnostischen, präventiven und rehabilitativen Gesundheitsleistungen. Damit sollen Benachteiligungen ausgeglichen sowie ein Höchstmaß an Teilhabe an allen Aspekten des Lebens erreicht und bewahrt werden.

Allgemeine Empfehlung
Betroffene von seltenen Erkrankungen der Zähne sollen lebenslang risiko-orientiert intensivprophylaktisch betreut werden, um eine bestmögliche Mundgesundheit zu erhalten.

Inhaltsverzeichnis

1 Die wichtigsten Empfehlungen auf einen Blick v
1.1 Problem- und Zielstellung v
1.2 Diagnostik seltener Erkrankungen der Zähne v
1.3 Allgemeine Therapie seltener Erkrankungen der Zähne vi
1.4 Spezifische Therapie seltener Erkrankungen der Zähne vii
1.4.1 Dentinogenesis impfercta (DI) vii
1.4.2 Amelogenesis impfercta (AI) vii
1.4.3 Hereditäre hypophosphatämische Rachitis (XLH) viii
1.4.4 Hypophosphatasie (HPP) viii
1.4.5 Ektodermale Dysplasie (ED) einschl. Oligodontie ix
1.4.6 Seltene, parodontale Erkrankungen, z. B. primäre Immundefizienzen (PID) und Papillon-Lefèvre-Syndrom (PLS) ix
1.5 Lücken in der gesetzlichen Krankenversicherung x
2 Herausgebende 1
2.1 Federführende Fachgesellschaften 1
2.2 Kontakt 1
2.3 Zitierweise 1
2.4 Registrierung 1
2.5 Redaktioneller Hinweis 1
2.6 Hinweise zum Gebrauch von Leitlinien 1
2.7 Weitere Dokumente zu dieser Leitlinie 2
3 Evidenzbasierte, zahnärztliche Versorgungsformen 3
3.1 Kooperation und Verhaltensformung 4
3.2 Diagnostik 4
3.3 Prävention 5
3.4 Konfektionierte Kronen 6
3.5 Direkte Restaurationsformen 7
3.6 Indirekte Restaurationsformen einschl. digital gefertigter Zahnersatz 8
3.7 Endodontie 9
3.8 Festsitzender Zahnersatz mit Implantaten 10
3.9 Herausnehmbarer Interimszahnersatz 11
3.10 Definitiver, herausnehmbarer Zahnersatz 11
3.11 Parodontitis-Therapie 12
3.12 Kieferorthopädische Therapie 13
3.13 Literaturverzeichnis 13
4 Grundsätze im Management von seltenen Erkrankungen der Zähne 19
4.1 Interdisziplinarität und Interprofessionalität 19
4.2 Informed consent 20
4.3 Schadensvermeidung 20

4.4 Diagnostik ... 23
4.5 Prävention oraler Begleiterkrankungen ... 26
4.6 Lokal- und Allgemeinanästhesie ... 27
4.7 Konzept der Full-Mouth Rehabiliation ... 28
4.8 Literaturverzeichnis ... 28
5 Dentinogenesis imperfecta (DI) ... 30
5.1 Definition ... 30
5.2 Genetik und Pathophysiologie ... 30
5.3 Klinisches Erscheinungsbild und Leitsymptome ... 31
5.4 Epidemiologie ... 38
5.5 Diagnostik ... 38
5.6 Medizinische Therapie der Dentinogenesis imperfecta (DI) ... 40
5.7 Zahnärztliche Therapie der Dentinogenesis imperfecta (DI) ... 40
5.7.1 Schlüsselfrage zur zahnärztlichen Versorgung von DI-Betroffenen ... 42
5.7.2 Zahnärztliche Therapie der DI im Milch- und Wechselgebiss (Kinder bis 12 Jahre) 42
5.7.2.1 Kooperationsfähigkeit und Schmerzausschaltung ... 43
5.7.2.2 Keine restaurative Intervention ... 43
5.7.2.3 Konfektionierte Kronen ... 43
5.7.2.4 Direkte Restaurationen ... 48
5.7.2.5 Indirekte Restauration von Milchzähnen ... 51
5.7.2.6 Indirekte Restauration bleibender Molaren ... 51
5.7.2.7 Kompensation von Zahnverlusten ... 55
5.7.2.8 Weitere zahnärztliche Versorgungsformen ... 59
5.7.3 Handlungsempfehlungen zur zahnärztlichen Versorgung von DI-Betroffenen im Milch- und Wechselgebiss (Kinder bis 12 Jahre) ... 59
5.7.4 Zahnärztliche Therapie der DI im jugendlich-bleibenden Gebiss (Jugendliche und junge Erwachsene/ 12 bis ~20 Jahre) ... 61
5.7.4.1 Kooperationsführung und Schmerzausschaltung ... 62
5.7.4.2 Keine restaurative Intervention ... 62
5.7.4.3 Konfektionierte Kronen ... 62
5.7.4.4 Direkte Restaurationen ... 63
5.7.4.5 Indirekte Restauration bleibender Zähne ... 67
5.7.4.6 Kompensation von Zahnverlusten ... 71
5.7.4.7 Weitere zahnärztliche Versorgungsformen und Versorgungsaspekte ... 75
5.7.5 Handlungsempfehlungen zur zahnärztlichen Versorgung von DI-Betroffenen im jugendlich-bleibenden Gebiss (Jugendliche und junge Erwachsene/ 12 bis ~20 Jahre) ... 76
5.7.6 Zahnärztliche Therapie der DI im bleibenden Gebiss (Erwachsene) ... 78
5.7.6.1 Keine restaurative Intervention ... 78
5.7.6.2 Konfektionierte Kronen ... 79
5.7.6.3 Direkte Restaurationen ... 79
5.7.6.4 Indirekte Restaurationen ... 79

5.7.6.5 Kompensation von Zahnverlusten ... 83
5.7.6.6 Weitere zahnärztliche Versorgungsformen ... 86
5.7.6.7 Empfehlungen zur zahnärztlichen Versorgung von DI-Betroffenen im bleibenden Gebiss (Erwachsene über 20 Jahre) ... 86
5.7.7 Adhäsive Befestigung zahnärztlicher Restaurationen ... 89
5.8 Bleaching ... 89
5.9 Unerwünschte Ereignisse und Wirkungen ... 90
5.10 Mundgesundheitsbezogene Lebensqualität von DI-Betroffenen ... 90
5.11 Lücken in der gesetzlichen Krankenversicherung bei der Versorgung von DI-Betroffenen ... 91
5.12 Weitere syndromale Erkrankungen mit Dentinbeteiligung ... 92
5.13 Wissenslücken ... 92
5.14 Informationsquellen für Betroffene ... 93
5.15 Literaturverzeichnis ... 93
6 Amelogenesis imperfecta (AI) ... 99
6.1 Definition ... 99
6.2 Genetik und Pathophysiologie ... 99
6.3 Klinisches Erscheinungsbild und Leitsymptome ... 109
6.3.1 Hypoplastische Amelogenesis imperfecta ... 110
6.3.2 Hypomaturierte Amelogenesis imperfecta ... 110
6.3.3 Hypomineralisierte Amelogenesis imperfecta ... 110
6.3.4 Hypomaturiert-hypoplastische Amelogenesis imperfecta mit Taurodontismus ... 110
6.3.5 Leitsymptome der AI ... 112
6.4 Epidemiologie ... 116
6.5 Diagnostik ... 117
6.6 Medizinische Therapie bei der Amelogenesis imperfecta (AI) ... 119
6.7 Zahnärztliche Therapie der Amelogenesis imperfecta (AI) ... 122
6.7.1 Schlüsselfrage zur zahnärztlichen Versorgung von AI-Betroffenen ... 122
6.7.2 Ergebnisse aus den inkludieren (randomisierten) klinisch(-kontrolliert)en Studien ... 129
6.7.2.1 Konfektionierte Kronen ... 129
6.7.2.2 Direkte Restaurationen ... 129
6.7.2.3 Indirekte Restaurationen ... 130
6.7.2.4 Schmerzreduktion ... 132
6.7.2.5 Aufwand und Kosten ... 132
6.7.2.6 Fazit ... 132
6.7.3 Zahnärztliche Therapie im Milch- und Wechselgebiss (Kinder bis 12 Jahre) ... 132
6.7.3.1 Kooperationsfähigkeit und Schmerzausschaltung ... 133
6.7.3.2 Keine restaurative Intervention ... 133
6.7.3.3 Konfektionierte Kronen ... 134
6.7.3.4 Direkte Restaurationen ... 139
6.7.3.5 Indirekte Einzelzahnkronen an Milchzähnen ... 142

6.7.3.6 Indirekt gefertigt Einzelzahnkronen an bleibenden Zähnen 143
6.7.3.7 Kompensation von Zahnverlusten 146
6.7.3.8 Weitere zahnärztliche Begleitbehandlung..... 146
6.7.4 Handlungsempfehlungen zur zahnärztlichen Versorgung von AI-Betroffenen im Milch- und Wechselgebiss (Kinder bis 12 Jahre) 149
6.7.5 Zahnärztliche Therapie der AI im jugendlich-bleibenden Gebiss (Jugendliche und junge Erwachsene/ 12 bis ~20 Jahre) 153
6.7.5.1 Kooperationsführung und Schmerzausschaltung 153
6.7.5.2 Keine restaurative Intervention 154
6.7.5.3 Konfektionierte Kronen..... 154
6.7.5.4 Direkte Restaurationen 155
6.7.5.5 Indirekte Restauration bleibender Zähne 159
6.7.5.6 Kompensation von Zahnverlusten 164
6.7.5.7 Weitere zahnärztliche Versorgungsformen und Versorgungsaspekte 164
6.7.6 Handlungsempfehlungen zur zahnärztlichen Versorgung von AI-Betroffenen im jugendlich-bleibenden Gebiss (Jugendliche und junge Erwachsene/ 12 bis ~20 Jahre)..... 170
6.7.7 Zahnärztliche Therapie der AI im bleibenden Gebiss (Erwachsene) 173
6.7.7.1 Keine restaurative Intervention 173
6.7.7.2 Konfektionierte Kronen..... 174
6.7.7.3 Direkte Restaurationen 174
6.7.7.4 Indirekte Restaurationen 175
6.7.7.5 Kompensation von Zahnverlusten 180
6.7.7.6 Weitere zahnärztliche Versorgungsformen 180
6.7.8 Handlungsempfehlungen zur zahnärztlichen Versorgung von AI-Betroffenen im bleibenden Gebiss (Erwachsene über 20 Jahre) 185
6.7.9 Adhäsive Befestigung zahnärztlicher Restaurationen 186
6.8 Mundgesundheitsbezogene Lebensqualität von AI-Betroffenen..... 186
6.9 Lücken in der gesetzlichen Krankenversicherung bei der Versorgung von AI-Betroffenen 194
6.10 Informationsquellen für Betroffene 195
6.11 Wissenslücken..... 195
6.12 Literaturverzeichnis..... 196
7 Hereditäre hypophosphatämische Rachitis (XLH) 214
7.1 Definition..... 214
7.2 Genetik und Pathophysiologie 215
7.3 Epidemiologie..... 216
7.4 Diagnostik..... 216
7.5 Auswirkungen auf die Mineralisation der Zahnhartgewebe 216
7.5.1 Dentin..... 216
7.5.2 Schmelz 217
7.5.3 Zement, Parodontium, Alveolarknochen..... 218

7.6 Dentale Symptome ... 221
7.7 Medizinische Therapie ... 224
7.8 Zahnärztliche Therapie ... 226
7.8.1 Präventive Maßnahmen ... 245
7.8.2 Konservierende restaurative Therapie ... 246
7.8.3 Prothetisch restaurative Therapie ... 247
7.8.4 Endodontie ... 248
7.8.5 Kieferorthopädische Therapie ... 249
7.8.6 Parodontitistherapie ... 250
7.8.7 Zahnimplantate ... 251
7.9 Mundgesundheitsbezogene Lebensqualität ... 252
7.10 Schlüsselfrage zur zahnärztlichen Versorgung von Betroffenen mit XLH ... 253
7.11 Handlungsempfehlungen zur zahnärztlichen Versorgung von XLH-Betroffenen ... 253
7.11.1 Altersunabhängige Handlungsempfehlung ... 253
7.11.2 Handlungsempfehlungen zur zahnärztlichen Versorgung von XLH-Betroffenen im Milch- und Wechselgebiss (Kinder bis 12 Jahre) ... 255
7.11.3 Handlungsempfehlungen zur zahnärztlichen Versorgung von XLH-Betroffenen im jugendlich-bleibenden (Jugendliche und junge Erwachsene/ 12 bis ~20 Jahre) und adulten Gebiss (Erwachsene über ~20 Jahre) ... 256
7.12 Lücken in der gesetzlichen Krankenversicherung bei der Versorgung von XLH-Betroffenen ... 257
7.13 Wissenslücken ... 258
7.14 Literaturverzeichnis ... 259
8 Hypophosphatasie (HPP) ... 268
8.1 Definition ... 268
8.2 Genetik und Pathophysiologie ... 269
8.3 Epidemiologie ... 270
8.4 Diagnostik ... 270
8.5 Auswirkungen auf die Mineralisation der Zahnhartgewebe ... 271
8.5.1 Schmelz ... 271
8.5.2 Dentin ... 271
8.5.3 Zement, Parodontium ... 271
8.6 Dentale Symptome ... 274
8.7 Medizinische Therapie ... 275
8.8 Zahnärztliche Therapie ... 276
8.8.1 Präventive Maßnahmen ... 296
8.8.2 Konservierend-restaurative Therape ... 296
8.8.3 Prothetische Therapie ... 297
8.8.4 Kieferorthopädische Therapie ... 297
8.8.5 Parodontitistherapie ... 297
8.8.6 Zahnimplantate ... 297
8.9 Mundgesundheitsbezogene Lebensqualität ... 298

8.10 Schlüsselfrage zur zahnärztlichen Versorgung von HPP-Betroffenen 298
8.11 Empfehlungen/Schlüsselempfehlungen zur zahnärztlichen Versorgung von HPP-Betroffenen 298
8.11.1 Altersunabhängige Handlungsempfehlungen zur zahnärztlichen Versorgung von HPP-Betroffenen 298
8.11.2 Handlungsempfehlungen zur zahnärztlichen Versorgung von HPP-Betroffenen im Milch- und Wechselgebiss (Kinder bis 12 Jahre) 299
8.12 Lücken in der gesetzlichen Krankenversicherung bei der Versorgung von HPP-Betroffenen 300
8.13 Wissenslücken 301
8.14 Literaturverzeichnis 301
9 Oligodontie und Ektodermale Dysplasie 306
9.1 Definition 306
9.1.1 Non-syndromale/isolierte Oligodontie 306
9.1.2 Ektodermale Dysplasie 306
9.2 Genetik und Pathophysiologie 307
9.2.1 Non-syndromale/isolierte Oligodontie 307
9.2.2 Ektodermale Dypslasie 307
9.3 Klinisches Erscheinungsbild (Genotyp/Phänotyp) 308
9.3.1 Extraorale Symptomatik 308
9.3.2 Orale und dentale Symptomatik 311
9.4 Epidemiologie 314
9.5 Diagnostik 314
9.5.1 Oligodontie 314
9.5.1.1 Altersgruppe 3-6 Jahre 315
9.5.1.2 Kinder und Jugendliche 315
9.5.1.3 Erwachsene 315
9.5.2 Ektodermale Dysplasie 315
9.5.2.1 Hypohidrotische Ektodermale Dysplasie (HED) 315
9.5.2.2 Ectrodactyly-Ectodermal dysplasia-Cleft lip/palate-(EEC) Syndrom 316
9.5.2.3 Anyloblepharon Ectrodactily Clefting (AEC) Syndrom 316
9.5.2.4 Wnt10A-assoziierte Formen 316
9.6 Medizinische Therapie der Oligodontie 316
9.6.1 Ektodermale Dysplasie 316
9.6.2 Non-syndromale Oligodontie 317
9.7 Zahnärztliche Therapie der Oligodontie 317
9.7.1 Schlüsselfrage zur zahnärztlichen Versorgung von Oligodontie-Betroffenen 318
9.8 Altersgruppenübergreifende Therapiekonzepte 320
9.8.1 Interdisziplinarität 320
9.8.2 Kooperationsfähigkeit 320
9.8.3 Prävention 320
9.8.3.1 Ursächliche Prävention der Oligodontie 320

9.8.3.2 Prävention Knochenverlust ... 320
9.8.3.3 Kariesprävention /Prävention von Zahnverlust ... 320
9.8.4 Behandlung in Allgemeinanästhesie ... 321
9.9 Zahnärztliche Therapie der Oligodontie im Milch- und Wechselgebiss (Kinder bis 12 Jahre) ... 321
9.9.1 Temporärer herausnehmbarer Zahnersatz/Kinderprothesen ... 331
9.9.1.1 Erstversorgung ... 331
9.9.1.2 Erneuerung von Kinderprothesen ... 332
9.9.2 Direkte Restaurationen/Compositveneering ... 335
9.9.3 Kieferorthopädische Versorgung einschließlich Chirurgie ... 335
9.9.4 Bisshebung ... 336
9.9.5 Implantatversorgung im Wachstum ... 336
9.10 Zahnärztliche Therapie der Oligodontie im jugendlich-bleibenden Gebiss (Jugendliche und junge Erwachsene/ 12 bis ~20 Jahre) ... 338
9.10.1 Herausnehmbare Versorgung ... 351
9.10.2 Festsitzende Versorgung ... 351
9.10.3 Interimstherapie ... 351
9.10.4 Präprothetische Versorgung (Extraktion) ... 351
9.10.5 Implantatversorgung und Knochenaugmentation ... 352
9.10.6 Kieferorthopädische Versorgung einschließlich Chirurgie ... 354
9.10.7 Weitere zahnärztliche Versorgungsformen und Versorgungsaspekte ... 355
9.11 Zahnärztliche Therapie der Oligodontie im bleibenden Gebiss (Erwachsene) ... 355
9.11.1 Definitiv herausnehmbarer Zahnersatz ... 362
9.11.2 Implantatversorgung ... 362
9.11.3 Begleitende Behandlung (KFO/Chirurgie/Präprothetik) ... 363
9.12 Lebensqualität ... 363
9.13 Gesetzliche Regelungen zur zahnärztlichen Versorgung ... 364
9.14 Informationsquellen für Betroffene ... 364
9.15 Weitere syndromale/seltene Erkrankungen mit Oligodontie ... 364
9.16 Schlüsselempfehlungen ... 364
9.16.1 Handlungsempfehlungen zur zahnärztlichen Versorgung von Oligodontie-Betroffenen im Milch- und Wechselgebiss (bis zu einem Alter von 12 Jahren) ... 365
9.16.2 Empfehlungen/Schlüsselempfehlungen zur zahnärztlichen Versorgung von Oligodontie-Betroffenen im jugendlich-bleibenden Gebiss (Jugendliche und junge Erwachsene/ 12 bis ~20 Jahre) ... 366
9.16.3 Empfehlungen/Schlüsselempfehlungen zur zahnärztlichen Versorgung von Oligodontie-Betroffenen im bleibenden Gebiss (Erwachsene über 20 Jahre*) ... 367
9.17 Lücken in der gesetzlichen Krankenversicherung bei der Versorgung von Oligodontie/ED-Betroffenen ... 368
9.18 Wissenslücken ... 369
9.19 Literaturverzeichnis ... 370
10 Parodontitis als Manifestation einer seltenen Erkrankung ... 377

10.1 Definition ... 377
10.1.1 Parodontitis ... 377
10.1.2 Parodontitis als Manifestation einer Systemerkrankung ... 377
10.1.3 Systemerkrankungen mit Auswirkungen auf das Parodont ... 378
10.1.4 Unklare Zuordnung ... 378
10.2 Genetik und Pathophysiologie ... 379
10.2.1 Primäre Immundefizienzen (PID) ... 379
10.2.2 Hypoplasminogenämie ... 381
10.2.3 Weitere Krankheitsbilder ... 381
10.3 Klinisches Erscheinungsbild und Leitsymptome ... 385
10.4 Parodontale Diagnostik und Klassifikation ... 385
10.4.1 Besonderheiten der Anamnese ... 385
10.4.2 Klinische und radiologische Diagnostik ... 386
10.4.3 Weitere diagnostische Untersuchungen ... 387
10.4.4 Differentialdiagnostik ... 387
10.4.4.1 Multifaktorielle Parodontitis ... 387
10.4.4.2 Systemerkrankungen mit Auswirkungen auf das Parodont als anatomische Struktur ... 388
10.5 Ergebnisse der systematischen Literatursuche ... 388
10.5.1 Inkludierte Publikationen mit Parodontaltherapie ... 388
10.5.1.1 Systemische Therapie ... 389
10.5.2 Zahnärztliche Parodontaltherapie ... 394
10.5.2.1 Therapie der Parodontitis als Manifestation einer seltenen Systemerkrankung im Milch- oder Wechselgebiss (< 12 Jahre) ... 394
10.5.3 Therapie der Parodontitis als Manifestation einer seltenen Systemerkrankung im jugendlich-bleibenden Gebiss (Jugendliche und junge Erwachsene/ 12 bis ~20 Jahre) ... 396
10.5.3.1 Durchgeführte Parodontaltherapie: Zusammenfassung der Ergebnisse ... 397
10.5.3.2 Erste Therapiestufe ... 400
10.5.3.3 Zweite Therapiestufe ... 401
10.5.3.4 Dritte Therapiestufe ... 402
10.5.3.5 Vierte Therapiestufe ... 403
10.5.3.6 Weitere Maßnahmen ... 403
10.5.3.7 Erfolgsraten ... 403
10.6 Implantologische Therapie bei Erwachsenen mit einer Parodontitis als Manifestation einer seltenen Systemerkrankung ... 404
10.7 Handlungsempfehlungen zur Versorgung von Betroffenen mit einer Parodontitis als Manifestation einer seltenen Systemerkrankung ... 407
10.8 Wissenslücken ... 412
10.9 Literaturverzeichnis ... 413
11 Abkürzungsverzeichnis/Glossar ... 420
12 Informationen zu dieser Leitlinie ... 421

12.1 Federführende Fachgesellschaften und Autoren 421
12.2 Ko-Autoren bzw. stimmberechtigte Vertreter..... 421
12.3 Patientenvertreter 424
13 Redaktionelle Unabhängigkeit 425

2 Herausgebende

2.1 Federführende Fachgesellschaften

Die Leitlinienentwicklung wurde beraten durch die Arbeitsgemeinschaft der Wissenschaftlichen Medizinischen Fachgesellschaften e.V. (AWMF) und organisatorisch unterstützt durch die Deutschen Gesellschaft für Zahn-, Mund- und Kieferheilkunde (DGZMK). Die Erstellung dieser Leitlinie erfolgte unter Federführung der nachgenannten Fachgesellschaften:

- Deutsche Gesellschaft für Kinderzahnmedizin e.V. (DGKiZ)
- Deutsche Gesellschaft für Prothetische Zahnmedizin und Biomaterialien (DGPro)
- Deutsche Gesellschaft für computergestützte Zahnheilkunde (DGCZ)
- Deutsche Gesellschaft für Humangenetik (GfH)
- Deutsche Gesellschaft für Zahn-, Mund- und Kieferheilkunde (DGZMK)

2.2 Kontakt

Kommentare, Anmerkungen sowie Änderungs- oder Ergänzungsvorschläge zur Leitlinie sind bitte an diese Adresse zu richten.

Dr. Anke Weber/ Dr. Birgit Marré, Leitlinienbeauftragte der DGZMK, Deutsche Gesellschaft für Zahn-, Mund- und Kieferheilkunde (DGZMK), Liesegangstraße 17a, 40211 Düsseldorf, Email: leitlinien@dgzmk.de

2.3 Zitierweise

DGKiZ, DGPro, DGCZ, GfH, DGZMK: S3-Leitlinie „Versorgung seltener, genetisch bedingter Erkrankungen der Zähne“, Langfassung, Version 1.0, 2024, AWMF-Registriernummer: 083-048, https://www.awmf.org/leitlinien/detail/ll/083-048.html, (Zugriff am: xx.xx.202x)

2.4 Registrierung

Die S3-Leitlinie „Versorgung seltener, genetisch bedingter Erkrankungen der Zähne“ wurde bei der Arbeitsgemeinschaft der Wissenschaftlichen Medizinischen Fachgesellschaften e.V. (AWMF) unter der Registernummer 083-048 erfasst.

2.5 Redaktioneller Hinweis

Ausschließlich aus Gründen der besseren Lesbarkeit wird auf die gleichzeitige Verwendung männlicher, weiblicher und weiterer Sprachformen verzichtet. Dies impliziert keinesfalls eine Benachteiligung der jeweils anderen Geschlechter. Sämtliche Personenbezeichnungen in diesem Dokument sind als geschlechtsneutral zu verstehen.

2.6 Hinweise zum Gebrauch von Leitlinien

Medizin unterliegt einem fortwährenden Entwicklungsprozess, so dass alle Angaben, insbesondere zu diagnostischen und therapeutischen Verfahren, immer nur dem Wissensstand zur Zeit der Publikation der Leitlinie entsprechen können. Hinsichtlich der angegebenen Empfehlungen zur Therapie oder der Auswahl sowie Dosierung von Medikamenten wurde die größtmögliche Sorgfalt beachtet. Gleichwohl werden die Benutzer aufgefordert, die Fachinformationen der Hersteller zur Kontrolle heranzuziehen und im Zweifelsfall einen Spezialisten zu konsultieren. Fragliche Unstimmigkeiten sollen bitte im Interesse aller Leitliniennutzer der Autorengruppen mitgeteilt werden.

Jeder Benutzer der Leitlinie bleibt selbst verantwortlich für jede diagnostische und therapeutische Applikation, Medikation und Dosierung.

In dieser Leitlinie sind eingetragene Warenzeichen (geschützte Warennamen) möglicherweise nicht besonders kenntlich gemacht. Es kann also aus dem Fehlen eines entsprechenden Hinweises nicht geschlossen werden, dass es sich um einen freien Warennamen handelt.

Die Leitlinie ist in allen ihren Teilen urheberrechtlich geschützt. Jede Verwertung außerhalb der Bestimmung des Urhebergesetzes ist ohne schriftliche Zustimmung unzulässig und strafbar. Kein Teil des Werkes darf in irgendeiner Form ohne schriftliche Genehmigung der Leitliniengruppe reproduziert werden. Dies gilt insbesondere für Vervielfältigungen, Übersetzungen, Mikroverfilmungen und die Speicherung, Nutzung und Verwertung in elektronischen Systemen, Intranets und dem Internet.

2.7 Weitere Dokumente zu dieser Leitlinie

Die vorliegende Leitlinie besteht aus den nachstehenden Dokumenten:

- Langfassung
- Leitlinienreport
- Evidenzbericht
- Patienteninformation

3 Evidenzbasierte, zahnärztliche Versorgungsformen

Die Zahnmedizin verfügt heute über ein umfangreiches Spektrum an evidenzbasierten Versorgungsformen zur Karies- und Parodontitis-Therapie oder auch zur Versorgung mit direkten und indirekten Versorgungsformen. Diese sind typischerweise in einer Vielzahl an (randomisierten) klinischen Studien erprobt sowie in systematischen Literaturübersichten und Meta-Analysen zusammengefasst. Zudem existieren zu etlichen dieser Versorgungsformen zahnmedizinische Leitlinien, welche den gegenwärtigen Wissensstand zusammenfassen und Schlüsselempfehlungen für den deutschen Versorgungskontext bereithalten (siehe www.awmf.org). Allerdings bleibt zu konstatieren, dass diese Evidenz ausschließlich unter Ausschluss von seltenen Erkrankungen der Zähne generiert wurde. Daher steht die separate Betrachtung der zahnärztlichen Versorgung für Betroffene von seltenen Erkrankungen der Zähne außer Frage.

Herauszustellen ist an dieser Stelle, dass für die Versorgung von seltenen Erkrankungen der Zähne nur die gleichen Versorgungsformen wie in der zahnärztlichen Standarddiagnostik und -therapie zum Einsatz kommen können. Allerdings ist auch darauf zu verweisen, dass diese Vorgehensweisen möglicherweise nicht immer umsetzbar oder in der klinischen Umsetzung zu modifizieren sind. Auch ist darauf zu verweisen, dass insbesondere der mögliche Einsatz von restaurativen Therapieformen bei seltenen Erkrankungen der Zähne, z. B. Befestigungs- oder Restaurationsmaterialien, im Regelfall weder in Herstellerempfehlungen erwähnt noch durch klinische Studien gedeckt ist. Dies führt zwangsläufig dazu, dass es sich in diesen Fällen möglicherweise um einen zulassungsüberschreitenden Einsatz handelt, welcher wiederum mit Unsicherheiten in der klinischen Anwendung und im langfristigen Therapieergebnis verbunden ist. Die Autorengruppe ist bemüht, Möglichkeiten und Grenzen des Einsatzes zu adressieren, um eine möglichst hochwertige zahnärztliche Versorgung von Betroffenen mit seltenen Erkrankungen der Zähne zu ermöglichen.

Weiterhin ist darauf zu verweisen, dass es auch in der Zahnmedizin Wissenslücken zwischen den aktuellsten technologischen Möglichkeiten und den erstmals dazu publizierten wissenschaftlichen Daten gibt. Dieser Zeitraum dürfte im Fall von seltenen Erkrankungen der Zähne nochmals länger sein. Das grundsätzliche Dilemma besteht darin, dass die aktuellen technologischen Möglichkeiten möglicherweise nicht von den in der wissenschaftlichen Literatur berichteten Versorgungsformen widergespiegelt werden. Es ist daher von Bedeutung, auf die heutigen Möglichkeiten in der Regelversorgung zu verweisen und einen Transfer auf die Therapie der seltenen Erkrankungen der Zähne offen zu diskutieren.

Grundsätzlich ist an dieser Stelle zu betonen, dass alle Versorgungsformen indikationsgerecht zum Einsatz kommen müssen, um eine Unter- oder Überversorgung zu vermeiden. Dies trifft sowohl für die Regelversorgung als auch die Versorgung von Betroffenen mit seltenen Erkrankungen der Zähne zu. Unter Verweis auf die sehr unterschiedliche klinische Ausprägung seltener Erkrankungen an den Zähnen ist darauf zu verweisen, dass immer die minimal invasivste Versorgungsform zu wählen ist. Dazu bedarf es einer sorgfältigen diagnostischen Untersuchung. Möglicherweise sollten therapeutische Entscheidungen auch erst aus der Verlaufsbeobachtung/Monitoring heraus getroffen werden, da sich dann sowohl der Umfang als auch der zeitliche Ablauf von Zahnhartsubstanzverlusten objektiver einschätzen lassen.

Ziel dieses Kapitels ist es, aktuelle diagnostische und therapeutische Standards in der regulären zahnmedizinischen Versorgung und deren Evidenz zu benennen. Anhand dessen kann der Anwendungstransfer für die Therapie der seltenen Erkrankungen der Zähne

diskutiert werden. Dies beeinflusst schlussendlich die Formulierung als auch die Stärke der zu treffenden Empfehlungen.

3.1 Kooperation und Verhaltensformung

Eine gute Kooperationsfähigkeit und -bereitschaft ist als eine Grundvoraussetzung für die Durchführung diagnostischer und therapeutischer Maßnahmen anzusehen. Während im Kleinkindalter einfache Untersuchungen möglich sind, wird eine invasive bzw. restaurative Therapie erst Schritt für Schritt mit zunehmendem Alter möglich. Auch sind die Therapieumfänge anfangs begrenzt, weshalb typischerweise erst mit dem Vor- oder Grundschulalter umfangreiche Therapiemaßnahmen realisiert werden können. Mit dem weiteren Schulalter ist eine zunehmende Kooperationsfähigkeit die Regel.

Zu erwähnen ist an dieser Stelle, dass insbesondere bei generalisierten Befunden im Zusammenhang mit seltenen Erkrankungen die Behandlungsbereitschaft über längere Zeiträume hinweg deutlich eingeschränkt sein kann. Dies indiziert letztlich die Notwendigkeit von Sedierungen bzw. Allgemeinanästhesien zur Umsetzung der erforderlichen zahnärztlichen Therapiemaßnahmen, wenn eine Behandlung in örtlicher Betäubung (Lokalanästhesie) unmöglich ist [Rahman und Hinrichs-Priller 2022].

Als hauptsächliche Indikation für die Durchführung einer Zahnsanierung in Allgemeinanästhesie im Fall seltener Erkrankungen der Zähne gelten generalisierte Therapiebedarfe (z. B. umfangreiche Restaurations- oder Extraktionsbedarfe), welche nicht im Rahmen einer schrittweisen Behandlung mit bzw. ohne Lokalanästhesie umgesetzt werden können. Die Durchführung der Allgemeinanästhesie sollte, sofern keine Akutbefunde vorliegen, immer strategisch terminiert werden, um wiederholte Allgemeinanästhesien in kurzen Abständen zu vermeiden. D.h. liegen Therapiebedarfe bereits frühzeitig vor, sollte die Allgemeinanästhesie ggf. erst bei Vorliegen der vollständigen primären Dentition (~3. Lebensjahr) geplant werden, um auch die zweiten Milchmolaren behandeln zu können. Gleiches trifft für die beginnende Wechselgebissphase zu, wo der Durchbruch aller ersten bleibenden Molaren abgewartet werden sollte.

Darüber hinaus ist auszuführen, dass Maßnahmen zur Verhaltensführung, z. B. das schrittweise Heranführen des Kindes an zahnärztliche Behandlungsmaßnahmen (Desensibilisierung), die Tell-Show-Do-Technik oder positive Verstärkungen, gleichfalls eine hohe Bedeutung bei der Betreuung von Betroffenen mit seltenen Erkrankungen der Zähne im Praxisalltag einnehmen. Dies dient dem wichtigen und übergeordneten Ziel, aufwendige Sanierungen in Allgemeinanästhesie im Kindes- und Jugendalter zu vermeiden [Rahman und Hinrichs-Priller 2022].

3.2 Diagnostik

Klinische Untersuchungstechniken stellen immer das Diagnostikverfahren der ersten Wahl in der Zahnmedizin dar. Dies gilt sowohl für erworbene als auch angeborene Zahnhartsubstanzdefekte. Die visuelle Untersuchung wird bedarfs- und indikationsgerecht durch röntgenologische oder ggf. andere, röntgenfreie Untersuchungsverfahren ergänzt. Im Ergebnis sind Pathologien zu erkennen (Detektion) und zu bewerten bzw. klassifizieren (Diagnose). Dieser Evaluierungsprozesse muss gleichfalls ähnliche Zustandsbilder berücksichtigen (Differentialdiagnostik). Genetische Untersuchungen spielen in der Zahnmedizin bislang nur eine untergeordnete Rolle. Aktuelle Positionsbestimmungen zur zahnärztlichen Diagnostik sind in Tabelle 1 zusammengefasst.

Tabelle 1 Übersicht zu wichtigen zahnmedizinischen Diagnostikverfahren und deren Evidenz.

Evidenzquellen zur zahnärztlichen Diagnostik		
Visuelle Diagnostik	Leitlinie	-
	Systematischer Review & Meta-Analyse	z. B. Kapor et al. [2021], Janjic Rankovic et al. [2021], Kühnisch et al. [2024], Neuhaus et al. [2024]
Röntgendiagnostik	Leitlinie	-
	Systematischer Review & Meta-Analyse	z. B. Kapor et al. [2021], Janjic Rankovic et al. [2021], Kühnisch et al. [2024]
Digitale Volumen-tomografie (DVT)	Leitlinie	AWMF-Registernummer 083-005 (S2k)
	Systematischer Review & Meta-Analyse	z. B. Jacobs et al. [2018], Hayashi et al. [2018], Kim et al. [2019], Kühnisch et al. [2020]
Humangenetische Diagnostik	Leitlinie	AWMF-Registernummer 078-015 (S2k)
	Systematischer Review & Meta-Analyse	Bloch-Zupan et al. [2023]

Tabelle 2 Übersicht zu den wichtigsten zahnmedizinischen Präventionsmaßnahmen und deren Evidenz.

Evidenzquellen zur Kariesprävention		
Fluoridierung	Leitlinie	AWMF-Registernummer 083-001 (S2k) AWMF-Registernummer 083-021 (S2k)
Zahnreinigung	Leitlinie	AWMF-Registernummer 083-016 (S3) AWMF-Registernummer 083-021(S2k)
Fissuren- u. Grübchenversiegelung	Leitlinie	AWMF-Registernummer 083-002 (S3)

3.3 Prävention

Vor dem Hintergrund, dass Karies und Parodontitis zu großen Anteilen vorbeugend beeinflussbar sind, wenn nicht sogar gänzlich vermieden werden können, gehören Präventionsmaßnahmen, z. B. die Fluoridierung, Zahnreinigung und Fissuren- und Grübchenversiegelung, heute zu den etablierten, weithin akzeptierten und evidenzbasierten Maßnahmen für die zahnärztliche Versorgung der Bevölkerung. Die Tabelle 2 fasst hierzu dazu wichtige Evidenzquellen zusammen.

3.4 Konfektionierte Kronen

Konfektionierte Kronen haben insbesondere für die Restauration von Milchmolaren eine Bedeutung im zahnärztlichen Versorgungsalltag erlangt und stellen in der primären Dentition eine anerkannte, evidenzbasierte und langfristige Versorgungsform dar. Konfektionierte Kronen sind in verschiedenen Varianten verfügbar:

- Konfektionierte Edelstahlkronen (Metallisches Aussehen),
- Konfektionierte, keramisch verblendete Edelstahlkronen (zahnfarben, da keramisch verblendet),
- Konfektionierte Zirkonoxidkronen (zahnfarben, vollkeramisch).

Die Anwendungsdomäne dieser Versorgungsform liegt im Milchgebiss (Tabelle 3). Mit Blick auf die zuvor genannten Kronenvarianten bleibt auszuführen, dass die konventionelle, konfektionierte Edelstahlkrone die minimalinvasivste Option im Vergleich zu verblendeten bzw. vollkeramischen Milchzahnkronen darstellt. Dies begründet sich in den jeweiligen Präparationsrichtlinien. Konfektionierte Kronen sind aber auch für bleibende Seitenzähne und Milcheck- und -frontzähne prinzipiell erhältlich. Die klinische Anwendung im Seitenzahngebiet der bleibenden Dentition beschränkt sich auf Ausnahmefälle, in denen eine individualisierte und passgenaue Kronentherapie nicht umgesetzt werden kann. Die Verwendung metallischer Kronen im sichtbaren Bereich ist aufgrund ästhetischer Einschränkungen dentitionsunabhängig heute kritisch zu hinterfragen und stellt im hiesigen Versorgungskontext eine Ausnahmeindikation dar.

Tabelle 3 Evidenzquellen für den Einsatz konfektionierter Kronen in der primären Dentition.

Evidenzquellen für konfektionierte Kronen an Milchmolaren	
Leitlinie	-
Systematischer Review & Meta-Analyse	z. B. Kindelan et al. [2008], Aiem et al. [2017], Splieth et al. [2020], Alrashdi et al. [2022], Duggal et al. [2022], Amend et al. [2022], Patnana et al. [2022], Pei und Chen et al. [2023], Pilcher et al. [2023]

Als Hauptindikation sind umfangreiche kariöse Destruktionen im Bereich der Seitenzahnkronen zu nennen, welche mit konfektionierten Kronen einzeitig, schnell und formkongruent restauriert werden können. Konfektionierte Kronen sind aufgrund der Materialeigenschaften ursachenunabhängig an allen mehrflächig destruierten Milch- und bleibenden Molaren einsetzbar. Zudem eignet sich die Restaurationsform auch zur Umsetzung einer indizierten Bisshebung im Milch- und bleibenden Gebiss. Die klinische Nutzung gelingt über eine makro-mechanische Verankerung und ist primär nicht auf einen funktionierenden Klebeverbund angewiesen. Dies erleichtert die Applikation und auch Entfernbarkeit konfektionierter Kronen an bleibenden Molaren. Daher ist der klinische Gebrauch unabhängig von der heute weit gebräuchlichen Klebe- bzw. Adhäsivtechnik.

Konfektionierte Kronen können mit Hilfe von zwei Applikationstechniken eingesetzt werden. Hierbei stellen die konventionelle Kronenauswahl und Zementierung im Anschluss an die Präparation des Zahnes bis in die Gegenwart das Verfahren der Wahl dar. Die nicht-invasive

Kronenapplikation – im Sinne der Hall-Technik (Tabelle 4) – hat sich in den vergangenen Jahren aufgrund seiner Einfachheit zunehmend etabliert. Bei der klinischen Anwendung ist vorteilhaft, dass auf die invasive Präparation des Zahnes verzichtet und damit oftmals auch eine Lokalanästhesie hinfällig werden kann. Dies erleichtert die zahnärztliche Therapie.

Tabelle 4 Evidenzquellen für den Einsatz konfektionierter Kronen (Hall-Technik) in der primären Dentition.

Evidenzquellen für konfektionierte Kronen an Milchmolaren (Hall-Technik)	
Leitlinie	-
Systematischer Review & Meta-Analyse	z. B. Innes et al. [2007], Santamaria & innes [2018], Badar et al. [2019]

Tabelle 5 Evidenzquellen für direkte Restaurationsformen der Zähne.

Evidenzquellen für direkte Restaurationsformen		
Milchzähne	Leitlinie	-
	Systematischer Review & Meta-Analyse	z. B. Splieth et al. [2020], Ortiz-Ruiz et al. [2020], Amend et al. [2022], Pilcher et al. [2023]
Bleibende Zähne	Leitlinie	AWMF-Registernummer 083-028
	Systematischer Review & Meta-Analyse	z. B. Lynch et al. [2014], Schwendicke et al. [2016], Paris et al. [2020], Schwendicke et al. [2020]

3.5 Direkte Restaurationsformen

Direkt am Zahn hergestellte Restaurationen bzw. Füllungen stellen eine anerkannte, evidenzbasierte, definitive und langfristige Versorgungsform dar. Die Tabelle 5 fasst hierzu dazu wichtige Evidenzquellen zusammen. Als hauptsächliche Indikation im Milch- und bleibenden Gebiss gelten kariöse Destruktionen, welche damit minimal-invasiv und defekt-orientiert versorgt werden können. Die Versorgung ist dazu geeignet an Front- und Seitenzähnen eingesetzt zu werden. Hierzu stehen heute unterschiedliche Restaurationsmaterialien zur Verfügung, z. B. adhäsiv befestigte, komposit-basierte Kunststoffe oder (kunststoff-modifizierte) Glasionomerzemente. Für Amalgame wurde 2013 ein weltweiter Phase-out beschlossen, d.h. deren klinische Verwendung wird seitdem schrittweise eingeschränkt [FDI 2014]. Daher bleibt diese Werkstoffgruppe in den Betrachtungen der vorliegenden Leitlinie unberücksichtigt.

3.6 Indirekte Restaurationsformen einschl. digital gefertigter Zahnersatz

Indirekte, im zahntechnischen Labor gefertigte Restaurationen (Einzelzahnkronen oder Brücken) stellen eine anerkannte, evidenzbasierte, definitive und langfristige Versorgungsform an bleibenden Zähnen mit hohem Destruktionsgrad dar (Tabelle 6). Diese kommen typischerweise erst in der erwachsenen bleibenden Dentition, also jenseits des zweiten Lebensjahrzehnts, zum Einsatz. Der Gebrauch an Milchzähnen und jugendlich-bleibenden Zähnen ist auf Ausnahmefälle begrenzt. Dies begründet sich vordergründig in dem aufwendigen Herstellungsprozess, welche in dieser Altersphase typischerweise durch die Kinder bzw. Jugendlichen (noch) nicht mitgetragen wird.

Tabelle 6 Evidenzquellen für den Einsatz indirekter Restauration in der bleibenden Dentition.

Evidenzquellen für indirekte Restaurationsformen		
Einzelzahn-kronen	AWMF-Leitlinie	AWMF-Registernummer 083-012 (S3)
	Systematischer Review & Meta-Analyse	z. B. Sailer et.al. [2016], Mazza et al. [2022], Tennert et al. [2022]
Implantat-getragene Kronen	Leitlinie	-
	Systematischer Review & Meta-Analyse	z. B. Pjetursson et.al. [2018], Pjetursson et.al. [2021], Alqutaibi et al. [2021], Lemos et al. [2022], Spitznagel et al. [2022]
Brücken	Leitlinie	AWMF-Registernummer 083-012 (S3)
	Systematischer Review & Meta-Analyse	z. B. Pjetursson et.al. [2015], Limones et al. [2020], Mazza et al. [2022]
Implantat-getragene Brücken	Leitlinie	AWMF-Registernummer 083-031 (S3)
	Systematischer Review & Meta-Analyse	z. B. Sailer et al. [2018], Lemos et al. [2022], Spitznagel et al. [2022]

Als hauptsächliche Indikationen gelten umfangreiche, karies-bedingte Destruktionen an Front- und Seitenzähnen. Anzumerken ist, dass indirekte Restaurationen selten in der Primärtherapie, sondern vielmehr in der Folgezeit zum Einsatz kommen, wenn die Indikation für direkte Restaurationen überschritten wird. Mit Veneers, Teilkronen, Kronen und Brücken gelingt es, Zähne (kau)funktionell und ästhetisch normgerecht wiederherzustellen bzw. zu ersetzen. Der klinische Einsatz von Veneers, Teilkronen, Kronen und Brücken kann aufgrund der Materialeigenschaften ursachenunabhängig betrachtet werden und ist gleichfalls an allen bleibenden Front- und Seitenzähnen – mitunter auch implantat-getragen – umsetzbar. Zudem eignet sich die Restaurationsform auch zur Umsetzung einer indizierten Bisshebung.

Das Spektrum indirekter Restaurationen ist vielfältig und kann 1) in Einzelzahnkronen und Brücken unterschieden, 2) dahingehend differenziert werden, ob ein natürlicher Zahn oder ein Implantat als Verankerung dient, 3) nach dem verwendeten Material (Metall, Metallkeramik, Polymer, Vollkeramik), 4) dem Herstellungsprozess (konventionell, digital) und 5) Eingliederungsprozess (Zementierung, adhäsive Befestigung) charakterisiert werden. In Abhängigkeit von der Ausgangssituation und den Therapiezielen, ist die passendste Restaurationsform auszuwählen.

Indirekt hergestellte Restaurationen verfügen über die notwendige Festigkeit und Stabilität, um eine dauerhafte vertikale Abstützung zwischen Ober- und Unterkiefer sicherzustellen. Als Materialien stehen prinzipiell Metalle, Metallkeramiken, Komposite bzw. Kunststoffe, Hybridkeramiken, Metallkeramiken und Vollkeramiken zur Verfügung. Anzumerken ist, dass sich das verfügbare Spektrum insbesondere an zahnfarbenen Materialien im Zuge der Digitalisierung der Fertigungsprozesse rapide erweitert hat. Die verschiedenen keramikbasierten Versorgungsoptionen einschließlich geeigneter Vorgehensweisen in Bezug auf die Zementierung wurden seitens der Arbeitsgemeinschaft Keramik übersichtlich zusammengefasst (https://www.ag-keramik.de/fileadmin/images/ag-keramik/expertisen/Online-Diagramme.pdf). In diesem Zusammenhang ist auf die Möglichkeiten und das Potenzial digitaler Fertigungsverfahren (CAD/CAM) zu verweisen [Edelhoff et al. 2017]. Diese Technologien ermöglichen heute nicht nur die zielgenaue Therapieplanung, sondern auch fließende Übergänge von der Fallplanung, der temporären Prüfung des geplanten Versorgungskonzeptes bis hin zur Realisierung des definitiven Zahnersatzes. Dies erspart den Betroffenen multiple Sitzungen [Edelhoff et al. 2017].

Bei der Herstellung von indirekten Restaurationen stehen die folgenden Fertigungswege zur Verfügung:

- Zweizeitige analoge Vorgehensweise: Präparation des Zahnes, konventionelle Abformung, indirekte Fertigung der Restauration im zahntechnischen Labor und Einsetzen der Restauration nach mehreren Tagen
- Zweizeitige digitale Vorgehensweisen: Präparation des Zahnes, digitale 3D-Abformung, sofortige, indirekte, digitale Fertigung der Restauration im zahntechnischen Labor und verzögertes, mitunter - von der Indikation abhängiges- taggleiches Einsetzen der Restauration.
- Einzeitige digitale Vorgehensweisen: Präparation des Zahnes, digitale 3D-Abformung, sofortige, indirekte, digitale, Chairside-Fertigung der Restauration und sofortiges Einsetzen der Restauration in der gleichen Behandlungssitzung

Die klinische Befestigung indirekter Restaurationen am Zahn bzw. Implantat gelingt über die folgenden Wege:

- Konventionelle Zementierung
- Adhäsive Befestigung
- Verschraubung implantat-getragener Restaurationen

3.7 Endodontie

Endodontische Behandlungsmaßnahmen stellen eine anerkannte, evidenzbasierte Versorgungsform an Milch- und bleibenden Zähnen dar (Tabelle 7). Diese kommen in vereinfachter Weise als Vitalamputation oder (seltener) als Wurzelkanalfüllung am Milchzahn [Kühnisch und Heinrich-Weltzien et al. 2011 und 2016] und als definitive und langfristige Wurzelkanalfüllung in der erwachsenen bleibenden Dentition zur Anwendung. An jugendlich-

bleibenden Zähnen mit nicht abgeschlossenem Wurzelwachstum stellt die Apexifikation ein auf die Situation abgestimmtes Vorgehen dar [Kühnisch et al. 2021]. Endodontische Behandlungsmaßnahmen sind dann indiziert, wenn die Zahnpulpa (Zahnnerv) irreversibel geschädigt wurde.

Tabelle 7 Evidenzquellen für den Einsatz der Endodontie.

Evidenzquellen für endodontische Maßnahmen		
Vitalamputation/ Wurzelkanalfüllung am Milchzahn	Leitlinie	-
	Systematischer Review & Meta-Analyse	Smaïl-Faugeron et al. [2018]
Wurzelkanalfüllung am bleibenden Zahn	Leitlinie	Quality guidelines for endodontic treatment: consensus report of the European Society of Endodontology [2006], Dammaschke et al. [2019], Schäfer et al. [2021], Duncan et al. [2019, 2021a, 2021b, 2023]
	Systematischer Review & Meta-Analyse	https://onlinelibrary.wiley.com/doi/10.1111/iej.13974

3.8 Festsitzender Zahnersatz mit Implantaten

Implantate stellen eine anerkannte, evidenzbasierte Versorgungsform dar (Tabelle 8), um an der Stelle eines verloren gegangenen natürlichen Zahnes einen festsitzenden Zahnersatz bestehend aus Implantat (künstliche Zahnwurzel) und Krone in der erwachsenen Dentition herzustellen. Implantate können Einzelzahnkronen, Brücken, Teleskope, Stege oder andere Verankerungselemente tragen.

Die Indikationsstellung erfordert ein ausreichendes Knochenangebot, um das erforderliche Implantat sicher verankern zu können. Zudem sind hohe Anforderungen an die Entzündungsfreiheit der umliegenden, parodontalen Gewebestrukturen zu stellen, um das Auftreten einer Periimplantitis - Entzündung im Bereich der Implantate – zu verhindern [AWMF-Letlinie 083-023; Berglundh et al. 2018]. Dies geht einher mit der wiederkehrenden Forderung nach einer exzellenten Mundhygiene, wenn Implantate als Therapieform in Erwägung gezogen werden bzw. inseriert wurden [Berglundh et al. 2018, Schwarz et al. 2015].

Tabelle 8 Evidenzquellen für den Einsatz von Implantaten als Zahnersatz.

Evidenzquellen für Implantate		
Implantate	Leitlinie	AWMF-Registernummer 083-024 (S3)
	Systematischer Review & Meta-Analyse	z. B. Terheyden und Wüsthoff [2015]

3.9 Herausnehmbarer Interimszahnersatz

Temporäre bzw. überbrückende Zahnersatzlösungen stellen eine anerkannte und notwendige Versorgungsform im Milch-, Wechsel- und bleibenden Gebiss dar (Tabelle 9) [Schnabl et al. 2018]. Diese kommen einerseits im ersten und zweiten Lebensjahrzehnt als herausnehmbare „Kinderprothesen“ zum Einsatz, um Zahnverluste oder Zahn-Nichtanlagen auszugleichen. Aufwendige, definitive Zahnersatzlösungen verbieten sich, da dadurch das Kieferwachstum im Kinder- und Jugendalter behindert werden kann. Andererseits wird ein temporärer Zahnersatz in der bleibenden Dentition typischerweise dann notwendig, wenn ein oder mehrere Zähne verlorengegangen sind und das Zeitintervall bis zur definitiven Versorgung mit Zahnersatz überbrückt werden muss, um in diesem Zeitraum eine akzeptable Kaufunktion und Ästhetik sicherzustellen.

Ein herausnehmbarer Interimszahnersatz ist immer dann indiziert, wenn Milch- oder bleibende Zähne verlorengegangen oder nicht angelegt sind und definitive, festsitzende oder herausnehmbare Zahnersatzlösungen (noch) nicht umgesetzt werden können. Interimslösungen tragen auch durch ihre Modifizierbarkeit zur Aufrechterhaltung der Kaufunktion und Ästhetik von Betroffenen bei. Die Tragezeit variiert in Abhängigkeit der individuellen Situation zwischen wenigen Wochen bis hin zu mehreren Jahren.

Tabelle 9 Evidenzquellen für den Einsatz von Interimszahnersatz.

Evidenzquellen für herausnehmbaren Interimszahnersatz		
Interimszahnersatz im Milchgebiss (Kinderprothese)	Leitlinie	-
	Systematischer Review & Meta-Analyse	z. B. Schnabl et al. [2018], Varghese et al. [2023]
Interimszahnersatz im bleibenden Gebiss	Leitlinie	-
	Systematischer Review & Meta-Analyse	z. B. Almufleh et al. [2020]

3.10 Definitiver, herausnehmbarer Zahnersatz

Definitive, herausnehmbare Zahnersatzlösungen stellen anerkannte und evidenzbasierte Versorgungsformen im bleibenden Gebiss nach Abschluss des Wachstums dar (Tabelle 10). Herausnehmbare Zahnersatzlösungen kommen immer dann zum Einsatz, wenn mehrere Zähne verlorengegangen sind und die Versorgung mit indirekten Brückenrestaurationen oder Implantaten nicht umsetzbar ist. Die nachstehenden, herausnehmbaren Zahnersatzlösungen stehen zur Lückenversorgung zur Verfügung:

- Modellguss-Prothetik,
- Kombinations-Prothetik bestehend aus festsitzenden und herausnehmbaren Funktionselementen, z. B. Teleskop- oder Geschiebeprothetik,

- Implantatprothetik bestehend aus implantat-getragenen, festsitzenden und herausnehmbaren Funktionselementen, z. B. Teleskop- oder Geschiebeprothetik.

Das Indikationsspektrum für die prothetische Versorgung mit herausnehmbarem Zahnersatz ist überlappend und wird im Detail durch die anatomischen Gegebenheiten, die technische Realisierbarkeit und die Wünsche bzw. Anforderungen seitens der Betroffenen beeinflusst.

Tabelle 10 Evidenzquellen für den Einsatz von definitivem, herausnehmbaren Zahnersatz.

Evidenzquellen für definitiven, herausnehmbaren Zahnersatz		
Modelguss	Leitlinie	-
	Literaturübersicht	z. B. Wöstmann et al. [2005], Almufleh et al. [2020]
Kombinations-/Teleskop-Prothetik	Leitlinie	-
	Systematischer Review & Meta-Analyse	z. B. Verma et al. [2013], Hinz et al. [2023]
Implantat-getragener Zahnersatz	Leitlinie	AWMF-Registernummer 083-010 (S3)
	Systematischer Review & Meta-Analyse	z. B. Molinero-Mourelle et al. [2022], Lemos et al. [2019], Lemos et al. [2023]

3.11 Parodontitis-Therapie

Für die Therapie der Parodontitis (Entzündung der den Zahn umgebenen Gewebestrukturen bestehend aus Gingiva, Parodontalligament und Alveolarknochen) stehen anerkannte und evidenzbasierte Versorgungsmaßnahmen zur Verfügung (Tabelle 11).

Tabelle 11 Evidenzquellen für das klinische Management von parodontalen Entzündungen.

Evidenzquellen zur Parodontitis-Therapie		
Gingivitis-Prävention/-Therapie	Leitlinie	AWMF-Registernummer 083-016 (S3), AWMF-Registernummer 083-022 (S3)
Parodontitis-Therapie	Leitlinie	AWMF-Registernummer 083-043 (S3), AWMF-Registernummer 083-056 (S3, Neuanmeldung)
Periimplantitis-Therapie	Leitlinie	AWMF-Registernummer 083-023 (S3)

3.12 Kieferorthopädische Therapie

Für die Therapie von unterschiedlichen Zahn- und Kieferfehlstellung stehen evidenzbasierte, kieferorthopädische Diagnostik- und Therapiemaßnahmen zur Verfügung (Tabelle 12).

Tabelle 12 Evidenzquellen für das klinische Management von Zahn- und Kieferfehlstellungen.

Evidenzquellen zur kieferorthopädischen Therapie		
Diagnostik & Therapie	Leitlinie	AWMF-Registernummer 083-036 (S2k, Neuanmeldung), AWMF-Registernummer 083-038 (S3), AWMF-Registernummer 083-050 (S2k, Neuanmeldung)
Dysgnathie-Chirurgie	Leitlinie	AWMF-Registernummer 007-110 (S3, Neuanmeldung)

3.13 Literaturverzeichnis

Aiem, E., Smaïl-Faugeron, V., & Muller-Bolla, M. Aesthetic preformed paediatric crowns: systematic review. Int J Paediatr Dent. 2017;27(4):273-282. 10.1111/ipd.12260.

Almufleh, B., Emami, E., Alesawy, A., Rodan, R., Morris, M., Umebayashi, M., *et al.* Patient-Reported Outcomes of Metal and Acrylic Resin Removable Partial Dentures: A Systematic Review and Meta-Analysis. J Prosthodont. 2020;29(5):378-386. 10.1111/jopr.13169.

Alqutaibi, A. Y., Alnazzawi, A. A., Algabri, R., Aboalrejal, A. N., & AbdElaziz, M. H. Clinical performance of single implant-supported ceramic and metal-ceramic crowns: A systematic review and meta-analysis of randomized clinical trials. J Prosthet Dent. 2021;126(3):369-376. 10.1016/j.prosdent.2020.06.011.

Alrashdi, M., Ardoin, J., & Liu, J. A. Zirconia crowns for children: A systematic review. Int J Paediatr Dent. 2022;32(1):66-81. 10.1111/ipd.12793.

Amend, S., Boutsiouki, C., Bekes, K., Kloukos, D., Gizani, S., Lygidakis, N. N., *et al.* Clinical effectiveness of restorative materials for the restoration of carious lesions in pulp treated primary teeth: a systematic review. Eur Arch Paediatr Dent. 2022;23(5):761-776. 10.1007/s40368-022-00744-4.

ARö, DGZMK: „Dentale digitale Volumentomographie“, Langversion 3.0, 2022, AWMF – Registernummer: 083-005, https://www.awmf.org/leitlinien/detail/ll/083-005.html, (Zugriff am: 06.05.2024).

Badar, S. B. T., S.; Khan, F. R.; Ghafoor, R. . Effectiveness of Hall Technique for Primary Carious Molars: A Systematic Review and Meta-analysis. International journal of clinical pediatric dentistry. 2019;12((5)):445–452. https://doi.org/10.5005/jp-journals-10005-1666.

Berglundh, T., Armitage, G., Araujo, M. G., Avila-Ortiz, G., Blanco, J., Camargo, P. M., *et al.* Peri-implant diseases and conditions: Consensus report of workgroup 4 of the 2017 World Workshop on the Classification of Periodontal and Peri-Implant Diseases and Conditions. J Clin Periodontol. 2018;45 Suppl 20:S286-s291. 10.1111/jcpe.12957.

Bloch-Zupan, A., Rey, T., Jimenez-Armijo, A., Kawczynski, M., Kharouf, N., consortium, O. R.*, et al.* Amelogenesis imperfecta: Next-generation sequencing sheds light on Witkop's classification. Front Physiol. 2023;14:1130175. 10.3389/fphys.2023.1130175.

Dammaschke, T., Galler, K., & Krastl, G. Aktuelle Empfehlungen zur Vitalerhaltung der Pulpa. Deutsche Zahnärztliche Zeitschrift. 2019;74(1).

Duggal, M., Gizani, S., Albadri, S., Krämer, N., Stratigaki, E., Tong, H. J.*, et al.* Best clinical practice guidance for treating deep carious lesions in primary teeth: an EAPD policy document. Eur Arch Paediatr Dent. 2022;23(5):659-666. 10.1007/s40368-022-00718-6.

Duncan, H. F., Galler, K. M., Tomson, P. L., Simon, S., El-Karim, I., Kundzina, R.*, et al.* European Society of Endodontology position statement: Management of deep caries and the exposed pulp. Int Endod J. 2019;52(7):923-934. 10.1111/iej.13080.

Duncan, H. F., Kirkevang, L. L., Peters, O. A., El-Karim, I., Krastl, G., Del Fabbro, M.*, et al.* Treatment of pulpal and apical disease: The European Society of Endodontology (ESE) S3-level clinical practice guideline. Int Endod J. 2023;56 Suppl 3:238-295. 10.1111/iej.13974.

Duncan, H. F., Nagendrababu, V., El-Karim, I. A., & Dummer, P. M. H. Outcome measures to assess the effectiveness of endodontic treatment for pulpitis and apical periodontitis for use in the development of European Society of Endodontology (ESE) S3 level clinical practice guidelines: a protocol. Int Endod J. 2021;54(5):646-654. 10.1111/iej.13501.

Edelhoff, D., Schweiger, J., Prandtner, O., Trimpl, J., Stimmelmayr, M., & Güth, J. F. CAD/CAM splints for the functional and esthetic evaluation of newly defined occlusal dimensions. Quintessence Int. 2017;48(3):181-191. 10.3290/j.qi.a37641.

Hayashi, T., Arai, Y., Chikui, T., Hayashi-Sakai, S., Honda, K., Indo, H.*, et al.* Clinical guidelines for dental cone-beam computed tomography. Oral Radiol. 2018;34(2):89-104. 10.1007/s11282-018-0314-3.

Heinrich-Weltzien, R., & Kühnisch, J. Endodontische Behandlungsmaßnahmen im Milchgebiss — Aktuelle Sichtweisen und Konsequenzen für die klinische Praxis. Oralprophylaxe & Kinderzahnheilkunde. 2016;38(1):14-22. 10.3238/OPKZH.2016.0014-0022.

Hinz, S., Bömicke, W., Schweyen, R., & Bensel, T. Ten-year clinical performance of non-precious metal double crowns with friction pins in severely reduced dentitions-a retrospective study. Clin Oral Investig. 2023;27(4):1623-1635. 10.1007/s00784-022-04788-0.

Innes, N. P., Ricketts, D. N., & Evans, D. J. Preformed metal crowns for decayed primary molar teeth. Cochrane Database Syst Rev. 2007(1):Cd005512. 10.1002/14651858.CD005512.pub2.

Jacobs, R., Salmon, B., Codari, M., Hassan, B., & Bornstein, M. M. Cone beam computed tomography in implant dentistry: recommendations for clinical use. BMC Oral Health. 2018;18(1):88. 10.1186/s12903-018-0523-5.

Janjic Rankovic, M., Kapor, S., Khazaei, Y., Crispin, A., Schuler, I., Krause, F.*, et al.* Systematic review and meta-analysis of diagnostic studies of proximal surface caries. Clin Oral Investig. 2021;25(11):6069-6079. 10.1007/s00784-021-04113-1.

Kapor, S., Rankovic, M. J., Khazaei, Y., Crispin, A., Schuler, I., Krause, F.*, et al.* Systematic review and meta-analysis of diagnostic methods for occlusal surface caries. Clin Oral Investig. 2021;25(8):4801-4815. 10.1007/s00784-021-04024-1.

Kim, I. H., Singer, S. R., & Mupparapu, M. Review of cone beam computed tomography guidelines in North America. Quintessence Int. 2019;50(2):136-145. 10.3290/j.qi.a41332.

Kindelan, S. A., Day, P., Nichol, R., Willmott, N., & Fayle, S. A. UK National Clinical Guidelines in Paediatric Dentistry: stainless steel preformed crowns for primary molars. Int J Paediatr Dent. 2008;18 Suppl 1:20-28. 10.1111/j.1365-263X.2008.00935.x.

Kühnisch, J. Die endodontische Therapie des avitalen Zahnes mit nicht abgeschlossenem Wurzelwachstum. 2021.

Kühnisch, J., Aps, J. K., Splieth, C., Lussi, A., Jablonski-Momeni, A., Mendes, F. M.*, et al.* ORCA-EFCD consensus report on clinical recommendation for caries diagnosis. Paper I: caries lesion detection and depth assessment. Clin Oral Investig. 2024;28(4):227. 10.1007/s00784-024-05597-3.

Kühnisch, J., Heinrich-Weltzien, R., & Schäfer, E. Endodontie im Milchgebiss. Wissenschaftliche Mitteilung der DGK und der DGZ. Endodontie. 2011;20(2011):167-171.

Lemos, C. A. A., Verri, F. R., de Luna Gomes, J. M., Santiago Junior, J. F., Miyashita, E., Mendonça, G.*, et al.* Survival and prosthetic complications of monolithic ceramic implant-supported single crowns and fixed partial dentures: A systematic review with meta-analysis. J Prosthet Dent. 2022. 10.1016/j.prosdent.2022.11.013.

Lemos, C. A. A., Verri, F. R., Gomes, J. M. L., de Souza Batista, V. E., Cruz, R. S., Oliveira, H.*, et al.* Ceramic versus metal-ceramic implant-supported prostheses: A systematic review and meta-analysis. J Prosthet Dent. 2019;121(6):879-886.e874. 10.1016/j.prosdent.2018.09.016.

Limones, A., Molinero-Mourelle, P., Azevedo, L., Romeo-Rubio, M., Correia, A., & Gómez-Polo, M. Zirconia-ceramic versus metal-ceramic posterior multiunit tooth-supported fixed dental prostheses: A systematic review and meta-analysis of randomized controlled trials. J Am Dent Assoc. 2020;151(4):230-238.e237. 10.1016/j.adaj.2019.12.013.

Lynch, C. D., Opdam, N. J., Hickel, R., Brunton, P. A., Gurgan, S., Kakaboura, A.*, et al.* Guidance on posterior resin composites: Academy of Operative Dentistry - European Section. J Dent. 2014;42(4):377-383. 10.1016/j.jdent.2014.01.009.

Mazza, L. C., Lemos, C. A. A., Pesqueira, A. A., & Pellizzer, E. P. Survival and complications of monolithic ceramic for tooth-supported fixed dental prostheses: A systematic review and meta-analysis. J Prosthet Dent. 2022;128(4):566-574. 10.1016/j.prosdent.2021.01.020.

Molinero-Mourelle, P., Bischof, F., Yilmaz, B., Schimmel, M., & Abou-Ayash, S. Clinical performance of tooth implant-supported removable partial dentures: a systematic review and meta-analysis. Clin Oral Investig. 2022;26(10):6003-6014. 10.1007/s00784-022-04622-7.

Neuhaus, K. W., Kühnisch, J., Banerjee, A., Martignon, S., Ricketts, D., Schwendicke, F.*, et al.* ORCA-EFCD consensus report on clinical recommendations for caries diagnosis. Paper II: caries lesion activity and progression assessment. Caries Res. 2024. 10.1159/000538619.

Ortiz-Ruiz, A. J., Perez-Guzman, N., Rubio-Aparicio, M., & Sanchez-Meca, J. Success rate of proximal tooth-coloured direct restorations in primary teeth at 24 months: a meta-analysis. Sci Rep. 2020;10(1):6409. 10.1038/s41598-020-63497-4.

Paris, S., Banerjee, A., Bottenberg, P., Breschi, L., Campus, G., Doméjean, S.*, et al.* How to Intervene in the Caries Process in Older Adults: A Joint ORCA and EFCD Expert Delphi Consensus Statement. Caries Res. 2020;54(5-6):1-7. 10.1159/000510843.

Patnana, A. K., Chugh, V. K., Chugh, A., Vanga, N. R. V., & Kumar, P. Effectiveness of zirconia crowns compared with stainless steel crowns in primary posterior teeth rehabilitation: A systematic review and meta-analysis. J Am Dent Assoc. 2022;153(2):158-166.e155. 10.1016/j.adaj.2021.08.005.

Pei, S. L., & Chen, M. H. Comparison of periodontal health of primary teeth restored with zirconia and stainless steel crowns: A systemic review and meta-analysis. J Formos Med Assoc. 2023;122(2):148-156. 10.1016/j.jfma.2022.08.015.

Pilcher, L., Pahlke, S., Urquhart, O., O'Brien, K. K., Dhar, V., Fontana, M.*, et al.* Direct materials for restoring caries lesions: Systematic review and meta-analysis-a report of the American Dental Association Council on Scientific Affairs. J Am Dent Assoc. 2023;154(2):e1-e98. 10.1016/j.adaj.2022.09.012.

Pjetursson, B. E., Sailer, I., Latyshev, A., Rabel, K., Kohal, R. J., & Karasan, D. A systematic review and meta-analysis evaluating the survival, the failure, and the complication rates of veneered and monolithic all-ceramic implant-supported single crowns. Clin Oral Implants Res. 2021;32 Suppl 21(Suppl 21):254-288. 10.1111/clr.13863.

Pjetursson, B. E., Sailer, I., Makarov, N. A., Zwahlen, M., & Thoma, D. S. All-ceramic or metal-ceramic tooth-supported fixed dental prostheses (FDPs)? A systematic review of the survival and complication rates. Part II: Multiple-unit FDPs. Dent Mater. 2015;31(6):624-639. 10.1016/j.dental.2015.02.013.

Pjetursson, B. E., Valente, N. A., Strasding, M., Zwahlen, M., Liu, S., & Sailer, I. A systematic review of the survival and complication rates of zirconia-ceramic and metal-ceramic single crowns. Clin Oral Implants Res. 2018;29 Suppl 16:199-214. 10.1111/clr.13306.

Quality guidelines for endodontic treatment: consensus report of the European Society of Endodontology. Int Endod J. 2006;39(12):921-930. https://doi.org/10.1111/j.1365-2591.2006.01180.x.

Rahman, A., & Hinrichs-Priller, J. Ambulante zahnärztliche Behandlung von Kindern und Jugendlichen in Allgemeinanästhesie. Oralprophylaxe & Kinderzahnheilkunde. 2022;44(4):22-25. 10.1007/s44190-022-0632-3.

S2k-Leitlinie Diagnostik, idealer Behandlungszeitpunkt und Management verlagerter und retinierter Eckzähne, 2024, AWMF Registernummer: 083-036 (Neuanmledung), https://register.awmf.org/de/leitlinien/detail/083-036 (Zugriff am 06.05.2024).

S2k-Leitlinie Fluoridierungsmaßnahmen zur Kariesprophylaxe bei Kindern und Jugendlichen, 2024, AWMF Registernummer: 083/001, https://register.awmf.org/de/leitlinien/detail/083-001 (Zugriff am: 06.05.2024)

S2k-Leitlinie Humangenetische Diagnostik und Genetische Beratung. Med Genet. 2019;30(4):469-522. https://doi.org/10.1007/s11825-018-0223-1.

S2k-Leitlinie Ideale Zeitpunkte und Maßnahmen der kieferorthopädischen Diagnostik, 2024, AWMF Registernummer: 083-050 (Neuanmeldung), https://register.awmf.org/de/leitlinien/detail/083-050 (Zugriff am 06.05.2024).

S2k-Leitlinie Kariesprophylaxe bei bleibenden Zähnen - grundlegende Empfehlungen, 2016, AWMF Registernummer: 083/021, https://register.awmf.org/de/leitlinien/detail/083-021 (Zugriff am: 06.05.2024).

S3-Leitlinie Die Behandlung periimplantärer Infektionen an Zahnimplantaten, 2022, AWMF Registernummer: 083-023, https://register.awmf.org/de/leitlinien/detail/083-023 (Zugriff am 06.05.2024).

S3-Leitlinie Die Behandlung von Parodontitis - Stadium IV, 2024, AWMF Registernummer: 083-056 (Neuanmeldung), https://register.awmf.org/de/leitlinien/detail/083-056#anmeldung (Zugriff am 06.05.2024).

S3-Leitlinie Die Behandlung von Parodontitis Stadium I bis III - Die deutsche Implementierung der S3-Leitlinie „Treatment of Stage I–III Periodontitis“ der European Federation of Periodontology (EFP), 2020, AWMF Registernummer: 083-043, https://register.awmf.org/de/leitlinien/detail/083-043 (Zugriff am 06.05.2024).

S3-Leitlinie Dysgnathiechirurgie, 2024, AWMF Registernummer: 007-110 (Neuanmeldung), https://register.awmf.org/de/leitlinien/detail/007-110 (Zugriff am 06.05.2024).

S3-Leitlinie Ersatz fehlender Zähne mit Verbundbrücken, 2019, AWMF Registernummer: 083/031, https://register.awmf.org/de/leitlinien/detail/083-031 (Zugriff am: 06.05.2024)

S3-Leitlinie Häusliches chemisches Biofilmmanagement in der Prävention und Therapie der Gingivitis, 2018, AWMF Registernummer: 083-016, https://register.awmf.org/de/leitlinien/detail/083-016 (Zugriff am 06.05.2024).

S3-Leitlinie Häusliches mechanisches Biofilmmanagement in der Prävention und Therapie der Gingivitis, 2018, AWMF Registernummer: 083-022, https://register.awmf.org/de/leitlinien/detail/083-022 (Zugriff am 06.05.2024).

S3-Leitlinie Ideale Behandlungszeitpunkte kieferorthopädischer Anomalien, 2021, AWMF Registernummer: 083-038, https://register.awmf.org/de/leitlinien/detail/083-038 (Zugriff am 06.05.2024).

S3-Leitlinie Implantatprothetische Versorgung des zahnlosen Oberkiefers, 2020, AWMF Registernummer: 083/010, https://register.awmf.org/de/leitlinien/detail/083-010 (Zugriff am: 06.05.2024).

S3-Leitlinie Vollkeramische Kronen und Brücken, 2021, AWMF Registernummer: 083/012, https://register.awmf.org/de/leitlinien/detail/083-012 (Zugriff am: 06.05.2024)

S3-Leitlinie Zahnimplantatversorgungen bei multiplen Zahnnichtanlagen und Syndromen, 2016, AWMF Registernummer: 083/024, https://register.awmf.org/de/leitlinien/detail/083-024 (Zugriff am: 06.05.2024).

S3-Leitlinie zur Fissuren- und Grübchenversiegelung, 2016, AWMF Registernummer: 083/002, https://register.awmf.org/de/leitlinien/detail/083-002 (Zugriff am: 06.05.2024).

Sailer, I., Makarov, N. A., Thoma, D. S., Zwahlen, M., & Pjetursson, B. E. All-ceramic or metal-ceramic tooth-supported fixed dental prostheses (FDPs)? A systematic review of the survival and complication rates. Part I: Single crowns (SCs). Dent Mater. 2015;31(6):603-623. 10.1016/j.dental.2015.02.011.

Sailer, I., Strasding, M., Valente, N. A., Zwahlen, M., Liu, S., & Pjetursson, B. E. A systematic review of the survival and complication rates of zirconia-ceramic and metal-ceramic multiple-unit fixed dental prostheses. Clin Oral Implants Res. 2018;29 Suppl 16:184-198. 10.1111/clr.13277.

Santamaría, R., & Innes, N. Sealing Carious Tissue in Primary Teeth Using Crowns: The Hall Technique. Monogr Oral Sci. 2018;27:113-123. 10.1159/000487835.

Schäfer, E., B., V., Bengs, B., & Krastl, G. Die endodontische Schmerzbehandlung. Wissenschaftliche Mitteilung der Deutschen Gesellschaft für Endodontologie und zahnärztliche Traumatologie (DGET). Dtsch Zahnärztl Z. 2021;76:238–245.

Schnabl, D., Grunert, I., Schmuth, M., & Kapferer-Seebacher, I. Prosthetic rehabilitation of patients with hypohidrotic ectodermal dysplasia: A systematic review. J Oral Rehabil. 2018;45(7):555-570. 10.1111/joor.12638.

Schnabl, D., Grunert, I., Schmuth, M., & Kapferer-Seebacher, I. Prosthetic rehabilitation of patients with hypohidrotic ectodermal dysplasia: A systematic review. J Oral Rehabil. 2018;45(7):555-570. doi: 10.1111/joor.12638.

Schwarz, F., Schmucker, A., & Becker, J. Efficacy of alternative or adjunctive measures to conventional treatment of peri-implant mucositis and peri-implantitis: a systematic review and meta-analysis. Int J Implant Dent. 2015;1(1):22. 10.1186/s40729-015-0023-1.

Schwendicke, F., Frencken, J. E., Bjørndal, L., Maltz, M., Manton, D. J., Ricketts, D.*, et al.* Managing Carious Lesions: Consensus Recommendations on Carious Tissue Removal. Adv Dent Res. 2016;28(2):58-67. 10.1177/0022034516639271.

Schwendicke, F., Splieth, C. H., Bottenberg, P., Breschi, L., Campus, G., Doméjean, S.*, et al.* How to intervene in the caries process in adults: proximal and secondary caries? An EFCD-ORCA-DGZ expert Delphi consensus statement. Clin Oral Investig. 2020;24(9):3315-3321. 10.1007/s00784-020-03431-0.

Smaïl-Faugeron, V., Glenny, A. M., Courson, F., Durieux, P., Muller-Bolla, M., & Fron Chabouis, H. Pulp treatment for extensive decay in primary teeth. Cochrane Database Syst Rev. 2018;5(5):Cd003220. 10.1002/14651858.CD003220.pub3.

Spitznagel, F. A., Balmer, M., Wiedemeier, D. B., Jung, R. E., & Gierthmuehlen, P. C. Clinical outcomes of all-ceramic single crowns and fixed dental prostheses supported by ceramic implants: A systematic review and meta-analyses. Clin Oral Implants Res. 2022;33(1):1-20. 10.1111/clr.13871.

Splieth, C. H., Banerjee, A., Bottenberg, P., Breschi, L., Campus, G., Ekstrand, K. R.*, et al.* How to Intervene in the Caries Process in Children: A Joint ORCA and EFCD Expert Delphi Consensus Statement. Caries Res. 2020;54(4):297-305. 10.1159/000507692.

Splieth, C. H., Kanzow, P., Wiegand, A., Schmoeckel, J., & Jablonski-Momeni, A. How to intervene in the caries process: proximal caries in adolescents and adults-a systematic review and meta-analysis. Clin Oral Investig. 2020;24(5):1623-1636. 10.1007/s00784-020-03201-y.

Tennert, C., Suárez Machado, L., Jaeggi, T., Meyer-Lueckel, H., & Wierichs, R. J. Posterior ceramic versus metal restorations: A systematic review and meta-analysis. Dent Mater. 2022;38(10):1623-1632. 10.1016/j.dental.2022.08.002.

Terheyden, H., & Wüsthoff, F. Occlusal rehabilitation in patients with congenitally missing teeth-dental implants, conventional prosthetics, tooth autotransplants, and preservation of deciduous teeth-a systematic review. Int J Implant Dent. 2015;1(1):30. 10.1186/s40729-015-0025-z.

Varghese, A. A., Xavier, A. M., & Ramanarayanan, V. Removable prosthetic management for tooth agenesis in the pediatric population: A systematic review of case reports and case series. J Prosthet Dent. 2023. 10.1016/j.prosdent.2023.02.005.

Verma, R., Joda, T., Brägger, U., & Wittneben, J. G. A systematic review of the clinical performance of tooth-retained and implant-retained double crown prostheses with a follow-up of ≥ 3 years. J Prosthodont. 2013;22(1):2-12. 10.1111/j.1532-849X.2012.00905.x.

Wöstmann, B., Budtz-Jørgensen, E., Jepson, N., Mushimoto, E., Palmqvist, S., Sofou, A.*, et al.* Indications for removable partial dentures: a literature review. Int J Prosthodont. 2005;18(2):139-145.

4 Grundsätze im Management von seltenen Erkrankungen der Zähne

4.1 Interdisziplinarität und Interprofessionalität

Die Betreuung von Betroffenen mit seltenen Erkrankungen der Zähne ist altersspezifisch und erfordert im Regelfall eine interdisziplinäre (Kooperation zwischen wissenschaftlich-medizinischen Fachbereichen) und interprofessionelle Zusammenarbeit (Kooperation auch mit Berufsgruppen außerhalb des Systems der Wissenschaft) von der Diagnosestellung bis hin zur Therapie. Je nach Problemstellung können dabei sowohl verschiedene (zahn-)medizinische Disziplinen (z. B. Pädiatrie, Humangenetik, Kinderzahnmedizin) als auch unterschiedliche Professionen aus dem Gesundheitswesen (z. B. Psychologie, Logopädie) beteiligt sein. Die Fachgebiete sind sowohl in der Medizin als auch in der Zahnmedizin angesiedelt.

Medizinische Disziplinen (in alphabetischer Reihenfolge):
- Anästhesie (ggf. alle seltenen Erkrankungen der Zähne)
- Augenheilkunde (ED)
- Endokrinologie (DI Typ 1, XLH, HPP)
- Humangenetik (alle seltenen Erkrankungen der Zähne)
- Immunologie (PAR)
- Kinder- und Hausarzt (alle seltenen Erkrankungen der Zähne)
- Kinder- und Jugendradiologie
- Hals-, Nasen-, Ohrenheilkunde
- Osteologie und Orthopädie (DI Typ 1, XLH, HPP)
- Dermatologie (ED)
- Psychologie (ggf. alle seltenen Erkrankungen der Zähne)
- Logopädie (ggf. alle seltenen Erkrankungen der Zähne)

Zahnmedizinische Disziplinen:
- Zahnerhaltung/Kinderzahnmedizin
- Mund-, Kiefer- und Gesichtschirurgie/ Oralchirurgie
- Kieferorthopädie
- Zahnärztliche Radiologie
- Zahnärztliche Prothetik
- Special Care Dentistry (Behindertenorientierte Zahnmedizin)

Weitere Professionen:
- Zahntechnik
- Sozialdienst (ggf. alle seltenen Erkrankungen der Zähne)
- Versicherungsträger

Darlegung der Evidenzgrundlage: Die interdisziplinäre und interprofessionelle Betreuung ist mit Blick auf die Vielfalt der klinischen Symptomatik bei seltenen Erkrankungen der Zähne unstrittig. Zudem ist die indikationsgerechte Einbeziehung weiterer Professionen – neben der Medizin und Zahnmedizin – erforderlich. Die kann auch anhand der verfügbaren, erkrankungsspezifischen Fallberichte bzw. -serien abgelesen werden (u. a. Tabelle 15, Tabelle 48, Tabelle 49, Tabelle 131). Da diese grundlegende Feststellung nicht anhand von Fallberichten bzw. -serien oder klinischen Studien beantwortbar ist, wurde ein

Expertenkonsens formuliert.

Begründung des Empfehlungsgrades mit Darlegung der Abwägung von Nutzen und Schaden der Intervention: Die Diagnostik einer Erkrankung ist Voraussetzung für eine adäquate, interdisziplinäre/ interprofessionelle Beratung und Betreuung. Darin liegt der Nutzen für Betroffene von seltenen Erkrankungen der Zähne und geht ohne potenzielle Schäden einher.

1. Konsensbasierte Empfehlung (2024 neu)	
Seltene Erkrankungen der Zähne können Teil einer Systemerkrankung sein. Die Diagnose und lebenslange Betreuung von Betroffenen sind komplex. Diese sollen mit interdisziplinärer sowie bei Bedarf interprofessioneller Beteiligung durchgeführt und frühzeitig begonnen werden.	**Empfehlungsgrad** ⇑⇑
Betrachteter Endpunkt: -	
Evidenzquellen/Literatur: Expertenkonsens.	
Qualität der Evidenz (GRADE): Nicht anwendbar.	
Abstimmungsergebnis: 26x Zustimmung/ Keine Ablehnung/ 1x Enthaltung 100 % Konsensstärke (ohne Enthaltungen)	**Starker Konsens**

4.2 Informed consent

Der Begriff der informierten Einwilligung (Synonyme: informiertes Einverständnis oder informierte Zustimmung) leitet sich aus dem englischen Begriff „informed consent“ ab und beschreibt die Einwilligung des Patienten zu einem (zahn)ärztlichen Eingriff nach erfolgter Aufklärung durch den behandelnden (Zahn)Arzt. Dieses Grundprinzip respektiert die Persönlichkeits- bzw. Selbstbestimmungsrechte des Patienten, gilt auch für die zahnärztliche Diagnostik und Therapie bei Betroffenen von seltenen Erkrankungen der Zähne und steht damit außer Frage. Im Fall von Minderjährigen wird die Einwilligung durch den oder die gesetzlichen Vertreter oder durch eine sorgeberechtigte Person wahrgenommen.

4.3 Schadensvermeidung

Das (zahn)ärztliche Prinzip der Schadensvermeidung (englisch: „non-maleficence“) fordert, schädliche Eingriffe zu unterlassen und basiert auf dem Grundsatz „primum non nocere“. In der Konsequenz bedeutet dies, immer den Nutzen der diagnostischen und therapeutischen Maßnahmen gegenüber potenziellen Schädigungen (Nutzen-Schadens/Risiko-Abwägung) abzuwägen. Dies erfordert immer auch eine individuelle Bewertung der klinischen Situation.

In diesem Zusammenhang ist gleichfalls auf das (zahn)ärztliche Prinzip der Minimal-Invasivität zu verweisen. Als minimal-invasiv werden diagnostische oder therapeutische Maßnahmen bezeichnet, welche die Körperintegrität verletzen, aber nur eine geringe Traumatisierung verursachen. Sie grenzen sich dadurch von invasiven Maßnahmen ab, die eine stärkere

Beeinträchtigung auslösen. Grundsätzlich ist immer der minimal-invasivste Eingriff zu wählen, mit welchem die definierten Diagnostik- bzw. Therapieziele erreicht werden können.

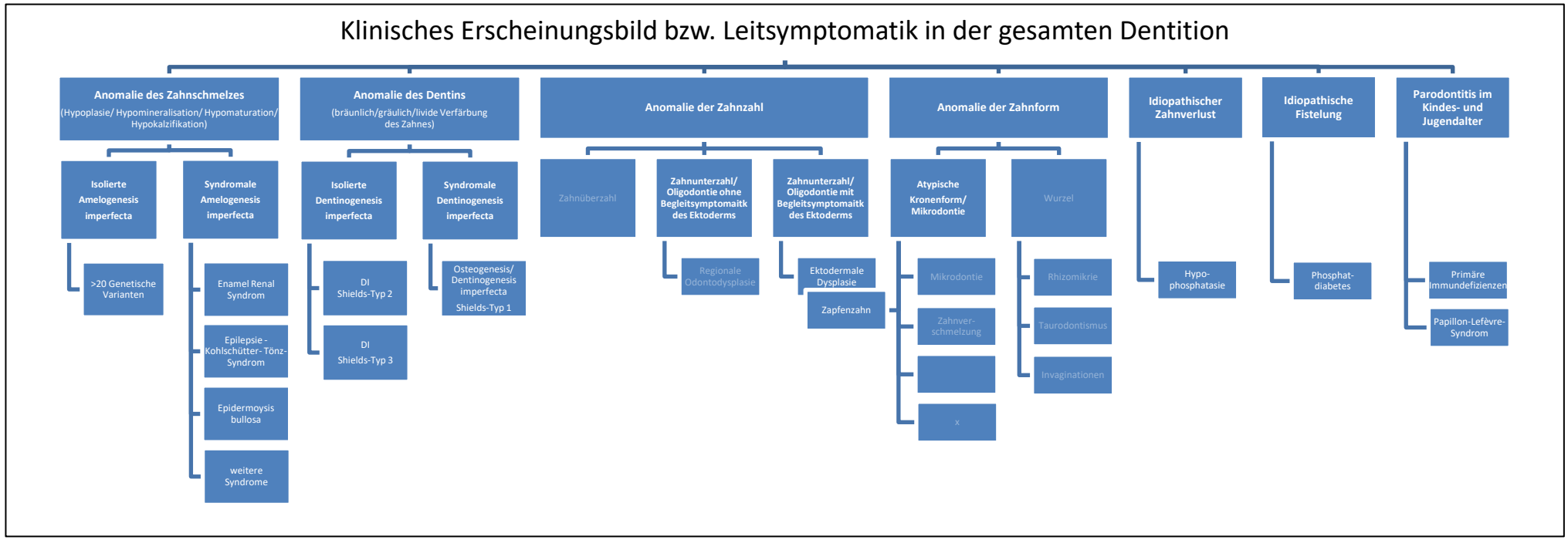

Abbildung 1 Diagnostischer Zugang zu seltenen Erkrankungen der Zähne.

4.4 Diagnostik

Klinische Diagnostik. Die klinische Erkennung und Klassifikation seltener Erkrankungen der Zähne ist für den erfahrenen Zahnarzt zumeist eine Blickdiagnose. Als Leitsymptome gelten das klinische Erscheinungsbild der Zähne, die Zahnform, die Zahnzahl und damit atypische – also von der Norm deutlich abweichende – Befunde. Grundsätzlich müssen alle Zähne in der primären und bleibenden Dentition ein weitgehend identisches Erscheinungsbild aufweisen (Abbildung 1). Diese Feststellung ist insbesondere für die Dentinogenesis imperfecta (DI), Amelogenesis imperfecta (AI) oder auch seltene Erkrankungen des Parodonts zutreffend. Im Fall der Hereditären hypophosphatämischen Rachitis (XLH) oder der Hypophosphatasie (HPP) variiert das Auftreten der Leitsymptomatik und begrenzt sich möglicherweise auf einzelne Zähne oder Zahngruppen. Im Fall der Oligodontie bzw. Ektodermalen Dysplasie (ED) liegt eine im Umfang variabel ausgeprägte Zahnunterzahl vor. Vereinfacht kann an dieser Stelle formuliert werden, dass seltene Erkrankungen der Zähne mit einer mehr oder weniger ausgeprägten, generalisierten Beteiligung der gesamten Dentition einhergehen. Anzumerken ist, dass die individuelle Ausprägung zwischen Betroffenen mit der gleichen Diagnose variieren können. Dies begründet sich typischerweise in dem zugrundeliegenden Genotyp. Aus wissenschaftlicher Sicht ist auszuführen, dass die klinische bzw. visuelle Detektion und Diagnostik prävalenter Erkrankungen der Zahnhartgewebe, z. B. Karies, Erosion oder Molaren-Inzisiven-Hypomineralisationen (MIH), in zahllosen klinischen Studien und Laboruntersuchungen überprüft wurden und werden. Gut designte Studien zur Genauigkeit (Validität) oder der Befundreproduzierbarkeit (Reliabilität) liegen für seltene Erkrankungen der Zähne nicht vor.

Weiterführend ist darauf hinzuweisen, dass strategische Therapieentscheidungen im Rahmen von Verlaufskontrollen besser getroffen werden können. Damit sollte es gelingen, Veränderungen in der Dentition objektiver einschätzen zu können. Dies erfordert ggf. die Anfertigung von intraoralen Fotografien oder Modellen bzw. 3D-Scans.

Röntgenologische Diagnostik. Seltene Erkrankungen der Zähne gehen typischerweise mit spezifischen röntgenologischen Befunden einher, welche in den Kapiteln zu den jeweiligen Erkrankungen präzisiert werden. Unter Verweis auf die generalisierte Ausprägung stellt die Panoramaschichtaufnahme oftmals die Projektionstechnik der Wahl dar, um indikationsgerecht therapierelevante Fragen beantworten zu können.

Genetische Diagnostik. Zahlreiche seltene Krankheiten haben eine spezifische monogene oder chromosomale Ursache. Wichtige Hinweise auf eine primär genetisch verursachte Zahnerkrankung sind ungewöhnliche generalisierte Symptomkonstellationen, ein früher Beginn, das Vorliegen einer Multisystemerkrankung oder eines syndromalen Krankheitsbildes oder das gehäufte Auftreten eines ungewöhnlichen, ähnlichen Krankheitsbildes bei mehreren Familienangehörigen. Bei Verdacht auf eine genetisch bedingte Erkrankung soll eine sorgfältige Familienanamnese erhoben werden. Diese umfasst die Recherche nach identischen Zustandsbildern bei Geschwistern, Eltern, Großeltern und weiteren Angehörigen in mehreren Generationen. Bestenfalls kann anhand des vorhandenen Phänotyps ein Stammbaum konstruiert werden, welcher Hinweise auf einen spezifischen (z. B. dominanten oder rezessiven) Erbgang erlaubt. Oft sind die Erkrankung und Merkmalsträger in einer Familie bekannt und die betreffende Person wird bereits mit einer entsprechenden Verdachtsdiagnose in der Praxis vorgestellt. Für eine klinische Eingrenzung einer Verdachtsdiagnose, welche für die fokussierte genetische Diagnostik essenziell ist, sollte eine Vorstellung in einer medizinisch-genetischen Ambulanz oder Praxis erfolgen. Bei weiter bestehendem Verdacht auf eine primär genetische Ursache soll nach genetischer Beratung

und mit dem Einverständnis der betroffenen Personen/Familie die zahnärztliche Diagnostik durch eine humangenetische Untersuchung mit dem Ziel einer molekularen Diagnosestellung ergänzt werden [Bloch-Zupan et al. 2023]. Eine vermutete monogene Krankheit wird in der Regel über eine massiv-parallele Sequenzierung untersucht, eine chromosomal-genomische Krankheit primär über eine (molekular-)zytogenetische Untersuchung. Eine exakte genetische Diagnose liefert essenzielle Informationen zur klinischen Ausprägung der Erkrankung, zu potenziellen Komplikationen und einer möglichen Betroffenheit anderer Organsystem sowie zur Prognose. Die Kenntnis dieser Information ist oft auch ein zentraler Faktor bei der Auswahl unterschiedlicher Therapieoptionen. Zu berücksichtigen ist, dass ein unauffälliger genetischer Befund eine genetische Ursache nicht ausschließt; ggf. können weiterführende Analysen auf Forschungsbasis durchgeführt werden. Bei Nachweis einer genetisch verursachten Zahnerkrankung ist eine genetische Beratung notwendig.

Darlegung der Evidenzgrundlage: Die Diagnostik von seltenen Erkrankungen der Zähne ist komplex und erfordert eine interdisziplinäre Zusammenarbeit. Mit Blick auf den genetischen Hintergrund von seltenen Erkrankungen der Zähne ist eine humangenetische Diagnostik sinnvoll [Bloch-Zupan et al. 2023]. Hier ist gleichermaßen auf die AWMF-Leitlinie „Humangenetische Diagnostik und genetische Beratung“ zu verweisen (AWMF-Registernummer 078-015 (S2k). Dieses grundlegende, diagnostische Vorgehen reflektiert die gute klinische Praxis, ist Bestandteil multipler Fallberichte bzw. -serien und wurde daher im Expertenkonsens formuliert. Wissenschaftliche Studien zur Validität und Reliabilität der Diagnostik liegen nicht vor.

Begründung des Empfehlungsgrades mit Darlegung der Abwägung von Nutzen und Schaden der Intervention: Die Diagnostik einer Erkrankung ist Voraussetzung für eine adäquate, interdisziplinäre/ interprofessionelle Beratung und Betreuung. Darin liegt der Nutzen für Betroffene von seltenen Erkrankungen der Zähne. Röntgenologische Untersuchungen gehen mit einer Exposition von ionisierenden Strahlen einher, welche für konventionelle Aufnahmeformate im zahnärztlichen Bereich als gering einzustufen sind. Die humangenetische Diagnostik erfordert die Entnahme einer Blutprobe. Insgesamt kann geurteilt werden, dass der diagnostische Nutzen die wenigen Risiken bzw. sehr geringen gesundheitlichen Schäden überwiegt.

2. Konsensbasierte Empfehlung (2024 neu)	
Bei klinisch-röntgenologischem Verdacht auf eine genetische Ursache einer seltenen Erkrankung der Zähne sollte – in der Regel in Kombination mit der klinischen Vorstellung in einer genetischen Praxis bzw. Ambulanz – eine humangenetische Diagnostik erfolgen.	**Empfehlungsgrad** ⇑
Betrachteter Endpunkt: -	
Evidenzquellen/Literatur: Expertenkonsens.	
Qualität der Evidenz (GRADE): Nicht anwendbar.	
Abstimmungsergebnis: 21x Zustimmung/ 2x Ablehnung/ 4x Enthaltung 91,3 % Konsensstärke (ohne Enthaltungen)	**Konsens**

4.5 Prävention oraler Begleiterkrankungen

Die Prävention von erworbenen Zahnhartsubstanzdefekten, z. B. Karies oder Erkrankungen der parodontalen Gewebe, z. B. Gingivitis und Parodontitis, genießt in der Zahnärzteschaft eine hohe Priorität. Dies ist durch mehrere Leitlinien und evidenzbasierte Empfehlungen umfassend gestützt. Auf diese Evidenzressourcen wird im Kapitel 3 verwiesen. Für Betroffene von seltenen Erkrankungen der Zähne sind die zahnärztlichen Präventionsempfehlungen gleichermaßen gültig und mitunter sogar von größerer Tragweite. Dies lässt sich an einfachen Beispielen illustrieren: Im Fall von genetisch bedingten Zahnhartsubstanzdefekten liegen oftmals irreguläre Oberflächenverhältnisse, deutliche Schmelzeinbrüche, Dentinexpositionen oder Hypersensitivitäten vor, welche die Biofilmadhärenz im Vergleich zu gesunden Zähnen begünstigen und damit der Umsetzung einer regulären häuslichen Zahn- und Mundpflege konträr entgegenstehen (siehe z. B. Abbildung 19). Dies kann das Risiko für biofilm-assoziierte Erkrankungen deutlich erhöhen und führt zu einer weiteren Benachteiligung der Betroffenen von seltenen Erkrankungen der Zähne. Dies signalisiert einen erhöhten Präventionsbedarf in dieser Bevölkerungsgruppe. Auch ist darauf zu verweisen, dass diese Präventionsbedarfe lebenslang bestehen bleiben und sich lediglich die Prioritäten verschieben. Während im Kindes- und Jugendalter die Primärprävention – bei atypischen Verhältnissen – umzusetzen ist, muss im Erwachsenenalter der Erhalt der z.T. umfangreichen Zahnersatzmaßnahmen suffizient begleitet werden. In jeder Altersphase müssen die präventiven Bemühungen darauf abgestellt sein, das Kariesrisiko niedrig zu halten und die parodontale Strukturen gesund zu erhalten. Dies ist eine überdurchschnittliche und lebenslange Herausforderung.

Darlegung der Evidenzgrundlage: Die zahnärztliche Präventivbetreuung im häuslichen und professionellen Bereich steht außer Frage und schließt Betroffene von seltenen Erkrankungen der Zähne selbstverständlich mit ein, obwohl Studien diese besondere Gruppe an Betroffenen typischerweise nicht berücksichtigten. Demzufolge liegen derzeit keine konkreten Präventionsdaten für Betroffene von seltenen Erkrankungen der Zähne vor. Während seltene bzw. genetisch bedingte Erkrankungen der Zähne derzeit nicht verhindert werden können, so ist heute die Initiation bzw. das Fortschreiten verhaltensabhängiger Zahnerkrankungen, z. B. Karies, Gingivitis und Parodontitis, weitestgehend vermeidbar, zumindest jedoch minimierbar. Diese Feststellung ist grundsätzlich auf Betroffene von seltenen Erkrankungen der Zähne übertragbar und zielt auf die Abwendung weiterer Zahnschäden ab. Da wissenschaftliche Daten zur Karies-, und Gingivitis-/Parodontitis-Prävention für Betroffene von seltenen Erkrankungen der Zähne weitgehend fehlen, wurde die Schlüsselempfehlung im Expertenkonsens abgestimmt.

Begründung des Empfehlungsgrades mit Darlegung der Abwägung von Nutzen und Schaden der Intervention: Der Nutzen zahnärztlicher Präventionsmaßnahmen ist klar belegt und geht allenfalls mit minimalen Risiken und keinen Schäden einher.

3. Konsensbasierte Empfehlung (2024 neu)	
Betroffene von seltenen Erkrankungen der Zähne sollen lebenslang risiko-orientiert intensivprophylaktisch betreut werden, um eine bestmögliche Mundgesundheit zu erhalten.	**Empfehlungsgrad** ⇑⇑
Betrachteter Endpunkt: Karies-, Gingivitis- und Parodontitis-Prävention, Vermeidung von Begleiterkrankungen der Zähne	
Evidenzquellen/Literatur: Expertenkonsens. Leitlinien zur Karies-, Gingivitis- und Parodontitis-Prävention, siehe auch Kapitel 3	
Qualität der Evidenz (GRADE): Nicht anwendbar.	
Abstimmungsergebnis: 26x Zustimmung/ Keine Ablehnung/ Keine Enthaltung 100 % Konsensstärke	**Starker Konsens**

4.6 Lokal- und Allgemeinanästhesie

Die Notwendigkeit von Sedierungen bzw. Behandlungen in Allgemeinanästhesie/Intubationsnarkose (ITN) zur konservierend-chirurgischen Gebisssanierung ist insbesondere für kindliche und jugendliche Betroffene von unterschiedlichen seltenen Erkrankungen der Zähne dokumentiert. Dieses Vorgehen zielt auf die Ermöglichung einer zahnärztlichen Versorgung ab, wenn die Kooperationsfähigkeit des Kindes nicht vorhanden ist. Als hauptsächliche Indikation für die Durchführung einer Zahnsanierung in Allgemeinanästhesie gelten umfangreiche Therapiebedarfe, z. B. multiple Restaurationen und/oder Extraktionen, welche nicht im Rahmen einer schrittweisen Behandlung mit bzw. ohne Lokalanästhesie umgesetzt werden können.

Indikationen für die Nutzung eines Behandlungssetting in Allgemeinanästhesie bei Betroffenen von seltenen Erkrankungen im Kindesalter bis 12 Jahre:

- Umfangreiche konservierend-chirurgische Therapiebedarfe
- Behandlungsumfang überschreitet Behandlungsbereitschaft
- Fehlende Kooperation für die schrittweise Behandlung in in örtlicher Betäubung (Lokalanästhesie)

Darlegung der Evidenzgrundlage: Die zahnärztliche Therapie ist insbesondere bei generalisierten Befunden im Kindes- und Jugendalter möglicherweise nur schwer oder auch gar nicht unter der Zuhilfenahme der Lokalanästhesie umsetzbar. Daher ist der Einsatz der Allgemeinanästhesie im Einzelfall erforderlich und in der Literatur auch für Betroffene von seltenen Erkrankungen der Zähne fallbasiert beschrieben (u. a. Kapitel 5.7.2.1; Kapitel 6.7.3.1; Kapitel 9.8.4).

Begründung des Empfehlungsgrades mit Darlegung der Abwägung von Nutzen und Schaden der Intervention: Zu betonen ist, dass die Indikationsstellung zu allgemein-anästhesierenden

Verfahren immer als ultima ratio zu betrachten ist. Als Nutzen für den Gebrauch der Allgemeinanästhesie ist zu formulieren, dass dieses Vorgehen die Fertigung von Restaurationen auch bei wenig oder gar nicht kooperativen Heranwachsenden ermöglicht. Umgekehrt sind unterschiedliche Risiken für die Allgemeinanästhesie beschrieben, [z. B. Habre et al. 2017, von Ungern-Sternberg et al. 2010].

4. Evidenzbasierte Empfehlung (2024 neu)	
Für Betroffene mit umfangreichen Therapiebedarfen kann eine Zahnsanierung in Allgemeinanästhesie (z. B. Sedierung, Intubationsnarkose) erfolgen, wenn eine Behandlung anderweitig nicht möglich ist.	**Empfehlungsgrad** ⇔
Betrachteter Endpunkt: Schmerzausschaltung & Ermöglichung einer indizierten zahnärztlichen Versorgung bei fehlender Kooperativität.	
Evidenzquellen/Literatur: Kapitel 5.7.2.1; Kapitel 6.7.3.1; Kapitel 9.8.4	
Qualität der Evidenz (GRADE): ⊕⊖⊖⊖/ Sehr niedrig (Fallberichte verfügbar)	
Abstimmungsergebnis: 27x Zustimmung/ Keine Ablehnung/ Keine Enthaltung 100 % Konsensstärke	**Starker Konsens**

4.7 Konzept der Full-Mouth Rehabiliation

Der therapeutische Ansatz der (Wieder)Herstellung von Funktion und Ästhetik in der gesamten Dentition ist immer dann indiziert, wenn generalisierte Befunde eine normgerechte Okklusion, Funktion und Ästhetik verhindern. Dies kann prinzipiell aus verschiedenen Gründen und zu verschiedenen Alterszeitpunkten der Fall sein. Da seltene Erkrankungen der Zähne zumeist mit Befunden einhergehen, welche alle Milch- und bleibenden Zähne gleichermaßen betreffen, ist das Konzept der „Full-Mouth-Rehabilitation“ in vielen Fällen integraler Bestandteil der zahnärztlichen Behandlungsstrategie bei Betroffenen von seltenen Erkrankungen der Zähne. Dies schließt die Berücksichtigung erhaltungsfähiger Milch- und bleibenden Zähne genauso wie die (Wieder)Herstellung einer normgerechten Zahnform, Okklusion und Ästhetik mit ein. Das Konzept kommt unter Zuhilfenahme unterschiedlicher Restaurationsformen in allen Altersgruppen zum Einsatz.

4.8 Literaturverzeichnis

Bloch-Zupan, A., Rey, T., Jimenez-Armijo, A., Kawczynski, M., Kharouf, N., consortium, O. R.*, et al.* Amelogenesis imperfecta: Next-generation sequencing sheds light on Witkop's classification. Front Physiol. 2023;14:1130175. 10.3389/fphys.2023.1130175.

Habre, W., Disma, N., Virag, K., Becke, K., Hansen, T. G., Johr, M.*, et al.* Incidence of severe critical events in paediatric anaesthesia (APRICOT): a prospective multicentre observational study in 261 hospitals in Europe. Lancet Respir Med. 2017;5(5):412-425. 10.1016/S2213-2600(17)30116-9.

von Ungern-Sternberg, B. S., Boda, K., Chambers, N. A., Rebmann, C., Johnson, C., Sly, P. D., & Habre, W. . Risk assessment for respiratory complications in paediatric anaesthesia: a prospective cohort study. Lancet. 2010; 376(9743): 773–783. https://doi.org/10.1016/S0140-6736(10)61193-2.

5 Dentinogenesis imperfecta (DI)

5.1 Definition

Die Dentinogenesis imperfecta (DI) ist eine genetisch bedingte Erkrankung der Zähne, welche entweder das DSPP-Gen (DI ohne Osteogenesis imperfecta) oder das COL1-Gen (DI mit Osteogenesis imperfecta) betrifft, und vordergründig mit strukturellen Veränderungen im Dentin einhergeht (Tabelle 13) und (Tabelle 14). Typischerweise liegen zusätzlich pathologische Veränderungen im Bereich der Schmelz-Zement-Grenze und des Zahnschmelzes vor. Klinische Leitsymptome sind die ästhetisch beeinträchtigende, bläulich-gräulich-bräunliche-bernsteinähnliche Dentinfärbung und eine mehr oder weniger rasch eintretender Abnutzung von Schmelz und Dentin. Ohne zahnärztliche Intervention ist eine kontinuierliche, unphysiologische Abnutzung der Zahnkronen zu erwarten, welche mit einer Bisssenkung und einem Funktionsverlust der Dentition einhergeht.

Tabelle 13 Kurzcharakterisierung der Dentinogenesis imperfecta.

Dentinogenesis imperfecta (DI)
Dentin-Sialophosphoprotein (DSPP) oder Kollagen vom Typ 1A1 (COL1A1)/Kollagen vom Typ 1A2 (COL1A2)
ICD-10-GM-2020 K00.5 Hereditäre Störungen der Zahnstruktur, anderenorts nicht klassifiziert
ICD-11 LA30.8 Dentinogenesis imperfecta
Orphanet-Nr.: 49042 https://www.orpha.net/consor/cgi-bin/OC_Exp.php?lng=DE&Expert=49042

5.2 Genetik und Pathophysiologie

Mehrheitlich lassen sich Betroffene von einer DI in zwei Gruppen unterteilen (Tabelle 14). Am häufigsten vorkommend sind Formen der DI ohne Mitbeteiligung des Knochens. Deutlich seltener sind Betroffene anzutreffen, welche eine DI bei gleichzeitigem Vorliegen einer Osteogenesis imperfecta – allgemein auch als Glasknochenkrankheit bekannt – aufweisen. In diesen Fällen wird auch von einer syndrom-assoziierten DI gesprochen [Kim und Simmer 2007]. Jüngst wurden Fälle publiziert, die mit einer Gehörlosigkeit einhergingen (Tabelle 14).

Die Ursache für eine DI ohne Osteogenesis imperfecta sind primär Mutationen mit der Lokation im Gen 4q22.1 anzusehen, welche das Dentin-Sialophosphoprotein (DSPP) kodieren [Lee et al. 2013]. Das DSPP ist ein Hauptbestandteil der nicht-kollagenen Proteine und wird im Dentin in einer Menge exprimiert, die hundertmal höher ist als in anderen Körpergeweben [Hart und Hart 2007]. Durch die proteolytische Spaltung von DSPP entstehen das Dentin-Sialoprotein – DSP, das Dentin-Glycoprotein – DGP und das Dentin-Phosphoprotein – DPP [Goldberg et al. 2011]. Diese Proteine (DSP, DGP und DPP) spielen wiederum eine wichtige, regulatorische Rolle in der Dentinbildung [Butler 1998].

Tabelle 14 Klassifizierung der Dentinogenesis imperfecta unter Zuhilfenahme der Klassifikation nach Shields et al. [1973] und der Angaben aus der OMIM-Datenbank (https://www.omim.org/).

Klassifikation	MIM Nummer	Gen-Lokalisation	Kodiertes Protein
Dentinogenesis imperfecta *mit* Osteogenesis imperfecta			
Dentinogenesis imperfecta, Shields-Typ I	#166200	17q21.33	COL1A1
Dentinogenesis imperfecta Shields-Typ I	#166220	17q21.33 7q21.3	COL1A1 COL1A2
Dentinogenesis imperfecta *ohne* Begleiterkrankung			
Dentinogenesis imperfecta, Shields-Typ 2	#125490	4q22.1	DSPP
Dentindysplasie, Shields-Typ 2	#125420	4q22.1	DSPP
Dentinogenesis imperfecta, Shields-Typ 3	#125500	4q22.1	DSPP
Dentinogenesis imperfecta *mit* Taubheit			
Dentinogenesis imperfecta (DGI1/DFNA39-Syndrom)	#605594	4q22.1	DSPP

Liegt eine DI in Kombination mit einer Osteogenesis imperfecta vor, so ist mit Blick auf die Genetik auszuführen, dass die Erkrankung einem autosomal-dominanten Erbgang folgt und Mutationen im COL1A1-Gen (Lokalisation 17q21.33) oder COL1A2-Gen (Lokalisation 17q21.3) betroffen sind. Beide Gene kodieren das Kollagen Typ 1, welches ein wesentlicher Bestandteil der organischen Dentinmatrix und des Knochens ist. Strukturell ist Kollagen Typ 1 eine Dreifachhelix, die zwei proα1(I)-Ketten und eine proα2(I)-Kette enthält. Die beiden Ketten werden von den COL1A1- und COL1A2-Genen kodiert. Der Aufbau der Kollagen-Dreifachhelix beginnt am C-Terminus und verläuft hin zum N-Terminus. Mutationen am C-Terminus sind in der Regel mit einem ungünstigeren Phänotyp verbunden im Vergleich zu Mutationen, die näher am N-Terminus liegen [Steiner et al. 1997-2006].

5.3 Klinisches Erscheinungsbild und Leitsymptome

Das klinische Erscheinungsbild einer DI geht mit unterschiedlichen Phänotypen einher (Abbildung 2 bis Abbildung 6). Als Leitsymptome gelten pathologische Schmelzverluste und das bernsteinfarbene bis bläulich-gräulich-bräunliche Erscheinungsbild der Zähne. Das Spektrum der zu beobachtenden Zustandsbilder am Zahnschmelz reicht von einer reduzierten oder weitgehend normalen Schmelzdicke bis hin zu einem vollständigen Fehlen von Zahnschmelz (Abbildung 6). Da die hartgewebige Verbindung im Bereich der Schmelz-Dentin-Grenze normabweichend ist, können unter Umständen rasch nach Beginn der kaufunktionellen Belastung Abplatzungen von Anteilen des Zahnschmelzes auftreten. Dies ist sowohl in der primären als auch bleibenden Dentition zu beobachten. Damit wird das strukturgeschädigte Dentin exponiert und es kommt neben weiteren Abnutzungen im Schmelz auch zu einem stetigen Verlust von Dentin. Ohne zahnärztliche Intervention tritt eine

kontinuierliche, übermäßige Abnutzung ein, welcher bereits im Kindesalter beginnen kann und zu einer kieferorthopädisch bzw. prothetisch nur schwer zu korrigierenden Bisssenkung führt [Barron et al. 2008, Kim und Simmer 2007]. Die Zahnfarbe bei einer DI ist im Vergleich zum gesunden Zahn deutlich dunkler. Dieser Effekt entsteht vordergründig durch das strukturell und farblich veränderte Dentin und wird des Weiteren durch den in der Quantität reduzierteren Zahnschmelz verstärkt. Im Fall von fehlendem Zahnschmelz erscheint das Dentin bernsteinfarben. Ist Zahnschmelz vorhanden, nehmen die Zähne individuell unterschiedlich eine bläuliche, gräuliche oder bräunliche Färbung an.

Da die DI eine genetisch bedingte Strukturstörung der Zahnhartsubstanz ist, weisen typischerweise alle Zähne in beiden Dentitionen ein identisches Erscheinungsbild auf. Individuelle Unterschiede zwischen Milchzähnen und bleibenden Zähnen bestätigen diese Faustregel. Häufig sind die Milchzähne im Vergleich zu den bleibenden Zähnen ausgeprägter betroffen.

Abbildung 2 Klinisches Erscheinungsbild einer 4-jährigen Patientin, welche von Osteogenesis und Dentinogenesis imperfecta/Shields-Typ 1 betroffen ist. Die Zahnfarbe erscheint aufgrund des bernsteinfarbenen Dentins gelb-bräunlich.

Abbildung 3 Klinisches Zustandsbild einer 3-Jährigen mit Dentinogenesis imperfecta/Shields-Typ 2. Das klinische Bild zeigt eine weitgehend reguläre Ausbildung der Milchzahnkronen bei reduzierter Schmelzdicke. Die Funktionalität der Zähne ist eingeschränkt und zeigt an den Inzisalkanten der Schneidezähne und im Bereich von Okklusionskontakten Zahnhartsubstanzverluste. Die Ästhetik der Zähne ist normabweichend.

Abbildung 4 Klinisches Zustandsbild einer 7-Jährigen mit Dentinogenesis imperfecta/Shields-Typ 2. Das klinische Bild offenbart fehlenden Zahnschmelz an den Milchmolaren und ersten bleibenden Molaren bei einer bernsteinfarbenen Dentinfarbe. Die Funktionalität aller Seitenzähne ist eingeschränkt und insbesondere im Bereich der Kauflächen durch ausgeprägte Zahnhartsubstanzverluste gekennzeichnet, die mit einer deutlichen Bisssenkung einhergehen.

Abbildung 5 Klinisches Zustandsbild einer 18-jährigen mit Dentinogenesis imperfecta/Shields-Typ 2. Das klinische Bild zeigt ein normabweichendes Erscheinungsbild aller bleibenden Zähne. Zudem weisen die bernsteinfarbenen Zähne mehr oder weniger deutliche Abnutzungen der Zahnhartsubstanz auf. Die Funktionalität und Ästhetik sind eingeschränkt. Die Panoramaschichtaufnahme offenbart an allen bleibenden Zähnen eine Obliteration des Pulpakavums.

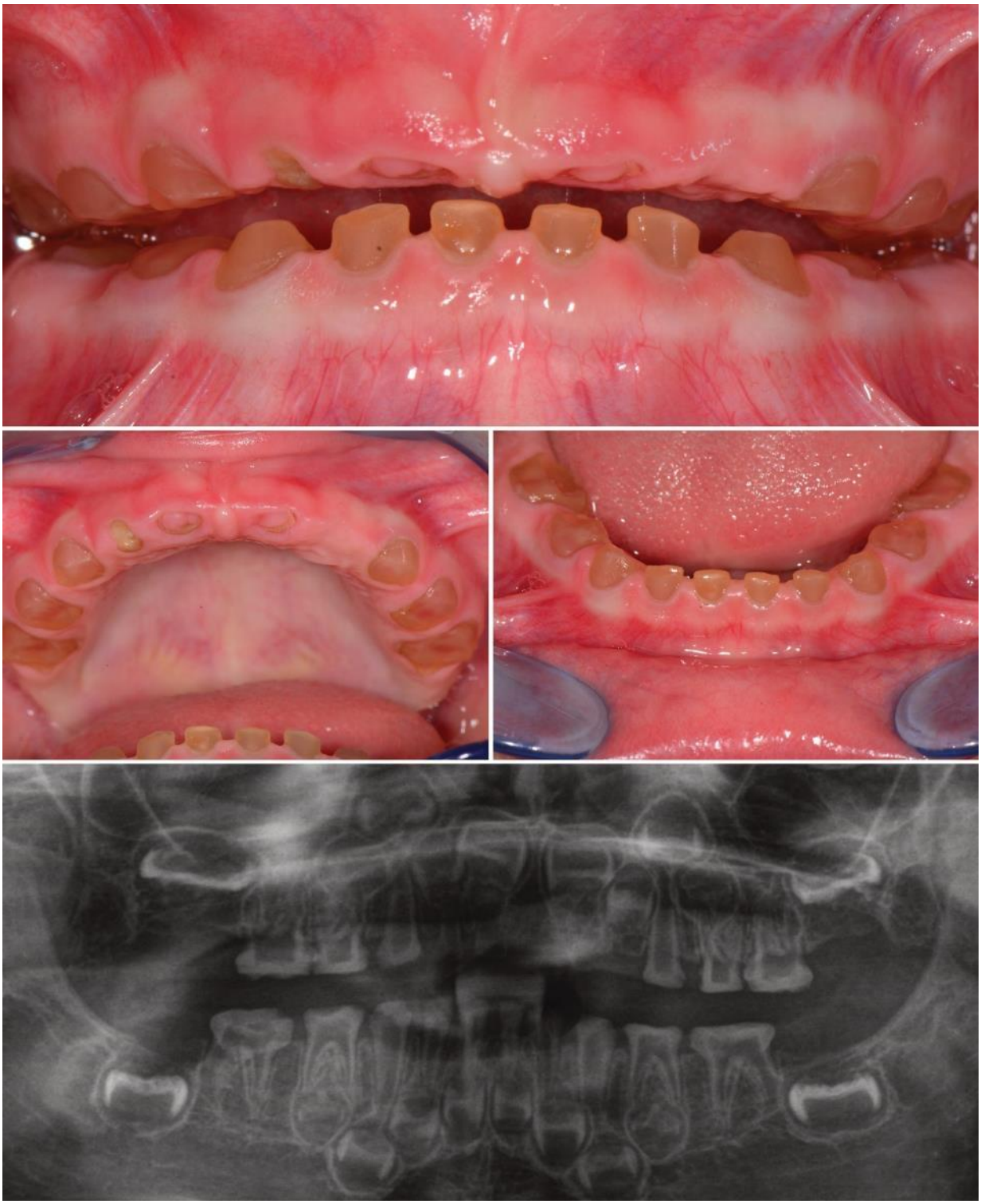

Abbildung 6 Klinisches Zustandsbild einer 3-Jährigen mit Dentinogenesis imperfecta/Shields-Typ 3. Das klinische Bild umfasst deutlich zu klein ausgebildete Milchzahnkronen bei welchen zudem Pulpaexpositionen vorliegen. Dies geht mit einer sehr geringen Dentindicke und weitgehend fehlender Schmelzbildung im Röntgenbefund einher (D). Das charakteristische röntgenologische Erscheinungsbild der „Muschelzähne“ führte zu der englisch-sprachigen Bezeichnung der „Shell teeth“. Die Funktionalität der Zähne bzw. Dentition ist gravierend eingeschränkt und weist eine deutliche Bisssenkung und eingeschränkte Funktionalität auf. Zudem weicht die Ästhetik der Zähne aufgrund des bernsteinfarbenen Dentins gravierend von der Norm ab.

Tabelle 15 Übersicht dokumentierter Symptome bzw. Befunde, welche für Betroffene mit einer Dentinogenesis imperfecta in den inkludierten Fallberichten (N=55) berichtet wurden. Anmerkung: Doppelnennungen sind möglich, da in einem Fallbericht mehrere Fälle aus unterschiedlichen Altersphasen dargestellt sein können.

Symptomhäufigkeit in Fallberichten	**Milchgebiss** (N=15)	**Wechsel-gebiss** (N=16)	**Jugendl.-bleib. Gebiss** (N=18)	**Bleibendes Gebiss** (N=18)	**Total** (N)
Reduzierte Ästhetik	12	14	18	16	60
Abnutzung (tooth wear)	12	14	15	16	57
Bisssenkung	4	6	10	12	32
Pulpaobliteration	5	6	10	9	30
Karies	3	3	8	8	22
Funktionseinschränkung	3	4	7	8	22
Pulpa-Anomalien	2	4	7	4	17
Taurodontismus	2	3	7	4	16
Wurzel-Anomalien	2	4	7	4	17
Kieferfehlstellung	2	3	7	4	16
Zahnverlust	2	3	1	9	15
Zahnfehlstellung	2	2	5	2	11
Gingivitis	1	2	4	2	9
Abszess/Fistel/apikale Parodontitis	4	2	3	2	11
Schmerz	2	1	1	3	7
Zahnform-Anomalie	-	-	4	2	6
Zahnunterzahl	2	2	1	1	6
Defizitäre Mundhygiene	1	1	2	1	5
Reduzierte Lebensqualität	-	-	1	2	3
Resorption	-	1	1	1	3
Hypersensibilität	-	-	2	-	2
Impaktierte Zähne	-	-	1	1	2
TMD	-	-	1	1	2
Hypoplastischer Kieferknochen	1	1	-	-	2
Verlagerte Zähne	-	-	1	-	1
Oligodontie	-	-	-	-	0
Anodontie	-	-	-	-	0
Zahnüberzahl	-	-	-	-	0
Abweichung Zahndurchbruch	-	-	-	-	0
Zahnlockerung	-	-	-	-	0
Parodontitis/BOP	-	-	-	-	0
Parodontitis/CAL/ST	-	-	-	-	0
Parodontitis/RAL	-	-	-	-	0
LKG–Spalte	-	-	-	-	0
Hyposalivation	-	-	-	-	0

Neben der vorangegangenen empirischen Beschreibung der klinischen Symptome und Befunde wurden im Rahmen der Literaturrecherche und -sichtung relevante zahnärztliche Symptome anhand der inkludierten Fallberichte (Studientyp: Fallberichte, N=55) systematisch dokumentiert. Die Tabelle 15 stellt dazu einen Überblick bereit, welche die Symptome in den jeweiligen Phasen der Gebissentwicklung bzw. den Altersgruppen der Häufigkeit nach listet.

Als altersübergreifende Leitsymptome der DI gelten

- eine reduzierte Ästhetik,
- eine unphysiologisch schnelle Abnutzung bzw. Zahnhartsubstanzverluste in Schmelz und Dentin,
- Bisssenkungen und
- Pulpaobliterationen,

welche generalisiert in der primären und bleibenden Dentition auftreten.

Nicht unerwähnt bleiben darf, dass in allen Altersphasen dentogene Entzündungen (Fistel, Abszess, Parodontitis apicalis o. ä.) und Zahnverluste dokumentiert wurden. Dies signalisiert, dass bei Betroffenen keinesfalls alle Zähne erhaltungsfähig sind, Zahnverluste eintreten und Zahnersatzmaßnahmen notwendig werden. Auch ist auf begleitende kariöse Destruktionen aufmerksam zu machen. Darüber hinaus gibt es eine Reihe von Begleitbefunden, welche möglicherweise nicht in allen Fällen dokumentierbar sind und als Ausdruck des heterogenen, klinischen Erscheinungsbildes bzw. des individuellen Phänotyps zu interpretieren sind.

5.4 Epidemiologie

Die DI gehört zu den häufiger anzutreffenden Zustandsbildern unter den seltenen Erkrankungen der Zähne. Allerdings ist darauf zu verweisen, dass keine repräsentativen epidemiologischen Studien verfügbar sind, welche die Prävalenz auf Populationsebene schätzten. Mit Blick in die Angaben aus der verfügbaren Literatur [Kim und Simmer 2007, Witkop 1957] lässt sich ableiten, dass am häufigsten DI-Formen ohne Mitbeteiligung des Knochens vorkommen. Hier werden Häufigkeiten von etwa 1:6.000-8.000 angenommen. Deutlich seltener sind Betroffene anzutreffen, welche eine DI bei gleichzeitigem Vorliegen einer Osteogenesis imperfecta aufweisen. Für diese klinischen Fälle wird die Häufigkeit in der Bevölkerung auf 1:10.000-20.000 geschätzt.

Der Versuch einer Häufigkeitsschätzung wurde in einer retrospektiven Beobachtungsstudie aus Frankreich mit 8830 Panoramaröntgenaufnahmen unternommen, welche nach radiologischen Kriterien bezüglich des Auftretens einer DI untersucht wurden. In dieser Publikation wurde eine Prävalenz von 0,057 % dokumentiert [Cassia et al. 2017].

5.5 Diagnostik

Klinisch-röntgenologische Diagnostik. Die klinische Erkennung einer DI ist für den erfahrenen Zahnarzt eine Blickdiagnose [Heinrich-Weltzien et al. 2016]. Als Leitsymptome gelten die typische Farbgebung der Zähne in Verbindung mit den beschriebenen Schmelzabbrüchen (Abbildung 2 bis Abbildung 5), wobei alle Zähne in der primären bzw. der bleibenden Dentition prinzipiell ein weitgehend identisches Erscheinungsbild aufweisen müssen. Anzumerken ist, dass die individuelle Ausprägung einer DI bei einem Betroffenen in der bleibenden Dentition möglicherweise weniger schwerwiegend im Vergleich zum Milchgebiss ist. Weiterführend ist darauf hinzuweisen, dass strategische Therapieentscheidungen besser im Rahmen von

Verlaufskontrollen getroffen werden können. Damit sollte es gelingen, Veränderungen bzw. erwartbare Zahnhartsubstanzverluste objektiver einschätzen zu können.

Aus röntgenologischer Sicht stellen Pulpaobliterationen und Normabweichungen von der Kronen- und Wurzelform weitere Charakteristika dar. Als ein seltener Sonderfall gelten „Shell teeth“ (Muschelzähne), welche mit weit geöffneten Pulpenkaven im Röntgenbild während der Zahnentwicklung einhergehen und klinisch bereits im Kleinkindalter entwicklungsbedingte Pulpa-Expositionen aufweisen können (Abbildung 6). „Shell teeth“ [z. B. Sapir und Shapira 2001, Tsai et al. 2003, Sologova et al. 2020] sind ausschlaggebend für die Diagnose einer DI vom Shields-Typ 3 (Tabelle 14).

Mit Blick auf die oft fehlende genetische Untersuchung beim Vorliegen einer DI erscheinen Fehl-Klassifizierungen anhand des Phänotyps möglich. In dem Fallbericht von Kaur et al. [2021] wird eine DI vom Shields Typ 2 berichtet, wobei die klinischen Fotos und Röntgenbilder („Shell teeth“) eine DI vom Typ 3 nahelegen. Dies unterstreicht die Notwendigkeit von genetischen Untersuchungen, um Fehldiagnosen zu vermeiden.

Aus differentialdiagnostischer Perspektive kommen vordergründig alle erworbenen Zahnhartsubstanzdefekte, wie z. B. Karies, Erosionen, Abrasionen, oder entwicklungsbedingte Strukturstörungen in Betracht. Bei den erworbenen Zahnhartsubstanzdefekten sind generalisierte karies- oder erosions-bedingte Destruktionen denkbar. Vordergründig ist hier auf den Formenkreis der frühkindlichen Karies zu verweisen. Allerdings fehlt im Fall der frühkindlichen Karies typischerweise die DI-assoziierte Farbgebung. Zudem ist kariöses Dentin im Regelfall weich und weist einen Biofilm insbesondere im Bereich kariöser Kavitationen auf. Als weitere Differentialdiagnosen sind andere generalisierte Strukturstörungen, wie z. B. die AI, zu berücksichtigen. Die Differenzierung gelingt auch hier anhand der Leitsymptome Farbe, Abnutzung und Oberflächenbeschaffenheit des Zahnes, welche trotz der generalisierten Ausprägung von DI und AI klar voneinander abweichen.

Genetische Diagnostik. Im Fall des Verdachts auf eine genetisch bedingte Erkrankung soll eine sorgfältige Familienanamnese erhoben werden. Diese umfasst die Recherche nach identischen Zustandsbildern in der Eltern- und Großelterngeneration sowie im erweiterten familiären Umfeld. Optimalerweise kann anhand des vorhandenen Phänotyps ein Stammbaum (engl. Pedigree) konstruiert werden, welcher neben den Kindern die Eltern- und Großelterngenerationen und deren Abkömmlinge umfasst. Oft sind die Erkrankung und Merkmalsträger bekannt und die betreffende Person wird mit einer entsprechenden Verdachtsdiagnose bereits in der Praxis vorgestellt. Aus heutiger Sicht sollte die zahnärztliche Diagnostik durch eine genetische Untersuchung flankiert werden, mit dem Ziel das betreffende Gen und die genetische Variante korrekt zu identifizieren. Dies lässt Schlüsse über die klinische Ausprägung der Erkrankung sowie die Prognose zu. Die Kenntnis dieser Information beeinflusst möglicherweise auch die Therapiewahl.

Klassifikation der DI. Auf Grundlage des Phänotyps unterbreitete Shields et al. [1973] einen pragmatischen Klassifikationsvorschlag und differenzierte die DI in drei Typen:

- Typ 1: DI mit Osteogenesis imperfecta
- Typ 2: DI ohne Osteogenesis imperfecta
- Typ 3: DI ohne Osteogenesis imperfecta, Ausprägung mit „Shell-Teeth”

Der Klassifikationsvorschlag von Shields et al. [1973] ist mittlerweile nicht unumstritten, so dass Vorschläge zur Optimierung unterbreitet wurden [de la Dure-Molla et al. 2015, Simmer et al. 2022]. Eine Klassifizierung der DI unter Zuhilfenahme von genetischen Angaben (MIM-Nummer) aus der OMIM-Datenbank erscheint prinzipiell zeitgemäßer (Tabelle 14), welche

eine Differenzierung nach dem Genotyp zulässt. Wie bereits zuvor ausgeführt, liegt der DI entweder eine Mutation in den DSPP- COL1A1- oder COL1A2-Genen zugrunde. Anzumerken ist an dieser Stelle, dass Mutationen an unterschiedlichen Genabschnitten auftreten können, was wiederum mit divergierenden Funktionalitäten des jeweiligen Proteins potenziell einhergeht und schlussendlich die Vielfalt der DI im klinischen Erscheinungsbild erklärt. Außerdem gibt es auch Beschreibungen von Familien mit Dentin-Defekten auf der Lokation 4q22.1, in denen jedoch keine DSPP-Genmutation identifiziert werden konnte [Beattie et al. 2006, Malmgren et al. 2004]. Allein die Feststellung, dass dieselbe Mutation unterschiedliche Phänotypen hervorruft, kann darauf hindeuten, dass auch andere Faktoren neben der DSPP-Mutation den Phänotyp beeinflussen [de la Dure-Molla et al. 2015, Simmer et al. 2022, Hart und Hart 2007].

Der Vollständigkeit halber soll zudem darauf verwiesen werden, dass im ICD-10-GM-2020 die DI nicht aufgenommen ist und nur als „Hereditäre Störung der Zahnstruktur, anderenorts nicht klassifiziert“ (K00.5) diagnostizierbar wäre. Im ICD-11 ist die DI berücksichtigt und wird mit dem Kürzel LA30.8 kodiert (Tabelle 13).

5.6 Medizinische Therapie der Dentinogenesis imperfecta (DI)

Medizinische Diagnostik- und Versorgungsnotwendigkeiten ergeben sich im Fall einer DI nur, wenn zusätzlich eine Osteogenisis imperfecta (DI vom Shield-Typ 1) vorliegt. Vordergründiges Leitsymptom sind hier Spontanfrakturen der Extremitäten, welche eine kinder- und jugendradiologische Diagnostik und orthopädische bzw. chirurgische Interventionen erfordern. Zudem stellt die Bisphosphonat-Therapie in der Patientengruppe der OI-Betroffenen eine weitere Herausforderung insbesondere im Fall von oralchirurgischen Eingriffen dar [Contaldo et al. 2020]. Diese vordergründig die OI bzw. den Knochen betreffenden Aspekte blieben bei der Abfassung der vorliegenden Leitlinie „Versorgung seltener, genetisch bedingter Erkrankungen der Zähne“ ausgeklammert.

5.7 Zahnärztliche Therapie der Dentinogenesis imperfecta (DI)

Eine ursachenbezogene Therapie der DI ist gegenwärtig nicht verfügbar, so dass sich die Versorgung im Wesentlichen auf das symptom-basierte Management der Zähne konzentriert. Die Betreuung und zahnärztliche Versorgung von Betroffenen mit einer DI ist langwierig und erfordert die indikationsgerechte Therapiewahl, welche auf die individuellen Belange des (Klein)Kindes, des Jugendlichen und des jungen Erwachsenen abgestimmt sind (Tabelle 16). Darauf aufbauend gelingt dann die definitive Versorgung mit definitivem Zahnersatz in der erwachsenen, bleibenden Dentition. Die fortwährende und altersübergreifende therapeutische Zielstellung und Herausforderung besteht in dem Erhalt bzw. in der Herstellung einer normgerechten Bisshöhe, welche – ohne Therapie – aufgrund der stetigen Schmelz- und Dentinabbrüche einer fortwährenden Abnutzung ausgesetzt ist. Dies erfordert eine intensive, lebenslange, zahnärztliche Betreuung, wobei wesentliche Therapieziele typischerweise in einem interdisziplinär ausgerichteten Umfeld aus Kinderzahnmedizin, Kieferorthopädie und Prothetik in den ersten drei Lebensjahrzehnten zu realisieren sind. Darüber hinaus ist der erreichte Versorgungszustand zu erhalten und im Fall von Restaurations- oder Zahnverlusten indikationsgerecht zu kompensieren.

Tabelle 16 Übersicht dokumentierter Versorgungsformen, welche für Betroffene mit einer Dentinogenesis imperfecta in den inkludierten Fallberichten (N=55) berichtet wurden. Anmerkung: Doppelnennungen sind möglich, da in einem Fallbericht mehrere Fälle aus unterschiedlichen Altersphasen dargestellt sein können.

Häufigkeit von Versorgungsformen in Fallberichten	**Milchgebiss** (N=15)	**Wechsel-gebiss** (N=16)	**Jugendl.-bleib. Gebiss** (N=18)	**Bleibendes Gebiss** (N=18)	**Total** (N)
Direkte Restauration	8	9	7	5	29
Extraktion	10	5	5	7	27
Indirekte Restauration	1	5	11	8	25
Prävention	4	5	5	7	21
Konfektionierte Kronen	12	9	-	-	21
Full-Mouth-Rehabilitation	1	3	9	7	20
Bisshebung	1	3	6	7	17
KFO einschließlich Chirurgie	3	4	6	3	16
Interdisziplinäre Betreuung	1	1	10	2	14
Temp./herausnehmb. Zahnersatz	4	6	3	2	15
Sedierung/ITN	9	4	2	-	15
Endodontie	4	3	3	4	14
Interimstherapie	-	3	7	2	12
Komposit-Veneering	-	2	2	2	6
Def./herausnehmb. Zahnersatz	-	1	1	5	7
Reparatur	-	1	3	3	7
Implantat & festsitzender Ersatz	-	-	2	4	6
Fissurenversiegelung	2	3	-	1	6
Digital hergestellter, festsitzender Zahnersatz	-	1	3	2	6
Keine Versorgung	1	1	-	-	2
Digital hergestellter, herausnehmb. Zahnersatz/Schiene	-	1	1	-	2
Implantat-getragener Zahnersatz	-	-	1	1	2
Knochenaugmentation	-	-	1	1	2
Veneers	-	-	1	-	1
Bleaching	-	-	-	1	1
PAR/Antibiotika-Therapie	-	-	-	-	-
PAR/Nicht chirurgische Therapie	-	-	-	-	-
PAR/Chirurgische Therapie	-	-	-	-	-

5.7.1 Schlüsselfrage zur zahnärztlichen Versorgung von DI-Betroffenen

Wie bereits im Methodenteil ausgeführt, folgt die Erstellung leitlinien-basierter Therapieempfehlungen der Beantwortung einer oder mehrerer Schlüsselfragen, welche im Rahmen der Auftaktkonferenz durch die gesamte Arbeitsgruppe diskutiert und konsentiert wurde. Die übergeordnete Schlüsselfrage wurde für die DI angepasst und soll im nachfolgenden Text altersgruppen-spezifisch formuliert werden.

„Welche zahnärztlichen Versorgungsformen sollen Bestandteil einer altersgerechten, indikationsgerechten und langfristig erfolgversprechenden Therapie von Betroffenen mit einer Dentinogenesis imperfecta sein?“

5.7.2 Zahnärztliche Therapie der DI im Milch- und Wechselgebiss (Kinder bis 12 Jahre)

Das folgende Kapitel befasst sich mit der zahnärztlichen Versorgung von Kindern, welche von einer DI betroffen sind. Die altersgruppen-spezifische Schlüsselfrage lautet:

„Welche zahnärztlichen Versorgungsformen sollen Bestandteil einer indikationsgerechten und langfristig erfolgversprechenden Therapie von Kindern (<12. Lebensjahr) mit einer Dentinogenesis imperfecta sein?“

In Abhängigkeit der Gebissentwicklung gibt die Tabelle 16 einen Überblick zu den dokumentierten Versorgungsformen. Insgesamt wurden in der kindlichen Altersgruppe 26 Fallberichte recherchiert (Tabelle 17).

Tabelle 17 Übersicht zu den inkludierten Fallberichten und -serien bei Kindern (<12. Lebensjahr), welche zahnärztliche Versorgungen bei DI-Betroffenen erfassten.

Studientyp	Nachbeobachtung	Anzahl (N)
Fallberichte (N=26)	Ja	15
	Nein	11
Fallserien (N=0)	Ja	-
	Nein	-

Fallbericht – Darstellung von 1 bis 3 Betroffenen, Fallserie - Darstellung von >3 Betroffenen

5.7.2.1 Kooperationsfähigkeit und Schmerzausschaltung

Die Notwendigkeit von Sedierungen bzw. Behandlungen in Allgemeinanästhesie/Intubationsnarkose (ITN) zur konservierend-chirurgischen Gebisssanierung ist für kindliche DI-Betroffene dokumentiert [Sadri et al. 2021, Alrashdi et al. 2020, Lai et al. 2020, Beltrame et al. 2017, Schulz-Weidner et al. 2014, Biria et al. 2012, Muhney und Campbell 2007, Tsai et al. 2003, Huth et al. 2002] und zielt auf die Ermöglichung einer zahnärztlichen Versorgung ab, wenn die Kooperationsfähigkeit des Kindes nicht vorhanden ist. Als hauptsächliche Indikation für die Durchführung einer Zahnsanierung in Allgemeinanästhesie bei DI-Betroffenen gelten generalisierte und umfangreiche Therapiebedarfe, z. B. multiple Restaurationen und/oder Extraktionen, welche nicht im Rahmen einer schrittweisen Behandlung mit bzw. ohne Lokalanästhesie umgesetzt werden können (siehe Kapitel 4.6).

5.7.2.2 Keine restaurative Intervention

Im Fall einer geringfügigen bzw. milden DI-Ausprägung ist es keinesfalls unmöglich, auf zahnärztliche Interventionen zu verzichten, solange eine normgerechte und alterstypische Kaufunktion, Okklusion und Ästhetik sichergestellt ist und bleibt. Allerdings soll darauf verwiesen werden, dass diese Therapiestrategie an ein regelmäßiges Monitoring zu knüpfen und die Indikation zur zahnärztlichen Intervention an das Auftreten von voranschreitenden Zahnhartsubstanzverlusten zu koppeln ist [z. B. Tsai et al. 2003].

Indikationen für ein abwartendes Monitoring ohne restaurative Intervention bei DI-Betroffenen im Kindesalter bis 12 Jahre:

- Geringe Ausprägung von Zahnhartsubstanzverlusten
- Normgerechte und alterstypische Kaufunktion, Okklusion und Ästhetik

5.7.2.3 Konfektionierte Kronen

Für die Versorgungsform der konfektionierten Krone konnten keine wissenschaftlichen Daten aus klinischen Studien für Betroffene von einer DI aufgefunden werden. Demgegenüber finden sich in der Literatur etliche Fallberichte, welche unterschiedliche Kronentypen an Milch- und bleibenden Zähnen in der Altersgruppe der <12-Jährigen nutzen (Tabelle 18, Tabelle 19). Bezüglich der Kronentypen bleibt zu konstatieren, dass mehrheitlich konfektionierte Edelstahlkronen Verwendung fanden (Tabelle 18, Tabelle 19). Gelegentlich kamen verblendete Edelstahlkronen [Sadri et al. 2021] oder zahnfarbene Polykarbonat-Kronen [Bouvier et al. 2008] zum Einsatz. Berichte zur Anwendung von konfektionierten Keramikkronen lagen nicht vor.

Indikationen für konfektionierte Kronen bei DI-Betroffenen im Kindesalter bis 12 Jahre:

- Ausgeprägte Schmelzabbrüche mit Dentinexposition
- Mehrflächige und ausgeprägte Dentinexposition mit einer überproportionalen Zahnhartsubstanzabnutzung im Bereich der okklusalen Kontakte
- Bisssenkung
- Notwendigkeit zur Absicherung der Okklusion bzw. Bisshöhe

Tabelle 18 Fallberichte, welche konfektionierte Kronenversorgungen an DI-Zähnen bei Kindern (<12. Lebensjahr) beschrieben.

Dentition	Konfektionierte Kronen	Referenzen
Erste (Milchzahn)	Edelstahlkronen an Milchmolaren (N=15)	Huth et al. [2002][1], Tsai et al. [2003][2], Muhney und Campbell [2007], Bouvier et al. [2008][3], Delgado et al. [2008][4], Biria et al. [2012], Abukabbos und Al-Sineedi [2013], Surendra et al. [2013], Schulz-Weidner et al. [2014][5], Akhlaghi et al. [2016], Gama et al. [2017], Lai et al. [2020], Alrashdi et al. [2020], Kaur et al. [2021][6], Sadri et al. [2021][7]
	Edelstahlkronen an Milchfrontzähnen (N=1)	Muhney und Campbell [2007]
	Zahnfarbene (Edelstahl)Kronen an Milchmolaren	-
	Zahnfarbene (Edelstahl)Kronen an Milchfrontzähnen (N=2)	Muhney und Campbell [2007], Sadri et al. [2021][7]
Zweite (Bleibend)	Edelstahlkronen an Molaren (N=4)	Bouvier et al. [2008][3], Gama et al. [2017], Kaur et al. [2019], Alrashdi et al. [2020], Kaur et al. [2021][6]
	Polykarbonat-Kronen an Frontzähnen (N=1)	Bouvier et al. [2008][3]

Angaben zur Verlaufsbeobachtung
[1] 6 Monate, [2] 12 Monate, [3] ~10 Jahre, [4] 1 Monat, [5] 24 Monate, [6,7] 18 Monate

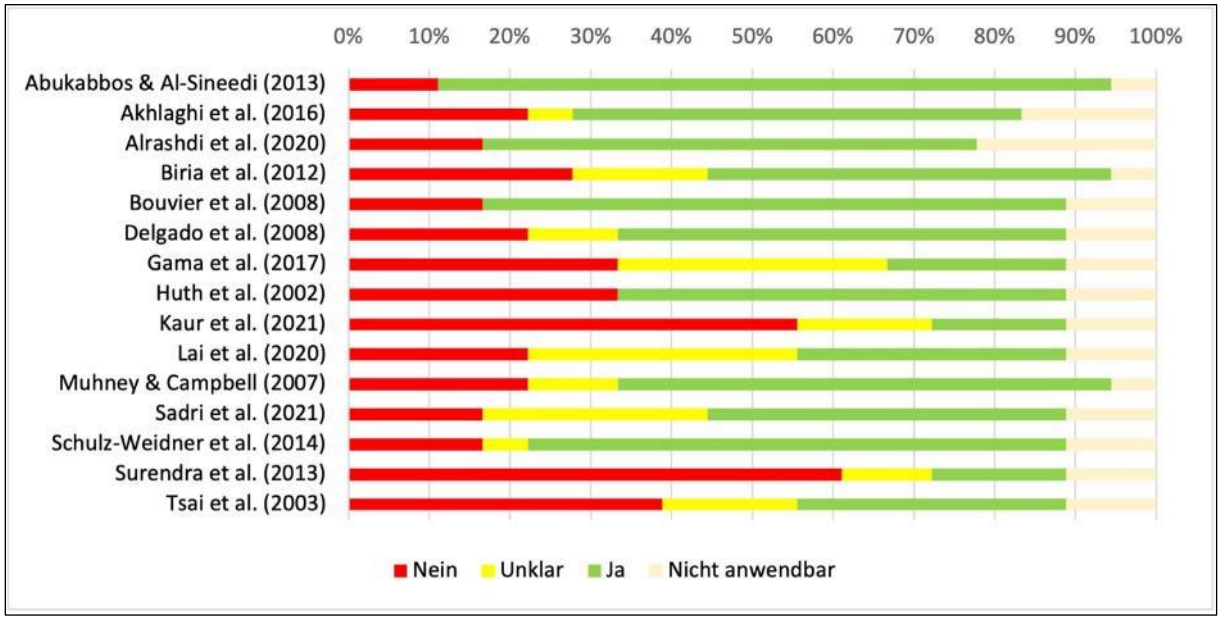

Abbildung 7 Einschätzung des Verzerrungsrisikos (engl.: Risk of Bias, RoB) für Fallberichte, welche konfektionierte Kronen an DI-Zähnen bei Kindern (<12. Lebensjahr) beschrieben.

Tabelle 19 Evidenztabelle zum Einsatz von konfektionierten Kronen an Zähnen von DI-Betroffenen (<12. Lebensjahr).

Versorgungsform:		**Konfektionierte Kronen**												
Betrachteter Endpunkt:		**Wiederherstellung der Zahnform/-funktion**												
Bewertung:		**Zusammenfassung der Ergebnisse**					**Klinische Relevanz**		**Qualitätseinschätzung nach GRADE**					
Dentition	Versorgungsform/ Typ	Design	N Studien	N Patienten	N Versorgungen	Beobachtungszeit (Monate)	Klinische Relevanz[1]	Evidenz als Standardversorgung	Verzerrungsrisiko[2]	Inkonsistenz[2]	Indirektheit[2]	Ungenauigkeit[2]	Publikationsbias[3]	**Evidenzqualität**
Erste	Edelstahlkronen an Milchmolaren	(R)CT	-	-	-	-	-	Kapitel 3.4, Tabelle 3, Tabelle 4	-	-	-	-	-	**Sehr niedrig** ⊕⊖⊖⊖
		CS	-	-	-	-	-		-	-	-	-	-	
		CR	15	19	58	0 – 24	Essentiell		Moderat Abbildung 7	n.a.	n.a.	Hoch	Unentdeckt	
	Edelstahlkronen an Milchfrontzähnen	(R)CT	-	-	-	-	-		-	-	-	-	-	
		CS	-	-	-	-	-		-	-	-	-	-	
		CR	1	1	7	0	Begrenzte Bedeutung		Moderat Abbildung 7	n.a.	n.a.	Hoch	Unentdeckt	
	Zahnfarbene (Edelstahl)Kronen an Milchmolaren	(R)CT	-	-	-	-	-		-	-	-	-	-	
		CS	-	-	-	-	-		-	-	-	-	-	
		CR	-	-	-	-	Essentiell		-	-	-	-	-	
	Zahnfarbene (Edelstahl)Kronen an Milchfrontzähnen	(R)CT	-	-	-	-	-		-	-	-	-	-	
		CS	-	-	-	-	-		-	-	-	-	-	
		CR	2	2	6	0 – 18	Essentiell		Moderat Abbildung 7	n.a.	n.a.	Hoch	Unentdeckt	

[1]begrenzte Bedeutung/ wichtig/ essentiell, [2]niedrig/ moderat/ hoch/ n.a. (nicht anwendbar), [3]unentdeckt/ stark vermutet

Fortsetzung von Tabelle 19.

Versorgungsform:		**Konfektionierte Kronen**												
Betrachteter Endpunkt:		**Wiederherstellung der Zahnform/-funktion**												
Bewertung:		**Zusammenfassung der Ergebnisse**					**Klinische Relevanz**		**Qualitätseinschätzung nach GRADE**					
Dentition	Versorgungsform/ Typ	Design	N Studien	N Patienten	N Versorgungen	Beobachtungszeit (Monate)	Klinische Relevanz[1]	Evidenz als Standardversorgung	Verzerrungsrisiko[2]	Inkonsistenz[2]	Indirektheit[2]	Ungenauigkeit[2]	Publikationsbias[3]	**Evidenzqualität**
Zweite	Edelstahlkronen an Molaren	(R)CT	-	-	-	-	-	Kapitel 3.4, Tabelle 3, Tabelle 4	-	-	-	-	-	**Sehr niedrig** ⊕⊖⊖⊖
		CS	-	-	-	-	-		-	-	-	-	-	
		CR	5	5	20	0 – 24	Essentiell		Moderat Abbildung 7	n.a.	n.a.	Hoch	Unentdeckt	
	Polykarbonat-Kronen an Frontzähnen	(R)CT	-	-	-	-	-		-	-	-	-	-	
		CS	-	-	-	-	-		-	-	-	-	-	
		CR	1	1	6	24	Essentiell		Moderat Abbildung 7	n.a.	n.a.	Hoch	Unentdeckt	

[1]begrenzte Bedeutung/ wichtig/ essentiell, [2]niedrig/ moderat/ hoch/ n.a. (nicht anwendbar), [3]unentdeckt/ stark vermutet

5.7.2.4 Direkte Restaurationen

Im Gegensatz zur Nichtverfügbarkeit wissenschaftlicher Daten aus klinischen Studien für direkte Restaurationen an DI-Zähnen, konnten jedoch Fallberichte identifiziert werden, welche direkte Restaurationen an Milch- und bleibenden Zähnen in der Altersgruppe der <12-Jährigen nutzten. Direkte Restaurationsformen kamen bei DI-Betroffenen in unterschiedlichen klinischen Situationen zum Einsatz (Tabelle 20, Tabelle 21). Werden die eingesetzten Restaurationsmaterialien analysiert, so ist eine Dominanz adhäsiv befestigter Kunststoffe in den Fallberichten erkennbar. Das beschriebene Indikationsspektrum umfasste die präventive Abdeckung von Okklusalflächen an DI-Molaren, die Wiederherstellung der Zahnform infolge DI-assoziierter Zahnhartsubstanzverluste, Bisshebungen und die Fertigung von Aufbaufüllungen. Verlaufsbeobachtungen liegen für Milchzähne bis maximal 32 Monate vor; an bleibenden Zähnen betrug die längste Beobachtungszeit 18 Monate in der Altersgruppe der <12-Jährigen (Tabelle 20, Tabelle 21).

Indikationen für direkte Restaurationen (Füllungstherapie) bei DI-Betroffenen im Kindesalter bis 12 Jahre:

- Schmelzabbrüche mit Dentinexposition
- Kleinflächige Dentinexposition mit einer geringen/moderaten Zahnhartsubstanzabnutzung im Bereich der Molaren
- Dentinexposition bzw. Zahnhartsubstanzabnutzung an Frontzähnen

Tabelle 20 Fallberichte, welche direkte Restaurationsformen (Füllungstherapie) an DI-Zähnen bei Kindern (<12. Lebensjahr) beschrieben.

Dentition	Direkte Restauration	Referenzen
Erste (Milchzahn)	Seitenzähne	Gama et al. [2017], Lai et al. [2020][1]
	Frontzähne	Biria et al. [2012], Abukabbos und Al-Sineedi [2013][2], Schulz-Weidner et al. [2014][3], Beltrame et al. [2017][4]
Zweite (Bleibend)	Seitenzähne	Tsai et al. [2003][5], Rios et al. [2005], Muhney und Campbell [2007], Gama et al. [2017], Kaur et al. [2019]
	Frontzähne	Rios et al. [2005], Ubaldini et al. [2015][6], Gama et al. [2017], Alrashdi et al. [2020], Kaur et al. [2021][7]

Angaben zur Verlaufsbeobachtung
[1] 1 Monat, [2] 18 Monate, [3] 24 Monate, [4] 32 Monate, [5] 12 Monate, [6] 5 Monate, [7] 18 Monate

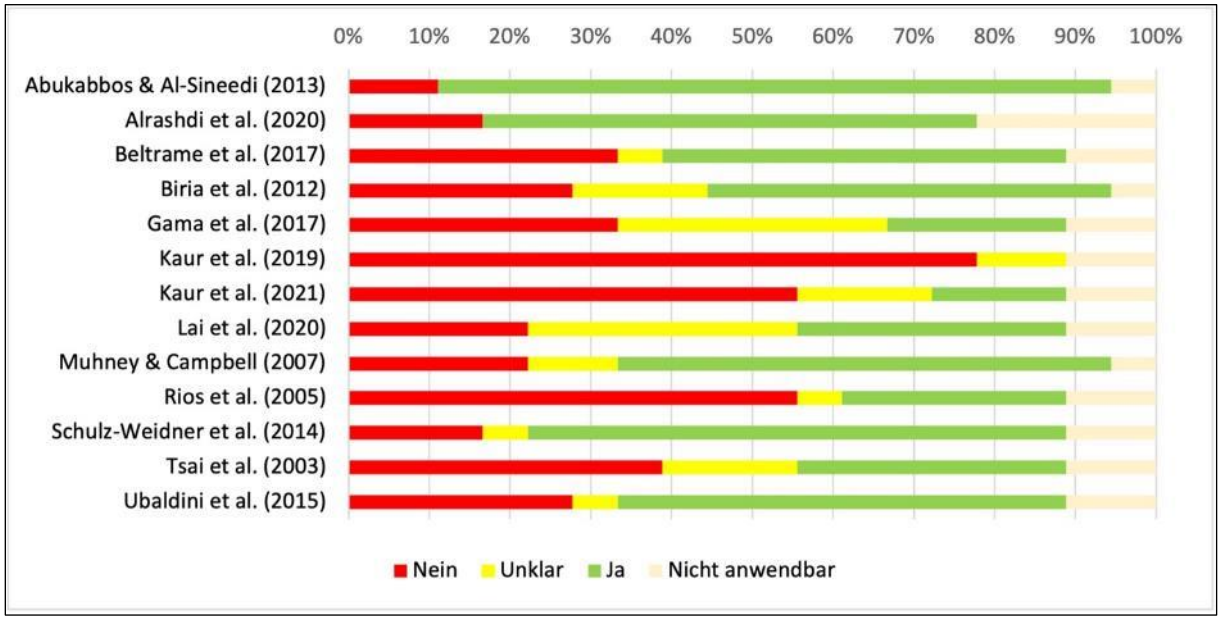

Abbildung 8 Einschätzung des Verzerrungsrisikos (engl.: Risk of Bias, RoB) für Fallberichte, welche direkte Restaurationen an DI-Zähnen bei Kindern (<12. Lebensjahr) beschrieben.

Tabelle 21 Evidenztabelle zum Einsatz von direkten Restaurationen an Zähnen von DI-Betroffenen (<12. Lebensjahr).

Versorgungsform:		**Direkte Restauration**												
Betrachteter Endpunkt:		**Wiederherstellung der Zahnform/-funktion**												
Bewertung:		**Zusammenfassung der Ergebnisse**					**Klinische Relevanz**		**Qualitätseinschätzung nach GRADE**					
Dentition	Lokalisation	Design	N Studien	N Patienten	N Versorgungen	Beobachtungszeit (Monate)	Klinische Relevanz[1]	Evidenz als Standardversorgung	Verzerrungsrisiko[2]	Inkonsistenz[2]	Indirektheit[2]	Ungenauigkeit[2]	Publikationsbias[3]	**Evidenzqualität**
Erste	Seitenzähne	(R)CT	-	-	-	-	-	Kapitel 3.5, Tabelle 5	-	-	-	-	-	**Sehr niedrig** ⊕⊖⊖⊖
		CS	-	-	-	-	-		-	-	-	-	-	
		CR	2	2	8	0 – 1	Essentiell		Moderat Abbildung 8	n.a.	n.a.	hoch	Unentdeckt	
	Frontzähne	(R)CT	-	-	-	-	-		-	-	-	-	-	
		CS	-	-	-	-	-		-	-	-	-	-	
		CR	4	5	17	0 – 24	Essentiell		Moderat Abbildung 8	n.a.	n.a.	Hoch	Unentdeckt	
Zweite	Seitenzähne	(R)CT	-	-	-	-	-		-	-	-	-	-	
		CS	-	-	-	-	-		-	-	-	-	-	
		CR	5	6	24	0 – 12	Essentiell		Moderat Abbildung 8	n.a.	n.a.	Hoch	Unentdeckt	
	Frontzähne	(R)CT	-	-	-	-	-		-	-	-	-	-	
		CS	-	-	-	-	-		-	-	-	-	-	
		CR	5	6	33	0 – 18	Essentiell		Moderat Abbildung 8	n.a.	n.a.	Hoch	Unentdeckt	

[1]begrenzte Bedeutung/ wichtig/ essentiell, [2]niedrig/ moderat/ hoch/ n.a. (nicht anwendbar), [3]unentdeckt/ stark vermutet

5.7.2.5 Indirekte Restauration von Milchzähnen

Vereinzelt wurde über die Nutzung von definitiven, indirekt gefertigten Restaurationen in der Milchzahn-Dentition berichtet. Sarapultseva et al. [2020] fertigten beispielsweise Titankronen im CAD/CAM-Verfahren an oberen zweiten Milchmolaren im Zuge der Restauration der ersten bleibenden Molaren und dokumentierten über 3 Jahre den Therapieerfolg. Beltrame et al. [2017] stellten im konventionellen Vorgehen Kompositkronen für primäre Unterkiefer-Frontzähne her und dokumentierten die Nutzung über 32 Monate. Der klinische Vorteil im letzten Fall war die verkürzte Behandlungszeit bei verbesserten Materialeigenschaften der koronalen Restauration.

Indikationen für indirekte Restaurationen an Milchzähnen bei DI-Betroffenen im Kindesalter bis 12 Jahre:

- Ausgeprägte Schmelzabbrüche mit Dentinexposition
- Mehrflächige und ausgeprägte Dentinexposition mit einer überproportionalen Zahnhartsubstanzabnutzung im Bereich der okklusalen Kontakte
- Bisssenkung
- Notwendigkeit zur Absicherung der Okklusion bzw. Bisshöhe
- Zeitgleiche Planung und Durchführung indirekter Restaurationen an den bleibenden Molaren
- Restauration mit konfektionierten Kronen nicht möglich bzw. sinnvoll

5.7.2.6 Indirekte Restauration bleibender Molaren

An dieser Stelle ist darauf zu verweisen, dass (randomisierte) klinische Studien zu indirekten Restaurationsformen an strukturveränderten Zähnen einschließlich DI in der Altersgruppe der <12-Jährigen im Rahmen der systematischen Literaturrecherche nicht identifiziert werden konnten. Die Versorgung von bleibenden Zähnen und insbesondere von ersten bleibenden Molaren mit individuell gefertigtem, definitivem Zahnersatz gewinnt mit deren Durchbruch jenseits des 6. Lebensjahres zunehmend an Bedeutung und ist abhängig von der Dynamik der individuellen Abnutzung der von einer DI betroffenen Zahnhartsubstanz. Demzufolge beeinflussen mehrere Parameter die Indikation für indirekte Restaurationen an ersten bleibenden Molaren in der Wechselgebissphase: Umfassende Schmelzeinbrüche mit großflächiger Exposition des Dentins, bereits eingetretene Bisssenkung und prognostisch sicher erwartbare Bisssenkung.

Indikationen für indirekte Restaurationen an bleibenden Zähnen bei DI-Betroffenen im Kindesalter bis 12 Jahre:

- Ausgeprägte Schmelzabbrüche mit Dentinexposition
- Mehrflächige und ausgeprägte Dentinexposition mit einer überproportionalen Zahnhartsubstanzabnutzung im Bereich der okklusalen Kontakte
- Bisssenkung
- Notwendigkeit zur Absicherung der Okklusion bzw. vertikalen Bisshöhe
- Zeitgleiche Planung und Durchführung indirekter Restaurationen an den bleibenden Molaren
- Restauration mit konfektionierten Kronen nicht möglich bzw. sinnvoll

Die systematische Literaturrecherche zielte darauf ab, zahnmedizinische Veröffentlichungen zu identifizieren, welche über indirekte Restaurationsformen bei Kindern (<12 Jahre) berichteten (Tabelle 22, Tabelle 23). Lediglich in einer Handvoll von Fallberichten wurde über indirekt hergestellte Komposit-Veneers an bleibenden Frontzähnen [Feierabend et al. 2013] und indirekt hergestellte Kompositrestaurationen bzw. -kronen an bleibenden Seitenzähnen berichtet [Ubaldini et al. 2015]. In einem der aufgefundenen Fallberichte wurden die indirekten Restaurationen auf den DI-Zähnen ohne zusätzliche Präparation gefertigt, was einem minimalst invasivem Therapieansatz gleichkommt [Feierabend et al. 2013]. Letztlich spiegeln die wenigen Reports auch die klinische Herausforderung wider, aufwendig gefertigte, indirekte Restaurationen im Kindesalter umsetzen.

Tabelle 22 Fallberichte, welche definitive, indirekte Restaurationsformen an bleibenden Molaren bei Kindern (<12. Lebensjahr) beschrieben.

Indirekt gefertigte Einzelzahnrestaurationen		**Referenzen**
Seitenzähne	Metall-Krone	-
	Metallkeramik-Krone	-
	Komposit-Krone	Feierabend et al. [2012][1], Ubaldini et al. [2015][2]
	Keramik-Krone	-
	Digital gefertigte Restauration	Sarapultseva et al. [2020][3]
Frontzähne	Komposit-Krone	Feierabend et al. [2013]
	Komposit-Veneers	-
	Keramik-Veneers	Kaur et al. [2021][4]
	Krone-Keramik	-
	Digital gefertigte Restauration	Sarapultseva et al. [2020][3]

Angaben zur Verlaufsbeobachtung
[1] 48 Monate, [2] 5 Monate, [3] 33 Monate

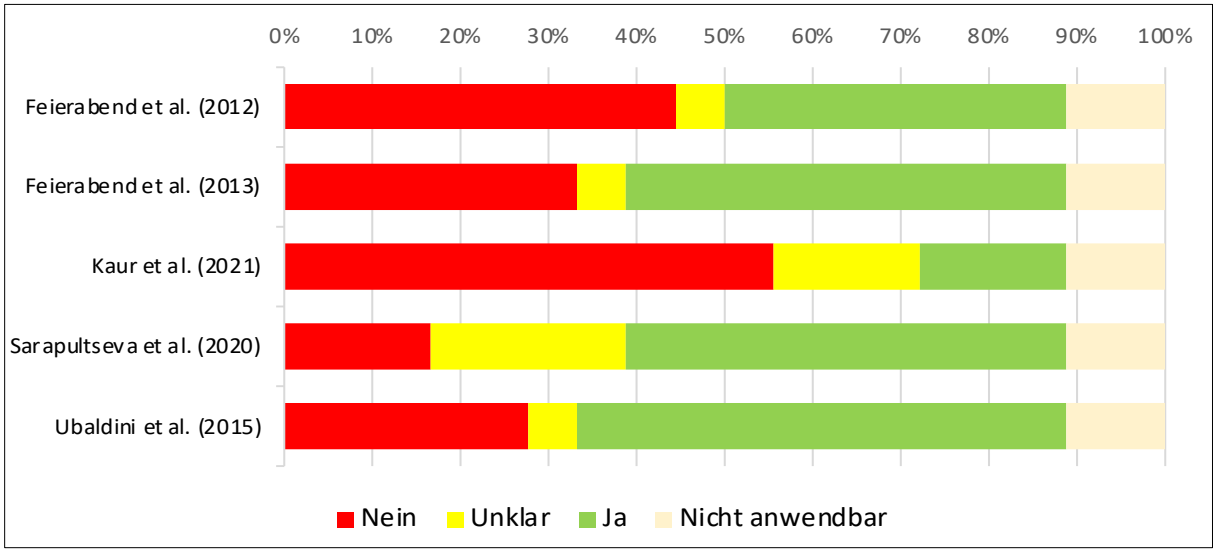

Abbildung 9 Einschätzung des Verzerrungsrisikos (engl.: Risk of Bias, RoB) für Fallberichte, welche indirekte Restaurationen an bleibenden DI-Molaren bei Kindern (<12. Lebensjahr) beschrieben.

Tabelle 23 Evidenztabelle zum Einsatz von indirekten Restaurationen an bleibenden Molaren von DI-Betroffenen (<12. Lebensjahr).

Versorgungsform:	**Indirekte Restauration**													
Betrachteter Endpunkt:	**Wiederherstellung der Zahnform/-funktion**													
Bewertung:	**Zusammenfassung der Ergebnisse**					**Klinische Relevanz**		**Qualitätseinschätzung nach GRADE**						
Dentition	Lokalisation	Design	N Studien	N Patienten	N Versorgungen	Beobachtungszeit (Monate)	Klinische Relevanz[1]	Evidenz als Standardversorgung	Verzerrungsrisiko[2]	Inkonsistenz[2]	Indirektheit[2]	Ungenauigkeit[2]	Publikationsbias[3]	**Evidenzqualität**
Zweite	Seitenzähne	(R)CT	-	-	-	-	-	Kapitel 3.6, Tabelle 6	-	-	-	-	-	**Sehr niedrig** ⊕⊖⊖⊖
		CS	-	-	-	-	-		-	-	-	-	-	
		CR	3	4	21	5 – 48	Essentiell		Moderat Abbildung 9	n.a.	n.a.	Hoch	Unentdeckt	
	Frontzähne	(R)CT	-	-	-	-	-		-	-	-	-	-	
		CS	-	-	-	-	-		-	-	-	-	-	
		CR	3	3	25	0 – 33	Essentiell		Moderat Abbildung 9	n.a.	n.a.	Hoch	Unentdeckt	

[1]begrenzte Bedeutung/ wichtig/ essentiell, [2]niedrig/ moderat/ hoch/ n.a. (nicht anwendbar), [3]unentdeckt/ stark vermutet

5.7.2.7 Kompensation von Zahnverlusten

In etlichen Fallberichten wurde über Zahnverluste bzw. die Extraktion nicht erhaltungsfähiger DI-Zähne berichtet (Tabelle 15). Dies betraf sowohl den Verlust von Milch- als auch bleibenden Zähnen. In der Konsequenz war die Wiederherstellung der Kaufunktion sowie lückenhaltende Maßnahmen zur Verhinderung von Zahnwanderungen indiziert. Dies konnte entsprechend der individuellen Situation mit herausnehmbaren bzw. festsitzenden Platzhaltern vorgenommen werden (Tabelle 24, Tabelle 25).

Tabelle 24 Fallberichte, welche Zahnverluste bzw. Extraktionen und Folgemaßnahmen bei DI-Betroffenen (<12. Lebensjahr) beschrieben.

Dentition	Therapie nach Zahnverlust	Referenzen
Erste (Milchzahn)	Keine Versorgung	Tsai et al. [2003][1], Muhney und Campbell [2007]
	Herausnehmbarer Interimszahnersatz	Delgado et al. [2008][2], Schulz-Weidner et al. [2014][3], Syriac et al. [2017], Millet et al. [2020][4], Kaur et al. [2021][5]
	(Festsitzender) Platzhalter	Huth et al. [2002][6], Biria et al. [2012], Abukabbos und Al-Sineedi [2013][7], Akhlaghi et al. [2016], Kaur et al. [2019], Sadri et al. [2021][8], Lai et al. [2020]
Zweite (Bleibend)	Keine Versorgung	-
	Herausnehmbarer Interimszahnersatz/Platzhalter	Millet et al. [2020][4]
	(Festsitzender) Platzhalter	-
	Kieferorthopädischer Lückenschluss	-

Angaben zur Verlaufsbeobachtung
[1] 12 Monate, [2] 1 Monat, [3] 24 Monate, [4] 6 Monate, [5] 18 Monate, [6] 6 Monate, [7, 8] 18 Monate

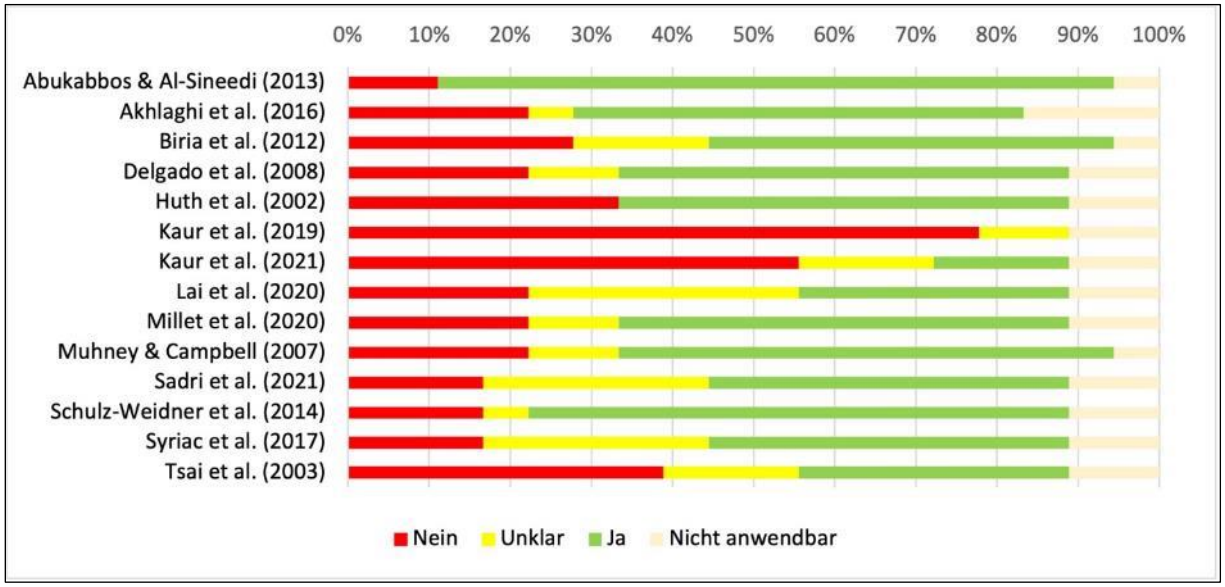

Abbildung 10 Einschätzung des Verzerrungsrisikos (engl.: Risk of Bias, RoB) für Fallberichte, welche Zahnersatzmaßnahmen bei DI-Betroffenen (<12. Lebensjahr) beschrieben.

Tabelle 25 Evidenztabelle zum Einsatz von Zahnersatzmaßnahmen bei DI-Betroffenen (<12. Lebensjahr).

Versorgungsform:	**Folgemaßnahmen bei Zahnverlust/Extraktion**												
Betrachteter Endpunkt:	**Etablierung von Zahnersatzmaßnahmen nach einem Zahnverlust**												
Bewertung:	**Zusammenfassung der Ergebnisse**					**Klinische Relevanz**		**Qualitätseinschätzung nach GRADE**					
Dentition	Versorgungsform/ Typ	Design	N Studien	N Patienten	N Versorgungen	Beobachtungszeit (Monate)	Klinische Relevanz[1]	Evidenz als Standardversorgung	Verzerrungsrisiko[2]	Inkonsistenz[2]	Indirektheit[2]	Ungenauigkeit[2]	Publikationsbias[3]	**Evidenzqualität**
Erste	Keine Versorgung	RCT	-	-	-	-	-	Kapitel 3.9, Tabelle 9	-	-	-	-	-	**Sehr niedrig** ⊕⊖⊖⊖
		CS	-	-	-	-	-		-	-	-	-	-	
		CR	2	3	-	0 – 12	Begrenzte Bedeutung		Moderat Abbildung 10	n.a.	n.a.	Hoch	Unentdeckt	
	Herausnehmbarer Interimszahnersatz	RCT	-	-	-	-	-		-	-	-	-	-	
		CS	-	-	-	-	-		-	-	-	-	-	
		CR	5	7	9	0 – 24	Essentiell		Moderat Abbildung 10	n.a.	n.a.	Hoch	Unentdeckt	
	(Festsitzender) Platzhalter	RCT	-	-	-	-	-		-	-	-	-	-	
		CS	-	-	-	-	-		-	-	-	-	-	
		CR	7	7	10	0 – 18	Essentiell		Moderat Abbildung 10	n.a.	n.a.	Hoch	Unentdeckt	

[1]begrenzte Bedeutung/ wichtig/ essentiell, [2]niedrig/ moderat/ hoch/ n.a. (nicht anwendbar), [3]unentdeckt/ stark vermutet

Fortsetzung von Tabelle 25.

Versorgungsform:	**Folgemaßnahmen bei Zahnverlust/Extraktion**													
Betrachteter Endpunkt:	**Etablierung von Zahnersatzmaßnahmen nach einem Zahnverlust**													
Bewertung:	**Zusammenfassung der Ergebnisse**					**Klinische Relevanz**		**Qualitätseinschätzung nach GRADE**						
Dentition	Versorgungsform/ Typ	Design	N Studien	N Patienten	N Versorgungen	Beobachtungszeit (Monate)	Klinische Relevanz[1]	Evidenz als Standardversorgung	Verzerrungsrisiko[2]	Inkonsistenz[2]	Indirektheit[2]	Ungenauigkeit[2]	Publikationsbias[3]	**Evidenzqualität**
Zweite	Keine Versorgung	(R)CT	-	-	-	-	-	Kapitel 3.9, Tabelle 9	-	-	-	-	-	**Sehr niedrig** ⊕⊖⊖⊖
		CS	-	-	-	-	-		-	-	-	-	-	
		CR	-	-	-	-	-		-	-	-	-	-	
	Herausnehmbarer Interimszahnersatz	(R)CT	-	-	-	-	-		-	-	-	-	-	
		CS	-	-	-	-	-		-	-	-	-	-	
		CR	1	1	2	6	Essentiell		Moderat Abbildung 10	n.a.	n.a.	Hoch	Unentdeckt	
	(Festsitzender) Platzhalter	(R)CT	-	-	-	-	-		-	-	-	-	-	
		CS	-	-	-	-	-		-	-	-	-	-	
		CR	-	-	-	-	-		-	-	-	-	-	
	Kieferorthopädischer Lückenschluss	(R)CT	-	-	-	-	-		-	-	-	-	-	
		CS	-	-	-	-	-		-	-	-	-	-	
		CR	-	-	-	-	-		-	-	-	-	-	

[1]begrenzte Bedeutung/ wichtig/ essentiell, [2]niedrig/ moderat/ hoch/ n.a. (nicht anwendbar), [3]unentdeckt/ stark vermutet

5.7.2.8 Weitere zahnärztliche Versorgungsformen

Eine kontinuierliche, therapiebegleitende, kariespräventive Betreuung von Kindern mit einer DI steht außer Frage, da das Auftreten von Karies in Fallberichten auch dokumentiert wurde (Tabelle 15). Dies stellt sicher, dass die ohnehin nachteilige Gebisssituation aufgrund der DI nicht durch andere Pathologien weiter negativ beeinflusst wird.

In etlichen Fallberichten wurde über kieferorthopädische Therapiemaßnahmen berichtet (Tabelle 15). Die Notwendigkeit begründet sich einerseits darin, dass DI-assoziierten Abnutzungen mit einer Bisssenkung einhergehen, welche durch kieferorthopädische Therapiemaßnahmen positiv beeinflusst werden kann. Darüber hinaus ist anderseits darauf zu verweisen, dass unabhängig von der DI Zahn- und Kieferfehlstellungen vorliegen können, welche der Korrektur bedürfen.

5.7.3 Handlungsempfehlungen zur zahnärztlichen Versorgung von DI-Betroffenen im Milch- und Wechselgebiss (Kinder bis 12 Jahre)

Begründung des Empfehlungsgrades mit Darlegung der Abwägung von Nutzen und Schaden der Intervention: Unter Berücksichtigung des jeweiligen Indikationsspektrums sind die genannten Therapiemaßnahmen in der Lage, die DI-assoziierte Zahnhartsubstanzdefekte zu kompensieren sowie die Form und Funktion betroffener Zähne weitgehend verlässlich wiederherzustellen. Dies signalisiert einen hohen Nutzen für DI-Betroffene. Demgegenüber erfordern alle restaurativen Maßnahmen typischerweise die Präparation einer Kavität zur Aufnahme der Restauration. Dieses zahnhartsubstanz-abtragende Vorgehen folgt grundsätzlich minimal-invasiven Richtlinien. Im Fall von konfektionierten Kronen und indirekten Restaurationsformen wäre der Substanzabtrag umfangreicher, um die Umsetzung der Restauration zu ermöglichen. In diesem Zusammenhang erscheint es erwähnenswert, auf das minimal bzw. nicht invasive Vorgehen der Hall-Technik zu verweisen, welche nicht nur an kariösen, sondern potenziell auch an DI-(Milch)Molaren zum Einsatz kommen kann. Dafür ist aber bislang nur ein Fallbericht publiziert [Schmidt et al. 2023].

Darlegung der Evidenzgrundlage: Bei den betrachteten Behandlungsmaßnahmen handelt es sich um etablierte und anerkannte zahnärztliche Therapiemaßnahmen (siehe Kapitel 3). Für die spezifische Nutzung bei DI-Betroffenen liegen Fallberichte mit unterschiedlichen Beobachtungszeiten vor, welche ein sehr niedriges Evidenzniveau nach GRADE signalisieren. Klinische Studien oder darauf aufbauende Systematische Reviews/ Meta-Analysen liegen nicht vor.

5. Evidenzbasierte Empfehlung (2024 neu)	
Direkte Restaurationen und konfektionierte Edelstahlkronen sollen im Milch- und Wechselgebiss eingesetzt werden, um DI-assoziierten Zahnhartsubstanzverlusten präventiv entgegenzuwirken, diese zu kompensieren und/oder die Bisshöhe wiederherzustellen.	**Empfehlungsgrad** ⇑⇑
Betrachteter Endpunkt/Behandlungsziel: Wiederherstellung der Zahnform/-funktion	
Evidenzquellen für direkte Restaurationen: Kapitel 5.7.2.4; Tabelle 19 **Evidenzquellen für konfektionierte Kronen:** Kapitel 5.7.2.3; Tabelle 20	
Qualität der Evidenz (GRADE): ⊕⊖⊖⊖/ Sehr niedrig	
Abstimmungsergebnis: 24x Zustimmung/ Keine Ablehnung/ 3x Enthaltung 100 % Konsensstärke (ohne Enthaltungen)	**Starker Konsens**

6. Evidenzbasierte Empfehlung (2024 neu)	
Im Fall einer Bisssenkung soll die Bisshöhe an den Milchmolaren mit konfektionierten Edelstahlkronen und an ersten bleibenden Molaren mit konfektionierten Edelstahlkronen oder individuell gefertigten, indirekten Einzelzahnrestaurationen wiederhergestellt werden.	**Empfehlungsgrad** ⇑⇑
Betrachteter Endpunkt/Behandlungsziel: Wiederherstellung der Zahnform/-funktion	
Evidenzquellen für konfektionierte Kronen: Kapitel 5.7.2.3; Tabelle 20 **Evidenzquellen für indirekte Restaurationen:** Kapitel 5.7.2.6; Tabelle 23	
Qualität der Evidenz (GRADE): ⊕⊖⊖⊖/ Sehr niedrig	
Abstimmungsergebnis: 24x Zustimmung/ Keine Ablehnung/ 2x Enthaltung 100 % Konsensstärke	**Starker Konsens**

7. Evidenzbasierte Empfehlung (2024 neu)	
Infolge einer Milchzahnextraktion sollten lückenerhaltende bzw. interims-prothetische Maßnahmen ergriffen werden, um die Kaufunktion wiederherzustellen, die Dentition abzustützen und wachstumsbedingten Zahnwanderungen präventiv entgegenzuwirken.	**Empfehlungsgrad** ⇑
Betrachteter Endpunkt/Behandlungsziel: Etablierung von Zahnersatzmaßnahmen	
Evidenzquellen für Zahnersatzmaßnahmen: Kapitel 5.7.2.7; Tabelle 25	
Qualität der Evidenz (GRADE): ⊕⊖⊖⊖/ Sehr niedrig	
Abstimmungsergebnis: 25x Zustimmung/ Keine Ablehnung/ 1x Enthaltung 100% Konsensstärke	**Starker Konsens**

5.7.4 Zahnärztliche Therapie der DI im jugendlich-bleibenden Gebiss (Jugendliche und junge Erwachsene/ 12 bis ~20 Jahre)

Kennzeichnend für die Altersphase der 12 bis ~20-Jährigen ist, dass die vorhandenen Milchzähne verloren gegangen sind, alle bleibenden Zähne durchgebrochen sind sowie das Körper- und Kieferwachstum sich bis zum Ende des zweiten Lebensjahrzehnts weiter fortsetzt. D.h. in dieser Altersphase sind Maßnahmen umzusetzen, welche auf eine normgerechte Gebissentwicklung abzielen und DI-bedingte Zahnhartsubstanzverluste an bleibenden Zähnen möglichst präventiv abfedern. Umgekehrt ist darauf aufmerksam zu machen, dass definitiver Einzelzahnersatz kooperationsbedingt, noch nicht immer umsetzbar ist und prothetische Therapiemaßnahmen immer im Kontext einer möglichen Wachstumshemmung zu diskutieren sind. Daher ist diese Altersphase von überbrückenden Maßnahmen gekennzeichnet, welche aber darauf abzielen, die definitive prothetische Therapie jenseits des ~20. Lebensjahres vorzubereiten. Daher befasst sich das folgende Kapitel mit der zahnärztlichen Versorgung von Jugendlichen bzw. jungen Erwachsenen (Altersphase: 12 Jahre bis einschließlich 20 Jahre), welche von einer DI betroffen sind. Die altersgruppen-spezifische Schlüsselfrage lautet daher:

> „Welche zahnärztlichen Versorgungsformen sollen Bestandteil einer indikationsgerechten und langfristig erfolgversprechenden Therapie von Jugendlichen und jüngeren Erwachsenen (12. bis einschließlich 20. Lebensjahr) mit einer Dentinogenesis imperfecta sein?“

Für diese Altersgruppe konnten im Rahmen der systematischen Literaturrecherche und -sichtung insgesamt 18 Fallberichte identifiziert werden (Tabelle 26), welche den Einschlusskriterien entsprachen. Während die Tabelle 16 die genutzten Versorgungsformen auch für die Jugendlichen zusammenfasst, gibt die nachstehende Tabelle 26 einen Überblick über die verfügbaren Fallberichte.

Tabelle 26 Übersicht zu den inkludierten Fallberichten zur zahnärztlichen Therapie der DI im jugendlich-bleibenden Gebiss.

Studientyp	Nachbeobachtung	Anzahl (N=18)
Fallberichte (N=18)	Ja	12
	Nein	6
Fallserien (N=0)	Ja	-
	Nein	-

Fallbericht – Darstellung von 1 bis 3 Betroffenen, Fallserie - Darstellung von >3 Betroffenen

5.7.4.1 Kooperationsführung und Schmerzausschaltung

Bei einer Vielzahl an Jugendlichen und jungen Erwachsenen kann eine reguläre Kooperationsfähigkeit erwartet werden, welche mit steigendem Alter stetig zunimmt. Dennoch besteht möglicherweise im Einzelfall, die Notwendigkeit von Allgemeinanästhesien zur Umsetzung der erforderlichen zahnärztlichen Therapiemaßnahmen [Azpiazu-Flores et al. 2022, Kindelan et al. 2003].

5.7.4.2 Keine restaurative Intervention

Im Fall einer geringfügigen bzw. milden DI-Ausprägung kann auf zahnärztliche Interventionen verzichtet werden, solange eine normgerechte und alterstypische Kaufunktion, Okklusion und Ästhetik sichergestellt sind. Allerdings ist darauf zu verweisen, diese Therapiestrategie an ein regelmäßiges Monitoring zu knüpfen und die Indikation zur zahnärztlichen Intervention an das Auftreten von voranschreitenden Zahnhartsubstanzverlusten zu koppeln.

Indikationen für ein abwartendes Monitoring ohne restaurative Intervention bei DI-Betroffenen im jugendlich-bleibenden Gebiss (12 bis ~20Jahre):

- Geringe Ausprägung von DI-assoziierten Zahnhartsubstanzverlusten
- Normgerechte und alterstypische Kaufunktion, Okklusion und Ästhetik

5.7.4.3 Konfektionierte Kronen

Die Domäne der klinischen Anwendung konfektionierter Kronen liegt an Milchmolaren (siehe Kapitel 3.4) und stellt an bleibenden Molaren in der jugendlich-bleibenden Dentition eine untergeordnete Versorgungsform dar. Es konnten keine Fallberichte identifiziert werden, die in dieser Altersgruppe konfektionierte Kronen an Milchmolaren als durchgeführte Versorgungform beschrieben. Dagegen ermöglicht der Gebrauch von konfektionierten Edelstahlkronen an bleibenden Molaren mit einer DI deren überbrückende Versorgung bis zur definitiven Therapie jenseits des ~20. Lebensjahres. Dazu finden sich in den recherchierten Fallberichten Beschreibungen [Azpiazu-Flores et al. 2022, Kaur et al. 2019, Garces et al. 2018, Ayyildiz et al. 2013, Bouvier et al. 2008].

Indikationen für konfektionierte Kronen an bleibenden Molaren bei DI-Betroffenen im jugendlich-bleibenden Gebiss (12 bis ~20Jahre):
Ausgeprägte Schmelzabbrüche mit Dentinexposition
- Mehrflächige und ausgeprägte Dentinexposition mit einer überproportionalen Zahnhartsubstanzabnutzung im Bereich der okklusalen Kontakte
- Bisssenkung
- Notwendigkeit zur Absicherung der Okklusion bzw. Bisshöhe
- Ästhetik
- Indirekte Restauration nicht möglich bzw. sinnvoll

Tabelle 27 Fallberichte, welche konfektionierte Kronenversorgungen bei Jugendlichen und jüngeren Erwachsenen (12. bis einschließlich 20. Lebensjahr) an bleibenden Zähnen beschrieben.

Konfektionierte Kronen		Referenzen
Edelstahlkronen	Seitenzähne (Molaren)	Azpiazu-Flores et al. [2022][1], Garces et al. [2018][2], Kaur et al. [2019], Ayyildiz et al. [2013][3]
Polykarbonat-Kronen	Seitenzähne (Prämolaren)	Bouvier et al. [2008][4]
	Frontzähne (Frontzähne und Eckzähne)	Bouvier et al. [2008][4]

Angaben zur Verlaufsbeobachtung:
[1] 12 Monate, [2] 6 Monate, [3,4] 12 Monate

5.7.4.4 Direkte Restaurationen

Im Gegensatz zur Nichtverfügbarkeit wissenschaftlicher Daten aus (randomisierten) klinischen Studien für direkte Restaurationen an DI-Zähnen, konnten Fallberichte identifiziert werden, welche direkte Restaurationen an bleibenden DI-Zähnen in der Altersgruppe der 12- bis ~20-Jährigen nutzten. Direkte Restaurationsformen kamen bei DI-Betroffenen in unterschiedlichen klinischen Situationen zum Einsatz (Tabelle 28, Tabelle 29). Werden die eingesetzten Restaurationsmaterialien in den Fallberichten analysiert, so zeigte sich eine Dominanz adhäsiv befestigter Kunststoffrestaurationen. Das beschriebene Indikationsspektrum umfasste u. a. die Wiederherstellung der Zahnform infolge DI-assoziierter Zahnhartsubstanzverluste, die Fertigung von Aufbaufüllungen und die Wiederherstellung der Zahnform. Verlaufsbeobachtungen liegen für bleibende Frontzähne bei bis zu 36 Monaten und für die Seitenzähne bei bis maximal 12 Monaten (Tabelle 28, Tabelle 29).

Indikationen für direkte Restaurationen (Füllungstherapie) bei DI-Betroffenen im jugendlich-bleibenden Gebiss (12 bis ~20Jahre):
- Schmelzabbrüche mit Dentinexposition
- Kleinflächige Dentinexposition mit einem geringen Zahnhartsubstanzverlust im Bereich der okklusalen Kontakte

Tabelle 28 Fallberichte, welche direkte Restaurationsformen (Füllungstherapie) bei Jugendlichen und jüngeren Erwachsenen (12. bis einschließlich 20. Lebensjahr) beschrieben.

Direkte Restauration		Referenzen
Amalgam	Seitenzähne	Stephen und Beighton [2002][2]
Komposit	Seitenzähne	Groten [2009][3], Biethman et al. [2014][4], Garces et al. [2018][6], Kaur et al. [2019]
	Frontzähne	Moundouri-Andritsakis et al. [2002][1], Ayyildiz et al. [2013][4], Biethman et al. [2014][5]
Komposit-Veneers	Seitenzähne	Biethman et al. [2014][5]
	Frontzähne	Ayyildiz et al. [2013][6]
Glasionomerzement	Seitenzähne	Ayyildiz et al. [2013][6]

Angaben zur Verlaufsbeobachtung:
[1] 36 Monate, [2] 6 Monate, [3] 1 Monat, [4] 12 Monate, [5] 6 Monate, [6] 12 Monate

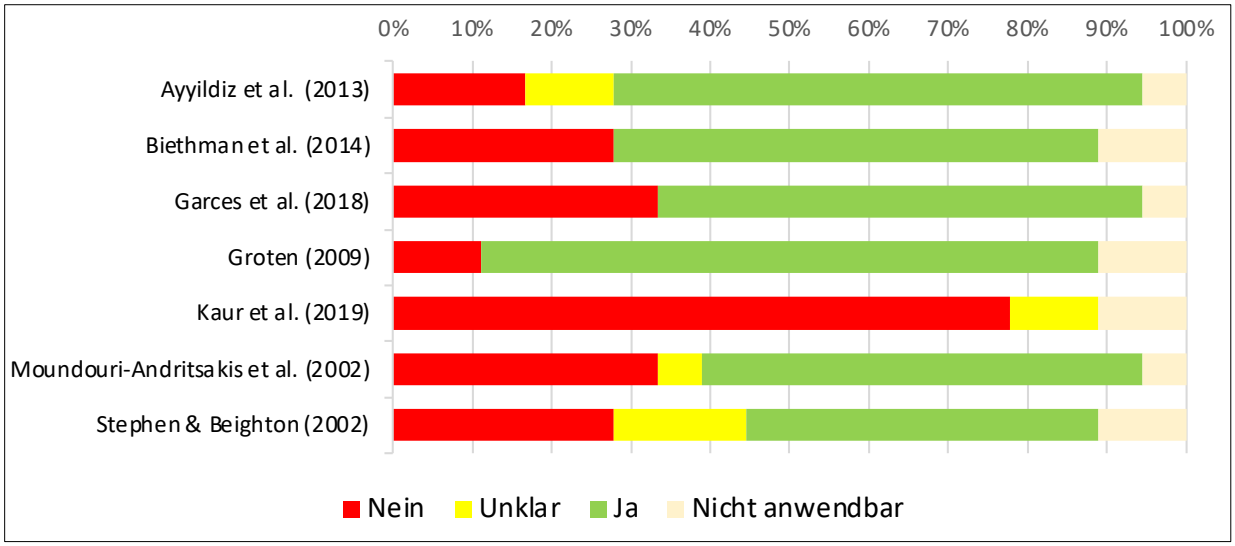

Abbildung 11 Einschätzung des Verzerrungsrisikos (engl.: Risk of Bias, RoB) für Fallberichte, welche direkte Restaurationen an DI-Zähnen bei Jugendlichen und jüngeren Erwachsenen (12. bis einschließlich 20. Lebensjahr) beschrieben.

Tabelle 29 Evidenztabelle zum Einsatz von direkten Restaurationen an bleibenden Zähnen von DI-Betroffenen (12. bis einschließlich 20. Lebensjahr).

Versorgungsform:	**Direkte Restauration**													
Betrachteter Endpunkt:	**Wiederherstellung der Zahnform/-funktion**													
Bewertung:	**Zusammenfassung der Ergebnisse**					**Klinische Relevanz**		**Qualitätseinschätzung nach GRADE**						
Dentition	Lokalisation	Design	N Studien	N Patienten	N Versorgungen	Beobachtungszeit (Monate)	Klinische Relevanz[1]	Evidenz als Standardversorgung	Verzerrungsrisiko[2]	Inkonsistenz[2]	Indirektheit[2]	Ungenauigkeit[2]	Publikationsbias[3]	**Evidenzqualität**
Zweite	Seitenzähne	(R)CT	-	-	-	-	-	Kapitel 3.5, Tabelle 5	-	-	-	-	-	**Sehr niedrig** ⊕⊖⊖⊖
		CS	-	-	-	-	-		-	-	-	-	-	
		CR	6	6	14	0 – 12	Essentiell		Moderat Abbildung 11	n.a.	n.a.	Hoch	Unentdeckt	
	Frontzähne	(R)CT	-	-	-	-	-		-	-	-	-	-	
		CS	-	-	-	-	-		-	-	-	-	-	
		CR	3	3	9	1 – 36	Essentiell		Moderat Abbildung 11	n.a.	n.a.	Hoch	Unentdeckt	

[1]begrenzte Bedeutung/ wichtig/ essentiell, [2]niedrig/ moderat/ hoch/ n.a. (nicht anwendbar), [3]unentdeckt/ stark vermutet

5.7.4.5 Indirekte Restauration bleibender Zähne

Mit dem vollständigen Durchbruch aller bleibenden Zähne gewinnt der Einsatz von Einzelzahnkronen stetig an Bedeutung bei der Versorgung von DI-Betroffenen. Dies ist z. B. der Fall, wenn die ersten bleibenden Molaren von einer überproportionalen Abnutzung betroffen sind, welcher einerseits eine normgerechte Gebiss- und Kieferentwicklung – insbesondere die physiologische Bisshebung – verhindert und andererseits mit einer Bisssenkung einhergeht bzw. einher gegangen ist.

Da direkte Restaurationen für die Widerherstellung ganzer kaulasttragender Okklusalflächen aus materialkundlicher Sicht ungeeignet sind, kommen für dieses Anforderungsprofil mehrheitlich indirekt gefertigte Einzelzahnrestaurationen in Frage. Diese verfügen über die notwendige Festigkeit und Stabilität, welche wiederum Voraussetzung für eine sichere vertikale Abstützung zwischen Ober- und Unterkiefer sind. Die Widerherstellung einer sicheren und dauerhaften Abstützung des Seitenzahngebietes über die ersten bleibenden Molaren erscheint zudem essenziell für den Schutz von Frontzähnen, Eckzähnen und Prämolaren, ermöglicht den regulären Durchbruch der zweiten bleibenden Molaren und ist Voraussetzung für das Restaurationsüberleben von direkten und indirekten Frontzahnrestaurationen.

An dieser Stelle kann zusammengefasst werden, dass (randomisiert) klinische Studien an DI-Zähnen grundsätzlich fehlen. Allerdings wurde etwa ein Dutzend Fallberichte identifiziert, welche den Gebrauch unterschiedlicher indirekter Restaurationsformen an bleibenden Seiten- (Tabelle 30) bzw. Frontzähnen (Tabelle 31) in der Altersgruppe der 12- bis einschließlich 20-Jährigen bei DI-Betroffenen belegen (Tabelle 32). Verlaufsbeobachtungen liegen für komposit-basierte, indirekte Restaurationen im Seitenzahnbereich mit bis zu 156 Monaten vor (Tabelle 31), für den Frontzahnbereich betrug die längste Beobachtungszeit 24 Monate (Tabelle 31). Während für vollkeramische Seitenzahn-Restaurationen nur sehr kurze Verlaufsbeobachtungen vorliegen, sind für keramische Frontzahnrestaurationen deutlich längere Beobachtungszeiten dokumentiert. In Bezug auf das Vorgehen zur Herstellung von indirekten Restaurationen an bleibenden Zähnen wurden einzeitige [Campanella et al. 2018, Soliman et al. 2018] und zweizeitigen Vorgehensweisen [Moundouri-Andritsakis et al. 2002, Stephen und Beighton 2002, Kamboj and Chandra 2007, Bouvier et al. 2008, Groten 2009, Millet et al. 2010, Roh et al. 2010, Edelhoff und Brix 2011, Mott et al. 2011, Ayyildiz et al. 2013, Biethman et al. 2014, Campanella et al. 2018] in den Fallberichten beschrieben.

Indikationen für indirekte Restaurationen an bleibenden Zähnen bei DI-Betroffenen im jugendlich-bleibenden Gebiss (12 bis ~20Jahre):

- Ausgeprägte Schmelzabbrüche mit Dentinexposition
- Mehrflächige und ausgeprägte Dentinexposition mit einer überproportionalen Zahnhartsubstanzabnutzung im Bereich der okklusalen Kontakte
- Bisssenkung
- Notwendigkeit zur Absicherung der Okklusion bzw. vertikalen Bisshöhe

Tabelle 30 Fallberichte, welche über indirekt gefertigte Einzelzahnrestaurationen an DI-Zähnen im Seitenzahnbereich in der Altersgruppe der 12- bis einschließlich 20-Jährigen berichteten.

Indirekte Einzelzahnrestaurationen an Seitenzähnen		Referenzen
Komposit		Campanella et al. [2018][1], Soliman et al. [2018][2]
Metallkronen mit Kunststoffverblendung		Kamboj and Chandra [2007]
Metallkeramik		Bouvier et al. [2008][4], Millet et al. [2010][5], Mott et al. [2011], Ayyildiz et al. [2013][6]
Vollkeramik	**Zirconiumoxid/CAD/CAM**	Groten [2009][3]
	Feldspat	Groten [2009][3]
	Lithiumdisilikat	Edelhoff und Brix [2011]
	Keine Angaben	Roh et al. [2010]

Angaben zur Verlaufsbeobachtung:
[1] 156 Monate, [2] 24 Monate, [3] 1 Monat, [4] 12 Monate, [5] 120 Monate, [6] 12 Monate

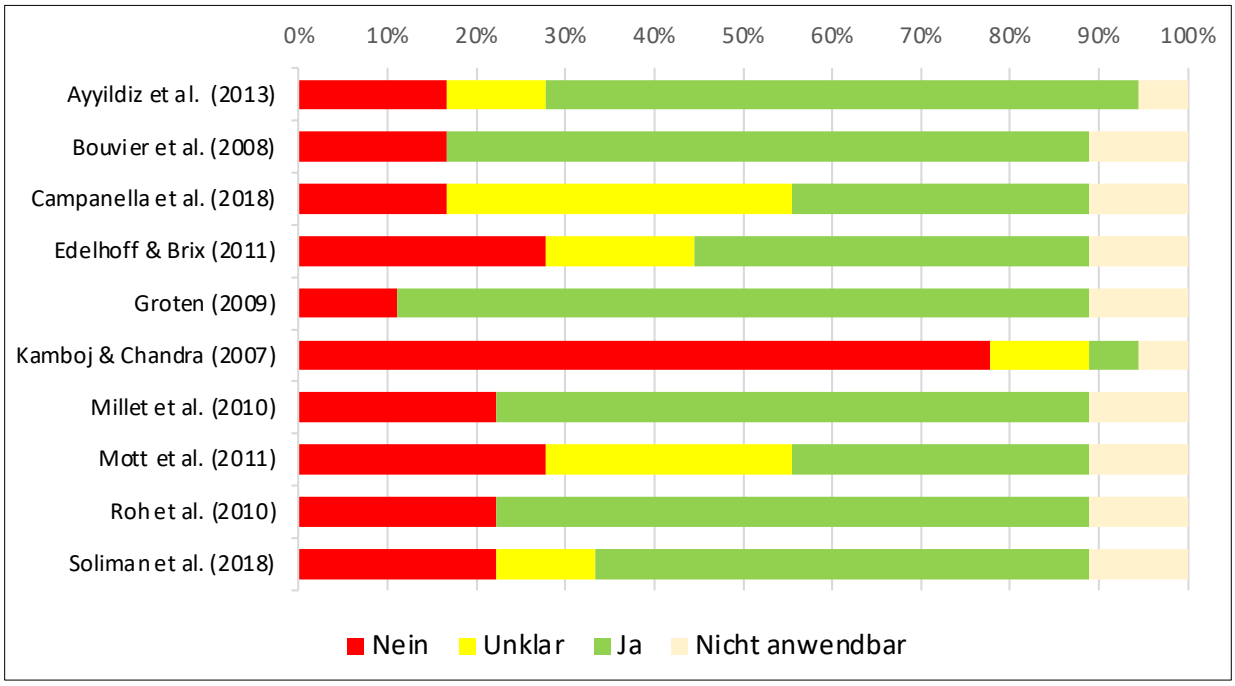

Abbildung 12 Einschätzung des Verzerrungsrisikos (engl.: Risk of Bias, RoB) für Fallberichte, welche indirekt gefertigte Einzelzahnrestaurationen an DI-Seitenzähnen bei Jugendlichen und jüngeren Erwachsenen (12. bis einschließlich 20. Lebensjahr) beschrieben.

Tabelle 31 Fallberichte, welche über indirekt gefertigte Einzelzahnrestaurationen an DI-Zähnen im Frontzahnbereich in der Altersgruppe der 12- bis einschließlich 20-Jährigen berichteten.

Indirekte Einzelzahnrestaurationen an Frontzähnen		Referenzen
Komposit		Soliman et al. [2018][1]
Metallkeramik		Stephen und Beighton [2002][2], Bouvier et al. [2008][3], Millet et al. [2010][4], Mott et al. [2011]
Vollkeramik (Veneer)		Biethman et al. [2014][5], Campanella et al. [2018][6]
Vollkeramik	**Zirconiumdioxid/CAD/CAM**	Ayyildiz et al. [2013][7]
	Feldspatkeramik	Groten [2009][8]
	Glaskeramik	Moundouri-Andritsakis et al. [2002][9]
	keine Angabe	Roh et al. [2010], Biethman et al. [2014][5]

Angaben zur Verlaufsbeobachtung:
[1] 24 Monate, [2] 6 Monate, [3] 108 Monate, [4] 120 Monate, [5] 12 Monate, [6] 156 Monate, [7] 12 Monate, [8] 1 Monat, [9] 36 Monate

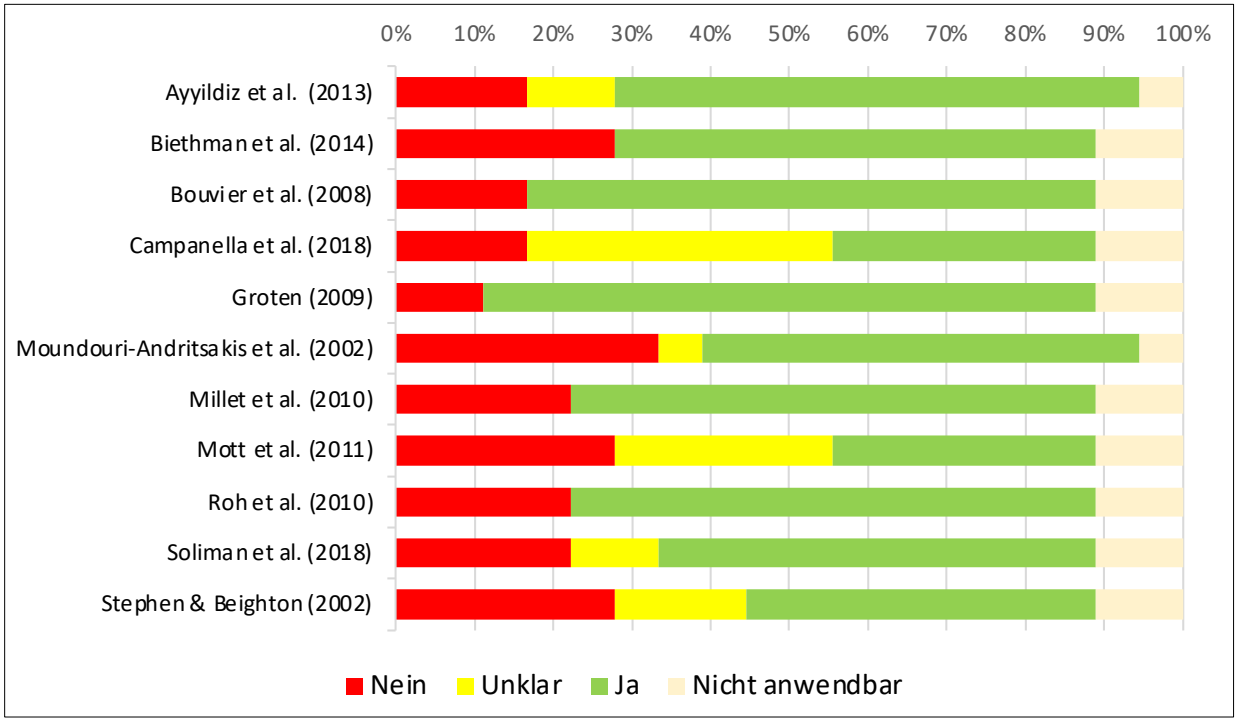

Abbildung 13 Einschätzung des Verzerrungsrisikos (engl.: Risk of Bias, RoB) für Fallberichte, welche indirekt gefertigte Einzelzahnrestaurationen an DI-Frontzähnen bei Jugendlichen und jüngeren Erwachsenen (12. bis einschließlich 20. Lebensjahr) beschrieben.

Tabelle 32 Evidenztabelle zum Einsatz von indirekten Restaurationen an bleibenden Zähnen von DI-Betroffenen (12. bis einschließlich 20. Lebensjahr).

Versorgungsform:	**Indirekte Restaurationen**													
Betrachteter Endpunkt:	**Wiederherstellung der Zahnform/-funktion**													
Bewertung:	**Zusammenfassung der Ergebnisse**					**Klinische Relevanz**		**Qualitätseinschätzung nach GRADE**						
Dentition	Lokalisation	Design	N Studien	N Patienten	N Versorgungen	Beobachtungszeit (Monate)	Klinische Relevanz[1]	Evidenz als Standardversorgung	Verzerrungsrisiko[2]	Inkonsistenz[2]	Indirektheit[2]	Ungenauigkeit[2]	Publikationsbias[3]	**Evidenzqualität**
Zweite	Seitenzähne	(R)CT	-	-	-	-	-	Kapitel 3.6, Tabelle 6	-	-	-	-	-	**Sehr niedrig** ⊕⊖⊖⊖
		CS	-	-	-	-	-		-	-	-	-	-	
		CR	12	12	143	0 – 156	Essentiell		Niedrig Abbildung 12	n.a.	n.a.	Hoch	Unentdeckt	
	Frontzähne	(R)CT	-	-	-	-	-		-	-	-	-	-	
		CS	-	-	-	-	-		-	-	-	-	-	
		CR	13	13	141	0 – 156	Essentiell		Niedrig Abbildung 13	n.a.	n.a.	Hoch	Unentdeckt	

[1]begrenzte Bedeutung/ wichtig/ essentiell, [2]niedrig/ moderat/ hoch/ n.a. (nicht anwendbar), [3]unentdeckt/ stark vermutet

5.7.4.6 Kompensation von Zahnverlusten

In einigen Fallberichten wurde über nicht erhaltungsfähige, bleibende DI-Zähne berichtet, welche in der Folge zu extrahieren waren. Dies betrifft bleibende Zähne sowohl im Ober- als auch im Unterkiefer. Grundlegend ergaben sich Zahnverluste in der Altersgruppe der Jugendlichen und jüngeren Erwachsenen primär aufgrund von unzureichenden Möglichkeiten der Restauration bzw. daraus resultierender fehlender Erhaltungsfähigkeit. In allen Literaturstellen wurden im Behandlungskonzept bereits prae extractionem therapeutische Optionen zum Umgang mit den zahnverlustbedingten Lücken eingeplant (Tabelle 33). Verlaufsbeobachtungen für Zahnersatz liegen bis maximal 12 Monate nach Therapieabschluss vor (Tabelle 33, Tabelle 34).

Tabelle 33 Fallberichte, welche Zahnverluste und die Folgetherapie bei Jugendlichen und jüngeren Erwachsenen (12- bis einschließlich 20-Jährige) für bleibende DI-Zähne beschrieben.

Folgetherapie nach Zahnverlust	Referenzen
Interimstherapie	Stephen und Beighton [2002][1], Kindelan et al. [2003][2], Bouvier et al. [2008][3], Groten [2009][4], Mott et al. [2011], Azpiazu-Flores et al. 2022][5]
Temporäre herausnehmbare Versorgung	Bouvier et al. [2008][3], Garces et al. [2018][6], Kaur et al. [2019]
Definitive herausnehmbare Versorgung	Stephen und Beighton [2002][1]
Herausnehmbarer, temporärer Zahnersatz im Ober- und/oder Unterkiefer	Mott et al. [2011], Kaur et al. [2019], Azpiazu-Flores et al. [2022][5]
Kieferorthopädischer Lückenschluss mit Implantat-getragenem Zahnersatz sowie Einzelkronenversorgung	Roh et al. [2010]
Kieferorthopädischer Lückenschluss mit Brückenversorgung	Roh et al. [2010]
Implantat-getragener Zahnersatz	Mott et al. [2011]
Keine Angabe	Biethman et al. [2014][7]

Angaben zur Verlaufsbeobachtung:
[1] 6 Monate, [2] 12 Monate, [3] 12 Monate, [4] 1 Monat, [5] 12 Monate, [6] 6 Monate, [7] 12 Monate

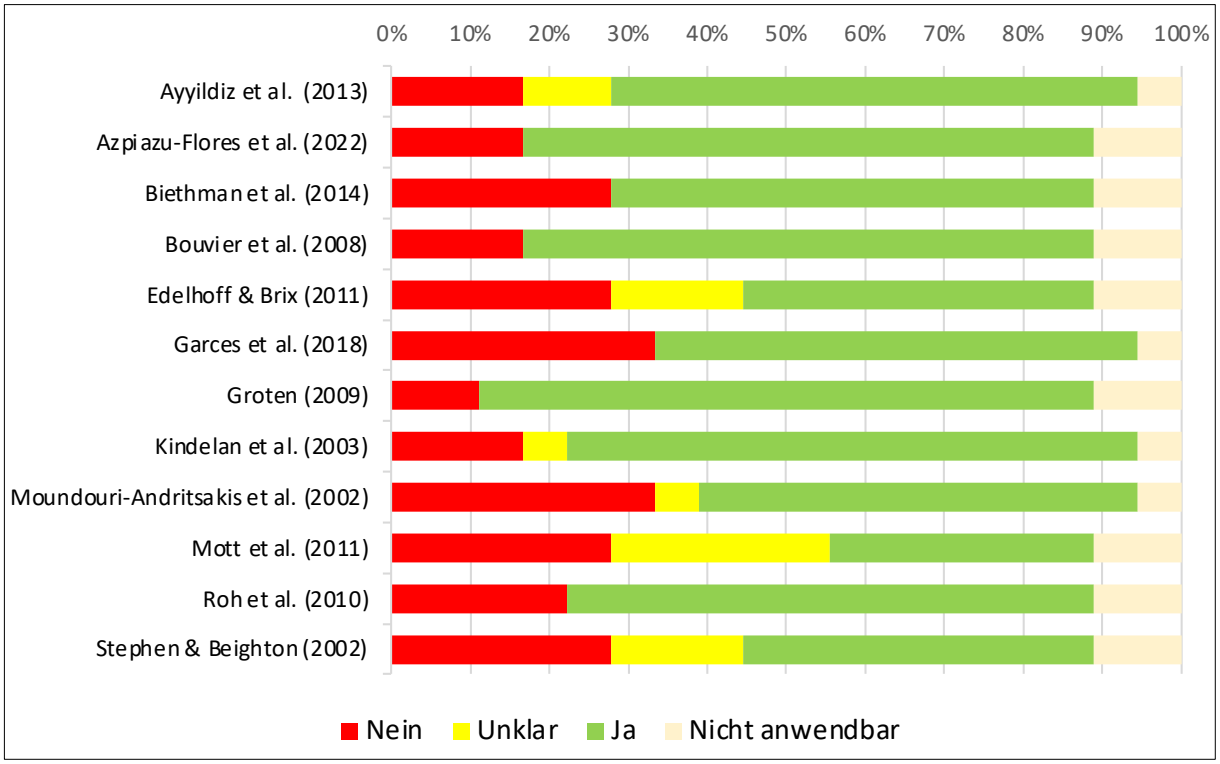

Abbildung 14 Einschätzung des Verzerrungsrisikos (engl.: Risk of Bias, RoB) für Fallberichte, welche Folgetherapien nach DI-bedingten Zahnverlusten bei Jugendlichen und jüngeren Erwachsenen (12. bis einschließlich 20. Lebensjahr) beschrieben.

Tabelle 34 Evidenztabelle zum Einsatz von Zahnersatzmaßnahmen bei DI-Betroffenen (12- bis einschließlich 20-Jährige)

Versorgungsform:	**Folgemaßnahmen bei Zahnverlust/Extraktion**													
Betrachteter Endpunkt:	**Etablierung von Zahnersatzmaßnahmen nach einem Zahnverlust**													
Bewertung:	**Zusammenfassung der Ergebnisse**					**Klinische Relevanz**		**Qualitätseinschätzung nach GRADE**						
Dentition	Versorgungsform/ Typ	Design	N Studien	N Patienten	N Versorgungen	Beobachtungszeit (Monate)	Klinische Relevanz[1]	Evidenz als Standardversorgung	Verzerrungsrisiko[2]	Inkonsistenz[2]	Indirektheit[2]	Ungenauigkeit[2]	Publikationsbias[3]	**Evidenzqualität**
Zweite	Kieferorthopädie	(R)CT	-	-	-	-	-	Kapitel 3.8 Tabelle 8, Kapitel 3.10, Tabelle 10, Kapitel 3.12, Tabelle 12	-	-	-	-	-	**Sehr niedrig** ⊕⊖⊖⊖
		CS	-	-	-	-	-		-	-	-	-	-	
		CR	2	2	-	0 – 12	Essentiell		Niedrig Abbildung 14	n.a.	n.a.	Hoch	Unentdeckt	
	Kieferorthopädie und Oralchirurgie und/oder Mund-, Kiefer-, Gesichtschirurgie	(R)CT	-	-	-	-	-		-	-	-	-	-	
		CS	-	-	-	-	-		-	-	-	-	-	
		CR	2	2	-	12	Essentiell		Niedrig Abbildung 14	n.a.	n.a.	Hoch	Unentdeckt	
	Zahnärztliche Prothetik	(R)CT	-	-	-	-	-		-	-	-	-	-	
		CS	-	-	-	-	-		-	-	-	-	-	
		CR	3	3	19	0 – 12	Essentiell		Niedrig Abbildung 14	n.a.	n.a.	Hoch	Unentdeckt	
	Oralchirurgie und/oder Mund-, Kiefer-, Gesichtschirurgie	(R)CT	-	-	-	-	-		-	-	-	-	-	
		CS	-	-	-	-	-		-	-	-	-	-	
		CR	1	1	-	12	Essentiell		Niedrig Abbildung 14	n.a.	n.a.	Hoch	Unentdeckt	
	Full-Mouth-Rehabilitation	(R)CT	-	-	-	-	-		-					
		CS	-	-	-	-	-		-					
		CR	5	5	88	0 – 12	Essentiell		Niedrig Abbildung 14	n.a.	n.a.	Hoch	Unentdeckt	

[1]begrenzte Bedeutung/ wichtig/ essentiell, [2]niedrig/ moderat/ hoch/ n.a. (nicht anwendbar), [3]unentdeckt/ stark vermutet

5.7.4.7 Weitere zahnärztliche Versorgungsformen und Versorgungsaspekte

Eine kontinuierliche, therapiebegleitende, kariespräventive Betreuung von Jugendlichen und jüngeren Erwachsenen mit einer DI steht außer Frage und wurde in Fallberichten dokumentiert (Tabelle 15). Dies stellt sicher, dass die ohnehin nachteilige Gebisssituation aufgrund der DI nicht durch andere Zahnhartsubstanzdefekte negativ beeinflusst wird.

Tabelle 35 Fallberichte, in denen weitere zahnärztliche Versorgungsformen und Versorgungsaspekte bei Jugendlichen und jüngeren Erwachsenen (12- bis einschließlich 20-Jährige) für bleibende Zähne beschrieben wurden.

Weitere berichtete Versorgungsformen bzw. Versorgungsaspekte	Referenzen
Kieferorthopädie	Roh et al. [2010], Azpiazu-Flores et al. [2022][1]
Kieferorthopädie und Chirurgie (Oralchirurgie und/oder Mund-, Kiefer-, Gesichtschirurgie)	Kindelan et al. [2003][2], Azpiazu-Flores et al. [2022][1]
Zahnärztliche Prothetik	Roh et al. [2010], Mott et al. [2011], Ayyildiz et al. [2013][3], Azpiazu-Flores et al. [2022][1]
Chirurgie (Oralchirurgie und/oder Mund-, Kiefer-, Gesichtschirurgie)	Biethman et al. [2014][4]
Full-Mouth-Rehabilitation	Moundouri-Andritsakis et al. [2002][5], Edelhoff und Brix [2011], Ayyildiz et al. [2013][3], Garces et al. [2018][6], Azpiazu-Flores et al. [2022][1]
Bisshebung	Stephen und Beighton [2002][7], Bouvier et al. [2008][8], Edelhoff und Brix [2011], Ayyildiz et al. [2013][3], Garces et al. [2018][6], Azpiazu-Flores et al. [2022][1]
Reparatur	Stephen und Beighton [2002][7], Kindelan et al. [2003][2], Bouvier et al. [2008][8], Groten [2009][9], Mott et al. [2011], Azpiazu-Flores et al. [2022][1]
Versorgungen unter Einbeziehung digitaler Fertigungstechnologien	Groten [2009][8], Edelhoff und Brix [2011], Ayyildiz et al. [2013][3], Azpiazu-Flores et al. [2022][1]

Angaben zur Verlaufsbeobachtung:
[1,2,3,4] 12 Monate, [5] 36 Monate, [6,7] 6 Monate, [8] 108 Monate, [9] 1 Monat

Mit dem Durchbruch der zweiten bleibenden Molaren endet bei regelhaftem Zahnwechsel die funktionell bedeutsame Phase der unsicheren Bisslagesituation von Ober- und Unterkiefer zueinander. Gleichzeitig kann die zahnärztliche Versorgung in der gesamten bleibenden Dentition beginnen. Wie bereits zuvor ausgeführt, können unterschiedliche Versorgungsformen zum Einsatz kommen, wobei der Anteil an indirekten und damit definitiven Restaurationsformen im Front- und Seitenzahnbereich jenseits des 12. Lebensjahres stetig zunimmt (Tabelle 30, Tabelle 31). Nach Beendigung des Körper- und Kieferwachstums stellt sich zum Ende des zweiten Lebensjahrzehnts dann verstärkt die Frage

nach der definitiven Versorgungsstrategie, welche nicht mehr nur auf die funktionelle Sicherung der Bisshöhe fokussiert ist. D.h., dass auch ästhetische Aspekte die Überlegungen zur Therapieplanung in der vollständigen bleibenden Dentition ergänzen und daher eine interdisziplinäre Betrachtung der Versorgung bzw. Versorgungsformen notwendig ist. In fünf Fallberichten erfolgte eine Gesamtsanierung aller vorhandenen Zähne, die als "Full Mouth Rehabilitation" bezeichnet werden kann (Tabelle 35). Die Betroffenen waren zu Beginn der prothetischen Rehabilitationsphase 12 Jahre [Garces et al. 2018], 15 Jahre [Moundouri-Andritsakis et al. 2002, Edelhoff und Brix 2011], 18 Jahre [Ayyildiz et al. 2013] oder 19 Jahre alt [Azpiazu-Flores et al. 2022]. Zudem wurde in einigen Fallberichten die Durchführung von endodontologischen [Groten 2009] bzw. parodontologischen Therapiemaßnahmen [Mott et al. 2011, Roh et al. 2010] u. a. in interdisziplinärer Zusammenarbeit berichtet. Weitere zahnärztliche Versorgungsformen und -aspekte bei Jugendlichen und jüngeren Erwachsenen (12- bis einschließlich 20-Jährige) für bleibende Zähne sind in Tabelle 35 angegeben.

In etlichen Fallberichten wurde über Interimsversorgungen und die Durchführung von Reparaturen an Versorgungen berichtet (Tabelle 35). Die Notwendigkeit begründet sich einerseits darin, dass häufig DI-assoziierte Abnutzungen auftreten, die sich klinisch oft in Form einer Bisssenkung zeigen und entsprechend repariert werden müssen. Darüber hinaus ist anderseits darauf zu verweisen, dass diese Versorgungen teilweise unter Einbeziehung digitaler Fertigungstechnologien erfolgten (Tabelle 35).

5.7.5 Handlungsempfehlungen zur zahnärztlichen Versorgung von DI-Betroffenen im jugendlich-bleibenden Gebiss (Jugendliche und junge Erwachsene/ 12 bis ~20 Jahre)

Begründung des Empfehlungsgrades mit Darlegung der Abwägung von Nutzen und Schaden der Intervention: Unter Berücksichtigung des jeweiligen Indikationsspektrums sind die genannten Therapiemaßnahmen in der Lage, die DI-assoziierte Zahnhartsubstanzdefekte zu kompensieren sowie die Form und Funktion betroffener Zähne weitgehend verlässlich wieder herzustellen. Dies signalisiert einen hohen Nutzen für DI-Betroffene, um damit die Funktion, Ästhetik und Lebensqualität insbesondere in der bleibenden Dentition abzusichern bzw. wiederherzustellen. Anhand der verfügbaren Fallberichte ist weiterhin erkennbar, dass die definitive Versorgung insbesondere an Seitenzähnen bereits im Jugendalter bzw. jungen Erwachsenenalter und nicht erst jenseits des 20. Lebensjahres angestrebt werden kann. Dies stellt einen Paradigmenwechsel bezüglich des Versorgungszeitpunktes mit definitiven Restaurationsformen dar. Aus klinisch-praktischer Sicht ist zu ergänzen, dass die Versorgung mit indirekten Restaurationen nicht ad hoc gelingt, sondern einer strategischen Planung in Abhängigkeit des Wachstums und der Gebissentwicklung bedarf, um zuerst die Funktionalität im Seitenzahngebiet zu sichern bzw. wiederherzustellen. Erst danach sollten die indizierten Restaurationen an den Frontzähnen vorgenommen werden. Dieser Prozess der Full-Mouth-Rehabilitation, beginnt im Jugendalter und wird am Ende des zweiten bzw. zu Beginn des dritten Lebensjahrzehnts zu Ende geführt. Dies erfordert eine konzeptionalisierte zahnärztliche Betreuung von DI-Betroffenen unter Erhalt der eigenen Zähne bzw. Dentition.

Neben dem Nutzen ist auszuführen, dass alle restaurativen Maßnahmen typischerweise die Präparation einer Kavität zur Aufnahme der späteren Restauration erfordern. Dieses zahnhartsubstanz-abtragende Vorgehen folgt grundsätzlich minimal-invasiven Richtlinien und den Vorgaben zu den erforderlichen Mindestschichtstärken für den zu verwendenden Werkstoff. Im Fall von indirekten Restaurationsformen ist der Zahnhartsubstanzabtrag typischerweise umfangreicher im Vergleich zu direkten Restaurationen, um die Umsetzung langlebiger Einzelzahnrestaurationen zu ermöglichen. Zudem ist auf die begleitenden Therapiemaßnahmen, z. B. Lokalanästhesie, die Vielzahl der Behandlungssitzungen und notwendigen finanziellen Aufwendungen zu verweisen.

Darlegung der Evidenzgrundlage: Bei den betrachteten direkten und indirekten Restaurationsformen handelt es sich um etablierte und anerkannte zahnärztliche Therapiemaßnahmen (siehe Kapitel 3). Für die spezifische Nutzung bei DI-Betroffenen liegen Fallberichte mit unterschiedlichen Beobachtungszeiten vor, welche ein sehr niedriges Evidenzniveau nach GRADE signalisieren. Klinische Studien oder darauf aufbauende Systematische Reviews/ Meta-Analysen liegen nicht vor.

8. Evidenzbasierte Empfehlung (2024 neu)	
Direkte Restaurationen und individuell gefertigte, indirekte Einzelzahnkronen sollen im jugendlich-bleibenden Gebiss eingesetzt werden, um DI-assoziierten Zahnhartsubstanzverlusten präventiv entgegenzuwirken, diese zu kompensieren und/oder die Bisshöhe zu stabilisieren bzw. wiederherzustellen. Indirekte Einzelzahnkronen sind Bestandteil einer langfristig ausgerichteten Betreuungsstrategie.	**Empfehlungsgrad** ⇑⇑
Betrachteter Endpunkt/Behandlungsziel: Wiederherstellung der Zahnform/-funktion	
Evidenzquellen für direkte Restaurationen: Kapitel 5.7.4.4, Tabelle 28 **Evidenzquellen für indirekte Restaurationen:** Kapitel 5.7.4.5, Tabelle 30, Tabelle 31	
Qualität der Evidenz (GRADE): ⊕⊖⊖⊖/ Sehr niedrig	
Abstimmungsergebnis: 27x Zustimmung/ Keine Ablehnung/ 1x Enthaltung 100 % Konsensstärke (ohne Enthaltungen)	**Starker Konsens**

9. Evidenzbasierte Empfehlung (2024 neu)	
Die definitive Versorgung soll beginnend im jugendlich-bleibenden Gebiss mit dem Therapiekonzept der Full-Mouth-Rehabilitation umgesetzt werden.	**Empfehlungsgrad** ⇑⇑
Betrachteter Endpunkt/Behandlungsziel: Wiederherstellung der Zahnform/-funktion	
Evidenzquellen/Literatur: Tabelle 35	
Qualität der Evidenz (GRADE): ⊕⊖⊖⊖/ Sehr niedrig	
Abstimmungsergebnis: 26x Zustimmung/ Keine Ablehnung/ Keine Enthaltung 100 % Konsensstärke	**Starker Konsens**

5.7.6 Zahnärztliche Therapie der DI im bleibenden Gebiss (Erwachsene)

Das folgende Kapitel befasst sich mit der zahnärztlichen Versorgung von Erwachsenen welche von einer DI betroffen sind. Die altersgruppen-spezifische Schlüsselfrage lautet daher:

„Welche zahnärztlichen Versorgungsformen sollen Bestandteil einer indikationsgerechten und langfristig erfolgversprechenden Therapie von Erwachsenen (>20. Lebensjahr) mit einer Dentinogenesis imperfecta sein?“

Für die Altersgruppe der Erwachsenen gibt die Tabelle 16 einen Überblick zu den dokumentierten Versorgungsformen. Insgesamt wurden für diese Altersgruppe 18 Fallberichte recherchiert (Tabelle 36).

5.7.6.1 Keine restaurative Intervention

Im Fall einer geringfügigen bzw. milden DI-Ausprägung ist es möglich, auf zahnärztliche Interventionen zu verzichten, solange eine normgerechte und alterstypische Kaufunktion, Okklusion und Ästhetik sichergestellt bleiben. Allerdings soll darauf verwiesen werden, diese Therapiestrategie an ein regelmäßiges Monitoring zu knüpfen. Im Rahmen der systematischen Literaturrecherche für die Altersgruppe der Erwachsenen konnten keine Fallberichte oder -serien recherchiert werden, welche eine Verlaufsbeobachtung ohne restaurative Therapie beschrieben.

Indikationen für ein abwartendes Monitoring ohne restaurative Intervention bei DI-Betroffenen in der bleibenden Dentition (Erwachsene >20Jahre):

- Geringe Ausprägung von Zahnhartsubstanzverlusten
- Normgerechte und alterstypische Kaufunktion, Okklusion und Ästhetik

Tabelle 36 Übersicht zu den inkludierten Fallberichten und -serien bei Erwachsenen (>20. Lebensjahr), welche zahnärztliche Versorgungen bei DI-Betroffenen dokumentierten.

Studientyp	Nachbeobachtung	Anzahl (N)
Fallberichte (N=18)	Ja	10
	Nein	8
Fallserien (N=0)	Ja	-
	Nein	-

Fallbericht – Darstellung von 1 bis 3 Betroffenen, Fallserie - Darstellung von >3 Betroffenen

5.7.6.2 Konfektionierte Kronen

Für die Versorgungsform der konfektionierten Krone an DI-Zähnen konnten in der Altersgruppe der Erwachsenen im Rahmen der systematischen Literaturrecherche keine wissenschaftlichen Daten, Studien oder Fallberichte/-serien aufgefunden werden.

5.7.6.3 Direkte Restaurationen

Direkte Restaurationsformen bzw. Füllungen stellen bei Erwachsenen (>20. Lebensjahr) eine anerkannte und evidenzbasierte Versorgungsform dar (siehe Kapitel 3.5). Die recherchierten Fallberichte zeigen, dass bei DI-Betroffenen verschiedene klinische Situationen die Anfertigung von direkten Restaurationen sowohl an Seiten- als auch an Frontzähnen indizierten (Tabelle 37). Das beschriebene Indikationsspektrum reichte von der Wiederherstellung der Zahnform infolge DI-assoziierter Zahnhartsubstanzverluste bzw. Abnutzungen an Front- und Seitenzähnen bis hin zur Fertigung von Aufbaufüllungen im Rahmen präprothetischer Vorbehandlung. Unter den verwendeten Materialien ist eine Dominanz der adhäsiv befestigten Kunststoffe festzustellen. Die längste Verlaufsbeobachtung lag hier bei 108 Monaten (Tabelle 37).

Indikationen für direkte Restaurationen (Füllungstherapie) bei DI-Betroffenen in der bleibenden Dentition (Erwachsene >20Jahre):

- Schmelzabbrüche mit Dentinexposition
- Moderate Dentinexposition mit geringen Zahnhartsubstanzverlusten im Bereich der okklusalen Kontakte

Tabelle 37 Fallberichte, welche direkte Restaurationsformen (Füllungstherapie) bei Erwachsenen (>20. Lebensjahr) in der bleibenden Dentition beschrieben.

Direkte Restauration	Referenzen
Seitenzähne	Bartlett [2005][1], Goud und Deshpande [2011], Rafeek et al. [2013][2], Kharbot und Schwendicke [2019]
Frontzähne	Knezevic et al. [2006], Kharbot und Schwendicke [2019][3]

Angaben zur Verlaufsbeobachtung:
[1] 108 Monate, [2] 72 Monate, [3] 12 Monate

5.7.6.4 Indirekte Restaurationen

Indirekte Restaurationen an bleibenden Zähnen stellen eine anerkannte, evidenzbasierte und langfristige Versorgungsform an bleibenden Zähnen dar (siehe Kapitel 3.6). Hier bieten sich verschiedene Materialien, u. a. kunststoff-, metall- oder keramikbasierte Materialien, an. Auch an dieser Stelle ist darauf zu verweisen, dass systematische Übersichtsarbeiten und klinische Studien zum klinischen Einsatz von indirekten Restaurationen im Erwachsenenalter an DI-Zähnen nicht identifiziert werden konnten. Im Rahmen der systematischen Literaturrecherche wurden Fallberichte identifiziert, welche über indirekte definitive Restaurationsformen bei Erwachsenen (>20 Jahre) berichteten. Diese kamen bei DI-

Betroffenen in unterschiedlichen klinischen Situationen an bleibenden Seiten- (Tabelle 38) und Frontzähnen (Tabelle 39) zum Einsatz; die längste Verlaufsbeobachtung betrug hier 108 Monate. In einem Fallbericht wurde das Einsetzen von Komposit-Veneers ohne Präparation der betroffenen Zähne beschrieben, welches eine der minimal-invasivsten zahnärztlichen Interventionen in diesem Fall darstellt [Rafeek et al. 2013]. Die Evidenzqualität ist in Tabelle 40 dargestellt.

Indikationen für indirekte Restaurationen an bleibenden Seitenzähnen bei DI-Betroffenen in der bleibenden Dentition (Erwachsene >20Jahre):

- Ausgeprägte Schmelzabbrüche mit Dentinexposition
- Mehrflächige und ausgeprägte Dentinexposition mit einer überproportionalen Zahnhartsubstanzabnutzung im Bereich der okklusalen Kontakte
- Bisssenkung
- Notwendigkeit zur Absicherung der Okklusion bzw. Bisshöhe

Indikationen für indirekte Restaurationen an bleibenden Frontzähnen bei DI-Betroffenen in der bleibenden Dentition (Erwachsene >20Jahre):

- Ausgeprägte Schmelzabbrüche mit Dentinexposition
- Ausgeprägte Dentinexposition mit einer überproportionalen Zahnhartsubstanzabnutzung im Bereich der Inzisalkanten
- Vermeidung einer weiteren Zahnhartsubstanzabnutzung

Tabelle 38 Fallberichte, welche über indirekt gefertigte Einzelzahnrestaurationen an DI-Zähnen im Seitenzahnbereich bei Erwachsenen (>20. Lebensjahr) berichteten.

Indirekte Einzelzahnrestaurationen an Seitenzähnen		Referenzen
Metallkronen		Bartlett [2005][1], Goud und Deshpande [2011]
Metallkronen mit Kunststoffverblendung		Kamboj und Chandra [2007]
Metallkeramik		Shetty et al. [2007], Seymour et al. [2012], Rafeek et al. [2013][2], Bencharit et al. [2014]
Komposit-Krone		Rafeek et al. [2013][2]
Vollkeramik	**Zirconiumoxid/CAD/CAM**	Shi et al. [2020][3]
	Feldspat	-
	Lithiumdisilikat	Fan et al. [2019][4]
	Lithiumdisilikat/CAD/CAM	Bencharit et al. [2014]
	Keine Angaben	-

Angaben zur Verlaufsbeobachtung:
[1] 108 Monate, [2] 72 Monate, [3] 12 Monate, [4] 3 Monate

Tabelle 39 Fallberichte, welche über indirekt gefertigte Einzelzahnrestaurationen an DI-Zähnen im Frontzahnbereich bei Erwachsenen (>20. Lebensjahr) berichteten.

Indirekte Einzelzahnrestaurationen an Frontzähnen		Referenzen
Metallkeramik-Krone		Bartlett [2005][1], Seymour et al. [2012], Rafeek et al. [2013][2]
Metallkrone mit Kunststoffverblendung		Goud und Deshpande [2011]
Komposit-Veneer		Kamboj und Chandra [2007], Rafeek et al. [2013][2]
Komposit-Krone		
Keramik-Veneer		Bencharit et al. [2014]
Vollkeramik	**Zirconiumdioxid/CAD/CAM**	Shi et al. [2020][3]
	Feldspat	-
	Glaskeramik	-
	Lithiumdisilikat	Fan et al. [2019][4]
	Lithiumdisilikat/CAD/CAM	Bencharit et al. [2014]
	keine Angabe	Shetty et al. [2007]

Angaben zur Verlaufsbeobachtung:
[1] 108 Monate, [2] 72 Monate, [3] 12 Monate, [4] 3 Monate

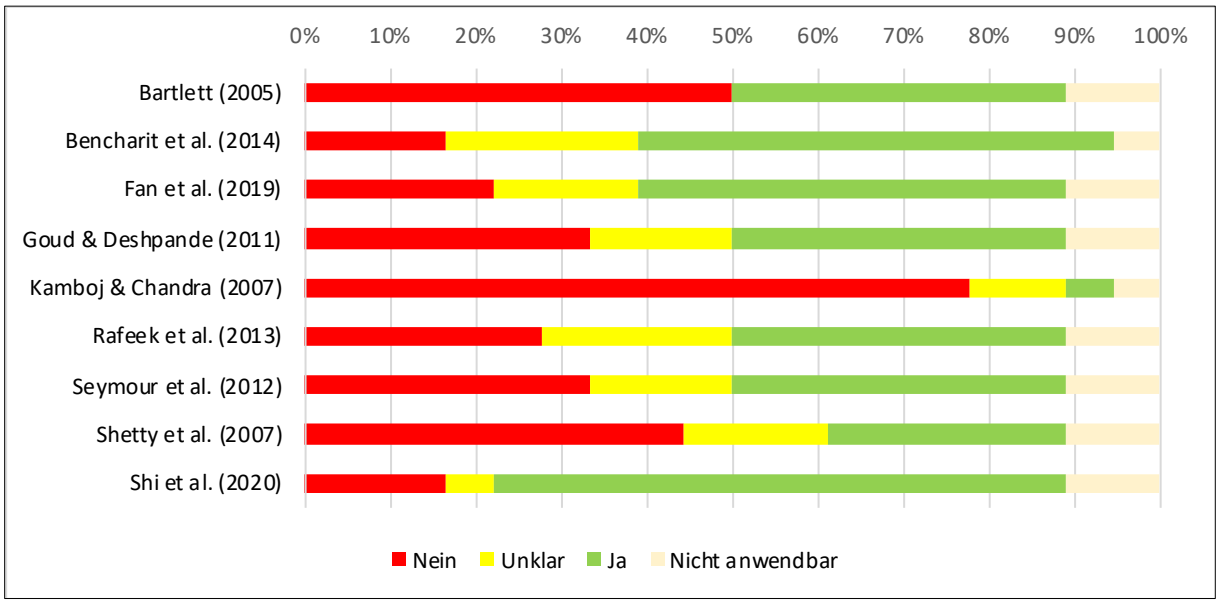

Abbildung 15 Einschätzung des Verzerrungsrisikos (engl.: Risk of Bias, RoB) für Fallberichte, welche indirekt gefertigte Einzelzahnrestaurationen an DI-Front- und DI-Seitenzähnen bei Erwachsenen (> 20. Lebensjahr) beschrieben.

Tabelle 40 Evidenztabelle zum Einsatz von indirekten Restaurationen an bleibenden Zähnen von DI-Betroffenen (>20. Lebensjahr).

Versorgungsform:		**Indirekte Restauration**												
Betrachteter Endpunkt:		**Wiederherstellung der Zahnform/-funktion**												
Bewertung:		**Zusammenfassung der Ergebnisse**					**Klinische Relevanz**		**Qualitätseinschätzung nach GRADE**					
Dentition	Lokalisation	Design	N Studien	N Patienten	N Versorgungen	Beobachtungszeit (Monate)	Klinische Relevanz[1]	Evidenz als Standardversorgung	Verzerrungsrisiko[2]	Inkonsistenz[2]	Indirektheit[2]	Ungenauigkeit[2]	Publikationsbias[3]	**Evidenzqualität**
Zweite	Seitenzähne	(R)CT	-	-	-	-	-	Kapitel 3.6, Tabelle 6	-	-	-	-	-	**Sehr niedrig** ⊕⊖⊖⊖
		CS	-	-	-	-	-		-	-	-	-	-	
		CR	9	10	58	0 – 108	Essentiell		Moderat Abbildung 15	n.a.	n.a.	Hoch	Unentdeckt	
	Frontzähne	(R)CT	-	-	-	-	-		-	-	-	-	-	
		CS	-	-	-	-	-		-	-	-	-	-	
		CR	9	9	95	0 – 108	Essentiell		Moderat Abbildung 15	n.a.	n.a.	Hoch	Unentdeckt	

[1]begrenzte Bedeutung/ wichtig/ essentiell, [2]niedrig/ moderat/ hoch/ n.a. (nicht anwendbar), [3]unentdeckt/ stark vermutet

5.7.6.5 Kompensation von Zahnverlusten

In mehreren Fallberichten wurde über Zahnverluste bzw. die Extraktion nicht erhaltungsfähiger DI-Zähne berichtet. In den recherchierten Fallberichten wurden auch Folgetherapien dokumentiert, welche der Lückenversorgung, Wiederherstellung der Kaufunktion und Verhinderung von Zahnwanderungen dienten. Dabei wurden entweder herausnehmbare oder festsitzende Zahnersatz-Lösungen gewählt. In einigen Fällen kam auch Implantat-getragener Zahnersatz zum Einsatz. Verlaufsbeobachtungen liegen bis maximal 108 Monaten vor (Tabelle 41, Tabelle 42).

Als unklar ist in diesem Zusammenhang das langfristige Zahnüberleben zu beurteilen. Mit Blick auf die früh einsetzenden Zahnhartsubstanzverluste sowie die qualitative Normabweichung in der Dentinstruktur könnte vermutet werden, dass mit einer reduzierten Überlebenswahrscheinlichkeit von DI-Zähnen zu rechnen ist. Daten liegen dazu nicht vor.

Tabelle 41 Fallberichte, welche Folgemaßnahmen bei Erwachsenen (>20. Lebensjahr) in der bleibenden Dentition aufgrund eines oder mehrerer Zahnverluste bei DI-Betroffenen beschrieben.

Folgetherapie nach Zahnverlust	Referenzen
Keine Versorgung	-
Brückenversorgung	Bartlett [2005][1], Goud und Deshpande [2011], Rafeek et al. [2013][2]
Implantat-getragener Zahnersatz	Dam et al. [2011][3], Seymour et al. [2012], Friberg [2013][4], Bencharit et al. [2014]
Kombinationsprothetik	Prabhu et al. [2007][4], Goud und Deshpande [2011], Friberg [2013][4]
Herausnehmbarer Zahnersatz	Shetty et al. [2007], Dam et al. [2011][3], Goud und Deshpande [2011], Rafeek et al. [2013][2], Sawyer und Drysdale [2015]

Angaben zur Verlaufsbeobachtung:
[1] 108 Monate, [2,4] 48 Monate, [3] 3 Monate

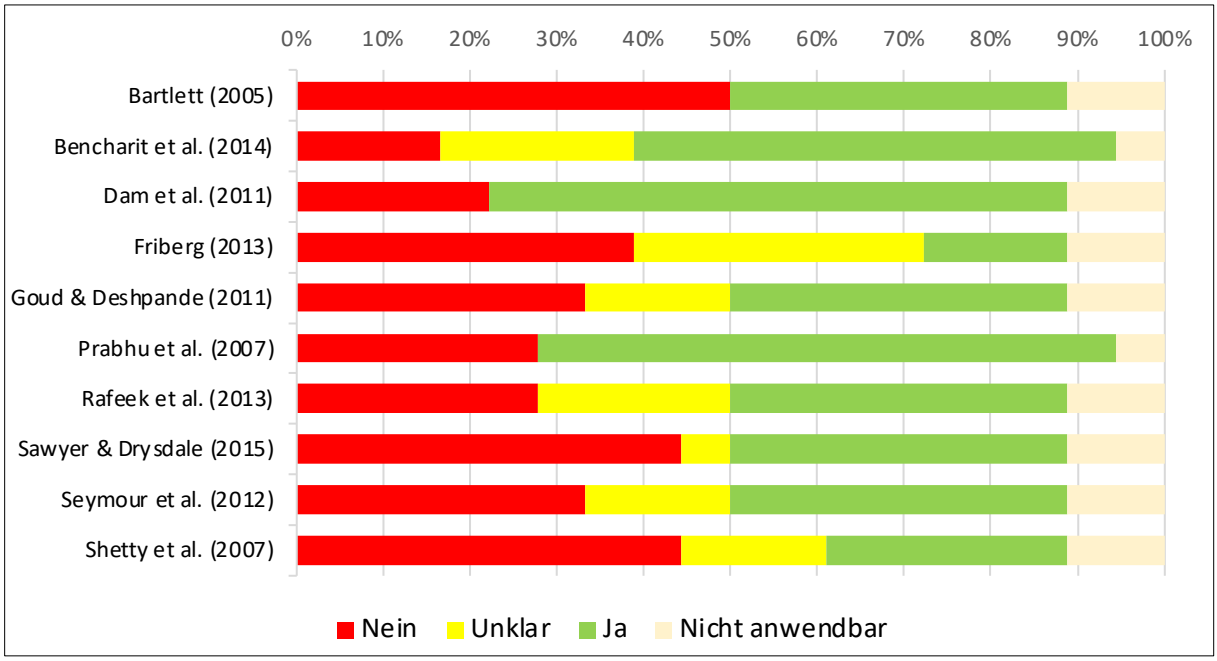

Abbildung 16 Einschätzung des Verzerrungsrisikos (engl.: Risk of Bias, RoB) für Fallberichte, welche Folgetherapien nach DI-bedingten Zahnverlusten bei Erwachsenen (>20. Lebensjahr) berichteten.

Tabelle 42 Evidenztabelle zum Einsatz von Zahnersatzmaßnahmen bei Erwachsenen (>20. Lebensjahr).

Versorgungsform:		**Folgemaßnahmen bei Zahnverlust/Extraktion**												
Betrachteter Endpunkt:		**Etablierung von Zahnersatzmaßnahmen nach einem Zahnverlust**												
Bewertung:		**Zusammenfassung der Ergebnisse**					**Klinische Relevanz**		**Qualitätseinschätzung nach GRADE**					
Dentition	Versorgungsform/ Typ	Design	N Studien	N Patienten	N Versorgungen	Beobachtungszeit (Monate)	Klinische Relevanz[1]	Evidenz als Standardversorgung	Verzerrungsrisiko[2]	Inkonsistenz[2]	Indirektheit[2]	Ungenauigkeit[2]	Publikationsbias[3]	**Evidenzqualität**
Zweite	Keine Versorgung	(R)CT	-	-	-	-	-	Kapitel 3.8, Tabelle 8, Kapitel 3.9, Tabelle 9, Kapitel 3.10, Tabelle 10	-	-	-	-	-	**Sehr niedrig** ⊕⊖⊖⊖
		CS	-	-	-	-	-		-	-	-	-	-	
		CR	-	-	-	-	-		-	-	-	-	-	
	Brückenversorgung	(R)CT	-	-	-	-	-		-	-	-	-	-	
		CS	-	-	-	-	-		-	-	-	-	-	
		CR	3	3	5	0 – 108	Essentiell		Moderat Abbildung 16	n.a.	n.a.	Hoch	Unentdeckt	
	Implantat-getragener Zahnersatz	(R)CT	-	-	-	-	-		-	-	-	-	-	
		CS	-	-	-	-	-		-	-	-	-	-	
		CR	4	4	35	0 – 48	Essentiell		Moderat Abbildung 16	n.a.	n.a.	Hoch	Unentdeckt	
	Kombinationsprothetik	(R)CT	-	-	-	-	-		-	-	-	-	-	
		CS	-	-	-	-	-		-	-	-	-	-	
		CR	3	3	4	0 – 108	Essentiell		Moderat Abbildung 16	n.a.	n.a.	Hoch	Unentdeckt	
	Herausnehmbarer Zahnersatz	(R)CT	-	-	-	-	-		-					
		CS	-	-	-	-	-		-					
		CR	5	5	7	0 – 72	Essentiell		Moderat Abbildung 16	n.a.	n.a.	Hoch	Unentdeckt	

[1]begrenzte Bedeutung/ wichtig/ essentiell, [2]niedrig/ moderat/ hoch/ n.a. (nicht anwendbar), [3]unentdeckt/ stark vermutet

5.7.6.6 Weitere zahnärztliche Versorgungsformen

In etlichen Fallberichten wurde über weitere zahnärztliche Maßnahmen berichtet, welche bei der Versorgung von erwachsenen DI-Betroffenen von Bedeutung sind (Tabelle 43). Zuerst ist die Notwendigkeit einer Full-Mouth-Rehabilitation zu erwähnen, d.h. es bestand die Notwendigkeit mehr oder weniger alle bleibenden Zähne in die Zahnersatzplanung mit einzubeziehen. Dies entspricht einem erwartbaren Vorgehen im Fall von generalisierten Befunden. Eng damit verbunden ist die berichtete Notwendigkeit von Bisshebungen. Die Kompensation der kontinuierlichen Zahnhartsubstanzabnutzung an unversorgten DI-Zähnen stellt eine der wesentlichen Probleme und Herausforderungen in dem langfristigen Management von DI-Betroffenen dar. Die verfügbaren Fallberichte spiegeln dieses Erfordernis wider. Allerdings nutzten nur wenige Arbeitsgruppen die Möglichkeiten der digitalen Fertigung von Zahnersatz (Tabelle 43).

Tabelle 43 Fallberichte, welche weitere zahnärztliche Versorgungsformen und Versorgungsaspekte bei Erwachsenen (>20. Lebensjahr) beschrieben.

Weitere berichtete Versorgungsformen bzw. Versorgungsaspekte	Referenzen
Full-Mouth-Rehabilitation	Shetty et al. [2007], Prabhu et al. [2007][1], Dam et al. [2011][2], Goud und Deshpande [2011], Seymour et al. [2012], Rafeek et al. [2013][3], Bencharit et al. [2014]
Bisshebung	Shetty et al. [2007], Dam et al. [2011][2], Goud und Deshpande [2011], Seymour et al. [2012], Rafeek et al. [2013][3], Bencharit et al. [2014]
Reparatur	Bartlett [2005][4], Rafeek et al. [2013][3], Sawyer und Drysdale [2015]
Versorgungen unter Einbeziehung digitaler Möglichkeiten	Bencharit et al. [2014], Shi et al. [2020][5]

Angaben zur Verlaufsbeobachtung:
[1,4] 108 Monate, [2] 3 Monate, [3] 72 Monate, [5] 12 Monate

5.7.6.7 Empfehlungen zur zahnärztlichen Versorgung von DI-Betroffenen im bleibenden Gebiss (Erwachsene über 20 Jahre)

Begründung des Empfehlungsgrades mit Darlegung der Abwägung von Nutzen und Schaden der Intervention: Unter Berücksichtigung des jeweiligen Indikationsspektrums sind die genannten, definitiven Therapiemaßnahmen in der Lage, die DI-assoziierte Zahnhartsubstanzdefekte langfristig zu kompensieren sowie die Form, Funktion und auch Ästhetik der betroffenen Zähne weitgehend verlässlich wieder herzustellen. Dies signalisiert einen hohen Nutzen für DI-Betroffene, um damit die Funktion, Ästhetik und Lebensqualität in der bleibenden Dentition abzusichern bzw. wiederherzustellen. Anhand der verfügbaren Fallbericht ist erkennbar, dass die definitive Versorgung der gesamten bleibenden Dentition am Ende des zweiten bzw. Beginn des dritten Lebensjahres angestrebt werden kann. Aus klinisch-praktischer Sicht ist zu ergänzen, dass die Versorgung mit indirekten Restaurationen nicht ad hoc gelingt, sondern einer strategischen Planung in Abhängigkeit des Wachstums und der Gebissentwicklung bedarf, um zuerst die Funktionalität im Seitenzahngebiet zu sichern

bzw. wiederherzustellen. Erst danach sollten die indizierten Restaurationen an den Frontzähnen vorgenommen werden. Dieser Prozess der Full-Mouth-Rehabilitation, beginnt im Jugendalter und wird nach Beendigung des Wachstums im jungen Erwachsenenalter zu Ende geführt. Dies erfordert eine konzeptionalisierte zahnärztliche Betreuung von DI-Betroffenen unter Erhalt der eigenen Zähne bzw. Dentition.

Neben dem Nutzen ist auszuführen, dass alle restaurativen Maßnahmen typischerweise die Präparation einer Kavität zur Aufnahme der späteren Restauration erfordern. Dieses zahnhartsubstanz-abtragende Vorgehen folgt grundsätzlich minimal-invasiven Richtlinien und den Vorgaben zu den erforderlichen Mindestschichtstärken für den zu verwendenden Werkstoff. Im Fall von indirekten Restaurationsformen ist der Zahnhartsubstanzabtrag typischerweise umfangreicher im Vergleich zu direkten Restaurationen, um die Umsetzung langlebiger Einzelzahnrestaurationen zu ermöglichen. Zudem ist auf die begleitenden Therapiemaßnahmen, z. B. Lokalanästhesie, die Vielzahl der Behandlungssitzungen und notwendigen finanziellen Aufwendungen zu verweisen.

Darlegung der Evidenzgrundlage: Bei den betrachteten direkten und indirekten Restaurationsformen handelt es sich um etablierte und anerkannte zahnärztliche Therapiemaßnahmen (siehe Kapitel 3). Für die spezifische Nutzung bei DI-Betroffenen liegen Fallberichte mit unterschiedlichen Beobachtungszeiten vor, welche ein sehr niedriges Evidenzniveau nach GRADE signalisieren. Klinische Studien oder darauf aufbauende Systematische Reviews/ Meta-Analysen liegen nicht vor.

10. Evidenzbasierte Empfehlung (2024 neu)	
Individuell gefertigte, indirekte Einzelzahnkronen sollen im *Seitenzahngebiet* der erwachsenen bleibenden Dentition eingesetzt werden, um einem kontinuierlichen DI-assoziierten Zahnhartsubstanzverlust präventiv entgegenzuwirken, die Bisshöhe zu stabilisieren bzw. wiederherzustellen sowie die Langlebigkeit von Frontzahnrestaurationen zu gewährleisten.	**Empfehlungsgrad** ⇑⇑
Betrachteter Endpunkt/Behandlungsziel: Wiederherstellung der Zahnform/-funktion	
Evidenzquellen für indirekte Restaurationen: Kapitel 5.7.6.4, Tabelle 38	
Qualität der Evidenz (GRADE): ⊕⊖⊖⊖/ Sehr niedrig	
Abstimmungsergebnis: 24x Zustimmung/ 1x Ablehnung / 2x Enthaltung 96 % Konsensstärke (ohne Enthaltungen)	**Starker Konsens**

11. Evidenzbasierte Empfehlung (2024 neu)	
Direkte und individuell gefertigte, indirekte Einzelzahnkronen sollen *im Frontzahngebiet* der erwachsenen bleibenden Dentition eingesetzt werden, um DI-assoziierte Zahnhartsubstanzverluste zu kompensieren.	**Empfehlungsgrad** ⇑⇑
Betrachteter Endpunkt/Behandlungsziel: Wiederherstellung der Zahnform/-funktion	
Evidenzquellen für indirekte Restaurationen: Kapitel 5.7.6.4, Tabelle 39, Tabelle 40	
Qualität der Evidenz (GRADE): ⊕⊖⊖⊖/ Sehr niedrig	
Abstimmungsergebnis: 24x Zustimmung/ Keine Ablehnung/ 2x Enthaltung 100 % Konsensstärke (ohne Enthaltungen)	**Starker Konsens**

12. Evidenzbasierte Empfehlung (2024 neu)	
Festsitzende, implantat-prothetische oder herausnehmbare prothetische Versorgungen sollen in der erwachsenen bleibenden Dentition eingesetzt werden, um DI-assoziierte Zahnverluste zu kompensieren bzw. zu vermeiden, die Okklusion und Kaufunktion zu stabilisieren und wiederherzustellen.	**Empfehlungsgrad** ⇑⇑
Betrachteter Endpunkt/Behandlungsziel: Wiederherstellung der Zahnform/-funktion	
Evidenzquellen für Zahnersatzmaßnahmen: Kapitel 5.7.6.5, Tabelle 41, Tabelle 42	
Qualität der Evidenz (GRADE): ⊕⊖⊖⊖/ Sehr niedrig	
Abstimmungsergebnis: 26x Zustimmung/ Keine Ablehnung / 1x Enthaltung 100 % Konsensstärke (ohne Enthaltungen)	**Starker Konsens**

5.7.7 Adhäsive Befestigung zahnärztlicher Restaurationen

Der klinische Einsatz von zahnfarbenen Kronenmaterialien, Einsetzzementen und Adhäsiven wird seitens der Hersteller nur an regulär strukturierten und nicht an Zähnen mit einer veränderten Schmelz- und/oder Dentinstruktur entwickelt, getestet und freigegeben. Da in den jeweiligen Produktinformationen der Einsatz an DI-Zähnen nicht erwähnt wird, liegt möglicherweise ein zulassungsüberschreitender Einsatz vor, wenn an DI-Zähnen direkte/indirekte Restaurationen adhäsiv befestigt werden. An dieser Stelle ist wiederholend darauf zu verweisen, dass systematische klinische Studien an strukturveränderten Zähnen (inkl. DI) im Rahmen der systematischen Literaturrecherche nicht identifiziert werden konnten. Gleichzeitig ist anzumerken, dass klinische Studien bei DI-Betroffenen aufgrund des seltenen Vorkommens der Erkrankung als nicht bzw. kaum durchführbar zu beurteilen sind.

In einer systematischen Übersichtsarbeit widmeten sich Massé et al. [2021] der Thematik des adhäsiven Verbunds an DI-Zähnen und verweisen auf wenige klinische Prinzipien, welche den adhäsiven Verbund potenziell verbessern könnten: 1) sollte so viel wie möglich Schmelz belassen bzw. genutzt werden, 2) Zahn- bzw. Dentinflächen sollten sandgestrahlt werden, um die Oberflächenrauigkeit zu vergrößern und 3) sollten Universaladhäsive zum Einsatz kommen. Allerdings verweisen die Autoren auch darauf, dass diese Empfehlungen mehrheitlich auf In-vitro-Daten beruhen und daher dringend klinische Daten generiert werden sollten.

Die deutlich geringere Härte und Elastizität des Zahnschmelzes von DI-Zähnen, sowie strukturelle Veränderungen des Dentins, u. a. eine ungeordnete Kollagenmatrix und eine unregelmäßige Tubuli-Verteilung, beeinträchtigen möglicherweise die Haftung von adhäsiv zu befestigenden Restaurationen [Gallusi et al. 2006, Wieczorek et al. 2013, Wieczorek und Loster 2013, Massé et al. 2021]. In der Literatur finden sich lediglich Vorschläge [Massé et al. 2021] und keinerlei systematisch erhobene In-vitro- und/oder In-vivo-Studien, welche Verbundfestigkeiten, klinische Überlebensdaten o. ä. für adhäsiv befestigte Restaurationsmaterialien an DI-Zähnen dokumentierten. Die Literaturrecherche ergab dennoch mehrere Fallberichte, die einen über mehrere Jahre intakten adhäsiven Verbund von (in)direkten Restaurationen beschreiben [Bartlett 2005, Feierabend et al. 2012, Campanella et al. 2018, Soliman et al. 2018, Kharbot und Schwendicke 2019]. Dies deutet darauf hin, dass ein Klebeverbund zwischen DI-Zähnen und direkten/ indirekten Restaurationen durchaus generierbar ist.

Der Vollständigkeit halber sei darauf hingewiesen, dass beispielsweise metallische und konventionell zementierbare Kronenversorgungen unabhängig von einer adhäsiven Verankerung sind und nicht auf einen funktionierenden Klebeverbund angewiesen sind. Diese Versorgungsformen erfordern jedoch eine retentive Präparation, um eine entsprechende Friktion zu erreichen.

5.8 Bleaching

Mit Blick auf die typische bernsteinartige Verfärbung der von DI-Zähnen wird die Frage nach Zahnaufhellungen (Bleaching) regelmäßig von Betroffenen aufgeworfen. Diese Therapieform wurde lediglich in einem (!) Fallbericht beschrieben [Bidra und Uribe 2011] und signalisiert damit eine nachgeordnete Bedeutung in der Versorgung von DI-Betroffenen. Vor allem die klinische Umsetzung des Vorgehens erscheint nicht einfach, da der Bleaching-Wirkstoff in einen direkten Kontakt mit dem Dentin kommen muss und alle (Front)Zähne gleichermaßen behandelt werden müssten.

5.9 Unerwünschte Ereignisse und Wirkungen

Mit Blick auf die strukturellen Normabweichungen von DI-Zähnen muss zuerst auf eine möglicherweise reduzierte Überlebensrate von DI-Zähnen verwiesen werden. Hier kann es passieren, dass bereits nach wenigen Jahren Nutzung die gesamte Zahnkrone verloren gegangen ist und die Zahnerhaltung unmöglich ist. Zudem beeinflussen verkürzte Zahnwurzeln das Überleben von DI-Zähnen negativ.

Die Versorgung generalisierter, genetisch bedingter, seltener Erkrankungen der Zähne einschließlich der DI ist aufgrund der generalisieren Ausprägung für die Betroffenen bzw. deren Sorgeberechtigte aufwendig. Hier sind typischerweise überdurchschnittlich viele Termine wahrzunehmen, welche mit der Bereitstellung von entsprechenden familiären Zeitressourcen einhergeht. Unabhängig von den damit verbundenen finanziellen Aufwendungen.

Das Spektrum unerwünschter Effekte muss restaurations- und erkrankungsspezifische Faktoren berücksichtigen. Zu den erwartbaren restaurationsspezifischen Ereignissen gehören funktionelle, ästhetische und biologische Probleme, welche je nach Einsatzort und Restaurationsform auch Variabilitäten aufweisen können. Als Beispiele sollen hier Adhäsions- und Retentionsverluste oder Frakturen von direkten Füllungen, Absplitterungen (Chipping) oder Frakturen an Keramikkronen genannt sein [Hickel et al. 2023]. Auch sind Verluste von jedweden Restaurationsformen denkbar. Diese Ereignisse gehen in der Konsequenz damit einher, entweder die Restauration zu reparieren oder erneuern zu müssen.

Als erkrankungsspezifische Einflussfrakturen im Fall der DI sind einerseits die normabweichende Dentinstruktur und andererseits möglicherweise bestehende Normabweichungen in der Kronenform zu diskutieren. Bei Betrachtung der ersteren ist auszuführen, dass dieser Aspekt den Haftverbund zwischen dem strukturveränderten Dentin und allen verfügbaren Adhäsivsystemen möglicherweise nachteilig beeinflussen kann. Demzufolge muss bei adhäsiv verankerten Restaurationsformen möglicherweise mit Verlusten bzw. reduzierten Überlebensraten gerechnet werden. Die oftmals verkleinerte Zahnkrone geht bei Kronenversorgungen möglicherweise auch mit reduzierten bzw. verkleinerten Retentions- und Klebeflächen im Vergleich zur Normsituation einher. Dies ist als ein weiterer Aspekt zu nennen, welche im Fall der DI das Überleben von Restaurationsformen reduziert.

5.10 Mundgesundheitsbezogene Lebensqualität von DI-Betroffenen

Für DI-Betroffene sind verschiedene Faktoren ausschlaggebend für ihre Lebensqualität. An erster Stelle sei die Beeinträchtigung der oralen Gesundheit in Form von Zahnempfindlichkeit und Schmerzen zu erwähnen. Dies kann folglich wesentliche Tätigkeiten wie Essen, Sprechen und ein selbstbewusstes Lächeln beeinträchtigen. Darüber hinaus sind die sichtbaren DI-Anzeichen Grund zu ästhetischen Bedenken und beeinträchtigen das Selbstwertgefühl und das Selbstbewusstsein, insbesondere im sozialen und beruflichen Umfeld. Die Folgen seltener Erkrankungen der Zähne, einschließlich DI üben auch emotionalen und psychosozialen Stress auf die Betroffenen aus, der sich bereits im Kinderalter bemerkbar macht [Alqadi et al. 2018]. Dies kann weiterhin Ängste mit sich bringen, insbesondere dann, wenn die Betroffenen aufgrund ihres Aussehens benachteiligt werden. Abhängig vom Schweregrad der Erkrankung, können zeitintensive und umfangreiche zahnmedizinische Eingriffe erforderlich sein, die aufgrund der damit verbundenen Kosten und Beschwerden die Lebensqualität zusätzlich beeinträchtigen können [Incici et al. 2009, Friedlander et al. 2019].

Die Literatur bietet nur wenige Informationen über die mundgesundheitsbezogene Lebensqualität von Betroffenen mit dieser seltenen Erkrankung. Die systematische Literaturrecherche ergab einige wenige Studien und eine Übersichtsarbeit zur gesundheitsbezogenen Lebensqualität, in denen DI als Begleiterscheinung der Osteogenesis imperfecta Typ III und IV erwähnt wurde. Hierbei gaben sowohl Kinder und Jugendlichen als auch Erwachsene mit DI als Begleiterscheinung, eine geringere mundgesundheitsbezogene Lebensqualität zu haben [Mc Donald et al. 2023, Hald et al. 2017, Cachia Mintoff et al. 2022, Najirad et al. 2018, Gjorup et al. 2021]. In keinem der einzelnen DI-Fallberichte/-Serien wurde die Lebensqualität von DI-Betroffenen standardisiert abgefragt; am häufigsten wurden die von Betroffenen selbst als mangelhaft empfundene Ästhetik und der damit verbundene soziale Stress als das wesentliche Problem angegeben [u. a. Edelhoff und Brix 2011, Sawyer und Drysdale 2015].

5.11 Lücken in der gesetzlichen Krankenversicherung bei der Versorgung von DI-Betroffenen

Die zahnärztliche Versorgung von DI-Betroffenen weist in Deutschland Barrieren auf. Dies ist insofern bemerkenswert, da die UN-Behindertenrechtskonvention zur Gleichstellung von Menschen mit besonderen Bedürfnissen darauf verweist, dass diesem Personenkreis ein erreichbares Höchstmaß an Gesundheit zusteht sowie der Zugang zu einer gesundheitlichen Rehabilitation zu gewährleisten ist [UN-Behindertenrechtskonvention 2009]. Während der Zugang zu einer Gesundheitsversorgung in der Bundesrepublik Deutschland sichergestellt ist (https://www.gesetze-im-internet.de/sgb_5/__28.html), gibt es keine Sonder- bzw. Ausnahmeregelungen zur umfangreichen Kostenübernahme und -erstattung im Fall von konservierenden Maßnahmen oder Zahnersatz für DI-Betroffene. Dies ist von immenser Bedeutung für die Betroffenen, da die Kosten zur Fertigung von direkten Restaurationen, Wurzelkanalbehandlungen bzw. Zahnersatz im Fall von generalisierten Befunden eine kaum oder nicht zumutbare Belastung darstellt. Da sowohl die Behandlungsrichtlinie (https://www.g-ba.de/richtlinien/32/) als auch die Zahnersatz-Richtlinie (https://www.g-ba.de/richtlinien/26/) keine Ausnahmeindikationen für Betroffene von seltene Erkrankungen der Zähne – einschließlich DI – formuliert, ist dieser Personenkreis regelmäßig mit hohen Zahnersatzkosten konfrontiert. Ferner existieren auch keine Ausnahmeregelungen für die endodontische, restaurative oder (implantat)-prothetische Therapie von DI-Betroffenen. Somit muss dieser ohnehin benachteiligte Personenkreis den Differenzbetrag zwischen den Festzuschüssen der gesetzlichen Regelversorgung und den tatsächlichen Zahnersatzkosten selbst begleichen. Selbst dann, wenn die Zahnhartsubstanz-Störung und der damit einhergehende frühzeitige Zahnverlust genetisch determiniert ist. Diese Situation wird für DI-Betroffene bzw. ihre Familien weiter verschärft, dass in der Regel eine generalisierte Problematik vorliegt, weil eben nicht nur ein einzelner Zahn, sondern die gesamte Dentition betroffen ist. Darüber hinaus bleibt der Zugang zu modernen Versorgungsformen, die die orale Rehabilitation optimal und patientenzentriert ermöglichen können, oftmals aufgrund der notwendigen (hohen) Zuzahlungen verwehrt. Außerdem dürfen diese modernen Versorgungformen durch Zahnärzte bislang oft nur als außervertragliche Leistung erbracht werden. Im Fall der ersten definitiven Versorgung mit Zahnersatz am Ende des zweiten Lebensjahrzehnts sind daher Zuzahlungen seitens der Betroffenen im fünfstelligen Euro-Bereich keine Seltenheit. Genauso müssen die üblichen Zuzahlungen für alle prothetischen Versorgungen im Kindes- und Jugendalter oder im späteren Erwachsenenalter nach den gleichen Grundsätzen wie bei allen anderen Versicherten erbracht werden, obwohl letztere primär keine gesundheitlichen Benachteiligungen aufweisen. Die Lücke in der GKV, dass Betroffene mit seltenen Erkrankungen der Zähne bzw. Zahnhartsubstanz aktuell keinen

umfänglichen Zugang zu einer bestmöglichen, individualisierten zahnärztlichen Versorgung haben, ist aus medizin-ethischer Sicht kaum zu rechtfertigen [Whitehead et al. 1992]. Die Komplexität der individuellen Krankheitsausprägung einer DI erfordert einen niedrigschwelligen und lebenslangen Zugang zu zeitgemäßen diagnostischen, präventiven und rehabilitativen Gesundheitsleistungen. Damit sollen Benachteiligungen ausgeglichen sowie ein Höchstmaß an Teilhabe an allen Aspekten des Lebens erreicht und bewahrt werden.

Es kann an dieser Stelle nur darauf hingewiesen werden, dass Versicherte, die einem Pflegegrad nach § 15 Elftes Buch Sozialgesetzbuch (SGB XI) zugeordnet sind oder Eingliederungshilfe nach § 99 Neuntes Buch Sozialgesetzgesetzbuch (SGB IX) erhalten, seit Juli 2018 Anspruch auf spezifische Leistungen zur Verhütung von Zahnerkrankungen gemäß § 22a SGB V und seit Juli 2021 Anspruch auf eine modifizierte und speziell auf die Bedürfnisse dieser Versichertengruppe zugeschnittene Behandlungsstrecke zur Parodontitis-Behandlung haben. Jedoch ist aus der klinischen Erfahrung der Autorengruppe bekannt, dass maximal ein Bruchteil der Betroffenen mit DI (z.B. syndomale Form), gewiss aber nicht alle Betroffenen mit DI, zu einer der vorgenannten Personengruppen gehört bzw. gehören könnte.

5.12 Weitere syndromale Erkrankungen mit Dentinbeteiligung

Die DI von Typ 2 stellt die am häufigsten zu beobachtende, genetisch bedingte Strukturstörung des Dentins dar. Die DI in Verbindung mit einer Osteogenesis impferfecta tritt demgegenüber deutlich seltener auf. Des Weiteren sind Zahndysplasien, Odontodysplasien oder regionale Odontodysplasien beschrieben.

5.13 Wissenslücken

Die systematische Recherche und Sichtung der verfügbaren Literatur zur zahnärztlichen Versorgung von DI-Betroffenen haben Wissenslücken offengelegt. Diese können wie folgt zusammengefasst werden:

1. Klinische Studien wurden nicht identifiziert. Einerseits wäre dies sicherlich wünschenswert, andererseits ist aus wissenschaftlicher Sicht auf die Schwierigkeiten bei der Umsetzung von klinischen Studien im Fall von seltenen Erkrankungen zu verweisen. Insbesondere die sehr niedrige Anzahl von Betroffenen ist selbst bei einem multizentrischen Studienansatz mit extrem langen Rekrutierungszeiten verbunden. Als zusätzliche Erschwernis gilt die heterogene klinische Ausprägung der Erkrankung trotz gleicher Diagnose. Dies führt dazu, dass möglicherweise kaum vergleichbare Ausgangssituationen im Rahmen von klinischen Studien rekrutiert werden und dann möglichweise inkonsistente Ergebnisse publiziert werden. Vor diesem Hintergrund sind klinische Studien als nahezu kaum realisierbar zu beurteilen. Mit dem Fehlen von klinischen Studien sind Meta-Analysen zu relevanten klinischen Fragestellungen gleichfalls nicht durchführbar bzw. erwartbar.
2. Die Literatur wird ausschließlich durch Fallberichte mit der Beschreibung eines Betroffenen dominiert. Obwohl die Machbarkeit verschiedenster zahnärztlichen Versorgungsformen exemplarisch gezeigt wurde, geht dies zwangsläufig mit einer sehr niedrigen Evidenzlage einher und beschränkt die Generalisierbarkeit von Empfehlungen. Nichtsdestotrotz signalisiert die Häufigkeit beschriebener Therapieverfahren in den Fallberichten erwartbare Therapiebedarfe bei DI-Betroffenen.
3. Die weltweit identifizierten Fallberichte beschreiben die Therapie möglicherweise in Relation zu den verfügbaren Ressourcen in dem jeweiligen Gesundheitssystem. Dies führt möglicherweise zu Verzerrungen bei der Darstellung möglicher Therapieoptionen. Daher erscheint die Forderung zur Fallpublikation aus dem hiesigen Versorgungskontext mehr als berechtigt.

4. Die Publikation von Fallberichten nimmt mit zunehmendem Lebensalter ab. Gerade mit Blick auf die bedeutsame, definitive Therapie in der bleibenden Dentition fehlen damit langfristig dokumentierte Erfahrungen in der Literatur.
5. Das Fehlen von Fallberichten aus dem (hohen) Erwachsenenalter geht gleichfalls mit Wissenslücken einher. Insbesondere erscheint das langfristige Überleben von DI-Zähnen im Vergleich zum normal ausgebildeten Zahn reduziert. Diese empirische Beobachtung, welche durch die dokumentierten Extraktionsbedarfe bzw. Zahnverluste gestützt wird, bedarf der weiteren Untersuchung.
6. Während die zahnärztliche Therapie von Zahnhartsubstanzdefekten im Versorgungsalltag durch die Einbeziehung moderner Restaurationsverfahren geprägt ist, z. B. digitale Fertigungsprozesse, konnte dieser Trend bei der Versorgung von DI-Betroffenen bislang nur bedingt beobachtet werden.

5.14 Informationsquellen für Betroffene

Nach Kenntnis der Autorengruppe gibt es im deutschsprachigen Raum bislang keine Patientenorganisation von DI-Betroffenen.

Betroffene von einer Osteogenesis impferfecta haben sich in der Deutsche Gesellschaft für Osteogenesis imperfecta (Glasknochen) Betroffene e. V. organisiert.

Webseite: https://selbsthilfe.app/alle-mitgliedsorganisationen/organisation/deutsche-gesellschaft-fuer-osteogenesis-imperfecta-glasknochen-betroffene-e-v

5.15 Literaturverzeichnis

Abukabbos, H., & Al-Sineedi, F. Clinical manifestations and dental management of dentinogenesis imperfecta associated with osteogenesis imperfecta: Case report. Saudi Dent J. 2013;25(4):159-165.

Akhlaghi, N., Eshghi, A. R., & Mohamadpour, M. Dental Management of a Child with Dentinogenesis Imperfecta: A Case Report. J Dent (Tehran). 2016;13:133-138.

Alqadi, A., & O'Connell, A. C. Parental Perception of Children Affected by Amelogenesis Imperfecta (AI) and Dentinogenesis Imperfecta (DI): A Qualitative Study. Dent J (Basel). 2018;6(4).

Alrashdi, M., Schoener, J., Contreras, C. I., & Chen, S. Full Mouth Rehabilitation of Two Siblings with Dentinogenesis Imperfecta Type II Using Different Treatment Modalities. Int J Environ Res Public Health. 2020;17.

Ayyildiz, S., Sahin, C., Akgün, O. M., & Basak, F. Combined treatment with laser sintering and zirconium: a case report of dentinogenesis imperfecta. Case Rep Dent. 2013;2013:745959.

Azpiazu-Flores, F. X., Knobloch, L. A., & Larsen, P. E. Interdisciplinary Management of a Patient with Dentinogenesis Imperfecta Type II Using a Combination of CAD-CAM and Analog Techniques: A Clinical Report. J Prosthodont. 2022;31:647-654. 10.1111/jopr.13556.

Barron, M. J., Brookes, S. J., Kirkham, J., Shore, R. C., Hunt, C., Mironov, A.*, et al.* A mutation in the mouse Amelx tri-tyrosyl domain results in impaired secretion of amelogenin and phenocopies human X-linked amelogenesis imperfecta. Hum Mol Genet. 2010;19(7):1230-1247. 10.1093/hmg/ddq001.

Bartlett, D. W. Three patient reports illustrating the use of dentin adhesives to cement crowns to severely worn teeth. Int J Prosthodont. 2005;18:214-218.

Beattie, M. L., Kim, J. W., Gong, S. G., Murdoch-Kinch, C. A., Simmer, J. P., & Hu, J. C. Phenotypic variation in dentinogenesis imperfecta/dentin dysplasia linked to 4q21. Journal of dental research. 2006;85(4):329-333.

Beltrame, A. P., Rosa, M. M., Noschang, R. A., & Almeida, I. C. Early Rehabilitation of Incisors with Dentinogenesis Imperfecta Type II - Case Report. J Clin Pediatr Dent. 2017;41:112-115.

Bencharit, S., Border, M. B., Mack, C. R., Byrd, W. C., & Wright, J. T. Full-mouth rehabilitation for a patient with dentinogenesis imperfecta: a clinical report. J Oral Implantol. 2014;40(5):593-600.

Bidra, A. S., & Uribe, F. Successful bleaching of teeth with dentinogenesis imperfecta discoloration: a case report. J Esthet Restor Dent. 2011;23:3-10.

Biethman, R., Capati, L. R., & Eldger, N. Dentinogenesis imperfecta: a case report of comprehensive treatment for a teenager. Gen Dent. 2014;62(4):e18-e21.

Biria, M., Abbas, F. M., Mozaffar, S., & Ahmadi, R. Dentinogenesis imperfecta associated with osteogenesis imperfecta. Dent Res J (Isfahan). 2012;9:489-494.

Bouvier, D., Leheis, B., Duprez, J. P., Bittar, E., & Coudert, J. L. Dentinogenesis imperfecta: long-term rehabilitation in a child. J Dent Child (Chic). 2008;75:192-196.

Butler, W. T. Dentin matrix proteins. Eur J Oral Sci. 1998;106 Suppl 1:204-210. 10.1111/j.1600-0722.1998.tb02177.x.

Cachia Mintoff, J. M., Riddington, M., Parekh, S. A. O. C. M. J. M., & https://orcid.org, O. Oral health-related quality of life in children with osteogenesis imperfecta. Eur Arch Paediatr Dent. 2022;23(2):261-270. https://dx.doi.org/10.1007/s40368-021-00664-9.

Campanella, V., Di Taranto, V., Libonati, A., Marzo, G., Nardi, R., Angotti, V.*, et al.* Indirect adhesive rehabilitation by cementation under pressure of a case of Dentinogenesis Imperfecta type II: follow-up after 13 years. Eur J Paediatr Dent. 2018;19:303-306.

Cassia, A., Aoun, G., El-Outa, A., Pasquet, G., & Cavézian, R. Prevalence of Dentinogenesis Imperfecta in a French Population. J Int Soc Prev Community Dent. 2017;7(2):116-119.

Contaldo, M., Luzzi, V., Ierardo, G., Raimondo, E., Boccellino, M., Ferati, K.*, et al.* Bisphosphonate-related osteonecrosis of the jaws and dental surgery procedures in children and young people with osteogenesis imperfecta: A systematic review. J Stomatol Oral Maxillofac Surg. 2020;121(5):556-562. 10.1016/j.jormas.2020.03.003.

Dam, H. G., Papaspyridakos, P., Chen, C. J., Benic, G., Gallucci, G., & Weber, H. P. Comprehensive Oral Rehabilitation of a Patient With Dentinogenesis Imperfecta. Clin Adv Periodontics. 2011;1:16-22.

de La Dure-Molla, M., Philippe Fournier, B., & Berdal, A. Isolated dentinogenesis imperfecta and dentin dysplasia: revision of the classification. Eur J Hum Genet. 2015;23(4):445-451.

Delgado, A. C., Ruiz, M., Alarcón, J. A., & González, E. Dentinogenesis imperfecta: the importance of early treatment. Quintessence international. 2008;39:257-263.

Die UN-Behindertenrechtskonvention – Übereinkommen über die Rechte von Menschen mit Behinderungen. 2009.

Edelhoff, D., & Brix, O. All-ceramic restorations in different indications: a case series. J Am Dent Assoc. 2011;142:14S-19S.

Fan, F., Li, N., Huang, S., & Ma, J. A multidisciplinary approach to the functional and esthetic rehabilitation of dentinogenesis imperfecta type II: A clinical report. J Prosthet Dent. 2019;122(2):95-103.

Feierabend, S., Halbleib, K., Klaiber, B., & Hellwig, E. Laboratory-made composite resin restorations in children and adolescents with hypoplasia or hypomineralization of teeth. Quintessence international. 2012;43:305-311.

Feierabend, S., Hellwig, E., Frei, O., Petersen, A., Lausch, E., Wolff, A.*, et al.* Evidence-based dentistry – current advice for the practitioner. Case 7: Rare diseases – relevant to dentists? Deutsche Zahnärztliche Zeitschrift. 2013;67(1):14-18.

Friberg, B. Brånemark system implants and rare disorders: a report of six cases. Int J Periodontics Restorative Dent. 2013;33:139-148.

Friedlander, L., Berdal, A., Boizeau, P., Licht, B. A., Maniere, M. C., Picard, A.*, et al.* Oral health related quality of life of children and adolescents affected by rare orofacial diseases: a questionnaire-based cohort study. Orphanet J Rare Dis. 2019;14(1):124. 10.1186/s13023-019-1109-2.

Gallusi, G., Libonati, A., & Campanella, V. SEM-morphology in dentinogenesis imperfecta type II: microscopic anatomy and efficacy of a dentine bonding system. Eur J Paediatr Dent. 2006;7(1):9-17.

Gama, F. J. R., Corrêa, I. S., Valerio, C. S., Ferreira, E. F., & Manzi, F. R. Dentinogenesis imperfecta type II: A case report with 17 years of follow-up. Imaging Sci Dent. 2017;47:129-133.

Garces, S., Shipman, B., Barbosa, A., Newman, R. M., & Benjamin, P. Complete overdenture fabrication for a 12-year-old child with dentinogenesis imperfecta type 2. Gen Dent. 2018;66:62-65.

Gjorup, H., Beck-Nielsen, S. S., Hald, J. D., & Haubek, D. Oral health-related quality of life in X-linked hypophosphataemia and osteogenesis imperfecta. J Oral Rehabil. 2021;48(2):160-168. 10.1111/joor.13114.

Goldberg, M., Kulkarni, A. B., Young, M., & Boskey, A. Dentin: structure, composition and mineralization. Front Biosci (Elite Ed). 2011;3(2):711-735. 10.2741/e281.

Goud, A., & Deshpande, S. Prosthodontic rehabilitation of dentinogenesis imperfecta. Contemp Clin Dent. 2011;2:138-141.

Groten, M. Complex all-ceramic rehabilitation of a young patient with a severely compromised dentition: a case report. Quintessence international. 2009;40:19-27.

Hald, J. D., Folkestad, L., Harslof, T., Brixen, K., & Langdahl, B. Health-Related Quality of Life in Adults with Osteogenesis Imperfecta. Calcif Tissue Int. 2017;101(5):473-478. 10.1007/s00223-017-0301-4.

Hart, P. S., & Hart, T. C. Disorders of human dentin. Cells Tissues Organs. 2007;186(1):70-77.

Heinrich-Weltzien, R., Hentschel, J., & Kühnisch, J. Dentinogenesis imperfecta - Ätiologie, Diagnostik und Therapie. Quintessenz. 2016;67(1):9-23.

Hickel, R., Mesinger, S., Opdam, N., Loomans, B., Frankenberger, R., Cadenaro, M.*, et al.* Revised FDI criteria for evaluating direct and indirect dental restorations-recommendations for its clinical use, interpretation, and reporting. Clin Oral Investig. 2023;27(6):2573-2592. 10.1007/s00784-022-04814-1.

Huth, K., Paschos, E., Sagner, T., & Hickel, R. Diagnostic features and pedodontic-orthodontic management in dentinogenesis imperfecta type II: a case report. Int J Paediatr Dent. 2002;12:316-321.

Incici, E., Matuliene, G., Hüsler, J., Salvi, G. E., Pjetursson, B., & Brägger, U. Cumulative costs for the prosthetic reconstructions and maintenance in young adult patients with birth defects affecting the formation of teeth. Clin Oral Implants Res. 2009;20:715-721.

Kamboj, M., & Chandra, A. Dentinogenesis imperfecta type II: an affected family saga. J Oral Sci. 2007;49:241-244.

Kaur, A., Kumar, S., Karda, B., & Chibh, R. Management of Dentinogenesis Imperfecta: A Report of Two Cases. International journal of clinical pediatric dentistry. 2019;12:464-466.

Kaur, R., Karadwal, A., Sharma, D., & Sandhu, M. K. Dentinogenesis imperfecta type II: Diagnosis, functional and esthetic rehabilitation in mixed dentition. J Oral Maxillofac Pathol. 2021;25:S76-S80.

Kharbot, B., & Schwendicke, F. Minimally invasive therapy of a late diagnosed Dentinogenesis imperfecta. DZZ International. 2019;1(4):137-143.

Kim, J. W., & Simmer, J. P. Hereditary dentin defects. Journal of dental research. 2007;86(5):392-399.

Kindelan, J., Tobin, M., Roberts-Harry, D., & Loukota, R. A. Orthodontic and orthognathic management of a patient with osteogenesis imperfecta and dentinogenesis imperfecta: a case report. J Orthod. 2003;30:291-296.

Knezević, A., Tarle, Z., & Pandurić, V. Esthetic reconstruction of teeth in patient with dentinogenesis imperfecta--a case report. Coll Antropol. 2006;30:231-234.

Lai, C. C., Chang, H. H., Wang, Y. L., & Huang, G. F. Dental management and consideration of patients with severe deforming, type III osteogenesis imperfecta in clinic: A case report. Pediatr Dent J. 2020;30(3):256-260.

Lee, S. K., Lee, K. E., Song, S. J., Hyun, H. K., Lee, S. H., & Kim, J. W. A DSPP mutation causing dentinogenesis imperfecta and characterization of the mutational effect. Biomed Res Int. 2013;2013:948181.

Malmgren, B., Lindskog, S., Elgadi, A., & Norgren, S. (2004). *Clinical, histopathologic, and genetic investigation in two large families with dentinogenesis imperfecta type II*. In *Hum Genet* (Version 5)

Massé, L., Etienne, O., Noirrit-Esclassan, E., Bailleul-Forestier, I., & Garot, E. Dentine disorders and adhesive treatments: A systematic review. J Dent. 2021;109:103654.

Mc Donald, D., Mc Donnell, T., Martin-Grace, J., Mc Manus, G., & Crowley, R. K. Systematic review of health related-quality of life in adults with osteogenesis imperfecta. Orphanet J Rare Dis. 2023;18(1):36. 10.1186/s13023-023-02643-3.

Millet, C., Ducret, M., Khoury, C., & Virard, F. Monolithic CAD/CAM Complete Overdentures for a Pedodontic Patient with Dentinogenesis Imperfecta and Limited Prosthetic Space: A Clinical Report. Int J Prosthodont. 2020;33(3):341-346.

Millet, C., Viennot, S., & Duprez, J. P. Case report: Rehabilitation of a child with dentinogenesis imperfecta and congenitally missing lateral incisors. Eur Arch Paediatr Dent. 2010;11:256-260.

Mott, D. A., Patel, M. I., & Park, D. S. Dental rehabilitation of a patient with dentinogensis imperfecta: a clinical report. US Army Med Dep J. 2011:95-97.

Moundouri-Andritsakis, H., Kourtis, S. G., & Andritsakis, D. P. All-ceramic restorations for complete-mouth rehabilitation in dentinogenesis imperfecta: a case report. Quintessence international. 2002;33:656-660.

Muhney, K., & Campbell, P. R. Pediatric dental management of a patient with osteogenesis imperfecta and dentinogenesis imperfecta. Spec Care Dentist. 2007;27:240-245.

Najirad, M., Ma, M. S., Rauch, F., Sutton, V. R., Lee, B., Retrouvey, J. M.*, et al.* Oral health-related quality of life in children and adolescents with osteogenesis imperfecta: cross-sectional study. Orphanet J Rare Dis. 2018;13(1):187. 10.1186/s13023-018-0935-y.

Prabhu, N., Duckmanton, N., Stevenson, A. R., & Cameron, A. The placement of osseointegrated dental implants in a patient with type IV B osteogenesis imperfecta: a 9-year follow-up. Oral Surg Oral Med Oral Pathol Oral Radiol Endod. 2007;103:349-354.

Rafeek, R. N., Paryag, A., & Al-Bayaty, H. Management of dentinogenesis imperfecta: a review of two case reports. Gen Dent. 2013;61:72-76.

Rios, D., Vieira, A. L., Tenuta, L. M., & Machado, M. A. Osteogenesis imperfecta and dentinogenesis imperfecta: associated disorders. Quintessence international. 2005;36:695-701.

Roh, W. J., Kang, S. G., & Kim, S. J. Multidisciplinary approach for a patient with dentinogenesis imperfecta and anterior trauma. Am J Orthod Dentofacial Orthop. 2010;138:352-360.

Sadri, L., Sadri, S., Akhlaghi, N., & Sarlak, H. Esthetic-based Dental Management of Dentinogenesis Imperfecta in a 2.5-year-old Child. J Kerman Univ Med Sci. 2021;28(6):603-609.

Sapir, S., & Shapira, J. Dentinogenesis imperfecta: an early treatment strategy. Pediatr Dent. 2001;23:232-237.

Sarapultseva, M., Leleko, A., & Sarapultsev, A. Case report: Rehabilitation of a child with dentinogenesis imperfecta with CAD/CAM approach: Three-year follow-up. Spec Care Dentist. 2020;40:511-518.

Sawyer, C., & Drysdale, D. A Case Report for a Complex Denture Case on a Special Care Patient with Osteogenesis Imperfecta. Prim Dent J. 2015;4:77-81.

Schmidt, P., Dujic, H., Heinrich-Weltzien, R., Edelhoff, D., & Kühnisch, J. Dentinogenesis imperfecta – Klinische Symptomatik, Diagnostik und Möglichkeiten des therapeutischen Managements. Quintessenz. 2023;74(10):800-811.

Schulz-Weidner, N., Amend, S., & Krämer, N. Dentinogenesis imperfecta Typ 1 und 2 - Fallberichte zur oralen Rehabilitation im Milchgebiss. Oralprophylaxe & Kinderzahnheilkunde. 2014;36:32–36. https://doi.org/10.3238/OPKZH.2014.0032-0036.

Seymour, D. W., Chan, M. F., & Nixon, P. J. Dentinogenesis imperfecta: full-mouth rehabilitation using implants and sinus grafts--a case report. Dent Update. 2012;39(7):498-504.

Shetty, N., Joseph, M., Basnet, P., & Dixit, S. An integrated treatment approach: a case report for dentinogenesis imperfecta type II. Kathmandu Univ Med J (KUMJ). 2007;5:230-233.

Shi, S., Li, N., Jin, X., Huang, S., & Ma, J. A Digital Esthetic Rehabilitation of a Patient with Dentinogenesis Imperfecta Type II: A Clinical Report. J Prosthodont. 2020;29:643-650.

Shields, E. D., Bixler, D., & el-Kafrawy, A. M. A proposed classification for heritable human dentine defects with a description of a new entity. Arch Oral Biol. 1973;18(4):543-553. 10.1016/0003-9969(73)90075-7.

Simmer, J. P., Zhang, H., Moon, S. J. H., Donnelly, L. A., Lee, Y. L., Seymen, F.*, et al.* The Modified Shields Classification and 12 Families with Defined DSPP Mutations. Genes. 2022;13(5). 10.3390/genes13050858.

Soliman, S., Meyer-Marcotty, P., Hahn, B., Halbleib, K., & Krastl, G. Treatment of an Adolescent Patient with Dentinogenesis Imperfecta Using Indirect Composite Restorations - A Case Report and Literature Review. J Adhes Dent. 2018;20:345-354.

Sologova, S. S., Rzaeva, A. E. K., Tereshkina, O. I., Sologova, D. I., Vlasova, N. N., & Arazashvili, L. D. Hereditary dental diseases - Clinical diagnosis and strategies for treatment and rehabilitation. Open Access Maced J Med Sci. 2020;8:293-303.

Steiner, R. D., Pepin, M. G., & Byers, P. H. *Osteogenesis imperfecta; in Gene-Reviews at GeneTests: Medical Genetics Information Resource*

Stephen, L. X., & Beighton, P. Dental management of severe dentinogenesis imperfecta in a mild form of osteogenesis imperfecta. J Clin Pediatr Dent. 2002;26:131-136.

Surendra, P., Shah, R., N, M. R., & Reddy, V. V. Dentinogenesis Imperfecta : A Family which was Affected for Over Three Generations. J Clin Diagn Res. 2013;7(8):1808-1811.

Syriac, G., Joseph, E., Rupesh, S., & Mathew, J. Complete Overlay Denture for Pedodontic Patient with Severe Dentinogenesis Imperfecta. International journal of clinical pediatric dentistry. 2017;10(4):394-398.

Tsai, C. L., Lin, Y. T., & Lin, Y. T. Dentinogenesis imperfecta associated with osteogenesis imperfecta: report of two cases. Chang Gung Med J. 2003;26:138-143.

Ubaldini, A. L., Giorgi, M. C., Carvalho, A. B., Pascon, F. M., Lima, D. A., Baron, G. M.*, et al.* Adhesive Restorations as An Esthetic Solution in Dentinogenesis Imperfecta. J Dent Child (Chic). 2015;82:171-175.

Whitehead, M. The concepts and principles of equity and health. Int J Health Serv. 1992;22(3):429-445. 10.2190/986l-lhq6-2vte-yrrn.

Wieczorek, A., & Loster, J. Dentinogenesis imperfecta type II: ultrastructure of teeth in sagittal sections. Folia Histochem Cytobiol. 2013;51(3):244-247.

Wieczorek, A., Loster, J., Ryniewicz, W., & Ryniewicz, A. M. Dentinogenesis imperfecta - hardness and Young's modulus of teeth. Acta Bioeng Biomech. 2013;15(3):65-69.

6 Amelogenesis imperfecta (AI)

6.1 Definition

Die AI ist eine seltene genetisch bedingte Erkrankung des Zahnschmelzes bei der die Schmelzmatrixbildung und -mineralisation der Ameloblasten betroffen ist [Crawford et al. 2017]. Bei der isoliert auftretenden AI wurden die häufigsten Mutationen im MMP20- und FAM83H-Gen aufgefunden. Mutationen in den FAM20A- und LTBP3-Genen wurden am häufigsten bei der AI mit Begleiterkrankungen (syndromalen AI) identifiziert [Bloch-Zupan et al. 2023]. Generell sind alle Zähne beider Dentitionen betroffen, so dass dies Kriterium zur differentialdiagnostischen Abgrenzung von endogen bedingten oder erworbenen Zahnhartsubstanzstörungen herangezogen werden kann. Klinische Leitsymptome sind die ästhetisch beeinträchtigte weißlich-gelblich bis hin zu bräunlich-brauner Schmelzfarbe, die in Abhängigkeit von der vorliegenden Schmelzstrukturstörung und Schmelzdicke variiert. Weiterhin imponieren Hypersensibilitäten, Kieferfehlstellungen und Zahnformanomalien. Neben unphysiologischen Abnutzungen der Zahnkrone, die mit einer Bisssenkung und Funktionsbeeinträchtigungen einhergehen können, bestehen auch pathologische Veränderungen im Bereich der Schmelz-Dentin-Grenze. Die Listung der AI in den etablierten Klassifikationen kann der Tabelle 44 entnommen werden.

Tabelle 44 Kurzcharakteristik der Amelogenesis imperfecta.

Amelogenesis imperfecta
Mutationen in den MMP20- und FAM83H-Genen dominieren bei der isolierten AI. Mutationen in den FAM20A- und LTBP3-Genen treten am häufigsten bei der AI mit Begleiterkrankungen (syndromale AI) auf
ICD-10-GM-2023 K00. Störungen der Zahnentwicklung und des Zahndurchbruchs
ICD-11 LA30.6 Amelogenesis imperfecta
Orphanet-Nr.: 88661 https://www.orpha.net/en/disease/detail/88661?name=88661&mode=orpha

6.2 Genetik und Pathophysiologie

Die AI lässt sich grundsätzlich in zwei Gruppen unterteilen (Tabelle 45, Tabelle 46). Am häufigsten vorkommend sind Formen ohne Begleiterkrankungen (non-syndromale bzw. isolierte AI, Tabelle 45). Die non-syndromalen, AI-verursachenden Mutationen betreffen die kodierenden Gene für Schmelzmatrixproteine (AMBN, AMELX, AMTN, ENAM, ITGB6), Peptidasen (MMP20, KLK4), Transkriptionsfaktoren (DLX3), Enzyme (ACP4), intrazelluläre Proteine (FAM83H, WDR72), Transmembranproteine (SLC24A4, COL17A1), Basalmembranproteine (LAMA3, LAMB3) und Rezeptoren (GPR68, RELT, SP6). Um den Rahmen der vorliegenden Leitlinie nicht zu sprengen, wird auf eine detaillierte Beschreibung der Pathophysiologie verzichtet und auf die ausgewiesenen Originalpublikationen in Tabelle 45 verweisen. Die Abbildung 17 bis Abbildung 19 illustrieren exemplarisch das heterogene Erscheinungsbild der AI.

Syndrom-assoziierte AI-Formen (Tabelle 46) treten deutlich seltener in Bevölkerung auf. Basierend auf dem Schrifttum wurden in der Tabelle 46 die bislang berichteten Mutationen

und der jeweilige Phänotyp der isolierten AI dargestellt. Hier dominieren im Schrifttum Kasuistiken zum Schmelz-Nieren-Syndrom, der junktionalen Epidermolysis bullosa und dem Kohlschütter-Tönz-Syndrom. Die syndromalen AI-verursachenden Mutationen betreffen Gene, die Proteine (FAM20A, RODGI), intrazelluläre Proteine (WDR72), Transkriptionsfaktoren (DLX3), Transmembranproteine (COL17A1), Basalmembranproteine (LAMA3, LAMB3) und Membranproteine (CNNM4) kodieren (Tabelle 46). Um den Rahmen der vorliegenden Leitlinie nicht zu sprengen, wird auf eine detaillierte Beschreibung der Pathophysiologie verzichtet und auf die ausgewiesenen Originalpublikationen in Tabelle 46 verweisen. Die Abbildung 20 bis Abbildung 22 charakterisieren exemplarisch das heterogene klinische Erscheinungsbild der AI mit einer Begleiterkrankung.

Tabelle 45 Übersicht (alphabetische Reihung) von beschriebenen Formen der Amelogenesis imperfecta ohne Begleiterkrankung (non-syndromale bzw. isolierte AI) unter Zuhilfenahme verfügbarer Übersichten (Bloch-Zupan et al. 2023, Urzúa et al. 2021), Angaben aus dem OMIM-Katalog (https://www.omim.org/) und Datenbanken (https://panelapp.genomicsengland.co.uk/panels/269/gene/AMBN/). Als Phänotyp imponiert hyperplastischer (HP) sowie hypomineralisierter (synonym verwandt: hypokalzifizierter) und hypomaturierter Zahnschmelz (HM). Es ist anzumerken, dass die Angaben aus der Literatur Ungenauigkeiten und Widersprüche aufweisen und Abweichungen möglich sind. Die Tabelle erhebt zudem keinen Anspruch auf Vollständigkeit.

Amelogenesis imperfecta ohne Begleiterkrankungen (non-syndromale bzw. Isolierte AI)			
Betroffenes Protein	**MIM Nummer**	**Gen**	**Phänotyp**
Acid Phosphatase 4 (ACP4) Referenzen: Kim et al. [2022], Liang et al. [2022]	#617297	19q13.33	HP
Ameloblastin (AMBN) Referenzen: Lu et al. [2018], Liang et al. [2019]	#601259	4q13.3	HP
Amelogenin, X-linked (AMELX) Referenzen: Cho et al. [2014], Hart et al. [2000]	#301200	Xp22.2	HP/HM
Amelotin (AMTN) Referenzen: Smith et al. [2016]	#617607	4q13.3	HP/HM
Distal-Less Homobox 3 (DLX3) Referenzen: Bonnet et al. [2020], Kim et al. [2016], Siehe auch syndromale AI/TDO	#104510	17q21.33	HP/HM
Enamelin (ENAM) Referenzen: Wright et al. [2009], Wang et al. [2015], Zhang et al. [2019]	#204650	4q13.3	HP
Family with sequence similarity 83 (FAM83H) Referenzen: Hart et al. [2009], Lee et al. [2008, 2011], Ding et al. [2009], Urzua et al. [2015], Xin et al. [2017], Pourhashemi et al. [2014], Yu et al. [2018], Nowwarote et al. [2018], Wang et al. [2021], Zheng et al. [2021], Alvarez et al. [2022], Bai et al. [2022], Sriwattanapong et al. [2022], Xin et al. [2017], Song et al. [2022], Xie et al. [2023] u. a.	#130900	8q24.3	HM
G-Protein-coupled Receptor (GPR68) Referenzen: Parry et al. [2016], Seymen et al. [2021]	#617217	14q32.11	HM
Integrin-Beta-6 (ITGB6) Referenzen: Poulter et al. [2014], Wang et al. [2014], Seymen et al. [2015], Ansar et al. [2016]	#616221	2q24.2	HP

Fortsetzung der Tabelle von der vorhergehenden Seite.

Amelogenesis imperfecta ohne Begleiterkrankungen (non-syndromale bzw. Isolierte AI)			
Betroffenes Protein	**MIM Nummer**	**Gen**	**Phänotyp**
Laminin Alpha-3 (LAMA3)	-	18q11.2	HP
Referenzen: Gostyńska et al. [2016], Yuen et al. [2012], Wang et al. [2022], siehe auch syndromale AI/JEB			
Laminin Beta-3 (LAMB3)	#104530	1q32.2	HP
Referenzen: Kim et al. [2013], Poulter et al. [2014], Wang et al. [2015], Lee et al. [2015], (siehe auch EB/syndromale AI)			
Matrix Metalloproteinase 20 (MMP20)	#604629	11q22.2	HM
Referenzen: Ozdemir et al. [2005], Tanimoto et al. [2008], Wright et al. [2009], Guan und Bartlett [2013], Wang et al. [2013], Seymen et al. [2015], Hu et al. [2016], Kim et al. [2017], Wang et al. [2020], Nikolopoulos et al. [2021] u. a.			
Odontogenesis-associated Phosphoprotein (ODAPH/C4orf26)	#614832	4q21.1	HM
Referenzen: Parry et al. [2012], Springer et al. [2016], Ji et al. [2021], Liang et al. [2021], Govitvattana et al. [2021]			
Peptidase-4-related with Kallikrein (KLK4)	#204700	19q13.41	HM
Referenzen: Lu et al. [2008], Wight et al. [2009], Wang et al. [2013], Seymen et al. [2015], Hu et al. [2016], Smith et al. [2017], Lee et al. [2022]			
Receptor expressed in lymphoid Tissues (RELT)	#618386	11q13.4	HM/HP
Referenzen: Kim et al. [2019], Ikeda et al. [2019], Nikolopoulos et al. [2020]			
Solute Carrier Family 24 (SLC24A4)	#615887	14q32.12	HM
Referenzen: Parry et al. [2013], Wang et al. [2014], Seymen et al. [2014], Herzog et al. [2015], Lepperdinger et al. [2020], Khan et al. [2020], Seymen et al. [2022]			
Transcription Factor SP6 (SP6)	#608613	17q21.32	HP
Referenzen: Smith et al. [2020], Kim et al. [2021]			
WD Repeat-containing Protein 72 (WDR72)	#613211	15q21.3	HM
Referenzen: El-Sayed et al. [2009], Lee et al. [2010], Kim et al. [2023], Hentschel et al. [2016] (siehe auch syndromale AI/Distal-Renal-Tubular-Acidose)			

Tabelle 46 Übersicht von beschriebenen Formen der Amelogenesis imperfecta mit Begleiterkrankung (syndromale AI) unter Berücksichtigung von Übersichten (Bloch-Zupan et al. 2023, Urzúa et al. 2021), Datenbanken (https://panelapp.genomicsengland.co.uk/panels/269/gene/AMBN/) und den Angaben aus dem OMIM-Katalog (https://www.omim.org/). Als Phänotyp imponiert hyperplastischer (HP) sowie hypomineralisierter (synonym verwandt: hypokalzifizierter) und hypomaturierter Zahnschmelz (HM). Es ist anzumerken, dass die Angaben aus der Literatur Ungenauigkeiten und Widersprüche aufweisen und Abweichungen möglich sind. Die Tabelle erhebt zudem keinen Anspruch auf Vollständigkeit.

Amelogenesis imperfecta *mit* Begleiterkrankungen (Syndromale AI)			
Betroffenes Protein	**MIM Nummer**	**Gen**	**Phänotyp**
Enamel-Renal-Syndrome (ERS), Family with sequence similarity 20, member A (FAM20A) Referenzen: Sriwattanapong et al. [2023], Lignon et al. [2017], de la Dure-Molla et al. [2014]	#204690	17q24.2	HP
Kohlschütter-Tönz-Syndrom (KTZS), ROGDI Referenzen: Tucci et al. [2013], Schossig et al. [2012], Haberland et al. [2006]	#226750	16p13.3	HP
Distal-Renal-Tubular-Acidose (dRTA) WD Repeat-containing Protein 72 (WDR72) Referenzen: Alonso-Varela et al. [2018], Zhang et al. [2019]	#613211	15q21.3	HM
Junktionale Epidermolysis bullosa, Laminin Alpha-3 (LAMA3) Referenzen: Gostyńska et al. [2016], Yuen et al. [2012], Wang et al. [2023]	k.A.	18q11.2	HP
Junktionale Epidermolysis bullosa, Laminin Beta-3 (LAMB3) Referenzen: Nakano et al. [2001], Gache et al. [2001], Mühle et al. [2005]	#226650 #226700	1q32.2	k.A.
Junktionale Epidermolysis bullosa, Type I Collagen Alpha 1 (COL17A1) Referenzen: Nakamura et al. [2006], Pasmooij et al. [2007], Prasad et al. [2016]	k.A.	10q25.1	HP/HM
Tricho-Dento-Osseous Syndrome (TDO), Distal Less Homobox 3 (*DLX3)* Referenzen: Lee et al. [2008], Kim et al. [2016], Whitehouse et al. [2019], Bonnet et al. [2020]	#104510	17q21.33	HP/HM
Jalili Syndrom, *CNNM4*, Ancient conserved domain protein 4 Referenzen: Parry et al. [2009], Polok et al. [2009], Michaelides et al. [2004]	#607805	2q11.2	HP/HM

Abbildung 17 Klinisches Erscheinungsbild eines 6-Jährigen mit einer Amelogenesis imperfecta ohne Begleiterkrankungen (non-syndromale bzw. isolierte AI). Die genetische Untersuchung ergab eine Mutation im MMP20-Gen.

Abbildung 18 Klinisches Erscheinungsbild einer 11-Jährigen mit einer Amelogenesis imperfecta ohne Begleiterkrankungen (non-syndromale bzw. isolierte AI). Die genetische Untersuchung ergab eine Mutation im ENAM-Gen.

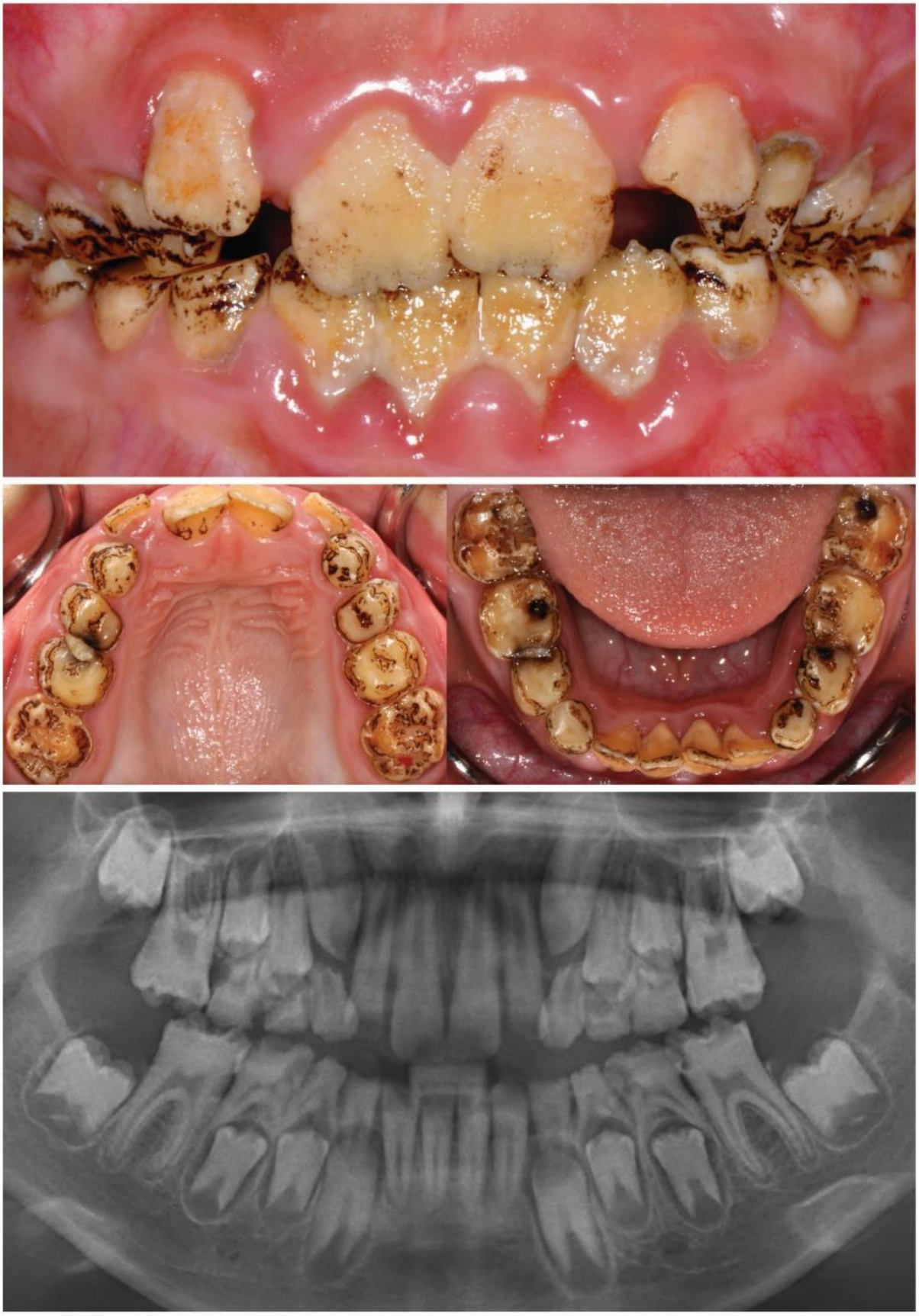

Abbildung 19 Klinisches Erscheinungsbild eines 7-Jährigen mit einer Amelogenesis imperfecta ohne Begleiterkrankungen (non-syndromale bzw. isolierte AI). Die genetische Untersuchung ergab eine Mutation im WDR72-Gen.

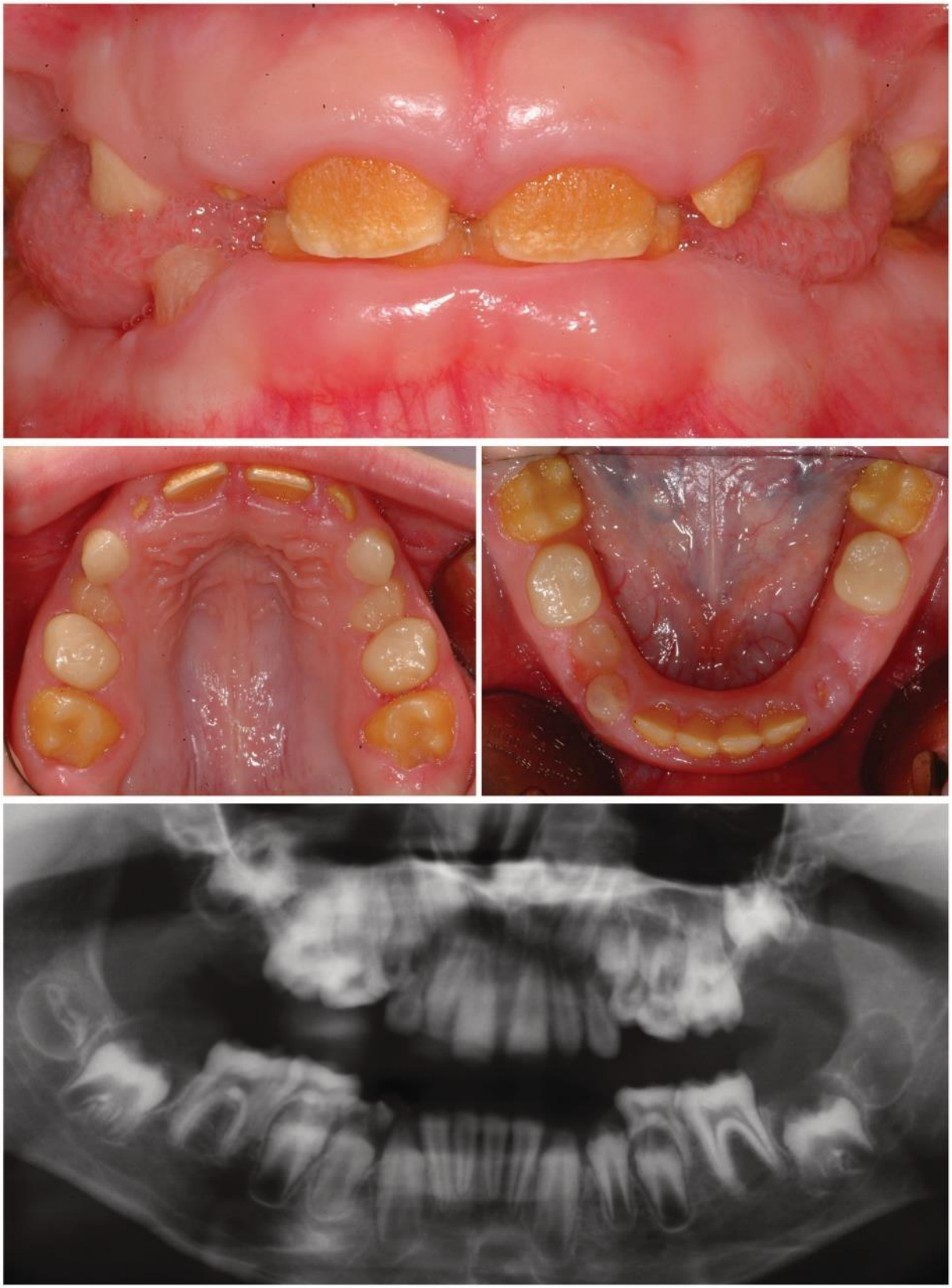

Abbildung 20 Klinisches Erscheinungsbild einer hypoplastischen Amelogenesis imperfecta bei einem 9-Jährigen in Verbindung mit einem Schmelz-Nieren-Syndrom (Enamel-Renal-Syndrom ERS; syndromale AI). Die Diagnosesicherung erfolgte fachärztlich.

Abbildung 21 Klinisches Erscheinungsbild einer hypoplastischen Amelogenesis imperfecta bei einem 8-Jährigen in Verbindung mit einer kognitiv-körperlichen Behinderung im Sinne eines Kohlschütter-Tönz-Syndroms (KTZS; syndromale AI). Die Diagnosesicherung erfolgte fachärztlich.

Abbildung 22 Klinisches Erscheinungsbild einer hypoplastischen Amelogenesis imperfecta bei einem 7-Jährigen in Verbindung mit einer junktionalen Epidermolysis bullosa (syndromale AI). Die Diagnosesicherung erfolgte fachärztlich.

6.3 Klinisches Erscheinungsbild und Leitsymptome

Das klinische Erscheinungsbild bzw. der Phänotyp der AI stellt sich sehr heterogen dar, da die Schmelzfarbe, Schmelzoberfläche und -härte unterschiedlich in Abhängigkeit des Genotyps betroffen sein können [Poulsen et al. 2008]. Farbveränderungen der Zähne können von weißlich-gelblich bis hin zu bräunlich-braun auftreten. Externe Pigmentierungen und Zahnsteinablagerungen resultieren in der Regel aus der begrenzten Mundhygiene der Betroffenen infolge von Überempfindlichkeiten. Die Schmelzoberfläche kann glatt oder rau bzw. hypoplastisch sein und/oder Oberflächeneinbrüche aufweisen. Hypoplasien imponieren in Form einer reduzierten Schmelzdicke, wobei die Schmelzoberfläche mit Rillen und Grübchen überzogen sein kann. Die Schmelzhärte variiert zwischen einer normalen Härte bis hin zu einer weichen Konsistenz. Ein verzögerter oder ektopischer Zahndurchbruch, impaktierte Zähne, Zahnunterzahl, Pulpaverkalkungen, frontal und/oder seitlich offener Biss, Gingivahyperplasie und parodontale Erkrankungen sind häufige Begleitsymptome der AI [Sabandal und Schäfer 2016]. Viele AI-Betroffene klagen über Hypersensibilitäten und Schmerzen beim Essen und Zähneputzen. Dies führt zu ausgeprägten Gingivitiden und Zahnsteinbildung, die ebenfalls charakteristisch für die Erkrankung sind, und zu keiner Stigmatisierung der Betroffenen führen dürfen. Aufgrund der unterschiedlichen Störungen in der Amelogenese unterscheiden sich typische Charakteristika bei den AI-Haupttypen.

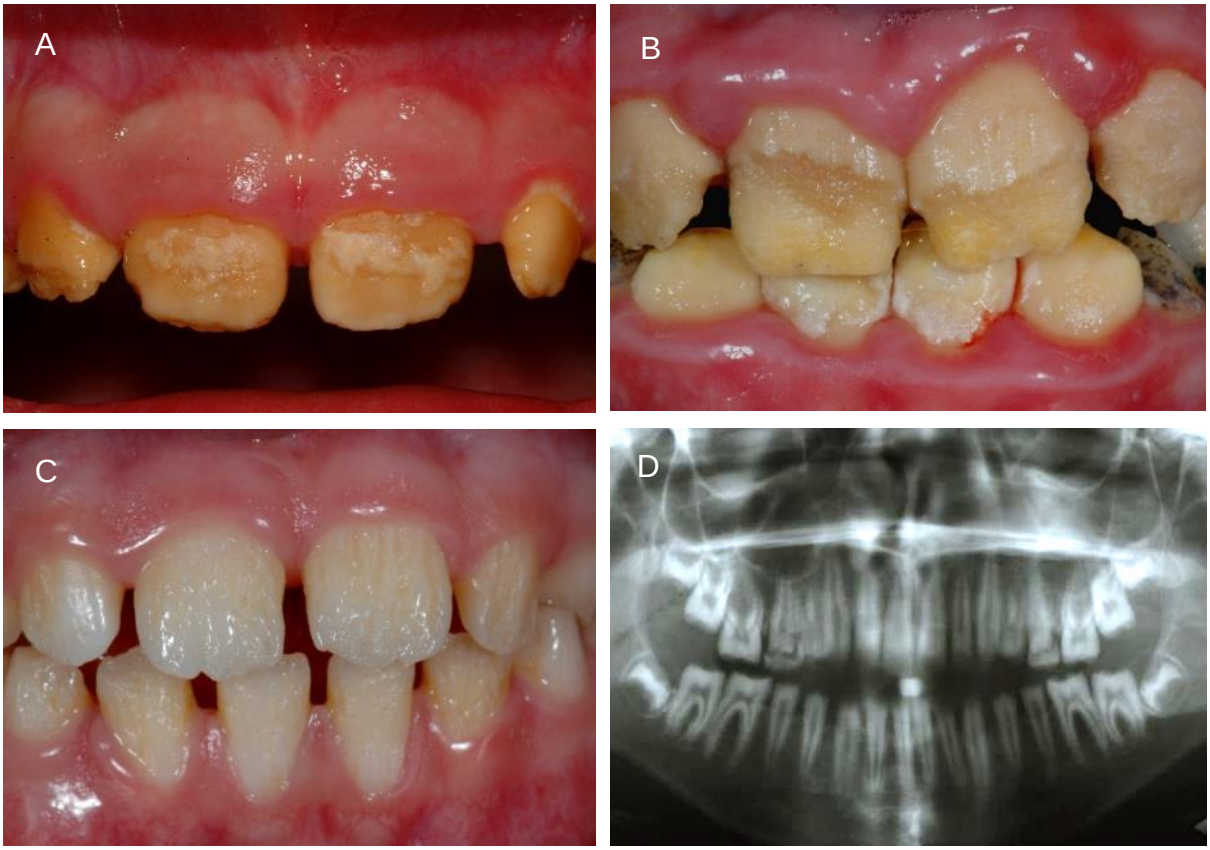

Abbildung 23 Unterschiedliche Ausprägungen einer hypoplastischen AI. A) vereinzelte Schmelzinseln sind auf der Labialfläche der bleibenden oberen mittleren Schneidezähne erkennbar. B) Etwa die Hälfte der inzisalen Kronenhälfte weist keinen Zahnschmelz auf. C) die Zahnoberfläche aller Zähnen weist ein ausgeprägtes Rillen- und Grübchenmuster der dünnen Schmelzschicht auf; es imponieren fehlende Approximalkontakte. D) Charakteristisches Orthopantomogramm einer 10-Jährigen mit einer hypoplastischen AI und röntgenologisch nicht erkennbarem Zahnschmelz.

6.3.1 Hypoplastische Amelogenesis imperfecta

Die hypoplastische AI (Typ I) ist durch eine quantitativ reduzierte oder gänzlich fehlende Schmelzschicht gekennzeichnet, die lokalisiert oder generalisiert die Zahnkrone betrifft (Abbildung 23). In Verbindung mit unterschiedlichen genetischen Mutationen imponieren verschiedene Ausprägungen. Während der Amelogenese ist lediglich die Sekretion der Schmelzmatrixproteine gestört; die Mineralisation des vorhandenen Schmelzes ist hingegen normal [Witkop 1988]. Klinisch und röntgenologisch werden fehlende Approximalkontakte beobachtet (Abbildung 23C). Aufgrund des durchscheinenden oder exponierten Dentins sind die Zähne in Abhängigkeit von der Schmelzdicke gelb bis leicht bräunlich. Die Zahnoberfläche ist in der Regel rau; sie kann Rillen und Grübchen aufweisen (Abbildung 23C). Zwischen dem Schmelz und Dentin besteht ein normaler Röntgenkontrast [Witkop 1988]. Weiterhin äußern Betroffene eine thermische Hypersensibilität [Quandalle et al. 2020]. Die hypoplastische AI ist mit 61 % der am häufigsten vorkommende Typ [Koruyucu et al.2014].

6.3.2 Hypomaturierte Amelogenesis imperfecta

Die hypomaturierte AI (Typ II) zeichnet sich durch einen gestörten Mineralisationsprozess der normal gebildeten Schmelzmatrix aus, die durch die fehlende Rückresorption von Schmelzmatrixproteinen und einen reduzierten Mineralgehalt verursacht wird [Seow 2014]. Die Dicke der Schmelzschicht ist im Regelfall normal. Aufgrund der weichen Schmelzkonsistenz infolge der Hypomineralisation tritt häufig ein frühzeitiger post-eruptiver Schmelzeinbruch bzw. funktionsbedingter Schmelzverlust ein [Seow 1993]. Die Zahnfarbe variiert von weißlich-opak marmoriert bis gelblich-braun [Patel et al. 2013] (Abbildung 24). Weiterhin kann die Zahnfarbe durch Einlagerungen von Farbpigmenten aus der Nahrung beeinträchtigt sein. Die Röntgenopazität des hypomaturierten Zahnschmelzes ist im Vergleich zum Normwert reduziert [Witkop 1988] (Abbildung 24). Die Häufigkeit der hypomaturierten AI-Form wird mit 32 % aller AI-Formen beziffert [Koruyucu et al.2014].

6.3.3 Hypomineralisierte Amelogenesis imperfecta

Die hypomineralisierten AI (Typ III) wird durch eine qualitativ gestörte Mindermineralisation der Schmelzmatrix bei einer normalen Schmelzstärke verursacht [Witkop 1988]. Aufgrund der ausgeprägten Schmelzhypomineralisation besteht auch in diesen Fällen eine reduzierte Röntgenopazität, die mit dem Dentin vergleichbar ist. Der Schmelz ist oft von einer käseartigen Konsistenz, so dass es zu einem raschen post-eruptiven Schmelzverlust mit einer Reduktion der vertikalen Dimension kommt [Patel et al. 2013]. Die Zähne sind dunkelgelb bis braun verfärbt und können Pigmenteinlagerungen aufweisen (Abbildung 25). Gingivale Entzündungen, ein ausgeprägter Plaque- und Zahnsteinbefall und eine erhöhte Temperaturempfindlichkeit sind im Vergleich zum hypoplastischen und hypomaturierten Typ weitere Leitsymptome bei dieser AI-Form [Quandalle et al. 2020]. Am stärksten belasten die Betroffenen die permanenten Schmerzen beim Kauen und Zähneputzen sowie die erhebliche ästhetische Beeinträchtigung durch die braunen Zähne [Parekh et al. 2014].

6.3.4 Hypomaturiert-hypoplastische Amelogenesis imperfecta mit Taurodontismus

Bei der hypomaturiert-hypoplastischen AI (Typ IV) mit Taurodontismus kann sowohl die Hypomaturation als auch die Hypoplasie das dominierende klinische Erscheinungsbild sein [Witkop 1988]. Röntgenologisch imponiert eine stark vergrößerte Kronenpulpa der Molaren, gelegentlich auch der Prämolaren, gegenüber der Wurzelpulpa. Die Bifurkation ist dabei nach apikal verlagert. Insgesamt kann die Zahngröße verkürzt erscheinen. Neben diesen charakteristischen Erscheinungsbildern können sowohl bei einem Betroffenen als auch an einem Zahn unterschiedliche Mischformen der AI-Typen auftreten [Crawford et al. 2017, Patel

et al. 2013]. Angaben zu AI-Mischformen liegen im Schrifttum lediglich für die hypomaturiert-hypoplastischen Mischform vor, die mit einer Häufigkeit von 3,2 % angegeben wird [Koruyucu et al. 2014]. Generell kann sich jedoch im Einzelfall die eindeutige klinische Zuordnung zu einer der aufgezeigten AI-Entitäten für den Zahnarzt schwierig gestalten. Da die AI eine genetisch bedingte Strukturstörung der Zahnhartsubstanz ist, weisen typischerweise alle Zähne in beiden Dentitionen ein identisches Erscheinungsbild auf.

Abbildung 24 Klinisches Erscheinungsbild einer 8-Jährigen mit hypomaturierter AI. A) die Frontalansicht zeigt die marmorierten weißlich-opaken Frontzähne mit post-eruptiven Schmelzeinbrüchen und Dentinexposition. B) die Oberkieferübersicht veranschaulicht die desolate frühe Wechselgebisssituation mit vorzeitigem Verlust der Zähne 54 und 55, der profunden Karies an Zahn 53, dem vorzeitigen Durchbruch von Zahn 24 sowie den ausgedehnten Amalgamfüllungen in den ersten bleibenden Molaren. An den Palatinalflächen der Frontzähne und des Zahnes 24 sind Schmelzeinbrüche erkennbar. C) die Unterkieferübersicht spiegelt die desolate Situation des Oberkiefers mit dem vorzeitigen Verlust von Zahn 75 und dem frühzeitigen Durchbruch von Zahn 44 wider. Die ersten Molaren weisen wiederum großflächige Amalgamfüllungen auf. D) das Orthopantomogramm untermauert den klinischen Befund und demonstriert die gleiche Röntgenopazität von Schmelz und Dentin.

Abbildung 25 Klinisches Erscheinungsbild eines 15-Jährigen mit hypomineralisierter AI. A) in der Frontalansicht imponiert der ausgeprägte frontal offene Biss. B und C) die Ober- und Unterkieferübersicht illustriert den partiellen Schmelzverlust den Okklusalflächen und den Glattflächen einzelner Zähne; die Zähne 16 und 26 wurden mit konfektionierten Edelstahlkronen versorgt. An Zahn 46 kann eine apikale Parodontitis mit einer insuffizienten Wurzelfüllung diagnostiziert werden. An den Zähnen 36, 17-47 liegt eine Dentinkaries vor. D) Das Orthopantomogramm visualisiert bei einer reduzierten Röntgenopazität vom Schmelz den klinischen röntgenologischen Befund bei einem altersgerechten Zahnstatus.

6.3.5 Leitsymptome der AI

Im Rahmen der Literaturrecherche und -sichtung wurden die relevanten zahnärztlichen Symptome und Befunde anhand einer systematischen Übersichtsarbeit [Poulsen et al. 2008, Tabelle 47], wenigen klinischen Studien (Tabelle 48), etlichen Fallberichten (Tabelle 49) und Fallserien (Tabelle 50) systematisch dokumentiert.

In einer systematischen Übersichtsarbeit [Poulsen et al. 2008] wurden die in der Literatur berichteten Begleitsymptome der AI zusammengefasst. Neben Anomalien der Zahnform und Pulpa imponieren Gingivitiden, Zahn- und Kieferfehlstellungen und am häufigsten die erhöhte Schmerzempfindlichkeit der betroffenen Zähne (Tabelle 47).

Die Anzahl der vielfältigen Begleitsymptome von AI-Betroffenen aus den inkludierten klinischen Studien sind summarisch in der Tabelle 48 dargestellt. Neben einer reduzierten Ästhetik leiden die Betroffenen häufig unter Hypersensibilitäten, Zahn- und Kieferfehlstellungen sowie Zahnhartsubstanzverlusten infolge von Karies, Schmelzeinbrüchen oder Abnutzungserscheinungen (Tabelle 48).

In Tabelle 49 und Tabelle 50 werden die Symptome in den jeweiligen Phasen der Gebissentwicklung bzw. den Altersgruppen der Häufigkeit nach aufgelistet. In den

Fallberichten (N=144) erscheinen als dominierende Symptome eine reduzierte Ästhetik (92,3 %), Hypersensibilitäten (56,3 %), Kieferfehlstellungen (51,4 %) und dentale Abnutzungserscheinungen (42,3 %) (Tabelle 49). In den Fallserien (N=2) ist das vorherrschende Symptom die Hypersensibilität (66,7 %). Kieferfehlstellungen, Pulpa-Anomalien, eine reduzierte Ästhetik und Zahnform-Anomalien werden in jeweils der Hälfte der Fallserien (50 %) als dominierende Symptome berichtet (Tabelle 50).

Tabelle 47 Häufigkeit berichteter Begleitsymptome der Amelogenesis imperfecta in der systematischen Übersichtsarbeit von Poulsen et al. [2008].

Veränderungen	Symptom/Anomalie	Anzahl Literaturzitate
Zahndurchbruch	Eruptionsverzögerung	14
	Impaktierte Zähne	16
Zahn-Anomalien	Resorptionen	9
	Form-Anomalie	19
	Attrition	9
	Taurodontismus	18
	Verkürzte Wurzeln	4
	Vergrößertes Pulpenkavum	10
	Pulpensteine (Dentikel)	13
	Agenesie	9
Parodont	Gingivahyperplasie	7
	Gingivitis	27
	Parodontitis	8
	Zahnstein	7
Mundhygiene	Reduziert	21
Okklusion	Offener Biss	23
	Overjet/Overbite	8
	Kreuzbiss	4
	Engstand/Crowding	3
	Platzüberschuss	5
Schmerz	Hypersensibilität	29

Tabelle 48 Zusammenfassung der Häufigkeit berichteter Begleitsymptome von AI-Betroffenen in den inkludierten klinischen Studien.

Symptomhäufigkeit in inkludierten Studien	Betroffene (Summe)	Referenz
Reduzierte Ästhetik	108	Adorno-Farias et al. [2019], Quandalle et al. [2020]
Hypersensibilität	40	Adorno-Farias et al. [2019], Quandalle et al. [2020]
Kieferfehlstellungen	74	Markovic et al. [2010], Pavlic et al. [2011], Koruyucu et al. [2014], Adorno-Farias et al. [2019]
Dentale Abnutzungserscheinung (tooth wear)	45	Adorno-Farias et al. [2019]
Karies/Schmelzeinbrüche	34/51	Adorno-Farias et al. [2019], Quandalle et al. [2020]
Zahnfehlstellung	47	Markovic et al. [2010], Pavlic et al. [2011], Adorno-Farias et al. [2019]
Reduzierte Lebensqualität	169	Alqadi & O´Connel [2018], Coffield et al. [2005], Lyne et al. [2021], Parekh et al. [2014], Pousette Lundgren et al. [2015], Pousette Lundgren et al. [2016], Quandalle et al. [2020], Sneller et al. [2014]
Abweichung vom Zahndurchbruch	10	Markovic et al. [2010], Adorno-Farias et al. [2019]
Pulpa-Anomalien	5	Markovic et al. [2010]
Zahnunterzahl	7	Adorno-Farias et al. [2019]
Resorption	1	Koruyucu et al. [2014
Parodontitis	23	Adorno-Farias et al. [2019]

Tabelle 49 Übersicht dokumentierter Symptome bzw. Befunde bei Betroffenen mit einer Amelogenesis imperfecta in den Fallberichten (N=144).

Symptomhäufigkeit in Fallberichten	MG (N=8)	WG (N=31)	JBG (n=71)	PG (N=43)	Alle* (N=144)
Reduzierte Ästhetik	8	30	65	39	133
Hypersensibilität	6	18	35	27	80
Kieferfehlstellungen	5	16	33	26	73
Dentale Abnutzungserscheinung (tooth wear)	5	11	26	23	60
Funktionseinschränkung	2	9	26	22	56
Zahnform-Anomalie	2	13	21	16	49
Gingivitis	4	9	27	13	48
Defizitäre Mundhygiene	5	13	20	15	45
Karies	1	11	19	18	45
Bisssenkung	4	6	16	18	41
Zahnfehlstellung	2	8	20	14	40
Reduzierte Lebensqualität	2	9	20	7	35
Impaktierte Zähne	1	3	9	5	17
Abweichung vom Zahndurchbruch	1	3	9	5	16
Schmerz	1	4	8	5	13
Verlagerte Zähne	1	2	6	3	10
Zahnunterzahl	0	1	1	6	8
Zahnverlust	0	1	3	5	8
Pulpa-Anomalien	0	4	3	0	7
PA/CAL/ST	0	0	2	3	5
Zahnüberzahl	0	2	1	1	4
PA/BOP	0	0	2	1	3
Taurodontismus	0	0	3	0	3
Hypoplastischer Kieferknochen	0	0	2	1	3
Abszess/Fistel/apikale PA	0	0	2	1	3
Wurzel-Anomalien	0	0	3	0	2
PA/RAL	0	0	1	1	2
Resorption	0	1	0	0	1
Pulpaobliteration	0	1	0	1	1
Zahnlockerung	0	0	0	1	1
TMD	0	0	1	0	1
PA/Furkationsbefall	0	0	1	0	1

*Anmerkung: Die Summe der in den Fallberichten genannten Symptome in den Gebissphasen kann höher sein als in dieser Spalte, da ein Fallbericht bis zu 3 Fälle einschließen kann

Tabelle 50 Übersicht dokumentierter Symptome bzw. Befunde bei Betroffenen mit einer Amelogenesis imperfecta in den Fallserien (N=2).

Symptomhäufigkeit in Fallserien	MG (N=1)	WG (N=2)	JBG (N=1)	PG (N=0)	Alle* (N=2)
Hypersensibilität	1	2	1	0	2
Reduzierte Ästhetik	1	2	1	0	2
Zahnform-Anomalie	0	1	1	0	1
Funktionseinschränkung	1	1	0	0	1
Reduzierte Lebensqualität	1	1	0	0	1

Alle*: die Summe der in den Fallserien genannten Symptome in den Gebissphasen kann höher sein als in dieser Spalte, da eine Fallserie mehr als 3 Fälle einschließen kann; Fallserien ohne Intervention sind eingeschlossen.

Die Leitsymptome der AI können wie folgt zusammengefasst werden:

Altersübergreifende Leitsymptome der AI sind

- Reduzierte Ästhetik,
- Hypersensibilitäten und Schmerzen,
- Kieferfehlstellungen,
- Zahnformanomalien und
- Unphysiologische Abnutzung der Zähne mit Bisssenkung und Funktionseinschränkungen,

die generalisiert in der primären und bleibenden Dentition auftreten.

Neben Karies sind Gingivitiden als direkte Folge von hypersensiblen bzw. schmerzverursachenden Zähnen zu nennen. Letztere verhindern eine normgerechte Kaufunktion und Mundhygiene. Biofilm- bzw. Zahnsteinanlagerungen werden zudem durch die normabweichende Oberflächenbeschaffenheit der Zähne begünstigt. Diese Begleitbefunde, welche die primäre Krankheitslast der AI-Betroffenen sekundär verschlimmern, tragen zusätzlich zu einer weiteren Beeinträchtigung ihrer Lebensqualität beitragen.

6.4 Epidemiologie

Repräsentative epidemiologische Studien zur Häufigkeit der AI auf Populationsebene liegen lediglich aus den 1980er Jahren aus Israel, Schweden und den USA vor. Die Prävalenz der isolierten AI betrug in einer israelischen Population von 70,359 Schulkindern 1:8.000 [Chosack et al. 1979]. Unter 426,000 schwedischen 3- bis 19-Jährigen wurde eine Prävalenzrate von 1:4.000 in einer definierten mittleren Region in Schweden für die isolierten AI ermittelt [Sundell und Koch 1985]. Demgegenüber wurde in einer nördlichen Region in Schweden eine AI-Prävalenz von 1,4:1000 in der gleichen Altersgruppe registriert [Bäckman und Holm 1986]. Die Prävalenzangabe zur AI aus den USA belief sich auf 1:14.000 [Lau et al. 1990]. Angaben zur Häufigkeit der syndromalen AI fehlen im internationalen Schrifttum.

6.5 Diagnostik

Klinisch-röntgenologische Diagnostik. Die zahnärztliche Diagnose einer AI erfolgt primär anhand des klinischen Erscheinungsbildes bzw. Phänotyps der AI als Blickdiagnostik. Die Tatsache, dass alle Milch- und bleibenden Zähne von der Strukturstörung betroffen sind, sowie eine positive Familienanamnese bezüglich des vorliegenden Krankheitsbildes unterstützen die klinischen Diagnosestellung. Die Subtyp-Erkennung der hypoplastischen AI (Typ I) ist klinisch am einfachsten, da bei der generalisierten Form fehlende Approximalkontakte aufgrund einer dünnen rauen, aber mineralisierten Schmelzschicht als Leitsymptom imponieren. Bei der lokalisierten AI sind vor allem Grübchen und Rillen an den Labial- und Bukkalflächen der Zahnkrone zu beobachten, die bei extrinsischen Pigmentablagerungen leicht erkennbar sind [Bloch-Zupan et al. 2023]. Aufgrund des durchscheinenden oder exponierten Dentins sind die Zähne in Abhängigkeit von der Schmelzdicke gelb bis leicht bräunlich. Bei vorhandener dünner Schmelzschicht besteht zwischen dem Schmelz und Dentin ein normaler Röntgenkontrast [Witkop 1988]; fehlende Approximalkontakte sind röntgenologisch klar erkennbar.

Die hypomaturierte AI (Typ II) zeichnet sich durch eine normale Schmelzdicke von weiß-opaker bis brauner Farbe aus [Witkop 1988]. Frühzeitige post-eruptive Schmelzeinbrüche bzw. ein funktionsbedingter Schmelzverlust sind bei Betroffenen aufgrund der weichen Schmelzkonsistenz charakteristisch. Der Schmelzverlust tritt jedoch langsamer als bei der hypomineralisierten AI auf [Rathi et al. 2014]. Die Röntgenopazität des hypomaturierten Zahnschmelzes ist im Vergleich zum Normwert reduziert [Crawford et al. 2017]. Beim Vorliegen der sogenannten “Schneekappenform” (snow-capped Typ II C und D) ist die Abgrenzung zur Dentalfluorose die differentialdiagnostische Herausforderung für den Zahnarzt [Rao and Witkop 1971].

Die hypomineralisierte (synonym hypokalzifizierte AI (Typ III) zeichnet sich durch eine normal dicke, weiche und poröse Schmelzschicht aus, die sich rasch und leicht vom Dentin ablöst. Bei Betroffenen imponieren daher ausgeprägte post-eruptive Schmelzeinbrüche [Bloch-Zupan et al. 2023]. Die Zähne sind dunkelgelb bis braun verfärbt und können Pigmenteinlagerungen aufweisen. Die Röntgenopazität ist mit dem Dentin vergleichbar ist. Schwere Gingivitiden, ein starker Plaque- und Zahnsteinbefall, eine erhöhte Temperaturempfindlichkeit sowie Schmerzen beim Kauen und Zähneputzen sind im Vergleich zum hypoplastischen und hypomaturierten AI-Typ charakteristische Leitsymptome bei dieser AI-Form [Quandalle et al. 20220].

Bei der hypomaturierten-hypoplastischen AI mit Taurodontismus (Typ IV) dominiert eines der beiden klinischen Charakteristika. Das Leitsymptom Taurodontismus der Molaren ist dabei röntgenologisch abzuklären.

Die differentialdiagnostische Abgrenzung der AI von anderen Schmelzstrukturstörungen, wie der Dentalfluorose, der Molaren-Inzisiven-Hypomineralisation (MIH) und traumatisch bedingten Strukturstörungen, ist in der Regel unkompliziert, da diese erworbenen Schmelzstrukturstörungen nur einzelne Zähne oder Zahngruppen in einem bestimmten Entwicklungszeitfenster betreffen und nie an allen Zähnen beider Dentitionen vorkommen [Kühnisch et al. 2011a, 2011b]. Weiterhin bedarf es der Abgrenzung von der genetischen Strukturstörung der Dentinogenesis imperfecta (DI). Die Differenzierung gelingt anhand der Leitsymptome Farbe, Abnutzung und Oberflächenbeschaffenheit des Zahnes sowie der Röntgendiagnostik (siehe Kapitel zur DI). Weiterhin ist möglich, dass erworbene Zahnhartsubstanzdefekte, wie z. B. Karies, Erosionen, Abrasionen in fortgeschrittenen und generalisierten Stadien das klinische Erscheinungsbild der AI maskieren können. Bei

frühzeitiger Vorstellung der Betroffenen beim Zahnarzt ist jedoch die Gefahr der sekundären Krankheitslast eingrenzbar.

Genetische Diagnostik. Eine sorgfältige Familienanamnese, die die Erfassung eines vergleichbaren Krankheitsbildes in der Eltern- und Großelterngeneration sowie im erweiterten familiären Umfeld umfasst, ist Grundvoraussetzung für die genetische Diagnostik. Optimalerweise kann anhand des vorhandenen Phänotyps ein Stammbaum (engl. Pedigree) konstruiert werden, welcher neben den Betroffenen die Eltern- und Großelterngenerationen und deren Abkömmlinge umfasst. In aller Regel sollte die zahnärztliche Diagnostik durch eine genetische Untersuchung flankiert werden, mit dem Ziel das betreffende Gen und die krankheitsauslösende Veränderung korrekt zu identifizieren [Bloch-Zupan et al. 2023]. Die genaue molekulare Charakterisierung der genetischen Krankheitsursche ist nicht nur für die genetische Beratung Betroffener notwendig, sondern beeinflusst ggf. auch das therapeutische Management und kann die Entdeckung neuer Gene und Krankheitsbilder unterstützen [Bloch-Zupan et al. 2023].

Klassifikation der AI. Auf Grundlage des Phänotyps unterbreitete Witkop [1988] einen pragmatischen Klassifikationsvorschlag und differenzierte die AI in die bereits erwähnten vier Typen:

- Typ I: Hypoplastische AI
- Typ II: Hypomaturierte AI
- Typ III: Hypomineralisierte (Synonym: hypokalzifizierte) AI
- Typ IV: Hypomaturierte-hypoplastische AI mit Taurodontismus

Die weitere Unterteilung in 15 Subtypen beruht auf dem Phänotyp bzw. klinischen Erscheinungsbild als primäres Unterscheidungsmerkmal und des Erbganges als sekundäre Diskriminante (IA-IG, IIA-IID, IIIA-IIB, IVA-IAB).

Der Klassifikationsvorschlag von Witkop [1988] ist mittlerweile nicht unumstritten, so dass Vorschläge zur Optimierung unterbreitet wurden. Basierend auf dem gegenwärtigen Erkenntnisstand bezüglich bekannter Gene und Mechanismen der Amelogenese sowie der Pathologie der AI empfiehlt die Arbeitsgruppe um Bloch-Zupan et al. [2023] die Phänotypen der hypokalzifizierten (Synonym: hypomineralisierten) und hypomaturierten AI aufgrund des primären und dominierenden Merkmals der Hypomineralisation als eine Entität zusammenzufassen. Weiterhin wurde bereits im Jahre 2003 von Aldred et al. [2003] der Vorschlag unterbreitet, den Erbgang als primäre Klassifizierungsart und den Phänotyp als sekundäre Diskriminante heranzuziehen, was jedoch in der Praxis bislang an der Verfügbarkeit bzw. dem Zugang zu einer genetischen Diagnostik scheiterte. Prinzipiell dürfte die Klassifizierung der AI unter Verwendung genetischer Angaben aus der OMIM-Datenbank, die eine Differenzierung nach dem Genotyp erlaubt, zeitgemäßer sein (www.omim.org). Darüber hinaus ist anzumerken, dass Mutationen in unterschiedlichen Genen mit dem gleichen Phänotyp assoziiert sein können. Beispielsweise verursachen Mutationen in den Genen LAMA3, LAMB3, LAMC2, COL7A1, COL17A1 und ITGB6/4 eine hypoplastische AI vom Typ IA. Mutationen in den Genen KLK4, MMP20, WDR72, ODAPH = C4orf26, SLC24A4 und GPR68 eine hypomaturierte AI vom Typ IIA Bloch-Zupan et al. [2023]. Auffällig ist in diesem Zusammenhang, dass in der OMIM-Datenbank verschiedene Phänotypen gelistet sind. Allein die Tatsache, dass dieselbe Mutation sowohl eine isolierte als auch syndromale AI hervorrufen kann, lässt vermuten, dass auch andere Faktoren neben bislang bekannten Mutationen den AI-Typ beeinflussen [Bloch-Zupan et al. 2023].

Wie bereits in der Tabelle 44 dargestellt, verwendet die aktuelle internationale Klassifikation von Erkrankungen (ICD-10-GM-2023) keinen separaten Diagnostikcode für die AI; sie ist lediglich unter „Störungen der Zahnentwicklung und des Zahndurchbruchs“ (K00.) klassifiziert. Im ICD-11 ist die AI berücksichtigt und wird als LA30.6 kodiert (Tabelle 44).

6.6 Medizinische Therapie bei der Amelogenesis imperfecta (AI)

Weiterführende medizinische Diagnostik- und Therapienotwendigkeiten ergeben sich im Fall der hypoplastischen AI (Typ I, insbesondere der Schmelzagenesie (IG)), die durch eine Mutation im FAM20A-Gen verursacht wird und von oro-dentalen und/oder systemischen Krankheitsbildern (z. B. Nephrokalzinose) beim Schmelz-Nieren-Syndrom (enamel renal syndrome (ERS, MIM #204690) begleitet werden kann (siehe auch Tabelle 46). Die primäre ERS-Diagnostik basiert auf den oralen Befunden, die klinisch eine ausgeprägte Schmelzhypoplasie, einen verzögerten oder fehlenden Zahndurchbruch und Gingiva-hyperplasien umfassen; röntgenologisch werden pulpale Verkalkungen, impaktierte Zähne und hyperplastische Zahnfollikel beobachtet [de la Dure-Molla et al. 2014]. Weiterhin sind fokale ektopische Kalzifikationen, die mit renalen Abnormalitäten einhergehen, pathognomische Zeichen einer ERS [Torres et al. 2018]. In zahlreichen Fallberichten, die den Zusammenhang beider Entitäten untersuchten, wird beim Vorliegen einer hyperplastischen AI die Überweisung des Betroffenen zu einem Urologen gefordert, um das ERS durch eine Ultraschall-Untersuchung der Niere sowie Blut- und Nierenparametern abzuklären [Kirzioglu et al. 2009]. Im Rahmen der primären ERS-Diagnostik nimmt der Zahnarzt daher eine Schlüsselrolle ein.

Im Vergleich zum ERS werden AI-Betroffene mit dem Kohlschütter-Tönz-Syndrom (KTS; MIM #226750), das durch Mutationen im ROGDI-Gen verursacht wird, durch den Kinderneurologen/-psychiater dem Zahnarzt vorgestellt, da die frühkindliche psycho-motorische Entwicklungsstörung mit Epilepsie neben der AI das dominierende Charakteristikum dieser seltenen genetischen Erkrankung ist [Tucci et al. 2013] (siehe auch Tabelle 46). Aufgrund ihrer geistigen Behinderung erfordert die präventiv ausgerichtete zahn-ärztliche Betreuung KTS-Betroffener einer gezielten empathischen Verhaltensführung zur Herstellung bzw. Aufrechterhaltung der Behandlungscompliance, während sich die Therapie der hypoplastischen AI (Typ I) nicht von der gesunden Betroffenen unterscheidet [Heinrich-Weltzien et al. 2013].

Ebenso wie KTS-Betroffene werden Kinder mit einer junktionalen Epidermolysis bullosa (JEB, ORPHA: 305) und assoziierten AI aufgrund ihrer genetischen Erkrankung, verursacht durch Mutationen in den Genen COL17A1, LAMA3, und LAMB3 (MIM #226650, #226700) (siehe auch Tabelle 46) primär von Kinder- und/oder Hautärzten betreut. Aufgrund der oralen Symptomatik der Erkrankung sollte auch ein Zahnarzt Mitglied des multidisziplinären Behandlungsteams sein. Die frühzeitige Einbeziehung von JEB-Betroffenen in ein präventiv ausgerichtetes umfassendes zahnärztliches Behandlungskonzept ist zur Vermeidung einer zusätzlichen Krankheitslast wesentlich. Die Betreuung von JEB-Betroffenen mit einer AI fokussiert auf die Reduktion der Hypersensibilität der Zähne durch eine adäquate Therapie mit Verbesserung der Ästhetik, die sich abgesehen von einem sorgfältigen mukosalen Management nicht von gesunden AI-Betroffenen unterscheidet [Krämer et al. 2020]. Um Schleimhautläsionen und orale Ulzerationen während der Behandlung zu vermeiden, sollten Watterollen mit einem wasserlöslichen Gleitmittel beschichtet werden; vor ihrer Entfernung aus der Mundhöhle müssen diese mit Wasser durchtränkt sein [Krämer et al. 2020].

Aspekte der medizinischen Versorgung der genannten Allgemeinerkrankungen bleiben bei der Abfassung der vorliegenden zahnärztlichen Leitlinie unberücksichtigt.

Tabelle 51 Gebissphasenbezogene Übersicht dokumentierter Versorgungsformen bei Betroffenen mit einer Amelogenesis imperfecta in den Fallberichten (N=144).

Versorgungsformen in Fallberichten	MG (N=8)	WG (N=31)	JBG (n=71)	PG (N=43)	Alle* (N=144)
Full-Mouth-Rehabilitation	6	13	48	36	94
Indirekte Restauration	2	8	41	34	83
Prävention	6	19	33	18	69
Interdisziplinäre Behandlung	2	7	23	23	52
Bisshebung	2	7	24	18	46
Interimsversorgung	2	7	24	18	47
Direkte Restauration	5	16	16	7	39
PAR CHIR	0	4	18	17	39
Extraktion	0	5	14	14	31
KFO & CHIR	1	10	17	11	35
Endodontische Therapie	2	4	16	19	36
Konfektionierte Edelstahlkrone	5	16	6	1	25
Composite-Veneering	2	11	20	7	34
Veneers	1	1	11	8	20
Sedierung/ITN	1	3	8	7	16
Digital-fest	0	1	9	4	15
Reparatur	1	5	6	2	11
PAR nicht CHIR	0	2	5	2	9
Temporärer herausnehmbarer Zahnersatz	0	1	2	1	4
Definitiver herausnehmbarer Zahnersatz	0	0	2	1	3
Fissurenversiegelung	0	2	2	0	3
Digital angefertigte Schiene	0	0	2	0	2
Implatat + festsitzender Zahnersatz	0	0	1	4	4
Bleaching	0	0	1	1	2
Implantat + herausnehmbarer Zahnersatz	0	0	1	0	1
PAR+Antibiose	0	0	1	0	1
Knochenaugmentation	0	0	1	0	1

Alle*: Anzahl der Publikationen, die auch Fallberichte von 1 bis 3 Fällen beinhalten, so dass die numerische Anzahl der Fälle in den einzelnen Gebissphasen höher sein können.

Tabelle 52 Gebissphasenbezogene Übersicht dokumentierter Versorgungsformen bei Betroffenen mit einer Amelogenesis imperfecta in den Fallserien (N=2).

Versorgungsformen in Fallserien	MG (N=2)	WG (N=4)	JBG (N=3)	PG (N=0)	Alle* (N=2)
Indirekte Restauration	1	2	1	0	2
Veneers	1	2	1	0	2
Digital angefertigter festsitzender Zahnersatz	0	1	1	0	1
Sedierung/ITN	0	1	1	0	1

Alle*: Anzahl der Publikationen, die auch Fallberichte von 1 bis 3 Fällen beinhalten, so dass die numerische Anzahl der Fälle in den einzelnen Gebissphasen höher sein können.

6.7 Zahnärztliche Therapie der Amelogenesis imperfecta (AI)

Eine kausale Therapie der AI ist gegenwärtig nicht verfügbar, so dass sich die Versorgung im Wesentlichen auf das symptom-basierte Management der Zähne konzentriert. Die Betreuung und zahnärztliche Versorgung von AI-Betroffenen ist komplex, langwierig, erfordert eine indikationsgerechte und auf die individuellen Belange der Kinder, Jugendlichen und jungen Erwachsenen abgestimmte Wahl der Therapiemittel. Eine definitive Versorgung sollte möglichst frühzeitig und optimalerweise bereits in der jugendlich-bleibenden Dentition erfolgen. Die fortwährende und altersübergreifende Herausforderung besteht in der Herstellung von Schmerzfreiheit, einer sozial akzeptablen Ästhetik und dem Erhalt bzw. der Herstellung einer normgerechten Okklusion. Dies erfordert eine intensive langfristige zahnärztliche Betreuung, wobei die Wiederherstellung einer funktional und ästhetisch zufriedenstellenden Gesamtgebisssituation idealerweise in einem interdisziplinär ausgerichteten Umfeld mit Kinderzahnmedizin, Kieferorthopädie, Mund-, Kiefer-Gesichts- bzw. Oralchirurgie und Prothetik in den ersten zwei bis drei Lebensjahrzehnten zu realisieren sind. Darüber hinaus ist der erreichte Versorgungszustand zu erhalten, und im Fall von Restaurations- oder Zahnverlusten indikationsgerecht zu kompensieren. Die Tabelle 51 und Tabelle 52 geben eine gebissphasenbezogene Übersicht zu den dokumentierten Versorgungsformen in den Fallberichten (N=142) und Fallserien (N=2).

6.7.1 Schlüsselfrage zur zahnärztlichen Versorgung von AI-Betroffenen

Wie bereits im Methodenteil ausgeführt, erfolgt die Erstellung leitlinien-basierter Therapieempfehlungen auf der Beantwortung einer oder mehrerer Schlüsselfragen, die im Rahmen der Auftaktkonferenz durch die gesamte Arbeitsgruppe diskutiert und konsentiert wurde. Die übergeordnete Schlüsselfrage wurde für die AI wie folgt angepasst:

„Welche zahnärztlichen Versorgungsformen sollen Bestandteil einer alters- und indikationsgerechten sowie langfristig erfolgversprechenden Therapie von Betroffenen mit einer Amelogenesis imperfecta sein?“

Tabelle 53 Übersicht der Versorgungsformen, Liegedauer und Evaluation in den inkludierten klinischen (kontrollierten) Studien bei AI-Betroffenen.

Autoren [Jahr]	Titel/Studientyp	Gebiss-phase (Alter)	Art & Anzahl Restaurationen (Patienten)	Design/ Dauer	Evaluation	Weitere Ergebnisse
Ceyhan et al. [2019]	A long-term clinical study on individuals with amelogenesis imperfecta • Retrospektiv	MG, WG, PG (3-15 J)	• 63 % dir. Co-Rest; • 33 % KSK • 17 % Endodontische Maßnahmen • 8 % Prothetik (75 Patienten)	• NU • Bis 12 J	• 24 % Wiederholungs-behandlungen	
Chen et al. [2013]	Assessment of restorative treatment of patients with amelogenesis imperfecta • Retrospektiv	WG, PG (8-18 J)	• 27 KSK • 4 Am-Rest • 21 dir. Co-Rest • 15 indir. Rest • 7 Verluste (8 Patienten)	• NU • 6-100 Mon	• USPHS-Kriterien *Überlebensraten*: • 48 % dir. Co-Rest • 81 % indir. Rest • 75 % Am-Rest • 96 % KSK	• Signifikante Verbesse-rung der subjektiven Schmerzempfindlichkeit beim Essen und Zähne putzen • Signifikante Verbesse-rung der subjektiven Ästhetik (vor vs. nach Behandlung)
Klink et al. [2018]	Complete rehabilitation of compromised full dentitions with adhesively bonded all-ceramic single-tooth restorations: Long-term outcome in patients with and without amelogenesis imperfecta • Retrospektiv	PG (12-48 J bei Therapie-beginn)	• 242 Keramik-Kronen in Full Mouth Rehabilitation (9 Patienten)	• NU • 23-171 Mon (MW:76±44,2 Mon)	Erfolgsraten: • 99,3 % (3 Jahre) • 97,1 % (5 Jahre) • 86,0 % (10 Jahre)	Deutlich Höhere Erfolgsrate als bei den Nicht-AI Patienten der KG (mit Attritionen bzw. Abrasionen)

Koruyucu et al. [2014]	Clinical findings and long-term managements of patients with amelogenesis imperfecta • Retrospektiv	MG, WG, PG (6-18 J)	• 119 dir. Co-Rest • 5 Glasionomerzement • 6 Am • 4 KSK (31 Patienten)	• NU • 3-6 J	• 20 Wiederholungs-behandlungen (3 Am, 17 Co)	
Lafferty et al. [2021]	The burden of dental care in amelogenesis imperfecta paediatric patients in the UK NHS: a retrospective, multi-centred analysis • Retrospektiv	MG, WG, PG (1-16 J)	Ø pro Patient *MG:* • 0,1±0.4 SZ-Co • 0,5±1,5 FZ-Co • 1,7 ±2.9 KSK *PG* • 1,9±3,1 SZ-Co • 4,1±5,2 FZ-Co • 1,2±2,3 KSK • 0,3±1,6 Onlay (138 Patienten)	• Statistische Analyse • 2017-2019 (4 KiZHK-Einrich-tungen)	• 65,2 % Lokalanästhesie • 27,5 % Sedierung • 31,9 % ITN • 7,2 % wiederholte ITN • Transport: 36,1 km pro ZA-Besuch • 4,5 ZA-Besuche/Jahr für 5,8 Jahre	Häufigkeit der AI-Phänotypen: • HP: 32,6 % (45) • HK: 9,4 % (13) • HM: 26 % (36) • HM: 9,4 % (13) • Gemischte Form: 12,3 % (17) • AI-Typ nicht bekannt: 8,7 % (12) • Syndromale AI: 1,4 % (2)
Lindunger und Smedberg [2005]	A retrospective study of the prosthodontic management of patients with amelogenesis imperfecta • Retrospektiv	PG (14-37 J)	213 Proth. Rest. • 10 Gold-Kronen • 121 Metall-Keramik-Kronen • 28 Vollkeramik-Kronen • 18 Inlay/Onlay • 36 Veneers (15 Patienten)	• NU • 12-240 Mon	• CDA Kriterien • 99,5 % befriedigend bis exzellent • (1 Krone Misserfolg)	Verbesserung der Patientenzufriedenheit mit den Therapieergebnissen nach Messung mit der VAS

Lundgren et al. [2018]	Crown therapy in young individuals with amelogenesis imperfecta: Long term follow-up of a randomized controlled trial • Prospektiv	PG (11-22 J)	227 Voll-Keramik-Kronen • 119 Zirkon-Kronen • 108 Lithiumdisilikat-Keramikkronen (27 Patienten)	• Split mouth RCT • 4,3-7,4 J (MW 5,5 J)	• Überlebensrate: 99,6 % • Erfolgsrate: 94,7 %	• 4 % der Kronen benötigten marginale Anpassungen • Keine signifikanten Unterschiede zwischen den beiden Keramiken
Markovic et al. [2010]	Case series: clinical findings and oral rehabilitation of patients with amelogenesis imperfecta • Retrospektiv	MG, WG, PG (4-17 J)	MG: • 7 Glasionomerzement • 4 Am PG • 20 Glasionomerzement • 26 Co • 30 Metall-Keramik-Kronen • 18 Co-Veneers (12 Patienten)	• NU • 2-11 J	27 Wiederholungs-behandlungen für Glasionomerzement (4) und Co (14)	
Ohrvik & Hjortsjö [2020]	Retrospective study of patients with amelogenesis imperfecta treated with different bonded restoration techniques • Retrospektiv	WG, PG (8-38 J)	154 adhäsive. Rest: • 44 dir. Co-Rest • 8 Vorgefertigte Veneers • 102 indir. Keramik-Rest. (17 Patienten)	• NU • 1-164 Mon	Überlebensrate (Kaplan-Meier): • 31,3 Mon für dir.Co-Rest. • 29,3 Mon für Veneers • 117,6 Mon für indir. Keramik-Rest.	VAS für Wiederherstellung von • Funktion: 79,6 • Ästhetik: 77,5 • Zufriedenheit: 82,2

Pousette Lundgren et al. [2015]	A randomized controlled trial of crown therapy in young individuals with amelogenesis imperfectta • Prospektiv	PG (11-22 J)	227 Voll-Keramik Kronen • 119 Zirkon-Kronen • 108 Lithiumdisilikat-Keramikkronen (27 Patienten)	• Split mouth RCT • 24 Mon	Überlebensrate: 97 %	• Reduzierung der Schmerzempfindlichkeit: VAS Reduktion von 5,2 zu 0,6 • Keine signifikanten Unterschiede zwischen den beiden Keramiken

Pousette Lundgren & Dahllöf
[2014]
	Outcome of restorative treatment in young patients with amelogenesis imperfecta. a cross-sectional, retro-spective study
	• Retrospektiv
		WG, PG
		(6-25 J)
			• 326 Co-Rest
			• 120 Zirkon Keramik-Kronen
			• 132 Lithiumdisilikat-Keramikkronen
			• 45 Empress Veneers, Teil- und Vollkronen
			
			(82 AI-Patienten)
			
			• 63 Co-Rest
			
			(82 Non-AI-Patienten)
				• Kohorten-studie
				• Nach Alter, Geschlecht, Wohnort 1:1 gematchte Kontroll-gruppe
				• 5 J
					Überlebensraten (LogRank) na. 5 J:
					Co-Rest.:
					• AI-Patienten: 50 %
					• (HP AI: 58 % HMin/HMat: 47 %)
					• Non-AI-Patienten: 80 %
					Keramik-Kronen bei AI-Patienten: 80 %
						• 9,5±15,7 % der ZA-Besuche von AI-Patienten für Reparaturen/Erneu-erungen der Versorgungen
						• *Überleben von*
						  • Empress-Versorgungen: 67 %
						  • Zirkon/Lithiumdisilik at-Keramikkronen: 95 %
						• *Erneuerungsbedarf von adhäsiven Restaurationen:* 24,7±35,1 % bei AI- vs. 9,2±23,7 % bei Non-AI-Betroffenen

Pousette-Lundgen et al. [2021]	Cost analysis of prosthetic rehabilitation in young patients with amelogenesis imperfecta • Retrospektiv	WG, PG (Start: 6-17 J; Ende: 19-27 J)	287 Keramik-Kronen (25 Patienten)	• Kontroll-gruppe (matching nach Alter & Geschlecht) • 10 J (5 J vor & nach prothetischer Therapie	Vergleich der Kosten/Jahr von AI-Patienten vs. Non-AI-Patienten: • *Vor prothetischer Versorgung:* 978±50 € vs. 192±83 € • *Während prothetischer Versorgung:* 5603±2964 € vs. 178±164 € • *Nach prothetischer Versorgung:* 186±90 € vs. 130±101 €	*Anzahl ZA-Besuche:* • AI-Betroffenen: 43,3±19,7 • Non-AI-Betroffenen: 17,5±19.8 • Signifikant höher vor und während der prothetischen Versorgung, danach jedoch nicht mehr
Sönmez et al. [2009]	Clinical success of deproteinization in hypocalcified amelogenesis imperfecta • Prospektiv	WG (8-11 J)	32 Co-Rest (Strip-Kronen Formhilfe) mit und ohne Deproteinisierung mit NaOCl	• Split mouth RCT • 24 und 36 Mon	USPHS Kriterien *Nach 24 Mon* • Excellenter Randschluss: • 12 (FG) vs.4 (KG) *Nach 36 Mon* • 4 (FG) vs. 4 (KG)	Weniger Rand-verfärbungen in der FG vs. KG
Tekce et al. [2022 a]	Clinical performance of direct posterior composite restorations in patients with amelogenesis imperfecta • Prospektiv	PG (14-30 J)	102 Co-Rest • 52 ClearFil (nanohybrid) • 50 Filtek (nanofil) (15 Patienten)	• Split mouth RCT • 4 J	USPHS Kriterien Überlebensrate: • 98,1 % Clearfil • 92,2 % Filtek	

Tekce et al. [2022 b]	Clinical performance of direct composite restorations in patients with amelogenesis imperfecta - anterior restorations • Prospektiv	PG (14-30 J)	77 Co-Veneers • 39 ClearFil (nanohybrid) • 38 Filtek (nanofil) (15 Patienten)	• Split mouth RCT • 4 J	USPHS Kriterien Überlebensrate: • 80,5 % Clearfil • 92,5 % Filtek	
Abkürzungen: Milchgebiss (MG), Wechselgebiss (WG), permanentes Gebiss (PG), Jahre (J), Monate (Mon), Nachuntersuchung (NU), direkte (dir), indirekte (indir), Restauration (Rest), Composite (Co), Amalgam (Am), Visuelle Analog-Skala (VAS), Konfektioniert Stahlkrone (KSK), Fallgruppe (FG), Kontrollgruppe (KG)						

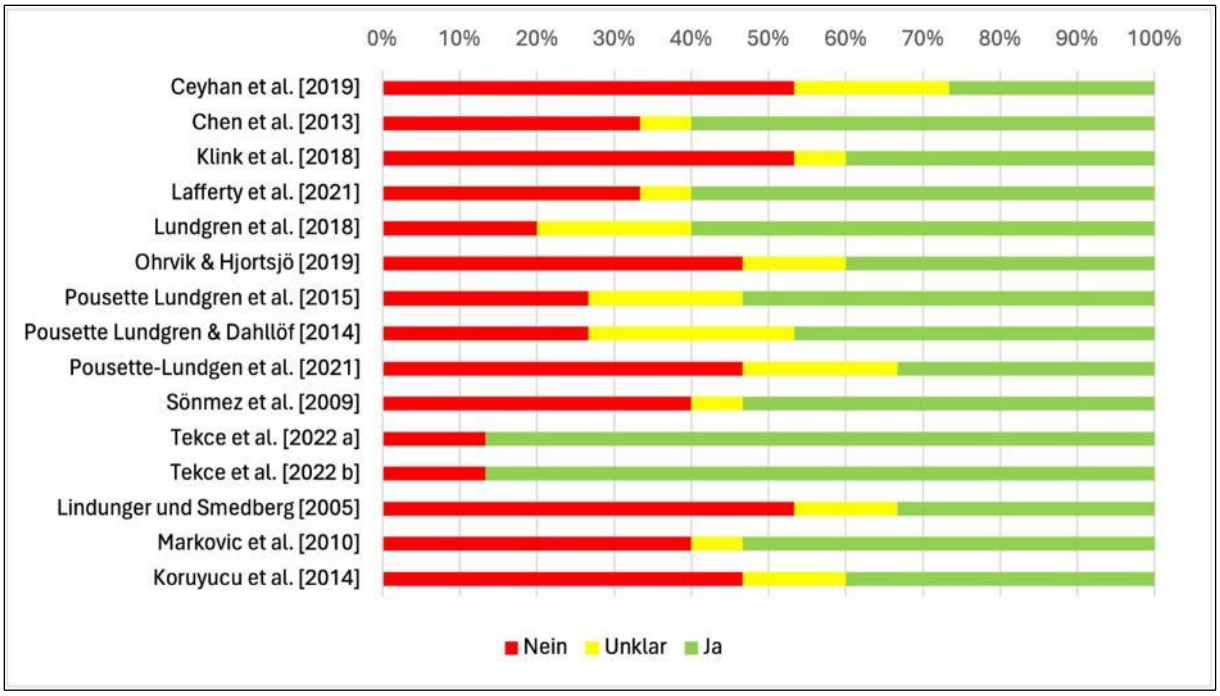

Abbildung 26 Einschätzung des Verzerrungsrisikos (engl.: Risk of Bias, RoB) für die inkludierten klinischen (kontrollierten) Studien, welche Versorgungsformen bei AI-Betroffenen beschrieben (Methodologie-Checklist nach SIGN).

6.7.2 Ergebnisse aus den inkludieren (randomisierten) klinisch(-kontrolliert)en Studien

Die in den inkludierten (randomisierten) klinisch(-kontrolliert)en Studien berichteten Versorgungsformen, deren Nachbeobachtungdauer, Überlebens- und Erfolgsraten sowie weitere versorgungsrelevante Studienergebnisse sind in Tabelle 53 zusammenfassend dargestellt. Der Einschluss in die Studien erfolgte für die Patienten in der Regel die Gebissphasen übergreifend und gruppierend, weshalb eine eindeutige Zuordnung der Versorgungsformen, deren Erfolgsraten und Qualitätsmerkmale zu den jeweiligen Altersgruppen und Gebissphasen nur teilweise möglich ist. Daher werden die berichteten Versorgungsformen zusammenfassend beurteilt.

6.7.2.1 Konfektionierte Kronen

Über die Versorgung mit konfektionierten Edelstahlkronen im Milch- und Wechselgebiss von AI-Betroffenen liegen im Schrifttum nur wenige Daten aus retrospektiven Studien vor. Es wird von hohen Erfolgsraten (96 % nach bis zu 100 Monaten Liegedauer) [Chen et al. 2013] und der Vermeidung von Wiederholungsbehandlungen nach bis zu 6 Jahren berichtet [Koruyucu et al. 2014, Ceyhan et al. 2019].

6.7.2.2 Direkte Restaurationen

Die Überlebensraten von *direkten adhäsiven Restaurationen* an permanenten AI-Zähnen variieren in der Literatur zwischen über 90 % nach 4 Jahren Liegedauer [Tekce et al. 2022 a] und 48 % nach bis zu 100 Monaten Liegedauer [Chen et al. 2013] bzw. 50 % nach 60 Monaten Liegedauer [Pousette-Lundgren et al. 2014]. An Zähnen, die von der hypoplastischen AI-Form betroffen sind, wurde eine höhere Überlebensrate von 58 % nach 60 Monaten beobachtet als bei Zähnen mit einer hypomineralisierten bzw. hypomaturierten Form (47 %) [Pousette-Lundgren et al. 2014]. Der Anteil erneuerungsbedürftiger direkter adhäsiver Restaurationen variiert zwischen 14,3 % bei 6- bis 18-Jährigen [Koruyucu et al. 2014] und 53,8 % bei 4- bis 17-

jährigen AI-Betroffenen [Markovic et al. 2010]. Eine Verbesserung der adhäsiven Haftung zwischen dem AI-geschädigtem Zahnschmelz und dem adhäsiven Befestigungsmaterial durch eine deproteinisierende Vorbehandlung des Zahnschmelzes mit Natriumhypochlorid (NaOCl) wurde in einer kontrollierten klinischen Studie bei 8- bis 11-Jährigen berichtet [Sönmez et al. 2009]. Die Restaurationen an den vorbehandelten Zähnen wiesen nach 24 Monaten häufiger einen exzellenten Randschluss auf als die an den nicht vorbehandelten Zähnen. Allerding war dieser Effekt nach 36 Monaten nicht mehr nachweisbar. Die Überlebensraten direkter adhäsiver Restaurationen scheinen anderen Versorgungsformen unterlegen, sodass für dauerhafte Restaurationen alternative Versorgungsformen in Erwägung gezogen werden sollten.

Von *direkt applizierten Composite-Veneers* bei AI-Betroffenen berichten zwei Studien. Markovic et al. [2010] beschreiben, dass 18 direkte Composite-Veneers nach einer Liegezeit von 3 Jahren bei zwei 17-jährigen Patienten keiner Reparatur oder Wiederholungstherapie bedurften. In einer aktuellen prospektiven, kontrollierten klinischen Studie wurden im Split-Mouth-Design an permanenten Frontzähnen von 14- bis 30-jährigen AI-Betroffenen 77 direkte Composite-Veneers mit zwei unterschiedlichen Nano-Kompositen appliziert und über 4 Jahre beobachtet. Das nano-gefüllte Material wies mit einer Überlebensrate von 92,5 % ein besseres Ergebnis auf als das Nano-Hybridmaterial mit 80,5 % [Tekce et al. 2022 b]. Insgesamt kann geschlussfolgert werden, dass an permanenten AI-betroffenen Frontzähnen direkte Composite-Veneers eine erfolgsversprechende Versorgungsform darstellen.

6.7.2.3 Indirekte Restaurationen

In der eingeschlossenen Literatur, die eine Zuordnung der Altersgruppen zuließ, finden sich Nachuntersuchungen von insgesamt 1166 indirekten Restaurationen nach 2 bis 10 Jahren Liegedauer. Von diesen 1166 indirekten Restaurationen entfallen 875 auf das jugendlich-bleibende Gebiss der 12- bis 20-Jährigen.

Ein Vergleich der Überlebensraten nach dem Kaplan Meier-Test ergab in einer retrospektiven norwegischen Studie mit 8- bis 38-jährigen AI-Betroffenen, dass diese für direkte adhäsive Restaurationen (31,3 Monate) und adhäsiv befestigte laborgefertigte Veneers (29,3 Monate) deutliche geringer ausfiel als für laborgefertigte Keramik-Inlays/Onlays (117,6 Monate) [Ohrvik und Hjörtsjö 2020]. Weiterführend wiesen Pousette Lundgren et al. [2014] eine höhere Überlebensrate für Vollkeramik-Kronen als für adhäsiv befestigte Inlays, Onlays oder Veneers aus Presskeramik bei AI-Betroffenen nach, die im Alter zwischen 11 und 22 Jahren versorgt wurden.

In einer weiteren retrospektiven Beobachtungsstudie wurden 242 Vollkeramik-Kronen bei AI-Betroffenen im Alter zwischen 12 und 48 Jahren zu Behandlungsbeginn und nach einer Liegedauer zwischen 23 und 171 Monaten evaluiert [Klink et al. 2018]. Die Autoren geben Erfolgsraten von 99,3 % nach 3 Jahren, 97,1 % nach 5 Jahren und 86,0 % nach 10 Jahren an [Klink et al. 2018]. Hierbei wurden signifikant höhere Erfolgsraten bei AI-Betroffenen im Vergleich zu Betroffenen mit einem Abrasions- bzw. Attritionsgebiss beobachtet, die in dieser Studie ebenfalls nachuntersucht wurden [Klink et al. 2018].

Die prothetische Versorgung von 14- bis 36-jährigen AI-Betroffenen mit Keramik-restaurationen wurde in einer weiteren schwedischen Studie nach 12 bis 240 Monaten nachuntersucht. Insgesamt 36 Veneers, 18 Inlays bzw. Onlays, 28 Vollkeramik-Kronen und 121 Metall-Keramik-Kronen konnten in 99,5 % anhand der CDA-Kriterien mit befriedigend bis exzellent bewertet werden [Lindunger und Smedberg 2005].

Eine prospektiv angelegte schwedische Studie, die in einem Split-Mouth-Design die Versorgung von 11- bis 22-jährigen AI-Betroffenen mit insgesamt 227 Vollkeramik-Kronen (Zirkon-Dioxid-Keramik vs. Lithiumdisilikat-Keramik) verglich, lieferte erste Langzeitergebnisse nach 4,3 bis 7,4 Jahren Liegedauer [Pousette Lundgren et al. 2018]. Nach zwei Jahren betrug die Erfolgsrate 97 % [Pousette Lundgren et al. 2015] und nach 5 Jahren 94,7 % [Pousette Lundgren et al. 2018], wobei die Mehrheit der Komplikationen auf Zahntraumata zurückzuführen waren. Obwohl die Kronen in verhältnismäßig jungem Alter der Patienten angefertigt wurden, bedurften lediglich 4 % der Kronen marginaler Anpassungen [Pousette Lundgren et al. 2018].

Einige Studien berichten von erfolgreich integrierten Metall-Keramik-Kronen im permanenten Gebiss von jungen AI-Betroffenen [Lindunger und Smedberg 2005; Markovic et al. 2010]. Die Nachuntersuchung von 30 Metall-Keramik-Kronen bei zwei 17-jährigen Patienten ergab innerhalb von 3 Jahren keine Probleme [Markovic et al. 2010]. Ebenfalls befriedigende bis exzellente Beurteilungen erhielten 121 Metallkeramik-Kronen nach einer Beobachtungszeit von bis zu 240 Monaten, die im permanenten Gebiss von 14- bis 37-jährigen AI-Betroffenen eingegliedert wurden [Lindung und Smedberg et al. 2005].

Bezüglich des Zeitpunktes des Behandlungsbeginns mit indirekt gefertigten Einzelzahnkronen aus Keramik-Werkstoffen ist aus der Studienlage ablesbar, dass die hohen Erfolgsraten nach einer Liegedauer bis zu 7,4 Jahren auch bei Eingliederung von Keramikkronen bereits im jugendlich-bleibenden Gebiss erzielt werden [Pousette Lundgren et al. 2018, Klink et al. 2018, Ohrvik & Hjortsjö 2020]. Wesentliche Voraussetzung für die Kronenversorgung sind neben dem abgeschlossenen Zahndurchbruch günstige Lagebeziehungen zwischen Ober- und Unterkiefer. Bei AI-Betroffenen mit Kieferfehlstellungen sollte die Kronenversorgung erst nach der kieferorthopädischen bzw. kieferorthopädisch-chirurgischen Bisslageumstellung erfolgen. Die hohen Erfolgsraten von keramischen Einzelzahnkronen im jugendlich-bleibenden Gebiss stellen die bisherige Perspektive auf den Abschluss des Körperwachstums zu warten [McDonald et al. 2012] bei der Entscheidung über den Zeitpunkt des Behandlungsbeginns in Frage. Es drängt sich ein Umdenken mit Blick auf den Zeitpunkt der Kronenversorgung im Sinne eines früheren Behandlungsbeginns auf, und zwar bereits im jugendlich-bleibenden Gebiss. Es scheint, dass bei der keramischen Einzelzahnversorgung die Auswirkungen des bisweilen noch nicht abgeschlossenen Körperwachstums keine oder lediglich geringfügige Auswirkungen auf die Erfolgsrate der Kronenversorgung haben. Pousette Lundgren et al. [2018] berichtet, dass im Rahmen der Nachuntersuchung von 227 Keramikkronen, die im Alter zwischen 11 und 22 Jahren eingegliedert wurden, nach einer Liegedauer von 4,3 bis 7,4 Jahren lediglich bei 4 % der Kronen anpassungsbedürftige Mängel der marginalen Integrität auftraten, die jedoch von den Betroffenen nicht als ästhetisches Problem wahrgenommen wurden [Pousette Lundgren et al. 2018].

Für eine differenzierte Betrachtung der altersbezogenen Kronenversorgung sprechen mikromorphologische Untersuchungen der Dentinstruktur von AI betroffenen Zähnen. Das peritubuläre Dentin erscheint verdickt und die Dentinkanälchen unregelmäßig, verengt und partiell obliteriert [Sanchez-Quevedo et al. 2004, Zhang et al. 2015, Belcheva et al. 2016, Epasinghe und Yiu 2017], ähnlich wie beim sklerotischen Dentin. Weiterhin wurde eine hypermineralisierte Dentinschicht an der Schmelz-Dentin-Grenze mit deutlich erhöhtem Kalzium-Anteil nachgewiesen [Sanchez-Quevedo et al. 2004]. Diese sklerotisch-hypermineralisierte Dentinschicht dürfte ursächlich an der schlechteren Ausbildung der Dentin-Tags im Rahmen der Adhäsivtechnik und letztendlich am schlechteren adhäsiven Verbund zwischen Dentin und Composit bei Zähnen mit AI verantwortlich sein [Epasinghe &

Yiu 2017]. Andererseits bildet diese hypermineralisierte Dentinschicht eine schützende Barriere gegenüber einer präparationsbedingten Pulpaschädigung im Rahmen einer Kronentherapie, auch bei jugendlich-bleibenden Zähnen mit ausgedehnteren Pulpencaven. Das Risiko eines Präparationstraumas dürfte gegenüber nicht von AI betroffenen Zähnen geringer sein. Schlussfolgernd lässt sich aus diesen Studien ableiten, dass die Entscheidung über das Zuwarten mit der Kronenversorgung bis zum Erreichen des chronologischen Alters von 18 bis 20 Jahren zu hinterfragen ist. Auch die mikro-morphologischen Studienergebnisse unterstützen erklärend die hohen Erfolgsraten aus den klinischen Studien, die bereits im jugendlich-bleibenden Gebiss vor der Vollendung des 18. Lebensjahres keramische Kronenversorgungen eingliederten.

Die Versorgung von AI-Betroffenen mit direkten und/oder indirekten Restaurationen, insbesondere die keramische Kronenversorgung im jugendlich-bleibenden Gebiss, gehört in ein Konzept zur Versorgung des Gesamtgebisses eingebettet. Die hierzu berichteten hohen Erfolgsraten wurden im Rahmen einer Full-Mouth-Rehabilitation erzielt [Klink et al. 2018, Lindunger und Smedberg 2005, Pousette Lundgren et al. 2015, Pousette Lundgren et al. 2015, 2018].

6.7.2.4 Schmerzreduktion

Von einer signifikanten Verbesserung der subjektiven Schmerzempfindlichkeit beim Essen und Zähneputzen nach Versorgung von 8- bis 18-jährigen AI-Betroffenen mit konfektionierten Edelstahlkronen, direkten und indirekten Restaurationen berichten Ceyhan et al. [2019]. Weiterhin wurde bei der Nachuntersuchung von 227 Vollkeramik-Kronen, die bei 11- bis 22-jährigen AI-Betroffenen eingegliedert wurden, nach 24 Monaten Liegedauer eine signifikante, mit dem Visual Analog Scale (VAS) gemessene, Reduktion der Schmerzempfindlichkeit von 5,2 zu 0,6 erreicht [Pousette Lundgren et al. 2015].

6.7.2.5 Aufwand und Kosten

Die zahnärztliche Betreuung und Versorgung von AI-Betroffenen verursacht einen hohen Aufwand für alle Beteiligten [Lafferty et al. 2021] und insbesondere beim Einsatz von Keramikkronen hohe Kosten [Pousette Lundgren et al. 2021]. Sowohl vor als auch während der Kronentherapie übertrafen die direkten und indirekten Kosten für die Versorgung AI-Betroffener deutlich die Kosten für Altersgefährten gleichen Geschlechts und gleicher regionalen Herkunft. Erwähnenswert ist jedoch, dass nach Abschluss der Kronentherapie keine signifikanten Unterschiede zwischen den Kosten für beide Kohorten mehr bestanden [Pousette Lundgren et al. 2021].

6.7.2.6 Fazit

Schlussfolgernd lässt sich aus diesen Studienergebnissen ableiten, dass bei AI-Betroffenen neben konfektionierten Edelstahlkronen und direkten adhäsiven Restaurationen in der Milch- und Wechselgebissphase insbesondere die Versorgung mit indirekten Einzelzahnkronen im (jugendlich) bleibenden Gebiss im Rahmen einer Versorgung des Gesamtgebisses langfristig erfolgreiche Therapiemittel darstellen. Die Eingliederung von indirekten Einzelzahnkronen führte bereits im jugendlich-bleibenden Gebiss nachweislich zu langfristig besseren Ergebnissen.

6.7.3 Zahnärztliche Therapie im Milch- und Wechselgebiss (Kinder bis 12 Jahre)

Das folgende Kapitel befasst sich mit der in den Fallberichten beschriebenen zahnärztlichen Versorgung von Kindern bis 12 Jahre, die von einer AI betroffen sind. Die altersgruppen-spezifische Schlüsselfrage lautet:

„Welche zahnärztlichen Versorgungsformen sollen Bestandteil einer indikationsgerechten und langfristig erfolgversprechenden Therapie von Kindern (<12. Lebensjahr) mit einer Amelogenesis imperfecta sein?“

Über zahnärztliche Versorgungen im Milch- und Wechselgebiss von AI-Betroffenen wurden für diese Altersgruppe insgesamt 39 Fallberichte recherchiert, von denen 9 das Milchgebiss und 30 das Wechselgebiss betrafen (Tabelle 54). Mehrheitlich lagen Angaben zur Nachbeobachtung vor, wobei die Zeiten zwischen 6 und 180 Monaten variierten. Bei den Fallserien (N=2) berichtete 1 über die Versorgung des Milchgebisses und 2 über die des Wechselgebisses (Tabelle 54); in allen Fällen ist eine Nachbeobachtung dokumentiert.

Tabelle 54 Übersicht zu den inkludierten Fallberichten und -serien bei Kindern (<12. Lebensjahr), die zahnärztliche Versorgungen bei AI-Betroffenen mit und ohne Nachbeobachtungszeiten dokumentierten.

Studientyp	Nachbeobachtung	Anzahl
Fallberichte Milchgebiss (N=9)	Ja	5
	Nein	4
Fallberichte Wechselgebiss (N=30)	Ja	25
	Nein	5
Fallserien Milchgebiss (N=1)	Ja	1
	Nein	0
Fallserien Wechselgebiss (N=2)	Ja	2
	Nein	0

6.7.3.1 Kooperationsfähigkeit und Schmerzausschaltung

Sedierungen bzw. Zahnsanierung in Allgemeinanästhesie wurden zur konservierend-chirurgischen Gebisssanierung bei AI-Betroffenen im Milchgebiss in einem von neun Fallberichten (22 %) [Song et al. 2022] und im Wechselgebiss in drei von 34 Fallberichten (8,8 %) eingesetzt [Ayers et al. 2004, Möhn et al. 2021, O’Connell et al. 2014]. Die Indikation zur Durchführung der Zahnsanierung in Allgemeinanästhesie waren umfangreiche Therapiebedarfe sowie die fehlenden Compliance für ein ambulantes Behandlungssetting. In diesem Zusammenhang soll auf die übergeordneten Ausführungen in dem Kapitel 4.6 verwiesen werden.

6.7.3.2 Keine restaurative Intervention

Im Fall einer geringgradig ausgeprägten AI-Formen erscheint es möglich, auf restaurative Interventionen zu verzichten solange eine normgerechte und alterstypische Kaufunktion, Okklusion und Schmerzfreiheit sichergestellt werden kann. Diese Therapiestrategie ist grundsätzlich an ein regelmäßiges Monitoring (~3-monatiges Recall) zu knüpfen, die neben der intensivprophylaktischen Betreuung (Ernährungsberatung, Mundhygieneinstruktion, Fluoridapplikation, Fissurenversiegelung) mögliche voranschreitende Zahnhartsubstanzverluste erfasst (siehe Kapitel 3).

Indikationen für ein abwartendes Monitoring ohne restaurative Intervention bei AI-Betroffenen im Kindesalter bis 12 Jahre:

- Keine Hypersensibilitäten und Schmerzen
- Keine sozial beeinträchtigende Ästhetik
- Geringe Ausprägung der Zahnhartsubstanzdefekte
- Keine Funktionsverluste bzw. -einschränkungen
- Normgerechte, alterstypische Kaufunktion und Okklusion

6.7.3.3 Konfektionierte Kronen

Neben den dargestellten Ergebnissen zur zahnärztlichen Versorgung von AI-Zähnen mit konfektionierten Kronen - mehrheitlich Edelstahlkronen - finden sich zahlreiche Fallberichte, die unterschiedliche Kronentypen an Milch- und bleibenden Zähnen in der Altersgruppe der <12-Jährigen nutzten (Tabelle 55). Generell wird in den Fallberichten, die den Einsatz von konfektionierten Kronen adressieren, herausgestellt, dass die Reduktion der Hypersensibilität und Schmerzsymptomatik und die damit verbundene Verbesserung der Kaufunktion neben dem Vermeiden von AI-assoziierten Zahnhartsubstanzverlusten eine wichtige Indikation für diese Versorgungsmaßnahme ist. In beiden Dentitionen wurden mehrheitlich konfektionierte Edelstahlkronen verwandt. Im Einzelfall wurden zahnfarbene (verblendete) Kronen an Milchfrontzähnen eingesetzt [Song et al. 2022]. Ebenso selten kamen Polykarbonat-Kronen an bleibenden Frontzähnen zum Einsatz [Millet et al. 2015; Millet et al. 2013]. Generell wiesen die Angaben zur Nachbeobachtungszeit eine Zeitspanne zwischen 3 und 180 Monaten auf (Tabelle 55).

Die Qualitätseinschätzung der Fallberichte und Fallserien zum Einsatz von konfektionierten/indirekten Kronenversorgungen im Milch- und Wechselgebiss fällt differenziert aus. Für die Versorgung von Milchmolaren mit konfektionierten Edelstahlkronen wird die Qualität der Evidenz als niedrig beurteilt, für zahnfarbene Kronen an Milchfrontzähnen ebenfalls als niedrig und für Edelstahlkronen an Milchfrontzähnen sowie zahnfarbene Kronen an Milchmolaren als sehr niedrig (Tabelle 56). Für den Einsatz konfektionierter Edelstahlkronen an den bleibenden Molaren wurde die Qualität der Evidenz als niedrig bewertet (Tabelle 56).

Indikationen für konfektionierte Kronen bei AI-Betroffenen im Kindesalter bis 12 Jahre:

- Schmelzdefekte
- Reduktion der Hypersensibilität und Schmerzen
- Verbesserung der Kaufunktion
- Ausgeprägte Schmelzabbrüche mit Dentinexposition
- Flächige Okklusionskontakte
- Bisssenkung
- Notwendigkeit zur Absicherung der Okklusion bzw. Bisshöhe

Tabelle 55 Fallberichte, die indirekte Kronenversorgungen bei Kindern (<12. Lebensjahr) mit einer Amelogenesis imperfecta beschrieben.

Dentition	Konfektionierte Kronen	Referenzen
Erste (Milchzahn)	Edelstahlkronen an Milchmolaren (N=11)	de Souza-e-Silva et al. [2010][6], Goswami et al. [2013]*, Kwok-Tung & King [2006]*, Liu et al. [2020][9], Marquezin et al. [2015]*, Millet et al. [2013][10], Möhn et al. [2021][3], O`Connell et al. [2014][11], Pinky et al. [2021][4], Song et al. [2022][4], Toupenay et al. [2018][4]
	Edelstahlkronen an Milchfrontzähnen (N=1)	Song et al. [2022][4]
	Zahnfarbene (verblendete) Kronen an Milchmolaren (N=3)	Arnetzel& Arnetzel [2011][3], Moura et al. [2017][1], Zimmermann et al. [2016][*]
	Zahnfarbene (verblendete) Kronen an Milchfrontzähnen (N=2)	Song et al. [2022][4], Moura et al. [2017][1]
Zweite (Bleibend)	Edelstahlkronen an Molaren (N=16)	Alazmah [2020][5], Bechor et al. [2014][9], Chamarthi et al. [2012][4], Cogulu et al. [2009][9], Dursun et al. [2016][7], Goswami et al. [2013]*, Kwok-Tung & King [2006]*, Leevailoj et al. [2017][10], Liu et al. [2020][9], Meller [2010][4], Millet et al. [2013][10], Millet et al. [2015][8], Möhn et al. [2021][3], Pires Dos Santos et al. [2008][7], Toupenay et al. [2018][2], Trentesaux et al. [2013][12]
	Polykarbonat-Kronen an Frontzähnen (N=2)	Millet et al. [2015][10], Millet et al. [2013][10]

Angaben zur Verlaufsbeobachtung:
[1] 3 Monate, [2] 4 Monate, [3] 6 Monate, [4] 12 Monate, [5] 15 Monate, [6] 16 Monate, [7] 19 Monate, [8] 24 Monate, [9] 36 Monate, [10] 60 Monate, [11] 84 Monate, [12] 180 Monate, [*]Autoren geben keine Nachbeobachtungszeiten an

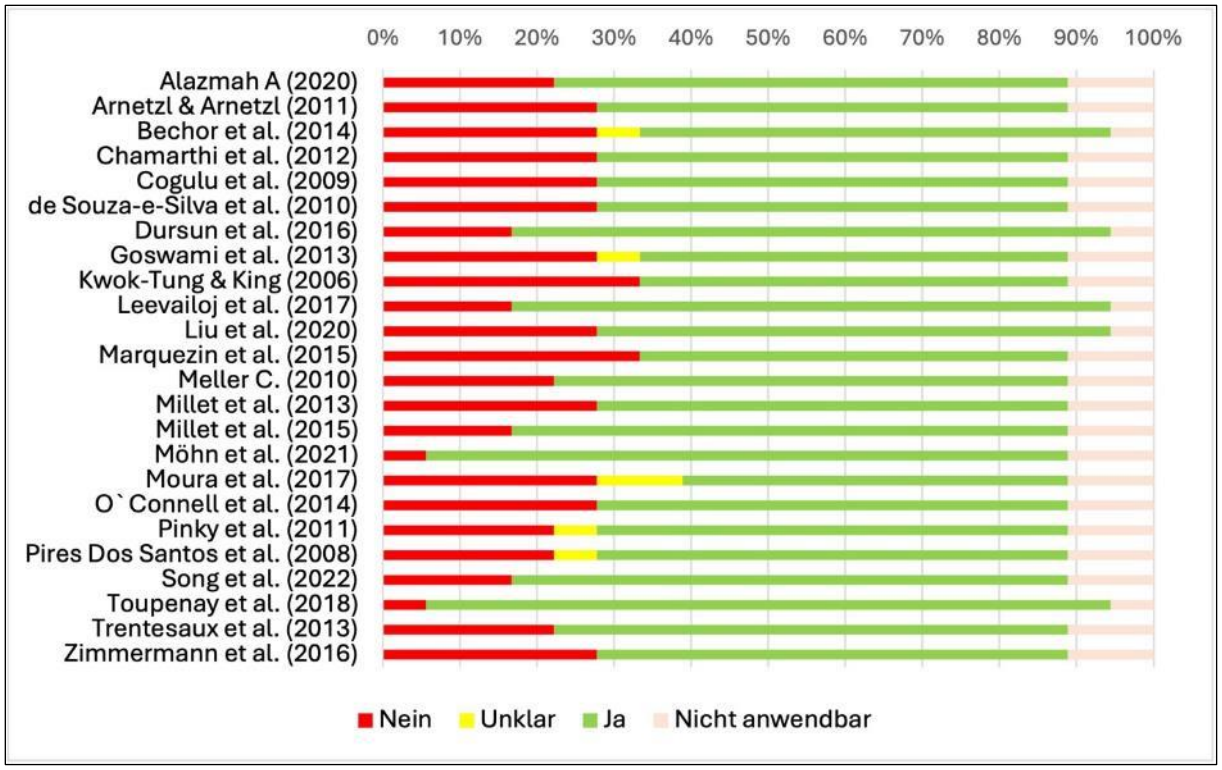

Abbildung 27 Einschätzung des Verzerrungsrisikos (engl.: Risk of Bias, RoB) für Fallberichte, welche konfektionierte Kronen an AI-Zähnen bei Kindern (<12. Lebensjahr) beschrieben.

Tabelle 56 Evidenztabelle zum Einsatz von konfektionierten Kronen an Zähnen von AI-Betroffenen (<12. Lebensjahr).

Versorgungsform:	**Konfektionierte Kronen**												
Betrachteter Endpunkt:	**Wiederherstellung der Zahnform/-funktion**												
Bewertung:	**Zusammenfassung der Ergebnisse**					**Klinische Relevanz**		**Qualitätseinschätzung nach GRADE**					
Dentition	Versorgungsform/ Typ	Design	N Studien	N Patienten	N Versorgungen	Beobachtungszeit (Monate)	Klinische Relevanz[1]	Evidenz als Standardversorgung	Verzerrungsrisiko[2]	Inkonsistenz[2]	Indirektheit[2]	Ungenauigkeit[2]	Publikationsbias[3]	**Evidenzqualität**
Erste	Edelstahlkronen an Milchmolaren	(R)CT	3	Nicht exakt bestimmbar.		6-100	Essentiell	Kapitel 3.4, Tabelle 3, Tabelle 4	Moderat (SIGN) Abbildung 26	-	Hoch	Hoch	Unentdeckt	Edelstahlkronen an Milchmolaren, Zahnfarbene Kronen an Milchfrontzähnen: **Niedrig** ⊕⊕⊖⊖ Edelstahlkronen an Milchfrontzähnen und Zahnfarbene Kronen an Milchmolaren: **Sehr niedrig** ⊕⊖⊖⊖
		CS	-	-	-	-			-	-	-	-	-	
		CR	12	16	104	0-84			Moderat Abbildung 27	n.a.	Niedrig	Niedrig	Unentdeckt	
	Edelstahlkronen an Milchfrontzähnen	(R)CT	-			-	Begrenzte Bedeutung-		-	-	-	-	-	
		CS	-	-	-	-			-	-	-	-	-	
		CR	1	1	4	12			Moderat Abbildung 27	n.a.	Hoch.	Hoch	Unentdeckt	
	Zahnfarbene (verblendete) Kronen an Milchmolaren	(R)CT	-	-	-	-	Begrenzte Bedeutung-		-	-	-	-	-	
		CS	-	-	-	-			-	-	-	-	-	
		CR	3	3	24	0-6			Moderat Abbildung 27	n.a.	Hoch	Hoch	Unentdeckt	
	Zahnfarbene (verblendete) Kronen an Milchfrontzähnen	(R)CT	-	-	-	-	Begrenzte Bedeutung		-	-	-	-	-	
		CS	-	-	-	-			-	-	-	-	-	
		CR	2	4	44	6-12			Moderat Abbildung 27	n.a.	Hoch	Moderat	Unentdeckt	

[1]begrenzte Bedeutung/ wichtig/ essentiell, [2]niedrig/ moderat/ hoch/ n.a. (nicht anwendbar), [3]unentdeckt/ stark vermutet

Tabelle 56 Fortsetzung.

Versorgungsform:	**Konfektionierte Kronen**												
Betrachteter Endpunkt:	**Wiederherstellung der Zahnform/-funktion**												
Bewertung:	**Zusammenfassung der Ergebnisse**					**Klinische Relevanz**		**Qualitätseinschätzung nach GRADE**					
Dentition	Versorgungsform/ Typ	Design	N Studien	N Patienten	N Versorgungen	Beobachtungszeit (Monate)	Klinische Relevanz[1]	Evidenz als Standardversorgung	Verzerrungsrisiko[2]	Inkonsistenz[2]	Indirektheit[2]	Ungenauigkeit[2]	Publikationsbias[3]	**Evidenzqualität**
Zweite	Edelstahlkronen an Molaren	(R)CT	4	Nicht exakt bestimmbar		6-100	Wichtig	Kapitel 3.4, Tabelle 3, Tabelle 4	Moderat (SIGN) Abbildung 26	n.a.	Hoch	Hoch	Unentdeckt	**Niedrig** ⊕⊕⊖⊖
		CS	1	2	19	12			Moderat Abbildung 27	n.a.	Hoch	Hoch	Unentdeckt	
		CR	16	20	64	0-120			Moderat Abbildung 27	n.a.	Hoch	Moderat	Unentdeckt	
	Polykarbonat-Kronen an Frontzähnen	(R)CT	-	-	-	-	Begrenzte Bedeutung-		-	-	-	-	-	
		CS	-	-	-	-			-	-	-	-	-	
		CR	2	2	16	60			Moderat Abbildung 27	n.a.	Hoch	Hoch	Unentdeckt	

[1]begrenzte Bedeutung/ wichtig/ essentiell, [2]niedrig/ moderat/ hoch/ n.a. (nicht anwendbar), [3]unentdeckt/ stark vermutet

6.7.3.4 Direkte Restaurationen

Die Datenauswertung zum Einsatz von direkten Restaurationen betrachtet zunächst nur Fallberichte, die ein bis drei Kasuistiken einschlossen. Direkte adhäsiv befestigte Kunststoffe dominierten bei AI-Betroffenen in beiden Dentitionen sowohl an den Front- als auch Seitenzähnen (Tabelle 57). In den Fallberichten, die den Einsatz von direkten Restaurationen adressieren, wird allgemein herausgestellt, dass die Herstellung einer sozial akzeptierten Ästhetik, insbesondere im Frontzahnbereich, neben der Reduktion der Hypersensibilität und Schmerzsymptomatik und der damit verbundenen Verbesserung der Kaufunktion eine wichtige Indikation für diese Versorgungsmaßnahme ist. (Kunststoffmodifizierte) Glasionomerzemente wurden nur zur Restauration von Seitenzähnen in der ersten Dentition eingesetzt [Moretti et al. 2007]. Diese dienten wie Composite-Restaurationen der Verbesserung der Kaufunktion [Liu et al. 2020, Meller 2010]. Die Verbesserung der Ästhetik von Milchfrontzähnen erfolgte ausschließlich mit Composite-Restaurationen, wobei mehrfach Formhilfen verwandt wurden [Dursun et al. 2016, de Souza-e-Silva et al. 2010, Marquezin et al. 2015].

Während mit Composite-Restaurationen der Seitenzähne in der zweiten Dentition vorranging der AI-assoziierte Zahnhartsubstanzverlust rekonstruiert bzw. stabilisiert wurde, und gleichzeitig auch der Reduzierung von Hypersensibilitäten/Schmerzen diente, fokussierten die Restaurationen der bleibenden Frontzähne vorrangig auf einer Verbesserung der Ästhetik. Dabei wurden ebenfalls Formhilfen herangezogen [Dursun et al. 2016]. In den Fallberichten wurde die direkte Restauration von bleibenden Frontzähnen in der Altergruppe der < 12-Jährigen am häufigsten beschrieben.

Verlaufsbeobachtungen erreichten für Milchzähne maximal 84 Monate (Frontzähne: 12-84 Monate, Seitenzähne: 6-12 Monate); für bleibenden Zähnen betrug die längste Beobachtungszeit 180 Monate (Frontzähne: 6-180 Monate, Seitenzähne: 6-36 Monate) in der Altersgruppe der <12-Jährigen (Tabelle 57).

Die Qualität der Evidenz für die direkte Restauration von Milch- und bleibenden Zähnen im Front- und Seitenzahngebiet wurde als niedrig eingestuft (Tabelle 58)

Indikationen für direkte Restaurationen (Füllungstherapie) bei AI-Betroffenen im Kindesalter bis 12 Jahre:

- Herstellung einer sozial akzeptierten Ästhetik, insbesondere von Frontzähnen
- Reduktion der Hypersensibilität und Schmerzen
- Schmelzdefekte
- Verbesserung der Kaufunktion
- Schmelzabbrüche mit Dentinexposition
- Kleinflächige Dentinexposition mit einem geringen AI-assoziierten Zahnhartsubstanzverlust

Tabelle 57 Fallberichte, die direkte Restaurationsformen (Füllungstherapie) bei Kindern (<12. Lebensjahr) mit einer Amelogenesis imperfecta beschrieben.

Dentition	Direkte Restauration	Referenzen
Erste (Milchzahn)	Seitenzähne (N=5)	Chamarthi et al. [2012][2], Liu et al. [2020][9], Meller [2010][2], Möhn et al. [2021][1], Moretti et al. [2007]*
	Frontzähne (N=9)	Goswami et al. [2013]*, de Souza-e-Silva et al. [2010][4], Dursun et al. [2016][10], Marquezin et al. [2015]*, Moretti et al. [2007]*, O`Connell et al. [2014][11], Pinky et al. [2021][2], Toupenay et al. [2018][2], Zimmermann et al. [2016]*
Zweite (Bleibend)	Seitenzähne (N=8)	Agackiran et al. [2011][7], Alazmah [2020][4], Ayers et al. [2004], Leevailoj et al. [2017][10], Luzzi et al. [2003][7], Meller [2010][2], Möhn et al. [2021][1], Sockalingam [2011][1]
	Frontzähne (N=18)	Agackiran et al. [2011][7], Alazmah [2020][3], Ayers et al. [2004][2], Chamarthi et al. [2012][2], Cogulu et al. [2009][8], De-Souza et al. [2014][5], Dursun et al. [2016][7], Goswami et al. [2013]*, Kripnerova et al. [2014]*, Kwok-Tung & King [2016]* ; Luzzi et al. [2003][7], Meller [2010][2], Möhn et al. [2021][1], O`Connell et al. [2014][11], Pires Dos Santos et al. [2008][6], Sockalingam [2011][1], Trentesaux et al. [2013][12] Zimmermann et al. [2016]*

Angaben zur Verlaufsbeobachtung:
[1] 6 Monate, [2] 12 Monate, [3] 15 Monate, [4] 16 Monate, [5] 18 Monate, [6] 19 Monate, [7] 24 Monate, [8] 36 Monate, [9] 48 Monate, [10] 52 Monate, [11] 84 Monate, [12] 180 Monate, *Autoren geben keine Nachbeobachtungszeit an

Tabelle 58 Evidenztabelle zum Einsatz von direkten Restaurationen an Zähnen von AI-Betroffenen (<12. Lebensjahr).

Versorgungsform:	**Direkte Restauration**												
Betrachteter Endpunkt:	**Wiederherstellung der Zahnform/-funktion**												
Bewertung:	**Zusammenfassung der Ergebnisse**					**Klinische Relevanz**		**Qualitätseinschätzung nach GRADE**					
Dentition	Versorgungsform/ Typ	Design	N Studien	N Patienten	N Versorgungen	Beobachtungszeit (Monate)	Klinische Relevanz[1]	Evidenz als Standardversorgung	Verzerrungsrisiko[2]	Inkonsistenz[2]	Indirektheit[2]	Ungenauigkeit[2]	Publikationsbias[3]	**Evidenzqualität**
Erste & Zweite	Front- und Seitenzähne	(R)CT	8	Nicht exakt bestimmbar -		6-164-	Wichtig	Kapitel 3.5, Tabelle 5	Moderat (SIGN) Abbildung 26	n.a.	Hoch	Hoch	Unentdeckt	**Niedrig** ⊕⊕⊖⊖
Erste	Seitenzähne	CS	-	-	-	-			-	-	-	-	-	
		CR	5	6	35	0-48			Moderat Abbildung 28	n.a.	Hoch	Hoch	Unentdeckt	
	Frontzähne	CS	-	-	-	-			-	-	-	-	-	
		CR	9	12	64	0-84			Moderat Abbildung 28	n.a.	Hoch	Moderat	Unentdeckt	
Zweite	Seitenzähne	CS	-	-	-	-			-	-	-	-	-	
		CR	8	9	51	0-60			Moderat Abbildung 28	n.a.	Hoch	Moderat	Unentdeckt	
	Frontzähne	CS	-	-	-	-			-	-	-	-	-	
		CR	18	20	119	0-84			Moderat Abbildung 28	n.a.	Hoch	Moderat	Unentdeckt	

[1]begrenzte Bedeutung/ wichtig/ essentiell, [2]niedrig/ moderat/ hoch/ n.a. (nicht anwendbar), [3]unentdeckt/ stark vermutet

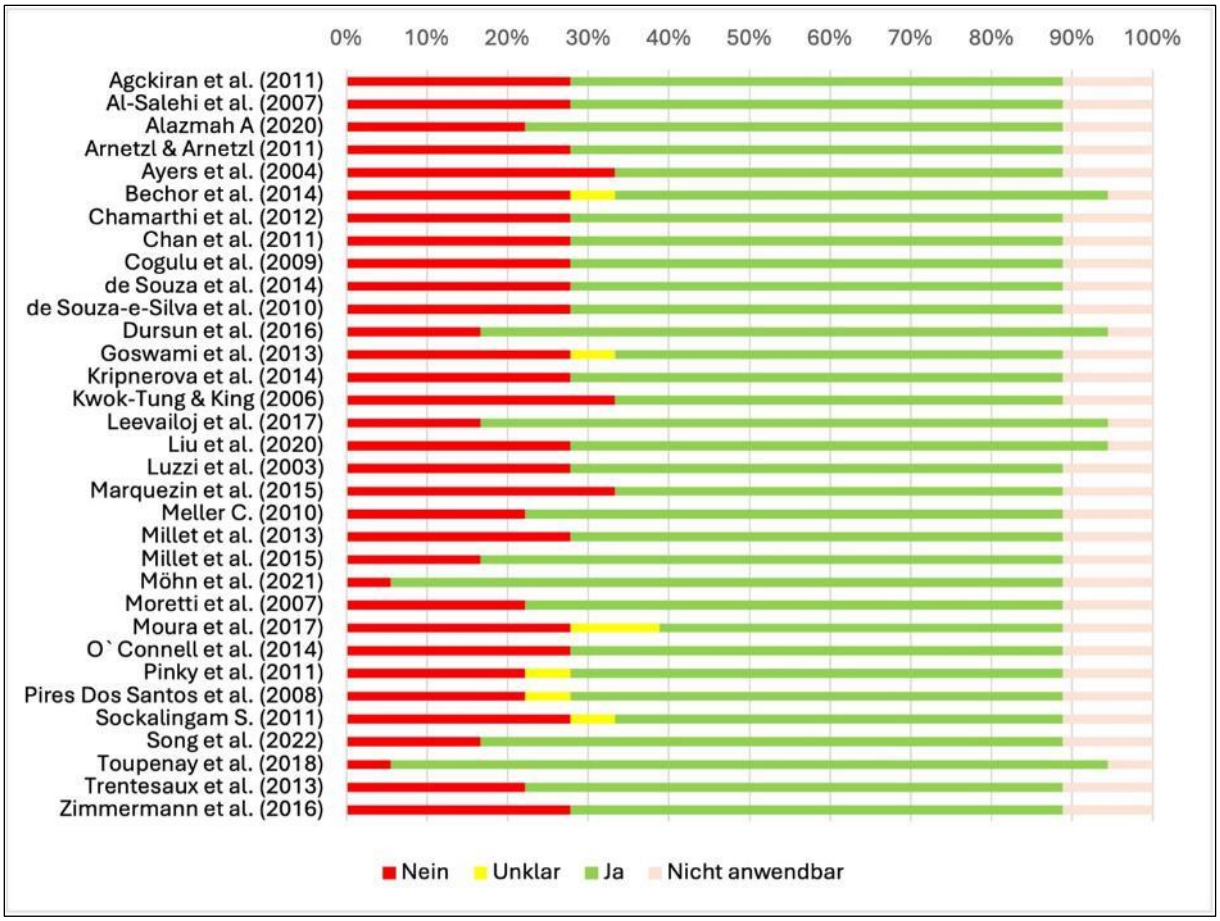

Abbildung 28 Einschätzung des Verzerrungsrisikos (engl.: Risk of Bias, RoB) für Fallberichte, welche direkte Restaurationen an AI-Zähnen bei Kindern (<12. Lebensjahr) beschrieben.

6.7.3.5 Indirekte Einzelzahnkronen an Milchzähnen

Die Datenauswertung zum Einsatz von indirekten Restaurationen im Milchgebiss erfasste nur vereinzelte Fallberichte, die ein bis drei Kasuistiken einschlossen [Arnetzl und Arnetzl 2011, Zimmermann et al. 2016]. Lediglich von Arnetzl und Arnetzl [2011] wurde die Nutzung von digital gefertigten indirekten Restaurationen (CAD/CAM-Verfahren) an zweiten Milchmolaren mit einer Nachbeobachtungszeit von 6 Monaten dokumentiert. Komposit-Kronen kamen ebenfalls an Milchmolaren nur in einem Fall zum Einsatz [Toupenay et al. 2018]; sie wurden

Indikationen für indirekt gefertigte Einzelzahnkronen an Milchzähnen bei AI-Betroffenen im Kindesalter bis 12 Jahre:

- Herstellung einer sozial akzeptierten/normgerechten Ästhetik
- Reduktion der Hypersensibilität und Schmerzen
- Schmelzdefekte
- Ausgeprägte Schmelzabbrüche mit Dentinexposition
- Mehrflächige Dentinexposition mit ausgeprägtem AI-assoziierten Zahnhartsubstanzverlust im Bereich der okklusalen Kontakte
- Bisssenkung
- Notwendigkeit zur Absicherung der Okklusion bzw. vertikalen Bisshöhe
- Zeitgleiche Planung und Durchführung indirekter Restaurationen an den bleibenden Zähnen

12 Monate nachbeobachtet. Ein weiterer Fall berichtet über die Verwendung von Komposit-Veneers an Frontzähnen der ersten Dentition [Pinky et al. 2011], wobei eine Beobachtungszeit von 12 Monaten dokumentiert wurde.

6.7.3.6 Indirekt gefertigt Einzelzahnkronen an bleibenden Zähnen

Im Rahmen der systematischen Literaturrecherche konnten keine (randomisierten) klinischen Studien zu indirekten Restaurationsformen bei AI-Betroffenen in der Altersgruppe der <12-Jährigen identifiziert werden. Die Datenauswertung zum Einsatz von indirekten Restaurationen in der bleibenden Dentition betrachtet daher nur Fallberichte, die ein bis drei Kasuistiken einschlossen. Diese stellen generell heraus, dass die Herstellung einer sozial akzeptierten Ästhetik im Frontzahnbereich sowie die Reduktion der Hypersensibilität und Schmerzsymptomatik neben Folgen eines AI-assoziierten Zahnhartsubstanzverlustes (umfassende Schmelzeinbrüche mit großflächiger Dentinexposition, bereits eingetretene oder erwartbare Bisssenkung) wichtige Indikationen für diese Versorgungsmaßnahme sind.

Bei den indirekt gefertigten Einzelzahnkronen an den bleibenden Zähnen im Seitenzahngebiet kamen Komposit-Kronen zum Einsatz [De-Souza et al. 2014, Zimmermann et al. 2016], die eine Nachbeobachtungszeit bis 18 Monaten aufwiesen. Lediglich in Einzelfällen wurden Metall-Keramik-Kronen [Baker 2007] als indirekt gefertigte Einzelzahnkronen verwandt. Digital gefertigte Kronen wurden nur in einem Fallbericht dokumentiert [Arnetzl und Arnetzl 2011].

An den bleibenden AI-betroffenen Frontzähnen wurden am häufigsten Komposit-Veneers zur Restauration verwandt [Meller 2010, Toupenay 2018 und Novelli 2021] (Tabelle 57), dabei kamen in zwei Fallberichten konfektionierte Komposit-Veneers zum Einsatz [Toupenay et al. 2018, Novelli et al. 2021]. Über den Einsatz keramischer Einzelzahnrestaurationen (Veneers, Kronen) lagen keine Fallberichte vor. Über die Verwendung von Metallkeramik-Kronen sowie digital gefertigten Restaurationen wurde nur in Einzelfällen berichtet (Tabelle 59).

Die Qualität der Evidenz über indirekte Restaurationen an den bleibenden Zähnen von AI-Betroffenen der Altergruppe der <12-Jährigen wurde als niedrig beurteilt (Tabelle 60).

Indikationen für indirekte Restaurationen an bleibenden Zähnen bei AI-Betroffenen im Kindesalter bis 12 Jahre:

- Herstellung einer sozial akzeptierten Ästhetik im Frontzahnbereich
- Reduktion der Hypersensibilität und Schmerzen
- Schmelzdefekte
- Ausgeprägte Schmelzabbrüche mit Dentinexposition
- Mehrflächige Dentinexposition mit einem ausgeprägten AI-assoziiertem Zahnhartsubstanzverlust im Bereich der okklusalen Kontakte
- Bisssenkung
- Notwendigkeit zur Absicherung der Okklusion bzw. vertikalen Bisshöhe

Tabelle 59 Fallberichte, die definitive, indirekte Restaurationsformen an bleibenden Zähnen bei Kindern (<12. Lebensjahr) mit einer Amelogenesis imperfecta beschrieben.

Indirekt gefertigte Restaurationen an bleibenden Zähnen		**Referenzen**
Seitenzähne	Metall-Krone (N=0)	
	Metallkeramik-Krone (N=1)	Baker [2007]*
	Komposit-Krone (N=2)	De-Souza et al. [2014][4], Zimmermann et al. [2016]*
	Keramik-Krone (N=0)	
	Digital gefertigte Restauration (N=2)	Arnetzl und Arnetzl [2011][1], Zimmermann et al. [2016]*
Frontzähne	Komposit-Krone (N=2)	Möhn et al. [2021][1], Moura et al. [2017]*
	Komposit-Veneers (N=3)	Meller [2010][2], Toupenay et al. [2018][2], Novelli et al. [2021][1]
	Keramik-Veneers (N=0)	
	Krone-Keramik (N=0)	
	Metallkeramik-Krone (N=1)	Baker [2007]*
	Digital gefertigte Restauration (N=1)	Arnetzl und Arnetzl [2011][1]

Angaben zur Verlaufsbeobachtung:
[1] 6 Monate, [2] 12 Monate, [3] 24 Monate, [4] 18 Monate, [5] 60 Monate, *Autoren geben keine Nachbeobachtungszeit an

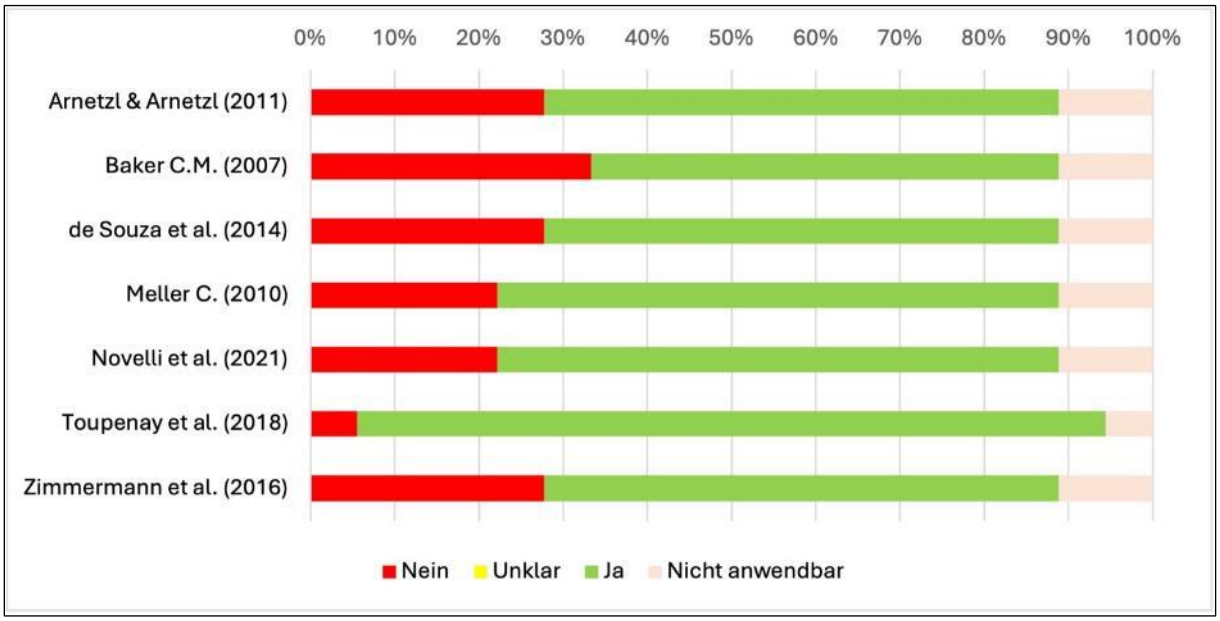

Abbildung 29 Einschätzung des Verzerrungsrisikos (engl.: Risk of Bias, RoB) für Fallberichte, welche direkte Restaurationen an AI-Zähnen bei Kindern (<12. Lebensjahr) beschrieben.

Tabelle 60 Evidenztabelle zum Einsatz von indirekten Restaurationen an bleibenden Zähnen von AI-Betroffenen (<12. Lebensjahr).

Versorgungsform:	**Indirekte Restauration**												
Betrachteter Endpunkt:	**Wiederherstellung der Zahnform/-funktion**												
Bewertung:	**Zusammenfassung der Ergebnisse**					**Klinische Relevanz**		**Qualitätseinschätzung nach GRADE**					
Dentition	Versorgungsform/ Typ	Design	N Studien	N Patienten	N Versorgungen	Beobachtungszeit (Monate)	Klinische Relevanz[1]	Evidenz als Standardversorgung	Verzerrungsrisiko[2]	Inkonsistenz[2]	Indirektheit[2]	Ungenauigkeit[2]	Publikationsbias[3]	**Evidenzqualität**
Zweite	Front- und Seitenzähne	(R)CT	3	Nicht exakt bestimmbar		6-100	Begrenzte Bedeutung-	Kapitel 3.6, Tabelle 6	Moderat (SIGN) Abbildung 26	n.a.	Hoch	Hoch	Unentdeckt	**Niedrig** ⊕⊕⊖⊖
	Seitenzähne	CS	1	1	4	12			Moderat Abbildung 29	n.a.	Hoch	Hoch	Unentdeckt	
		CR	4	4	26	0-18			Moderat Abbildung 29	n.a.	Hoch	Hoch	Unentdeckt	
	Frontzähne	CS	1	2	15	12			Moderat Abbildung 29	n.a.	Hoch	Hoch	Unentdeckt	
		CR	5	5	22	0-12			Moderat Abbildung 29	n.a.	Hoch	Hoch	Unentdeckt	

[1]begrenzte Bedeutung/ wichtig/ essentiell, [2]niedrig/ moderat/ hoch/ n.a. (nicht anwendbar), [3]unentdeckt/ stark vermutet

6.7.3.7 Kompensation von Zahnverlusten

In keinem Fallbericht wurde über Zahnverluste bzw. die Extraktion nicht erhaltungsfähiger AI-Zähne berichtet, so dass auf eine tabellarische Auflistung möglicher Folgemaßnahmen verzichtet werden kann.

6.7.3.8 Weitere zahnärztliche Begleitbehandlung

Eine kontinuierliche, therapiebegleitende, kariespräventive Betreuung von Kindern mit einer AI steht außer Frage und wurde in Fallberichten auch dokumentiert (Tabelle 61). Dies stellt sicher, dass die ohnehin nachteilige Gebisssituation aufgrund der AI nicht durch weitere kariesbedingte Zahnhartsubstanzdefekte negativ beeinflusst wird. In einigen Fallberichten wurde über eine erforderliche kieferorthopädische Therapiemaßnahme berichtet (Tabelle 61). Die Notwendigkeit begründet sich vorrangig durch die häufig mit der AI assoziierten Zahn- und Kieferfehlstellungen (u. a. frontal offener Biss, impaktierte und verlagerte Zähne, Abweichungen vom regelrechten Zahndurch), die einer Korrektur bedürfen. In Einzelfällen können parodontalchirurgische Eingriffe erforderlich sein, um z. B. die Gingivahyperplasie bei einzelnen AI-Formen zu behandeln und damit bessere Voraussetzungen für eine restaurative Therapie zu schaffen (Tabelle 61). Darüber hinaus können vor der Fertigung von indirekten Restaurationen (vor allem bei einer Kronentherapie) chirurgische Kronenverlängerungen indiziert sein.

Die Qualität der Evidenz bezüglich der gelisteten Begleitbehandlungen wurde als sehr niedrig beurteilt (Tabelle 62).

Tabelle 61 Fallberichte, die Begleitbehandlungen bei Kindern (<12. Lebensjahr) mit Amelogenesis imperfecta beschrieben.

Begleittherapie	Referenzen
Intensiv-Prophylaxe (N=13)	Alazmah [2020][15Mon], Arnetzl und Anetzl [2011][6Mon], Ayers et al. [2004]*, Cogulu et al. [2009][36Mon], de Souza-e-Silva et al. [2010][16Mon], Dursun et al. [2016][18Mon], Leevailoj et al. [2017][60Mon], Marquezin et al. [2015]*, Meller [2010][12Mon], Millet et al. [2015][24Mon], Moreira [2016][12Mon], Pinky et al. [2021][12Mon], O`Connell et al. [2014][84Mon]
Kieferorthopädische Behandlung (N=4)	Ayers et al. [2004]*, Leevailoj et al. [2017][60Mon], Luzzi et al. [2003][12Mon], Pires Dos Santos et al. [2008][19Mon]
Chirurgische Therapie	-
KFO+Chirurgisch	-
Parodontalchirurgie (N=2)	O`Connell et al. [2014][84Mon], Pires Dos Santos et al. [2008][19Mon]

Beobachtungsdauer, *Autoren geben keine Nachbeobachtungszeit an

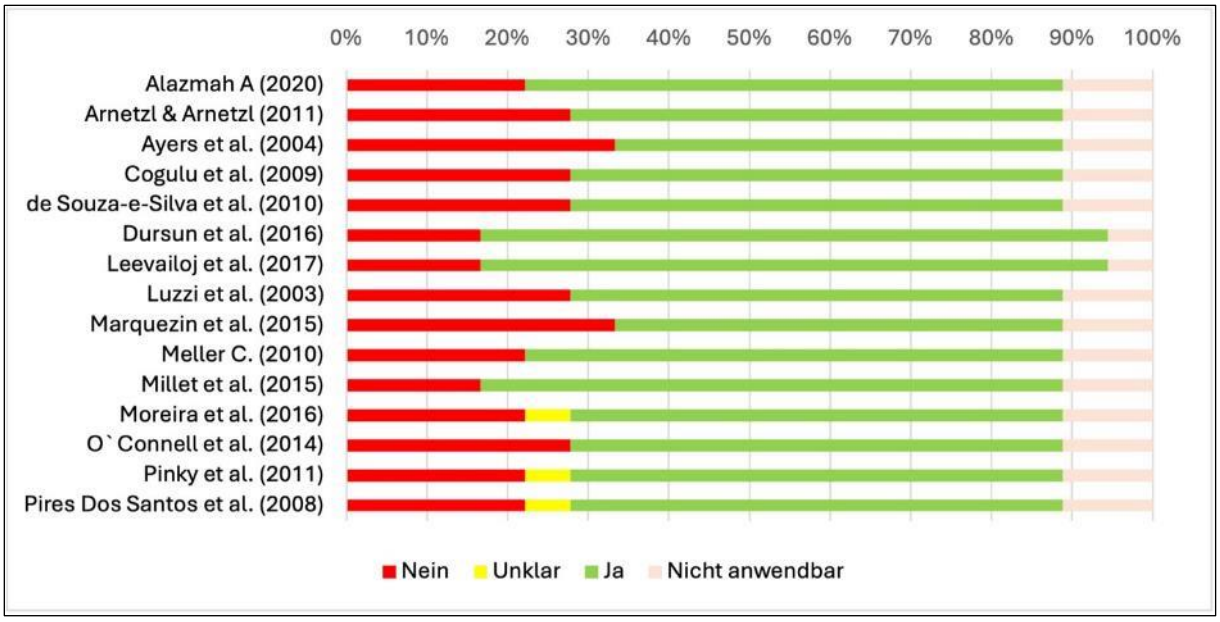

Abbildung 30 Einschätzung des Verzerrungsrisikos (engl.: Risk of Bias, RoB) für Fallberichte, welche Begleitbehandlungen an AI-Zähnen bei Kindern (<12. Lebensjahr) beschrieben.

Tabelle 62 Evidenztabelle zu Begleitbehandlungen bei AI-Betroffenen (<12. Lebensjahr).

Versorgungsform:	**Begleitbehandlungen**												
Betrachteter Endpunkt:	**Verbesserung der Zahnstellung, Kieferrelation und Wachstumsunterstützung**												
Bewertung:	**Zusammenfassung der Ergebnisse**					**Klinische Relevanz**		**Qualitätseinschätzung nach GRADE**					
Dentition	Versorgungsform/ Typ	Design	N Studien	N Patienten	N Versorgungen	Beobachtungszeit (Monate)	Klinische Relevanz[1]	Evidenz als Standardversorgung	Verzerrungsrisiko[2]	Inkonsistenz[2]	Indirektheit[2]	Ungenauigkeit[2]	Publikationsbias[3]	**Evidenzqualität**
Erste/Zweite	Intensiv-Prophylaxe	(R)CT	-	-	-	-	-	Kapitel 3.3, 3.11, 3.12; Tabelle 2, Tabelle 11, Tabelle 12	-	-	-	-	-	**Sehr niedrig** ⊕⊖⊖⊖
		CS	-	-	-	-	-		-	-	-	-	-	
		CR	13	13	13	0-84	Essentiell		Moderat Abbildung 30	n.a.	Hoch	Hoch	Unentdeckt	
	Kieferorthopädische Behandlung	(R)CT	-	-	-	-	-		-	-	-	-	-	
		CS	-	-	-	-	-		-	-	-	-	-	
		CR	4	4	4	0-60	Wichtig		Moderat Abbildung 30	n.a.	Hoch	Hoch	Unentdeckt	
	Parodontalchirurgie	(R)CT	-	-	-	-	-		-	-	-	-	-	
		CS	-	-	-	-	-		-	-	-	-	-	
		CR	2	2	2	19-84	Wichtig		Hoch Abbildung 30	n.a.	Hoch	Hoch	Unentdeckt	

[1]begrenzte Bedeutung/ wichtig/ essentiell, [2]niedrig/ moderat/ hoch/ n.a. (nicht anwendbar), [3]unentdeckt/ stark vermutet

6.7.4 Handlungsempfehlungen zur zahnärztlichen Versorgung von AI-Betroffenen im Milch- und Wechselgebiss (Kinder bis 12 Jahre)

Begründung des Empfehlungsgrades mit Darlegung der Abwägung von Nutzen und Schaden der Intervention: Unter Berücksichtigung des jeweiligen Indikationsspektrums sind die genannten Therapiemaßnahmen in der Lage, die AI-assoziierten Hypersensibilitäten, Schmerzen, Zahnhartsubstanzdefekte und ästhetischen Beeinträchtigungen weitestgehend zu kompensieren sowie die Form und Funktion betroffener Zähne verlässlich wiederherzustellen. Dies stellt einen hohen Nutzen für AI-Betroffene dar. Demgegenüber erfordern restaurative Maßnahmen typischerweise die Präparation einer Kavität zur Aufnahme der Restauration. Grundsätzlich soll dieser Zahnhartsubstanzabtrag minimal-invasiv erfolgen. Indirekte Restaurationsformen erfordern zwar einen umfangreicheren Substanzabtrag, jedoch lassen Studienergebnisse auf eine längere Liegedauer und weniger Reparaturen der indirekten Restaurationen im Vergleich zu direkten Restaurationen vermuten [Chen et al. 2013, Ohrvik und Hjortsjö 2020]. Gleichzeitig tragen die Therapiemaßnahmen dazu bei, die Patientenzufriedenheit und die damit verbundene mundgesundheitsbezogene Lebensqualität deutlich zu verbessern [Ohrvik und Hjortsjö 2020, Chen et al. 2013] und die soziale Rehabilitation zu unterstützen.

Darlegung der Evidenzgrundlage: Bei den betrachteten Behandlungsmaßnahmen handelt es sich um etablierte und anerkannte zahnärztliche Therapiemaßnahmen (siehe Kapitel 3). Für die spezifische Nutzung bei AI-Betroffenen liegen klinische Studien (Tabelle 53) und Fallberichte mit unterschiedlichen Beobachtungszeiten vor. In den Fallberichten variieren die Anzahl der berichteten Versorgungen und die Evidenzqualität nach GRADE. Die Evidenzqualität zur Versorgung von AI-Molaren beider Dentitionen mit konfektionierten Edelstahlkronen wurde als niedrig eingestuft. Ebenso wurde die Evidenzqualität der Fallberichte zu direkten Restaurationen in beiden Dentitionen als niedrig bewertet. Alle anderen Versorgungsformen erreichten eine niedrige bzw. sehr niedrige Evidenzqualität. Das Verzerrungsrisiko (RoB) in den klinischen Studien wurde nach SIGN als moderat bewertet (Abbildung 26). Systematische Übersichtsarbeiten bzw. Meta-Analysen lagen nicht vor.

13. Evidenzbasierte Empfehlung (2024 neu)	
Direkte Restaurationen sollen mit oder ohne Formhilfen im Front- und Seitenzahngebiet des Milch- und Wechselgebisses zur Herstellung von Schmerzfreiheit, Funktion und Ästhetik eingesetzt werden.	**Empfehlungsgrad** ⇑⇑
Betrachteter Endpunkt: Herstellung von Schmerzfreiheit, Ästhetik, Lebensqualität und normgerechter Funktion.	
Evidenzquellen/Literatur: • Retrospektive klinische Studien: Ceyhan et al. [2019], Chen et al. [2013], Koruyucu et al. [2014], Marcovic et al. [2010], Ohrvik & Hjortsjö [2020], Pousette Lundgren & Dahllöf [2014], Sönmez et al. [2009], Tabelle 53 • Fallberichte: Tabelle 57	
Qualität der Evidenz (GRADE): Niedrig ⊕⊕⊖⊖, Tabelle 58	
Abstimmungsergebnis: 27x Zustimmung/ Keine Ablehnung/ Keine Enthaltung 100 % Konsensstärke	**Starker Konsens**

14. Evidenzbasierte Empfehlung (2024 neu)	
Konfektionierte Edelstahlkronen sollen *an Milchmolaren* zur Herstellung der Zahnform und Okklusion frühzeitig eingesetzt werden.	**Empfehlungsgrad** ⇑⇑
Betrachteter Endpunkt: Herstellung von Schmerzfreiheit und einer normgerechten Funktion der Dentition.	
Evidenzquellen/Literatur: • Retrospektive klinische Studien: Ceyhan et al. [2019], Chen et al. [2013], Koruyucu et al. [2014], Tabelle 53 • Fallberichte: Tabelle 55	
Qualität der Evidenz (GRADE): Niedrig ⊕⊕⊖⊖, Tabelle 56	
Abstimmungsergebnis: 27x Zustimmung/ Keine Ablehnung/ Keine Enthaltung 100 % Konsensstärke	**Starker Konsens**

15. Evidenzbasierte Empfehlung (2024 neu)	
Konfektionierte Edelstahlkronen bzw. individuell gefertigte, indirekte Einzelzahnrestaurationen sollten an *den bleibenden Molaren* zur Herstellung der Zahnform und Okklusion frühzeitig eingesetzt werden.	**Empfehlungsgrad** ⇑
Betrachteter Endpunkt/Behandlungsziel: Reduktion von Schmerzen und Herstellung einer normgerechten Funktion der Dentition.	
Evidenzquellen/Literatur: • Retrospektive klinische Studien: Ceyhan et al. [2019], Chen et al. [2013], Koruyucu et al. [2014], Tabelle 53 • Fallberichte: Tabelle 55, Tabelle 59	
Qualität der Evidenz (GRADE): • Konfektionierte Edelstahlkronen: Niedrig ⊕⊕⊖⊖, Tabelle 56 • Indirekte Einzelzahnrestaurationen: Niedrig ⊕⊕⊖⊖, Tabelle 60	
Abstimmungsergebnis: 26x Zustimmung/ Keine Ablehnung/ 1x Enthaltung 100 % Konsensstärke (ohne Enthaltungen)	**Starker Konsens**

16. Evidenzbasierte Empfehlung (2024 neu)	
Individuell gefertigte, indirekte Einzelzahnrestaurationen sollten bereits im Wechselgebiss *an bleibenden Frontzähnen* zur Herstellung von Schmerzfreiheit, Ästhetik und normgerechter Funktion eingesetzt werden.	**Empfehlungsgrad** ⇑
Betrachteter Endpunkt: Reduktion von Schmerz, Verbesserung von Ästhetik, Lebensqualität und normgerechter Funktion.	
Evidenzquellen/Literatur: • Prospektive klinische Studie: Pousette Lundgren et al. [2015] • Retrospektive klinische Studien: Klink et al. [2018], Ohrvik & Hjortsjö [2020], Pousette, Lundgren & Dahllöf [2014], Tabelle 53 • Fallberichte: Tabelle 59	
Qualität der Evidenz (GRADE): Niedrig ⊕⊕⊖⊖, Tabelle 60	
Abstimmungsergebnis: 26x Zustimmung/ Keine Ablehnung/ 1x Enthaltung 100 % Konsensstärke (ohne Enthaltungen)	**Starker Konsens**

17. Evidenzbasierte Empfehlung (2024 neu)	
Kieferorthopädische bzw. kieferorthopädisch-chirurgische Korrekturen von Zahn- und Kieferfehlstellungen sollten indikationsgerecht begonnen werden.	**Empfehlungsgrad** ⇑
Betrachteter Endpunkt: Verbesserung der Zahnstellung, Kieferrelation und Wachstumsunterstützung.	
Evidenzquellen/Literatur: Fallberichte, Tabelle 61	
Qualität der Evidenz (GRADE): Sehr niedrig ⊕⊖⊖⊖, Tabelle 62	
Abstimmungsergebnis: 26x Zustimmung/ Keine Ablehnung/ 1x Enthaltung 100 % Konsensstärke (ohne Enthaltungen)	**Starker Konsens**

6.7.5 Zahnärztliche Therapie der AI im jugendlich-bleibenden Gebiss (Jugendliche und junge Erwachsene/ 12 bis ~20 Jahre)

Kennzeichnend für die Altersphase der 12- bis ~20-Jährigen ist, dass die vorhandenen Milchzähne exfoliert und alle in der Regel bleibenden Zähne durchgebrochen sind. Die Betroffenen durchlaufen die Lebensphase der Pubertät, die durch körperliche Wachstumsschübe, hormonell-endokrine und psycho-emotionale Reifung gekennzeichnet ist. Der Haupt-Wachstumsschub findet um das 14. Lebensjahr statt [Wood et al. 2019]. In dieser Altersphase sind, abhängig von der individuellen Kooperationsbereitschaft, zahnärztliche Therapiemaßnahmen umzusetzen, die auf normgerechte Gebissfunktionen abzielen und AI-bedingte ästhetische Beeinträchtigungen kompensieren. Die altersgruppen-spezifische Schlüsselfrage lautet daher:

„Welche zahnärztlichen Versorgungsformen sollen Bestandteil einer indikationsgerechten und langfristig erfolgsversprechenden Therapie von Jugendlichen und jüngeren Erwachsenen (12. bis einschließlich 20. Lebensjahr) mit einer Amelogenesis imperfecta sein?“

Für diese Altersgruppe konnten im Rahmen der systematischen Literaturrecherche und -sichtung insgesamt 71 Fallberichte und 1 Fallserie mit einer Beobachtungszeit zwischen 3 und 110 Monaten identifiziert werden (Tabelle 63), welche den Einschlusskriterien entsprachen.

Tabelle 63 Übersicht zu den inkludierten Fallberichten und -serien zur zahnärztlichen Therapie der Amelogenesis imperfecta bei Jugendlichen und jüngeren Erwachsenen (12. bis einschließlich 20. Lebensjahr).

Studientyp	Nachbeobachtung	Anzahl
Fallberichte (N=71)	Ja	48
	Nein	23
Fallserien (N=1)	Ja	1
	Nein	0

Fallbericht – Darstellung von 1 bis 3 Betroffenen, Fallserie - Darstellung von >3 Betroffenen

6.7.5.1 Kooperationsführung und Schmerzausschaltung

Bei der Mehrzahl der Jugendlichen und jungen Erwachsenen kann eine Kooperationsfähigkeit erwartet werden. Dennoch kann im Einzelfall die Notwendigkeit der Umsetzung erforderlicher zahnärztlicher Therapiemaßnahmen in Allgemeinanästhesie vorliegen.

6.7.5.2 Keine restaurative Intervention

Aufgrund der bestehenden Hypersensibilitäten bzw. Schmerzen, der ästhetischen Beeinträchtigung und funktionellen Normabweichungen kann auf zahnärztliche Interventionen bei AI-Betroffenen nur selten verzichtet werden [Coffield et al. 2005, Patel et al. 2013, Parekh et al. 2014, Quandalle et al. 2020, Lyne et al. 2021]. Insofern ist ein non-restauratives Vorgehen auf wenige Ausnahmefälle mit einer geringgradigen Ausprägung der klinischen AI-Symptomatik begrenzt.

Indikationen für ein abwartendes Monitoring ohne restaurative Intervention bei AI-Betroffenen im jugendlich-bleibenden Gebiss (12 bis ~20Jahre):

- Keine Hypersensibilitäten und Schmerzen
- Keine sozial beeinträchtigende Ästhetik
- Geringe Ausprägung der Zahnhartsubstanzdefekte
- Keine Funktionsverluste bzw. -einschränkungen
- Normgerechte, alterstypische Kaufunktion und Okklusion

6.7.5.3 Konfektionierte Kronen

Die vorrangige Indikation zum Einsatz konfektionierter Kronen besteht an den Milchmilchmolaren und sollte an den bleibenden Molaren in der jugendlich-bleibenden Dentition zeitgemäß eine untergeordnete Versorgungsform darstellen. Auch konnten keine Fallberichte identifiziert werden, die in dieser Altersgruppe konfektionierte Kronen an Milchmolaren als Versorgungform eingesetzt haben. Dies begründet sich darin, dass die Milchmolaren bis zum 12. Lebensjahr physiologisch exfolieren und später sich demzufolge nicht mehr in der Mundhöhle befinden.

Indikationen für konfektionierte Kronen an bleibenden Molaren bei AI-Betroffenen im jugendlich-bleibenden Gebiss (12 bis ~20Jahre):

- Hypersensibilitäten oder Schmerzen
- Schmelzdefekte
- Ausgeprägte Schmelzabbrüche mit Dentinexposition
- Mehrflächige und ausgeprägte Dentinexposition mit einem deutlichen Zahnhartsubstanzverlust
- Bisssenkung
- Notwendigkeit zur Absicherung der Okklusion bzw. Bisshöhe
- Indirekte Restauration nicht möglich bzw. sinnvoll

Der Einsatz von konfektionierten Kronen an bleibenden Molaren mit einer AI sollte als eine überbrückende Versorgung bis zur definitiven Therapie jenseits des ~20. Lebensjahres betrachtet werden und sollte sich auf Fälle mit ausgeprägten Schmelzabbrüchen sowie einer Dentinexposition begrenzen. In 7 recherchierten Fallberichten wird über den Einsatz konfektionierter Kronen – mehrheitlich Edelstahlkronen – an den bleibenden Molaren berichtet, deren Nachbeobachtungszeit zwischen 3 und 60 Monaten variierte (Tabelle 64).

Keine Angaben zur Verlaufsbeobachtung finden sich in 2 Fällen [Sabatini und Guzman-Armstrong 2009, Singhal et al. 2011]. Der Einsatz von Polykarbonat-Kronen wurde weder für Seiten- noch für Frontzähne in den Fallberichten dokumentiert (Tabelle 64).

Tabelle 64 Fallberichte, die konfektionierte Kronenversorgungen bei Jugendlichen und jüngeren Erwachsenen (12. bis einschließlich 20. Lebensjahr) mit einer Amelogenesis imperfecta an bleibenden Zähnen beschrieben.

Konfektionierte Kronen		Referenzen
Edelstahlkronen	Seitenzähne/Molaren (N=7)	Dursun et al. [2016][3], Finkelstein et al. [2012][4], Möhn et al. [2021][2], Sabatini und Guzman-Armstrong [2009]*, Singhal et al. [2011]*, Subramanyam [2020][1], Toupenay et al. [2018][5]
Polykarbonat-Kronen	Seitenzähne/Prämolaren	-
	Frontzähne & Eckzähne	-

Angaben zur Verlaufsbeobachtung: [1]3 Monate, [2]6 Monate, [3]12 Monate, [4]36 Monate, [5]60 Monate, *keine Angabe

6.7.5.4 Direkte Restaurationen

Fallberichte, die direkte Restaurationen mit unterschiedlichen Materialien an bleibenden AI-Zähnen in der Altersgruppe der 12- bis ~20-Jährigen nutzten, dominieren bei den direkten Restaurationsmaterialien (Tabelle 65). Amalgam wurde in keinem Fallbericht als Füllungsmaterial verwandt. Werden die eingesetzten Restaurationsmaterialien in den Fallberichten analysiert, so dominieren adhäsiv befestigter Kunststoffrestaurationen an den Seitenzähnen und Komposit-Veneers an den Frontzähnen. In Einzelfällen wurden die Komposit-Restaurationen sowohl an den Seitenzähnen [Dursun et al. 2016, Sabatini und Guzman-Armstrong 2009, Yigit Özer und Bahsi 2010] als auch an den Frontzähnen [Yigit Özer und Bahsi 2010] unter Verwendung von Formhilfen durchgeführt. Wenn angegeben, werden vor allem Beobachtungszeiten zwischen 6 und 12 Monaten berichten. Das Indikationsspektrum umfasste u. a. die Wiederherstellung der Zahnform infolge AI-assoziierter Zahnhartsubstanzverluste, die Fertigung von Aufbaufüllungen und die Wiederherstellung der Zahnform (Tabelle 65). Komposit-Veneers wurden vordergründig an den Frontzähnen zur ästhetischen Restauration eingesetzt. Laborgefertigte oder individuelle Formhilfen wurden in 2 Fallberichten erwähnt [Bogosavljević et al. 2016, Campos et al. 2014]. Verlaufsbeobachtungen zwischen 36 und 72 Monaten wurden in 6 Fallberichten dokumentiert. Zwei Fallberichte erwähnen den Einsatz von Glasinonomerzement als direktes Restaurationsmaterial für Seitenzähne [Horowitz et al. 2014, Sabatini und Guzman-Armstrong 2009].

Indikationen für direkte Restaurationen (Füllungstherapie) bei AI-Betroffenen im jugendlich-bleibenden Gebiss (12 bis ~20Jahre):

- Hypersensibilität/Schmerzen
- Ästhetik im Frontzahnbereich
- Versorgung von Schmelzdefekten
- Schmelzabbrüche mit Dentinexposition
- Kleinflächige Dentinexposition mit geringem Zahnhartsubstanzverlust

Tabelle 65 Fallberichte, die direkte Restaurationsformen (Füllungstherapie) bei Jugendlichen und jüngeren Erwachsenen (12. bis einschließlich 20. Lebensjahr) mit einer Amelogenesis imperfecta beschrieben.

Direkte Restauration		Referenzen
Amalgam	Seitenzähne	-
Komposit	Seitenzähne (N=15)	Abd Alraheam und Donovan [2020]*, Ayers et al. [2004][60Mon], Ayna et al. [2007][12Mon], Bechor et al. [2014][36Mon], Cagetti et al. [2017][12Mon], Dursun et al. [2016][(#)12Mon], Gisler et al. [2010][12Mon], Sabandal et al. [2020][108Mon], Sabatini und Guzman-Armstrong [2009][(#)*], Ramos et al. [2011]*, Sengun und Ozer [2002][10Mon], Singhal et al. [2011]*, Türkün [2005][6Mon], Yamaguti et al. [2006][48Mon], Yigit Özer und Bahsi [2010][(#)*]
	Frontzähne (N=9)	Bechor et al. [2014][36Mon], Cagetti et al. [2017][12Mon], Dursun et al. [2016][12Mon], Gisler et al. [2010][12Mon], Sabandal et al. [2020][110Mon], Sabatini und Guzman-Armstrong [2009]*, Sengun und Ozer [2002][10Mon], Türkün [2005][6Mon], Yigit Özer und Bahsi [2010]
Komposit-Veneers	Seitenzähne (N=0)	
	Frontzähne (N=17)	Abd Alraheam und Donovan [2020]*, Ardu et al. [2013][(#)48Mon], Ayers et al. [2004][60Mon], Ayna et al. [2007][12Mo], Bogosavljević et al. [2016] [(#)3Mon], Campos et al. [2014][(#)72Mon], Horowitz et al. [2014]*, Nashan et al. [2016][36Mon], Oliviera et al. [2011]*, Preissner et al. [2013][5Mon], Sengun und Ozer [2002][10Mon], Shibata et al. [2016]*, Singhal et al. [2011]*, Toupenay et al. [2018][60Mon], Türkün [2005][6Mon], Wynne und Wynne [2016]*, Yamaguti et al. [2006][48Mon]
Glasionomerzement	Seitenzähne (N=2)	Horowitz et al. [2014]*, Sabatini und Guzman-Armstrong [2009]*

Angaben zur Verlaufsbeobachtung: *keine Angabe; # Anwendung einer Formhilfe

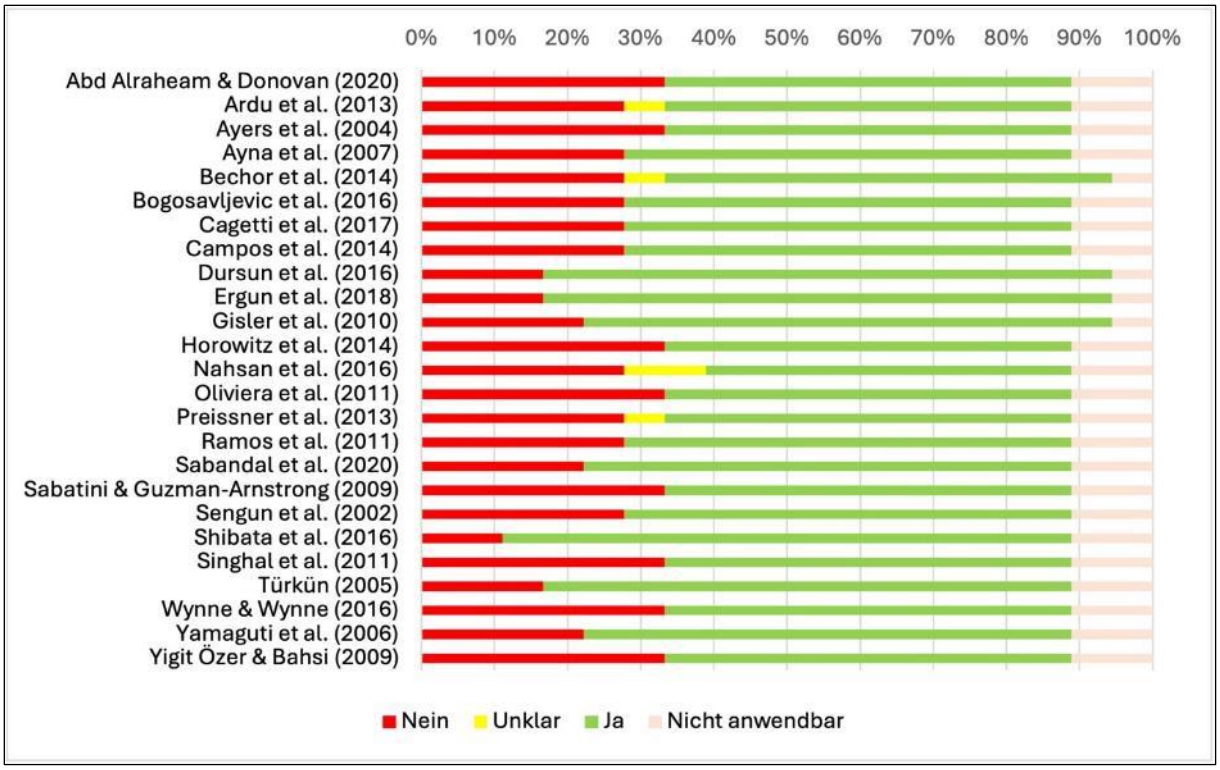

Abbildung 31 Einschätzung des Verzerrungsrisikos (engl.: Risk of Bias, RoB) für Fallberichte, welche direkte Restaurationen an AI-Zähnen bei Jugendlichen und jüngeren Erwachsenen (12. bis einschließlich 20. Lebensjahr) beschrieben.

Tabelle 66 Evidenztabelle zum Einsatz von direkten Restaurationen an Zähnen von AI-Betroffenen (12. bis einschließlich 20. Lebensjahr).

Versorgungsform:	**Direkte Restauration**												
Betrachteter Endpunkt:	**Wiederherstellung der Zahnform/-funktion**												
Bewertung:	**Zusammenfassung der Ergebnisse**					**Klinische Relevanz**		**Qualitätseinschätzung nach GRADE**					
Dentition	Versorgungsform/ Typ	Design	N Studien	N Patienten	N Versorgungen	Beobachtungszeit (Monate)	Klinische Relevanz[1]	Evidenz als Standardversorgung	Verzerrungsrisiko[2]	Inkonsistenz[2]	Indirektheit[2]	Ungenauigkeit[2]	Publikationsbias[3]	**Evidenzqualität**
Zweite	Front- und Seitenzähne	(R)CT	8	Nicht exakt bestimmbar		1-164	Wichtig	Kapitel 3.5, Tabelle 5	Moderat (SIGN) Abbildung 26	n.a.	Moderat	Moderat	Unentdeckt	**Niedrig** ⊕⊕⊖⊖
	Seitenzähne	CS	-	-	-	-			-	-	-	-	-	
		CR	17	20	135	0-110			Moderat Abbildung 31	n.a.	Moderat	Moderat	Unentdeckt	
	Frontzähne	CS	-	-	-	-			-	-	-	-	-	
		CR	22	26	211	0-60			Moderat Abbildung 31	n.a.	Moderat	Niedrig	Unentdeckt	

[1]begrenzte Bedeutung/ wichtig/ essentiell, [2]niedrig/ moderat/ hoch/ n.a. (nicht anwendbar), [3]unentdeckt/ stark vermutet

6.7.5.5 Indirekte Restauration bleibender Zähne

Mit dem vollständigen Durchbruch der bleibenden Zähne gewinnt der Einsatz von Einzelzahnkronen zunehmend Bedeutung bei der Versorgung von AI-Betroffenen. Dies ist u. a. der Fall, wenn die bleibenden Molaren von einem starken Hartsubstanzverlust betroffen sind, der mit einer Bisssenkung einhergeht.

Da direkte Restaurationen für die Widerherstellung kaulasttragender Okklusalflächen aus materialkundlicher Sicht ungeeignet sind, kommen für dieses Anforderungsprofil mehrheitlich indirekt gefertigte Einzelzahnrestaurationen zum Einsatz. Diese verfügen über die notwendige Festigkeit und Stabilität, die wiederum Voraussetzung für eine sichere vertikale Abstützung ist. Die Widerherstellung einer sicheren und dauerhaften Abstützung des Seitenzahngebietes über die ersten bleibenden Molaren erscheint zudem essenziell für den Schutz von Frontzähnen, Eckzähnen und Prämolaren, ermöglicht den regulären Durchbruch der zweiten bleibenden Molaren und ist Voraussetzung für das Restaurationsüberleben von direkten und indirekten Frontzahnrestaurationen. Bei kompositbasierten, indirekten Restaurationen im Seitenzahnbereich kam die CAD/CAM-Technologie in 5 von 11 Fallberichten zum Einsatz. Die Beobachtungszeit bewegte sich in der Mehrzahl der Fälle zwischen 6 und 60 Monaten (Tabelle 67). Weiterhin dominierte bei der Versorgung von AI-Seitenzähnen die Verwendung von Metallkeramik in 21 Fallberichten mit längsten Beobachtungszeit von 60 Monaten. Bei den vollkeramischen Restaurationen wurde mehrheitlich Lithiumdisilikat- und Glaskeramik als Material verwandt; Zirconiumoxidkramik kam hauptsächlich ohne CAD/CAM-Technik zum Einsatz [Siadat et al. 2007, Sinada und Wang 2022, Yaprak et al. 2012]. Keine Angaben wurden in 6 Fallberichten zum verwendeten Material bei den indirekten keramischen Seitenzahnrestaurationen gemacht. Darüber hinaus wurden in je 1 Fallbericht konfektionierte Kronen zur Versorgung der bleibenden Molaren und Prämolaren bis zum Alter von 16 Jahren [Masoud et al. 2022], laborgefertigte Teilkronen (Metall) für Molaren [Sengun und Ozer 2002] und laborgefertigte Goldkronen für Molaren verwandt [Visram et al. 2006].

Indikationen für indirekte Restaurationen an bleibenden Zähnen bei AI-Betroffenen im jugendlich-bleibenden Gebiss (12 bis ~20Jahre):

- Hypersensibilitäten/Schmerzen
- Ästhetik im Frontzahnbereich
- Schmelzdefekte
- Ausgeprägte Schmelzabbrüche mit Dentinexposition
- Mehrflächige und ausgeprägte Dentinexposition mit einer überproportionalen Zahnhartsubstanzabnutzung
- Bisssenkung
- Herstellung einer stabilen Okklusion

Tabelle 67 Fallberichte, die über indirekt gefertigte Einzelzahnkronen an AI-Zähnen im Seitenzahnbereich in der Altersgruppe der 12- bis einschließlich 20-Jährigen berichten.

Einzelzahnkronen an Seitenzähnen		Referenzen
Komposit	N=11	Ardu et al. [2013][48Mon], Dursun et al. [2016][6Mon], Güth et al. [2014][(CAD/CAM)6Mon], Güth et al. [2017][(CAD/CAM)*], Möhn et al. [2021][6Mon], Mousally et al. [2019][(CAD/CAM)18 Mon], Ortiz et al. [2019][(CAD/CAM)24Mon], Preissner et al. [2013][(CAD/CAM) 5Mon], Sinada und Wang [2022][(CAD/CAM) 24Mon], Toupenay et al. [2018][60Mon], Yamaguti et al. [2006][48Mon]
Metall	N=1	Sengun und Ozer [2002][10Mon]
Metallkeramik	N=21	Al-Salehi et al. [2007][156Mon], Archana et al. [2015]*, Ayers et al. [2004][60Mon], Bajracharya et al. [2021][6Mon], Baker [2007]*, Bharath Shetty und Shetty [2010][3Mon], Izgi et al. [2015][12Mon], Kalaivani et al. [2015]*,Kar et al. [2012]*, Marsan et al. [2010][12Mon], Millet et al. [2013][60Mon], Mathew et al. [2008][18Mon], Pulgar et al. [2001]*, Robinson und Haubenreich [2006] [24Mon], Sadighpour et al. [2009][36Mon], Sari und Usumez [2003][12Mon], Varella Morales et al. [2010][12Mon], Viswambaran & Londhe [2015]*, Williams & Becker [2000]*, Wynne und Wynne [2016]*, Yip und Smales [2003][60Mo]
Vollkeramik	Zirconiumoxid (N=5)	Ergun et al. [2013][(CAD/CAM)36Mon], Millet et al. [2015][(CAD/CAM)24Mon], Sidat et al. [2007][72Mon], Sinada und Wang [2022][24Mon], Yaprak et al. [2012][36Mon]
	Feldspat	-
	Lithiumdisilikat (N=7)	Ardu et al. [2013][*], Auster [2013]*, Gisler et al. [2010][12Mon], Jivanescu et al. [2017][12Mon], Kamble und Parkhedkar [2013][48Mo], Ortiz et al. [2019][24Mon], Savi et al. [2014][60Mo]
	Keine Angaben (N=6)	Gemalmaz et al. [2003][12Mon], Gundannavar et al. [2013][36Mon], Keles et al.2001][12Mon], Masoud et al. [2022][*], Oliviera et al. [2011]*, Suchancova et al. [2014]*

Angaben zur Verlaufsbeobachtung: *keine Angabe zur Nachbeobachtungszeit

Fallberichte, die indirekt gefertigte Einzelzahnkronen an den Frontzähnen aus Komposit-Material einsetzten, verwandten in 6 von 10 Berichten die CAD/CAM-Technologie [Güth et al. 2014, Güth et al. 2017, Halal et al. 2018, Ortiz et al. 2019, Sinada und Wang 2022, Stines 2008] mit einer Beobachtungszeit von 6 bis 24 Monaten (Tabelle 68). Die Verwendung von Metallkeramik für Frontzahnrestaurationen wurde in 21 Fallberichten dokumentiert, die mehrheitlich eine Beobachtungszeit zwischen 12 und 24 Monaten berichteten. In 10 Fallberichten wurden AI-betroffene Frontzähne mit Vollkeramik-Veneers versorgt, die zwischen 12 und 60 Monaten beobachtet wurden. Materialien für die Herstellung von Vollkeramik-Restaurationen waren vor allem Lithiumdisilikat-Keramik und Zirkoniumdioxid mit/ohne CAD/CAM-Technologie.

Tabelle 68 Fallberichte, die über indirekt gefertigte Einzelzahnkronen an AI-Zähnen im Frontzahnbereich in der Altersgruppe der 12- bis einschließlich 20-Jährigen berichten.

Einzelzahnkronen an Frontzähnen		Referenzen
Komposit	N=10	Möhn et al. [2021][6Mon], Chafaie [2016]*, Güth et al. [2014][(CAD/CAM)6Mon], Güth et al. [2017][(Lava – CAD/CAM)*], Halal et al. [2018][(CAD/CAM)24Mon], Ortiz et al. [2019][(CAD/CAM)24Mon],Sinada und Wang [2022] [(CAD/CAM)24Mon], Toupenay et al. [2018][60Mon], Stines [2008][(CAD/CAM)*], Yamaguti et al. [2006][48Mon]
Metallkeramik	N=15	Al-Salehi et al. [2007][156Mon], Archana et al. [2015]*, Baker [2007]*, Bharath Shetty und Shetty [2010][3Mon], Izgi et al. [2015][12Mon], Kalaivani et al. [2015]*, Kar et al. [2012]*, Marsan et al. [2010][12Mon], Mathew et al. [2008][18Mon], Millet et al. [2013][60Mon], Ortiz et al. [2019][24Mon], Pulgar et al. [2001]*, Robinson und Haubenreich [2006][Kronen & Brücken,24Mon], Viswambaran & Londhe [2015]*, Wynne und Wynne [2016]*
Vollkeramik (Veneer)	N=10	Gemalmaz et al. [2003][12Mon], Ramos et al. [2011]*, Keles et al. [2001][12Mon], Sadighpour et al. [2009][36Mon], Sari und Usumez [2003][12Mon], Savi et al. [2014][60Mon], Shibata et al. [2016]*, Varella Morales et al. [2010][12Mon], Visram und McKaig [2006]*, Yip und Smales [2003][60Mon]
Vollkeramik	Zirconiumdioxid	***(N=6)*** Ergun et al. [2013][(CAD/CAM)36Mon], Millet et al. [2015][24Mon], Mousally et al. [2019][(CAD/CAM)18 Mon], Sidat et al. [2007][72Mon], Sinada und Wang [2022][24Mon], Yaprak et al. [2012][36Mon]
	Feldspatkeramik	Ortiz et al. [2019][24Mon]
	Lithiumdisilikat/Glaskeramik	***(N=8)*** Ardu et al. [2013][*], Auster [2013]*, Bajracharya et al. [2021][6Mon], Gisler et al. [2010][12Mon], Jivanescu et al. [2017][12Mon (mit ZIRKON Veneers)], Kamble und Parkhedkar [2013][48Mon], Ortiz et al. [2019][24Mon], Williams & Becker [2000]*
	Keine Angabe	***(N=3)*** Gundannavar et al. [2013][36Mon], Masoud et al. [2022][*], Suchancova et al. [2014]*

Angaben zur Verlaufsbeobachtung: *keine Angabe

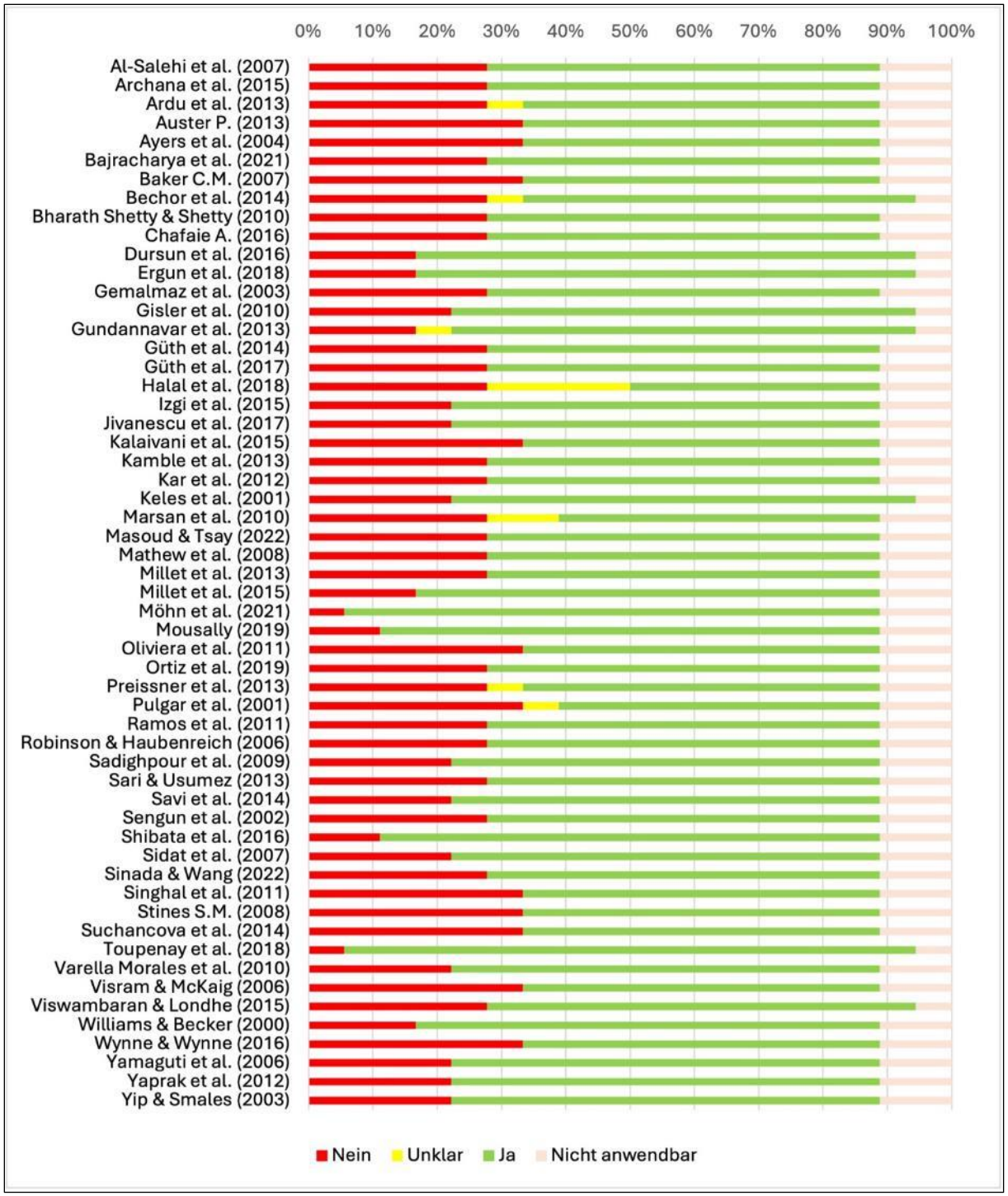

Abbildung 32 Einschätzung des Verzerrungsrisikos (engl.: Risk of Bias, RoB) für Fallberichte, welche indirekte Restaurationen an AI-Zähnen bei Jugendlichen und jüngeren Erwachsenen (12. bis einschließlich 20. Lebensjahr) beschrieben.

Tabelle 69 Evidenztabelle zum Einsatz von indirekten Restaurationen an bleibenden Zähnen von AI-Betroffenen (12. bis einschließlich 20. Lebensjahr).

Versorgungsform:		**Indirekte Restauration**												
Betrachteter Endpunkt:		**Wiederherstellung der Zahnform/-funktion**												
Bewertung:		**Zusammenfassung der Ergebnisse**					**Klinische Relevanz**		**Qualitätseinschätzung nach GRADE**					
Dentition	Versorgungsform/ Typ	Design	N Studien	N Patienten	N Versorgungen	Beobachtungszeit (Monate)	Klinische Relevanz[1]	Evidenz als Standardversorgung	Verzerrungsrisiko[2]	Inkonsistenz[2]	Indirektheit[2]	Ungenauigkeit[2]	Publikationsbias[3]	**Evidenzqualität**
Zweite	Front- und Seitenzähne	(R)CT	8	118	875	1-164	Essentiell	Kapitel 3.6, Tabelle 6	Moderat (SIGN) Abbildung 26	n.a.	Moderat	Niedrig	Unentdeckt	**Moderat** ⊕⊕⊕⊖
	Seitenzähne	CS	-	-	-	-			-	-	-	-	-	
		CR	52	58	674	72			Moderat Abbildung 32	n.a.	Moderat	Niedrig	Unentdeckt	
	Frontzähne	CS	1	3	27	16			Moderat Abbildung 32	n.a.	Moderat	Moderat	Unentdeckt-	
		CR	48	53	521	72			Moderat Abbildung 32	n.a.	Moderat	Niedrig	Unentdeckt	

[1]begrenzte Bedeutung/ wichtig/ essentiell, [2]niedrig/ moderat/ hoch/ n.a. (nicht anwendbar), [3]unentdeckt/ stark vermutet

6.7.5.6 Kompensation von Zahnverlusten

Generell kann konstatiert werden, dass in dieser Altersgruppe nur sehr selten über einen Zahnverlust berichtet wurde. Diese Zahnverluste wurden mit unterschiedlichen Folgetherapien kompensiert: Interims-, herausnehmbarer oder Implantat-getragener Zahnersatz (Tabelle 70).

Tabelle 70 Fallberichte, die Zahnverluste und die Folgetherapie bei Jugendlichen und jüngeren Erwachsenen (12- bis einschließlich 20-Jährige) für bleibende Zähne beschrieben.

Folgetherapie nach Zahnverlust	Referenzen
Interimstherapie	Sari & Usumez [2003]
Temporäre herausnehmbare Versorgung	-
Definitive herausnehmbare Versorgung	Assuncao et al. [2009]
Herausnehmbarer, temporärer Zahnersatz im Ober- und/oder Unterkiefer	-
Kieferorthopädischer Lückenschluss mit Implantat-getragenem Zahnersatz sowie Einzelkronenversorgung	-
Kieferorthopädischer Lückenschluss mit Brückenversorgung	-
Implantat-getragener Zahnersatz	Apaydin et al. [2014]*

Angaben zur Verlaufsbeobachtung: *keine Angabe

6.7.5.7 Weitere zahnärztliche Versorgungsformen und Versorgungsaspekte

Eine kontinuierliche, therapiebegleitende, kariespräventive Betreuung von Jugendlichen und jüngeren Erwachsenen mit einer AI steht außer Frage und wurde in nahezu allen Fallberichten dokumentiert. Dies stellt sicher, dass die vorgeschädigte Zahnhartsubstanz nicht durch andere/weitere Defekte negativ beeinflusst wird.

Mit dem Durchbruch der zweiten bleibenden Molaren endet bei regelhaftem Zahnwechsel die funktionell bedeutsame Phase der unsicheren Bisslagesituation von Ober- und Unterkiefer zueinander. Gleichzeitig beginnt die zahnärztliche (Gesamt-)Versorgung in der bleibenden Dentition. Wie bereits zuvor ausgeführt, können unterschiedliche Versorgungsformen zum Einsatz kommen, wobei der Anteil an indirekten und damit definitiven Restaurationsformen im Front- und Seitenzahnbereich zunimmt (Tabelle 65, Tabelle 67, Tabelle 68). In Tabelle 71 werden weitere zahnärztliche Versorgungsformen bzw. -aspekte, die in den Fallberichten adressiert wurden, zusammenfassend dargestellt. In 14 Fallberichten wurde über die Durchführung einer kieferorthopädischen Behandlung bei AI-betroffenen berichtet. Unter Berücksichtigung der berichteten Symptome (siehe Tabelle 48 und Tabelle 49) betraf die kieferorthopädische Therapie vor allem die Behandlung von Zahn- und Kieferfehlstellungen (häufig ein frontal offener Biss), Abweichungen vom Zahndurchbruch und das Vorliegen von impaktierten Zähnen. In diesen Kasuistiken wurden Beobachtungszeiten bis zu 78 Monaten berichtet. Ergänzend dazu wurde in 9 Fallberichten eine kieferorthopädisch-chirurgische Therapie dokumentiert (Tabelle 71). Erforderliche chirurgische Maßnahmen beschrieben 15 Fallberichte, die mehrheitlich (N=10) die Notwendigkeit einer Kronenverlängerung bzw. Kronenfreilegung betrafen [Bharath Shetty und Shetty 2010, Jivanescu et al. 2017, Kalaivani

et al. 2015, Kamble und Parkhedkar 2013, Korbmacher et al. 2007, Moussally et al. 2019, Ortiz 2019, Sadighpour et al. 2009, Sidat et al. 2007, Wynne und Wynne 2016]. Die Entfernung der hyperplastischen Gingiva (Gingivektomie) dokumentierten 3 Fallberichte [Macedo et al. 2005, Savi et al. 2014, Yaprak et al. 2012]. Die Behandlung aller AI-betroffenen Zähne im Sinne einer Full-Mouth-Rehabilitation beschrieben 45 Fallberichte, wobei die Nachbeobachtungszeit zwischen 6 bis 78 Monate variierte (Tabelle 71). Eine ausdrückliche Bisshebung wurde in 14 Fallberichten mitgeteilt (Tabelle 71). Erforderliche Reparaturen betrafen in der Regel direkte Restauration (Füllungen). Endodontische Therapiemaßnahmen (Pulpotomie/Wurzelkanalbehandlungen wurden in 13 Fallberichten mitgeteilt (Tabelle 71). Wie zuvor bereits bei den indirekten Versorgunggen betrachtet, erfolgte die Einbeziehung digitaler Fertigungstechnologien in 10 Fallberichten (Tabelle 71). Ergänzend sei auf drei Fallberichte verwiesen, die Cover-denture-Prothesen nach dem SnapOnSmile-Prinzip mit einer Beobachtungszeit von 9 Monaten [Wilson et al. 2015], teleskopierende Cover-denture-Prothesen mit einer Beobachtungszeit von 24 Monaten [Assunção et al. 2009] sowie herausnehmbare laborgefertigte Cover-denture-Prothesen [Zarati et al. 2007, Ghodsi et al. 2012] empfehlen.

Tabelle 71 Fallberichte, die weitere zahnärztliche Versorgungsformen und Versorgungsaspekte bei Jugendlichen und jüngeren Erwachsenen (12- bis einschließlich 20-Jährige) für bleibende Zähne beschrieben.

Weitere Versorgungsformen	Referenzen
Kieferorthopädie (N=14)	Abd Alraheam und Donovan [2020]*, Auster [2013]*, Finkelstein et al. [2012]^{36Mon}, Gemalmaz et al. [2003]^{12Mon}, Izgi et al. [2015]^{12Mon}, Korbmacher et al. [2007]^{48Mon}, Masoud und Tsay [2022]^{78Mon}, Mousally et al. [2019]$^{18\ Mon}$, Pulgar et al. [2001]*, Ramos et al. [2011]*, Sidat et al. [2007]^{72Mon}, Suchancova et al. [2014]*, Toupenay et al. [2018]^{60Mon}, Varella Morales et al. [2010]^{12Mon}
Kieferorthopädie und Chirurgie (Oralchirurgie und/oder Mund-, Kiefer-, Gesichtschirurgie, N=9)	Archana et al. [2015]*, Apaydin et al. [2014]* Ayers et al. [2004]^{60Mon}, Baker [2007]*, Gisler et al. [2010]^{12Mon}, Güth et al. [2014]^{6Mon}, Güth et al. [2017]*, Keles et al. [2001]^{12Mon}, Marsan et al. [2010]^{12Mon}
Chirurgie (Oralchirurgie und/oder Mund-, Kiefer-, Gesichtschirurgie, N=15)	Bharath Shetty und Shetty [2010]$^{3Mon,\ (Kronenverlängerung)}$, Gundannavar et al. [2013]$^{36Mon,(PA\text{-}Chirurgie)}$, Jivanescu et al. [2017]$^{12Mon,(Kronenverlängerung)}$, Kalaivani et al. [2015]$^{*(Kronenverlängerung)}$, Kamble und Parkhedkar [2013]$^{48Mon,\ (Kronenverlängerung)}$, Korbmacher et al. [2007]$^{48Mon,(Kronenfreilegung)}$, Macedo et al. [2005]$^{24Mon,(Gingivektomie)}$, Moussally et al. [2019]$^{18\ Mon,(Kronenverlängerung)}$, Ortiz [2019]$^{24Mon,(Kronenverlängerung)}$, Robinson und Haubenreich [2006]^{24Mon}, Sadighpour et al. [2009]$^{36Mon,(Kronenverlängerung)}$, Savi et al. [2014]$^{60Mon,(Gingivektomie)}$, Sidat et al. [2007]$^{72Mon,(Kronenverlängerung)}$, Wynne und Wynne [2016]*$^{,(Kronenverlängerung)}$, Yaprak et al. [2012]$^{36Mon,(Gingivektomie)}$
Full-Mouth-Rehabilitation (N=45)	Archana et al. [2015]*, Ardu et al. [2013]*, Apaydin [2014]*, Auster [2013]*, Ayers et al. [2004]^{60Mon}, Bajracharya et al. [2021]^{6Mon}, Baker [2007]*, Bharath Shetty und Shetty [2010]^{3Mon}, Ergun et al. [2013]^{36Mon}, Gemalmaz et al. [2003]^{12Mon}, Gisler et al. [2010]^{12Mon}, Gundannavar et al. [2013]^{36Mon}, Güth et al. [2014]$^{6Mon,(Lava\ –\ CAD/CAM)}$, Güth et al. [2017]$^{*,\ (Lava\ –\ CAD/CAM)}$, Izgi et al. [2015]^{12Mon}, Jivanescu et al. [2017]^{12Mon}, Kalaivani et al. [2015]*, Kamble und Parkhedkar [2013]^{48Mon}, Kar et al. [2012]*, Keles et al. [2001]^{12Mon}, Marsan et al.

	[2010][12Mon], Masoud et al. [2022][78Mon], Mathew et al. [2008][18Mon], Millet et al. [2013][60Mon], Millet et al. [2015][24Mon], Möhn et al. [2021][6Mon], Moussally et al. [2019][18 Mon], Oliviera et al. [2011]*, Ortiz et al. [2019][24Mon], Pulgar et al. [2001]*, Ramos et al. [2011]*, Robinson und Haubenreich [2006][24Mon], Sabatini und Guzman-Armstrong [2009]*, Sadighpour et al. [2009][36Mon], Sari et al. [2003][12Mon], Savi et al. [2014][60Mon], Sengun und Ozer [2002][10Mon], Sidat et al. [2007][72Mon], Sinada und Wang [2022][24Mon], Suchancova et al. [2014]*, Türkün [2005][6Mon], Varella Monrales et al. [2010][12Mon], Wynne und Wynne [2016]*, Yamaguti et al. [2006][48Mon], Yaprak et al. [2012][36Mon]
Bisshebung (N=14)	Auster [2013]*, Ayers et al. [2004][60Mon], Bajracharya et al. [2021][6Mon], Baker [2007]*, Kalaivani et al. [2015]*, Kamble und Parkhedkar [2013][48Mon], Mathew et al. [2008][18Mon], Pulgar et al. [2001]*, Robinson und Haubenreich [2006][24Mon], Sabatini und Guzman-Armstrong [2009]*, Sari et al. [2003][12Mon], Suchancova et al. [2014]*, Visram et al. [2006]*, Wynne und Wynne [2016]*
Reparatur (N=7)	Baker [2007]*, Dursun et al. [2016][12 Mon], Jivanescu et al. [2017][12Mon], Türkün [2005][6Mon], Sabandal et al. [2020][110Mon], Sadighpour et al. [2009][36Mon], Sidat et al. [2007][72Mon]
Endodontische Maßnahmen (N=13)	Auster [2013]*, Bharath Shetty[und Shetty 2010][3Mon], Dursun et al. [2016][12Mon], Jivanescu et al. [2017][12Mon], Kalaivani et al. [2015]*, Kamble und Parkhedkar [2013][48Mon], Mathew et al. [2008][18Mon], Oliviera et al. [2011]*, Ortiz et al. [2019][24Mon], Pulgar et al. [2001]*, Robinson und Haubenreich [2006][24Mon], Sadighpour et al. [2009][36Mon], Sidat et al. [2007][72Mon]
Versorgungen unter Einbeziehung digitaler Fertigungstechnologien (N=8)	Ergun et al. [2013][36Mon], Güth et al. [2014][6Mon], Güth et al. [2017][*(CAD/CAM)], Halal et al. [2018][24Mon], Jivanescu et al. [2017][12Mon], Moussally et al. [2019][18 Mon], Preissner et al. [2013][5Mon], Stines [2008]*

Angaben zur Verlaufsbeobachtung: *keine Angaben

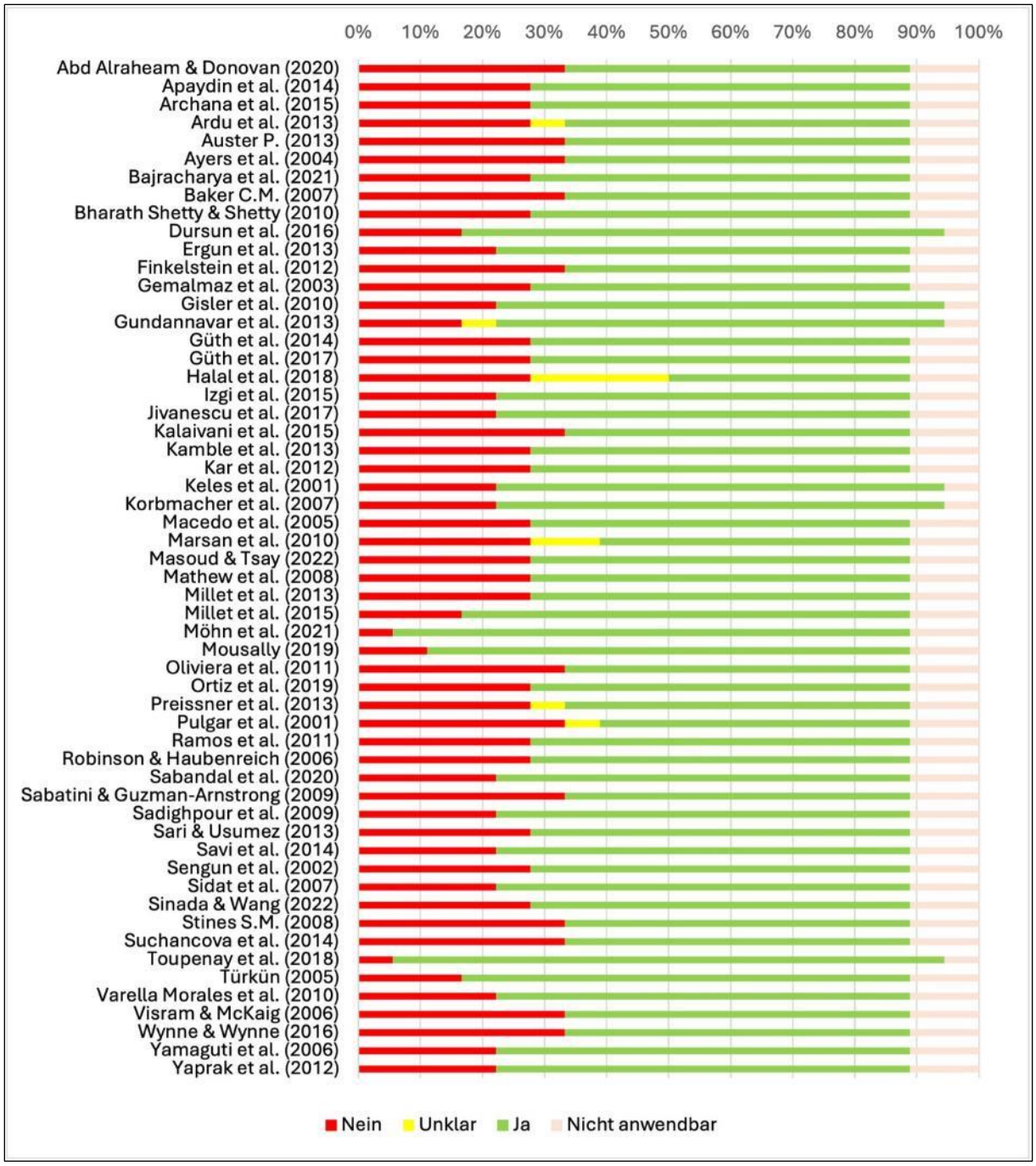

Abbildung 33 Einschätzung des Verzerrungsrisikos (engl.: Risk of Bias, RoB) für Fallberichte, welche Begleitbehandlungen an AI-Zähnen bei Jugendlichen und jüngeren Erwachsenen (12- bis einschließlich 20-Jährige) beschrieben.

Tabelle 72 Evidenztabelle zu Begleitbehandlungen bei AI-Betroffenen (12. bis einschließlich 20. Lebensjahr).

Versorgungsform:	**Begleitbehandlungen**												
Betrachteter Endpunkt:	**Verbesserung der Zahnstellung, Kieferrelation und Wachstumsunterstützung**												
Bewertung:	**Zusammenfassung der Ergebnisse**					**Klinische Relevanz**		**Qualitätseinschätzung nach GRADE**					
Dentition	Versorgungsform/ Typ	Design	N Studien	N Patienten	N Versorgungen	Beobachtungszeit (Monate)	Klinische Relevanz[1]	Evidenz als Standardversorgung	Verzerrungsrisiko[2]	Inkonsistenz[2]	Indirektheit[2]	Ungenauigkeit[2]	Publikationsbias[3]	**Evidenzqualität**
Zweite	Kieferorthopädie	(R)CT	-	-	-	-	-	Kapitel 3.12, Tabelle 12	-	-	-	-	-	**Niedrig** ⊕⊕⊖⊖
		CS	-	-	-	-	-		-	-	-	-	-	
		CR	14	14	14	72	Wichtig		Moderat Abbildung 33	n.a.	Moderat	Hoch	Unentdeckt	
	Kieferorthopädie und Chirurgie (Oralchirurgie und/oder Mund-, Kiefer-, Gesichtschirurgie)	(R)CT	-	-	-	-	-		-	-	-	-	-	
		CS	-	-	-	-	-		-	-	-	-	-	
		CR	9	9	9	60	Wichtig		Hoch Abbildung 33	n.a.	Moderat	Hoch	Unentdeckt	
	Chirurgie (Oralchirurgie und/oder Mund-, Kiefer-, Gesichtschirurgie)	(R)CT	-	-	-	-	-		-	-	-	-	-	
		CS	-	-	-	-	-		-	-	-	-	-	
		CR	15	15	15	72	Wichtig		Hoch Abbildung 33	n.a.	Moderat	Hoch	Unentdeckt	

[1]begrenzte Bedeutung/ wichtig/ essentiell, [2]niedrig/ moderat/ hoch/ n.a. (nicht anwendbar), [3]unentdeckt/ stark vermutet

Tabelle 72 Fortsetzung.

Versorgungsform:	**Begleitbehandlungen**												
Betrachteter Endpunkt:	**Verbesserung der Zahnstellung, Kieferrelation und Wachstumsunterstützung**												
Bewertung:	**Zusammenfassung der Ergebnisse**					**Klinische Relevanz**		**Qualitätseinschätzung nach GRADE**					
Dentition	Versorgungsform/ Typ	Design	N Studien	N Patienten	N Versorgungen	Beobachtungszeit (Monate)	Klinische Relevanz[1]	Evidenz als Standardversorgung	Verzerrungsrisiko[2]	Inkonsistenz[2]	Indirektheit[2]	Ungenauigkeit[2]	Publikationsbias[3]	**Evidenzqualität**
Zweite	Full-Mouth-Rehabilitation	(R)CT	3	Nicht exakt bestimmbar-		24-171	Wichtig	Kapitel 3.7, 3.6, 3.8, 3.10; Tabelle 6, Tabelle 7, Tabelle 8, Tabelle 10	Moderat (SIGN) Abbildung 26	n.a.	Moderat	Moderat	Unentdeckt	**Niedrig** ⊕⊕⊖⊖
		CS	-	-	-	-	-		-	-	-	-	-	
		CR	45	49	49	72	Wichtig		Moderat Abbildung 33	n.a.	Moderat	Moderat	Unentdeckt	
	Bisshebung	(R)CT	-	-	-	-	-		-	-	-	-	-	
		CS	-	-	-	-	-		-	-	-	-	-	
		CR	14	14	14	60	Wichtig		Hoch Abbildung 33	n.a.	Hoch	Hoch	Unentdeckt	
	Reparatur	(R)CT	-	-	-	-	-		-	-	-	-	-	
		CS	-	-	-	-	-		-	-	-	-	-	
		CR	7	7	7	60	Wichtig		Hoch Abbildung 33	n.a.	Hoch	Hoch	Unentdeckt	
	Endodontische Maßnahmen	(R)CT	-	-	-	-	-		-	-	-	-	-	
		CS	-	-	-	-	-		-	-	-	-	-	
		CR	13	13	76	72	Wichtig		Hoch Abbildung 33	n.a.	Hoch	Moderat	Unentdeckt	
	Versorgungen unter Einbeziehung digitaler Fertigungstechnologien	(R)CT	-	-	-	-	-		-	-	-	-	-	
		CS	-	-	-	-	-		-	-	-	-	-	
		CR	8	8	8	36	Begrenzte Bedeutung		Moderat Abbildung 33	n.a.	Hoch	Hoch	Unentdeckt	

[1]begrenzte Bedeutung/ wichtig/ essentiell, [2]niedrig/ moderat/ hoch/ n.a. (nicht anwendbar), [3]unentdeckt/ stark vermutet

6.7.6 Handlungsempfehlungen zur zahnärztlichen Versorgung von AI-Betroffenen im jugendlich-bleibenden Gebiss (Jugendliche und junge Erwachsene/ 12 bis ~20 Jahre)

Begründung des Empfehlungsgrades mit Darlegung der Abwägung von Nutzen und Schaden der Intervention: Unter Berücksichtigung des jeweiligen Indikationsspektrums sind die genannten Therapiemaßnahmen in der Lage, AI-assoziierte Schmerzen und Hypersensibilitäten, Beeinträchtigungen der Ästhetik sowie Funktionseinschränkungen in Folge von Zahnhartsubstanzdefekten umfassend und hochwertig zu behandeln. Die Umsetzung der Therapiemaßnahmen gehen mit einem hohen gesundheitlichen Nutzen und Zugewinn von mundgesundheitsbezogener sowie sozialer Lebensqualität für AI-Betroffene einher. Generell zeichnet sich anhand der Fallberichte und klinischen Studien eine Neuausrichtung zum Zeitpunkt des Beginns mit definitiven Restaurationsformen, insbesondere von keramischen Kronenversorgungen ab. Morphologische Studien zur Dentinstruktur von AI-betroffenen Zähnen unterstützen einen solchen Therapieansatz, da das Risiko präparationsbedingter Pulpaschädigungen aufgrund des vorliegenden hypermineralisierten Dentins deutlich reduziert sein dürfte. Weiterhin ist es inzwischen möglich, den Substanzabtrag für vollkeramische Restaurationen deutlich zu reduzieren. Mit einem solchen Minimalabtrag kann die verbliebene Zahnhartsubstanz einen ausreichenden Abstand zum Pulpencavum gewährleisten. Ein weiteres Argument für die Präferenz der inirekten Versorgung gegenüber der alternativen direkten Restauration ist der verminderte Haftverbund zwischen dem Composit und dem sklerotisch hypermineralisierten Dentin bei von AI betroffenen Zähnen [Epasinghe & Yiu 2017] im Rahmen der Adhäsivtechnik, wobei die partiell obliterierten und lumenreduzierten Dentintubuli das Ausbilden der Tags einschränken. Insofern sollte nach erfolgter Bisslageumstellung der bedarfsgerechten Versorgung von AI-betroffenen Zähnen mit indirekten Einzelzahnkronen im jugendlich-bleibenden Gebiss frühzeitig der Vorzug eingeräumt werden. Grundsätzlich ist dabei dem Therapiekonzept der Full-Mouth-Rehabilitation zu folgen, was wiederum Bestandteil einer langfristig ausgerichteten interdisziplinären Betreuungsstrategie sein sollte.

Darlegung der Evidenzgrundlage: Bei den betrachteten Behandlungsmaßnahmen handelt es sich um etablierte und anerkannte zahnärztliche Therapiemaßnahmen (siehe Kapitel 3). Für die spezifische Nutzung bei AI-Betroffenen liegen klinische Studien (Tabelle 53) und Fallberichte mit unterschiedlichen Beobachtungszeiten vor. In den Fallberichten variieren die Anzahl der berichteten Versorgungen und die Evidenzqualität nach GRADE. Die Evidenzqualität der Fallberichte über die direkten Restaurationen wurde als niedrig und die über die indirekten Restaurationen als moderat eingestuft – auch vor dem Hintergrund, dass die die Anzahl der berichteten indirekten Versorgungen (N=1195) deutlich höher liegt als die der direkten Versorgungen (N=346). Alle anderen Versorgungsformen weisen eine niedrige bzw. sehr niedrige Evidenzqualität auf. Das Verzerrungsrisiko (RoB) der klinischen Studien wurde nach SIGN als moderat bewertet (Abbildung 26). Systematische Übersichtsarbeiten bzw. Meta-Analysen lagen nicht vor.

18. Evidenzbasierte Empfehlung (2024 neu)	
Individuell gefertigte, indirekte Einzelzahnkronen sollen bevorzugt neben direkten Restaurationen zur langfristigen Herstellung von Schmerzfreiheit, Ästhetik und einer normgerechten Funktion indikationsgerecht eingesetzt werden.	**Empfehlungsgrad** ⇑⇑
Betrachteter Endpunkt/Behandlungsziel: Reduktion von Schmerz, Verbesserung/Herstellung von Lebensqualität, Ästhetik und normgerechter Funktion.	
Evidenzquellen/Literatur: • Prospektive klinische Studie: Lundgren et al. [2018], Pousette Lundgren et al. [2015], Tekce et al. [2022a], Tekce et al. [2022b] • Retrospektive klinische Studien: Ceyhan et al. [2019], Chen et al. [2013], Klink et al. [2018], Koruyucu et al. [2014], Lindunger & Smedberg [2005], Markovic et al. [2010], [2019], Pousette Lundgren & Dahllöf [2014], Tabelle 53 • Fallberichte: Tabelle 65, Tabelle 67, Tabelle 68	
Qualität der Evidenz (GRADE): Moderat ⊕⊕⊕⊖, Tabelle 66, Tabelle 69	
Abstimmungsergebnis: 22x Zustimmung/ 2x Ablehnung/ 3x Enthaltung 92 % Konsensstärke (ohne Enthaltungen)	**Konsens**

19. Evidenzbasierte Empfehlung (2024 neu)	
Individuell gefertigte, indirekte Einzelzahnkronen sollen *bereits frühzeitig* im jugendlich-bleibenden Gebiss nach Zahndurchbruch und bedarfsgerechter Bisslageumstellung zur Herstellung von Schmerzfreiheit, Ästhetik und normgerechter Funktion erfolgen. Dies ist Bestandteil einer langfristig ausgerichteten interdisziplinären Betreuungsstrategie.	**Empfehlungsgrad** ⇑⇑
Betrachteter Endpunkt/Behandlungsziel: Reduktion von Schmerz, Verbesserung von Lebensqualität, Ästhetik und einer normgerechten Funktion.	
Evidenzquellen/Literatur: • Prospektive klinische Studien: Lundgren et al. [2018], Pousette Lundgren et al. [2015] • Retrospektive klinische Studien: Ceyhan et al. [2019], Chen et al. [2013], Klink et al. [2018], Koruyucu et al. [2014], Lindunger & Smedberg [2005], Markovic et al. [2010], [2019], Pousette Lundgren & Dahllöf [2014], Tabelle 53 • Fallberichte: Tabelle 67, Tabelle 68	
Qualität der Evidenz (GRADE): Niedrig ⊕⊕⊖⊖, Tabelle 69	
Abstimmungsergebnis: 21x Zustimmung/ 6x Ablehnung/ 1x Enthaltung 78 % Konsensstärke (ohne Enthaltungen)	**Konsens**

20. Evidenzbasierte Empfehlung (2024 neu)	
Die definitive Versorgung soll beginnend im jugendlich-bleibenden Gebiss mit dem Therapiekonzept der Full-Mouth-Rehabilitation umgesetzt werden.	**Empfehlungsgrad** ⇑⇑
Betrachteter Endpunkt/Behandlungsziel: Herstellung von Schmerzfreiheit, Ästhetik und einer normgerechten Funktion.	
Evidenzquellen/Literatur: • Prospektive klinische Studien: Lundgren et al. [2018], Pousette Lundgren et al. [2015], Tekce et al. [2022a], Tekce et al. [2022b] • Retrospektive klinische Studien: Klink et al. [2018], Lindunger & Smedberg [2005], Ohrvic & Hjortsjö [2019], Pousette Lundgren & Dahllöf [2014], Tabelle 53 • Fallberichte: Tabelle 71, Tabelle 79	
Qualität der Evidenz (GRADE): Niedrig ⊕⊕⊖⊖, Tabelle 72, Tabelle 80	
Abstimmungsergebnis: 24x Zustimmung/ 1x Ablehnung/ Keine Enthaltung 96 % Konsensstärke	**Starker Konsens**

6.7.7 Zahnärztliche Therapie der AI im bleibenden Gebiss (Erwachsene)

Das folgende Kapitel adressiert die zahnärztliche Versorgung von AI-betroffenen Erwachsenen aus der Fallberichten und -serien. Die altersgruppen-spezifische Schlüsselfrage lautet daher:

„Welche zahnärztlichen Versorgungsformen sollen Bestandteil einer indikationsgerechten und langfristig erfolgversprechenden Therapie von Kindern (<12. Lebensjahr) mit einer Amelogenesis imperfecta sein?“

In der Altersgruppe der Erwachsenen wurden 42 Fallberichte identifiziert, von denen 28 eine Nachbeobachtungszeit zwischen 3 und 96 Monaten berichten (Tabelle 73). Fallserien liegen hingegen keine vor.

Tabelle 73 Übersicht zu den inkludierten Fallberichten und -serien, die zahnärztliche Versorgungen bei AI-betroffenen Erwachsenen (>20. Lebensjahr) beschrieben.

Studientyp	Nachbeobachtung	Anzahl (N)
Fallberichte (N=43)	Ja	29
	Nein	14
Fallserien (N=0)	Ja	0
	Nein	0

Fallbericht – Darstellung von 1 bis 3 Betroffenen, Fallserie - Darstellung von >3 Betroffenen

6.7.7.1 Keine restaurative Intervention

Im Rahmen der systematischen Literaturrecherche wurden für die Altersgruppe der Erwachsenen keine Fallberichte oder -serien dokumentiert, die ausschließlich eine Verlaufsbeobachtung ohne restaurative Therapie beschreiben. Generell dürfte jedoch ein abwartendes regelmäßiges Monitoring ohne restaurative Interventionen lediglich auf Einzelfälle bei AI-betroffenen Erwachsenen begrenzt sein, da aufgrund der klinischen Symptomatik und ästhetischen Beeinträchtigung der Behandlungswunsch nach einer definitiven Versorgung seitens der Betroffenen besteht (siehe Kapitel 6.8, Tabelle 82). Am ehesten könnte dies beim Vorliegen einer hypoplastischen AI ohne weitere Nebenbefunde (z. B. Zahn- und Kieferfehlstellungen) der Fall sein.

Indikationen für ein abwartendes Monitoring ohne restaurative Intervention bei AI-Betroffenen in der bleibenden Dentition (Erwachsene >20Jahre):

- Keine Hypersensibilitäten und Schmerzen
- Keine sozial beeinträchtigende Ästhetik
- Geringe Ausprägung der Zahnhartsubstanzdefekte
- Keine Funktionsverluste bzw. -einschränkungen
- Normgerechte, alterstypische Kaufunktion und Okklusion

6.7.7.2 Konfektionierte Kronen

Für die Versorgungsform der konfektionierten Krone (Edelstahlkrone, Polykarbonat-Krone) von AI-Zähnen wurden in der Altersgruppe der Erwachsenen im Rahmen der systematischen Literaturrecherche weder Fallberichte und -serien noch wissenschaftlichen Studien aufgefunden.

6.7.7.3 Direkte Restaurationen

Direkte Restaurationsformen bzw. Füllungen stellen bei Erwachsenen (>20. Lebensjahr) eine anerkannte und evidenzbasierte Versorgungsform dar (siehe Kapitel 3.5). Die recherchierten Fallberichte zeigen, dass bei AI-Betroffenen mit verschiedenen Materialien direkte Restaurationen sowohl an Seiten- als auch an Frontzähnen durchgeführt wurden (Tabelle 74). Das beschriebene Indikationsspektrum reichte von der Wiederherstellung der Zahnform und Ästhetik infolge AI-assoziierter Zahnhartsubstanzverluste bzw. Abnutzungen an Front- und Seitenzähnen bis hin zur Fertigung von Aufbaufüllungen im Rahmen präprothetischer Vorbehandlung. Bei den verwendeten Materialien dominieren bei den Seitenzähnen adhäsiv befestigte Kunststoffe, während an den Frontzähnen vorrangig die Verwendung von Komposit-Veneers berichtet werden. Die Versorgung mit Amalgam und Glasionomerzement wurde in keinem Fallbericht verwandt. Die längste Verlaufsbeobachtung lag bei Komposit-Restaurationen von Seitenzähnen bei 24 Monaten und bei Komposit-Veneers bei 60 Monaten (Tabelle 74).

Indikationen für direkte Restaurationen (Füllungstherapie) bei AI-Betroffenen in der bleibenden Dentition (Erwachsene >20Jahre):

- Hypersensibilitäten und Schmerzen
- Schmelzdefekte
- Schmelzabbrüche mit Dentinexposition
- Moderate Dentinexposition mit geringen Zahnhartsubstanzverlusten

Tabelle 74 Fallberichte, die direkte Restaurationsformen (Füllungstherapie) bei Erwachsenen (>20. Lebensjahr) mit einer Amelogenesis imperfecta in der bleibenden Dentition beschrieben.

Direkte Restauration		Referenzen
Amalgam	Seitenzähne	-
Komposit	Seitenzähne (N=4)	Ozturk et al. [2004]*, Akin et al. [2007][12Mon], Miloglu et al. [2009][12Mon], Roma et al. [2021][24Mon],
	Frontzähne (N=1)	Miloglu et al. [2009][12Mon]
Komposit-Veneers	Seitenzähne (N=1)	Gerdolle et al. [2015][60Mon]
	Frontzähne (N=4)	Brignall et al. [2011]*, Gerdolle et al. [2015][60Mon], Naik und Bansal [2018][36Mon], Rizzo et al. [2019][24Mon]
Glasionomerzement	Seitenzähne	-

Angaben zur Verlaufsbeobachtung: *keine Angabe

6.7.7.4 Indirekte Restaurationen

Indirekte Restaurationen an bleibenden Zähnen stellen eine anerkannte, evidenzbasierte, langfristige Versorgungsform an bleibenden Zähnen dar (siehe Kapitel 3.6). Im Rahmen der systematischen Literaturrecherche wurden 39 Fallberichte identifiziert, die über indirekte definitive Restaurationsformen bei Erwachsenen (>20 Jahre) von Seitenzähnen berichteten (Tabelle 32). Die definitive Versorgung von Frontzähnen wurde in 44 Fallberichte dokumentiert (Tabelle 33). Bei den Seitenzähnen dominierte die Versorgung mit Metallkeramik (25 Fallberichte) mit der längsten Verlaufsbeobachtung von 264 Monaten. Über den Einsatz von vollkeramischen Restaurationen bei der Versorgung von AI-betroffenen Seitenzähnen berichteten 13 Fallberichte mit der längsten Beobachtungszeit von 96 Monaten (Tabelle 75). In einem Fallbericht wurde die Eingliederung von Komposit-Kronen mit der CAD/CAM-Technik mit einer Verlaufsbeobachtung von 6 Monaten dargestellt [Saeidi Pour 2015]. Mit einer Verlaufsbeobachtungszeit zwischen 6 und 36 Monaten fanden Goldkronen im Molarenbereich in 2 Fallberichten ihren Einsatz [Chan et al. 2011, Ergun et al. 2018]. Bei den indirekt gefertigten Einzelzahnrestaurationen an AI-betroffenen Frontzähnen dominierte in 23 Fallberichten die Metallkeramik, gefolgt von Versorgungen mit Vollkeramik-Kronen in 13 Fallberichten und Vollkeramik-Veneers in 10 Fallberichte (Tabelle 76). Die längste Nachbeobachtungszeit betrug bei den Metallkeramik-Kronen 264 Monate [Mathews et al. 2021], bei den Vollkeramik-Kronen 96 Monate [Bernal et al. 2022] und bei den Vollkeramik-Veneers 72 Monate [Yip und Smales 2003].

Indikationen für indirekte Restaurationen an Seitenzähnen bei AI-Betroffenen in der bleibenden Dentition (Erwachsene >20Jahre):

- Hypersensibilitäten/Schmerzen
- Schmelzdefekte
- Ausgeprägte Schmelzabbrüche mit Dentinexposition
- Mehrflächige und ausgeprägte Dentinexposition mit Zahnhartsubstanzverlust
- Bisssenkung
- Herstellung einer stabilen Okklusion

Indikationen für indirekte Restaurationen an Frontzähnen bei AI-Betroffenen in der bleibenden Dentition (Erwachsene >20Jahre):

- Hypersensibilitäten/Schmerzen
- Ästhetik im Frontzahnbereich
- Schmelzdefekte
- Ausgeprägte Schmelzabbrüche mit Dentinexposition
- Ausgeprägte Dentinexposition mit Zahnhartsubstanzverlust
- Vermeidung eines weiteren Zahnhartsubstanzverlustes

Tabelle 75 Fallberichte, die über indirekt gefertigte Einzelzahnkronen an AI-Zähnen im Seitenzahnbereich bei Erwachsenen (>20. Lebensjahr) berichten.

Einzelzahnkronen an Seitenzähnen	Referenzen
Komposit (N=1)	Saeidi Pour [2015][6Mon (CAD/CAM)]
Metallkronen mit Kunststoffverblendung	-
Metallkeramik (N=25)	Akin et al. [2007][12Mon], Al-Salehi et al. [2007][36Mon], Arshad et al. [2019][60Mon], Canger et al. [2010][6Mon], Doruk et al. [2011]*, Ergun et al. [2018][36Mon], Ertas et al. [2020][12Mon], Farao und Roomaney [2022]*, Gokce et al. [2007]*, Kumar & Gupta [2009]*, Khodaeian et al. [2012][36Mon], Labidi [et al.2020][60Mon], Mathews et al. [2021][264Mon], Mete et al. [2012][3Mon], Miloglu et al. [2009][12Mon], Mori et al. [2019][96Mon], Naik und Bansal et al. [2018][36Mon], Ozturk et al. [2004]*, Patil & Patil [2014][12Mon], Rajesch et al. [2014]*, Ranganath et al. [2010]*, Roma [2021][24Mon], Sharma et al. [2021]*, Sholapurkar et al. [2008][12Mon], Sreedevi et al. [2014][96Mon], Toksavul et al. [2004][24Mon], Yip und Smales [2003][72Mon]
Vollkeramik (N=13)	Al-Salehi et al. [2007][36Mon], Bernal et al. [2022][96Mon], Chan et al. [2011][6Mon], Dardawal et al. [2022][18Mon], Hahnel et al. [2014]*, Harryparsad et al. [2013]*, Leevaloj et al. [2017][60Mon], Leung et al. [2018]*, Mascarell et al. [2022][12Mon], Nazeer et al. [2020]*, Tang et al. [2020][24Mon],Tunkiwala &Vazifdar [2014]*, Yilmaz et al. [2014][12Mon]

Angaben zur Verlaufsbeobachtung: * keine Angabe

Tabelle 76 Fallberichte, die über indirekt gefertigte Einzelzahnkronen an AI-Zähnen im Frontzahnbereich bei Erwachsenen (>20. Lebensjahr) berichten.

Einzelzahnkronen an Frontzähnen	Referenzen
Komposit (Veneer) (N=1)	Yip & Smales [2003][72Mo]
Metallkeramik (N=23)	Canger et al. [2010][6Mon], Doruk et al. [2011]*, Ergun et al. [2018][36Mon], Ertas et al. [2020][12Mon], Farao und Roomaney [2022]*, Gokce et al. [2007]*, Khodaeian et al. [2012][36Mon], Kumar & Gupta [2009]*, Labidi et al. [2020][60Mon], Mathews et al. [2021][264Mon], Mete et al. [2012][3Mon], Miloglu et al. [2009][12Mon], Mori et al. [2019][96Mon], Naik & Bansal [2018][36Mon], Patil & Patil [2014][12Mon], Rajesch et al. [2014]*, Ranganath et al. [2010]*, Roma et al. [2021][24Mon], Sharma et al. [2021]*, Sholapurkar et al. [2008][12Mon], Sreedevi et al. [2014][96Mon], Toksavul et al. [2004][24Mon], Yip und Smales [2003][72Mon]
Vollkeramik (Veneer) (N=10)	Arshad et al. [2019][60Mon], Büchi et al. [2014][18Mon], Farao & Roomaney [2022]*, Gerdolle et al. [2015][60Mon], Khodaeian et al. [2012][36Mon], Leevaloj et al. [2017][60Mon], Leung et al. [2018]*, Ozturk et al. [2004]*, Saeidi Pour et al. [2015][6Mon], Yip & Smales [2003][72Mon]
Vollkeramik (Kronen) (N=13)	Akin et al. [2007][12Mon], Al-Salehi et al. [2007][36Mon], Bernal et al. [2022][96Mon], Chan et al. [2011][6Mon], Dardawal et al. [2022][18Mon], Hahnel et al. [2014]*, Harryparsad et al. [2013]*, Leung et al. [2018]*, Mascarell et al. [2022][12Mon], Nazeer et al. [2020]*, Tang [et al.2020][24Mon], Tunkiwala & Vazifdar [2014)*, Yilmaz et al. [2014][12Mon]

Angaben zur Verlaufsbeobachtung: * keine Angabe

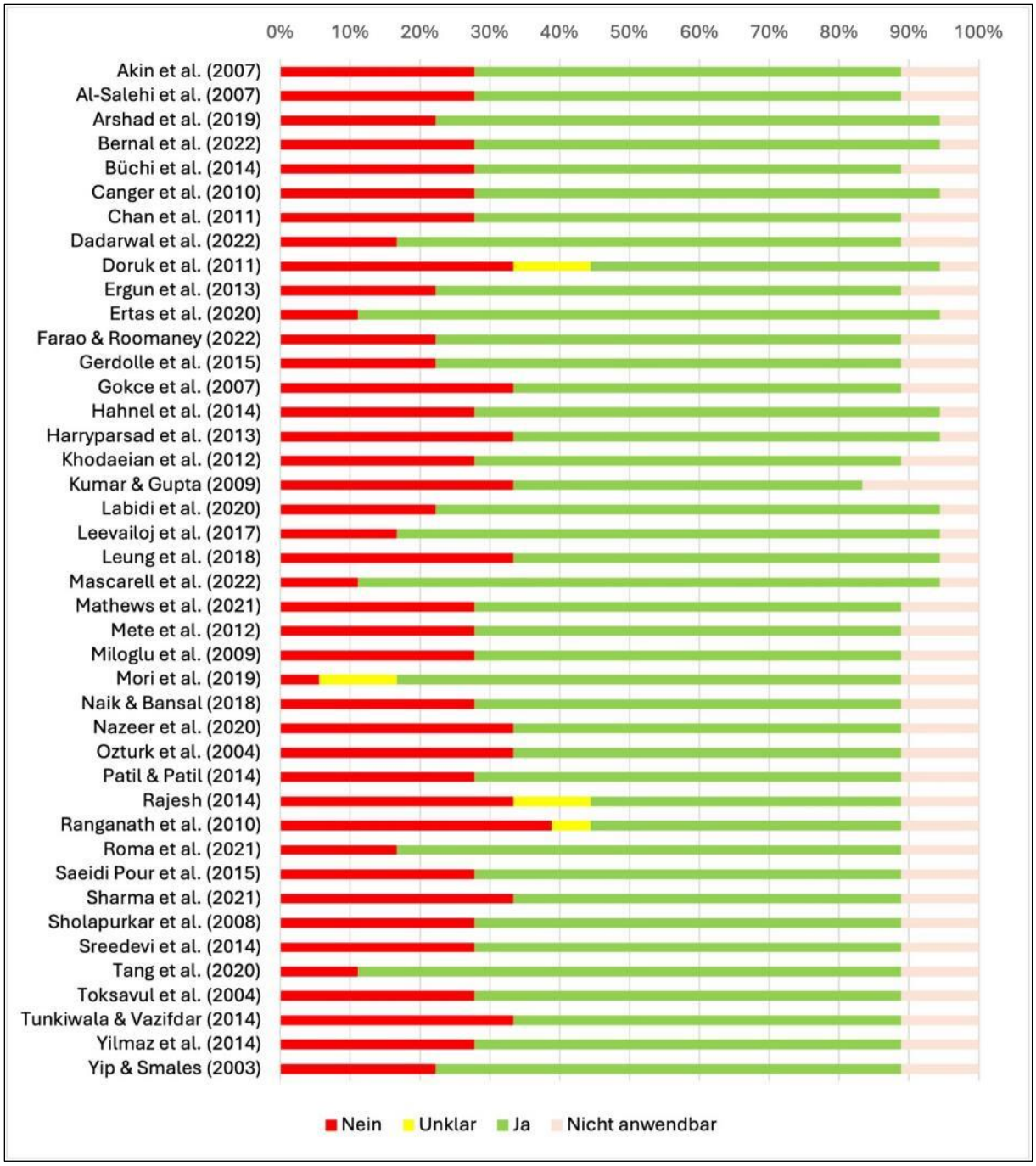

Abbildung 34 Einschätzung des Verzerrungsrisikos (engl.: Risk of Bias, RoB) für Fallberichte, welche indirekt gefertigte Einzelzahnkronen an AI-Zähnen bei Erwachsenen (>20. Lebensjahr) beschrieben.

Tabelle 77 Evidenztabelle zum Einsatz von indirekten Restaurationen bei AI-Betroffenen (>20. Lebensjahr).

Versorgungsform:		**Indirekte Restauration**												
Betrachteter Endpunkt:		**Wiederherstellung der Zahnform/-funktion**												
Bewertung:		**Zusammenfassung der Ergebnisse**					**Klinische Relevanz**		**Qualitätseinschätzung nach GRADE**					
Dentition	Versorgungsform/ Typ	Design	N Studien	N Patienten	N Versorgungen	Beobachtungszeit (Monate)	Klinische Relevanz[1]	Evidenz als Standardversorgung	Verzerrungsrisiko[2]	Inkonsistenz[2]	Indirektheit[2]	Ungenauigkeit[2]	Publikationsbias[3]	**Evidenzqualität**
Zweite	Front- und Seitenzähne	(R)CT	3	18	278	24-171	Essentiell	Kapitel 3.6, Tabelle 6	Moderat (SIGN) Abbildung 26	n.a.	Moderat	Niedrig	Unentdeckt	**Moderat** ⊕⊕⊕⊖
	Seitenzähne	CS	-	-	-	-			-	-	-	-	-	
		CR	38	40	547	0-264			Moderat Abbildung 34	n.a.	Moderat	Niedrig	Unentdeckt	
	Frontzähne	CS	-	-	-	-			-	-	-	-	-	
		CR	40	42	481	0-264			Moderat Abbildung 34	n.a.	Moderat	Niedrig	Unentdeckt	

[1]begrenzte Bedeutung/ wichtig/ essentiell, [2]niedrig/ moderat/ hoch/ n.a. (nicht anwendbar), [3]unentdeckt/ stark vermutet

6.7.7.5 Kompensation von Zahnverlusten

Insgesamt wurden 6 Fallberichte, die Zahnverluste von AI-betroffenen Zähnen und deren Folgebehandlungen darstellten, dokumentiert (Tabelle 78). Diese umfassten die Lückenversorgung mit temporären [Labidi et al. 2020] und definitiven herausnehmbaren [Patil und Patil 2014] Versorgungen. In 4 Fallberichten wurde der Zahnverlust mit Implantat-getragenem Zahnersatz kompensiert (Tabelle 78), wobei die längste Verlaufsbeobachtung 96 Monaten betrug.

Tabelle 78 Fallberichte, die Folgebehandlungen aufgrund von Zahnverlusten bei AI-Betroffenen (>20. Lebensjahr) in der bleibenden Dentition beschrieben.

Folgetherapie nach Zahnverlust	Referenzen
Temporäre herausnehmbare Versorgung	Labidi et al. [2020][60Mno]
Definitive herausnehmbare Versorgung	Patil und Patil [2014][12Mon]
Implantat-getragener Zahnersatz	Arshad et al. [2019][60Mon], Bernal et al. [2022][96Mon], Harryparsad et al. [2013]*, Yip und Smales [2003][72Mon]

Angaben zur Verlaufsbeobachtung: *Keine Angabe

6.7.7.6 Weitere zahnärztliche Versorgungsformen

In zahlreichen Fallberichten wurde über weitere zahnärztliche Maßnahmen berichtet, die bei der Versorgung von AI-Betroffenen Erwachsenen durchgeführt und damit bedeutsam sind (Tabelle 79). Dabei ist anzumerken, dass es aufgrund der komplexen klinischen Symptomatik des Erkrankungsbildes Mehrfachnennungen bei den einzelnen Therapiemaßnahmen gibt. Die vollständige Versorgung der AI-betroffenen Dentition in Form der Full-Mouth-Rehabilitation wurde in insgesamt 34 Fallberichten dargestellt. Dies entspricht einem erwartbaren Vorgehen im Fall von generalisierten Befunden. Die berichtete Verlaufsbeobachtung belief sich auf maximal 96 Monate (Tabelle 79). Die Notwendigkeit von chirurgischen Maßnahmen wurde in 18 Fallberichten dokumentiert, wobei diese in 16 Fällen eine Kronenverlängerung betraf (Tabelle 79). Weiterhin wurde die Notwendigkeit von Bisshebungen in 21 Fallberichten, und von endodontischen Maßnahmen in 16 Fallberichten, dokumentiert. Die Durchführung einer erforderlichen kieferorthopädischen Behandlung wurde in 7 Fallberichten beschrieben. Die Therapie unter Einbeziehung digitaler Fertigungstechnologien (CAD/CAM) wurde in 6 Fallberichten dargestellt. Die Behandlung in Sedierung bzw. Allgemeinanästhesie wurde in 5 Fallberichten ausgeführt (Tabelle 79).

Tabelle 79 Fallberichte, die weitere zahnärztliche Versorgungsformen und Versorgungsaspekte bei AI-betroffenen Erwachsenen (>20. Lebensjahr) beschrieben.

Weitere Versorgungsformen	Referenzen
Kieferorthopädie (N=7)	Doruk et al. [2011]*, Hahnel et al. [2014]*, Khodaeian et al. [2012][36Mon], Kumar & Gupta [2009]*, Leung et al. [2018]*, Ozturk et al. [2004]*, Yilmaz et al. [2014][12Mon]
Kieferorthopädie und Chirurgie (Oralchirurgie und/oder Mund-, Kiefer-, Gesichtschirurgie) (N=4)	Arshad et al. [2019][60Mon], Ertas et al. [2020][12Mon], Labidi et al. [2020][60Mon], Mori et al. [2019][96Mon]
Chirurgie (Oralchirurgie und/oder Mund-, Kiefer-, Gesichtschirurgie) (N=18)	Akin et al. [2007][12Mon], Arshad et al. [2019][60Mon,], Bernal et al. [2022][96Mon], Dardawal et al. [2022][18Mon], Gerdolle et al. [2015][60Mon], Harryparsad et al. [2013]*, Khodaeian et al. [2012][36Mon], Mete et al. [2012][3Mon], Naik und Bansal [2018][36Mon], Nazeer et al. [2020]*, Patil und Patil [2014][12Mon], Ranganath et al. [2010]*, Sharma et al. [2021]*, Sreedevi et al. [2014][96Mon], Toksavul et al. [2004][24Mon], Tunkiwala & Vazifdar [2014)*, Yilmaz et al. [2014][12Mon], Yip und Smales [2003][72Mon)]
Full-Mouth-Rehabilitation (N=34)	Akin et al. [2007][12Mon], Arshad et al. [2019][60Mon], Bernal et al. [2022][96Mon], Canger et al. [2010][6Mon], Chan et al. [2011][6Mon], Dardawal et al. [2022][18Mon], Doruk [2011]*, Ertas et al. [2020][12Mon], Farao und Roomaney [2022]*, Gerdolle et al. [2015][60Mon], Gokce et al. [2007]*, Hahnel et al. [2014]*, Harryparsad et al. [2013]*, Kumar & Gupta [2009]*, Labidi et al. [2020][60Mon], Leevaloj et al. [2017][60Mon], Leung et al. [2018]*, Mascarell et al. [2022][12Mon], Mathews et al. [2021][264Mon], Mete et al. [2012][3Mon], Mori et al. [2019][96Mon], Naik & Bansal [2018][36Mon], Nazeer et al. [2020]*, Patil und Patil [2014][12Mon], Rajesch et al. [2014]*, Roma et al. [2021][24Mon], Saeidi Pour et al. [2015][6Mon], Sharma et al. [2021]*, Sholapurkar et al. [2008][12Mon], Sreedevi et al. [2014][96Mon], Tang et al. [2020][24Mon], Toksavul et al. [2004][24Mon], Tunkiwala und Vazifdar [2014)*, Yilmaz et al. [2014][12Mon]
Bisshebung (N=21)	Al-Salehi et al. [2007][36Mon], Canger et al. [2010][6Mon], Chan et al. [2011][6Mon], Ergun et al. [2018][36Mon], Farao und Roomaney [2022]*, Dardawal et al. [2022][18Mon], Gerdolle et al. [2015][60Mon], Harryparsad et al. [2013]*, Kumar und Gupta [2009]*, Labidi et al. [2020][60Mon], Mascarell et al. [2022][12Mon], Mete et al. [2012][3Mon], Patil und Patil [2014][12Mon], Rajesch et al. [2014]*, Saeidi Pour et al. [2015][6Mon], Sharma et al. [2021]*, Sholapurkar et al. [2008][12Mon], Sreedevi et al. [2014][96Mon], Tang et al. [2020][24Mon], Tunkiwala & Vazifdar [2014)*, Yip und Smales [2003][72Mon]
Reparatur (N=1)	Bernal et al. [2022][96Mon]
Endodontische Maßnahmen (N=16)	Arshad et al. [2019][60Mon], Bernal et al. [2022][96Mon], Doruk et al. [2011]*, Mete et al. [2012][3Mon], Mori et al. [2019][96Mon], Naik und Bansal [2018][36Mon], Nazeer et al. [2020]*, Patil und Patil [2014][12Mon], Rajesch et al. [2014]*, Ranganath et al. [2010]*, Roma et al. [2021][24Mon], Sholapurkar et al. [2008][12Mon], Sreedevi et al. [2014][96Mon], Tang et al. [2020][24Mon], Toksavul et al. [2004][24Mon], Yip und Smales [2003][72Mon]
Versorgungen unter Einbeziehung digitaler Fertigungstechnologien (CAD/CAM)	Arshad et al. [2019][60Mon], Bernal et al. [2022][96Mon], Dardawal et al. [2022][18Mon], Hahnel et al. [2014]*, Saeidi Pour et al. [2015][6Mon], Tang et al. [2020][24Mon]

(N=6)	
Sedierung/Allgemeinanästhesie (N=5)	Arshad et al. [2019][60Mon], Ertas et al. [2020][12Mon], Harryparsad et al. [2013]*, Labidi et al. [2020][60Mon], Mori et al. [2019][96Mon]

Angaben zur Verlaufsbeobachtung: *Keine Angabe

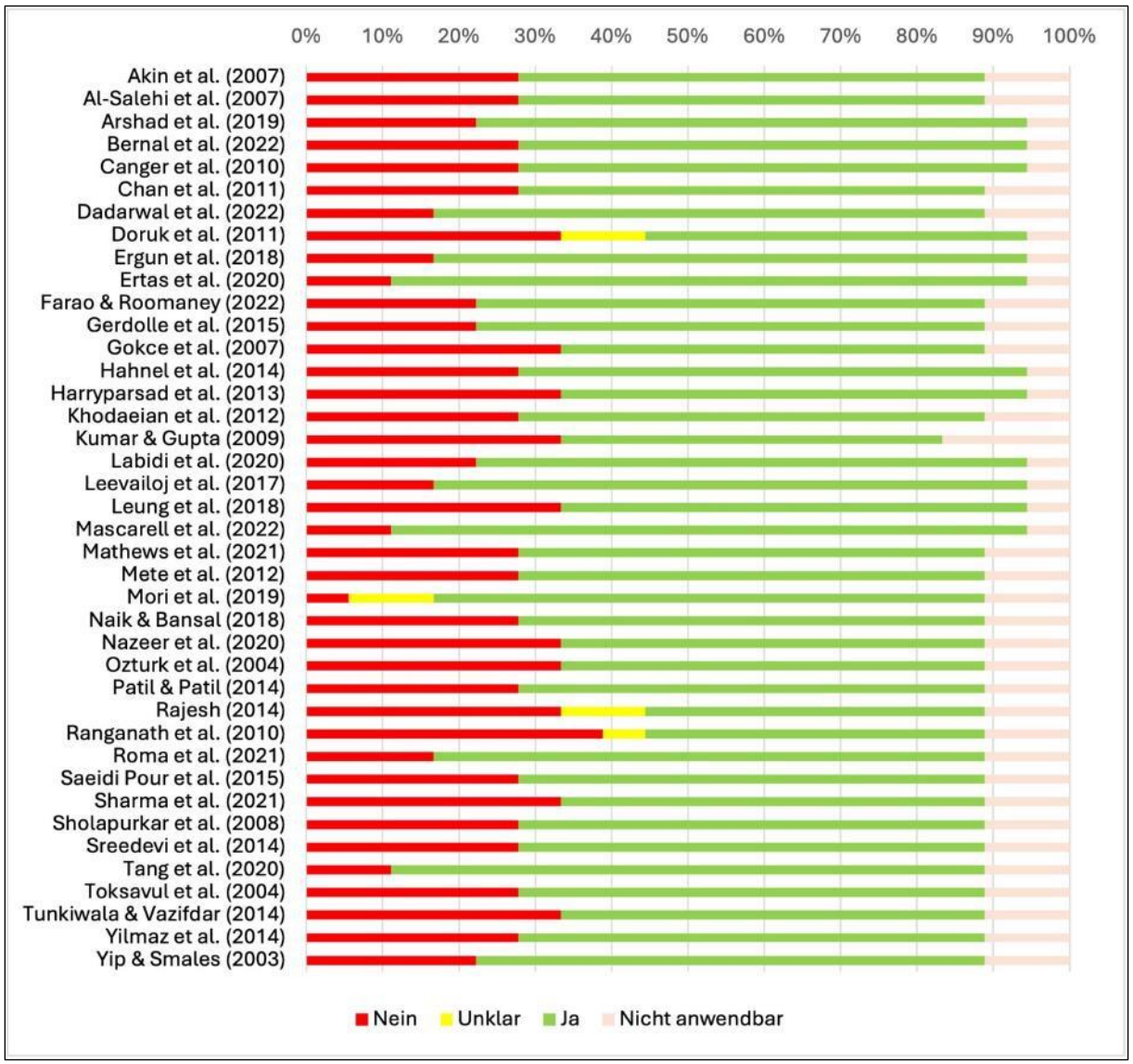

Abbildung 35 Einschätzung des Verzerrungsrisikos (engl.: Risk of Bias, RoB) für Fallberichte, welche Begleitbehandlungen an AI-Zähnen bei Erwachsenen (>20. Lebensjahr) beschrieben.

Tabelle 80 Evidenztabelle zu Begleitbehandlungen bei AI-Betroffenen (>20. Lebensjahr).

Versorgungsform:	**Begleitbehandlungen**												
Betrachteter Endpunkt:	**Verbesserung der Zahnstellung, Kieferrelation und Wachstumsunterstützung**												
Bewertung:	**Zusammenfassung der Ergebnisse**					**Klinische Relevanz**		**Qualitätseinschätzung nach GRADE**					
Dentition	Versorgungsform/ Typ	Design	N Studien	N Patienten	N Versorgungen	Beobachtungszeit (Monate)	Klinische Relevanz[1]	Evidenz als Standardversorgung	Verzerrungsrisiko[2]	Inkonsistenz[2]	Indirektheit[2]	Ungenauigkeit[2]	Publikationsbias[3]	**Evidenzqualität**
Zweite	Kieferorthopädie	(R)CT	-	-	-	-	-	Kapitel 3.1, 3.12; Tabelle 12	-	-	-	-	-	**Sehr niedrig** ⊕⊖⊖⊖
		CS	-	-	-	-	-		-	-	-	-	-	
		CR	7	7	7	0-36	Wichtig		Moderat Abbildung 35	n.a.	Hoch	Hoch	Unentdeckt	
	Kieferorthopädie und Chirurgie (Oralchirurgie und/oder Mund-, Kiefer-, Gesichtschirurgie)	(R)CT	-	-	-	-	-		-	-	-	-	-	
		CS	-	-	-	-	-		-	-	-	-	-	
		CR	4	4	4	12-96	wichtig		Moderat Abbildung 35	n.a.	Hoch	Hoch	Unentdeckt	
	Chirurgie (Oralchirurgie und/oder Mund-, Kiefer-, Gesichtschirurgie)	(R)CT	-	-	-	-	-		-	-	-	-	-	
		CS	-	-	-	-	-		-	-	-	-	-	
		CR	18	18	18	0-96	wichtig		Moderat Abbildung 35	n.a.	Hoch	Hoch	Unentdeckt	
	Sedierung/Allgemeinanästhesie	(R)CT	-	-	-	-	-		-	-	-	-	-	
		CS	-	-	-	-	-		-	-	-	-	-	
		CR	5	5	5	0-96	Begrenzte Bedeutung		Hoch Abbildung 35	n.a.	Hoch	Hoch	Unentdeckt	

[1]begrenzte Bedeutung/ wichtig/ essentiell, [2]niedrig/ moderat/ hoch/ n.a. (nicht anwendbar), [3]unentdeckt/ stark vermutet

Tabelle 80 Fortsetzung.

Versorgungsform:	**Begleitbehandlungen**												
Betrachteter Endpunkt:	**Verbesserung der Zahnstellung, Kieferrelation und Wachstumsunterstützung**												
Bewertung:	**Zusammenfassung der Ergebnisse**					**Klinische Relevanz**		**Qualitätseinschätzung nach GRADE**					
Dentition	Versorgungsform/ Typ	Design	N Studien	N Patienten	N Versorgungen	Beobachtungszeit (Monate)	Klinische Relevanz[1]	Evidenz als Standardversorgung	Verzerrungsrisiko[2]	Inkonsistenz[2]	Indirektheit[2]	Ungenauigkeit[2]	Publikationsbias[3]	**Evidenzqualität**
Zweite	Full-Mouth-Rehabilitation	(R)CT	3	18	23	24-171	Wichtig	Kapitel 3.7, 3.6, 3.8, 3.10; Tabelle 6, Tabelle 7, Tabelle 8, Tabelle 10	Moderat (SIGN) Abbildung 26	n.a.	Moderat	Moderat	Unentdeckt	Full-Mouth-Rehabilitation: **Niedrig** ⊕⊕⊖⊖ Bisshebung, Reparatur, Endodontie, digitale Fertigungstechnologien: **Sehr niedrig** ⊕⊖⊖⊖
		CS	-	-	-	-	-		-	-	-	-	-	
		CR	34	36	36	0-264	Wichtig		Moderat Abbildung 35	n.a.	Moderat	Moderat	Unentdeckt	
	Bisshebung	(R)CT	-	-	-	-	-		-	-	-	-	-	
		CS	-	-	-	-	-		-	-	-	-	-	
		CR	21	21	21	0-96	Wichtig		Moderat Abbildung 35	n.a.	Hoch	Hoch	Unentdeckt	
	Reparatur	(R)CT	-	-	-	-	-		-	-	-	-	-	
		CS	-	-	-	-	-		-	-	-	-	-	
		CR	1	1	1	96	Wichtig		Hoch Abbildung 35	n.a.	Hoch	Hoch	Unentdeckt	
	Endodontische Maßnahmen	(R)CT	-	-	-	-	-		-	-	-	-	-	
		CS	-	-	-	-	-		-	-	-	-	-	
		CR	16	16	111	0-96	Wichtig		Moderat Abbildung 35	n.a.	Hoch	Moderat	Unentdeckt	
	Versorgungen unter Einbeziehung digitaler Fertigungstechnologien	(R)CT	-	-	-	-	-		-	-	-	-	-	
		CS	-	-	-	-	-		-	-	-	-	-	
		CR	6	6	6	0-96	Begrenzte Bedeutung		Hoch Abbildung 35	n.a.	Hoch	Hoch	Unentdeckt	

[1]begrenzte Bedeutung/ wichtig/ essentiell, [2]niedrig/ moderat/ hoch/ n.a. (nicht anwendbar), [3]unentdeckt/ stark vermutet

6.7.8 Handlungsempfehlungen zur zahnärztlichen Versorgung von AI-Betroffenen im bleibenden Gebiss (Erwachsene über 20 Jahre)

Begründung des Empfehlungsgrades mit Darlegung der Abwägung von Nutzen und Schaden der Intervention: Unter Berücksichtigung des jeweiligen Indikationsspektrums sind die genannten Therapiemaßnahmen in der Lage, AI-assoziierte Schmerzen und Hypersensibilitäten, Beeinträchtigungen der Ästhetik sowie Funktionseinschränkungen in Folge von Zahnhartsubstanzdefekten umfassend und nachhaltig zu behandeln. Dies signalisiert einen hohen gesundheitlichen Nutzen und Zugewinn von mundgesundheitsbezogener sowie sozialer Lebensqualität für AI-Betroffene.

Darlegung der Evidenzgrundlage: Bei den betrachteten Behandlungsmaßnahmen handelt es sich um etablierte und anerkannte zahnärztliche Therapiemaßnahmen (siehe Kapitel 3). Für die spezifische Nutzung bei AI-Betroffenen liegen vorrangig Fallberichte über indirekte Versorgungsformen vor, mit unterschiedlich langen Beobachtungszeiten vor. Insgesamt wurden in den Fallberichten 1028 indirekte Versorgungen beschrieben, davon 547 an den Seitenzähnen und 481 an den Frontzähnen. Einige Berichte können als Langzeitbeobachtungen betrachtet werden, da eine Nachbeobachtungszeit von 60 bis 264 Monaten erreicht wird. Die Evidenzqualität der Fallbericht über indirekte Restaurationen im Front- und Seitenzahngebiet wurde nach GRADE als moderat eingestuft. Die Evidenzqualität für die Begleittherapien hingegen als sehr niedrig. Für die Full-Mouth-Rehabilitation wurde das Evidenzniveau als niedrig beurteilt. Neben den Fallberichten liegen Studienergebnisse zu 278 indirekten Restaurationen an von AI betroffenen Zähnen aus drei Publikationen vor [Klink et al. 2018, Lindunger & Smedberg 2005, Pousette Lundgren und Dahllöf 2014]. Das Verzerrungsrisiko (RoB) der klinischen Studien wurde nach SIGN als moderat (Abbildung 26) eingestuft. Systematische Reviews und Meta-Analysen lagen nicht vor.

<table>
<tr><th colspan="2">21. Evidenzbasierte Empfehlung (2024 neu)</th></tr>
<tr><td rowspan="2">Definitive, individuell gefertigte, indirekte Einzelzahnkronen sollen im bleibenden Gebiss eingesetzt werden, um Schmerzfreiheit, Ästhetik und eine normgerechte Funktion herzustellen.</td><td>Empfehlungsgrad</td></tr>
<tr><td>⇑⇑</td></tr>
<tr><td colspan="2">Betrachteter Endpunkt/Behandlungsziel: Reduktion von Schmerz, Herstellung von Lebensqualität, Ästhetik und einer normgerechten Funktion.</td></tr>
<tr><td colspan="2">Evidenzquellen/Literatur:
• Retrospektive klinische Studien: Klink et al. [2018], Lindunger & Smedberg [2005], Ohrvic & Hjortsjö [2019], Pousette Lundgren & Dahllöf [2014], Tabelle 53
• Fallberichte: Tabelle 75, Tabelle 76</td></tr>
<tr><td colspan="2">Qualität der Evidenz (GRADE): Moderat ⊕⊕⊕⊖, Tabelle 77</td></tr>
<tr><td>Abstimmungsergebnis:
25x Zustimmung/ 1x Ablehnung/ Keine Enthaltung
96 % Konsensstärke</td><td>Starker Konsens</td></tr>
</table>

6.7.9 Adhäsive Befestigung zahnärztlicher Restaurationen

Im Rahmen der systematischen Literaturrecherche und -sichtung wurden 6 In-vitro-Studien identifiziert, die die Morphologie und unterschiedliche Vorgehensweisen im Behandlungsmanagement von AI-betroffenen Zähnen untersuchten (Tabelle 81). Mit Ausnahme einer Studie, die Zähne mit einer hypoplastischen AI untersuchte [Yaman et al. 2014], verwandten alle übrigen In-vitro-Untersuchungen Zähne mit einer hypomineralisierten AI (Synonym: hyopokalzifizierte AI) als Untersuchungsgegenstand. Dabei fokussierten sich drei Studien auf die Beantwortung der Frage, ob eine Deproteinisierung des Schmelzes mit Natriumhypochlorit (NaOCl) beim Vorliegen einer hypomineralisierten AI zu einer Verbesserung der adhäsiven Haftung mit Füllungsmaterialien führt [Saroglu et al. 2006, Bayrak et al. 2019] indem das Ätzmuster signifikant verbessert wird, welches für einen guten Verbund mit adhäsiv-verankerten Füllungsmaterialien erforderlich ist [Ahmed et al. 2019]. Darüber hinaus kommt eine Studie, die den Effekt der Deproteinisierung von NaOCl und Chlordioxid (ClO_2) verglich, zu dem Ergebnis, dass eine Deproteinisierung mit ClO_2 als effektive Möglichkeit zur Steigerung vom Dentinbonding an Milchzähnen mit hypomineralisierter AI betrachtet werden kann [Bayrak et al. 2019]. Im Gegensatz zu diesen positiv berichteten Effekten der Deproteinisierung mit NaOCl ermittelten Faria-e-Silva et al. [2011] keine Verbesserung der Haftfestigkeit. Weiterhin kommt eine Studie zu dem Schluss, dass eine zusätzliche Säurekonditionierung mit 37 %iger Phosphorsäure über 15 Sekunden nach der Applikation eines selbstätzenden Adhäsivs zu keiner Verbesserung der Haftfestigkeit am AI-betroffenen Dentin führt [Epasinghe und Yiu 2018]. Eine Vergleichsuntersuchung mit einem selbstätzenden Adhäsiv und einem Etch-&-Rinse-System bezüglich Zugfestigkeit am hypoplastischen AI-betroffenem Zahnschmelz ermittelte keine Unterschiede zwischen beiden Vorgehensweisen [Yaman et al. 2014].

Zusammenfassend kann aus diesen In-vitro-Studien geschlussfolgert werden, dass aufgrund der heterogenen Vorgehensweisen und der generellen Limitationen von In-vitro-Studien bislang keine robuste Empfehlung für die klinische Praxis der Versorgung von Zähnen mit einer hypomineralisierten AI mit adhäsiv verankerten Füllungsmaterialien gegeben werden kann. Mit Blick auf die klinische Praxis erscheint es bedeutsam, insbesondere hypomineralisierten/hypomaturierten/hypokalzifizierten Zahnschmelz vollständig zu entfernen, um mit dem freigelegten Dentin eine verlässliche Oberflächenstruktur zur adhäsiven Befestigung zahnärztlicher Restaurationen zu erhalten.

6.8 Mundgesundheitsbezogene Lebensqualität von AI-Betroffenen

Im Rahmen der Literaturrecherche und -sichtung wurden 7 Studien und eine systematische Übersichtsarbeit [Appelstrand et al. 2022] identifiziert, die die Ästhetik von AI-Betroffenen adressieren (Tabelle 82). Neben zwei Querschnittsstudien [Lyne et al. 2021, Pousette Lundgren et al. 2015] waren vier qualitative Studien [Alqadi und O’Connel 2018, Parekh et al. 2014, Pousette Lundgren et al. 2016, Sneller et al. 2014] von denen eine das Fokusgruppen-Design [Sneller et al. 2014] aufwies. Bei einer weiteren Studie handelte es sich um eine retrospektive Multi-Center-Studie [Lafferty et al. 2021], die die Belastungen von AI-Betroffenen im Rahmen ihrer zahnärztlichen Behandlung analysierte. Darüber hinaus wurden zwei weitere Querschnittstudien [Coffield et al. 2005, Quandalle et al. 2020] berücksichtigt, die über Befragungen von AI-betroffenen Kindern, Jugendlichen und Erwachsenen berichten.

Im Ergebnis der systematischen Übersichtsarbeit, die 12 Studien mit patienten-berichteten Ergebniserfassungen (patient-reported outcome measures – PROMs) einschloss, wird festgestellt, dass die Sorgen der Patienten hinsichtlich der Ästhetik, Hypersensibilität und

Funktion ihrer Zähne einen wesentlichen Einfluss auf ihr Wohlbefinden und soziale Interaktionen im täglichen Leben haben [Appelstrand et al. 2022]. Besonders herausgestellt wird die Bedeutung einer frühzeitigen zahnärztlichen Behandlung, die die Ästhetik der Betroffenen verbessert. Die häufigsten Beschwerden, die AI-Betroffene in Interviews und/oder standardisierten Befragungen (u. a. OHIP-14, CPQ11-14, studien-basierter Fragebogen) berichteten, betrafen ihre beeinträchtigte Ästhetik, die Hypersensibilität der Zähne, ein geringeres Selbstvertrauen als gleichaltrige Gesunde sowie eine hohe emotionale und psychische Belastung (Tabelle 82).

Aufgrund des Aussehens ihrer Zähne werden AI-betroffene Kinder und Jugendliche von Gleichaltrigen häufig gehänselt, was zur Vermeidung von Lächeln in der Öffentlichkeit und der Vermeidung sozialer Kontakte führt [Coffield et al. 2005, Parekh et al. 2014, Lyne et al. 2021]. Demgegenüber berichteten AI-Betroffene von einer Verbesserung ihrer mundgesundheitsbezogenen Lebensqualität nach restaurativer Therapie sowie der Verbesserung ihrer Ästhetik und psycho-sozialen Akzeptanz nach der Kronen-Therapie [Pousette Lundgren et al. 2015, Pousette Lundgren et al. 2016]. Eine Fokusgruppen-Diskussion kam interessanterweise zu dem Ergebnis, dass die Eltern von AI-betroffenen Kindern und Jugendlichen stärkere Bedenken bzgl. des Aussehens/Ästhetik hatten als die Betroffenen selbst [Sneller et al. 2014].

Die retrospektive Multi-Center-Studie kommt nach der Auswertung von 138 Akten von AI-Patienten aus vier universitären kinderzahnärztlichen Zentren zu dem Schluss, dass die AI mit hohen Belastungen durch die spezialisierte zahnärztliche Behandlung für den Betroffenen und dessen Familie verbunden ist, da diese durchschnittlich 4,5 Zahnarztbesuche/Jahr über den Zeitraum von 5,8 Jahren wahrnehmen mussten, die Familien im Mittel 21,8 Min/Zahnarztbesuch reisen mussten [Lafferty et al. 2021]. Darüber hinaus wird die Forderung erhoben, dass spezialisierte Zentren für die Bereitstellung einer umfassenden langzeitigen Betreuung von AI-Betroffenen erforderlich sind.

Zusammenfassend lässt sich schlussfolgern, dass die AI die mundgesundheitsbezogene Lebensqualität der Betroffenen in unterschiedlichem Maß beeinträchtigt und eine ästhetisch-funktionelle Rehabilitation einen deutlichen Zugewinn an Lebensqualität bedeutet.

Tabelle 81 In-vitro-Studien zur Morphologie und dem Behandlungsmanagement des AI-betroffenen Zahnschmelzes.

Autor	Studie	Methode	Ergebnisse

Saroglu et al. [2006]	Effect of deproteinization on composite bond strength in hypocalcified amelogenesis imperfecta	• Beurteilung des Einflusses von Natriumhypochlorit (NaOCl) nach Schmelz- und Dentinkonditionierung von Milchzähnen mit hypomineralisierter AI auf die Haftfestigkeit von Komposit
		• 4 Gruppen: Experimentelle und Kontrollgruppe mit und ohne 5 % NaOCl-Behandlung
			• Signifikant erhöhte Haftfestigkeit von Komposit am AI-betroffenem Schmelz nach Deproteinisierung mit NaOCl im Vergleich ohne NaOCl-Vorbehandlung
			• *Schlussfolgerung*
			  • Steigerung vom Schmelzbonding am AI-betroffenem Schmelz könnte der Deproteinisierung zugeschrieben werden
			  • Einsatz der Deproteinisierung könnte die hohen Misserfolgsraten von adhäsiv befestigten Restaurationen bei der hypomineralisierte AI verringern

Faria-e-Silva et al. [2011]	Hardness and microshear bond strength to enamel and dentin of permanent teeth with hypocalcified amelogenesis imperfecta	• Prüfung der Härte und Haftfestigkeit von Schmelz und Dentin bei hypomineralisierter AI sowie des Einflusses von 5 % Natriumhypochlorit (NaOCl) auf die Haftfestigkeit • Bewertung der Knoop Härte des Schmelzes von gesunden Molaren und Molaren mit hypomineralisierter AI • Mikroscherprüfung nach Zwei-Schritt-Schmelzkonditionierung (etch-and-rinse) und Applikation des Adhäsiv Single Bond 2 und Bondig von Komposit-Zylindern auf der Schmelzoberfläche • Durchführung der gleichen Prozedur mit darunterliegendem Dentin	• Härte von gesundem Schmelz höher als vom AI-betroffenem hypomineralisiertem Schmelz • Kein Unterschied im Härtegrad zwischen gesundem und AI-betroffenem hypomineralisiertem Dentin • Höhere Haftfestigkeit zum gesunden als zum AI-betroffenen Schmelz • Höhere Dentin-Haftfestigkeit im Vergleich zum Schmelz • Deproteinisierung mit NaOCl beeinflusst die Haftfestigkeit nicht • Positive lineare Beziehung zwischen Schmelzhärte und Haftfestigkeit • *Schlussfolgerung* • Bonding am Schmelz und Dentin bei hypomineralisierte AI ist ein Problem

Yaman et al. [2014]	Microtensile bond strength to enamel affected by hypoplastic amelogenesis imperfecta	• Prüfung der Zugfestigkeit (µTBS) von zwei selbstätzenden (SÄ) und einem Etch & Rins-(ER)-Adhäsiv-System am Schmelz bei hypoplastischer AI • Beurteilung des Ätzmusters der beiden Adhäsiv-Systeme mittels Rasterelektronenmikroskopie • Verwendung von 16 Molaren mit hypoplastischer AI zur Untersuchung der Zugfestigkeit • Verwendung von 16 gesunden Molaren zur Untersuchung der Zugfestigkeit • Rasterelektronenmikroskopische Untersuchung von je 2 Molaren/Gruppe zur Beurteilung des Ätzmusters • Komposit-Applikation nach jeweiliger Schmelzkonditionierung r	• Kein signifikante Unterschiede der Zugfestigkeit nach SÄ- und ER-Adhäsiven • Signifikante Unterschied zwischen der Zugfestigkeit von gesundem und hypoplastischen AI-Schmelz • Hypoplastischer AI-Schmelz weißt mildes intra- und inter-prismatisches Schmelzmuster nach ER auf, während nach SÄ-Primer eine leicht raue und rillige Oberfläche vorliegt • *Schlussfolgerung* • SÄ- und ER-Adhäsive weisen eine vergleichbare Zugfestigkeit am hypoplastischen Zahnschmelz auf
Epasinghe und Yiu [2018]	Effect of etching on bonding of a self-etch adhesive to dentine affected by amelogenesis imperfecta	• Prüfung des Effektes einer zusätzlichen Säurekonditionierung auf die Haftfestigkeit eines selbstätzenden Adhäsivs am AI-betroffenen Dentin • Koronale Dentin-Scheiben von bleibenden Molaren mit AI • Koronale Dentin-Scheiben von gesunden bleibenden Molaren • Kontrollgruppe: Applikation von Clearfil SE Bond auf die Dentinproben • Experimentalgruppe: Applikation von Clearfil SE Bond + Phosphorsäureätzung (34 %ig, 15 Sec) auf die Dentinproben • Prüfung der maximalen Haftfestigkeit bis zum Bruch	• Dentin-Substrat und Ätzmodalität sowie ihre Interaktionen waren signifikant • Zusätzliche Phosphorsäureätzung hatte negativen Effekt auf die Haftfestigkeit von Clearfil SE Bond am normalen Dentin und zeigte keine signifikante Verbesserung am AI-betroffenem Dentin • *Schlussfolgerung* • Zusätzliche Säurekonditionierung vom selbstätzenden Adhäsiv verbessert nicht die Haftfestigkeit am AI-betroffenem Dentin
Ahmed et al. [2019]	Etching patterns of sodium hypochlorite pretreated hypocalcified amelogenesis imperfecta primary molars: SEM Study	• Untersuchung des Ätzmusters der hypomineralisierten AI von Milchmolaren nach Phosphorsäurekonditionierung und Vorbehandlung mit 5,25 % Natriumhypochlorit (NaOCl) mittels Rasterelektronenmikroskopie • Zuordnung von je 10 Milchmolaren-Hälften mit hypomineralisierter AI zu Kontrollgruppe mit Phosphorsäureätzung (37 %, 15 Sec) und Studiengruppe mit NaOCl-Vorbehandlung (5,25 %, 60 Sec)	• Nach Phosphorsäureätzung dominierte in 65,63% ein Typ III-Ätzmuster (Mix aus Typ I (Entfernung der Prismenzentren) und Typ II (Entfernung de Prismenperipherie) -Ätzmuster • Nach NaOCl-Vorbehandlung signifikante Zunahme vom Typ I- und II-Ätzmuster (82,5 %) • *Schlussfolgerung* • Die NaOCl-Vorbehandlung vor Säurekonditio-nierung von Milchzähnen mit hypomineralisierter

		• Rasterelektronische Betrachtung jeder Probe an 16 unterschiedlichen Positionen und Beurteilung der Ätzmusterverteilung • 320 Mikrophotographien mit einer Vergrößerung von 1.500 wurden mit spezieller Software betrachtet	AI verbessert signifikant das Ätzmuster, welches für einen guten Verbund mit adhäsiv-verankerten Füllungsmaterialien erforderlich ist
Bayrak et al. [2019]	Effects of deproteinization on bond strength of composite to primary teeth affected by amelogenesis	• Prüfung des Einflusses der Dentin-Deproteinisierung von Milchmolaren mit hypomineralisierter AI auf die Haftfestigkeit von Komposit • G1: Deproteinisierung von Dentinoberflächen von Milchmolaren mit hypomineralisierter AI mit Natrium-hypochlorit (NaOCl) • G2: Deproteinisierung von Dentinoberflächen von Milchmolaren mit hypomineralisierter AI mit Chlordioxide (ClO_2) • G3: unbehandelte Kontrollgruppe • Prüfung der Haftfestigkeit mit Zugprüfung (µTBS)	• Signifikant höhere Haftfestigkeit in G3 im Vergleich zu G1 und G2 • Kein Unterschied in der Haftfestigkeit zwischen G3 und G1 (NaOCl) • Signifikant höhere Haftfestigkeit in G2 (ClO_2) im Vergleich zu G1 und G3 • *Schlussfolgerung* • Deproteinisierung mit ClO_2 kann als effektive Möglichkeit zur Steigerung vom Dentinbonding an Milchzähnen mit hypomineralisierter AI betrachtet werden

Tabelle 82 Studien zur mundgesundheitsbezogenen Lebensqualität (Oral health-related quality of life -OHRQoL) von AI-Betroffenen und der Patientenperspektive.

Autor	Studie	Land	Studien-design	Alter in Jahren	N	AI-Subtypen				OHRQoL-Erfassung
						HP	HK	HM	HP/HM	
Alqadi und O’Connel [2018]	Parental perception of children affected by Amelogenesis imperfecta (AI) and Dentinogenesis imperfecta (DI): A qualitative study	IRL	Qualitative Studie	Interview mit 7 Müttern und 6 Vätern von Kindern mit einer AI		AI-Typ nicht spezifiziert				Fokusgruppen-Interview mit Eltern mit AI-betroffenen Kindern im Milchgebiss: • Abweichung von weißer Zahnfarbe wird als sozialer Makel angesehen • Eltern vermeiden die Gabe von Eis/Süßigkeiten wegen Hypersensibilitäten oder aus Sorge um die Zähne • Eltern sind besorgt, dass die Kinder gehänselt werden, fühlen sich schuldig/verantwortlich für die Erkrankung • Eltern möchten vor dem Schuleintritt "normale" Zähne für ihre Kinder • Eltern berichten von häufigen Zahnarztbesuchen, schätzen die Beratung/Behandlung, haben Sorge, dass ITN für das Kind schädlich ist, haben das Gefühl, dass die Kinder viel durchmachen
Lyne et al. [2021]	Patient-reported outcome measure for children and young people with amelogenesis imperfecta.	UK	Querschnitt	5-17	60	21	9	16	18	Befragung von AI-Betroffenen • Bericht über häufigere Hypersensibilität und/oder Schmerzen • Hauptbedenken: Negatives Aussehen und fehlendes Selbstvertrauen beim Lächeln • Bericht über Hänseleien durch Gleichaltrige
Parekh et al. [2014]	How do children with amelogenesis imperfecta feel about their teeth?	UK	Qualitative Studie	10-16	40					Befragung von AI-Betroffenen mit CPQ_{11-14}* vor/nach Therapie: • Geringes Selbstvertrauen korreliert mit hohen CPQ_{11-14}-Scores • Hauptbedenken: Aussehen der Zähne, Angst zu Lächeln • Hypersensibilität der Zähne ist Hauptgrund für Behand-lungsersuchen
Pousette Lundgren et al. [2015]	Oral health-related quality of life before and after crown therapy in young patients with	S	Querschnitt	6-25	69	33		36		Befragung von AI-Betroffenen mit OHIP-14* vor/nach Therapie: • AI-Betroffene bewerten ihre OHRQoL niedriger als KG • Verbesserung der OHRQoL nach restaurativer Therapie • Verbesserung der Ästhetik und psychosozialen Akzeptanz nach Kronen-Therapie

	amelogenesis imperfecta.									
Pousette Lundgren et al. [2016]	Amelogenesis Imperfecta and early restorative crown therapy: An interview study with adolescents and young adults on their experiences.	S	Qualitative Studie	16-23	7	2		3	2	Interview mit AI-Betroffenen: • Schamgefühl aufgrund des Aussehens • Hypersensibilitäten und Zahnschmerzen sind große Probleme • Angst vor weiterer Zahnzerstörung • Resignationsgefühle • Verbesserung der Gebisssituation und Gefühl der Normalisierung nach Therapie • Reduktion der Schmerzen nach Kronen-Therapie
Lafferty et al. [2021]	The burden of dental care in Amelogenesis imperfecta paediatric patients in the UK NHS: a retrospective multi-centre-study.	UK	Retro-spektive Multi-Center-Studie	Auswertung von 138 Kranken-akten von AI-Patienten von vier universitärenk inderzahn-ärztlichen Zentren		AI-Typ nicht spezifiziert				• Erste Überweisung der Patienten mit 7,7 Jahren (Spannweite: 1-16 Jahre) • Familien müssen durchschnittlich 21,8 mi/Zahnarztbesuch reisen (Spannweite 0,2-286 mi) • Patienten nehmen Ø 4,5 Zahnarztbesuche/Jahr über den Zeitraum von 5,8 Jahren wahr • 65,2 % aller AI-Patienten wurden mit Lokalanästhesie, 27,5 % mit Sedierung und 31,9 % in Allgemeinanästhesie behandelt • Füllungen und Extraktionen waren gewöhnlich an vielen Zähnen/Patient erforderlich • *Schlussfolgerung*: • AI ist mit hohen Belastungen durch eine spezialisierte zahnärztliche Behandlung für den Patienten und dessen Familie verbunden • Spezialisierte Zentren sind für die Bereitstellung einer umfassenden langzeitigen Betreuung von AI-Patienten erforderlich
Sneller et al. [2014]	The impact of amelogenesis imperfecta and support needs of adolescents with AI	UK	Qualitative Studie	11-16	4	3		1		Fokusgruppen-Diskussion von AI-Betroffenen und ihren Eltern: • Eltern haben größere Bedenken bzgl. des Aussehens/Ästhetik als ihre betroffenen Kinder

	and their parents: an exploratory study									
Coffield et al. [2005]	The psychosocial impact of developmental dental defects in people with hereditary amelogenesis imperfecta.	USA	Querschnitt	16-82	30		17			Befragung von AI-Betroffenen mit OHIP-14* vor/nach Therapie: • AI-Betroffene bewerten ihre OHRQoL niedriger als KG • Vermeidung sozialer Kontakte • Hohe emotionale und soziale Belastung • Hänseleien durch Gleichaltrige • Geringeres Selbstwertgefühl als Nicht-Betroffene
Quandalle et al. [2020]	Gingival inflammation, enamel defects, and tooth sensitivity in children with amelogenesis imperfecta: a case–control study.	F	Querschnitt	5-17	42	14	14		14	Befragung von AI-Betroffenen • Häufiger Hypersensibilität bei hypomineralisierter AI • Stärkere Hypersensibilität im Vergleich zur KG
Appelstrand et al. [2022]	Patient-reported outcome measures in individuals with amelogenesis imperfecta: a systematic review									

Anmerkungen: OHIP-14* (Oral Health Impact Profile) Fragebogen zur mundgesundheitsbezogenen Erfassung der Lebensqualität; CPQ_{11-14}* (Child Perceptions Questionnaire for children aged 11-14 years measure of oral-health-related quality of life

6.9 Lücken in der gesetzlichen Krankenversicherung bei der Versorgung von AI-Betroffenen

Die zahnärztliche Versorgung von AI-Betroffenen weist in Deutschland Barrieren auf obwohl die UN-Behindertenrechtskonvention zur Gleichstellung von Menschen mit besonderen Bedürfnissen darauf verweist, dass diesem Personenkreis ein erreichbares Höchstmaß an Gesundheit zusteht sowie der Zugang zu einer gesundheitlichen Rehabilitation zu gewährleisten ist [UN-Behindertenrechtskonvention]. Während der Zugang zu einer Gesundheitsversorgung in der Bundesrepublik Deutschland sichergestellt ist (https://www.gesetze-im-internet.de/sgb_5/__28.html), gibt es keine Sonder- bzw. Ausnahmeregelungen zur umfangreichen Kostenübernahme und -erstattung im Fall von konservierenden Maßnahmen oder Zahnersatz für AI-Betroffene. Dies ist von immenser Bedeutung für die Betroffenen, da die Kosten zur Fertigung von direkten Restaurationen, Wurzelkanalbehandlungen bzw. Zahnersatz im Fall von generalisierten Befunden eine kaum oder nicht zumutbare Belastung darstellt. Da sowohl die Behandlungsrichtlinie (https://www.g-ba.de/richtlinien/32/) als auch die Zahnersatz-Richtlinie (https://www.g-ba.de/richtlinien/26/) keine Ausnahmeindikationen für Betroffene von seltene Erkrankungen der Zähne – einschließlich AI – formuliert, ist dieser Personenkreis regelmäßig mit hohen Zahnersatzkosten konfrontiert. Ferner existieren auch keine Ausnahmeregelungen für die endodontische, restaurative oder (implantat)-prothetische Therapie von DI-Betroffenen. Somit muss dieser ohnehin benachteiligte Personenkreis den Differenzbetrag zwischen den Festzuschüssen der gesetzlichen Regelversorgung und den tatsächlichen Zahnersatzkosten selbst begleichen. Selbst dann, wenn die Zahnhartsubstanz-Störung und die häufig assoziierten Hypersensibilitäten/Schmerzen genetisch determiniert sind. Die Krankenversicherung unterscheidet in der Kostenübernahme nicht, ob die prothetische Versorgung aufgrund der (vermeidbaren) kariesbedingten Zerstörung der Zahnhartsubstanzen indiziert ist oder ob eine nicht vermeidbare genetische Grunderkrankung vorliegt und deshalb prothetische Versorgungen notwendig sind. Diese fehlende Berücksichtigung widerspricht dem Prinzip der Versorgungsgerechtigkeit.

Die Situation wird für AI-Betroffene bzw. ihre Familien weiter verschärft, dass in der Regel eine generalisierte Problematik vorliegt, da nicht nur ein einzelner Zahn, sondern die gesamte Dentition betroffen ist. Darüber hinaus bleibt der Zugang zu modernen Versorgungsformen, die die orale Rehabilitation optimal und patientenzentriert ermöglichen können, oftmals aufgrund der notwendigen (hohen) Zuzahlungen verwehrt. Außerdem dürfen diese modernen Versorgungformen durch Zahnärzte bislang oft nur als außervertragliche Leistung erbracht werden. Im Fall der ersten definitiven Versorgung mit Zahnersatz am Ende des zweiten Lebensjahrzehnts sind daher Zuzahlungen seitens der Betroffenen im fünfstelligen Euro-Bereich keine Seltenheit. Genauso müssen die üblichen Zuzahlungen für alle prothetischen Versorgungen im Kindes- und Jugendalter oder im späteren Erwachsenenalter nach den gleichen Grundsätzen wie bei allen anderen Versicherten erbracht werden, obwohl letztere primär keine gesundheitlichen Benachteiligungen aufweisen. Die Lücke in der GKV, dass Betroffene mit seltenen Erkrankungen der Zähne bzw. Zahnhartsubstanz aktuell keinen umfänglichen Zugang zu einer bestmöglichen, individualisierten zahnärztlichen Versorgung haben, ist aus medizin-ethischer Sicht kaum zu rechtfertigen [Whitehead et al. 1992]. Die Komplexität der individuellen Krankheitsausprägung einer AI erfordert einen niedrigschwelligen und lebenslangen Zugang zu zeitgemäßen diagnostischen, präventiven und rehabilitativen Gesundheitsleistungen. Damit sollen Benachteiligungen ausgeglichen sowie ein Höchstmaß an Teilhabe an allen Aspekten des Lebens erreicht und bewahrt werden.

Es kann an dieser Stelle nur darauf hingewiesen werden, dass Versicherte, die einem Pflegegrad nach § 15 Elftes Buch Sozialgesetzbuch (SGB XI) zugeordnet sind oder Eingliederungshilfe nach § 99 Neuntes Buch Sozialgesetzgesetzbuch (SGB IX) erhalten, seit Juli 2018 Anspruch auf spezifische Leistungen zur Verhütung von Zahnerkrankungen gemäß § 22a SGB V und seit Juli 2021 Anspruch auf eine modifizierte und speziell auf die Bedürfnisse dieser Versichertengruppe zugeschnittene Behandlungsstrecke zur Parodontitis-Behandlung haben. Jedoch ist aus der klinischen Erfahrung der Autorengruppe bekannt, dass maximal ein Bruchteil der Betroffenen mit AI (z.B. syndomale Form), gewiss aber nicht alle Betroffenen mit AI, zu einer der vorgenannten Personengruppen gehört bzw. gehören könnte.

6.10 Informationsquellen für Betroffene

Nach Kenntnis der Autorengruppe gibt es im deutschsprachigen Raum bislang keine Patientenorganisation von AI-Betroffenen.

6.11 Wissenslücken

Die systematische Recherche und Sichtung der verfügbaren Literatur zur zahnärztlichen Versorgung von AI-Betroffenen haben Wissenslücken offengelegt. Diese können wie folgt zusammengefasst werden:

1. Obwohl eine begrenzte Anzahl klinischer Studien über die zahnärztliche Versorgung von Patienten mit AI identifiziert werden konnten, fokussieren diese Studien vorrangig auf vergleichende Untersuchungen zu unterschiedlichen Werkstoffen. Eine schwedische Forschergruppe beschreibt die vergleichbar hohen Erfolgsraten von Keramikkronen aus Zirkon vs. Lithium-Disilikat [Pousette-Lundgren et al. 2015 und 2018]. Ebenfalls konnte keine signifikante Überlegenheit von Nanohybrid- gegenüber Nanofil-Komposit Werkstoffen bei der direkten Restauration von AI-Zähnen nachgewiesen werden [Tekce et al. 2022a, 2022b]. Hingegen ist die Datenlage für vergleichende Studien von Versorgungsformen zwischen von AI Betroffenen und nicht von AI-Betroffenen äußerst dürftig. Lediglich eine Studie berichtet von höheren Erfolgsraten der Full-Mouth-Rehabilitation mit Keramikkronen bei AI-Patienten im Vergleich zu Patienten mit Bruxismus [Klink et al. 2018]. Es besteht weiterer Forschungsbedarf, um die klinischen Erfolgsraten verschiedener Versorgungsformen bei AI-Betroffenen besser einschätzen zu können und vor diesem Hintergrund geeignete Therapiemaßnahmen abzuleiten. Hierbei sollte der Heterogenität der klinischen Erscheinungsform und Ausprägung der AI Rechnung getragen werden. Die Rekrutierung einer ausreichenden Anzahl von Patienten ist bei der Erforschung seltener Erkrankungen eine besondere Herausforderung. Um die notwendigen Fallzahlen für aussagekräftige Studienergebnisse zu erreichen, empfiehlt sich eine multizentrische bzw. internationale Zusammenarbeit.
2. Die Literatur wird durch Fallberichte mit der Beschreibung von zahnärztlichen Versorgungen für einen Betroffenen dominiert. Obwohl die Machbarkeit verschiedenster zahnärztlicher Versorgungsformen exemplarisch gezeigt wurde, beschränkt sich die Generalisierbarkeit der jeweiligen Behandlungsergebnisse.
3. Insbesondere in den Fallberichten wurden unterschiedlichste Beurteilungskriterien für ein und dieselbe Versorgungsform beschrieben. Diese Heterogenität erschwert die Vergleichbarkeit von Therapieergebnissen.
4. Die weltweite Verteilung der Fallberichte und Studien verlangen bei der Beurteilung zahnärztlicher Versorgungsoptionen und deren Kosten die Berücksichtigung des

jeweiligen gesundheitspolitischen Systems. Daher erscheint die Forderung nach zahnärztlicher Versorgungsforschung für Patienten mit AI aus einem mit dem hiesigen vergleichbaren Versorgungskontext mehr als berechtigt.

5. In begrenztem Maß sind in der Literatur (Studien und Fallberichte) Langzeitergebnisse nach restaurativer Therapie beschrieben, jedoch endet die Nachbeobachtungszeit häufig nach bis zu zwei Jahren. Die Datenlage zu den langfristigen Therapieergebnissen durch die verschiedenen Versorgungsformen sollte verbessert werden.
6. Über die Auswirkungen von Therapie flankierenden Präventionsmaßnahmen ist in der Literatur sehr wenig und eher beiläufig berichtet. Gerade vor dem Hintergrund des Bestrebens nach einer möglichst langen Liegedauer der Restaurationen stellt sich die Frage nach dem Einfluss der etablierten oder intensivierten primären, sekundären und tertiären Präventionsmaßnahmen.
7. Während die zahnärztliche Therapie von Zahnhartsubstanzdefekten im Versorgungsalltag auch durch die Einbeziehung moderner, digitaler Fertigungsverfahren geprägt ist, wurden diesbezüglich nur wenige Erfahrungen berichtet.

6.12 Literaturverzeichnis

Abd Alraheam, I., & Donovan, T. Management of amelogenesis imperfecta in an adult patient: a short review and clinical report. Br Dent J. 2020;229:239-243.

Adorno-Farias, D., Ortega-Pinto, A., Gajardo, P., Salazar, A., Morales-Bozo, I., Werlinger, F*., et al.* Diversity of clinical, radiographic and genealogical findings in 41 families with amelogenesis imperfecta. J Appl Oral Sci. 2019;27:e20180359.

Ağaçkiran, E., Tümen, E. C., Celenk, S., Bolgül, B., & Atakul, F. Restoring aesthetics and function in a young boy with hypomature amelogenesis imperfecta: a case report. ISRN Dent. 2011;2011:586854.

Ahmed, A. M., Nagy, D., & Elkateb, M. A. Etching Patterns of Sodium Hypochlorite Pretreated Hypocalcified Amelogenesis Imperfecta Primary Molars: SEM Study. J Clin Pediatr Dent. 2019;43(4):257-262.

Akin, H., Tasveren, S., & Yeler, D. Y. Interdisciplinary approach to treating a patient with amelogenesis imperfecta: a clinical report. J Esthet Restor Dent. 2007;19:131-135; discussion 136.

Al-Salehi, S. K., Dooley, K., & Harris, I. R. Restoring function and aesthetics in a patient previously treated for amelogenesis imperfecta. Eur J Prosthodont Restor Dent. 2009;17:170-176.

Alazmah, A. Oral Rehabilitation Using Noninvasive Restorative Approach for Late Mixed Dentition of Preterm Birth Child with Amelogenesis Imperfecta. Case Rep Dent. 2020;2020:8816835.

Aldred, M. J., Savarirayan, R., & Crawford, P. J. Amelogenesis imperfecta: a classification and catalogue for the 21st century. Oral diseases. 2003;9(1):19-23.

Alonso-Varela, M., Gil-Peña, H., Coto, E., Gómez, J., Rodríguez, J., Rodríguez-Rubio, E*., et al.* Distal renal tubular acidosis. Clinical manifestations in patients with different underlying gene mutations. Pediatr Nephrol. 2018;33(9):1523-1529. 10.1007/s00467-018-3965-8.

Alqadi, A., & O'Connell, A. C. Parental Perception of Children Affected by Amelogenesis Imperfecta (AI) and Dentinogenesis Imperfecta (DI): A Qualitative Study. Dent J (Basel). 2018;6(4).

Alvarez, C., Aragón, M. A., Lee, Y., Gutiérrez, S., Méndez, P., García, D. A*., et al.* A Recurrent FAM83H Mutation in an Extended Colombian Family and Variable Craniofacial Phenotypes. Children (Basel). 2022;9(3). 10.3390/children9030362.

Ansar, M., Jan, A., Santos-Cortez, R. L., Wang, X., Suliman, M., Acharya, A.*, et al.* Expansion of the spectrum of ITGB6-related disorders to adolescent alopecia, dentogingival abnormalities and intellectual disability. Eur J Hum Genet. 2016;24(8):1223-1227.

Apaydin, A., Sermet, B., Ureturk, S., & Kundakcioglu, A. Correction of malocclusion and oral rehabilitation in a case of amelogenesis imperfecta by insertion of dental implants followed by Le Fort I distraction osteogenesis of the edentulous atrophic maxilla. BMC Oral Health. 2014;14:116.

Appelstrand, S. B., Robertson, A., & Sabel, N. Patient-reported outcome measures in individuals with amelogenesis imperfecta: a systematic review. Eur Arch Paediatr Dent. 2022;23(6):885-895. 10.1007/s40368-022-00737-3.

Archana, S. S., Prasad, K. D., Ravi, M. S., & Prasad, B. R. A multidisciplinary approach for functional rehabilitation of a patient with skeletal class iii malocclusion and amelogenesis imperfecta. Nitte Univ J Health Sci. 2015;5(1):71-74.

Ardu, S., Duc, O., Krejci, I., & Perroud, R. Amelogenesis imperfecta: a conservative and progressive adhesive treatment concept. Oper Dent. 2013;38:235-241.

Arnetzl, G. V., & Arnetzl, G. Adhesive techniques and machineable high-performance polymer restorations for amelogenesis imperfecta in mixed dentition. Int J Comput Dent. 2011;14:129-138.

Arshad, M., Shirani, G., Mahgoli, H. A., & Vaziri, N. Rehabilitation of a patient with amelogenesis imperfecta and severe open bite: A multidisciplinary approach. Clinical case reports. 2019;7:275-283.

Assunção, W. G., Barão, V. A., Kanno, C. M., Saito, C. T., & Delben, J. A. Overdenture as a restorative option for hypocalcified-hypoplastic amelogenesis imperfecta: a case report. J Contemp Dent Pract. 2009;10:67-73.

Auster, P. Conquering a difficult case, part 2. Lithium disilicate as a restorative solution for amelogenesis imperfecta. Dent Today. 2013;32:61-64.

Ayers, K. M., Drummond, B. K., Harding, W. J., Salis, S. G., & Liston, P. N. Amelogenesis imperfecta--multidisciplinary management from eruption to adulthood. Review and case report. N Z Dent J. 2004;100:101-104.

Ayna, E., Celenk, S., & Kadiroglu, E. T. Restoring function and esthetics in 2 patients with amelogenesis imperfecta: case report. Quintessence Int. 2007;38:51-53.

Bäckman, B., & Holm, A. K. Amelogenesis imperfecta: prevalence and incidence in a northern Swedish county. Community Dent Oral Epidemiol. 1986;14(1):43-47. 10.1111/j.1600-0528.1986.tb01493.x.

Bai, R. Q., He, W. B., Peng, Q., Shen, S. H., Yu, Q. Q., Du, J.*, et al.* A novel FAM83H variant causes familial amelogenesis imperfecta with incomplete penetrance. Mol Genet Genomic Med. 2022;10(4):e1902. 10.1002/mgg3.1902.

Bajracharya, A., Karn, S. L., & Shrestha, A. Rehabilitation of mutilated dentition associated with amelogenesis imperfecta. J Nepalese Prosthodont Soc. 2021;4(1):41-47. https://dx.doi.org/10.3126/JNPROSSOC.V4I1.42315.

Baker, C. M. A new smile for a new life. Dent Today. 2007;26:70, 72-73.

Bayrak, S., Tuloglu, N., & Tunc, E. S. Effects of Deproteinization on Bond Strength of Composite to Primary Teeth Affected by Amelogenesis. Pediatr Dent. 2019;41(4):304-308.

Bechor, N., Finkelstein, T., Shapira, Y., & Shpack, N. Conservative orthodontic treatment for skeletal open bite associated with amelogenesis imperfecta. J Dent Child (Chic). 2014;81:96-102.

Belcheva, A. B., Philipov, I. A., & Tomov, G. T. Scanning Electron Microscopy of Enamel and Dentin of Teeth with Hypocalcified Amelogenesis Imperfecta. Folia Med (Plovdiv). 2016;58(1):54-59.

Bernal, G., Salazar, C., & Sadowsky, S. J. A custom screw-retained implant-supported prosthesis for a patient with amelogenesis imperfecta: An 8-year clinical follow-up. J Prosthet Dent. 2022;127(4):533-537.

Bharath Shetty, Y., & Shetty, A. Oral rehabilitation of a young adult with amelogenesis imperfecta: a clinical report. J Indian Prosthodont Soc. 2010;10:240-245.

Bloch-Zupan, A., Rey, T., Jimenez-Armijo, A., Kawczynski, M., Kharouf, N., consortium, O. R.*, et al.* Amelogenesis imperfecta: Next-generation sequencing sheds light on Witkop's classification. Front Physiol. 2023;14:1130175. 10.3389/fphys.2023.1130175.

Bogosavljević, A., Misina, V., Jordacević, J., Abazović, M., Dukić, S., Ristić, L.*, et al.* Treatment of teeth in the esthetic zone in a patient with amelogenesis imperfecta using composite veneers and the clear matrix technique: A case report. Vojnosanit Pregl. 2016;73:288-292.

Bonnet, A. L., Sceosole, K., Vanderzwalm, A., Silve, C., Collignon, A. M., & Gaucher, C. "Isolated" Amelogenesis Imperfecta Associated with DLX3 Mutation: A Clinical Case. 2020;2020:8217919.

Brignall, I., Mehta, S. B., Banerji, S., & Millar, B. J. Aesthetic composite veneers for an adult patient with amelogenesis imperfecta: a case report. Dent Update. 2011;38:594-596, 598-600, 603.

Büchi, D., Fehmer, V., Sailer, I., Wolleb, K., & Jung, R. Minimally invasive rehabilitation of a patient with amelogenesis imperfecta. Int J Esthet Dent. 2014;9:134-145.

Cagetti, M. G., Cattaneo, S., Hu, Y. Q., & Campus, G. Amelogenesis Imperfecta: A Non-Invasive Approach to Improve Esthetics in Young Patients. Report of Two Cases. J Clin Pediatr Dent. 2017;41:332-335.

Campos, R. E., Miranda Valdivia, A. D., Santos-Filho, P. C., Menezes Mde, S., de Oliveira Junior, O. B., & Soares, C. J. Conservative treatment for amelogenesis imperfecta: a case report. Gen Dent. 2014;62:74-78.

Canger, E. M., Celenk, P., Yenísey, M., & Odyakmaz, S. Z. Amelogenesis imperfecta, hypoplastic type associated with some dental abnormalities: a case report. Braz Dent J. 2010;21:170-174.

Ceyhan, D., Kirzioglu, Z., & Emek, T. A long-term clinical study on individuals with amelogenesis imperfecta. Niger J Clin Pract. 2019;22(8):1157-1162.

Chafaie, A. Esthetic management of anterior dental anomalies: A clinical case. Int Orthod. 2016;14:357-365.

Chamarthi, V., Varma, B. R., & Jayanthi, M. Amelogenesis imperfecta: a clinician's challenge. J Indian Soc Pedod Prev Dent. 2012;30:70-73.

Chan, K. H., Ho, E. H., Botelho, M. G., & Pow, E. H. Rehabilitation of amelogenesis imperfecta using a reorganized approach: a case report. Quintessence Int. 2011;42:385-391.

Chen, C. F., Hu, J. C., Estrella, M. R., Peters, M. C., & Bresciani, E. Assessment of restorative treatment of patients with amelogenesis imperfecta. Pediatr Dent. 2013;35(4):337-342.

Cho, E. S., Kim, K. J., Lee, K. E., Lee, E. J., Yun, C. Y., Lee, M. J.*, et al.* Alteration of conserved alternative splicing in AMELX causes enamel defects. Journal of dental research. 2014;93(10):980-987.

Chosack, A., Eidelman, E., Wisotski, I., & Cohen, T. Amelogenesis imperfecta among Israeli Jews and the description of a new type of local hypoplastic autosomal recessive amelogenesis imperfecta. Oral Surg Oral Med Oral Pathol. 1979;47(2):148-156. 10.1016/0030-4220(79)90170-1.

Coffield, K. D., Phillips, C., Brady, M., Roberts, M. W., Strauss, R. P., & Wright, J. T. The psychosocial impact of developmental dental defects in people with hereditary amelogenesis imperfecta. J Am Dent Assoc. 2005;136(5):620-630.

Cogulu, D., Becerik, S., Emingil, G., Hart, P. S., & Hart, T. C. Oral rehabilitation of a patient with amelogenesis imperfecta. Pediatr Dent. 2009;31:523-527.

Crawford, P. J., Aldred, M., & Bloch-Zupan, A. Amelogenesis imperfecta. Orphanet journal of rare diseases. 2007;2:17.

Dadarwal, A., Paliwal, J., Sharma, V., Jaswal, S., & Meena, R. Full Mouth Rehabilitation Using the Twin Stage Procedure in a Patient with Amelogenesis Imperfecta: A Case Report. Cureus. 2022;14(5):e25512. 10.7759/cureus.2551.

de la Dure-Molla, M., Quentric, M., Yamaguti, P. M., Acevedo, A. C., Mighell, A. J., Vikkula, M.*, et al.* Pathognomonic oral profile of Enamel Renal Syndrome (ERS) caused by recessive FAM20A mutations. Orphanet journal of rare diseases. 2014;9:84.

de Souza, J. F., Fragelli, C. M., Paschoal, M. A., Campos, E. A., Cunha, L. F., Losso, E. M.*, et al.* Noninvasive and multidisciplinary approach to the functional and esthetic rehabilitation of amelogenesis imperfecta: a pediatric case report. Case Rep Dent. 2014;2014:127175.

de Souza-e-Silva, C. M., Parisotto, T. M., Steiner-Oliveira, C., Gavião, M. B., & Nobre-Dos-Santos, M. Oral rehabilitation of primary dentition affected by amelogenesis imperfecta: a case report. J Contemp Dent Pract. 2010;11:071-077.

Die UN-Behindertenrechtskonvention – Übereinkommen über die Rechte von Menschen mit Behinderungen. 2009.

Ding, Y., Estrella, M. R., Hu, Y. Y., Chan, H. L., Zhang, H. D., Kim, J. W.*, et al.* Fam83h is associated with intracellular vesicles and ADHCAI. J Dent Res. 2009;88(11):991-996. 10.1177/0022034509349454.

Doruk, C., Ozturk, F., Sari, F., & Turgut, M. Restoring Function and Aesthetics in a Class II Division 1 Patient with Amelogenesis Imperfecta: A Clinical Report. Eur J Dent. 2011;5:220-228.

Dursun, E., Savard, E., Vargas, C., Loison-Robert, L., Cherifi, H., Bdeoui, F.*, et al.* Management of Amelogenesis Imperfecta: A 15-Year Case History of Two Siblings. Oper Dent. 2016;41:567-577.

El-Sayed, W., Parry, D. A., Shore, R. C., Ahmed, M., Jafri, H., Rashid, Y.*, et al.* Mutations in the beta propeller WDR72 cause autosomal-recessive hypomaturation amelogenesis imperfecta. American journal of human genetics. 2009;85(5):699-705.

Epasinghe, D. J., & Yiu, C. K. Y. Effect of etching on bonding of a self-etch adhesive to dentine affected by amelogenesis imperfecta. J Investig Clin Dent. 2018;9(1).

Ergun, G., & Ataol, A. S. An Interdisciplinary Approach for Hypoplastic Amelogenesis Imperfecta: A Case Report. Open Dent J. 2018;12:466-475.

Ergun, G., Kaya, B. M., Egilmez, F., & Cekic-Nagas, I. Functional and esthetic rehabilitation of a patient with amelogenesis imperfecta. J Can Dent Assoc. 2013;79:d38.

Ertas, U., Ataol, M., Kiki, A., & Uğurlu, M. Orthognathic surgery with two-segment le fort i and sagittal split ramus osteotomies of open bite deformity in an amelogenesis imperfecta patient via virtual planning: A case report. Niger J Clin Pract. 2020;23:577-580.

Farao, W., & Roomaney, I. A. Managing vertical dimensions in patients with Amelogenesis Imperfecta: A case report. Clinical case reports. 2022;10(8):e6135. 10.1002/ccr3.6135.

Faria-e-Silva, A. L., De Moraes, R. R., Menezes Mde, S., Capanema, R. R., De Moura, A. S., & Martelli, H., Jr. Hardness and microshear bond strength to enamel and dentin of permanent teeth with hypocalcified amelogenesis imperfecta. Int J Paediatr Dent. 2011;21:314-320.

Finkelstein, T., Shapira, Y., & Shpack, N. Nonsurgical treatment of severe open bite associated with amelogenesis imperfecta. J Clin Orthod. 2012;46:427-433; quiz 438.

Gache, Y., Allegra, M., Bodemer, C., Pisani-Spadafora, A., de Prost, Y., Ortonne, J. P.*, et al.* Genetic bases of severe junctional epidermolysis bullosa presenting spontaneous amelioration with aging. Hum Mol Genet. 2001;10(21):2453-2461. 10.1093/hmg/10.21.2453.

Gemalmaz, D., Isik, F., Keles, A., & Küker, D. Use of adhesively inserted full-ceramic restorations in the conservative treatment of amelogenesis imperfecta: a case report. J Adhes Dent. 2003;5:235-242.

Gerdolle, D., Mortier, E., Richard, A., & Vailati, F. Full-mouth adhesive rehabilitation in a case of amelogenesis imperfecta: a 5-year follow-up case report. Int J Esthet Dent. 2015;10:12-31.

Gisler, V., Enkling, N., Zix, J., Kim, K., Kellerhoff, N. M., & Mericske-Stern, R. A multidisciplinary approach to the functional and esthetic rehabilitation of amelogenesis imperfecta and open bite deformity: a case report. J Esthet Restor Dent. 2010;22:282-293.

Gokce, K., Canpolat, C., & Ozel, E. Restoring function and esthetics in a patient with amelogenesis imperfecta: a case report. J Contemp Dent Pract. 2007;8:95-101.

Gostyńska, K. B., Yan Yuen, W., Pasmooij, A. M. G., Stellingsma, C., Pas, H. H., Lemmink, H.*, et al.* Carriers with functional null mutations in LAMA3 have localized enamel abnormalities due to haploinsufficiency. Eur J Hum Genet. 2016;25(1):94-99.

Goswami, M., Chattopadhyay, S., Arora, R., & Talwar, R. Complete oral rehabilitation of a young girl suffering with amelogenesis imperfecta in association with analysis of her chromosomal pattern. BMJ Case Rep. 2013;2013.

Govitvattana, N., Kaku, M., Ohyama, Y., Jaha, H., Lin, I. P., Mochida, H.*, et al.* Molecular Cloning of Mouse Homologue of Enamel Protein C4orf26 and Its Phosphorylation by FAM20C. Calcif Tissue Int. 2021;109(4):445-454.

Guan, X., & Bartlett, J. D. MMP20 modulates cadherin expression in ameloblasts as enamel develops. Journal of dental research. 2013;92(12):1123-1128.

Gundannavar, G., Rosh, R. M., Chandrasekaran, S., & Hussain, A. M. Amelogenesis imperfecta and localised aggressive periodontitis: A rare clinical entity. J Indian Soc Periodontol. 2013;17:111-114.

Güth, J. F., Edelhoff, D., Ihloff, H., & Mast, G. Complete mouth rehabilitation after transposition osteotomy based on intraoral scanning: an experimental approach. J Prosthet Dent. 2014;112:89-93.

Güth, J. F., Kauling, A. E. C., Schweiger, J., Kühnisch, J., & Stimmelmayr, M. Virtual Simulation of Periodontal Surgery Including Presurgical CAD/CAM Fabrication of Tooth-Colored Removable Splints on the Basis of CBCT Data: A Case Report. Int J Periodontics Restorative Dent. 2017;37:e310-e320.

Haberlandt, E., Svejda, C., Felber, S., Baumgartner, S., Günther, B., Utermann, G.*, et al.* Yellow teeth, seizures, and mental retardation: a less severe case of Kohlschütter-Tönz syndrome. Am J Med Genet A. 2006;140(3):281-283. doi:10.1002/ajmg.a.31071.

Hahnel, S., Moralis, A., & Castro Laza, A. Interdisziplinäre Rehabilitation eines Patienten mit Amelogenesis imperfecta und ausgeprägtem skelettal offenen Biss. Deutsche Zahnärztliche Zeitschrift. 2014;69(7):383-390. 10.3238/dzz.2014.0383-0390.

Halal, R., Nohra, J., & Akel, H. Conservative anterior treatment with CAD-CAM technology and polymer-infiltrated ceramic for a child with amelogenesis imperfecta: A 2-year follow-up. J Prosthet Dent. 2018;119:710-712.

Harryparsad, A., Rahman, L., & Bunn, B. K. Amelogenesis imperfecta: a diagnostic and pathological review with case illustration. SADJ. 2013;68:404-407.

Hart, P. S., Becerik, S., Cogulu, D., Emingil, G., Ozdemir-Ozenen, D., Han, S. T.*, et al.* Novel FAM83H mutations in Turkish families with autosomal dominant hypocalcified amelogenesis imperfecta. Clin Genet. 2009;75(4):401-404.

Hart, P. S., Vlaservich, A. C., Hart, T. C., & Wright, J. T. Polymorphism (g2035C>T) in the amelogenin gene. Hum Mutat. 2000;15(3):298.

Heinrich-Weltzien, R., Wagner, A., & Micheelis, W. Fachwissen und subjektive Belastung der zahnärztlichen Behandlung von Kindern mit Behinderungen – Eine Befragung der Thüringer Zahnärzteschaft. Oralprophylaxe Kinderzahnheilkd. 2013;35:81-88. DOI 10.3238/OPKZH.2013.0081–0088.

Hentschel, J., Tatun, D., Parkhomchuk, D., Kurth, I., Schimmel, B., Heinrich-Weltzien, R.*, et al.* Identification of the first multi-exonic WDR72 deletion in isolated amelogenesis imperfecta, and generation of a WDR72-specific copy number screening tool. Gene. 2016;590(1):1-4.

Herzog, C. R., Reid, B. M., Seymen, F., Koruyucu, M., Tuna, E. B., Simmer, J. P.*, et al.* Hypomaturation amelogenesis imperfecta caused by a novel SLC24A4 mutation. 2015;119:e77-81.

Horowitz, R. A., Gautam, D. K., Karol, S., & Kumari, B. Periodontal management and restoration of an amelogenesis imperfecta patient: a case report. Compend Contin Educ Dent. 2014;35:e6-11.

Hu, Y., Smith, C. E., Richardson, A. S., Bartlett, J. D., Hu, J. C., & Simmer, J. P. MMP20, KLK4, and MMP20/KLK4 double null mice define roles for matrix proteases during dental enamel formation. Mol Genet Genomic Med. 2016;4(2):178-196.

Ikeda, A., Shahid, S., Blumberg, B. R., Suzuki, M., & Bartlett, J. D. ADAM10 is Expressed by Ameloblasts, Cleaves the RELT TNF Receptor Extracellular Domain and Facilitates Enamel Development. Sci Rep. 2019;9(1):14086.

İzgi, A. D., Kale, E., & Niğiz, R. Amelogenesis Imperfecta: Rehabilitation and Brainstorming on the Treatment Outcome after the First Year. Case Rep Dent. 2015;2015:579169.

Ji, Y., Li, C., Tian, Y., Gao, Y., Dong, Z., Xiang, L.*, et al.* Maturation stage enamel defects in Odontogenesis-associated phosphoprotein (Odaph) deficient mice. Dev Dyn. 2021;250(10):1505-1517.

Jivanescu, A., Miglionico, A., Barua, S., & Hategan, S. I. Alternative prosthodontic-based treatment of a patient with hypocalcified type Amelogenesis Imperfecta. Clinical case reports. 2017;5:1093-1097.

Kalaivani, S., Manohar, J., Shakunthala, P., Sujatha, S., Rajasekaran, S. A., Karthikeyan, B.*, et al.* Crown lengthening procedure in the management of amelogenesis imperfecta. J Pharm Bioallied Sci. 2015;7:S769-772.

Kamble, V. D., & Parkhedkar, R. D. Multidisciplinary approach for restoring function and esthetics in a patient with amelogenesis imperfecta: a clinical report. J Clin Diagn Res. 2013;7(12):3083-3085.

Kar, S. K., Tripathi, A., & Singh, S. V. Full mouth rehabilitation of hypomaturation type amelogenesis imperfecta: A clinical report. J Oral Biol Craniofac Res. 2012;2(3):213-216.

Keles, A., Pamukcu, B., Işik, F., Gemalmaz, D., & Güzel, M. Z. Improving quality of life with a team approach: a case report. Int J Adult Orthodon Orthognath Surg. 2001;16:293-299.

Khan, S. A., Khan, M. A., Muhammad, N., Bashir, H., Khan, N., Muhammad, N.*, et al.* A novel nonsense variant in SLC24A4 causing a rare form of amelogenesis imperfecta in a Pakistani family. BMC Med Genet. 2020;21(1):97.

Khodaeian, N., Sabouhi, M., & Ataei, E. An interdisciplinary approach for rehabilitating a patient with amelogenesis imperfecta: a case report. Case Rep Dent. 2012;2012:432108.

Kim, J. W., Seymen, F., Lee, K. E., Ko, J., Yildirim, M., Tuna, E. B., *et al.* LAMB3 mutations causing autosomal-dominant amelogenesis imperfecta. J Dent Res. 2013;92(10):899-904. 10.1177/0022034513502054.

Kim, J. W., Zhang, H., Seymen, F., Koruyucu, M., Hu, Y., Kang, J., *et al.* Mutations in RELT cause autosomal recessive amelogenesis imperfecta. Clin Genet. 2019;95(3):375-383.

Kim, Y. J., Kang, J., Seymen, F., Koruyucu, M., Gencay, K., Shin, T. J., *et al.* Analyses of MMP20 Missense Mutations in Two Families with Hypomaturation Amelogenesis Imperfecta. Frontiers in physiology. 2017;8:229.

Kim, Y. J., Lee, Y., Kasimoglu, Y., Seymen, F., Simmer, J. P., Hu, J. C. C., *et al.* Recessive Mutations in ACP4 Cause Amelogenesis Imperfecta. Journal of dental research. 2022;101(1):37-45. https://dx.doi.org/10.1177/00220345211015119.

Kim, Y. J., Lee, Y., Zhang, H., Song, J. S., Hu, J. C., Simmer, J. P., et al. A Novel De Novo SP6 Mutation Causes Severe Hypoplastic Amelogenesis Imperfecta. 2021;12(3). doi:10.3390/genes12030346.

Kim, Y. J., Seymen, F., Koruyucu, M., Kasimoglu, Y., Gencay, K., Shin, T. J., *et al.* Unexpected identification of a recurrent mutation in the DLX3 gene causing amelogenesis imperfecta. Oral Dis. 2016a;22(4):297-302. 10.1111/odi.12439.

Kim, Y. J., Seymen, F., Koruyucu, M., Kasimoglu, Y., Gencay, K., Shin, T. J., *et al.* Unexpected identification of a recurrent mutation in the DLX3 gene causing amelogenesis imperfecta. Oral diseases. 2016b;22(4):297-302.

Kim, Y. J., Zhang, H., Lee, Y., Seymen, F., Koruyucu, M., Kasimoglu, Y., *et al.* Novel WDR72 Mutations Causing Hypomaturation Amelogenesis Imperfecta. J Pers Med. 2022;13(2). 10.3390/jpm1302032.

Kirzioglu, Z., Ulu, K. G., Sezer, M. T., & Yüksel, S. The relationship of amelogenesis imperfecta and nephrocalcinosis syndrome. Med Oral Patol Oral Cir Bucal. 2009;14(11):e579-582.

Klink, A., Groten, M., & Huettig, F. Complete rehabilitation of compromised full dentitions with adhesively bonded all-ceramic single-tooth restorations: Long-term outcome in patients with and without amelogenesis imperfecta. J Dent. 2018;70:51-58.

Korbmacher, H. M., Lemke, R., & Kahl-Nieke, B. Progressive pre-eruptive crown resorption in autosomal recessive generalized hypoplastic amelogenesis imperfecta. Oral Surg Oral Med Oral Pathol Oral Radiol Endod. 2007;104:540-544.

Koruyucu, M., Bayram, M., Tuna, E. B., Gencay, K., & Seymen, F. Clinical findings and long-term managements of patients with amelogenesis imperfecta. Eur J Dent. 2014;8:546-552.

Krämer, S., Lucas, J., Gamboa, F., Peñarrocha Diago, M., Peñarrocha Oltra, D., Guzmán-Letelier, M., *et al.* Clinical practice guidelines: Oral health care for children and adults living with epidermolysis bullosa. Spec Care Dentist. 2020;40 Suppl 1(Suppl 1):3-81. 10.1111/scd.12511.

Kripnerova, T., Krulisova, V., Ptakova, N., Macek, M., Jr., & Dostalova, T. Complex morphological and molecular genetic examination of amelogenesis imperfecta: a case presentation of two Czech siblings with a non-syndrome form of the disease. Neuro Endocrinol Lett. 2014;35:347-351.

Kühnisch, J., Mach, D., Bücher, K., Manhart, J., Hickel, R., & Heinrich-Weltzien, R. Strukturstörungen des Zahnschmelzes und des Dentins. 2011.

Kühnisch, J., Mach, D., Bücher, K., van Waes, H., Hickel, R., & Heinrich-Weltzien, R. Strukturstörungen des Zahnschmelzes und des Dentins. 2011.

Kumar, S., & Gupta, S. The restoration of function and esthetics of a patient with amelogenesis imperfecta using a combination of orthodontic and prosthodontic treatment: a case report. J Contemp Dent Pract. 2009;10:E079-085.

Kwok-Tung, L., & King, N. M. The restorative management of amelogenesis imperfecta in the mixed dentition. J Clin Pediatr Dent. 2006;31:130-135.

Labidi, A., Bekri, S., Mabrouk, Y., Ben Mustapha, J., Omezzine, M., Ghoul-Mazgar, S.*, et al.* Amelogenesis imperfecta with Class III malocclusion, reduced crown size and decreased OVD: A multi-disciplinary management and a 5-year follow-up. Clinical case reports. 2020;8:1440-1444.

Lafferty, F., Al Siyabi, H., Sinadinos, A., Kenny, K., Mighell, A. J., Monteiro, J.*, et al.* The burden of dental care in Amelogenesis Imperfecta paediatric patients in the UK NHS: a retrospective, multi-centred analysis. Eur Arch Paediatr Dent. 2021;22(5):929-936.

Lau, R. R., Quadrel, M. J., & Hartman, K. A. Development and change of young adults' preventive health beliefs and behavior: influence from parents and peers. J Health Soc Behav. 1990;31(3):240-259.

Lee, K. E., Ko, J., Le, C. G., Shin, T. J., Hyun, H. K., Lee, S. H.*, et al.* Novel LAMB3 mutations cause non-syndromic amelogenesis imperfecta with variable expressivity. 2015;87:90-92.

Lee S.-K., L. Z. H., Lee S.-J., Ahn B.-D., Kim Y.-J., Lee S.-H., Kim J.-W. DLX3 Mutation in a New Family and Its Phenotypic Variations. Journal of Dental Research. 2008;87(4):354-357. 10.1177/154405910808700402.

Lee, S. K., Hu, J. C., Bartlett, J. D., Lee, K. E., Lin, B. P., Simmer, J. P.*, et al.* Mutational spectrum of FAM83H: the C-terminal portion is required for tooth enamel calcification. Hum Mutat. 2008;29(8):E95-99. 10.1002/humu.20789.

Lee, S. K., Lee, K. E., Jeong, T. S., Hwang, Y. H., Kim, S., Hu, J. C.*, et al.* FAM83H mutations cause ADHCAI and alter intracellular protein localization. Journal of dental research. 2011;90(3):377-381.

Lee, S. K., Seymen, F., Lee, K. E., Kang, H. Y., Yildirim, M., Tuna, E. B.*, et al.* Novel WDR72 mutation and cytoplasmic localization. Journal of dental research. 2010;89(12):1378-1382.

Lee, Y., Zhang, H., Seymen, F., Kim, Y. J., Kasimoglu, Y., Koruyucu, M.*, et al.* Novel KLK4 Mutations Cause Hypomaturation Amelogenesis Imperfecta. J Pers Med. 2022;12(2). 10.3390/jpm12020150.

Leevailoj, C., Lawanrattanakul, S., & Mahatumarat, K. Amelogenesis Imperfecta: Case Study. Oper Dent. 2017;42:457-469.

Lepperdinger, U., Maurer, E., Witsch-Baumgartner, M., Stigler, R., Zschocke, J., Lussi, A.*, et al.* Expanding the phenotype of hypomaturation amelogenesis imperfecta due to a novel SLC24A4 variant. Clin Oral Investig. 2020;24(10):3519-3525. 10.1007/s00784-020-03222-7.

Leung, V. W., Low, B., Yang, Y., & Botelho, M. G. Oral Rehabilitation of Young Adult with Amelogenesis Imperfecta. J Contemp Dent Pract. 2018;19(5):599-604. https://dx.doi.org/10.5005/jp-journals-10024-2305.

Liang, T., Hu, Y., Kawasaki, K., Zhang, H., Zhang, C., Saunders, T. L.*, et al.* Odontogenesis-associated phosphoprotein truncation blocks ameloblast transition into maturation in Odaph(C41*/C41*) mice. Sci Rep. 2021;11(1):1132.

Liang, T., Hu, Y., Smith, C. E., Richardson, A. S., Zhang, H., Yang, J.*, et al.* AMBN mutations causing hypoplastic amelogenesis imperfecta and Ambn knockout-NLS-lacZ knockin mice exhibiting failed amelogenesis and Ambn tissue-specificity. Mol Genet Genomic Med. 2019;7(9):e929.

Liang, T., Wang, S. K., Smith, C., Zhang, H., Hu, Y., Seymen, F*., et al.* Enamel defects in Acp4(R110C/R110C) mice and human ACP4 mutations.

Lignon, G., Beres, F., Quentric, M., Rouzière, S., Weil, R., De La Dure-Molla, M*., et al.* FAM20A Gene Mutation: Amelogenesis or Ectopic Mineralization? Frontiers in physiology. 2017;8:267.

Lindunger, A., & Smedberg, J. I. A retrospective study of the prosthodontic management of patients with amelogenesis imperfecta. Int J Prosthodont. 2005;18(3):189-194.

Liu, A. Q., Zhang, L. S., Guo, H., Wu, M. L., Li, T. Y., Xuan, K*., et al.* Long-term dental intervention and laboratory examination in a patient with Vitamin D-dependent rickets type I: A case report. Medicine (Baltimore). 2020;99:e22508.

Lu, T., Li, M., Xu, X., Xiong, J., Huang, C., Zhang, X*., et al.* Whole exome sequencing identifies an AMBN missense mutation causing severe autosomal-dominant amelogenesis imperfecta and dentin disorders. Int J Oral Sci. 2018;10(3):26.

Lu, Y., Papagerakis, P., Yamakoshi, Y., Hu, J. C., Bartlett, J. D., & Simmer, J. P. Functions of KLK4 and MMP-20 in dental enamel formation. Biol Chem. 2008;389(6):695-700.

Lundgren, G. P., Vestlund, G. M., & Dahllöf, G. Crown therapy in young individuals with amelogenesis imperfecta: Long term follow-up of a randomized controlled trial. J Dent. 2018;76:102-108.

Luzzi, V., Bossù, M., Cavallè, E., Ottolenghi, L., & Polimeni, A. Case report: clinical management of hypoplastic amelogenesis imperfecta. Eur J Paediatr Dent. 2003;4:149-154.

Lyne, A., Parekh, S., Patel, N., Lafferty, F., Brown, C., Rodd, H*., et al.* Patient-reported outcome measure for children and young people with amelogenesis imperfecta. Br Dent J. 2021:1-6.

Macedo, G. O., Tunes, R. S., Motta, A. C., Passador-Santos, F., Grisi, M. M., Souza, S. L*., et al.* Amelogenesis imperfecta and unusual gingival hyperplasia. J Periodontol. 2005;76:1563-1566.

Markovic, D., Petrovic, B., & Peric, T. Case series: clinical findings and oral rehabilitation of patients with amelogenesis imperfecta. Eur Arch Paediatr Dent. 2010;11(4):201-208.

Marquezin, M. C., Zancopé, B. R., Pacheco, L. F., Gavião, M. B., & Pascon, F. M. Aesthetic and functional rehabilitation of the primary dentition affected by amelogenesis imperfecta. Case Rep Dent. 2015;2015:790890.

Marşan, G., Aksu, I. S., Kurt, H., Kuvat, S. V., & Cura, N. Interdisciplinary treatment of a patient with amelogenesis imperfecta, a skeletal Class III relationship, and an anterior open bite. World J Orthod. 2010;11:284-290.

Martin, A. R., Williams, E., Foulger, R. E., Leigh, S., Daugherty, L. C., Niblock, O*., et al.* PanelApp crowdsources expert knowledge to establish consensus diagnostic gene panels. Nat Genet. 2019;51(11):1560-1565. 10.1038/s41588-019-0528-2.

Mascarell, S., Citterio, H., Martiano, V., & Friedlander, L. Full-mouth rehabilitation choices depending on amelogenesis imperfecta's type: A familial case report. Clinical case reports. 2022;10(4):e05459. https://dx.doi.org/10.1002/ccr3.5459.

Masoud, A. I., & Tsay, T. P. Multiloop edgewise archwire treatment for a patient with a severe anterior open bite and amelogenesis imperfecta. Angle Orthod. 2022;92(1):137-147. https://dx.doi.org/10.2319/032221-228.1.

Mathew, L., Hegde, A. M., & Shetty, Y. R. Oral rehabilitation of a case of amelogenesis imperfecta with multiple periapical cysts. International journal of clinical pediatric dentistry. 2008;1:25-31.

Mathews, D. P., Knight, D. J., O'Connor, R. V., & Kokich, V. G. Interdisciplinary treatment of a patient with amelogenesis imperfecta: Case report with a 35-year follow-up. J Esthet Restor Dent. 2021;33:968-975.

McDonald, S., Arkutu, N., Malik, K., Gadhia, K., & McKaig, S. Managing the paediatric patient with amelogenesis imperfecta. Br Dent J. 2012;212(9):425-428.

Meller, C. Amelogenesis imperfecta im Wechselgebiss - ein Fallbericht. Oralprophylaxe & Kinderzahnheilkunde. 2010;32(1):34-40.

Mete, J. J., Dange, S. P., Khalikar, A. N., & Vaidya, S. P. Functional and esthetic rehabilitation of mutilated dentition associated with amelogenesis imperfecta. J Indian Prosthodont Soc. 2012;12:94-100.

Michaelides, M., Bloch-Zupan, A., Holder, G. E., Hunt, D. M., & Moore, A. T. An autosomal recessive cone-rod dystrophy associated with amelogenesis imperfecta. J Med Genet. 2004;41(6):468-473. doi:10.1136/jmg.2003.015792.

Millet, C., & Duprez, J. P. Multidisciplinary management of a child with severe open bite and amelogenesis imperfecta. J Contemp Dent Pract. 2013;14:320-326.

Millet, C., Duprez, J. P., Khoury, C., Morgon, L., & Richard, B. Interdisciplinary Care for a Patient with Amelogenesis Imperfecta: A Clinical Report. J Prosthodont. 2015;24(5):424-431.

Miloglu, O., Karaalioglu, O. F., Caglayan, F., & Yesil, Z. D. Pre-eruptive coronal resorption and congenitally missing teeth in a patient with amelogenesis imperfecta: a case report. Eur J Dent. 2009;3(2):140-144.

Möhn, M., Bulski, J. C., Krämer, N., Rahman, A., & Schulz-Weidner, N. Management of Amelogenesis Imperfecta in Childhood: Two Case Reports. Int J Environ Res Public Health. 2021;18.

Moreira, R. F., Figueiredo, R. G., Oliveira, H. E., Fonseca, A. C., & Miranda, M. S. Immediate Desensitization in Teeth Affected by Amelogenesis Imperfecta. Braz Dent J. 2016;27:359-362.

Moretti, A. B., Sakai, V. T., Oliveira, T. M., Fujiwara, S. H., Santos, C. F., Machado, M. A.*, et al.* Oral management of a child with mixed dentition affected by amelogenesis imperfecta. J Dent Child (Chic). 2007a;74:157-160.

Moretti, A. B., Sakai, V. T., Oliveira, T. M., Fujiwara, S. H., Santos, C. F., Machado, M. A.*, et al.* Oral management of a child with mixed dentition affected by amelogenesis imperfecta. J Dent Child (Chic). 2007b;74(2):157-160.

Mori, H., Izawa, T., Mori, H., Watanabe, K., Kanno, T., & Tanaka, E. Skeletal open bite with amelogenesis imperfecta treated with compression osteogenesis: a case report. Head Face Med. 2019;15:3.

Moura, C., Pontes, A. S., Lopes, T. S. P., Moura, L., & Lima, M. D. M. Functional and esthetic rehabilitation of a child with amelogenesis imperfecta: a case report. Gen Dent. 2017;65:e18-e20.

Moussally, C., Fron-Chabouis, H., Charrière, A., Maladry, L., & Dursun, E. Full-mouth Rehabilitation of Hypocalcified-type Amelogenesis Imperfecta With Chairside Computer-aided Design and Computer-aided Manufacturing: A Case Report. Oper Dent. 2019;44:E145-E158.

Mühle, C., Jiang, Q. J., Charlesworth, A., Bruckner-Tuderman, L., Meneguzzi, G., & Schneider, H. Novel and recurrent mutations in the laminin-5 genes causing lethal junctional epidermolysis bullosa: molecular basis and clinical course of Herlitz disease. Hum Genet. 2005;116(1-2):33-42. 10.1007/s00439-004-1210-y.

Nahsan, F. P., Silva, L. M., Lima, T. M., Bertocco, V. P., Chui, F. M., & Martins, L. M. Noninvasive esthetic treatment for hypomaturation amelogenesis imperfecta: a case report. Gen Dent. 2016;64:e6-e9.

Naik, M., & Bansal, S. Diagnosis, Treatment Planning, and Full-mouth Rehabilitation in a Case of Amelogenesis Imperfecta. Contemp Clin Dent. 2018;9:128-131.

Nakamura, H., Sawamura, D., Goto, M., Nakamura, H., Kida, M., Ariga, T.*, et al.* Analysis of the COL17A1 in non-Herlitz junctional epidermolysis bullosa and amelogenesis imperfecta. Int J Mol Med. 2006;18(2):333-337.

Nakano, A., Nomura, K., Nakano, H., Ono, Y., LaForgia, S., Pulkkinen, L.*, et al.* Papillon-Lefèvre syndrome: mutations and polymorphisms in the cathepsin C gene. J Invest Dermatol. 2001;116(2):339-343. 10.1046/j.1523-1747.2001.01244.x.

Nazeer, M. R., Ghafoor, R., Zafar, K., & Khan, F. R. Full mouth functional and aesthetic rehabilitation of a patient affected with hypoplastic type of amelogenesis imperfecta. J Clin Exp Dent. 2020;12:e310-e316.

Nikolopoulos, G., Smith, C. E. L., Brookes, S. J., El-Asrag, M. E., Brown, C. J., Patel, A.*, et al.* New missense variants in RELT causing hypomineralised amelogenesis imperfecta. Clin Genet. 2020;97(5):688-695.

Nikolopoulos, G., Smith, C. E. L., Poulter, J. A., Murillo, G., Silva, S., Lamb, T.*, et al.* Spectrum of pathogenic variants and founder effects in amelogenesis imperfecta associated with MMP20. Hum Mutat. 2021;42(5):567-576.

Novelli, C., Pascadopoli, M., & Scribante, A. Restorative Treatment of Amelogenesis Imperfecta with Prefabricated Composite Veneers. Case Rep Dent. 2021;2021:3192882.

Nowwarote, N., Theerapanon, T., Osathanon, T., Pavasant, P., Porntaveetus, T., & Shotelersuk, V. Amelogenesis imperfecta: A novel FAM83H mutation and characteristics of periodontal ligament cells. Oral Dis. 2018;24(8):1522-1531. 10.1111/odi.12926.

O'Connell, S., Davies, J., Smallridge, J., & Vaidyanathan, M. Amelogenesis imperfecta associated with dental follicular-like hamartomas and generalised gingival enlargement. Eur Arch Paediatr Dent. 2014;15:361-368.

Ohrvik, H. G., & Hjortsjö, C. Retrospective study of patients with amelogenesis imperfecta treated with different bonded restoration techniques. Clin Exp Dent Res. 2020;6(1):16-23.

Oliveira, I. K., Fonseca Jde, F., do Amaral, F. L., Pecorari, V. G., Basting, R. T., & França, F. M. Diagnosis and esthetic functional rehabilitation of a patient with amelogenesis imperfecta. Quintessence Int. 2011;42:463-469.

Online Mendelian Inheritance in Man, OMIM®. McKusick-Nathans Institute of Genetic Medicine, Johns Hopkins University (Baltimore, MD), {07.05.2024}. World Wide Web URL: https://omim.org/.

Ortiz, L., Pereira, A. M., Jahangiri, L., & Choi, M. Management of Amelogenesis Imperfecta in Adolescent Patients: Clinical Report. J Prosthodont. 2019;28(6):607-612.

Ozdemir, D., Hart, P. S., Ryu, O. H., Choi, S. J., Ozdemir-Karatas, M., Firatli, E., Piesco, N., & Hart, T. C. . MMP20 active-site mutation in hypomaturation amelogenesis imperfecta. Journal of dental research. 2005;84(11):1031–1035. https://doi.org/10.1177/154405910508401112.

Ozturk, N., Sari, Z., & Ozturk, B. An interdisciplinary approach for restoring function and esthetics in a patient with amelogenesis imperfecta and malocclusion: a clinical report. J Prosthet Dent. 2004;92:112-115.

Parekh, S., Almehateb, M., & Cunningham, S. J. How do children with amelogenesis imperfecta feel about their teeth? Int J Paediatr Dent. 2014;24(5):326-335.

Parry, D. A., Brookes, S. J., Logan, C. V., Poulter, J. A., El-Sayed, W., Al-Bahlani, S.*, et al.* Mutations in C4orf26, encoding a peptide with in vitro hydroxyapatite crystal nucleation and growth activity, cause amelogenesis imperfecta. American journal of human genetics. 2012;91(3):565-571.

Parry, D. A., Mighell, A. J., El-Sayed, W., Shore, R. C., Jalili, I. K., Dollfus, H.*, et al.* Mutations in CNNM4 cause Jalili syndrome, consisting of autosomal-recessive cone-rod dystrophy

and amelogenesis imperfecta. American journal of human genetics. 2009;84(2):266-273.

Parry, D. A., Poulter, J. A., Logan, C. V., Brookes, S. J., Jafri, H., Ferguson, C. H.*, et al.* Identification of mutations in SLC24A4, encoding a potassium-dependent sodium/calcium exchanger, as a cause of amelogenesis imperfecta. American journal of human genetics. 2013;92(2):307-312.

Parry, D. A., Smith, C. E., El-Sayed, W., Poulter, J. A., Shore, R. C., Logan, C. V.*, et al.* Mutations in the pH-Sensing G-protein-Coupled Receptor GPR68 Cause Amelogenesis Imperfecta. American journal of human genetics. 2016;99(4):984-990.

Pasmooij, A. M., Pas, H. H., Jansen, G. H., Lemmink, H. H., & Jonkman, M. F. Localized and generalized forms of blistering in junctional epidermolysis bullosa due to COL17A1 mutations in the Netherlands. Br J Dermatol. 2007;156(5):861-870. 10.1111/j.1365-2133.2006.07730.x.

Patel, M., McDonnell, S. T., Iram, S., & Chan, M. F. Amelogenesis imperfecta - lifelong management. Restorative management of the adult patient. Br Dent J. 2013;215(9):449-457.

Patil, P. G., & Patil, S. P. Amelogenesis imperfecta with multiple impacted teeth and skeletal class III malocclusion: complete mouth rehabilitation of a young adult. J Prosthet Dent. 2014;111:11-15.

Pavlic, A., Battelino, T., Trebusak Podkrajsek, K., & Ovsenik, M. Craniofacial characteristics and genotypes of amelogenesis imperfecta patients. Eur J Orthod. 2011;33(3):325-331.

Pinky, Naik, S., & Nd, S. Amelogenesis Imperfecta: Full Mouth Rehabilitation in Deciduous Dentition. International journal of clinical pediatric dentistry. 2011;4:171-175.

Pires Dos Santos, A. P., Cabral, C. M., Moliterno, L. F., & Oliveira, B. H. Amelogenesis imperfecta: report of a successful transitional treatment in the mixed dentition. J Dent Child (Chic). 2008;75:201-206.

Polok, B., Escher, P., Ambresin, A., Chouery, E., Bolay, S., Meunier, I.*, et al.* Mutations in CNNM4 cause recessive cone-rod dystrophy with amelogenesis imperfecta. American journal of human genetics. 2009;84(2):259-265.

Poulsen, S., Gjørup, H., Haubek, D., Haukali, G., Hintze, H., Løvschall, H.*, et al.* Amelogenesis imperfecta - a systematic literature review of associated dental and oro-facial abnormalities and their impact on patients. Acta Odontol Scand. 2008;66(4):193-199.

Poulter, J. A., Brookes, S. J., Shore, R. C., Smith, C. E., Abi Farraj, L., Kirkham, J.*, et al.* A missense mutation in ITGB6 causes pitted hypomineralized amelogenesis imperfecta. Hum Mol Genet. 2014;23(8):2189-2197.

Poulter, J. A., El-Sayed, W., Shore, R. C., Kirkham, J., Inglehearn, C. F., & Mighell, A. J. Whole-exome sequencing, without prior linkage, identifies a mutation in LAMB3 as a cause of dominant hypoplastic amelogenesis imperfecta. Eur J Hum Genet. 2014;22(1):132-135.

Pourhashemi, S. J., Ghandehari Motlagh, M., Meighani, G., Ebrahimi Takaloo, A., Mansouri, M., Mohandes, F.*, et al.* Missense Mutation in Fam83H Gene in Iranian Patients with Amelogenesis Imperfecta. Iran J Public Health. 2014;43(12):1680-1687.

Pousette Lundgren, G., & Dahllöf, G. Outcome of restorative treatment in young patients with amelogenesis imperfecta. a cross-sectional, retrospective study. J Dent. 2014;42:1382-1389.

Pousette Lundgren, G., Davidson, T., & Dahllöf, G. Cost analysis of prosthetic rehabilitation in young patients with Amelogenesis imperfecta. J Dent. 2021;115:103850.

Pousette Lundgren, G., Karsten, A., & Dahllöf, G. Oral health-related quality of life before and after crown therapy in young patients with amelogenesis imperfecta. Health Qual Life Outcomes. 2015;13:197.

Pousette Lundgren, G., Morling Vestlund, G. I., Trulsson, M., & Dahllöf, G. A Randomized Controlled Trial of Crown Therapy in Young Individuals with Amelogenesis Imperfecta. Journal of dental research. 2015;94(8):1041-1047.

Pousette Lundgren, G., Wickström, A., Hasselblad, T., & Dahllöf, G. Amelogenesis Imperfecta and Early Restorative Crown Therapy: An Interview Study with Adolescents and Young Adults on Their Experiences. PLoS One. 2016;11(6):e0156879.

Prasad, M. K., Geoffroy, V., Vicaire, S., Jost, B., Dumas, M., Le Gras, S.*, et al.* A targeted next-generation sequencing assay for the molecular diagnosis of genetic disorders with orodental involvement. J Med Genet. 2016;53(2):98-110.

Preissner, S., Kostka, E., & Blunck, U. A noninvasive treatment of amelogenesis imperfecta. Quintessence Int. 2013;44(4):303-305.

Pulgar Encinas, R., García-Espona, I., & Navajas Rodriguez de Mondelo, J. M. Amelogenesis imperfecta: diagnosis and resolution of a case with hypoplasia and hypocalcification of enamel, dental agenesis, and skeletal open bite. Quintessence Int. 2001;32:183-189.

Quandalle, C., Boillot, A., Fournier, B., Garrec, P., M, D. L. D.-M., & Kerner, S. Gingival inflammation, enamel defects, and tooth sensitivity in children with amelogenesis imperfecta: a case-control study. J Appl Oral Sci. 2020;28:e20200170.

Rajesh, P., Prasad, M., & Haldal, S. Full mouth rehabilitation of a patient with amelogenesis imperfecta: a case report. J Int Oral Health. 2014;6:76-79.

Ramos, A. L., Pascotto, R. C., Iwaki Filho, L., Hayacibara, R. M., & Boselli, G. Interdisciplinary treatment for a patient with open-bite malocclusion and amelogenesis imperfecta. Am J Orthod Dentofacial Orthop. 2011;139:S145-153.

Ranganath, V., Nichani, A. S., & Soumya, V. Amelogenesis imperfecta: A challenge to restoring esthetics and function. J Indian Soc Periodontol. 2010;14:195-197.

Rao, S., & Witkop, C. J., Jr. Inherited defects in tooth structure. Birth Defects Orig Artic Ser. 1971;7(7):153-184.

Rathi, M., Bhagat, R. L., Mukhopadhyay, P., Kohli, H. S., Jha, V., Gupta, K. L.*, et al.* Changing histologic spectrum of adult nephrotic syndrome over five decades in north India: A single center experience. Indian J Nephrol. 2014;24(2):86-91. 10.4103/0971-4065.127892.

Rizzo, N. S. P., da Cunha, L. F., Sotelo, B. V., Gonzaga, C. C., Correr, G. M., & Gaião, U. Esthetic Rehabilitation with Direct Composite Resin in a Patient with Amelogenesis Imperfecta: A 2-Year Follow-Up. Case Rep Dent. 2019;2019:8407025.

Robinson, F. G., & Haubenreich, J. E. Oral rehabilitation of a young adult with hypoplastic amelogenesis imperfecta: a clinical report. J Prosthet Dent. 2006;95:10-13.

Roma, M., Hegde, P., Durga Nandhini, M., & Hegde, S. Management guidelines for amelogenesis imperfecta: a case report and review of the literature. J Med Case Rep. 2021;15:67.

Sabandal, M. M., & Schäfer, E. Amelogenesis imperfecta: review of diagnostic findings and treatment concepts. Odontology. 2016;104(3):245-256.

Sabandal, M. M. I., Dammaschke, T., & Schäfer, E. Restorative treatment in a case of amelogenesis imperfecta and 9-year follow-up: a case report. Head Face Med. 2020;16:28.

Sabatini, C., & Guzmán-Armstrong, S. A conservative treatment for amelogenesis imperfecta with direct resin composite restorations: a case report. J Esthet Restor Dent. 2009;21:161-169; discussion 170.

Sadighpour, L., Geramipanah, F., & Nikzad, S. Fixed rehabilitation of an ACP PDI class III patient with amelogenesis imperfecta. J Prosthodont. 2009;18:64-70.

Saeidi Pour, R., Edelhoff, D., Prandtner, O., & Liebermann, A. Rehabilitation of a patient with amelogenesis imperfecta using porcelain veneers and CAD/CAM polymer restorations: A clinical report. Quintessence Int. 2015;46:843-852.

Sánchez-Quevedo, M. C., Ceballos, G., García, J. M., Luna, J. D., Rodríguez, I. A., & Campos, A. Dentine structure and mineralization in hypocalcified amelogenesis imperfecta: a quantitative X-ray histochemical study. Oral diseases. 2004;10(2):94-98.

Sari, T., & Usumez, A. Restoring function and esthetics in a patient with amelogenesis imperfecta: a clinical report. J Prosthet Dent. 2003;90:522-525.

Saroğlu, I., Aras, S., & Oztaş, D. Effect of deproteinization on composite bond strength in hypocalcified amelogenesis imperfecta. Oral diseases. 2006;12(3):305-308.

Savi, A., Turillazzi, O., Crescini, A., & Manfredi, M. Esthetic treatment of a diffuse amelogenesis imperfecta using pressed lithium disilicate and feldspathic ceramic restorations: 5-year follow up. J Esthet Restor Dent. 2014;26(6):363-373.

Schossig, A., Wolf, N. I., Kapferer, I., Kohlschütter, A., & Zschocke, J. Epileptic encephalopathy and amelogenesis imperfecta: Kohlschütter-Tönz syndrome. European journal of medical genetics. 2012;55(5):319-322.

Sengun, A., & Ozer, F. Restoring function and esthetics in a patient with amelogenesis imperfecta: a case report. Quintessence Int. 2002;33:199-204.

Seow, W. K. Developmental defects of enamel and dentine: challenges for basic science research and clinical management. Aust Dent J. 2014;59:143-154.

Seymen, F., Lee, K. E., Koruyucu, M., Gencay, K., Bayram, M., Tuna, E. B.*, et al.* Novel ITGB6 mutation in autosomal recessive amelogenesis imperfecta. Oral diseases. 2015;21(4):456-461.

Seymen, F., Lee, K. E., Tran Le, C. G., Yildirim, M., Gencay, K., Lee, Z. H.*, et al.* Exonal deletion of SLC24A4 causes hypomaturation amelogenesis imperfecta. J Dent Res. 2014;93(4):366-370. 10.1177/0022034514523786.

Seymen, F., Park, J. C., Lee, K. E., Lee, H. K., Lee, D. S., Koruyucu, M.*, et al.* Novel MMP20 and KLK4 Mutations in Amelogenesis Imperfecta. J Dent Res. 2015;94(8):1063-1069. 10.1177/0022034515590569.

Seymen, F., Zhang, H., Kasimoglu, Y., Koruyucu, M., Simmer, J. P., Hu, J. C.*, et al.* Novel Mutations in GPR68 and SLC24A4 Cause Hypomaturation Amelogenesis Imperfecta. J Pers Med. 2021;12(1).

Seymen, F., Zhang, H., Kasimoglu, Y., Koruyucu, M., Simmer, J. P., Hu, J. C. C.*, et al.* Novel Mutations in GPR68 and SLC24A4 Cause Hypomaturation Amelogenesis Imperfecta. J Pers Med. 2022;12(1):13. https://dx.doi.org/10.3390/jpm12010013.

Sharma, V., Paliwal, J., Meena, K. K., Dadarwal, A., & Singla, A. Full Mouth Rehabilitation of a Patient with Amelogenesis Imperfecta using Twin Stage Procedure. J Clin Diagn Res. 2021;15(12):ZJ1-ZJ04. https://dx.doi.org/10.7860/JCDR/2021/52374.15743.

Shibata, S., Taguchi, C., Gondo, R., Stolf, S. C., & Baratieri, L. N. Ceramic Veneers and Direct-Composite Cases of Amelogenesis Imperfecta Rehabilitation. Oper Dent. 2016;41(3):233-242.

Sholapurkar, A. A., Joseph, R. M., Varghese, J. M., Neelagiri, K., Acharya, S. R., Hegde, V.*, et al.* Clinical diagnosis and oral rehabilitation of a patient with amelogenesis imperfecta: a case report. J Contemp Dent Pract. 2008;9:92-98.

Siadat, H., Alikhasi, M., & Mirfazaelian, A. Rehabilitation of a patient with amelogenesis imperfecta using all-ceramic crowns: a clinical report. J Prosthet Dent. 2007;98:85-88.

Sinada, N., & Wang, C. I. Fixed prosthodontic rehabilitation with a fully digital workflow for a teenage patient with amelogenesis imperfecta: A 2-year follow-up. J Prosthet Dent. 2022. https://dx.doi.org/10.1016/j.prosdent.2022.02.025.

Singhal, R., Pathak, A., & Goenka, P. Amelogenesis Imperfecta with Anterior Open Bite: A Rare Case Report. International journal of clinical pediatric dentistry. 2011;4:245-247.

Smith, C. E., Murillo, G., Brookes, S. J., Poulter, J. A., Silva, S., Kirkham, J.*, et al.* Deletion of amelotin exons 3-6 is associated with amelogenesis imperfecta. Hum Mol Genet. 2016;25(16):3578-3587.

Smith, C. E. L., Kirkham, J., Day, P. F., Soldani, F., McDerra, E. J., Poulter, J. A.*, et al.* A Fourth KLK4 Mutation Is Associated with Enamel Hypomineralisation and Structural Abnormalities. Frontiers in physiology. 2017;8:333.

Smith, C. E. L., Whitehouse, L. L. E., Poulter, J. A., Wilkinson Hewitt, L., Nadat, F., Jackson, B. R.*, et al.* A missense variant in specificity protein 6 (SP6) is associated with amelogenesis imperfecta. Hum Mol Genet. 2020;29(9):1417-1425.

Sneller, J., Buchanan, H., & Parekh, S. The impact of amelogenesis imperfecta and support needs of adolescents with AI and their parents: an exploratory study. Int J Paediatr Dent. 2014;24(6):409-416.

Sockalingam, S. Dental rehabilitation of amelogenesis imperfecta using thermoformed templates. J Indian Soc Pedod Prev Dent. 2011;29:53-56.

Song, J. S., Lee, Y., Shin, T. J., Hyun, H. K., Kim, Y. J., & Kim, J. W. Identification of a Novel FAM83H Mutation and Management of Hypocalcified Amelogenesis Imperfecta in Early Childhood. Children (Basel). 2022;9(3). 10.3390/children9030429.

Sönmez, I. S., Aras, S., Tunç, E. S., & Küçükeşmen, C. Clinical success of deproteinization in hypocalcified amelogenesis imperfecta. Quintessence Int. 2009;40(2):113-118.

Springer, M. S., Starrett, J., Morin, P. A., Lanzetti, A., Hayashi, C., & Gatesy, J. Inactivation of C4orf26 in toothless placental mammals. Mol Phylogenet Evol. 2016;95:34–45. https://doi.org/10.1016/j.ympev.2015.11.002.

Sreedevi, S., Sanjeev, R., Ephraim, R., & Joseph, M. Interdisciplinary Full Mouth Rehabilitation of a Patient with Amelogenesis Imperfecta: A Case Report with 8 Years Follow-up. J Int Oral Health. 2014;6:90-93.

Sriwattanapong, K., Nitayavardhana, I., Theerapanon, T., Thaweesapphithak, S., Chantarawaratit, P. O., Garuyakich, R.*, et al.* Age-related dental phenotypes and tooth characteristics of FAM83H-associated hypocalcified amelogenesis imperfecta. Oral Dis. 2022;28(3):734-744. 10.1111/odi.13780.

Sriwattanapong, K., Theerapanon, T., Khamwachirapitak, C., Sae-Ear, P., Srijunbarl, A., Porntaveetus, T.*, et al.* Deep dental phenotyping and a novel FAM20A variant in patients with amelogenesis imperfecta type IG. Oral diseases. 2023. 10.1111/odi.14510.

Stines, S. M. Treatment of hypomaturation-type amelogenesis imperfecta with indirect no-preparation resin veneers fabricated with CAD/CAM Cerec 3D, version 3.03. Int J Comput Dent. 2008;11:41-50.

Suchancova, B., Holly, D., Janska, M., Stebel, J., Lysy, J., Thurzo, A.*, et al.* Amelogenesis imperfecta and the treatment plan - interdisciplinary team approach. Bratisl Lek Listy. 2014;115:44-48.

Sundell, S., & Koch, G. Hereditary amelogenesis imperfecta. I. Epidemiology and clinical classification in a Swedish child population. Swed Dent J. 1985;9(4):157-169.

Tang, Y., Cao, T., Zhang, L., Bao, G., & Kang, H. Restoration of the dentition in a patient with a history of bruxism and amelogenesis imperfecta: A clinical report. Clinical case reports. 2021;9:898-905.

Tanimoto, K., Le, T., Zhu, L., Witkowska, H. E., Robinson, S., Hall, S., Hwang, P., Denbesten, P., & Li, W. . Reduced amelogenin-MMP20 interactions in amelogenesis imperfecta.

Journal of dental research. 2008;87(5):451–455. https://doi.org/10.1177/154405910808700516.

Tekçe, N., Demirci, M., Sancak, E. I., Güder, G., Tuncer, S., & Baydemir, C. Clinical Performance of Direct Posterior Composite Restorations in Patients with Amelogenesis Imperfecta. J Adhes Dent. 2022;24(1):77-86. https://dx.doi.org/10.3290/j.jad.b2838105.

Tekce, N., Demirci, M., Tuncer, S., Guder, G., & Sancak, E. I. Clinical Performance of Direct Composite Restorations in Patients with Amelogenesis Imperfecta - Anterior Restorations. Oper Dent. 2022;47(6):620-629. 10.2341/21-106-C.

Toksavul, S., Ulusoy, M., Türkün, M., & Kümbüloğlu, O. Amelogenesis imperfecta: the multidisciplinary approach. A case report. Quintessence Int. 2004;35:11-14.

Torres, L. H. S., de-Azevedo-Vaz, S. L., Barroso, D. R. C., Silva, D. N., Velloso, T. R. G., & de Barros, L. A. P. Enamel-Renal-Syndrome: case report. Spec Care Dentist. 2018;38(3):172-175. doi:10.1111/scd.12288.

Toupenay, S., Fournier, B. P., Manière, M. C., Ifi-Naulin, C., Berdal, A., & de La Dure-Molla, M. Amelogenesis imperfecta: therapeutic strategy from primary to permanent dentition across case reports. BMC Oral Health. 2018;18:108.

Trentesaux, T., Rousset, M. M., Dehaynin, E., Laumaillé, M., & Delfosse, C. 15-year follow-up of a case of amelogenesis imperfecta: importance of psychological aspect and impact on quality of life. Eur Arch Paediatr Dent. 2013;14:47-51.

Tucci, A., Kara, E., Schossig, A., Wolf, N. I., Plagnol, V., Fawcett, K.*, et al.* Kohlschütter-Tönz syndrome: mutations in ROGDI and evidence of genetic heterogeneity. Hum Mutat. 2013;34(2):296-300.

Tunkiwala, A., & Vazifdar, D. Conservative esthetic rehabilitation of a young patient with amelogenesis imperfecta. Compend Contin Educ Dent. 2014;35(3):175-182.

Turkün, L. S. Conservative restoration with resin composites of a case of amelogenesis imperfecta. Int Dent J. 2005;55:38-41.

Urzua, B., Martinez, C., Ortega-Pinto, A., Adorno, D., Morales-Bozo, I., Riadi, G.*, et al.* Novel missense mutation of the FAM83H gene causes retention of amelogenin and a mild clinical phenotype of hypocalcified enamel. Arch Oral Biol. 2015;60(9):1356-1367. 10.1016/j.archoralbio.2015.06.016.

Urzúa, B., Ortega-Pinto, A., Adorno-Farias, D., Morales-Bozo, I., Rojas-Flores, S., Briones-Marín, D.*, et al.* Exploring the Pool of Pathogenic Variants of Amelogenesis Imperfecta: An Approach to the Understanding of Its Genetic Architecture. Front Dent Med. 2021;2. 10.3389/fdmed.2021.785382.

Varela Morales, M., Botella Perez, J. M., Jiménez Garcia, J., & García-Camba Varela, P. Interdisciplinary treatment of a patient with amelogenesis imperfecta. J Clin Orthod. 2010;44:553-559; quiz 562.

Visram, S., & McKaig, S. Amelogenesis imperfecta--clinical presentation and management: a case report. Dent Update. 2006;33:612-614, 616.

Viswambaran, M., & Londhe, S. M. Comprehensive rehabilitation of a case of Amelogenesis imperfecta. Med J Armed Forces India. 2015;71:S552-555.

Wang, S., Choi, M., Richardson, A. S., Reid, B. M., Seymen, F., Yildirim, M.*, et al.* STIM1 and SLC24A4 Are Critical for Enamel Maturation. 2014;93:94S-100S.

Wang, S. K., Choi, M., Richardson, A. S., Reid, B. M., Lin, B. P., Wang, S. J.*, et al.* ITGB6 loss-of-function mutations cause autosomal recessive amelogenesis imperfecta. Hum Mol Genet. 2014;23(8):2157-2163.

Wang, S. K., Hu, Y., Simmer, J. P., Seymen, F., Estrella, N. M., Pal, S.*, et al.* Novel KLK4 and MMP20 mutations discovered by whole-exome sequencing. Journal of dental research. 2013;92(3):266-271.

Wang, S. K., Zhang, H., Chavez, M. B., Hu, Y., Seymen, F., Koruyucu, M.*, et al.* Dental malformations associated with biallelic MMP20 mutations. 2020;8:e1307.

Wang, S. K., Zhang, H., Wang, Y. L., Seymen, F., Koruyucu, M., Simmer, J. P.*, et al.* Phenotypic variability in LAMA3-associated amelogenesis imperfecta. Oral diseases. 2022. 10.1111/odi.14425.

Wang, S. K., Zhang, H., Wang, Y. L., Seymen, F., Koruyucu, M., Simmer, J. P.*, et al.* Phenotypic variability in LAMA3-associated amelogenesis imperfecta. Oral Dis 2023;29(8):3514-3524. doi:10.1111/odi.14425.

Wang, S. K., Zhang, H., Hu, C. Y., Liu, J. F., Chadha, S., Kim, J. W., Simmer, J. P., & Hu, J. C. C. . FAM83H and Autosomal Dominant Hypocalcified Amelogenesis Imperfecta. Journal of dental research. 2021;100(3):293–301. https://doi.org/10.1177/0022034520962731.

Wang, X., Zhao, Y., Yang, Y., & Qin, M. Novel ENAM and LAMB3 mutations in Chinese families with hypoplastic amelogenesis imperfecta. 2015;10:e0116514.

Whitehead, M. The concepts and principles of equity and health. Int J Health Serv. 1992;22(3):429-445. 10.2190/986l-lhq6-2vte-yrrn.

Whitehouse, L. L. E., Smith, C. E. L., Poulter, J. A., Brown, C. J., Patel, A., Lamb, T.*, et al.* Novel DLX3 variants in amelogenesis imperfecta with attenuated tricho-dento-osseous syndrome. Oral diseases. 2019;25(1):182-191.

Williams, W. P., & Becker, L. H. Amelogenesis imperfecta: functional and esthetic restoration of a severely compromised dentition. Quintessence Int. 2000;31:397-403.

Witkop, C. J., Jr. Amelogenesis imperfecta, dentinogenesis imperfecta and dentin dysplasia revisited: problems in classification. J Oral Pathol. 1988;17(9-10):547-553. 10.1111/j.1600-0714.1988.tb01332.x.

Wood, C. L., Lane, L. C., & Cheetham, T. Puberty: Normal physiology (brief overview). Best Pract Res Clin Endocrinol Metab. 2019;33(3):101265. 10.1016/j.beem.2019.03.001.

Wright, J. T., Hart, T. C., Hart, P. S., Simmons, D., Suggs, C., Daley, B.*, et al.* Human and mouse enamel phenotypes resulting from mutation or altered expression of AMEL, ENAM, MMP20 and KLK4. Cells Tissues Organs. 2009;189(1):224-229.

Wynne, W. P. D., & Wynne, T. Treating the Amelogenesis Imperfecta Patient. Dent Today. 2016;35:130-131.

Xie, Y., Meng, M., Cao, L., Yang, J., Ma, Q., Huang, X.*, et al.* Amelogenesis imperfecta in a Chinese family resulting from a FAM83H variation and the effect of FAM83H on the secretion of enamel matrix proteins. Clin Oral Investig. 2022. 10.1007/s00784-022-04763-9.

Xin, W., Wenjun, W., Man, Q., & Yuming, Z. Novel FAM83H mutations in patients with amelogenesis imperfecta. Sci Rep. 2017;7(1):6075.

Yamaguti, P. M., Acevedo, A. C., & de Paula, L. M. Rehabilitation of an adolescent with autosomal dominant amelogenesis imperfecta: case report. Oper Dent. 2006;31:266-272.

Yaman, B. C., Ozer, F., Cabukusta, C. S., Eren, M. M., Koray, F., & Blatz, M. B. Microtensile bond strength to enamel affected by hypoplastic amelogenesis imperfecta. J Adhes Dent. 2014;16:7-14.

Yaprak, E., Subaşı, M. G., Avunduk, M., & Aykent, F. Amelogenesis imperfecta and generalized gingival overgrowth resembling hereditary gingival fibromatosis in siblings: a case report. Case Rep Dent. 2012;2012:428423.

Yiğit Özer, S. G., & Bahşi, E. Treatment of an amelogenesis imperfecta with restorations prepared using a modified clear matrix technique. J Investig Clin Dent. 2010;1:59-63.

Yilmaz, B., Oz, U., & Yilmaz, H. G. Interdisciplinary approach to oral rehabilitation of patient with amelogenesis imperfecta. N Y State Dent J. 2014;80:31-35.

Yip, H. K., & Smales, R. J. Oral rehabilitation of young adults with amelogenesis imperfecta. Int J Prosthodont. 2003;16:345-349.

Yu, S., Quan, J., Wang, X., Sun, X., Zhang, X., Liu, Y.*, et al.* A novel FAM83H mutation in one Chinese family with autosomal-dominant hypocalcification amelogenesis imperfecta. Mutagenesis. 2018;33(4):333-340. 10.1093/mutage/gey019.

Yuen, W. Y., Pasmooij, A. M., Stellingsma, C., & Jonkman, M. F. Enamel defects in carriers of a novel LAMA3 mutation underlying epidermolysis bullosa. Acta Derm Venereol. 2012;92(6):695-696. 10.2340/00015555-1341.

Zhang, C., Song, Y., & Bian, Z. Ultrastructural analysis of the teeth affected by amelogenesis imperfecta resulting from FAM83H mutations and review of the literature. Oral Surg Oral Med Oral Pathol Oral Radiol. 2015;119(2):e69-76. doi:10.1016/j.oooo.2014.09.002.

Zhang, H., Hu, Y., Seymen, F., Koruyucu, M., Kasimoglu, Y., Wang, S. K.*, et al.* ENAM mutations and digenic inheritance. Mol Genet Genomic Med. 2019;7(10):e00928.

Zhang, H., Koruyucu, M., Seymen, F., Kasimoglu, Y., Kim, J. W., Tinawi, S.*, et al.* WDR72 Mutations Associated with Amelogenesis Imperfecta and Acidosis. Journal of dental research. 2019;98(5):541-548.

Zheng, Y., Lu, T., Chen, J., Li, M., Xiong, J., He, F.*, et al.* The gain-of-function FAM83H mutation caused hypocalcification amelogenesis imperfecta in a Chinese family. Clin Oral Investig. 2021;25(5):2915-2923. 10.1007/s00784-020-03609-6.

Zimmermann, M., Koller, C., Hickel, R., & Kühnisch, J. Chairside treatment of amelogenesis imperfecta, including establishment of a new vertical dimension with resin nanoceramic and intraoral scanning. J Prosthet Dent. 2016;116:309-313.

7 Hereditäre hypophosphatämische Rachitis (XLH)

7.1 Definition

In der vorliegenden Leitlinie wird ausschließlich auf die am häufigsten vorkommende, angeborene Form der phosphopenischen Rachitis, die Hereditäre hypophosphatämische Rachitis (XLH), eingegangen. Diese Krankheit (Synonyme: Phosphatdiabetes, X-chromosomal-dominante hypophosphatämische Rachitis, X-chromosomale Hypophosphatämie / X-linked hypophosphatemia, XLH) ist eine erbliche renale Phosphatverlusterkrankung. In älteren Publikationen findet sich für XLH die Bezeichnung Vitamin-D resistente Rachitis. Sie ist durch Hypophosphatämie, Rachitis, ein vermindertes Wachstum, Myopathie, Gelenkverschleiß, Enthesopathie, Hörverlust und Kraniosynostose gekennzeichnet [Hahn et al. 2019]. Ein weiteres Symptom der Erkrankung sind Störungen der Zahnhartgewebsbildung beider Dentitionen, wobei insbesondere das Dentin und aber auch das Zement und der Schmelz betroffen sind.

Tabelle 83 Kurzcharakterisierung der Hereditären hypophosphatämischen Rachitis

Hereditäre hypophosphatämische Rachitis (XLH)
X-chromosomal dominante hypophosphatämische Rachitis (X-linked hypophosphatemia, XLH)
ICD-10-GM-2020 E83.30 Familiäre hypophosphatämische Rachitis Phosphatdiabetes
ICD-11 5C63.22 Hypophosphatämische Rachitis
Orphanet-Nr. 89936 https://www.orpha.net/de/disease/detail/89936?name=89936&mode=orpha

Tabelle 84 Klassifizierung der Hereditären hypophosphatämischen Rachitis nach Angaben aus der OMIM-Datenbank (https://www.omim.org/entry/307800?search=X%20linked%20hypophosphatemia&highlight=hypophosphatemia%20linked%20x)

Location	Phenotype	Phenotype MIM number	Inheritance	Phenotype mapping key	Gene/Locus	Gene/Locus MIM number
Xp22.11	Hypophosphatemic rickets, X-linked dominant	307800	XLD	3	PHEX	300550

7.2 Genetik und Pathophysiologie

Besteht während des Wachstums aufgrund einer Stoffwechselstörung ein Mangel an Kalzium oder Phosphat, führt dieses skelettal zum Krankheitsbild der Rachitis. Während der Odontogenese resultieren aus dem Mangel persistierende Mineralisationsstörungen der Zahnhartgewebe. Es werden erworbene von vererbten sowie kalzipenische von phosphopenischen (hypophosphatämischen) Rachitisformen unterschieden. Kalzipenische Rachitisformen sind zumeist auf eine verminderte Vitamin D-Zufuhr zurückzuführen, können aber auch durch eine gestörte Vitamin D-Synthese oder -Wirkung verursacht werden. Eine phosphopenische Rachitis entwickelt sich aus einer gestörten Phosphatrückresorption im proximalen Nierentubulus [Schnabel 2020]. Normalerweise werden in den Nieren etwa 90 % des filtrierten Phosphats zurückgewonnen und dem Körper wieder zugeführt. Bei einer hereditären hypophosphatämischen Rachitis ist diese Rückgewinnung gestört, sodass Phosphat über die Nieren verloren wird. Die hypophosphatämische Rachitis umfasst zwei Erkrankungsformen: die „Fibroblast growth factor“ (Fibroblasten-Wachstumsfaktor, FGF) 23-abhängigen Formen (die X-chromosomal dominante, die autosomal dominante und die autosomal rezessive hypophosphatämische Rachitis), die durch Mutationen in verschiedenen, die renale Phosphat-Rückresorption regulierenden Genen (PHEX, FGF23, DMP1, ENPP1) bedingt sind, und die FGF23-unabhängigen Formen, wie die Hereditäre hypophosphatämische Rachitis mit Hyperkalzurie und die X-gebundene rezessive hypophosphatämische Rachitis [Schnabel und Haffner 2005].

Das bei XLH beteiligte PHEX-Gen (Phosphat-regulierendes Gen mit Homologien zu Endopeptidasen) ist auf dem X-Chromosom lokalisiert (Genlokus Xp22.11). Es kodiert für eine mem-brangebundene Endopeptidase, die in Osteoblasten, Osteozyten und Odontoblasten gefunden wurde. Während PHEX-mRNA von Osteozyten und Odontoblasten stark exprimiert wird, wurde in Zementozyten nur eine geringe Expression gefunden wurde [Zhang et al. 2020].

Durch eine Mutation des PHEX-Gens resultiert weiterhin eine erhöhte Expression des im Blut zirkulierenden FGF23. FGF23 ist in den Nieren an der Regulation der Phosphatausscheidung sowie der Produktion von aktivem Vitamin D beteiligt. Durch den erhöhten FGF23-Spiegel wird vermehrt Phosphat ausgeschieden. Es resultiert eine Hypophosphatämie in Kombination mit einem Calcitriolmangel. Aufgrund des Erbgangs sind Jungen bei XLH zumeist schwerer betroffen als Mädchen [Murayama 2000].

PHEX fördert die Mineralisierung auf der Ebene der extrazellulären Matrix durch die Spaltung und Inaktivierung spezifischer SIBLING-Proteine und ihrer Peptide [Coyac und Hoac et al. 2018, Foster und Nociti et al. 2014, Whyte et al. 2020]. SIBLING-Proteine (kleine Integrin-bindende Liganden, N-verknüpfte Glykoproteine) bilden eine Gruppe von fünf Integrin-bindenden N-gebundenen Glykoproteinen (Dentinmatrixprotein-1 (DMP1), sekretiertes Phosphoprotein-1 (SPP1), auch Osteopontin (OPN) genannt, Integrin-bindendes Sialoprotein (IBSP), auch Knochensialoprotein (BSP) genannt, extrazelluläres Matrixphosphoglykoprotein (MEPE) und Dentin-Sialophosphoprotein (DSPP)). Jedes SIBLING-Protein hat mindestens ein "saures, serin- und asparaginsäure-reiches Motiv" (ASARM). Wenn sie phosphoryliert sind, binden sie freies Kalzium oder das Kalzium in Hydroxylapatit-Kristallen und regulieren, moduliert durch ihren Phosphorylierungsstatus, maßgeblich die Mineralisierung des Skeletts und der Zähne [Whyte et al. 2020]. DMP1 ist ein Promoter der Mineralisation, OPN und MEPE sind potente Inhibitoren [Coyac und Hoac et al. 2018, Foster et al. 2018, McKee et al. 2013, Salmon et al. 2013, Salmon et al. 2014]. Die fehlende PHEX-Funktion führt in der Summe zu einer Anreicherung von Mineralisationsinhibitoren in der extrazellulären Matrix, wobei die ASARM-Anreicherung wiederum die weitere Expression von MEPE fördert.

Bisher sind mehr als 600 Mutationen des PHEX-Gens bekannt, die zu einer Erhöhung des FGF23 und somit zu einer Hereditären hypophosphatämischen Rachitis führen [Hiort 2022]. Dieses erklärt die unterschiedlichen Phänotypen (Erscheinungsformen) der Erkrankung. Innerhalb einer Familie können bei einer Mutation verschiedene Ausprägungen der Erkrankung beobachtet werden. Die Mutation des PHEX–Gens korreliert nicht mit dem dentalen Phänotyp und der Schwere der Erkrankung [Baroncelli und Mora 2021]. Allerdings korreliert die Schwere der dentalen Manifestationen mit der Ausprägung der skelettalen Beteiligung [Baroncelli et al. 2021, Linglart et al.2014].

7.3 Epidemiologie

XLH ist die häufigste angeborene Form der phosphopenischen Rachitis. Sie macht mehr als 80 % der Fälle aus [Schnabel 2020]. Die Inzidenz wird mit 3,9 pro 100.000 Lebendgeburten und die Prävalenz mit 1,7 bis 4,8 pro 100.000 Personen (Kinder und Erwachsene) angegeben [Haffner 2019].

7.4 Diagnostik

Laborchemische Veränderungen der XLH lassen sich oft schon in den ersten Lebensmonaten, nie aber unmittelbar nach der Geburt nachweisen. Bei ca. 70-80 % der Betroffenen ist die Erkrankung bereits in der Familie bekannt, bei ca. 20-30 % liegt eine negative Familienanamnese vor. Sind die Eltern von XLH betroffen, kann die Diagnose noch vor Symptommanifestation bereits in den ersten Lebenswochen laborchemisch und/oder genetisch gestellt werden.

Wenn es bei Kleinkindern nach dem Beginn des freien Laufens im zweiten Lebensjahr zu einer zunehmenden Beinachsenfehlstellung in Form von X-Beinen (Genua valga) oder O-Beinen (Genua vara) kommt oder das Kind am Ende des zweiten Lebensjahres schmerzbedingt nicht gerne laufen möchte, kann dieses ein Anzeichen für XLH sein [AWMF S1-Leitlinie 174-008]. Pädiatrisch kann eine Blutuntersuchung veranlasst werden. Zeigt sich laborchemisch ein erniedrigter Serum-Phosphat-Wert (< 1 mmol/l) und ist der Marker für den Knochenumsatz, die alkalische Phosphatase, erhöht, sollten weitere Untersuchungen (Kinderendokrinologie oder Kindernephrologie) veranlasst werden. Die Erkrankung kann bei ca. 80 % der Betroffenen durch eine genetische Untersuchung gesichert werden. Dies sollte bei negativer Familienanamnese oder unklaren Befunden angestrebt werden.

7.5 Auswirkungen auf die Mineralisation der Zahnhartgewebe

7.5.1 Dentin

Durch XLH wird die Mineralisation aller drei Zahnhartgewebe beeinflusst. Für die dentale Symptomatik sind hauptsächlich Mineralisationsstörungen des Dentins verantwortlich, die sich in einer ausgeprägten Hypomineralisation insbesondere des volumenmäßig größten Anteils, dem zirkumpulpalen Dentin, sowie dessen Hypoplasie mit daraus resultierenden vergrößerten Pulpalumina und extendierten Pulpaausläufern manifestieren [Alexander et al. 2001, Beltes und Zachou 2012, Bradley et al. 2021, Chaussain-Miller et al. 2003, Clayton et al. 2021, Coyac und Falgayrac et al. 2018, Cremonesi et al. 2014, und Nociti et al. 2014, Foster Page 2008, Gibson et al. 2022, Haffner et al. 2019, Lee 2021, Lee et al. 2017, Marin et al. 2021, Murayama et al. 2000, Neuhäuser et al. 2007, Soares et al. 2013, Souza et al. 2013, Su et al. 2007].

Unter physiologischen Bedingungen stellt das Prädentin und das sich daran anschließende zirkumpulpale Dentin eine weitgehend homogen mineralisierte, annähernd geschlossene Schicht dar, die lediglich durch im Durchmesser wenige µm große Dentinkanälchen

durchzogen wird. Diese stehen untereinander nur in einem geringen Kontakt. Bei XLH unterbleibt während der Dentinmineralisation eine Verschmelzung von initialen Mineralisationszentren, den sogenannten Kalkosphäriten, so dass keine homogen mineralisierte Dentinschicht gebildet wird. Es verbleibt zwischen den nicht fusionierten Kalkosphäriten organische Matrix mit Tomessche Fasern der Odontoblasten ohne umhüllendes peritubuläres Dentin [Coyac und Falgayrac et al. 2018]. Dieses fehlgebildete Dentin wird als Interglobulardentin bezeichnet. Auch bei nicht an XLH leidenden Betroffenen wurde Interglobulardentin nachgewiesen [Jayawardena et al. 2009], allerdings in deutlich geringerem Ausmaß, so dass Interglobulardentin als charakteristisch für XLH angesehen werden kann. Das Interglobulardentin trägt dazu bei, dass das zur Mundhöhle exponierte oder kariöse Dentin deutlich schneller bis in tiefe, pulpaferne Schichten infiziert wird.

Bei Zähnen der ersten Dentition ergab eine dreidimensionale Quantifizierung mittels Mikrocomputertomografie eine durchschnittlich 585-fache Zunahme des interglobulären Dentinvolumens im Vergleich zu Zähnen von gesunden Probanden, wobei große inter- und intraindividuelle Schwankungen beobachtet wurden [Clayton et al. 2021]. Die zweidimensionale, histologische Analyse zeigte bei diesen Zähnen eine 45-fach erhöhte Fläche des Interglobulärdentins und eine 8-fach erhöhte Prädentindicke [Clayton et al. 2021]. Diese negativen Auswirkungen von XLH auf die Dentindichte erstrecken sich sowohl auf das Manteldentin als auch auf das zirkumpulpale Dentin [Chavez et al. 2020].

Die mechanischen Eigenschaften des Dentins sind bei XLH reduziert. Die Knoop´sche Mikrohärte eines XLH-Molaren der ersten Dentition war im Vergleich zu einem entsprechenden Zahn eines nicht an XLH erkrankten Betroffenen im Bereich des Manteldentins und des zirkumpulpalen interglobulären Dentins etwa 25 % geringer, während sich die Schmelzhärte nicht unterschied [Carvalho et al. 2020]. Diese geringere Stabilität des Dentins könnte ein Grund dafür sein, dass der Schmelz, der bei Zähnen der ersten Dentition nur etwa halb so dick ist wie derjenige von Zähnen der zweiten Dentition, bei XLH unter funktioneller Belastung nachgibt und die Bildung von Mikrorissen induziert [Chaussain-Miller et al. 2007].

7.5.2 Schmelz

Während bei Hyp-Mäusen, einem Mausmodell für XLH, die Schmelzdichte im Vergleich zu Kontrollen nicht beeinflusst aber das Volumen des Schmelzes signifikant reduziert war [Zhang et al. 2020], konnte bei einem Drittel menschlicher XLH-Zähne der ersten Dentition eine verminderte Schmelzdichte bei nicht reduzierten Schmelzdicke gefunden werden [Clayton et al. 2021]. Eine reduzierte Dichte aller drei Zahnhartgewebe (Schmelz, Dentin und Zement) von Zähnen der ersten Dentition wurde in anderen Studien beschrieben [Chavez et al. 2020, Foster und Ramnitz et al. 2014]. In vergleichenden Messungen der Mikrohärte konnte kein Unterschied zwischen Schmelz von XLH und Kontrollzähnen gefunden werden [Carvalho et al. 2020].

Im Schmelz konnte histologisch eine irreguläre Struktur beobachtet werden. Nicht selten sind mikroskopisch Risse im Schmelz erkennbar [Hillmann und Geurtsen 1996]. Zu den beobachteten Schmelzdefekten gehören Mikrospalten mit bis zu 4 µm Breite, durch die Bakterien in den Zahn eindringen und zu Pulpaentzündungen führen können, sowie eine unregelmäßige Oberflächenstruktur, die eine Anlagerung von bakterieller Plaque begünstigt [Cremonesi et al. 2014, Hillmann et al. 1995, Hillmann und Geurtsen 1996]. Diese Risse können unter funktioneller Belastung entstanden und auf die weniger stabile Dentinschicht unterhalb des Schmelzes zurückzuführen sein [Chaussain-Miller et al. 2007, Goodman et al. 1998, Opsahl Vital 2012]. Da der Schmelz von Zähnen der ersten Dentition physiologisch geringer

mineralisiert ist als derjenige von Zähnen der zweiten Dentition und somit eine geringe Härte aufweist, ist ein Schmelzverlust durch Abnutzung (Nahrungsabrieb, antagonistische Zahnkontakte) aber auch durch Nahrung verursachte Säureeinwirkung (Erosion) bei diesen Zähnen in einem höheren Maß physiologisch als bei Zähnen der zweiten Dentition. Hierdurch kann bereits früh eine Dentinexposition erfolgen.

7.5.3 Zement, Parodontium, Alveolarknochen

Die Erkrankung hat auch Auswirkungen auf den Zahnhalteapparat. Eine verminderte Dicke der azellulären Zementschicht wurde tierexperimentell bei Hyp-Mäusen nachgewiesen [Biosse Duplan et al. 2017, Coyac und Falgayrac et al. 2017, Fong et al. 2009, Foster und Nociti et al. 2014, Zhang et al. 2020]. Dort zeigte sich auch eine deutliche Reduktion der parodontalen Verankerungsfläche im Vergleich zu Wildtyp-Mäusen sowohl auf der Wurzeloberfläche (59 % vs. 94 %) als auch auf der knöchernen Fläche (41 % vs. 74 %) des Parodontiums [Coyac und Falgayrac et al. 2017]. Der Alveolarknochen wies bei Hyp-Mäusen aber auch bei XLH-Betroffenen ein geringeres Knochenvolumen und weniger Trabekel auf [Coyac und Falgayrac et al. 2017]. Azelluläres und zelluläres Zement sowie Alveolarknochen von XLH-Betroffenen und Hyp-Mäusen zeigten eine signifikant reduzierte Mineralisation und Kristallinität sowie einen signifikant erhöhten Karbonatgehalt des Apatits [Coyac und Falgayrac et al. 2017]. Die Gesamtheit der Veränderungen von Zement und Alveolarknochen führten im Hyp-Mausmodell zu einer hoch signifikant reduzierten statischen und dynamischen Stabilität des Parodonts [Zhang et al. 2020].

Bei Zähnen der ersten Dentition von XLH-Betroffenen ist die mittlere Dicke der azellulären Zementschicht um etwa 50 % verringert. Sharpeysche Fasern können bei besonders schwer erkrankten Betroffenen ungünstig ausgerichtet sein oder sogar fehlen [Clayton et al. 2021]. Auch Zähne der zweiten Dentition zeigten bei einem späten Therapiebeginn mit aktivem Vitamin D und Phosphat oder einer unzureichenden Supplementierung eine reduzierte Dicke a-zellulären Zements [Biosse Duplan et al. 2017]. Bei einem während der Kindheit gut eingestellten, konventionell behandelten XLH-Betroffenen wurde keine Zementhypoplasie gesehen. Daher wird angenommen, dass auch die Zementbildung durch die Phosphat- und Vitamin D-Supplementierung verbessert wird [Biosse Duplan et al. 2017, Chaussain-Miller et al. 2007].

Im Vergleich zu altersentsprechenden gesunden Probanden zeigten XLH-Betroffene eine deutlich höhere Parodontitisprävalenz (3,6 bis 7,3 % bei Gesunden im Vergleich zu 60 % bei an XLH-Erkrankten) [Ye et al. 2011].

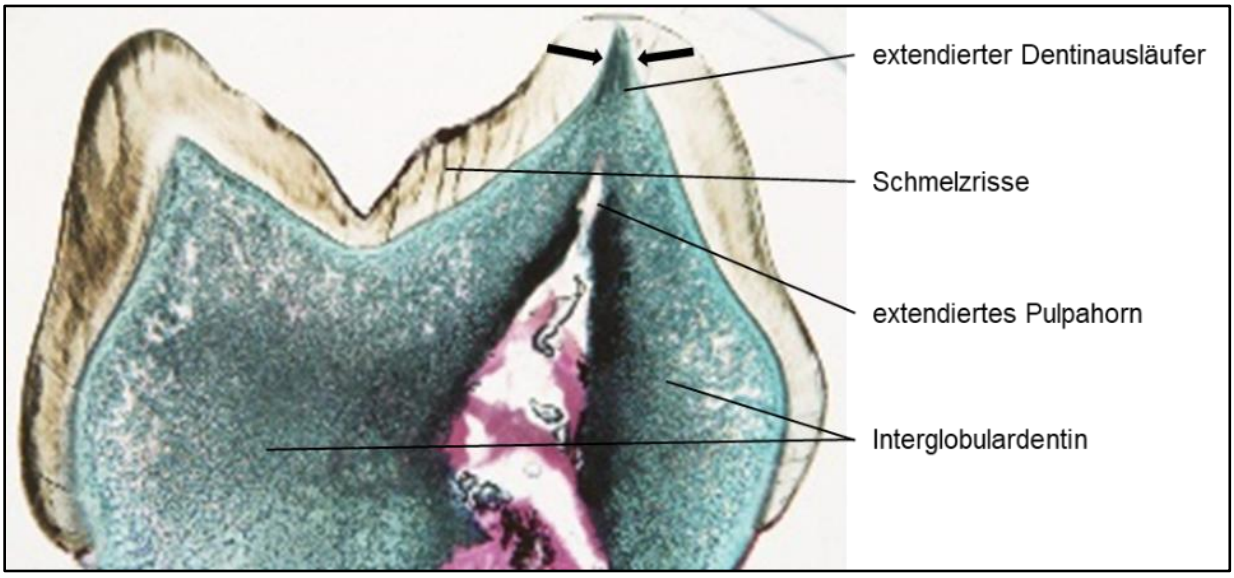

Abbildung 36 Unentkalkter Dünnschliff, Molar der ersten Dentition (A. Lussi, Rhodamin-B-Färbung). Das zirkumpulpale Dentin ist als mindermineralisiertes, poröses Interglobulardentin erkennbar. Die peripher liegende, dünne Schicht des Manteldentins ist homogener mineralisiert. Die schwarzen Pfeile kennzeichnen Dentin, dass bis in die Höckerspitze ragt.

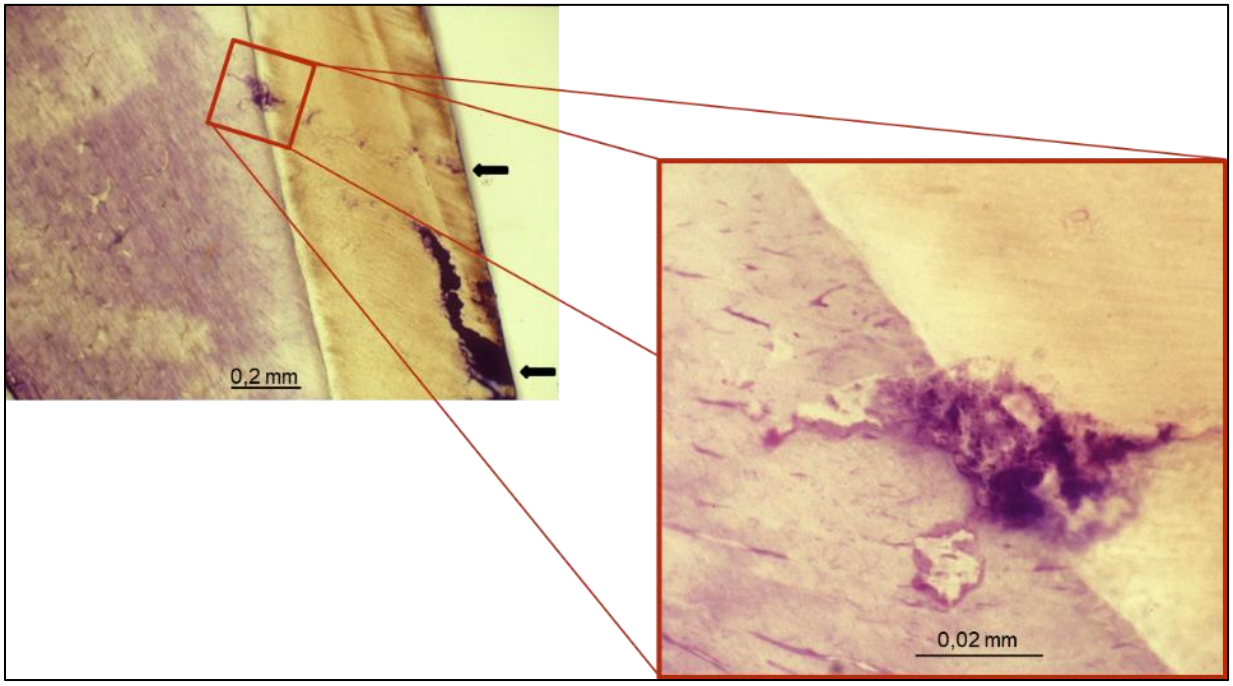

Abbildung 37 Unentkalkter Dünnschliff, Frontzahn erste Dentition (G. Hillmann, Toluidinblaufärbung). Das Interglobulardentin ist nicht so deutlich ausgebildet, wie in Abbildung 36. Durch Schmelzrisse haben Bakterien die Schmelz-Dentingrenze erreicht und beginnen sich im Dentin auszubreiten. Die schwarzen Pfeile deuten auf den jeweiligen Beginn des Risses an der Schmelzoberfläche hin.

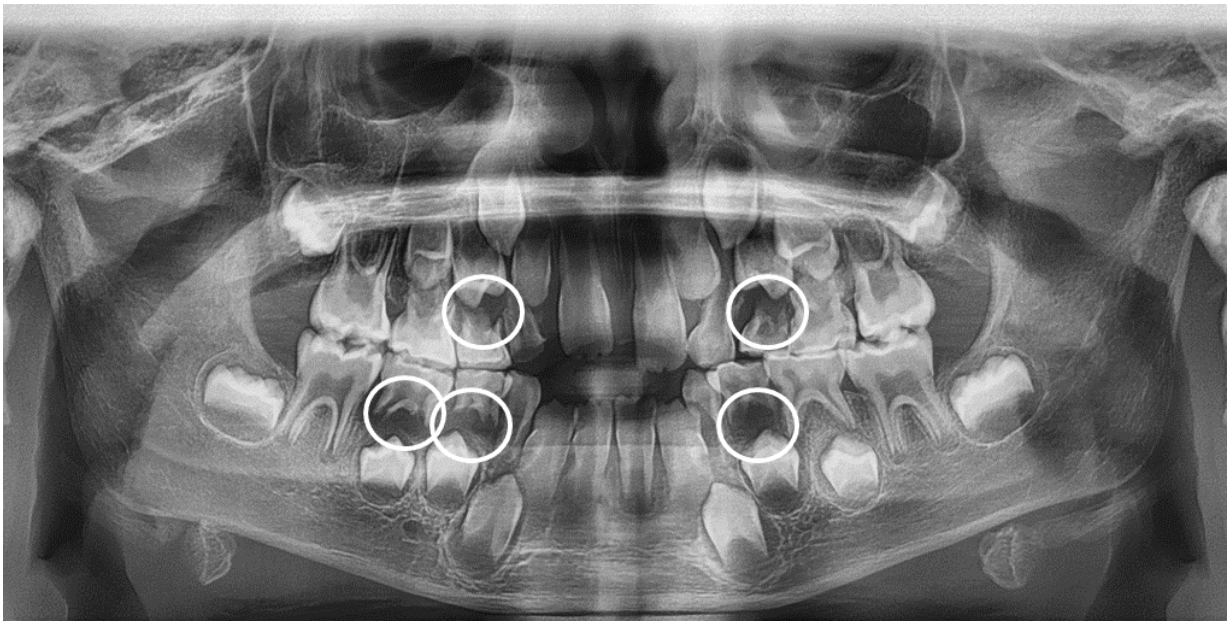

Abbildung 38 Orthopantomogrammaufnahme eines 6 Jahre 11 Monate alten Jungen mit XLH. Die weißen Kreise markieren ausgedehnte periapikale Entzündungen an kariesfreien Zähnen ohne vorangegangenes Trauma.

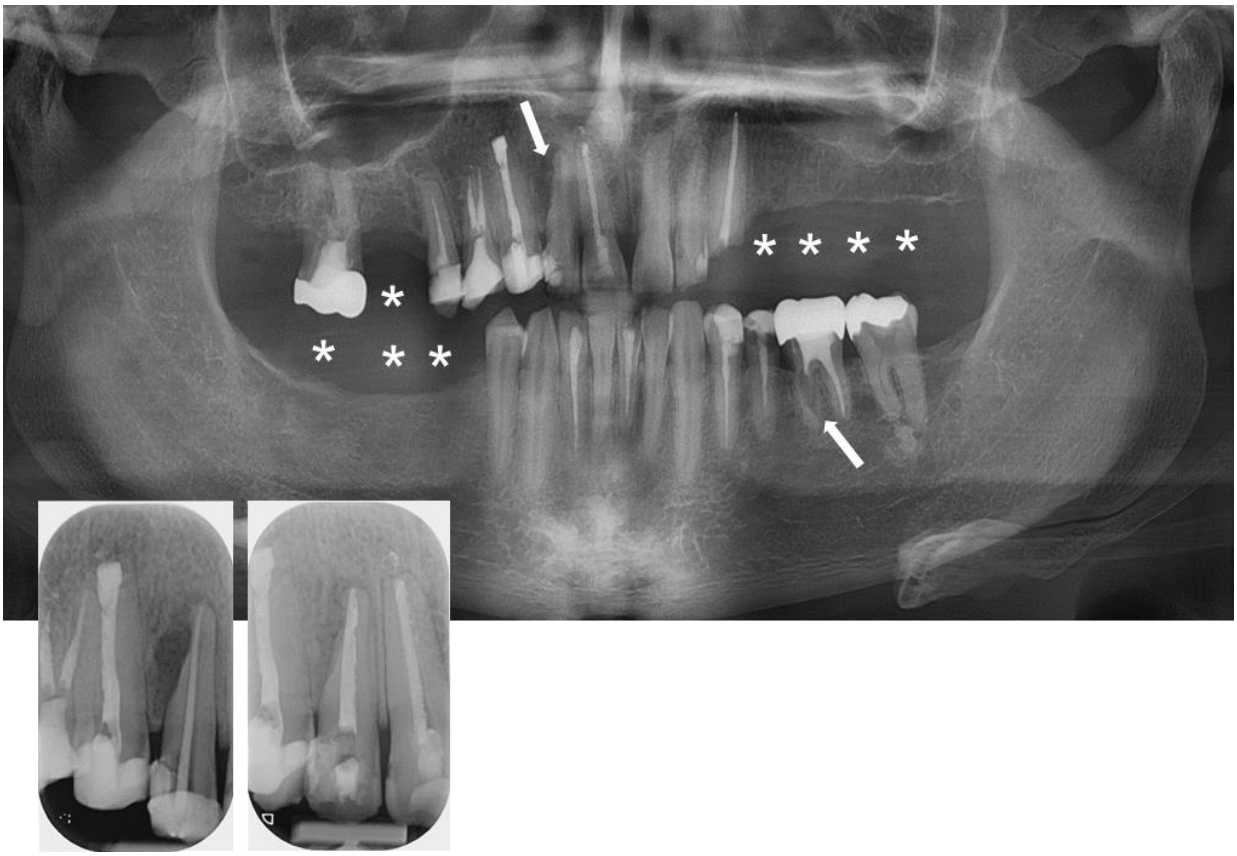

Abbildung 39 Orthopantomogrammaufnahme eines 50 Jahre alten Patienten mit XLH. Acht Zähne sind bereits verlorengegangen, zehn Zähne haben eine endodontische Behandlung erfahren. Die weißen Pfeile deuten auf Wurzelresorptionen. Bei den Unterkiefereckzähnen und dem Zahn 44 sind die extendierten Pulpalumina erkennbar. Die Zahnfilmaufnahmen zeigen die Wurzelresorption am Zahn 12 am Beginn (linke Aufnahme) und nach Abschluss (rechte Aufnahme) der endodontischen Therapie. Die Osteolyse hat sich deutlich verkleinert.

7.6 Dentale Symptome

Die Tabelle 85 stellt die dentalen Symptome bei XLH in den jeweiligen Phasen der Gebissentwicklung bzw. den Altersgruppen innerhalb der inkludierten 20 Publikationen der Häufigkeit nach dar.

Tabelle 85 Übersicht dokumentierter Symptome bzw. Befunde, welche für Betroffene mit XLH in den inkludierten Fallberichten (N=20) berichtet wurden. Anmerkung: Doppelnennungen sind möglich, da in einem Fallbericht mehrere Patienten aus unterschiedlichen Altersphasen dargestellt sein können.

Symptomhäufigkeit in Fallberichten	Erste Dentition (n=9)	Wechselgebiss (n=10)	Jugendl. Gebiss der zweiten Dentition (n=11)	Adultes Gebiss (n=9)	Total (N)
Spontane Zahnabszesse/Fistel an kariesfreien Zähnen und ohne vorangegangenes Trauma	7	7	9	8	31
Große Pulpakammern	6	7	8	6	27
Karies	3	7	6	5	21
Extendierte Pulpahörner (bis Schmelz-Dentingrenze)	4	4	6	6	20
Schmerz	2	4	6	3	15
Zahnlockerung	3	2	2	3	10
Zahnverlust	2	1	2	4	9
Wurzelresorption	1	2	2	3	8
Fehlende oder kaum erkennbare Lamina dura	2	1	2	2	7
Kurze Wurzeln	1	1	3	2	7
Kiefer Fehlstellung	1	2	2	1	6
Parodontitis/CAL/ST	0	2	2	2	6
Weite Wurzelkanäle	1	0	2	3	6
Zahnunterzahl	1	1	2	1	5
Gingivitis	0	1	3	1	5
Tooth wear	1	1	2	1	5
Hypoplastischer Kieferknochen	2	0	0	1	3
Hypersensibilität	0	0	1	1	2
Parodontitis/RAL	0	0	1	1	2
LKG Spalte	0	0	1	1	2
Verlagerte Zähne	1	1	0	0	2
Funktionseinschränkung	0	0	0	1	1
Mundhygiene defizitär	0	0	1	0	1
Zahnformanomalie	1	0	0	0	1
Impaktierte Zähne	0	1	0	0	1

Während einige, in den inkludierten Fallberichten und -serien häufig genannten Symptome und Befunde nicht zahnmedizinisch behandelt werden können (große Pulpakammern, extendierte Pulpahörner, fehlende oder kaum erkennbare Lamina dura, kurze Wurzeln oder weite Wurzelkanäle), können die nachstehend genannten therapierbaren Befunde als dentale Leitsymptome bei XLH angesehen werden.

Als altersübergreifende (therapierbare) Leitsymptome der XLH gelten:

- Zahnabszesse oder Fistel an kariesfreien Zähnen und ohne vorangegangenes Trauma
- Karies
- Schmerzen
- Zahnlockerung
- Zahnverlust

welche sowohl in der ersten als auch in der zweiten Dentition auftreten.

Für die Erstellung von Empfehlungen wurden weitere Publikationen eingeschlossen, in denen über dentale und orale Symptome bei Betroffenen mit XLH berichtet wurde. Diese Publikationen wurden als „Review“ [Linglart et al. 2014, Sabandal et al. 2015], „Evidence based Guideline“ [Haffner et al. 2019] und „Consensus statement/recommendations“ [González-Lamuño et al. 2022, Munns et al.2023, Trombetti et al. 2022] klassifiziert. Die in diesen Publikationen beschriebenen klinischen Merkmale stimmen weitgehend mit den in Tabelle 85 genannten Symptomen überein.

Dentogene Entzündungen bzw. deren klinische Zeichen, wie Schmerzen, Schwellungen, Fistel, Abszess, Parodontitis apicalis und Zahnlockerungen wurden als häufigste Befunde und in allen Altersphasen dokumentiert [Alexander et al. 2001, Batra et al. 2006, Beltes und Zachou 2012, Bradley et al. 2021, Chaussain-Miller et al. 2003, Douyere et al. 2009, Foster Page 2008, Friberg 2013, Gibson et al. 2022, James und Roudsari 2019, Lee 2021, Lee et al. 2017, Marin et al. 2021, Murayama et al. 2000, Neuhäuser et al. 2007, Soares et al. 2013, Souza et al. 2013, Su et al. 2007]. Sie können in beiden Dentitionen an kariesfreien Zähnen und ohne vorangegangenes Trauma auftreten. Infektionen der Pulpa sind demnach das wesentliche dentale Kennzeichen von XLH. Dementsprechend waren endodontische Behandlungen bei Nachuntersuchungen von Patientenkollektiven mit hypophosphatämischer Rachitis deutlich häufig als bei altersentsprechenden, nicht an XLH leidenden Kontrollen [Andersen et al. 2012, Beck-Nielsen et al. 2010, Connor et al. 2015, Hillmann et al. 1995]. In einer Befragung von 232 Erwachsenen berichten 72 % über Erfahrungen mit Wurzelkanalbehandlungen [Skrinar et al. 2019]. Je jünger die Patienten beim Auftreten erster Pulpaentzündungen sind, umso gravierender sind in der Regel die dentalen und damit auch die skelettalen Manifestationen [Batra et al. 2006, Sabandal et al. 2015]. Um einen Zahnerhalt anzustreben, sind bei pulpalen Infektionen umfangreiche Behandlungen erforderlich. Verlaufen diese Behandlungen nicht erfolgreich, resultiert der Verlust des Zahnes mit zumeist einer Notwendigkeit, diesen Zahn zu ersetzen.

In den inkludierten Fallberichten wurden kariöse Läsionen in allen Altersgruppen dokumentiert. Karies kann eine Ursache für dentogene Entzündungen darstellen. In der Literatur wird kontrovers beurteilt, ob durch XLH das Kariesrisiko erhöht ist. Während einige

Autorengruppen keine erhöhte Kariesanfälligkeit erkennen konnten, insbesondere wenn die Patienten seit ihrer frühen Kindheit mit einer konventionellen Substitutionstherapie behandelt worden waren [Chaussain-Miller et al. 2003, Baroncelli et al. 2006, Ye et al. 2011], beschreiben andere eine signifikant höhere Anzahl von kariösen, wegen Karies entfernten oder mit Füllungen oder Kronen versorgten Zähnen [Ito et al. 2022, Marin et al. 2021, Skrinar et al. 2019, Souza et al. 2010].

Zahnschmelz umgibt das bei XLH mehr oder minder mineralisierte Dentin. Fehlt diese schützende Schmelzschicht, können orale Bakterien entweder einen direkten Kontakt zu Pulpaausläufern erhalten, die bis an die Schmelz-Dentingrenze reichen, oder die nicht mineralisierten Interglobularräume des Dentins werden relativ rasch von Bakterien penetriert. Je länger eine Dentinexposition zur Mundhöhle besteht und je größer die Schicht Interglobulardentins ist, desto ausgeprägter ist die Infektion des Dentins. Erreichen die Bakterien oder deren Stoffwechselprodukte die Pulpa, führt dieses zu einer Pulpitis. Je älter Patienten sind, desto häufiger treten Zahnabszesse auf [Andersen et al. 2012]. Dieses legt nahe, dass funktionelle und pathologische Faktoren, die im Laufe des Lebens kumulieren, die Entzündung der Zähne verursachen. Zu den funktionellen Einflüssen gehört die Attrition (physiologischer Schmelzverlust durch antagonistischen Zahnkontakt) und die Bildung von Rissen oder Infraktionen im Schmelz. Pathologische Faktoren können ernährungsbedingt (Karies, Erosion), traumatisch (Trauma) oder funktionell (Bruxismus, Abfraktion) verursacht sein. Die am häufigsten von Entzündungen betroffenen Zähne sind Schneidezähne und Eckzähne, gefolgt von Molaren und Prämolaren. Die Reihenfolge der betroffenen Zähne wird nicht nur durch den Zeitpunkt des Durchbruchs, sondern auch durch die Geschwindigkeit des Verlusts der Schmelzschicht definiert. Es besteht ein eindeutiger Zusammenhang zwischen der Akkumulation von reparativem Dentin als Reaktion auf Abrasion und einer erhöhten Abrasionsrate, insbesondere im Frontzahnbereich [Sabandal et al. 2015].

Weiterhin wurde berichtet, dass die Mineralisierung von Zement und Alveolarknochen beeinträchtigt ist. Letztgenanntes zeigt sich zum Beispiel in einer fehlende oder kaum erkennbare Lamina dura [Al-Jundi et al. 2011, Beltes und Zachou 2012, Haffner et al. 2019, Sabandal et al. 2015, Soares et al. 2013, Souza et al. 2013, Su et al. 2007] und einer reduzierten Höhe oder Hypoplasie des Alveolarknochens [Haffner et al. 2019, Sabandal et al. 2015, Su et al. 2007].

Auf Röntgenaufnahmen von Betroffenen mit XLH sind häufig vergrößerte Pulpakammern sichtbar [Alexander et al. 2001, Beltes und Zachou 2012, Chaussain-Miller et al. 2003, Cremonesi et al. 2014, Foster Page 2008, Gibson et al. 2022, Lee 2021, Lee et al. 2017, Marin et al. 2021, Murayama et al. 2000, Neuhäuser et al. 2007, Soares et al. 2013, Souza et al. 2013, Su et al. 2007]. Die betroffenen Zähne sind durch eine dünne Schmelz- und Dentinschicht gekennzeichnet [Beltes und Zachou 2012, Gibson et al. 2022].

Ein weiteres charakteristisches Zeichen sind ausgeprägte Pulpahörner, die bis zur Schmelz-Dentingrenze reichen können [Alexander et al. 2001, Beltes und Zachou 2012, Bradley et al. 2021, Chaussain-Miller et al. 2003, Cremonesi et al. 2014, Hillmann et al. 1995, Lee 2021, Lee et al. 2017, Neuhäuser et al. 2007, Soares et al. 2013, Souza et al. 2013, Su et al. 2007, Trombetti et al. 2022]. Diese extendierten Ausläufer der Pulpa sind zumeist auf Röntgenaufnahmen nicht erkennbar.

Weitere Befunde sind kurze Wurzeln [Beltes und Zachou 2012, Bradley et al. 2021, Lee 2021, Murayama et al. 2000, Sabandal et al. 2015, Su et al. 2007], Wurzelresorptionen [Batra et al. 2006, Bradley et al. 2021, James und Roudsari 2019, Sabandal et al. 2015, Soares et al. 2013], weite Wurzelkanäle [Bradley et al. 2021, Lee et al. 2017, Souza et al. 2013] und ein verzögerter

Durchbruch der Zähne [Gibson et al. 2022] sowohl im Gebiss der ersten als auch der zweiten Dentition.

7.7 Medizinische Therapie

Lange Zeit war eine möglichst früh einsetzende, regelmäßige orale Gabe von Phosphat und aktivem Vitamin D die Standardbehandlung bei XLH. Die gleichzeitige Einnahme von aktivem Vitamin D verbessert die intestinale Kalziumabsorption und verhindert die Entwicklung eines sekundären Hyperparathyreoidismus, der bei einer alleinigen Phosphattherapie auftreten kann. Diese „konventionelle“ medikamentöse Therapie besteht aus mindestens 4 bis 6 über den Tag verteilten Gaben von Phosphat in Kombination mit aktivem Vitamin D. Mit der Kombinationstherapie wird versucht, das über die Nahrung zugeführte Phosphat vermehrt über den Darm aufzunehmen und in den Körper einzuschleusen [Schnabel und Haffner 2005]. Im Idealfall gelingt es, so viel Phosphat in das Skelettsystem zu transportieren, dass sich die Aktivität des Knochenumsatz-Wertes – der alkalischen Phosphatase im Serum – weitgehend normalisiert, der Knochen gut mineralisiert und damit stabil und belastbar wird, und sich das Wachstum verbessert. Je früher die Therapie eingeleitet wird, umso geringer ist das Risiko skelettaler Manifestationen.

Größere Gaben von Phosphat können zu Durchfall, Bauchschmerzen und Erbrechen führen. Dieses kann Auswirkungen auf die Therapieadhärenz der Betroffenen haben. Die mehrmals tägliche orale Einnahme saurer Phosphatpräparate kann zu Erosion des Zahnschmelzes und dadurch im Laufe der Zeit zur Exposition von Dentin führen [Chavez et al. 2020].

Seit 2018 steht für Betroffene mit XLH mit dem röntgenologischen Nachweis einer Knochenerkrankung ab dem 2. Lebensjahr eine Therapie mit einem rekombinanten, vollständig humanen monoklonalen Immunglobulin G (IgG) 1-Antikörper zur Verfügung (Wirkstoff Burosumab: Crysvita®, Kyowa Kirin GmbH, Düsseldorf). Burosumab bindet an FGF23 und blockiert dessen Aktivität. Dadurch wird die renale Phosphatausscheidung gesenkt und der Serum-Phosphat-Spiegel erhöht. Des Weiteren wird die Bildung von Vitamin D erhöht, sodass die intestinale Aufnahme von Phosphat und Kalzium verbessert wird [Rothenbuhler 2020]. Das Medikament wird alle 2 bis 4 Wochen subkutan injiziert.

Die Zahnkronen aller Zähne der ersten Dentition sind in der Regel bis zum 11. Lebensmonat mineralisiert. Bis zum 24. Lebensmonat ist die Mineralisation der Zahnkronen der 6-Jahrmolaren und der Frontzähne der zweiten Dentition bereits weit fortgeschritten [Radlanski 2011]. Liegt eine positive Familienanamnese vor, kann eine systemische Behandlung frühzeitig begonnen werden. Bei etwa einem Drittel der Betroffenen ist das jedoch nicht der Fall, so dass die Diagnostik meist zwischen dem 12. und 24. Lebensmonat oder sogar noch später in die Wege geleitet wird [Rothenbuhler et al. 2020]. Ein Therapiebeginn mit aktivem Vitamin D und Phosphat oder einem FGF23-Antikörper in diesem Zeitraum kann Mineralisationsdefekte an den Zähnen der ersten Dentition nicht vermeiden. Die Mineralisation von einigen Zähnen der zweiten Dentition lässt sich dadurch jedoch noch positiv beeinflussen [Batra et al. 2006, Opsahl Vital 2012, Sabandal et al. 2015]. Je früher eine medikamentöse Therapie begonnen wird, desto mehr Zähne der zweiten Dentition können von einer solchen Therapie profitieren [Haffner et al. 2019].

Eine möglichst frühzeitig einsetzende, ausreichend dosierte und kontinuierlich durchgeführte Gabe von aktivem Vitamin D und Phosphat verbessert die Dentinmineralisation wesentlich und verhindert eine Zementhypoplasie [Biosse Duplan 2017, Haffner et al. 2019, Linglart et al. 2014, Rothenbuhler et al. 2020]. Eine systemische XLH-Therapie wäre daher unmittelbar ab der Geburt wünschenswert, da in diesem Zeitraum die Mineralisation der Zähne der zweiten Dentition einsetzt [Linglart et al. 2014]. Je früher mit der konventionellen Behandlung

während der Wachstumsphase begonnen und je länger dieses beigehalten wird, desto geringer ist die Inzidenz von Karies, Zahnabszessen und Parodontitis im Vergleich zu einem späten Behandlungsbeginn oder einer frühen Beendigung der Supplementierung [Biosse Duplan et al. 2017, Chaussain-Miller et al. 2003, Connor et al. 2015, González-Lamuño et al. 2022, Haffner et al. 2019, Linglart et al. 2014, Marin et al. 2021, Trombetti et al. 2022].

Bislang sind nur wenige Studien publiziert, die die Auswirkungen von Burosumab auf die Zähne bzw. die dentalen Symptome untersuchen. Da eine Therapie mit Burosumab erst seit wenigen Jahren zur Verfügung steht, wurden alle Betroffenen, die in diesen Studien mit Burosumab behandelt wurden, zuvor seit der Diagnose ihrer Erkrankung konventionell mit aktivem Vitamin D und Phosphat therapiert [Brener et al. 2021, Gadion et al. 2022, Imel et al. 2019, Imel 2021, Ward et al. 2022].

Aufgrund des relativ hohen mittleren Alters der Studienpatienten (5,8 ± 3,4 Jahre [Imel et al. 2019, Imel 2021, Ward et al. 2022], 7,86 ± 3,76 Jahre [Gadion et al. 2022], 8,8 ± 3,8 Jahre [Brener et al. 2021] und der verhältnismäßig kurzen Beobachtungsdauer (64 Wochen [Imel et al. 2019, Imel 2021, Ward et al. 2022], mindestens ein Jahr [Gadion et al. 2022], 3 Jahre [Brener et al. 2021]) ist es nur bedingt möglich, Unterschiede hinsichtlich des Auftretens von Zahnabszessen und Karies zwischen der konventionell und der in diesem Zeitraum mit Burosumab behandelten Gruppe auf den Einfluss von Burosumab zurückzuführen, da die strukturellen Veränderungen des Dentins an den Zähnen der ersten Dentition und den durchbrechenden Zähnen der zweiten Dentition bereits manifest waren. Insofern verwundert es nicht, dass in einer Studie Zahnabszesse in der mit Burosumab behandelten Gruppe sogar häufiger als unter konventioneller Therapie beobachtet wurden [Imel et al. 2019, Imel 2021, Ward et al. 2022], während andere Studien fanden, dass die durchschnittliche Anzahl der Zahnabszesse pro Monat in der Burosumab-Gruppe im Vergleich zur konventionell behandelten Gruppe [Gadion et al. 2022] oder im Vergleich zu der Zeit vor Beginn der Burosumab-Therapie signifikant reduziert war [Brener et al. 2021]. Erst bei einer Altersdifferenzierung (< bzw. > 5 Jahre) sind in einer Studie Unterschiede hinsichtlich des Symptoms Zahnabszesse erkennbar. Während bei den jüngeren Kindern in der Burosumab-Gruppe keine Abszesse beobachtet wurden, wurden diese bei 25 % der weiterhin konventionell behandelten Kinder gesehen. Bei den älteren Kindern dreht sich dieses Verhältnis allerdings um (Burosumab: 53 %, konventionell: 0 %) [Ward et al. 2022]. Es bleiben die Ergebnisse von Studien abzuwarten, in denen die Kinder ausschließlich und ab einem möglichst frühen Zeitpunkt mit Burosumab behandelt wurden.

An Hyp-Mäusen konnte gezeigt werden, dass weder eine Behandlung mit aktivem Vitamin D und Phosphat noch eine Behandlung mit Burosumab die Dentin- und Knochendefekte vollständig auf das Niveau von gesunden Mäusen reduziert. Keine der beiden Behandlungen normalisierte die Kronendentin-Dichte, das Pulpavolumen, die zelluläre Zementfläche, die Wurzeldentin-/Zement-Dichte und die veränderten Verteilungen von Knochensialoprotein und Osteopontin im Alveolarknochen. Signifikante Veränderungen im Vergleich zu Hyp-Mäusen durch die beiden Therapieformen wurden für das Volumen des Kronendentins, die Dicke des Prädentins und die Organisation der Sharpeyschen Fasern im parodontalen Ligament gefunden. Von der konventionellen Therapie wurden jedoch nur die Dicke des Kronendentins und des azellulären Zementes, das Wurzeldentin-/Zement-Volumen, der Knochen-Volumenanteil, die Knochen-Mineraldichte und die Gewebe-Mineraldichte beeinflusst [Lira dos Santos et al. 2021].

Grundsätzlich darf bei einer FGF23-Antikörper-Therapie keine zusätzliche Supplementation erfolgen.

Bei allen Behandlungen, bei denen der Alveolarknochen beteiligt ist, ist eine begleitende systemische Behandlung zur Förderung der Knochenreaktion vorteilhaft. Hierzu gehören kieferorthopädische, parodontologische, chirurgische und implantologische Behandlungen. Eine bereits bestehende medikamentöse Therapie sollte beibehalten oder vor einer der genannten Behandlungen begonnen, während der Behandlungen beibehalten und darüber hinaus fortgeführt werden [Gonzáles-Lamuño et al. 2022, Haffner et al. 2019, Laurent et al. 2021, Munns et al. 2023]. Eine solche adjuvante medikamentöse Behandlung fördert die Reaktion des Knochens und führt zu besseren Therapieergebnissen.

7.8 Zahnärztliche Therapie

In Tabelle 86 sind die in den eingeschlossenen Fallberichten (N=20) dargestellten Versorgungsformen bei Betroffenen mit XLH zusammengefasst.

Tabelle 86 Übersicht dokumentierter Versorgungsformen, welche für Betroffene mit XLH in den inkludierten Fallberichten (N=20) berichtet wurden. Anmerkung: Doppelnennungen sind möglich, da in einem Fallbericht Patienten in unterschiedlichen Altersphasen dargestellt sein können.

Symptomhäufigkeit in Fallberichten	Erste Dentition (n=9)	Wechselgebiss (n=10)	Jugendl. Gebiss der zweiten Dentition (n=11)	Adultes Gebiss (n=9)	Total (N)
Endodontie	5	7	9	7	28
Interdisziplinäre Betreuung	4	7	9	6	26
Extraktion	7	6	6	4	23
Direkte Restauration	4	5	7	4	20
Prävention	4	4	2	2	12
Konfektionierte Kronen	3	5	2	0	10
ITN/Sedierung	4	4	1	0	9
Fissurenversiegelung	3	3	0	1	7
Temp. herausnehmbar	1	1	2	3	7
Implantat festsitzend	0	0	2	3	5
Indirekte Restauration	0	0	2	2	4
KFO einschl. Chirurgie	1	2	1	0	4
Implantat herausnehmbar	0	0	1	2	3
PAR nicht chirurgisch	0	1	1	1	3
Knochenaugmentation	0	0	1	2	3
Definitiv herausnehmbar	0	1	0	1	2
PAR chirurgisch	0	0	1	1	2
Interimstherapie	1	0	0	0	1

Die Literaturrecherche ergab eine geringe Anzahl an Fallberichten und Fallserien, in denen Betroffene mit XLH zahnmedizinisch behandelt wurden. Von den 20 inkludierten Publikationen sind in Tabelle 87, Tabelle 95 und Tabelle 101 nur diejenigen aufgelistet, die eine operative Behandlung zur Wiederherstellung oder Aufrechterhaltung der Funktion angegeben haben. Die 20 Publikationen beschreiben Behandlungsmaßnahmen bei insgesamt 37 Patienten (11 weiblich). In lediglich zwölf der 20 Publikation war eine Nachbeobachtungsdauer zu den jeweiligen Versorgungen aufgeführt.

Tabelle 87 Fallberichte, die Versorgungen bei Kindern (< 12. Lebensjahr) mit XLH beschrieben.

Dentition	Versorgungsart	Anzahl Patienten	Referenzen
Erste	Endodontie (keine Angabe über Füllmaterial)	2	Douyere et al. [2009]
	Endodontie (Formokresol, ZOE und Iodoform-Paste)	1	Souza et al. [2013][1]
	Prophylaktische Pulpotomie (Formokresol) + Stahlkrone	4	Shroff et al. [2002][5]
	Pulpotomie + Stahlkrone	1	Foster Page [2008]
	prophylaktische Stahlkrone	1	Batra et al. [2006]
	Stahlkrone	1	Gibson et al. [2022]
	Platzhalter	1	Soares et al. [2013]
	Füllung (Komposit)	2	Cremonesi et al. [2014], Gibson et al. [2022]
	Präventive Kompositfüllung	1	Douyere et al. [2009][2]
	Füllung (Glasionomerzement)	1	Souza et al. [2013][1]
	Festsitz. Lückenhalter	1	Souza et al. [2013][1]
	Fissurenversiegelung	2	Su et al. [2007], Soares et al. [2013]
Wechselgebiss (Therapie an Zähnen der zweiten Dentition)	Fissurenversiegelung	4	Batra et al. [2006], Foster Page [2008], Douyere et al. [2009], Soares et al. [2013]
	Füllung (Komposit)	2	Soares et al. [2013], Cremonesi et al. [2014]
	Endodontie (Apexifikation + Guttapercha)	1	Lee [2021][4]
	Kieferorthopädische Behandlung	1	Makrygiannakis et al. [2020][3]
	Platzhalter	1	Soares et al. [2013]
	Zahnersatz (herausnehmbar)	1	Foster Page [2008]

Angaben zur Verlaufsbeobachtung:
[1] 6 Monate, [2] 10 Monate, [3] 19 Monate, [4] 60 Monate, [5] 25-66 Monate

Weitere Behandlungen bei Kindern bis zum 12. Lebensjahr mit XLH (Patientenanzahl):

- Extraktion (13)
- Mundhygieneinstruktion, -maßnahmen (4)
- Fluoridapplikation oder sonstige Remineralisation (2)

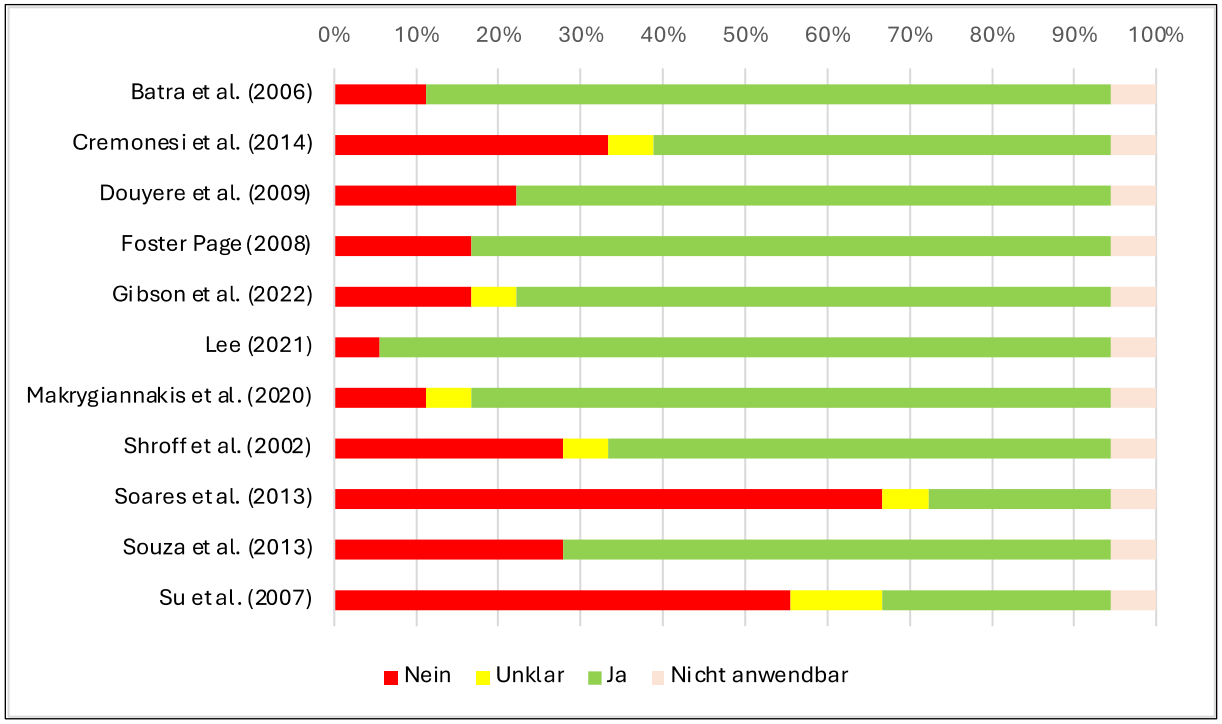

Abbildung 40 Einschätzung des Verzerrungsrisikos (engl.: Risk of Bias, RoB) für Fallberichte, welche Endodontie, direkte und indirekte Restaurationen, Platz- und Lückenhalter, Fissurenversiegelung, kieferorthopädische Behandlung und Zahnersatz bei Kindern (<12. Lebensjahr) mit XLH beschrieben.

Tabelle 88 Evidenztabelle zum Einsatz von endodontischen Therapiemaßnahmen im Gebiß der ersten und zweiten Dentition bei XLH-Betroffenen (<12. Lebensjahr).

Versorgungsform:	**Endodontie**												
Betrachteter Endpunkt:	**Prävention von Infektionen, Zahnerhalt**												
Bewertung:	**Zusammenfassung der Ergebnisse**					**Klinische Relevanz**		**Qualitätseinschätzung nach GRADE**					
Dentition	Versorgungsform/ Typ	Design	N Studien	N Patienten	N Versorgungen	Beobachtungszeit (Monate)	Klinische Relevanz[1]	Evidenz als Standardversorgung	Verzerrungsrisiko[2]	Inkonsistenz[2]	Indirektheit[2]	Ungenauigkeit[2]	Publikationsbias[3]	**Evidenzqualität**
Erste	Endodontie	(R)CT	-	-	-	-	-	Kapitel 3.7, Tabelle 7	-	-	-	-	-	**Sehr niedrig** ⊕⊖⊖⊖
		CS	-	-	-	-	-		-	-	-	-	-	
		CR	2	3	6	0 - 6	Essentiell		Hoch Abbildung 40	n.a.	n.a.	Hoch	Unentdeckt	
	Prophylaktische Pulpotomie und Stahlkrone	(R)CT	-	-	-	-	-		-	-	-	-	-	
		CS	-	-	-	-	-		-	-	-	-	-	
		CR	2	5	40	25 - 66	Essentiell		Hoch Abbildung 40	n.a.	n.a.	Hoch	Unentdeckt	
Zweite	Endodontie	(R)CT	-	-	-	-	-		-	-	-	-	-	
		CS	-	-	-	-	-		-	-	-	-	-	
		CR	1	1	5	60	Essentiell		Hoch Abbildung 40	n.a.	n.a.	Hoch	Unentdeckt	

[1]begrenzte Bedeutung/ wichtig/ essentiell, [2]niedrig/ moderat/ hoch/ n.a. (nicht anwendbar), [3]unentdeckt/ stark vermutet

Tabelle 89 Evidenztabelle zum Einsatz von konfektionierten Stahlkronen im Gebiß der ersten Dentition XLH-Betroffenen (<12. Lebensjahr).

Versorgungsform:	**Konfektionierte Stahlkronen**												
Betrachteter Endpunkt:	**Wiederherstellung der Zahnform/-funktion**												
Bewertung:	**Zusammenfassung der Ergebnisse**					**Klinische Relevanz**		**Qualitätseinschätzung nach GRADE**					
Dentition	Versorgungsform/ Typ	Design	N Studien	N Patienten	N Versorgungen	Beobachtungszeit (Monate)	Klinische Relevanz[1]	Evidenz als Standardversorgung	Verzerrungsrisiko[2]	Inkonsistenz[2]	Indirektheit[2]	Ungenauigkeit[2]	Publikationsbias[3]	**Evidenzqualität**
Erste	Stahlkrone	(R)CT	-	-	-	-	-	Kapitel 3.4, Tabelle 3	-	-	-	-	-	**Sehr niedrig** ⊕⊖⊖⊖
		CS	-	-	-	-	-		-	-	-	-	-	
		CR	2	2	2	0	Wichtig		Hoch Abbildung 40	n.a.	n.a.	Hoch	Unentdeckt	

[1]begrenzte Bedeutung/ wichtig/ essentiell, [2]niedrig/ moderat/ hoch/ n.a. (nicht anwendbar), [3]unentdeckt/ stark vermutet

Tabelle 90 Evidenztabelle zum Einsatz von Platz-/Lückenhaltern im Gebiß der ersten und zweiten Dentition bei XLH-Betroffenen (<12. Lebensjahr).

Versorgungsform:		**Platz-/Lückenhalter**												
Betrachteter Endpunkt:		**Platzerhalt**												
Bewertung:		**Zusammenfassung der Ergebnisse**					**Klinische Relevanz**		**Qualitätseinschätzung nach GRADE**					
Dentition	Versorgungsform/ Typ	Design	N Studien	N Patienten	N Versorgungen	Beobachtungszeit (Monate)	Klinische Relevanz[1]	Evidenz als Standardversorgung	Verzerrungsrisiko[2]	Inkonsistenz[2]	Indirektheit[2]	Ungenauigkeit[2]	Publikationsbias[3]	**Evidenzqualität**
Erste	Herausnehmbar	(R)CT	-	-	-	-	-	AAPD Guideline [2021]	-	-	-	-	-	**Sehr niedrig** ⊕⊖⊖⊖
		CS	-	-	-	-	-		-	-	-	-	-	
		CR	1	1	1	0	Wichtig		Hoch Abbildung 40	n.a.	n.a.	Hoch	Unentdeckt	
	Festsitzend (OK/UK)	(R)CT	-	-	-	-	-		-	-	-	-	-	
		CS	-	-	-	-	-		-	-	-	-	-	
		CR	1	1	2	6	Wichtig		Hoch Abbildung 40	n.a.	n.a.	Hoch	Unentdeckt	
Zweite	Herausnehmbar	(R)CT	-	-	-	-	-	AAPD Guideline [2021]	-	-	-	-	-	
		CS	-	-	-	-	-		-	-	-	-	-	
		CR	1	1	1	0	Wichtig		Hoch Abbildung 40	n.a.	n.a.	Hoch	unentdeckt	

[1]begrenzte Bedeutung/ wichtig/ essentiell, [2]niedrig/ moderat/ hoch/ n.a. (nicht anwendbar), [3]unentdeckt/ stark vermutet

Tabelle 91 Evidenztabelle zum Einsatz von direkten Restaurationen im Gebiß der ersten und zweiten Dentition bei XLH-Betroffenen (<12. Lebensjahr).

Versorgungsform:	**Direkte Restauration**												
Betrachteter Endpunkt:	**Wiederherstellung der Zahnform/-funktion, Vermeidung Infektion**												
Bewertung:	**Zusammenfassung der Ergebnisse**					**Klinische Relevanz**		**Qualitätseinschätzung nach GRADE**					
Dentition	Versorgungsform/ Typ	Design	N Studien	N Patienten	N Versorgungen	Beobachtungszeit (Monate)	Klinische Relevanz[1]	Evidenz als Standardversorgung	Verzerrungsrisiko[2]	Inkonsistenz[2]	Indirektheit[2]	Ungenauigkeit[2]	Publikationsbias[3]	**Evidenzqualität**
Erste	Kompositfüllung	RCT	-	-	-	-	-	Kapitel 3.5, Tabelle 5	-	-	-	-	-	**Sehr niedrig** ⊕⊖⊖⊖
		CS	-	-	-	-	-		-	-	-	-	-	
		CR	2	2	-	0	Essentiell		Hoch Abbildung 40	n.a.	n.a.	Hoch	Unentdeckt	
	Präventive Kompositfüllung	RCT	-	-	-	-	-		-	-	-	-	-	
		CS	-	-	-	-	-		-	-	-	-	-	
		CR	1	1	1	10	Essentiell		Hoch Abbildung 40	n.a.	n.a.	Hoch	Unentdeckt	
	Glasionomerzement-füllung	RCT	-	-	-	-	-		-	-	-	-	-	
		CS	-	-	-	-	-		-	-	-	-	-	
		CR	1	1	1	6	Begrenzte Bedeutung		Hoch Abbildung 40	n.a.	n.a.	Hoch	Unentdeckt	
Zweite	Kompositfüllung	(R)CT	-	-	-	-	-		-	-	-	-	-	
		CS	-	-	-	-	-		-	-	-	-	-	
		CR	2	4	4	0	Essentiell		Hoch Abbildung 40	n.a.	n.a.	Hoch	Unentdeckt	

[1]begrenzte Bedeutung/ wichtig/ essentiell, [2]niedrig/ moderat/ hoch/ n.a. (nicht anwendbar), [3]unentdeckt/ stark vermutet

Tabelle 92 Evidenztabelle zum Einsatz von Fissurenversiegelungen im Gebiß der ersten und zweiten Dentition bei XLH-Betroffenen (<12. Lebensjahr).

Versorgungsform:	**Fissurenversiegelung**												
Betrachteter Endpunkt:	**Prävention**												
Bewertung:	**Zusammenfassung der Ergebnisse**					**Klinische Relevanz**		**Qualitätseinschätzung nach GRADE**					
Dentition	Versorgungsform/ Typ	Design	N Studien	N Patienten	N Versorgungen	Beobachtungszeit (Monate)	Klinische Relevanz[1]	Evidenz als Standardversorgung	Verzerrungsrisiko[2]	Inkonsistenz[2]	Indirektheit[2]	Ungenauigkeit[2]	Publikationsbias[3]	**Evidenzqualität**
Erste	Fissurenversiegelung	(R)CT	-	-	-	-	-	Kapitel 3.3, Tabelle 2	-	-	-	-	-	**Sehr niedrig** ⊕⊖⊖⊖
		CS	-	-	-	-	-		-	-	-	-	-	
		CR	2	2	16	0	Essentiell		Hoch Abbildung 40	n.a.	n.a.	Hoch	Unentdeckt	
Zweite	Fissurenversiegelung	(R)CT	-	-	-	-	-		-	-	-	-	-	
		CS	-	-	-	-	-		-	-	-	-	-	
		CR	4	4	16	0	Essentiell		Hoch Abbildung 40	n.a.	n.a.	Hoch	Unentdeckt	

[1]begrenzte Bedeutung/ wichtig/ essentiell, [2]niedrig/ moderat/ hoch/ n.a. (nicht anwendbar), [3]unentdeckt/ stark vermutet

Tabelle 93 Evidenztabelle zum Einsatz von kieferorthopädischer Behandlung bei XLH-Betroffenen (<12. Lebensjahr).

Versorgungsform:	**Kieferorthopädische Behandlung**												
Betrachteter Endpunkt:	**Herstellung einer physiologischen Okklusion**												
Bewertung:	**Zusammenfassung der Ergebnisse**					**Klinische Relevanz**		**Qualitätseinschätzung nach GRADE**					
Dentition	Versorgungsform/ Typ	Design	N Studien	N Patienten	N Versorgungen	Beobachtungszeit (Monate)	Klinische Relevanz[1]	Evidenz als Standardversorgung	Verzerrungsrisiko[2]	Inkonsistenz[2]	Indirektheit[2]	Ungenauigkeit[2]	Publikationsbias[3]	**Evidenzqualität**
Zweite	Kieferorthopädische Behandlung	(R)CT	-	-	-	-	-	Kapitel 3.12, Tabelle 12	-	-	-	-	-	**Sehr niedrig** ⊕⊖⊖⊖
		CS	-	-	-	-	-		-	-	-	-	-	
		CR	1	1	19	0	Wichtig		Hoch Abbildung 40	n.a.	n.a.	Hoch	Unentdeckt	

[1]begrenzte Bedeutung/ wichtig/ essentiell, [2]niedrig/ moderat/ hoch/ n.a. (nicht anwendbar), [3]unentdeckt/ stark vermutet

Tabelle 94 Evidenztabelle zum Einsatz von Zahnersatzmaßnahmen bei XLH-Betroffenen (<12. Lebensjahr).

Versorgungsform:	**Zahnersatz**												
Betrachteter Endpunkt:	**Wiederherstellung der Funktion**												
Bewertung:	**Zusammenfassung der Ergebnisse**					**Klinische Relevanz**		**Qualitätseinschätzung nach GRADE**					
Dentition	Versorgungsform/ Typ	Design	N Studien	N Patienten	N Versorgungen	Beobachtungszeit (Monate)	Klinische Relevanz[1]	Evidenz als Standardversorgung	Verzerrungsrisiko[2]	Inkonsistenz[2]	Indirektheit[2]	Ungenauigkeit[2]	Publikationsbias[3]	**Evidenzqualität**
Zweite	Herausnehmbarer Zahnersatz	(R)CT	-	-	-	-	-	Kapitel 3.9, Tabelle 9	-	-	-	-	-	**Sehr niedrig** ⊕⊖⊖⊖
		CS	-	-	-	-	-		-	-	-	-	-	
		CR	1	1	1	0	Essentiell		Hoch Abbildung 40	n.a.	n.a.	Hoch	Unentdeckt	

[1]begrenzte Bedeutung/ wichtig/ essentiell, [2]niedrig/ moderat/ hoch/ n.a. (nicht anwendbar), [3]unentdeckt/ stark vermutet

Tabelle 95 Fallberichte, welche Versorgungen bei Jugendlichen und jungen Erwachsenen (12. bis 20. Lebensjahr) mit XLH beschrieben.

Dentition	Versorgungsart	Anzahl Patienten	Referenzen
Jugendliches Gebiss der zweiten Dentition	Endodontie	7	Alexander et al. [2001][1], Beltes und Zachou [2012][2], Bradley et al. [2021][3], Murayama et al. [2000][4], Cremonesi et al. [2014], Gibson et al. [2022], Lee et al. [2017]
	Herausnehmbare Prothese	1	Al-Jundi et al. [2011]
	KFO	2	Gibson et al. [2022][2]
	Implantate + Suprakonstruktion	1	James und Roudsari [2019][5]
	Füllung (Komposit)	1	Murayama et al. [2000][4]

Angaben zur Verlaufsbeobachtung:
[1] 10 Monate, [2] 24 Monate, [3] 36 Monate, [4] 96 Monate, [5] bis 123 Monate

Weitere Behandlungen bei Jugendlichen und jungen Erwachsenen (12. bis 20. Lebensjahr) mit XLH (Patientenanzahl):

- Extraktion (5)
- Mundhygieneinstruktion, -maßnahmen (1)

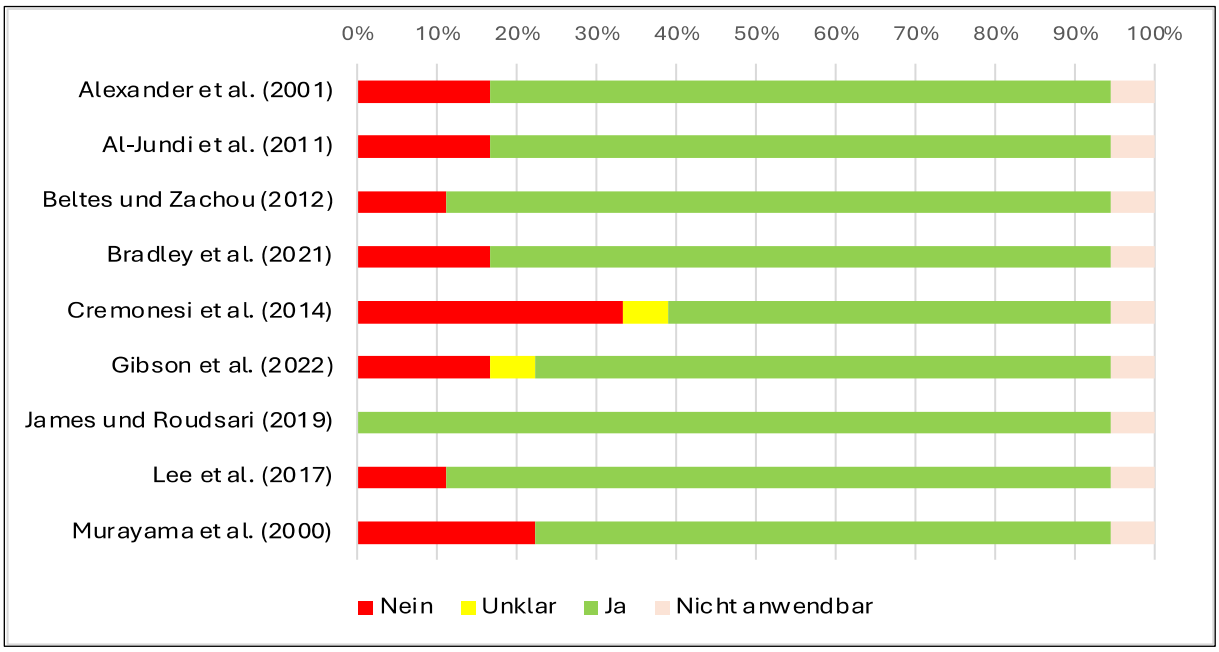

Abbildung 41 Einschätzung des Verzerrungsrisikos (engl.: Risk of Bias, RoB) für Fallberichte, welche Endodontie, herausnehmbaren Zahnersatz, kieferorthopädische Behandlung, direkte Restaurationen und Implantatversorgung bei Jugendlichen und jungen Erwachsenen (12. bis 20. Lebensjahr) mit XLH beschrieben.

Tabelle 96 Evidenztabelle zum Einsatz von endodontischen Therapiemaßnahmen bei XLH-Betroffenen (12. bis 20. Lebensjahr).

Versorgungsform:		**Endodontie**												
Betrachteter Endpunkt:		**Zahnerhalt**												
Bewertung:		**Zusammenfassung der Ergebnisse**					**Klinische Relevanz**		**Qualitätseinschätzung nach GRADE**					
Dentition	Versorgungsform/ Typ	Design	N Studien	N Patienten	N Versorgungen	Beobachtungszeit (Monate)	Klinische Relevanz[1]	Evidenz als Standardversorgung	Verzerrungsrisiko[2]	Inkonsistenz[2]	Indirektheit[2]	Ungenauigkeit[2]	Publikationsbias[3]	**Evidenzqualität**
Zweite	Endodontie	(R)CT	-	-	-	-	-	Kapitel 3.7, Tabelle 7	-	-	-	-	-	**Sehr niedrig** ⊕⊖⊖⊖
		CS	-	-	-	-	-		-	-	-	-	-	
		CR	7	7	32	10-96	Essentiell		Hoch Abbildung 41	n.a.	n.a.	Hoch	Unentdeckt	

[1]begrenzte Bedeutung/ wichtig/ essentiell, [2]niedrig/ moderat/ hoch/ n.a. (nicht anwendbar), [3]unentdeckt/ stark vermutet

Tabelle 97 Evidenztabelle zum Einsatz von Zahnersatzmaßnahmen bei XLH-Betroffenen (12. bis 20. Lebensjahr).

Versorgungsform:		**Zahnersatz**												
Betrachteter Endpunkt:		**Wiederherstellung der Funktion**												
Bewertung:		**Zusammenfassung der Ergebnisse**					**Klinische Relevanz**		**Qualitätseinschätzung nach GRADE**					
Dentition	Versorgungsform/ Typ	Design	N Studien	N Patienten	N Versorgungen	Beobachtungszeit (Monate)	Klinische Relevanz[1]	Evidenz als Standardversorgung	Verzerrungsrisiko[2]	Inkonsistenz[2]	Indirektheit[2]	Ungenauigkeit[2]	Publikationsbias[3]	**Evidenzqualität**
Zweite	Herausnehmbarer Zahnersatz	(R)CT	-	-	-	-	-	Kapitel 3.9, Tabelle 9	-	-	-	-	-	**Sehr niedrig** ⊕⊖⊖⊖
		CS	-	-	-	-	-		-	-	-	-	-	
		CR	1	1	1	0	Essentiell		Hoch Abbildung 41	n.a.	n.a.	Hoch	Unentdeckt	

[1]begrenzte Bedeutung/ wichtig/ essentiell, [2]niedrig/ moderat/ hoch/ n.a. (nicht anwendbar), [3]unentdeckt/ stark vermutet

Tabelle 98 Evidenztabelle zum Einsatz von kieferorthopädischer Behandlung bei XLH-Betroffenen (12. bis 20. Lebensjahr).

Versorgungsform:	**Kieferorthopädie**												
Betrachteter Endpunkt:	**Herstellung einer physiologischen Okklusion**												
Bewertung:	**Zusammenfassung der Ergebnisse**					**Klinische Relevanz**		**Qualitätseinschätzung nach GRADE**					
Dentition	Versorgungsform/ Typ	Design	N Studien	N Patienten	N Versorgungen	Beobachtungszeit (Monate)	Klinische Relevanz[1]	Evidenz als Standardversorgung	Verzerrungsrisiko[2]	Inkonsistenz[2]	Indirektheit[2]	Ungenauigkeit[2]	Publikationsbias[3]	**Evidenzqualität**
Zweite	Kieferorthopädie	(R)CT	-	-	-	-	-	Kapitel 3.12, Tabelle 12	-	-	-	-	-	**Sehr niedrig** ⊕⊖⊖⊖
		CS	-	-	-	-	-		-	-	-	-	-	
		CR	1	2	2	0-24	Wichtig		Hoch Abbildung 41	n.a.	n.a.	Hoch	Unentdeckt	

[1]begrenzte Bedeutung/ wichtig/ essentiell, [2]niedrig/ moderat/ hoch/ n.a. (nicht anwendbar), [3]unentdeckt/ stark vermutet

Tabelle 99 Evidenztabelle zum Einsatz von direkten Restaurationen bei XLH-Betroffenen (12. bis 20. Lebensjahr).

Versorgungsform:		**Direkte Restauration**												
Betrachteter Endpunkt:		**Wiederherstellung der Zahnform/-funktion**												
Bewertung:		**Zusammenfassung der Ergebnisse**					**Klinische Relevanz**		**Qualitätseinschätzung nach GRADE**					
Dentition	Versorgungsform/ Typ	Design	N Studien	N Patienten	N Versorgungen	Beobachtungszeit (Monate)	Klinische Relevanz[1]	Evidenz als Standardversorgung	Verzerrungsrisiko[2]	Inkonsistenz[2]	Indirektheit[2]	Ungenauigkeit[2]	Publikationsbias[3]	**Evidenzqualität**
Zweite	Kompositfüllung	(R)CT	-	-	-	-	-	Kapitel 3.5, Tabelle 5	-	-	-	-	-	**Sehr niedrig** ⊕⊖⊖⊖
		CS	-	-	-	-	-		-	-	-	-	-	
		CR	1	1	2	96	Essentiell		Hoch Abbildung 41	n.a.	n.a.	Hoch	Unentdeckt	

[1]begrenzte Bedeutung/ wichtig/ essentiell, [2]niedrig/ moderat/ hoch/ n.a. (nicht anwendbar), [3]unentdeckt/ stark vermutet

Tabelle 100 Evidenztabelle zum Einsatz von Implantatversorgungen bei XLH-Betroffenen (12. bis 20. Lebensjahr).

Versorgungsform:		**Implantatversorgung**												
Betrachteter Endpunkt:		**Wiederherstellung von Zahnform/-funktion**												
Bewertung:		**Zusammenfassung der Ergebnisse**					**Klinische Relevanz**		**Qualitätseinschätzung nach GRADE**					
Dentition	Versorgungsform/ Typ	Design	N Studien	N Patienten	N Versorgungen	Beobachtungszeit (Monate)	Klinische Relevanz[1]	Evidenz als Standardversorgung	Verzerrungsrisiko[2]	Inkonsistenz[2]	Indirektheit[2]	Ungenauigkeit[2]	Publikationsbias[3]	**Evidenzqualität**
Zweite	Implantat und Suprakontruktion	(R)CT	-	-	-	-	-	Kapitel 3.8, Tabelle 8	-	-	-	-	-	**Sehr niedrig** ⊕⊖⊖⊖
		CS	-	-	-	-	-		-	-	-	-	-	
		CR	1	1	5	21-123	Essentiell		Hoch Abbildung 41	n.a.	n.a.	Hoch	Unentdeckt	

[1]begrenzte Bedeutung/ wichtig/ essentiell, [2]niedrig/ moderat/ hoch/ n.a. (nicht anwendbar), [3]unentdeckt/ stark vermutet

Tabelle 101 Fallberichte, welche Versorgungen bei Erwachsenen (> 20. Lebensjahr) mit XLH beschrieben.

Dentition	Versorgungsart	Anzahl Patienten	Referenzen
Adultes Gebiss	Endodontie	3	Bradley et al. [2021][2], Friberg [2013], Lee et al. [2017]
	Implantation (mit extendierter Einheilzeit) + Suprakonstruktion	3	Friberg [2013][1]

Angaben zur Verlaufsbeobachtung:
[1] 20-50 Monate, [2] 54 Monate

Weitere Behandlungen bei Erwachsenen (> 20. Lebensjahr) mit XLH (Patientenanzahl):

- Extraktion (7)

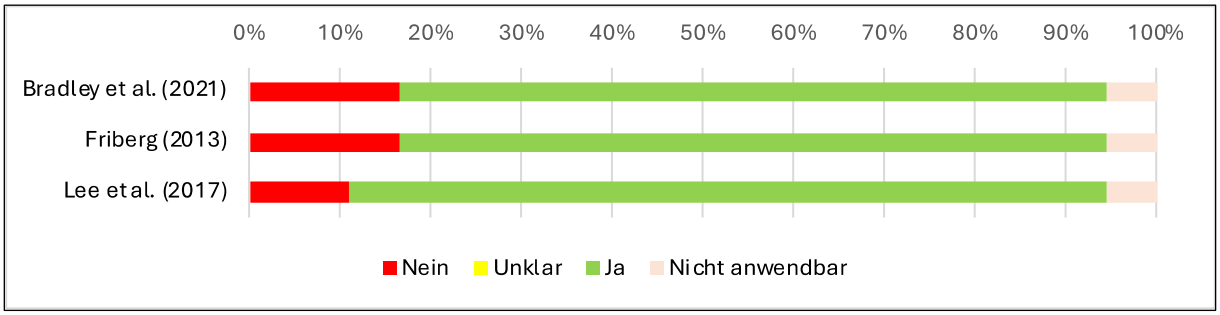

Abbildung 42 Einschätzung des Verzerrungsrisikos (engl.: Risk of Bias, RoB) für Fallberichte, welche Endodontie und Implantatversorgung bei Erwachsenen (> 20. Lebensjahr) mit XLH beschrieben.

Tabelle 102 Evidenztabelle zum Einsatz von endodontischen Therapiemaßnahmen bei XLH-Betroffenen (>20. Lebensjahr).

Versorgungsform:	**Endodontie**												
Betrachteter Endpunkt:	**Zahnerhalt**												
Bewertung:	**Zusammenfassung der Ergebnisse**					**Bewertung:**		**Zusammenfassung der Ergebnisse**					
Dentition	Versorgungsform/ Typ	Design	N Studien	N Patienten	N Versorgungen	Beobachtungszeit (Monate)	Klinische Relevanz[1]	Evidenz als Standardversorgung	Verzerrungsrisiko[2]	Inkonsistenz[2]	Indirektheit[2]	Ungenauigkeit[2]	Publikationsbias[3]	**Evidenzqualität**
Zweite	Endodontie	(R)CT	-	-	-	-	-	Kapitel 3.7, Tabelle 7	-	-	-	-	-	**Sehr niedrig** ⊕⊖⊖⊖
		CS	-	-	-	-	-		-	-	-	-	-	
		CR	3	3	12	0-54	Essentiell		Hoch Abbildung 42	n.a.	n.a.	Hoch	Unentdeckt	

[1]begrenzte Bedeutung/ wichtig/ essentiell, [2]niedrig/ moderat/ hoch/ n.a. (nicht anwendbar), [3]unentdeckt/ stark vermutet

Tabelle 103 Evidenztabelle zum Einsatz von Implantatversorgungen bei XLH-Betroffenen (12- bis einschließlich 20-Jährige).

Versorgungsform:		**Implantatversorgung**												
Betrachteter Endpunkt:		**Wiederherstellung von Zahnform/-funktion**												
Bewertung:		**Zusammenfassung der Ergebnisse**					**Bewertung:**		**Zusammenfassung der Ergebnisse**					
Dentition	Versorgungsform/ Typ	Design	N Studien	N Patienten	N Versorgungen	Beobachtungszeit (Monate)	Klinische Relevanz[1]	Evidenz als Standardversorgung	Verzerrungsrisiko[2]	Inkonsistenz[2]	Indirektheit[2]	Ungenauigkeit[2]	Publikationsbias[3]	**Evidenzqualität**
Zweite	Implantat und Suprakonstruktion	(R)CT	-	-	-	-	-	Kapitel 3.8, Tabelle 8	-	-	-	-	-	**Sehr niedrig** ⊕⊖⊖⊖
		CS	-	-	-	-	-		-	-	-	-	-	
		CR	1	3	18	20-50	Essentiell		Hoch Abbildung 42	n.a.	n.a.	Hoch	Unentdeckt	

[1]begrenzte Bedeutung/ wichtig/ essentiell, [2]niedrig/ moderat/ hoch/ n.a. (nicht anwendbar), [3]unentdeckt/ stark vermutet

Aufgrund der geringen Anzahl an Publikationen, der heterogenen Angaben in den Fallbeschreibungen und der sehr unterschiedlichen Nachbeobachtungsdauer ist es nicht bzw. kaum möglich, evidenzbasierte Empfehlungen für zahnmedizinische Therapien in bestimmten Phasen der Gebissentwicklung auszusprechen. Aufgrund der in den inkludierten Publikationen beschriebenen spezifischen dentalen Symptomatik bei XLH erscheint es naheliegend, dass bestimmte Therapien bevorzugt empfohlen werden können (Tabelle 104).

Tabelle 104 Häufige, klinisch behandelbare Symptome bei XLH und vorgeschlagene Therapieoptionen in beiden Dentitionen.

Häufige Symptome	Therapieoptionen erste Dentition	Therapieoptionen zweite Dentition
spontane Zahnabszesse/Fistel an kariesfreien Zähnen	Extraktion	Endodontische Versorgung
Schmerz (irreversible Pulpitis)	Extraktion	Endodontische Versorgung
Karies	Prävention, Fissurenversiegelung oder direkte Füllung	Prävention, Fissurenversiegelung oder direkte Füllung
Zahnlockerung	Extraktion	Extraktion oder Parodontitis-Behandlung
Zahnverlust	ggf. Lückenhalter	ggf. Zahnersatz ggf. Implantat

Die Betreuung und zahnärztliche Versorgung von Betroffenen mit XLH ist komplex. Die fortwährende und altersübergreifende Herausforderung besteht in dem Erhalt einer gesunden Pulpa bzw. in der Vermeidung und Behandlung von Entzündungen der Zahnpulpa und des Zahnhalteapparates. Dies erfordert eine intensive zahnärztliche Betreuung, wobei wesentliche Therapieziele typischerweise in einem zahnmedizinisch interdisziplinär ausgerichteten Umfeld zu realisieren sind.

7.8.1 Präventive Maßnahmen

Um einem vorzeitigen Zahnverlust entgegenzuwirken, werden halbjährliche zahnärztliche Untersuchungen ab dem Durchbruch des ersten Zahns der ersten Dentition empfohlen [Gonzáles-Lamuño et al. 2022, Haffner et al. 2019, Munns et al. 2023, Opsahl Vital et al. 2012].

Infektionen der Pulpa können bei XLH sowohl symptomatisch als auch asymptomatisch verlaufen. Sobald der Patient altersbedingt zu einer entsprechenden Mitarbeit fähig ist, sollten daher regelmäßig Sensibilitätstests an allen Zähnen durchgeführt werden [Jafarzadeh und Abbott 2010, Sabandal et al. 2015].

Eine radiologische Diagnostik sollte veranlasst werden, wenn klinische Befunde für das Vorliegen einer irreversiblen Pulpitis oder Nekrose des pulpalen Gewebes sprechen, um bei periapikalen oder interradikulären Osteolysen eine endodontische Behandlung frühzeitig einleiten zu können [Haffner et al. 2019]. Nicht immer lassen sich feine Ausläufer der Pulpa im Bereich der Höckerspitzen oder Inzisalkanten, die bei XLH bis an die Schmelz-Dentin-Grenze reichen können, auf Röntgenaufnahmen erkennen [Schilke et al. 2022].

Bei Betroffenen mit XLH sollten alle prophylaktischen Maßnahmen ergriffen werden, die die schützende Schmelzschicht erhalten. Neben üblichen dentalen Befunden sollen bei den

zahnärztlichen Kontrollen freiliegende Dentinbereichen frühzeitig identifiziert werden. Diese Flächen sollten bakteriendicht verschlossen werden, um eine Infektion des fehlgebildeten Dentins zu verhindern [Douyere 2009, González-Lamuño et al. 2022]. Bei Kindern setzt diese Behandlungsmaßnahme die Fähigkeit zu einer ausreichenden Mitarbeit voraus.

Eine gründliche tägliche Zahnpflege reduziert die Bakterienmenge in der Mundhöhle und auf der Zahnoberfläche. Da die Struktur des Zahns jedoch durch die Mindermineralisation von Schmelz und Dentin besonders anfällig für eine bakterielle Besiedlung ist, lassen sich durch Mundhygienemaßnahmen Infektionen der Pulpa nicht grundsätzlich ausschließen. Professionelle Zahnreinigung, Ernährungslenkung und die regelmäßige Applikation von Fluoridlack bei zahnärztlichen Kontrollen leisten weitere Beiträge, das Kariesrisiko zu senken und eine kariesbedingte Dentininfektion zu vermeiden [Linglart et al. 2014, Sabandal et al. 2015, Schilke und Jablonski-Momeni 2023]. In den für die Leitlinie inkludierten Fallberichten wurden bei Betroffenen mit XLH in der ersten und zweiten Dentition kariöse Läsionen dokumentiert. Daher sollten alle Maßnahmen der häuslichen und praxisbasierten Kariesprävention in Betracht gezogen werden [S2k-Leitlinie 083-021].

Bei Erwachsenen sollte zweimal jährlich eine Bewertung des parodontalen Risikos erfolgen und, falls erforderlich, eine supra- und subgingivale Belagentfernung durchgeführt werden [Haffner et al. 2019].

Die dünne Schmelzschicht im Fundus von Fissuren und Grübchen der Zähne beider Dentitionen sollte mit einem fließfähigen Kompositmaterial abgedeckt werden, sobald eine akzeptable Trockenlegung der Flächen möglich ist [Cremonesi et al. 2014, Haffner et al. 2019]. Diese prophylaktische Füllungsapplikation muss bei den regelmäßigen Untersuchungen auf Randständigkeit kontrolliert und gegebenenfalls ergänzt werden. Werden kaubelastete Flächen mit einem fließfähigen Material abgedeckt, müssen diese Füllungen mehrmals, zum Beispiel in jährlichen Abständen, bis zur physiologischen Exfoliation des Zahnes kontrolliert und gegebenenfalls wiederholt werden, da fließfähige Füllungswerkstoffe relativ rasch abradieren oder partiell verloren gehen können [Linglart et al. 2014]. Durch diese Maßnahme konnten bei einem Patienten in einer Nachbeobachtungszeit von mehr als einem Jahr keine weiteren Pulpaentzündungen beobachtet werden [Batra et al. 2006, Douyere et al. 2009, Haffner et al. 2019].

Unphysiologische Belastungen der Kontaktflächen bei Bruxismus oder Suprakontakte von Restaurationen können Schmelzrisse induzieren. Daher sind Suprakontakte zu vermeiden. Eine harte, individuell angefertigte Okklusionsschiene, die die Okklusalflächen eines Kiefers vollständig bedeckt, kann in der zweiten Dentition ein direkter mechanischer Schutz sein und die Bruxismusaktivität und damit die Attrition verringern [Schilke et al. 2022, Schilke und Jablonski-Momeni 2023].

7.8.2 Konservierende restaurative Therapie

Bakterien können sich bei einer kariösen Läsion, die das Interglobulardentin erreicht hat, wesentlich rascher ausbreiten und in pulpanahe Bereiche vordringen. Daher sollten kavitierte kariöse Läsionen bei XLH frühzeitig behandelt werden, um eine weitere Ausbreitung von Bakterien im Dentin zu unterbinden.

Ist das Dentin im Bereich von Höckerspitzen oder Schneidekanten exponiert, sollte eine weitere Infektion des Dentins und ein weiterer Hartgewebeverlust mithilfe einer Füllungstherapie verhindert werden [Opsahl Vital et al. 2012, Sabandal et al. 2015].

Es gibt Hinweise, dass dicker Zahnschmelz widerstandsfähiger gegenüber Abrasion ist als dünner [Heintze et al. 2008]. Sobald der Zahnschmelz abradiert und das Dentin exponiert ist,

kommt es zu einer beschleunigten Progredienz des Hartgewebsverlustes, da Dentin im Drei-Körper-Abrasionstest eine höhere Abnutzungsrate als Schmelz zeigt. Es ist daher wichtig, die Dentinwunde durch Füllungsmaterial abzudecken, um einem weiteren Dentinverlust entgegenzuwirken [Osiewicz et al. 2019], bei XLH-Betroffenen aber insbesondere, um eine Exposition von Pulpaausläufern und eine Infektion der Pulpa zu vermeiden.

Im Bereich von Höckerspitzen und Inzisalkanten können extrem extendierte Pulpaausläufer vorhanden sein. Diese Pulpaausläufer können bei Präparationsmaßnahmen tangiert werden. Daher sollte in diesen Arealen zurückhalten präpariert werde. Bei einer Eröffnung der Pulpa sollte mit einer partiellen oder einer totalen Pulpotomie, eine Vitalität des Zahnes angestrebt werden. Reviews und Metaanalysen belegen einen guten Erfolg dieser Therapie bei jugendlichen und erwachsenen Betroffenen ohne XLH [Albaiti et al. 2022, Camoni et al. 2023, Leong et al. 2021, Lin et al. 2022]. Als Abdeckung der Pulpawunde zeigen Mineral Trioxid Aggregat und Kalziumsilikat-basierte Materialien bei nicht an XLH leidenden Betroffenen eine Erfolgsquote von 93 % nach mindestens 12 Monaten [Sabeti et al. 2021].

Aufgrund der atypischen Dentinbildung bei XLH (erhöhter organischer Anteil) kann der Haftverbund von adhäsiven Kompositrestaurationen am Zahn verringert sein. Bei der Füllungstherapie ist es wichtig, dass ein über den angrenzenden Schmelz vermittelter adhäsiver Verbund zwischen Zahnhartsubstanz und Füllungsmaterial und damit eine hermetische Abdeckung des Dentins erfolgt. Zum Schutz der Pulpa und deren extendierten Ausläufern sollten prolongierte Konditionierungszeiten oder die Verwendung von Total-Etch-Systemen nicht angewendet [Sabandal et al. 2015], sondern selbstkonditionierende Adhäsivsysteme bevorzugt werden [Douyere et al. 2009].

Bei XLH wurde lange Zeit die präventive Versorgung mit konfektionierten Kronen empfohlen, um eine Pulpaentzündung bei Molaren der ersten Dentition zu vermeiden [Lee et al. 2017]. Da die Kronenpräparation die Kooperation des Kindes erfordert und zudem das Risiko besteht, die weit extendierten Pulpaausläufer zu tangieren, kann vorteilhafter die sogenannte Hall-Technik zur Anwendung kommen, bei der konfektionierte Stahlkronen ohne vorherige Präparation des Zahns eingesetzt werden [Innes et al. 2015]. Es ist zu beachten, dass antagonistische Zähne entweder in der gleichen Behandlungssitzung oder nach einem kurzen Zeitabstand ebenfalls mit Kronen versorgt werden, da sonst durch die stabilen Stahlkronen weitere Schmelzrisse oder -verluste an antagonistischen Zähnen provoziert werden [Schilke et al. 2022, Schilke und Jablonski-Momeni 2023].

Bei Präparationen sollten oszillierende Instrumente zurückhaltend eingesetzt werden, um keine Schmelzrisse zu induzieren [Schilke et al. 2022, Schilke und Jablonski-Momeni 2023].

7.8.3 Prothetisch restaurative Therapie

Dentale Restaurationen können den Schmelz des antagonistischen Zahns verstärkt beanspruchen, indem sie durch Suprakontakte zu einer Rissbildung führen oder ein beschleunigter Schmelzabrieb verursacht wird.

Während früher hauptsächlich die Härte des Restaurationsmaterials für einen beschleunigten Schmelzverlust am antagonistischen Zahn verantwortlich gemacht wurde [Oh et al. 2002], deuten neuere Studien daraufhin, dass diese allein kein zuverlässiger Prädiktor ist. Ein übermäßiger Schmelzverlust scheint vielmehr mit weiteren Eigenschaften der Restauration (Material, Mikrostruktur und Rauigkeit) [Ghazal et al.2009, Koletsi et al. 2019, Miyazaki et al.2013, Oh et al. 2002] aber auch mit dessen funktioneller Beanspruchung (Okklusion und Artikulation) in Verbindung zu stehen [Oh et al. 2002].

Metallische Werkstoffe sind weniger hart und duktiler als keramische Materialien [Branco et al. 2020]. Keramiken, insbesondere Verblendkeramiken, zeichnen sich durch eine hohe Härte aus [Gou et al. 2019, Lawson et al. 2014, Mundhe et al. 2015, Passos et al. 2014]. Bei Kompositen haben die Kohäsion der organischen Matrix, die Form, Härte und Menge der Füllstoffpartikel einen großen Einfluss auf den Zahnverschleiß [Pereira et al. 2019]. Okklusale Anpassungen einer Restauration führen zu einer rauen Oberfläche. Bei keramischen Werkstoffen wird durch das Einschleifen die Glasurschicht entfernt. Eine gute Politur glättet die Restaurationsoberfläche und trägt wesentlich zu einer geringeren Abnutzung am gegenüberliegenden Zahnschmelz bei. So führen sehr harte Materialien, wie z. B. Zirkonoxid, im Vergleich zu einer Schmelzoberfläche zu keinem erhöhten Verschleiß am antagonistischen Zahn, wenn die Re-staurationsoberfläche glasiert oder glattpoliert ist [Koletsi et al. 2019, Lawson et al. 2014, Miyazaki et al. 2013, Passos et al. 2014, Rosentritt et al. 2020]. Mehrere, über die Okklusalfläche verteilte Kontaktpunkte nehmen die einwirkenden funktionellen Kräfte besser auf als ein einzelner Kontakt oder wenige Kontaktpunkte [Oh et al. 2002].

Sind bei jüngeren Betroffenen ausgedehnte restaurative Maßnahmen bei vitalen Zähnen erforderlich, wird empfohlen, von vollkeramischen Kronen oder Verbund-Metall-Keramikkronen zugunsten von Metallkronen, die einen geringeren Substanzabtrag erfordern, abzusehen. Durch vollkeramische okklusale Verblendschalen, die eine minimale Schichtstärke von 1 mm benötigen und adhäsiv über den Schmelz befestigt werden können, kann eine Rekonstruktion der Bisshöhe erreicht werden [Sabandal et al. 2015].

7.8.4 Endodontie

Das primäre dentale Kennzeichnen von XLH sind Infektionen des Endodonts an scheinbar intakten, kariesfreien Zähnen ohne vorangegangenes Trauma [Haffner et al. 2019, Souza et al. 2013]. Im fortgeschrittenen Stadium stellen sie sich klinisch als Fisteln im Bereich der Gingiva oder der beweglichen Schleimhaut oder als intra- oder extraorale Schwellungen dar. Radiologisch imponieren sie durch mehr oder weniger ausgedehnte periapikale oder interradikuläre Radioluzenzen. Die dentalen und skelettalen Manifestationen sind meist umso schwerwiegender, je jünger die Betroffenen beim Auftreten erster Pulpaentzündungen sind [Batra et al. 2006, Sabandal et al. 2015]. Bei Kindern und Jugendlichen scheinen häufig Frontzähne betroffen zu sein, während bei Erwachsenen der relative Anteil von Prämolaren und Molaren zunimmt [Andersen et al. 2012, Baroncelli et al. 2021, Sabandal et al. 2015, Schnabel 2020]. Bei XLH-Betroffenen, die früh und bis in das Erwachsenenalter mit aktivem Vitamin D und Phosphat behandelt wurden, konnten deutlich weniger Zahnabszesse gefunden werden als bei einem späten Behandlungsbeginn oder einer frühen Beendigung der Supplementierung [Connor et al. 2015].

Die Prognose von endodontischen Behandlungen bei XLH wird unterschiedlich beurteilt. Einige Autoren berichten selbst bei Zähnen mit nicht abgeschlossenem Wurzelwachstum von einer guten Prognose [Sabandal et al. 2015], andere sehen die Erfolgsaussichten limitiert [Seow 1991]. Diese unterschiedliche Einschätzung dürfte auf zwei Faktoren beruhen: dem Ausmaß der Infektion des Endodonts und des umgebenden Dentins sowie dem Alter des Patienten.

Die Indikationen für eine Wurzelkanalbehandlung im Gebiss der ersten Dentition sind restriktiv, da apikale und interradikuläre Entzündungen sowie physiologische Resorptionen mit Eröffnung des radikulären Pulpakavums Kontraindikationen darstellen. Diese Befunde bergen ein Risiko für Exazerbationen, rezidivierende Abszedierungen, Fistelbildung und die Entstehung von Strukturanomalien (Turnerzähnen) an Ersatzzähnen. Studien zeigen einen guten Outcome von Pulpektomien im Gebiss der ersten Dentition bei nicht an XLH leidenden

Kindern [American Academy of Pediatric Dentistry 2023, Coll und Dhar et al. 2020, Coll und Vargas et al. 2020, Smaïl-Faugeron et al. 2018]. Diese Behandlungsmaßnahmen setzen jedoch eine ausreichende Kooperationsfähigkeit des Kindes voraus. Je jünger die Kinder sind, desto geringer ist die Fähigkeit zu einer adäquaten Mitarbeit gegeben. Wird der Versuch eines Zahnerhalts dennoch angestrebt, sind diese Behandlungen bei jungen Kindern häufig nur unter Sedierung oder in Narkose durchzuführen. Durch die Struktur des Dentins bei XLH muss mit einem hohen Infektionsgrad gerechnet werden. Dieses dürfte die Prognose einer Wurzelkanalbehandlung im Gebiss der ersten Dentition bei XLH im Vergleich zu den genannten Studien verschlechtern, so dass Wiederholungsbehandlungen nicht auszuschließen sind. Häufig ist bei Vorliegen der genannten Befunde eine Extraktion die Therapie der Wahl [Opsahl Vital et al. 2012, Kühnisch et al. 2011]. Da auch Zahnentfernungen junge Patienten sehr belasten, werden diese zumeist unter sedierenden Maßnahmen oder Narkose durchgeführt [Batra et al. 2006, Foster Page 2008, Gibson et al. 2022, Neuhäuser et al. 2007, Shroff et al. 2002]. Die Schmerz- oder Entzündungsursache lässt sich durch die Zahnentfernung zuverlässig beseitigen.

Um bei XLH einen Verlust von Zähnen der ersten Dentition durch endodontische Misserfolge zu vermeiden, wurden in Fallberichten präventiv Pulpotomien oder Pulpektomien an Zähnen durchgeführt [Shroff et al. 2002, Souza et al. 2013]. Bei 22 von 29 pulpotomierten Zähnen zeigte sich innerhalb einer Nachbeobachtungsdauer von 25 bis 66 Monaten ein klinischer Misserfolg [Shroff et al. 2022]. Daher kann eine solche Behandlungsmaßnahme, die mit einer hohen Belastung des jungen Patienten verbunden ist, nicht empfohlen werden. Die Indikation für Lückenhalter ist individuell zu treffen und unabhängig von der Diagnose XLH.

Im Gebiss der zweiten Dentition sollte endodontischen Behandlungen der Vorzug gegenüber einer Zahnentfernung mit nachfolgendem prothetischen oder implantologischen Ersatz gegeben werden [Haffner et al. 2019]. Da der große Anteil von Interglobulardentin dazu beitragen kann, dass das Dentin bis in tiefe, pulpaferne Schichten infiziert wird, ist der Erfolg einer Wurzelkanalbehandlung möglicherweise schwerer zu erreichen [Sabandal et al. 2015]. Intensive chemische Aufbereitung sowie wiederholte desinfizierende medikamentöse Einlagen können die Reduktion der bakeriellen Infektion unterstützen und zu einem Erfolg der Wurzelkanalbehandlung beitragen. Durch eine möglichst kompakte Wurzelkanalfüllung (zum Beispiel mit thermoplastischen Fülltechniken) und unter Verwendung eines unlöslichen Sealers (zum Beispiel eines Epoxidharzes) sollte eine Reinfektion des Endodonts aus dem angrenzenden Dentin vermeiden werden [Sabandal et al. 2015]. Bioaktive Kalziumsilikatzemente können auch hier verwendet werden. Ist eine Wurzelspitzenresektion indiziert, sollte neben einem retrograden Verschluss des Wurzelkanals ein flächiges Abdecken der Resektionsfläche mit einem biokompatiblen Material erfolgen, um eine Ausbreitung von Bakterien aus diesen Dentinbereichen zu vermeiden. Hierfür scheinen bioaktive Kalziumsilikatzemente ebenfalls geeignet zu sein. Aufgrund der kurzen Wurzeln, die bei XHL beschrieben werden, sollte die Arbeitslänge exakt ermittelt werden, vorzugsweise mittels endometrischer Messung [Sabandal et al. 2015]. Regelmäßige Nachkontrollen sollten bis zur Ausheilung der periradikulären Entzündung geplant werden. Neben der Aufbereitung des Wurzelkanals, einer adäquaten und ausgiebigen Spülung und intrakanalären Füllungen kann auch das Einbringen eines apikalen Mineral-Trioxid-Aggregat-Plugs vor der Obturation erforderlich werden [Sabandal et al. 2015].

7.8.5 Kieferorthopädische Therapie

Bei Betroffenen mit XLH wurden eine verzögerte Zahnentwicklung, ein anormales Eruptionsmuster, eine erhöhte Häufigkeit spezifischer Zahnfehlstellungen und impaktierte oder dystope Oberkiefer-Eckzähne beschrieben [Al-Jundi und Hazza’a 2010, Al-Jundi et al.

2011, Haffner et al. 2019, Hillmann et al. 1995, Kawakami et al. 1997, Seow et al. 1984]. Daher können kieferorthopädische Behandlungen indiziert sein. Eine kieferorthopädische Behandlung führt zu einer Bewegung der Zähne und einem umfassenden Umbau des Alveolarknochens. Ohne eine medikamentöse Unterstützung werden die Ergebnisse einer kieferorthopädischen Behandlung als nicht vorhersehbar beschrieben. Um den Knochenstoffwechsel zu unterstützen wird empfohlen, adjuvant eine medikamentöse Therapie durchzuführen [González-Lamuño et al. 2022, Haffner et al. 2019, Opsahl Vital et al. 2012]. Über den Erfolg einer kieferorthopädischen Behandlung unter FGF23-Antikörper-Therapie liegen aktuell keine Langzeitergebnisse vor. Um diesen Umbauprozessen mehr Zeit einzuräumen, wird empfohlen, bei XLH-Betroffenen Zahnbewegungen mit möglichst geringen Kräften durchzuführen. Dieses kann die Behandlungsdauer verlängern.

Über eine erfolgreiche kieferorthopädische Behandlung mit festsitzenden Apparaturen eines XLH-Betroffenen, der ausreichend medikamentös supplementiert wurde, wurde berichtet [Makrygiannakis et al. 2020]. Auf der anderen Seite liegt ein Fallbericht eines XLH-Betroffenen vor, der mit einer herausnehmbaren funktionskieferorthopädischen Apparatur behandelt wurde, die über Auflagen auf den Okklusalflächen der ersten Molaren abgestützt war. Im Laufe der Behandlung entwickelte der Patient an diesen Zähnen Pulpainfektionen. Die Autoren führten diese auf zu große, traumatische Kräfte zurück, die über die Apparatur auf die Zähne einwirkten [Lee et al. 2017]. Durch die Metallauflagen der Apparatur könnten jedoch auch Schmelzrisse provoziert oder ein partieller Schmelzverlust abrasiv verursacht worden sein. Daher sollten metallische Auflagen, die okkusal mit den antagonistischen Zähnen interferieren, vermieden werden. Dieses gilt in gleicher Weise für Klammerverankerungen an herausnehmbaren Lückenhaltern.

7.8.6 Parodontitistherapie

Ein Vergleich des parodontalen Status von Erwachsenen mit XLH zu einer gesunden Kontrollgruppe zeigte eine erhöhte Prävalenz von Parodontitis [Biosse Duplan et al. 2017, Linglart et al. 2014, Ye et al. 2011]. Daher wird beschrieben, dass das Risiko einer Parodontitis bereits bei jungen Erwachsenen mit XLH erhöht ist. Dieses begünstigt einen frühen Zahnverlust mit funktionellen und ästhetischen Folgen [González-Lamuño et al. 2022, Haffner et al. 2019, Linglart et al. 2014, Sabandal et al. 2015, Trombetti et al. 2022]. Eine aktuelle Studie konnte in einem Vergleich zwischen gesunden Erwachsenen und an XLH leidenden Patienten, die seit der Dia-gnose konventionell mit aktivem Vitamin D und Phosphat behandelt wurden, allerdings keine erhöhte Parodontitisprävalenz feststellen [Larsson et al. 2023].

Auch bei Betroffenen mit XLH nimmt die Häufigkeit und der Schweregrad von Parodontalerkrankungen mit dem Alter zu. Eine regelmäßige parodontale Risikobewertung wird bei Erwachsenen empfohlen [González-Lamuño et al. 2022]. Das Parodontitisrisiko wird durch eine früh beginnende, kontinuierliche systemische Gabe von Vitamin D und Phosphat während der Kindheit reduziert. Wird diese Supplementierung im Erwachsenenalter fortgesetzt, verbessert es die parodontale Gesundheit zusätzlich [Biosse Duplan et al. 2017, Haffner et al. 2019].

Allgemein kann die Parodontitistherapie nach den gleichen Konzepten wie bei Betroffenen ohne XLH durchgeführt werden [Haffner et al. 2019]. Die Behandlung einer Parodontitis oder einer Periimplantitis sollte darauf abzielen, die Entzündung und parodontale oder periimplantäre Taschen zu verringern. Die Therapie soll entsprechend den AWMF Leitlinien erfolgen [S3-Leitlinie 083-023, S3-Leitlinie 083-043, S3-Leitlinie 083-056]. Es ist zu beachten, dass bei einer unregelmäßigen Einnahme von Vitamin D-Analogen und Phosphat die

Betroffenen schlechter auf eine Parodontitistherapie ansprechen [Biosse Duplan et al. 2017]. Daher sollte die Möglichkeit der Wiederaufnahme oder des Beginns einer konventionellen medizinischen Behandlung bei einer Parodontitistherapie in Betracht gezogen werden [Haffner et al. 2019]. Klinische Studien zur Wirkung von Burosumab hinsichtlich einer Reduktion des Parodontitisrisikos oder zum Erfolg einer Parodontitistherapie liegen aktuell nicht vor.

Wie bei der Schmelzpräparation sollten zur Entfernung mineralisierter Beläge möglichst keine oszillierenden Instrumente verwendet werden, da diese Schmelzrisse induzieren können. Plastische parodontalchirurgische Eingriffe sind bei XLH möglich [James und Roudsari 2019].

7.8.7 Zahnimplantate

Die hohe Rate an endodontischen Infektionen, periapikalen oder –radikulären Osteolysen und deren Behandlungen birgt ein erhöhtes Risiko für einen Zahnverlust. Einige Autoren berichten im Zusammenhang mit endodontischen Infektionen von externen Wurzelresorptionen [Batra et al. 2006, Bradley et al. 2021, James und Roudsari 2019, Soares et al. 2013] (Abbildung 39). Diese stellen ein weiteres Risiko für einen Zahnverlust dar. In einigen Fallberichten werden kurze Wurzeln beschrieben [Beltes und Zachou 2012, Bradley et al. 2021, Lee 2021, Murayama et al. 2000, Su et al. 2007]. Ein parodontaler Attachmentverlust führt bei solchen Zähnen früher zu einer Lockerung und unter Umständen zu einem Zahnverlust.

Als Regelversorgung für zahnbegrenzte Lücken steht als festsitzender Zahnersatz die Brückenversorgung zur Verfügung. Das Vorkommen von sehr ausgedehnten Pulpakammern oder extendierten Pulpahörner setzt der Versorgung von zahnbegrenzten Lücken mit einer Brücke Grenzen. Die Präparation der Pfeilerzähne für die Aufnahme einer Brücke gefährdet bei XLH die Vitalität der Pulpa. Daher wurde relativ früh implantatgetragener Einzelzahnersatz in Erwägung gezogen. Über 3,5 Jahre Nachbeobachtungsdauer nach Knochenaugmentation und Implantation wurde bereits 1998 berichtet [Resnick 1998]. Fallberichte mit längeren Nachbeobachtungszeiten von über 5 [Friberg 2013] bis zu mehr als 10 Jahren [James und Roudsari 2019] folgten. Allerdings gibt es auch Berichte über Misserfolge [Ito et al. 2022, Lee et al. 2017]. In einer Befragung von 232 Erwachsenen berichten 9,5 % von einem Implantatverlust [Skrinar et al. 2019].

In allen Publikationen, die über dentale Implantate bei XLH berichten, wird nachdrücklich empfohlen, aufgrund der geringeren Knochenumsatzrate adjuvant eine systemische Supplementation mit aktivem Vitamin D und Phosphat durchzuführen. Eine bereits bestehende konventionelle Therapie, die den Knochenstoffwechsel unterstützt, sollte beibehalten bleiben oder eine Supplementierung drei bis sechs Monate vor der Implantation begonnen und nach Implantation weitere sechs Monate fortgeführt werden. Die Einheildauer sollte auf sechs bis zu 13 Monate verlängert werden [Friberg 2013, González-Lamuño et al. 2022, Haffner et al. 2019]. Werden eine simultane konventionelle Supplementierung und eine längere Einheilungszeit nicht eingehalten, ist eine geringere Erfolgsrate als bei Kontrollpatienten zu erwarten [Haffner et al. 2019]. Während der Zeit der Implantation sollten die Kalzium- und Phosphatkonzentrationen im Blut überwacht werden [Lee et al. 2017, Haffner et al. 2019].

Die Ergebnisse einer klinischen Studie, die sich zum Ziel gesetzt hat, das Implantatüberleben und die -stabilität nach 24 Monaten bei XLH zu untersuchen, liegen derzeit noch nicht vor [Biosse Duplan 2019].

Ähnlich wie bei anderen zahnmedizinischen Behandlungen lassen sich hinsichtlich der Implantatversorgung keine abschließenden Aussagen bezüglich der Auswirkungen einer FGF23-Antikörpertherapie treffen.

7.9 Mundgesundheitsbezogene Lebensqualität

Die erheblich reduzierte mundgesundheitsbezogene Lebensqualität bei XLH resultiert aus häufigen, mit Schmerzen einhergehenden Pulpaentzündungen, Abszess- oder Fistelbildung, wiederholten und umfangreichen Behandlungen ab der frühen Kindheit, Zahnverlust mit entsprechenden funktionellen und ästhetischen Folgen sowie unter Umständen hohen Kosten für Zahnersatz [Giannini et al.2021, Gjørup et. al. 2021, Ferizović et al.2020, Hanisch et al. 2019, Ito et al. 2022, Lo et al. 2020, Seefried et al. 2021, Skrinar et al. 2019, Trombetti et al. 2022].

209 Erwachsene und 86 Kinder und Jugendlichen mit XLH bzw. deren Eltern wurden nach den wesentlichen klinischen Anzeichen und Symptomen ihrer Erkrankung befragt. Nach skelettalen Krankheitszeichen und nach Schmerzen werden dentale Probleme bis zum 30. Lebensjahr am dritthäufigsten und in höheren Lebensalter nach dem Symptom Steifheit an vierten Stelle genannt [Cheung et al. 2021].

Zu einem ähnlichen Ergebnis kommen auch Hahn et al. [2019] in ihrer Befragung von Patienten. Bei der Nennung der häufigsten Symptome werden Zahnschäden bereits an dritter Stelle genannt, gefolgt von Gelenkverschleiß und Kieferproblemen. Lediglich Kleinwüchsigkeit und Achsenabweichung werden häufiger erwähnt. Bei der Beurteilung der Belastung durch ihre Erkrankungssymptome empfinden die Betroffenen sonstige Komorbiditäten, Achsenabweichung, Zahnschäden und Gelenkverschleiß als besonders belastend [Hahn et al. 2019].

In der zurzeit größten Studie zur Lebensqualität von erwachsenen XLH-Betroffenen (232 Patienten, mittleres Alter: 45,6 Jahre, 76 % weiblich) und Eltern betroffener Kinder (90 Kinder, mittleres Alter: 9,1 Jahre, 56 % weiblich) berichteten 51 % der Kinder und 82 % der Erwachsenen von Zahnabszessen. Bei 24 % der Kinder und 52 % der Erwachsenen wurden übermäßig viele Kavitäten beschrieben. Bei 17 % der Kinder und 72 % der Erwachsenen erfolgten Wurzelkanalbehandlungen. 9 % der Erwachsenen berichteten über einen Misserfolg von Zahnimplantaten [Skrinar et al. 2019].

Die mundgesundheitsbezogene Lebensqualität wird durch den Oral Health Impact Profile (OHIP)-14-Score ermittelt. Die OHIP-14-Scores von 43 XLH-Betroffenen ergaben deutlich schlechtere Werte als in der Allgemeinbevölkerung in Deutschland. Insgesamt beschrieben 77,5 % der Teilnehmer orale Symptome, wie zum Beispiel Zahnmineralisationsstörungen, Abszess- oder Fistelbildung, Dysgnathie und temporomandibuläre Dysfunktion. Der erhöhte Bedarf an endodontischen Behandlungen korreliert mit dem steigenden Alter der von XLH betroffenen Patienten. Dieses deutet auf einen Zusammenhang zwischen Attrition und Pulpaentzündungen hin [Hanisch et al. 2019].

In einer weiteren Studie wurden die Angaben zur mundgesundheitsbezogenen Lebensqualität von 35 XHL-Betroffenen denen von 73 Betroffenen mit Osteogenesis imperfecta (OI, Typ I (56 Patienten), Typ III-IV (17 Patienten)) gegenübergestellt. Erwachsene mit XLH zeigten eine schlechtere mundgesundheitsbezogene Lebensqualität als Erwachsene mit OI. Auswirkungen zeigten sich insbesondere bei den Angaben zu funktioneller Einschränkung, psychischen Beschwerden und körperlicher Behinderung. Die reduzierte mundgesundheitsbezogene Lebensqualität wird auf die hohe Anzahl endodontisch behandelter Zähne zurückgeführt [Gjørup et al. 2021].

In Befragungen berichten XLH-Betroffene ebenfalls über eine verminderte mundgesundheitsbezogene Lebensqualität durch ihre Erkrankung und beklagen mangelndes Wissen bei zahnmedizinischen Fachpersonal über die Besonderheiten ihrer Erkrankung, woraus sich mitunter sehr chaotische Versorgungswege ergeben [Klein 2019, Nguyen et al. 2022].

Zusammenfassend kann geschlossen werden, dass die dentalen Auswirkungen von XLH einen nicht unwesentlichen Anteil an der beeinträchtigten Lebensqualität der betroffenen Patienten ausmachen.

7.10 Schlüsselfrage zur zahnärztlichen Versorgung von Betroffenen mit XLH

Als altersgruppenübergreifende Schlüsselfrage für XLH wurde formuliert:

„Welche zahnärztlichen Versorgungsformen sollen Bestandteil einer altersgerechten, indikationsgerechten und langfristig erfolgversprechenden Therapie von Betroffenen mit einer Hereditären hypophosphatämischen Rachitis (XLH) sein?“

7.11 Handlungsempfehlungen zur zahnärztlichen Versorgung von XLH-Betroffenen

7.11.1 Altersunabhängige Handlungsempfehlung

Begründung des Empfehlungsgrades mit Darlegung der Abwägung von Nutzen und Schaden der Intervention: Basierend auf der vorhandenen Literatur sind die genannten Diagnostik- und Therapiemaßnahmen geeignet, die durch XLH-bedingten Zahnhartsubstanzveränderungen frühzeitig zu erkennen und die Ausbreitung von Infektionen zu minimieren. Dies signalisiert einen hohen Nutzen für XLH-Betroffene. Die Infektionsreduktion kann durch minimal-invasiven Maßnahmen durch Abdecken des Dentins erreicht werden. Beim Vorliegen von kariösen Läsionen sollen restaurative Maßnahmen frühzeitig zum Einsatz kommen, um durch zahnsubstanzschonendes Vorgehen eine iatrogene Schädigung der Pulpa zu vermeiden.

Darlegung der Evidenzgrundlage: Bei den betrachteten diagnostischen Maßnahmen handelt es sich um etablierte und anerkannte Verfahren. Für die spezifische Nutzung bei XLH-Betroffenen liegen konsentierte Empfehlungen vor [Haffner et al. 2019, González-Lamuño et al. 2022, Munns et al. 2023]. Für die beiden konsensbasierten Empfehlungen ist der Evidenzgrad sehr niedrig, da nur Einzelfallberichte ohne lange Nachbeobachtungszeit vorliegen. Klinischen Studien oder darauf aufbauende systematische Reviews/ Meta-Analysen sind nicht vorhanden.

22. Evidenzbasierte Empfehlung (2024 neu)	
Bei den zahnärztlichen Untersuchungen in halbjährlichen Abständen ab dem ersten Zahndurchbruch soll auf Symptome von Pulpaentzündungen oder –nekrosen, wie Schmerzen, Farbveränderungen, Fisteln, Schwellungen oder Abszesse, an kariesfreien Zähnen ohne vorangegangenes Trauma geachtet werden. Die Diagnostik ist ggf. durch Sensibilitätstests und durch Röntgenaufnahmen zu erweitern.	**Empfehlungsgrad** ⇑⇑
Betrachteter Endpunkt: Prävention von Infektionen, Zahnüberleben	
Evidenzquellen/ Literatur: • Kapitel 7.6 • Halbjährliche Untersuchungen [Haffner et al. 2019 - Note C, mäßige Empfehlung; González-Lamuño et al. 2022 - Note C, mäßige Empfehlung; Munns et al. 2023 (Statement 7 - 11) - GRADE Evidenzrating hoch] • zu diagnostischen Maßnahmen: [Haffner et al. 2019 - Note B, schwache Empfehlung; González-Lamuño et al. 2022 - Grade B, schwache Empfehlung]	
Qualität der Evidenz (GRADE): ⊕⊕⊕⊖/ Moderat	
Abstimmungsergebnis: 22x Zustimmung/ Keine Ablehnung/ 2x Enthaltungen, davon eine Enthaltung wegen Interessenkonflikt) 100% Konsensstärke (ohne Enthaltungen)	**Starker Konsens**

23. Konsensbasierte Empfehlung (2024 neu)	
Um eine Infektion der Pulpa und einen weiteren Substanzverlust zu vermeiden, soll exponiertes koronales Dentin adhäsiv abgedeckt und sollen kariöse Läsionen frühzeitig therapiert werden.	**Empfehlungsgrad** ⇑⇑
Betrachteter Endpunkt: Zahnüberleben, Funktionserhalt	
Evidenzquellen/ Literatur: Expertenkonsens, Fallbericht: [Douyere 2009], Kapitel 7.8.1	
Qualität der Evidenz (GRADE): Nicht anwendbar.	
Abstimmungsergebnis: 19x Zustimmung/ 1x Ablehnung/ 4x Enthaltung, davon eine Enthaltung wegen Interessenkonflikt 95 % Konsensstärke (ohne Enthaltungen)	**Starker Konsens**

24. Konsensbasierte Empfehlung (2024 neu)	
Zahnhartsubstanzabtragende Maßnahmen (Präparationen) sollen wenig invasiv erfolgen, um das Risiko zu minimieren, extendierte Pulpaausläufer oder große Pulpalumina zu eröffnen.	**Empfehlungsgrad** ⇑⇑
Betrachteter Endpunkt: Zahnüberleben, Funktionserhalt	
Evidenzquellen/ Literatur: Expertenkonsens, Kapitel 7.8.2	
Qualität der Evidenz (GRADE): Nicht anwendbar.	
Abstimmungsergebnis: 22x Zustimmung/ Keine Ablehnung/ 3x Enthaltung, davon eine Enthaltung wegen Interessenkonflikt 100 % Konsensstärke (ohne Enthaltungen)	**Starker Konsens**

7.11.2 Handlungsempfehlungen zur zahnärztlichen Versorgung von XLH-Betroffenen im Milch- und Wechselgebiss (Kinder bis 12 Jahre)

Begründung des Empfehlungsgrades mit Darlegung der Abwägung von Nutzen und Schaden der Intervention: Basierend auf der vorhandenen Literatur ist die genannte Therapiemaßnahme in der ersten Dentition geeignet, bei XLH-Betroffenen eine Schmerzreduktion zu erzielen. Dies stellt einen hohen Nutzen für XLH-Betroffene dar. Durch den Verlust der Zähne der ersten Dentition können relevante Funktionen des orofazialen Systems beeinträchtig werden. Diese können teilweise durch platzerhaltende Maßnahmen kompensiert werden.

Darlegung der Evidenzgrundlage: Bei der betrachteten Therapiemaßnahme handelt es sich um ein etabliertes und anerkanntes Verfahren im Gebiss der ersten Dentition. Für die spezifische Nutzung bei XLH-Betroffenen liegen konsentierte Empfehlungen vor (Kühnisch et al. 2011, Kapitel 7.8.4). Der Evidenzgrad der Empfehlung ist sehr niedrig, da nur einzelne Fallberichte vorliegen. Klinischen Studien oder darauf aufbauende systematische Reviews/ Meta-Analysen sind nicht vorhanden.

25. Konsensbasierte Empfehlung (2024 neu)	
In der ersten Dentition sollen bei hereditärer hypophosphatämischer Rachitis (X-chromosomaler Hypophosphatämie, XLH) avitale, fistelnde, mit einer apikalen Parodontitis behaftete oder gelockerte und Schmerzen verursachende Zähne extrahiert werden.	**Empfehlungsgrad** ⇑⇑
Betrachteter Endpunkt: Schmerzreduktion	
Evidenzquellen/ Literatur: Expertenkonsens; • Endodontie im Milchgebiss. Wissenschaftliche Mitteilung der Deutschen Gesellschaft für Kinderzahnmedizin (DGKiZ) und der Deutschen Gesellschaft für Zahnerhaltung (DGZ) [Kühnisch et al. 2011] • Kapitel 7.8.3	
Qualität der Evidenz (GRADE): Nicht anwendbar.	
Abstimmungsergebnis: 24x Zustimmung/ Keine Ablehnung/ 1x Enthaltung, davon eine Enthaltung wegen Interessenkonflikt 100 % Konsensstärke (ohne Enthaltungen)	**Starker Konsens**

7.11.3 Handlungsempfehlungen zur zahnärztlichen Versorgung von XLH-Betroffenen im jugendlich-bleibenden (Jugendliche und junge Erwachsene/ 12 bis ~20 Jahre) und adulten Gebiss (Erwachsene über ~20 Jahre)

Begründung des Empfehlungsgrades mit Darlegung der Abwägung von Nutzen und Schaden der Intervention: Basierend auf der vorhandenen Literatur ist die genannte Therapiemaßnahme in der zweiten Dentition geeignet, bei XLH-Betroffenen einen Zahn- und Funktionserhalt anzustreben. Dies stellt einen hohen Nutzen für XLH-Betroffene dar. Durch den Erhalt der Zähne können relevante Funktionen des orofazialen Systems aufrechterhalten werden. Dadurch können zeit- und kostenintensive Zahnersatzmaßnahmen vermieden werden. Sollte ein Zahnerhalt durch endodontische Maßnahmen nicht erreicht werden können, können dennoch prothetische und/oder implantologische Maßnahmen herangezogen werden, um die verlorengegangene Funktion wiederherzustellen.

Darlegung der Evidenzgrundlage: Bei der betrachteten Therapiemaßnahme handelt es sich um ein etabliertes und anerkanntes Verfahren. Für die spezifische Nutzung bei XLH-Betroffenen liegt eine konsentierte Empfehlung vor (Kapitel 7.8.3). Der Evidenzgrad der Empfehlung ist sehr niedrig, da nur einzelne Fallberichte vorliegen. Klinischen Studien oder darauf aufbauende systematische Reviews/ Meta-Analysen sind nicht vorhanden.

26. Evidenzbasierte Empfehlung (2024 neu)	
In der zweiten Dentition sollten avitale Zähne bei Patienten mit XLH endodontisch behandelt werden, um den Zahnerhalt anzustreben.	**Empfehlungsgrad** ⇑
Betrachteter Endpunkt: Zahnüberleben, Funktionserhalt	
Evidenzquellen/ Literatur: Kapitel 7.8.4	
Qualität der Evidenz (GRADE): ⊕⊖⊖⊖/ Sehr niedrig	
Abstimmungsergebnis: 19x Zustimmung/ 1x Ablehnung/ 3x Enthaltung, davon eine Enthaltung wegen Interessenkonflikt 95 % Konsensstärke (ohne Enthaltungen)	**Starker Konsens**

7.12 Lücken in der gesetzlichen Krankenversicherung bei der Versorgung von XLH-Betroffenen

Die zahnärztliche Versorgung von XLH-Betroffenen weist in Deutschland Barrieren auf. Dies ist insofern bemerkenswert, da die UN-Behindertenrechtskonvention zur Gleichstellung von Menschen mit besonderen Bedürfnissen darauf verweist, dass diesem Personenkreis ein erreichbares Höchstmaß an Gesundheit zusteht sowie der Zugang zu einer gesundheitlichen Rehabilitation zu gewährleisten ist [UN-Behindertenrechtskonvention].

Während der Zugang zu einer Gesundheitsversorgung in der Bundesrepublik Deutschland sichergestellt ist, sieht das Sozialgesetzbuch (SGB) V lediglich Anspruch auf spezifische Leistungen zur Verhütung von Zahnerkrankungen gemäß § 22a SGB V (seit Juli 2018) und seit Juli 2021 Anspruch auf eine modifizierte Behandlungsstrecke zur Parodontitis-Behandlung vor. Zudem gelten diese Regelungen nur für Versicherte, die einem Pflegegrad nach § 15 Elftes Buch Sozialgesetzbuch (SGB XI) zugeordnet sind oder Eingliederungshilfe nach § 99 Neuntes Buch Sozialgesetzbuch (SGB IX) erhalten. Jedoch ist aus der klinischen Erfahrung der Autorengruppe bekannt, dass nur ein Teil der Patienten, gewiss aber nicht alle Patienten, mit XLH zu einer der vorgenannten Personengruppen gehört bzw. gehören könnte.

Basierend auf den klinischen beschriebenen Befunden ist die endodontische Versorgung von Patienten mit XLH eine sehr häufig beschriebene Therapienotwendigkeit. Um einen Erhalt von Zähnen, die durch XLH kompromittiert sind, anzustreben, sollten die Kosten für endodontischen Maßnahmen, die außerhalb des Abschnitts B III Nr. 9 Satz 2 der „Richtlinie des Gemeinsamen Bundesausschusses für eine ausreichende, zweckmäßige und wirtschaftliche vertragszahnärztliche Versorgung (Behandlungsrichtlinie)“ liegen (siehe Abbildung 39), ebenfalls übernommen werden.

In Abschnitt B VII Satz 4 der „Richtlinie des Gemeinsamen Bundesausschusses für eine ausreichende, zweckmäßige und wirtschaftliche vertragszahnärztliche Versorgung (Behandlungsrichtlinie)“ werden Ausnahmeindikationen für implantologische Leistungen aufgeführt. XLH wird an dieser Stelle nicht genannt. Die vorliegenden Fallberichte und

Übersichtsarbeiten zeigen, dass der Verlust von mehreren Zähnen der zweiten Dentition bei durch XLH betroffene Patienten häufig vorkommt (siehe Abbildung 39) und die Patienten stark belastet. Durch die strukturellen Veränderungen des Dentins kann eine bakterielle Infektion bereits so weit ausgebreitet sein, dass eine Wurzelkanalbehandlung den Zahn nicht erhalten kann. In diesen Fällen sollten bei dieser seltenen Erkrankung die Kosten für implantologische Leistungen von den Krankenkassen übernommen werden. Bei zahnbegrenzten Lücken kann dadurch das Beschleifen der die Lücke begrenzenden Zähne zur Aufnahme eines festsitzenden Zahnersatzes vermeiden werden, was bei XLH-Patiente aufgrund von extrem extendierten Pulpaausläufern immer mit dem Risiko einer Pulpaexposition einhergeht.

Hinsichtlich einer prothetischen Versorgung sieht das Sozialgesetzbuch keine Ausnahmeregelungen für die Therapie von Betroffenen mit seltenen, genetisch bedingten Erkrankungen der Zähne – einschließlich der XLH – vor. D.h., dieser ohnehin benachteiligte Personenkreis muss – wie alle anderen Versicherten auch – den Differenzbetrag zwischen den Festzuschüssen der gesetzlichen Regelversorgung und den tatsächlichen Zahnersatzkosten selbst begleichen. Selbst dann, wenn die Zahnhartsubstanz-Störung und der damit einhergehende frühzeitige Zahnverlust genetisch determiniert ist. Diese Situation wird für die Betroffenen bzw. ihre Familien weiter dadurch verschärft, dass in der Regel eine generalisierte Problematik vorliegt, weil eben nicht nur ein einzelner Zahn, sondern die gesamte Dentition betroffen ist. Darüber hinaus bleibt der Zugang zu modernen Versorgungsformen, die die orale Rehabilitation optimal und patientenzentriert ermöglichen können, oftmals aufgrund der notwendigen (hohen) Zuzahlungen verwehrt. Außerdem dürfen diese modernen Versorgungformen durch Zahnärzte bislang oft nur als außervertragliche Leistung erbracht werden. Im Fall der ersten definitiven Versorgung mit Zahnersatz am Ende des zweiten Lebensjahrzehnts sind daher Zuzahlungen seitens der Betroffenen im fünfstelligen Euro-Bereich keine Seltenheit. Genauso müssen die üblichen Zuzahlungen für alle prothetischen Versorgungen im Kindes- und Jugendalter oder im späteren Erwachsenenalter nach den gleichen Grundsätzen wie bei allen anderen Versicherten erbracht werden, obwohl letztere primär keine gesundheitlichen Benachteiligungen aufweisen. Die Lücke in der GKV, dass Betroffene mit seltenen Erkrankungen der Zähne bzw. Zahnhartsubstanz aktuell keinen umfänglichen Zugang zu einer bestmöglichen, individualisierten zahnärztlichen Versorgung haben, ist aus medizinethischer Sicht kaum zu rechtfertigen [Whitehead et al. 1992]. Die Komplexität der individuellen Krankheitsausprägung einer XLH erfordert einen niedrigschwelligen und lebenslangen Zugang zu zeitgemäßen diagnostischen, präventiven und rehabilitativen Gesundheitsleistungen. Damit sollen Benachteiligungen ausgeglichen sowie ein Höchstmaß an Teilhabe an allen Aspekten des Lebens erreicht und bewahrt werden.

7.13 Wissenslücken

Die systematische Recherche und Sichtung der verfügbaren Literatur zur zahnärztlichen Versorgung von XLH-Betroffenen haben Wissenslücken offengelegt. Diese können wie folgt zusammengefasst werden:

1. Prospektive randomisierte klinische Studien wurden nicht identifiziert. Einerseits wäre dies sicherlich wünschenswert, andererseits ist aus wissenschaftlicher Sicht auf die Schwierigkeiten bei der Umsetzung von klinischen Studien im Fall von seltenen Erkrankungen zu verweisen. Insbesondere die sehr niedrige Anzahl von Betroffenen ist selbst bei einem multizentrischen Studienansatz mit extrem langen Rekrutierungszeiten verbunden. Als zusätzliches Erschwernis gilt die heterogene klinische Ausprägung der Erkrankung trotz gleicher Diagnose. Dies führt dazu, dass möglicherweise kaum vergleichbare Ausgangssituationen im Rahmen von klinischen Studien rekrutiert werden und demzufolge inkonsistente Ergebnisse publiziert werden. Vor diesem Hintergrund sind

klinische Studien als nahezu kaum realisierbar zu beurteilen. Mit dem Fehlen von klinischen Studien sind Meta-Analysen zu relevanten klinischen Fragestellungen gleichfalls nicht durchführbar bzw. erwartbar.

2. Die Literatur besteht überwiegend aus Fallberichten oder Fallserien mit der Beschreibung von wenigen Betroffenen. Obwohl die Machbarkeit verschiedenster zahnärztlicher Versorgungsformen exemplarisch gezeigt wurde, geht dies zwangsläufig mit einer sehr niedrigen Evidenzlage einher und beschränkt die Generalisierbarkeit von Empfehlungen. Nichtsdestotrotz signalisieren die bei XLH beschriebenen klinischen Befunde, dass bestimmte Therapiebedarfe besonders häufig sind.
3. Die weltweit identifizierten Fallberichte beschreiben die Therapie in Relation zu den verfügbaren Ressourcen in dem jeweiligen Gesundheitssystem. Dies führt möglicherweise zu Verzerrungen bei der Darstellung der Therapieoptionen. Daher erscheint die Forderung zur Fallpublikation aus dem hiesigen Versorgungskontext mehr als berechtigt.
4. Die Publikation von Fallberichten nimmt mit zunehmendem Patientenalter ab. Gerade mit Blick auf die bedeutsame, definitive Therapie in der bleibenden Dentition fehlen damit langfristig dokumentierte Erfahrungen in der Literatur.
5. In der Leitlinie wurde die Literaturrecherche auf XLH limitiert. Es gibt eine sehr geringe Anzahl von Publikationen zu dentalen Veränderungen und Versorgungen von Patienten, die an anderen Rachitisformen leiden. Da diese Erkrankungen deutlich weniger prävalent sind als XLH, besteht der Wunsch, dass zukünftig vermehrt Fallberichte zu diesen Erkrankungen publiziert werden.

7.14 Literaturverzeichnis

Al-Jundi, S. H., & Hazza’a, A. Dental development in patients with hypophosphatemia rickets. Int J Clin Pediatr Dent. 2010;3(1):1-4. doi: 10.5005/jp-journals-10005-1046.

Al-Jundi, S. H., Hammad, M. M., & Dabous, I. Case report: hypophosphatemic rickets and aggressive periodontitis: a review of the role of dentine matrix protein 1 in the pathogenesis. Eur Arch Paediatr Dent. 2011;12:46-50. doi: 10.1007/BF03262779.

Albaiti, S. S., Albishri, R. F., Alhowig, M. T., Tayyar, W. I., Alqurashi, N. F., & Alghamdi, F. T. Partial pulpotomy as an applicable treatment option for cariously exposed posterior permanent teeth: a systematic review of randomized clinical trials. Cureus. 2022;14(7):e26573. doi: 10.7759/cureus.26573.

Alexander, S., Moloney, L., & Kilpatrick, N. Endodontic management of a patient with X-linked hypophosphataemic rickets. Aust Endod J. 2001;27:57-61. doi: 10.1111/j.1747-4477.2001.tb00340.x.

American Academy of Pediatric Dentistry. Pulp therapy for primary and immature permanent teeth. The Reference Manual of Pediatric Dentistry. Chicago, Ill.: American Academy of Pediatric Dentistry; 2023:457-65.

Andersen, M. G., Beck-Nielsen, S. S., Haubek, D., Hintze, H., Gjørup, H., & Poulsen, S. Periapical and endodontic status of permanent teeth in patients with hypophosphatemic rickets. J Oral Rehabil. 2012;39(2):144-150. doi: 10.1111/j.1365-2842.2011.02250.x.

Baroncelli, G. I., Angiolini, M., Ninni, E., Galli, V., Saggese, R., & Giuca, M. R. Prevalence and pathogenesis of dental and periodontal lesions in children with X-linked hypophosphatemic rickets. Eur J Paediatr Dent. 2006;7(2):61-66.

Baroncelli, G. I., & Mora, S. X-linked hypophosphatemic rickets: Multisystemic disorder in children requiring multidisciplinary management. Front Endocrinol (Lausanne). 2021;12:688309. doi: 10.3389/fendo.2021.688309.

Baroncelli, G.I., Zampollo, E., Manca, M., Toschi, B., Bertelloni, S., Michelucci, A., *et al.* Pulp chamber features, prevalence of abscesses, disease severity, and PHEX mutation in X-linked hypophosphatemic rickets. J Bone Miner Metab. 2021;39(2):212-223. doi: 10.1007/s00774-020-01136-8.

Batra, P., Tejani, Z., & Mars, M. X-linked hypophosphatemia: dental and histologic findings. J Can Dent Assoc. 2006;72:69-72.

Beck-Nielsen, S. S., Brusgaard, K., Rasmussen, L. M., Brixen, K., Brock-Jacobsen, B., Poulsen, M. R.*, et al.* (2010). Phenotype presentation of hypophosphatemic rickets in adults Calcif Tissue Int. 2010;87(2):108-19. doi: 10.1007/s00223-010-9373-0.

Beltes, C., & Zachou, E. Endodontic management in a patient with vitamin D-resistant Rickets. J Endod. 2012;38:255-258. doi: 10.1016/j.joen.2011.10.025.

Biosse Duplan, M. Dental Implants in Patients With X-linked Hypophosphatemia (IMPLANTS-XLH); https://ichgcp.net/clinical-trials-registry/NCT03879915 (Clinical Trial NCT03879915) (2019)

Biosse Duplan, M., Coyac, B. R., Bardet, C., Zadikian, C., Rothenbuhler, A., Kamenicky, P.*, et al.* Phosphate and vitamin D prevent periodontitis in X-linked hypophosphatemia. J Dent Res. 2017;96(4):388-395. doi: 10.1177/0022034516677528.

Bradley, H., Dutta, A., & Philpott, R. Presentation and non-surgical endodontic treatment of two patients with X-linked hypophosphatemia: a case report. Int Endod J. 2021;54:1403-1414. doi: 10.1111/iej.13520.

Branco, A. C., Colaco, R., Figueiredo-Pina, C. G., & Serro, A. P. A state-of-the-art review on the wear of the occlusal surfaces of natural teeth and prosthetic crowns. Materials (Basel). 2020;13(16):3525. doi: 10.3390/ma13163525.

Brener, R., Zeitlin, L., Lebenthal, Y., & Brener, A. Dental health of pediatric patients with X-linked hypophosphatemia (XLH) after three years of burosumab therapy. Front Endocrinol (Lausanne). 2022;13:947814. doi: 10.3389/fendo.2022.947814.

Camoni, N., Cagetti, M. G., Cirio, S., Esteves-Oliveira, M., & Campus, G. Partial pulpotomy in young permanent teeth: a systematic review and meta-analysis. Children (Basel). 2023;10(9). doi: 10.3390/children10091447.

Carvalho, F. S., Feitosa, V. P., Fonteles, C. R., Ribeiro, T. R., Araújo, B. S., Ayala, A. P.*, et al.* Compositional and microhardness findings in tooth affected by X-linked hypophosphatemic rickets. J Clin Exp Dent. 2020;12(7):e688-e694. doi: 10.4317/jced.56945.

Chaussain-Miller, C., Sinding, C., Septier, D., Wolikow, M., Goldberg, M., & Garabedian, M. Dentin structure in familial hypophosphatemic rickets: benefits of vitamin D and phosphate treatment. Oral Dis. 2007;13(5):482-489. doi: 10.1111/j.1601-0825.2006.01326.x.

Chaussain-Miller, C., Sinding, C., Wolikow, M., Lasfargues, J. J., Godeau, G., & Garabédian, M. Dental abnormalities in patients with familial hypophosphatemic vitamin D-resistant rickets: prevention by early treatment with 1-hydroxyvitamin D. J Pediatr. 2003;142(3):324-331. doi: 10.1067/mpd.2003.119.

Chavez, M. B., Kramer, K., Chu, E. Y., Thumbigere-Math, V., & Foster, B. L. Insights into dental mineralization from three heritable mineralization disorders. J Struct Biol. 2020;212(1):107597. doi: 10.1016/j.jsb.2020.107597.

Cheung, M., Rylands, A. J., Williams, A., Bailey, K., & Bubbear, J. Patient-reported complications, symptoms, and experiences of living with X-linked hypophosphatemia across the life-course. J Endocr Soc. 2021;5(8):bvab070. doi: 10.1210/jendso/bvab070.

Clayton, D., Chavez, M. B., Tan, M. H., Kolli, T. N., Giovani, P. A., Hammersmith, K. J.*, et al.* Mineralization defects in the primary dentition associated with X-linked hypophosphatemic rickets. JBMR Plus. 2021;5(4):e10463. doi: 10.1002/jbm4.10463.

Coll, J. A., Dhar, V., Vargas, K., Chen, C.-Y., Crystal, Y. O., AlShamali, S.*, et al.* Use of non-vital pulp therapies in primary teeth. Pediatr Dent. 2020;42(5):337-349.

Coll, J. A., Vargas, K., Marghalani, A. A., Chen, C.-Y., AlShamali, S., Dhar, V.*, et al.* A systematic review and meta-analysis of nonvital pulp therapy for primary teeth. Pediatr Dent. 2020;42(4):256-461.

Connor, J., Olear, E. A., Insogna, K. L., Katz, L., Baker, S., Kaur, R.*, et al.* Conventional therapy in adults with X-linked hypophosphatemia: effects on enthesopathy and dental disease. J Clin Endocrinol Metab. 2015;100(10):3625-3632. doi: 10.1210/JC.2015-2199.

Coyac, B. R., Falgayrac, G., Baroukh, B., Slimani, L., Sadoine, J., Penel, G.*, et al.* Tissue-specific mineralization defects in the periodontium of the Hyp mouse model of X-linked hypophosphatemia. Bone. 2017;103:334-346. doi: 10.1016/j.bone.2017.07.026.

Coyac, B. R., Falgayrac, G., Penel, G., Schmitt, A., Schinke, T., Linglart, A.*, et al.* Impaired mineral quality in dentin in X-linked hypophosphatemia. Connect Tissue Res. 2018;59(sup1):91-96. doi: 10.1080/03008207.2017.1417989.

Coyac, B. R., Hoac, B., Chafey, P., Falgayrac, G., Slimani, L., Rowe, P. S.*, et al.* Defective mineralization in X-linked hypophosphatemia dental pulp cell cultures. J Dent Res. 2018;97(2):184-191. doi: 10.1177/0022034517728497.

Cremonesi, I., Nucci, C., D'Alessandro, G., Alkhamis, N., Marchionni, S., & Piana, G. X-linked hypophosphatemic rickets: enamel abnormalities and oral clinical findings. Scanning. 2014;36(4):456-461. doi: 10.1002/sca.21141.

Die UN-Behindertenrechtskonvention – Übereinkommen über die Rechte von Menschen mit Behinderungen. 2009.

Douyere, D., Joseph, C., Gaucher, C., Chaussain, C., & Courson, F. Familial hypophosphatemic vitamin D-resistant rickets--prevention of spontaneous dental abscesses on primary teeth: a case report. Oral Surg Oral Med Oral Pathol Oral Radiol Endod. 2009;107:525-530. doi: 10.1016/j.tripleo.2008.12.003.

Ferizović, N., Marshall, J., Williams, A. E., Mughal, M. Z., Shaw, N., Mak, C.*, et al.* Exploring the burden of X-linked hypophosphataemia: an opportunistic qualitative study of patient statements generated during a technology appraisal. Adv Ther. 2020 Feb;37(2):770-784. doi: 10.1007/s12325-019-01193-0.

Fong, H., Chu, E. Y., Tompkins, K. A., Foster, B. L., Sitara, D., Lanske, B.*, et al.* Aberrant cementum phenotype associated with the hypophosphatemic hyp mouse. J Periodontol. 2009;80(8):1348-54. doi: 10.1902/jop.2009.090129.

Foster, B. L., Ao, M., Salmon, C. R., Chavez, M. B., Kolli, T.N., Tran, A.B., *et al.* Osteopontin regulates dentin and alveolar bone development and mineralization. Bone. 2018;107:196-207. doi: 10.1016/j.bone.2017.12.004

Foster, B. L., Nociti, F. H., Jr., & Somerman, M. J. The rachitic tooth. Endocr Rev. 2014;35(1):1-34. doi: 10.1210/er.2013-1009.

Foster, B. L., Ramnitz, M. S., Gafni, R. I., Burke, A. B., Boyce, A. M., Lee, J. S.*, et al.* Rare bone diseases and their dental, oral, and craniofacial manifestations. J Dent Res. 2014;93(7 Suppl):7S-19S. doi: 10.1177/0022034514529150.

Foster Page, L. A. Vitamin-D-resistant rickets: report of a case. N Z Dent J. 2008;104:111-114.

Friberg, B. Brånemark system implants and rare disorders: a report of six cases. Int J Periodontics Restorative Dent. 2013;33(2):139-48. doi: 10.11607/prd.1429.

Gadion, M., Hervé, A., Herrou, J., Rothenbuhler, A., Smail-Faugeron, V., Courson, F*., et al.* Burosumab and dental abscesses in children with X-linked hypophosphatemia. JBMR Plus. 2022;6(11):e10672. doi: 10.1002/jbm4.10672.

Ghazal, M., & Kern, M. The influence of antagonistic surface roughness on the wear of human enamel and nanofilled composite resin artificial teeth. J Prosthet Dent. 2009;101(5):342-9. doi: 10.1016/S0022-3913(09)60068-8.

Giannini, S., Bianchi, M. L., Rendina, D., Massoletti, P., Lazzerini, D., & Brandi, M. L. Burden of disease and clinical targets in adult patients with X-linked hypophosphatemia. A comprehensive review. Osteoporos Int. 2021;32(10):1937-1949. doi: 10.1007/s00198-021-05997-1.

Gibson, C., Mubeen, S., & Evans, R. X-linked hypophosphatemic rickets: Orthodontic considerations and management. A case report. J Orthod. 2022;49(2):205-212. doi: 10.1177/14653125211039521.

Gjørup, H., Beck-Nielsen, S. S., Hald, J. D., & Haubek, D. Oral health-related quality of life in X-linked hypophosphataemia and osteogenesis imperfecta. J Oral Rehabil. 2021;48(2):160-168. doi: 10.1111/joor.13114.

González-Lamuño, D., Lorente Rodríguez, A., Luis Yanes, M. I., Marín-Del Barrio, S., Martínez Díaz-Guerra, G., & Peris, P. Clinical practice recommendations for the diagnosis and treatment of X-linked hypophosphatemia: A consensus based on the ADAPTE method. Med Clin (Barc). 2022;159(3):152.e1-152.e12. doi: 10.1016/j.medcli.2021.07.029.

Goodman, J.R., Gelbier, M.J., Bennett, J.H., & Winter, G.B. Dental problems associated with hypophosphataemic vitamin D resistant rickets. Int J Paediatr Dent. 1998;8(1):19-28. doi: 10.1046/j.1365-263x.1998.00059.x.

Gou, M., Chen, H., Kang, J., & Wang, H. Antagonist enamel wear of tooth-supported monolithic zirconia posterior crowns in vivo: A systematic review. J Prosthet Dent. 2019;121(4):598-603. doi: 10.1016/j.prosdent.2018.06.005.

Haffner, D., Emma, F., Eastwood, D. M., Duplan, M. B., Bacchetta, J., Schnabel, D*., et al.* (2019, 2019). Clinical practice recommendations for the diagnosis and management of X-linked hypophosphataemia. Nat Rev Nephrol. 2019;15(7):435-455. doi: 10.1038/s41581-019-0152-5.

Hahn, H., Hassa, D., & Klein, M. Phosphatdiabetes als seltene Erkrankung. In: Klein, M. Phosphatdiabetes (XLH) und Lebensqualität. 2. Auflage, Gescher, Münster, 2019. ISBN 978-3-00-060550-5.

Hanisch, M., Bohner, L., Sabandal, M. M. I., Kleinheinz, J., & Jung, S. Oral symptoms and oral health-related quality of life of individuals with X-linked hypophosphatemia. Head Face Med. 2019;15(1):8. doi: 10.1186/s13005-019-0192-x.

Heintze, S. D., Cavalleri, A., Forjanic, M., Zellweger, G., & Rousson, V. Wear of ceramic and antagonist--a systematic evaluation of influencing factors in vitro. Dent Mater. 2008;24(4):433-449. doi: 10.1016/j.dental.2007.06.016.

Hillmann, G., & Geurtsen, W. Pathohistology of undecalcified primary teeth in vitamin D-resistant rickets: review and report of two cases. Oral Surg Oral Med Oral Pathol Oral Radiol Endod. 1996;82:218-224. doi: 10.1016/s1079-2104(96)80260-5.

Hillmann, G., Günay, H., Haker, S., Ehrich, J., & Geurtsen, W. Zahnmedizinische Befunde bei Hypophosphatämischer Vitamin-D-resistenter Rachitis. Dtsch Zahnärztl Z. 1995;50:604-649.

Hiort, O. Molekulargenetik der X-chromosomalen Hypophosphatämie. In: Schnabel, D., Haffner, D., Seefried, L. (Hrsg). X-chromosomale Hypophosphatämie – Phosphatdiabetes – XLH. 1. Auflage, UNI-MED, Bremen, 2022. ISBN 978-3837424423.

Imel, E. A. Congenital conditions of hypophosphatemia in children. Calcif Tissue Int. 2021;108(1):74-90. doi: 10.1007/s00223-020-00692-5.

Imel, E. A. Burosumab for pediatric X-linked hypophosphatemia. Curr Osteoporos Rep. 2021;19(3):271-277. doi: 10.1007/s11914-021-00669-9.

Imel, E. A., Glorieux, F. H., Whyte, M. P., Munns, C. F., Ward, L. M., Nilsson, O., *et al.* Burosumab versus conventional therapy in children with X-linked hypophosphataemia: a randomised, active-controlled, open-label, phase 3 trial. Lancet. 2019;393(10189):2416-2427. doi: 10.1016/S0140-6736(19)30654-3.

Innes, N. P., Ricketts, D., Chong, L. Y., Keightley, A. J., Lamont, T., & Santamaria, R. M. Preformed crowns for decayed primary molar teeth. Cochrane Database Syst Rev. 2015;2015(12):CD005512. doi: 10.1002/14651858.CD005512.pub3.

Ito, N., Kang, H. G., Nishida, Y., Evins, A., Skrinar, A., & Cheong, H. I. Burden of disease of X-linked hypophosphatemia in Japanese and Korean patients: a cross-sectional survey. Endocr J. 2022;69(4):373-383. doi: 10.1507/endocrj.EJ21-0386.

Jafarzadeh, H., & Abbott, P. V. Review of pulp sensibility tests. Part I: general information and thermal tests. Int Endod J. 2010;43(9):738-762. doi: 10.1111/j.1365-2591.2010.01754.x.

James, M., & Roudsari, R. V. Prosthetic rehabilitation of a patient with X-linked hypophosphatemia using dental implants: a case report and review of the literature. Int J Implant Dent. 2019;5(1):15. doi: 10.1186/s40729-019-0169-3.

Jayawardena, C., Nandasena, T., Abeywardena, A., & Nanayakkara, D. Regional distribution of interglobular dentine in human teeth. Arch Oral Biol. 2009;54(11):1016-1021. doi: 10.1016/j.archoralbio.2009.09.001

Kawakami, M., & Takano-Yamamoto, T. Orthodontic treatment of a patient with hypophosphatemic vitamin D-resistant rickets. ASDC J Dent Child. 1997;64(6):395-399.

Klein, M. Lebensqualität mit Phosphatdiabetes – oder Qualitätsleben mit Phosphatdiabetes. In: Klein, M. Phosphatdiabetes (XLH) und Lebensqualität. 2. Auflage, Gescher, Münster, 2019. ISBN 978-3-00-060550-5.

Koletsi, D., Iliadi, A., Eliades, T., & Eliades, G. In vitro simulation and in vivo assessment of tooth wear: a meta-analysis of in vitro and clinical research. Materials (Basel). 2019;12(21). doi: 10.3390/ma12213575.

Kühnisch, J., Heinrich-Weltzien, R., & Schäfer, E. Endodontie im Milchgebiss. Wissenschaftliche Mitteilung der DGK und der DGZ. Endodontie. 2011;20(2011):167-171.

Larsson, A., Regnstrand, T., Skott, P., Mäkitie, O., Björnsdottir, S., & Garming-Legert, K. Dental health of patients with X-linked hypophosphatemia: A controlled study. Front Oral Health. 2023;4:1087761. doi: 10.3389/froh.2023.1087761.

Laurent, M. R., De Schepper, J., Trouet, D., Godefroid, N., Boros, E., Heinrichs, C.*, et al.* Consensus recommendations for the diagnosis and management of X-linked hypophosphatemia in Belgium. Front Endocrinol (Lausanne). 2021;12:641543. doi: 10.3389/fendo.2021.641543.

Lawson, N. C., Janyavula, S., Syklawer, S., McLaren, E. A., & Burgess, J. O. Wear of enamel opposing zirconia and lithium disilicate after adjustment, polishing and glazing. J Dent. 2014;42(12):1586-1591. doi: 10.1016/j.jdent.2014.09.008.

Lee, B. N., Jung, H. Y., Chang, H. S., Hwang, Y. C., Oh, W. M. Dental management of patients with X-linked hypophosphatemia. Restor Dent Endod. 2017;42(2):146-151. doi: 10.5395/rde.2017.42.2.146.

Lee, J. S. $Ca(OH)_2$ apexification of pulp necroses of the permanent incisors in a case of X-linked hypophosphataemic rickets—the 60-month check-up: A case report. Pediatr Dent J. 2021;31(1):112-116. doi: 10.1016/j.pdj.2021.01.001.

Leong, D. J. X., & Yap, A. U. Vital pulp therapy in carious pulp-exposed permanent teeth: an umbrella review. Clin Oral Investig. 2021;25(12):6743-6756. doi: 10.1007/s00784-021-03960-2.

Lin, G. S. S., Yew, Y. Q., Lee, H. Y., Low, T., Pillai, M. P. M., Laer, T. S.*, et al.* Is pulpotomy a promising modality in treating permanent teeth? An umbrella review. Odontology. 2022;110(2):393-409. doi: 10.1007/s10266-021-00661-w.

Linglart, A., Biosse-Duplan, M., Briot, K., Chaussain, C., Esterle, L., Guillaume-Czitrom, S.*, et al.* Therapeutic management of hypophosphatemic rickets from infancy to adulthood. Endocr Connect. 2014;3(1):R13-30. doi: 10.1530/EC-13-0103.

Lira Dos Santos, E. J., Chavez, M. B., Tan, M. H., Mohamed, F. F., Kolli, T. N., Foster, B. L.*, et al.* Effects of active vitamin D or FGF23 antibody on Hyp mice dentoalveolar tissues. J Dent Res. 2021;100(13):1482-1491. doi: 10.1177/00220345211011041.

Lo, S., Lachmann, R., Williams, A., Piglowska, N., & Lloyd, A. Exploring the burden of X-linked hypophosphatemia: a European multi-country qualitative study. Qual Life Res. 2020;29(7):1883-1893. doi: 10.1007/s11136-020-02465-x.

Makrygiannakis, M. A., Dastoori, M., & Athanasiou, A. E. Orthodontic treatment of a nine-year-old patient with hypophosphatemic rickets diagnosed since the age of two: A case report. Int Orthod. 2020;18:648-656. doi: 10.1016/j.ortho.2020.06.003.

Marin, A., Morales, P., Jiménez, M., Borja, E., Ivanovic-Zuvic, D., Collins, M. T.*, et al.* Characterization of oral health status in Chilean patients with X-linked hypophosphatemia. Calcif Tissue Int. 2021;109(2):132-138. doi: 10.1007/s00223-021-00841-4.

McKee, M. D., Hoac, B., Addison, W. N., Barros, N. M., Millán, J. L., & Chaussain, C. Extracellular matrix mineralization in periodontal tissues: Noncollagenous matrix proteins, enzymes, and relationship to hypophosphatasia and X-linked hypophosphatemia. Periodontol 2000. 2013;63(1):102-122. doi: 10.1111/prd.12029.

Miyazaki, T., Nakamura, T., Matsumura, H., Ban, S., & Kobayashi, T. Current status of zirconia restoration. J Prosthodont Res. 2013;57(4):236-261. doi: 10.1016/j.jpor.2013.09.001.

Mundhe, K., Jain, V., Pruthi, G., & Shah, N. Clinical study to evaluate the wear of natural enamel antagonist to zirconia and metal ceramic crowns. J Prosthet Dent. 2015;114(3):358-363. doi: 10.1016/j.prosdent.2015.03.001.

Munns, C. F., Yoo, H. W., Jalaludin, M. Y., Vasanwala, R., Chandran, M., Rhee, Y.*, et al.* Asia-Pacific consensus recommendations on X-linked hypophosphatemia: diagnosis, multidisciplinary management, and transition from pediatric to adult care. JBMR Plus. 2023;7(6):e10744. doi: 10.1002/jbm4.10744.

Murayama, T., Iwatsubo, R., Akiyama, S., Amano, A., & Morisaki, I. Familial hypophosphatemic vitamin D-resistant rickets: dental findings and histologic study of teeth. Oral Surg Oral Med Oral Pathol Oral Radiol Endod. 2000;90:310-316. doi: 10.1067/moe.2000.107522.

Neuhäuser A, Jablonski-Momeni A, Steiniger B, Stachniss V, & K., P. Phosphatdiabetes: Klinische und histologische Befunde im Milchgebiss - ein Fallbericht. Oralprophylaxe & Kinderzahnheilkunde. 2007;29:134-138.

Nguyen, C., Celestin, E., Chambolle, D., Linglart, A., Biosse Duplan, M., Chaussain, C.*, et al.* Oral health-related quality of life in patients with X-linked hypophosphatemia: a qualitative exploration. Endocr Connect. 2022;11(1). doi: 10.1530/EC-21-0564.

Nociti, F. H., Jr., Foster, B. L., Tran, A. B., Dunn, D., Presland, R. B., Wang, L.*, et al.* Vitamin D represses dentin matrix protein 1 in cementoblasts and osteocytes. J Dent Res. 2014;93(2):148-154. doi: 10.1177/0022034513516344.

Oh, W., Delong, R., & Anusavice, K. Factors affecting enamel and ceramic wear: a literature review. J Prosthet Dent. 2002;87(4):451-459. doi: 10.1067/mpr.2002.123851.

Opsahl Vital, S., Gaucher, C., Bardet, C., Rowe, P. S., George, A., Linglart, A.*, et al.* Tooth dentin defects reflect genetic disorders affecting bone mineralization. Bone. 2012;50(4):989-997. doi: 10.1016/j.bone.2012.01.010.

Osiewicz, M. A., Werner, A., Roeters, F. J. M., & Kleverlaan, C. J. Wear of direct resin composites and teeth: considerations for oral rehabilitation. Eur J Oral Sci. 2019;127(2):156-161. doi: 10.1111/eos.12600.

Passos, S. P., Torrealba, Y., Major, P., Linke, B., Flores-Mir, C., & Nychka, J. A. In vitro wear behavior of zirconia opposing enamel: a systematic review. J Prosthodont. 2014;23(8):593-601. doi: 10.1111/jopr.12167.

Pereira, G. K. R., Dutra, D. M., Werner, A., Prochnow, C., Valandro, L. F., & Kleverlaan, C. J. Effect of zirconia polycrystal and stainless steel on the wear of resin composites, dentin and enamel. J Mech Behav Biomed Mater. 2019;91:287-293. doi: 10.1016/j.jmbbm.2018.12.024.

Radlanski, R. Orale Struktur- und Entwicklungsbiologie. 1. Aufl., Quintessenz, Berlin, 2011. ISBN: 978-3868670165.

Resnick, D. Implant placement and guided tissue regeneration in a patient with congenital vitamin D-resistant rickets. J Oral Implantol. 1998;24(4):214-218. doi: 10.1563/1548-1336(1998)024<0214:IPAGTR>2.3.CO;2.

Rosentritt, M., Schumann, F., Krifka, S., & Preis, V. Influence of zirconia and lithium disilicate tooth- or implant-supported crowns on wear of antagonistic and adjacent teeth. J Adv Prosthodont. 2020;12(1):1-8. doi: 10.4047/jap.2020.12.1.1.

Rothenbuhler, A., Schnabel, D., Högler, W., & Linglart, A. Diagnosis, treatment-monitoring and follow-up of children and adolescents with X-linked hypophosphatemia (XLH). Metabolism. 2020;103:153892. doi: 10.1016/j.metabol.2019.03.009.

S1-Leitlinie Hereditäre hypophosphatämische Rachitiden, 2022, AWMF Registernummer: 174-008, https://register.awmf.org/de/leitlinien/detail/174-008 (Zugriff am 08.05.2024).

S2k-Leitlinie Kariesprophylaxe bei bleibenden Zähnen - grundlegende Empfehlungen, 2016, AWMF Registernummer: 083/021, https://register.awmf.org/de/leitlinien/detail/083-021 (Zugriff am: 06.05.2024).

S3-Leitlinie Die Behandlung periimplantärer Infektionen an Zahnimplantaten, 2022, AWMF Registernummer: 083-023, https://register.awmf.org/de/leitlinien/detail/083-023 (Zugriff am 06.05.2024).

S3-Leitlinie Die Behandlung von Parodontitis - Stadium IV, 2024, AWMF Registernummer: 083-056 (Neuanmedlung), https://register.awmf.org/de/leitlinien/detail/083-056#anmeldung (Zugriff am 06.05.2024).

S3-Leitlinie Die Behandlung von Parodontitis Stadium I bis III - Die deutsche Implementierung der S3-Leitlinie „Treatment of Stage I–III Periodontitis“ der European Federation of Periodontology (EFP), 2020, AWMF Registernummer: 083-043, https://register.awmf.org/de/leitlinien/detail/083-043 (Zugriff am 06.05.2024).

Sabandal, M. M., Robotta, P., Bürklein, S., & Schäfer, E. Review of the dental implications of X-linked hypophosphataemic rickets (XLHR). Clin Oral Investig. 2015;19(4):759-768. doi: 10.1007/s00784-015-1425-4.

Sabeti, M., Huang, Y., Chung, Y. J., & Azarpazhooh, A. Prognosis of vital pulp therapy on permanent dentition: a systematic review and meta-analysis of randomized controlled trials. J Endod. 2021;47(11):1683-1695. doi: 10.1016/j.joen.2021.08.008.

Salmon, B., Bardet, C., Coyac, B. R., Baroukh, B., Naji, J., Rowe, P. S.*, et al.* Abnormal osteopontin and matrix extracellular phosphoglycoprotein localization, and odontoblast differentiation, in X-linked hypophosphatemic teeth. Connective Tissue Research. 2014;55:79-82. doi: 10.3109/03008207.2014.923864.

Salmon, B., Bardet, C., Khaddam, M., Naji, J., Coyac, B. R., Baroukh, B.*, et al.* MEPE-derived ASARM peptide inhibits odontogenic differentiation of dental pulp stem cells and impairs mineralization in tooth models of X-linked hypophosphatemia. PLoS One. 2013;8(2):e56749. doi: 10.1371/journal.pone.0056749.

Schilke, R., & Jablonski-Momeni, A. Phosphatdiabetes – Dentale Manifestationen und Implikationen auf die zahnärztliche Behandlung. Quintessenz Zahnmedizin. 2023;74:304-311.

Schilke, R., Rienhoff, S., Rienhoff, J., Finke, C., Kühnisch, J., Lussi, A.*, et al.* Zähne. In: Schnabel, D., Haffner, D., Seefried, L. (Hrsg). X-chromosomale Hypophosphatämie – Phosphatdiabetes – XLH. 1. Auflage, UNI-MED, Bremen, 2022. ISBN 978-3837424423 .

Schnabel, D. Biopsychosocial care concept for children with X-chromosomal hypophosphatemia (XLH) : Example of the multiprofessional approach of social pediatric centers. Bundesgesundheitsblatt Gesundheitsforschung Gesundheitsschutz. 2020;63(7):813-820. doi: 10.1007/s00103-020-03171-2.

Schnabel, D., & Haffner, D. Diagnostik und Therapie der Rachitis. Monatsschrift Kinderheilkunde. 2005;153(1):77-90. doi: 10.1007/s00112-004-1065-2.

Seefried, L., Smyth, M., Keen, R., & Harvengt, P. Burden of disease associated with X-linked hypophosphataemia in adults: a systematic literature review. Osteoporos Int. 2021;32(1):7-22. doi: 10.1007/s00198-020-05548-0.

Seow, W. The effect of medical therapy on dentin formation in vitamin-D resistant rickets. Pediatr Dent. 1991;13(2):97-102.

Seow, W., Brown, J., Tudehope, D., & O’Callaghan, M. Dental defects in the deciduous dentition of premature infants with low birth weight and neonatal rickets. Pediatr Dent. 1984;6(2):88-92.

Shroff, D. V., McWhorter, A. G., & Seale, N. S. Evaluation of aggressive pulp therapy in a population of vitamin D-resistant rickets patients: a follow-up of 4 cases. Pediatr Dent. 2002;24:347-349.

Skrinar, A., Dvorak-Ewell, M., Evins, A., Macica, C., Linglart, A., Imel, E. A.*, et al.* The lifelong impact of X-linked hypophosphatemia: results from a burden of disease survey. J Endocr Soc. 2019;3(7):1321-1334. doi: 10.1210/js.2018-00365.

Smaïl-Faugeron, V., Glenny, A., Courson, F., Durieux, P., Muller-Bolla, M., & Fron Chabouis, H. Pulp treatment for extensive decay in primary teeth. Cochrane Database Syst Rev. 2018;31(5):CD003220. doi: 10.1002/14651858.CD003220.pub3.

Soares, E. C., Costa, F. W., Ribeiro, T. R., Alves, A. P., & Fonteles, C. S. Clinical approach in familial hypophosphatemic rickets: report of three generations. Spec Care Dentist. 2013;33(6):304-307. doi: 10.1111/j.1754-4505.2012.00310.x

Souza, A. P., Kobayashi, T. Y., Lourenço Neto, N., Silva, S. M., Machado, M. A., & Oliveira, T. M. Dental manifestations of patient with vitamin D-resistant rickets. J Appl Oral Sci. 2013;21:601-606. doi: 10.1590/1679-775720130249.

Souza, M. A., Soares Junior, L. A., Santos, M. A., & Vaisbich, M.H. Dental abnormalities and oral health in patients with hypophosphatemic rickets. Clinics (Sao Paulo). 2010;65(10):1023-6. doi: 10.1590/s1807-59322010001000017.

Su, J. M., Li, Y., Ye, X. W., & Wu, Z. F. Oral findings of hypophosphatemic vitamin D-resistant rickets: Report of two cases. Chin Med J. 2007;120(16):1468-1470. 10.1097/00029330-200708020-00020.

Trombetti, A., Al-Daghri, N., Brandi, M. L., Cannata-Andía, J. B., Cavalier, E., Chandran, M.*, et al.* Interdisciplinary management of FGF23-related phosphate wasting syndromes: a Consensus Statement on the evaluation, diagnosis and care of patients with X-linked

hypophosphataemia. Nat Rev Endocrinol. 2022;18(6):366-384. doi: 10.1038/s41574-022-00662-x.

Ward, L. M., Glorieux, F. H., Whyte, M. P., Munns, C. F., Portale, A. A., Högler, W.*, et al.* Effect of Burosumab Compared With Conventional Therapy on Younger vs Older Children With X-linked Hypophosphatemia. J Clin Endocrinol Metab. 2022;107(8):e3241-e3253. doi: 10.1210/clinem/dgac296.

Whitehead, M. The concepts and principles of equity and health. Int J Health Serv. 1992;22(3):429-445. doi: 10.2190/986l-lhq6-2vte-yrrn.

Whyte, M. P., Amalnath, S. D., McAlister, W. H., McKee, M. D., Veis, D. J., Huskey, M.*, et al.* Hypophosphatemic osteosclerosis, hyperostosis, and enthesopathy associated with novel homozygous mutations of DMP1 encoding dentin matrix protein 1 and SPP1 encoding osteopontin: The first digenic SIBLING protein osteopathy? Bone. 2020;132:115190. doi: 10.1016/j.bone.2019.115190.

Ye, L., Liu, R., White, N., Alon, U. S., & Cobb, C. M. Periodontal status of patients with hypophosphatemic rickets: a case series. J Periodontol. 2011;82(11):1530-1535.

Zhang, H., Chavez, M. B., Kolli, T. N., Tan, M. H., Fong, H., Chu, E. Y.*, et al.* Dentoalveolar defects in the Hyp mouse model of X-linked hypophosphatemia. J Dental Res. 2020;99(4):419-428. doi: 10.1177/0022034520901719.

8 Hypophosphatasie (HPP)

8.1 Definition

Die Hypophosphatasie (Phosphoethanolaminurie, hypophosphatasia, HPP) ist eine erbliche Erkrankung, die durch eine erniedrigte Aktivität der gewebeunspezifischen alkalischen Phosphatase (tissue non specific alkaline phosphatase, TNSALP) gekennzeichnet ist. Sie wurde erstmals 1948 von Rathbun beschrieben [Rathbun 1948]. Daher findet sich in älteren Publikationen die Bezeichnung Rathbun-Syndrom oder – nach Beschreibern der infantilen HPP - Nierhoff-Hübner-Syndrom. Sowohl die reduzierte Aktivität der TNSALP als auch die Akkumulation von Substraten kann zu Symptomen an verschiedenen Organen führen. Daher gilt HPP als Multisystemerkrankung. Neben Knochen und Zähnen können Symptome an Muskeln, Gelenken, Sehnen, Nieren, Gastrointestinaltrakt, Herz, Lunge und ZNS in Erscheinung treten [S2k-Leitlinie 027-073, Beer et al. 2021, Seefried 2021].

Tabelle 105 Kurzcharakterisierung der Hypophosphatasie

Hypophosphatasie (HPP)
Hypophosphatasia, Rathbun-Syndrom, Phosphoethanolaminurie
ICD-10-GM-2020 E83.3
ICD-11 5C64.3
Orphanet-Nr. 436 (Hypophosphatasie) https://www.orpha.net/de/disease/detail/436?name=436&mode=orpha **Orphanet-Nr.** 247623 (Hypophosphatasie, letale perinatale) https://www.orpha.net/de/disease/detail/247623?name=247623&mode=orpha **Orphanet-Nr.** 247638 (Hypophosphatasie, benigne pränatale) https://www.orpha.net/de/disease/detail/247638?name=247638&mode=orpha **Orphanet-Nr.** 247651 (Hypophosphatasie, infantile) https://www.orpha.net/de/disease/detail/247651?name=247651&mode=orpha **Orphanet-Nr.** 247667 (Hypophosphatasie mit Beginn im Kindesalter) https://www.orpha.net/de/disease/detail/247667?name=247667&mode=orpha **Orphanet-Nr.** 247676 (Hypophosphatasie des Erwachsenen) https://www.orpha.net/de/disease/detail/247676?name=247676&mode=orpha **Orphanet-Nr.** 247685 (Odontohypophosphatasie) https://www.orpha.net/de/disease/detail/247685?name=247685&mode=orpha

Tabelle 106 Klassifizierung der Hypophosphatasie nach Angaben aus der OMIM-Datenbank (https://www.omim.org/search?index=entry&start=1&limit=10&sort=score+desc%2C+prefix_sort+desc&search=hypophosphatasia).

	Location	Phenotype MIM number	Inheritance	Phenotype mapping key	Gene/ Locus	Gene/Locus MIM number
1p36.12	Hypophosphatasia, infantile	241500	AR	3	ALPL	171760
1p36.12	Hypophosphatasia, childhood	241510	AR	3	ALPL	171760
1p36.12	Hypophosphatasia, adult	146300	AD, AR	3	ALPL	171760
1p36.12	Odontohypophos-phatasia	146300	AD, AR	3	ALPL	171760

8.2 Genetik und Pathophysiologie

Bei HPP zeigt das mutierte ALPL-Gen, welches auf Chromosom 1p36.12 lokalisiert ist, eine oder zwei loss-of-function Mutationen. Die Vererbung kann sowohl autosomal dominant als auch autosomal rezessiv erfolgen. Schwere Verläufe, die meist frühkindlich manifest werden, folgen zumeist einer autosomal rezessiven Vererbung. Mildere Verläufe werden eher bei einem autosomal dominanten Erbgang beschrieben. Bislang wurden mehr als 400 Mutationen identifiziert, die für die außergewöhnlich große klinische Heterogenität von HPP verantwortlich sind [Farman et al. 2024].

Die TNSALP ist ein membrangebundenes Enzym. Es wurde in Leber, Nieren, Gehirn sowie bei Osteoblasten, Chondrozyten, Ameloblasten, Odontoblasten und Zementoblasten gefunden. Das Enzym wurde auf den Matrixvesikeln von Osteoblasten und Chondrozyten nachgewiesen. Die Funktion von TNSALP außerhalb der mineralisierenden Gewebe ist weitgehend unbekannt. Das Enzym desphosphoryliert anorganisches Pyrophosphat, welches zum Beispiel dem Energiestoffwechsel entstammt, zu anorganischem Phosphat, das für die Mineralisation essentiell benötigt wird. Es initiiert damit den Prozess der Mineralisierung der extrazellulären Matrix [Linglart und Biosse-Duplan 2016, Millán 2013]. Das akkumulierende anorganische Pyrophosphat und auch Osteopontin, das ebenfalls ein Substrat der TNSALP ist, sind potente Mineralisationsinhibitoren. Weitere Substrate sind eine Vielzahl von phosphorylierten Proteinen und proteolytischen Polypeptiden [Bowden und Foster 2018, Linglart und Biosse-Duplan 2016, Millán 2013].

Zwischen Geno- und Phänotyp kann bei HPP nur eine schwache Korrelation bestehen. So können innerhalb einer Familie unterschiedliche HPP-Formen beobachtet werden. Ebenso können bei einer milden HPP-Form, wie der Odonto-HPP, unter Umständen mehr Zähne vorzeitig verloren gehen als bei einer schweren Form der Erkrankung, die eine skelettale Beteilung aufweist. Die Schwere des Phänotyps korreliert jedoch mit der geringen Aktivität der TNSALP [Reibel et al. 2009].

8.3 Epidemiologie

Derzeit werden sechs Subtypen der HPP nach dem Alter des Patienten bei Diagnosestellung und der Schwere des Verlaufs unterschieden: perinatale Form, perinatal benigne Form, infantile Form, kindliche oder juvenile Form, adulte Form und Odonto-HPP [Mornet 2018].

Die perinatale Form wird bereits intrauterin oder perinatal manifest. Sie ist durch schwere Skeletthypomineralisation, Lungenhypoplasie und Krampfanfälle gekennzeichnet. Die perinatal benigne Form tritt innerhalb des gleichen Zeitraums auf und zeigt vorgeburtliche Knochendeformitäten, die sich spontan nach der Geburt verbessern. Bei Manifestation erster Symptome in den ersten sechs Lebensmonate wird die Erkrankung als infantile HPP-Form bezeichnet. Hier bestehen schwere Hypomineralisationen des Skeletts, Kraniosynostosen, Nephrokalzinosen, Muskelhypotonie und ein vorzeitiger Verlust von Zähnen der ersten Dentition. Nach dem sechsten Lebensmonat spricht man von kindlicher oder juveniler HPP. Charakteristische Symptome dieser Form sind rachitisähnliche Hypomineralisation des Skeletts, reduzierte Körpergröße, verzögerte motorische Entwicklung, Muskelhypotonie, Knochenschmerzen und ebenfalls ein vorzeitiger Verlust von Zähnen der ersten Dentition. Wird die Diagnose aufgrund erster Manifestationen erst im Erwachsenenalter gestellt, wird die Erkrankung als adulte HPP bezeichnet. Muskel-, Gelenk- und Knochenschmerzen, Stressfrakturen, Frakturheilungsstörungen, Chondrokalzinose, Nephrokalzinose, Kopfschmerzen und frühzeitiger Zahnverlust werden angegeben. Viele der genannten Symptome werden anderen, häufigeren Erkrankungen zugeordnet und mitunter jahrelang entsprechend behandelt, so dass die Diagnose einer adulten HPP nicht selten erst spät gestellt wird [Högler et al. 2019]. Es wird beschrieben, dass die Odonto-HPP, die keine Skelettsymptome zeigt, sich in einem vorzeitigen Zahnverlust manifestiert und in jedem Alter in Erscheinung treten kann [Schilke und Schlagenhauf 2018, Schmidt et al. 2016].

Die Prävalenz der Erkrankung wurde lange Zeit mit 1:100.000 angegeben [Mornet 2007]. Neuere Untersuchungen zeigen jedoch, dass es einen deutlichen Unterschied in der Häufigkeit schwerer und milder HPP-Formen gibt. Während die Prävalenz in Europa für schwere Verlaufsformen, wie perinatale und infantile HPP, mit 1:300.000 kalkuliert wird, werden moderate Ausprägungen, wie einige infantile, kindliche und einige adulte Formen, mit einer Prävalenz von 1:2.430 und milde Formen (einige adulte HPP-Ausprägungen und Odonto-HPP) mit 1:508 berechnet [Mornet et al. 2021]. Werden laborchemische Daten von Erwachsenen hinsichtlich einer erniedrigten TNSALP-Aktivität und parallel vorliegenden erhöhten Pyridoxal-5‘-Phosphatwerten gescreent, liegt bei 0,52 % ein positives Ergebnis vor, so dass die Häufigkeit von milden HPP-Formen sogar noch häufiger (1:192) sein könnte [Schmidt et al. 2021]. Die Handlungsempfehlung 27 wird als Expertenkonsens durch die dargestellten Prävalenzdaten gestützt.

8.4 Diagnostik

Die Diagnostik der HPP erfolgt anhand der klinischen Symptomatik, laborchemischer Analysen und gegebenenfalls radiologischer Bildgebung. Eine genetische Untersuchung kann die Diagnosefindung komplettieren. Laborchemisch imponiert die deutlich reduzierte Aktivität der alkalischen Phosphatase im Serum. Um andere Ursachen einer reduzierten alkalischen Phosphataseaktivität auszuschließen, kann eine Erhöhung von Pyridoxal-5'-Phosphat im Serum und von Phosphoethanolamin im Urin sinnvoll sein [Nunes 2022]. Bei der Beurteilung der Aktivität der alkalischen Phosphatase sind altersentsprechende Normwerte zu berücksichtigen. Bei Laborbefunden, die sich im Grenzbereich der jeweiligen Referenzwerte bewegen, sollte eine genetische Diagnostik in Erwägung gezogen werden.

8.5 Auswirkungen auf die Mineralisation der Zahnhartgewebe

8.5.1 Schmelz

Die Literaturangaben zu Auswirkungen von HPP auf den Zahnschmelz sind heterogen. Sie werden als Bildungsstörungen des Gewebes, Hypomineralisation, Hypoplasie, Dysplasie oder Schmelzdefekt beschrieben. Diese Vielfalt dürfte unter anderem auf die große Anzahl an Mutationen, aber auch auf die unterschiedliche Qualität der Befunde zurückgeführt werden können. In tierexperimentellen Studien zeigten histologische, Mikro-CT- und rasterelektronenmikroskopische Analysen eine verringerte Mineralisierung und eine gestörte Organisation des Schmelzaufbaus. Diese Auswirkungen können durch eine frühzeitig einsetzende Enzymersatztherapie vermieden werden [Yadav et al. 2012].

Ähnliche Befunde, wie sie in Abbildung 44 und Abbildung 45 dargestellt sind, werden ebenso von anderen Arbeitsgruppen angegeben [Bağiş et al. 2008, Heß und Stoelzel 2022, Kiselnikova et al. 2020, Okawa et al. 2020, Okawa et al. 2021, Bloch-Zupan und Vaysse 2017, Bowden und Foster 2019, Hu et al. 2000, Okawa und Miura et al. 2017, Okawa und Kokomoto et al. 2017, Okawa et al. 2018, Okawa und Nakano 2022, Reibel et al. 2009, Wang et al. 2016, Wei et al. 2010].

Bei milden Ausprägungen von HPP sind die Eigenschaften von Schmelz im Vergleich zu Kontrollzähnen nicht oder nicht wesentlich verändert [Chavez et al. 2020, Kramer et al. 2021]. Betroffene mit gravierenden HPP-Symptomen, wie sie bei perinataler, infantiler und kindlicher HPP beobachtet werden, und die in der Regel auch ausgeprägte skelettale Befunde haben, können deutliche strukturelle Schmelzveränderungen und auch morphologische Merkmale der Zahnkronen aufweisen. Diese Formveränderungen betreffen zumeist die Zähne der zweiten Dentition und zeigen sich in einer gedrungenen Kronenform und zervikalen Konstriktionen (Abbildung 46) [Feeney et al. 2018, Hughes et al. 2017, Kiselnikova et al. 2020, Bloch-Zupan und Vaysse 2017, Linglart und Biosse-Duplan 2016, Okawa und Nakano 2022, Reibel et al. 2009].

8.5.2 Dentin

In HPP-Mausmodellen wurde festgestellt, dass neben dem Manteldentin auch das zirkumpulpale Dentin hypomineralisiert ist [Chavez et al. 2020, Kramer et al. 2021.]. Mikro-CT-Untersuchungen an exfoliierten menschlichen Zähnen der ersten Dentition zeigten jedoch keine Dichteunterschiede bei Schmelz und Dentin im Vergleich zu Kontrollen. Lediglich die Dichte des Manteldentins war um etwa 10 % reduziert [Kramer et al. 2021].

8.5.3 Zement, Parodontium

Das Wurzelzement ist das knochenähnlichste Gewebe des Zahnes. Es ist bei HPP das am stärksten betroffene Gewebe. Histologisch konnte eine Hypo- oder Aplasie des azellulären Wurzelzements nachgewiesen werden [Chavez et al. 2020, Foster und Nociti et al. 2014, Sarwary und Schilke 2004]. Bei einer schweren Beteiligung des Zements ist der parodontale Faserapparat ungenügend ausgebildet und kann partiell sogar komplett fehlen. Ohne eine stabile parodontale Verankerung während des Zahndurchbruchs in die Mundhöhle wird das Wurzelwachstum unter funktioneller Belastung beeinträchtigt, so dass kurze Wurzeln resultieren. Bei einem direkten Kontakt zwischen Dentin und Knochen kann es zu Wurzelresorptionen kommen. Dies kann zu einer weiteren Verkürzung oder zu einer Auflösung der Wurzel oder zu einer Ankylose des Zahnes führen [Hamada et al. 2020].

Abbildung 43 Ansicht der Frontzähne eines 2 Jahre 2 Monate alten Jungen mit kindlicher HPP. Die Zähne 71 und 81 sind vier Monate zuvor spontan exfoliiert. Die vorhandenen Schneidezähne zeigen eine Lockerung: 52 und 62 Grad I, 51 Grad II, 61, 72 und 82 Grad III. Die marginale Gingiva ist lediglich vestibulär der Zähne 72 und 82 entzündlich gerötet. Die Unterkiefereckzähne sind noch nicht durchgebrochen. Die Diagnosestellung der Erkrankung wurde aufgrund des vorzeitigen Zahnverlusts veranlasst und erfolgte durch laborchemische Analytik und nachfolgender genetischer Untersuchung.

Abbildung 44 Ansicht der Frontzähne einer 19 Jahre 10 Monate alten weiblichen Patientin mit infantiler HPP. Der Zahnschmelz sämtlicher Zähne ist rau und weist, verteilt über die Oberfläche aller Zähne, zahlreiche Grübchen auf. Die Farbe der Zahnkronen erscheint gelblich als Resultat eines dünnen Schmelzmantels. Die Inzisalkanten der Oberkiefer-Schneidezähne zeigen einen Substanzverlust.

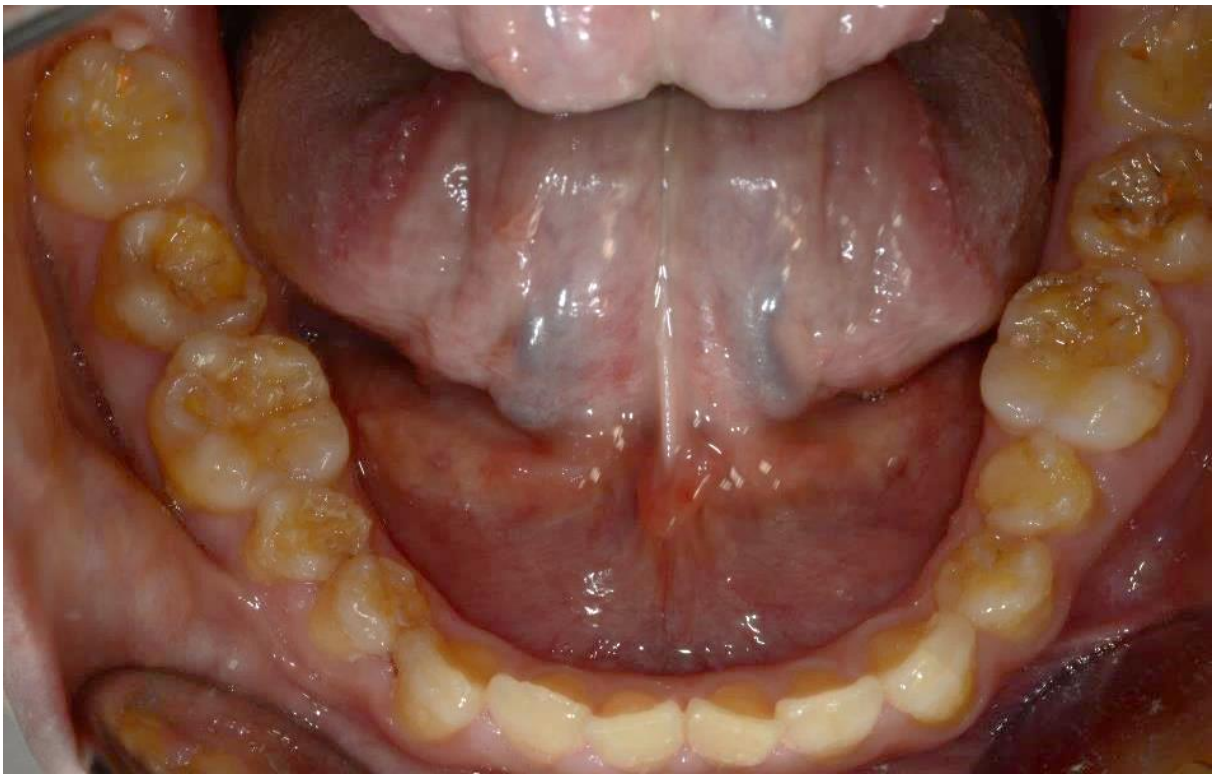

Abbildung 45 Aufsicht auf die Unterkieferzähne der Patientin aus Abbildung 44. Der unregelmäßige raue Zahnschmelz liegt auch an den Seitenzähnen vor, partiell ist Dentin exponiert. Die Zahnkronen aller Prämolaren und zweiten Molaren sind dysplastisch.

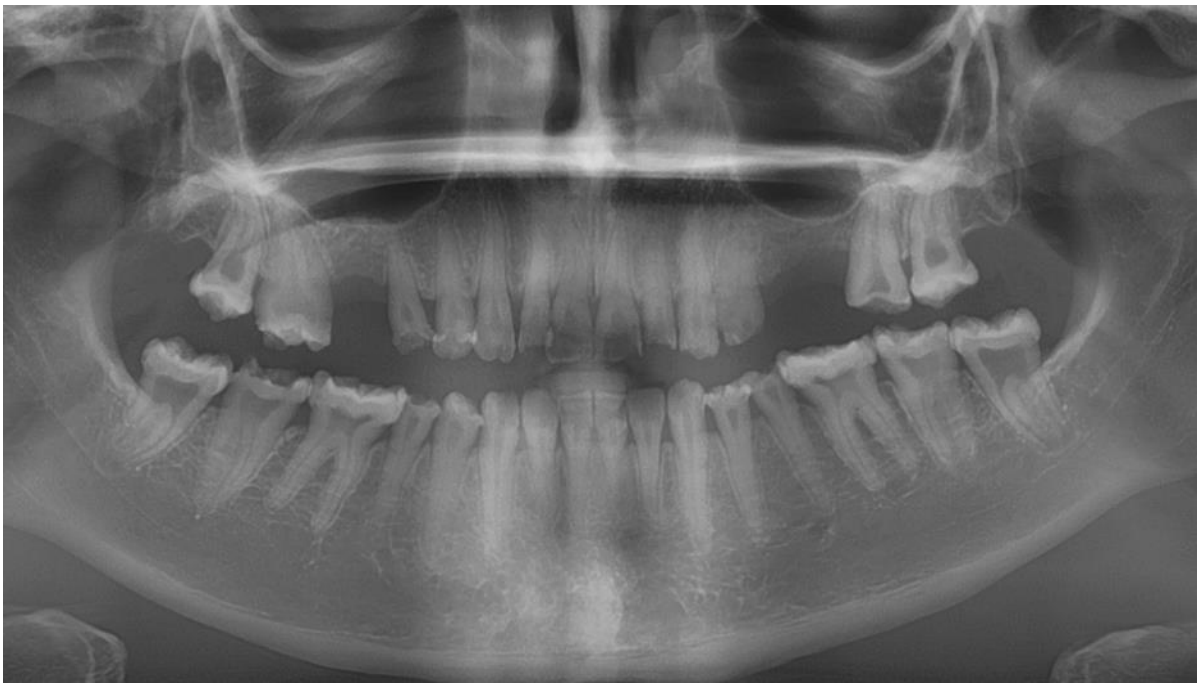

Abbildung 46 Ausschnitt aus einer Orthopantomogrammaufnahme der Patientin von Abbildung 45 im Alter von 20 Jahren und 8 Monaten. Sämtliche Seitenzähne zeigen einen dünnen Schmelzmantel. Die Kronen der Zähne sind in der Höhe reduziert und bauchig. Die Zähne 18, 17, 38, 37,47 und 48 haben eine auffallend große Pulpakammer.

8.6 Dentale Symptome

Die Tabelle 107 stellt die dentalen Symptome bei HPP in den jeweiligen Phasen der Gebissentwicklung bzw. den Altersgruppen innerhalb der inkludierten 20 Publikationen der Häufigkeit nach dar.

Tabelle 107 Übersicht dokumentierter Symptome bzw. Befunde, welche für Betroffene mit HPP in den inkludierten Fallberichten (N=20) berichtet wurden. Anmerkung: Doppelnennungen sind möglich, da in einem Fallbericht mehrere Patienten aus unterschiedlichen Altersphasen dargestellt sein können.

Symptomhäufigkeit in Fallberichten	Erste Dentition (n=12)	Wechselgebiss (n=5)	Jugendl. Gebiss der zweiten Dentition (n=5)	Adultes Gebiss (n=5)	Total
Zahnverlust	12	5	4	5	26
Zahnlockerung	11	5	4	4	24
Vergrößerte Pulpakammern	9	3	5	3	20
Schmelzbildungsstörung (-hypoplasie, -dysplasie, -hypomineralisation)	4	4	3	2	13
Knochenverlust/-atrophie	3	3	4	1	11
Vergrößerte Wurzelkanäle	4	1	2	2	9
Reduz. Wurzelwachstum/unvollständige Wurzelentwicklung/kurze/dünne Wurzeln	2	2	3	1	8
Gingivitis	2	3	3	0	8
Parodontitis/CAL/ST	1	3	2	2	8
Karies	2	1	2	2	7
Zahnformanomalie	3	1	1	0	5
Wurzelresorption	3	0	0	1	4
Gestörte Zementbildung/fehlendes Zement	1	1	2	0	4
Funktionseinschränkung	1	0	1	1	3
Dentindysplasie/-hypomineralisation	1	1	1	0	3
Zahnfehlstellung	1	1	1	0	3
Reduzierte Ästhetik	0	0	2	1	3
Parodontitis/BOP	1	1	1	0	3
Parodontitis/RAL	1	0	1	1	3
Reduzierte Lebensqualität	1	0	1	0	2
Zahnunterzahl	0	1	1	0	2
Mundhygiene defizitär	1	0	0	1	2
Abszess/Fistel/apikalePA	1	0	0	1	2
Bisssenkung	0	1	1	0	2
Schmerz	0	0	0	1	1
Taurodontismus	1	0	0	0	1
Impaktierte Zähne	0	0	1	0	1

Während einige, in den inkludierten Fallberichten und -serien häufig genannten Symptome und Befunde nicht zahnmedizinisch behandelt werden können (vergrößerte Pulpakammern, vergrößerte Wurzelkanäle, reduziertes Wurzelwachstum/unvollständige Wurzelentwicklung, kurze/dünne Wurzeln), können die therapierbaren Befunde als dentale Leitsymptome bei HPP angesehen werden. Primäres Leitsymptom aller HPP-Formen mit einem Krankheitsbeginn im Kindesalter ist ein vorzeitiger Verlust von Zähnen der ersten Dentition, der mit einer zunehmenden Lockerung des Zahnes ohne traumatisches Ereignis und ohne ausgeprägte Anzeichen einer parodontalen Entzündung einhergeht [Hughes et al. 2017]. Der Zahnverlust startet zumeist im Alter von ein bis vier Jahren mit den mittleren Schneidezähnen, wobei der Unterkiefer häufiger als der Oberkiefer betroffen ist [Bloch-Zupan 2016, Okawa und Nakano 2022, Schilke und Schlagenhauf 2018]. Es wurde auch über Zahnverlust in der zweiten Dentition berichtet [Okawa et al. 2017].

Das in den inkludierten Publikationen relativ häufig beschriebene Symptom Knochenverlust bzw. Knochenatrophie wird an dieser Stelle nicht als Leitsymptom aufgeführt. Wie aus Tabelle 107 ersichtlich wird es zumeist im Gebiss der ersten Dentition, dem Wechselgebiss und dem jugendlichen Gebiss der zweiten Dentition beschrieben. In den Fallberichten wurde der Befund Knochenverlust anhand einer einzelnen Röntgenaufnahme gestellt. Radiologische Voraufnahmen liegen selten bei Betroffenen in diesem Alter vor. Ohne einen Vergleich zu Röntgenaufnahmen eines früheren Zeitpunktes, ist ein Verlust an Knochen nicht beurteilbar. Insofern könnte am ehesten von einem reduzierten Niveau des alveolären Attachments gesprochen werden. Hingegen beschreibt eine Fall-Kontroll-Studie bei erwachsenen HPP-Betroffenen, die zwei mutierte Genvarianten aufweisen, eine erhöhte Rate an schweren parodontalen Erkrankungen [Weider et al. 2022, Jockel-Schneider und Schlagenhauf 2023].

Als altersübergreifende (therapierbare) Leitsymptome der HPP gelten

- Zahnverlust
- Zahnlockerung
- Schmelzbildungsstörung (-hypoplasie, -dysplasie, -hypomineralisation)
- Gingivitis
- Parodontitis/ (CAL/ST)
- Karies
- Zahnformanomalien

welche sowohl in der ersten als auch in der zweiten Dentition auftreten.

8.7 Medizinische Therapie

Bis zu der Zulassung eines Enzymersatzpräparats konnte HPP ausschließlich symptomatisch behandelt werden. Seit 2015 ist europaweit eine Enzymersatztherapie zugelassen. Der Wirkstoff Asfotase alfa (Strensiq®, Alexion Pharma Germany GmbH, München) ist ein humanes rekombinantes TNSALP-Deca-Aspartat-Fusionsprotein. Das Medikament ist indiziert als Langzeit-Enzymersatztherapie bei Patienten, bei denen die Hypophosphatasie im Kindes- und Jugendalter aufgetreten ist, um die Knochenmanifestationen der Krankheit zu behandeln. Asfotase alfa wird sechsmal pro Woche in einer Dosis von 1 mg/kg Körpergewicht oder dreimal pro Woche in einer Dosis von 2 mg/kg Körpergewicht subkutan injiziert. Da die anzuwendende Menge vom Körpergewicht abhängt, ist eine Dosisanpassung, insbesondere bei Kindern im Wachstum, erforderlich. Tierexperimentelle histologische Untersuchungen, aber auch erste

klinische Beobachtungen deuten darauf hin, dass diejenigen Zähne, deren Mineralisation zu Beginn der Enzymersatztherapie noch nicht abgeschlossen ist, deutlich von dieser Behandlung profitieren [Kiselnikova et al. 2020, McKee et al. 2011, Okawa et al. 2020, Okawa et al. 2021, Schroth et al. 2021, Yadav et al. 2012].

8.8 Zahnärztliche Therapie

Von den inkludierten 20 Publikationen sind zwei Diagnostikstudien [Feghali und Barakat 2013, Okawa et al. 2021], eine Studie untersucht die Auswirkungen einer Enzymersatztherapie auf die Zahngesundheit [Schroth et al. 2021], in einer Studie wurde keine Versorgung durchgeführt [Sarwary und Schilke 2004]. Eine weitere Publikation ist eine Fall-Kontroll-Studie [Weider et al. 2022]. Diese fünf Publikationen beschreiben keine Versorgungsmaßnahmen. In Tabelle 108 sind die in den eingeschlossenen Fallberichten (N=15) dargestellten Versorgungsformen bei HPP-Betroffenen zusammengefasst.

Tabelle 108 Übersicht dokumentierter Versorgungsformen, welche für Betroffene mit einer Hypophosphatasie in den inkludierten Fallberichten (N=15) berichtet wurden. Anmerkung: Doppelnennungen sind möglich, da in einem Fallbericht Patienten in unterschiedlichen Altersphasen dargestellt sein können.

Häufigkeit der Versorgungsformen in Fallberichten	Erste Dentition (n=12)	Wechselgebiss (n=5)	Jugendl. Gebiss der zweiten Dentition (n=5)	Adultes Gebiss (n=5)	Total
Prävention	6	3	3	2	14
Temp. herausnehmbar	4	2	2	0	8
Extraktion	3	1	1	3	8
Interdisziplinäre Betreuung	3	2	1	1	7
Endodontie	1	1	3	1	6
Direkte Restauration	3	1	1	0	5
Indirekte Restauration	1	1	2	1	5
Fissurenversiegelung	1	1	1	0	3
Konfektionierte Kronen	1	1	1	0	3
Implantat festsitzend	0	0	0	2	3
Definitiv herausnehmbar	1	0	1	1	3
PAR nicht chirurgisch	0	1	1	1	3
Keine Versorgung	1	0	0	0	1
Knochenaugmentation	0	0	0	1	1
ITN/Sedierung	1	0	0	0	1

Damit ergab die Literaturrecherche eine geringe Anzahl an Fallberichten, in denen Patienten mit HPP zahnmedizinisch behandelt wurden. Es wurden 15 Publikationen mit lediglich jeweils einem Patienten identifiziert. Acht dieser 15 Patienten waren weiblich. Von den insgesamt 20 inkludierten Publikationen sind in Tabelle 109, Tabelle 117 und Tabelle 122 nur diejenigen mit der Anzahl der Patienten und der Art der Versorgung aufgelistet, die eine invasive Behandlung zur Wiederherstellung oder Aufrechterhaltung der Funktion angegeben haben. Da in dem Fallbericht von Feeney et al. [2018] lediglich präventive Maßnahmen zur Anwendung kamen, ist auch dieser nicht in der Tabelle 109, Tabelle 117 und Tabelle 122 inkludiert.

Vier Patienten wurde die Diagnose infantile HPP, jeweils zwei Patienten kindliche HPP oder Odonto-HPP und zwei weiteren Patienten Odonto-/kindliche HPP oder Odonto-/infantile HPP zugeordnet. Bei fünf Patienten wurde die HPP-Form nicht angegeben.

In lediglich vier der 15 Publikation war eine Nachbeobachtungsdauer zu den jeweiligen Versorgungen aufgeführt.

Tabelle 109 Fallberichte, welche Versorgungen bei Kindern (bis zum 12. Lebensjahr) mit HPP beschrieben.

Dentition	HPP-Form	Versorgungsart	Anzahl Patienten	Referenzen
Erste	infantile	Glasionomerzement-Fülllungen (wegen Schmelzhypoplasie)	1	Hayashi-Sakai [2016][1]
	Odonto-	Kompositfüllung (wegen Karies)	1	Hamada et al. [2021]
	kindliche	Kariesbehandlung (nicht näher definiert)	1	Hughes et al. [2017]
Erste und Wechsel-gebiss	infantile, kindliche, Odonto-	klammerverankerter, herausnehmbarer Platzhalter	5	Hamada et al. [2021][2], Hughes et al. [2017], Kiselnikova et al. [2020], Okawa et al. [2020), Winter et al. (2018][3]
	infantile, kindliche	Parodontitistherapie (nicht chirurgisch)	3	Heß und Stoelzel [2022][4], Kadota et al. [2022], Okawa et al. [2020]
Wechsel-gebiss (Therapie an Zähnen der zweiten Denti-tion)	infantile	Wurzelkanalbehandlung	1	Heß und Stoelzel [2022]
	infantile	konfektionierte Stahlkronen (wegen Schmelzhypoplasie)	1	Kiselnikova et al. [2020]
	infantile	kieferorthopädische Behandlung	1	Heß und Stoelzel [2022]
	infantile	keramische Teilkronen	1	Heß und Stoelzel [2022]

Angaben zur Verlaufsbeobachtung:
[1] 24 Monate, [2] 61 - 73 Monate, [3] 2 - 11 Monate, [4] 96; k.A. = keine Angabe

Weitere Behandlungen bei Kindern (bis zum 12. Lebensjahr) mit HPP (Patientenanzahl):

- Enzymersatztherapie (Asfotase alfa) (4)
- Mundhygieneinstruktion, -maßnahme (4)
- Ernährungsberatung (2)
- Extraktion (2)
- Logopädie (2)
- Fluoridapplikation (1)
- Mundschutz (1)
- Kieferorthopädische Überwachung (1)
- Therapie mit Wachstumshormon (1)

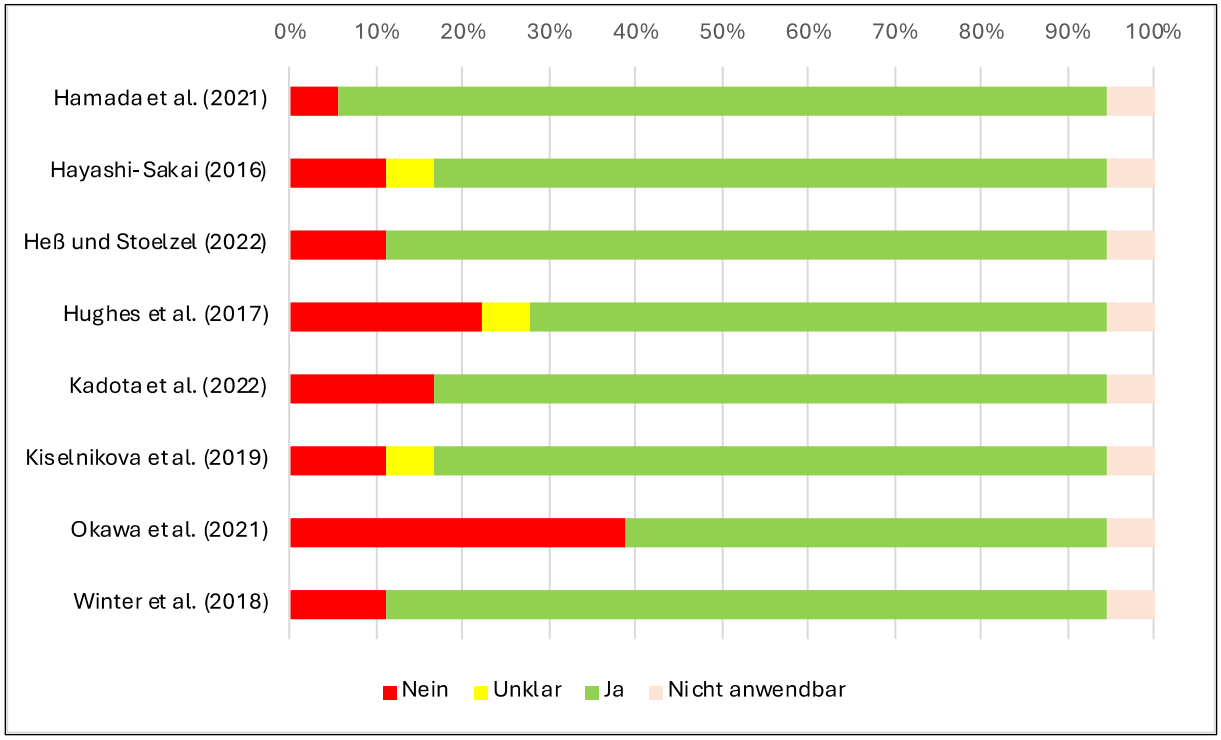

Abbildung 47 Einschätzung des Verzerrungsrisikos (engl.: Risk of Bias, RoB) für Fallberichte, welche direkte Restaurationen, Platzhalter, Parodontitistherapie (nicht chirurgisch), Wurzelkanalbehandlung, kieferorthopädische Behandlung und indirekte Restaurationen bei Kindern (<12. Lebensjahr) mit HPP beschrieben.

Tabelle 110 Evidenztabelle zum Einsatz von direkten Restaurationen bei HPP-Betroffenen (bis zum 12. Lebensjahr).

Versorgungsform:	**Direkte Restaurationen**												
Betrachteter Endpunkt:	**Wiederherstellung der Zahnform/-funktion**												
Bewertung:	**Zusammenfassung der Ergebnisse**					**Klinische Relevanz**		**Qualitätseinschätzung nach GRADE**					
Dentition	Versorgungsform/ Typ	Design	N Studien	N Patienten	N Versorgungen	Beobachtungszeit (Monate)	Klinische Relevanz[1]	Evidenz als Standardversorgung	Verzerrungsrisiko[2]	Inkonsistenz[2]	Indirektheit[2]	Ungenauigkeit[2]	Publikationsbias[3]	**Evidenzqualität**
Erste	Glasionomerzement-Fülllungen	(R)CT	-	-	-	-	-	Kapitel 5.5, Tabelle 11	-	-	-	-	-	**Sehr niedrig** ⊕⊖⊖⊖
		CS	-	-	-	-	-		-	-	-	-	-	
		CR	1	1	8	24	begrenzte Bedeutung		Hoch Abbildung 47	n.a.	n.a.	Hoch	Unentdeckt	
	Kompositfüllung	(R)CT	-	-	-	-	-		-	-	-	-	-	
		CS	-	-	-	-	-		-	-	-	-	-	
		CR	1	1	1	0	Essentiell		Hoch Abbildung 47	n.a.	n.a.	Hoch	Unentdeckt	

[1]begrenzte Bedeutung/ wichtig/ essentiell, [2]niedrig/ moderat/ hoch/ n.a. (nicht anwendbar), [3]unentdeckt/ stark vermutet

Tabelle 111 Evidenztabelle zum Einsatz von Platzhaltern bei HPP-Betroffenen (bis zum 12. Lebensjahr).

Versorgungsform:		**Platzhalter**												
Betrachteter Endpunkt:		**Platzerhalt, Verbesserung der Sprache**												
Bewertung:		**Zusammenfassung der Ergebnisse**					**Klinische Relevanz**		**Qualitätseinschätzung nach GRADE**					
Dentition	Versorgungsform/ Typ	Design	N Studien	N Patienten	N Versorgungen	Beobachtungszeit (Monate)	Klinische Relevanz[1]	Evidenz als Standardversorgung	Verzerrungsrisiko[2]	Inkonsistenz[2]	Indirektheit[2]	Ungenauigkeit[2]	Publikationsbias[3]	**Evidenzqualität**
Erste	Klammerverankerter, herausnehmbarer Platzhalter (OK/ UK)	(R)CT	-	-	-	-	-	AAPD Guideline [2021]	-	-	-	-	-	**Sehr niedrig** ⊕⊖⊖⊖
		CS	-	-	-	-	-		-	-	-	-	-	
		CR	5	5	10	2 - 73	Wichtig		Hoch Abbildung 47	n.a.	n.a.	Hoch	Unentdeckt	

[1]begrenzte Bedeutung/ wichtig/ essentiell, [2]niedrig/ moderat/ hoch/ n.a. (nicht anwendbar), [3]unentdeckt/ stark vermutet

Tabelle 112 Evidenztabelle zum Einsatz von nicht chirurgischer Parodontitistherapie bei HPP-Betroffenen (bis zum 12. Lebensjahr).

Versorgungsform:	**Parodontitistherapie (nicht chirurgisch)**												
Betrachteter Endpunkt:	**Zahnerhalt, Wiederherstellung der parodontalen Gesundheit**												
Bewertung:	**Zusammenfassung der Ergebnisse**					**Klinische Relevanz**		**Qualitätseinschätzung nach GRADE**					
Dentition	Versorgungsform/ Typ	Design	N Studien	N Patienten	N Versorgungen	Beobachtungszeit (Monate)	Klinische Relevanz[1]	Evidenz als Standardversorgung	Verzerrungsrisiko[2]	Inkonsistenz[2]	Indirektheit[2]	Ungenauigkeit[2]	Publikationsbias[3]	**Evidenzqualität**
Erste	Parodontitistherapie (nicht chirurgisch)	(R)CT	-	-	-	-	-	Kapitel 3.11, Tabelle 11	-	-	-	-	-	**Sehr niedrig** ⊕⊖⊖⊖
		CS	-	-	-	-	-		-	-	-	-	-	
		CR	3	3	13	0 - 96	begrenzte Bedeutung		Hoch Abbildung 47	n.a.	n.a.	Hoch	Unentdeckt	

[1]begrenzte Bedeutung/ wichtig/ essentiell, [2]niedrig/ moderat/ hoch/ n.a. (nicht anwendbar), [3]unentdeckt/ stark vermutet

Tabelle 113 Evidenztabelle zum Einsatz von Wurzelkanalbehandlung bei HPP-Betroffenen (bis zum 12. Lebensjahr).

Versorgungsform:	**Wurzelkanalbehandlung**												
Betrachteter Endpunkt:	**Zahnerhalt**												
Bewertung:	**Zusammenfassung der Ergebnisse**					**Klinische Relevanz**		**Qualitätseinschätzung nach GRADE**					
Dentition	Versorgungsform/ Typ	Design	N Studien	N Patienten	N Versorgungen	Beobachtungszeit (Monate)	Klinische Relevanz[1]	Evidenz als Standardversorgung	Verzerrungsrisiko[2]	Inkonsistenz[2]	Indirektheit[2]	Ungenauigkeit[2]	Publikationsbias[3]	**Evidenzqualität**
Zweite	Wurzelkanalbehandlung	(R)CT	-	-	-	-	-	Kapitel 3.7, Tabelle 7	-	-	-	-	-	**Sehr niedrig** ⊕⊖⊖⊖
		CS	-	-	-	-	-		-	-	-	-	-	
		CR	1	1	3	0	Essentiell		Hoch Abbildung 47	n.a.	n.a.	Hoch	Unentdeckt	

[1]begrenzte Bedeutung/ wichtig/ essentiell, [2]niedrig/ moderat/ hoch/ n.a. (nicht anwendbar), [3]unentdeckt/ stark vermutet

Tabelle 114 Evidenztabelle zum Einsatz von kieferorthopädischer Behandlung bei HPP-Betroffenen (bis zum 12. Lebensjahr).

Versorgungsform:	**Kieferorthopädische Behandlung**												
Betrachteter Endpunkt:	**Herstellung einer physiologischen Okklusion**												
Bewertung:	**Zusammenfassung der Ergebnisse**					**Klinische Relevanz**		**Qualitätseinschätzung nach GRADE**					
Dentition	Versorgungsform/ Typ	Design	N Studien	N Patienten	N Versorgungen	Beobachtungszeit (Monate)	Klinische Relevanz[1]	Evidenz als Standardversorgung	Verzerrungsrisiko[2]	Inkonsistenz[2]	Indirektheit[2]	Ungenauigkeit[2]	Publikationsbias[3]	**Evidenzqualität**
Zweite	Kieferorthopädische Behandlung	(R)CT	-	-	-	-	-	Kapitel 3.12, Tabelle 12	-	-	-	-	-	**Sehr niedrig** ⊕⊖⊖⊖
		CS	-	-	-	-	-		-	-	-	-	-	
		CR	1	1	1	0	Wichtig		Hoch Abbildung 47	n.a.	n.a.	Hoch	Unentdeckt	

[1]begrenzte Bedeutung/ wichtig/ essentiell, [2]niedrig/ moderat/ hoch/ n.a. (nicht anwendbar), [3]unentdeckt/ stark vermutet

Tabelle 115 Evidenztabelle zum Einsatz von konfektionierten Stahlkronen in der zweiten Dentition bei HPP-Betroffenen (bis zum 12. Lebensjahr).

Versorgungsform:	**Konfektionierten Stahlkronen**												
Betrachteter Endpunkt:	**Wiederherstellung der Zahnform/-funktion**												
Bewertung:	**Zusammenfassung der Ergebnisse**					**Klinische Relevanz**		**Qualitätseinschätzung nach GRADE**					
Dentition	Versorgungsform/ Typ	Design	N Studien	N Patienten	N Versorgungen	Beobachtungszeit (Monate)	Klinische Relevanz[1]	Evidenz als Standardversorgung	Verzerrungsrisiko[2]	Inkonsistenz[2]	Indirektheit[2]	Ungenauigkeit[2]	Publikationsbias[3]	**Evidenzqualität**
Zweite	Konfektionierte Stahlkronen	(R)CT	-	-	-	-	-	Kapitel 3.4, Tabelle 3	-	-	-	-	-	**Sehr niedrig** ⊕⊖⊖⊖
		CS	-	-	-	-	-		-	-	-	-	-	
		CR	1	1	4	0	wichtig		Hoch Abbildung 47	n.a.	n.a.	Hoch	Unentdeckt	

[1]begrenzte Bedeutung/ wichtig/ essentiell, [2]niedrig/ moderat/ hoch/ n.a. (nicht anwendbar), [3]unentdeckt/ stark vermutet

Tabelle 116 Evidenztabelle zum Einsatz von indirekten Restaurationen in der zweiten Dentition bei HPP-Betroffenen (bis zum 12. Lebensjahr).

Versorgungsform:		**Indirekte Restaurationen**												
Betrachteter Endpunkt:		**Wiederherstellung der Zahnform/-funktion**												
Bewertung:		**Zusammenfassung der Ergebnisse**					**Klinische Relevanz**		**Qualitätseinschätzung nach GRADE**					
Dentition	Versorgungsform/ Typ	Design	N Studien	N Patienten	N Versorgungen	Beobachtungszeit (Monate)	Klinische Relevanz[1]	Evidenz als Standardversorgung	Verzerrungsrisiko[2]	Inkonsistenz[2]	Indirektheit[2]	Ungenauigkeit[2]	Publikationsbias[3]	**Evidenzqualität**
Zweite	Keramische Teilkronen	(R)CT	-	-	-	-	-	Kapitel 3.6, Tabelle 6	-	-	-	-	-	**Sehr niedrig** ⊕⊖⊖⊖
		CS	-	-	-	-	-		-	-	-	-	-	
		CR	1	1	2	0	Essentiell		Hoch Abbildung 47	n.a.	n.a.	Hoch	Unentdeckt	

[1]begrenzte Bedeutung/ wichtig/ essentiell, [2]niedrig/ moderat/ hoch/ n.a. (nicht anwendbar), [3]unentdeckt/ stark vermutet

Tabelle 117 Fallberichte, welche Versorgungen bei Jugendlichen und jungen Erwachsenen (12. bis 20. Lebensjahr) mit HPP beschrieben.

Dentition	HPP-Form	Versorgungsart	Anzahl Patienten	Referenzen
Jugendliches Gebiss der zweiten Dentition	k.A.	Parodontitistherapie (nicht chirurgisch)	1	Grewal und Gupta [2012]
	k.A.	Wurzelkanalbehandlung	2	Grewal und Gupta [2012], Suvarna et al. [2014]
	k.A.	Herausnehmbarer teleskopierender Zahnersatz (OK), Modellguss (UK)	1	Grewal und Gupta [2012]
	k.A.	Herausnehmbarer Interims-Zahnersatz (OK und UK)	1	Suvarna et al. [2014]
	k.A.	VMK-Brücke	1	Suvarna et al. [2014]

Angaben zur Verlaufsbeobachtung:
keine Angaben; k.A. = keine Angabe; OK = Oberkiefer, UK = Unterkiefer

Weitere Behandlungen bei Jugendlichen und jungen Erwachsenen (12. bis 20. Lebensjahr) mit HPP (Patientenanzahl):

- Extraktion von Wurzelresten (1)

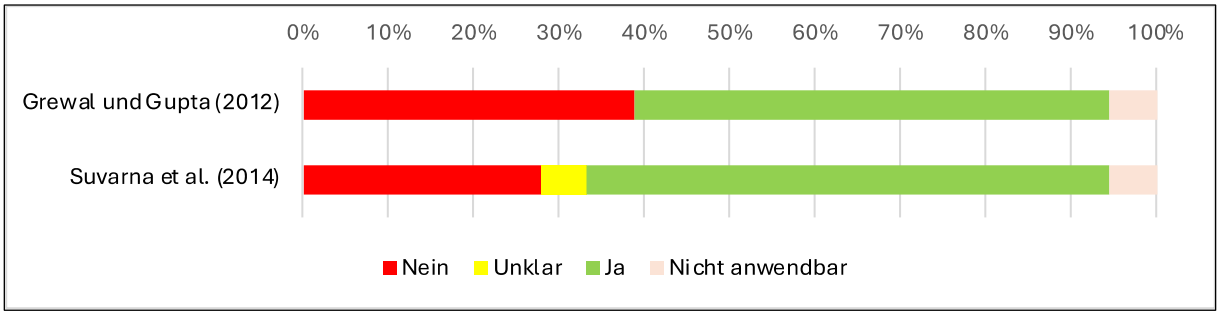

Abbildung 48 Einschätzung des Verzerrungsrisikos (engl.: Risk of Bias, RoB) für Fallberichte, welche Parodontitistherapie (nicht chirurgisch), Wurzelkanalbehandlung, indirekte Restaurationen oder herausnehmbaren Zahnersatz bei Jugendlichen und jungen Erwachsenen (12. bis 20. Lebensjahr) mit HPP beschrieben.

Tabelle 118 Evidenztabelle zum Einsatz von nicht chirurgischer Parodontitistherapie bei HPP-Betroffenen (12- bis einschließlich 20-Jährige).

Versorgungsform:	**Parodontitistherapie (nicht chirurgisch)**												
Betrachteter Endpunkt:	**Zahnerhalt, Wiederherstellung der parodontalen Gesundheit**												
Bewertung:	**Zusammenfassung der Ergebnisse**					**Klinische Relevanz**		**Qualitätseinschätzung nach GRADE**					
Dentition	Versorgungsform/ Typ	Design	N Studien	N Patienten	N Versorgungen	Beobachtungszeit (Monate)	Klinische Relevanz[1]	Evidenz als Standardversorgung	Verzerrungsrisiko[2]	Inkonsistenz[2]	Indirektheit[2]	Ungenauigkeit[2]	Publikationsbias[3]	**Evidenzqualität**
Zweite	Parodontitistherapie (nicht chirurgisch)	(R)CT	-	-	-	-	-	Kapitel 3.11, Tabelle 11	-	-	-	-	-	**Sehr niedrig** ⊕⊖⊖⊖
		CS	-	-	-	-	-		-	-	-	-	-	
		CR	1	1	1	0	Essentiell		Hoch Abbildung 48	n.a.	n.a.	Hoch	Unentdeckt	

[1]begrenzte Bedeutung/ wichtig/ essentiell, [2]niedrig/ moderat/ hoch/ n.a. (nicht anwendbar), [3]unentdeckt/ stark vermutet

Tabelle 119 Evidenztabelle zum Einsatz von Wurzelkanalbehandlung bei HPP-Betroffenen (12- bis einschließlich 20-Jährige).

Versorgungsform:	**Wurzelkanalbehandlung**												
Betrachteter Endpunkt:	**Zahnerhalt**												
Bewertung:	**Zusammenfassung der Ergebnisse**					**Klinische Relevanz**		**Qualitätseinschätzung nach GRADE**					
Dentition	Versorgungsform/ Typ	Design	N Studien	N Patienten	N Versorgungen	Beobachtungszeit (Monate)	Klinische Relevanz[1]	Evidenz als Standardversorgung	Verzerrungsrisiko[2]	Inkonsistenz[2]	Indirektheit[2]	Ungenauigkeit[2]	Publikationsbias[3]	**Evidenzqualität**
Zweite	Wurzelkanalbehandlung	(R)CT	-	-	-	-	-	Kapitel 3.7, Tabelle 7	-	-	-	-	-	**Sehr niedrig** ⊕⊖⊖⊖
		CS	-	-	-	-	-		-	-	-	-	-	
		CR	2	2	6	0	Essentiell		Hoch Abbildung 48	n.a.	n.a.	Hoch	Unentdeckt	

[1]begrenzte Bedeutung/ wichtig/ essentiell, [2]niedrig/ moderat/ hoch/ n.a. (nicht anwendbar), [3]unentdeckt/ stark vermutet

Tabelle 120 Evidenztabelle zum Einsatz von indirekten Restaurationen bei HPP-Betroffenen (12- bis einschließlich 20-Jährige).

Versorgungsform:		**Indirekte Restaurationen**												
Betrachteter Endpunkt:		**Herstellung von Zahnform/-funktion**												
Bewertung:		**Zusammenfassung der Ergebnisse**					**Klinische Relevanz**		**Qualitätseinschätzung nach GRADE**					
Dentition	Versorgungsform/ Typ	Design	N Studien	N Patienten	N Versorgungen	Beobachtungszeit (Monate)	Klinische Relevanz[1]	Evidenz als Standardversorgung	Verzerrungsrisiko[2]	Inkonsistenz[2]	Indirektheit[2]	Ungenauigkeit[2]	Publikationsbias[3]	**Evidenzqualität**
Zweite	VMK-Brücke	(R)CT	-	-	-	-	-	Kapitel 3.6, Tabelle 6	-	-	-	-	-	**Sehr niedrig** ⊕⊖⊖⊖
		CS	-	-	-	-	-		-	-	-	-	-	
		CR	1	1	1	0	Essentiell		Hoch Abbildung 48	n.a.	n.a.	Hoch	Unentdeckt	

[1]begrenzte Bedeutung/ wichtig/ essentiell, [2]niedrig/ moderat/ hoch/ n.a. (nicht anwendbar), [3]unentdeckt/ stark vermutet

Tabelle 121 Evidenztabelle zum Einsatz von herausnehmbaren Zahnersatz bei HPP-Betroffenen (12- bis einschließlich 20-Jährige).

Versorgungsform:	**Herausnehmbarer Zahnersatz**												
Betrachteter Endpunkt:	**Wiederherstellung der Funktion**												
Bewertung:	**Zusammenfassung der Ergebnisse**					**Klinische Relevanz**		**Qualitätseinschätzung nach GRADE**					
Dentition	Versorgungsform/ Typ	Design	N Studien	N Patienten	N Versorgungen	Beobachtungszeit (Monate)	Klinische Relevanz[1]	Evidenz als Standardversorgung	Verzerrungsrisiko[2]	Inkonsistenz[2]	Indirektheit[2]	Ungenauigkeit[2]	Publikationsbias[3]	**Evidenzqualität**
Zweite	Herausnehmbarer teleskopierender Zahnersatz (OK), Modellguss (UK)	(R)CT	-	-	-	-	-	Kapitel 3.10, Tabelle 10 und Kapitel 3.9, Tabelle 9	-	-	-	-	-	**Sehr niedrig** ⊕⊖⊖⊖
		CS	-	-	-	-	-		-	-	-	-	-	
		CR	1	1	2	0	Essentiell		Hoch Abbildung 48	n.a.	n.a.	Hoch	Unentdeckt	
	Herausnehmbarer Interims-Zahnersatz (OK und UK)	(R)CT	-	-	-	-	-		-	-	-	-	-	
		CS	-	-	-	-	-		-	-	-	-	-	
		CR	1	1	2	0	Essentiell		Hoch Abbildung 48	n.a.	n.a.	Hoch	Unentdeckt	

[1]begrenzte Bedeutung/ wichtig/ essentiell, [2]niedrig/ moderat/ hoch/ n.a. (nicht anwendbar), [3]unentdeckt/ stark vermutet

Tabelle 122 Fallberichte, welche Versorgungen bei Erwachsenen (> 20. Lebensjahr) mit HPP beschrieben.

Dentition	HPP-Form	Versorgungsart	Anzahl Patienten	Referenzen
adultes Gebiss	k.A.	Parodontitistherapie (nicht chirurgisch)	1	Bağiş et al. [2008][1]
	Odonto-	Wurzelkanalbehandlung	1	Wang et al. [2016][2]
	k.A.	VMK-Kronen und -Brücken	1	Bağiş et al. [2008][3]
	k.A.	Implantate mit festsitzendem Zahnersatz	2	Lynch et al. [2009][4], Yang et al. [2021][5]

Angaben zur Verlaufsbeobachtung:
[1] 10 Monate, [2] 21 Monate, [3] 4 Monate, [4] 72-144 Monate, [5] > 84 Monate; k.A. = keine Angabe

Weitere Behandlungen bei Erwachsenen (> 20. Lebensjahr) mit HPP (Patientenanzahl):

- Extraktionen von Wurzelresten oder aufgrund erhöhter Mobilität (3)
- Mundhygieneinstruktion (1)

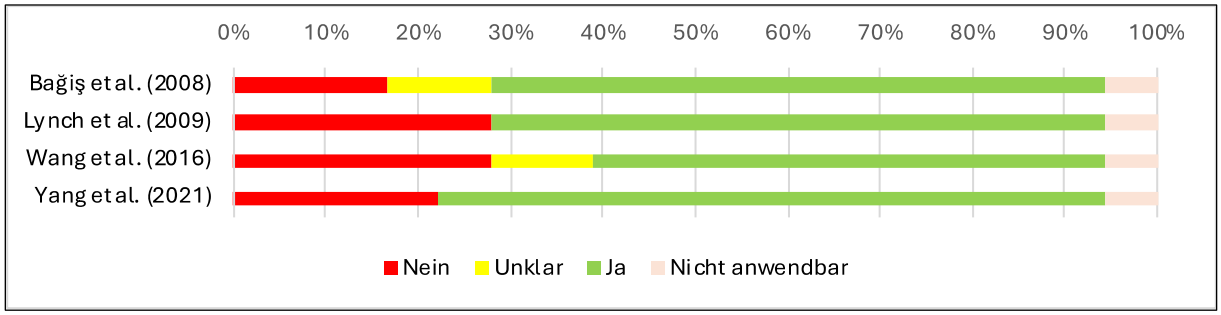

Abbildung 49 Einschätzung des Verzerrungsrisikos (engl.: Risk of Bias, RoB) für Fallberichte, welche Parodontitistherapie (nicht chirurgisch), Wurzelkanalbehandlung, indirekte Re-staurationen oder Implantate mit festsitzendem Zahnersatz bei Erwachsenen (>20. Lebensjahr) mit HPP beschrieben.

Tabelle 123 Evidenztabelle zum Einsatz von Parodontitistherapie bei HPP-Betroffenen (>20. Lebensjahr).

Versorgungsform:		**Parodontitistherapie (nicht chirurgisch)**												
Betrachteter Endpunkt:		**Wiederherstellung der parodontalen Gesundheit, Zahnerhalt**												
Bewertung:		**Zusammenfassung der Ergebnisse**					**Klinische Relevanz**		**Qualitätseinschätzung nach GRADE**					
Dentition	Versorgungsform/ Typ	Design	N Studien	N Patienten	N Versorgungen	Beobachtungszeit (Monate)	Klinische Relevanz[1]	Evidenz als Standardversorgung	Verzerrungsrisiko[2]	Inkonsistenz[2]	Indirektheit[2]	Ungenauigkeit[2]	Publikationsbias[3]	**Evidenzqualität**
Zweite	Parodontitistherapie (nicht chirurgisch)	(R)CT	-	-	-	-	-	Kapitel 3.11, Tabelle 11	-	-	-	-	-	**Sehr niedrig** ⊕⊖⊖⊖
		CS	-	-	-	-	-		-	-	-	-	-	
		CR	1	1	1	10	Essentiell		Hoch Abbildung 49	n.a.	n.a.	Hoch	Unentdeckt	

[1]begrenzte Bedeutung/ wichtig/ essentiell, [2]niedrig/ moderat/ hoch/ n.a. (nicht anwendbar), [3]unentdeckt/ stark vermutet

Tabelle 124 Evidenztabelle zum Einsatz von Wurzelkanalbehandlung bei HPP-Betroffenen (>20. Lebensjahr).

Versorgungsform:		**Wurzelkanalbehandlung**												
Betrachteter Endpunkt:		**Zahnerhalt**												
Bewertung:		**Zusammenfassung der Ergebnisse**					**Klinische Relevanz**		**Qualitätseinschätzung nach GRADE**					
Dentition	Versorgungsform/ Typ	Design	N Studien	N Patienten	N Versorgungen	Beobachtungszeit (Monate)	Klinische Relevanz[1]	Evidenz als Standardversorgung	Verzerrungsrisiko[2]	Inkonsistenz[2]	Indirektheit[2]	Ungenauigkeit[2]	Publikationsbias[3]	**Evidenzqualität**
Zweite	Wurzelkanalbehandlung	(R)CT	-	-	-	-	-	Kapitel 3.7, Tabelle 7	-	-	-	-	-	**Sehr niedrig** ⊕⊖⊖⊖
		CS	-	-	-	-	-		-	-	-	-	-	
		CR	1	1	5	21	Essentiell		Hoch Abbildung 49	n.a.	n.a.	Hoch	Unentdeckt	

[1]begrenzte Bedeutung/ wichtig/ essentiell, [2]niedrig/ moderat/ hoch/ n.a. (nicht anwendbar), [3]unentdeckt/ stark vermutet

Tabelle 125 Evidenztabelle zum Einsatz von indirekten Restaurationen bei HPP-Betroffenen (>20. Lebensjahr).

Versorgungsform:		**Indirekte Restaurationen**												
Betrachteter Endpunkt:		**Wiederherstellung von Zahnform/-funktion**												
Bewertung:		**Zusammenfassung der Ergebnisse**					**Klinische Relevanz**		**Qualitätseinschätzung nach GRADE**					
Dentition	Versorgungsform/ Typ	Design	N Studien	N Patienten	N Versorgungen	Beobachtungszeit (Monate)	Klinische Relevanz[1]	Evidenz als Standardversorgung	Verzerrungsrisiko[2]	Inkonsistenz[2]	Indirektheit[2]	Ungenauigkeit[2]	Publikationsbias[3]	**Evidenzqualität**
Zweite	VMK-Kronen und -Brücken	(R)CT	-	-	-	-	-	Kapitel 3.6, Tabelle 6	-	-	-	-	-	**Sehr niedrig** ⊕⊖⊖⊖
		CS	-	-	-	-	-		-	-	-	-	-	
		CR	1	1	23	4	Essentiell		Hoch Abbildung 49	n.a.	n.a.	Hoch	Unentdeckt	

[1]begrenzte Bedeutung/ wichtig/ essentiell, [2]niedrig/ moderat/ hoch/ n.a. (nicht anwendbar), [3]unentdeckt/ stark vermutet

Tabelle 126 Evidenztabelle zum Einsatz von Implantatversorgungen bei HPP-Betroffenen (>20. Lebensjahr).

Versorgungsform:		**Implantate mit festsitzendem Zahnersatz**												
Betrachteter Endpunkt:		**Wiederherstellung von Zahnform/-funktion**												
Bewertung:		**Zusammenfassung der Ergebnisse**					**Klinische Relevanz**		**Qualitätseinschätzung nach GRADE**					
Dentition	Versorgungsform/ Typ	Design	N Studien	N Patienten	N Versorgungen	Beobachtungszeit (Monate)	Klinische Relevanz[1]	Evidenz als Standardversorgung	Verzerrungsrisiko[2]	Inkonsistenz[2]	Indirektheit[2]	Ungenauigkeit[2]	Publikationsbias[3]	**Evidenzqualität**
Zweite	Implantate mit festsitzendem Zahnersatz	(R)CT	-	-	-	-	-	Kapitel 3.8, Tabelle 8	-	-	-	-	-	**Sehr niedrig** ⊕⊖⊖⊖
		CS	-	-	-	-	-		-	-	-	-	-	
		CR	2	2	23	72 - 144	Essentiell		Hoch Abbildung 49	n.a.	n.a.	Hoch	Unentdeckt	

[1]begrenzte Bedeutung/ wichtig/ essentiell, [2]niedrig/ moderat/ hoch/ n.a. (nicht anwendbar), [3]unentdeckt/ stark vermutet

Aufgrund der geringen Anzahl Publikationen, der heterogenen Angaben in den Fallbeschreibungen und der sehr unterschiedlichen Nachbeobachtungsdauer ist es nicht bzw. kaum möglich, evidenzbasierte Empfehlungen für zahnmedizinische Therapien in bestimmten Phasen der Gebissentwicklung auszusprechen. Aufgrund der in den inkludierten Publikationen beschriebenen spezifischen dentalen Symptomatik bei HPP erscheint es sinnvoll, dass bestimmte Therapien bevorzugt empfohlen werden können (Tabelle 127).

Tabelle 127 Häufige, klinisch behandelbare Symptome bei HPP und vorgeschlagene Therapieoptionen in beiden Dentitionen

Häufige Symptome	Therapieoptionen erste Dentition	Therapieoptionen zweite Dentition
Zahnverlust	ggf. Zahnersatz	ggf. Zahnersatz
Zahnlockerung	Extraktion	Parodontitistherapie
Schmelzbildungsstörung, Zahnformanomalie	direkte od. indirekte Restauration	direkte od. indirekte Restauration
Gingivitis	Prävention	Prävention
Parodontitis	-	Parodontitistherapie
Karies	Prävention, Fissurenversiegelung oder direkte Restauration	Prävention, Fissurenversiegelung oder direkte Restauration

8.8.1 Präventive Maßnahmen

Die Ursache des vorzeitigen Zahnverlustes kann durch zahnmedizinische Behandlungsmaßnahmen nicht präventiv angegangen werden. Allgemeine Präventionsmaßnahmen, wie regelmäßige professionelle Zahnreinigungen, Fluoridlackapplikationen und Fissuren- und Grübchenversiegelungen können auch bei HPP in allen Gebissphasen zur Anwendung kommen, um das Kariesrisiko zu senken (Tabelle 108). Von einer Arbeitsgruppe wird empfohlen, zum Schutz der durchbrechenden Frontzähne, deren Wurzel noch nicht vollständig entwickelt sind, bei Kontaktsportarten einen Sport-Mundschutz tragen zu lassen [Kadota et al. 2022]. Zähne der ersten Dentition mit einem erhöhten Lockerungsgrad sollten durch Mundhygienemaßnahmen so lange wie möglich erhalten werden, bis sie durch Zähne der zweiten Dentition ersetzt werden [Michigami et al.2020]. Verursachen sie unter funktioneller Belastung Schmerzen oder besteht das Risiko einer Aspiration, sollen diese Zähne jedoch entfernt werden.

8.8.2 Konservierend-restaurative Therape

Bei der invasiven Kariestherapie oder bei Präparationsmaßnahmen sollte die Größe der Pulpakammer beachtet werden.

Raue Schmelzoberflächen begünstigen die Anlagerung von bakteriellen Belägen und erschweren die Zahnreinigung. Dünner oder partiell fehlender Zahnschmelz erhöht das Kariesrisiko und kann zu einer Hypersensibilität der Zähne beitragen. Plastische adhäsiv verankerte Füllungsmaterialien können zur Versorgung dieser Zähne eingesetzt werden. Bei ausgeprägten Struktur- oder Formveränderungen der Zahnkronen, wie sie in Kapitel 8.5.1 beschrieben und in der Abbildung 44 bis Abbildung 46 dargestellt sind, soll eine Versorgung entsprechend den Handlungsempfehlungen 13, 15 und 16 sowie 18 – 21 (Kapitel 6.7.4, 6.7.6 und 6.7.8), wie sie für Amelogenesis imperfecta beschrieben sind, vorgenommen werden.

8.8.3 Prothetische Therapie

Im Gebiss der ersten Dentition können konfektionierte Kronen zur Rekonstruktion der Zahnkrone eingesetzt werden [Kiselnikova et al. 2020, Okawa und Nakano 2022].

Die Versorgung mit herausnehmbaren Lückenhaltern bzw. Kinderprothesen bei HPP wird in der Literatur kontrovers beurteilt. In einigen Fallberichten wurden Kinderprothesen eingesetzt oder empfohlen [Hamada et al. 2021, Hughes et al. 2017, Kiselnikova et al. 2020, Michigami et al. 2020, Okawa und Nakano 2022, Winter et al. 2018], um einem Platzverlust für die Ersatzzähne vorzubeugen und den jungen Patienten funktionell und ästhetisch zu rehabilitieren. Eine solche Versorgung setzt die Mitarbeit des Patienten und der Eltern voraus. Aufgrund der unsicheren parodontalen Prognose der verbleibenden Zähne der ersten Dentition haben sich andere Behandler gegen eine solche Versorgung entschieden [Heß und Stoelzel 2022, Sarwary und Schilke 2004]. Der herausnehmbare Zahnersatz wird über Klammern an den verbliebenen Zähnen verankert. Bei Belastung des Zahnersatzes tragen diese Zähne zusätzlich die Kaulast der zu ersetzenden Zähne. Ist das parodontale Attachment derjenigen Zähne, die der Verankerung dienen, ebenfalls durch HPP beeinträchtigt, besteht das Risiko, dass diese Zähne gelockert werden und ebenfalls vorzeitig verloren gehen.

Hinsichtlich einer Versorgung mit Zahnersatz in der zweiten Dentition bestehen bei HPP keine Einschränkungen. In den drei inkludierten Fallberichten wurde zum Ersatz mehrerer Zähne zweimal ein herausnehmbarer und einmal ein festsitzender Zahnersatz eingesetzt [Bağiş et al. 2008, Grewal und Gupta 2012, Suvarna et al. 2014]. Ein Zahn wurde mit einer Teilkrone versorgt [Heß und Stoelzel 2022]. Die kurze Nachbeobachtungsdauer lässt jedoch keine Rückschlüsse für eine Empfehlung zu.

8.8.4 Kieferorthopädische Therapie

Ein vorzeitiger Zahnverlust kann die Entwicklung eines kieferorthopädischen Behandlungsbedarfes fördern [Bloch-Zupan und Vaysse 2017]. Dennoch wurden in den inkludierten Fallberichten keine kieferorthopädischen Behandlungen beschrieben.

Ohne eine Enzymersatztherapie sollte eine kieferorthopädische Behandlung mit reduzierten Kräften und einer verlängerten Behandlungsdauer geplant werden, um den Umbauprozessen des Alveolarfortsatzes mehr Zeit einzuräumen [Okawa und Nakano 2022]. Findet eine Behandlung mit Asfotase alfa ab dem Beginn der Wurzelentwicklung der Zähne der zweiten Dentition statt, kann derzeit davon ausgegangen werden, dass sich der Zahnhalteapparat dieser Zähne physiologisch entwickelt. Demzufolge wären bei einer kieferorthopädischen Therapie keine Einschränkungen zu erwarten.

8.8.5 Parodontitistherapie

Studien zum Erfolg von Parodontitisbehandlungen bei HPP liegen nicht vor. Bei einer Parodontitis sollte die Behandlung nach den ensprechenden parodontologischen S3-Leitlinien erfolgen [S3-Leitlinien 083-043, S3-Leitlinie 083-054].

8.8.6 Zahnimplantate

Nur wenige Fallberichte beschreiben die Möglichkeiten der Versorgung mit Zahnimplantaten bei HPP. Yang et al. berichten über eine siebenjährige Nachbeobachtungsdauer bei einer jungen HPP-Patientin mit 16 Implantaten. In dieser Zeit erfolgte kein Implantatverlust. Diese Patientin erhielt keine Enzymersatztherapie und hatte eine Aktivität der TNSAPL von 5 IU/l (Referenzbereich: 34-135 IU/l) [Yang et al. 2021]. Lynch et al. dokumentieren eine Versorgung mit 7 Implantaten, ebenfalls ohne adjuvante Enzymersatztherapie; während der Nachbeobachtungszeit musste ein primär nicht korrekt positioniertes Implantat entfernt

werden [Lynch et al. 2009]. Die Knochenstruktur des Implantatlagers ist abhängig von der Schwere der Hypophosphatasie sowie einer Behandlung mit Asfotase alfa.

8.9 Mundgesundheitsbezogene Lebensqualität

Derzeit ist keine Studie publiziert, die die mundgesundheitsbezogene Lebensqualität von HPP-Betroffenen untersucht hat.

8.10 Schlüsselfrage zur zahnärztlichen Versorgung von HPP-Betroffenen

Als altersgruppenübergreifende Schlüsselfrage für HPP wurde formuliert:

> „Welche zahnärztlichen Versorgungsformen sollen Bestandteil einer altersgerechten, indikationsgerechten und langfristig erfolgversprechenden Therapie von Betroffenen mit einer Hypophosphatasie sein?“

8.11 Empfehlungen/Schlüsselempfehlungen zur zahnärztlichen Versorgung von HPP-Betroffenen

8.11.1 Altersunabhängige Handlungsempfehlungen zur zahnärztlichen Versorgung von HPP-Betroffenen

Begründung des Empfehlungsgrades mit Darlegung der Abwägung von Nutzen und Schaden der Intervention: Basierend auf der vorhandenen Literatur ist die konsentierte Empfehlung geeignet, das Vorliegen einer HPP frühzeitig zu verifizieren. Betroffene ohne auffällige systemische Befunde einer HPP können dadurch identifiziert und ggf. einer systemischen Therapie zugeführt werden. Dies kann einen hohen Nutzen für die Betroffenen darstellen. Für die Betroffenen ist die Diagnostik mit einem Zeitaufwand und einer Blutentnahme verbunden.

Darlegung der Evidenzgrundlage: Die Empfehlung basiert auf einem starken Expertenkonsens. Die labordiagnostische Untersuchung ist ein etabliertes und anerkanntes Verfahren zum Screening auf HPP (Kapitel 8.4).

27. Konsensbasierte Empfehlung (2024 neu)	
Bei vorzeitigem Zahnverlust ohne erkennbare Ursache, insbesondere in der ersten Dentition, soll eine ärztliche Hypophosphatasie-Diagnostik veranlasst werden.	**Empfehlungsgrad** ⇑⇑
Betrachteter Endpunkt: Frühzeitige Diagnostik	
Evidenzquellen/ Literatur: Expertenkonsens; Kapitel 8.4	
Qualität der Evidenz (GRADE): Nicht anwendbar.	
Abstimmungsergebnis: 22x Zustimmung/ Keine Ablehnung/ 1x Enthaltung, davon eine Enthaltung wegen Interessenkonflikt 100 % Konsensstärke (ohne Enthaltungen)	**Starker Konsens**

8.11.2 Handlungsempfehlungen zur zahnärztlichen Versorgung von HPP-Betroffenen im Milch- und Wechselgebiss (Kinder bis 12 Jahre)

Begründung des Empfehlungsgrades mit Darlegung der Abwägung von Nutzen und Schaden der Intervention: Basierend auf der vorhandenen Literatur ist die genannte Therapiemaßnahme in der ersten Dentition geeignet, bei HPP-Betroffenen eine Schmerzreduktion zu erzielen. Dies stellt einen hohen Nutzen für HPP-Betroffene dar. Durch den Verlust der Zähne der ersten Dentition können relevante Funktionen des orofazialen Systems beeinträchtig werden. Diese können teilweise durch platzerhaltende Maßnahmen kompensiert werden.

Darlegung der Evidenzgrundlage: Bei der betrachteten Therapiemaßnahme handelt es sich um ein etabliertes und anerkanntes Verfahren im Gebiss der ersten Dentition. Für die spezifische Nutzung bei HPP-Betroffenen liegt eine konsentierte Empfehlung vor [Kühnisch et al. 2011]. Klinischen Studien oder darauf aufbauende systematische Reviews/ Meta-Analysen sind nicht vorhanden.

28. Konsensbasierte Empfehlung (2024 neu)	
In der ersten Dentition sollen bei Hypophosphatasie gelockerte Zähne, die Schmerzen verursachen, extrahiert werden.	**Empfehlungsgrad** ⇑⇑
Betrachteter Endpunkt: Schmerzreduktion, Prävention von Infektionen	
Evidenzquellen/ Literatur: Expertenkonsens; Wissenschaftliche Mitteilung der Deutschen Gesellschaft für Kinderzahnmedizin (DGKiZ) und der Deutschen Gesellschaft für Zahnerhaltung (DGZ): Endodontie im Milchgebiss. [Kühnisch et al. 2011]	
Qualität der Evidenz (GRADE): Nicht anwendbar.	
Abstimmungsergebnis: 21x Zustimmung/ Keine Ablehnung/ 2x Enthaltung, davon eine Enthaltung wegen Interessenkonflikt) 100 % Konsensstärke (ohne Enthaltungen)	**Starker Konsens**

8.12 Lücken in der gesetzlichen Krankenversicherung bei der Versorgung von HPP-Betroffenen

Die zahnärztliche Versorgung von HPP-Betroffenen mit ausgeprägten morphologischen Veränderungen der Zahnkronen und strukturellen Veränderungen des Zahnschmelzes weist in Deutschland Barrieren auf. Dies ist insofern bemerkenswert, da die UN-Behindertenrechtskonvention zur Gleichstellung von Menschen mit besonderen Bedürfnissen darauf verweist, dass diesem Personenkreis ein erreichbares Höchstmaß an Gesundheit zusteht sowie der Zugang zu einer gesundheitlichen Rehabilitation zu gewährleisten ist [UN-Behindertenrechtskonvention].

Während der Zugang zu einer Gesundheitsversorgung in der Bundesrepublik Deutschland sichergestellt ist, sieht das Sozialgesetzbuch (SGB) V lediglich Anspruch auf spezifische Leistungen zur Verhütung von Zahnerkrankungen gemäß § 22a SGB V (seit Juli 2018) und seit Juli 2021 Anspruch auf eine modifizierte Behandlungsstrecke zur Parodontitis-Behandlung vor. Zudem gelten diese Regelungen nur für Versicherte, die einem Pflegegrad nach § 15 Elftes Buch Sozialgesetzbuch (SGB XI) zugeordnet sind oder Eingliederungshilfe nach § 99 Neuntes Buch Sozialgesetzbuch (SGB IX) erhalten. Jedoch ist aus der klinischen Erfahrung der Autorengruppe bekannt, dass nur ein Teil der Patienten, gewiss aber nicht alle Patienten, mit HPP zu einer der vorgenannten Personengruppen gehört bzw. gehören könnte.

Während der Zugang zur Gesundheitsversorgung einschließlich der zahnärztlichen Versorgung in der Bundesrepublik Deutschland sichergestellt ist, sehen das Sozialgesetzbuch (SGB) V und die „Richtlinie des Gemeinsamen Bundesauschusses für eine ausreichende, zweckmäßige und wirtschaftliche vertragszahnärztliche Versorgung (Behandlungsrichtlinie)“ jedoch keine Ausnahmeregelungen insbesondere für die prothetische Therapie von Betroffenen mit seltenen, genetisch bedingten Erkrankungen der Zähne – einschließlich der HPP – vor. D.h., dieser ohnehin benachteiligte Personenkreis muss – wie alle anderen Versicherten auch – den Differenzbetrag zwischen den Festzuschüssen der gesetzlichen Regelversorgung und den tatsächlichen Zahnersatzkosten selbst begleichen. Selbst dann, wenn die Zahnhartsubstanz-Störung und der damit einhergehende frühzeitige Zahnverlust genetisch determiniert ist. Diese Situation wird für die Betroffenen bzw. ihre Familien weiter verschärft, dass in der Regel eine generalisierte Problematik vorliegt, weil eben nicht nur ein einzelner Zahn, sondern die gesamte Dentition betroffen ist. Darüber hinaus bleibt der Zugang zu modernen Versorgungsformen, die die orale Rehabilitation optimal und patientenzentriert ermöglichen können, oftmals aufgrund der notwendigen (hohen) Zuzahlungen verwehrt. Außerdem dürfen diese modernen Versorgungformen durch Zahnärzte bislang oft nur als außervertragliche Leistung erbracht werden. Im Fall der ersten definitiven Versorgung mit Zahnersatz am Ende des zweiten Lebensjahrzehnts sind daher Zuzahlungen seitens der Betroffenen im fünfstelligen Euro-Bereich keine Seltenheit. Genauso müssen die üblichen Zuzahlungen für alle prothetischen Versorgungen im Kindes- und Jugendalter oder im späteren Erwachsenenalter nach den gleichen Grundsätzen wie bei allen anderen Versicherten erbracht werden, obwohl letztere primär keine gesundheitlichen Benachteiligungen aufweisen. Die Lücke in der GKV, dass Betroffene mit seltenen Erkrankungen der Zähne bzw. Zahnhartsubstanz aktuell keinen umfänglichen Zugang zu einer bestmöglichen, individualisierten zahnärztlichen Versorgung haben, ist aus medizinethischer Sicht kaum zu rechtfertigen [Whitehead et al. 1992]. Die Komplexität der individuellen Krankheitsausprägung einer HPP erfordert einen niedrigschwelligen und lebenslangen Zugang zu zeitgemäßen diagnostischen, präventiven und rehabilitativen Gesundheitsleistungen. Damit sollen Benachteiligungen ausgeglichen sowie ein Höchstmaß an Teilhabe an allen Aspekten des Lebens erreicht und bewahrt werden.

8.13 Wissenslücken

Die systematische Recherche und Sichtung der verfügbaren Literatur zur zahnärztlichen Versorgung von HPP-Betroffenen haben Wissenslücken offengelegt. Diese können wie folgt zusammengefasst werden:

1. Prospektive randomisierte klinische Studien wurden nicht identifiziert. Einerseits wäre dies sicherlich wünschenswert, andererseits ist aus wissenschaftlicher Sicht auf die Schwierigkeiten bei der Umsetzung von klinischen Studien im Fall von seltenen Erkrankungen zu verweisen. Insbesondere die sehr niedrige Anzahl von Betroffenen ist selbst bei einem multizentrischen Studienansatz mit extrem langen Rekrutierungszeiten verbunden. Als zusätzliches Erschwernis gilt die heterogene klinische Ausprägung der Erkrankung trotz gleicher Diagnose. Dies führt dazu, dass möglicherweise kaum vergleichbare Ausgangssituationen im Rahmen von klinischen Studien rekrutiert werden und demzufolge inkonsistente Ergebnisse publiziert werden. Vor diesem Hintergrund sind klinische Studien als nahezu kaum realisierbar zu beurteilen. Mit dem Fehlen von klinischen Studien sind Meta-Analysen zu relevanten klinischen Fragestellungen gleichfalls nicht durchführbar bzw. erwartbar.
2. Die Literatur besteht überwiegend aus Fallberichten oder Fallserien mit der Beschreibung von wenigen Betroffenen. Obwohl die Machbarkeit verschiedenster zahnärztlichen Versorgungsformen exemplarisch gezeigt wurde, geht dies zwangsläufig mit einer sehr niedrigen Evidenzlage einher und beschränkt die Generalisierbarkeit von Empfehlungen. Nichtsdestotrotz signalisieren die bei HPP beschriebenen klinischen Befunde, dass bestimmte Therapiebedarfe besonders häufig sind.
3. Die weltweit identifizierten Fallberichte beschreiben die Therapie in Relation zu den verfügbaren Ressourcen in dem jeweiligen Gesundheitssystem. Dies führt möglicherweise zu Verzerrungen bei der Darstellung der Therapieoptionen. Daher erscheint die Forderung zur Fallpublikation aus dem hiesigen Versorgungskontext mehr als berechtigt.
4. Die Publikation von Fallberichten nimmt mit zunehmendem Patientenalter ab. Gerade mit Blick auf die bedeutsame, definitive Therapie in der bleibenden Dentition fehlen damit langfristig dokumentierte Erfahrungen in der Literatur.
5. Während die zahnärztliche Therapie von Zahnhartsubstanzdefekten im Versorgungsalltag durch die Einbeziehung moderner Restaurationsverfahren geprägt ist, z. B. digitale Fertigungsprozesse, konnte dieser Trend bei der Versorgung von HPP-Betroffenen bislang nur bedingt beobachtet werden.
6. Die Angaben in den Fallberichten entbehrten bisweilen einer Nennung der HPP-Formen der Patienten. Insofern wäre es wünschenswert, wenn die dentalen klinischen Symptome dieser seltenen Erkrankungen ausnahmslos immer zusammen mit dem HPP-Typ beschrieben werden, um Charakteristika von Subtypen herausarbeiten zu können.
7. Es gibt Anzeichen dafür, dass HPP die Entwicklung von Parodontitis erhöhen könnte. Hierfür wären Studien mit einer größeren adulten HPP-Patientenkohorte notwendig, um einen solchen Zusammenhang belegen oder widerlegen zu können.

8.14 Literaturverzeichnis

American Academy of Pediatric Dentistry. Management of the developing dentition and occlusion in pediatric dentistry. The Reference Manual of Pediatric Dentistry. Chicago, Ill.: American Academy of Pediatric Dentistry; 2023:466-83.

Bağiş, B., Baltacioğlu, E., Aydoğan, E., & Tamam, E. Prosthetic rehabilitation of hypophosphatasia: a case report. Cases J. 2008;2:7626. doi: 10.1186/1757-1626-2-7626.

Beer, M., Collmann, H., Eberle, W., Genest, F., Girschick, H., Hofmann, C.*, et al.* Klinik und Diagnostik – Pädiatrie. In: H. C. Jakob F, Girschick H, Seefried L (Hrsg.). Diagnostik und Management der Hypophosphatasie. 2. Auflage, UNI-MED, Bremen, 2021. ISBN 978-3-8374-2411-9.

Bloch-Zupan, A. Hypophosphatasia: diagnosis and clinical signs - a dental surgeon perspective. Int J Paediatr Dent. 2016;26(6):426-438. doi: 10.1111/ipd.12232.

Bloch-Zupan, A., & Vaysse, F. Hypophosphatasia: oral cavity and dental disorders. Arch Pediatr. 2017;24(5):5S80-85S84. doi: 10.1016/S0929-693X(18)30020-4.

Bowden, S. A., & Foster, B. L. Profile of asfotase alfa in the treatment of hypophosphatasia: design, development, and place in therapy. Drug Des Devel Ther. 2018;12:3147-3161. doi: 10.2147/DDDT.S154922.

Bowden, S. A., & Foster, B. L. Alkaline phosphatase replacement therapy for hypophosphatasia in development and practice. Adv Exp Med Biol. 2019;1148:279-322. doi: 10.1007/978-981-13-7709-9_13.

Chavez, M. B., Kramer, K., Chu, E. Y., Thumbigere-Math, V., & Foster, B. L. Insights into dental mineralization from three heritable mineralization disorders. J Struct Biol. 2020;212(1):107597. doi: 10.1016/j.jsb.2020.107597.

Die UN-Behindertenrechtskonvention – Übereinkommen über die Rechte von Menschen mit Behinderungen. 2009.

Farman, M. R., Rehder, C., Malli, T., Rockman-Greenberg, C., Dahir, K., Martos-Moreno, G. Á.*, et al.* The Global ALPL gene variant classification project: dedicated to deciphering variants. Bone. 2024;178. oi: 10.1016/j.bone.2023.116947.

Feeney, C., Stanford, N., Lee, S., & Barry, S. Hypophosphatasia and the importance of the general dental practitioner - a case series and discussion of upcoming treatments. Br Dent J. 2018;224:937-943. doi: 10.1038/sj.bdj.2018.441.

Feghali, A., & Barakat, A.J. A 10-year-old girl with nontraumatic loss of central incisors. Pediatr Ann. 2013;42(3):103-5. doi: 10.3928/00904481-20130222-06.

Foster, B. L., Nociti, F.H. Jr, & Somerman, M.J. The rachitic tooth. Endocr Rev. 2014;35(1):1-34. doi: 10.1210/er.2013-1009.

Grewal, P. S., & Gupta, K. P. Prosthetic rehabilitation of a young patient with Hypophosphatasia - A review and case report. Contemp Clin Dent. 2012;3:74-77. doi: 10.4103/0976-237X.94551.

Hamada, M., Okawa, R., Matayoshi, S., Ogaya, Y., Nomura, R., Uzawa, N.*, et al.* Ankylosed primary molar in a Japanese child with hypophosphatasia. Dent J (Basel). 2020;9(1):3. doi: 10.3390/dj9010003.

Hayashi-Sakai, S., Hayashi, T., Sakamoto, M., Sakai, J., Shimomura-Kuroki, J., Nishiyama, H.*, et al.* Nondestructive microcomputed tomography evaluation of mineral density in exfoliated teeth with hypophosphatasia. Case Rep Dent. 2016;2016:4898456. doi: 10.1155/2016/4898456

Heß, J., & Stoelzel, P. Dental Side of Hypophosphatasia - A Case Report. Die dentale Seite der Hypophosphatasie - ein Fallbericht. 2022;31(2):94-99. oi: 10.1055/a-1782-9255.

Högler, W., Langman, C., Gomes da Silva, H., Fang, S., Linglart, A., Ozono, K.*, et al.* Diagnostic delay is common among patients with hypophosphatasia: initial findings from a longitudinal, prospective, global registry. BMC Musculoskelet Disord. 2019;20(1):80. doi: 10.1186/s12891-019-2420-8.

Hu, J. C., Plaetke, R., Mornet, E., Zhang, C., Sun, X., Thomas, H. F*., et al.* Characterization of a family with dominant hypophosphatasia. Eur J Oral Sci. 2000;108(3):189-94. doi: 10.1034/j.1600-0722.2000.108003189.x. .

Hughes, S. L., Parkes, R. C., Drage, N., & Collard, M. Early tooth loss in children: a warning sign of childhood hypophosphatasia. Dent Update. 2017;44:317-318, 320-321. doi: 10.12968/denu.2017.44.4.317.

Jockel-Schneider, Y., & Schlagenhauf, U. Hypophosphatasie – ein unterschätztes Problem für die orale Gesundheit? Parodontologie. 2023;34(3):291-299.

Kadota, T., Ochiai, M., Okawa, R., & Nakano, K. Different dental manifestations in sisters with the same ALPL gene mutation: A Report of Two Cases. Children (Basel). 2022;9. doi: 10.3390/children9121850.

Kiselnikova, L., Vislobokova, E., & Voinova, V. Dental manifestations of hypophosphatasia in children and the effects of enzyme replacement therapy on dental status: a series of clinical cases. Clin Case Rep. 2020;8:911-918. doi: 10.1002/ccr3.2769.

Kishnani, P. S., Rush, E. T., Arundel, P., Bishop, N., Dahir, K., Fraser, W., *et al.* Monitoring guidance for patients with hypophosphatasia treated with asfotase alfa. Mol Genet Metab. 2017;122(1-2):4-17. doi: 10.1016/j.ymgme.2017.07.010.

Kramer, K., Chavez, M. B., Tran, A. T., Farah, F., Tan, M. H., Kolli, T. N*., et al.* Dental defects in the primary dentition associated with hypophosphatasia from biallelic ALPL mutations. Bone. 2021;143:115732. doi: 10.1016/j.bone.2020.115732.

Kühnisch, J., Heinrich-Weltzien, R., & Schäfer, E. Endodontie im Milchgebiss. Wissenschaftliche Mitteilung der DGK und der DGZ. Endodontie. 2011;20(2011):167-171.

Linglart, A., & Biosse-Duplan, M. Hypophosphatasia. Curr Osteoporos Rep. 2016;14(3):95-105. doi: 10.1007/s11914-016-0309-0.

Lynch, C. D., Ziada, H. M., Buckley, L. A., O'Sullivan, V. R., Aherne, T., & Aherne, S. Prosthodontic rehabilitation of hypophosphatasia using dental implants: a review of the literature and two case reports. J Oral Rehabil. 2009;36:462-468. doi: 10.1111/j.1365-2842.2009.01948.x.

McKee, M. D., Nakano, Y., Masica, D. L., Gray, J. J., Lemire, I., Heft, R*., et al.* Enzyme replacement therapy prevents dental defects in a model of hypophosphatasia. J Dent Res. 2011;90(4):470-476. doi: 10.1177/0022034510393517.

Michigami, T., Ohata, Y., Fujiwara, M., Mochizuki, H., Adachi, M., Kitaoka, T*., et al.* Clinical practice guidelines for hypophosphatasia. Clin Pediatr Endocrinol. 2020;29(1):9-24. doi: 10.1297/cpe.29.9.

Millán, J. L. The role of phosphatases in the initiation of skeletal mineralization. Calcif Tissue Int. 2013;93(4):299-306. doi: 10.1007/s00223-012-9672-8.

Mornet, E. Hypophosphatasia. Orphanet journal of rare diseases. 2007;2:40. doi: 10.1186/1750-1172-2-40.

Mornet, E. Hypophosphatasia. Metabolism. 2018;82:142-155. doi: 10.1016/j.metabol.2017.08.013.

Mornet, E., Taillandier, A., Domingues, C., Dufour, A., Benaloun, E., Lavaud, N*., et al.* Hypophosphatasia: a genetic-based nosology and new insights in genotype-phenotype correlation. Eur J Hum Genet. 2021;29(2):289-299. doi: 10.1038/s41431-020-00732-6

Nunes, M. Hypophosphatasia. In: A. H. Adam MP, Pagon RA, et al., editors. GeneReviews® [Internet]Auflage, Seattle (WA): University of Washington, Seattle 1993-2022, 2007 Nov 20 (Updated 2022 Apr 7).

Okawa, R., Kokomoto, K., & Nakano, K. Dental effects of enzyme replacement therapy in case of childhood-type hypophosphatasia. BMC Oral Health. 2021;21:323. doi: 10.1186/s12903-021-01673-2.

Okawa, R., Kokomoto, K., Yamamura-Miyazaki, N., Michigami, T., & Nakano, K. Oral findings in patient with lethal hypophosphatasia treated with enzyme replacement therapy. Pediatr Dent J. 2017;27(3):153-156. doi: 10.1016/j.pdj.2017.04.002.

Okawa, R., Matayoshi, S., Kariya, R., Ogaya, Y., Nomura, R., & Nakano, K. Effects of enzyme replacement therapy for primary teeth in a patient with infantile hypophosphatasia. J Clin Pediatr Dent. 2020;44:348-351. doi: 10.17796/1053-4625-44.5.9.

Okawa, R., Miura, J., Kokomoto, K., Kubota, T., Kitaoka, T., Ozono, K*., et al.* Early exfoliation of permanent tooth in patient with hypophosphatasia. Pediatr Dent J. 2017;27(3):173-178. doi: 10.1016/j.pdj.2017.08.005.

Okawa, R., Miura, J., Kokomoto, K., & Nakano, K. Evaluation of avulsed primary incisor in 3-year-old girl with hypophosphatasia who received enzyme replacement therapy. Pediatr Dent J. 2018;28(3):136-140. doi: 10.1016/j.pdj.2018.07.001.

Okawa, R., & Nakano, K. Dental manifestation and management of hypophosphatasia. Jpn Dent Sci Rev. 2022;58:208-216. doi: 10.1016/j.jdsr.2022.06.002.

Rathbun, J. Hypophosphatasia; a new developmental anomaly. Am J Dis Child. (1911) 1948;75(6):822-831. doi: 10.1001/archpedi.1948.02030020840003.

Reibel, A., Manière, M. C., Clauss, F., Droz, D., Alembik, Y., Mornet, E*., et al.* Orodental phenotype and genotype findings in all subtypes of hypophosphatasia. Orphanet J Rare Dis. 2009;4:6. doi: 10.1186/1750-1172-4-6.

S2k-Leitlinie Muskuloskelettale Schmerzen bei Kindern und Jugendlichen – Ein Algorithmus zur differenzialdiagnostischen Abklärung eines häufigen Leitsymptoms in der Kinder- und Jugendmedizin, 2020, AWMF Registernummer: 027-073, https://register.awmf.org/de/leitlinien/detail/027-073 (Zugriff am 08.05.2024).

S3-Leitlinie Die Behandlung von Parodontitis - Stadium IV, 2024, AWMF Registernummer: 083-056 (Neuanmedlung), https://register.awmf.org/de/leitlinien/detail/083-056#anmeldung (Zugriff am 06.05.2024).

S3-Leitlinie Die Behandlung von Parodontitis Stadium I bis III - Die deutsche Implementierung der S3-Leitlinie „Treatment of Stage I–III Periodontitis“ der European Federation of Periodontology (EFP), 2020, AWMF Registernummer: 083-043, https://register.awmf.org/de/leitlinien/detail/083-043 (Zugriff am 06.05.2024).

Sarwary, N., & Schilke, R. Hypophosphatsie im Kindesalter. Dtsch Zahnärztl Z. 2004;59:671-679.

Schilke, R., & Schlagenhauf, U. Odontohypophosphatasie. Thieme-Refresher Zahnheilkunde 2018; 10:1-16. doi 10.1055/s-0043-124616.

Schmidt, T., Amling, M., & Barvencik, F. Hypophosphatasie - Was ist gesichert in der Therapie? Internist (Berl). 2016;57(12):1145-1154. doi: 10.1007/s00108-016-0147-2.

Schmidt, T., Schmidt, C., Amling, M., Kramer, J., & Barvencik, F. Prevalence of low alkaline phosphatase activity in laboratory assessment: Is hypophosphatasia an underdiagnosed disease? Orphanet J Rare Dis. 2021;16(1):452. doi: 10.1186/s13023-021-02084-w.

Schroth, R. J., Long, C., Lee, V. H. K., Alai-Towfigh, H., & Rockman-Greenberg, C. Dental outcomes for children receiving asfotase alfa for hypophosphatasia. Bone. 2021;152:116089. doi: 10.1016/j.bone.2021.116089.

Seefried, L. Klinik und Diagnostik – Erwachsene. In: H. C. Jakob F, Girschick H, Seefried L (Hrsg.). Diagnostik und Management der Hypophosphatasie. 2. Auflage, UNI-MED, Bremen, 2021. ISBN 978-3-8374-2411-9.

Suvarna, G. S., Nadiger, R. K., Guttal, S. S., & Shetty, O. Prosthetic rehabilitation of hypophosphatasia with precision attachment retained unconventional partial denture: a case report. J Clin Diagn Res. 2014;8:ZD08-10. doi: 10.7860/JCDR/2014/9446.5250.

Wang, Z. Y., Zhang, K., Zheng, G. S., Qiao, W., & Su, Y. X. Current concepts in odontohypophosphatasia form of hypophosphatasia and report of two cases. BMC Oral Health. 2016;16(1):70. doi: 10.1186/s12903-016-0266-0.

Wei, K. W., Xuan, K., Liu, Y. L., Fang, J., Ji, K., Wang, X.*, et al.* Clinical, pathological and genetic evaluations of Chinese patients with autosomal-dominant hypophosphatasia. Arch Oral Biol. 2010;55(12):1017-1023. doi: 10.1016/j.archoralbio.2010.08.003.

Weider, M., Schlagenhauf, U., & Seefried, L. Oral health status of adult hypophosphatasia patients: A cross-sectional study. J Clin Periodontol. 2022;49(12):1253-1261. doi: 10.1111/jcpe.13718.

Whitehead, M. The concepts and principles of equity and health. Int J Health Serv. 1992;22(3):429-445. doi: 10.2190/986l-lhq6-2vte-yrrn.

Winter, J., Klaus, G., Stachniss, V., Schwarzbach, H., & Pieper, K. Hypophosphatasie – ein Fallbericht. Oralprophylaxe & Kinderzahnheilkunde. 2018;40:30-35. doi: 0.3238/OPKZH.2018.0030-0035.

Yadav, M. C., de Oliveira, R. C., Foster, B. L., Fong, H., Cory, E., Narisawa, S.*, et al.* Enzyme replacement prevents enamel defects in hypophosphatasia mice. J Bone Miner Res. 2012;27(8):1722-1734. doi: 10.1002/jbmr.1619.

Yang, Y., Liu, Z., Wei, L., Taylor, T. D., & Xiao, H. Prosthodontic rehabilitation of a patient with hypophosphatasia using dental implants: a case report with seven years follow-up. J Prosthodont. 2021;30:742-746. doi: 10.1111/jopr.13419.

9 Oligodontie und Ektodermale Dysplasie

9.1 Definition

Unter einer Oligodontie wird eine Zahnunterzahl von mindestens sechs Zahnanlagen verstanden [Brook 1974]. Das Fehlen aller Zahnanlagen wird als Anodontie bezeichnet [Schalk-van der Weide Y 1992]. Oligodontien können ohne oder mit syndromaler Assoziation auftreten (Tabelle 128, Tabelle 129).

9.1.1 Non-syndromale/isolierte Oligodontie

Eine Oligodontie kann ohne syndomale Grunderkrankung auftreten. Daher wird sie als non-syndomale bzw. isolierte Oligodontie bezeichnet.

Tabelle 128 Kurzcharakteristik der non-syndromalen Oligodontie.

Non-syndromale Oligodontie
>6 fehlende Zahnanlagen
ICD-10-GM-2020 K00.0 Anodontie, Inkl.: Hypodontie, Oligodontie
ICD-11 LA30.2 Oligodontie
Orphanet-Nr.: 99798 https://www.orpha.net/consor/cgi-bin/OC_Exp.php?lng=DE&Expert=99798

9.1.2 Ektodermale Dysplasie

Die Ektodermale Dysplasie (ED) beschreibt eine stetig wachsende heterogene Gruppe von 49 [Peschel et al. 2022] seltenen Hauterkrankungen mit bekannter Genetik, welche die Entwicklung von Geweben aus dem Ektoderm – u. a. Nägel (Onchyodysplasie), Schweißdrüsen (Hypo-/Anhidrose), Haare (Hypotrichose) und Zähne (Oligo-/Anodontie) – in unterschiedlicher Ausprägung betreffen [Wright et al. 2019]. Ebenso können Speichel-, Talg-, Brustdrüsen und Wimperndrüsen mit betroffen sein. Nicht bei allen Formen der Ektodermalen Dysplasien kommen diese Leitsymptome gleichermaßen vor. Im zahnärztlichen Versorgungskontext sind insbesondere die Erkrankungsformen der ED relevant, die mit einer ausgeprägten Oligodontie assoziiert sind.

Tabelle 129 Kurzcharakteristik der Ektodermalen Dysplasie.

Ektodermale Dysplasie
> 120 erbliche Erkrankungen mit Entwicklungsstörungen ektodermaler Gewebe
ICD-10-GM-2020 Q82.4 Ektodermale Dysplasie (anhidrotisch) Q82.8 Sonstige näher bezeichnete angeborene Fehlbildungen der Haut
ICD-11 LD27.0 Ectodermal dysplasia syndromes
Orphanet-Nr.: 79373 https://www.orpha.net/consor/cgi-bin/OC_Exp.php?lng=DE&Expert=79373https://www.orpha.net/consor/cgi-bin/OC_Exp.php?lng=DE&Expert=49042

9.2 Genetik und Pathophysiologie

Die Zahnentwicklung ist genetisch determiniert und findet ab der 7. Fetalwoche statt. Die Zähne entwickeln sich aus dem Epithel der Mundoberfläche (Ektoderm) und dem darunterliegenden Mesenchym (Mesoderm). Wichtigster Mechanismus zur Regulierung dieses Entwicklungsprozesses ist die Kommunikation zwischen Epithel- und Mesenchymgewebe. Diese Interaktionen werden durch Signalmoleküle vermittelt, die von verschiedenen Genen exprimiert werden. Mutationen in den für die Odontogenese relevanten Genen führen zur Störung der Signalkommunikation zwischen Ekto- und Mesoderm, was zu unterschiedlichen Lokalisationen (Frontzahn-, Seitenzahngebiet) und Ausprägungen von Zahnnichtanlagen (einzelne Nichtanlagen, Oligodontie, Anodontie) führt.

9.2.1 Non-syndromale/isolierte Oligodontie

Neben der ED sind weitere, non-syndormale Oligodontie-Formen bekannt (MIM #106600, #150400, #313500, #604625, #610926, #616724, #617073). Meist fehlen Prämolaren oder seitlichen Schneidezähne des Oberkiefers; selten sind die zweiten Molaren, Eckzähne und mittleren maxillären Inzisiven aplastisch. Es ist genetisch determiniert, welche Zähne fehlen. Auffällig ist dabei die Expressionsvariabilität, die zu einer veränderten Regulierung der Gebissanlage und Zahnentwicklung führt. Ausschlaggebend sind hierbei Mutationen der divergenten Homeobox-Gene (MSX1 und PAX9), die für Transkriptionsfaktoren kodieren.

9.2.2 Ektodermale Dypslasie

Beim syndom-assoziierten Vorkommen der Oligodontie wurden drei größere von Mutationen betroffene Gengruppen identifiziert. Zum einen die EDA-Gene (EDA, EDAR, EDARADD), die vor allem bei hypo- und anhidrotischen Formen der ED beteiligt sind, die TP63-assoziierten Formen und Wnt10a-assoziierte Ausprägungen mit relevanter orofaziale Mitbeteiligung. Sie werden im ICD-10-GM-2020 mit der Nummer Q82.4 geführt und in der OMIM-Datenbank wie folgt weiter differenziert: Hypo- oder anhidrotischen Formen (u. a. MIM #305100), TP63-assoziierte Formen (u. a. MIM #129400, #604292, #106260, #103285, #603543) und Wnt10a-assoziierte Odonto-Onycho-Dermal Dysplasia (MIM #257980).

9.3 Klinisches Erscheinungsbild (Genotyp/Phänotyp)

Während bei non-syndromalen Formen der Oligodontie kaum weitere extraorale Begleitsymptome auftreten, ist das klinische Erscheinungsbild (Phänotyp) der ED vielfältig und komplex. Dabei sind die Leitsymptome, wie Hypo-/Atrichose (verminderter Haarwuchs), Hypo-/Anhidrose (verminderte Schweißdrüsen und Schwitzen/Wärmeregulation), Oligo-/Anodontie (fehlende oder verminderte Zahnzahl) sowie Onchyodysplasie (Nagelveränderung) je nach genetischem Hintergrund (Genotyp) unterschiedlich ausgeprägt (Tabelle 130).

9.3.1 Extraorale Symptomatik

Typische Gesichtsmerkmale der *Hypohidrotische Ektodermale Dysplasie (HED)* sind eine vorgewölbte Stirn mit Sattelnase, schütteres, meist gering pigmentiertes Deckhaar, dünne Augenbrauen und Wimpern, sowie einer verringerten Höhe des unteren Gesichtsdrittels. Die Haut ist meist dünn und trocken und neigt zu Ekzemen und kann unter den Augen zu Falten und eine charakteristische periorbitale Hyperpigmentierung aufweisen. Insbesondere bei der HED können potenziell lebensbedrohliche Hyperthermie-Episoden auftreten. Die Augen und Nasenschleimhäute sind meist trocken. Während bei der AD- und AR-Form Geschlechter in gleicher Weise betroffen sind, ist die Ausprägung bei der XLHED beim männlichen Geschlecht klinisch deutlich ausgeprägter als die der Überträgerinnen, wobei auch diese Symptome einer hypohidrotischen Ektodermalen Dysplasie, aufweisen können.

Namensgebend für die *Ektrodaktylie - ektodermale Dysplasie - Lippen-Kiefer-Gaumen-Spalte (EEC)* - Form sind die vorliegenden Syndaktylien (Hände/Füße) sowie Lippenspalte mit oder ohne Gaumenspalte. Typische Merkmale der Ektodermalen Dysplasie stellen eine trockene, fragile Haut sowie feine Haare und spärlicher Augenbrauenwuchs dar. Ebenso können Nageldysplasien sowie eine Hypoplasie der exokrinen Drüsen vorliegen. Schwerhörigkeit sowie Augensymptome mit u. a. Defekt des Tränenganges und Lichtüberempfindlichkeit und weiteren Symptomen können vorliegen.

Beim *Ankyloblepharon- ektodermale Defekte- Lippen-Kiefer-Gaumenspalte- Syndrom (AEC)* stehen neben dem Vorliegen einer Spalte insbesondere Hauterosionen der Kopfhaut als Leitsymptom, die in Folge zu einer Alopezie führen können im Vordergrund. Das eigentliche Haar ist fein, drahtig und nicht biegsam. Nageldysplasien sowie palmoplantare Keratosen sind möglich. Ebenso wie beim EEC-Syndrom können Syndaktilien sowie Veränderungen im Bereich der Augen und des Hörens vorliegen.

Wnt10a-assoziierte Formen *(OODD)* weisen generell weniger ausgeprägte extraorale Symptome auf, können jedoch palmoplantare Keratosen oder Hypotrichosen und Nageldysplasien zeigen.

Fotomaterial zu den unterschiedlichen extraoralen Erscheinungsformen kann eingesehen werden unter: www.nfed.org; www.ektodermale-dysplasie.de

Tabelle 130 Übersicht von Genotyp mit phänotypischen Merkmalen für Oligodontie-assoziierte Formen der ektodermalen Dysplasie sowie non-syndromalen Oligodontien nach de La Dure-Molla *et al.* 2019 und Peschel *et al.* 2022.

	ICD-10-GM-2023	MIM Nummer	Orphanet	Gen-lokalisation	Gen	ICD-11	Orale Merkmale	Sonstige Merkmale
EKTODERMALE DYSPLASIEN								
Hypohidrotische/Anhydrotische Ektodermale Dysplasien								
X-chromosomale HED Christ-Siemens-Tourraine-Syndrom	Q82.4	#305100	99798	Xq13.1	EDA	LD27.02	• Oligodontie/Anodontie • Unterkiefer > Oberkiefer • Hypoplasie Kieferknochen	• Hypohidrose • Hypotrichose • Onchyodysplasie
Autosomal dominante ED 10 A und B	Q82.4	#129490	1810	2q13	EDAR	LD27.02	• Oligodontie beider Dentitionen	• Hypohidrose • Hypotrichose • Onchyodysplasie
Autosomal rezessive ED10 A und B	Q82.4	#224900	238468	2q13	EDAR	LD27.02	• Oligodontie beider Dentitionen	• Hypohidrose • Hypotrichose • Onchyodysplasie
Autosomal dominante ED 11 A und B	Q82.4	#614940	-	1q42.3-q43	EDARADD	LD27.02	• Olidodontie beider Dentitionen	• Hypohidrose • Hypotrichose
Autosomal rezessive ED 11 A und B	Q82.4	#614941	-	1q42.3-q43	EDARADD	LD27.02	• Oligodontie beider Dentitionen	• Hypohidrose • Hypotrichose
Tp63-assoziierte Formen								
AEC (Ankyloblepharon-Ectodermal- Clefting) Hay-Wells Syndrom Rapp-Hodgkin Syndrom	Q82.4	#106260 (Hay-Wells) #129400 (Rapp-Hodgkin)	1071 3022	3q28 3q28	TP63	LD27.0Y	• Oligodontie beider Dentitionen • Strukturstörungen der Zahnhartsubstanz • Lippen- Kiefer- Gaumenspalte	• Ankyloblepharon • Hypotrichose • Hypohidrose • Onchyodysplasie • Aplasie der Tränengänge • Kopfhautläsion/Alopezie • Hypospadie • Ektrodaktylie/Syndaktilie
EEC (Ectrodactily-Ectodermal-Clefting) EEC 1 EEC 3	Q82.4	#129900 (EEC 1) #604292 (EEC 3)	1896	7q11.2-q21.3 3q28	TP63	LD27.0Y	• Hypo/Oligodontie • Mikrodontie • Lippen-Kiefer- Gaumenspalte • Störung der Zahnhartsubstanz	• Ektrodaktylie/Syndaktilie • Aplasie der Tränengänge • Lichtempfindlichkeit • Hypotrichose • Schwerhörigkeit • Fehlbildungen Urogenitaltrakt • exokrine/endokrine Drüsen
ADULT	Q87.2	#103285	978	3q28	TP63	LD27.0Y	• Oligodontie	• Ektrodaktylie • Nageldysplasie

(Acro-Dermato-Ungual-Lacrimal-Dental)								• Hypotrichose • Obstruktion der Tränengänge • Konjunktivitis & Blepharitis • Hypo-/Aplasie Brust • Hyperpigmentierung
LMS (Limb-Mammary-Syndrom)	Q82.4	#603543	69085	3q27	TP63	LD27.0Y	• Oligodontie • Gaumenspalte	• Hypotrichose • Hypohidrose • Onchyodysplasie • Hypo- /Aplasie Brust • Tränengangatresie/-aplasie
Ektodermale Dysplasie 12	Q82.4	# 617337	-	1p36.11	KDF1	LD27.0Y	• Oligodontie	• Hypohidrose • Keratosis pilaris
Wnt10A-assoziierte Formen								
OODD (Odonto-onycho-dermal dysplasia)	Q82.4	#257980	2721	2q35	Wnt10A	LD27.0Y	• Persistenz erste Denititon • Nichtanlage aller Bleibenden • Taurodontismus • Mikrodontie (1. Dentition)	• Palmoplantare Keratose • Hypotrichose • Hypohidrose • Onchyodysplasie
Schöpf-Schulz-Passarge-Syndrom	Q82.8	#224750	50944	2q35	Wnt10A	LD27.0Y	• Oligodontie	• Palmoplantare Keratose • Hypotrichose • Hypohidrose • Lidzysten
Ektodermale Dysplasie 13	Q82.8	#609898	-	22q12.1	KREMEN1	LD27.0Y	• Oligodontie	• Hypotrichose • Typische Gesichtsdysmorphie
Weitere Formen der Ektodermalen Dysplasie								
IP (Incontinetia pigmenti)	Q82.3	#308300	464	Xq28	IKBKG	LD27.00	• Oligodontie	• Kleinwuchs • Katarakt/ Mikrophtalmie • Brustaplasie • Onchyodysplasie • Hypohidrose • Hypotrichose
NON- SYNROMALE OLIGODONTIE								
	K00.0	#106600	99798	4p16.2	MSX1	LA30.2	• Oligodontie (*mit/ohne LKGS)	Nicht anwendbar
		#150400		2q35	Wnt10A			
		#604625		14q13.3	PAX9			
		#313500		Xq13.1	EDA			
		#610926		10q11.2-q21				
		#616724		12p13.2	LRP6			
		#617073		12q13.12	Wnt10B			

9.3.2 Orale und dentale Symptomatik

Durch das Vorliegen einer ausgeprägten Oligodontie kommt es zu einer verminderten Ästhetik und Funktion sowie zu einem tiefen Biss mit meist Protrusion des Unterkiefers und verkürztem unteren Gesichtsdrittel. Durch die fehlende Dentition können sowohl die Bisshebungsphasen der ersten als auch der zweiten Dentition betroffen sein.

Insbesondere sind die Formen der HED am Stärksten von einer Zahnunterzahl betroffen, häufig sind deutlich mehr als die Hälfte aller bleibenden Zähne nicht angelegt [Bergendal 2010; Abbildung 50]. Meist fehlen im Unterkiefer mehr Zähne als im Oberkiefer, die Zähne brechen zu irregulären Durchbruchszeiten durch und können eine mikrodonte (Molaren) oder konische (Inzisivi) Form aufweisen. Zahnverlagerungen, insbesondere der Eckzähne sind möglich. Durch das Fehlen der Unterkieferzähne kann es zu einer Wachstumshemmung des Oberkiefers kommen, häufig ist die Bisslage progen. Insgesamt weisen zahnlose Kieferabschnitte eine Hypoplasie des Kieferknochens mit spitzen, schmalen Kieferkämmen auf, die lediglich wenig befestigte Gingiva aufweisen (Abbildung 50). Die Schleimhäute können durch einen verminderten Speichelfluss besonders fragil sein (Abbildung 50).

Besondere Versorgungsbedarfe ergeben sich für Formen der ED, die neben einer ausgeprägten Zahnminderzahl, veränderter Zahnform aber auch einer zusätzlichen Störung der Zahnhartsubstanz und/oder begleitenden Lippen- Kiefer- Gaumenspalte einhergehen (EEC/AEC, Abbildung 51). Insbesondere sind Wnt10a-assoziierte Formen durch eine Mikrodontie des (meist vollständigen) Milchgebisses mit einer vollständigen Aplasie aller bleibenden Zähne gekennzeichnet, hier ist insbesondere die starke Abnutzung der Milchzähne im späteren Milchgebiss sowie die fehlende Bisshebung therapeutisch relevant (Abbildung 52).

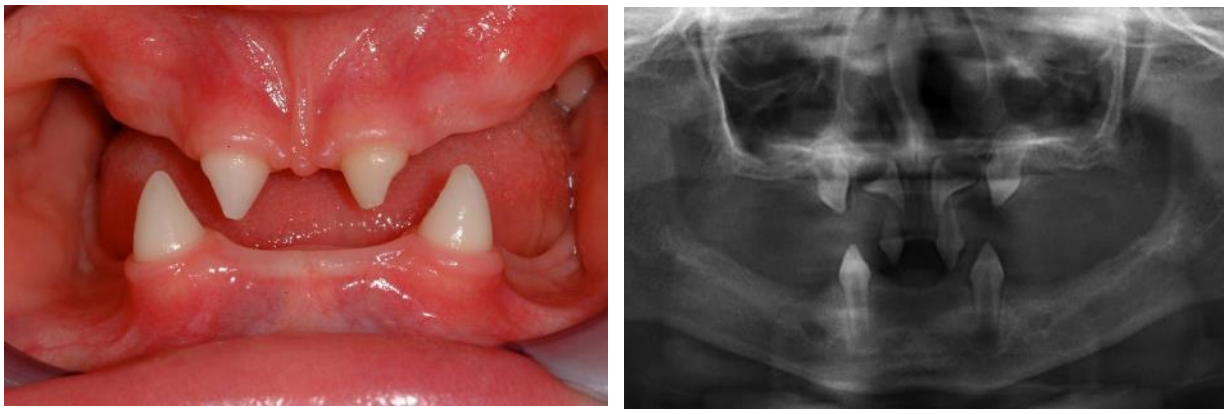

Abbildung 50 Klinisches (a) und röntgenologisches Bild (b) eines 5-jährigen Kindes mit *XLHED*.

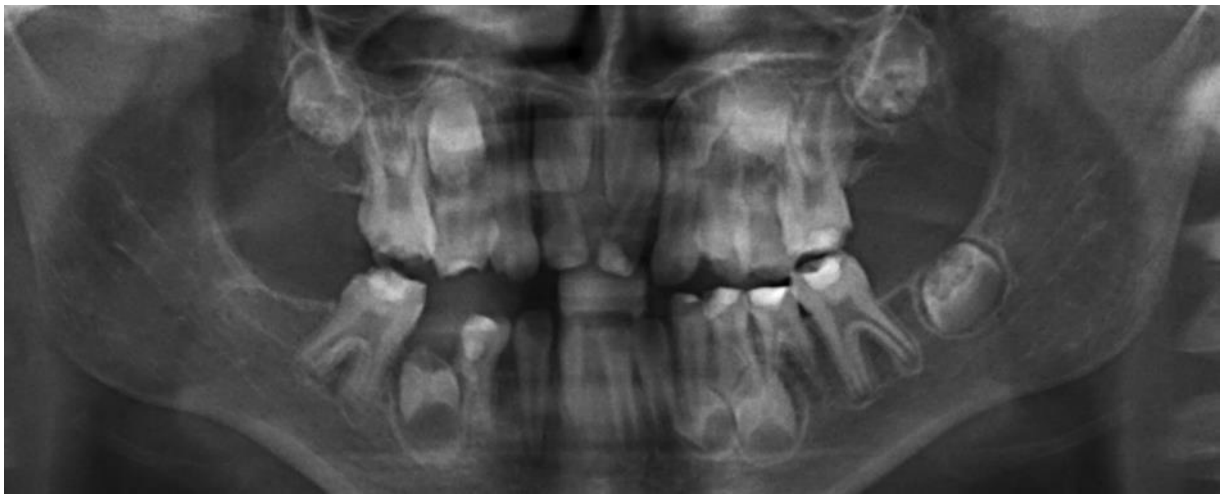

Abbildung 51 Kombination aus Zahnnichtanlagen, Gaumenspalte und Hartsubstanzbildungsstörungen in der ersten und zweiten Dentition bei einer TP63-assoziierten Ektodermalen Dysplasie.

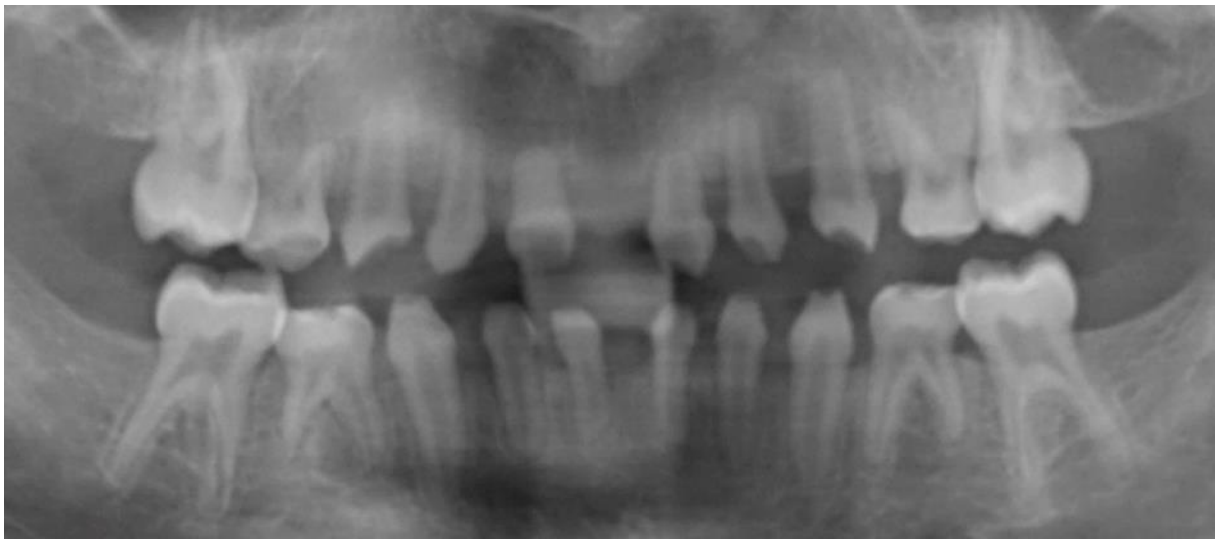

Abbildung 52 Nichtanlagen aller bleibenden Zähne bei vorliegender Wnt10a-assoziierten Oligodontie.

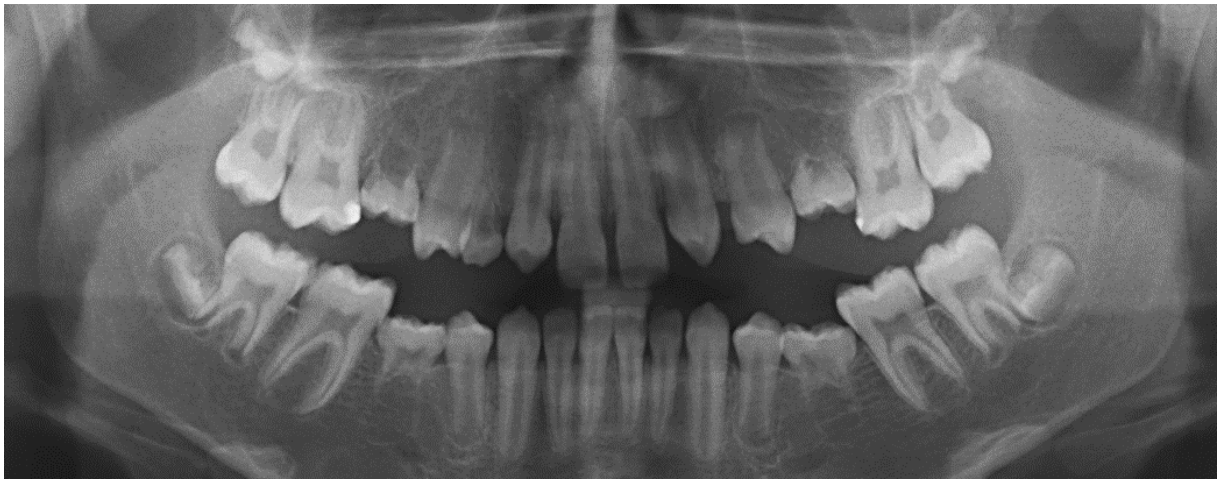

Abbildung 53 Orthopantommogram bei Oligodontie mit Nichtanlage aller zweiten Prämolaren und der beiden oberen, seitlichen Schneidezähne.

Tabelle 131 Übersicht dokumentierter Symptome bzw. Befunde, welche für Betroffene mit einer Oligodontie in den inkludierten Fallberichten (N=162) und Fallserien (N=6) berichtet wurden. Anmerkung: Doppelnennungen sind möglich, da in einem Fallbericht mehrere Patienten aus unterschiedlichen Altersphasen dargestellt sein können.

Symptomhäufigkeit in Fallberichten	**Milchgebiss** (N=46)	**Wechselgebiss** (N=73)	**Jugendlich-bleibendes Gebiss** (N=62)	**Bleibendes Gebiss** (N=36)
Oligodontie	36	67	55	36
Zahnformanomalien	23	51	34	15
Zahnunterzahl	25	46	36	24
Funktionseinschränkung	29	42	35	28
Bisssenkung	16	29	26	16
Hypoplastischer Kieferknochen	14	29	26	20
Reduzierte Lebensqualität	22	27	24	24
Reduzierte Ästhetik	8	20	19	19
Anodontie	17	20	10	8
Kieferfehlstellung	8	16	15	8
Karies	3	15	11	7
Defizitäre Mundhygiene	2	11	5	8
Gingivitis	-	9	3	5
Zahnfehlstellung	4	8	7	3
Schmerz	1	5	1	3
Abweichung Zahndurchbruch	2	5	4	1
Hyposalivation	5	4	2	4
Abnutzung (tooth wear)	-	4	7	5
LKG-Spalte	2	4	1	-
Verlagerte Zähne	2	4	2	2
Taurodontismus	1	3	3	-
Zahnverlust	1	3	3	1
Zahnlockerung	-	3	1	-
Impaktierte Zähne	-	3	1	1
Abszess/Fistel/apikale Parodontitis	-	2	1	-
Wurzel-Anomalie	-	2	-	-
Hypersensibilität	-	1	-	-
Zahnüberzahl	-	1	1	-
Pulpa-Anomalie	-	1	-	-
Parodontitis/Furkationsbefall	-	1	1	2
Pulpaobliteration	-	-	-	-
Resorption	-	-	1	1
TMD	-	-	-	-
Parodontitis/CAL/ST	-	-	1	-
Parodontitis/BOP	-	-	-	-
Parodontitis/RAL	-	-	-	-

Neben der vorangegangenen empirischen Beschreibung der klinischen Symptome und Befunde wurden im Rahmen der Literaturrecherche und -sichtung relevante zahnärztliche Symptome anhand der inkludierten Fallberichte (Studientyp: Fallberichte, N=162, Fallserien, N=6) systematisch dokumentiert. Tabelle 131 stellt dazu einen Überblick bereit, welche die Symptome in den jeweiligen Phasen der Gebissentwicklung bzw. den Altersgruppen der Häufigkeit nach listet.

Als altersübergreifende Leitsymptome der Oligodontie gelten

- Zahnminderzahl von ≥ 6 bleibenden Zahnanlagen
- Zapfenförmige Zahnanlagen
- Mikrodontie
- Bissenkung
- Hypoplasie des Kieferknochens
- Eingeschränkte Funktion und Ästhetik

welche generalisiert in der primären und bleibenden Dentition auftreten können.

Im Rahmen einer Ektodermalen Dysplasie können je nach Erkrankungsbild folgende zusätzliche *orale* Begleitsymptome auftreten:

- Irreguläre Zahndurchbruchszeiten
- Zahnverlagerungen
- Hyposalivation mit fragilen Schleimhäuten
- Strukturstörungen der Zahnhartsubstanz
- Lippen-Kiefer-Gaumenspalten
- Anodontie einer oder beider Kiefer

Je nach Ausprägung der Oligodontie können die Behandlungsbedarfe in den unterschiedlichen Gebissphasen variieren. Nicht in allen Fällen muss bereits im Milchgebiss mit einer Therapie begonnen werden.

9.4 Epidemiologie

Die Häufigkeit der HED wird mit etwa 1:15.000 angegeben, wobei die XLHED mit einer Häufigkeit von etwa 1:50.000 bis 1:100.000 seltener auftritt. Weitere Formen der ED sind hingegen sehr viel seltener (<1:1.000.000). Die Prävalenz der non-syndromalen/isolierten Oligodontie wird zwischen 1/625 und 1/1.250 angeben.

9.5 Diagnostik

9.5.1 Oligodontie

Ein Verdacht auf Vorliegen einer Oligodontie wird zunächst im Rahmen der klinischen Untersuchung festgestellt und durch die Anfertigung einer röntgenologischen Bildgebung (Orthopantomogramm) bestätigt. Die Erstdiagnose wird daher typischerweise im Kindesalter, spätestens jedoch im Jugendalter gestellt. Bei Verdacht des Vorliegens einer möglichen syndromalen Assoziation (seltene Erkrankung), insbesondere auch einer Form der Ektodermalen Dyspalsie (ED) (siehe Tabelle 130), sollte eine Beratung im Rahmen einer

humangenetischen Sprechstunde empfohlen werden, um die klinische Diagnose durch eine genetische Untersuchung zu sichern.

9.5.1.1 Altersgruppe 3-6 Jahre

Bei ausgeprägter Oligodontie beider Dentitionen sowie möglicher zusätzlicher Symptome (Ektodermale Dysplasie) wird diese Diagnose bereits im Milchgebiss gestellt. Dabei gelten insbesondere ein verspäteter und nur vereinzelter Zahndurchbruch (verminderte Zahnanzahl) als klinische Indikatoren. Gegebenenfalls wird auch eine veränderte Zahnform (Mikrodontie) beobachtet. Zahn(anlagen)lose Abschnitte des Kiefers zeigen dabei einen hypoplastischen Kieferknochen mit spitzen und schmalen Kieferkämmen. Die bewegliche Gingiva setzt in diesen Bereichen bereits fast am Kieferkamm an. Häufig wird die Verdachtsdiagnose bereits in sehr jungem Alter, etwa ab dem Alter von einem Jahr gestellt.

Als ergänzende Röntgendiagnostik wird in der Regel ein Orthopantomogramm herangezogen. Dieses wird meist in Zusammenhang mit der ersten prothetischen Planung im Milchgebiss, etwa ab dem späteren Kindergartenalter erstellt, um Mehrfachaufnahmen zu vermeiden und eine Planungsgenauigkeit hinsichtlich durchbrechender Zähne zu erhalten. Dabei ist zu bedenken, dass erst ab dem Alter von sechs bis acht Jahren auch die Krypten der 2. Molaren sichtbar sind.

9.5.1.2 Kinder und Jugendliche

Sind primär die Zahnanlagen der zweiten Dentition fehlend, so wird eine Verdachtsdiagnose häufig erst ab Beginn des Zahnwechsels formuliert. Ein verzögerter Zahndurchbruch, Persistenz von Milchzähnen, Zapfenzähne, Hypotrophie des Alveolarknochens und Diastemata sind klinische Symptome, die auf das Vorliegen einer Oligodontie hinweisen können. Insbesondere der ausbleibende Durchbruch der seitlichen oberen Schneidezähne führt ab dem Alter von etwa acht bis neun Jahren zu einer indizierten Röntgendiagnostik. Dabei sollten Einzelzahnbilder bei begründetem Verdacht von Zahnnichtanlagen durch ein Orthopantomogramm ergänzt werden.

9.5.1.3 Erwachsene

Aufgrund der ausgeprägten Symptomatik ist zu diesem Zeitpunkt meist eine Diagnose gestellt.

9.5.2 Ektodermale Dysplasie

Der Zeitpunkt der Diagnosestellung einer Ektodermalen Dysplasie ist häufig durch die Ausprägung klinischer Symptome geprägt. Bereits intrauterin ist mit einer Ultraschalluntersuchung eine Darstellung der Zahnanlagen, bzw. das Vorliegen von Lippen-Kiefer-Gaumenspalten im dritten Trimenon meist darstellbar [Loozen et al. 2015; Hammersen et al. 2019].

9.5.2.1 Hypohidrotische Ektodermale Dysplasie (HED)

Eine Verdachtsdiagnose im Neugeborenenalter wird meist aufgrund physiognomischer und dermaler Besonderheiten, meist trockene und fragile Haut, gestellt. Ist die Diagnose noch nicht bekannt, so fallen Säuglinge und Kleinkinder insbesondere bei Vorliegen einer ausgeprägten Hypohidrose durch Hyperthermie-Episoden bei Anstrengung, engem Körperkontakt oder hohen Außentemperaturen auf. Fehlende Schweißdrüsen werden durch eine Hautbiopsie oder nicht-invasiv durch konfokale Mikroskopie oder Graphitabdrücke ("Schweißtest") der Füße oder Hände nachgewiesen. Die Funktionsfähigkeit der Drüsen kann durch die Quantifizierung der Pilokarpin-induzierten Schweißproduktion untersucht werden. Dünnes, spärliches Deckhaar wie das Fehlen der Augenbrauen aber auch der verzögerte oder ausbleibende

Zahndurchbruch ab dem Alter von acht bis zehn Monaten sind ergänzende Begleitsymptome, die eine Diagnose erhärten können. Die definitive Diagnose erfolgt anhand einer genetischen Untersuchung. Als Differentialdiagnosen sind andere Formen der Ektodermalen Dysplasie wie die odonto-onycho-dermale Dysplasie (OODD) aber auch bestimmte Formen der Ichthyose möglich.

9.5.2.2 Ectrodactyly-Ectodermal dysplasia-Cleft lip/palate-(EEC) Syndrom

Leitsymptome des EEC-Syndroms sind Ektrodaktylie und Syndaktylie der Hände und Füße, Lippenspalte mit oder ohne Gaumenspalte und Anomalien verschiedener ektodermaler Strukturen einschließlich der Haut (hypopigmentierte trockene Haut, Hyperkeratose, Hautatrophie), der Haare (feine und spärliche Haare und Augenbrauen), der Zähne (kleine, fehlende oder dysplastische Zähne), der Nägel (Nageldystrophie) und der exokrinen Drüsen (verminderte oder fehlende Sekretion der Schweiß-, Talg- und Speicheldrüsen). Bereits vor oder zum Zeitpunkt der Geburt führen diese zu einer klinischen Diagnosestellung in Kombination mit einer Röntgenuntersuchung der Gliedmaßen und des Kiefers sowie, in Abhängigkeit von den assoziierten Fehlbildungen, die Ultraschalluntersuchung der Nieren und die Hautbiopsie. Durch genetische Untersuchung kann die Diagnose gesichert werden.

9.5.2.3 Anyloblepharon Ectrodactily Clefting (AEC) Syndrom

Eine geschlossene Lidspalte, Lippen/Gaumenspalte sowie das Vorliegen einer Ectrodactylie bei Geburt sind Leitsymptome, die eine Verdachtsdiagnose eines AEC-Syndroms nahelegen. Das AEC-Syndrom wird im Allgemeinen durch klinische Merkmale (insbesondere Kopfhaut-Erosionen) sowie durch die Lokalisation der TP63-Mutationen von allelischen Erkrankungen, wie dem ADULT, EEC oder Limb-Marmary-Syndrom unterschieden. Eine Licht- oder Rastermikroskopie der Haare in Kombination mit einem Gentest kann die Diagnose sichern.

Differentialdiagnose: Zu den Differentialdiagnosen gehören Epidermolysis bullosa simplex, Verhornungsstörungen, CHAND-Syndrom und die hypohidrotische ektodermale Dysplasie (HED).

9.5.2.4 Wnt10A-assoziierte Formen

Bei Personen mit einer *WNT10A*-assoziierten Mutation weisen Zahnanlagen der ersten Dentition auf, ggf. sogar vollständig, jedoch keine Anlagen der zweiten Dentition. Die Milchzähne sind dabei mikrodont. Eine Verdachtsdiagnose erfolgt daher häufig zunächst klinisch und röntgenologisch bei ausbleibendem Zahnwechsel, so dass meist erst in diesem Alter die Diagnose genetisch gesichert wird.

9.6 Medizinische Therapie der Oligodontie

9.6.1 Ektodermale Dysplasie

Eine ursächliche Therapie der Ektodermalen Dysplasie (ED) existiert nicht, jedoch stehen, je nach Komplexizität der Erkrankung, gute symptomatische multi- und interdisziplinäre Therapiemöglichkeiten zur Verfügung. Die folgenden Fachdisziplinen sind dafür primäre Ansprechpartner (Abbildung 54).

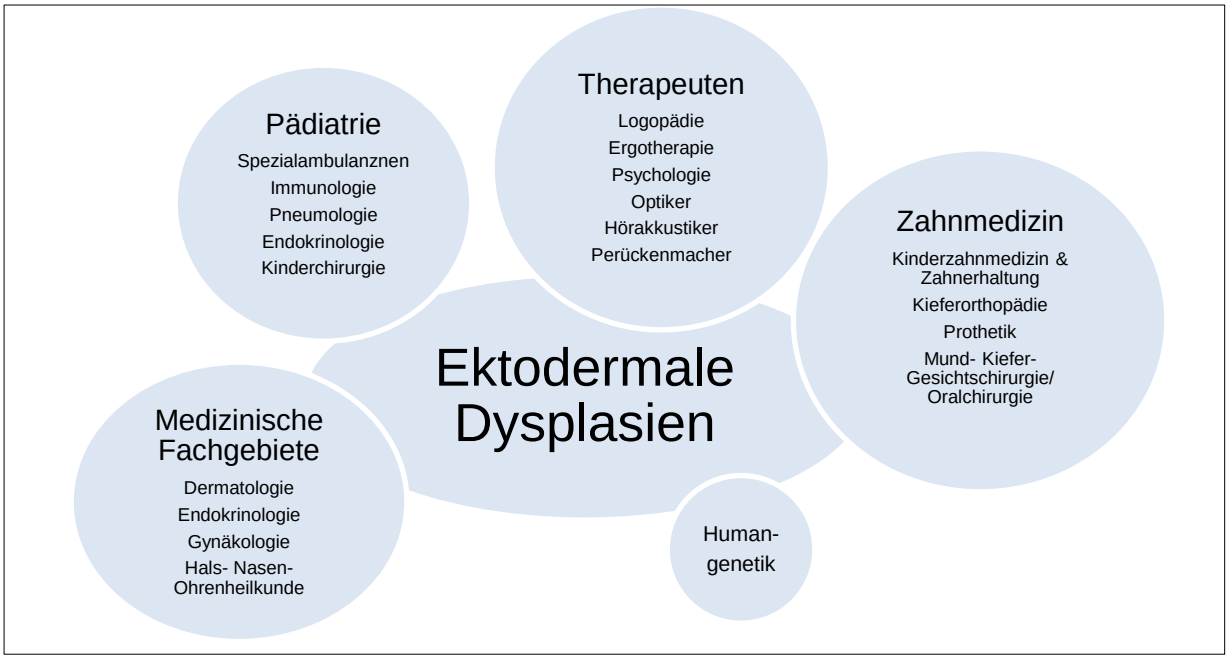

Abbildung 54 Die medizinische Versorgung von Patienten mit Ektodermaler Dysplasie erfolgt interprofessionell und interdisziplinär und umfasst ein Team unterschiedlichster medizinischer und therapeutischer Fachgebiete.

9.6.2 Non-syndromale Oligodontie

Eine ursächliche Therapie einer non-syndromalen Oligodontie ist bisher nicht möglich.

9.7 Zahnärztliche Therapie der Oligodontie

Das Hauptziel bei der zahnärztlichen Versorgung von Oligodontie-Betroffenen ist die bestmögliche Herstellung von Funktion und Ästhetik zu erreichen, welche gleichermaßen einer sozialen Stigmatisierung und negativen psychosozialen Entwicklung entgegenwirken. Dafür ist ein vor ausschauendes und langfristig angelegtes, interdisziplinäres und ggf. auch intersektorales Gesamtkonzept erforderlich. Dabei dient die Primärversorgung bei Kindern und Jugendlichen zur Sicherung der Funktion und letztendlich auch als Vorbereitung für eine defintive Versorgung nach Abschluss des Kieferwachstums.

In den ersten beiden Lebensjahrzehnten findet die Versorgung häufig mit herausnehmbarem Zahnersatz statt (Tabelle 133). Parallel dazu sind oftmals Zahnumformungen, kieferorthopädische Behandlungsmaßnahmen zur Positionierung von Zähnen im Vorfeld der definitiven prothetischen Versorgung erforderlich. Erst mit dem Ausgang des zweiten Lebensjahrzehnts kann die definitive prothetische Versorgung erfolgen. Diese schließt in der Regel (implantat)prothetische Versorgungsmaßnahmen inkl. Knochenaugmentation ein, um eine festsitzende oder herausnehmbare prothetische Versorgung zu ermöglichen.

Einzelne Formen der Ektodermalen Dysplasie können mit Immundefekten einhergehen, die bei der Planung und Therapie besondere allgemeinmedizinische Berücksichtigung finden (ggf. Rücksprache mit Fachärzten).

9.7.1 Schlüsselfrage zur zahnärztlichen Versorgung von Oligodontie-Betroffenen

Wie bereits im Methodenteil ausgeführt, folgt die Erstellung leitlinien-basierter Therapieempfehlungen der Beantwortung einer oder mehrerer Schlüsselfragen, welche im Rahmen der Auftaktkonferenz durch die gesamte Arbeitsgruppe diskutiert und konsentiert wurde. Die übergeordnete Schlüsselfrage wurde für die Oligodontie/Ektodermalen Dysplasie angepasst und soll im nachfolgenden Text altersgruppen-spezifisch formuliert werden.

„Welche zahnärztlichen Versorgungsformen sollen Bestandteil einer altersgerechten, indikationsgerechten und langfristig erfolgversprechenden Therapie von Betroffenen mit einer Oligodontie sein?“

Für die Altersgruppe der Kinder und Jugendlichen gibt die Tabelle 133 einen Überblick zu den dokumentierten Versorgungsformen für das Vorliegen einer Oligodontie. Insgesamt wurden für alle Altersgruppen 162 Fallberichte und sechs Fallserien recherchiert (Tabelle 132), davon 84 Fallberichte und fünf Fallserien mit Nachuntersuchungszeit.

Tabelle 132 Übersicht zu den inkludierten Fallberichten und -serien, welche zahnärztliche Versorgungen bei von Oligodontie Betroffenen dokumentierten.

Studientyp	Nachbeobachtung	Anzahl (N)
Fallberichte (N=162)	Ja	84
	Nein	78
Fallserien (N=6)	Ja	5
	Nein	1

Fallbericht – Darstellung von 1 bis 3 Betroffenen, Fallserie - Darstellung von >3 Betroffenen

Tabelle 133 Übersicht dokumentierter Versorgungsformen, welche für Betroffene mit einer isolierten oder syndrom-assoziierten Oligodontie in den inkludierten Fallberichten (N=162) und Fallserien (N=6) berichtet wurden. Anmerkung: Doppelnennungen sind möglich, da in einem Fallbericht mehrere Patienten aus unterschiedlichen Altersphasen dargestellt sein können.

Häufigkeit von Versorgungsformen in Fallberichten	**Milchgebiss** (N=46)	**Wechselgebiss** (N=73)	**Jugendlich-bleib. Gebiss** (N=62)	**Bleibendes Gebiss** (N=36)
Temporär herausnehmbarer Zahnersatz	40	56	21	9
Interimstherapie	14	26	10	7
Direkte Restauration	12	23	9	3
KFO einschließlich Chirurgie	7	21	25	14
Full-Mouth-Rehabilitation	9	20	19	16
Prävention	9	18	13	3
Komposit-Veneering	7	18	4	1
Implantat-getragener herausnehmbarer Zahnersatz	4	18	15	14
Interdisziplinäre Betreuung	8	16	17	13
Definitiv herausnehmbarer Zahnersatz	3	14	22	12
Extraktion	1	12	16	12
Bisshebung	7	12	15	6
Implantat-getragener festsitzender Zahnersatz	4	10	19	17
Indirekte Restauration	1	8	11	10
Konfektionierte Kronen	2	5	4	1
Reparatur	5	5	4	3
Endodontie	4	4	6	4
Knochenaugmentation	-	4	15	11
Allgemeinanästhesie/Sedierung	5	5	8	10
Fissurenversiegelung	1	3	-	-
Keine Versorgung	-	2	2	1
Digital hergestellter, festsitzender Zahnersatz	-	1	4	2
PAR/Nicht chirurgische Therapie	-	1	2	-
PAR/Chirurgische Therapie	-	1	2	1
Digital hergestellter, herausnehmb. Zahnersatz/Schiene	-	-	2	1
Veneers	-	-	-	-
PAR/Antibiotika-Therapie	-	-	-	1
Bleaching	-	-	-	-

9.8 Altersgruppenübergreifende Therapiekonzepte

9.8.1 Interdisziplinarität

Die Auswertung der eingeschlossenen Fallbeschreibungen zeigt, dass die Interdiszplinarität in allen Altersgruppen, insbesondere ab dem 6. Lebensjahr häufig beschrieben ist. Dabei sind alle Disziplinen der Zahnmedizin in die Therapie mit eingebunden (Abbildung 54, Tabelle 133). Dies ist kongruent mit den Empfehlungen früherer Arbeitsgruppen [Hobkirk et al. 2006; Klineberg et al. 2013a; Klineberg et al. 2013b]. Dabei kommt der den kindlichen Patienten versorgenden Zahnmedizin häufig die Rolle des Koordinators zu [Nunn et al. 2003].

9.8.2 Kooperationsfähigkeit

Die Versorgung ab dem Kleinkindalter mit Kinderprothesen ist fast immer aufgrund des umfangreichen Symptomenkomplexes aufwändig und erfolgt in mehreren Schritten. Aufgrund der sehr zierlichen und schmalen und spitzen Kieferkämme ist eine Situationsabformung zunächst mit der Anfertigung individueller Abdrucklöffel verbunden, bevor eine Präzisionsabformung und orientierende Festlegung der späteren Bisshöhe/Kieferrelation mittels Bisswällen erfolgen kann. Im Falle einer Anodontie sollte zudem auf eine sorgfältige Abformung der angrenzenden Weichteile geachtet werden. Hier sind insbesondere tief inserierende Bänder und eine nahe dem Kieferkamm ansetzende bewegliche Gingiva genannt.

Daher ist der Erstversorgung mit Kinderprothesen ein intensiver Vertrauensaufbau und ein sorgfältiges und kindgerechtes Heranführen an die geplante Behandlung voranzustellen. Zudem zeigt die klinische Erfahrung, dass die Kooperationsbereitschaft während des Herstellungsprozesses einen Indikator für die Akzeptanz der angefertigten Prothesen darstellt.

9.8.3 Prävention

9.8.3.1 Ursächliche Prävention der Oligodontie

Eine ursächliche Prävention der Oligodontie ist bisher nicht möglich. Der Erfolg intrauteriner therapeutischer Ansätze mit Fc-EDA bei pränatal bekannter XHLED (x-chromosomaler Hypohidrotischer Ektodermaler Dyspalsie) blieben bisher hinsichtlich fehlender Zahnanlagen verhalten [Körber et al. 2020].

9.8.3.2 Prävention Knochenverlust

Grundsätzlich ist der Erhalt der vorhandenen Zahnanlagen für einen Erhalt des Kieferknochens Voraussetzung. Daher sind die Zahnanlagen so lange wie möglich, mindestens jedoch bis zur definitiven Versorgung, die idealerweise nach Abschluss des Kieferwachstums erfolgen soll, zu erhalten.

9.8.3.3 Kariesprävention /Prävention von Zahnverlust

In den identifizierten Fallberichten wird über Karies und kariesbedingte Zahnverluste (Tabelle 131) berichtet. Insbesondere bei Ektodermalen Dysplasien können in Abhängigkeit des Phänotyps erkrankungs-assoziierte Kariesrisikofaktoren wie reduzierter Speichelfluss, Lippen–Kiefer-Gaumenspalten und generalisierte Hartsubstanzstörungen der Zähne vorliegen, die eine risikobasierte Kariesprävention indizieren.

Daher steht eine kontinuierliche, therapiebegleitende, kariespräventive Betreuung von Kindern und Jugendlichen mit einer Oligodontie außer Frage und wurde in Fallberichten auch dokumentiert (Tabelle 133). Dies stellt sicher, dass die ohnehin nachteilige Gebisssituation aufgrund der Oligodontie nicht durch andere Pathologien weiter negativ beeinflusst wird.

9.8.4 Behandlung in Allgemeinanästhesie

Die Behandlung in Allgemeinanästhesie sollte unumgänglichen, notwendigen schmerzhaften und die Kooperationsfähigkeit übersteigenden Eingriffe vorbehalten sein. Diese können z. B. eine umfangreiche zahnerhaltend-chirurgische Maßnahmen, wie etwa zur Kariestherapie oder Versorgung strukturgestörter Zähne darstellen. Ebenso wird bei den eingeschlossenen Fallberichten von Behandlungen unter Allgemeinanästhesie/Sedierung für die Insertion von Implantaten und Onplants bei Kindern unter 12 Jahren unter Allgemeinanästhesie/Sedierung berichtet (Tabelle 133).

Im Erwachsenenalter kann im Rahmen einer kieferorthopädisch-chirurgischen aber auch implantologischen Behandlung eine Behandlung unter Sedierung oder Allgemeinanästhesie indiziert sein, wie in den untersuchten Fallberichten bestätigt (Tabelle 133). Diese Behandlungen sollten dabei im Einklang mit den dafür geltenden aktuellen AWMF-Leitlinien stehen.

9.9 Zahnärztliche Therapie der Oligodontie im Milch- und Wechselgebiss (Kinder bis 12 Jahre)

Das folgende Kapitel befasst sich mit der zahnärztlichen Versorgung von Kindern, welche von einer Oligodontie/Ektodermalen Dysplasie betroffen sind. Die altersgruppen-spezifische Schlüsselfrage lautet:

„Welche zahnärztlichen Versorgungsformen sollen Bestandteil einer indikationsgerechten und langfristig erfolgversprechenden Therapie von Kindern (<12. Lebensjahr) mit einer Oligodontie sein?“

Insgesamt wurden für diese Altersgruppe 97 Fallberichte und fünf Fallserien, von denen lediglich 54 Fallberichte und vier Fallserien eine Nachbeobachtungszeit aufwiesen recherchiert (Tabelle 134). Eine detaillierte Übersicht zu den gefundenen Versorgungsformen ist der Tabelle 135 zu entnehmen.

Tabelle 134 Übersicht zu den inkludierten Fallberichten und -serien, welche zahnärztliche Versorgungen bei Kindern mit Oligodontie dokumentierten (<12.Lebensjahr).

Studientyp	Nachbeobachtung	Anzahl (N)
Fallberichte (N=97)	Ja	54
	Nein	43
Fallserien (N=5)	Ja	4
	Nein	1

Fallbericht – Darstellung von 1 bis 3 Betroffenen, Fallserie - Darstellung von >3 Betroffenen

Tabelle 135 Fallberichte, die zahnärztliche Versorgungsformen bei Kindern mit Oligodontie (<12. Lebensjahr) beschrieben.

Versorgungsform		Referenzen
Kinderprothese	Teilprothese (N=32)	Azarbayjani et al. [2021][2 Jahre]; Bergendal et al. [2015][22 Jahre]; Bhargava et al. 2010[a]; Celli et al. [2018][10 Jahre]; Cassol et al. [2019][1 Jahr]; Dalben et al. [2012][a]; Dall`Oca et al. [2008][10 Jahre]; El Osta [2011][15 Jahre]; Filius et al. [2014][8 Jahre]; Fraiz et al. [2014][11 Jahre]; Hsieh et al. [2018][13 Jahre]; Idowu et al. [2019][a]; Ioannidou-Marathiotou et al. [2010][8 Jahre]; Kayalvizhi & Neeraja [2009][1 Jahr]; Kilic et al. [2017][6 Jahre]; Khan et al. [2010][a]; Kratochvilova et al. [2022][2 Jahre]; Lexner & Almer [2009][16 Jahre]; Maroulakos et al. [2015][3 Jahre]; Mello et al. [2015][a]; Montanari et al. [2012][>5 Jahre]; Moses et al. [2013][10 Jahre]; Omondi et al. [2019][a] ; Ou-Yang et al. [2019][3 Jahre]; Pinto et al. [2012][a]; Rathee et al. [2016][5 Jahre]; Seremidi et al. [2022][2 Jahre]; Singer et al. [2012][20 Jahre]; Toomarian et al. [2014][2 Jahre]; Torres et al. [2019][a]; Tosun & Elbay [2009][1 Jahr]; Trivedi et al. [2013][a]
	Totalprothese (N=21)	Bani et al. [2010][a]; Bhalla et al. [2012][5 Jahre]; Bhargava et al. [2010][a]; Bidra et al. [2010][a]; de Castro et al. [2021][18 Jahre]; Dall`Oca et al. [2008][10 Jahre]; Derbanne et al. [2010][3 Jahre]; Ghosh et al. [2021][1 Jahr]; Ioannidou-Marathiotou et al. [201][8 Jahre]; Khan et al. [2010][a]; Khazaie et al. [2010][5 Jahre]; Kratochvilova et al. [2022][2 Jahre]; Ladda et al. [2013][a]; Ohno et al. [2000][a]; Oishi et al. [2021][14 Monate]; Omondi et al. [2019][a]; Pinto et al. [2012][a]; Rathee et al. [2016][5 Jahre]; Seremidi et al. [2022][2 Jahre]; Trivedi et al. [2013][a]; Vieira et al. [2007][1 Jahr]
	Deckprothese (N=8)	Bhargava et al. [2010][a]; Bidra et al. [2010][a]; Cetiner et al. [2001][9 Jahre]; Cezária Triches et al. [2017][4 Jahre]; Kramer et al. [2007][2 Jahre]; Maroulakos et al. [2015][3 Jahre]; Oishi et al. [2021][14 Monate]; Zarkovic Gjurin et al. [2020][2 Jahre]
Herausnehmbarer Zahnersatz	Modellgussprothese (N= 1)	Seremidi et al. [2022][2 Jahre]
	Kombiniertes KFO-Gerät mit Frontzahnersatz* (N=2)	Ierardo et al. [2019][2 Jahre]; Celli et al. [2018][10 Jahre]
	Tiefziehschiene mit Zähnen* (N=1)	Levy-Bercowski et al. [2018][a]
Festsitzender Zahnersatz	Transpalatinalbogen mit Zahnersatz ("Nanceappliance") (N=3)	AlNuaimi & Mansoor [2019][a]; Celli et al. [2018][10 Jahre]; Ou-Yang et al. [2019][3 Jahre]
	Krone* (N=2)	Ioannidou-Marathiotou et al. [2010][8 Jahre]; Alcan et al. [2006][6 Jahre]
	Brücke (N=3)	AlNuaimi & Mansoor [2019][a]; El Osta et al. [2011][15 Jahre]; Torres et al. [2019][a]

[a]Nachbeobachtungszeit <1 Jahr; * >6 J; ** Versorgung ED bedingt

Tabelle 135 Fortsetzung.

Versorgungsform		Referenzen
Direkte Restauration	Kompositaufbauten Frontzähne (N=15)	Bergendal et al. [2015][22 Jahre]; Fraiz et al. [2014][11 Jahre]; Ierardo et al. [2019][2 Jahre]; Ioannidou-Marathiotou et al. [2010][8 Jahre]; Kayalvizhi & Neeraja [2009][1 Jahr]; Khazaie et al. [2010][5 Jahre]; Lexner & Almer [2009][16 Jahre]; Maroulakos et al. [2015][3 Jahre]; Mello et al. [2015][a]; Omondi et al. [2019][3 Monate]; Seremidi et al. [2022][2 Jahre]; Toomarian et al. [2014][2 Jahre]; Torres et al. [2019][a]; Tosun & Elbay [2009][1 Jahr]; Trivedi et al. [2013][a]
	Konf. Edelstahlkrone Front/Milchmolar** (N=3)	Bergendal et al. [2015][22 Jahre]; Fitzgerald et al. [2011][2 Jahre]; Ou-Yang et al. [2019][3 Jahre]
	Konf. Edelstahlkrone bleibender Prä-/Molar** (N=2)	Azarbayjani et al. [2021][22 Jahre]; Ou-Yang et al. [2019][3 Jahre]
Implantat	Prothese (N=11)	Becktor et al. [2001][12 Jahre]; Bergendal et al. [2015][22 Jahre]; Bulut et al. [2010][1 Jahr]; Cezária Triches et al. [2017][4 Jahre]; Filius et al. [2014][8 Jahre]; Heuberer et al. [2012][10 Jahre]; Kilic et al. [2017][6 Jahre]; Kramer et al. [2007][2 Jahre]; Mello et al. [2015][a]; Toomarian et al. [2014][2 Jahre]; Zarkovic Gjurin et al. [2020][2 Jahre]
	Brücke (N=1)	Becktor et al. [2001][12 Jahre]
	Krone (N=2)	Alcan et al. [2006][6 Jahre]; Artopoulou et al. [2009][a]
Begleitende Behandlung	KFO-Behandlung (N=6)	Celli et al. [2018][10 Jahre]; Fraiz et al. [2014][11 Jahre], Ierardo et al. [2019][2 Jahre]; Ioannidou-Marathiotou et al. [2010][8 Jahre]; Lexner & Almer [2009][16 Jahre]; Nojima et al. [2016][10 Jahre]
	Endodontie "Pfeilerzähne" (N=3)	Bidra et al. [2010][a]; Maroulakos et al. [2015][3 Jahre]; Tosun & Elbay [2009][1 Jahr]

[a] Nachbeobachtungszeit <1 J; * >6 J; ** Versorgung ED bedingt

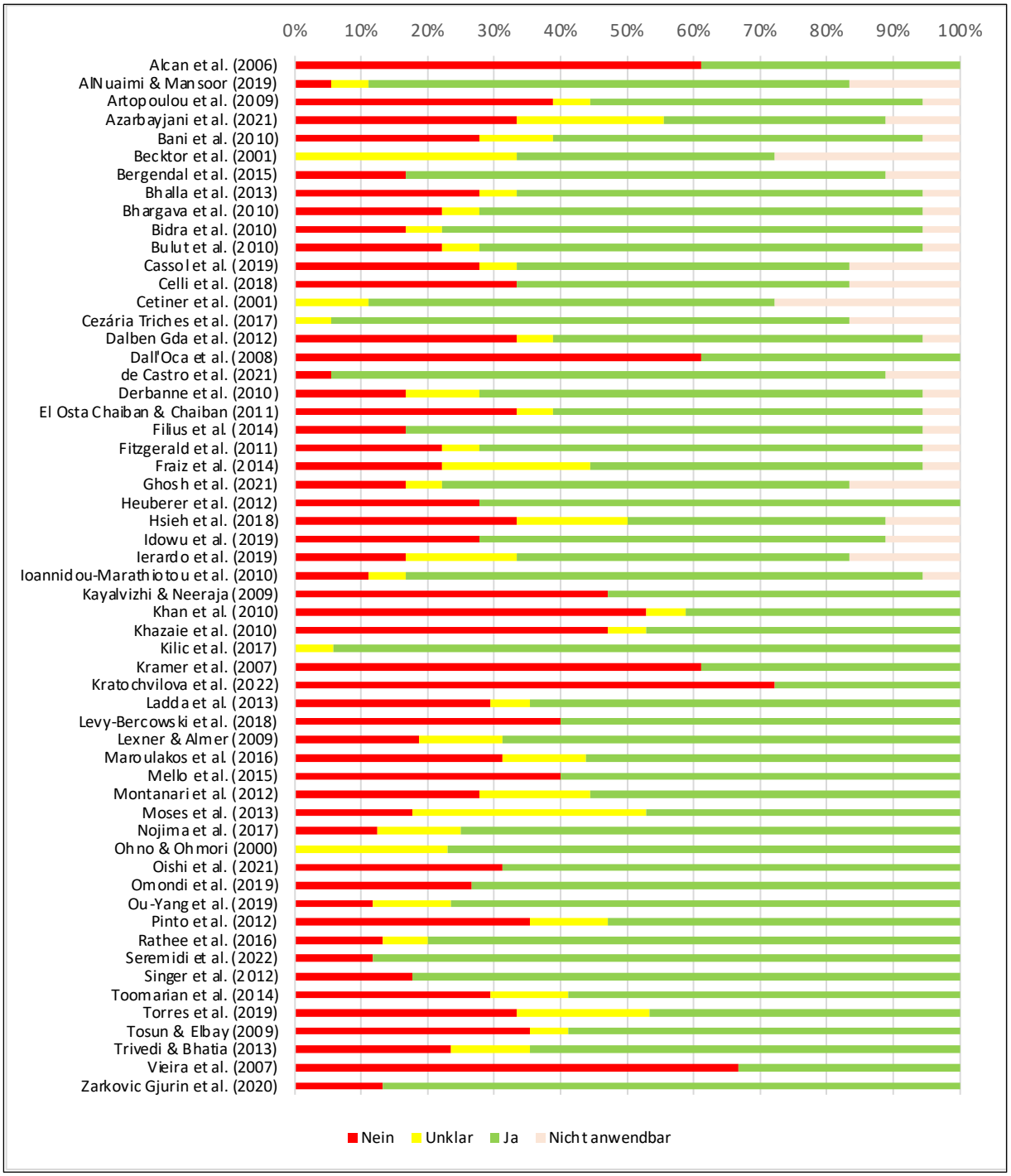

Abbildung 55 Einschätzung des Verzerrungsrisikos (engl.: Risk of Bias, RoB) für Fallberichte und -serien, welche die zahnärztliche Versorgungsformen bei von Oligodontie betroffenen Kindern (<12. Lebensjahr) beschrieben.

Tabelle 136 Evidenztabelle zum Einsatz von Kinderprothesen bei von Oligodontie betroffenen Kindern (<12. Lebensjahr).

Versorgungsform:	**Kinderprothese**												
Betrachteter Endpunkt:	**Ersatz bei Zahnnichtanlagen**												
Bewertung:	**Zusammenfassung der Ergebnisse**					**Klinische Relevanz**		**Qualitätseinschätzung nach GRADE**					
Dentition	Versorgungsform/ Typ	Design	N Studien	N Patienten	N Versorgungen	Beobachtungszeit (Monate)	Klinische Relevanz[1]	Evidenz als Standardversorgung	Verzerrungsrisiko[2]	Inkonsistenz[2]	Indirektheit[2]	Ungenauigkeit[2]	Publikationsbias[3]	**Evidenzqualität**
Wechselgebiss	Teilprothese	(R)CT	-	-	-	-	-	Kapitel 3.9 Tabelle 9	-	-	-	-	-	**Sehr niedrig** ⊕⊖⊖⊖
		CS	3	3/4	3	60-180	Essentiell		Moderat Abbildung 55	n.a.	n.a.	Hoch	Unentdeckt	
		CR	29	30	55	1-240	Essentiell		Moderat Abbildung 55	n.a.	n.a.	Hoch	Unentdeckt	
	Totalprothese	(R)CT	-	-	-	-	-		-	-	-	-	-	
		CS	-	-	-	-	-		-	-	-	-	-	
		CR	21	23	56	1-120	Essentiell		Moderat Abbildung 55	n.a.	n.a.	Hoch	Unentdeckt	
	Deckprothese	(R)CT	-	-	-	-	-		-	-	-	-	-	
		CS	-	-	-	-	-		-	-	-	-	-	
		CR	8	8	10	1-108	Essentiell		Moderat Abbildung 55	n.a.	n.a.	Hoch	Unentdeckt	

[1]begrenzte Bedeutung/ wichtig/ essentiell, [2]niedrig/ moderat/ hoch/ n.a. (nicht anwendbar), [3]unentdeckt/ stark vermutet

Tabelle 137 Evidenztabelle zum Einsatz von herausnehmbarem Zahnersatz bei von Oligodontie betroffenen Kindern (<12. Lebensjahr).

Versorgungsform:	**Herausnehmbarer Zahnersatz**												
Betrachteter Endpunkt:	**Ersatz bei Zahnnichtanlagen**												
Bewertung:	**Zusammenfassung der Ergebnisse**					**Klinische Relevanz**		**Qualitätseinschätzung nach GRADE**					
Dentition	Versorgungsform/ Typ	Design	N Studien	N Patienten	N Versorgungen	Beobachtungszeit (Monate)	Klinische Relevanz[1]	Evidenz als Standardversorgung	Verzerrungsrisiko[2]	Inkonsistenz[2]	Indirektheit[2]	Ungenauigkeit[2]	Publikationsbias[3]	**Evidenzqualität**
Wechsellgebiss	Modellgussprothese	(R)CT	-	-	-	-	-	Kapitel 3.10 Tabelle 10	-	-	-	-	-	**Sehr niedrig** ⊕⊖⊖⊖
		CS	-	-	-	-	-		-	-	-	-	-	
		CR	1	1	1	24	Begrenzte Bedeutung		Moderat Abbildung 55	n.a.	n.a.	Hoch	Unentdeckt	
	Kombiniertes KFO-Gerät mit Frontzahnersatz	(R)CT	-	-	-	-	-		-	-	-	-	-	
		CS	-	-	-	-	-		-	-	-	-	-	
		CR	2	2	3	120	Begrenzte Bedeutung		Moderat Abbildung 55	n.a.	n.a.	Hoch	Unentdeckt	
	Tiefziehschiene mit Zähnen	(R)CT	-	-	-	-	-		-	-	-	-	-	
		CS	-	-	-	-	-		-	-	-	-	-	
		CR	1	1	1	1	Begrenzte Bedeutung		Moderat Abbildung 55	n.a.	n.a.	Hoch	Unentdeckt	

[1]begrenzte Bedeutung/ wichtig/ essentiell, [2]niedrig/ moderat/ hoch/ n.a. (nicht anwendbar), [3]unentdeckt/ stark vermutet

Tabelle 138 Evidenztabelle zum Einsatz von festsitzendem Zahnersatz bei von Oligodontie betroffenen Kindern (<12. Lebensjahr).

Versorgungsform:	**Festsitzender Zahnersatz**												
Betrachteter Endpunkt:	**Herstellung einer normgerechten Zahnfunktion**												
Bewertung:	**Zusammenfassung der Ergebnisse**					**Klinische Relevanz**		**Qualitätseinschätzung nach GRADE**					
Dentition	Versorgungsform/ Typ	Design	N Studien	N Patienten	N Versorgungen	Beobachtungszeit (Monate)	Klinische Relevanz[1]	Evidenz als Standardversorgung	Verzerrungsrisiko[2]	Inkonsistenz[2]	Indirektheit[2]	Ungenauigkeit[2]	Publikationsbias[3]	**Evidenzqualität**
Wechselbegiss	Transpalatinalbogen mit Zahnersatz ("Nanceappliance")	(R)CT	-	-	-	-	-	Kapitel 3.6 Tabelle 6	-	-	-	-	-	**Sehr niedrig** ⊕⊖⊖⊖
		CS	-	-	-	-	-		-	-	-	-	-	
		CR	3	4	6	6-120	Wichtig		Moderat Abbildung 55	n.a.	n.a.	Hoch	Unentdeckt	
	Krone	(R)CT	-	-	-	-	-		-	-	-	-	-	
		CS	-	-	-	-	-		-	-	-	-	-	
		CR	2	2	6	72-96	Wichtig		Moderat Abbildung 55	n.a.	n.a.	Hoch	Unentdeckt	
	Brücke	(R)CT	-	-	-	-	-		-	-	-	-	-	
		CS	-	-	-	-	-		-	-	-	-	-	
		CR	3	3	3	6-180	Begrenzte Bedeutung		Moderat Abbildung 55	n.a.	n.a.	Hoch	Unentdeckt	

[1]begrenzte Bedeutung/ wichtig/ essentiell, [2]niedrig/ moderat/ hoch/ n.a. (nicht anwendbar), [3]unentdeckt/ stark vermutet

Tabelle 139 Evidenztabelle zum Einsatz von direkten Restaurationen bei von Oligodontie betroffenen Kindern (<12. Lebensjahr).

Versorgungsform:	**Direkte Restauration**												
Betrachteter Endpunkt:	**Umformung der Frontzähne mit Komposit, Herstellung einer normgerechten Zahnfunktion**												
Bewertung:	**Zusammenfassung der Ergebnisse**					**Klinische Relevanz**		**Qualitätseinschätzung nach GRADE**					
Dentition	Versorgungsform/ Typ	Design	N Studien	N Patienten	N Versorgungen	Beobachtungszeit (Monate)	Klinische Relevanz[1]	Evidenz als Standardversorgung	Verzerrungsrisiko[2]	Inkonsistenz[2]	Indirektheit[2]	Ungenauigkeit[2]	Publikationsbias[3]	**Evidenzqualität**
Wechselbegiss	Kompositaufbauten Frontzähne	(R)CT	-	-	-	-	-	Kapitel 3.4 Tabelle 3, Kapitel 3.5 Tabelle 5	-	-	-	-	-	**Sehr niedrig** ⊕⊖⊖⊖
		CS	-	-	-	-	-		-	-	-	-	-	
		CR	15	15	39	1-264	Essentiell		Moderat Abbildung 55	n.a.	n.a.	Hoch	Unentdeckt	
	Konf. Edelstahlkrone Frontzähne/Milchmolar	(R)CT	-	-	-	-	-		-	-	-	-	-	
		CS	-	-	-	-	-		-	-	-	-	-	
		CR	3	4	11	1-264	Wichtig		Moderat Abbildung 55	n.a.	n.a.	Hoch	unentdeckt	
	Konf. Edelstahlkrone bleibender Prä-/Molar	(R)CT	-	-	-	-	-		-	-	-	-	-	
		CS	-	-	-	-	-		-	-	-	-	-	
		CR	2	3	9	36-264-	Wichtig		Moderat Abbildung 55	n.a.	n.a.	Hoch	Unentdeckt	

[1]begrenzte Bedeutung/ wichtig/ essentiell, [2]niedrig/ moderat/ hoch/ n.a. (nicht anwendbar), [3]unentdeckt/ stark vermutet

Tabelle 140 Evidenztabelle zum Einsatz von Implantaten bei von Oligodontie betroffenen Kindern (<12. Lebensjahr).

Versorgungsform:	**Implantat**												
Betrachteter Endpunkt:	**Versorgung mit Implantaten**												
Bewertung:	**Zusammenfassung der Ergebnisse**					**Klinische Relevanz**		**Qualitätseinschätzung nach GRADE**					
Dentition	Versorgungsform/ Typ	Design	N Studien	N Patienten	N Versorgungen	Beobachtungszeit (Monate)	Klinische Relevanz[1]	Evidenz als Standardversorgung	Verzerrungsrisiko[2]	Inkonsistenz[2]	Indirektheit[2]	Ungenauigkeit[2]	Publikationsbias[3]	**Evidenzqualität**
Wechselbegiss	Prothese	(R)CT	-	-	-	-	-	Kapitel 3.8 Tabelle 8	-	-	-	-	-	**Sehr niedrig** ⊕⊖⊖⊖
		CS	2	(3/4;6/7)	10	6-264	Essentiell		Moderat Abbildung 55	n.a.	n.a.	Hoch	Unentdeckt	
		CR	8	8	9	6-264	Essentiell		Moderat Abbildung 55	n.a.	n.a.	Hoch	Unentdeckt	
	Brücke	(R)CT	-	-	-	-	-		-	-	-	-	-	
		CS	-	-	-	-	-		-	-	-	-	-	
		CR	1	1	1	144	Begrenzte Bedeutung		Moderat Abbildung 55	n.a.	n.a.	Hoch	Unentdeckt	
	Krone	(R)CT	-	-	-	-	-		-	-	-	-	-	
		CS	-	-	-	-	-		-	-	-	-	-	
		CR	2	2	9	6-72	Begrenzte Bedeutung		Moderat Abbildung 55	n.a.	n.a.	Hoch	Unentdeckt	
	Implantat	(R)CT	-	-	-	-	-		-	-	-	-	-	
		CS	3	13; (4/5; 6/8; 3/4)	24; 6 Onplants	96-120	Wichtig		Moderat Abbildung 58	n.a.	n.a.	Hoch	Unentdeckt	
		CR	11	11	39	6-264	Wichtig		Moderat Abbildung 58	n.a.	n.a.	Hoch	Unentdeckt	

[1]begrenzte Bedeutung/ wichtig/ essentiell, [2]niedrig/ moderat/ hoch/ n.a. (nicht anwendbar), [3]unentdeckt/ stark vermutet

Tabelle 141 Evidenztabelle zur begleitenden Behandlung bei von Oligodontie betroffenen Kindern (<12. Lebensjahr).

Versorgungsform:	**Begleitende Behandlung**												
Betrachteter Endpunkt:	**Optimierung der Kieferrelation, Zahnstellung und -verteilung**												
Bewertung:	**Zusammenfassung der Ergebnisse**					**Klinische Relevanz**		**Qualitätseinschätzung nach GRADE**					
Dentition	Versorgungsform/ Typ	Design	N Studien	N Patienten	N Versorgungen	Beobachtungszeit (Monate)	Klinische Relevanz[1]	Evidenz als Standardversorgung	Verzerrungsrisiko[2]	Inkonsistenz[2]	Indirektheit[2]	Ungenauigkeit[2]	Publikationsbias[3]	**Evidenzqualität**
Wechselbegiss	KFO-Behandlung	(R)CT	-	-	-	-	-	Kapitel 3.7, Tabelle 7, Kapitel 3.12, Tabelle 12	-	-	-	-	-	**Sehr niedrig** ⊕⊖⊖⊖
		CS	-	-	-	-	-		-	-	-	-	-	
		CR	5	5	5	24-132	Wichtig		Moderat Abbildung 55	n.a.	n.a.	Hoch	Unentdeckt	
	Endodontie „Pfeilerzähne“	(R)CT	-	-	-	-	-		-	-	-	-	-	
		CS	-	-	-	-	-		-	-	-	-	-	
		CR	3	3	6	3-36	Begrenzte Bedeutung		Moderat Abbildung 55	n.a.	n.a.	Hoch	Unentdeckt	

[1]begrenzte Bedeutung/ wichtig/ essentiell, [2]niedrig/ moderat/ hoch/ n.a. (nicht anwendbar), [3]unentdeckt/ stark vermutet

9.9.1 Temporärer herausnehmbarer Zahnersatz/Kinderprothesen

9.9.1.1 Erstversorgung

Die Anfertigung von Kinderprothesen stellt im Kindergartenalter, spätestens vor der Einschulung meist die erste umfangreichere Behandlung dar. Diese kann mit einer plastischen Umformung von zapfenförmigen Zähnen kombiniert sein. Der Ersatz der fehlenden Zähne und Optimierung der Kieferrelation kann einen wichtigen Beitrag zu einer positiven psychoemotionalen Entwicklung und sozialen Integration der Kinder leisten. Vor allem die Verbesserung der Sprache spielt spätestens im Vorschulalter eine entscheidende Rolle. Die identifizierten Fallberichte geben zudem Hinweise auf den Zeitpunkt der erstmaligen Anfertigung (Abbildung 56).

Indikationen für eine temporäre Versorgung mit herausnehmbarem Kinderprothesen bei Oligodontiebetroffenen im Kindesalter bis 12 Jahre:

A Teilprothesen

- Multiple Nichtanlagen der ersten Dentition
- Multiple Nichtanlagen der zweiten Dentition

B Totalprothesen

- Anodontie einer oder beider Kiefer

C Deckprothesen

- Ungünstige Zahnverteilung (z. B. ausschließlich Inzisiven vorhanden)
- Schmale, kurze oder sehr konische Kronen mit kurzen Wurzeln

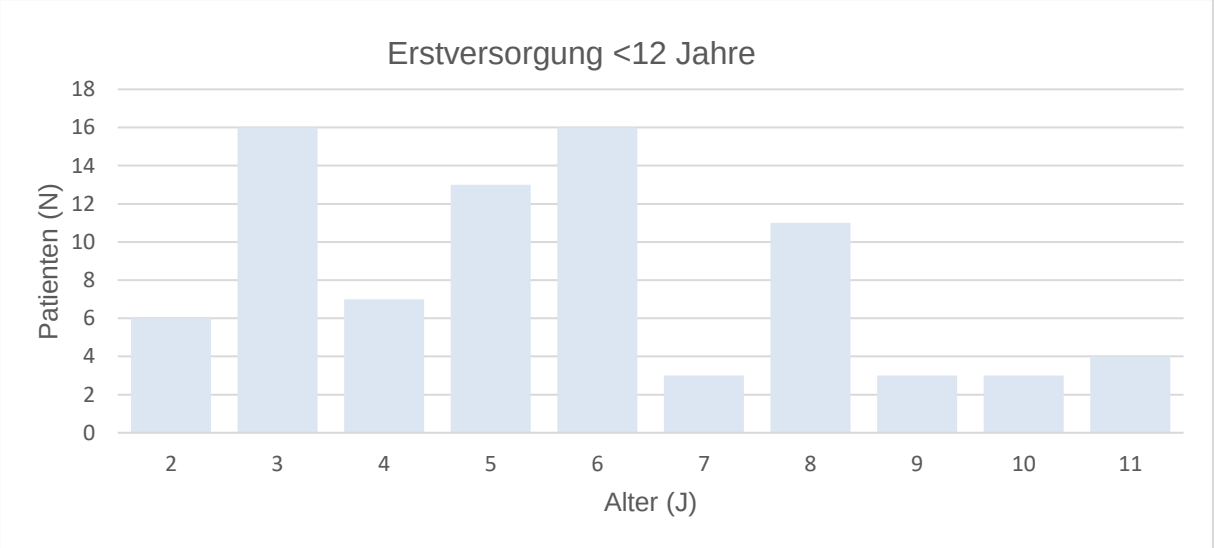

Abbildung 56 Dokumentierte Erstversorgungen mit Kinderprothesen. Ab dem Alter von 2 Jahren wird in den eingeschlossenen Fallberichten über eine Erstversorgung mit Kinderprothesen berichtet. Besonders häufig werden Kinder im Kindergartenalter (3 Jahre), bzw. Vorschulalter/Schulalter (5-6 Jahre) mit Zahnersatz versorgt.

9.9.1.2 Erneuerung von Kinderprothesen

Kinderprothesen bedürfen einer regelmässigen Kontrolle hinsichtlicher ihrer Funktionstüchtigkeit und Passung in der Dentition. Aus den eingeschlossenen Fallberichten kann nur in etwa abgeschätzt werden in welchem Abstand eine Neuanfertigung notwendig wurde (Tabelle 142). Die Kontrolle sollte bedarfsgerecht, mindestens jedoch dem gesetztlich vorgesehenen Intervall von zweimal jährlich erfolgen. Während intensiver Wachstumsphasen oder im Zahnwechsel soll eine Kontrolle jedoch deutlich engmaschiger erfolgen.

Tabelle 142 Übersicht der Fallberichte, welche Prothesenerneuerungen dokumentierten.

Referenzen	Erstanfertigung (Alter in Jahren)	Erneuerung (Alter in Jahren)	Mittlere Nutzungszeit (Jahre)
Bhalla et al. [2012]	5	8; 10	2,5
Dall`Oca et al. [2008]	3	5; 8; 10	2,3
de Castro et al. [2021]	3	4; 5; 7; 9; 12; 16; 21	2,5
Fraiz et al. [2014]	3	9; 14	5,5
Hsieh et al. [2018]	5 5	8; 15 10; 14; 18	5 4
Ioannidou-Marathiotou et al. [2010]	6	8;11;15;16;	2
Khazaie et al. [2010]	6	9	3
Lexner et Almer [2009]	4 1,5 4 4 2 2	8; 14 10; 15 13; 16 8; 13; 16 9 8	5 7 6 3,6 7 6
Maroulakos et al. [2015]	2,5	6	3,5
Moses et al. [2013]	6	8	2
Ou-Yang et al. [2019]*	3 3	6 6	3 3
Rathee et al. [2016]	6	9	3
Vieira et al. [2007]	6	7	1
Durchschnittliche Prothesen-Tragedauer in Jahren (Median) - *Eineiige Zwillinge			3,25

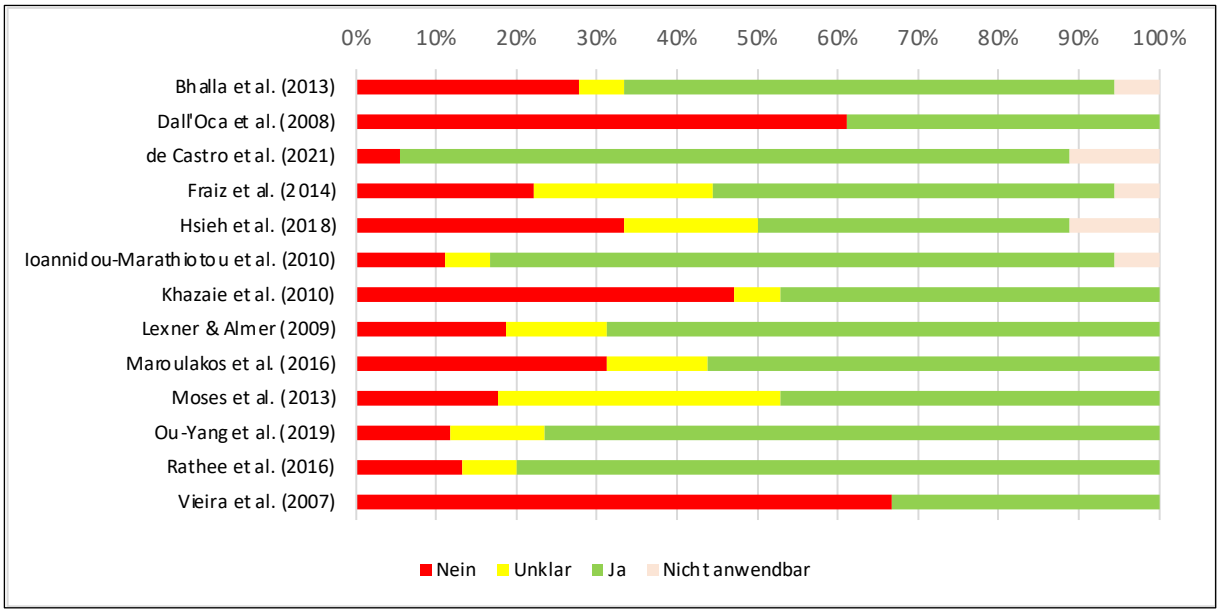

Abbildung 57 Einschätzung des Verzerrungsrisikos (engl.: Risk of Bias, RoB) für Fallberichte und -serien, welche Prothesenerneuerungen dokumentierten.

Tabelle 143 Evidenztabelle zur Prothesenerneuerung bei von Oligodontie betroffenen Kindern (<12. Lebensjahr).

Versorgungsform:	**Prothesenerneuerung**												
Betrachteter Endpunkt:	**Anpassung der Kinderprothese**												
Bewertung:	**Zusammenfassung der Ergebnisse**					**Klinische Relevanz**		**Qualitätseinschätzung nach GRADE**					
Dentition	Versorgungsform/ Typ	Design	N Studien	N Patienten	N Versorgungen	Beobachtungszeit (Monate)	Klinische Relevanz[1]	Evidenz als Standardversorgung	Verzerrungsrisiko[2]	Inkonsistenz[2]	Indirektheit[2]	Ungenauigkeit[2]	Publikationsbias[3]	**Evidenzqualität**
Erste/ Zweite	Prothesenerneuerung	(R)CT	-	-	-	-	-	Tabelle 9	-	-	-	-	-	**Sehr niedrig** ⊕⊖⊖⊖
		CS	1	6	17	72-162	Wichtig		Moderat Abbildung 57	n.a.	n.a.	Hoch	Unentdeckt	
		CR	12	14	44	12-192	Wichtig		Moderat Abbildung 57	n.a.	n.a.	Hoch	Unentdeckt	

[1]begrenzte Bedeutung/ wichtig/ essentiell, [2]niedrig/ moderat/ hoch/ n.a. (nicht anwendbar), [3]unentdeckt/ stark vermutet

9.9.2 Direkte Restaurationen/Compositveneering

Non-syndromale Oligodontien können z. B. mikrodonte, insbesondere zapfenförmige laterale Inzisiven ein- oder beidseitig aufweisen. Insbesondere bei einer ED-assoziierten Oligodontie (HED) kann das Auftreten zapfenförmiger zentraler Oberkieferinzisiven sehr markant sein. Die Umformung der Zahnkronen mittels direkter Kompositrestaurationen dieser Zähne folgt dem Wunsch nach einer weniger auffälligen Ästhetik und wird meist im Rahmen der Erstversorgung mit Kinderprothesen, bzw. bei Vorhandenen Nachfolgern nochmals nach dem Zahnwechsel durchgeführt. Die Nachfolgeinzisiven zeigen dabei häufig eine weniger zapfenförmige Form, zeichnen sich jedoch häufig durch schmälere, geringförmig inzisal zulaufende Zahnkronen mit stark ausgeprägten Mamelons aus. Im Rahmen von Wnt10a-assoziierten Formen fallen die Milchinzisiven häufig durch eine mikrodonte Form auf und können ebenfalls, nach ästhetischen Bedürfnissen mit Komposit angepasst werden.

Indikationen für eine direkte Restauration/Kompositverneering der Schneidezähne bei Oligodontie-Betroffenen im Kindesalter bis 12 Jahre:

- Zapfenförmige Frontzähne
- Mikrodonte Frontzähne
- Störung der Hartsubstanzstruktur (Schmelz)

Im Rahmen der TP63-assoziierten ED-Formen treten neben der Mikrodontie auch Strukturstörungen der Zahnhartsubstanz ähnlich der Amelogenesis imperfecta auf. Diese stellen eine weitere Indikation für die Verwendung direkter Restaurationsformen dar. Im kaulasttragenden Bereich der Molaren werden auch einige wenige Berichte zu Versorgung von Molaren der ersten oder zweiten Dentition mit konfektionierten Edelstahlkronen gefunden. Die Versorgungsempfehlungen für Zähne von TP63-assoziierten ED-Formen sind dabei analog zu den Empfehlungen bei Amelogenesis imperfecta zu betrachten (siehe Kapitel 6).

9.9.3 Kieferorthopädische Versorgung einschließlich Chirurgie

In einer Vielzahl an Fallberichten wird über kieferorthopädische Therapiemaßnahmen im Milch- und Wechselgebiss berichtet (Tabelle 135). In dieser Altersgruppe handelt es sich dabei vornehmlich um kieferorthopädische Therapien mit den folgenden Indikationen:

Indikationen für eine Kieferorthopädische Therapie bei Oligodontie-Betroffenen im Kindesalter bis 12 Jahre:

- Behandlung im Zusammenhang mit prothetischer (interimistischer) Versorgung bei
  - Diastema
  - verlagerten Zähne
- Bisshebung im Zahnwechsel
- Transversale Erweiterung (Oberkiefer, insbesondere LKG-Spalte, Angle Kl. III)
- Sonstige Zahn- und Kieferfehlstellungen

9.9.4 Bisshebung

Je nach Ausprägung der Oligodontie kann dies in den Wachstumsphasen zu einer fehlenden Bisshebung führen. Diese fehlende physiologische Bisshebung im Wachstum sollte kompensiert werden, um dem intra- und extraoralen Wachstum so gut wie möglich zu folgen und die Voraussetzung für eine spätere, definitive Versorgung zu optimieren (Tabelle 133). Bei fehlender Abstützung in der Stützzone wird dies im Milchgebiss in der Regel durch die Versorgung mit Kinderprothesen erreicht. Um eine Infraokklusion durchbrechender bleibender Zähne zu vermeiden, sollten die Kinderprothesen im weiteren Verlauf entsprechend auch in ihrer vertikalen Dimension angepasst werden. Sind Milchzähne vorhanden, jedoch keine bleibenden Molaren, so sollte der Biss über die Erhöhung der Milchmolaren erfolgen, hierzu stehen konfektionierte Kronen, aber auch direkte oder indirekte individuelle Lösungen zur Verfügung und sind patientenabhängig zu wählen. Die fehlende Bisshebung bei Nichtanlage weiterer Molaren wird analog behandelt.

Indikationen für eine Versorgung der Molaren mit konfektionieren Kronen bei Oligodontie-Betroffenen im Kindesalter bis 12 Jahre:

- Störung der Hartsubstanzstruktur (Schmelz)
- Bisshebung
- Begleitende Kariestherapiemaßnahme

9.9.5 Implantatversorgung im Wachstum

Die Verwendung von Implantaten für die Verbesserung von herausnehmbarem Zahnersatz in der Wachstumsphase, insbesondere bei anodonten (Unter-)kiefern stellt eine Ausnahmeindikation dar und sollte immer unter deutlicher Abwägung des Nutzens gegenüber den bekannten Risiken und Aufwand hinsichtlich der komplex-aufwändigen Behandlung unter Allgemeinanästhesie, der Wachstumshemmung, vorzeitigem, bei kindlichen Patienten berichteten Implantatverlust abgewogen und in Kongruenz mit geltenden implantologischen Leitlinien durchgeführt werden.

Insbesondere bei Patienten mit Ektodermaler Dysplasie ist die Versorgung des Unterkiefers mit 2 interforaminalen Einzelimplantaten, die nicht miteinander verbunden sind, eine Option, um den Prothesenhalt zu verbessern oder gar erst zu ermöglichen. Ziel der Behandlung ist in diesem Fällen eine Bisshebung und Optimierung der Kaufunktion zu erreichen, was mit einer verbesserten Ästhetik einhergeht. Eine beschriebene Sonderform nichtknochengetragener Implantate ist die Insertion von sogenannten "Onplants" im Oberkiefer, die zur Verbesserung des Oberkieferprothesenhalts verwendet werden (Tabelle 144).

Tabelle 144 Auflistung der berichteten Fälle, bei denen eine prothetische Versorgung auf Implantatbasis vor dem 12.Lebensjahr durchgeführt wurde.

Alter	Anzahl	Lokalisation	Beobachtungszeit	Verlust	Referenz
4 J	4	UK	75 M	-	Alcan et al. [2006]
4 J	3	UK	24 M	-	Toomarian et al. [2014]
5 J	2	UK	unbek.	1	Bergendal et al. [2008][c]
6 J	4	UK	unbek.	3	Bergendal et al. [2008][c]
6 J	2	UK	unbek.	0	Bergendal et al. [2008][c]
6 J	2	UK	12 M	0	Heuberer et al. [2012][d]
6 J	2	UK	264 M	-	Bergendal et al. [2015]
6 J	2	UK	72 M	0	Kilic et al. [2017]
6 J	2	UK	40 M	-	Filius et al. [2014]****
8 J	2	UK	100 M	-	Filius et al. [2014]****
8 J	2	UK	39 M	-	Filius et al. [2014]****
8 J	2	UK	unbek.	2	Bergendal et al. [2008][c]
8 J	4/4	UK/OK	144 M	-	Becktor et al. [2001][x]
8 J	4	UK	48 M	-	Cezária Triches et al. [2017]
8 J	2	UK	24 M	-	Žarković Gjurin et al. [2020]
8 J	2	UK	24 M	-	Kramer et al. [2007]
9 J	2	UK	6 M	-	Mello et al. [2015]
10 J	2	UK	12 M	0	Heuberer et al. [2012][d]
10 J	4	UK	60 M	0	Heuberer et al. [2012][d]
10 J	5	UK	6 M	-	Artopoulou et al. [2009]
11 J	2[a]	OK	72 M	0	Heuberer et al. [2012][d]
11 J	2[a]	OK	50 M	1	Heuberer et al. [2012][d]
11 J	2[a]	OK	85 M	-	Heuberer et al. [2012][d]
11 J	7	UK	240 M	-	Singer et al. [2012]

[a]nicht knochengetragen (Onplant); [b]Versorgung erfolgte erst mit 12 J; [c] CS N=4 (N=1 >11J); [d]CS N=5 (N=2 >11J); ****CS N=3 (N=1 >11J); [x]weitere Implantation >11J

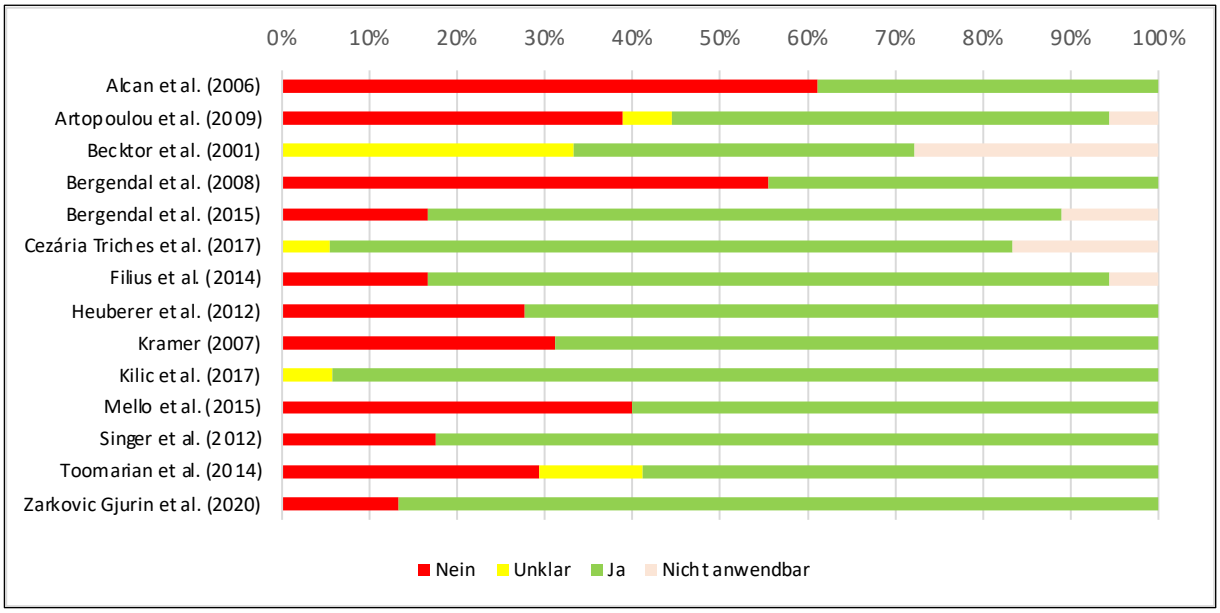

Abbildung 58 Einschätzung des Verzerrungsrisikos (engl.: Risk of Bias, RoB) für Fallberichte und -serien, welche eine prothetische Versorgung auf Implantatbasis vor dem 12. Lebensjahr beschrieben.

9.10 Zahnärztliche Therapie der Oligodontie im jugendlich-bleibenden Gebiss (Jugendliche und junge Erwachsene/ 12 bis ~20 Jahre)

Für die Altersphase der 12- bis 20-Jährigen ist das nicht abgeschlossene Körper- und Kieferwachstum kennzeichnend, welches sich bis zum 20. Lebensjahr und darüber hinaus weiter fortsetzt. D.h. in dieser Altersphase sind Maßnahmen umzusetzen, welche auf eine normgerechte Kiefer- und Gebissentwicklung abzielen. Es ist darauf aufmerksam zu machen, dass definitiver Zahnersatz kooperationsbedingt, noch nicht immer umsetzbar ist und prothetischer Zahnersatz immer im Kontext einer möglichen Wachstumshemmung zu beurteilen ist. Weiterhin ist in diesem Alter der Übergang von der ersten zur zweiten Dentition fast abgeschlossen, wobei bei Patienten mit Oligodontie bzw. Ektodermaler Dysplasie in Abhängigkeit der Ausprägung noch mehr oder weniger Milchzähne vorhanden sein können. Diese Altersphase ist daher von überbrückenden Maßnahmen gekennzeichnet, welche aber darauf abzielen, die definitive prothetische Therapie jenseits des 20. Lebensjahres vorzubereiten. Das folgende Kapitel befasst sich mit der zahnärztlichen Versorgung von Jugendlichen bzw. jungen Erwachsenen (Altersphase: 12 bis einschließlich 20 Jahre), welche von einer Oligodontie/Ektodermalen Dysplasie betroffen sind. Die altersgruppen-spezifische Schlüsselfrage lautet daher:

„Welche zahnärztlichen Versorgungsformen sollen Bestandteil einer indikationsgerechten und langfristig erfolgversprechenden Therapie von Jugendlichen und jüngeren Erwachsenen (12. bis einschließlich 20. Lebensjahr) mit einer Oligodontie sein?“

In der beschriebenen Altersgruppe steht zunehmend die interdisziplinäre Betreuung durch Kinder- und Jugendzahnmedizin, Kieferorthopädie, zahnärztliche Prothetik und Oral- bzw. Mund-Kiefer-Gesichtschirurgie im Vordergrund. Mit Beginn der zweiten Wechselgebissphase sollte die Planung einer langfristigen prothetischen Versorgung vorbereitet werden, wobei definitiver Zahnersatz erst mit Abschluss des Kieferwachstums hergestellt werden sollte. Neben der Kieferhypoplasie kann auch eine Hyposalivation die Adaptation an einen Zahnersatz erschweren.

Für diese Altersgruppe konnten im Rahmen der systematischen Literaturrecherche und -sichtung insgesamt 59 Fallberichte identifiziert werden (Tabelle 145), welche den Einschlusskriterien entsprachen. Eine detaillierte Übersicht zu den gefundenen Versorgungsformen kann Tabelle 146 entnommen werden.

Tabelle 145 Übersicht zu den inkludierten Fallberichten und -serien, welche zahnärztliche Versorgungen bei Oligodontie dokumentierten (12. bis 20. Lebensjahr).

Studientyp	Nachbeobachtung	Anzahl (N)
Fallberichte (N=59)	Ja	32
	Nein	27
Fallserien (N=3)	Ja	3
	Nein	0

Fallbericht – Darstellung von 1 bis 3 Betroffenen, Fallserie - Darstellung von >3 Betroffenen

Tabelle 146 Fallberichte, die zahnärztliche Versorgungsformen bei Oligodontie betroffenen Jugendlichen und jungen Erwachsenen (12. bis 20. Lebensjahr) beschrieben.

Versorgungsform		Referenzen
Herausnehmbarer Zahnersatz	Teilprothese (N=3)	Cetiner et al. [2001][1 Jahr]; Nandini et al. [2012][a]; Pettit et al. [2010][6 Jahre]
	Modellgussprothese (N=6)	Gueth et al. [2011][1,5 Jahre]; Ioannidou-Marathiotou et al. [2010][8 Jahre]; Kaushik et al. [2021][3 Jahre]; Mira et al. [2020] [1 Jahr]; Nojima et al. [2016][6 Jahre]; Singer et al. [2012][20 Jahre]
	Totalprothese (N=4)	Cetiner et al. [2001][1 Jahr]; de Castro et al. [2021][18 Jahre]; Filius et al. [2014][8 Jahre]; Ioannidou-Marathiotou et al. [2010][8 Jahre]
	Kombinierte Arbeit (N=1)	Singer et al. [2012][20 Jahre]
	Geschiebeprothese (N=2)	Kaushik et al. [2021][3 Jahre]; Sadashiva et al. [2013][6 Jahre]
	Deckprothese (N=2)	Bulut et al. [2010][1 Jahr]; Sadashiva et al. [2013][6 Jahre]
Festsitzender Zahnersatz	Brücke (N=4)	El Osta [2011][15 Jahre]; Kaushik et al. [2021][3 Jahre]; Kratochvilova et al. [2022][2 Jahre]; Singer et al. [2012][20 Jahre]
	Krone (N=7)	Ioannidou-Marathiotou et al. [2010][8 Jahre]; Kaushik et al. [2021][3 Jahre]; Kratochvilova et al. [2022][2 Jahre]; Li et al. [2011][1 Jahr]; Nandini et al. [2012][a]; Nojima et al. [2016][6 Jahre]; Singer et al. [2012][20 Jahre]
Langzeitprovisorium	Klammerprothese (N=2)	El Osta [2011][15 Jahre]; Sadashiva et al. [2013][6 Jahre]
	Brücke(N=2)	El Osta [2011][15 Jahre]; Gueth et al. [2011][1,5 Jahre]
	Krone (N=2)	Gueth et al. [2011][1,5 Jahre]; Bergendal et al. [2015] [22 Jah
Direkte Restauration	Frontzahnumformung (N=3)	Bergendal et al. [2015][22 Jahre]; Fraiz et al. [2014][11 Jahre]; Pettit et al. [2010][6 Jahre]
	Kompositveneer (N=1)	Gueth et al. [2011][1,5 Jahre]
	Konfektionierte Edelstahlkronen (N=3)	Cetiner et al. [2001][1 Jahr]; Cogulu et al. [2008][1 Jahr]; Pettit et al. [2010][6 Jahre]
Implantat	Provisorische Versorgung (N=2)	Bergendal et al. [2015][22 Jahre]; Singer et al. [2012][20 Jahre]
	Prothese (N=6)	Bulut et al. [2010][1 Jahr]; Filius et al. [2014][8 Jahre]; Heuberer et al. [2012][3,5 Jahre]; Huang et al. [2014][20 Jahre]; Kirmeier et al. [2009][1 Jahr]; Sun et al. [2020][10 Jahre]
	Brücke (N=11)	Balaji et al. [2015][1 Jahr]; Bayat et al. [2011][2 Jahre]; Becktor et al. [2001][22 Jahre]; Bergendal et al. [2015][22 Jahre]; Huang et al. [2014][20 Jahre]; Katz et al. [2020][4 Jahre]; Kutkut et al. [2015][1 Jahr]; Li et al. [2011][1 Jahr]; Sinada et al. [2022][2 Jahre]; Singer et al. [2012][20 Jahre]; Van Sickels et al. [2010][2 Jahre]
	Krone (N=2)	Kratochvilova et al. [2022][2 Jahre]; Balaji et al. [2015][1 Jahr]
	Kombinierter Zahnersatz (N=4)	Li et al. [2011][1 Jahr]; Sclar et al. [2009][a]; Sinada et al. [2022][2 Jahre]; Singer et al. [2012][20 Jahre]

Tabelle 146 Fortsetzung.

Versorgungsform		Referenzen
Begleitende Behandlung	Präprothetische Sanierung (N=10)	Balaji et al. [2015][1 Jahr]; Cogulu et al. [2008][1 Jahr]; Kaushik et al. [2021][3 Jahre]; Kirmeier et al. [2009][1 Jahr]; Kutkut et al. [2015][1 Jahr]; Sun et al. [2020][10 Jahre]; Van Sickels et al. [2010][2 Jahre]; Sinada et al. [2022][2 Jahre]; Mira et al. [2020][1 Jahre]; Sclar et al. [2009][a]
	KFO-Behandlung (N=15)	Bergendal et al. [2015][22 Jahre]; Celli et al. [2018][10 Jahre]; Cetiner et al. [2001][1 Jahr]; Cogulu et al. [2008][1 Jahr]; El Osta [2011][15 Jahre]; Fraiz et al. [2014][11 Jahre]; Gueth et al. [2011][1,5 Jahre]; Ioannidou-Marathiotou et al. [2010][8 Jahre]; Kratochvilova et al. [2022][2 Jahre]; Nojima et al. [2016][6 Jahre] ; Sclar et al. [2009][a]; Singer et al. [2012][20 Jahre]; Sun et al. [2020][10 Jahre]; Van Sickels et al. [2010][2 Jahre]; Wimalarathna et al. [2020][5 Jahre]
	Knochenaugmentation (N=9)	Balaji et al. [2015][1 Jahr]; Bayat et al. [2011][2 Jahre]; Huang et al. [2014][20 Jahre]; Kratochvilova et al. [2022][2 Jahre]; Li et al. [2011][1 Jahr]; Sclar et al. [2009][a]; Sinada et al. [2022][2 Jahre]; Sun et al. [2020][10 Jahre]; Van Sickels et al. [2010][2 Jahre]

[a] Nachbeobachtungszeit <1 J

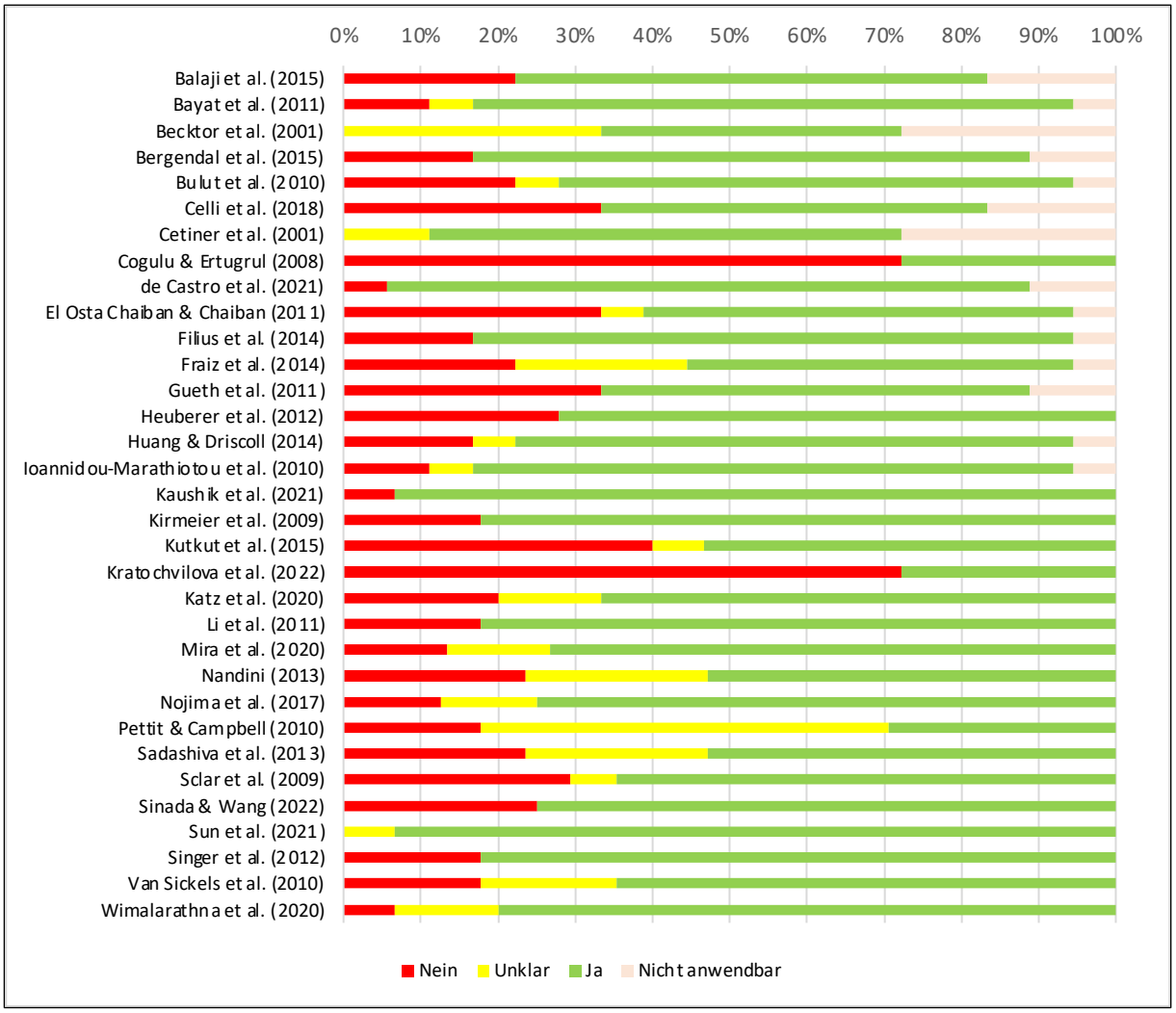

Abbildung 59 Einschätzung des Verzerrungsrisikos (engl.: Risk of Bias, RoB) für Fallberichte und -serien, welche die zahnärztliche Versorgungsformen bei Oligodontie betroffenen Jugendlichen und jungen Erwachsenen (12. bis 20. Lebensjahr) beschrieben.

Tabelle 147 Evidenztabelle zum Einsatz von herausnehmbarem Zahnersatz bei von Oligodontie betroffenen Jugendlichen und jungen Erwachsenen (12. bis 20. Lebensjahr).

Versorgungsform:		**Herausnehmbarer Zahnersatz**												
Betrachteter Endpunkt:		**Ersatz bei Zahnnichtanlagen**												
Bewertung:		**Zusammenfassung der Ergebnisse**					**Klinische Relevanz**		**Qualitätseinschätzung nach GRADE**					
Dentition	Versorgungsform/ Typ	Design	N Studien	N Patienten	N Versorgungen	Beobachtungszeit (Monate)	Klinische Relevanz[1]	Evidenz als Standardversorgung	Verzerrungsrisiko[2]	Inkonsistenz[2]	Indirektheit[2]	Ungenauigkeit[2]	Publikationsbias[3]	**Evidenzqualität**
Zweite	Teilprothese	(R)CT	-	-	-	-	-	Kapitel 3.10 Tabelle 10	-	-	-	-	-	**Sehr niedrig** ⊕⊖⊖⊖
		CS	-	-	-	-	-		-	-	-	-	-	
		CR	3	3	7	1-60	Wichtig		Moderat Abbildung 59	n.a.	n.a.	Hoch	Unentdeckt	
	Modellgussprothese	(R)CT	-	-	-	-	-		-	-	-	-	-	
		CS	-	-	-	-	-		-	-	-	-	-	
		CR	6	6	9	1-240	Wichtig		Moderat Abbildung 59	n.a.	n.a.	Hoch	Unentdeckt	
	Totalprothese	(R)CT	-	-	-	-	-		-	-	-	-	-	
		CS	1	1 (1/4)	1	84	Wichtig		Moderat Abbildung 59	n.a.	n.a.	Hoch	Unentdeckt	
		CR	3	3	8	12-192	Wichtig		Moderat Abbildung 59	n.a.	n.a.	Hoch	Unentdeckt	
	Kombinierte Arbeit	(R)CT	-	-	-	-	-		-	-	-	-	-	
		CS	-	-	-	-	-		-	-	-	-	-	
		CR	1	1	1	240	Wichtig		Moderat Abbildung 59	n.a.	n.a.	Hoch	Unentdeckt	

[1]begrenzte Bedeutung/ wichtig/ essentiell, [2]niedrig/ moderat/ hoch/ n.a. (nicht anwendbar), [3]unentdeckt/ stark vermutet

Tabelle 147 Fortsetzung

Versorgungsform:		**Herausnehmbarer Zahnersatz**												
Betrachteter Endpunkt:		**Ersatz bei Zahnnichtanlagen**												
Bewertung:		**Zusammenfassung der Ergebnisse**					**Klinische Relevanz**		**Qualitätseinschätzung nach GRADE**					
Dentition	Versorgungsform/ Typ	Design	N Studien	N Patienten	N Versorgungen	Beobachtungszeit (Monate)	Klinische Relevanz[1]	Evidenz als Standardversorgung	Verzerrungsrisiko[2]	Inkonsistenz[2]	Indirektheit[2]	Ungenauigkeit[2]	Publikationsbias[3]	**Evidenzqualität**
Zweite	Geschiebeprothese	(R)CT	-	-	-	-	-	Kapitel 3.10 Tabelle 10	-	-	-	-	-	**Sehr niedrig** ⊕⊖⊖⊖
		CS	-	-	-	-	-		-	-	-	-	-	
		CR	2	2	3	36-72	Wichtig		Moderat Abbildung 59	n.a.	n.a.	Hoch	Unentdeckt	
	Deckprothese	(R)CT	-	-	-	-	-		-	-	-	-	-	
		CS	-	-	-	-	-		-	-	-	-	-	
		CR	1	1	2	12-72	Wichtig		Moderat Abbildung 59	n.a.	n.a.	Hoch	Unentdeckt	

[1]begrenzte Bedeutung/ wichtig/ essentiell, [2]niedrig/ moderat/ hoch/ n.a. (nicht anwendbar), [3]unentdeckt/ stark vermutet

Tabelle 148 Evidenztabelle zum Einsatz von festsitzendem Zahnersatz bei von Oligodontie betroffenen Jugendlichen und jungen Erwachsenen (12. bis 20. Lebensjahr).

Versorgungsform:		**Festsitzender Zahnersatz**												
Betrachteter Endpunkt:		**Herstellung einer normgerechten Zahnfunktion**												
Bewertung:		**Zusammenfassung der Ergebnisse**					**Klinische Relevanz**		**Qualitätseinschätzung nach GRADE**					
Dentition	Versorgungsform/ Typ	Design	N Studien	N Patienten	N Versorgungen	Beobachtungszeit (Monate)	Klinische Relevanz[1]	Evidenz als Standardversorgung	Verzerrungsrisiko[2]	Inkonsistenz[2]	Indirektheit[2]	Ungenauigkeit[2]	Publikationsbias[3]	**Evidenzqualität**
Zweite	Brücke	(R)CT	-	-	-	-	-	Kapitel 3.6 Tabelle 6	-	-	-	-	-	**Sehr niedrig** ⊕⊖⊖⊖
		CS					-		-	-	-	-	-	
		CR	4	4	6	18-180	Wichtig		Moderat Abbildung 59	n.a.	n.a.	Hoch	Unentdeckt	
	Krone	(R)CT	-	-	-	-	-		-	-	-	-	-	
		CS					-		-	-	-	-	-	
		CR	7	7	18	1-240	Wichtig		Moderat Abbildung 59	n.a.	n.a.	Hoch	Unentdeckt	

[1]begrenzte Bedeutung/ wichtig/ essentiell, [2]niedrig/ moderat/ hoch/ n.a. (nicht anwendbar), [3]unentdeckt/ stark vermutet

Tabelle 149 Evidenztabelle zum Einsatz von Langzeitprovisorien bei von Oligodontie betroffenen Jugendlichen und jungen Erwachsenen (12. bis 20. Lebensjahr).

Versorgungsform:	**Langzeitprovisorium**												
Betrachteter Endpunkt:	**Herstellung einer normgerechten Zahnfunktion**												
Bewertung:	**Zusammenfassung der Ergebnisse**					**Klinische Relevanz**		**Qualitätseinschätzung nach GRADE**					
Dentition	Versorgungsform/ Typ	Design	N Studien	N Patienten	N Versorgungen	Beobachtungszeit (Monate)	Klinische Relevanz[1]	Evidenz als Standardversorgung	Verzerrungsrisiko[2]	Inkonsistenz[2]	Indirektheit[2]	Ungenauigkeit[2]	Publikationsbias[3]	**Evidenzqualität**
Zweite	Klammerprothese	(R)CT	-	-	-	-	-	Kapitel 3.9 Tabelle 9	-	-	-	-	-	**Sehr niedrig** ⊕⊖⊖⊖
		CS	-	-	-	-	-		-	-	-	-	-	
		CR	2	2	2	72-180	Essentiell		Moderat Abbildung 59	n.a.	n.a.	Hoch	Unentdeckt	
	Brücke	(R)CT	-	-	-	-	-		-	-	-	-	-	
		CS	-	-	-	-	-		-	-	-	-	-	
		CR	2	2	2	18-180	Essentiell		Moderat Abbildung 59	n.a.	n.a.	Hoch	Unentdeckt	
	Kronen	(R)CT	-	-	-	-	-			-	-	-	-	
		CS	-	-	-	-	-			-	-	-	-	
		CR	2	2	2	18-264	Essentiell		Moderat Abbildung 59	n.a.	n.a.	Hoch	Unentdeckt	

[1]begrenzte Bedeutung/ wichtig/ essentiell, [2]niedrig/ moderat/ hoch/ n.a. (nicht anwendbar), [3]unentdeckt/ stark vermutet

Tabelle 150 Evidenztabelle zum Einsatz von direkten Restaurationen bei von Oligodontie betroffenen Jugendlichen und jungen Erwachsenen (12. bis 20. Lebensjahr).

Versorgungsform:	**Direkte Restauration**												
Betrachteter Endpunkt:	**Umformung der Frontzähne mit Komposit, Herstellung einer normgerechten Zahnfunktion**												
Bewertung:	**Zusammenfassung der Ergebnisse**					**Klinische Relevanz**		**Qualitätseinschätzung nach GRADE**					
Dentition	Versorgungsform/ Typ	Design	N Studien	N Patienten	N Versorgungen	Beobachtungszeit (Monate)	Klinische Relevanz[1]	Evidenz als Standardversorgung	Verzerrungsrisiko[2]	Inkonsistenz[2]	Indirektheit[2]	Ungenauigkeit[2]	Publikationsbias[3]	**Evidenzqualität**
Zweite	Frontzahnumformung	(R)CT	-	-	-	-	-	Kapitel 3.4 Tabelle 3, Kapitel 3.5 Tabelle 5	-	-	-	-	-	**Sehr niedrig** ⊕⊖⊖⊖
		CS	-	-	-	-	-		-	-	-	-	-	
		CR	3	3	10	72-264	Essentiell		Moderat Abbildung 59	n.a.	n.a.	Hoch	Unentdeckt	
	Kompositveneer	(R)CT	-	-	-	-	-		-	-	-	-	-	
		CS	-	-	-	-	-		-	-	-	-	-	
		CR	1	1	2	18	Essentiell		Moderat Abbildung 59	n.a.	n.a.	Hoch	Unentdeckt	
	Konfektionierte Edelstahlkronen	(R)CT	-	-	-	-	-		-	-	-	-	-	
		CS	-	-	-	-	-		-	-	-	-	-	
		CR	2	2	3	12-72	Essentiell		Moderat Abbildung 59	n.a.	n.a.	Hoch	Unentdeckt	

[1]begrenzte Bedeutung/ wichtig/ essentiell, [2]niedrig/ moderat/ hoch/ n.a. (nicht anwendbar), [3]unentdeckt/ stark vermutet

Tabelle 151 Evidenztabelle zum Einsatz von Implantaten bei von Oligodontie betroffenen Jugendlichen und jungen Erwachsenen (12. bis 20. Lebensjahr).

Versorgungsform:	**Implantat**												
Betrachteter Endpunkt:	**Versorgung mit Implantaten**												
Bewertung:	**Zusammenfassung der Ergebnisse**					**Klinische Relevanz**		**Qualitätseinschätzung nach GRADE**					
Dentition	Versorgungsform/ Typ	Design	N Studien	N Patienten	N Versorgungen	Beobachtungszeit (Monate)	Klinische Relevanz[1]	Evidenz als Standardversorgung	Verzerrungsrisiko[2]	Inkonsistenz[2]	Indirektheit[2]	Ungenauigkeit[2]	Publikationsbias[3]	**Evidenzqualität**
Zweite	Provisorische Versorgung	(R)CT	-	-	-	-	-	Kapitel 3.8 Tabelle 8	-	-	-	-	-	**Sehr niedrig** ⊕⊖⊖⊖
		CS	-	-	-	-	-		-	-	-	-	-	
		CR	2	2	2	240-264	Essentiell		Moderat Abbildung 59	n.a.	n.a.	Hoch	Unentdeckt	
	Prothese	(R)CT	-	-	-	-	-		-	-	-	-	-	
		CS	2	3 (2/7; 1/4)	3	42-84			Moderat Abbildung 59	n.a.	n.a.	Hoch	Unentdeckt	
		CR	3	4	7	12-240	Essentiell		Moderat Abbildung 59	n.a.	n.a.	Hoch	Unentdeckt	
	Brücke	(R)CT	-	-	-	-	-		-	-	-	-	-	
		CS	-	-	-	-	-		-	-	-	-	-	
		CR	11	11	30	12-264	Essentiell		Moderat Abbildung 59	n.a.	n.a.	Hoch	Unentdeckt	
	Krone	(R)CT	-	-	-	-	-		-	-	-	-	-	
		CS	-	-	-	-	-		-	-	-	-	-	
		CR	2	2	10	12-24			Moderat Abbildung 59	n.a.	n.a.	Hoch	Unentdeckt	
		CR	17	18	167	9-264	Essentiell		Moderat Abbildung 59	n.a.	n.a.	Hoch	Unentdeckt	

[1]begrenzte Bedeutung/ wichtig/ essentiell, [2]niedrig/ moderat/ hoch/ n.a. (nicht anwendbar), [3]unentdeckt/ stark vermutet

Tabelle 151 Fortsetzung

Versorgungsform:		**Implantat**												
Betrachteter Endpunkt:		**Versorgung mit Implantaten**												
Bewertung:		**Zusammenfassung der Ergebnisse**					**Klinische Relevanz**		**Qualitätseinschätzung nach GRADE**					
Dentition	Versorgungsform/ Typ	Design	N Studien	N Patienten	N Versorgungen	Beobachtungszeit (Monate)	Klinische Relevanz[1]	Evidenz als Standardversorgung	Verzerrungsrisiko[2]	Inkonsistenz[2]	Indirektheit[2]	Ungenauigkeit[2]	Publikationsbias[3]	**Evidenzqualität**
Zweite	Kombinierter Zahnersatz	(R)CT	-	-	-	-	-	Kapitel 3.8 Tabelle 8	-	-	-	-	-	**Sehr niedrig** ⊕⊖⊖⊖
		CS	-	-	-	-	-		-	-	-	-	-	
		CR	3	3	4	9-72	Essentiell		Moderat Abbildung 59	n.a.	n.a.	Hoch	Unentdeckt	
	Implantat	(R)CT							-	-	-	-	-	
		CS	4	16 (1/5;13/14; 2/7; 1/4)	8/4 onplants/ 13 n.a.	42-84	Essentiell		Moderat Abbildung 60	-	-	-	-	
		CR	17	18	167	9-264	Essentiell		Moderat Abbildung 60	n.a.	n.a.	Hoch	Unentdeckt	

[1]begrenzte Bedeutung/ wichtig/ essentiell, [2]niedrig/ moderat/ hoch/ n.a. (nicht anwendbar), [3]unentdeckt/ stark vermutet

Tabelle 152 Evidenztabelle zur begleitenden Behandlung bei von Oligodontie betroffenen Jugendlichen und jungen Erwachsenen (12. bis 20. Lebensjahr).

Versorgungsform:	**Begleitende Behandlung**												
Betrachteter Endpunkt:	**Herstellung einer normgerechten Funktion**												
Bewertung:	**Zusammenfassung der Ergebnisse**					**Klinische Relevanz**		**Qualitätseinschätzung nach GRADE**					
Dentition	Versorgungsform/ Typ	Design	N Studien	N Patienten	N Versorgungen	Beobachtungszeit (Monate)	Klinische Relevanz[1]	Evidenz als Standardversorgung	Verzerrungsrisiko[2]	Inkonsistenz[2]	Indirektheit[2]	Ungenauigkeit[2]	Publikationsbias[3]	**Evidenzqualität**
Zweite	Präprothetische Sanierung	(R)CT	-	-	-	-	-	Kapitel 3.7, Tabelle 7	-	-	-	-	-	**Sehr niedrig** ⊕⊖⊖⊖
		CS	-	-	-	-	-		-	-	-	-	-	
		CR	10	10	71	3-36	Essentiell		Moderat Abbildung 59	n.a.	n.a.	Hoch	Unentdeckt	
	KFO-Behandlung	(R)CT	-	-	-	-	-		-	-	-	-	-	
		CS	-	-	-	-	-		-	-	-	-	-	
		CR	15	18	18	12-264	Essentiell		Moderat Abbildung 59	n.a.	n.a.	Hoch	Unentdeckt	
	Knochenaugmentation	(R)CT	-	-	-	-	-		-	-	-	-	-	
		CS	-	-	-	-	-		-	-	-	-	-	
		CR	9	9	12	3-240	Essentiell		Moderat Abbildung 59	n.a.	n.a.	Hoch	Unentdeckt	

[1]begrenzte Bedeutung/ wichtig/ essentiell, [2]niedrig/ moderat/ hoch/ n.a. (nicht anwendbar), [3]unentdeckt/ stark vermutet

9.10.1 Herausnehmbare Versorgung

Die Versorgung großer Lücken kann im jugendlich-bleibenden Gebiss durch die Anfertigung von herausnehmbarem Zahnersatz erfolgen. Ab dem Jugendalter spielt die Ästhetik eine wichtige Rolle für eine positive psychosoziale Entwicklung. Im Rahmen der systematischen Literaturrecherche konnte für die Oligodontie-Betroffenen in der Altersgruppe der 12- bis 20-Jährigen einige Fallberichte dokumentiert werden, welche herausnehmbaren Zahnersatz als langfristige Versorgung beschreiben (Tabelle 146). Dabei konnten neben Modellgussprothesen [Gueth et al. 2011; Ioannidou-Marathiotou et al. 2010; Kaushik et al. 2021; Mira et al. 2020; Nojima et al. 2016; Singer et al. 2012] vor allem Teilprothesen [Cetiner et al. 2001; Nandini et al. 2012; Pettit et al. 2010] als häufigste Form des herausnehmbaren Zahnersatzes festgestellt werden. Deckprothesen, Geschiebeprothesen und kombinierte Versorgungen wurden weitaus weniger berichtet (Tabelle 146). Grundsätzlich ist die regelmäßige Kontrolle aller Arten des herausnehmbaren Zahnersatzes unabdingbar, um Anpassungen durchzuführen, welche eine Wachstumshemmung vermeiden.

Für vollständig oder teilweise unbezahnte Kiefer wurden herausnehmbare Totalprothesen [Cetiner et al. 2001; de Castro et al. 2021; Filius et al. 2014; Ioannidou-Marathiotou et al. 2010] als Versorgung der Wahl beschrieben.

9.10.2 Festsitzende Versorgung

Der festsitzende Zahnersatz spielt im jugendlichen Gebiss eine untergeordnete Rolle. Das Indikationsspektrum ist sehr begrenzt und beschreibt vor allem Einzelzahnkronen, welche zur Umformung mikrodonter oder konischer Frontzähne angefertigt werden [Bergendal et al. 2015; Fraiz et al. 2014; Pettit et al. 2010]. Es konnte keine Literatur identifiziert werden, in der festsitzende Versorgungen zur Rehabilitation des gesamten Gebisses im jugendlichen Alter angefertigt wurden. Der einzige Bericht beschreibt einen 19-jährigen, der eine full-mouth Brückenversorgung erhalten hat [Kaushik et al. 2021].

9.10.3 Interimstherapie

Klammerprothesen gelten bei ausgeprägter Oligodontie und Ektodermaler Dysplasie im Jugendalter als bewährte Versorgungen zur Überbrückung bis zur definitiven Versorgung [Filius et al. 2016; Ioannidou-Marathiotou et al. 2010; Sadashiva et al. 2013]. Bei kleineren Lücken können als langzeitprovisorische Versorgungen minimalinvasive Brücken zum Ersatz einzelner Zähne angefertigt werden [Gueth et al. 2011]. Als innovativer Ansatz stehen auch digital gefertigte, zahnfarbene Polycarbonat-Schienen für Patienten mit ausgeprägter Oligodontie als Alternative zu konventionellem Interimsersatz zur Verfügung [Liebermann et al. 2021].

9.10.4 Präprothetische Versorgung (Extraktion)

In der Altergruppe der 12- bis 20-Jährigen wurde im Rahmen komplexer langfristiger prothetischer bzw. implantat-prothetischer Versorgungen über die Extraktion von Zähnen berichtet. Bei fünf jungen Erwachsenen wurden Milchzähne vor der Implantation zur Optimierung der Implantatverteilung entfernt [Balaji et al. 2015, Sun et al. 2020, Van Sickels et al. 2010, Sinada et al. 2022, Kirmeier et al. 2014]. In acht Fällen wurden jugendliche Milchzähne aufgrund von Karies oder parodontalem Knochenverlust entfernt [Becktor et al. 2001, El Osta 2011, Kaushik et al. 2021, Katz et al. 2020, Mira et al. 2020, Pettit et al. 2010, Huang et al. 2014, Cogulu et al. 2008].

Der Erhalt gesunder Milchzähne hat bei Oligodontie-Betroffenen hohe Priorität. Die Zahnentfernung sollte daher nur durchgeführt werden, wenn ein Zahnerhalt nicht möglich ist oder die Notwendigkeit der Extraktion für ein langfristiges und nachhaltiges

Behandlungskonzept wichtig ist. Dies geschieht dann meist vor Implantatinsertion im Rahmen der definitiven Versorgung nach Abschluss des Wachstums [Kirmeier et al. 2012].

9.10.5 Implantatversorgung und Knochenaugmentation

Die zahnärztliche Versorgung mit Implantaten im wachsenden Organismus ist vielfach diskutiert und beschrieben [Mishra et al. 2013, Mankani et al. 2014, Wang et al. 2016, Schnabl et al. 2018]. Die Besonderheit der Implantation im Jugendalter besteht darin, dass Implantate ankylosieren und daher zu einer Wachstumshemmung im Insertionsgebiet führen, die klinisch in einer Infraokklusion resultieren können. Eine vorzeitige Implantation vor Abschluss des Wachstums muss daher gut abgewogen und meist interdisziplinär geplant werden. Dabei sind vor allem eine kieferorthopädisch, oral-/kieferchirurgische und prothetische Kooperation mit entsprechend kieferorthopädisch/-(oral)chirurgischer Vorbehandlung von Bedeutung. Erscheint eine Versorgung anderweitig als mit Unterstützung durch knochengetragene Implantate nicht möglich, so ist insbesondere die psychoemotionale Entwicklung der Jugendlichen zu berücksichtigen – so steht doch ab dem Jugendalter ein möglichst "normales" und weitläufig akzeptiertes Erscheinungsbild im Vordergrund für eine psychosoziale Integration und Entwicklung in dieser Lebensphase.

Daher sollte stets individuell abgewogen werden, ob eine Implantation bereits in diesem Alter erfolgen sollte, wenn durch konventionellen Zahnersatz keine ausreichende funktionelle und optische Rehabilitation erfolgen kann. In aller Regel wird eine Implantation aber, mit Ausnahme der Unterkieferfront, erst nach Abschluss des Kieferwachstums in Erwägung gezogen.

Im Rahmen der systematischen Literaturrecherche konnten 18 Fallberichte und 4 Fallserien mit 35 Probanden evaluiert werden, welche eine Implantatversorgung in der Altersgruppe der 12- bis 20-Jährigen beschreiben. Dabei fiel jedoch auf, dass die meisten Probanden (N=27) eine Implantation ab dem Alter von 15 Jahren erhalten haben, wohingegen nur einzelne Fälle (N=8) zwischen dem 12. und 14. Lebensjahr aufgefunden wurden [Bergendal et al. 2008; Sweeney et al. 2005; Bulut et al. 2010; Heuberer et al. 2012; Filius, et al. 2014; Giray et al. 2003]. In diesem Alter dominieren typischerweise jeweils zwei Unterkieferimplantate, bzw. Oberkiefer Onplants, wie bereits für die Altersgruppe bis 12 Jahre berichtet (vgl. Tabelle 144), während ab dem Alter von 15 Jahren die Anzahl der Implantate deutlich ansteigt und auch zunehmend maxilläre Implantationen durchgeführt wurden (Tabelle 153) [Bohner et al. 2022].

Die Versorgung der Implantate erfolgte mehrheitlich durch festsitzenden Zahnersatz (Brücken, „fixed dentures“) und implantat-getragene Prothesen (Tabelle 146). Vereinzelt wurden kombinierter Zahnersatz [Li et al. 2011; Sclar et al. 2009; Sinada et al. 2022; Singer et al. 2012] und auch Einzelimplantate mit Kronen [Kratochvilova et al. 2022] beschrieben. Es ist davon auszugehen, dass trotz klarer Beschränkungen der Implantation im wachsenden Organismus, die Vielzahl berichteter Implantationen in der Altersgruppe der 12- bis 20-Jährigen darauf zurückzuführen ist, dass diese Fälle einen höheren Stellenwert haben als die Standardversorgung mit herausnehmbarem Zahnersatz etc. Dadurch kann davon ausgegangen werden, dass diese gegenüber "Standardversorgungen" etwa mit herausnehmbaren Prothesen deutliche häufiger berichtet werden (Tabelle 153).

Tabelle 153 Auflistung der berichteten Fälle, bei denen eine prothetische Versorgung auf Implantatbasis im Alter von 12- 20 Jahren durchgeführt wurde.

Alter	Anzahl	Lokalisation	Beobachtungszeit	Verlust	Referenz
12 J	4	UK	unbek.	3	Bergendal et al. [2008
12 J	-	UK	Ø 40 M	∑ 7	Sweeney et al. [2005]*****
12 J	-	UK	Ø 40 M	∑ 7	Sweeney et al. [2005]*****
12 J	2	UK	12 M	-	Bulut et al. [2010]
12 J	2[a]	OK	60 M	-	Heuberer et al. [2012]
14 J	2[a]	OK	42 M	-	Heuberer et al. [2012]
13 J****	2	UK	82 M	-	Filius et al. [2014]
14 J	3	UK	24 M	-	Giray et al. [2003]
15 J	6	OK/UK	240 M	2x (20J,26J)	Huang et al. [2014]
15 J	2	OK	24 M	-	Kratochvilova et al. [2022]
15 J	8/6	OK/UK	25 M	-	Van Sickels et al. [2010]
15 J	2/4	OK/UK	24 M	-	Sinada et al. [2022]
16 J	-	UK	Ø 40 M	∑ 7	Sweeney et al. [200]5*****
16 J	4/4	OK/UK	120 M	1 [21 J]	Sun et al. [2020]
17 J	-	OK/UK[b]	Ø 40 M	∑ 7	Sweeney et al. [2005]*****
17 J	6/10	OK/UK	12 M	-	Balaji et al. [2015]
18 J	8/6	OK/UK	12 M	-	Kutkut et al. [2015]
18 J	8/6	OK/UK	12 M	-	Kirmeier et al. [2014]***
18 J	8/6	OK/UK	12 M	-	Kirmeier et al. [2014]***
18 J	8/8	OK/UK	12 M	-	Rad et al. [2007]
18 J	-	UK	Ø 40 M	∑ 7	Sweeney et al. [2005]*****
18 J	-	UK	Ø 40 M	∑ 7	Sweeney et al. [2005]*****
18 J	-	OK/UK	Ø 40 M	∑ 7	Sweeney et al. [2005]*****
18 J	-	OK/UK	Ø 40 M	∑ 7	Sweeney et al. [2005]*****
18 J	7/7	OK/UK	24 M	-	Bayat et al. [2011]
19 J*	2	UK	264 M	-	Bergendal et al. [2015]
19 J**	4	OK	264 M	1x [9 J]	Becktor et al. [2001]
19 J	-	UK	Ø 40 M	∑ 7	Sweeney et al. [2005]*****
19 J	-	UK	Ø 40 M	∑ 7	Sweeney et al. [2005]*****
19 J	4/6	OK/UK	9 M	-	Sclar et al. [2009]
19 J	6/4	OK/UK	12 M	-	Li et al. [2011]
20 J	6/6	OK/UK	48 M	-	Katz et al. [2020]
20 J	-	OK/UK	Ø 40 M	∑ 7	Sweeney et al. [2005]*****
20 J	-	UK	Ø 40 M	∑ 7	Sweeney et al. [2005]*****
20 J	-	UK	Ø 40 M	∑ 7	Sweeney et al. [2005]*****

[a]nicht knochengetragen (Onplant), *Erstimplantation 6 J; ** Erstimplantation 8 J; *** eineiige Zwillinge; **** CS N=4 (N=3 <12J);***** CS mit 14 Pat. (N=1 >20J); [b]mit 18 UK

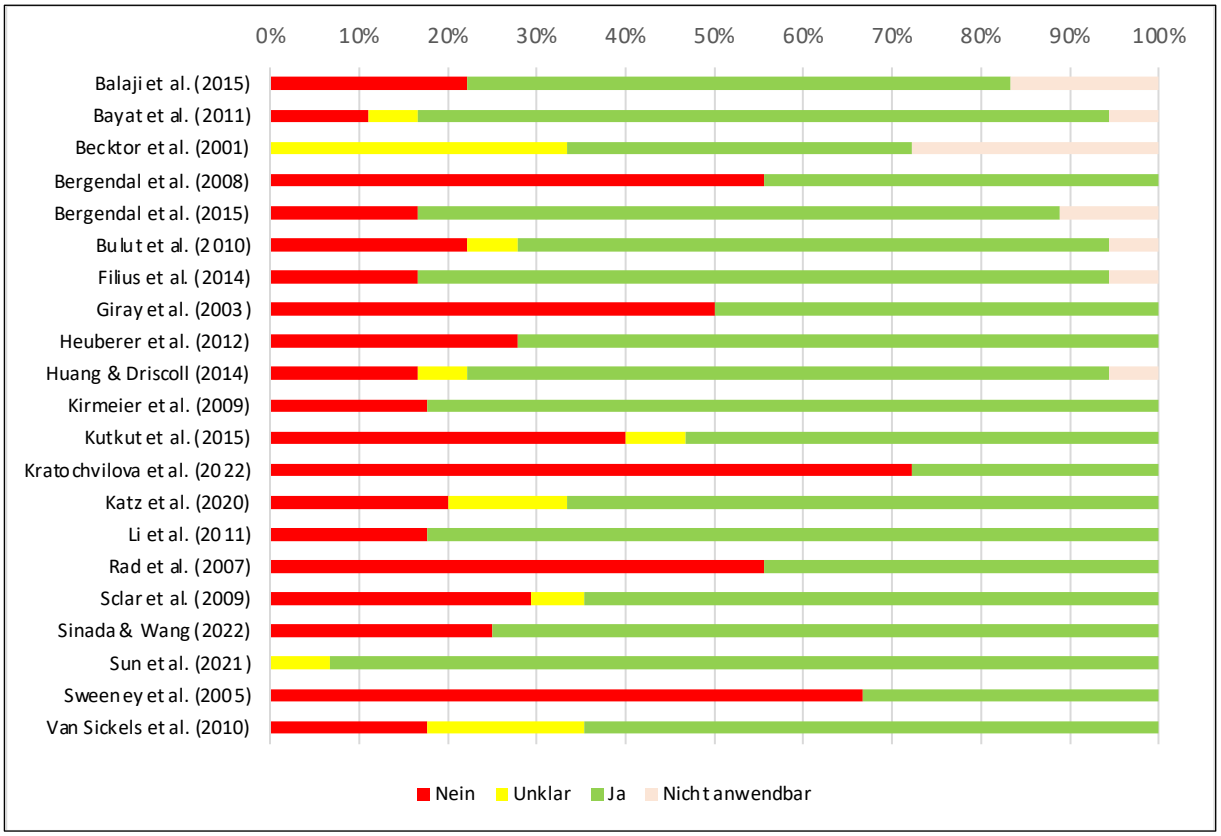

Abbildung 60 Einschätzung des Verzerrungsrisikos (engl.: Risk of Bias, RoB) für Fallberichte und -serien, welche eine prothetische Versorgung auf Implantatbasis im Alter von 12-20 Jahren beschrieben.

9.10.6 Kieferorthopädische Versorgung einschließlich Chirurgie

Ab dem jugendlich-bleibenden Gebiss ist die Versorgung der Patienten mittels kieferorthopädischer und/oder chirurgischer Therapie vordergründig. Bei jüngeren Jugendlichen können in Abhängigkeit vom Wachstum noch funktionskieferorthopädische Geräte zur Wachstumssteuerung eingesetzt werden.

Die Behebung des für Oligodontie typischen Tief- und Deckbisses, sowie die Lückenöffnung oder der Lückenschluss sind wesentliche Therapieziele. Meist werden hierzu festsitzende kieferorthopädische Geräte eingesetzt. Ein weiterer kieferorthopädischer Behandlungsschwerpunkt bei Betroffenen mit ED ist die Einordnung von verlagerten Zähnen. Die Einstellung einer stabilen Okklusion mittels kieferorthopädischer Geräte ist vor allem bei unzureichender Verzahnung anzustreben.

Im Rahmen der Literaturrecherche konnte bestätigt werden, dass es viele Berichte zur kieferorthopädischen Versorgung im jugendlichen Gebiss gibt (Tabelle 146). Grundsätzlich sollte eine kieferorthopädische Therapie immer direkt an die prothetische Versorgung angegliedert werden.

Ab dem Jugendalter wurden vermehrt kombiniert kieferorthopädisch-kieferchirurgische Therapien berichtet, bei der umfangreiche Operationen (Umstellungs-, bzw. Distraktionsosteotomien) inbegriffen waren [Sun et al. 2020, Van Sickels et al. 2010, Li et al. 2011], welche vor allem zur Vorbereitung einer Implantatversorgung durchgeführt worden. Weiterhin wurden 10 Fallberichte eruiert, welche eine präimplantologische Knochenaugmentation beschreiben (Tabelle 146).

9.10.7 Weitere zahnärztliche Versorgungsformen und Versorgungsaspekte

Mit dem Abschluss des Körper- und Kieferwachstums stellt sich im jungen Erwachsenenalter verstärkt die Frage nach der definitiven Versorgung, welche sich nicht mehr nur auf die funktionellen Aspekte wie Kaufunktion oder Sicherung der Bisshöhe fokussiert, sondern auch die Ästhetik in den Vordergrund rückt, um eine optimale psychosoziale Integration der Heranwachsenden in die Gesellschaft zu gewährleisten. Eine interdisziplinäre Betreuung und Planung der Versorgung wird also zunehmend notwendig (Tabelle 133).

Bei Oligodontie-Betroffenen ist die kontinuierliche, kariespräventive zahnärztliche Betreuung unabdingbar, welche therapiebegleitend durchgeführt werden sollte (Tabelle 133).

Weitere zahnärztliche Versorgungsformen bei Jugendlichen und jüngeren Erwachsenen (12- bis einschließlich 20-Jährige) sind in Tabelle 133 angegeben.

9.11 Zahnärztliche Therapie der Oligodontie im bleibenden Gebiss (Erwachsene)

Das folgende Kapitel befasst sich mit der zahnärztlichen Versorgung von Erwachsenen, welche von einer Oligodontie betroffen sind. Die altersgruppen-spezifische Schlüsselfrage lautet:

„Welche zahnärztlichen Versorgungsformen sollen Bestandteil einer indikationsgerechten und langfristig erfolgversprechenden Therapie von Erwachsenen (>20. Lebensjahr) mit einer Oligodontie sein?“

Insgesamt wurden für diese Altersgruppe 35 Fallberichte, von denen lediglich 20 Fallberichte eine Nachbeobachtungszeit aufwiesen und eine Fallserie recherchiert (Tabelle 154). Für die Altersgruppe der Erwachsenen gibt die Tabelle 155 einen Überblick zu den dokumentierten Versorgungsformen.

Tabelle 154 Übersicht zu den inkludierten Fallberichten und -serien, welche zahnärztliche Versorgungen bei Oligodontie Betroffenen dokumentierten (>20. Lebensjahr).

Studientyp	Nachbeobachtung	Anzahl (N)
Fallberichte (N=35)	Ja	20
	Nein	15
Fallserien (N=1)	Ja	1
	Nein	0

Fallbericht – Darstellung von 1 bis 3 Betroffenen, Fallserie - Darstellung von >3 Betroffenen

Tabelle 155 Fallberichte, die weitere zahnärztliche Versorgungsformen und Versorgungsaspekte bei von Oligodontie betroffenen Erwachsenen (>20. Lebensjahr) beschrieben.

Versorgungsform		Referenzen
Herausnehmbarer Zahnersatz	Totalprothese (N=1)	de Castro et al. [2021][18 Jahre]
	Teilprothese (N=2)	Cetiner et al. [2001][1 Jahr]; Lamazza et al. [2009][3 Jahre]
Festsitzender Zahnersatz	Brücke (n=2)	Bergendal et al. [2015][22 Jahre]; Cetiner et al. [2001][1 Jahr]
	Krone (n=2)	Cetiner et al. [2001][1 Jahr]; Huang et al. [2014][20 Jahre]
Implantat	Prothese (N=5)	Bergendal et al. [2015][22 Jahre]; Huang et al. [2014][20 Jahre]; Rajan et al. [2015][3 Jahre]; Singer et al. [2012][20 Jahre]; Sun et al. [2021][10 Jahre]
	Brücke (N=11)	Bergendal et al. [2015][22 Jahre]; D'Ambrosio et al. [2011][a]; Katz et al. [2020][4 Jahre]; Lamazza et al. [2009][3 Jahre]; Maiorana et al. [2017][a]; Odin et al. [2015][3 Jahre]; Pombo Castro et al. [2013][2 Jahre]; Revanappa et al. [2016][a]; Sadashiva et al. [2013][6 Jahre]; Singer et al. [2012][20 Jahre]; Stern et al. [2014][3 Jahre]
	Krone (N=1)	Martinho et al. [2019][4,5 Jahre]
	Kombinierter Zahnersatz (N=1)	Koyuncuoglu et al. [2014][2 Jahre]
Begleitende Behandlung	Präprothetische Sanierung (N=5)	Maiorana et al. [2017][1 Jahr]; Odin et al. [2015][3 Jahre]; Revanappa et al. [2016][a]; Stern et al. [2014][3 Jahre]; Sun et al. [2021][10 Jahre]
	Knochenaugmentation (N=4)	Lamazza et al. [2009][3 Jahre]; Maiorana et al. [2017][1 Jahr]; Pombo Castro et al. [2013][2 Jahre] Sun et al. [2021] 10 Jahre
	Kieferorthopädie/ Chirurgische Distraktion (N=4)	Bergendal et al. [2015][22 Jahre]; Lamazza et al. [2009][3 Jahre]; Li et al. [2011][a]; Martinho et al. [2019][4,5 Jahre]

[a] Nachbeobachtungszeit <1 J

Abbildung 61 Einschätzung des Verzerrungsrisikos (engl.: Risk of Bias, RoB) für Fallberichte und -serien, welche die weitere zahnärztliche Versorgungsformen und Versorgungsaspekte bei von Oligodontie betroffenen Erwachsenen (>20. Lebensjahr) beschrieben.

Tabelle 156 Evidenztabelle zum Einsatz von herausnehmbarem Zahnersatz bei von Oligodontie betroffenen Erwachsenen (>20. Lebensjahr).

Versorgungsform:		**Herausnehmbarer Zahnersatz**												
Betrachteter Endpunkt:		**Ersatz bei Zahnnichtanlagen**												
Bewertung:		**Zusammenfassung der Ergebnisse**					**Klinische Relevanz**		**Qualitätseinschätzung nach GRADE**					
Dentition	Versorgungsform/ Typ	Design	N Studien	N Patienten	N Versorgungen	Beobachtungszeit (Monate)	Klinische Relevanz[1]	Evidenz als Standardversorgung	Verzerrungsrisiko[2]	Inkonsistenz[2]	Indirektheit[2]	Ungenauigkeit[2]	Publikationsbias[3]	**Evidenzqualität**
Zweite	Totalprothese	(R)CT	-	-	-	-	-	Kapitel 3.10 Tabelle 10	-	-	-	-	-	**Sehr niedrig** ⊕⊖⊖⊖
		CS	-	-	-	-	-		-	-	-	-	-	
		CR	1	1	2	216	Essentiell		Moderat Abbildung 61	n.a.	n.a.	Hoch	Unentdeckt	
	Teilprothese	(R)CT	-	-	-	-	-		-	-	-	-	-	
		CS	-	-	-	-	-		-	-	-	-	-	
		CR	2	2	2	12-36	Essentiell		Moderat Abbildung 61	n.a.	n.a.	Hoch	Unentdeckt	

[1]begrenzte Bedeutung/ wichtig/ essentiell, [2]niedrig/ moderat/ hoch/ n.a. (nicht anwendbar), [3]unentdeckt/ stark vermutet

Tabelle 157 Evidenztabelle zum Einsatz von festsitzendem Zahnersatz bei von Oligodontie betroffenen Erwachsenen (>20. Lebensjahr).

Versorgungsform:	**Festsitzender Zahnersatz**												
Betrachteter Endpunkt:	**Herstellung einer normgerechten Zahnfunktion**												
Bewertung:	**Zusammenfassung der Ergebnisse**					**Klinische Relevanz**		**Qualitätseinschätzung nach GRADE**					
Dentition	Versorgungsform/ Typ	Design	N Studien	N Patienten	N Versorgungen	Beobachtungszeit (Monate)	Klinische Relevanz[1]	Evidenz als Standardversorgung	Verzerrungsrisiko[2]	Inkonsistenz[2]	Indirektheit[2]	Ungenauigkeit[2]	Publikationsbias[3]	**Evidenzqualität**
Zweite	Brücke	(R)CT	-	-	-	-	-	Kapitel 3.6 Tabelle 6	-	-	-	-	-	**Sehr niedrig** ⊕⊖⊖⊖
		CS	-	-	-	-	-		-	-	-	-	-	
		CR	2	2	2	12-264	Essentiell		Moderat Abbildung 61	n.a.	n.a.	Hoch	Unentdeckt	
	Krone	(R)CT	-	-	-	-	-		-	-	-	-	-	
		CS	-	-	-	-	-		-	-	-	-	-	
		CR	2	2	4	12-240	Essentiell		Moderat Abbildung 61	n.a.	n.a.	Hoch	Unentdeckt	

[1]begrenzte Bedeutung/ wichtig/ essentiell, [2]niedrig/ moderat/ hoch/ n.a. (nicht anwendbar), [3]unentdeckt/ stark vermutet

Tabelle 158 Evidenztabelle zum Einsatz von Implantaten bei von Oligodontie betroffenen Erwachsenen (>20. Lebensjahr).

Versorgungsform:	**Implantat**												
Betrachteter Endpunkt:	**Definitive Versorgung nach Abschluss des Wachstums**												
Bewertung:	**Zusammenfassung der Ergebnisse**					**Klinische Relevanz**		**Qualitätseinschätzung nach GRADE**					
Dentition	Versorgungsform/ Typ	Design	N Studien	N Patienten	N Versorgungen	Beobachtungszeit (Monate)	Klinische Relevanz[1]	Evidenz als Standardversorgung	Verzerrungsrisiko[2]	Inkonsistenz[2]	Indirektheit[2]	Ungenauigkeit[2]	Publikationsbias[3]	**Evidenzqualität**
Zweite	Prothese	(R)CT	-	-	-	-	-	Kapitel 3.8 Tabelle 8	-	-	-	-	-	**Sehr niedrig** ⊕⊖⊖⊖
		CS	-	-	-	-	-		-	-	-	-	-	
		CR	5	5	10	3-264	Essentiell		Moderat Abbildung 61	n.a.	n.a.	Hoch	Unentdeckt	
	Brücke	(R)CT	-	-	-	-	-		-	-	-	-	-	
		CS	-	-	-	-	-		-	-	-	-	-	
		CR	11	11	18	24-264	Essentiell		Moderat Abbildung 61	n.a.	n.a.	Hoch	Unentdeckt	
	Krone	(R)CT	-	-	-	-	-		-	-	-	-	-	
		CS	-	-	-	-	-		-	-	-	-	-	
		CR	1	1	2	54	Essentiell		Moderat Abbildung 61	n.a.	n.a.	Hoch	Unentdeckt	
	Kombinierter Zahnersatz	(R)CT	-	-	-	-	-		-	-	-	-	-	
		CS	-	-	-	-	-		-	-	-	-	-	
		CR	1	1	2	24	Essentiell		Moderat Abbildung 61	n.a.	n.a.	Hoch	Unentdeckt	
	Implantat	(R)CT	-	-	-	-	-		-	-	-	-	-	
		CS	-	-	-	-	-		-	-	-	-	-	
		CR	14	14	101	3-52	Essentiell		Moderat Abbildung 62	n.a.	n.a.	Hoch	Unentdeckt	

[1]begrenzte Bedeutung/ wichtig/ essentiell, [2]niedrig/ moderat/ hoch/ n.a. (nicht anwendbar), [3]unentdeckt/ stark vermutet

Tabelle 159 Evidenztabelle zur begleitenden Behandlung bei von Oligodontie betroffenen Erwachsenen (>20. Lebensjahr).

Versorgungsform:	**Begleitende Behandlung**												
Betrachteter Endpunkt:	**Optimierung der Kieferrelation, Zahnstellung und -verteilung**												
Bewertung:	**Zusammenfassung der Ergebnisse**					**Klinische Relevanz**		**Qualitätseinschätzung nach GRADE**					
Dentition	Versorgungsform/ Typ	Design	N Studien	N Patienten	N Versorgungen	Beobachtungszeit (Monate)	Klinische Relevanz[1]	Evidenz als Standardversorgung	Verzerrungsrisiko[2]	Inkonsistenz[2]	Indirektheit[2]	Ungenauigkeit[2]	Publikationsbias[3]	**Evidenzqualität**
Zweite	Präprothetische Sanierung	(R)CT	-	-	-	-	-	Kapitel 3.7, Tabelle 7,	-	-	-	-	-	**Sehr niedrig** ⊕⊖⊖⊖
		CS	-	-	-	-	-		-	-	-	-	-	
		CR	5	5	24	3-120	Essentiell		Moderat Abbildung 61	n.a.	n.a.	Hoch	Unentdeckt	
	Knochenaugmentation	(R)CT	-	-	-	-	-		-	-	-	-	-	
		CS	-	-	-	-	-		-	-	-	-	-	
		CR	4	4	6	12-120	Essentiell		Moderat Abbildung 61	n.a.	n.a.	Hoch	Unentdeckt	
	Kieferorthopädie/Chirurgische Distraktion	(R)CT	-	-	-	-	-		-	-	-	-	-	
		CS	-	-	-	-	-		-	-	-	-	-	
		CR	4	4	4	3-264	Essentiell		Moderat Abbildung 61	n.a.	n.a.	Hoch	Unentdeckt	

[1]begrenzte Bedeutung/ wichtig/ essentiell, [2]niedrig/ moderat/ hoch/ n.a. (nicht anwendbar), [3]unentdeckt/ stark vermutet

9.11.1 Definitiv herausnehmbarer Zahnersatz

Im Rahmen der systematischen Literaturrecherche wurden insgesamt 3 Fallberichte identifiziert, welche über definitiv herausnehmbaren Zahnersatz bei Erwachsenen (>20 Jahre) in Form von Total- bzw. Teilprothesen berichteten (Tabelle 155).

9.11.2 Implantatversorgung

Implantat-getragende definitive Versorgungen stellen bei Erwachsenen (>20. Lebensjahr) die häufigste Versorgungsform zum Ersatz der Zahn-Nichtanlagen dar. Implantat-getragene Prothesen wurden insbesondere bei ausgeprägten Oligodontien bzw. anodonten Patienten angefertigt. Häufiger wurden Fallberichte zu „fixed implant-supported prothesis“ bzw. „fixed dentures“ berichtet, die klinisch implantat-getragenen Brückenversorgungen entsprachen. In einem Fallbericht wurde eine Full-mouth rehabilitation mittels kombiniertem zahn- und implantat-getragenem Ersatz dokumentiert (Tabelle 155, Tabelle 160).

Tabelle 160 Auflistung der berichteten Fälle, bei denen eine Prothetische Versorgung auf Grundlage von Implantaten bereits ab dem Alter von 20 Jahren durchgeführt wurde.

Alter	Anzahl	Lokalisation	Bebachtungszeit	Verlust	Referenz
20 J	6/6	OK/UK]	42 M	-	Katz et al. [2020]
21 J	3/3	OK/UK	6 M	-	Sadashiva et al. [2013]
21 J	2	OK	6 M	-	Revanappa et al. [2016]
21J	-	UK	Ø 40 M	∑ 7	Sweeney et al. 2005*****
22 J	2	UK	24 M	-	Koyuncuoglu et al. [2014]
25 J	8/7	OK/UK	36 M	-	Odin et al. [2015]
26 J	4/4	OK/UK	36 M		Rajan et al. [2015]
26 J	3	OK	52 M	1 [26 J]	Martinho et al. [2019]
27 J	5/6	OK/UK	24 M	-	Pombo Castro et al. [2013]
30 J	4	UK	36 M	-	Lamazza et al. [2009]
31 J	8/6	OK/UK	36 M	-	Stern et al. [2014]
31 J	4/4	OK/UK	36 M	1 [36 J]	Sun et al. [2021]
35 J	6/4	OK/UK	12 M	-	Maiorana et al. [2017]
55 J	6	OK	3 M	-	D'Ambrosio et al. [2011]

***** CS mit 14 Pat. (N=1 >20J)

Abbildung 62 Einschätzung des Verzerrungsrisikos (engl.: Risk of Bias, RoB) für Fallberichte und -serien, eine prothetische Versorgung auf Grundlage von Implantaten bereits ab dem Alter von 20 Jahren beschrieben.

9.11.3 Begleitende Behandlung (KFO/Chirurgie/Präprothetik)

Präprothetische Maßnahmen wie z. B. Zahnextraktionen sind bei unzureichender Pfeilerwertigkeit von Milchzähnen im Erwachsenenalter erforderlich. Kieferorthopädische Behandlungen mit festsitzenden Apparaturen (Multiband) ist zur Optimierung der Position von Pfeilerzähnen indiziert. Zudem sind umfangreiche präprothetisch-chirurgische Maßnahmen wie Sinuslift und Knochenaugmentationsverfahren im Ober- und Unterkiefer (Inlay-/Onlaytransplantate) erforderlich, um insbesondere bei ED-Betroffenen eine ausreichende Knochenbasis zur Implantatverankerung herzustellen. Überdies wird über Fälle von durchgeführter Distraktionsosteogense berichtet (Tabelle 155).

9.12 Lebensqualität

Studien zur mundgesundheitsbezogenen Lebensqualität belegen, dass Patienten mit Oligodontie insbesondere hinsichtlich funktioneller und ästhetischer Faktoren eingeschränkt sind [Aarts et al. 2023; Locker et al. 2010; Wong et al. 2006]. Dabei hängt die Selbstwahrnehmung der betroffenen Patienten im Wesentlichen vom Patientenalter und der Anzahl der agenetischen Zähne ab. Insbesondere Jugendliche fühlen sich aufgrund der Zahnminderzahl sozial benachteiligt. Mit zunehmender Anzahl der fehlenden Zähne werden

ebenfalls stärkere Einschränkungen beim Essen angeben, was die Bedeutung der funktionellen (Re-) Habilitation unterstreicht [Aarts et al. 2023].

9.13 Gesetzliche Regelungen zur zahnärztlichen Versorgung

Die Ektodermale Dysplasie wurde vom G-BA gemäß Paragraf 92 Absatz 1 des SGB V als angeborene Fehlbildung und somit als seltene Ausnahmeindikationen anerkannt, bei der ein Anspruch auf implantologische Leistungen einschließlich der Suprakonstruktionen im Rahmen einer zahnmedizinischen Gesamtbehandlung gemäß Paragraf 28 Absatz 2 Satz 9 SGB V als Sachleistung besteht. Hierfür ist die genetische Abklärung des genauen Krankheitsbildes bei Patienten mit Oligodontie wichtig.

9.14 Informationsquellen für Betroffene

Wissenschaftliche Datenbanken/Netzwerke
www.orpha.net
https://rarediseases.org/rare-diseases/ectodermal-dysplasias/
https://medlineplus.gov/ency/article/001469.htm
https://ern-skin.eu/

Patientengruppen
Überregional/International
https://www.rareconnect.org/de/community/ektodermales-dysplasie-syndrom/members#organizations
http://www.eurordis.org
National
Deutschland: Selbsthilfesgruppe Ektodermale Dysplasie (https://www.ektodermale-dysplasie.de/)
http://www.achse-online.de
Großbritannien: https://edsociety.co.uk/what-is-ed/
USA: National Foundation for Ectodermal Dysplasia (https://www.nfed.org)
Österreich: http://www.prorare-austria.org

9.15 Weitere syndromale/seltene Erkrankungen mit Oligodontie

Weitere syndromale oder genetische Erkrankungen, die mit einer Oligodontie vergesellschaftet seien können, sind in Kapitel 3.3.7 (Search String) gelistet.

9.16 Schlüsselempfehlungen

Begründung des Empfehlungsgrades mit Darlegung der Abwägung von Nutzen und Schaden der Intervention: Unter Berücksichtigung des jeweiligen Indikationsspektrums in den jeweiligen Altersgruppen sind die genannten Therapiemaßnahmen in der Lage, fehlende Zähne zu ersetzen bzw. die Zahnform und Funktion mikrodonter Zähne verlässlich herzustellen. Dies geht mit einem hohen Nutzen für die Betroffenen einher. Die restaurativen Maßnahmen erfordern typischerweise keine invasive Präparation der Zahnhartsubstanz. Demgegenüber stellt die Implantattherapie eine invasive Versorgungsmaßnahme dar, da das Implantat im Knochen eingesetzt wird.

Darlegung der Evidenzgrundlage: Bei den betrachteten Behandlungsmaßnahmen handelt es sich um etablierte und anerkannte zahnärztliche Therapiemaßnahmen (siehe Kapitel 3). Für die spezifische Nutzung bei Oligodontie-Betroffenen liegen Fallberichte mit unterschiedlichen Beobachtungszeiten vor, welche ein sehr niedriges Evidenzniveau nach GRADE signalisieren.

Klinische Studien oder darauf aufbauende Systematische Reviews/ Meta-Analysen liegen nicht vor.

9.16.1 Handlungsempfehlungen zur zahnärztlichen Versorgung von Oligodontie-Betroffenen im Milch- und Wechselgebiss (bis zu einem Alter von 12 Jahren)

29. Evidenzbasierte Empfehlung (2024 neu)	
Kinderprothesen sollten bei Kindern mit einer Oligo-/Anodontie im Milch- und Wechselgebiss zur Herstellung bzw. Aufrechterhaltung von Funktion und Ästhetik angefertigt werden, sobald eine ausreichende Kooperationsfähigkeit gegeben ist.	**Empfehlungsgrad** ⇑
Betrachteter Endpunkt: Ersatz bei Zahnnichtanlagen, Versorgung mit Kinderprothesen/ Zeitpunkt der Erstversorgung	
Evidenzquelle: Tabelle 135	
Qualität der Evidenz (GRADE): ⊕⊖⊖⊖/ Sehr niedrig	
Abstimmungsergebnis: 24x Zustimmung/ Keine Ablehnung/ Keine Enthaltung 100 % Konsensstärke	**Starker Konsens**

30. Evidenzbasierte Empfehlung (2024 neu)	
Kinderprothesen sollen im Hinblick auf ihre wachstumsbedingte Passung, Funktion und Ästhetik regelmäßig im Rahmen der zahnärztlichen Vorsorge- bzw. Kontrolluntersuchungen überprüft, ggf. angepasst oder neu angefertigt werden.	**Empfehlungsgrad** ⇑⇑
Betrachteter Endpunkt/Behandlungsziel: Anpassung der Kinderprothese	
Evidenzquellen/Literatur: Tabelle 135, Tabelle 142	
Qualität der Evidenz (GRADE): Expertenempfehlung; ⊕⊖⊖⊖/ Sehr niedrig	
Abstimmungsergebnis: 25x Zustimmung/ Keine Ablehnung/ Keine Enthaltung 100 % Konsensstärke	**Starker Konsens**

Die Kontrolle und Anpassung von Kinderprothese soll mindestens im Abstand der gesetzlich vorgesehenen halbjährlichen Vorsorgeuntersuchungen – bei Bedarf auch enmaschiger – erfolgen. Dies kann insbesondere im Rahmen von Wachstumsschüben oder Zahndurchbruchsphasen notwendig sein.

31. Evidenzbasierte Empfehlung (2024 neu)	
Direkte Kompositrestaurationen sollten zur Umformung mikrodonter Frontzähne eingesetzt werden.	**Empfehlungsgrad** ⇑
Betrachteter Endpunkt: Umformung der Frontzähne mit Komposit.	
Evidenzquellen/Literatur: Tabelle 135	
Qualität der Evidenz (GRADE): ⊕⊖⊖⊖/ Sehr niedrig	
Abstimmungsergebnis: 24x Zustimmung/ Keine Ablehnung/ Keine Enthaltung 100 % Konsensstärke	**Starker Konsens**

Eine medizinische Indikation für eine Umformung der Zähne ist insbesondere bei einer sehr spitze Ausprägung der mikrodonten Zapfenzähne gegeben, da von diesen eine erhöhte Verletzungsgefahr für die Weichteile ausgehen kann. Jedoch muss immer eine Nutzen-Risiko-Abwägung erfolgen, z. B. können bei einer ausschließlich für diese Behandlung vorgesehene Allgemeinanästhesie die Risiken den Nutzen überwiegen.

9.16.2 Empfehlungen/Schlüsselempfehlungen zur zahnärztlichen Versorgung von Oligodontie-Betroffenen im jugendlich-bleibenden Gebiss (Jugendliche und junge Erwachsene/ 12 bis ~20 Jahre)

Bei der Therapieplanung sollten die Wünsche der Jugendlichen und jungen Erwachsenen berücksichtigt und gleichzeitig langfristige Therapieoptionen offengehalten werden, insbesondere um nachteilige Effekte durch eine vorzeitige definitive Therapie vor Abschluss/Stagnation des Wachstums vorzubeugen.

32. Evidenzbasierte Empfehlung (2024 neu)	
A. Die Therapie des jugendlich-bleibenden Gebisses sollte bei Betroffenen mit Oligodontie so erfolgen, dass nach Abschluss des Wachstums ein möglichst breites Spektrum an definitiven Versorgungsformen angeboten und umgesetzt werden können. **B.** Bereits im jugendlich-bleibenden Gebiss sollte eine funktionell hochwertige Versorgung von hoher sozialer Akzeptanz erfolgen.	**Empfehlungsgrad** ⇑
Betrachteter Endpunkt: Herstellung einer normgerechten Funktionsfähigkeit sowie Ästhetik im jugendlich-bleibenden Gebiss	
Evidenzquellen/Literatur: Tabelle 146	
Qualität der Evidenz (GRADE): ⊕⊖⊖⊖/ Sehr niedrig	

A. Abstimmungsergebnis: 24x Zustimmung/ Keine Ablehnung/ 1x Enthaltung 100 % Konsensstärke (ohne Enthaltungen) **B. Abstimmungsergebnis:** 25x Zustimmung/ Keine Ablehnung/ Keine Enthaltung 100 % Konsensstärke	**Starker Konsens**

9.16.3 Empfehlungen/Schlüsselempfehlungen zur zahnärztlichen Versorgung von Oligodontie-Betroffenen im bleibenden Gebiss (Erwachsene über 20 Jahre*)

33. Evidenzbasierte Empfehlung (2024 neu)	
Eine individuelle, umfassende prothetische und/oder implantat-prothetische Versorgung von Betroffenen mit Oligodontie soll zur Herstellung von Funktion und Ästhetik als definitive Versorgung/Therapie durchgeführt werden.	**Empfehlungsgrad** ⇑⇑
Betrachteter Endpunkt: Definitve Versorgung (*nach Abschluss des Wachstums)	
Evidenzquellen/Literatur: Tabelle 155	
Qualität der Evidenz (GRADE): ⊕⊖⊖⊖/ Sehr niedrig	
Abstimmungsergebnis: 24x Zustimmung/ Keine Ablehnung/ Keine Enthaltung 100 % Konsensstärke	**Starker Konsens**

34. Evidenzbasierte Empfehlung (2024 neu)	
Eine kieferorthopädische und/oder chirurgische Therapie sollte indikationsgerecht zur Optimierung der Kieferrelation, Zahnstellung und -verteilung für die Aufnahme der prothetischen und/ oder implantat-prothetischen Versorgung durchgeführt werden.	**Empfehlungsgrad** ⇑
Betrachteter Endpunkt: Optimierung der Kieferrelation, Zahnstellung und -verteilung	
Evidenzquellen/Literatur: Tabelle 135, Tabelle 146, Tabelle 155	
Qualität der Evidenz (GRADE): ⊕⊖⊖⊖/ Sehr niedrig	
Abstimmungsergebnis: 23x Zustimmung/ Keine Ablehnung/ 1x Enthaltung 100 % Konsensstärke (ohne Enthaltungen)	**Starker Konsens**

35. Evidenzbasierte Empfehlung (2024 neu)	
Eine Versorgung mit Implantaten soll entsprechend der S3-Leitlinie „Zahnimplantatversorgungen bei multiplen Zahnnichtanlagen und Syndromen“ (AWMF-Registernummer 083-024) erfolgen.	**Empfehlungsgrad** ⇑⇑
Betrachteter Endpunkt: Versorgung mit Implantaten	
Evidenzquellen/Literatur: Tabelle 135, Tabelle 144, Tabelle 146, Tabelle 153, Tabelle 155, Tabelle 160; AWMF-S3-Leitlinie „Zahnimplantatversorgungen bei multiplen Zahnnichtanlagen und Syndromen“ (AWMF-Registernummer 083-024)	
Qualität der Evidenz (GRADE): ⊕⊖⊖⊖/ Sehr niedrig	
Abstimmungsergebnis: 23x Zustimmung/ Keine Ablehnung/ Keine Enthaltung 100 % Konsensstärke	**Starker Konsens**

9.17 Lücken in der gesetzlichen Krankenversicherung bei der Versorgung von Oligodontie/ED-Betroffenen

Von einer (non-)syndromal bedingten Oligodontie Betroffene weisen gegenüber Menschen mit einem normentwickelten Gebiss weitreichende funktionelle und ästhetische Einschränkungen auf. So kann durch die Minderzahl der Zähne

- das Abbeißen und Kauen (Mastikation) erschwert sein,
- ebenso kann die dentale (Mikrodontie, Zapfenzähne, Lückengebiss) aber auch extraorale Ästhetik (verkürztes unteres Gesichtsdrittel) eingeschränkt sein.

Weiterhin treten bei einigen Formen der *Ektodermalen Dysplasie* zusätzlich zur Zahnminderzahl

- Hartsubstanzstörungen, die eine erhöhte Anfälligkeit gegenüber Schädigungen durch normale Nutzung sowie auch Karies aufweisen,
- sowie auch in speziellen Fällen Lippen-Kiefer-Gaumenspalten auf.

Die Nachteile bestehen *ein Leben lang* und bedürfen einer

- lebenslangen
- interdisziplinären
- und komplexen

zahnärztlichen Therapie, um für die Betroffenen den erkrankungsspezifischen Nachteilsausgleich zu schaffen (UN-BRK §25, SGB V).

Hinsichtlich der Versorgungsgerechtigkeit ist der Zugang zu einer dentalen Versorgung für Betroffene mit ektodermaler Dysplasie möglich - jedoch sind auch die in der Leitlinie

identifizierten Versorgungsformen trotz besonderer Berücksichtigung der Grunderkrankung nicht vollständig kostenfrei in allen Lebensphasen zugänglich.

- Herstellung von Kinderprothesen
- Kompositumformungen von Zapfenzähnen
- Klebebrücken
- begleitende Kieferorthopädie
- umfangreiche Knochenaugmentation und implantatprothetische Versorgung
- individuelle festsitzende und herausnehmbare prothetische Versorgungen
- lebenslange präventivzahnärztliche Begleitung

Während der Zugang für ED-Betroffene zur Gesundheitsversorgung in der Bundesrepublik Deutschland sichergestellt ist (https://www.gesetze-im-internet.de/sgb_5/__28.html), gibt es keine Sonder- bzw. Ausnahmeregelungen zur umfangreichen Kostenübernahme und -erstattung im Fall von Zahnersatz. Dies ist von immenser Bedeutung für die Betroffenen, da die Kosten zur Fertigung von Zahnersatz im Fall von generalisierten Befunden eine kaum oder nicht zumutbare Belastung darstellt. Da sowohl die Behandlungsrichtlinie (https://www.g-ba.de/richtlinien/32/) als auch die Zahnersatz-Richtlinie (https://www.g-ba.de/richtlinien/26/) keine umfassenden Ausnahmeindikationen für Betroffene von seltene Erkrankungen der Zähne – einschließlich ED – formuliert, ist dieser Personenkreis regelmäßig mit hohen Zahnersatzkosten konfrontiert. An dieser Stelle sei ergänzt, dass für Betroffene „angeborener Fehlbildungen des Kiefers (Lippen-, Kiefer-, Gaumenspalten, ektodermale Dysplasien)“ Ausnahmeindikationen für Implantate und Suprakonstruktionen beschlossen wurden (siehe Behandlungsrichtlinie: https://www.g-ba.de/richtlinien/32/). Allerdings muss hier betont werden, dass aufgrund der individuellen Situation in diesem Patientenkreis diese Versorgungsform nicht immer indiziert und umsetzbar ist.

9.18 Wissenslücken

Die beschriebenen Versorgungsarten für die zahnärztliche Versorgung von Betroffenen mit einer (non-)syndromalen Oligodontie basieren fast ausschließlich auf internationalen Fallberichten.
Folgende Defizite konnten dabei identifiziert werden.

1. Aufgrund der hohen Anzahl von Fallberichten konnten insbesondere für von non-/syndromaler Oligodontie betroffener Kinder, Jugendlicher und junger Erwachsener ein internationaler Konsens hinsichtlich üblicher Versorgungsformen gefunden werden.
2. Die hohe Anzahl an Fallberichten über Versorgungen mit Implantaten im Wachstum gegenüber prothetischen "Standardversorgungen" zeigt zwar die Bandbreite möglicher Behandlungsformen auf, ist jedoch mit hoher Wahrscheinlichkeit hinsichtlich der Häufigkeit der tatsächlich durchgeführten Versorgungen nicht repräsentativ (Reporting Bias).
3. Hinsichtlich der Versorgung von Erwachsenen gibt es deutlich weniger Fallberichte (Reporting Bias).
4. Qualitativ hochwertige, genaue und auch hinsichtlich klinischer Parameter standardisierte Fallberichte fehlen um eine Vergleichbarkeit der Fallberichte, insbesondere des Outcomes zu erreichen. Insgesamt war die Qualität der Fallberichte gering.
5. Langzeitberichte, insbesondere auch über *nachteilige* Auswirkungen der beschriebenen Therapieformen sind selten oder fehlen vollständig.

6. Die Perspektive der Versorgten selber wurde selten berichtet und spiegelte häufig die Meinung der Eltern oder der Autorengruppe wider.
7. Breit angelegte prospektive klinische Studien, die standardisiert Aufschluss über die positiven, bzw. negativen medizinischen und subjektiven Effekte beschriebener Versorgungsformen geben können, wurden nicht identifiziert.

9.19 Literaturverzeichnis

Aarts, M., Mettenberger, S., Bronkhorst, E. M., & Ongkosuwito, E. M. Oral health-related quality of life in patients with oligodontia: A FACE-Q assessment. J Dent. 2023;135:104544. https://doi.org/10.1016/j.jdent.2023.104544.

Alcan, T., Basa, S., & Kargül, B. Growth analysis of a patient with ectodermal dysplasia treated with endosseous implants: 6-year follow-up. J Oral Rehabil. 2006;33:175-182.

AlNuaimi, R., & Mansoor, M. Prosthetic rehabilitation with fixed prosthesis of a 5-year-old child with Hypohidrotic Ectodermal Dysplasia and Oligodontia: a case report. J Med Case Rep. 2019;13(1):329. doi: 10.1186/s13256-019-2268-4.

Artopoulou, II, Martin, J. W., & Suchko, G. D. Prosthodontic rehabilitation of a 10-year-old ectodermal dysplasia patient using provisional implants. Pediatr Dent. 2009;31:52-57.

Azarbayjani, Z., Enshaei, Z., & Eshghi, A. A report of incontinentia pigmenti in an 11-year-old girl. Iranian Journal of Pediatrics. 2021;31(3):e103348. doi:https://dx.doi.org/10.5812/ijp.103348.

Balaji, P., Balaji, S., & Ugandhar, P. Dental implants for severely atrophied jaws due to ectodermal dysplasia. Indian J Dent Res. 2015;26(2):205-209. doi: 10.4103/0970-9290.159171.

Bani, M., Tezkirecioglu, A. M., Akal, N., & Tuzuner, T. Ectodermal dysplasia with anodontia: a report of two cases. Eur J Dent. 2010;4(2):215-222.

Bayat, M., Khobyari, M. M., Dalband, M., & Momen-Heravi, F. Full mouth implant rehabilitation of a patient with ectodermal dysplasia after orthognathic surgery, sinus and ridge augmentation: a clinical report. J Adv Prosthodont. 2011;3:96-100.

Becktor, K. B., Becktor, J. P., & Keller, E. E. Growth analysis of a patient with ectodermal dysplasia treated with endosseous implants: a case report. The International journal of oral & maxillofacial implants. 2001;16:864-874.

Bergendal, B. Oligodontia ectodermal dysplasia--on signs, symptoms, genetics, and outcomes of dental treatment. Swed Dent J Suppl. 2010(205):13-78, 17-18.

Bergendal, B., Bjerklin, K., Bergendal, T., & Koch, G. Dental Implant Therapy for a Child with X-linked Hypohidrotic Ectodermal Dysplasia--Three Decades of Managed Care. Int J Prosthodont. 2015;28(4):348-356. 10.11607/ijp.4242.

Bergendal, B., Ekman, A., & Nilsson, P. Implant failure in young children with ectodermal dysplasia: a retrospective evaluation of use and outcome of dental implant treatment in children in Sweden. The International journal of oral & maxillofacial implants. 2008;23(3):520-524.

Bhalla, G., Agrawal, K. K., Chand, P., Singh, K., Singh, B. P., Goel, P.*, et al.* Effect of complete dentures on craniofacial growth of an ectodermal dysplasia patient: a clinical report. J Prosthodont. 2013;22:495-500.

Bhalla, G., Agrawal, K. K., Singh, K., Singh, B. P., & Goel, P. A Preliminary Study to Analyze the Cranio-facial Growth of an Ectodermal Dysplasia Patient After Prosthetic Rehabilitation. J Indian Prosthodont Soc. 2013;13(1):43-48.

Bhargava, A., Sharma, A., Popli, S., & Bhargava, R. Prosthodontic management of a child with ectodermal dysplasia: a case report. J Indian Prosthodont Soc. 2010;10:137-140.

Bidra, A. S., Martin, J. W., & Feldman, E. Complete denture prosthodontics in children with ectodermal dysplasia: review of principles and techniques. Compend Contin Educ Dent. 2010;31:426-433; quiz 434, 444.

Bohner, L., Vinayahalingam, S., Kleinheinz, J., & Hanisch, M. Digital Implant Planning in Patients with Ectodermal Dysplasia: Clinical Report. Int J Environ Res Public Health. 2022;19(3):1489. https://dx.doi.org/10.3390/ijerph19031489.

Brook, A. Dental anomalies of number, form and size: their prevalence in British schoolchildren. J Int Assoc Dent Child. 1974;Dec;5(2):37-53.

Bulut, E., Guler, A. U., Sen Tunc, E., & Telcioglu, N. T. Oral rehabilitation with endosseous implants in a child with ectodermal dysplasia: a case report. Eur J Paediatr Dent. 2010;11:149-152.

Cassol, D. V., Viera, T. I., Souza, I. P. R., & Pomarico, L. Prosthetic rehabilitation of a child with X-linked hypohidrotic ectodermal dysplasia: a case report and 12-month follow-up. Gen Dent. 2019;67(4):e1-e6.

Celli, D., Manente, A., Grippaudo, C., & Cordaro, M. Interceptive treatment in ectodermal dysplasia using an innovative orthodontic/prosthetic modular appliance. A case report with 10- year follow-up. Eur J Paediatr Dent. 2018;19(4):307-312. 10.23804/ejpd.2018.19.04.11.

Cetiner, D., Engel, U., Tüter, G., & Yalim, M. Clinical management of ectodermal dysplasia with long term follow up: two case reports. J Clin Pediatr Dent. 2001;25:187-190.

Cezária Triches, T., Ximenes, M., Oliveira de Souza, J., Rodrigues Lopes Pereira Neto, A., Cardoso, A., & Bolan, M. Implant-supported Oral Rehabilitation in Child with Ectodermal Dysplasia - 4-year Follow-up. The Bulletin of Tokyo Dental College. 2017;58(1):49-56. 10.2209/tdcpublication.2016-0012.

Cogulu, D., & Ertugrul, F. Dental management of a patient with oculo-facio-cardio-dental syndrome. J Dent Child (Chic). 2008;75:306-308.

D'Ambrosio, A., Cioffi, A., Cirillo, A., & Sammartino, G. Immediate loading in ectodermal dysplasia: clinical case. J Oral Maxillofac Surg. 2011;69:2351-2356.

Dalben Gda, S., Danelon, L. B., & Carrara, C. F. Prosthetic rehabilitation of a child with Rapp-Hodgkin syndrome. J Dent Child (Chic). 2012;79:115-119.

Dall'Oca, S., Ceppi, E., Pompa, G., & Polimeni, A. X-linked hypohidrotic ectodermal dysplasia: a ten-year case report and clinical considerations. Eur J Paediatr Dent. 2008;9:14-18.

de Castro, A., Nahás Pires Corrêa, M., Pires Corrêa, F., de Almeida Baldini Cardoso, C., do Amaral, S., & Diniz, M. Dimensional Changes in Dental Arches after Complete Dentures Rehabilitation of a Patient with Hypohidrotic Ectodermal Dysplasia: A Case Report with 18-Year Follow-Up. J Clin Pediatr Dent. 2021;45(6):421-427. doi:10.17796/1053-4625-45.6.9.

Derbanne, M. A., Sitbon, M. C., Landru, M. M., & Naveau, A. Case report: Early prosthetic treatment in children with ectodermal dysplasia. Eur Arch Paediatr Dent. 2010;11:301-305.

El Osta Chaiban, R., & Chaiban, W. Ectodermal dysplasia: dental management and benefits, a case report. Eur J Paediatr Dent. 2011;12:282-284.

Filius, M. A., Vissink, A., Raghoebar, G. M., & Visser, A. Implant-retained overdentures for young children with severe oligodontia: a series of four cases. J Oral Maxillofac Surg. 2014;72(9):1684-1690.

Fitzgerald, K., Lynch, S. A., & McKiernan, E. Case report: unusual dental morphology in a child with ankyloblepharon-ectodermal defects-cleft lip/palate (AEC) syndrome. Eur Arch Paediatr Dent. 2011;12:219-223.

Fraiz, F. C., Gugisch, R. C., Cavalcante-Leão, B. L., & Macedo, L. M. Hypohidrotic ectodermal dysplasia: a clinical case with a longitudinal approach. J Contemp Dent Pract. 2014;15:788-791.

Ghosh, C., Zahir, S., & Bar, S. Hypohidrotic ectodermal dysplasia. J Clin Diagn Res. 2021;15(10):ZJ01-ZJ02. doi:https://dx.doi.org/10.7860/JCDR/2021/50442.15484.

Giray, B., Akça, K., Iplikçioğlu, H., & Akça, E. Two-year follow-up of a patient with oligodontia treated with implant- and tooth-supported fixed partial dentures: a case report. The International journal of oral & maxillofacial implants. 2003;18:905-911.

Gueth JF, P. A., Huth KC. Temporäre prothetische Behandlung einer 15-jährigen Patientin mit Oligodontie - Ein Fallbericht. Oralprophylaxe & Kinderzahnheilkunde. 2011;33(4):181-187.

Hammersen J, W. S., Goecke TW, Köninger A, Stepan H, Gallinat R, Morris S, Bücher K, Clarke A, Wünsche S, Beckmann MW, Schneider H, Faschingbauer F. . Reliability of prenatal detection of X-linked hypohidrotic ectodermal dysplasia by tooth germ sonography. Prenat Diagn. 2019;Aug;39(9):796-805. 0.1002/pd.5384.

Heuberer, S., Dvorak, G., Zauza, K., & Watzek, G. The use of onplants and implants in children with severe oligodontia: A retrospective evaluation. Clin Oral Implants Res. 2012;23(7):827-831. https://dx.doi.org/10.1111/j.1600-0501.2011.02226.x.

Hsieh, Y., Razzoog, M., & Garcia Hammaker, S. Oral Care Program for Successful Long-Term Full Mouth Habilitation of Patients with Hypohidrotic Ectodermal Dysplasia. Case Rep Dent. 2018;2018:4736495. doi:10.1155/2018/4736495.

Huang, P. Y., & Driscoll, C. F. From childhood to adulthood: oral rehabilitation of a patient with ectodermal dysplasia. J Prosthet Dent. 2014;112:439-443.

Idowu, E., Agbara, R., Oladotun, F., & Denloye, O. Non-syndromic congenital, oligodontia: Management of a case in a Nigerian child. Journal of IMAB - Annual Proceeding (Scientific Papers). 2019;25(4):2862-2867. doi:https://dx.doi.org/10.5272/jimab.2019254.2862.

Ierardo, G., Luzzi, V., Sfasciotti, G., Nardacci, G., Polimeni, A., & Vozza, I. Using of modified rapid palate expander with miniscrews in a patient affected by ectodermic dysplasia. Clinica Terapeutica. 2019;170(3):E168-E173. doi:https://dx.doi.org/10.7417/CT.2019.2127.

Ioannidou-Marathiotou, I., Kotsiomiti, E., & Gioka, C. The contribution of orthodontics to the prosthodontic treatment of ectodermal dysplasia: a long-term clinical report. J Am Dent Assoc. 2010;141:1340-1345.

Katz, L. H., Swann, L., Culp, L., & Cooper, L. F. Comprehensive Rehabilitation for a Permanent Tooth Anodontia Patient Using an Integrated Digital Approach. Int J Periodontics Restorative Dent. 2020;40(3):e111-e118. doi: 10.11607/prd.3924.

Kaushik, A., Sinha, H., Hombesh, M., Rani, P., & Kaur, T. A Hybrid Oral Rehabilitation of Hypohidrotic Ectodermal Dysplasia: A Conservative Approach with Three-Year Follow-Up. Case Rep Dent. 2021;2021:7469595. doi: 10.1155/2021/7469595.

Kayalvizhi, G., & Neeraja, R. Christ-Siemens-Touraine Syndrome with Self-mutilation Habit: An Unusual Presentation. International journal of clinical pediatric dentistry. 2009;2:52-55.

Khan, M. H., Mishu, M. P., Haque, S., & Mohsin, F. Oral rehabilitation in ectodermal dysplasia. Mymensingh Med J. 2010;19:627-631.

Khazaie, R., Berroeta, E. M., Borrero, C., Torbati, A., & Chee, W. Five-year follow-up treatment of an ectodermal dysplasia patient with maxillary anterior composites and mandibular denture: a clinical report. J Prosthodont. 2010;19:294-298.

Kilic S, A. S., Yilmaz Altintas N, Ozkaynak O, Bayram M, Kusgoz A, Taskesen F. Six-Year Survival of a Mini Dental Implant-Retained Overdenture in a Child with Ectodermal Dysplasia. J Prosthodont. 2017;Jan;26(1)::70-74. doi: 10.1111/jopr.12366.

Kirmeier, R., Gluhak, C., Marada, P., Wegscheider, W. A., Eskici, A., & Jakse, N. Oral rehabilitation of adult twins with severe lack of bone due to hypohidrotic ectodermal dysplasia--a 12-month follow-up. J Oral Maxillofac Surg. 2009;67:189-194. 10.1016/j.joms.2008.07.014.

Körber I, K. O., Morhart P, Faschingbauer F, Grange DK, Clarke A, Bodemer C, Maitz S, Huttner K, Kirby N, Durand C, Schneider H. Safety and immunogenicity of Fc-EDA, a recombinant ectodysplasin A1 replacement protein, in human subjects. Br J Clin Pharmacol. 2020;Oct;86(10):2063-2069. doi: 10.1111/bcp.14301.

Koyuncuoglu, C. Z., Metin, S., Saylan, I., Calısir, K., Tuncer, O., & Kantarci, A. Full-mouth rehabilitation of a patient with ectodermal dysplasia with dental implants. J Oral Implantol. 2014;40(6):714-721.

Kramer, F. J., Baethge, C., & Tschernitschek, H. Implants in children with ectodermal dysplasia: a case report and literature review. Clin Oral Implants Res. 2007;18:140-146.

Kratochvilova, L., Dostalova, T., Schwarz, M., Macek, M., Marek, I., Malikova, M.*, et al.* Ectodermal dysplasia: important role of complex dental care in its interdisciplinary management. Eur J Paediatr Dent. 2022;23(2):140-146. https://dx.doi.org/10.23804/ejpd.2022.23.02.12.

Ladda, R., Gangadhar, S., Kasat, V., & Bhandari, A. Prosthodontic management of hypohidrotic ectodermal dysplasia with anodontia: a case report in pediatric patient and review of literature. Ann Med Health Sci Res. 2013;3:277-281.

Lamazza, L., Cerulli, G. M., Favaretti, F., & De Biase, A. Implant-prosthetic partial-arch restoration in a patient with ectodermal dysplasia characterized by oligodontia and localized bone deficiency: a case report. The International journal of oral & maxillofacial implants. 2009;24:147-150.

Levy-Bercowski, D., Abreu, A., Parker, C., Riggs, B., & Rockman, R. Immediate Vacuum Formed Overdenture for a Pediatric Patient with Ectodermal Dysplasia. J Dent Child (Chic). 2018;85(3):139-142.

Lexner, M. O., & Almer, L. Case series: Treatment considerations in x-linked hypohidrotic ectodermal dysplasia. Eur Arch Paediatr Dent. 2009;10:26-30.

Li, D., Liu, Y., Ma, W., & Song, Y. Review of ectodermal dysplasia: case report on treatment planning and surgical management of oligodontia with implant restorations. Int J Implant Dent. 2011;20:328-330.

Liebermann, A., Schweiger, J., Edelhoff, D., & Schwerin, C. Innovative tooth-colored CAD/CAM polycarbonate splint design for prosthetic rehabilitation of a young ectodermal dysplasia patient with permanent tooth aplasia. Quintessence Int. 2021;52(8):694-704. doi: 10.3290/j.qi.b1492063.

Locker, D., Jokovic, A., Prakash, P., & Tompson, B. Oral health-related quality of life of children with oligodontia. Int J Paediatr Dent. 2010;20(1):8-14. https://doi.org/10.1111/j.1365-263X.2009.01001.x.

Loozen CS, M. W., Manten GT, Pistorius L, Breugem CC. The accuracy of prenatal ultrasound in determining the type of orofacial cleft. Prenat Diagn. 2015;Jul;35(7):652-655. 10.1002/pd.4582.

Maiorana, C., Poli, P., Poggio, C., Barbieri, P., & Beretta, M. Oral Rehabilitation of a Patient With Ectodermal Dysplasia Treated With Fresh-Frozen Bone Allografts and Computer-Guided Implant Placement: A Clinical Case Report. J Oral Maxillofac Surg. 2017;75(5):939-954. doi: 10.1016/j.joms.2017.01.010.

Mankani, N., Chowdhary, R., Patil, B. A., Nagaraj, E., & Madalli, P. Osseointegrated dental implants in growing children: a literature review. J Oral Implantol. 2014;40(5):627-631. doi: 10.1563/AAID-JOI-D-11-00186.

Maroulakos, G., Artopoulou, I., Angelopoulou, M., & Emmanouil, D. Removable partial dentures vs overdentures in children with ectodermal dysplasia: two case reports. Eur Arch Paediatr Dent. 2016;17(3):205-210. doi:10.1007/s40368-015-0212-x.

Martinho, J., Ferreira, H., Paulo, S., Paula, A., Marto, C., Carrilho, E.*, et al.* Oculo-Facio-Cardio-Dental Syndrome: A Case Report about a Rare Pathological Condition. Int J Environ Res Public Health. 2019;16(6). doi: 10.3390/ijerph16060928.

Mello, B., Silva, T., Rios, D., Machado, M., Valarelli, F., & Oliveira, T. Mini-implants: alternative for oral rehabilitation of a child with ectodermal dysplasia. Braz Dent J. 2015;26(1):75-78. doi:10.1590/0103-6440201300111.

Mira, P., Arid, J., Paula-Silva, F., de Queiroz, A., de Carvalho, F., & Pagnano, V. Oral rehabilitation in a patient with Jeune syndrome presenting with multiple teeth agenesis. Spec Care Dentist. 2020;40(5):493-497. doi:10.1111/scd.12493.

Mishra, S. K., Chowdhary, N., & Chowdhary, R. Dental implants in growing children. J Indian Soc Pedod Prev Dent. 2013;31(1):3-9.

Montanari, M., Callea, M., Battelli, F., & Piana, G. Oral rehabilitation of children with ectodermal dysplasia. BMJ Case Rep. 2012;2012.

Moses, J., Gurunathan, D., Rangeeth, B. N., & Kannan, K. S. Non-syndromic oligodontia of primary and permanent dentition: 5 year follow up-a rare case report. J Clin Diagn Res. 2013;7(4):776-779. https://dx.doi.org/10.7860/JCDR/2013/5574.2910.

Nandini, Y. Prosthodontic management of a patient with ectodermal dysplasia. J Coll Physicians Surg Pak. 2013;23:899-901.

Nojima, K., Onoda, M., Nishii, Y., & Sueishi, K. Orthodontic Treatment for Bloch-Sulzberger Syndrome in Patient with Cleft Lip and Palate. The Bulletin of TOKYO DENTAL COLLEGE. 2017;58(4):259-267. doi:10.2209/tdcpublication.2016-0051.

Nunn, J. H., Carter, N. E., Gillgrass, T. J., Hobson, R. S., Jepson, N. J., Meechan, J. G.*, et al.* The interdisciplinary management of hypodontia: background and role of paediatric dentistry. Br Dent J. 2003;194(5):245-251.

Odin, G., Petitbois, R., Cotten, P., & Philip, P. Distraction Osteogenesis Using Bone Matrix Osteotensors in Ectodermal Dysplasia: A Case Report. Implant Dent. 2015;24(5):612-619. doi: 10.1097/ID.0000000000000310.

Ohno, K., & Ohmori, I. Anodontia with hypohidrotic ectodermal dysplasia in a young female: a case report. Pediatr Dent. 2000;22:49-52.

Oishi, A., Hama, Y., Kanai, E., Miyashin, M. A.-O., Atsushi, & https://orcid.org/---, O. Color-changeable chewing gum to motivate chewing training with complete dentures for a male patient with hypohidrotic ectodermal dysplasia and oligodontia. Pediatr Dent J. 2021;31(1):123-127. doi:https://dx.doi.org/10.1016/j.pdj.2021.01.007.

Omondi, B. I., Chepkwony, F., Ariemba, R. M., Miyogo, J. O., & Opinya, G. N. Prosthodontic Rehabilitation of a Child with Ectodermal Dysplasia: A Preliminary Report. Int J Prosthodont. 2019;32(1):107-109. doi:10.11607/ijp.5745.

Ou-Yang, L., Li, T., & Tsai, A. Early prosthodontic intervention on two three-year-old twin girls with ectodermal dysplasia. Eur J Paediatr Dent. 2019;20(2):139-142. doi:10.23804/ejpd.2019.20.02.11.

Peschel, N., Wright, J. T., Koster, M. I., Clarke, A. J., Tadini, G., Fete, M.*, et al.* Molecular Pathway-Based Classification of Ectodermal Dysplasias: First Five-Yearly Update. Genes (Basel). 2022;13(12). 10.3390/genes13122327.

Pettit, S., & Campbell, P. R. Ectrodactyly-ectodermal dysplasia-clefting syndrome: the oral hygiene management of a patient with EEC. Spec Care Dentist. 2010;30:250-254.

Pinto, M. M., da Silva, L. B. R., Alfaya, T. A., Bortoletto, C. C., Motta, L. J., Mesquita-Ferrari, R. A., *et al.* Oral rehabilitation in a pediatric patient with hypohidrotic ectodermal dysplasia. Clin Exp Med Lett. 2012;53(3):149-152.

Pombo Castro, M., Luaces Rey, R., Arenaz Búa, J., Santana-Mora, U., & López-Cedrún Cembranos, J. L. Prosthodontic rehabilitation in patient with ectodermal dysplasia combining preprosthetic techniques: a case report. Implant Dent. 2013;22:460-464.

Rad, A. S., Siadat, H., Monzavi, A., & Mangoli, A. A. Full mouth rehabilitation of a hypohidrotic ectodermal dysplasia patient with dental implants: a clinical report. J Prosthodont. 2007;16:209-213.

Rajan, G., Mariappan, S., Ramasubramanian, H., Somasundaram, S., & Natarajarathinam, G. Restoration of Atrophic Edentulous Maxilla of a Patient with Ectodermal Dysplasia Using Quadruple Zygomatic Implants: A Case Report. J Maxillofac Oral Surg. 2015;14(3):848-852. doi: 10.1007/s12663-015-0741-1.

Rathee, M., Malik, P., Dua, M., & Yadav, V. Early functional, esthetic, and psychological rehabilitation of preschool child with nonsyndromic oligodontia and anodontia in mixed dentition stage through conservative systematic approach: A case report with 5-year follow-up. Contemp Clin Dent. 2016;7(2):232-235. doi:10.4103/0976-237X.183051.

Revanappa, P., Gaur, S., Srivastava, R., Patil, A., & Prithviraj, S. Ectodermal Dysplasia: Management of Knife-Edged Irregular Ridge and Its Rehabilitation with Hybrid Implant Prosthesis. J Clin Diagn Res. 2016;10(5):ZD05-07. doi: 10.7860/JCDR/2016/17225.7785.

Sadashiva, K. M., Shetty, N. S., Hegde, R., & Karthik, M. M. Osseointegrated supported prosthesis and interdisciplinary approach for prosthodontic rehabilitation of a young patient with ectodermal dysplasia. Case Rep Med. 2013;2013:963191.

Schalk-van der Weide, Y., Steen, W. H., & Bosman, F. Distribution of missing teeth and tooth morphology in patients with oligodontia. ASDC J Dent Child. 1992;59(2):133-140.

Schnabl, D., Grunert, I., Schmuth, M., & Kapferer-Seebacher, I. Prosthetic rehabilitation of patients with hypohidrotic ectodermal dysplasia: A systematic review. J Oral Rehabil. 2018;45(7):555-570. doi:10.1111/joor.12638.

Sclar, A. G., Kannikal, J., Ferreira, C. F., Kaltman, S. I., & Parker, W. B. Treatment planning and surgical considerations in implant therapy for patients with agenesis, oligodontia, and ectodermal dysplasia: review and case presentation. J Oral Maxillofac Surg. 2009;67:2-12.

Seremidi, K., Markouli, A., Agouropoulos, A., Polychronakis, N., & Gizani, S. Rehabilitation Considerations for Very Young Children with Severe Oligodontia due to Ectodermal Dysplasia: Report of Three Clinical Cases with a 2-Year Follow-Up. Case Rep Dent. 2022;2022:9925475. 10.1155/2022/9925475.

Sinada, N., & Wang, C. I. Fixed prosthodontic rehabilitation for an adolescent patient with ectodermal dysplasia using a fully digital workflow: Two-year follow-up. J Prosthet Dent. 2022. https://dx.doi.org/10.1016/j.prosdent.2022.10.016.

Singer, S. L., Henry, P. J., Liddelow, G., & Rosenberg, I. Long-term follow-up of implant treatment for oligodontia in an actively growing individual: a clinical report. J Prosthet Dent. 2012;108:279-285.

Stern, J. K., Hansen, T., Frankel, J., & Evian, C. Implant-supported fixed prosthesis in a hypohidrotic ectodermal dysplasia patient: a case report with 3 years follow-up and review of the literature. Implant Dent. 2014;23:394-400.

Sun, M., Tan, X., Zhang, N., Lou, Y., Wu, Q., Yu H. Ao - Yu, H., *et al.* Recording jaw relation of a pediatric patient with ectodermal dysplasia and complete anodontia using a digital mini arch tracer: A case report. J Prosthodont. 2022;31(9):738-743. https://dx.doi.org/10.1111/jopr.13587.

Sun, X., Yang, J., Ma, X., Liu, S., & Zhang, J. Complex Rehabilitation for an Adolescent with Ectodermal Dysplasia-A 10-Year Follow-Up. J Prosthodont. 2021;30(1):7-12. doi: 10.1111/jopr.13238.

Sweeney, I. P., Ferguson, J. W., Heggie, A. A., & Lucas, J. O. Treatment outcomes for adolescent ectodermal dysplasia patients treated with dental implants. Int J Paediatr Dent. 2005;15(4):241-248.

Toomarian, L., Ardakani, M. R., Ramezani, J., Adli, A. R., & Tabari, Z. A. Using implants for prosthodontic rehabilitation of a 4-year-old with ectodermal dysplasia. Gen Dent. 2014;62:e1-5.

Torres, C., Dos Reis, A., Queiroz, A., Stuani, M., Mira, P., Ferreira, P.*, et al.* Oral Rehabilitation of a Child with Hypohidrotic Ectodermal Dysplasia. J Dent Child (Chic). 2019;86(3):158-163.

Tosun, G., & Elbay, U. Rapp-Hodgkin syndrome: clinical and dental findings. J Clin Pediatr Dent. 2009;34:71-75.

Trivedi, B. D., & Bhatia, R. Complete and removable partial prosthesis for a child with hypohidrotic ectodermal dysplasia. International journal of clinical pediatric dentistry. 2013;6:71-74.

Van Sickels, J. E., Raybould, T. P., & Hicks, E. P. Interdisciplinary management of patients with ectodermal dysplasia. J Oral Implantol. 2010;36:239-245.

Vieira, K. A., Teixeira, M. S., Guirado, C. G., & Gavião, M. B. Prosthodontic treatment of hypohidrotic ectodermal dysplasia with complete anodontia: case report. Quintessence Int. 2007;38:75-80.

Wang, Y., He, J., Decker, A., Hu, J., & Zou, D. Clinical outcomes of implant therapy in ectodermal dysplasia patients: a systematic review. Int J Oral Maxillofac Surg. 2016;45(8):1035-1043. doi:10.1016/j.ijom.2016.03.011.

Wimalarathna, A., Weerasekara, W., & Herath, E. Comprehensive Management of Ectodermal Dysplasia with Interceptive Orthodontics in a Young Boy Who Was Bullied at School. Case Rep Dent. 2020;2020:6691235. doi:10.1155/2020/6691235.

Wong, A., McMillan, A., & McGrath, C. Oral health-related quality of life and severe hypodontia. J Oral Rehabil. 2006;33(12):869-873. https://doi.org/10.1111/j.1365-2842.2006.01654.x.

Wright, J. T., Fete, M., Schneider, H., Zinser, M., Koster, M. I., Clarke, A. J.*, et al.* Ectodermal dysplasias: Classification and organization by phenotype, genotype and molecular pathway. Am J Med Genet A. 2019;179(3):442-447.

Zarkovic Gjurin, S., Ihan Hren, N., Tomazevic, T., & Oblak, C. Early prosthetic rehabilitation of severe oligodontia with implant-retained overdenture: A case report. Zdravniski Vestnik. 2020;89(9):521-527. doi:https://dx.doi.org/10.6016/ZdravVestn.3004.

10 Parodontitis als Manifestation einer seltenen Erkrankung

10.1 Definition

10.1.1 Parodontitis

Die Parodontitis ist eine prävalente und multifaktorielle Erkrankung, die durch eine chronisch-entzündliche Destruktion des Parodonts (Zahnhalteapparates) gekennzeichnet ist und unbehandelt zum Zahnverlust führen kann. Das aktuelle Pathogenesekonzept der Parodontitis wird als „polymikrobielles Synergie- und Dysbiose-Modell" bezeichnet. Es besagt, dass Parodontitis bei immunologisch/ strukturell anfälligen Personen durch Veränderungen in der Zusammensetzung des oralen Mikrobioms entsteht und nicht auf einzelne oder einige wenige Bakterienarten zurückzuführen ist [Hajishengallis 2020]. Bei der Dysbiose führt eine gestörte Homöostase zwischen Wirt und den Mikroorganismen zu einer dysregulierten Entzündung, die bei der Parodontitis hauptsächlich die Gewebeschäden verursacht. Destruktive Entzündungen und Dysbiose bilden eine sich selbst erhaltende Vorwärtsschleife, die der Chronizität der Parodontitis zugrunde liegt. Neutrophile Granulozyten sind durch die Freisetzung entzündlicher und toxischer Moleküle (z. B. reaktive Sauerstoffspezies) oder bindegewebsabbauender Metalloproteinasen für einen wesentlichen Teil der entzündlichen Gewebedestruktion verantwortlich [Hernandez et al. 2010]; ihre Anzahl korreliert positiv mit dem Schweregrad der Parodontitis [Lee et al. 1995].

Die primären klinischen Zeichen der Erkrankung sind (I) der Verlust von parodontalem Stützgewebe, messbar durch den klinischen Attachmentverlust, (II) der röntgenologisch darstellbare Knochenverlust, (III) die parodontale Taschenbildung, sowie (IV) die Blutungsneigung der Gingiva [Papapanou et al. 2018]. Die Ätiologie ist multifaktoriell und durch komplexe Wechselwirkungen zwischen verschiedenen pathogenetischen Umweltfaktoren - wie zum Beispiel Rauch-, Stress-, Ernährungsverhalten, Diabetes - und genetischen Faktoren gekennzeichnet, deren Kombination die Variabilität des Ausbruchs, des Verlaufs und des Schweregrads der Erkrankung bestimmen. Genetische Prädisposition bedeutet in diesem Zusammenhang, dass eine Person eine konstitutionelle Anfälligkeit für die Entwicklung einer Parodontitis hat, die sich erst in Verbindung mit anderen pathogenen Faktoren manifestiert [Schaefer 2018]. Das bedeutet, dass nicht alle Personen, die die genetischen Risikofaktoren in sich tragen, die Krankheit entwickeln.

Für die **allgemeine Parodontitis** bedeutet **genetische Prädisposition**, dass eine Person eine genetische Anfälligkeit für die Entwicklung der Krankheit hat, aber es bedeutet nicht, dass eine Person, die eine solche genetische Veranlagung hat, dazu bestimmt ist, die Krankheit zu entwickeln. Die Entwicklung des Phänotyps der Krankheit hängt weitgehend von der Umwelt und dem Lebensstil einer Person ab [Schaefer 2018].

10.1.2 Parodontitis als Manifestation einer Systemerkrankung

Im Gegensatz zur prävalenten, multifaktoriellen Parodontitis im Erwachsenenalter gibt es eine Reihe seltener Syndrome, die unabhängig von anderen Risikofaktoren bei den betroffenen Personen mit einer schweren parodontalen Destruktion einhergehen und sich meistens bereits früh im Leben manifestieren. Diese werden in der aktuellen Klassifikation der Parodontalerkrankungen als „Parodontitis als Manifestation einer Systemerkrankung“

kategorisiert [Caton et al. 2018]. Die Diagnose lautet Parodontitis als Manifestation der spezifischen Krankheit [Jepsen et al. 2018].

Für die **Parodontitis als Manifestation einer seltenen Systemerkrankung** besteht eine hohe **Genotyp-Phänotyp-Korrelation**. Das bedeutet, dass (fast) alle Betroffenen eine Parodontitis entwickeln, unabhängig von anderen Risikofaktoren.

10.1.3 Systemerkrankungen mit Auswirkungen auf das Parodont

Verschiedene systemische Erkrankungen können die strukturelle Integrität des Zahnhalteapparats unabhängig von der biofilminduzierten entzündlichen Zerstörung beeinträchtigen [Jepsen et al. 2018]. Dazu zählen seltene genetische Erkrankungen wie zum Beispiel die Hypophosphatasie (HPP, MIM #146300, #241500, #241510, Kapitel 8), das Coffin-Lowry-Syndrom (MIM #303600) oder auch neoplastische Erkrankungen, wie das Plattenepithelkarzinom. Bei der HPP oder dem Coffin-Lowry-Syndrom können eine entwicklungsbedingte Hypoplasie des Wurzelzements und ein Mangel an parodontalen Fasern zum frühen Verlust von Milch- und bleibenden Zähnen führen. Auch Osteolyse-Syndrome wie die zystische Angiomatose des Knochens, die familiäre expansile Osteolyse oder das Hadju-Cheney-Syndrom können mit einem frühem Zahnverlust einhergehen. Der Alveolarknochenverlust wird in diesen Fällen nicht durch eine biofilminduzierte Parodontitis verursacht, sondern durch Osteolyse. Auch neoplastische Syndrome wie die Langerhans-Zell-Histiozytose zählen zu dieser Gruppe von Krankheiten.

Erkrankungen der Kategorie „Systemerkrankungen mit Auswirkungen auf das Parodont“ werden in dieser Leitlinie – mit Ausnahme der HPP – nicht behandelt, da diese sehr selten vorkommen und die zahnmedizinische Therapie abhängig von der Therapie der Grunderkrankung ist.

Bei (seltenen) **Systemerkrankung** mit Auswirkungen auf das Parodont wird die strukturelle Integrität des Parodonts unabhängig von einer biofilminduzierten entzündlichen Destruktion beeinträchtigt [Jepsen et al. 2018].

10.1.4 Unklare Zuordnung

Für manche Syndrome ist die Zuordnung zu einer der beiden zuvor genannten Kategorien nicht eindeutig möglich. Das trifft zum Beispiel auf das Kindler-Syndrom zu, einer spezifischen Form der Epidermolysis bullosa, die durch Mutationen im FERMT1-Gen, das unter anderem auch als KIND1-Gen bezeichnet wird, verursacht wird. Das Protein Kindlin-1 wird in basalen Keratinozyten der Epidermis, des Verdauungstraktes, und der urogenitalen, respiratorischen und parodontalen Gewebe exprimiert und verbindet das Aktin-Zytoskelett mit der extrazellulären Ma-trix [Has et al. 2011]. Die inflammatorische parodontale Destruktion wird wahrscheinlich durch die reduzierte Adhäsion der epithelialen Zellen zur Zahnoberfläche begünstigt.

10.2 Genetik und Pathophysiologie

Der Großteil der seltenen systemischen Erkrankungen, die mit einer Parodontitis einhergehen, ist den monogenen primären Immundefizienzen (engl.: primary immune deficiency, PID) zuzuordnen. Diese sind eine Gruppe genetisch heterogener Erkrankungen, die die anatomische Struktur, Reifung, Differenzierung und Funktion von Organen und Zellen des Immunsystems beeinträchtigen. Sie manifestieren sich mit einer erhöhten Anfälligkeit für Infektionen, Autoimmunität, autoinflammatorischen Erkrankungen, Allergien und/oder Malignität. Sie werden typischerweise durch pathogene Veränderungen (im medizinischen deutschen Sprachgebrauch subsumiert unter dem Begriff „Mutationen“) in einzelnen Genen (monogen) verursacht. Abhängig von der Funktion des betroffenen Gens oder Proteins oder funktionellem Mutationseffekt bestehen unterschiedliche Vererbungsmuster [Tangye et al. 2020, Bousfiha et al. 2022]. Die Häufigkeit der primären Immundefizienzen variiert je nach geografischer Region, ethnischen Faktoren, und Geschlecht. Die mittlere Prävalenz diagnostizierter Immundefizienzen wird auf 1:2000 bei Kindern und 1:1200 bei Menschen aller Altersgruppen geschätzt [Szczawinska-Poplonyk et al. 2009].

10.2.1 Primäre Immundefizienzen (PID)

Primäre Immundefizienzen (sie auch Leitlinie: https://register.awmf.org/de/leitlinien/detail/112-001) können sich im oralen Bereich mit rezidivierenden aphthösen Stomatitiden, rekurrentem Herpes, oropharyngealer Candidiasis, Ulzerationen und bakteriellen Infektionen manifestieren [Szczawinska-Poplonyk et al. 2009]. Letztere führen häufig zu einer früh einsetzenden und rapide voranschreitenden Gingivitis und Parodontitis. Für eine Zusammenfassung der oralen Manifestationen von primären Immundefizienzen siehe [Szczawinska-Poplonyk et al. 2009, Spodzieja and Olczak-Kowalczyk 2022, Jung et al. 2020, Halai et al. 2020, Peacock et al. 2017]. Es ist davon auszugehen, dass weit mehr als die in Tabelle 161 aufgelisteten primären Immundefizienzen mit einer inflammatorischen parodontalen Destruktion einhergehen. Berichte darüber sind allerdings spärlich oder fehlen.

In der Gruppe der monogenen primären Immundefizienzen gehen insbesondere die angeborenen Störungen der Zahl und/oder Funktion der neutrophilen Granulozyten mit einer altersuntypischen parodontalen Destruktion einher (Abbildung 63). Dazu zählen die zyklische Neutropenie (MIM #202700, Häufigkeit ~1:250.000), die schwere kongenitale Neutropenie (SCN, MIM #202700, 610738, Häufigkeit 1-2:1.000.000) oder das Papillon-Lefèvre-Syndrom (PLS, MIM #245000, Häufigkeit 1-4:1.000.000). Bei den schweren kongenitalen Neutropenien (Mutationen u. a. im ELANE- oder HAX1-Gen) liegt ein Mangel an neutrophilen Granulozyten vor. Eine reduzierte Funktion neutrophiler Granulozyten liegt beim Papillon-Lefèvre-Syndrom vor, in dem eine Mutation im Cathepsin-C-Gen zu einer Störung der Immunabwehr im Parodontium führt. Ein frühzeitiger Verlust von Milch- und bleibenden Zähnen ist typisch (Abbildung 64).

Das Hermansky-Pudlak-Syndrom sowie das Chediak-Higashi-Syndrom beruhen auf Funktionsstörungen von Lysosomen-assoziierten Organellen (lysosome-related organelles, LRO), spezialisierten zellulären Strukturen, welche für die normale Funktion u. a. von verschiedenen Immunzellen notwendig sind. Die parodontale Destruktion beim parodontalen Ehlers-Danlos-Syndrom verursacht durch aktivierende Mutationen in den Komplementproteinen C1r und C1s ist vermutlich nicht durch eine gestörte Immunantwort, sondern eher durch die Kollagenasefunktion von aktiviertem C1s erklärlich.

Abbildung 63 12-jähriger Patient mit schwerer kongenitaler Neutropenie (severe congenital neutropenia; SCN) ohne G-CSF-Therapie und ohne zahnmedizinische Behandlung. Zustand nach spontanem Verlust von Zahn 41 bei einem generalisierten, parodontalen Knochenabbau.

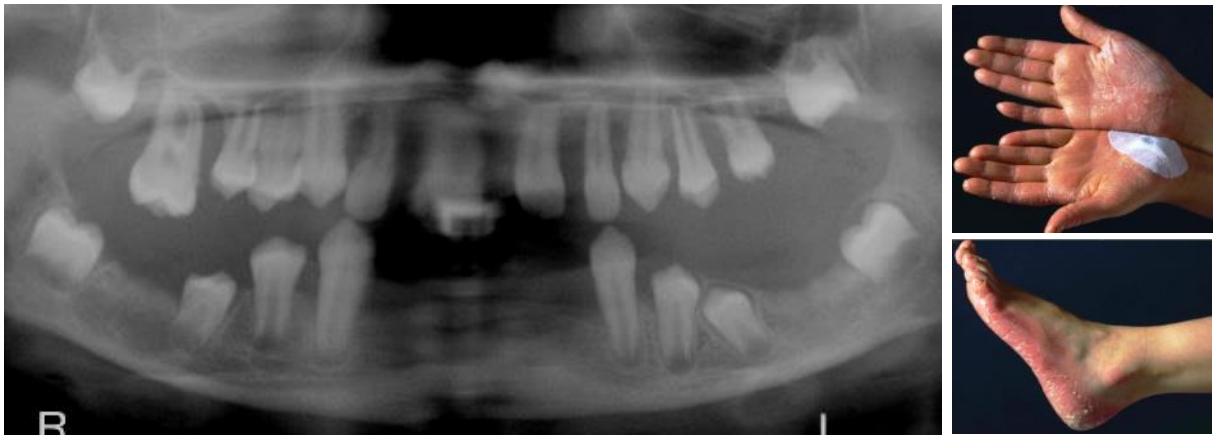

Abbildung 64 11-jährige Patientin mit Papillon-Lefèvre-Syndrom mit den Leitsymptomen einer schweren parodontalen Destruktion im Kindesalter und palmoplantaren Hyperkeratosen.

Abbildung 65 23-jährige Patientin mit parodontalem Ehlers-Danlos-Syndrom mit den Leitsymptomen einer schweren parodontalen Destruktion im jugendlichen Alter, Fehlen der befestigten Gingiva und gingivalen Rezessionen sowie Hämosiderin-Einlagerungen an den Schienbeinen. Weitere orale Symptome sind Pfahlwurzeln oder Taurodontismus der Oberkiefermolaren und Wurzelhypoplasien der Prämolaren (Zahn 25).

10.2.2 Hypoplasminogenämie

Die autosomal-rezessive schwere Hypoplasminogenämie, auch Plasminogen-Mangel Typ 1 oder Plasminogendefizienz genannt (MIM #217090), ist nicht den primären Immundefizienzen zuzuordnen. Sie wird durch homozygote oder compound heterozygote Mutationen im Gen, das für Plasminogen (PLG) kodiert, verursacht. Plasminogen ist nicht nur ein Komplementinhibitor, sondern auch ein proteolytischer Faktor mit breitem Spektrum, der die extrazellulären Matrixproteine, z. B. Laminin, Fibronektin und Proteoglykane, abbaut oder indirekt latente Metalloproteinasen aktiviert [Barthel et al. 2012]. Der Plasminogenmangel ist daher mit massiven Fibrinablagerungen in den Schleimhäuten verbunden, was zur sogenannten "holzigen" Konjunktivitis (80 % der Patienten), einer „holzigen“ Gingivitis (34 %) und/oder einer „holzigen“ Parodontitis (engl.: ligneous periodontitis) führt, die durch eine ausgedehnte generalisierte parodontale Zerstörung in Verbindung mit einer pseudomembranösen Zahnfleischwucherungen gekennzeichnet ist [Gunhan et al. 1999, MacPherson et al. 2020, Kurtulus Waschulewski et al. 2016, Sivolella et al. 2012, Gunhan et al. 2012, Schuster et al. 2007].

10.2.3 Weitere Krankheitsbilder

Tabelle 161 beinhaltet eine Auflistung der in die Literatursuche zur Leitlinie inkludierten seltenen Erkrankungen, die mit der Manifestation einer Parodontitis einhergehen. Diese basiert auf der 2019 publizierten „Standardterminologie für die Zähne und Klassifizierung genetischer Zahnstörungen“ [de la Dure-Molla et al. 2019] und der aktuellen Klassifikation der Parodontalerkrankungen [Albandar et al. 2018, Jepsen et al. 2018]. Alle gelisteten Zustandsbilder gehen (unbehandelt) mit einer gravierenden Entzündungsneigung des Parodonts und einem frühen und schweren parodontalen Attachmentverlust und damit Zahnverlust im Kindes- oder frühen Erwachsenenalters einher. Auslöser der hyperinflammatorischen Reaktion und Destruktion ist der dentale Biofilm.

Tabelle 161 Parodontitis als Manifestation einer Systemerkrankung. Die in der Liste angeführten Erkrankungen werden in der medizinischen Fachliteratur mit der Manifestation einer Parodontitis beschrieben und wurden in die Literatursuche der aktuellen Leitlinie inkludiert [Ziaei et al. 2021, Lima et al. 2020].

Erkrankung	ICD-10-GM-2023	MIM Nummer	Gen	Weitere orale Manifestationen	Nicht-orale Charakteristika
Primäre Immundefizienzen					
Angeborene Störungen der Zahl und/oder Funktion der neutrophilen Granulozyten					
Schwere kongenitale Neutropenie, zyklische Neutropenie	D70	#202700 #610738 #612541 #615285 #617014 #619813 #618752 #613107 #616022	ELANE HAX1 G6PC3 VPS45 CSF3R CLPB SRP54 GFI1 JAGN1	Ulzerationen, Zahnfleischentzündungen	Wiederkehrendes Fieber, chronische und schwere Infektionen der Atemwege (Rachen, Nasennebenhöhlen, Lunge) sowie Leber und Weichteile, die in unregelmäßigen Abständen auftreten. Attenuierte Form: zyklische Neutropenie und ggf. Reduktion anderer Blutzellen alle 3 (2-4) Wochen, ggf. mit Infektionen.
Glykogenspeicherkrankheit 1b	E74	#232220	SLC37A4	Ulzerationen, Zahnfleischentzündungen	Rezidivierende Hypoglykämien und andere Stoffwechselveränderungen, Glykogenspeicherung (Hepatomegalie), Wachstumsstörung, Neutropenie, rezidivierende Infektionen
Cohen-Syndrom	Q87	#216550	VPS13B	unspezifisch	Gedeihstörung, später Stammfettleibigkeit, Hypotonie, Entwicklungsstörung, Mikrozephalie, Retinopathie, Gelenkhypermobilität, Neutropenie, charakteristische Gesichtszüge
Chronisch granulomatöse Erkrankung	C96	#306400 #613960	CYBB NCF4	unspezifisch	wiederkehrende Infektionen, Lymphadenopathie, entzündliche Darmerkrankungen, granulomatöse Kolitis, Fieber, Hautinfektionen, Osteomyelitis, Abszesse

Shwachman-Diamond-Syndrom	Q87	#260400 #617941	SBDS EFL1 SBDS SRP54	Hochgewölbter Gaumen	Exokrine Pankreasinsuffizienz mit Malabsorption und Gedeihstörung, Neutropenie und andere Zytopenien, knöcherne metaphysäre Dysostose
Barth-Syndrom	E71	#302060	TAZ	Ulzerationen	Kardiomyopathie, Neutropenie und assoziierte Infektionen, Myopathie, Wachstumsverzögerung
Papillon-Lefèvre-Syndrom, Haim-Munk-Syndrom	Q82.8	#245000 #245010	CTSC	keine	Palmoplantare Hyperkeratose, Furunkulose, Pyodermie, Leberabszess, Pneumonie
Leukozytenadhäsionsdefizienz	D84	#600065 #605881 #607901	ITGB2 SLC35C1 FERMT3	Ulzerationen, Zahnfleischentzündungen	Verzögerte Nabelschnurablösung, Hautgeschwüre, Leukozytose; z.T. Wachstumsverzögerung, Entwicklungsverzögerung, Blutungsneigung,
Wiskott-Aldrich-Syndrom	D82	#300392	WAS	Ulzerationen, Zahnfleischentzündungen	Thrombozytopenie, Ekzeme, rezidivierende bakterielle/virale Infektionen, blutiger Durchfall, Lymphome, Autoimmunerkrankungen, IgA-Nephropathie
Störungen von Proteinen des Komplementsystems					
Parodontales Ehlers-Danlos-Syndrom Typ 1, Typ 2	Q79	#130080 #617174	C1R C1S	Fehlen der befestigten Gingiva, gingivale Rezessionen	Variable Bindegewebemanifestationen, Hypermobilität, prätibiale Hämosiderineinlagerungen
Hereditäres Angioödem (C1 Inhibitor Defizienz)	D84	#106100	C1INH	Akute Episoden von Zahnfleischödemen	Angioödematöse Attacken werden durch Traumata, Infektionen oder Stress ausgelöst

Andere Störungen des Immunsystems					
Hermansky-Pudlak-Syndrom	E70	#203300 #608233 #614072 #614073 #614074 #614075 #614076 #614077 #614171 #617050 #619172	HPS1 AP3B1 HPS3 HPS4 HPS5 HPS6 DTNBP1 BLOC1S3 BLOC1S6 AP3D1 BLOC1S5	keine	okulokutaner Albinismus, Blutungsneigung
Chédiak-Higashi-Syndrom	E70	#214500	LYST	keine	Partieller Albinismus, rezidivierende Infektionen, Neutropenie, Blutungsneigung, progressive neurologische Dysfunktion
Autoinflammatorische Erkrankungen					
Singleton-Merten-Syndrom	Q78	#182250	IFIH1	verzögerte Milchzahn-Exfoliation und Eruption der bleibenden Zähne, verkürzte Zahnwurzeln, Wurzelresorptionen	Verkalkungen der Aorta, der Aorten- und Mitralklappen, Osteoporose
Genodermatosen					
Kindler Epidermolysis bullosa	Q81	#173650	FERMT1	Fragilität der Mukosa	traumabedingte Blasenbildung, Hautatrophie, Photosensitivität, Hyperkeratose der Hand- und Fußsohlen, Pseudosyndaktylie

10.3 Klinisches Erscheinungsbild und Leitsymptome

Leitsymptom der Parodontitiden als Manifestation seltener Systemerkrankung ist die parodontale Destruktion (meist) im Kindes- oder Jugendalter. Das klinische Erscheinungsbild der parodontalen Destruktion unterscheidet sich mit einzelnen Ausnahmen nicht von der Parodontitis im Allgemeinen, außer dass sich diese bereits im Kindes- oder Jugendalter manifestiert und typischerweise rasch voranschreitet. Der Verlust des parodontalen Attachments wird als klinischer Attachmentverlust (clinical attachment loss, CAL) mit einer Parodontalsonde in Bezug auf die Schmelz-Zement-Grenze diagnostiziert [Tonetti et al. 2018].

Entsprechend der aktuellen Klassifikation der Parodontalerkrankungen sind Betroffene ein Parodontitisfall wenn:

interdentaler CAL an ≥ 2 nicht benachbarten Zähnen *ODER* bukkaler/ oraler CAL ≥ 3 mm mit Taschenbildung > 3 mm an ≥ 2 Zähnen vorliegt
UND
der beobachtete Attachmentverlust nicht auf andere Ursachen zurückgeführt werden kann (z. B. Gingivarezession; zervikale Zahnkaries; das Vorhandensein von CAL auf dem distalen Aspekt eines zweiten Molaren und in Verbindung mit einer Fehlstellung oder Extraktion eines dritten Molaren; eine endodontische Läsion, die durch das marginale Parodontium fistelt; das Auftreten einer vertikalen Wurzelfraktur) [Tonetti et al. 2018].

10.4 Parodontale Diagnostik und Klassifikation

Die parodontale Diagnosestellung folgt der Klassifikation der parodontalen und periimplantären Erkrankungen und Zustände und basiert auf den klassischen klinischen und radiologischen Untersuchungen [Caton et al. 2018, Tonetti et al. 2018]. Eine umfassende parodontologische Diagnostik ist speziell bei Betroffenen mit einer Parodontitis als Manifestation einer Systemerkrankung unerlässlich, da sie Grundlage für die Diagnosestellung und Behandlungsplanung ist.

10.4.1 Besonderheiten der Anamnese

Liegt der Verdacht auf eine Parodontitis als Manifestation einer Systemerkrankung vor, muss in der Anamnese speziell darauf eingegangen werden.

1. Familienanamnese: Leiden weitere Familienmitglieder an einer Parodontitis, die bereits in jungen Jahren diagnostiziert wurde?
2. Parodontale Anamnese:
   i. In welchem Alter wurde die Parodontitis zum ersten Mal diagnostiziert?
   ii. Zahnverlust aufgrund von Parodontitis? Alter bei Zahnverlust
   iii. Sind Milchzähne vorzeitig ausgefallen (mit intakter Wurzel)?
   iv. Allgemeine parodontale Risikofaktoren
3. Weitere orale Manifestationen (Entzündungen, Pilzerkrankungen, Zahnlockerungen, Schmerzen)
4. Häusliche Mundhygiene

5. Allgemeinmedizinische Auffälligkeiten, die ein Hinweis auf eine syndromale Erkrankung sein können (Entzündungen, Abszessbildungen, häufiges Fieber, Knochenbrüche, Gelenkschmerzen, auffallend schnelle Hämatombildung, Besonderheiten der Haut und Schleimhäute etc.)

10.4.2 Klinische und radiologische Diagnostik

Die allgemeingültigen Grundlagen der klinischen und radiologischen parodontalen Diagnostik können in einschlägigen Lehrbüchern oder bei Salvi et al. 2023 im Detail nachgelesen werden, und werden hier nur in aller Kürze zusammengefasst [Salvi 2023].

Extraorale Befunde. Die extraorale Untersuchung umfasst die Beurteilung von Haut, Gesicht, Lymphknoten, Körper- und Atemgeruch sowie Gelenken und Muskeln der Kopf- und Halsregion. Die Palpation der zervikalen Lymphknoten wird empfohlen, um mögliche Lymphadenopathien festzustellen. Zusätzlich soll bei Verdacht auf eine seltene Systemerkrankung auf die Physiognomie geachtet, Haut, Haare, Fingernägel und Gelenke beurteilt und die in der Anamnese erwähnten Besonderheiten verifiziert werden. Die typischen Syndrome, bei denen die Erstdiagnose durch Zahnärzte gestellt wird, sind das Papillon-Lefevre Syndrom, das klinisch durch die Kombination aus palmoplantaren Hyperkeratosen und einer kindlichen Parodontitis diagnostiziert wird, und das parodontale Ehlers-Danlos Syndroms, bei dem bei zirka 80 % der Betroffenen persistierende bräunliche oder bläuliche Hämosiderineinlagerungen an den Schienbeinen und bei knapp 50 % der Betroffenen hypermobile Gelenke (speziell der Finger) und atrophe Narbenbildung auftreten.

Parodontalstatus. Der Parodontalstatus ist das wichtigste Diagnoseinstrument für die unmittelbare Beurteilung des Ausmaßes und Schweregrades der Erkrankung. Auch die periimplantäre Sondierung ist ein "Muss" für die Langzeitüberwachung von Implantaten [Salvi 2023].

- Sondierungstiefen (6-Punktmessung)
- Blutung auf Sondieren (6-Punktmessung)
- Klinisches Attachmentlevel (6-Punktmessung)
- Zahnbeweglichkeit
- Furkationsbeteiligung

Weitere intraorale Befunde:

- Inspektionsbefund der Gingiva (Form, Farbe, Verlauf, Konsistenz, Oberfläche)
- Plaqueindex
- Statische und dynamische Okklusion

Radiologische Diagnostik. Eine Schichtaufnahme, wie z. B. die Panoramaschichtaufnahme (PSA), von guter Qualität erlaubt eine hinreichend gute Darstellung der parodontalen Knochendestruktion. Aufgrund der höheren Detailgenauigkeit und Auflösung ist ein Röntgenstatus in Rechtwinkeltechnik allerdings vorteilhaft.

Mikrobiologische Diagnostik. Das aktuelle Pathogenesekonzepte der Parodontalerkrankungen besagt, dass Parodontitis bei anfälligen Personen durch Veränderungen in der Zusammensetzung des oralen Mikrobioms entsteht und nicht auf einzelne oder einige wenige Bakterienarten zurückzuführen ist [Hajishengallis 2020], weshalb die mikrobiologische Diagnostik bei Parodontitis in den letzten Jahren immer mehr an Bedeutung verloren hat [Pretzl 2019; Jockel-Schneider 2018]. Die Beobachtung, dass das Vorkommen von Aggregatibacter

actinomycetemcomitans im subgingivalen Biofilm eine bedeutsame Rolle in der Pathegenese der PLS-Parodontitis und seine Suppression unter die Nachweisgrenzein bei deren Therapie spielt, lässt den Nachweis dieses Bakterium vor Therapie sinnvoll erscheinen [Nickles 2013].

10.4.3 Weitere diagnostische Untersuchungen

Die Diagnose der Parodontitis als Manifestation einer Systemerkrankung wird auf Basis der Systemerkrankung gestellt. Bei den primären Immundefizienzen imponieren die systemischen Manifestationen der Erkrankungen, so dass die allgemein-medizinischen Diagnose bereits bekannt ist, wenn Betroffene zur zahnärztlichen Therapie kommen. Ausnahmen stellen seltene Erkrankungen dar, bei denen die parodontalen und oralen Symptome als Hauptmanifestationen imponieren, wie zum Beispiel beim Papillon-Lefèvre-Syndrom, dem parodontalen Ehlers-Danlos-Syndrom oder der Hypoplasminogenämie.

Prinzipiell ist bei jedem Kind, Jugendlichen oder jungen Erwachsenen mit parodontalen Destruktionen die Verdachts- bzw. Arbeitsdiagnose „Parodontitis als Manifestation einer Systemerkrankung“ in Betracht zu ziehen. Dieser zahnärztlichen Verdachts- bzw. Arbeitsdiagnose muss nachgegangen werden. Mit Blick auf einen möglichen, wenn nicht sogar wahrscheinlichen genetischen Hintergrund sollte eine Vorstellung auf einer humangenetischen Ambulanz veranlasst werden. Eine Zuweisung zur Pädiatrie, Dermatologie (und ggf. Opthalmologie bei V.a. Hypoplasminogenämie) soll erfolgen, um die notwendigen Laboruntersuchungen zu veranlassen (siehe auch Kapitel 4.4).

Fällt die humangenetische Untersuchung negativ aus, kann es sich speziell bei Adoleszenten oder jungen Erwachsenen auch um eine schnell fortschreitende multifaktorielle Parodontitis handeln (ehemals aggressive Parodontitis), die mit einer Prävalenz von 0,1 % bei Kaukasiern und bis zu 2,6 % in Populationen afrikanischer/ hispanischer Herkunft wahrscheinlicher ist als eine Parodontitis als Manifestation einer Systemerkrankung [Alrayyes and Hart 2011, Jenkins and Papapanou 2001, Califano et al. 2003].

10.4.4 Differentialdiagnostik

10.4.4.1 Multifaktorielle Parodontitis

Die Prävalenz der Parodontitis wird bei Erwachsenen auf etwa 62 % geschätzt [Trindade et al. 2023]. Dabei ist die schwere Parodontitis mit 23,6 % die sechsthäufigste Erkrankung weltweit [Kassebaum et al. 2014]. Parodontitis-Betroffene sind typischerweise über 30 Jahre alt, und das Ausmaß der Knochenzerstörung steht im Einklang mit dem Vorhandensein von ätiologischen Faktoren wie Plaque und Zahnstein und lokalen bzw. extrinsischen Risikofaktoren wie zum Beispiel Rauchen, emotionaler Stress oder Diabetes. Bei Kindern und Jugendlichen ist die parodontale Diagnose eine Herausforderung. Eine beginnende multifaktorielle Parodontitis muss von seltenen meist monogenen Syndromen und von anderen Erkrankungen, die die parodontalen Stützstrukturen beeinträchtigen können, unterschieden werden. Die beginnende multifaktorielle Parodontitis schreitet meistens langsam voran, sie ist im bleibenden Gebiss der meisten Teenagerpopulationen üblich und steht in ursächlichem Zusammenhang mit dem Vorhandensein lokaler Risikofaktoren. In der Regel wird nur ein geringer Verlust des parodontalen Attachments festgestellt. Bei einer Untergruppe ansonsten gesunder Jugendlicher (0,1 % bei Kaukasiern in Nord- und Mitteleuropa, 0,2 % bis 0,5 % in den USA bis zu 2,6 % in Populationen afrikanischer Herkunft) kann die multifaktorielle Parodontitis schnell fortschreiten [Alrayyes and Hart 2011, Jenkins and Papapanou 2001, Califano et al. 2003]; sie wurde in früheren Klassifikationen als früh einsetzende oder aggressive Parodontitis

bezeichnet und kann lokal oder generalisiert auftreten. Je jünger das Alter der Betroffenen bei Erstdiagnose desto größer wird der ätiologische Anteil genetischer Faktoren eingeschätzt.

10.4.4.2 Systemerkrankungen mit Auswirkungen auf das Parodont als anatomische Struktur

Seltene genetische Erkrankungen, die eine neoplastische Proliferation unterschiedlicher Zelltypen verursachen, präsentieren sich als alveoläre Osteolyse, die eine lokalisierte Parodontitis imitiert. Als Beispiel sei die Neurofibromatose Typ 1 (MIM #162200) (Von-Recklinghausen-Krankheit) genannt, eine autosomal-dominante neurokutane Störung, die das Zellwachstum von neuronalem Gewebe beeinflusst. Sie wird durch heterozygote Mutationen im NF1-Gen verursacht. Zu den typischen Hautmerkmalen gehört die Entwicklung von dermalen Neurofibromen. Orale plexiforme Neurofibrome können auch in den Alveolarkamm eindringen und eine lokalisierte Parodontitis imitieren [Javed et al. 2014] (Abbildung 66). Auch die Langerhans-Zell-Histiozytose ist eine gutartige, aber lokal zerstörerische Entität, bei der es sich um eine echte neoplastische Proliferation unreifer myeloider dendritischer Zellen aus dem Knochenmark handelt. Sie präsentiert sich als schmerzhafte erythematöse Schwellung mit Zahnbeweglichkeit, in einigen Fällen begleitet von nicht heilenden gingivalen Ulzera und Fieber. In 40 % der Fälle ist die Mandibula betroffen [Chugh et al. 2021]. Aus radiologischer Sicht wurde eine Ähnlichkeit der Knochenläsionen mit einem breiten Spektrum von Krankheiten beschrieben, wie z. B. odontogenen Zysten, bestimmten gutartigen und bösartigen Tumoren, periapikalen Läsionen und parodontalem Knochenverlust [Difloe-Geisert et al. 2021].

Abbildung 66 36-jähriger Patient mit Neurofibromatose Typ 1 und intraalveolären Neurofibromen in den Regionen 14, 38, 41 und 46.

Osteolyse-Syndrome wie familiäre expansile Osteolyse (MIM #174810) oder die Gorham-Stout-Krankheit (MIM #123880) sind seltene Erkrankung, die durch eine fortschreitende Knochendestruktion gekennzeichnet sind. Die Beteiligung des Kiefers ist mit lockeren Zähnen, dem Gefühl, dass die Zähne beim Zubeißen wackeln, Okklusionsstörungen, Spontanfrakturen und Gesichtsdeformitäten verbunden [Jagtap et al. 2019, Thompson und Patrawala 2021, Liu et al. 2017, Jagtap et al. 2020].

10.5 Ergebnisse der systematischen Literatursuche

10.5.1 Inkludierte Publikationen mit Parodontaltherapie

Insgesamt wurden 30 Fallberichte und Fallserien inkludiert, die über die parodontale Therapie von Parodontitis als Manifestation einer Systemerkrankungen (exklusive Hypoplasminogenämie) berichteten. Für eine Fallserie mit n = 35 waren die Einzeldaten der inkludierten Individuen trotz versuchter Kontaktaufnahme mit der Autorengruppe nicht

verfügbar [Ullbro et al. 2005]. Innerhalb der inkludierten Fallserien wurden weitere acht Individuen aufgrund fehlender klinischer Follow-up-Daten, zu kurzem Follow-up-Intervall von < 3 Jahren bzw. einer anderen dentalen Diagnose als „Parodontitis“ exkludiert. Insgesamt wurden die Daten von 42 Betroffenen ausgewertet. Die Charakteristika der inkludierten Individuen sind in Tabelle 163 abgebildet.

10.5.1.1 Systemische Therapie

Berichte über eine systemische Therapie der Grunderkrankung im Rahmen der Parodontaltherapie lagen ausschließlich für Fallberichte mit der Diagnose Neutropenie vor. 6/8 inkludierten Individuen mit zyklischer oder schwerer kongenitaler Neutropenie erhielten eine systemische Therapie mit G-CSF (granulocyte colony stimulating factor), ein Individuum erhielt keine Therapie, für ein weiteres Individuum fehlten die Angaben. Angaben für die Häufigkeit der Kontrollen der systemischen Therapie bzw. der Höhe der Dosierung von G-CSF wurden nicht gemacht. Für zwei Betroffene aus einem Fallbericht wird explizit die Verbesserung des parodontalen Status nach Beginn der systemischen Therapie mit G-CSF hervorgehoben [Carlsson et al. 2006a].

Tabelle 162 Systemische Therapie bei schwerer kongenitaler oder zyklischer Neutropenie mit G-CSF. Aufgrund der geringen Fallzahl war keine statistische Analyse der Zahnverlustrate zwischen Individuen mit versus ohne systemische Therapie mit G-CSF möglich. Für zwei Betroffene aus einem Fallbericht wird explizit die Verbesserung des parodontalen Status nach Beginn der systemischen Therapie mit G-CSF hervorgehoben [Carlsson et al. 2006a].

Publikation (Erstautor, Jahr)	Systemische Diagnose	systemische Therapie	Zahnverlustrate	Anzahl verlorener Zähne während Follow-up
Carlsson et al. 2006	Schwere kongenitale Neutropenie	G-CSF	0.7	15
Carlsson et al. 2006b	Schwere kongenitale Neutropenie	G-CSF	0.0	0
da Fonseca et al. 2000	Zyklische Neutropenie	G-CSF	2.3	28
Defraia et al. 2001	Schwere kongenitale Neutropenie	Keine Angaben	2.3	25
Fernandes et al. 2016	Schwere kongenitale Neutropenie	G-CSF	0.0	0
Lao et al. 2022	Zyklische Neutropenie	Keine	0.0	0
Lu et al. 2012	Zyklische Neutropenie	G-CSF	3.0	12
Nakai et al. 2003	Zyklische Neutropenie	G-CSF	0.0	0

Tabelle 163 Systematische Literatursuche. Anzahl der inkludierten Individuen je Syndrom. Quantitative Variablen sind als Median (Minimum – Maximum) gegeben. Quellenangaben in Klammern verweisen auf Doppelberichte einzelner Individuen zu verschiedenen Zeitpunkten der Therapie bzw. des Follow-ups.

Diagnose	**Anzahl**	**Alter** *(Jahre)*	**Geschlecht** *(weiblich/ männlich)*	**Follow-up** *(Jahre)*	**Referenzen**
PRIMÄRE IMMUNDEFIZIENZEN					
Angeborene Störungen der Zahl und/oder Funktion der neutrophilen Granulozyten					
Schwere kongenitale Neutropenie	4	5 (4-8)	4/0	13 (10-21)	Carlsson et al. 2006b, Defraia und Marinelli 2001, Fernandes et al. 2016, Carlsson und Fasth 2001
Zyklische Neutropenie	4	7 (2-12)	4/0	5 (4-12)	da Fonesca und Fontes 2000, Lu und Meng 2012, Nakai et al. 2003, Lao et al. 2022
Glykogenspeicherkrankheit 1b	0	-	-	-	-
Cohen-Syndrom	0	-	-	-	-
Chronisch granulomatöse Erkrankung	0	-	-	-	-
Shwachman-Diamond-Syndrom	0	-	-	-	-
Barth-Syndrom	0	-	-	-	-
Papillon-Lefèvre-Syndrom	29	8 (2-14)	16/13	11 (3-33)	AlSarheed und Al-Sehaibany 2015, De Vree et al. 2000, Eickholz et al. 2001, Lundgren und Renvert 2004, Pimentel et al. 2012, de Freitas et al. 2007, Gungor et al. 2017, Toygar et al. 2007, Umlauft et al. 2021, Schacher et al. 2006, Wiebe et al. 2001
Haim-Munk-Syndrom	0	-	-	-	-
Leukozytenadhäsions-syndrom	1	10	1/0	5	Dababneh et al. 2008
Wiskott-Aldrich-Syndrom	0	-	-	-	-
Störungen von Proteinen des Komplementsystems					
parodontales Ehlers-Danlos-Syndrom	1	16	1/0	26	Rinner et al. 2018

Hereditäres Angioödem (C1 Inhibitor Defizienz)	0	-	-	-	-
Andere Störungen des Immunsystems					
Hermansky-Pudlak-Syndrom	0	-	-	-	-
Chediak-Higashi-Syndrom	2	12 (12-12)	2/0	9	Bailleul-Forestrier et al. 2008, Shibutani et al. 2000
Autoinflammatorische Erkrankungen					
Singleton-Merten-Syndrom Typ 1	0	-	-	-	-
Genodermatosen					
Kindler Epidermolysis bullosa	1	16	1/0	12	Wiebe et al. 2008

Tabelle 164 Fallberichte, welche eine systemische Therapie mit G-CSF bei schwerer kongenitaler oder zyklischer Neutropenie zusätzlich zur Parodontaltherapie beschrieben.

Dentition	Systemische Therapie	Referenzen
Erste	G-CSF	Carlsson et al. 2006b; da Fonseca et al. 2000; Fernandes et al. 2016; Lu & Meng 2012;
Wechselgebiss	G-CSF	Nakai et al. 2003;

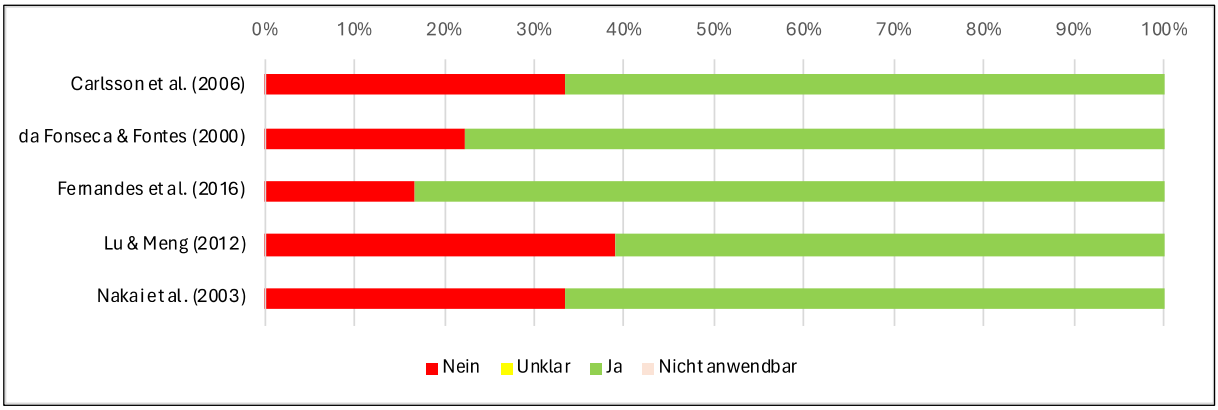

Abbildung 67 Einschätzung des Verzerrungsrisikos (engl.: Risk of Bias, RoB) für Fallberichte, welche eine systemische Therapie mit G-CSF zusätzlich zur Parodontaltherapie beschrieben.

Tabelle 165 Evidenztabelle zur systemischen Therapie mit G-CSF bei zyklischer oder schwerer kongenitaler Neutropenie.

Versorgungsform:		**Systemische Therapie mit G-CSF**												
Betrachteter Endpunkt:		**Zahnverlustrate während dem Follow-up (≥ 3 Jahre)**												
Bewertung:		**Zusammenfassung der Ergebnisse**					**Klinische Relevanz**		**Qualitätseinschätzung nach GRADE**					
Dentition	Versorgungsform/ Typ	Design	N Studien	N Patienten	N Versorgungen	Beobachtungszeit (Jahre)	Klinische Relevanz[1]	Evidenz als Standardversorgung	Verzerrungsrisiko[2]	Inkonsistenz[2]	Indirektheit[2]	Ungenauigkeit[2]	Publikationsbias[3]	**Evidenzqualität**
Erste	G-CSF	(R)CT	-	-	-	-	-	-	-	-	-	-	-	**Sehr niedrig** ⊕⊖⊖⊖
		CS	-	-	-	-	-		-	-	-	-	-	
		CR	4	5	5		Essentiell		Hoch Abbildung 67	n.a.	n.a.	Moderat	Unentdeckt	
Wechsel gebiss	G-CSF	(R)CT	-	-	-	-	-		-	-	-	-	-	
		CS	-	-	-	-	-		-	-	-	-	-	
		CR	1	1	1		Essentiell		Hoch Abbildung 67	n.a.	n.a.	Moderat	Unentdeckt	

10.5.2 Zahnärztliche Parodontaltherapie

10.5.2.1 Therapie der Parodontitis als Manifestation einer seltenen Systemerkrankung im Milch- oder Wechselgebiss (< 12 Jahre)

Für die Therapie der Parodontitis als Manifestation einer seltenen Erkrankung liegen keine prospektiven klinischen Studien vor. Demgegenüber finden sich in der Literatur 22 Fallberichte bzw. -serien, die Parodontaltherapie bei unter 12-Jährigen beschrieben (Tabelle 166). Die altersgruppen-spezifische Schlüsselfrage lautet:

„Welche parodontale Therapie ist altersgerecht, indikationsgerecht und langfristig erfolgversprechend bei Kindern unter 12 Jahren mit einer Parodontitis als Manifestation einer seltenen Systemerkrankung?“

Tabelle 166 Fallberichte, welche Parodontaltherapie bei Kindern (<12. Lebensjahr) beschrieben.

Dentition	Parodontaltherapie	Referenzen
Erste	Mundhygieneinstruktionen; Subgingivales Debridement mit/ ohne Antibiose; Extraktionen; Unterstützende Parodontaltherapie	Carlsson and Fasth 2001; Carlsson et al. 2006b; da Fonseca et al. 2000; De Vree et al. 2000; Fernandes et al. 2016; Lu et al. 2012; Lundgren et al. 2004; Nickels et al. 2011; Nickles et al. 2013; Schacher et al. 2006; Toygar et al. 2007; Umlauft et al. 2020; Wiebe et al. 2001;
Wechselgebiss	Mundhygieneinstruktionen; Subgingivales Debridement mit/ ohne Antibiose; Extraktionen; Unterstützende Parodontaltherapie	Al Shared et al. 2015; Dababneh et al. 2008; de Freitas et al. 2008; De Vree et al. 2000; Defraia et al. 2001; Eickholz et al. 2001; Lundgren et al. 2004; Lux et al. 2005; Nakai et al. 2003; Nickles et al. 2013; Pimentel et al. 2012;

Tabelle 167 Evidenztabelle zur Parodontaltherapie bei Kindern <12 Jahre.

Versorgungsform:	**Parodontaltherapie**												
Betrachteter Endpunkt:	**Zahnverlustrate während dem Follow-up (≥ 3 Jahre)**												
Bewertung:	**Zusammenfassung der Ergebnisse**					**Klinische Relevanz**		**Qualitätseinschätzung nach GRADE**					
Dentition	Versorgungsform/ Typ	Design	N Studien	N Patienten	N Versorgungen	Beobachtungszeit (Monate)	Klinische Relevanz[1]	Evidenz als Standardversorgung	Verzerrungsrisiko[2]	Inkonsistenz[2]	Indirektheit[2]	Ungenauigkeit[2]	Publikationsbias[3]	**Evidenzqualität**
Erste	Parodontaltherapie	(R)CT	-	-	-	-	-	Kapitel 3.11, Tabelle 11	-	-	-	-	-	**Sehr niedrig** ⊕⊖⊖⊖
		CS	2	7	7	3 - 33	Essentiell		Moderat Abbildung 68	n.a.	n.a.	Moderat	Unentdeckt	
		CR	10	10	10	4 - 21	Essentiell		Moderat Abbildung 68	n.a.	n.a.	Moderat	Unentdeckt	
Wechselgebiss	Parodontaltherapie	(R)CT	-	-	-	-	-		-	-	-	-	-	
		CS	2	10	10	3 - 24	Essentiell		Moderat Abbildung 68	n.a.	n.a.	Moderat	Unentdeckt	
		CR	9	7	7	3 - 17	Essentiell		Moderat Abbildung 68	n.a.	n.a.	Moderat	Unentdeckt	

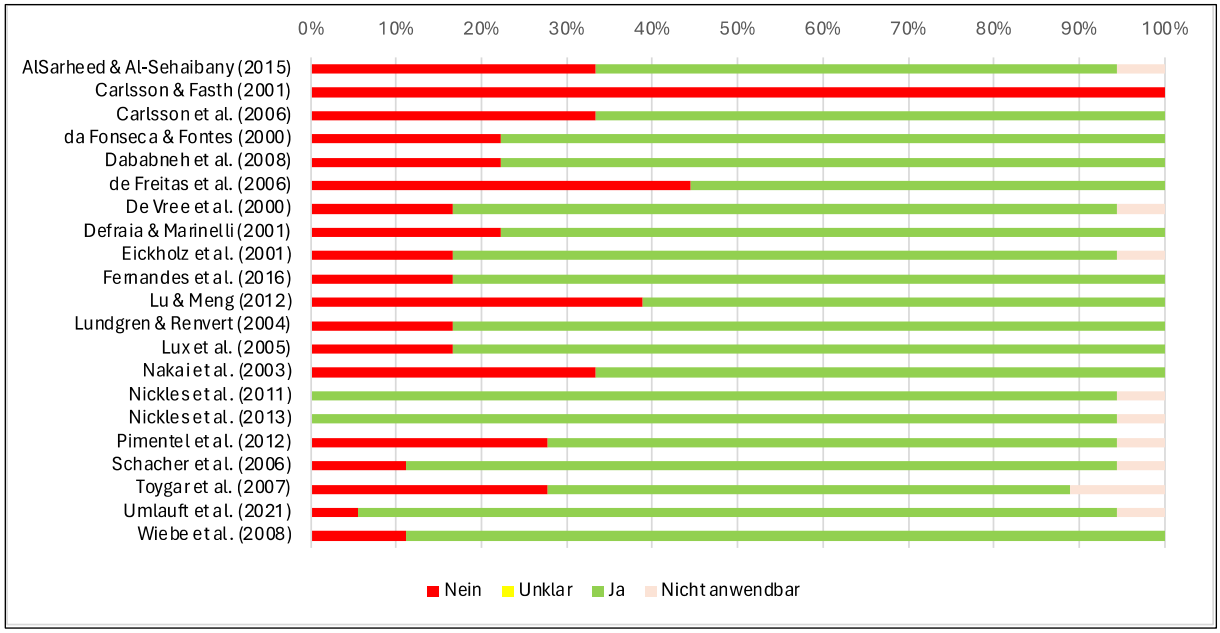

Abbildung 68 Einschätzung des Verzerrungsrisikos (engl.: Risk of Bias, RoB) für Fallberichte, welche Parodontaltherapie bei Kindern (<12. Lebensjahr) beschrieben.

10.5.3 Therapie der Parodontitis als Manifestation einer seltenen Systemerkrankung im jugendlich-bleibenden Gebiss (Jugendliche und junge Erwachsene/ 12 bis ~20 Jahre)

Kennzeichnend für die Altersphase der 12 bis ~20-Jährigen ist, dass die vorhandenen Milchzähne verloren gegangen sind, alle bleibenden Zähne durchgebrochen sind sowie das Körper- und Kieferwachstum sich bis zum Ende des zweiten Lebensjahrzehnts weiter fortsetzt. D.h. in dieser Altersphase sind Maßnahmen umzusetzen, welche auf eine normgerechte Gebissentwicklung abzielen und parodontal-bedingte Zahnverluste bleibender Zähne möglichst präventiv abfedern. Umgekehrt ist darauf aufmerksam zu machen, dass die Compliance kooperationsbedingt noch nicht immer gegeben ist. Die altersgruppen-spezifische Schlüsselfrage lautet:

> „Welche parodontale Therapie ist altersgerecht, indikationsgerecht und langfristig erfolgversprechend bei Jugendlichen und jüngeren Erwachsenen mit einer Parodontitis als Manifestation einer seltenen Systemerkrankung?“

Für diese Altersgruppe konnten im Rahmen der systematischen Literaturrecherche und -sichtung insgesamt 9 Fallberichte/-serien identifiziert werden (Tabelle 168), welche den Einschlusskriterien entsprachen.

Tabelle 168 Fallberichte, welche Parodontaltherapie bei Jugendlichen und jungen Erwachsenen (≥ 12. Lebensjahr) beschrieben.

Dentition	Parodontaltherapie	Referenzen
Zweite	Mundhygieneinstruktionen; Subgingivales Debridement mit/ ohne Antibiose; Extraktionen; Unterstützende Parodontaltherapie	Bailleul-Forestier et al. 2008; Gungor et al. 2017; Lao et al. 2022; Lundgren et al. 2004; Nickels et al. 2013; Pimentel et al. 2012; Rinner et al. 2019; Shibutani et al. 2000; Wiebe et al. 2008

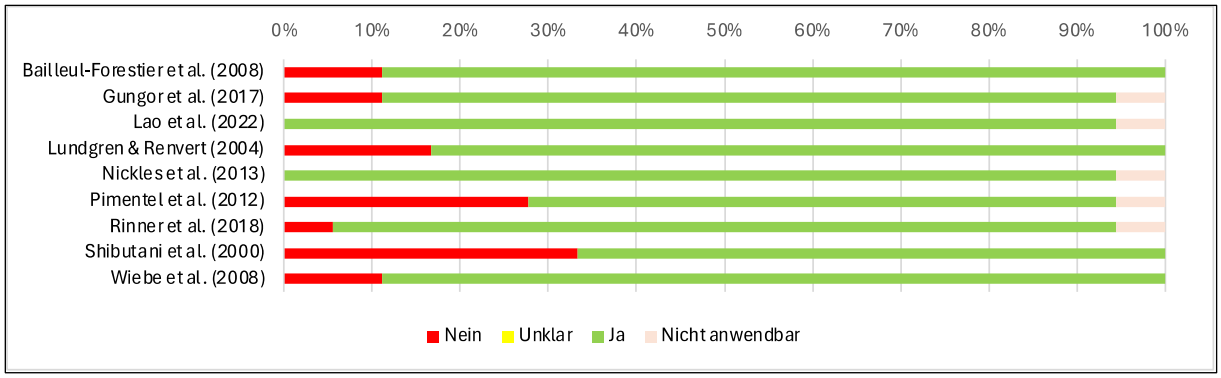

Abbildung 69 Einschätzung des Verzerrungsrisikos (engl.: Risk of Bias, RoB) für Fallberichte, welche Parodontaltherapie bei Jugendlichen und jungen Erwachsenen (≥ 12. Lebensjahr) beschrieben.

10.5.3.1 Durchgeführte Parodontaltherapie: Zusammenfassung der Ergebnisse

Systemerkrankung wurden unabhängig von ihrem Alter bei Behandlungsbeginn entsprechend der AWMF S3-Leitlinie behandelt (Abbildung 69). Die Art der Parodontaltherapie unterschied sich nicht statistisch signifikant zwischen der Therapie von bleibenden Zähnen und dem Milch-inklusive Wechselgebiss (Tabelle 166, Abbildung 68). Die Anzahl der initial extrahierten Zähne war in der Gruppe mit Milch-/Wechselgebiss statistisch signifikant höher als in der Gruppe mit bleibender Dentition (p = 0,04). Aufgrund fehlender Daten konnte nicht evaluiert werden, ob die Endpunkte der Parodontaltherapie (Sondierungstiefen ≤ 4mm bzw. 5mm ohne Blutung auf Sondierung) vor Therapiestufe 4 erreicht wurden.

Tabelle 169 Evidenztabelle zur Parodontaltherapie bei Jugendlichen und jungen Erwachsenen ≥ 12 Jahren.

Versorgungsform:	**Parodontaltherapie**												
Betrachteter Endpunkt:	**Zahnverlustrate während dem Follow-up (≥ 3 Jahre)**												
Bewertung:	**Zusammenfassung der Ergebnisse**					**Klinische Relevanz**		**Qualitätseinschätzung nach GRADE**					
Dentition	Versorgungsform/ Typ	Design	N Studien	N Patienten	N Versorgungen	Beobachtungszeit (Jahre)	Klinische Relevanz[1]	Evidenz als Standardversorgung	Verzerrungsrisiko[2]	Inkonsistenz[2]	Indirektheit[2]	Ungenauigkeit[2]	Publikationsbias[3]	**Evidenzqualität**
Zweite	Parodontaltherapie	(R)CT	-	-	-	-	-	Kapitel 3.11, Tabelle 11	-	-	-	-	-	**Sehr niedrig** ⊕⊖⊖⊖
		CS	2	2	2	3 - 24	Essentiell		Moderat Abbildung 69	n.a.	n.a.	Moderat	Unentdeckt	
		CR	7	7	7	3 - 26	Essentiell		Moderat Abbildung 69	n.a.	n.a.	Moderat	Unentdeckt	

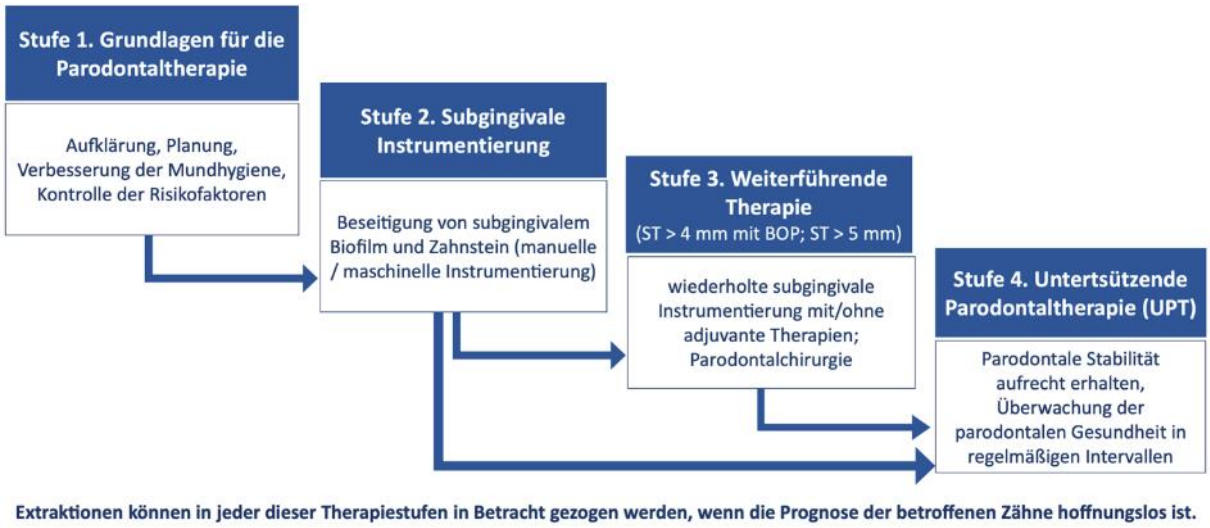

Abbildung 70 Die Behandlungsstrecke der AWMF S3-Leitlinie zur Behandlung von Parodontitis ist als ein therapeutischer aufeinander aufbauender Stufenplan konzipiert. Grundsätzlich durchlaufen alle Parodontitispatienten die Stufen 1, 2 und 4, die man auch unter den Schlagwörtern „Biofilm-Management“ und „Kontrolle der Risikofaktoren“ zusammenfassen kann. Die Stufe 3 der weiterführenden Therapie erfolgt bei den Patienten, die bei der Reevaluation noch Resttaschen aufweisen, und daher eine wiederholte subgingivale Instrumentierung mit oder ohne Adjuvantien oder eine Parodontalchirurgie erhalten. Als therapeutische Endpunkte wurden Sondierungstiefen ≤ 4mm festgelegt bzw. Sondierungstiefen von 5 mm ohne Blutung auf Sondierung (BOP). Diese soll erreicht werden, bevor Parodontitispatienten in die Stufe 4, die unterstützende Parodontitistherapie (UPT) überführt werden.

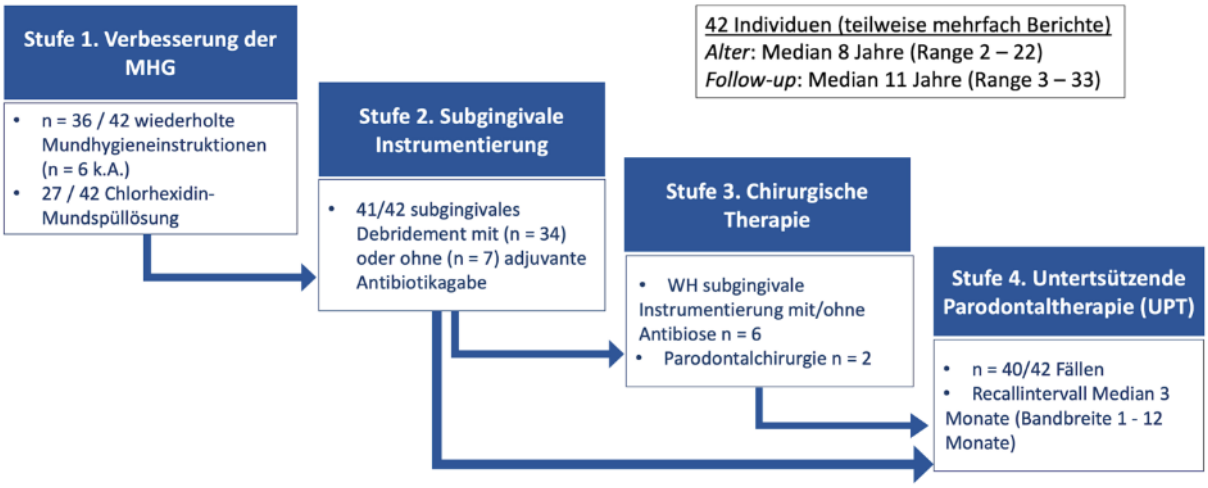

Abbildung 71 Zusammenfassende Darstellung der durchgeführten parodontaltherapeutischen Maßnahmen bei den inkludierten Betroffenen mit einer Parodontitis als Manifestation einer seltenen Erkrankung entsprechend der AWMF S3-Leitlinie zur Behandlung von Parodontitis.

Tabelle 170 Vergleich der durchgeführten Parodontaltherapie abhängig der Dentition. Die Art der Parodontaltherapie unterschied sich nicht statistisch signifikant zwischen der Therapie von bleibenden Zähnen und dem Milch- inklusive Wechselgebiss. Ein statistisch signifikanter Unterschied zwischen diesen beiden Gruppen bestand im Alter der inkludierten Indiviuden, wobei auch in der Gruppe der bleibenden Zähne Individuen < 12 Jahre inkludiert wurden, wenn zu diesem Zeitpunkt bereits alle Milchzähne verloren gegangen waren oder extrahiert wurden und somit nur bleibende Zähne parodontalbehandelt wurden.

Parodontaltherapie	**Bleibende Zähne**	**Milchzähne / Wechselgebiss**
Anzahl an Individuen	22	20
Baseline Daten		
Alter bei Therapiebeginn; *Jahre*	11 (6-26)*	5 (2-11)*
Follow-up; *Jahre*	4 (3-26)	13 (3-33)
Maximale Sondierungstiefen; *mm*	9 (3-12)	7 (5-13)
Maximaler Knochenverlust; %	78 (20-100)	70 (50-100)
Stufe 1		
Instruktion (ja/nein/k.A.)	20/0/2	16/0/4
Chlorhexidin Mundspüllösung (ja/nein/k.A.)	14/7/1	13/3/4
Stufe 2		
Scaling/Rootplaning (ja/nein/k.A.)	21/0/1	17/1/2
Adjuvante systemische Antibiotikagabe (ja/nein/k.A.)	20/2	15/4/1
Stufe 3		
chirurgische PA-Therapie (ja/nein/k.A.)	2/18/2	1/12/7
Stufe 4		
Unterstützende Parodontaltherapie (ja/nein)	22/0	18/2
initiale Extraktion von Zähnen	2 (0-8)*	11 (0-2)*
Zahnverlustrate (bleibende Zähne)	0.15 (0-4)	0.75 (0-3)

* $p < 0.05$; k.A., keine Angaben; mm, Millimeter

10.5.3.2 Erste Therapiestufe

Laut den AWMF S3-Leitlinien zur Therapie der Parodontitis bezweckt die erste Therapiestufe, auf eine Veränderung des Verhaltens einzuwirken, indem der/die Betroffene motiviert wird, Maßnahmen zur Entfernung des supragingivalen Biofilms zu ergreifen [Deutsche Gesellschaft für Parodontologie 2020].

Statistische Analyse der inkludierten Fälle mit Parodontitis als Manifestation einer seltenen Erkrankung: 36 der 42 inkludierten Betroffenen mit Parodontitis als Manifestation einer Systemerkrankung erhielten wiederholte Mundhygieneinstruktion im Sinne der ersten Therapiestufe (für sechs Patienten lagen keine Angaben vor). 27 der inkludierten Fälle erhielten eine Chlorhexidin-Mundspülung während der parodontalen Therapie. In der von uns durchgeführten statistischen Analyse verwendeten Individuen der Gruppe mit niedriger Zahnverlustrate statistisch signifikant häufiger adjuvante Chlorhexidinspülungen zum chemischen Biofilm-Management als Individuen der Gruppe mit hoher Zahnverlustrate ($p = 0{,}016$) (Tabelle 171).

Ergänzende Anmerkungen zur Therapie der Parodontitis als Manifestation einer Systemerkrankung: Wie bereits für andere Krankheitsbilder ausgeführt, ist die kindliche Altersphase neben den kontinuierlichen, physiologischen Veränderungen in der ersten Dentition und dem Zuwachs bleibender Zähne durch eine zunehmende Kooperationsfähigkeit mit steigendem Alter gekennzeichnet. Die Kooperationsfähigkeit und -bereitschaft des Kindes beeinflussen nicht nur die ambulant umsetzbaren Maßnahmen, sondern auch die Qualität des häuslichen Biofilm-Managements. Entsprechend dem Alter der Betroffenen sollen die Erziehungsberechtigten in die Mundhygieneinstruktion mit einbezogen werden. Dabei sollen altersgerechte Methoden, eventuell unter Einbeziehung kinderzahnärztlicher Spezialisten, gewählt werden.

Die Transitionsphase, in der sich die Jugendlichen von der Kindheit zur Erwachsenenzeit entwickeln, kann eine Zeit der Herausforderungen bei der Einhaltung einer angemessenen Mundhygiene sein. Es ist wichtig, den Übergang von der elterlichen Verantwortung zur eigenständigen Pflege zu unterstützen. In Kombination mit emotionalen Schwankungen als normale Erscheinung sowie dem Wunsch nach zunehmender Autonomie führt die Abhängigkeit von einer Krankheit beziehungsweise deren Therapie häufig zu vorübergehender Ablehnung der Behandlung [Rutishauser 2013], was speziell für die Compliance während der unterstützenden Parodontaltherapie eine Herausforderung darstellt.

Zusätzlich kann die häusliche Mundhygiene aufgrund anderer oraler Symptome wie Aphthen oder Ulzerationen während neutropenischer Phasen deutlich erschwert werden.

10.5.3.3 Zweite Therapiestufe

Die zweite Therapiestufe (ursachenbezogene Therapie) zielt auf die Kontrolle (Reduktion/Elimination) des subgingivalen Biofilms und Zahnsteins ab (subgingivale Instrumentierung) [Deutsche Gesellschaft für Parodontologie 2020].

Zur adjuvanten Verwendung bestimmter systemischer Antibiotika stellt die AWMF S3-Leitlinie zur Therapie der Parodontitis fest, dass sie für bestimmte Patientengruppen (z. B. generalisierte Parodontitis Stadium III bei jungen Erwachsenen) erwogen werden kann (Unterstützende Literatur [Teughels et al. 2020]). Diese Leitliniengruppe betont, dass die für eine adjuvante Antibiotikatherapie in Frage kommenden Patientenfälle jüngeren Alters in der Regel durch eine rasche Progressionsrate – oft in Abwesenheit von modifizierbaren Risikofaktoren – gekennzeichnet sind. Das ist für Betroffene mit einer Parodontitis als Manifestation einer seltenen Erkrankung zutreffend.

Bei der Wahl des Antibiotikums werden laut der Metaanalyse von Theugels et al. [2020] die besten Ergebnisse bei der Kombination von Amoxicillin und Metronidazol beobachtet, gefolgt von Metronidazol allein und Azithromycin [Teughels et al. 2020]. Die adjuvante systemische Antibiotikagabe führte zu einem zusätzlichen Prozentsatz von Taschenschließungen (Reduktion von ST ≥ 4mm auf ST ≤ 3mm) 6 und 12 Monaten nach Parodontaltherapie. Bei der Einzelbewertung der antimikrobiellen Mittel hatte bei Patienten mit aggressiver Parodontitis nur die Kombination von Amoxicillin und Metronidazol einen positiven Einfluss auf den prozentualen Taschenverschluss nach 6 und 12 Monaten. Der zusätzliche Prozentsatz an Taschenverschluß im Vergleich zur subgingivalen Instrumentierung ohne adjuvante Antibiose nach 12 Monaten Follow-up war im Mittel 14,5 % (95 % CI [−17,8; −11,1]). Bei Penicillin-Allergie und/oder Arzneimittelexanthem ist die alleinige Gabe von Metronidazol empfohlen. Azithromycin ist in Deutschland für Infektion im Kopf-Halsbereich nicht zugelassen.

Statistische Analyse der inkludierten Fälle mit Parodontitis als Manifestation einer seltenen Erkrankung: 41 der 42 inkludierten Betroffenen mit Parodontitis als Manifestation einer Systemerkrankung erhielten subgingivales Debridement mit (n = 34) oder ohne (n = 7) adjuvante Antibiotikagabe. Bei 8 von 42 Individuen wurde die zahnmedizinische Therapie in Allgemeinnarkose durchgeführt. Metronidazol plus Amoxicillin für 1 bis 2 Wochen war das am häufigsten verwendete Antibiotika-Regime (26 Individuen), neun dieser 26 Betroffenen erhielten in Folge Langzeit-Antibiose mit Tetrazyklin für 1,5 Jahre [Lundgren and Renvert 2004]. Weiters verwendet wurden Amoxicillin mit/ohne Clavulansäure (n = 2), Metronidazol (n = 1), Tetrazyklin als alleinige Therapie (n = 2), und Minocyclin lokal (n = 3).

Die inkludierten Fallberichte zur Therapie der Parodontitis bei seltenen Systemerkrankungen lassen keine spezifische Empfehlung für oder gegen eine adjuvante Antibiotikagabe bzw. zur Auswahl eines Antibiotikums oder einer Antibiotikakombination zu. In der von uns durchgeführten statistischen Analyse zwischen Gruppe 1 mit Zahnverlustraten ≤ 0,1 Zähne pro Jahr und Zahnverlustrate > 0,1 Zähne pro Jahr (Median 1,1; Range 0,2 - 3) nach mindestens drei Jahren Follow-up bestand kein statistisch signifikanter Unterschied in Bezug auf die adjuvante Antibiotikagabe. Ein statistischer Fehler 2. Art muss aufgrund der geringen Fallzahl als möglich erachtet werden, da nur 7 Individuen keine adjuvante Antibiotikagabe erhalten haben.

Die Autoren von 10 inkludierten Individuen konkludieren, dass der Suppression von Aggregatibacter actinomycetemcomitans unter die Nachweisgrenze eine entscheidende Rolle bei der Therapie der Parodontitis als Manifestation einer Systemerkrankung zukommt. Das betrifft Immundefizienzen mit reduzierter/ fehlender Verfügbarkeit/ Wirkung von Cathelicidin (LL-37), wie zum Beispiel beim Papillon-Lefèvre-Syndrom, dem Haim-Munk-Syndrom und den schweren chronischen Neutropenien. Das antimikrobielle Peptid LL-37 wird von Neutrophilen und Epithelzellen produziert und hat neben seinen antimikrobiellen Eigenschaften gegen grampositive als auch gegen gramnegative Bakterien, einschließlich parodontaler Krankheitserreger wie Aggregatibacter actinomycetemcomitans und Porphyromonas gingivalis, auch modulierende Wirkung auf das angeborene Immunsystem [Nilsson 2020]. Patienten mit schwerer kongenitaler Neutropenie fehlt LL-37 im Plasma, Speichel und Neutrophilen, auch wenn sie mit rekombinantem Granulozyten-Kolonie-stimulierendem Faktor (G-CSF) behandelt werden, bzw. weisen es nur in sehr geringen Konzentrationen auf [Nilsson 2020]. Beim Papillon-Lefèvre-Syndrom führt die fehlende Aktivierung der Protease 3 durch dysfunktionales Cathepsin C zu einem Defizit von LL-37 in der Gingiva [Eick et al. 2014].

Ergänzende Anmerkungen zur Therapie der Parodontitis als Manifestation einer Systemerkrankung: Bei mangelnder Kooperationsfähigket kann die zweite Therapiestufe unter Allgemeinnarkose/ Sedierung erfolgen. Ein Autor warnt vor den systemischen Nebenwirkungen einer Vollnarkose (Senkung der bei Neutropenien ohnehin schon niedrigen Neutrophilenzahl), weshalb die Narkosetauglichkeit der Betroffenen geprüft werden muss. Eine adjuvante Antibiose kann indiziert sein.

10.5.3.4 Dritte Therapiestufe

Die dritte Therapiestufe zielt auf die Behandlung der Bereiche der Dentition ab, welche nicht adäquat auf die zweite Therapiestufe reagiert haben (tiefe parodontale Taschen ≥ 6 mm) und kann folgende Interventionen umfassen: wiederholte subgingivale Instrumentierung mit/ohne adjuvante Therapien oder Parodontalchirurgie (Zugangslappen, resektive Parodontalchirurgie, regenerative Parodontalchirurgie) [Deutsche Gesellschaft für Parodontologie 2020]. Moderate Resttaschen (Sondierungstiefen 4 und 5 mm) werden durch wiederholte subgingivale Instrumentierung während der unterstützenden

Parodontaltherapie (UPT; Therapiestufe 4) beherrscht [Deutsche Gesellschaft für Parodontologie 2020].

Statistische Analyse der inkludierten Fälle mit Parodontitis als Manifestation einer seltenen Erkrankung: Therapiestufe 3 inkludierte ggf. eine wiederholte subgingivale Instrumentierung mit/ohne adjuvanter Antibiotikagabe, teilweise Wiederholung der Antibiose bis zur Suppression von Aggregatibacter actinomycetemcomitans unter die Nachweisgrenze (n = 6). Bei zwei der inkludierten Individuen wurde eine parodontalchirurgische Intervention durchgeführt.

10.5.3.5 Vierte Therapiestufe

Die vierte Therapiestufe, die unterstützende Parodontaltherapie (UPT) zielt darauf ab, bei allen behandelten Parodontitispatienten parodontale Stabilität aufrechtzuerhalten; abhängig vom gingivalen und parodontalen Status werden dabei präventive und therapeutische Interventionen aus den Therapiestufen 1 und 2 kombiniert [Deutsche Gesellschaft für Parodontologie 2020].

Statistische Analyse der inkludierten Fälle mit Parodontitis als Manifestation einer seltenen Erkrankung: Eine unterstützende Parodontaltherapie wurde in 40 der 42 Fällen durchgeführt. In den inkludierten Fallberichten und -serien betrug das Recallintervall im Median 3 Monate (Bandbreite 1 - 12 Monate).

10.5.3.6 Weitere Maßnahmen

Extraktionen können in jeder dieser Therapiestufen in Betracht gezogen werden, wenn die Prognose der betroffenen Zähne hoffnungslos ist [Deutsche Gesellschaft für Parodontologie 2020].

Statistische Analyse der inkludierten Fälle mit Parodontitis als Manifestation einer seltenen Erkrankung: Bei 22 von 42 inkludierten Individuen wurden während der ersten beiden Therapiestufen im Mittel 4,1 (1 – 28) Zähne extrahiert.

10.5.3.7 Erfolgsraten

Der Erfolg der Parodontaltherapie wurde an der Zahnverlustrate pro Jahr während des Follow-ups gemessen. Je erfolgreicher die Therapie, desto weniger Zähne gehen während des Follow-ups verloren. Die Individuen wurden je nach Zahnverlustrate pro Jahr in zwei Gruppen unterteilt, Gruppe 1 mit Zahnverlustraten ≤ 0,1 Zähne pro Jahr und Zahnverlustrate > 0,1 Zähne pro Jahr (Median 1,1; Range 0,2 -3; Tabelle 171). Die beiden Gruppen unterschieden sich statistisch signifikant in ihrer Nachbeobachtungszeit (Follow-up), Gruppe 1 mit einem Median von 5 Jahren (Ränge 3 – 11) versus Gruppe 2 mit einem Median von 15 Jahren (Ränge 4 – 33) (Mann-Whitney-U Test, p = 0,005). Die beiden Gruppen unterschieden sich darüber hinaus in Therapiestufe 4 hinsichtlich der Compliance zu den Recall-Terminen bzw. der häuslichen Mundhygiene. Für Fälle der Gruppe 1 wurde statistisch signifikant häufiger eine gute Compliance genannt als für Fälle der Gruppe 2 (p = 0,007). Ein weiterer statistisch signifikanter Unterschied bestand bei der Verwendung adjuvanter Chlorhexidinspülungen zum chemischen Biofilm-Management (p = 0,016). Kein statistisch signifikanter Unterschied bestand hinsichtlich adjuvanter Antibiose, UPT-Intervall oder Geschlecht.

Tabelle 171 Klinische Charakteristika und Behandlungsstrategien. Die Individuen wurden je nach Zahnverlustrate pro Jahr in zwei Gruppen unterteilt, Gruppe 1 mit Zahnverlustraten ≤ 0,1 Zähne pro Jahr und Zahnverlustrate > 0,1 Zähne pro Jahr (Median 1,1; Range 0,2 -3).

	Zahnverlustrate ≤ 0.1/ Jahr	**Zahnverlustrate >0.1/ Jahr**
Quantitative Variablen	***Median (min-max)***	***Median (min-max)***
Alter zum Zeitpunkt des parodontalen Behandlungsbeginns (J)	8 (3-26)	8 (2-22)
Follow-up (J)	5 (3-17) *	12.5 (3-33) *
Maximale Sondierungstiefe vor Therapie (mm)	8 (5-13)	7 (3-11)
Maximale Sondierungstiefe Follow-up (mm)	5 (3-10)	5.5 (3-9)
Maximaler radiologischer Knochenverlust Follow-up (%)	37.5 (0-85)	80 (30-100)
Zahnverlust während Follow-up	0 (0-2) *	13.5 (3-28) *
Anzahl extrahierter Zähne während Therapiestufen 1 – 3	3 (0-18)	2 (0-20)
Intervall der unterstützenden Parodontaltherapie - Therapiestufe 4 (Monate)	3 (1-12)	3 (1-12)
Qualitative Variablen	***Anzahl***	***Anzahl***
Geschlecht; *männlich/ weiblich*	11/ 9	18/ 4
Milchzähne/ Bleibende Zähne	9/ 11	11/ 11
Instruktion; *ja/ nein/ k.A.*	20/ 0/ 0	16/ 0/ 6
Häusliche Anwendung von Chlorhexidindiglukonat; *ja/ nein/ k.A.*	16/ 4/ 0 *	10/ 7/ 5 *
Antibiose; *ja/ nein/ k.A.*	19/ 1/ 0	16/ 5/ 1
chirurgische Therapie; *ja/ nein/ k.A.*	0/ 16/ 4	2/ 15/ 5
Compliance während Follow-up; *gut/ schlecht/ variabel*	10/ 2/ 6*	3/ 9/ 6*
Aggregatibacter actinomycetemcomitans; *ja/ nein/ k.A.*	6/ 2/ 12	8/ 3/ 11

Abkürzungen: J, Jahre; min, Minimum; max, Maximum; k.A., keine Angaben; # Bias und keine Statistik aufgrund unvollständiger Daten; * $p < 0.05$.

10.6 Implantologische Therapie bei Erwachsenen mit einer Parodontitis als Manifestation einer seltenen Systemerkrankung

Aufgrund des frühen Zahnverlustes durch die frühe und schwere Parodontalerkrankung, spielt die implantologische Therapie bei Betroffenen mit einer Parodontitis als Manifestation einer seltenen Systemerkrankung eine zentrale Rolle. Die Schlüsselfrage lautet:

„Ist die implantologische Therapie langfristig erfolgversprechend bei Betroffenen einer Parodontitis als Manifestation einer seltenen Systemerkrankung?“

Für diese Indikation konnten im Rahmen der systematischen Literaturrecherche und -sichtung insgesamt acht Fallberichte identifiziert werden (Tabelle 172), welche den Einschlusskriterien entsprachen. Innerhalb von 3 Fallserien wurden 3 weitere Individuen aufgrund von fehlenden Follow-up Daten oder Follow-up < 3 Jahre exkludiert. Die inkludierten Studien berichten in Summe über 109 Implantate bei 12 Betroffenen mit den systemischen Diagnosen Papillon-Lefèvre-Syndrom (n = 5) [Senel et al. 2012, Ullbro et al. 2000, Nickles et al. 2013], parodontales Ehlers-Danlos-Syndrom (n = 3) [Rinner et al. 2018], Chediak-Higashi-Syndrom (n = 1) [Alzoubi et al. 2016], Leukozytenadhäsionssyndrom (n = 1) [Abu Karaky et al. 2017], zyklische Neutropenie (n = 1) [Block et al. 2015] und Hadju-Cheney Syndrom (n = 1) [Dokou et al. 2016].

Ein systematischer Review aus 2020 hat den Erfolg von Implantat-Therapie bei Papillon-Lefèvre-Syndrom untersucht [Atarbashi-Moghadam et al. 2020]. In diese Arbeit wurden 11 Artikel mit 15 Fallberichten, in denen 136 Implantate eingesetzt wurden, inkludiert. Da es kein unteres Limit für Follow-up gab, wurde der systematische Review in der aktuellen Guideline nicht berücksichtigt, alle dort inkludierten Fälle mit ≥ 3 Jahren Follow-up wurden aber auch in die aktuelle Auswertung inkludiert.

Tabelle 172 Fallberichte, welche eine implantologische Therapie bei Betroffenen mit einer Parodontitis als Manifestation einer seltenen Systemerkrankung beschrieben.

Dentition	Implantologische Therapie	Referenzen
Zweite	Implantation im Ober- und/ oder Unterkiefer mit herausnehmbarer oder festsitzender Suprakonstruktion	Alzoubi et al. 2016; Block et al. 2015; Dokou et al. 2016; Karaky et al. 2017; Rinner et al. 2019; Senel et al. 2012; Nickels et al. 2013; Ullbro et al. 2000;

Tabelle 173 Evidenztabelle zur implantologischen Therapie bei Parodontitis als Manifestation einer seltenen Systemerkrankung.

Versorgungsform:		**Implantologische Therapie**												
Betrachteter Endpunkt:		**Implantatverlustrate während dem Follow-up (≥ 3 Jahre)**												
Bewertung:		**Zusammenfassung der Ergebnisse**					**Klinische Relevanz**		**Qualitätseinschätzung nach GRADE**					
Dentition	Versorgungsform/ Typ	Design	N Studien	N Patienten	N Versorgungen	Beobachtungszeit (Jahre)	Klinische Relevanz[1]	Evidenz als Standardversorgung	Verzerrungsrisiko[2]	Inkonsistenz[2]	Indirektheit[2]	Ungenauigkeit[2]	Publikationsbias[3]	**Evidenzqualität**
Zweite	Implantologische Therapie	(R)CT	-	-	-	-	-	Kapitel 3.11, Tabelle 11	-	-	-	-	-	**Sehr niedrig** ⊕⊖⊖⊖
		CS	-	-	-	-	-		-	-	-	-	-	
		CR	8	12	109	3 - 8	Essentiell		Hoch Abbildung 72	n.a.	n.a.	Hoch	Unentdeckt	

Tabelle 174 Inkludierte Fälle mit Implantat-Therapie nach Zahnverlust aufgrund einer Parodontitis als Manifestation einer seltenen Systemerkrankung. 22 % der Implantate waren nach einem Median von 4,8 Jahren Follow-up nicht mehr in situ, 4 von 12 inkludierten Individuen hatten alle Implantate ohne radiologischen Knochenverlust in situ, Der periimplantäre Knochenverlust wurde durch die publizierten Röntgenbilder beurteilt bzw. von den Autoren berichtet. Häufigkeiten sind in Median (Minimum – Maximum) gegeben.

Diagnose	**Individuen (N)**	**Alter (J)**	**Follow-up (J)**	**Implantate (N)**		**Knochen-verlust (N)**	**Implantatverlust**	
				UK	**OK**		**Implantate (N)**	**Prozent**
Papillon-Lefevre-Syndrom	5	19 (18-25)	4 (3-8)	6 (4-10)	6 (6-10)	3	1 (0-15)	8 % (0-75)
Parodontales EDS	3	40 (24-45)	7 (5-8)	4 (4-4)	6 (6-6)	3	0 (0-4)	0 % (0-100)
Chediak-Higashi	1	25	5	**4**	4	0	0	---
Zyklische Neutropenie	1	59	3	5	6	0	0	---
Hadju Cheney	1	22	5	0	1	0	0	---
Leukozytenadhäsionssyndrom	1	24	4	4	6	1	0	---
SUMME	**12**	**24 (18-59)**	**4.8 (3-8)**	**58**	**51**	**7/12**	**24**	**22.0 %**

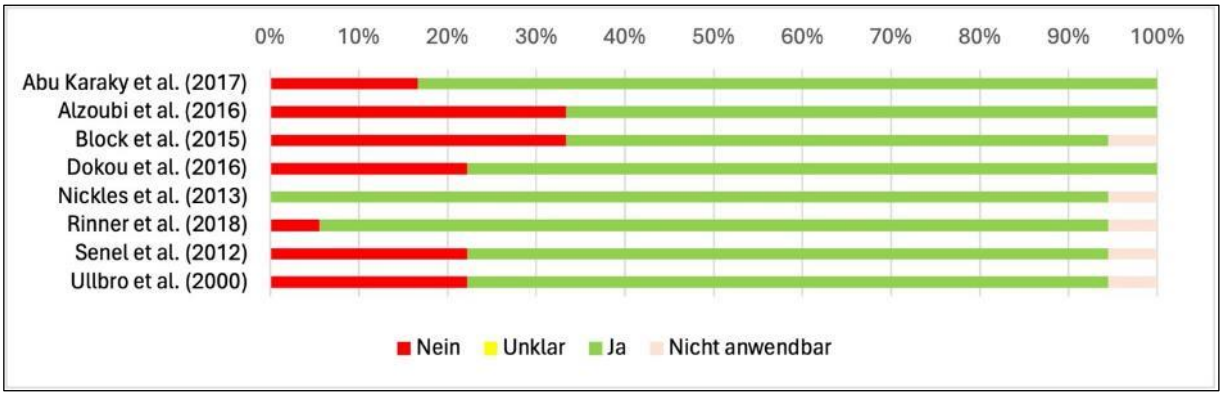

Abbildung 72 Einschätzung des Verzerrungsrisikos (engl.: Risk of Bias, RoB) für Fallberichte, welche implantologische Therapie bei Betroffenen mit einer Parodontitis als Manifestation einer seltenen Systemerkrankung beschrieben.

Im Oberkiefer wurden in Summe 51 Implantate gesetzt, bei der Suprakonstruktion handelte es sich in 6 Fällen um eine Implantat-gestützte herausnehmbare Prothese (Overdenture), in 2 Fällen um eine festsitzende Brückenkonstruktion. Im Unterkiefer wurden in Summe 58 Implantate gesetzt, bei der Suprakonstruktion handelte es sich in 6 Fällen um eine Implantat-gestützte herausnehmbare Prothese (Overdenture), in 5 Fällen um eine festsitzende Brückenkonstruktion. Das Alter bei Implantation betrug im Median 28 Jahre (Range 18 – 59 Jahre). Nach einem Follow-up von Median 5 Jahren (Range 3 – 8 Jahre) gingen 22 % der Implantate verloren, wobei nur 4 der 12 inkludierten Individuen diese Implantatverluste verzeichneten. Bei 7 von 11 der inkludierten Individuen wurde eine Periimplantitis (radiologischer Knochenverlust) diagnostiziert. Nur 4 von 12 inkludierten Individuen hatten alle Implantate ohne radiologischen Knochenverlust in situ, was einer Erfolgsrate von 33 % entspricht.

Aufgrund der geringen Fallzahl wurde eine rein deskriptive Datenanalyse durchgeführt.

10.7 Handlungsempfehlungen zur Versorgung von Betroffenen mit einer Parodontitis als Manifestation einer seltenen Systemerkrankung

Begründung des Empfehlungsgrades mit Darlegung der Abwägung von Nutzen und Schaden der Interventionen: Eine stringent durchgeführte Parodontaltherapie ist die einzige bekannte Therapie zum möglichen Erhalt der Zähne. Eine alternative Therapie zur konventionellen Parodontaltherapie ist nicht bekannt. Die inkludierten Fallberichte/-serien berichteten nicht über potenzielle Schäden/Nebenwirkungen, jedoch können die häufigen Termine und das wiederholte Biofilmmanagement für die Betroffenen und die Betreuungspersonen emotional belastend sein. Der zahnerhaltende Nutzen der Parodontaltherapie steht bei mangelnder Kooperationsbereitschaft ggf. dem Risiko bei Bedarf einer Intubationsnarkose entgegen.

Die systemische Gabe von Metronidazol plus Amoxicillin war in der berichteten Kohorte auch bei den unter 12-Jährigen (25 von 35) die am häufigsten verwendete adjuvante Antibiotikatherapie. Während diese Kombination auch in der allgemeinen Parodontitis-relevanten Literatur die größten Effekte auf die klinischen Ergebnisse aufweist, ist sie auch mit den häufigsten Nebenwirkungen verbunden. Globale Bedenken bezüglich der übermäßigen Anwendung von Antibiotika und der Entwicklung von Antibiotikaresistenzen sind bei dieser kleinen Patientengruppe mit seltenen Erkrankungen weniger relevant. Systemische

Antibiotikagaben haben jedoch lang andauernde Auswirkungen auf das fäkale Mikrobiom gezeigt – einschließlich einer vermehrten Expression von Genen, die mit Antibiotikaresistenz assoziiert sind.

Chlorhexidinpräparate sind bei Wunden und Ulzerationen kontraindiziert, da sie die Wundheilung hemmen. Zusätzlich können Reizungen (Irritationen) der Mundschleimhaut, bräunliche Verfärbung der Zunge und der Zähne, kurzfristiges Taubheitsgefühl der Zunge und eine Beeinträchtigung der Geschmackswahrnehmung auftreten, weshalb bei längerer Anwendung (> 2 Wochen) von Chlorhexidin die Konzentration gesenkt werden sollte. Es ist zu beachten, dass manche der Mundspüllösungen Alkohol enthalten.

Die Nutzen-Schadens-Abwägung und Indikation zu einer systemischen oder anderweitigen medizinischen Therapie der Grunderkrankung muss von Ärzten der jeweiligen medizinischen Fachdisziplin erfolgen.

Darlegung der Evidenzgrundlage: Bei den betrachteten parodontalen Behandlungen handelt es sich um etablierte und anerkannte zahnärztliche Therapien (siehe Kapitel 3). Für die spezifische Nutzung bei Betroffenen mit einer Parodontitis als Manifestation einer seltenen Systemerkrankung liegen Fallberichte mit unterschiedlichen Beobachtungszeiten vor (mindestens aber 3 Jahre), welche ein sehr niedriges Evidenzniveau nach GRADE signalisieren. Klinische Studien oder darauf aufbauende Systematische Reviews/ Meta-Analysen liegen nicht vor.

36. Evidenzbasierte Empfehlung (2024 neu)	
Die Therapie der Parodontitis als Manifestation einer seltenen Systemerkrankung soll bei entsprechender Indikation durch eine systemische Therapie der Grunderkrankung begleitet werden.	**Empfehlungsgrad** ⇑⇑
Betrachteter Endpunkt: Zahnverlustrate	
Evidenzquellen/ Literatur: Expertenkonsens; Tabelle 162	
Qualität der Evidenz (GRADE): ⊕⊖⊖⊖/ Sehr niedrig	
Abstimmungsergebnis: 24x Zustimmung/ Keine Ablehnung/ Keine Enthaltung 100 % Konsensstärke	**Starker Konsens**

Ergänzende Anmerkungen. Speziell bei den Immundefizienzen scheint die systemische Therapie entscheidenden Einfluss auf die Erfolgsrate der PA-Therapie zu haben. Bei schweren Neutropenien kann je nach Schweregrad der Neutropenie und der Infektionsanamnese eine Therapie mit dem Granulozytenkolonie-stimulierenden Faktor (G-CSF) indiziert sein. Durch Erreichen der angestrebten, konstant hohen Neutrophilenzahl kann eine Parodontitis als Manifestation der Erkrankung oftmals verhindert oder zumindest deutlich verzögert werden. Eine unregelmäßige Verabreichung oder eine fehlende Anpassung der G-CSF-Dosis an das Körpergewicht führen zu einer parodontalen Destruktion. Sprechen Betroffene nicht auf eine

G-CSF-Behandlung an, gilt die hämatopoetische Stammzelltransplantation derzeit als einzige Behandlungsmöglichkeit [Skokowa et al. 2007].

Je nach seltener Erkrankung sind weitere Organe oder Funktionskreisläufe zusätzlich zur Mundhöhle betroffen (siehe Kapitel 10.5). Aufgabe der behandelnden Zahnärzte ist, die Zuweisung zur weiteren medizinischen Diagnostik und Therapie zu veranlassen (z. B.: Humangenetik, Pädiatrie, Internistische Medizin), wenn dies nicht schon vor der zahnmedizinischen Befundung erfolgt ist. Weiters gehört zur Aufgabe der behandelnden Zahnärzte, in regelmäßigen Abständen (typischerweise einmal jährlich) die Adhärenz der Patienten zur systemischen medizinischen Therapie anamnestisch zu erfassen und die Patienten ggf. neuerlich zuzuweisen.

37. Evidenzbasierte Empfehlung (2024 neu)	
Die Therapie der Parodontitis als Manifestation einer seltenen Systemerkrankung soll entsprechend der AWMF S3-Leitlinien „Die Behandlung von Parodontitis Stadium I bis III“ (083-043) sowie „Die Behandlung von Parodontitis Stadium IV“ (083-056) erfolgen.	**Empfehlungsgrad** ⇑⇑
Betrachteter Endpunkt: Zahnverlustrate nach ≥ 3 Jahren Follow-up	
Evidenzquellen/ Literatur: Tabelle 170; Sanz et al. 2020; AWMF-Registernummer 083-043 (S3)	
Qualität der Evidenz (GRADE): ⊕⊖⊖⊖/ Sehr niedrig	
Abstimmungsergebnis: 23x Zustimmung/ Keine Ablehnung/ Keine Enthaltung 100 % Konsensstärke	**Starker Konsens**

Ergänzende Anmerkungen zur zahnärztlichen Therapie. Für diese Empfehlung wurde der stärkste Empfehlungsgrad gewählt, da die Parodontaltherapie die einzige Möglichkeit ist, den Zahn zu erhalten. Eine unterlassene Parodontaltherapie führt zu Zahnverlust und Zahnlosigkeit in jungen Jahren [Kapferer et al. 2016, Pradeep und Pai 2008, Pietrokovski et al. 2008].

Primäre Ziele der parodontalen Therapie bei Betroffenen mit einer Parodontitis als Manifestation einer Systemerkrankung sind (I) der Erhalt der bleibenden Zähne und (II) der Erhalt des parodontalen Attachments der bleibenden Zähne. Sekundäre Therapieziele im Milch- und Wechselgebiss sind der Erhalt der Milchzähne für eine physiologische Gebiss- und Kieferentwicklung, die Steigerung der mundgesundheitsbezogenen Lebensqualität, Sprachentwicklung, Kaufähigkeit und sozialen Entwicklung.

Abhängig vom gingivalen und parodontalen Status sollen wiederholte Motivation und Instruktion in die häusliche Mundhygiene engmaschig durchgeführt werden, entsprechend dem Alter der Betroffenen ggf. unter Einbeziehung der Erziehungsberechtigten. Die häusliche Mundhygiene kann aufgrund anderer oraler Symptome wie Aphthen oder Ulzerationen während neutropenischer Phasen deutlich erschwert werden. Bei mangelnder

Kooperationsfähigkeit können einzelne Therapiestufen wie zum Beispiel die subgingivale Instrumentierung unter Allgemeinnarkose/ Sedierung erfolgen.

38. Evidenzbasierte Empfehlung (2024 neu)	
Die Therapie der Parodontitis als Manifestation einer seltenen Systemerkrankung kann eine adjuvante Antibiotika-Gabe im zeitlichen Zusammenhang mit der subgingivalen Instrumentierung einschließen (erste Wahl: Amoxicillin und Metronidazol).	**Empfehlungsgrad** ⇔
Betrachteter Endpunkt: Zahnverlustrate nach ≥ 3 Jahren Follow-up	
Evidenzquellen/ Literatur: Tabelle 171; Teughels et al. 2020; Sanz et al. 2020; AWMF-Registernummer 083-043 (S3)	
Qualität der Evidenz (GRADE): ⊕⊖⊖⊖/ Sehr niedrig	
Abstimmungsergebnis: 23x Zustimmung/ Keine Ablehnung/ Keine Enthaltung 100% Konsensstärke	**Starker Konsens**

In der Konsensuskonferenz gab es eine Diskussion zum Empfehlungsgrad „kann“ oder „sollte“. Auch wenn in der AWMF-Registernummer 083-043 (S3) zur adjuvanten Verwendung bestimmter systemischer Antibiotika für die Behandlung der Parodontitis im Allgemeinen eine „kann“-Empfehlung ausgesprochen wurde, haben Individuen mit einer Parodontitis als Manifestation bestimmter seltener Systemerkrankung aufgrund der immunologischen Kompromittierung eine stärkere Indikation für eine adjuvante Antibiose. So wird zum Beispiel beim Papillon-Lefèvre Syndrom die Eradizierung des Aggregatibacter actinomycetemcomitans als grundlegend für den parodontalen Therapieerfolg diskutiert. Im Gegensatz dazu kann bei anderen seltenen Erkrankungen wie zum Beispiel dem parodontalen Ehlers-Danlos Syndrom, die parodontale Therapie primär ohne adjuvante Antibiose erfolgen. Die Evidenz zur adjuvanten Antibiose bei der Parodontaltherapie für die einzelnen seltenen Erkrankungen ist sehr niedrig, dies trifft vor allem auf die Kontrolltherapie (PA-Therapie ohne adjuvante Antibiose) zu.

Bei der Wahl des Antibiotikums werden für die Parodontitis im Allgemeinen laut der Metaanalyse von Theugels et al. 2020 die besten Ergebnisse bei der Kombination von Amoxicillin und Metronidazol beobachtet, gefolgt von Metronidazol allein und Azithromycin [Teughels et al. 2020], letzteres ist in Deutschland für Infektionen im Kopf-Halsbereich nicht zugelassen.

39. Evidenzbasierte Empfehlung (2024 neu)	
Bei Parodontitis als Manifestation einer seltenen Systemerkrankung **soll** ein striktes häusliches und professionelles Biofilm-Management umgesetzt werden; ggf. unter Einsatz von Antiseptika, z. B. Chlorhexidin.	**Empfehlungsgrad** ⇑⇑
Betrachteter Endpunkt: Zahnverlustrate nach ≥ 3 Jahren Follow-up	
Evidenzquellen/ Literatur: Tabelle 171; Sanz et al. 2020; AWMF-Registernummer 083-043 (S3); AWMF-Registernummer 083-022 (S3)	
Qualität der Evidenz (GRADE): ⊕⊖⊖⊖/ Sehr niedrig	
Abstimmungsergebnis: 21x Zustimmung/ Keine Ablehnung/ 2x Enthaltung davon eine Enthaltung aufgrund Interessenskonflikt 100 % Konsensstärke (ohne Enthaltungen)	**Starker Konsens**

Ergänzende Anmerkungen. Für einen adjuvanten Einsatz von Antiseptika spricht ggf. die altersbedingt eingeschränkte Compliance zur häuslichen Mundhygiene bzw. Limitationen durch orale Ulzerationen. Gegen den adjuvanten Einsatz von Antiseptika können ein ausgezeichnetes mechanisches Biofilm-Management sprechen. Bei mangelnder Spülfähigkeit kann auf Chlorhexidin-Sprays oder auch Gele zurückgegriffen werden.

40. Evidenzbasierte Empfehlung (2024 neu)	
Die Therapie der Parodontitis als Manifestation einer seltenen Systemerkrankung sollte sich in der ersten Dentition nicht von der Therapie in der zweiten Dentition unterscheiden.	**Empfehlungsgrad** ⇑
Betrachteter Endpunkt: Zahnverlustrate nach ≥ 3 Jahren Follow-up	
Evidenzquellen/ Literatur: Tabelle 170	
Qualität der Evidenz (GRADE): ⊕⊖⊖⊖/ Sehr niedrig	
Abstimmungsergebnis: 22x Zustimmung/ 1x Ablehnung/ Keine Enthaltung 96 % Konsensstärke	**Starker Konsens**

In der Konsensuskonferenz gab es eine längere Diskussion zum Empfehlungsgrad (soll oder sollte). Dabei wurde diskutiert, dass es immer Ziel sein soll, die gleiche Parodontaltherapie bei Milchzähnen wie bei bleibenden Zähnen durchzuführen. Allerdings wird dies aufgrund der mangelnden Kooperationsfähigkeit von Kindern nicht immer möglich sein. Einzelne

Therapiestufen wie das subgingivale Debridement müssen ggf. in Allgemeinanästhesie (Intubationsnarkose) erfolgen. Die Kooperationsfähigkeit und -bereitschaft des Kindes beeinflussen nicht nur die ambulant umsetzbaren Maßnahmen, sondern auch die Qualität des häuslichen Biofilm-Managements. Mangelnde Kooperationsfähigkeit kann zu einem schlechteren parodontalen Therapieergebnis und vermehrten Extraktionen von Milchzähnen führen.

41. Evidenzbasierte Empfehlung (2024 neu)	
Betroffene mit einer schweren Parodontitis als Manifestation einer seltenen Systemerkrankung sollen über das erhöhte Risiko eines Implantat-Misserfolgs aufgeklärt werden.	**Empfehlungsgrad** ⇑⇑
Betrachteter Endpunkt: Erfolgsrate nach ≥ 3 Jahren Follow-up	
Evidenzquellen/ Literatur: Tabelle 174; Herrera et al. 2022; AWMF-Registernummer 083-056 (S3)	
Qualität der Evidenz (GRADE): ⊕⊖⊖⊖/ Sehr niedrig	
Abstimmungsergebnis: 23x Zustimmung/ 1x Ablehnung/ Keine Enthaltung 96 % Konsensstärke	**Starker Konsens**

10.8 Wissenslücken

Die systematische Recherche und Sichtung der verfügbaren Literatur zur zahnärztlichen Versorgung von Betroffenen mit einer Parodontitis als Manifestation einer seltenen Systemerkrankung hat Wissenslücken offengelegt. Diese können wie folgt zusammengefasst werden:

1. Klinische Kohortenstudien wurden nicht identifiziert. Die Durchführung klinischer Studien bei Betroffenen mit seltenen Erkrankungen ist aufgrund der sehr niedrigen Anzahl von Betroffenen selbst bei einem multizentrischen Studienansatz logistisch schwierig und mit extrem langen Rekrutierungsphasen verbunden. Als zusätzliches Erschwernis gilt die heterogene klinische Ausprägung trotz gleicher Diagnose, wobei bei der Parodontitis als Manifestation seltener Systemerkrankungen zusätzlich noch unterschiedliche Systemerkrankungen zugrunde liegen können, sodass kaum vergleichbare Ausgangssituationen vorliegen. Vor diesem Hintergrund sind klinische Studien als schwer realisierbar zu beurteilen.
2. Die Literatur wird ausschließlich durch Fallberichte mit der Beschreibung einzelner Betroffener dominiert. Obwohl der mögliche Erfolg der Parodontaltherapie durch Fallberichte belegt ist, geht dies zwangsläufig mit einer sehr niedrigen Evidenzlage einher und beschränkt die Generalisierbarkeit von Empfehlungen.
3. Die Publikationen mit Fallberichten ≥ 5 Jahren Follow-up ist verschwindend klein, weshalb für die aktuelle Leitlinie das Mindest-Follow-up auf 3 Jahre heruntergesetzt wurde. Es fehlt damit eine belastbare Evidenz über den Langzeiterfolg der Parodontaltherapie in dieser Patientengruppe.

4. Die Publikation von Fallberichten nimmt mit zunehmendem Lebensalter ab, sodass nur einzelne Fallberichte über die Therapie einer Parodontitis als Manifestation einer Systemerkrankung im Erwachsenenalter vorliegen. Gerade mit Blick auf die bedeutsame, definitive Therapie in der bleibenden Dentition fehlen langfristig dokumentierte Erfahrungen in der Literatur.
5. Die wissenschaftliche Grundlage zur implantologischen Therapie bei Patient:innen mit einer Parodontitis als Manifestation einer Systemerkrankung ist äußerst schlecht und besteht aus wenigen Fallberichten einer heterogenen Patientengruppe.

Gesetzliche Regelungen zur zahnärztlichen Versorgung:

Seit Juli 2021 haben Versicherte, die einem Pflegegrad nach § 15 Elftes Buch Sozialgesetzbuch (SGB XI) zugeordnet sind oder Eingliederungshilfe nach § 99 Neuntes Buch Sozialgesetzgesetzbuch (SGB IX) erhalten, Anspruch auf eine modifizierte und speziell auf die Bedürfnisse dieser Versichertengruppe zugeschnittene Behandlungsstrecke zur Parodontitis-Behandlung. Dieser sog. modifizierte Weg stellt sich als niedrigschwellige Option ohne Antrags- und Genehmigungsverfahren dar, sodass die Durchführung der Parodontitis-Therapie als vertragszahnärztliche Entscheidung der Krankenkasse lediglich anzuzeigen ist. Neben der Zugehörigkeit zur o.g. vulnerablen Gruppe (Pflegegrad nach § 15 SGB Xi oder Eingliederungshilfe nach § 99 SGB IX) muss auch eine der nachfolgend genannten Aspekte greifen:

A) die Fähigkeit zur Aufrechterhaltung der Mundhygiene ist seitens des Patienten nicht oder nur eingeschränkt gegeben,

oder

B.) es bedarf einer Behandlung in Allgemeinnarkose,

oder

C.) die Kooperationsfähigkeit seitens des Patienten ist nicht oder nur eingeschränkt gegeben.

Weitere Informationen sind u.a. nachzulesen unter:

- https://par-richtlinie.de/vulnerable-patienten/
- https://www.dgzmb.de/documents/2104999/78577240/PAR-Behandlung+bei+%C2%A722a+Versicherten+25-04-22.pdf/03eba78d-15bb-41c4-b430-2601101f5cd2
- https://www.g-ba.de/downloads/17-98-4557/2018-06-05_G-BA_Patienteninformation_Mundgesundheit_bf.pdf
- https://www.g-ba.de/downloads/17-98-4609/2018-08-03_G-BA_Patienteninformation_Mundgesundheit_Leichte_Sprache_bf.pdf

Die Durchführung der modifizierten Behandlungsstrecke fällt nicht unter die Einschränkungen in der Budgetierung, die sich durch das GKV-Finanzstabilisierungsgesetz für die Kalenderjahre 2023 und 2024 ergeben haben.

10.9 Literaturverzeichnis

Abu Karaky, A., Sawair, F., Tamimi, Z., & Hassona, Y. Dental implants in a patient with suspected leucocyte adhesion deficiency. BMJ Case Rep. 2017. 10.1136/bcr-2017-220975.

Albandar, J. M., Susin, C., & Hughes, F. J. Manifestations of systemic diseases and conditions that affect the periodontal attachment apparatus: Case definitions and diagnostic considerations. J Periodontol. 2018;89 Suppl 1:S183-S203. 10.1002/JPER.16-0480.

Alrayyes, S., & Hart, T. C. Periodontal disease in children. Dis Mon. 2011;57(4):184-191. 10.1016/j.disamonth.2011.03.004.

AlSarheed, M. A., & Al-Sehaibany, F. S. Combined orthodontic and periodontic treatment in a child with Papillon Lefèvre syndrome. Saudi medical journal. 2015;36:987-992. 10.15537/smj.2015.8.11437.

Alzoubi, F., Bedrossian, E., & Wong, A. Oral rehabilitation of patients with Chediak-Higashi syndrome using zygoma and root form implant-supported fixed prostheses: A report of two patients. J Prosthet Dent. 2016;116:831-835. 10.1016/j.prosdent.2016.07.002.

Atarbashi-Moghadam, F., Atarbashi-Moghadam, S., Kazemifard, S., Sijanivandi, S., Namdari M. Ao - Sijanivandi, S., & https://orcid.org, O. Oral rehabilitation of Papillon-Lefevre syndrome patients by dental implants: A systematic review. J Korean Assoc Oral Maxillofac Surg. 2020;46(4):220-227. https://dx.doi.org/10.5125/jkaoms.2020.46.4.220.

Bailleul-Forestier, I., Berdal, A., Vinckier, F., de Ravel, T., Fryns, J. P., & Verloes, A. The genetic basis of inherited anomalies of the teeth. Part 2: syndromes with significant dental involvement. European journal of medical genetics. 2008;51(5):383-408.

Barthel, D., Schindler, S., & Zipfel, P. F. Plasminogen is a complement inhibitor. J Biol Chem. 2012;287(22):18831-18842. 10.1074/jbc.M111.323287.

Block, M. S., Brindis, M., Block, C. A., & Berron, J. M. Full-arch rehabilitation of a patient with cyclic neutropenia. Journal of Oral and Maxillofacial Surgery. 2015;73(9):e1-1734. https://dx.doi.org/10.1016/j.joms.2015.03.073.

Califano, J. V., Research, S., & Therapy Committee American Academy of, P. Position paper: periodontal diseases of children and adolescents. J Periodontol. 2003;74(11):1696-1704. 10.1902/jop.2003.74.11.1696.

Carlsson, G., Andersson, M., Pütsep, K., Garwicz, D., Nordenskjöld, M., Henter, J. I.*, et al.* Kostmann syndrome or infantile genetic agranulocytosis, part one: celebrating 50 years of clinical and basic research on severe congenital neutropenia. Acta Paediatr. 2006;95(12):1526-1532. 10.1080/08035250601087607.

Carlsson, G., & Fasth, A. Infantile genetic agranulocytosis, morbus Kostmann: presentation of six cases from the original "Kostmann family" and a review. Acta Paediatr. 2001;90:757-764.

Carlsson, G., Wahlin, Y. B., Johansson, A., Olsson, A., Eriksson, T., Claesson, R.*, et al.* Periodontal disease in patients from the original Kostmann family with severe congenital neutropenia. J Periodontol. 2006;77:744-751. 10.1902/jop.2006.050191.

Caton, J. G., Armitage, G., Berglundh, T., Chapple, I. L. C., Jepsen, S., Kornman, K. S.*, et al.* A new classification scheme for periodontal and peri-implant diseases and conditions - Introduction and key changes from the 1999 classification. J Clin Periodontol. 2018;45 Suppl 20:S1-S8. 10.1111/jcpe.12935.

Chugh, A., Kaur, A., Kumar Patnana, A., Kumar, P., & Chugh, V. K. Unisystem Langerhans cell histiocytosis in maxillofacial region in pediatrics: comprehensive and systematic review. Oral Maxillofac Surg. 2021;25(4):429-444. 10.1007/s10006-021-00949-9.

da Fonseca, M. A., & Fontes, F. Early tooth loss due to cyclic neutropenia: long-term follow-up of one patient. Spec Care Dentist. 2000;20(5):187-190.

Dababneh, R., Al-wahadneh, A. M., Hamadneh, S., Khouri, A., & Bissada, N. F. Periodontal manifestation of leukocyte adhesion deficiency type I. J Periodontol. 2008;79(4):764-768. https://dx.doi.org/10.1902/jop.2008.070323.

de Freitas, A. C., Assed, S., da Silva, L. A., & Silva, R. A. Aggressive periodontitis associated with Papillon-Lefevre syndrome: report of a 14-year follow-up. Spec Care Dentist. 2007;27(3):95-100. 10.1111/j.1754-4505.2007.tb01747.x.

de La Dure-Molla, M., Fournier, B. P., Manzanares, M. C., Acevedo, A. C., Hennekam, R. C., Friedlander, L.*, et al.* Elements of morphology: Standard terminology for the teeth and classifying genetic dental disorders. Am J Med Genet A. 2019;179(10):1913-1981. 10.1002/ajmg.a.61316.

De Vree, H., Steenackers, K., & De Boever, J. A. Periodontal treatment of rapid progressive periodontitis in 2 siblings with Papillon-Lefèvre syndrome: 15-year follow-up. J Clin Periodontol. 2000;27:354-360. 10.1034/j.1600-051x.2000.027005354.x.

Defraia, E., & Marinelli, A. Oral manifestations of congenital neutropenia or Kostmann syndrome. J Clin Pediatr Dent. 2001;26:99-102. 10.17796/jcpd.26.1.n1vhq267271378l1.

Difloe-Geisert, J. C., Bernauer, S. A., Schneeberger, N., Bornstein, M. M., & Walter, C. Periodontal manifestations of Langerhans cell histiocytosis: a systematic review. Clin Oral Investig. 2021;25(6):3341-3349. 10.1007/s00784-021-03873-0.

Dokou, P., Karoussis, I. K., Papavasiliou, G., Kamposiora, P., Vrahopoulos, T. P., & Vrotsos, J. A. Osseointegration of Dental Implants in a Patient with Hajdu-cheney Syndrome. Open Dent J. 2016;10:575-586. 10.2174/1874210601610010575.

Eick, S., Puklo, M., Adamowicz, K., Kantyka, T., Hiemstra, P., Stennicke, H.*, et al.* Lack of cathelicidin processing in Papillon-Lefevre syndrome patients reveals essential role of LL-37 in periodontal homeostasis. Orphanet J Rare Dis. 2014;9:148. 10.1186/s13023-014-0148-y.

Eickholz, P., Kugel, B., Pohl, S., Naher, H., & Stachle, H. J. Combined mechanical and antibiotic periodontal therapy in a case of Papillon-Lefevre syndrome. J Periodontol. 2001;72(4):542-549. https://dx.doi.org/10.1902/jop.2001.72.4.542.

Fernandes, K. S., da Silva Santos, P. S., de Rezende, N. P., & Gallottini, M. Kostmann syndrome: oral aspects and 10-year follow-up case report. Spec Care Dentist. 2016;36(6):339-344. 10.1111/scd.12192.

Gungor, O. E., Karayilmaz, H., Yalcin, H., & Hatipoğlu, M. Oro-dental characteristics of three siblings with Papillon-Lefevre syndrome. Niger J Clin Pract. 2017;20:256-260. 10.4103/1119-3077.181365.

Gunhan, O., Avci, A., Dereci, O., Akgun, S., & Celasun, B. Extensive fibrin accumulation and accompanying epithelial changes in the pathogenesis of ligneous mucosal disease (ligneous periodontitis). Am J Dermatopathol. 2012;34(1):35-40. 10.1097/DAD.0b013e3182169507.

Gunhan, O., Gunhan, M., Berker, E., Gurgan, C. A., & Yildirim, H. Destructive membranous periodontal disease (Ligneous periodontitis). J Periodontol. 1999;70(8):919-925. 10.1902/jop.1999.70.8.919.

Hajishengallis, G. New developments in neutrophil biology and periodontitis. Periodontol 2000. 2020;82(1):78-92. 10.1111/prd.12313.

Halai, H., Somani, C., Donos, N., Nibali L. Ao - Nibali, L., & https://orcid.org, O. Periodontal status of children with primary immunodeficiencies: a systematic review. Clin Oral Investig. 2020;24(6):1939-1951. https://dx.doi.org/10.1007/s00784-019-03055-z.

Has, C., Castiglia, D., del Rio, M., Diez, M. G., Piccinni, E., Kiritsi, D.*, et al.* Kindler syndrome: extension of FERMT1 mutational spectrum and natural history. Hum Mutat. 2011;32(11):1204-1212. 10.1002/humu.21576.

Hernandez, M., Gamonal, J., Tervahartiala, T., Mantyla, P., Rivera, O., Dezerega, A.*, et al.* Associations between matrix metalloproteinase-8 and -14 and myeloperoxidase in

gingival crevicular fluid from subjects with progressive chronic periodontitis: a longitudinal study. J Periodontol. 2010;81(11):1644-1652. 10.1902/jop.2010.100196.

Jagtap, R., Gupta, S., Lamfon, A., Ruprecht, A., Schlott, B., Hardeman, J.*, et al.* Gorham-Stout disease of the mandible: case report and review of literature of a rare type of osteolysis. Oral Radiol. 2019. 10.1007/s11282-019-00417-x.

Jagtap, R., Gupta, S., Lamfon, A., Ruprecht, A., Schlott, B., Hardeman, J.*, et al.* Gorham-Stout disease of the mandible: case report and review of literature of a rare type of osteolysis. Oral Radiol. 2020;36(4):389-394. https://dx.doi.org/10.1007/s11282-019-00417-x.

Javed, F., Ramalingam, S., Ahmed, H. B., Gupta, B., Sundar, C., Qadri, T.*, et al.* Oral manifestations in patients with neurofibromatosis type-1: a comprehensive literature review. Crit Rev Oncol Hematol. 2014;91(2):123-129. 10.1016/j.critrevonc.2014.02.007.

Jenkins, W. M., & Papapanou, P. N. Epidemiology of periodontal disease in children and adolescents. Periodontol 2000. 2001;26:16-32. 10.1034/j.1600-0757.2001.2260102.x.

Jepsen, S., Caton, J. G., Albandar, J. M., Bissada, N. F., Bouchard, P., Cortellini, P.*, et al.* Periodontal manifestations of systemic diseases and developmental and acquired conditions: Consensus report of workgroup 3 of the 2017 World Workshop on the Classification of Periodontal and Peri-Implant Diseases and Conditions. J Periodontol. 2018;89:S237-S248. https://dx.doi.org/10.1002/JPER.17-0733.

Jockel-Schneider, Y., Pretzl, B., Ehmke, B., & Schlagenhauf, U. S3-Leitlinie (Langversion): Adjuvante systemische Antibiotikagabe bei subgingivaler Instrumentierung im Rahmen der systematischen Parodontitistherapie AWMF online (Portal der wissenschaftlichen Medizin): Arbeitsgemeinschaft der Wissenschaftlichen Medizinischen Fachgesellschaften (AWMF); 2018.

Jung, S., Gies, V., Korganow, A. S., & Guffroy, A. Primary Immunodeficiencies With Defects in Innate Immunity: Focus on Orofacial Manifestations. Front Immunol. 2020;11:1065. 10.3389/fimmu.2020.01065.

Kapferer-Seebacher, I., Heiss-Kisielewsky, I., Pepin, M., Dorschner, M., Hale, C. J., Hanna, D.*, et al.* Periodontal Ehlers-Danlos Syndrome Is Caused by Mutations in C1R and C1S, which Encode Subcomponents C1r and C1s of Complement. American Journal of Human Genetics. 2016;99(5):1005-1014. https://dx.doi.org/10.1016/j.ajhg.2016.08.019.

Kassebaum, N. J., Bernabe, E., Dahiya, M., Bhandari, B., Murray, C. J., & Marcenes, W. Global Burden of Severe Tooth Loss: A Systematic Review and Meta-analysis. J Dent Res. 2014;93(7 Suppl):20S-28S. 10.1177/0022034514537828.

Kurtulus Waschulewski, I., Gökbuget, A. Y., Christiansen, N. M., Ziegler, M., Schuster, V., Wahl, G.*, et al.* Immunohistochemical analysis of the gingiva with periodontitis of type I plasminogen deficiency compared to gingiva with gingivitis and periodontitis and healthy gingiva. Arch Oral Biol. 2016;72:75-86. 10.1016/j.archoralbio.2016.07.013.

Lao, Z., Fu, J., Wu, Z., Zhu, L., Wu, S., Lin, Y.*, et al.* Case report: Five-year periodontal management of a patient with two novel mutation sites in ELANE-induced cyclic neutropenia. Front Genet. 2022;13:972598. 10.3389/fgene.2022.972598.

Lee, W., Aitken, S., Sodek, J., & McCulloch, C. A. Evidence of a direct relationship between neutrophil collagenase activity and periodontal tissue destruction in vivo: role of active enzyme in human periodontitis. J Periodontal Res. 1995;30(1):23-33. 10.1111/j.1600-0765.1995.tb01249.x.

Lima, B. C., Ragon, C. S. T., Veras, R. A., Gomes, A. O. F., Alonso, M. L. O., Valle, S. O. R.*, et al.* Hereditary angioedema: Report of the dental treatment of 12 Brazilian patients. Oral Surg Oral Med Oral Pathol Oral Radiol. 2020;130(6):651-658. https://dx.doi.org/10.1016/j.oooo.2020.08.038.

Liu, M., Liu, W., Qiao, C., & Han, B. Mandibular Gorham-Stout disease: A case report and literature review. Medicine (Baltimore). 2017;96(42):e8184. 10.1097/md.0000000000008184.

Lu, R. F., & Meng, H. X. Severe periodontitis in a patient with cyclic neutropenia: a case report of long-term follow-up. Chin J Dent Res. 2012;15:159-163.

Lundgren, T., & Renvert, S. Periodontal treatment of patients with Papillon-Lefèvre syndrome: a 3-year follow-up. J Clin Periodontol. 2004;31(11):933-938. 10.1111/j.1600-051X.2004.00591.x.

Lux, C. J., Kugel, B., Komposch, G., Pohl, S., & Eickholz, P. Orthodontic treatment in a patient with Papillon-Lefevre Syndrome. J Periodontol. 2005;76(4):642-650. https://dx.doi.org/10.1902/jop.2005.76.4.642.

MacPherson, M., Pho, M., Cox, J., Armstrong, J., Darling, M. R., & McCord, C. Ligneous gingivitis secondary to plasminogen deficiency: a multidisciplinary diagnostic challenge. Oral Surg Oral Med Oral Pathol Oral Radiol. 2020;130(3):e87-e95. 10.1016/j.oooo.2019.12.014.

Nakai, Y., Ishihara, C., Ogata, S., & Shimono, T. Oral manifestations of cyclic neutropenia in a Japanese child: case report with a 5-year follow-up. Pediatr Dent. 2003;25(4):383-388.

Nickles, K., Schacher, B., Ratka-Krüger, P., Krebs, M., & Eickholz, P. Long-term results after treatment of periodontitis in patients with Papillon-Lefèvre syndrome: success and failure. J Clin Periodontol. 2013;40(8):789-798. 10.1111/jcpe.12120.

Nickles, K., Schacher, B., Schuster, G., Valesky, E., & Eickholz, P. Evaluation of two siblings with papillon-lefevre syndrome 5 years after treatment of periodontitis in primary and mixed dentition. J Periodontol. 2011;82(11):1536-1547. https://dx.doi.org/10.1902/jop.2011.100615.

Nilsson, B. O. What can we learn about functional importance of human antimicrobial peptide LL-37 in the oral environment from severe congenital neutropenia (Kostmann disease)? Peptides. 2020;128:170311. 10.1016/j.peptides.2020.170311.

Papapanou, P. N., Sanz, M., Buduneli, N., Dietrich, T., Feres, M., Fine, D. H.*, et al.* Periodontitis: Consensus report of workgroup 2 of the 2017 World Workshop on the Classification of Periodontal and Peri-Implant Diseases and Conditions. J Periodontol. 2018;89 Suppl 1:S173-S182. 10.1002/JPER.17-0721.

Peacock, M. E., Arce, R. M., Cutler, C. W. A. O. A. R. M., & https://orcid.org, O. Periodontal and other oral manifestations of immunodeficiency diseases. Oral Diseases. 2017;23(7):866-888. https://dx.doi.org/10.1111/odi.12584.

Pietrokovski, Y., Pietrokovski, J., & Zini, A. Prosthodontic treatment of a patient with Papillon Lefevre syndrome. Refuat Hapeh Vehashinayim (1993). 2008;25:9-14, 71.

Pimentel, S. P., Kolbe, M. F., Pereira, R. S., Ribeiro, F. V., Cirano, F. R., Casati, M. Z.*, et al.* Papillon-lefevre syndrome in 2 siblings: Case report after 11-year follow-up. Pediatr Dent. 2012;34(7):e231-e236.

Pradeep, A. R., & Pai, S. B. Papillon-Lefèvre syndrome: a case report. N Y State Dent J. 2008;74:44-47.

Pretzl, B., Sälzer, S., Ehmke, B., Schlagenhauf, U., Dannewitz, B., Dommisch, H.*, et al.* Administration of systemic antibiotics during non-surgical periodontal therapy-a consensus report. Clin Oral Investig. 2019;23(7):3073-3085. 10.1007/s00784-018-2727-0.

Rinner, A., Zschocke, J., Schossig, A., Grobner, R., Strobl, H., Kapferer-Seebacher I. Ao - Kapferer-Seebacher, I.*, et al.* High risk of peri-implant disease in periodontal Ehlers-Danlos Syndrome. A case series. Clin Oral Implants Res. 2018;29(11):1101-1106. https://dx.doi.org/10.1111/clr.13373.

Rutishauser, C. Selbstmanagement und Compliance fördern. Pädiatrie. 2013;2:8.

S3-Leitlinie Die Behandlung von Parodontitis Stadium I bis III - Die deutsche Implementierung der S3-Leitlinie „Treatment of Stage I–III Periodontitis“ der European Federation of Periodontology (EFP), 2020, AWMF Registernummer: 083-043, https://register.awmf.org/de/leitlinien/detail/083-043 (Zugriff am 06.05.2024).

Salvi, G. E., Roccuzzo, A., Imber, J. C., Stahli, A., Klinge, B., & Lang, N. P. Clinical periodontal diagnosis. Periodontol 2000. 2023. 10.1111/prd.12487.

Schacher, B., Baron, F., Ludwig, B., Valesky, E., Noack, B., & Eickholz, P. Periodontal therapy in siblings with Papillon-Lefèvre syndrome and tinea capitis: a report of two cases. J Clin Periodontol. 2006;33:829-836. 10.1111/j.1600-051X.2006.00992.x.

Schaefer, A. S. Genetics of periodontitis: Discovery, biology, and clinical impact. Periodontol 2000. 2018;78(1):162-173. 10.1111/prd.12232.

Schuster, V., Hugle, B., & Tefs, K. Plasminogen deficiency. J Thromb Haemost. 2007;5(12):2315-2322. https://dx.doi.org/10.1111/j.1538-7836.2007.02776.x.

Senel, F. C., Altintas, N. Y., Bagis, B., Cankaya, M., Pampu, A. A., Satiroglu, I.*, et al.* A 3-year follow-up of the rehabilitation of Papillon-Lefèvre syndrome by dental implants. J Oral Maxillofac Surg. 2012;70:163-167. 10.1016/j.joms.2011.03.058.

Shibutani, T., Gen, K., Shibata, M., Horiguchi, Y., Kondo, N., & Iwayama, Y. Long-term follow-up of periodontitis in a patient with Chédiak-Higashi syndrome. A case report. J Periodontol. 2000;71:1024-1028. 10.1902/jop.2000.71.6.1024.

Sivolella, S., De Biagi, M., Sartori, M. T., Berengo, M., & Bressan, E. Destructive membranous periodontal disease (ligneous gingivitis): a literature review. J Periodontol. 2012;83(4):465-476. 10.1902/jop.2011.110261.

Skokowa, J., Germeshausen, M., Zeidler, C., & Welte, K. Severe congenital neutropenia: inheritance and pathophysiology. Curr Opin Hematol. 2007;14(1):22-28. 10.1097/00062752-200701000-00006.

Spodzieja, K., & Olczak-Kowalczyk, D. Premature Loss of Deciduous Teeth as a Symptom of Systemic Disease: A Narrative Literature Review. Int J Environ Res Public Health. 2022;19(6). 10.3390/ijerph19063386.

Szczawinska-Poplonyk, A., Gerreth, K., Breborowicz, A., & Borysewicz-Lewicka, M. Oral manifestations of primary immune deficiencies in children. Oral Surg Oral Med Oral Pathol Oral Radiol Endod. 2009;108(3):e9-20. 10.1016/j.tripleo.2009.03.049.

Tangye, S. G., Al-Herz, W., Bousfiha, A., Chatila, T., Cunningham-Rundles, C., Etzioni, A.*, et al.* Human Inborn Errors of Immunity: 2019 Update on the Classification from the International Union of Immunological Societies Expert Committee. J Clin Immunol. 2020;40(1):24-64. 10.1007/s10875-019-00737-x.

Teughels, W., Feres, M., Oud, V., Martin, C., Matesanz, P., & Herrera, D. Adjunctive effect of systemic antimicrobials in periodontitis therapy: A systematic review and meta-analysis. J Clin Periodontol. 2020;47 Suppl 22:257-281. 10.1111/jcpe.13264.

Thompson, A. A., & Patrawala, S. Gorham-Stout disease of the mandible, manubrium and cervical spine presenting as bilateral chylothorax. BMJ Case Rep. 2021;14(1). 10.1136/bcr-2020-237638.

Tonetti, M. S., Greenwell, H., & Kornman, K. S. Staging and grading of periodontitis: Framework and proposal of a new classification and case definition. J Periodontol. 2018;89 Suppl 1:S159-S172. 10.1002/JPER.18-0006.

Toygar, H. U., Kircelli, C., Firat, E., & Guzeldemir, E. Combined therapy in a patient with Papillon-Lefèvre syndrome: a 13-year follow-up. J Periodontol. 2007;78(9):1819-1824. 10.1902/jop.2007.070004.

Trindade, D., Carvalho, R., Machado, V., Chambrone, L., Mendes, J. J., & Botelho, J. Prevalence of periodontitis in dentate people between 2011 and 2020: A systematic review and meta-analysis of epidemiological studies. J Clin Periodontol. 2023;50(5):604-626. 10.1111/jcpe.13769.

Ullbro, C., Brown, A., & Twetman, S. Preventive periodontal regimen in Papillon-Lefèvre syndrome. Pediatr Dent. 2005;27(3):226-232.

Ullbro, C., Crossner, C. G., Lundgren, T., Stalblad, P. A., & Renvert, S. Osseointegrated implants in a patient with Papillon-Lefevre syndrome. A 4 1/2-year follow up. J Clin Periodontol. 2000;27(12):951-954. 10.1034/j.1600-051x.2000.027012951.x.

Umlauft, J., Schnabl, D., Blunder, S., Moosbrugger-Martinz, V., Kapferer-Seebacher, I., Zschocke, J.*, et al.* Two patients with Papillon-Lefèvre syndrome without periodontal involvement of the permanent dentition. J Dermatol. 2021;48:537-541. 10.1111/1346-8138.15720.

Wiebe, C. B., Hakkinen, L., Putnins, E. E., Walsh, P., & Larjava, H. S. Successful periodontal maintenance of a case with Papillon-Lefevre syndrome: 12-year follow-up and review of the literature. J Periodontol. 2001;72(6):824-830. 10.1902/jop.2001.72.6.824.

Wiebe, C. B., Petricca, G., Häkkinen, L., Jiang, G., Wu, C., & Larjava, H. S. Kindler syndrome and periodontal disease: review of the literature and a 12-year follow-up case. J Periodontol. 2008;79:961-966. 10.1902/jop.2008.070167.

Ziaei, H., Tonkaboni, A., Shamshiri, A., & Rezaei, N. "Oral Manifestations of Patients with Inherited Defect in Phagocyte Number or Function" a systematic review. Clin Immunol. 2021;229:108796. 10.1016/j.clim.2021.108796.

11 Abkürzungsverzeichnis/Glossar

AI	Amelogenesis imperfecta
AWMF	Arbeitsgemeinschaft der wissenschaftlich-medizinischen Fachgesellschaften
DGCZ	Deutsche Gesellschaft für computergestützte Zahnheilkunde e.V.
DGKiZ	Deutsche Gesellschaft für Kinderzahnmedizin e.V.
DGPro	Deutsche Gesellschaft für Prothetische Zahnmedizin und Biomaterialien e.V.
DGZMK	Deutsche Gesellschaft für Zahn-, Mund- und Kieferheilkunde (
DI	Dentinogenesis imperfecta
ED	Ektodermale Dysplasie
GfH	Deutsche Gesellschaft für Humangenetik
GKV	Gesetzliche Krankenversicherung
HPP	Hypophosphatasie
MIM	Katalogzuordnung für ein Mendelsches Merkmal in der OMIM-Datenbank
OI	Osteogenesis imperfecta
OMIM	Online Mendelian Inheritance in Man. Medizinische Online-Datenbank menschlicher Gene sowie genetischer Phänotypen und Erkrankungen.
PD	Phosphatdiabetes (Synonym für XLH)
XLH	X-chromosomal dominante hypophosphatämische Rachitis, Hereditäre hypophosphatämische Rachitis

12 Informationen zu dieser Leitlinie

12.1 Federführende Fachgesellschaften und Autoren

Die Erstellung dieser Leitlinie erfolgte unter Federführung der nachgenannten Fachgesellschaften.

- Deutsche Gesellschaft für Kinderzahnmedizin e.V. (DGKiZ)
- Deutsche Gesellschaft für Prothetische Zahnmedizin und Biomaterialien (DGPro)
- Deutsche Gesellschaft für computergestützte Zahnheilkunde (DGCZ)
- Deutsche Gesellschaft für Humangenetik (GfH)
- Deutsche Gesellschaft für Zahn-, Mund- und Kieferheilkunde (DGZMK)

Die Autorengruppe ist repräsentativ aufgestellt, da die maßgeblich an der Diagnostik und Therapie beteiligten Fachbereiche – Kinderzahnmedizin, Präventivzahnmedizin, Zahnerhaltung, restaurativen Zahnmedizin, zahnärztliche Prothetik, Parodontologie und Humangenetik – der Kernarbeitsgruppe angehören (Tabelle 175). Weiterhin sei erwähnt, dass etliche federführende Autoren projektdienliche Forschungsschwerpunkte aufweisen und mehrheitlich in spezialisierten, universitären Abteilungen tätig sind, die die zahnärztliche Versorgung von Betroffenen mit seltenen Erkrankungen sicherstellen. Damit liegt eine umfangreiche, klinische Expertise vor, um alle anspruchsvollen Fragen zur zahnärztlichen Versorgung kompetent für den hiesigen Versorgungskontext darstellen zu können.

Neben den in der Tabelle 175 genannten Autoren hat an der Erstellung der vorliegenden Leitlinie maßgeblich Helena Dujic mitgewirkt.

Aus der Autorengruppe waren Prof. Dr. Jan Kühnisch (Projektleitung und Koordinator), Prof. Dr. Roswitha Heinrich-Weltzien (Autor), Julia Timpel (Autor), Prof. Dr. Ines Kapferer-Seebacher (Autor) stimmberechtigt. Die Diskussion und Konsentierung dieses Vorgehens erfolgte im Rahmen der initialen Leitlinienkonferenz.

12.2 Ko-Autoren bzw. stimmberechtigte Vertreter

Darüber hinaus wurde die Repräsentativität der Leitliniengruppe sichergestellt, indem neben den federführenden Personen bzw. Fachgesellschaften insgesamt weitere 31 wissenschaftlichen Fachgesellschaften, Arbeitsgemeinschaften oder Berufsverbände an dem Arbeits- und Konsensusprozess teilgenommen haben und jeweils einen stimmberechtigten Vertreter mandatierten. Die jeweiligen Interessenbekundungen wurden als Letter of Intent (LoI) hinterlegt. Insgesamt haben sich an der Leitlinienentwicklung die nachstehenden Fachgesellschaften, Arbeitsgemeinschaften oder Berufsverbände beteiligt (Tabelle 176).

Tabelle 175 Übersicht der federführenden Autorgruppe.

Name	Institution	Telefon, Fax, E-Mail
Projektleitung		
Jan Kühnisch, Prof. Dr.	Klinikum der LMU München, Poliklinik für Zahnerhaltung & Parodontologie (LMU-ZE)	Fon: 089 440059343 Fax: 089 440059349 Jan.Kuehnisch@med.uni-muenchen.de
Deutsche Gesellschaft für Kinderzahnmedizin (DGKiZ)/AWMF-Mitglied		
Katharina Bücher, PD Dr.	Klinikum der LMU München, Poliklinik für Zahnerhaltung & Parodontologie (LMU-ZE)	Fon: 089 440059348 Fax: 089 440059349 Katharina.Buecher@med.uni-muenchen.de
Julia Timpel, Dr.	Universitätsklinikum Carl Gustav Carus Dresden, Poliklinik für Zahnerhaltung (UKD-ZE)	Fon: 0351 4585411 Julia.Timpel@uniklinikum-dresden.de
Susann Hertel, Dr.		Fon: 0351 4583724/2016 Fax: 0351 4585303 susann.hertel@uniklinikum-dresden.de
Peter Schmidt, PD Dr.	Universität Witten/Herdecke, Abteilung f. Behinderten-orientierte Zahnmedizin (UWH-BOZ)	Fon: 02302 926655 Fax: 02302 926681 Peter.Schmidt@uni-wh.de
Ina Schüler, PD Dr.	Universitätsklinikum Jena, Poliklinik f. Kieferorthopädie, Sektion f. Präventive ZHK u. KinderZHK (UKJ-KZHK)	Fon: 03641 9323624 Fax: 03641 9323622 Ina.Schueler@med.uni-jena.de roswitha.heinrichweltzien@gmail.com
Roswitha Heinrich-Weltzien, Prof. Dr.		
Anahita Jablonski-Momeni, Prof. Dr.	Phillips-Universität Marburg/ Fachbereich Medizin/ MZ f. ZMK/ Kieferorthopädie (PUM-Kfo)	Fon: 06421 5863221 momeni@staff.uni-marburg.de
Reinhard Schilke, Dr.	Med. HS Hannover, Klinik für Zahnerhaltung, Parodontologie und Präventive ZHK (MHH-ZE)	Fon: 0511 5324818 Fax: 0511 5324811 schilke.reinhard@mh-hannover.de
Deutsche Gesellschaft für Prothetische Zahnmedizin u. Biomaterialien (DGPro)/AWMF-Mitglied		
Anja Liebermann, Prof. Dr.	Universitätsklinikum Köln, Poliklinik für Zahnärztliche Prothetik (UK-Pro)	Fon: 221 478-96746 Fax: 221 478-96756 Anja.Liebermann@uk-koeln.de
Daniel Edelhoff, Prof. Dr.	Klinikum der LMU München, Poliklinik für Zahnärztliche Prothetik (LMU-Pro)	Fon: 089 4400-59501 Fax: 089 4400-59502 Daniel.Edelhoff@med.uni-muenchen.de
Deutsche Gesellschaft für computergestützte Zahnheilkunde (DGCZ)		
Jan-Frederik Güth, Prof. Dr.	Goethe-Universität Frankfurt, Poliklinik f. Zahnärztlich Prothetik (GUF-Pro)	Fon: 069 6301-5640 gueth@med.uni-frankfurt.de
Deutsche Gesellschaft für Humangenetik (GfH)/AWMF-Mitglied		
Johannes Zschocke, Prof. Dr. Dr.	Medizinische Universität Innsbruck, Institut für Humangenetik (MUI-IHG)	Fon: +43 512-9003-70501 Fax: +43 512-9003-73510 Johannes.Zschocke@i-med.ac.at
Ines Kapferer-Seebacher, Prof. Dr.	Universitätsklinik für Zahnerhaltung und Parodontologie, Medizinische Universität Innsbruck	ines.kapferer@i-med.ac.at

Tabelle 176 Übersicht aller Ko-Autoren

No.	Fachgesellschaft/Verband/Organisation	Mandatsträger
1	Deutsche Gesellschaft für Kinderzahnmedizin (DGKiZ, AWMF-Mitglied)	PD Dr. Ina Schüler
2	Deutsche Gesellschaft für Prothetische Zahnmedizin und Biomaterialien (DGPro, AWMF-Mitglied)	Prof. Dr. Daniel Edelhoff
3	Deutsche Gesellschaft für computergestützte Zahnheilkunde (DGCZ, kein AWMF-Mitglied)	Prof. Dr. Jan-Frederik Gueth
4	Deutsche Gesellschaft für Humangenetik (GfH, AWMF-Mitglied)	Prof. Dr. Johannes Zschocke
5	Deutsche Gesellschaft für Zahn-, Mund- und Kieferheilkunde (DGZMK, AWMF-Mitglied)	Dr. Julia Winter
6	Arbeitsgemeinschaft Pädiatrische Immunologie (API, AWMF-Mitglied)	Prof. Dr. Dr. med. Fabian Hauck
7	Deutsche Gesellschaft für Implantologie im Zahn-, Mund- und Kieferbereich (DGI, AWMF-Mitglied)	Prof. Dr. Dr. Henrik Terheyden
8	Deutsche Gesellschaft für Kieferorthopädie (DGKFO, AWMF-Mitglied)	Prof. Dr. Dr. Collin Jacobs
9	Deutsche Gesellschaft für Kinder- und Jugendmedizin (DGKJ, AWMF-Mitglied)	Prof. Dr. Helge Hebestreit
10	Deutsche Gesellschaft für Mund-, Kiefer- und Gesichtschirurgie (DGMKG, AWMF-Mitglied)	Prof. Dr. Dr. Sven Otto
11	Deutsche Gesellschaft für Osteologie (DGO, AWMF-Mitglied)	Prof. Dr. Ralf Oheim
12	Deutsche Gesellschaft für Pädiatrische Radiologie (GPR, AWMF-Mitglied)	Prof. Dr. Hans-Joachim Mentzel
13	Deutsche Gesellschaft für Parodontologie (DG PARO, AWMF-Mitglied)	Prof. Dr.Peter Eickholz
14	Deutsche Gesellschaft für zahnärztliche Implantologie im Zahn- und Kieferbereich (DGZI, AWMF-Mitglied)	Dr. Arzu Tuna
15	Deutsche Gesellschaft für Zahnerhaltung (DGZ, AWMF-Mitglied)	Dr. Reinhard Schilke
16	Gesellschaft für Neuropädiatrie (GNP, AWMF-Mitglied)	PD Dr. Heike Kölbel
17	Deutsche Gesellschaft für Zahnmedizin f. Menschen mit Behinderungen i. d. DGZMK (DGZMB)	PD Dr. Peter Schmidt
18	Arbeitsgemeinschaft für Oral- und Kieferchirurgie (AGOKi)	Dr. Dr. Andreas Schön
19	Berufsverband deutscher Oralchirurgen (BDO)	PD Dr. Frank Strietzel
20	Bundesverband der implantologisch tätigen Zahnärzte in Deutschland (BDIZ EDI)	Prof. Dr. Jörg Neugebauer
21	Bundesverband der Kinderzahnärzte (BuKiZ)	Dr. Monika Prinz-Kattinger
22	Berufsverband der Kinder- und Jugendärzt*innen (BVKJ)	Dr. Burkhard Lawrenz
23	Bundesverband d. Zahnärztinnen und Zahnärzte d. Öffentlichen Gesundheitsdienstes (BZÖG)	Dr. Silke Riemer
24	Deutsche Gesellschaft für Ästhetische Zahnmedizin (DGÄZ)	Prof. Dr. Dr. Dr. Robert Sader
25	Deutsche Gesellschaft für Endodontologie und zahnärztliche Traumatologie (DGET)	Prof. Dr. Anahita Jablonski-Momeni
26	Deutsche Gesellschaft für Laserzahnheilkunde (DGL)	Dr. M.Sc. M.Sc. Gabriele Schindler-Hultzsch
27	Deutsche Gesellschaft für Präventivzahnmedizin (DGPZM)	Prof. Dr. Jochen Jackowski
28	Deutsche Gesellschaft für Restaurative und Regenerative Zahnerhaltung (DGR^{2}Z)	PD Dr. Widbiller
29	European Reference Network on Rare Craniofacial Anomalies and ENT Disorders (ERN Cranio)	Prof. Dr. Dr. Siegmar Reinert
30	Freier Verband Deutscher Zahnärzte (FVDZ)	PD Dr. Thomas Wolf
31	Verband medizinischer Fachberufe (VMF)	Marion Schellmann, Sylvia Gabel

12.3 Patientenvertreter

Die Mitwirkung von Selbsthilfegruppen, Patientenorganisationen und Patientennetzwerken war ausdrücklich erwünscht. Mit dem Ziel, eine möglichst umfangreiche Betroffenenperspektive zu entwickeln, wurden Patientenvertreter-Organisationen identifiziert und eingeladen. Die Einladungen an die Patientenvertreter wurden mit dem Projektstart ausgesprochen. Insgesamt haben sich an der Leitlinienentwicklung die nachstehenden Patientenorganisationen beteiligt:

1. Deutsche Gesellschaft für Osteogenesis imperfecta Betroffene e.V., Claudia Finis
2. Ektodermale Dysplasie e.V., Andrea Burk
3. Elterninitiative Apert-Syndrom und verwandte Fehlbildungen e.V., Sandra Mösche
4. Hypophosphatasie Deutschland e.V., Gerald Brandt (Vertretung: Michael Burkart, Anja Citrich)
5. Phosphatdiabetes e.V., Martha Kirchhoff, Jana Bombosch

Die Teilnahme an dem Leitlinienprozess konnten nicht ermöglichen: ACHSE e.V. (Allianz Chronischer Seltener Erkrankungen), Nationales Aktionsbündnis für Menschen mit Seltenen Erkrankungen (NAMSE), Deutsche Syringomyelie und Chiari Malformation e.V., Deutsche Selbsthilfe Angeborene Immundefekte e.V. und Angeborene-Bindegewebs-Erkrankungen e.V.

13 Redaktionelle Unabhängigkeit

Für die vorliegende S3-Leitlinie wurde mit dem damaligen Arbeitstitel „VerSeErZ – Versorgung Seltener, genetisch bedingter Erkrankungen der Zähne“ am 12. Januar 2021 unter Leitung von Prof. Dr. Jan Kühnisch ein Antrag auf Förderung aus Mitteln des Innovationsfonds zur Förderung von Versorgungsforschung (§ 92a Absatz 2 Satz 4 zweite Alternative SGB V) mit dem Förderkennzeichen 01VSF21007 erfolgreich gestellt. Die Erstellung der vorliegenden Leitlinie erfolgte unabhängig von der finanzierenden Stelle. Eine Beeinflussung der Entwicklergruppe durch Finanzierer/Unterstützer oder externe Personen/Interessengruppen hat nicht stattgefunden. Zur Sicherstellung der Unabhängigkeit der gesamten Arbeitsgruppe wurden vor Tätigkeitsbeginn sekundäre Interessen identifiziert. Die Projektleitung und alle federführenden Autoren haben ihre Interessenerklärungen im Portal „Interessenerklärung Online“ der AWMF bereits mit der Antragstellung auf finanzielle Unterstützung bis Dezember 2020 hinterlegt. Eine unabhängige Sichtung bzw. Fremdbewertung erfolgte durch Frau Prof. Bekes (DGKiZ) und Prof. Wiltfang (DGZMK) im Dezember 2020. Alle weiteren Ko-Autoren und Patientenvertreter hinterlegten ihre Interessenerklärungen im AWMF-Portal in der Phase der Konstitution der Arbeitsgruppe bis Ende 2021. Die Koordination erfolgte durch das Leitlinienbüro der DGZMK. Die Erklärungen wurden nachfolgend durch Prof. Heinrich-Weltzien und Prof. Kühnisch evaluiert. Sekundäre Interessen wurden nicht identifiziert; d.h., alle Teilnehmer des nominalen Gruppenprozesses waren abstimmungsberechtigt. Die Zusammenfassung der Interessenerklärungen aller Autoren, Ko-Autoren und Patientenvertreter ist im Leitlinienreport hinterlegt.

Weiterführende Informationen zu dieser Leitlinie finden Sie im Leitlinienreport und Evidenzbericht.

Jahr der Ersterstellung:	2024
Version:	1.0
Gültig von:	30. Juni 2024
Gültig bis:	29. Juni 2029

Die AWMF erfasst und publiziert die Leitlinien der Fachgesellschaften mit größtmöglicher Sorgfalt - dennoch kann die AWMF für die Richtigkeit des Inhalts keine Verantwortung übernehmen. **Insbesondere bei Dosierungsangaben sind stets die Angaben der Hersteller zu beachten!**

Autorisiert für elektronische Publikation: AWMF online