

Leitlinie von DOG und BVA

## Optikusneuritis

**Synonyme: Neuritis nervi optici, Sehnervenentzündung, Retrobulbärneuritis, englisch: optic neuritis**

### Inhalt

Notwendigkeit, Adressaten und Ziele der Leitlinie.....	3
Beteiligte Fachgesellschaften und Autoren, Patientenvertreter.....	3
Finanzierung, Interessenkonflikte .....	4
Methodik.....	4
Abkürzungsverzeichnis .....	5
1. Krankheitsbezeichnung, Definition .....	5
2. Pathogenese .....	6
3. Epidemiologie .....	6
4. Symptome, Verdacht auf Optikusneuritis.....	6
5. Anamnese .....	8
6. Augenärztliche Untersuchung.....	9
7. Zu veranlassende externe Diagnostik .....	11
7.1. Magnetresonanztomografie (MRT) .....	11
7.2. Liquordiagnostik bei typischer Optikusneuritis .....	12
7.3. Weitere Diagnostik (einschl. Liquordiagnostik bei <i>atypischer</i> Optikusneuritis) .....	13
8. Therapie.....	15
8.1. Therapie bei <i>typischer</i> Optikusneuritis .....	15
8.1.1. Glukokortikosteroide .....	15
8.1.2. Intravenöse Immunglobuline.....	18
8.1.3. Phenytoin .....	19
8.1.4. Simvastatin .....	19
8.1.5. Opicinumab = Anti-Lingo-1 .....	19
8.1.6. Memantin .....	20
8.1.7. Erythropoietin .....	20
8.2. Therapie der <i>atypischen</i> Optikusneuritis.....	21
9. Eskalation (diagnostisch, therapeutisch) .....	22

9.1.	Ausweitung der Diagnostik .....	22
9.2.	Eskalation der Therapie.....	23
10.	Rezidivprophylaxe, Basistherapie .....	24
10.1.	Basistherapie bei <i>typischer</i> Optikusneuritis / MS-Basistherapie .....	24
10.2.	Rezidivprophylaxe bei <i>atypischer</i> Optikusneuritis.....	25
11.	Kontrollen .....	25
12.	Prognose.....	26
Anhang: zusammenfassendes Flussdiagramm .....		27
Literatur .....		28

## **Notwendigkeit, Adressaten und Ziele der Leitlinie**

Die Optikusneuritis ist die häufigste Sehnervenerkrankung im jungen Erwachsenenalter [1] und sowohl in diagnostischer als auch therapeutischer Hinsicht vielschichtig [2]. Sie erfordert wegen möglicher neurologischer oder internistischer Implikationen eine interdisziplinäre Zusammenarbeit. In den letzten Jahren sind sowohl für die Optikusneuritis selbst als auch für die oft zugrundeliegende Multiple Sklerose (MS) zahlreiche neue Präparate in Studien untersucht worden [1]. Somit erscheint angesichts der Vielschichtigkeit der Erkrankung, ihrer Interdisziplinarität und der aktuellen wissenschaftlichen Entwicklungen eine Zusammenstellung aktueller Informationen mit höchstem Evidenzgrad und deren Bewertung in Form einer aktuellen Leitlinie sinnvoll und hilfreich für die Praxis [3]. Die bereits vorhandene DOG-/BVA-Leitlinie aus dem Jahr 2007 soll hierbei ergänzt und aktualisiert werden sowie durch erstmalige Aufnahme in das Leitlinienregister der Arbeitsgemeinschaft der Wissenschaftlichen Medizinischen Fachgesellschaften e.V. (AWMF) einer breiteren Leserschaft dargeboten werden. Eine zusammenfassende Darstellung der Kernpunkte in Form eines Flussdiagramms im Anhang soll zudem eine schnelle Orientierung für den Praxisalltag an die Hand geben.

Die Behandlung von Patienten mit Optikusneuritis erfolgt interdisziplinär (Augenarzt, Neurologe, Neuroradiologe; ggf. Hausarzt, Internist, Kinderarzt). Diese Leitlinie richtet sich an Augenärzte – Teile der Behandlung, die die anderen Fachdisziplinen betreffen, werden an ihrer Schnittstelle zur Ophthalmologie, nicht jedoch in allen fachlichen Details dargestellt.

Die Ziele der leitliniengerechten Behandlung der Optikusneuritis durch den Augenarzt bestehen in:

- der korrekten Diagnosestellung, insb. der Abgrenzung von ischämischen, tumor- oder intoxicationsbedingten sowie hereditären Sehnervenschädigungen
- der ophthalmologischen Beteiligung an der Diagnosestellung einer neurologischen Grunderkrankung (insb. multiple Sklerose und Neuromyelitis optica) und ggf. Veranlassung einer Immuntherapie unter Federführung des Neurologen zur Verbesserung der Prognose der Grunderkrankung
- der schnelleren Besserung bzw. dem Erhalt des Sehvermögens

Die Leitlinie ist mindestens alle 5 Jahre zu überarbeiten.

## **Beteiligte Fachgesellschaften und Autoren, Patientenvertreter**

Unter dem Dach der Arbeitsgemeinschaft der Wissenschaftlichen Medizinischen Fachgesellschaften e.V. (AWMF) formulierten die delegierten Experten folgender Gesellschaften und Verbände die vorliegende Leitlinie:

- Deutsche Ophthalmologische Gesellschaft e.V. (DOG)
- Berufsverband der Augenärzte Deutschlands e.V. (BVA)

Die Inhalte wurden mit der Deutschen Neurologischen Gesellschaft (DGN) abgestimmt.

Dem Redaktionskomitee gehören folgende Autoren an:

- Dr. med. Flemming Beisse (federführend)
- Prof. Dr. med. Bernd Bertram (Koordinator)
- Dr. med. Daniela Claessens (systematische Literaturrecherche, Methodenreport)

- Prof. Dr. med. Wolf A. Lagrèze
- Prof. Dr. med. Klaus Rüter
- Prof. Dr. med. Ulrich Schiefer
- Prof. Dr. med. Helmut Wilhelm

Als Patientenvertreter wurde Deutsche Blinden- und Sehbehindertenverbandes e. V. (DBSV), vertreten durch Frau Petra Schmachtel, Bayrischer Blinden- und Sehbehindertenverband einbezogen.

## Finanzierung, Interessenkonflikte

Die Erstellung der Leitlinie wurde aus Mitteln von DOG und BVA finanziert. Durch diese finanzierenden Organisationen erfolgte keine inhaltliche Beeinflussung. Eine externe Finanzierung erfolgte nicht, insbesondere auch nicht durch die Industrie oder durch Krankenkassen. Die beteiligten Autoren haben keine Interessenkonflikte.

## Methodik

**Leitlinien-Stufe:** Die Leitlinie wurde nach dem System der AWMF entwickelt. Für die vorliegende Leitlinie wird die Entwicklungsstufe S2e (evidenzbasierte Leitlinie mit systematischer Literaturrecherche, Auswahl und Bewertung wissenschaftlicher Belege) angestrebt.

**Literaturrecherche:** siehe Leitlinien-Report.

**Evidenzgraduierung wissenschaftlicher Studien:** Die Bewertung der recherchierten Studien erfolgte nach der Methodik des Scottish Intercollegiate Guidelines Network (SIGN) [4]. Diese sieht eine Einstufung in vier Evidenzgrade mit z.T. Sublevels vor, welche sich am Design der Studie und ihrem Verzerrungsrisiko orientieren:

Evidenz-grad	Studiendesign	Qualität / Bias-Risiko	Evidenz-grad fein
<b>1</b>	<ul style="list-style-type: none"> <li>• Metaanalysen</li> <li>• systematische Übersichten von RCTs</li> <li>• RCTs</li> </ul>	Qualitativ hochwertig, sehr niedriges Bias-Risiko	<b>1++</b>
		Gut durchgeführt, niedriges Bias-Risiko	<b>1+</b>
		Hohes Bias-Risiko	<b>1-</b>
<b>2</b>	<ul style="list-style-type: none"> <li>• Fall-Kontroll-Studien</li> <li>• Kohortenstudien</li> </ul>	Qualitativ hochwertig, sehr niedriges Bias-Risiko. Hohe Wahrscheinlichkeit, dass Beziehung ursächlich. Auch systematische Übersichten solcher Studien.	<b>2++</b>
		Gut durchgeführt, niedriges Bias-Risiko. Moderate Wahrscheinlichkeit, dass Beziehung ursächlich.	<b>2+</b>
		Hohes Bias-Risiko. Signifikantes Risiko,	<b>2-</b>

		dass Beziehung nicht ursächlich.	
<b>3</b>	Nicht-analytische Studien (z. B. Fallberichte, Fallserien)		<b>3</b>
<b>4</b>	Expertenmeinung		<b>4</b>

**Graduierung der Empfehlungen:** Die einzelnen Empfehlungen der Leitlinie werden nach ihrer Stärke graduert. Hierbei fließt neben dem Evidenzgrad der herangezogenen Studien auch die klinische Bedeutung der Empfehlung ein:

Empfehlungsgrad	Bedeutung
↑↑ / ↓↓	„soll“ / „soll nicht“
↑ / ↓	„sollte“ / „sollte nicht“
↔	„kann“

## Abkürzungsverzeichnis

ACE = angiotensin converting enzyme, AION = anteriore ischämische Optikusneuropathie, ANA = antinukleäre Antikörper, BVA = Berufsverband der Augenärzte Deutschlands, CRION = chronic relapsing inflammatory optic neuropathy, CRP = C-reaktives Protein, CT = Computertomografie, DNG = Deutsche Neurologische Gesellschaft, DOG = Deutsche Ophthalmologische Gesellschaft, EPO = Erythropoietin, INO = internukleäre Ophthalmoplegie, i.v. = intravenös, LHON = Lebersche hereditäre Optikusneuropathie, MRT = Magnetresonanztomografie, NMO = Neuromyelitis optica, NNO = Neuritis nervi optici, OCT = optische Kohärenztomografie (SD-OCT = spectral domain OCT), ONTT = Optic Neuritis Treatment Trial, RAPD = relativer afferenter Pupillendefekt, RNFL= retinal nerve fiber layer, Tbc = Tuberkulose, VEP = visuell evozierte Potenziale.

### 1. Krankheitsbezeichnung, Definition

Neben der Bezeichnung Optikusneuritis (engl. optic neuritis) sind die Begriffe Neuritis nervi optici, Sehnervenentzündung und Retrobulbärneuritis üblich. Während Optikusneuritis, Neuritis nervi optici und Sehnervenentzündung keine Festlegung zum Zustand der Sehnervenpapille beinhalten, impliziert Retrobulbärneuritis, dass die Papille nicht geschwollen ist, wohingegen Papillitis mit einer Schwellung der Papille einhergeht.

Die *typische* Optikusneuritis ist eine meist einseitige autoimmune Entzündung des Sehnerven [5], welche entweder im Rahmen einer Multiplen Sklerose (MS) [6] oder isoliert auftritt und eine typische Symptomatik aufweist (s. Abschnitt 6).

*Atypische* Sehnervenentzündungen hingegen entstehen auf dem Boden anderer Grunderkrankungen und zeigen in ihrer klinischen Präsentation Abweichungen von der typischen Optikusneuritis.

## 2. Pathogenese

Die *typische* Optikusneuritis tritt entweder idiopathisch oder im Rahmen einer MS auf [7, 8]. Hierbei kommt es zu einer T-Zell-, B-Zell- und Mikroglia-vermittelten Immunreaktion gegen Sehnervengewebe [9, 10]. Der Entzündungsreiz führt zu Demyelinisierung sowie auch axonaler Schädigung [11] der Sehnervenfasern. Nach wenigen Wochen geht die Entzündungsaktivität spontan zurück, und die Sehfunktion bessert sich wieder. Die Schädigung ist jedoch in der Regel nicht vollständig reversibel [12], so dass trotz weitgehender Erholung der Tagesschärfe typischerweise u.a. eine verzögerte Leitgeschwindigkeit und eine partielle Optikusatrophie verbleiben. Die mit optischer Kohärenztomografie (OCT) messbare Verdünnung der retinalen Nervenfaserschicht (retinal nerve fiber layer, RNFL) beträgt im Durchschnitt 20% [13].

*Atypische* Sehnervenentzündungen können aufgrund einer der folgenden drei Erkrankungsmechanismen entstehen:

- als Manifestation einer Autoimmunerkrankung [8], z.B.
  - Neuromyelitis optica (NMO) = Devic-Syndrom [14]
  - Sarkoidose [15]
  - Lupus erythematoses [16]
  - chronic relapsing inflammatory optic neuropathy (CRION) [17]
- postinfektiös/postvakzinal
- infektiös/parainfektiös, z.B. durch
  - Borreliose
  - Lues
  - als Neuroretinitis, z.B. durch Bartonellen

## 3. Epidemiologie

Die *typische* Optikusneuritis ist die häufigste Sehnervenerkrankung im jungen Erwachsenenalter [1]. Zu 85% sind Weiße betroffen [18]. Die Inzidenz der typischen Optikusneuritis liegt in westlichen Ländern bei etwa 4/100.000/Jahr, weibliche Patienten sind 3,4mal so oft betroffen wie männliche [19]. Die typische Optikusneuritis tritt am häufigsten zwischen 18 und 45 Jahren (Median = 32 Jahre) auf [19], ist aber in jedem Alter möglich (bei Kindern findet sich oftmals eine eher atypische Präsentation: häufiger Beidseitigkeit und Papillenschwellung). Saisonal treten relativ mehr Ereignisse im Frühjahr auf [20], zum Teil wohl aufgrund der zu dieser Jahreszeit nachlassenden Ausschüttung des protektiv wirkenden Hormons Melatonin [21].

Zu den Formen *atypischer* Optikusneuritis stehen nur wenige epidemiologische Daten zur Verfügung. Die NMO ist bei afrokaribischen und asiatischen Patienten [22] häufiger als bei europäischen, in Deutschland schätzungsweise 3% der Optikusneuritiden. Die Patienten sind i.d.R. etwas älter (ca. 40 Jahre) [2].

## 4. Symptome, Verdacht auf Optikusneuritis

Patienten mit typischer Optikusneuritis klagen über eine subakute einseitige Sehstörung mit Augenbewegungsschmerz. Die Sehverschlechterung entwickelt sich innerhalb von Stunden bis Tagen [19].

Die meisten Patienten berichten über ein diffuses Unscharf- oder Nebelsehen sowie Farbentsättigung [1], viele beschreiben einen Schatten im zentralen oder parazentralen Gesichtsfeld. Der Augenbewegungsschmerz besteht in über 90% der Fälle [23]. Er wird manchmal nur als Missempfindung wahrgenommen, kann der Sehminderung vorausgehen und legt sich innerhalb einer Woche [24]. Der Bewegungsschmerz fehlt, wenn der Entzündungsherd außerhalb des beweglichen Anteils des Sehnerven, also überwiegend intrakraniell liegt [25, 26].

4-1 Empfehlung	Empfehlungsgrad
<p>Die Kombination aus einseitiger subakuter Sehstörung in Verbindung mit Augenbewegungsschmerz soll den Verdacht auf eine typische Optikusneuritis wecken. Der Verdacht besteht besonders bei jungen Erwachsenen (insbesondere bei jungen Frauen).</p> <p>Der Augenbewegungsschmerz wird manchmal nur als Missempfindung wahrgenommen, geht oft der Sehminderung voraus und legt sich meist innerhalb einer Woche.</p>	↑↑
Evidenzgrad 3 [1, 19, 23, 24]	

30% der Patienten nehmen Lichterscheinungen = Phosphene = positive visuelle Phänomene, besonders bei Augenbewegungen, wahr [27]; sie geben dies aber meist nur auf direktes Nachfragen oder beim Nachprüfen an. Im Verlauf einer bzw. nach abgelaufener NNO können manche Patienten das Uhthoff-Phänomen beobachten: Verschlechterung des Sehens am betroffenen Auge bei Erhöhung der Körpertemperatur (z.B. durch Sport, Sauna) [28].

Von der genannten Symptomatik abweichende Beschwerdebilder können auf eine *atypische* Optikusneuritis hinweisen. Von einer postinfektiösen oder postvakzinalen Sehnervenentzündung sind vorwiegend Kinder betroffen [29]; dies gilt auch für Optikusneuritis im Rahmen einer ADEM (akute disseminierte Enzephalomyelitis) [30, 31]. Bei den zuletzt genannten Entitäten kommt auch eine simultane Beidseitigkeit deutlich häufiger vor als bei der typischen; dies gilt auch für die Neuromyelitis optica (NMO) [32]. Bei atypischen Optikusneuritiden finden sich zudem häufiger ausgeprägte Papillenschwellungen, z.B. bei der postinfektiösen Optikusneuritis oder der Neuroretinitis [33]. Bei der Neuroretinitis sind fundoskopisch zudem paramakuläre Exsudate (sog. *macular star*) zu sehen [33]. Atypische Optikusneuritiden weisen im Gegensatz zu der typischen Form oft keine Spontanbesserung auf, sowie eine Wiederverschlechterung nach Absetzen von Glukokortikosteroiden (sog. *steroid dependence*), dies gilt besonders für die NMO und die chronic relapsing inflammatory optic neuropathy (CRION) [17].

Auch andere, nicht-entzündliche Optikusneuropathien zeigen meist ein von der typischen Optikusneuritis abweichendes Verhalten. Die Lebersche hereditäre Optikusneuropathie (LHON) z.B. zeigt in der Regel keine Besserung im Verlauf, auch nicht auf Glukokortikosteroide [34]. Ähnlich irreversibel ist der Schaden bei der Strahlenoptikusneuropathie, einer Spätkomplikation bei höher dosierter Strahlentherapie im Schädelbasisbereich [35, 36].

4-2 Statement
Gegen eine typische Optikusneuritis sprechen:

<ul style="list-style-type: none"> <li>• Alter unter 18 oder über 50 Jahren</li> <li>• kein Augenbewegungsschmerz</li> <li>• simultan beidseitiges Auftreten</li> <li>• Sehnervenpapille mit <i>starker</i> Schwellung, Randblutungen, harten Exsudaten, cotton wool spots oder initialer Atrophie</li> <li>• keine Besserungstendenz innerhalb von vier Wochen</li> <li>• frühes Rezidiv am selben oder am Partnerauge</li> </ul> <p>In diesen Fällen ist an eine atypische Optikusneuritis und andere Optikusneuropathien zu denken.</p>
Evidenzgrad 3 [31, 37-39]

## 5. Anamnese

Da bei der Optikusneuritis klinisch typischerweise keine morphologischen Veränderungen erkennbar sind („Patient sieht nichts, Arzt sieht nichts“), kommt der Anamnese eine besondere Bedeutung zu. Hier gilt es den Verdacht auf typische Optikusneuritis systematisch zu verifizieren bzw. zu falsifizieren. Außerdem gilt es mögliche Kontraindikationen gegen eine etwaige Glukokortikosteroid-Therapie in Erfahrung zu bringen.

5-1 Empfehlung	Empfehlungsgrad
<p>Bei Verdacht auf Optikusneuritis soll die augenärztliche Erstanamnese u.a. umfassen:</p> <ul style="list-style-type: none"> <li>• Verifizieren der Kardinalsymptome (subakute einseitige Sehstörung und Augenbewegungsschmerz, siehe Empfehlung 6-1)</li> <li>• Eruiieren einer möglichen Assoziation mit Multipler Sklerose <ul style="list-style-type: none"> <li>○ solche Symptome schon einmal gehabt?</li> <li>○ neurologische Erkrankungen/Symptome (aktuell/früher), z.B. Dys-, Parästhesien, Lähmungen?</li> </ul> </li> <li>• Erfragen möglicher Hinweise auf andere Optikusneuropathien/Ursachen, u.a.: <ul style="list-style-type: none"> <li>○ schwere Augenerkrankungen in der Familie</li> <li>○ Tumorerkrankungen</li> <li>○ rheumatologische Beschwerden (Fieber? Exanthem? Gelenkschmerzen?)</li> <li>○ sonstige internistische Erkrankungen/Symptome (Lunge, Niere, Herz)</li> <li>○ Einnahme potenziell sehnerventoxischer Medikamente (insbesondere Tuberkulostatika Ethambutol, Isoniazid, Linezolid)</li> <li>○ Nikotin-, Alkohol- oder Drogenabusus</li> </ul> </li> <li>• Weitere Allgemeinanamnese, insb. mit Hinblick auf etwaige Kontraindikationen gegen eine Glukokortikosteroid- oder sonstige immunsuppressive Therapie, u.a.: <ul style="list-style-type: none"> <li>○ Infektionen</li> <li>○ Diabetes mellitus</li> <li>○ psychiatrische Erkrankungen</li> <li>○ bei Frauen: Schwangerschaft</li> </ul> </li> </ul>	↑↑
Evidenzgrade: <ul style="list-style-type: none"> <li>– Kardinalsymptome: 3 [1, 19, 23, 24]</li> <li>– Assoziation mit MS: 3 [7]</li> </ul>	



- |   |
|---|
| <ul style="list-style-type: none"> <li>– Hinweise auf andere Optikusneuropathien/Ursachen: 3 [8, 14, 15, 17]</li> <li>– Weitere Allgemeinanamnese: 3 [40-42]</li> </ul> |
|---|

## 6. Augenärztliche Untersuchung

Die augenärztliche Untersuchung umfasst funktionelle und morphologische Aspekte. Sie dient der Erhärtung oder Widerlegung der Verdachtsdiagnose und schafft eine Basis für Verlaufskontrollen.

Die Visuserhebung erfolgt mit bestmöglicher Korrektur vorhandener Refraktionsfehler. Typisch ist am betroffenen Auge eine deutliche Visusminderung [19]. Das Ausmaß der Minderung kann allerdings sehr unterschiedlich sein: die Sehschärfe kann zwischen kompletter Blindheit (nulla lux) des betroffenen Auges und vollem Visus liegen (wenn der Sehverlust das Gesichtsfeldzentrum ausspart).

Die Prüfung auf relativen afferenten Pupillendefekt (RAPD) erfolgt mittels Wechselbelichtungs-Test (engl. swinging flashlight test). Bei einseitiger Erkrankung ist ein RAPD typischerweise vorhanden [43]. Bei vorausgegangener Optikusneuritis des Partnerauges oder bei beidseitiger Neuritis hingegen kann der RAPD fehlen.

Die Perimetrie erfolgt getrennt für beide Augen. Bei geringem Sehverlust ist eher die statische Perimetrie, bei schwerem Sehverlust (etwa Visus unter 0,2) eher die kinetische Perimetrie besser geeignet. Bei Optikusneuritis finden sich oft zentrale Ausfälle [44], möglich sind aber auch verschiedene andere Arten von Ausfällen [45]. Das Gesichtsfeld des Partnerauges ist bei Optikusneuritis unbeeinträchtigt bis leicht diffus eingeschränkt [45] – ein gewisses „Mitleiden“ [30] des anderen Sehnerven ist nicht untypisch [46].

Die Untersuchung des zentralen Augenhintergrunds erfolgt binokular an der Spaltlampe oder monokular mit dem direkten Ophthalmoskop. Die Makula ist bei Optikusneuritis nicht betroffen. Die Sehnervenpapille sieht normal aus oder leicht geschwollen (eine starke Schwellung, harte Exsudate, cotton wool spots oder Papillenrandblutungen sprechen gegen die Diagnose einer typischen Optikusneuritis). Eine atypische Neuritis kann als Neuroretinitis mit parafovealen Exsudaten (sog. Sternfigur) imponieren [33, 47]. Bei Kindern ist eine Papillenschwellung häufig, oft sogar simultan beidseitig. Die Genese ist bei Kindern oft postinfektiös oder postvakzinal [29]. Eine Untersuchung in Mydriasis ist zumindest bei der Erstuntersuchung anzuraten, aber nicht zwingend: bei MS bestehen manchmal auch Zeichen einer intermediären Uveitis [48].

6-1 Empfehlung	Empfehlungsgrad
Bei Verdacht auf Optikusneuritis soll die augenärztliche Erstuntersuchung umfassen: <ul style="list-style-type: none"> <li>• Sehschärfenprüfung mit bestmöglicher Korrektur</li> <li>• Prüfung auf relativen afferenten Pupillendefekt (RAPD)</li> <li>• Perimetrie</li> <li>• Prüfung auf Augenbewegungsschmerz</li> <li>• Spaltlampenuntersuchung der vorderen und mittleren Augenabschnitte</li> <li>• Untersuchung des zentralen Augenhintergrundes</li> <li>• bei bestätigter Diagnose Kommunikation mit dem Neurologen, Hausarzt und ggf. weiteren Fachärzten bezüglich Diagnostik und Therapie zugrundeliegender</li> </ul>	↑↑

Systemerkrankungen (insbesondere MS)	
<ul style="list-style-type: none"> <li>• Dokumentation</li> <li>• Befundbesprechung und Beratung</li> </ul>	
Evidenzgrade:	
<ul style="list-style-type: none"> <li>- für Sehschärfen-, Pupillen- und Gesichtsfeldprüfung sowie Prüfung auf Augenbewegungsschmerz: 3 [23, 32, 45]</li> <li>- für die anderen Punkte: 4 (Expertenkonsens)</li> </ul>	

Die Untersuchung weiterer Parameter ist im Regelfall nicht obligat, kann aber bei bestimmten Konstellationen oder Fragestellungen die Diagnostik sinnvoll ergänzen:

Die **Niedrigkontrast-Sehschärfe** ist ein besonders empfindlicher Parameter, welcher in der akuten Phase stark beeinträchtigt ist und auch eine weniger gute Erholung als Visus und Gesichtsfeld zeigt [49, 50].

Die Testung des **Kontrastsehens** kann die vom Patienten oft als besonders störend empfundene Kontrastminderung quantifizieren [51] und bei beidseitiger Minderung eine ergänzende Aussage zur Arbeits-/Berufsfähigkeit bzw. Fahrtauglichkeit treffen.

Bei der **Farbsinn-Prüfung** geben die Patienten typischerweise eine relative Entsättigung auf dem betroffenen Auge im Vergleich zum gesunden an: Im monokularen Vergleich wird geprüft, ob ein farbiges Objekt mit dem betroffenen Auge eindeutig weniger gesättigt wahrgenommen wird [52]. Da das Farbsehen ein sehr sensibler (wenngleich unspezifischer) Parameter ist, eignet sich der Test besonders bei fehlender oder geringer Visusminderung. Bei eindeutigem RAPD ist er erlässlich.

Die **visuell evozierten Potenziale** werden als **Muster-VEP** gemessen. Hier zeigen sich typischerweise deutlich verlängerte Latenzen [53] und verkleinerte Amplituden (cave: große interindividuelle Unterschiede bereits bei Gesunden). Bei milder Optikusneuritis ohne messbare Visusminderung ist das VEP u.U. das einzige Diagnostikum, mit dem die Verdachtsdiagnose bestätigt werden kann. Andererseits ist eine VEP-Ableitung bei starker Sehminderung erst ab einem Visus über 0,1 sinnvoll; darunter sind keine verwertbaren Amplituden zu erwarten. Bei Visus unter 0,1 kann jedoch ein VEP des Partnerauges aufschlussreich sein: Finden sich hier deutlich verlängerte Latenzen, spricht dies für eine (möglicherweise unbemerkt) in der Vergangenheit abgelaufene Optikusneuritis.

Die **optical coherence tomography (OCT)** ist geeignet zur Verlaufsbeobachtung. Initial zeigt sich ein Normalbefund oder eine leichte Schwellung der retinalen Nervenfaserschicht (engl. retinal nerve fiber layer, RNFL). Anschließend entwickelt sich eine partielle Atrophie (erst Wochen nach Optikusneuritis erkennbar); eine solche ist bei MS-Patienten oft auch ohne stattgehabte Optikusneuritis, jedoch in Korrelation mit dem Erkrankungsstadium, darstellbar [54-56]. Entsprechende Ausdünnungen lassen sich auch in der inneren plexiformen und der Ganglienzellschicht darstellen [57]. In der inneren Körnerschicht finden sich bei Optikusneuritis (wie auch bei anderen Optikusneuropathien als Zeichen einer Atrophiebildung[58]) zum Teil mikrozystische Veränderungen (bei typischer Optikusneuritis in ca. 5% der Fälle, bei NMO in ca. 20%) [59, 60]. Bei Fingolimod-Therapie kann mit der OCT der Netzhautmitte auf Makulaödem (eine mögliche Nebenwirkung der Therapie) untersucht werden [61, 62].

6-2 Empfehlung	Empfehlungsgrad
----------------	-----------------

<p>Bei Verdacht auf Optikusneuritis kann bei der augenärztlichen Erstuntersuchung untersucht werden:</p> <ul style="list-style-type: none"> <li>• Niedrigkontrast-Sehschärfe zur erweiterten Verlaufsdagnostik oder bei nur diskreten Befunden</li> <li>• Kontrastsehen</li> <li>• Farbsinn (v.a. bei nur geringer Visusminderung und nicht eindeutigem RAPD), insb. Prüfung auf relative Farbentsättigung des betroffenen Auges im Vergleich mit dem Partnerauge</li> <li>• Muster-VEP (verlängerte P100-Latenz), besonders bei unsicherer Diagnose oder nur diskreten Symptomen</li> <li>• OCT der retinalen Nervenfaserschicht und Ganglienzellschicht</li> <li>• Untersuchung des gesamten Augenhintergrundes in Mydriasis, z.B. zum Erkennen einer koexistenten intermediären Uveitis</li> <li>• altersentsprechende Basisdiagnostik (siehe DOG-BVA-Leitlinie Nr. 4): <ul style="list-style-type: none"> <li>○ bei durch den Leitbefund nicht zu erklärender Visusminderung oder</li> <li>○ bei Patienten, die sich erstmals oder nach über einem Jahr seit der letzten augenärztlichen Basisdiagnostik vorstellen</li> </ul> </li> <li>• weitere Untersuchungen nach DOG-BVA-Leitlinie Nr. 5 (Abklärung unklarer Sehstörungen) oder Nr. 29 (bei unklarer Abgrenzung zur AION)</li> </ul>	↔
<p>Evidenzgrade:</p> <ul style="list-style-type: none"> <li>– Niedrigkontrast-Sehschärfe: 2+ [49]</li> <li>– Kontrastsehen: 3 [51]</li> <li>– OCT: 2++ [57, 63]</li> <li>– VEP: 2- [64]</li> <li>– für die anderen Untersuchungen: 4 (Expertenkonsens)</li> </ul>	

## 7. Zu veranlassende externe Diagnostik

Die zu veranlassende externe Diagnostik dient der Suche nach MS bzw., im Fall atypischer Optikusneuritis, anderen Ursachen. Im Vordergrund stehen die Magnetresonanztomografie (MRT), sowie Laboruntersuchungen von Liquor und Blut.

### 7.1. Magnetresonanztomografie (MRT)

Eine kraniale MRT (cMRT), möglichst mit Kontrastmittel, kann die Frage nach MS-typischen Läsionen in der weißen Hirnsubstanz beantworten [65-67]. Neben der Suche nach MS-typischen Veränderungen ist mit dem MRT die direkte Darstellung der Optikusneuritis selbst oft möglich [39, 68-70]. Gelingt die Darstellung der Optikusneuritis, ist auch hiermit eine gewisse Differenzierung zwischen typischer Optikusneuritis und NMO möglich: erstreckt sich die Läsion über mehr als 16,7mm, kann dies für eine NMO sprechen [68].

Das MRT ermöglicht bei Erstmanifestation die Abschätzung des individuellen MS-Risikos (bzw. in vielen Fällen bereits die Diagnosestellung einer MS), bietet dem Neurologen eine wichtige Information zur Abwägung bezüglich einer Immuntherapie und ist Ausgangsbefund für Verlaufskontrollen [65, 66, 71].

Durch den Neurologen wird i.d.R. bei MS-Verdacht ein ca. 6 Monate später durchzuführendes Verlaufs-MRT veranlasst [72]. Bei Optikusneuritis bei bekannter MS ist ein kurzfristiges MRT nicht unbedingt erforderlich.

Ohne speziellen Grund wäre es bei Optikusneuritis nicht sinnvoll eine Computertomografie (CT) anstelle der MRT durchzuführen, da die CT-Aussagekraft bei dieser Fragestellung zu gering wäre und der Patient einer unnötigen Strahlenbelastung ausgesetzt würde [73-75].

7-1 Empfehlung	Empfehlungsgrad
Bei <i>typischer</i> Optikusneuritis als Erstereignis soll, zumindest wenn keine MS bekannt ist, eine kranielle MRT (cMRT), möglichst mit Kontrastmittel, veranlasst werden mit der Frage nach MS-typischen Läsionen der weißen Hirnsubstanz.	↑↑
Neben der Suche nach MS-typischen Veränderungen sollte mit dem MRT bei typischer Optikusneuritis die Abbildung des N. opticus und der umgebenden Orbitagewebe angestrebt werden – zur Darstellung der Entzündung im Sehnerven und zum Ausschluss raumfordernder oder granulomatöser Differenzialdiagnosen. Die Tomografie der Orbita sollte in Dünnschichtdarstellung, mit Fettsuppression und Kontrastmittelgabe angefordert werden.	↑
Evidenzgrade: <ul style="list-style-type: none"> <li>– MRT zur Untersuchung auf MS: 1++ [66, 76]</li> <li>– MRT-Darstellung der Optikusneuritis: 2++ [70]</li> </ul>	

7-2 Empfehlung	Empfehlungsgrad
Bei <i>atypischer</i> Sehnervenentzündung soll zur Ursachenfindung eine cMRT, möglichst mit Kontrastmittel, veranlasst werden.	↑↑
Neben der Bildanalyse des Gehirns sollte auch bei atypischer Sehnervenentzündung die MR-tomografische Darstellung der Optikusneuritis und der umgebenden Orbitagewebe angestrebt werden. Die Tomografie der Orbita sollte in Dünnschichtdarstellung, mit Fettsuppression und Kontrastmittelgabe angefordert werden.	↑
Evidenzgrad 2++ [31, 77]	

7-3 Empfehlung	Empfehlungsgrad
Bei Optikusneuritis soll keine CT des Schädels <i>anstelle</i> einer cMRT erfolgen.	↓↓
Evidenzgrad 1++ [5, 73-75]	

## 7.2. Liquordiagnostik bei typischer Optikusneuritis

Bei Erstmanifestation einer Optikusneuritis wird Liquordiagnostik von Neurologen zur differenzialdiagnostischen Abgrenzung durchgeführt [71]. Die Liquordiagnostik ermöglicht Untersuchungen auf oligoklonale Banden, Erregerdiagnostik sowie eine zytologische Analyse. Für die MS-

Diagnosefindung ist die Liquordiagnostik im Normalfall nicht zwingend [65], sie kann jedoch zur Sicherung der Diagnose MS und zum Ausschluss von Differenzialdiagnosen hilfreich sein [78]. So weist z.B. die NMO etwas andere Liquorbefunde als die MS auf (mehr lymphomononukleäre Pleozytose, dafür seltener oligoklonale Banden) [79, 80].

7-4 Empfehlung	Empfehlungsgrad
Bei erstmaliger <i>typischer</i> Optikusneuritis kann eine diagnostische Liquorpunktion durch den Neurologen vorgenommen werden. Hierdurch kann entweder die Diagnose einer MS erhärtet oder es können Hinweise auf andere zugrundeliegende Erkrankungen (z.B. Neuromyelitis optica oder Neurosarkoidose) gefunden werden.	↔
Evidenzgrad 2+ [78-80]	

### 7.3. Weitere Diagnostik (einschl. Liquordiagnostik bei *atypischer* Optikusneuritis)

Während bei klinisch klaren Fällen typischer Optikusneuritis zur Diagnosefindung neben MRT und Liquoranalyse keine weitere Diagnostik notwendig ist [31], sind bei atypischer Präsentation und noch unbekannter Ursache weitere Untersuchungen auf chronisch-entzündliche Grunderkrankungen erforderlich [31].

7-5 Empfehlung	Empfehlungsgrad
Bei klinisch klaren Fällen einer <i>typischen</i> Optikusneuritis kann auf eine weitere Labordiagnostik zur Diagnosefindung verzichtet werden.	↔
Evidenzgrad 4 [31]	

Vor Glukokortikosteroid-Therapie ist eine laborchemische Untersuchung auf Blutzucker-, Elektrolyt-, Nieren-, Leber- sowie Blutbild-Störungen sinnvoll.

Unter den Ursachen für *atypische* Optikusneuritis ist die Neuromyelitis optica (NMO) = Devic-Syndrom bedeutsam. Die NMO macht in Deutschland ca. 3% der Optikusneuritiden aus [2]. Das zu wählende diagnostische Vorgehen ist in der Leitlinie der European Federation of Neurological Societies beschrieben [81]: neben der Bestimmung der Aquaporin-4-Antikörper (AQP4-AK) erfolgt ein spinales MRT [82]. AQP4-AK weisen eine Sensitivität von 72–91% und eine Spezifität von 91–100% auf [83-85]. Im sagittalen MRT des gesamten Rückenmarks lassen sich z.T. NMO-typische langstreckige Myelonläsionen (≥ 3 Segmente) darstellen.

Ferner kann bei der Suche nach einem zugrundeliegenden Autoimmunmechanismus eine Bestimmung auf Antikörper gegen Myelin-Oligodendrozyten-Glykoprotein = MOG-AK aufschlussreich sein [86, 87]; für diese wird ein Zusammenhang mit Sehnervenentzündung bei Neuromyelitis optica, pädiatrischer MS oder akuter disseminierter Enzephalomyelitis (ADEM) angenommen [88].

Verdacht auf **Bartonella**-bedingte Optikusneuritis besteht ophthalmologischerseits besonders, wenn im Rahmen einer passenden Anamnese neben einer Papillenschwellung auch subretinale Flüssigkeit

nachgewiesen werden kann. Eine bis zwei Wochen nach Beginn der Sehverschlechterung werden dann die charakteristischen sternförmigen Exsudate sichtbar [31].

Bei Verdacht auf **Borreliose** kann zur Sicherung der Diagnose der Serum-Antikörper-Test noch ergänzt werden durch einen Immunblot [89]. Bei Borrelien-bedingter Optikusneuritis ist die Papille im Akutstadium nahezu immer geschwollen [90], so dass eine normale Papillenmorphologie die Diagnose unwahrscheinlich macht. Eine Borrelien-bedingte Optikusneuritis ohne weitere Zeichen einer Borreliose (z.B. Fazialisparese) ist sehr selten [91]. Bei positiver Borrelienserologie ist eine Luesserologie sinnvoll, da beide eine Optikusneuritis verursachen können und Kreuzreaktivitäten beobachtet werden.

Ein erhöhter ACE-Wert weist mit einer Sensitivität von 58% und einer Spezifität von 90% auf eine **Sarkoidose** hin [92]. Für pathologische Lysozym-Werte liegt die Sensitivität bei 79% und die Spezifität bei 95% [92], für den löslichen IL2-Rezeptor liegt die Sensitivität bei 79% [93]; die Spezifität ist gering, da der Parameter auch bei einer Reihe anderer Erkrankungen erhöht sein kann. Die Diagnose einer Sarkoidose kann i.d.R. nicht allein auf Grundlage der genannten Labortests gestellt werden.

Bei ausbleibender Besserung kommt differenzialdiagnostisch auch eine hereditäre, insb. **Lebersche hereditäre Optikusneuropathie (LHON)**, in Frage. Diese teilt mit der typischen Optikusneuritis die „Patient-sieht-nichts-Arzt-sieht-nichts“-Charakteristik (abgesehen von teilweise sichtbaren peripapillären Teleangiektasien), beinhaltet aber keinen Augenbewegungsschmerz. Bei Verdacht auf eine hereditäre Optikusatrophie ist die Familienanamnese z.T. hinweisend. Zur Diagnosesicherung können mittels molekulargenetischer Analyse bekannte Mutationen der mitochondrialen DNA nachgewiesen werden [34, 94, 95]; zusätzlich kann eine humangenetische Beratung angeboten werden [96].

7-6 Empfehlung	Empfehlungsgrad
<p>Bei <i>atypischer</i> Präsentation der Optikusneuritis und unbekannter Grunderkrankung sollte eine Bestimmung von Laborparametern zur weiteren Abklärung veranlasst werden, z.B.:</p> <ul style="list-style-type: none"> <li>• Blutbild (Hinweise auf Infektion?)</li> <li>• C-reaktives Protein, CRP (systemische Entzündung?)</li> <li>• anti-nukleäre Antikörper, ANA (Lupus erythematosus?)</li> <li>• anti-neutrophile zytoplasmatische Antikörper, ANCA (Granulomatose mit Polyangiitis, ehem. Wegener-Granulomatose?)</li> <li>• Aquaporin-4-Antikörper, AQP4-AK (Neuromyelitis optica?)</li> <li>• molekulargenetische Diagnostik auf LHON (bekannte Mutationen)</li> <li>• Serologie auf <ul style="list-style-type: none"> <li>○ Bartonella</li> <li>○ Borrelia</li> <li>○ Lues</li> <li>○ Mykoplasma</li> </ul> </li> </ul>	↑
<p>Des Weiteren kann bei negativem AQP4-AK-Befund die Bestimmung von Myelin-Oligodendrozyten-Glykoprotein-AK, MOG-AK (Neuromyelitis optica, pädiatrische MS oder akute disseminierte Enzephalomyelitis = ADEM) erfolgen.</p>	↔
<p>Evidenzgrad 3 [31, 86-90, 93-95, 97, 98]</p>	

7-7 Empfehlung	Empfehlungsgrad
<p>Bei Verdacht auf <i>atypische</i> Sehnervenentzündung sollten ferner Untersuchungen auf folgende granulomatösen Erkrankungen veranlasst werden:</p> <ul style="list-style-type: none"> <li>• Sarkoidose, z.B. <ul style="list-style-type: none"> <li>○ Thorax-Bildgebung</li> <li>○ Blutuntersuchung auf: <ul style="list-style-type: none"> <li>▪ angiotensin converting enzyme (ACE)</li> <li>▪ Lysozym</li> <li>▪ löslicher Interleukin-2-Rezeptor = löslicher IL2-Rezeptor = lösliches CD25 = sCD25</li> </ul> </li> </ul> </li> <li>• Tuberkulose, z.B. <ul style="list-style-type: none"> <li>○ Thorax-Bildgebung</li> <li>○ Quantiferon-Test</li> </ul> </li> </ul> <p>Ergeben sich aus Anamnese, klinischer Untersuchung oder Diagnostik spezifische Verdachtsmomente auf Sarkoidose oder Tuberkulose, sollten ein Internist und ein Neurologe in die Behandlung eingebunden werden.</p>	↑
Evidenzgrad 3 [93, 99]	

7-8 Empfehlung	Empfehlungsgrad
Bei erstmaliger <i>atypischer</i> Optikusneuritis sollte bei unklarer Genese eine diagnostische Liquorpunktion durch den Neurologen veranlasst werden.	↑
Evidenzgrad 3 [78-80]	

## 8. Therapie

Therapeutika bei Optikusneuritis verfolgen antientzündliche, anti-apoptotische (sog. neuroprotektive) oder myelinregenerative Strategien [100]. Zum Einsatz kommen Akuttherapeutika sowie Medikamente zur langfristigen Rezidivprophylaxe.

### 8.1. Therapie bei *typischer* Optikusneuritis

#### 8.1.1. Glukokortikosteroide

Glukokortikosteroide (im Folgenden auch kurz *Steroide* genannt) wirken rasch und stark entzündungshemmend und erscheinen daher erfolgversprechend für die Therapie der Optikusneuritis. Von Bedeutung ist die apoptotische Wirkung auf T-Lymphozyten, insb. durch Methylprednisolon [101, 102]. 1992 wurden die Ergebnisse des Optic Neuritis Treatment Trial (ONTT) veröffentlicht, einer randomisierten, placebokontrollierten, multizentrischen, dreiarmligen Studie mit 457 Patienten mit typischer Optikusneuritis [23]. Das überraschende Ergebnis war, dass das Sehfunktions-Ergebnis nach 6 Monaten in der Verumgruppe (hochdosierte i.v.-Gabe) nur marginal besser war als in der Placebogruppe. Der dritte Studienarm (1mg/kgKG-dosierte orale Steroide) zeigte gar keine besseren Ergebnisse; die

Patienten dieses Arms hatten im Gegenteil sogar eine höhere Rezidivrate als die der beiden anderen Gruppen. Das Evidenzlevel des ONTT als RCT ist als hoch anzusehen; etwas verzerrt wird seine Aussagekraft jedoch durch die Tatsache, dass z.T. auch Fälle eingeschlossen wurden, die man heute als atypisch bezeichnen würde (Fälle mit starker Papillenschwellung, peripapillären Blutungen oder Exsudaten) [103, 104]. Auch war der Therapiearm mit i.v.-Methylprednisolon nicht verblindet.

Weitere kontrollierte Studien zur Steroidtherapie bei typischer Optikusneuritis bestätigten das Hauptergebnis des ONTT, indem sie ebenfalls einen kurz-, aber keinen langfristigen Nutzen der Steroide nachweisen konnten [105-107]. Diese Erkenntnis wird auch durch aktuelle systematische Metaanalysen bestätigt [108, 109]. Im Tierversuch ergaben sich sogar Hinweise auf z.T. negative Steroideffekte durch Verstärkung der neuronalen Apoptose [110].

In Bezug auf Risiken und Nebenwirkungen der Steroidtherapie ist bei typischer Optikusneuritis besonders, dass die Gabe einerseits nur kurzfristig erfolgt, andererseits aber sehr hoch dosiert ist. Dadurch unterscheiden sich die Risiken und Nebenwirkungen von den klassischen bei langfristiger, niedriger dosierter Steroidgabe. Im Vordergrund stehen bei der Megadosistherapie Nebenwirkungen auf die Psyche (Unruhe, depressive Verstimmung), Thrombosen sowie gastrointestinale Reizungen; hingegen sind Auswirkungen auf Knochen und Haut vernachlässigbar. Seit 2004 werden Fälle von akuter Leberschädigung in Zusammenhang mit Megadosis-Steroidtherapie (bei endokriner Orbitopathie) berichtet, die Häufigkeit wird mit 1,3% beziffert (14 von 1076 Patienten einer retrospektiv ausgewerteten Kohorte) [111]. Das Risiko hierfür scheint erhöht bei Kumulativdosen >8,5g, bei Einzeldosen >0,5g und bei Patientenalter >53 Jahre [111-113]. Gleichartige Beobachtungen sind bei Optikusneuritis-Patienten bisher nicht beschrieben worden. Ob sich das bei Patienten mit endokriner Orbitopathie beobachtete Risiko auf Optikusneuritis-Patienten übertragen lässt, ist somit unklar. Es scheint jedoch angeraten, die Indikation für eine Steroidgabe oberhalb der genannten Kumulativ- und Einzeldosen besonders kritisch zu stellen und jedenfalls mit Kontrollen der Leberenzyme während des Behandlungszeitraums zu verknüpfen.

8-1 Statement
Eine Glukokortikosteroid-Therapie beschleunigt bei <i>typischer</i> Optikusneuritis im Regelfall die Besserung, führt aber nicht zu einem besseren funktionellen Endergebnis.
Evidenzgrad 1+ [23, 108, 109, 114]

8-2 Empfehlung	Empfehlungsgrad
Als Akutbehandlung bei <i>typischer</i> Optikusneuritis kann, unter Abwägung von Nebenwirkungen und Risiken, dem Patienten eine kurze, hochdosierte Glukokortikosteroid-Therapie angeboten werden, insbesondere bei schwerer Ausprägung der Optikusneuritis und/oder starker Beeinträchtigung durch die Symptome.	↔
Evidenzgrad 1+ [23, 108, 115]	



8-3 Empfehlung	Empfehlungsgrad
Bei zusätzlichen Leiden, die durch Glukokortikosteroide verschlimmert werden können – z.B. gastrointestinale Ulzera, Infektionserkrankungen (insb. Tuberkulose), Diabetes mellitus oder Psychosen sowie in der Schwangerschaft ist die Indikation zur Glukokortikosteroid-Therapie bei <i>typischer</i> Optikusneuritis besonders kritisch zu stellen: es sollte in solchen Fällen eher keine Glukokortikosteroid-Therapie erfolgen.	↓
Evidenzgrad 3 [41, 42, 116]	

8-4 Empfehlung	Empfehlungsgrad
Vor und während einer Glukokortikosteroid-Therapie sollten laborchemische Untersuchungen erfolgen auf <ul style="list-style-type: none"> <li>• Blutzucker-</li> <li>• Elektrolyt-</li> <li>• Nieren-</li> <li>• Leber-Störungen</li> </ul>	↑
Evidenzgrad 3 [42, 116]	

8-5 Empfehlung	Empfehlungsgrad
Bei Indikation zur Glukokortikosteroid-Therapie bei <i>typischer</i> Optikusneuritis sollten Wirkstoff, Dosierung und Applikationsweise wie folgt gewählt werden: bei Erwachsenen 500–1000mg i.v. als Infusion oder oral Methylprednisolon pro Tag über 3–5 Tage.	↑
Die jeweilige Tagesdosis kann entweder über den Tag auf mehrere Gaben verteilt (z.B. vier, wie im ONTT) oder in einer Gabe (üblicherweise morgens) verabreicht werden.  Die Indikation zur Gabe von Einzeldosen über 0,5g sollte wegen eventueller Hepatotoxizität zumindest bei Patienten über 50 Jahre kritisch gestellt werden.	↔  ↑
Ergänzt werden kann eine orale Ausschleichphase (beginnend mit 1mg/kg KG) für 10–14 Tage.	↔
Als Begleitmedikation sollte zumindest bei anamnestisch bekannten Magenbeschwerden ein Magensäureschutz, z.B. mit Protonenpumpeninhibitoren, gegeben werden.	↑
Evidenzgrad 1- [23, 42, 106, 116]	

Gegen orales Ausschleichen sprechen die Erhöhung des Nebenwirkungsrisikos sowie die Erkenntnis aus dem ONTT [23], dass niedrigdosierte orale Steroide allein anscheinend nachteilig sind. Für das Ausschleichen spricht, dass dies dem Vorgehen im ONTT entspricht. Als Begleitmedikation ist in den

meisten Fällen angesichts der hohen Steroiddosis ein Magensäureschutz, z.B. mit Protonenpumpeninhibitoren, empfehlenswert. Osteoporoseprophylaxe hingegen ist für eine so kurze Therapie nicht erforderlich. Wegen ihrer Risiken und Nebenwirkungen (u.a. Unruhe, Psychoseinduktion, gastrointestinale Blutungen) [42, 116] empfiehlt es sich, die hochdosierte Steroidtherapie unter stationären Bedingungen durchzuführen.

8-6 Empfehlung	Empfehlungsgrad
Bei einer Glukokortikosteroid-Therapie der <i>typischen</i> Optikusneuritis kann im Normalfall wegen ihrer kurzen Dauer auf eine begleitende Osteoporoseprophylaxe verzichtet werden.	↔
Evidenzgrad 1+ [30, 41, 116-118]	

8-7 Empfehlung	Empfehlungsgrad
Zumindest die erste hochdosierte Glukokortikosteroid-Therapie (bei Erwachsenen 500–1000mg i.v. als Infusion oder oral Methylprednisolon pro Tag über 3–5 Tage) sollte wegen ihrer Risiken und Nebenwirkungen stationär durchgeführt werden.	↑
Evidenzgrad 4 (Expertenkonsens)	

8-8 Empfehlung	Empfehlungsgrad
Bei alleiniger oraler Glukokortikosteroid-Gabe bei <i>typischer</i> Optikusneuritis mit initial 1mg/kgKG-Dosierung wurde eine erhöhte Rezidivrate beobachtet. Deswegen soll eine derartige Dosierung bei typischer Optikusneuritis allenfalls als Ausschleichphase im Anschluss an eine Hochdosis-Steroidtherapie (s. Empfehlung 8-5) erfolgen.	↓↓
Evidenzgrad 1- [23]	

### 8.1.2. Intravenöse Immunglobuline

Eine placebokontrollierte doppelblinde, randomisierte Studie aus dem Jahr 2005 mit 68 Patienten hat die Wirksamkeit intravenöser Immunglobuline bei Optikusneuritis untersucht [119]. In keinem Outcome-Kriterium zeigte sich ein Unterschied zwischen Verum- und Placebogruppe. Möglicherweise war das Einschlusszeitfenster von vier Wochen nach Symptombeginn zu groß gewählt — vielleicht wurden dadurch die etwaigen Effekte des Therapeutikums durch Fälle mit bereits abgeklungener Entzündungsaktivität verwässert. Aber auch zwei Studien mit Immunglobulinen bei anderen MS-Schüben konnten keine Wirksamkeit von intravenösen Immunglobulinen zeigen [120, 121], so dass es fraglich bleibt, ob die Immunglobulintherapie bei der typischen Neuritis noch einen Stellenwert erlangen kann [71].

8-9 Empfehlung	Empfehlungsgrad
Intravenöse Immunglobuline sollten zur Behandlung der <i>typischen</i> Optikusneuritis	↓

wegen mangelnden Wirksamkeitsnachweises nicht verabreicht werden.	
---	--

Evidenzgrad 1- [119]
----------------------

### 8.1.3. Phenytoin

In einer 2016 veröffentlichten randomisierten, placebokontrollierten Phase-2-Studie mit 86 Patienten wurde die neuroprotektive Wirkung von Phenytoin als Akutmedikation bei typischer Optikusneuritis untersucht [122]. Die Patienten der Verumgruppe erhielten über 3 Monate orales Phenytoin (nach einer Aufsättigung mit 15mg/kgKG täglich über drei Tage) in einer Erhaltungsdosis von 4mg/Tag (in der ersten Hälfte der Studie eingeschlossene Patienten) bzw. 6 mg/Tag (später eingeschlossene Patienten). Die peripapilläre retinale Nervenfaserschicht (RNFL) war nach 6 Monaten in der Placebo-Gruppe um 24% atrophiert, in der Phenytoin-Gruppe nur um 17%, der Unterschied war statistisch signifikant. Für funktionelle Parameter wie die Sehschärfe zeigte sich kein Vorteil für das Phenytoin. Dem Vorteil in der RNFL-Reduktion standen jedoch Nebenwirkungen des Medikaments entgegen: in der Verumgruppe erlitten 12% der Patienten *serious adverse events (SAEs)*, in der Placebogruppe war dies nur bei 5% der Fall – allerdings ist fraglich, ob alle SAEs (u.a. zwei Blinddarmentzündungen und ein Fall von Brustkrebs) durch das Medikament verursacht wurden. Eine Schwäche der Studie bezüglich ihrer Aussagekraft liegt jedoch in ihrem vergleichsweise heterogenen Patientengut (es wurden Patienten mit und ohne bekannte MS, mit und ohne Steroidtherapie eingeschlossen). Die vorgenommene Stratifizierung der Gruppen nach den genannten Unterschieden konnte den Heterogenitäts-Nachteil mindern, aber nicht beseitigen. Insgesamt kann wegen der noch geringen Erfahrungen mit Phenytoin bei Optikusneuritis momentan noch keine eindeutige Empfehlung für diese Therapie ausgesprochen werden.

### 8.1.4. Simvastatin

Simvastatin ist bekannt als Cholesterinsenker. Darüber hinaus wirkt Simvastatin über eine Blockade des Lymphozyten-Funktions-Antigens immunhemmend. Eine randomisierte, placebokontrollierte Studie an 64 Patienten untersuchte den möglichen Nutzen von tgl. 80mg Simvastatin p.o. eingenommen über sechs Monate [123]. Die Verträglichkeit des Medikaments war sehr gut; es liegen aus der breiten Anwendung zur Cholesterinsenkung ausreichende Erfahrungen über mögliche Nebenwirkungen vor. Es zeigten sich für die verumbehandelten Patienten bessere Ergebnisse in drei Parametern (Sehschärfe, Kontrastsehen, VEP). Allerdings waren die Unterschiede für den primären Zielparameter Kontrastsehen statistisch knapp nicht signifikant ( $p=0,06$ ); Signifikanz zeigte sich nur für die sekundären Zielparameter VEP ( $p=0,01$ ) und Sehschärfe ( $p=0,04$ ). Als kritisch zu werten ist die Tatsache, dass die Verumgruppe bei Einschluss etwas bessere Sehfunktionen als die Placebogruppe aufwies und somit wahrscheinlich eine bessere Spontanprognose hatte. Insgesamt kann wegen der noch geringen Erfahrungen mit Simvastatin bei Optikusneuritis momentan noch keine eindeutige Empfehlung für diese Therapie ausgesprochen werden.

### 8.1.5. Opicinumab = Anti-Lingo-1

Eine andere Strategie verfolgt der Therapieansatz mit dem monoklonalen LINGO-1-Antikörper Opicinumab. LINGO 1 steht für *leucine-rich repeat and immunoglobuline domain containing-1* und ist ein

ZNS-typisches Zellmembranprotein, welches die Differenzierung von Oligodendrozyten und somit die Myelinisierung von Axonen hemmt. Der humane monoklonale LINGO-1-Antikörper inaktiviert wiederum dieses Protein und soll somit die Remyelinisierung von ihrer Blockade befreien. Es handelt sich somit um einen reparativen Ansatz. Im Tiermodell an der Ratte mit *experimental autoimmune encephalomyelitis* (EAE) war in einer Arbeit eine protektive Wirkung für den Sehnerv in Hinblick auf funktionelle MRT-Parameter verzeichnet worden [124]. In einer Phase-1-Studie am Menschen zeigten sich keine Hinweise auf relevante Nebenwirkungen [125]. In einem in Australien, Kanada und Europa durchgeführten Phase-2-RCT (RENEW-Studie) mit 82 Patienten wurden, im Anschluss an eine hochdosierte Steroidtherapie, sechs 4-wöchentliche i.v.-Gaben von 100 mg/kgKG Opicinumab bzw. Placebo verabreicht. Die untersuchten Zielparameter umfassen VEP-Latenz, RNFL-Dicke, Ganglienzellschicht-Dicke, sowie Niedrigkontrast-Sehschärfe 24 Wochen nach Studien-Einschluss. Für den primären Zielparameter, die VEP-Latenz, zeigte sich ein Trend zu kürzeren Latenzen in der Opicinumab-Gruppe, jedoch keine statistische Signifikanz. Für die sekundären Zielparameter zeigten sich keine Vorteile in der Opicinumab-Gruppe. Insgesamt kann wegen des nicht eindeutigen Wirksamkeitsnachweises und der noch geringen Erfahrungen mit Opicinumab bei Optikusneuritis momentan keine Empfehlung für diese Therapie ausgesprochen werden.

### **8.1.6. Memantin**

Memantin wird wegen seiner hemmenden Wirkung auf Glutamat-Rezeptoren eine anti-exzitotoxische Potenz zugeschrieben; entsprechend ist es ein Kandidat für neuroprotektive Therapieansätze. In der Alzheimer-Therapie wird es in geeigneten Fällen bereits eingesetzt. Eine Arbeitsgruppe untersuchte in einer randomisierten, offenen Studie mit 60 Patienten die Wirkung von oralem Memantin (5mg täglich für eine Woche, anschließend 10mg täglich über zwei Wochen) auf verschiedene ophthalmologische Parameter gegenüber Placebo [126]. Für die RNFL-Dicke ergaben sich mit Memantin nach 3 Monaten signifikant bessere Werte; in allen anderen, funktionellen Parametern (Visus, Gesichtsfeld, VEP, Kontrastsehen) zeigten sich jedoch keine signifikanten Unterschiede. Insgesamt kann wegen der noch geringen Erfahrungen mit Memantin bei Optikusneuritis momentan noch keine eindeutige Empfehlung für diese Therapie ausgesprochen werden.

### **8.1.7. Erythropoietin**

Das körpereigene Hormon Erythropoietin (EPO) regt im Knochenmark die Produktion roter Blutkörperchen an. Darüber hinaus ist in den letzten Jahren eine Vielzahl weiterer Wirkungen bekannt geworden. Insbesondere scheint EPO über mehrere zelluläre Mechanismen neuroprotektiv zu sein. Für eine positive Wirkung bei Optikusneuritis gibt es Evidenz aus einem Tiermodell [127] und einem Phase-II-RCT: Die mit 40 Patienten durchgeführte VISION-PROTECT-Studie verglich die Wirkung von 33.000IU rekombinantem humanem Erythropoietin + Hochdosis-Steroid (täglich für drei Tage i.v. verabreicht) versus Steroid allein [128]. Die RNFL-Dickenabnahme als primärer Zielparameter war in der EPO-Gruppe signifikant geringer. Auch zwei sekundäre Zielparameter (Sehnervendickenabnahme im MRT, VEP-Latenzen) waren signifikant besser, weitere klinisch-funktionelle Zielparameter zeigten Trends zu besserem Outcome. Als Nebenwirkung wurden passagere, moderate Hämatokritanstiege ohne klinische Komplikationen festgestellt. Eine andere, mit 30 Patienten durchgeführte kontrollierte Studie konnte die positiven Ergebnisse nur teilweise bestätigen: statistisch signifikante positive Effekte ergaben sich nur in

der statischen Perimetrie für die mittlere Defekttiefe (MD), nicht jedoch für die anderen registrierten Parameter (Visus, RNFL) [129]. Insgesamt kann wegen noch nicht ausreichender Daten momentan noch keine Empfehlung für diese Therapie ausgesprochen werden.

**Plasmapherese** oder **Immunadsorption** werden i.d.R. nicht als Primärtherapie eingesetzt, sondern sind Möglichkeiten der Eskalation. Sie werden daher nicht in diesem, sondern im 9. Kapitel besprochen.

## 8.2. Therapie der *atypischen* Optikusneuritis

Da die meisten Formen atypischer Optikusneuritis im Gegensatz zur typischen Optikusneuritis nicht selbstlimitierend und oft schwerer verlaufen, ist bei der atypischen Optikusneuritis die Therapie i.d.R. zwingender indiziert und auch über einen längeren Zeitraum durchzuführen. Zur Therapie der atypischen Optikusneuritis existieren allerdings bislang keine RCTs, sondern überwiegend Beobachtungsstudien [1].

Eine retrospektive Studie mit 35 Augen sechs Monate nach **NMO** ergab Hinweise, dass NMO auf i.v. Methylprednisolon anspricht, und zwar umso besser, je früher die Therapie gestartet wird [130]. Zusammenfassende Empfehlungen zur Therapie der NMO wurden 2012 von der European Federation of Neurological Societies (EFNS) herausgegeben [81].

Aus einer Analyse von 54 Fällen von Neurosarkoidose wurde die Aussage abgeleitet, dass bei **Sarkoidosebedingter Optikusneuritis** Steroide im Normalfall indiziert sind, wenngleich in einigen Fällen keine Visusverbesserung mehr zu erzielen sei [15].

Aus den Ergebnissen einer retrospektiven Beobachtungsstudie mit acht Fällen von **Lupus-erythematosesbedingter Optikusneuritis** wurde geschlossen, dass Steroide vor allem wirksam sind, wenn sie innerhalb von 10 Tagen gegeben werden [16]. Wenn Steroide, auch zusätzlich zu einer immunsuppressiven Basistherapie, nicht helfen, kann in einigen Fällen eine intravenöse Cyclophosphamid-Pulstherapie noch Besserung bringen, wie durch die Ergebnisse einer offenen Therapiestudie mit 10 Patienten nahegelegt wurde [131].

Die **chronic relapsing inflammatory optic neuropathy (CRION)** [17] scheint, nach den Ergebnissen einer systematischen Übersichtsarbeit zu 22 publizierten Fallserien mit insgesamt 122 Fällen, besonders sensitiv auf Steroide (auch niedrigere orale Dosen) oder andere Immunsuppressiva zu sein, aber auch abhängig von einer solchen Medikation (Rezidiv bei Dosisreduktion oder Absetzen) [132].

Ein Review von 48 Fällen über die Wirkung von verschiedenen Immunsuppressiva auf verschiedene atypischen Autoimmun-Optikusneuritiden mit Rezidiv bei Steroid-Dosisreduktion ergab eine Ansprechrate von 79% [133].

Zu Plasmapherese/Immunadsorption: siehe Kapitel 9.

8-10 Empfehlung	Empfehlungsgrad
Bei <i>autoimmuner atypischer</i> Optikusneuritis soll eine Steroidtherapie erfolgen, sofern keine absoluten Kontraindikationen dagegen sprechen.	↑↑
Zumindest beim ersten Mal sollte diese als hochdosierte (500-1000 mg/d) i.v.-Methylprednisolongabe über 3–5 Tage beginnen, gefolgt von einer meist längeren	↑

oralen Ausschleichphase als bei der typischen ON.	
Bei hoher Rezidivneigung bei <i>autoimmuner atypischer</i> Optikusneuritis soll eine langfristige Steroid- oder alternative immunsuppressive Therapie durch Kooperation mit einem Neurologen oder Rheumatologen veranlasst werden.	↑↑
Evidenzgrad 3 [8, 71, 81, 133, 134]	

8-11 Empfehlung	Empfehlungsgrad
Bei <i>para-</i> oder <i>postinfektiöser atypischer</i> Optikusneuritis (z.B. bei Neuroretinitis) sollte die Steroidbehandlung in den ersten Tagen von einer antibiotischen Therapie begleitet werden, die insbesondere gegen Bartonellen wirksam sein sollte.	↑
Evidenzgrad 4 [30]	

## 9. Eskalation (diagnostisch, therapeutisch)

Bei ausbleibender Besserung innerhalb drei Wochen [24] sollten sowohl eine Ausweitung der Diagnostik als auch eine Eskalation der Therapie erwogen werden.

### 9.1. Ausweitung der Diagnostik

Eine ausbleibende Besserung ist als Hinweis auf eine atypische Ursache zu deuten. Daher ist in solchen Fällen eine Ausweitung der Diagnostik auf atypische Ursachen gemäß Abschnitt 7.3 dieser Leitlinie sinnvoll. Insbesondere eine nähere Untersuchung auf Neuromyelitis optica ist hier angezeigt.

Darüber hinaus kann bei Verdacht auf eine unklare zugrundeliegende Systemerkrankung eine Positronen-Emissions-Tomografie (PET) evtl. weitere Herde im Körper aufzeigen, welche wiederum einer Biopsie zugänglich sein können [31].

9-1 Empfehlung	Empfehlungsgrad
Bei ausbleibender Besserung bei Optikusneuritis nach 3 Wochen sollte, sofern noch nicht geschehen, weitere Diagnostik auf atypische Ursachen entsprechend Abschnitt 7 dieser Leitlinie (Empfehlungen 7-6 bis 7-8) veranlasst werden.	↑
Bei ausbleibender Besserung bei Optikusneuritis sollte, sofern noch nicht geschehen, ein spinales MRT zur Diagnostik auf Neuromyelitis optica veranlasst werden.	↑
Bei Verdacht auf eine unklare zugrundeliegende Systemerkrankung kann eine Positronen-Emissions-Tomografie (PET) veranlasst werden um ggf. weitere Herde im Körper aufzuzeigen, welche wiederum einer Biopsie zugänglich sein können.	↔
Evidenzgrad	
<ul style="list-style-type: none"> <li>– Weitere Labordiagnostik auf atypische Ursachen: 3 [31, 86-90, 93-95, 97, 98]</li> <li>– MRT zur Diagnostik auf NMO: 2+ [82]</li> </ul>	

## 9.2. Eskalation der Therapie

Therapeutisch kommen als Eskalation eine erneute Hochdosis-Steroidtherapie oder eine Plasmapherese in Frage.

Bei Ausbleiben einer Besserungstendenz ist nach zwei bis vier Wochen in Kenntnis ihrer begrenzten Wirksamkeit eine Wiederholung der Steroidtherapie zu erwägen [71]. Dabei ist neben den sonstigen Risiken und Nebenwirkungen der Steroide auch an das insbesondere bei älteren Patienten beschriebene Risiko der Hepatotoxizität [111-113] zu denken (siehe hierzu auch die näheren Ausführungen in Abschnitt 8.1.1.). Eine Verlaufsbeurteilung bezüglich der Optikusneuritis ist spätestens zwei Wochen nach Ende des wiederholten Steroidpulses angebracht.

9-2 Empfehlung	Empfehlungsgrad
Bei <i>typischer</i> Optikusneuritis kann bei Ausbleiben jeglicher Besserung nach zwei bis vier Wochen eine hochdosierte Glukokortikosteroid-Therapie (s. Empfehlungen 8-2 bis 8-8) angesetzt bzw. wiederholt werden.	↔
Bei <i>atypischer</i> Optikusneuritis kann zwei bis vier Wochen nach Beginn einer erfolglosen hochdosierten Glukokortikosteroid-Therapie diese erneut versucht werden.	↔
Die Indikation zur Gabe einer kumulativen Gesamtdosis im Behandlungszeitraum von über 8,5g sowie zur Gabe von Einzeldosen über 0,5g sollte wegen eventueller Hepatotoxizität zumindest bei Patienten über 50 Jahre kritisch gestellt werden.	↓
Evidenzgrade: <ul style="list-style-type: none"> <li>– erneute Steroidgabe: 4 [71, 135]</li> <li>– Risiko der Hepatotoxizität: 3 [111-113]</li> </ul>	

Als Eskalationstherapie bei ausbleibender Besserung auf hochdosierte Steroidtherapie kommt eine **Plasmapherese** oder **Immunadsorption** in Betracht. In einer doppelblinden, placebokontrollierten Studie wurde die Wirksamkeit von Plasmapherese (sieben Behandlungen pro Patient, Durchführung jeden zweiten Tag) bei Patienten mit steroidrefraktärem MS-Schub (verschiedene Manifestationen, nicht nur Optikusneuritis) getestet. Die Ansprechrate lag bei 41% [136]. Eine Arbeit fand in einer retrospektiven Fallserie von 10 Patienten mit steroidrefraktärer typischer Optikusneuritis eine Besserung durch Plasmapherese in 70% [137]. Eine andere Arbeit berichtet von Plasmapherese bei typischer und atypischer Optikusneuritis (Ursachen: MS, NMO und ADEM); hier zeigte sich eine Ansprechrate von 44%; das Ansprechen war besser in den Fällen, in denen die Therapie frühzeitiger eingeleitet wurde [138]. Eine weitere Arbeit berichtet von 14 Fällen von steroidrefraktärer Optikusneuritis, bei denen Plasmapherese durchgeführt wurde [139]. Bei rund 70% zeigte sich ein gutes Ansprechen. Im Durchschnitt stellte sich die

Besserung nach 3 Plasmapheresen ein, einem früheren Beginn (innerhalb eines Monats) war häufiger ein Erfolg beschieden.

9-3 Empfehlung	Empfehlungsgrad
Bei <i>typischer</i> Optikusneuritis kann als Eskalation bei Ausbleiben einer Besserung nach hochdosierter Glukokortikosteroid-Therapie eine Plasmapherese oder Immunadsorption veranlasst werden (möglichst innerhalb 6 Wochen nach Erkrankungsbeginn).	↔
Bei <i>atypischer</i> Optikusneuritis kann bei Ausbleiben einer Besserung nach hochdosierter Glukokortikosteroid-Therapie eine Plasmapherese oder Immunadsorption veranlasst werden. Bei gutem Ansprechen auf Plasmapherese kann bei zukünftigen Rezidiven einer atypischen ON auch primär eine Plasmapherese oder Immunadsorption veranlasst werden. Bei Lupus-erythematodes-bedingter Optikusneuritis kann alternativ eine Cyclophosphamid-Therapie veranlasst werden.	↔
Evidenzgrad 2- [131, 136-139]	

Auf den genannten Arbeiten zur Eskalation (erneute Steroidtherapie, Plasmapherese) beruht auch die entsprechende Empfehlung der deutschen neurologischen S2e-Leitlinie zur MS-Therapie [71].

## 10. Rezidivprophylaxe, Basistherapie

Bei Optikusneuritis mit Rezidivneigung gibt es Möglichkeiten einer prophylaktischen Langzeittherapie zur Minimierung des Rezidivrisikos. Liegt eine der Optikusneuritis übergeordnete Erkrankung zugrunde (z.B. MS, Sarkoidose), wird mit der Basistherapie die Systemerkrankung behandelt und somit auch anderen Manifestationen vorgebeugt. Die Basistherapie bei typischer Optikusneuritis /MS verwendet überwiegend andere Wirkstoffe als die Langzeittherapie bei atypischer Optikusneuritis bzw. der ggf. zugrundeliegenden Systemerkrankung [71].

### 10.1. Basistherapie bei *typischer* Optikusneuritis / MS-Basistherapie

Der Zusammenhang zwischen Optikusneuritis und Multipler Sklerose (MS) ist seit Mitte des 20. Jahrhunderts beschrieben [6]. 50% der Patienten mit einer initialen Optikusneuritis entwickeln innerhalb von 15 Jahren eine MS [76]. Umgekehrt erleiden 50% aller MS-Patienten mindestens eine Optikusneuritis; in 20-25% beginnt die MS mit einer Optikusneuritis. Die in den letzten Jahren eingeführten MS-Basistherapeutika (Interferon [140, 141], Glatirameracetat [142], Teriflunomid [143], Dimethyl-Fumarat [144], Fingolimod [61], Alemtuzumab [145], Cladribin [146], Natalizumab [147] usw.) verringern prophylaktisch Schubrate und -intensität bei schubförmiger MS und haben somit auch einen positiven Einfluss auf langfristige Schäden am Sehnerven.

10-1 Empfehlung	Empfehlungsgrad
-----------------	-----------------



Eine frühzeitige Überweisung von Patienten mit <i>typischer</i> Optikusneuritis zum Neurologen soll u.a. zur Evaluation der Möglichkeit einer MS-Basistherapie erfolgen.	↑↑
Evidenzgrad 1++ [61, 102, 140-143, 145]	

## 10.2. Rezidivprophylaxe bei *atypischer* Optikusneuritis

Zur langfristigen Rezidivprophylaxe kommt eine Vielzahl der in der Rheumatologie üblichen Immunsuppressiva /Immunmodulatoren wie Azathioprin [148], Rituximab [149] oder Mycophenolatmofetil [150] in Frage [31, 71]. Diese werden vom mitbehandelnden Neurologen/Rheumatologen verordnet und bezüglich möglicher Nebenwirkungen überwacht.

10-2 Empfehlung	Empfehlungsgrad
Bei <i>atypischer</i> Optikusneuritis soll bei hoher Rezidivneigung eine langfristige Glukokortikosteroid- oder alternative immunsuppressive Therapie durch Kooperation mit einem Neurologen oder Rheumatologen veranlasst werden.	↑↑
Bei <i>atypischer</i> Optikusneuritis soll sich die Wirkstoffdosis bei Rezidiven oder zur Dauertherapie an der jeweiligen Erkrankung und dem individuellen Verlauf auszurichten. Dabei können hier auch niedrigere orale Glukokortikosteroid-Dosen ausreichend und sinnvoll sein, z.B. bei der chronic relapsing inflammatory optic neuropathy (CRION).	↑↑
Evidenzgrad 3 [17, 71, 132, 133, 151]	

## 11. Kontrollen

Die erste augenärztliche Kontrolle dient der Frage, ob sich das Sehvermögen seit der Erstuntersuchung verändert hat. Hierfür eignen sich besonders Visusprüfung und Perimetrie. Eine Untersuchung des zentralen Augenhintergrunds dient der Erkennung etwaiger zwischenzeitlich aufgetretener Veränderungen (z.B. Exsudate). Ein geeigneter Zeitpunkt, an dem einerseits eine ausreichende Dauer für die Ausbildung von Veränderungen (z.B. Besserung der Sehfunktion) verstrichen ist und es andererseits für eine Intervention bei ungünstigem Verlauf noch nicht zu spät wäre, liegt zwischen 10 und 14 Tagen nach Erstuntersuchung.

11-1 Empfehlung	Empfehlungsgrad
Eine augenärztliche Kontrolluntersuchung soll spätestens 14 Tage nach der Erstkonsultation erfolgen, weitere Kontrollen nach Befund.	↑↑
Evidenzgrad 4 (Expertenkonsens)	

11-2 Empfehlung	Empfehlungsgrad
-----------------	-----------------

Bei bekannter Grunderkrankung (z.B. MS) sollen langfristige Kontrollen durch den betreuenden Fachkollegen (je nach Grunderkrankung Neurologe oder Rheumatologe) erfolgen.	↑↑
Evidenzgrad 4 (Expertenkonsens)	

## 12. Prognose

Die Visusprognose bei *typischer* Optikusneuritis ist gut; fünf Wochen nach Symptombeginn ist der Sehschärfenwiederanstieg weitgehend abgeschlossen; weitere, leichte Verbesserungen sind noch innerhalb der kommenden 12 Monate möglich. Der Visus nach 10 Jahren liegt in 74% bei  $\geq 1,0$ , in 18% zwischen 0,5 und 0,8, in 5% zwischen 0,1 und 0,4 und in 3% unter 0,1 [152].

Eine vollständige Restitution wird allerdings i.d.R. nicht erreicht; es verbleiben meist Minderungen im Farb- und Kontrastempfinden sowie ein gewisser Nervenfaserverlust, letzterer sowohl fundoskopisch in Form einer (meist temporalen) Papillenblässe [1] als auch im SD-OCT [13] erkennbar. Das VEP zeigt auf Dauer in der Mehrzahl der Fälle verlängerte Latenzen, auch ein RAPD persistiert typischerweise (wenn auch in geringerer Ausprägung als in der Akutphase). Die Rezidivrate (am selben oder am Partnerauge) innerhalb von 10 Jahren liegt bei durchschnittlich 35% (bei Patienten mit MS-Entwicklung bei 48%, bei Patienten ohne MS-Entwicklung bei 24%).

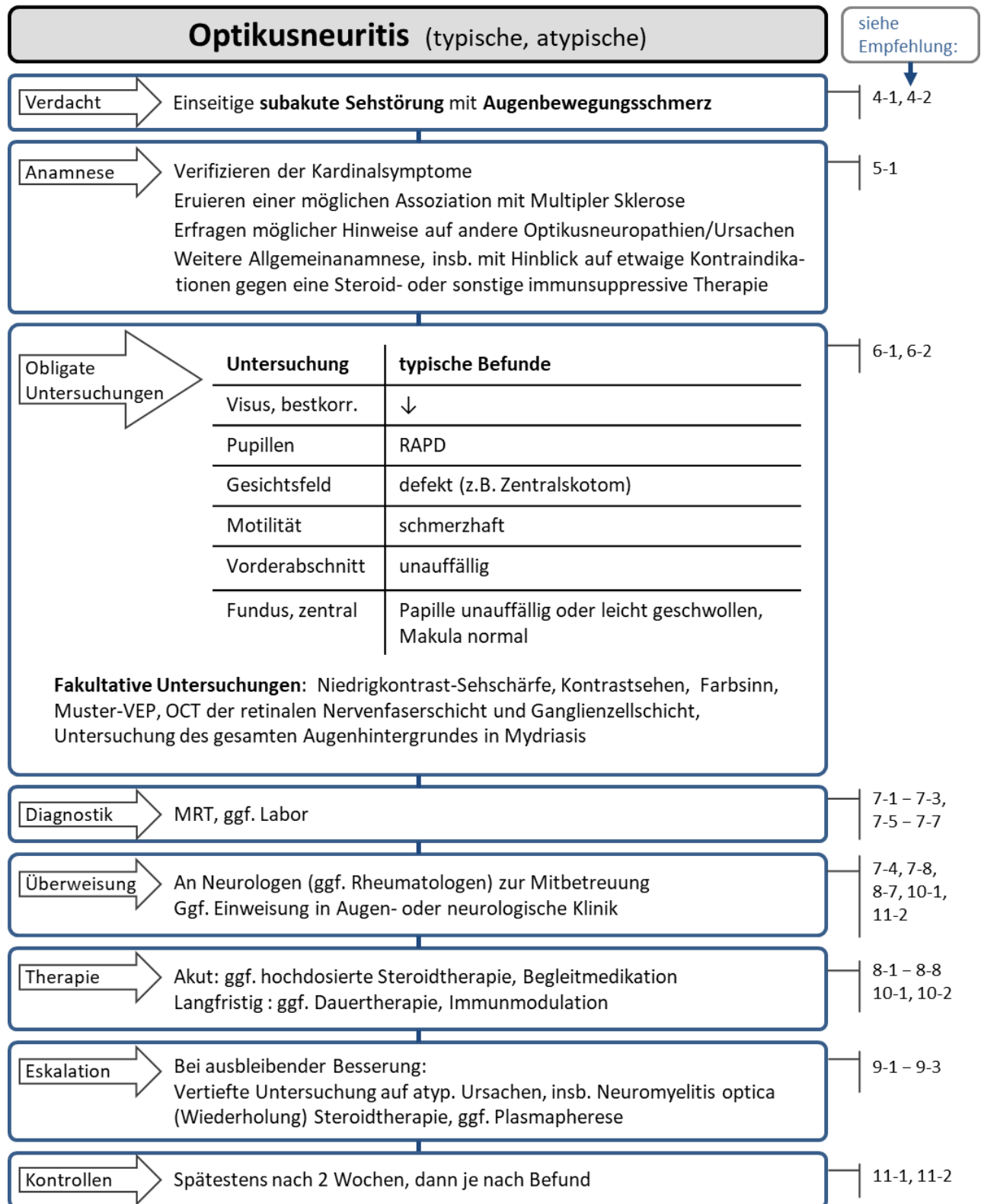
Die Wahrscheinlichkeit nach einer Optikusneuritis als Erstereignis eine klinisch manifeste MS zu entwickeln, hängt ab vom MRT-Ausgangsbefund und der Anzahl der Jahre nach der initialen Optikusneuritis [76]. Die Wahrscheinlichkeiten (auf 5%-Schritte gerundet) sind in der nachfolgenden Tabelle wiedergegeben:

Anzahl Läsionen im MRT	nach 5 Jahren	nach 10 Jahren	nach 15 Jahren
0	15%	20%	25%
1-2	35%	45%	65%
$\geq 3$	50%	70%	75%

Die Visusprognose ist bei den meisten Formen *atypischer* Optikusneuritis schlechter als bei *typischer* Optikusneuritis. So liegen z.B. bei NMO nach 10 Jahren 50% der Augen bei Visus 0,1 oder schlechter, bei MS sind es nur 3% [32, 153].

## Anhang: zusammenfassendes Flussdiagramm

Der nachfolgende Algorithmus soll das in dieser Leitlinie empfohlene Vorgehen bei Optikusneuritis als Flussdiagramm übersichtlich darstellen. Auf die einzelnen Empfehlungen des Hauptteils wird verwiesen.



## Literatur

1. Toosy, A.T., D.F. Mason, and D.H. Miller, *Optic neuritis*. *Lancet Neurol*, 2014. **13**(1): p. 83-99.
2. Wilhelm, H. and M. Schabet, *The Diagnosis and Treatment of Optic Neuritis*. *Dtsch Arztebl Int*, 2015. **112**(37): p. 616-25; quiz 626.
3. Beisse, F., et al., [*Current recommendations on optic neuritis*]. *Ophthalmologe*, 2014. **111**(8): p. 722-6.
4. Harbour, R. and J. Miller, *A new system for grading recommendations in evidence based guidelines*. *BMJ*, 2001. **323**(7308): p. 334-6.
5. Youl, B.D., et al., *The pathophysiology of acute optic neuritis. An association of gadolinium leakage with clinical and electrophysiological deficits*. *Brain*, 1991. **114 ( Pt 6)**: p. 2437-50.
6. Schlossman, A. and C.C. Phillips, *Optic neuritis in relation to demyelinating diseases; a clinical study*. *Am J Ophthalmol*, 1954. **37**(4): p. 487-94.
7. Kale, N., *Optic neuritis as an early sign of multiple sclerosis*. *Eye Brain*, 2016. **8**: p. 195-202.
8. Kurne, A., R. Karabudak, and G. Yalcin-Cakmakli, *Recurrent optic neuritis: clues from a long-term follow up study of recurrent and bilateral optic neuritis patients*. *Eye and Brain*, 2010. **2**: p. 15-20.
9. Smith, K.J. and W.I. McDonald, *The pathophysiology of multiple sclerosis: the mechanisms underlying the production of symptoms and the natural history of the disease*. *Philos Trans R Soc Lond B Biol Sci*, 1999. **354**(1390): p. 1649-73.
10. Roed, H., et al., *Systemic T-cell activation in acute clinically isolated optic neuritis*. *J Neuroimmunol*, 2005. **162**(1-2): p. 165-72.
11. Trapp, B.D., et al., *Axonal transection in the lesions of multiple sclerosis*. *N Engl J Med*, 1998. **338**(5): p. 278-85.
12. Klistorner, A., et al., *Remyelination of optic nerve lesions: spatial and temporal factors*. *Mult Scler*, 2010. **16**(7): p. 786-95.
13. Henderson, A.P., et al., *A serial study of retinal changes following optic neuritis with sample size estimates for acute neuroprotection trials*. *Brain*, 2010. **133**(9): p. 2592-602.
14. Asgari, N., et al., *Neuromyelitis optica (NMO)--an autoimmune disease of the central nervous system (CNS)*. *Acta Neurol Scand*, 2011. **123**(6): p. 369-84.
15. Pawate, S., H. Moses, and S. Sriram, *Presentations and outcomes of neurosarcoidosis: a study of 54 cases*. *QJM*, 2009. **102**(7): p. 449-60.
16. Lin, Y.C., A.G. Wang, and M.Y. Yen, *Systemic lupus erythematosus-associated optic neuritis: clinical experience and literature review*. *Acta Ophthalmol*, 2009. **87**(2): p. 204-10.
17. Kidd, D., et al., *Chronic relapsing inflammatory optic neuropathy (CRION)*. *Brain*, 2003. **126**(Pt 2): p. 276-84.
18. Taylor, B.V., et al., *Latitudinal variation in incidence and type of first central nervous system demyelinating events*. *Mult Scler*, 2010. **16**(4): p. 398-405.
19. OpticNeuritisStudyGroup, *The clinical profile of optic neuritis. Experience of the Optic Neuritis Treatment Trial*. *Optic Neuritis Study Group*. *Arch Ophthalmol*, 1991. **109**(12): p. 1673-8.
20. Jin, Y., et al., *Seasonal patterns in optic neuritis and multiple sclerosis: a meta-analysis*. *J Neurol Sci*, 2000. **181**(1-2): p. 56-64.
21. Farez, M.F., et al., *Melatonin Contributes to the Seasonality of Multiple Sclerosis Relapses*. *Cell*, 2015. **162**(6): p. 1338-52.
22. Mealy, M.A., et al., *Epidemiology of neuromyelitis optica in the United States: a multicenter analysis*. *Arch Neurol*, 2012. **69**(9): p. 1176-80.
23. Beck, R.W., et al., *A randomized, controlled trial of corticosteroids in the treatment of acute optic neuritis. The Optic Neuritis Study Group*. *N Engl J Med*, 1992. **326**(9): p. 581-8.
24. Beck, R.W., P.A. Cleary, and J.C. Backlund, *The course of visual recovery after optic neuritis. Experience of the Optic Neuritis Treatment Trial*. *Ophthalmology*, 1994. **101**(11): p. 1771-8.

25. Trobe, J.D., *The Neurology of Vision*. 2001, Oxford: Oxford University Press.
26. Fazzone, H.E., D.R. Lefton, and M.J. Kupersmith, *Optic neuritis: correlation of pain and magnetic resonance imaging*. *Ophthalmology*, 2003. **110**(8): p. 1646-9.
27. Davis, F.A., et al., *Movement phosphenes in optic neuritis: a new clinical sign*. *Neurology*, 1976. **26**(11): p. 1100-4.
28. Fraser, C.L., et al., *The time course and phenotype of Uhthoff phenomenon following optic neuritis*. *Mult Scler*, 2012. **18**(7): p. 1042-4.
29. Kennedy, C. and F.D. Carroll, *Optic neuritis in children*. *Arch Ophthalmol*, 1960. **63**: p. 747-55.
30. Wilhelm, H., C. Heine, and F. Tonagel, *Optikusneuritis*. *Klin Monbl Augenheilkd*, 2014. **231**(11): p. 1073-83.
31. Gaier, E.D., et al., *Atypical Optic Neuritis*. *Curr Neurol Neurosci Rep*, 2015. **15**(12): p. 76.
32. Fernandes, D.B., et al., *Comparison of visual acuity and automated perimetry findings in patients with neuromyelitis optica or multiple sclerosis after single or multiple attacks of optic neuritis*. *J Neuroophthalmol*, 2012. **32**(2): p. 102-6.
33. Purvin, V., S. Sundaram, and A. Kawasaki, *Neuroretinitis: review of the literature and new observations*. *J Neuroophthalmol*, 2011. **31**(1): p. 58-68.
34. Meyerson, C., G. Van Stavern, and C. McClelland, *Leber hereditary optic neuropathy: current perspectives*. *Clin Ophthalmol*, 2015. **9**: p. 1165-76.
35. Ferguson, I., et al., *Risk factors for radiation-induced optic neuropathy: a case-control study*. *Clin Exp Ophthalmol*, 2017.
36. Danesh-Meyer, H.V., *Radiation-induced optic neuropathy*. *J Clin Neurosci*, 2008. **15**(2): p. 95-100.
37. de la Cruz, J. and M.J. Kupersmith, *Clinical profile of simultaneous bilateral optic neuritis in adults*. *Br J Ophthalmol*, 2006. **90**(5): p. 551-4.
38. Warner, J.E., et al., *Does optic disc appearance distinguish ischemic optic neuropathy from optic neuritis?* *Arch Ophthalmol*, 1997. **115**(11): p. 1408-10.
39. Rizzo, J.F., 3rd, C.M. Andreoli, and J.D. Rabinov, *Use of magnetic resonance imaging to differentiate optic neuritis and nonarteritic anterior ischemic optic neuropathy*. *Ophthalmology*, 2002. **109**(9): p. 1679-84.
40. West, S. and C. Kenedi, *Strategies to prevent the neuropsychiatric side-effects of corticosteroids: a case report and review of the literature*. *Curr Opin Organ Transplant*, 2014. **19**(2): p. 201-8.
41. Richards, R.N., *Side effects of short-term oral corticosteroids*. *J Cutan Med Surg*, 2008. **12**(2): p. 77-81.
42. Buchman, A.L., *Side effects of corticosteroid therapy*. *J Clin Gastroenterol*, 2001. **33**(4): p. 289-94.
43. Ziemssen, T., H. Wilhelm, and F. Ziemssen, *Multiple Sklerose: Ein Update mit praktischen Regeln für die ophthalmologische Praxis*. *Ophthalmologie*, 2006. **103**(7): p. 621-41; quiz 642-3.
44. Nevalainen, J., et al., *Visual field defects in acute optic neuritis--distribution of different types of defect pattern, assessed with threshold-related supraliminal perimetry, ensuring high spatial resolution*. *Graefes Arch Clin Exp Ophthalmol*, 2008. **246**(4): p. 599-607.
45. Keltner, J.L., et al., *Baseline visual field profile of optic neuritis. The experience of the optic neuritis treatment trial*. *Optic Neuritis Study Group*. *Arch Ophthalmol*, 1993. **111**(2): p. 231-4.
46. Beck, R.W., et al., *Fellow eye abnormalities in acute unilateral optic neuritis. Experience of the optic neuritis treatment trial*. *Ophthalmology*, 1993. **100**(5): p. 691-7; discussion 697-8.
47. Sundaram, S.V., V.A. Purvin, and A. Kawasaki, *Recurrent idiopathic neuroretinitis: natural history and effect of treatment*. *Clin Experiment Ophthalmol*, 2010. **38**(6): p. 591-6.
48. Lightman, S., et al., *Retinal venous sheathing in optic neuritis. Its significance for the pathogenesis of multiple sclerosis*. *Brain*, 1987. **110** ( Pt 2): p. 405-14.
49. Mowry, E.M., et al., *Vision related quality of life in multiple sclerosis: correlation with new measures of low and high contrast letter acuity*. *J Neurol Neurosurg Psychiatry*, 2009. **80**(7): p. 767-72.

50. Diem, R., et al., *Treatment of optic neuritis with erythropoietin (TONE): a randomised, double-blind, placebo-controlled trial-study protocol*. *BMJ Open*, 2016. **6**(3): p. e010956.
51. Trobe, J.D., et al., *Contrast sensitivity and other vision tests in the optic neuritis treatment trial*. *Am J Ophthalmol*, 1996. **121**(5): p. 547-53.
52. Braun, F. and H. Wilhelm, *Farbvergleichstests bei einseitigen Optikusneuropathien*. *Klin Monbl Augenheilkd*, 2010. **227**(11): p. 852-6.
53. Trauzettel-Klosinski, S., H.C. Diener, and M. Fahle, *Vergleich des Flimmertests nach Aulhorn mit den visuell evozierten Potentialen in der Diagnostik der Neuritis nervi optici*. *Fortschr Ophthalmol*, 1990. **87**(2): p. 171-7.
54. Costello, F., et al., *Quantifying axonal loss after optic neuritis with optical coherence tomography*. *Ann Neurol*, 2006. **59**(6): p. 963-9.
55. Walter, S.D., et al., *Ganglion cell loss in relation to visual disability in multiple sclerosis*. *Ophthalmology*, 2012. **119**(6): p. 1250-7.
56. Oberwahrenbrock, T., et al., *Retinal damage in multiple sclerosis disease subtypes measured by high-resolution optical coherence tomography*. *Mult Scler Int*, 2012. **2012**: p. 530305.
57. Britze, J., G. Pihl-Jensen, and J.L. Frederiksen, *Retinal ganglion cell analysis in multiple sclerosis and optic neuritis: a systematic review and meta-analysis*. *J Neurol*, 2017.
58. Lujan, B.J. and J.C. Horton, *Microcysts in the inner nuclear layer from optic atrophy are caused by retrograde trans-synaptic degeneration combined with vitreous traction on the retinal surface*. *Brain*, 2013. **136**(Pt 11): p. e260.
59. Gelfand, J.M., et al., *Microcystic inner nuclear layer abnormalities and neuromyelitis optica*. *JAMA Neurol*, 2013. **70**(5): p. 629-33.
60. Gelfand, J.M., et al., *Microcystic macular oedema in multiple sclerosis is associated with disease severity*. *Brain*, 2012. **135**(Pt 6): p. 1786-93.
61. Cohen, J.A., et al., *Oral fingolimod or intramuscular interferon for relapsing multiple sclerosis*. *N Engl J Med*, 2010. **362**(5): p. 402-15.
62. Thoo, S., et al., *Successful treatment of fingolimod-associated macular edema with intravitreal triamcinolone with continued fingolimod use*. *Mult Scler*, 2015. **21**(2): p. 249-51.
63. Syc, S.B., et al., *Optical coherence tomography segmentation reveals ganglion cell layer pathology after optic neuritis*. *Brain*, 2012. **135**(Pt 2): p. 521-33.
64. Halliday, A.M., W.I. McDonald, and J. Mushin, *Delayed visual evoked response in optic neuritis*. *Lancet*, 1972. **1**(7758): p. 982-5.
65. Polman, C.H., et al., *Diagnostic criteria for multiple sclerosis: 2005 revisions to the "McDonald Criteria"*. *Ann Neurol*, 2005. **58**(6): p. 840-6.
66. Polman, C.H., et al., *Diagnostic criteria for multiple sclerosis: 2010 revisions to the McDonald criteria*. *Ann Neurol*, 2011. **69**(2): p. 292-302.
67. Swanton, J.K., et al., *MRI criteria for multiple sclerosis in patients presenting with clinically isolated syndromes: a multicentre retrospective study*. *Lancet Neurol*, 2007. **6**(8): p. 677-86.
68. Mealy, M.A., et al., *Longitudinally extensive optic neuritis as an MRI biomarker distinguishes neuromyelitis optica from multiple sclerosis*. *J Neurol Sci*, 2015. **355**(1-2): p. 59-63.
69. Batra, M., *Magnetresonanztomografie in der neuroophthalmologischen Diagnostik*. *Klin Monbl Augenheilkd*, 2011. **228**(11): p. 957-62.
70. Kupersmith, M.J., et al., *Contrast-enhanced MRI in acute optic neuritis: relationship to visual performance*. *Brain*, 2002. **125**(Pt 4): p. 812-22.
71. Neurologie, D.G.f. *Diagnose und Therapie der Multiplen Sklerose*. 2012; Available from: <http://www.awmf.org/leitlinien/detail/II/030-050.html>.
72. Marques, I.B., et al., *Risk of multiple sclerosis after optic neuritis in patients with normal baseline brain MRI*. *J Clin Neurosci*, 2014. **21**(4): p. 583-6.

73. Traboulsee, A., et al., *Revised Recommendations of the Consortium of MS Centers Task Force for a Standardized MRI Protocol and Clinical Guidelines for the Diagnosis and Follow-Up of Multiple Sclerosis*. AJNR Am J Neuroradiol, 2016. **37**(3): p. 394-401.
74. Achten, E. and K. Deblaere, *Health technology assessment on the use of magnetic resonance imaging (MRI) and computed tomography (CT) in the diagnosis of multiple sclerosis (MS) and clinically isolated syndromes (CIS)*. Eur J Radiol, 2008. **65**(2): p. 211-3.
75. Paty, D.W., et al., *MRI in the diagnosis of MS: a prospective study with comparison of clinical evaluation, evoked potentials, oligoclonal banding, and CT*. Neurology, 1988. **38**(2): p. 180-5.
76. Beck, R.W. and R.L. Gal, *Treatment of acute optic neuritis: a summary of findings from the optic neuritis treatment trial*. Arch Ophthalmol, 2008. **126**(7): p. 994-5.
77. Johnson, G., et al., *STIR sequences in NMR imaging of the optic nerve*. Neuroradiology, 1987. **29**(3): p. 238-45.
78. Tumani, H., et al., *Revised McDonald criteria: the persisting importance of cerebrospinal fluid analysis*. Ann Neurol, 2011. **70**(3): p. 520; author reply 521.
79. Milano, E., et al., *Neuromyelitis optica: importance of cerebrospinal fluid examination during relapse*. Neurol Sci, 2003. **24**(3): p. 130-3.
80. Bergamaschi, R., et al., *Oligoclonal bands in Devic's neuromyelitis optica and multiple sclerosis: differences in repeated cerebrospinal fluid examinations*. Mult Scler, 2004. **10**(1): p. 2-4.
81. Sellner, J., et al., *EFNS guidelines on diagnosis and management of neuromyelitis optica*. Eur J Neurol, 2010. **17**(8): p. 1019-32.
82. Wingerchuk, D.M., et al., *Revised diagnostic criteria for neuromyelitis optica*. Neurology, 2006. **66**(10): p. 1485-9.
83. Jarius, S., et al., *Frequency and prognostic impact of antibodies to aquaporin-4 in patients with optic neuritis*. J Neurol Sci, 2010. **298**(1-2): p. 158-62.
84. Lennon, V.A., et al., *A serum autoantibody marker of neuromyelitis optica: distinction from multiple sclerosis*. Lancet, 2004. **364**(9451): p. 2106-12.
85. Takahashi, T., et al., *Anti-aquaporin-4 antibody is involved in the pathogenesis of NMO: a study on antibody titre*. Brain, 2007. **130**(Pt 5): p. 1235-43.
86. Probstel, A.K., et al., *Anti-MOG antibodies are present in a subgroup of patients with a neuromyelitis optica phenotype*. J Neuroinflammation, 2015. **12**: p. 46.
87. Kitley, J., et al., *Myelin-oligodendrocyte glycoprotein antibodies in adults with a neuromyelitis optica phenotype*. Neurology, 2012. **79**(12): p. 1273-7.
88. Nakajima, H., et al., *Antibodies to myelin oligodendrocyte glycoprotein in idiopathic optic neuritis*. BMJ Open, 2015. **5**(4): p. e007766.
89. Mikkila, H., et al., *The laboratory diagnosis of ocular Lyme borreliosis*. Graefes Arch Clin Exp Ophthalmol, 1999. **237**(3): p. 225-30.
90. Sibony, P., et al., *Reactive Lyme serology in optic neuritis*. J Neuroophthalmol, 2005. **25**(2): p. 71-82.
91. Traisk, F. and L. Lindquist, *Optic nerve involvement in Lyme disease*. Curr Opin Ophthalmol, 2012. **23**(6): p. 485-90.
92. Kawaguchi, T., et al., *Evaluation of characteristic ocular signs and systemic investigations in ocular sarcoidosis patients*. Jpn J Ophthalmol, 2007. **51**(2): p. 121-6.
93. Gungor, S., et al., *Conventional markers in determination of activity of sarcoidosis*. Int Immunopharmacol, 2015. **25**(1): p. 174-9.
94. Huoponen, K., *Leber hereditary optic neuropathy: clinical and molecular genetic findings*. Neurogenetics, 2001. **3**(3): p. 119-25.
95. Rasool, N., S. Lessell, and D.M. Cestari, *Leber Hereditary Optic Neuropathy: Bringing the Lab to the Clinic*. Semin Ophthalmol, 2016. **31**(1-2): p. 107-16.
96. Yu-Wai-Man, P., et al., *Inherited mitochondrial optic neuropathies*. J Med Genet, 2009. **46**(3): p. 145-58.

97. Jarius, S. and B. Wildemann, *AQP4 antibodies in neuromyelitis optica: diagnostic and pathogenetic relevance*. *Nat Rev Neurol*, 2010. **6**(7): p. 383-92.
98. Galetta, S.L. and W.T. Cornblath, *Should most patients with optic neuritis be tested for neuromyelitis optica antibodies and should this affect their treatment?* *J Neuroophthalmol*, 2010. **30**(4): p. 376-8; discussion 378-9.
99. Frohman, L.P., et al., *Sarcoidosis of the anterior visual pathway: 24 new cases*. *J Neuroophthalmol*, 2003. **23**(3): p. 190-7.
100. Bैसे, F. and R. Diem, *Immunomodulation und Neuroprotection bei Neuritis nervi optici*. *Ophthalmologie*, 2016. **113**(5): p. 398-401.
101. Schmidt, J., et al., *T-cell apoptosis in situ in experimental autoimmune encephalomyelitis following methylprednisolone pulse therapy*. *Brain*, 2000. **123** ( Pt 7): p. 1431-41.
102. Gold, R., F. Buttgereit, and K.V. Toyka, *Mechanism of action of glucocorticosteroid hormones: possible implications for therapy of neuroimmunological disorders*. *J Neuroimmunol*, 2001. **117**(1-2): p. 1-8.
103. Volpe, N.J., *The optic neuritis treatment trial: a definitive answer and profound impact with unexpected results*. *Arch Ophthalmol*, 2008. **126**(7): p. 996-9.
104. Goodin, D.S., *Perils and pitfalls in the interpretation of clinical trials: a reflection on the recent experience in multiple sclerosis*. *Neuroepidemiology*, 1999. **18**(2): p. 53-63.
105. Trauzettel-Klosinski, S., et al., *The effect of oral prednisolone on visual evoked potential latencies in acute optic neuritis monitored in a prospective, randomized, controlled study*. *Doc Ophthalmol*, 1995. **91**(2): p. 165-79.
106. Sellebjerg, F., et al., *A randomized, controlled trial of oral high-dose methylprednisolone in acute optic neuritis*. *Neurology*, 1999. **52**(7): p. 1479-84.
107. Wakakura, M., et al., *Multicenter clinical trial for evaluating methylprednisolone pulse treatment of idiopathic optic neuritis in Japan. Optic Neuritis Treatment Trial Multicenter Cooperative Research Group (ONMRG)*. *Jpn J Ophthalmol*, 1999. **43**(2): p. 133-8.
108. Gal, R.L., S.S. Vedula, and R. Beck, *Corticosteroids for treating optic neuritis*. *Cochrane Database Syst Rev*, 2012. **4**: p. CD001430.
109. Gal, R.L., S.S. Vedula, and R. Beck, *Corticosteroids for treating optic neuritis*. *Cochrane Database Syst Rev*, 2015(8): p. CD001430.
110. Diem, R., et al., *Methylprednisolone increases neuronal apoptosis during autoimmune CNS inflammation by inhibition of an endogenous neuroprotective pathway*. *J Neurosci*, 2003. **23**(18): p. 6993-7000.
111. Sisti, E., et al., *Age and Dose Are Major Risk Factors for Liver Damage Associated with Intravenous Glucocorticoid Pulse Therapy for Graves' Orbitopathy*. *Thyroid*, 2015. **25**(7): p. 846-50.
112. Marino, M., et al., *Acute and severe liver damage associated with intravenous glucocorticoid pulse therapy in patients with Graves' ophthalmopathy*. *Thyroid*, 2004. **14**(5): p. 403-6.
113. Moleti, M., et al., *Acute liver damage following intravenous glucocorticoid treatment for Graves' ophthalmopathy*. *Endocrine*, 2016. **54**(1): p. 259-268.
114. Hickman, S.J., et al., *Corticosteroids do not prevent optic nerve atrophy following optic neuritis*. *J Neurol Neurosurg Psychiatry*, 2003. **74**(8): p. 1139-41.
115. Mackay, D.D., *Should patients with optic neuritis be treated with steroids?* *Curr Opin Ophthalmol*, 2015. **26**(6): p. 439-44.
116. Chrousos, G.A., et al., *Side effects of glucocorticoid treatment. E{Chrousos, 1993 #305}xperience of the Optic Neuritis Treatment Trial*. *JAMA*, 1993. **269**(16): p. 2110-2.
117. Lukert, B.P. and L.G. Raisz, *Glucocorticoid-induced osteoporosis: pathogenesis and management*. *Ann Intern Med*, 1990. **112**(5): p. 352-64.
118. Van Staa, T.P., et al., *Use of oral corticosteroids and risk of fractures*. *J Bone Miner Res*, 2000. **15**(6): p. 993-1000.



119. Roed, H.G., et al., *A double-blind, randomized trial of IV immunoglobulin treatment in acute optic neuritis*. *Neurology*, 2005. **64**(5): p. 804-10.
120. Sorensen, P.S., et al., *IV immunoglobulins as add-on treatment to methylprednisolone for acute relapses in MS*. *Neurology*, 2004. **63**(11): p. 2028-33.
121. Visser, L.H., et al., *A randomized, double-blind, placebo-controlled pilot study of i.v. immune globulins in combination with i.v. methylprednisolone in the treatment of relapses in patients with MS*. *Mult Scler*, 2004. **10**(1): p. 89-91.
122. Raftopoulos, R., et al., *Phenytoin for neuroprotection in patients with acute optic neuritis: a randomised, placebo-controlled, phase 2 trial*. *Lancet Neurol*, 2016. **15**(3): p. 259-69.
123. Tsakiri, A., et al., *Simvastatin improves final visual outcome in acute optic neuritis: a randomized study*. *Mult Scler*, 2012. **18**(1): p. 72-81.
124. Gresle, M.M., et al., *Blocking LINGO-1 in vivo reduces degeneration and enhances regeneration of the optic nerve*. *Mult Scler J Exp Transl Clin*, 2016. **2**: p. 2055217316641704.
125. Tran, J.Q., et al., *Randomized phase I trials of the safety/tolerability of anti-LINGO-1 monoclonal antibody B1B033*. *Neurol Neuroimmunol Neuroinflamm*, 2014. **1**(2): p. e18.
126. Esfahani, M.R., et al., *Memantine for axonal loss of optic neuritis*. *Graefes Arch Clin Exp Ophthalmol*, 2012. **250**(6): p. 863-9.
127. Diem, R., et al., *Combined therapy with methylprednisolone and erythropoietin in a model of multiple sclerosis*. *Brain*, 2005. **128**(Pt 2): p. 375-85.
128. Suhs, K.W., et al., *A randomized, double-blind, phase 2 study of erythropoietin in optic neuritis*. *Ann Neurol*, 2012. **72**(2): p. 199-210.
129. Shayegannejad, V., et al., *A double-blind, placebo-controlled trial of adding erythropoietin to intravenous methylprednisolone for the treatment of unilateral acute optic neuritis of unknown or demyelinating origin*. *Graefes Arch Clin Exp Ophthalmol*, 2015. **253**(5): p. 797-801.
130. Nakamura, M., et al., *Early high-dose intravenous methylprednisolone is effective in preserving retinal nerve fiber layer thickness in patients with neuromyelitis optica*. *Graefes Arch Clin Exp Ophthalmol*, 2010. **248**(12): p. 1777-85.
131. Galindo-Rodriguez, G., et al., *Cyclophosphamide pulse therapy in optic neuritis due to systemic lupus erythematosus: an open trial*. *Am J Med*, 1999. **106**(1): p. 65-9.
132. Petzold, A. and G.T. Plant, *Chronic relapsing inflammatory optic neuropathy: a systematic review of 122 cases reported*. *J Neurol*, 2014. **261**(1): p. 17-26.
133. Myers, T.D., et al., *Use of corticosteroid sparing systemic immunosuppression for treatment of corticosteroid dependent optic neuritis not associated with demyelinating disease*. *Br J Ophthalmol*, 2004. **88**(5): p. 673-80.
134. Goodwin, J., *Autoimmune optic neuropathy*. *Curr Neurol Neurosci Rep*, 2006. **6**(5): p. 396-402.
135. Oliveri, R.L., et al., *Randomized trial comparing two different high doses of methylprednisolone in MS: a clinical and MRI study*. *Neurology*, 1998. **50**(6): p. 1833-6.
136. Weinschenker, B.G., et al., *A randomized trial of plasma exchange in acute central nervous system inflammatory demyelinating disease*. *Ann Neurol*, 1999. **46**(6): p. 878-86.
137. Ruprecht, K., et al., *Plasma exchange for severe optic neuritis: treatment of 10 patients*. *Neurology*, 2004. **63**(6): p. 1081-3.
138. Keegan, M., et al., *Plasma exchange for severe attacks of CNS demyelination: predictors of response*. *Neurology*, 2002. **58**(1): p. 143-6.
139. Schilling, S., et al., *Plasmaaustausch bei steroidresistenten Multiple-Sklerose-Schüben: klinische Erfahrungen an 16 Patienten*. *Nervenarzt*, 2006. **77**(4): p. 430-8.
140. Jacobs, L.D., et al., *Intramuscular interferon beta-1a therapy initiated during a first demyelinating event in multiple sclerosis. CHAMPS Study Group*. *N Engl J Med*, 2000. **343**(13): p. 898-904.
141. Kappos, L., et al., *Treatment with interferon beta-1b delays conversion to clinically definite and McDonald MS in patients with clinically isolated syndromes*. *Neurology*, 2006. **67**(7): p. 1242-9.

142. Comi, G., et al., *Effect of glatiramer acetate on conversion to clinically definite multiple sclerosis in patients with clinically isolated syndrome (PreCISe study): a randomised, double-blind, placebo-controlled trial*. Lancet, 2009. **374**(9700): p. 1503-11.
143. O'Connor, P., et al., *Randomized trial of oral teriflunomide for relapsing multiple sclerosis*. N Engl J Med, 2011. **365**(14): p. 1293-303.
144. Gold, R., et al., *Placebo-controlled phase 3 study of oral BG-12 for relapsing multiple sclerosis*. N Engl J Med, 2012. **367**(12): p. 1098-107.
145. Investigators, C.T., et al., *Alemtuzumab vs. interferon beta-1a in early multiple sclerosis*. N Engl J Med, 2008. **359**(17): p. 1786-801.
146. Giovannoni, G., et al., *A placebo-controlled trial of oral cladribine for relapsing multiple sclerosis*. N Engl J Med, 2010. **362**(5): p. 416-26.
147. Polman, C.H., et al., *A randomized, placebo-controlled trial of natalizumab for relapsing multiple sclerosis*. N Engl J Med, 2006. **354**(9): p. 899-910.
148. Mandler, R.N., W. Ahmed, and J.E. Dencoff, *Devic's neuromyelitis optica: a prospective study of seven patients treated with prednisone and azathioprine*. Neurology, 1998. **51**(4): p. 1219-20.
149. Jacob, A., et al., *Treatment of neuromyelitis optica with rituximab: retrospective analysis of 25 patients*. Arch Neurol, 2008. **65**(11): p. 1443-8.
150. Jacob, A., et al., *Treatment of neuromyelitis optica with mycophenolate mofetil: retrospective analysis of 24 patients*. Arch Neurol, 2009. **66**(9): p. 1128-33.
151. Pula, J.H. and C.J. Macdonald, *Current options for the treatment of optic neuritis*. Clin Ophthalmol, 2012. **6**: p. 1211-23.
152. Beck, R.W., et al., *Visual function more than 10 years after optic neuritis: experience of the optic neuritis treatment trial*. Am J Ophthalmol, 2004. **137**(1): p. 77-83.
153. Trebst, C., et al., *Update on the diagnosis and treatment of neuromyelitis optica: recommendations of the Neuromyelitis Optica Study Group (NEMOS)*. J Neurol, 2014. **261**(1): p. 1-16.

**Erstveröffentlichung:** 11/1998

**Überarbeitung von:** 03/2018

**Nächste Überprüfung geplant:** 03/2023

Die AWMF erfasst und publiziert die Leitlinien der Fachgesellschaften mit größtmöglicher Sorgfalt - dennoch kann die AWMF für die Richtigkeit des Inhalts keine Verantwortung übernehmen. **Insbesondere bei Dosierungsangaben sind stets die Angaben der Hersteller zu beachten!**

**Autorisiert für elektronische Publikation: AWMF online**