



Langfassung

S3-Leitlinie „Atraumatische Femurkopfnekrose des Erwachsenen“

Version 2.4 – August 2019

AWMF-Register-Nr. 033/050 – Atraumatische Femurkopfnekrose des Erwachsenen

Federführender Autor

Prof. Dr. A. Roth

Federführende Fachgesellschaft

Deutsche Gesellschaft für Orthopädie und Orthopädische Chirurgie (DGOOC)

Beteiligte Fachgesellschaften

Deutsche Gesellschaft für Unfallchirurgie (DGU)

Deutsche Gesellschaft für Muskuloskelettrale Radiologie (DGMSR)

Deutschen Gesellschaft für Physikalische Medizin und Rehabilitation (DGPMR)

Dachverband Osteologie (DVO)

Rheumaliga Bundesverband e.V. (DRL)



INHALTSVERZEICHNIS

1. Geltungsbereich und Zweck	4
Begründung für die Auswahl des Leitlinienthemas	4
Zielorientierung der Leitlinie	4
Patientenzielgruppe	4
Versorgungsbereich.....	4
Anwenderzielgruppe/Adressaten	4
2. Zusammensetzung der Leitliniengruppe: Beteiligung von Interessensgruppen	5
Repräsentativität der Leitliniengruppe: Beteiligte Berufsgruppen und Autoren.....	5
Repräsentativität der Leitliniengruppe: Beteiligung von Patienten	5
3. Methodologische Exaktheit	6
Recherche, Auswahl und Bewertung wissenschaftlicher Belege (Evidenzbasierung).....	6
Formulierung von Schlüsselfragen erfolgte zu den Themen	6
Verwendung existierender Leitlinien zum Thema	7
Systematische Literaturrecherche	7
Auswahl der Evidenz.....	9
Bewertung der Evidenz.....	9
Erstellung von Evidenztabelle	9
Formulierung der Empfehlungen und strukturierte Konsensfindung.....	10
Formale Konsensfindung: Verfahren und Durchführung	10
Berücksichtigung von Nutzen, Nebenwirkungen-relevanten Outcomes	12
Formulierung der Empfehlungen und Vergabe von Evidenzgraden und/ oder Empfehlungsgraden	13
4. Externe Begutachtung und Verabschiedung	15
Verabschiedung durch die Vorstände der herausgebenden Fachgesellschaften/Organisationen	15
5. Redaktionelle Unabhängigkeit	15
Finanzierung der Leitlinie	15
Darlegung von und Umgang mit potenziellen Interessenkonflikten	15
6. Verbreitung und Implementierung	16
Konzept zur Verbreitung und Implementierung	16
Unterstützende Materialien für die Anwendung der Leitlinie	16



Diskussion möglicher organisatorischer und/oder finanzieller Barrieren gegenüber der Anwendung der Leitlinienempfehlungen	16
Messgrößen für das Monitoring: Qualitätsziele, Qualitätsindikatoren.....	16
7. Gültigkeitsdauer und Aktualisierungsverfahren	17
Datum der letzten inhaltlichen Überarbeitung und Status.....	17
Aktualisierungsverfahren	17
8. Fragenkatalog mit Antworten	19
Diagnostik	19
Differenzialdiagnostik	34
Unbehandelter Verlauf und konservative Behandlung	39
Konservative Behandlung	41
Gelenkerhaltende Operationen	57
Gelenkersatz	84
Zellbasierte Verfahren	97
9. Literaturverzeichnis	106
Anhang	125

1. GELTUNGSBEREICH UND ZWECK

BEGRÜNDUNG FÜR DIE AUSWAHL DES LEITLINIENTHEMAS

Die atraumatische Femurkopfnekrose des Erwachsenen tritt meist im mittleren Alter auf, es ist eine zunehmende Häufung idiopathischer Fälle zu beobachten, Chemotherapie, Kortikoide und Nierentransplantationen gehen gehäuft mit der Erkrankung einher. Meist tritt die Erkrankung beidseits auf. Die frühzeitige Diagnose ist von besonderer Bedeutung, da sich hier möglicherweise in Zukunft mehr Spätschäden mit Gelenkdestruktion vermeiden lassen. Dabei spielen bes. konservative und gelenkerhaltende Maßnahmen zunehmend eine Rolle, während bisher der zeitlich begrenzte Gelenkerhalt und folgend der Gelenkersatz häufig einzige Option waren.

ZIELORIENTIERUNG DER LEITLINIE

Die Leitlinien sollen zunächst das gesamte Spektrum der diagnostischen Möglichkeiten für dieses Krankheitsbild werten. Die Möglichkeiten der physikalischen und medikamentösen Behandlung sind zu evaluieren. Des Weiteren soll stadienabhängig der therapeutische Wert von gelenkerhaltenden operativen Maßnahmen und vom Gelenkersatz dargestellt werden.

PATIENTENZIELGRUPPE

Männer und Frauen mittleren Alters (30-60 Jahre), z.T. ohne erkennbare Ursache, nach Chemotherapie, unter Kortikoiddauertherapie, nach Transplantationen (Niere), nach Alkoholmissbrauch.

VERSORGUNGSBEREICH

Orthopädie

ANWENDERZIELGRUPPE / ADRESSATEN

Die Leitlinie richtet sich an Mitglieder der DGOOC, DGU, DGMSR, DGPMR, DVO sowie der Deutschen Rheumaliga und dient zur Information für Orthopäden, Traumatologen, Osteologen, Radiologen und Rehabilitationsmediziner.



2. ZUSAMMENSETZUNG DER LEITLINIENGRUPPE: BETEILIGUNG VON INTERESSENSGRUPPEN

REPRÄSENTATIVITÄT DER LEITLINIENGRUPPE: BETEILIGTE BERUFSGRUPPEN UND AUTOREN

- DGOOC (Federführende Fachgesellschaft):
 - o PD Dr. J. Beckmann (Stuttgart)
 - o Univ.-Prof. Dr. M. Jäger (Essen)
 - o Prof. Dr. U. Maus (Oldenburg)
 - o Prof. Dr. Ulrich Nöth (Berlin/Spandau)
 - o Prof. Dr. K. M. Peters (Nümbrecht)
 - o Prof. Dr. C. Rader (Aachen)
 - o Dr. S. Reppenhagen (Würzburg)
 - o Prof. Dr. A. Roth (Leipzig, ehemals Jena/Eisenberg)
 - o Prof. Dr. Stefan Landgraeber (Homburg)
 - o Univ.-Prof. Dr. M. Tingart (Aachen)
- Deutsche Gesellschaft für Unfallchirurgie (DGU):
 - o Prof. Dr. C. Heiß (Giessen)
- Deutsche Gesellschaft für Muskuloskeletale Radiologie (DGMSR):
 - o Prof. Dr. K. Bohndorf (Halle)
- Deutschen Gesellschaft für Physikalische Medizin und Rehabilitation (DGPMR):
 - o Prof. Dr. U. C. Smolenski (Jena)
- Dachverband Osteologie (DVO)

Verantwortlicher Koordinator: Prof. Andreas Roth (Leipzig, DGOOC)

Moderation: Prof. I. Kopp (Marburg, AWMF)

REPRÄSENTATIVITÄT DER LEITLINIENGRUPPE: BETEILIGUNG VON PATIENTEN

- Deutsche Rheumaliga - Dr. Jürgen Clausen

Von der DGOU wurde kein eigener Mandatsträger benannt. Als gemeinsames Projekt initiiert wird die vom DGOOC Vorstand freigegebene Leitlinie von der DGOU mitgetragen.

Auf Grund der Relevanz für das muskuloskeletale System beteiligte sich die DGMSR anstelle der DRG an dem Leitlinienprojekt.

3. METHODOLOGISCHE EXAKTHEIT

RECHERCHE, AUSWAHL UND BEWERTUNG WISSENSCHAFTLICHER BELEGE (EVIDENZBASIERUNG)

Nach den AWMF-Vorgaben für eine S3-Leitlinie wurden klinische Fragestellungen und Suchbegriffe formuliert und im Rahmen eines Delphiverfahrens mit der Leitliniengruppe konsentiert. Auf der Grundlage dieser Fragestellungen wurden gezielte Literaturrecherchen und -bewertungen durchgeführt.

FORMULIERUNG VON SCHLÜSELFRAGEN ERFOLGTE ZU DEN THEMEN

- Diagnostik
- Konservative Therapie
- Gelenkerhaltende operative Therapie
- Gelenkersatz

Im Einzelnen lauteten die Fragen wie folgt:

1. Welche Methoden werden zur Diagnose der atraumatischen Femurkopfnekrose eingesetzt und wie ist der diagnostische Algorithmus?
2. Welche Klassifikationssysteme werden für die Stadieneinteilung der AFKN verwendet und welche Parameter sind dabei die wichtigsten.
3. Welches ist die häufigste Differenzialdiagnose der AFKN und wie wird diese diagnostiziert?
4. Wie ist der unbehandelte Verlauf der AFKN und was für Risikofaktoren gibt es?
5. Hat die rein konservative physikalische Behandlung (vzw. Entlastung, Krankengymnastik) einen Einfluss auf den natürlichen Verlauf der AFKN?
6. Gibt es unter der Therapie mittels Vasodilanzien (Iloprost) pharmakologische Effekte auf die AFKN?
7. Haben Bisphosphonate einen pharmakologischen Effekt auf die AFKN?
8. Haben Antikoagulanzen einen pharmakologischen Effekt auf die AFKN?
9. Haben Statine einen pharmakologischen Effekt auf die AFKN?
10. Hat die hyperbare Sauerstofftherapie (HBO) einen positiven Effekt auf Klinik und Verlauf der AFKN?
11. Hat die Stoßwellentherapie (ESWT) einen positiven Effekt auf Klinik und Verlauf der AFKN?
12. Haben Pulsierende elektromagnetische Felder bzw. eine Elektrostimulation einen positiven Effekt auf Klinik und Verlauf der AFKN?



13. Wann sollte gelenkerhaltend operiert werden?
14. Gibt es gelenkerhaltende Eingriffe, die erfolgreicher als andere sind?
15. Welche Bedeutung hat die Core decompression in der Therapie der AVN?
16. Welche Bedeutung hat die Anbohrung im Vergleich zur konservativen Therapie (Entlastung, Krankengymnastik) in der Therapie der AVN?
17. Welche Bedeutung hat die Anbohrung in Kombination mit elektrischer Stimulation in der Therapie der AVN?
18. Welche Bedeutung hat die Anbohrung in Kombination mit Alendronat in der Therapie der AVN?
19. Welche Bedeutung hat die Anbohrung in Kombination mit der Knochentransplantation?
20. Welche Bedeutung hat die Anbohrung in Kombination mit Knochenersatzstoffen?
21. Welche Bedeutung hat die Anbohrung in Kombination mit Iloprost?
22. Welche Bedeutung haben gefäßgestielte und nicht gefäßgestielte Fibulatransplantate für die Therapie der AVN?
23. Welche Bedeutung haben osteochondrale Allografts für die Therapie der AVN?
24. Welche Bedeutung haben Spongiosplastiken in der Therapie der AVN?
25. Welche Bedeutung haben Umstellungsosteotomien in der Therapie der AVN?
26. Welche Bedeutung haben Tantalum Implantate (tantalum rod) in der Therapie der AVN?
27. Haben sich die Erfolge und Revisionsraten der Hüft-TEP bei Femurkopfnekrose über die Jahre verändert?
28. Welche Risikofaktoren beeinflussen die Revisionsrate von Hüfttotalendoprothesen bei Femurkopfnekrose?
29. Wie sind die kurzfristigen Resultate bei HTEP bei FKN?
30. Wie sind die mittelfristigen Resultate nach HTEP bei FKN?
31. Wie sind die Langzeitresultate nach HTEP bei FKN?
32. Welcher Prothesentyp ist für die FKN geeignet?
33. Wie sind zellbasierte Therapieverfahren zu bewerten?

VERWENDUNG EXISTIERENDER LEITLINIEN ZUM THEMA

Zu dem Thema sind den Autoren keine aktuellen methodisch hochwertigen Leitlinien bekannt. Eine Suche erfolgte beim auf den Internetseiten des AWMF, der „National Guideline Clearinghouse“, dem „Guidelines International Network“ und der „Cochrane Library“.

SYSTEMATISCHE LITERATURRECHERCHE

Die systematische Literaturrecherche erfolgte in den Datenbanken Medline (via Pubmed) und in der Cochrane Library. Eine Plausibilitätskontrolle erfolgte unter zusätzlicher Verwendung von knowledge finder. Über Pubmed wurde folgende Stichwortsuche eingegeben:

"Femur Head Necrosis"[Majr:NoExp] NOT "Legg-Perthes Disease"[Mesh]

Die Suche umfasste in der ersten Leitlinie den Zeitraum vom 01.01.1970 bis einschließlich 31. Mai 2013, in der Aktualisierung von 2018 den Zeitraum vom 01.06.2013 bis zum 30.04.2017.

Einschlusskriterien waren:

- Systematische Reviews, Metaanalysen,
- Originalarbeiten, klinische Studien,
- Publikation (Volltext) verfügbar in deutscher und/oder englischer Sprache,
- Publikationszeitraum 01.01.1991-31.05.2013 und 01.06.2013 – 30.04.2017.

Ausschlusskriterien waren:

- keine Originalarbeit,
- bei Folgepublikationen Erstpublikationen bzw. Zweitberichte,
- Editorials, Letters, Comments,
- Fallserien, Einzelfallstudien,
- Sepsis, Morbus Perthes, Epiphyseolysis capititis femoris, Trauma,
- Tierexperimentelle Arbeiten,
- Zellkulturen,
- überholte diagnostische Maßnahmen (z.B. intraossäre Druckmessungen),
- überholte therapeutische Maßnahmen (z.B. verlassenes Endoprothesendesign)

Zusätzlich wurde für Fragestellungen, für die keine ausreichende Evidenz gefunden wurde oder die Erklärung der Zusammenhänge sinnvoll erschien auch auf Editorials, Bücher und Einzelfallbeschreibungen zurückgegriffen. Dies betraf ausschließlich den Stellenwert der MRT im Rahmen der Diagnostik und Differenzialdiagnostik.

Vor 1991 wurden 1606 Literaturstellen gefunden, von 1991 bis 31.05.2013 waren es nochmals 2109. Bis 31.05.2013 fanden sich insgesamt 3715 Literaturstellen. Nach aussortieren und Plausibilitätskontrolle verblieben insgesamt 1200 Literaturstellen,

welche für die Bewertung geeignet waren. 60 davon waren aus dem Zeitraum vor 1991. Nach Screening der Volltexte unter Berücksichtigung der Ein- und Ausschlusskriterien wurden 180 Publikationen zur Bewertung ausgewählt, welche o.g. Ein- bzw. Ausschlusskriterien entsprachen. Die Nummerierung der primären Literatur erfolgte entsprechend der Zuordnung in der Gesamtdatenbank. Die Zuordnung der neuerlichen Literatur erfolgte mit Namen in einem zweiten Literaturverzeichnis chronologisch.

Die neuerliche Literaturrecherche umfasste den Zeitraum vom 01. Juni 2013 bis 30. April 2017. Hierbei fanden die bereits definierten Ein- und Ausschlusskriterien Anwendung. Eingeschlossen wurden diesmal ausschließlich Clinical Trials, RCT's, Systematische Reviews und Metaanalysen. Gesucht wurde in der PubMed Library und bei Cochrane. Beim Verwenden der definierten Stichwortsuche fanden sich 427 Artikel, von denen 129 primär für die Bewertung geeignet schienen. Davon wurden 79 beim Abstractscreening ausgeschlossen, so daß 50 Artikel zur Bewertung verblieben. Die Plausibilitätskontrolle durch zwei unabhängige Gutachter erbrachte 6 weitere Artikel. Vier Artikel von 2018 bzw. 2019 wurden aufgrund ihrer Aktualität einbezogen. Beim Volltextscreening wurden nochmals 33 Artikel verworfen, sodaß am Ende 25 Arbeiten zur Bewertung verblieben.

Die Archivierung der Evidenztabelle und der jeweiligen Literaturstellen der primären Leitlinie erfolgte in Endnote. Die Unterstützung und Anleitung diesbezüglich erfolgte durch das „Institut für Medizinische Statistik, Informatik und Dokumentation“ der Friedrich-Schiller Universität Jena, speziell durch Herrn Prof. Herbert Witte (Direktor) und Frau Dr.-Ing. Karin Schiecke. Die neuerliche Suche wurde im Online Guideline Development archiviert.

AUSWAHL DER EVIDENZ

Zur Bewertung wurden systematische Reviews, Metaanalysen und Originalarbeiten/ klinische Studien jeglichen Designs. Eine Limitierung auf RCT's war nicht möglich, da diese nicht ausreichend zur Verfügung standen.

BEWERTUNG DER EVIDENZ

Die Bewertung der Evidenzen erfolgte mit Hilfe strukturierter Checklisten nach den SIGN-Kriterien (Lit.: Scottish Intercollegiate Guidelines Network, Critical Appraisal: Notes and Checklists. Verfügbar: <http://www.sign.ac.uk/methodology/checklists.html>).

ERSTELLUNG VON EVIDENZTABELLEN

Die Bewertungsergebnisse der Studien finden sich im Hintergrundtext. Die Evidenztabellen wurden als gesondertes Dokument eingereicht.

FORMULIERUNG DER EMPFEHLUNGEN UND STRUKTURIERTE KONSENSFINDUNG

FORMALE KONSENSFINDUNG: VERFAHREN UND DURCHFÜHRUNG

Für die Erstellung der Leitlinien bediente sich die Gruppe der Technik des nominalen Gruppenprozesses und der Delphitechnik.

Nach orientierenden Gesprächen mit der AWMF erfolgte bereits am 05.09.2008 ein Steuergruppentreffen. Hier erfolgte die Planung und Festlegung von Zielen, Vorgehensweisen, Abstimmungsverfahren und der Tagungsorte. Letzteres sollten der Deutsche Kongress für Orthopädie und Unfallchirurgie (DKOU) und wahlweise der Osteologiekongress sein. Bei diesem Treffen wurde ein erster Fragenkatalog formuliert. Die potentiellen Teilnehmer wurden benannt. Inhalte waren weiterhin die Gestaltung der Leitlinien, die systematische Literaturrecherche, die Stichwortwahl für die Suche, Besprechung der Regeln zur Literaturbewertung sowie die Finanzierung der Leitlinien.

Im Ergebnis wurden zunächst Leitlinien auf S1-Niveau fertiggestellt und der AWMF vorgelegt. Im Einvernehmen mit der AWMF und der Muttergesellschaft DGOOC wurde beschlossen, im Weiteren Procedere Leitlinien auf S2- oder S3-Niveau zu erstellen.

Ein erstes Treffen der Leitliniengruppe erfolgte am 21.10.2009. Hierbei wurden inhaltliche Fragen und der Leitlinienprozess besprochen, weiterhin der Fragenkatalog. Hinsichtlich der Finanzierung wurde potenziellen Sponsoren aus der Industrie, die das Projekt unterstützen wollten, abgesagt. Durch die Teilnehmer wurde ein Confidential agreement unterzeichnet, welches die Mitglieder der Leitlinienkommission zur Verschwiegenheit verpflichtet. Es erfolgte eine Konkretisierung der Teilnehmer einer potentiellen Leitlinienkommission und wiederum die Besprechung und Formulierung konkreter Fragen.

Für die Erstellung wurde ein Leitliniensekretariat eingerichtet (Mathias Dambacher; Eisenberg). Zur Auswertung wurden Arbeitsgruppen gebildet. Die Leitung dieser war wie folgt:

1. Diagnostik: Prof. K. Bohndorf (damals Wien, heute Halle), Prof. Andreas Roth (damals Jena/Eisenberg, heute Leipzig), Prof. Dr. Uwe Maus (Oldenburg).
2. Differenzialdiagnosen: Prof. K. Bohndorf (damals Wien, heute Halle).



3. Konservative Therapie: Prof. Dr. Andreas Roth (damals Jena/Eisenberg, heute Leipzig).
4. Gelenkerhaltende operative Maßnahmen: Prof. Dr. Uwe Maus (Oldenburg).
5. Gelenkersatz: Prof. Dr. Johannes Beckmann (Stuttgart).
6. Zellbasierte Verfahren: Prof. Dr. Marcus Jäger (Essen), Prof. Dr. Uli Nöth (Berlin/Spandau)

Die Literatur wurde durch die Bibliotheken des Rudolf-Elle Krankenhauses Eisenberg, der Friedrich-Schiller Universität Jena und des Universitätsklinikums der RWTH Aachen gestellt.

Weitere Treffen fanden am 27.10.2010 und am 25.03.2011 statt, bei denen der aktuelle Stand der Leitlinien besprochen wurde.

Am 13.10.2012. wurden im Rahmen eines Nominalen Gruppenprozesses in Frankfurt/Main unter Moderation von Frau Prof. Dr. I. Kopp als Vertreterin des AWMF die Schlüsselempfehlungen zu den Aspekten Diagnostik, konservative Therapie, gelenkerhaltende Therapie und Teile des Gelenkersatzes im Rahmen eines Nominalen Gruppenprozesses konsentiert.

Der Ablauf des Nominalen Gruppenprozesses gestaltete sich wie folgt:

- Vorstellung der zu konsentierenden Aussage/Empfehlung
- Stille Notiz: Zustimmung?
- Alternativvorschlag?
- Registrierung der Stellungnahmen im Umlaufverfahren und Zusammenfassung von Kommentaren durch die Moderatorin Fr. Prof. Kopp.
- Vorabstimmung über Diskussion der einzelnen Kommentare – Erstellung einer Rangfolge.
- falls kein eindeutiges Ergebnis: Debattieren/Diskussion der Diskussionspunkte.
- Endgültige Abstimmung.

Die jeweiligen Literaturangaben wurden als Quellenangaben zu jeder Empfehlung eingefügt. Die Evidenz wurde beschrieben. Im Ergebnis der Konferenz wurde beschlossen, daß durch die Arbeitsgruppen selbständig die restlichen Fragen im beschriebenen Schema abgearbeitet werden sollen. Außerdem sollte für alle Fragen anhand der vorhandenen Literatur ein Hintergrundtext angefertigt werden, so daß am Ende eine Kurzversion und eine Langversion zur Verfügung stehen. Außerdem sollten die Fragen in Form einer Tabelle mit Angabe der Antwort und der Evidenzen erstellt werden.



Es wurde beschlossen, den finalen Abstimmungsprozess des Gesamtmanuskripts im DELPHI-Verfahren mit den beteiligten Gesellschaften durchzuführen. Das DELPHI-Verfahren wurde als schriftliches Umlaufverfahren anonymisiert durchgeführt. Kommentare/Änderungsvorschläge wurden gesammelt und die überarbeitete Version abschließend in der Gruppe zirkuliert.

Die Vorbereitungen zur neuerlichen Leitlinie 2018 erfolgten webbasiert, unterstützt von der CGS Clinical Guideline Services GmbH. Auf deren Webseite „Online Guideline Development“ wurden die Literaturlauswertungen erstellt, hier erfolgte auch die Delphi-Abstimmung der Empfehlungen durch die Leitliniengruppe.

Für die Delphi-Abstimmung wurden die im Leitlinientext enthaltenen Empfehlungen in einen elektronischen Fragebogen überführt, so dass alle Mandatsträger die Möglichkeit hatten, die Empfehlungen anonym abzustimmen und zu kommentieren. Die folgenden Antwortoptionen waren möglich:

- ja
- eher ja
- unentschieden
- eher nein
- nein
- und Enthaltung.

Sobald eine Frage nicht mit "ja" abgestimmt wurde, wurde automatisch ein Kommentar bzw. Änderungsvorschlag erbeten, auf deren Basis die Kommentare ggf. überarbeitet wurden.

Nachdem alle Leitlinienmitglieder abgestimmt hatten wurden die Empfehlungen ggf. auf der Basis der eingegangenen Kommentare überarbeitet. Alle Empfehlungen wurden mindestens mit Konsens abgestimmt. Nach der Überarbeitung wurde der gesamte Leitlinientext noch mal allen Mitgliedern zum Gegenlesen zur Verfügung gestellt. Weitere Kommentare oder Änderungsvorschläge wurden diskutiert und in den Text eingearbeitet. Die Konsensusstärke ergab sich aus dem Abstimmungsergebnis der Delphi-Befragung (siehe Tabelle 3).

BERÜCKSICHTIGUNG VON NUTZEN, NEBENWIRKUNGEN-RELEVANTEN OUTCOMES

Die Beschreibung von Nutzen, Nebenwirkungen und relevanten Outcomes findet sich im Hintergrundtext.



FORMULIERUNG DER EMPFEHLUNGEN UND VERGABE VON EVIDENZGRADEN UND/ ODER EMPFEHLUNGSGRADEN

In der Leitlinie werden zu allen evidenzbasierten Statements und Empfehlungen das Evidenzlevel (Evidenzgrad) der zugrunde liegenden Studien sowie bei Empfehlungen zusätzlich die Stärke der Empfehlung (Empfehlungsgrad) ausgewiesen.

Die Vergabe der Evidenzgrade erfolgte auf Grundlage der Bewertung der Studienqualität nach dem Schema des Scottish Intercollegiate Guidelines Network (SIGN, siehe Tabelle 1).

Hinsichtlich der Stärke der Empfehlung werden in dieser Leitlinie drei Empfehlungsgrade unterschieden (siehe Tabelle 2), die sich auch in der Formulierung der Empfehlungen jeweils widerspiegeln.

Zusätzlich wurde im Rahmen der Konsentierung die Konsensstärke für die jeweilige Empfehlung festgestellt (Tabelle 3).

Die Festlegung der Empfehlungsgrade erfolgte bei der Erstellung der ersten Leitlinie im Rahmen der Konsensuskonferenz, beim Update 2018 webbasiert durch die beteiligten Experten. In der Regel bestimmt der Evidenzgrad den Empfehlungsgrad. Bei der Formulierung der Empfehlungen kann so zwischen drei Modalitäten unterschieden werden (A: "soll", B: "sollte", 0: "kann", siehe Tabelle 1). Berücksichtigt wurden dabei neben der Studienqualität, abgebildet durch den Evidenzgrad, die klinische Relevanz der Studienendpunkte und die Umsetzbarkeit im Versorgungsalltag, aber auch Patientenpräferenzen und ethische sowie ökonomische Aspekte fanden Eingang in die Überlegungen. In den Fällen, in denen es daher zu Abweichungen zwischen Evidenz- und Empfehlungsgrad kam, werden die Gründe im Hintergrundtext zu den Empfehlungen erläutert.

Tabelle 1: Schema der Evidenzgraduierung (nach SIGN)

1++	High quality meta-analyses, systematic reviews of RCTs, or RCTs with a very low risk of bias
1+	Well-conducted meta-analyses, systematic reviews, or RCTs with a low risk of bias
1-	Meta-analyses, systematic reviews, or RCTs with a high risk of bias
2++	High quality systematic reviews of case control or cohort studies High quality case control or cohort studies with a very low risk of confounding or bias and a high probability that the relationship is causal
2+	Well-conducted case control or cohort studies with a low risk of confounding or bias and a moderate probability that the relationship is causal
2-	Case control or cohort studies with a high risk of confounding or bias and a significant risk that the relationship is not causal
3	Non-analytic studies, e.g. case reports, case series
4	Expert opinion

Tabelle 2: Schema der Empfehlungsgraduierung

Beschreibung	Syntax	
A	Starke Empfehlung	soll
B	Empfehlung	sollte
0	Empfehlung offen	kann

Tabelle 3: Klassifikation der Konsensusstärke

Konsensusstärke	Prozentuale Übereinstimmung
Starker Konsens	Zustimmung von > 95% der Teilnehmer
Konsens (mittel)	Zustimmung von > 75-95% der Teilnehmer
Mehrheitliche Zustimmung	Zustimmung von > 50-75% der Teilnehmer
Kein Konsens	Zustimmung von < 50% der Teilnehmer

4. EXTERNE BEGUTACHTUNG UND VERABSCHIEDUNG

VERABSCHIEDUNG DURCH DIE VORSTÄNDE DER HERAUSGEBENDEN
FACHGESELLSCHAFTEN/ORGANISATIONEN

- Abschließend wurde die Leitlinie formal durch die Vorstände der beteiligten Fachgesellschaften verabschiedet (DGOOC, DGU, DGR, DGPMR, DVO).

5. REDAKTIONELLE UNABHÄNGIGKEIT

FINANZIERUNG DER LEITLINIE

Die Finanzierung der **primären** Leitlinien erfolgt zum großen Teil über vorhandene Ressourcen. Die Literaturbeschaffung erfolgte vorwiegend über die Leihbibliothek des Waldkrankenhauses „Rudolf-Elle“ GmbH, des Weiteren über die Universitätsbibliothek der Friedrich-Schiller-Universität Jena und die Uniklinik des RWTH Aachen. Ein Sekretär wurde für die Dauer von 2 Jahren über eine 400-€ Stelle eingestellt, um die SIGN-Listen zu schreiben, die Literatur zu sortieren und in die Literaturdatenbank Endnote einzustellen. Die Kosten wurden zu 5036 € vom DVO übernommen. Die restlichen 5036 € wurden über das Drittmittelkonto des LL-Koordinators finanziert.

Die Finanzierung der **aktuellen** Leitlinie erfolgte über die DGOOC in Form der **Bereitstellung des Leitlinienportals und des Leitliniensekretariats der CGS Clinical Guideline Services GmbH**. Die **Originalliteratur** wurde über die Onlinezugänge der **Medizinischen Fakultät der Universität Leipzig bestellt**.

DARLEGUNG VON UND UMGANG MIT INTERESSENKONFLIKTEN

Eine Erklärung über Interessenkonflikte (Formblatt der AWMF) wurde von allen Teilnehmern am Abstimmungsprozess angefordert. Die Inhalte der Erklärungen sind im Anhang 2 dieses Reports tabellarisch dargestellt. Die Erklärung über Interessenkonflikte (Formblatt der AWMF Version 2010) wurde von allen Teilnehmern am Abstimmungsprozess im Rahmen des Updates aktualisiert. Die Inhalte der Erklärungen sind im Anhang dieses Reports tabellarisch dargestellt. Die Autoren und Mitglieder der Expertenrunde haben mit Ausnahme von J. Beckmann, K. Bohndorf, C. Heiß, M. Jäger, U. Maus, K. M. Peters und A. Roth (s. unten) keine finanziellen und kommerziellen sowie psychologischen und sozialen Aspekte sowie eigene Interessen und/oder ihrer persönlichen /professionellen Partner innerhalb der letzten drei Jahre angegeben. Ihre Mitgliedschaft in den im Zusammenhang mit der Leitlinienentwicklung relevanten Fachgesellschaften wird bei der Namensnennung der Experten genannt. Aufgrund der systematischen Evidenzaufarbeitung und der strukturierten Konsensfindung erschien eine weitergehende Regelung zum Umgang mit Interessenkonflikten wie z. B. Enthaltung von Abstimmungen nicht erforderlich.

6. VERBREITUNG UND IMPLEMENTIERUNG

KONZEPT ZUR VERBREITUNG UND IMPLEMENTIERUNG

Eine Publikation der Leitlinien erfolgt auf den Internetseiten der AWMF in deutscher, englischer und russischer Sprache, auf den Seiten der DGOOC und des DVO durch eine Verlinkung auf die Seite des AWMF. Die primären Leitlinien wurden in mehreren Fachjournals publiziert. Die aktuellen Leitlinien werden erneut in einem Fachjournal publiziert.

UNTERSTÜTZENDE MATERIALIEN FÜR DIE ANWENDUNG DER LEITLINIE

Die Publikation der Leitlinien in Form eines up2date erfolgte beim Thieme-Verlag.

DISKUSSION MÖGLICHER ORGANISATORISCHER UND/ODER FINANZIELLER BARRIEREN GEGENÜBER DER ANWENDUNG DER LEITLINIENEMPFEHLUNGEN

Aktuell lassen sich keine organisatorischen oder finanziellen Barrieren zur Implementierung der Leitlinien erkennen.

MESSGRÖßEN FÜR DAS MONITORING: QUALITÄTSZIELE, QUALITÄTSINDIKATOREN

Es lässt sich nicht voraussagen, inwiefern die Leitlinien zu einer wesentlichen Veränderung des bisherigen Procedere führen werden. Die Leitliniengruppe geht davon aus, daß es eine differenziertere Diagnostik geben könnte, insofern das Ablaufschema der Diagnostik Verbreitung findet. Eine Schärfung des Bewusstseins für eine frühe Diagnose und eine stadiengerechte Therapie, welche in den Frühstadien auf den Gelenkerhalt zielt, ist zu erwarten. Insgesamt hat das Krankheitsbild der atraumatischen Femurkopfnekrose des Erwachsenen seit dem Erscheinen der ersten S3-Leitlinie eine höhere Aufmerksamkeit erfahren. Neben den Publikationen erfolgten Vorträge auf verschiedenen Fachkongressen. Weiterhin wurden Drittmittelprojekte beantragt.

1.9.2022: Gültigkeit der Leitlinie nach inhaltlicher Überprüfung durch das Leitliniensekretariat verlängert bis 1.9.2023

7. GÜLTIGKEITSDAUER UND AKTUALISIERUNGSVERFAHREN

DATUM DER LETZTEN INHALTLICHEN ÜBERARBEITUNG UND STATUS

Verabschiedet am 01.06.2019; gültig bis 01.09.2022

AKTUALISIERUNGSVERFAHREN

Jährlich erfolgte eine Pubmed-Suche unter Verwendung der benutzten Stichworte durch den Leitlinien-Koordinator. Aus der Gesamtzahl der Publikationen wurden die relevanten wie beschrieben beurteilt. Insofern gravierende Veränderungen bekannt wurden, welche den Prozess der Diagnostik und der Therapie betreffen, wurde die Leitliniengruppe früher aktiv. So in Bezug auf die Anwendung von Bisphosphonaten – hier war nach Abstimmung kein vorzeitiges ändern der Strategie angezeigt.

Die erneute Konsultation der Leitliniengruppe erfolgt routinemäßig im September 2022.

Insofern innerhalb dieses Zeitraumes Methoden, die bisher nicht üblich waren, zunehmend Anwendung finden, wird in diesem Rahmen entschieden, ob hierzu eine zusätzliche Recherche und Stellungnahme erfolgen soll. Ansprechpartner ist die DGOOC.

Deutsche Gesellschaft für Orthopädie und Orthopädische Chirurgie (DGOOC)

Straße des 17. Juni 106-108 (Eingang Bachstraße)
D-10623 Berlin

Tel.: +49 - (0)30 - 340 60 36 30
Fax: +49 - (0)30 - 340 60 36 31
E-mail: info@dgooc.de

WAS IST NEU IN DER AKTUALISIERUNG 2018/2019

In der Aktualisierung 2018/2019 kamen die folgenden Fragestellungen neu hinzu:

- 20 – Welche Bedeutung hat die Anbohrung in Kombination mit Knochenersatzstoffen?
- 21 – Welche Bedeutung hat die Anbohrung in Kombination mit Iloprost?
- 33 – Wie sind zellbasierte Therapieverfahren zu bewerten?

Die folgenden Fragestellungen wurden inhaltlich ergänzt:

- 4 – Wie ist der unbehandelte Verlauf der AFKN und was für Risikofaktoren gibt es?
- 6 – Gibt es unter der Therapie mittels Vasodilanzien (Iloprost) pharmakologische Effekte auf die AFKN?
- 7 – Haben Bisphosphonate einen pharmakologischen Effekt auf die AFKN?
- 8 – Haben Antikoagulanzen einen pharmakologischen Effekt auf die AFKN?
- 22 – Welche Bedeutung haben gefäßgestielte und nicht gefäßgestielte Fibulatransplantate für die Therapie der AVN?
- 28 – Welche Risikofaktoren beeinflussen die Revisionsrate von Hüfttotalendoprothesen bei Femurkopfnekrose?
- 32 – Welcher Prothesentyp ist für die FKN geeignet?

8. FRAGENKATALOG MIT ANTWORTEN

DIAGNOSTIK

1. Welche Methoden werden zur Diagnose der atraumatischen Femurkopfnekrose eingesetzt und wie ist der diagnostische Algorithmus?

Bei klinischem V.a. Hüftkopfnekrose (unklare Schmerzen im Bereich der Hüfte länger als 6 Wochen, eventuell bestehende Risikofaktoren, klinischer Befund mit Leistenschmerz, ggf. Hinken und Bewegungsschmerz bzw. Bewegungseinschränkungen, kein Hinweis auf Differentialdiagnosen) soll zunächst eine Röntgenuntersuchung (Beckenübersicht und betroffene Hüfte in Lauensteinprojektion) durchgeführt werden.		
Expertenkonsens (stark)	Entscheidung basiert ausschließlich auf Expertenkonsens, 100% Zustimmung	2559

Bei unauffälligem Röntgenbild und anhaltenden Beschwerden soll eine MRT des Hüftgelenkes veranlasst werden.		
Level of Evidence: 2++	Empfehlungsgrad: A	Quellen: 260, 554, 1130, 1182, 1437, 1509, 1571, 1616, 1681, 1708, 2578, 2580, 2494, 2593, 2597
Expertenkonsens (stark) 100% Zustimmung		
Geprüft 2019		

Hintergrundtext:

Die Röntgenaufnahme gehört unverändert zur orientierenden Primärdiagnostik. Hier werden ggf. aufwändige weiterführende Untersuchungen vermieden, so zum Beispiel, wenn Differenzialdiagnosen oder fortgeschrittene Stadien der Femurkopfnekrose zur Aufklärung kommen. Zur Sensitivität und Spezifität der MRT bei der Detektion von Osteonekrosen des Femurs sind eine Vielzahl von Studien aus der Anfangszeit der MRT in den 80 und 90er Jahren des letzten Jahrhunderts dokumentiert. Im klinischen Alltag hat sich die MRT für die Fragestellung „Osteonekrose“ (ON) sehr schnell durchgesetzt. Zwar liegen heute genügend dokumentierte Studien vor, es fehlt jedoch die Beurteilung der Treffsicherheit der Methode bei Anwendung moderner und modernster Technologie (3T, verbessertes Spulendesign mit höherem Signal/Rausch Verhältnis), da sich in den letzten 2 Jahrzehnten die wissenschaftliche Literatur beim Thema MRT und Osteonekrose auf andere Aspekte wie Staging und Differenzialdiagnose verlagerte. Die in der Literatur dokumentierten Werte zur Treffsicherheit repräsentieren deswegen einen veralteten Stand der Technik, sind nichtsdestotrotz aufschlussreich und überzeugend.

Die erste relevante Arbeit aus der Frühphase der MRT Diagnostik stammt von Mitchell et al. (2494). Die Autoren verglichen MRT, Knochenszintigraphie, CT und Röntgenaufnahme. Sie stellten gerade bei frühen Osteonekrosen einen Vorteil der MRT fest.

Markicz et al. (1681) studierten prospektiv 64 Hüften bei 32 Patienten mit klinischem Verdacht auf eine Hüftkopfnekrose. Goldstandard waren Biopsie oder eine Verlaufskontrolle. Verglichen wurde die MRT, in erster Linie basierend auf T1-gewichteten SE Sequenzen mit der Knochenszintigraphie (3 Phasen). Es ergab sich eine Sensitivität von 100% für die MRT und 81% für die Szintigraphie.

Beltran et al. (1708) konnten definitiv zeigen, daß die MRT der Radiographie bei der Detektion von Osteonekrosen überlegen ist. In 25% ihrer Fälle mit ON der Hüfte (n=49) war die MRT positiv, bei negativem Röntgenbild.

Die Ergebnisse von Markicz et al. (1681) hatten sich auf den Vergleich der damals neuen Methode „MRT“ mit der damals viel verwendeten Knochenszintigraphie fokussiert. Sie wurden von Beltran et al. (1616) in einer retrospektiven Studie im Wesentlichen bestätigt. Der Goldstandard war ein klinischer und röntgenologischer Verlauf von 18 Monaten. Es ergab sich eine Sensitivität von 88,8% (vs. 77,5% für die Szintigraphie) und eine Spezifität von 100% (vs. 75%).

Basset et al. (2593) verglichen in einer prospektiven Studie 25 Patienten mit dem Verdacht auf eine Osteonekrose des Hüftgelenkes die MRT mit Röntgenaufnahmen und der Knochenszintigraphie und bestätigten die oben beschriebenen Ergebnisse. In 13 von 26 MRT-positiven Fällen war die Radiographie negativ. Auch 9 Fälle mit unauffälligem Szintigramm bei positivem MRT Befund wurden herausgearbeitet. Die Autoren betonen insbesondere den Wert der MRT im Frühstadium bei negativem Röntgenbild.

Robinson et al. (2578) widmeten sich dem Methodenvergleich. Der besondere Wert der Studie liegt in einer Evaluation der Wertigkeit der MRT im FICAT Stadium 0 und 1. In 23 von 96 Hüften ihrer Studie lag diese Subpopulation vor. In dieser Gruppe konnte in 83% ein histologischer Nachweis einer Nekrose geführt werden, in 78% lag ein positiver MRT Befund vor, in 61% war der intramedulläre Druck erhöht.

Der Wert der Arbeit von Seiler et al. (2580) liegt in einer subtilen histologischen Aufarbeitung von 15 MRT Befunden, die als osteonekrosetypisch angesehen wurden und röntgenologisch ein Stadium 1 und 2 nach Ficat und Arlet aufwiesen. In allen Fällen war die Histologie beweisend für eine Knochennekrose.

Coleman et al. (1988) (1571) untersuchten in einer retrospektiven Analyse bei 24 konsekutiven Patienten mit Femurkopfnekrose infolge von Steroidtherapie (n=16), Alkoholabusus (n=1), Trauma ohne Fraktur (n=4) und idiopathischen Störungen (n=3) die Wertigkeit von MRT versus Computertomogramm und Szintigraphie. Die zu korrelierenden bildgebenden Methoden wurden innerhalb von 2 Wochen nach dem initialen MRT durchgeführt (CT: n=15 Patienten, Szintigrafie: n=21 Patienten) und mit den Ergebnissen des MRT verglichen. Insgesamt wurden bei 24 Patienten 57 MRTs durchgeführt. Das Follow-up betrug 18,5 Monate (3 – 41). Bei 18 Patienten erfolgte eine Core-Decompression unter Entnahme von Knochenbiopsien. Die Autoren konnten zeigen, daß die MRT früher als Szintigraphie und CT in der Lage war, klinisch asymptomatische Frühformen der Osteonekrose zu detektieren

In 2 Arbeiten referierten Stulberg et al. (1437, 1509) über Sensitivität, Spezifität und prädiktiven Wert (positiv und negativ) bei der Diagnostik der Femurkopfnekrose u. a. durch das MRT. Bei 41 Patienten (82 Hüften) mit vermuteter Femurkopfnekrose erfolgte prospektiv der Vergleich von MRT, Röntgen, Single-Photonen Emission Computerized Tomography (SPECT), intraossärer Druckmessung und Knochenbiopsie. Die wesentlichen anamnestischen Daten

beinhalteten je eine hochdosierte Kortikosteroidtherapie (lang oder kurz), Alkoholmissbrauch und die Sichelzellanämie sowie die chronische renale Insuffizienz. Die Patienten zeigten klinisch einen tiefen Leistenschmerz, der häufig in Ruhe auftrat. Das MRT wurde mit einem 0,6 Tesla Gerät durchgeführt. Es wurden T1- und T2-gewichtete Bilder angefertigt. Bei 26 Hüften ohne Veränderungen im Röntgen wurde die Erkrankung mittels MRT diagnostiziert (Ficat-Stadium 0 und 1). 11 davon waren asymptomatisch. Bei 79% der Patienten wurde eine bilaterale Erkrankung diagnostiziert. Die Sensitivität des MRT wurde mit 80% angegeben (SPECT 86%), die Spezifität mit 83% (SPECT 78%), der positive prädiktive Wert mit 93% (SPECT 90%) und der negative prädiktive Wert mit 59% (SPECT 70%). Das MRT gibt eine klare Diagnose und Aussage über die Lokalisation der Nekrose und deren Ausdehnung sowie einen eventuellen Befall der Gegenseite. Es ist der SPECT überlegen. Die Autoren ermittelten, daß der Schmerz der Hauptgrund für die Untersuchung war. Sie schlussfolgerten, daß bei klinischem Verdacht auf Femurkopfnekrose (anhaltender Leistenschmerz) und normalen Röntgenbildern ein MRT durchgeführt werden sollte. Bei unauffälligem Befund und klinisch fortbestehenden Beschwerden empfehlen die Autoren die wiederholte Untersuchung nach 3 bis 6 Monaten. Bei positivem Befall eine entsprechende Therapie. Auch bei positivem radiologischem Befund wird ein MRT empfohlen, um die Integrität der subchondralen Platte zu differenzieren. Damit können die Ficat-Stadien 2 und 3 unterschieden werden. Bei positivem Befund im MRT und nicht schmerzhafter Hüfte z. B. auf der kontralateralen Seite besteht lt. Autoren ein hohes Risiko für eine Femurkopfnekrose der Gegenseite mit Stadium 0 der Erkrankung.

Grimm et al. (2597) untersuchten 35 Patienten mit 53 osteonekrotischen Hüften im Methodenvergleich. Sie ermittelten eine Sensitivität von 96,2% und eine Spezifität von 98,1% für die MRT, die sich allen anderen Methoden in ihrer Studie (CT, Szintigraphie und Röntgenaufnahmen) überlegen erwies.

Kopecky et al. (1330) unterzogen prospektiv 104 Patienten nach Nierentransplantation einer MRT, um vor allem asymptomatische Patienten mit Osteonekrose verdächtigen MRT Befunden zu identifizieren. Die Verlaufskontrolle betrug bis zu 24 Monate. In 25 Hüften von 14 Patienten entwickelte sich eine Osteonekrose. 7 Hüften wurden im Verlauf symptomatisch, die restlichen 18 Hüften blieben (bei einer mittleren Beobachtungszeit von 16 Monaten) asymptomatisch, trotz positivem MRT Befund in allen Fällen. Auch die Röntgenbefunde blieben in 17 der 18 asymptomatischen Hüften negativ.

Fordyce und Salomon (1182) untersuchten prospektiv 32 Hüften von asymptomatischen Patienten nach Nierentransplantation und hoher postoperativer Steroidgabe. Sie konnten 3 Patienten (5 befallene Hüften) identifizieren, die klassische Veränderungen einer Osteonekrose im MRT zeigten. Die gleichzeitig durchgeführten Röntgenaufnahmen, CT's und Knochenszintigramme waren ausnahmslos negativ (Anmerkung: im CT nur 5mm Technik in axialer Ausrichtung). Die Verlaufsbeobachtung über 2 Jahre diente als Goldstandard.

Eine Studie von Malizos et al. (554) zeigte auch, daß kleinere osteonekrotische Läsionen zuverlässig mittels MRT nachgewiesen werden können (s.u.).

Die FDG-Positronen Emissions Tomography (PET) hat sich zur Evaluation der Osteonekrose im präradiographischen und präklinischen Stadium nicht als nützlich erwiesen (Talamo et al 2005)

Die vorlegten Literaturergebnisse bilden die wissenschaftliche Grundlage der klinischen Praxis. Die Treffsicherheit der MRT bei der Osteonekrosediagnostik hat schon in den 80er und

90er Jahren des letzten Jahrhunderts Werte zwischen 80-100% erreicht. Berücksichtigt man die enorme technische Weiterentwicklung der klinischen MR-Tomographie, so ist festzuhalten, daß der sichere, nicht-invasive Ausschluss einer Osteonekrose ohne die Anwendung der MRT nicht gelingen kann. Sie ist hinsichtlich Sensitivität, Spezifität, negativem und positivem Vorhersagewert der „Goldstandard“ der nicht-invasiven Diagnostik.

Wegen des häufigen Befalls der Gegenseite soll eine MRT immer beide Hüftgelenke erfassen. Dies gilt bei Befall einer Hüfte mit ARCO Stadium I bis IV.		
Level of Evidence: 2++	Empfehlungsgrad: A	Quellen: 516, 696, 1001, 1035, 1182, 1311, 1330, 1437, 1509, 2488, 2491, 2576
Expertenkonsens (stark) 100% Zustimmung		
Geprüft 2019		

Hintergrundtext:

In ihren beiden Arbeiten über Sensitivität, Spezifität und prädiktiven Wert stellten Stulberg et al. (1437, 1509) klar, daß bei positivem Befund im MRT und nicht schmerzhafter Hüfte, wie z. B. auf der kontralateralen Seite, ein hohes Risiko für eine Femurkopfnekrose der Gegenseite besteht. Demzufolge befindet sich der Patient dann im Stadium 0 der Erkrankung. Die Autoren hatten bei 79% der beschriebenen Patienten eine bilaterale Erkrankung diagnostiziert und daraus die Schlussfolgerung gezogen, daß grundsätzlich eine MRT-Untersuchung beider Hüftgelenke durchgeführt werden soll.

Lee et al. (516) untersuchten bei 275 konsekutiven Patienten mit fortgeschrittener Hüftkopfnekrose und Hüftgelenkersatz den Befall der Gegenseite. Sie fanden bei 215 dieser Patienten (78%) initial bzw. im follow up eine bilaterale Femurkopfnekrose. 100 Hüften im Stadium vor dem Kollaps wurden in ihre Studie einbezogen. Die Röntgenbilder wurden durch 2 unabhängige Reviewer nach ARCO und Ohzono beurteilt. Die Autoren fanden im Verlauf ein erhöhtes Kollapsrisiko bei bilateralem Befall, wobei ein hoher Aktivitätslevel, jüngeres Alter und abnorme Lipidspiegel, die in Form hoher Triglyceridspiegel gefunden wurden, ein höheres Risiko für einen zeitigeren Kollaps darstellten. Bei dieser Arbeit ist für die Beantwortung der Frage von Bedeutung, daß 78% der betroffenen Patienten einen Befall der Gegenseite aufwiesen.

Piyakunmala et al. (2576) studierten 32 Hoch-Risiko Patienten mit ipsilateraler Femurkopfnekrose und röntgenologisch und klinisch unauffälliger kontralateraler Hüfte. Die MRT deckte in 68,7 % der Patienten eine zusätzliche ON der kontralateralen Seite auf.

Die Notwendigkeit einer Erfassung beider Hüftgelenke ergibt sich jedoch nicht nur aus der hohen Inzidenz eines bilateralen Auftretens bei bekannter unilateraler Femurkopfnekrose, sondern begründet sich auch aus der Tatsache, daß fehlende Klinik und negatives Röntgenbild keinesfalls eine Osteonekrose ausschließen [Fordyce und Salomon (1182), Kopecky et al. (1330)].

Nach der Diagnose einer AFKN auf einer Seite ist die Wahrscheinlichkeit des Auftretens auf der Gegenseite innerhalb der nächsten 2 Jahre sehr hoch, danach nimmt sie ab (1001, 1035, 1311, 2488, 2491 in Review 696).

Patienten mit einer Hüftkopfnekrose im Röntgenbild im ARCO Stadium II und III sollen eine MRT zur Beurteilung der Lokalisation, Größe der Nekrosezone und Klärung der Frage nach Gelenkflächeneinbruch, subchondraler Fraktur und Ausmaß des Kollapses erhalten.		
Level of Evidence: 1 bis 2	Empfehlungsgrad: A	Quellen: 143, 145, 484, 554, 807, 1571, 2594, 2432, 2530, 2570, 2577, 2579, 2588
Expertenkonsens (stark) 100% Zustimmung		
Geprüft 2019		

Hintergrundtext:

In der Literatur wurde inzwischen eine Reihe von – mehr oder weniger gesicherten - prognostischen Faktoren herausgearbeitet, die zur Stratifizierung der Therapie der Femurkopfnekrose von Bedeutung sind oder sein können. Dazu gehören die Größe und Lokalisation des osteonekrotischen Areals. Weitere Faktoren sind das Ausmaß der Beteiligung der Femurkopfzirkumferenz (Größe des Nekroseareals unter der Gelenkfläche in %), das Ausmaß des Kollapses und der Tiefe des Gelenkeinbruchs. Auch die Beteiligung des azetabulären Knorpels ist von Bedeutung [Übersicht bei Mont et al. (145)]. Diese Informationen zu liefern, obliegt der Bildgebung, wobei sich moderne Schnittbildverfahren wie MRT und CT hier gegenüber der Röntgenaufnahme durchgesetzt haben.

Malizos et al. (554) untersuchten 122 befallene Hüften bei 79 Patienten mittels MRT. Davon waren 49 Männer und 30 Frauen. Die Erkrankung war durch Alkohol (n=6), vorangegangene Kortikosteroideinnahme (n=25), kontinuierliche immunsuppressive Therapie (n=14), Femurkopffrakturen die vorher chirurgisch behandelt wurden (n=7), Sichelzellanämie (n=7) und idiopathische Erkrankungen (n=10) verursacht. Mittels MRT wurden T1- und T2-gewichtete Bilder in 4 mm koronaren Schichten gewonnen und dreidimensionale Bilder der Hüfte erzeugt, um eine volumetrische Quantifizierung der osteonekrotischen Region zu erreichen. Die Größe der osteonekrotischen Segmente reichte von 7 bis 73% (29±16). Bei den Patienten mit Alkoholmissbrauch und operativ versorgter Femurkopffraktur waren es 29% (±16%) bzw. 29% (±17%). Bei den Patienten mit Kortikosteroiden und Immunsuppression lagen die Werte im Mittel bei 32% (±18) bzw. 26% (±17), bei den Patienten mit Sichelzellanämie bei 36 % (±20), beim systemischen Lupus erythematodes bei 27% (±11) und bei den idiopathischen Osteonekrosen bei 23% (±12). Am häufigsten war der obere mediale Oktant betroffen (59±28 %). Bei Patienten zwischen 26 und 35 Jahren waren die anterioren Anteile häufiger befallen als bei jüngeren Patienten. Die dorsalen oberen Anteile waren bei Patienten mit kürzerer Krankheitsdauer (weniger als 12 Monate) häufiger befallen als bei denen mit längerer Krankheitsdauer. Bei kleineren Läsionen im hinteren oberen Anteil des Hüftkopfes waren die Schmerzen geringer. Schweres Hinken ging in der Regel mit einer längeren Krankheitsdauer einher. Je stärker das Hinken, desto häufiger war der obere hintere Anteil des Hüftkopfes betroffen.

Das Ausmaß der Nekrosezone wurde in anderen Publikationen als bedeutender prädiktiver Faktor in Bezug auf einen Kollaps des Gelenkes beschrieben (143, 2579). Kleine und medial

gelegene Läsionen (<30% des Volumens des Femurkopfes) hatten eine gute Prognose (807, 2432). Läsionen, welche weniger als 30% der medialen Belastungszone betreffen, führen seltener zum Kollaps als Läsionen, welche mehr als 60% betreffen (2530).

Bei Verwendung der MRT zur Bestimmung des Ausmaßes der Ausdehnung der Nekrosezone unter der Gelenkfläche wird dabei eine Modifikation der für die Röntgenologie entwickelten Methode nach Kerboul vorgeschlagen. Ha et al (143) konnten auf diese Weise eine Korrelation zwischen der Größe der Nekrose und der Neigung zum Kollaps ermitteln. Bassounas et al. (2594) konnten zeigen, daß der Erfolg einer gelenkerhaltenden Operation mit einem Fibulaspan von der präoperativ ermittelten Größe des nekrotischen Areals abhängig ist.

Mittels MRT ist die Detektion auch kleiner Mengen eines Ergusses möglich. Liu et al (2570) dokumentierten eine Korrelation zwischen der Ergussmenge und dem ARCO Stadium.

Stevens et al. (484) untersuchten bei 45 Patienten mit Femurkopfnekrose (32 Männer, 13 Frauen, mittleres Alter 47,8 Jahre / 26–72 Jahre) die Ergebnisse im MRT und im Röntgen im Vergleich zum CT. Die Patienten hatten Femurkopfnekrosen im Stadium I oder II mit entweder Typ B (15–30% Volumen involviert) oder Typ C (mehr als 30% Volumen involviert). Bei allen Patienten erfolgte eine Core-Decompression. Zunächst wurden eine Röntgenuntersuchung und ein MRT durchgeführt. MRT- und CT-Kontrollen erfolgten 2 Wochen, 6 und 12 Monate postoperativ. Die radiologischen und MR-tomografischen Ergebnisse wurden hinsichtlich der Häufigkeit von subchondralen Frakturen mit dem CT hinsichtlich Spezifität, Sensitivität und positivem prädiktivem Wert verglichen. Von den 45 Hüften zeigten 18 ein Stadium II B und 27 ein Stadium II C. Bis auf einen Fall konnte mittels CT jede subchondrale Fraktur dargestellt werden. Bei 4 Patienten stellte sie sich entweder im Röntgen oder im MRT nach 12 Monaten dar. IM Vergleich zum CT hatte das MRT eine Sensitivität von 38% und eine Spezifität von 100%, das Röntgenbild hatte eine Sensitivität von 71% und eine Spezifität von 97%. Der positive prädiktive Wert des Röntgens betrug 96%, des MRT 100 %, der negative prädiktive Wert des Röntgens betrug 77%, des MRT 60%. Die Autoren schlussfolgerten, daß die CT die beste bildgebende Methode zur Darstellung einer subchondralen Fraktur ist, diese aber auch bereits im MRT angedeutet sein kann.

Zibis et al. (2362) konnten in einer Vergleichsstudie zeigen, daß die Nutzung der Röntgenaufnahmen zur Stadieneinteilung mittels ARCO Klassifikation zu einem „Downstaging“ und zur Unterschätzung insbesondere des Stadium III führt. Die Sensitivität und Spezifität der Röntgenaufnahme betrug für das Stadium III 79,2 und 82% im Vergleich zur MRT, die als Goldstandard verwendet wurde. Die Übereinstimmung zwischen MRT und Röntgenaufnahme zur Beurteilung der Lage und der Größe der Läsion betrug nur 71,2 bzw. 67,1%. Die Röntgenaufnahme zeigte auch hinsichtlich der Beurteilung des Gelenkflächeneinbruchs und des Ausmaßes des Kollapses nur in 79,2 und 56,3% eine Übereinstimmung mit der MRT.

Die Vielzahl der oben genannten Prognosefaktoren, unabhängig von deren in der Literatur diskutiertem Stellenwert, sollte idealerweise mit nur einer nicht-invasiven, bildgebenden Methode evaluiert werden können. Die MRT unter Verwendung moderner Technologie (Feldstärke mindestens 1,5 T, auf die betroffene Hüfte abgestimmte Sequenzprotokolle mit gutem Signal/Rauschverhältnis, Möglichkeit der 3D Datenaquisition mit Rekonstruktion von Schichten ≤ 2 mm in verschiedenen Ebenen) ist dazu ideal geeignet [Potter und Schachar (2577)].

Es gilt allerdings kritisch zu konstatieren, daß die Darstellung der knöchernen Strukturen selbst, im Gegensatz zu Knorpel und insbesondere dem subchondralen Knochenmark, methodenbedingt mittels MRT nicht optimal gelingt. Hier ist die CT prinzipiell überlegen. Dies hat dann seine Bedeutung, wenn es gilt, kleine Absenkungen und Frakturen der subchondralen Grenzlamelle zu detektieren [Whitehouse und Bohndorf (2588)]. Es ist ungeklärt, ob die MRT, auch mit moderner Technologie, die CT bei der Beurteilung der subchondralen Grenzlamelle in ihrer Genauigkeit und Treffsicherheit erreichen kann. Es festzuhalten, daß korrelierende Arbeiten jüngeren Datums fehlen, die histologisch aufgearbeitete resezierte Hüftköpfe mit den präoperativen in-vivo Ergebnissen moderner Schnittbildverfahren vergleichen.

Auch hier gilt, daß die MRT ist hinsichtlich Sensitivität, Spezifität, negativem und positivem Vorhersagewert der „Goldstandard“ der nicht-invasiven Diagnostik ist.

Bleibt bei Patienten im Stadium ARCO Stadium II die Frage nach einer subchondralen Fraktur unbeantwortet, sollte eine CT erfolgen.		
Level of Evidence: 2-3	Empfehlungsgrad: B	Quellen: 484, 508, 2588
Expertenkonsens (mittel) 81,7% Zustimmung		
Geprüft 2019		

Hintergrundtext:

Stevens et al. (484) schlussfolgerten aus dem Vergleich von MRT, Röntgen und CT bei 45 Patienten mit Femurkopfnekrose, daß die CT die beste bildgebende Methode zur Darstellung einer subchondralen Fraktur ist. Diese Aussage ist umso aufschlussreicher, als die Autoren im CT nur 3mm Schichten in axialer Ausrichtung verwenden konnten. Mit normalen modernen Geräten sind heute Schichten von $\leq 1\text{mm}$ und vor allem eine Rekonstruktion der Daten in beliebiger Schichtrichtung (bevorzugt koronar und sagittal) der diagnostische Standard.

Hofmann et al. (508) beschreiben in einem Review über die bildgebende Diagnostik bei Femurkopfnekrose das hochauflösende CT mit 1–2 mm dicken Schichten als das Verfahren, welches im Vergleich zu anderen bildgebenden Verfahren früh und sicher eine Erkennung einer subchondralen Fraktur zu Beginn der mechanischen Instabilität des Hüftgelenkes erlaubt. Zur Diagnostik früher Stadien der Femurkopfnekrose ist das CT nicht geeignet.

In einem Lehrbuchartikel des Jahres 2013 weisen Whitehouse und Bohndorf (2588) auf die methodische Stärke der hochauflösenden CT gerade und auch bei der Osteonekrose hin. Mit Röntgenstrahlen arbeitende Verfahren wie das CT bieten einen optimalen Kontrast zwischen Knochen und umgebenden Weichgewebe (Knorpel und subchondrales Knochenmark), was die Darstellung feinsten Strukturen wie der subchondralen Grenzlamelle ($< 1\text{mm}$ Dicke) optimiert.

Damit ist die CT die beste bildgebende Methode zur Darstellung einer subchondralen Fraktur, insbesondere wenn diese ansonsten nicht sicher dargestellt wurde.

Von den Experten wurde das CT teils auch kritisch betrachtet. Demnach kann die subchondrale Fraktur in der Regel mittels MRT ausgeschlossen oder bestätigt werden. Eine hochauflösende CT-Untersuchung ist mit einer vergleichsweise hohen Strahlenbelastung assoziiert.

Eine Szintigraphie soll zur Diagnostik der AFKN nicht durchgeführt werden.		
Level of Evidence: 2++	Empfehlungsgrad: A	Quellen: 1616, 1681, 2574
Expertenkonsens (mittel) 91,66% Zustimmung		

Geprüft 2019

Hintergrundtext

In Ermangelung einer Ergänzung zur insensitiven Röntgendiagnostik bei frühen Stadien der Osteonekrose wurde in den 70er und 80er Jahren des vorigen Jahrhunderts die Knochenszintigraphie eingesetzt. Die Szintigraphie ist geeignet eine Pathologie zwar zu entdecken, erlaubt aber aufgrund ihrer fehlenden Spezifität in der Regel nicht die Diagnose Osteonekrose. Detaillierte Fragestellung nach dem Ausmaß der Veränderung lassen sich nicht verantworten. Die Methode wurde inzwischen von der MRT bei der Fragestellung Femurkopfnekrose komplett verdrängt [Markicz et al. (1681), Beltran et al. (1616), Mont et al. 2574].

Von den Experten wurde darauf hingewiesen, daß die Szintigraphie als sehr sensibles aber wenig spezifisches Verfahren sicherlich kein Diagnostikum der ersten Wahl ist. Dennoch ergibt unter speziellen Voraussetzungen die Szintigraphie wertvolle Hinweise, z. B. bei der Suche nach multilokulären Osteonekroseherden bei der steroidassoziierten FKN.

2. Welche Klassifikationssysteme werden für die Stadieneinteilung der AFKN verwendet und welche Parameter sind dabei die wichtigsten.

Zur Klassifikation der atraumatischen Femurkopfnekrose sollte die ARCO-Klassifikation verwendet werden.		
Die ARCO-Klassifikation ist die derzeit die im deutschen Sprachraum gebräuchlichste Einteilung der AFKN. Sie beinhaltet Angaben zu folgenden Parametern:		
<ol style="list-style-type: none"> 1.) Das Vorhandensein einer Läsion 2.) Röntgenstrukturveränderungen 3.) Subchondrale Fraktur ("crescent sign") und Höhe der Kopfabflachung 4.) Angaben über den betroffenen Femurkopfteil und das Ausmaß der Beteiligung der Femurzirkumferenz 5.) Vorhandener oder nicht vorhandener Kollaps und dessen Ausmaß 6.) Beteiligung des Acetabulums 		
Level of Evidence 2-3 (vgl. Evidenztabelle)	Empfehlungsgrad B Entscheidung basiert größtenteils auf Expertenkonsens.	Quellen (2558): ARCO: 145, 508, 2524, 2525, 2526; Ficat: 2455, 2523, 2527; Steinberg: 2465, 1054; Japanese Orthopaedic Association: 1254, 1349 (in 145) Weitere Literatur: 145, 166, 478, 2362, 2575, 2600, 2602
Expertenkonsens (stark) 100% Zustimmung		

Geprüft 2019

Hintergrundtext

In einer Übersichtsarbeit von Mont et al. (145) sind 17 Klassifikationssysteme für die Osteonekrose der Femurkopfes aufgelistet, die seit 1964 in der Literatur dokumentiert sind (siehe Tabelle 4). Drei dieser Systeme haben dabei in der europäischen und amerikanischen Literatur praktische Relevanz erlangt. Nur sie sollen auch in diesem Zusammenhang näher angesprochen werden.

Tab. 4: Klassifikationssysteme der Osteonekrose des Femurkopfes. Jahr der Beschreibung und Anzahl der Studien, die diese Klassifikationen benutzt haben. Originaltabelle aus Mont et al. (145).

Classification	Year Described	Number of Studies
Ficat and Arlet	1960s	96
University of Pennsylvania (Steinberg et al.)	1984	31
Association Research Circulation Osseous	1991	18
Japanese Orthopaedic Association	1987	7
Marcus et al.	1973	5
Sugioka et al.	1978	4
Kerboul et al.	1974	2
Kokubo et al.	1987	2
Smith et al.	1995,1996	2
Jones	1989	1
Lafforgue et al.	1993	1
Koo and Kim	1995	1
Theodorou et al.	2001	1
Atsumi and Kuroki	1997	1
Shimizu et al.	1994	1
Sakamoto et al.	1997	1
Springfield and Enneking	1978	1

Der erste, inzwischen vielfach verwendete Versuch einer Klassifikation beruht auf einem Vorschlag von Ficat und Arlet von 1964 (2523), der in der französischsprachigen Literatur veröffentlicht wurde und auf histopathologischen Studien beruht. Es wurden 4 Stadien

vorgeschlagen. Ficat selber hat 1985 noch einmal die Klassifikation erweitert und ein Stadium „0“ aufgenommen (2455) (siehe Tabelle 5). Damit ist ein präklinisches und präradiographisches Stadium („silent hip“) gemeint. Voraussetzung für das Stadium 0 ist das Vorhandensein einer Hüftkopfnekrose auf der kontralateralen Seite. Dieses Konzept wurde von Marcus et al. 1973 in die Literatur eingeführt (2549) und von Hungerford 1979 [Kongressbeitrag, zitiert nach Ficat (2455)] vertieft und popularisiert.

Tab. 5: Klassifikation der Hüftkopfnekrose nach Ficat (2455).

Stadium	Röntgenologie, klinisches Bild, Szintigraphie, Intramedulläre Druckmessung; Sicherung der Diagnose im Frühstadium durch Histologie (röntgenologisch gesteuerte Trokarbiopsie)
0	Normales Röntgenbild, präklinisch. Der kontralaterale Hüftkopf ist betroffen. Intramedulläre Druckerhöhung, evtl reduzierte Traceraufnahme im Szintigramm des ipsilateralen Hüftkopfes. Sicherung der Diagnose mit Biopsie
I	Schmerzen in der betroffenen Hüfte; Normale, nicht eindeutige Befunde oder nur geringe Veränderungen im Röntgenbild (flächige Dichteminderung, Unschärfe der Trabekel) Szintigraphie positiv. Intramedulläre Druckerhöhung. Sicherung der Diagnose mit Biopsie
II	Schmerzen in der betroffenen Hüfte. Diffuse oder fokale Veränderungen im Röntgenbild (Dichteminderung, Trabekelstruktur gestört, diffuse oder bandförmige Sklerose, rundliche Aufhellungen; Normale Kontur und Form des Femurkopfes. Szintigramm positiv. Intramedulläre Druckerhöhung. Histologie meist nicht notwendig.
III	Röntgenbild: Dem Stadium III geht häufig eine Vorstufe (Abflachung, subchondrale Fraktur) voraus, ehe ein stufenartiger Einbruch der Kopfkontur eindeutig den Kollaps anzeigt. Bricht die Gelenkfläche an zwei Stellen wird das osteonekrotische Areal als Sequester sichtbar. Gelenkspalt normal oder leicht geweitet. Stadium III ist eine röntgenologische Diagnose
IV	Röntgenbild. Kollaps des Hüftkopfes mit völligem Verlust der Knochenstruktur und Abflachung. Verschmälerung des Gelenkspaltes mit Ausbildung einer Arthrosis deformans

Steinberg et al. (2465) haben schon 1984 in einem Sammelband ein neues, erweitertes System vorgeschlagen. Es ist im amerikanischen Raum als das sog. „University of Pennsylvania System“ [Steinberg et al. (1054)] verbreitet (siehe Tabelle 6). Im Gegensatz zu Ficat und Hungerford werden keine invasiven diagnostischen Methoden wie die intramedulläre Druckmessung angewandt. Das System basiert, wie das ARCO System (s. u.) auf Röntgenaufnahmen der betroffenen Hüfte in 2 Ebenen für die fortgeschrittenen Stadien, sowie

dem Knochenszintigramm und der MRT für die präradiographischen Stadien. Es werden 7 Stadien (0-VI) unterschieden. Zudem wird eine Quantifizierung der Befunde vorgenommen, die sich auch in dem Vorschlag der ARCO (s. u.) wiederfindet.

Tab. 6: Klassifikationssystem der University of Pennsylvania [Steinberg et al. (1054, 2465). Originaltabelle aus Mont et al. (145)

Stage	Criteria
0	Normal radiograph, bone scan, and magnetic resonance images
I	Normal radiograph. Abnormal bone scan and/or magnetic resonance images
	A: Mild (<15% of femoral head affected)
	B: Moderate (15% to 30% of femoral head affected)
	C: Severe (>30% of femoral head affected)
II	Cystic and sclerotic changes in femoral head
	A: Mild (<15% of femoral head affected)
	B: Moderate (15% to 30% of femoral head affected)
	C: Severe (>30% of femoral head affected)
III	Subchondral collapse without flattening (crescent sign)
	A: Mild (<15% of articular surface)
	B: Moderate (15% to 30% of articular surface)
	C: Severe (>30% of articular surface)
IV	Flattening of femoral head
	A: Mild (<15% of surface and <2 mm of depression)
	B: Moderate (15% to 30% of surface and 2 to 4 mm of depression)
	C: Severe (>30% of surface and >4mm of depression)
V	Joint narrowing or acetabular changes
	A: Mild
	B: Moderate
	C: Severe
VI	Advanced degenerative changes

1995 stellte die Arbeitsgruppe von Steinberg et al. ihr 1984 zuvor nur in einem Sammelband publiziertes System auch in einem Journal mit Peer Review vor (1054). Der Einfluss der Arbeit von Steinberg et al. von 1984 auf die ARCO Klassifikation ist augenscheinlich. Steinberg war Mitglied des ARCO Komitees für die Klassifizierung der Femurkopfnekrose, wie den ARCO News 1993 (www.arco-int.org) zu entnehmen ist. Das Literaturverzeichnis des ARCO Newsletters von 1993 erwähnt ausdrücklich einen Review von Steinberg von 1991 (1315) in dem sein Klassifikationsystem veröffentlicht wurde. Es stellt damit die Basis der ARCO Klassifikation dar, ähnlich wie die Vorarbeiten von Ficat und Arlet.

Die Klassifikation der Association Research Circulation Osseous (ARCO*) wurde in ihrer letzten Fassung 1993 veröffentlicht und beruht noch weitgehend auf einer röntgenologisch orientierten Sichtweise. Sie umfasst 5 Stadien und greift mit dem Stadium „0“ die Überlegung der „silent“ hip“ auf. Wie oben ausgeführt, stützt sich die ARCO Klassifikation weitestgehend auf die Vorarbeiten von Ficat, Arlet und der Arbeitsgruppe um Steinberg. Auch japanische Arbeiten sind in die Klassifikation eingegangen [(Ohzono et al. (1349)]. Es ist festzuhalten, daß die ARCO Klassifikation nie in einem Journal publiziert wurde, sondern nur in einem 1993 veröffentlichten Newsletter der Gesellschaft dokumentiert ist (2602). Die Klassifikation in ihrer letzten Fassung ist in Tabelle 7 angegeben. Sie ist in Europa, speziell auch im deutschsprachigen Raum verbreitet und sollte aufgrund ihrer auch praktischen Relevanz zur Beurteilung der atraumatischen Femurkopfnekrose des Erwachsenen angewendet werden.

Kommentar

*Die in dieser Leitlinie propagierte ARCO Klassifikation beruht auf den Vorarbeiten von Ficat, Arlet und der Arbeitsgruppe um Steinberg. Auch japanische Arbeiten sind in die Klassifikation eingegangen. Die Klassifikation in ihrer letzten Fassung stammt aus dem Jahre 1993 [Bohndorf et al. 2015]. Die originale ARCO Klassifikation beruht im wesentlichen auf dem Röntgenbild, die MRT wird nur zur Diagnosestellung und Volumetrie eingesetzt. Das CT wird nicht erwähnt. Sowohl die MRT- als auch die CT-Untersuchung ist hilfreich, um besser zwischen Stadium 2 und 3 ("crescent sign", Deckplatteneinbruch) zu unterscheiden, das Ausmaß der Nekrose festzustellen und einen pragmatischeren und klinisch relevanten Ansatz zu ermöglichen. Das Stadium 0 ist obsolet geworden, da es nicht klinisch relevant ist.

Tab. 7: Stadieneinteilung der Hüftkopfnekrose der Association Research Circulation Osseous (ARCO) nach Gardeniers (2526).

Stadium	Klinik, Pathologie, Bildgebung
0	<ul style="list-style-type: none"> - Normalbefund im Röntgenbild, MRT und Szintigraphie - Nekrosezeichen in der Histologie
I	<ul style="list-style-type: none"> - normales Röntgenbild/CT - pathologischer MR- oder Szintigraphiebefund - Subklassifikation nach betroffenem Femurkopfanteil (lateral, medial oder ventral) und Größe der beteiligten Femurkopfzirkumferenz (A < 15%, B 15-30%, C > 30%)
II	<ul style="list-style-type: none"> - im Röntgenbild Strukturveränderungen des Knochens ohne Konturveränderungen des Femurkopfes - normaler Gelenkspalt - Hüftkopfnekrose-spezifische MR-Befunde - Subklassifikation nach betroffenem Femurkopfanteil (lateral, medial oder ventral) und Größe der beteiligten Femurkopfzirkumferenz (A < 15%, B 15-30%, C > 30%)
III	<ul style="list-style-type: none"> - im Röntgenbild Knochenstrukturveränderungen mit subchondraler Fraktur in Form einer sichelförmigen Aufhellungszone ("crescent sign") - Kontur des Femurkopfes flacht sich ab - normaler Gelenkspalt - Subklassifikation nach betroffenem Femurkopfanteil (lateral, medial oder ventral), Größe der beteiligten Femurkopfzirkumferenz (< 15%, 15-30%, > 30%) und Ausmaß der Kopfabflachung (< 2 mm, 2-4 mm, >4 mm).
IV	<ul style="list-style-type: none"> - Entwicklung einer Arthrosis deformans - Abflachung des Hüftkopfes. - Gelenkspaltverschmälerung.

Es ist festzuhalten, daß die für die Prognose besonders wichtige Differenzierung zwischen Stadium 2 und 3 auf dem Röntgenbild beruht. Die volumetrische Erfassung von CT Daten mit Rekonstruktion in mindestens 3 Ebenen mit Schichtdicken von 1 mm oder die Gewinnung volumetrischer Daten des Hüftkopfes mittels MRT waren zum Zeitpunkt der Formulierung der ARCO Klassifikation nicht einmal denkbar. Zibis et al (2362) konnten in einer Vergleichsstudie zeigen, daß die ARCO Klassifikation zu einem „Downstaging“ und zur Unterschätzung insbesondere des Stadium III führt. Der Einsatz der MRT führte zu einer deutlichen Verbesserung der korrekten Zuordnung zum Stadium III.

Die Nutzung spezieller MRT Techniken wie die Diffusionsbildgebung kann derzeit nicht als vielversprechender Ansatz zur Verbesserung oder Erleichterung der Klassifikation der Femurkopfnekrose angesehen werden (Öner et al. 2575)

Es hat sich deshalb eine pragmatische Handhabung der ARCO Klassifikation durchgesetzt. Röntgenkriterien wie Einbruch der Gelenkfläche, subchondrale Fraktur („crescent sign“), und Höhe der Kopfabflachung werden inzwischen mittels CT oder – moderne Technik vorausgesetzt - mittels MRT erfasst. Angaben über den betroffenen Femurkopfanteil und das Ausmaß der Beteiligung der Femurkopfzirkumferenz sind die Domäne der MRT. Die Stadieneinteilung der ARCO Klassifikation wird demgegenüber belassen. Allerdings wird das Stadium „0“, nicht mehr verwendet. Es gibt keine dokumentierte Arbeit, die zeigt, daß bei MR-

tomographisch negativem Befund trotzdem histologisch Nekroseareale im Femurkopf nachzuweisen waren. Wohl basierend auf der bekanntermaßen im Frühstadium insensitiven Röntgenaufnahme postuliert das ARCO Stadium „0“ diese Konstellation. Dies scheint im Zeitalter der entwickelten MRT nicht mehr zeitgemäß.

Es ist festzustellen, daß, trotz des häufigen Gebrauches von Klassifikationssystemen für die ON des Femurkopfes, nur sehr wenige Arbeiten zur Treffsicherheit und Zuverlässigkeit der Systeme vorliegen [Mont et al. (145)]. Smith et al (942) konnten nur eine ungenügende Interobserverreliabilität ($\kappa > 0.75$) des Ficat und Arlet Systems feststellen. Die schlechte Interobservervariabilität wird sowohl für das Ficat/Arlet System als auch für die ARCO Klassifikation von Schmitt-Sody et al. (166) bestätigt.

Demgegenüber gelingt es im frühen Stadium (I und II) der Femurkopfnekrose zuverlässig die Größe der Läsion mittels MRT zu bestimmen [Cherian et al. (2575)].

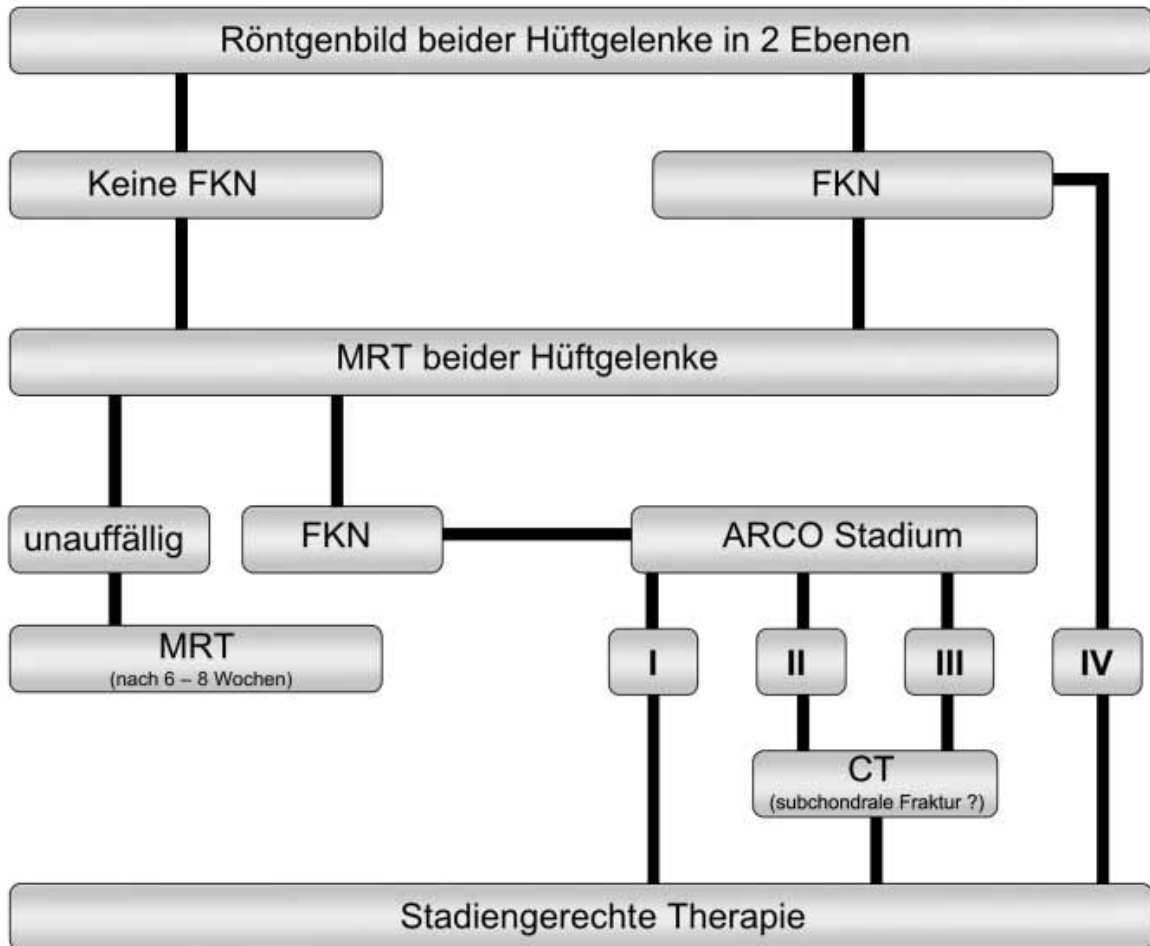
Trotz der Einschränkungen, die im Detail vorgelegt wurden, ist die Verwendung einer pragmatisch angepassten ARCO Klassifikation zu empfehlen. Die Ficat und Arlet Klassifikation ist veraltet. Der Einsatz der Biopsie und anderer invasiver Methoden zur Sicherung der frühen Stadien ist weltweit verlassen worden. Die Philadelphia Klassifikation konkurriert mit der ARCO Klassifikation [Mont et al. (145)]. Der wesentliche Prognosefaktor, die Unterscheidung zwischen Stadium II und III wird jedoch von beiden Systemen als „Wasserscheide“ in gleicher Weise herausgestellt. Die Steinberg Stadien III und IV werden von der ARCO Klassifikation zu einem Stadium III zusammengeführt. Unter Nutzung der heutigen Schnittbildverfahren MRT und CT ist der - auch geringe - Einbruch der Gelenkfläche unter Beteiligung der subchondralen Grenzlamelle das erste Kriterium um von einem Stadium III zu sprechen. Die subchondrale Fraktur („crescent sign“) begleitet häufig, aber nicht immer, den Gelenkeinbruch.

Es muss abschließend betont werden, daß korrelierende Arbeiten fehlen, die histologisch aufgearbeitete resezierte Hüftköpfe mit den präoperativen in-vivo Ergebnissen moderner Schnittbildverfahren vergleichen. Insgesamt ist der Einschätzung von Jawad et al. (2600) zuzustimmen, daß alle derzeitigen Klassifikationssysteme ihre Aufgaben hinsichtlich der Bestimmung der Prognose und der Vergleichbarkeit wissenschaftlicher Therapiestudien nicht voll befriedigend erfüllen. Eine neue, mittels Multicenterstudien abgesicherte Klassifikation unter Nutzung moderner bildgebender Verfahren bleibt eine Aufgabe der Zukunft. Aktuell sollte aufgrund ihrer auch praktischen Relevanz zur Beurteilung der atraumatischen Femurkopfnekrose des Erwachsenen die ARCO-Klassifikation angewendet werden.

Der Einsatz der diagnostischen Mittel sollte in Anlehnung an den von Reppenhagen et al. (2559) empfohlenen Algorithmus erfolgen.

Zur Diagnostik sollte der Algorithmus nach Reppenhagen et al. Anwendung finden.		
Expertenkonsens (stark)	Entscheidung basiert ausschließlich auf Expertenkonsens (stark) 100% Zustimmung	Quelle: 2559

Geprüft 2019



DIFFERENZIALDIAGNOSTIK

3. Welches sind häufige Differenzialdiagnosen der AFKN, wie werden diese diagnostiziert und unterschieden?

Bei MR-tomographischem Nachweis eines Knochenmarködems sollte die Differenzialdiagnose zwischen Osteonekrose und Transitorischem Knochenmarködem zu beachtet werden.		
Level of Evidence 2	Empfehlungsgrad: B Entscheidung basiert zum Teil auf Expertenkonsens.	Quellen: 184, 392, 572, 669, 725, 2571, 2572, 2581, 2582, 2583, 2584, 2585, 2586; 2590, 2595, 2596, 2598, 2601
Expertenkonsens (stark) 100% Zustimmung		

Geprüft 2019

Hintergrundtext

Die transiente Osteoporose (TO), im MRT transitorisches Knochenmarködem, ist eine seltene knöcherne Störung noch nicht geklärt Ätiologie an den gelenknahen Abschnitten, speziell der Epiphyse der unteren Extremitäten. Die transiente Natur der klinischen und röntgenologischen Veränderung ist definitionsgemäß die Besonderheit der Erkrankung. TO und transitorisches Knochenmarködem sind nur darin unterschieden, daß sie mit unterschiedlichen bildgebenden Methoden detektiert werden. Alle Patienten mit dem Befund einer TO im Röntgen haben ein Knochenmarködem in der MRT. Umgekehrt gilt dies nicht, da die MRT sensitiver ist und die Diagnose der Erkrankung früher erlaubt.

Das transitorische Knochenmarködem ist eigentlich keine wirkliche Differentialdiagnose der Osteonekrose. Ätiologie, Pathologie, Bildgebung und auch die Klinik sind deutlich unterschiedlich. Die Assoziation zwischen beiden Erkrankungen ist eher dem Umstand geschuldet, daß in der Anfangszeit der MRT die Auffassung vertreten wurde, daß ein Knochenmarködem ein „Frühzeichen“ einer Osteonekrose darstellen könnte [Turner et al. (2583), Mitchell (2572), Solomon (2583), Hofmann et al. (2598)] Diese Auffassung ist inzwischen widerlegt [Iida et al. (725), Kim et al. (669) und andere, s. u.].

Pathophysiologisch basiert das transitorische Knochenmarködem auf gelenknahen spongiösen Frakturen. Entsprechend finden sich histologisch fokale Areale dünner, teils unterbrochener Knochenbälkchen, bedeckt von Osteoid und Osteoblasten. Zeichen der Osteonekrose findet man bei der transienten Osteoporose oder dem transitorischen Knochenmarködem regelhaft nicht [Yamamoto et al. [2590), McCarthy (2571)]. Bevorzugt sind Männer im mittleren Alter und Schwangere im dritten Trimenon betroffen. Klassisches klinisches Leitsymptom ist der relativ plötzlich einsetzende Schmerz.

Eine Besonderheit, die wiederholt beschrieben wird, ist die migratorische transiente Osteoporose (migratorisches transitorisches Knochenmarködem). Eine Vielzahl von Einzelbeschreibungen unter besonderer Berücksichtigung der MRT-Literatur belegt, daß transitorische Ödeme "wandern" können [Swoopes et al. (2582)] Von einem Femurkopf zum anderen, vom Femurkopf zum Azetabulum, von einem Femurkondylus zum anderen oder innerhalb der Fußwurzelknochen. Eine Erklärung dafür gibt es derzeit nicht. Eine Beziehung

zum CRPS wird diskutiert. Die bildgebenden Befunde sind nicht different vom nicht-migratorischen Knochenmarködem.

MRT des transitorischen Knochenmarködems:

Im MRT findet sich beim transitorischen Knochenmarködem in T1w ein diffuses, unscharf begrenztes Areal reduzierter Signalintensität, das subchondral und epiphysär besonders ausgeprägt ist und sich Richtung Metaphyse ausbreiten kann. In flüssigkeitssensitiven Sequenzen findet sich das klassische, signalreiche Ödem. Die Läsion nimmt homogen (!) Kontrastmittel auf. Ein begleitender Gelenkerguss ist regelmäßig zu beobachten, eine Mitbeteiligung der umgebenden Weichteile ist keine Seltenheit. Eine Frakturlinie ist – im Gegensatz zur Stressfraktur – nicht oder nur selten nachweisbar. Direkt subchondral kann ein in allen Sequenzen signalloses Areal parallel zur Gelenkfläche zur Abbildung kommen, welches kein oder kaum Kontrastmittel aufnimmt. Die Länge dieses Areals variiert (3-20 mm), die Ausdehnung zum subchondralen Knochenmark übersteigt 3-4 mm nicht. Nach 6-12 Monaten kommt es zu einer völligen Normalisierung des Fettsignals, allerdings verbleiben manchmal streifige, signalarme Residuen [Bohdorf (2595)].

MRT der Femurkopfnekrose:

Ein Nekroseareal im Hüftkopf unterscheidet sich in seinen frühen Stadien im MRT in seiner Signalgebung nicht von meta-/diaphysären Infarkten ("gelber Infarkt"). Die Hüftkopfnekrose kann bis an die Gelenkfläche heranreichen, muss aber nicht. In diesem frühen Stadium zeigt sich in T1w ein fettäquivalentes Signal. Umgeben ist das Areal von einer in T1w dunklen Linie, in flüssigkeitssensitiven Sequenzen ohne Fettsättigung auch als (signalarm/signalreiche) "Doppellinie", welche nach KM-Gabe Kontrastmittel anreichert. Diese bandartige Abgrenzung ist das entscheidende Kriterium zur Diagnose einer Hüftkopfnekrose [Iida et al. (725), Fujioka et al. (572)]. Ab Stadium III, manchmal auch schon in Stadium II nach ARCO, ändert sich das Bild. Die weiterhin gut abgrenzbare Läsion zeigt nun eine gemischte intraläsionale Signalintensität, wobei fettäquivalentes Signal in T1w zumindest noch teilweise erkennbar ist. Die reaktive Abgrenzungszone ("interface") zum normalen umgebenden Fettmark ist wie bei den frühen Stadien bandförmig, allerdings häufiger unscharf. Teilweise ist der gesamte Nekrosebezirk in T1w auch völlig signalarm [Whitehouse und Bohdorf (2588)]

Ist die Osteonekrose fortgeschritten (ab ARCO III) oder sind auch im Frühstadium schon sehr große Anteile des Femurkopfes betroffen, sind bei vielen Patienten außerhalb der landkartenartig abgegrenzten Osteonekrose (nur selten intraläsional) zusätzlich ödemartige, in wassersensitiven Sequenzen helle Areale nachweisbar. Iida et al. (725) konnten überzeugend belegen, daß sich diese ödemartigen Areale erst im Verlauf, mit Fortschreiten der Erkrankung bilden, nie jedoch primär vorhanden waren.

Die Genese der ödemartigen Begleitbefunde bei fortgeschrittener Osteonekrose ist noch nicht vollständig geklärt. Lange Zeit glaubte man, es handle sich um weitere Nekrosen, nur mit einem anderen Signal (2585). Dem widersprechen allerdings histologische Untersuchungen [Kubo et al. (2601)]. Diese Signalalterationen kommen häufiger bei Patienten vor, in denen sich Gelenkflächenfrakturen entwickelt haben (im Gegensatz zu Patienten ohne Frakturen bzw. mit länger bestehendem Kollaps). Solche ödemartigen Areale können zudem

verschwinden oder Ihren Ort wechseln. Wahrscheinlichste Ursache dieser Begleitbefunde ist eine Änderung der Druckverteilung auf Femurkopf und -hals, bedingt durch die biomechanische Schwäche des Nekroseareals und durch den Kollaps [Iida et al. (725)]. Diese Deutung wird durch eine Studie unterstützt, die zeigen konnte, daß je größer das Nekroseareal, desto häufiger und größer auch das Begleitödem [Ito et al. (184)].

Probleme in der Differenzialdiagnose zwischen transitorischem Knochenmarködem und der Osteonekrose sind heute selten. Wird die Osteonekrose erst in einem sehr fortgeschrittenen Stadium entdeckt, da sie – wie häufig – lange klinisch stumm bleibt, können zum Zeitpunkt der Erstdiagnose durchaus schon ödemartige Begleitbefunde vorliegen. Für den Erstbefunder ist dann das Begleitödem ein „Frühbefund“. So erklärt sich die oben zitierte anfängliche Auffassung, daß ein Ödem ein „frühes“ Zeichen der Osteonekrose sein könnte. Die heutige Ortsauflösung moderner MR Geräte und die Verwendung verschiedener Messesequenzen lässt jedoch den fokalen Charakter der Osteonekrose deutlich zu Tage treten, so daß kein differentialdiagnostisches Problem mehr entstehen sollte.

Umgekehrt ist es schwieriger. Die Entwicklung des transitorischen Knochenmarködems zu einer klassischen fokalen Osteonekrose ist möglich [Radke et al. (392)], trotz des in aller Regel selbstlimitierenden Verlaufes der Erkrankung. Die Gründe sind noch nicht abschließend geklärt. Diskutiert werden eine inadäquate Therapie (fehlende Entlastung), eine verzögerte Diagnose mit zu langer Belastung oder andere noch nicht nachvollziehbare Faktoren [Emad et al. (2596)].

Die oben vorgelegten Ausführungen zur Differentialdiagnose beziehen sich auf Patienten, bei denen die ON ätiologisch einer Steroidtherapie, einem Alkoholabusus oder entzündlichen Systemerkrankungen zugeordnet werden können sowie auf die posttraumatische Osteonekrose. Eine kleine Gruppe von Osteonekrosen tritt bei Patienten mit hämatologischen Grunderkrankungen und bei bestehender reaktiver Knochenmarkhyperplasie auf (z. B. Sichelzellanämie). Auch bei diesen Erkrankungen kann ein Knochenmarködem ein Begleitbefund der Osteonekrose sein [Vande Berg et al. (2584)]. Die Osteonekrose mit Begleitödem entwickeln sich allerdings in einem komplett von rotem Knochenmark ausgefüllten Knocheninnenraum und nicht im Fettmark. Deswegen der Begriff „roter Infarkt“. Differentialdiagnostisch ergeben sich in diesem Fall keine Probleme zum transitorischen Knochenmarködem.

Bei MR-tomographischem Nachweis eines Knochenmarködems sollte die Differenzialdiagnose zwischen Osteonekrose und Stress- bzw. Insuffizienzfrakturen zu beachtet werden.		
	Empfehlungsgrad B Entscheidung basiert auf Expertenkonsens.	Quellen: 438, 2586, 2591
Expertenkonsens (stark) 100% Zustimmung		
Geprüft 2019		

Hintergrundtext:

Nichttraumatische Stressfrakturen bei jungen Menschen mit normaler Knochendichte und -struktur sowie Insuffizienzfrakturen bei Patienten mit erniedrigter Knochendichte und gestörter Knochenstruktur gehen mit einem kräftigen Knochenmarködem einher. Ätiologisch ist der Ausgangspunkt die Überlastung. Welches Ausmaß die Überlastung annehmen muss, um zu Frakturen des spongiosen Knochens zu führen, hängt vom Zustand des trabekulären Knochens ab [Visuri (2586), Yamamoto et al. (2591)]. Die Abgrenzung zur Osteonekrose ist gut möglich. Sowohl Stress- als auch Insuffizienzfrakturen zeigen sich als mehr oder weniger gezackt verlaufende, dünne Linien in T1 und T2 gewichteten Sequenzen ohne Fettsättigung oder nach Kontrastmittelgabe. Diese Linien verlaufen weitestgehend parallel und nur in geringem Abstand (max. 4-5 mm) zur Gelenkfläche. Sie können eigentlich nicht mit der deutlich breiteren, eher girlandenförmigen reaktiven Zone um Osteonekrosen verwechselt werden. Wichtig ist, daß in wassersensitiven Sequenzen und vor allem nach KM-Gabe der Raum zwischen Gelenkfläche und Frakturlinie hell zur Abbildung kommt. Dies ist bei Osteonekrosen praktisch nie der Fall. Bei Insuffizienzfrakturen sind manchmal in wassersensitiven Sequenzen und nach KM-Gabe feine Impressionen der subchondralen Grenzlamelle antero-superior oder lateral am Femurkopf zu erkennen. Diese feinen Impressionen sind nicht vergleichbar mit dem abrupten Einbruch der Grenzlamelle, wie sie bei der Osteonekrose als Zeichen des Stadium III nach ARCO zu finden ist.

Insuffizienzfrakturen des Femurkopfes können in seltenen Fällen bei inadäquater Therapie zu einem epiphysären Kollaps führen [Davies et al. (438)]. In diesem kollaptischen Stadium ist eine Differenzierung zu einem Osteonekrose induzierten Kollaps der Epiphyse deutlich erschwert. Nur der Nachweis von fetthaltigen Nekrosearealen lässt den Ursprung des Kollapses zuordnen.

Bei MR-tomographischem Nachweis eines Knochenmarködems sollte die Differenzialdiagnose zwischen Osteonekrose und der Arthrose und vor allem der schnell destruierenden Arthropathie beachtet werden.

Level of Evidence 2-3	Empfehlungsgrad B Entscheidung basiert zum Teil auf Expertenkonsens.	Quellen: 496, 2573, 2587, 2589, 2592, 2599
------------------------------	---	---

Expertenkonsens (stark) 100% Zustimmung

Geprüft 2019

Hintergrundtext:

Die Arthrose der Hüfte ist durch Osteophyten, subchondralen Zysten, Sklerose und durch Knorpelschäden mittels MRT zu diagnostizieren. Sie geht häufig mit einem begleitenden, subchondral gelegenen Knochenmarködem einher. Diagnostisch zielführend ist das Erkennen der Arthrose sowohl an der femoralen als auch azetabulären Gelenkfläche. Dies macht die Abgrenzung zur Femurkopfnekrose in aller Regel einfach.

Knochenmarködeme sind regelmäßige Befunde einer ätiologisch noch nicht ganz klaren Coxarthropathie, der schnell destruierenden Arthropathie [Sugano et al. (496)]. Die Erkrankung ist 1957 erstmals von Forestier in die französische Literatur eingebracht worden [zitiert nach Sugano et al. (496)] und ist inzwischen als seltenes, aber prognostisch relevantes

Krankheitsbild anerkannt [Mitrovic und Riera (2573)]. Möglicherweise sind subchondrale Insuffizienzfrakturen der Auslöser der Erkrankung, die unbehandelt zu einem Kollaps des Femurkopfes führen [Watanabe et al. (2587)]. Der primär stark vertretenen Meinung, daß die Erkrankung vom Knorpel ausgeht („Chondrolyse“) und erst sekundär der Knochen betroffen ist, stehen subtile Aufarbeitungen von Resektionspräparaten entgegen, die dies umgekehrt sehen [Yamamoto und Bullough (2589)]. Trotzdem ist die Tatsache, daß im Verlauf der Erkrankung sowohl die Gelenkfläche von Femur als auch Azetabulum stark in Mitleidenschaft gezogen sind, ein Hinweis, daß auch zusätzliche Faktoren, z. B. Hydoryxapatit eine Rolle bei der Erkrankung spielen [Yang et al. (2592)].

Die schnell destruierende Arthropathie tritt unilateral auf und betrifft bevorzugt Frauen im Alter ab 60 Jahren. Bei Beschwerdebeginn ist der spätere rasante Verlauf noch nicht abzusehen, der in ca. 6-12 Monaten zu einer vollständigen Zerstörung des Gelenks führen wird.

Die histologische Aufarbeitung von Femurkopfresektaten zählt als Befunde den Knorpelschwund, den Knochenkollaps und intramedullären Detritus [Mitrovic und Riera (2573)]. Im Knochenmarkraum bilden sich granulomartige Foci aus fragmentiertem Knochen, Knorpelresten und umgebenden reaktivem Gewebe aus Histozyten und Riesenzellen [Yamamoto und Bullough (2589)]. Es werden auch Osteonekrosen in den eburnisierten Anteilen des Knochens gefunden [(Sugano et al. (496)]. Es besteht in der Literatur allerdings Übereinstimmung, diese nekrotischen Areale nicht als primär, sondern als sekundären Begleitbefund zu werten, ähnlich wie bei der Arthrose [(Ilardi und Sokoloff (2599)].

Im Röntgenbild ergibt sich primär die Befundkonstellation einer meist milden Arthrose. Eine Osteopenie der gelenkbildenden Knochen ist fast immer zu beobachten. Sugano et al. (496) legten eine periodische Radiographie und MRT-Evaluation von Patientinnen vor, bei denen primär klinisch und abschließend operativ/histologisch eine schnell destruierende Arthropathie der Hüfte diagnostiziert werden konnte. Sie beschrieben drei ineinander übergehende Stadien des Verlaufs. Primär (Stadium 1) sind im Röntgenbild nur geringe Gelenkspaltreduktionen sichtbar. Zu diesem Zeitpunkt finden sich in der MRT nur kleine, inhomogene Signalsteigerungen in T2 gewichteten SE Sequenzen (im T1 gewichteten Bild signalarm) im antero-lateralen Anteil des Femurkopfes. Ist die Gelenkspaltweite röntgenologisch deutlich reduziert oder nicht mehr vorhanden (Stadium 2), weist der MR-tomographische Befund eine Ausdehnung der beschriebenen Signalcharakteristik auf den gesamten Femurkopf und auch –hals auf. Das röntgenologische Stadium 3 (Zerstörung der Femurkopfintegrität unter Einbeziehung der azetabulären Gelenkfläche) findet auch MR-tomographisch ein entsprechendes Korrelat mit Deformität der Gelenkfläche und letztendlich Kollaps des Femurkopfes. Die Autoren arbeiten heraus, daß die für die Osteonekrose typischen bandförmigen Abgrenzungen um erst fettige, dann inhomogene, dann signallose Nekrosezonen im Verlauf nie gesehen wurden. Auch Watanabe et al. (2587) präsentierten MR-tomographische Frühbefunde bei der schnell destruierenden Arthropathie, die denen des transienten Knochenmarködems oder der Insuffizienzfrakturen ähnlich waren.

UNBEHANDELTEN VERLAUF UND KONSERVATIVE BEHANDLUNG

4. Wie ist der unbehandelte Verlauf der AFKN und was für Risikofaktoren gibt es?

Der natürliche Verlauf der Hüftkopfnekrose ist progredient und führt in der Regel innerhalb von 2 Jahren zu subchondralen Frakturen bei dem ein Gelenkerhalt nicht mehr möglich ist. Dies gilt vor allem, wenn in Fällen mit beidseitigem Befall und unveränderter zugrunde liegender Erkrankung oder Beeinflussung durch eine Noxe.

Level of Evidenz: 2+/2++

Quellen: 516, 720

Expertenkonsens (stark) 100% Zustimmung

Kombinierte oder hochdosierte Steroid-Therapien führen zu einem erhöhten Risiko einer atraumatischen Femurkopfnekrose

Level of Evidenz: 2-

Quellen: Guo et al. 2014, Swarup et al. 2014

Expertenkonsens (stark) 100% Zustimmung

Neu 2019

Bei einem Anteil der Sklerosestrecke an der Gesamtstrecke der Nekrose im CT von >30% ist das Kollaps-Risiko niedrig, bei <30% hoch. Das heißt, daß die Wahrscheinlichkeit eines Kollapses mit zunehmender Bedeckung der Nekrose durch einen Sklerosesaum abnimmt.

Level of Evidenz: 2-

Quellen: Yu et al 2015

Expertenkonsens (stark) 100% Zustimmung

Neu 2019

Nach der Diagnose einer Hüftkopfnekrose ist das Risiko für einen Befall der Gegenseite in den folgenden 2 Jahren hoch, danach unwahrscheinlich.

Level of Evidenz: 2+

Quellen: 696, 1001, 1035, 1311, 2488, 2491

Expertenkonsens (stark) 100% Zustimmung

Geprüft 2019

Hintergrundtext: Ohne Therapie führen in der Regel auch frühe Stadien innerhalb von 2 bis 3 Jahren zu einer subchondralen Fraktur des Femurkopfes. Bei den meisten Patienten mit beidseitigem Befall schreitet die Erkrankung unbehandelt innerhalb von 2 Jahren bis zur Zerstörung des Gelenkes fort (720, 1001, 1035, 1311, 2488, 2491 in Review 696). Auch bei unveränderter zugrundeliegender Erkrankung oder Beeinflussung durch eine Noxe kommt es zu einer Progredienz mit Gelenkzerstörung (720).

Das Ausmaß der Nekrosezone ist ein bedeutender prediktiver Faktor in Bezug auf einen Kollaps des Gelenkes (143). Kleine und medial gelegene Läsionen (< 30% des Volumens des Femurkopfes) haben eine gute Prognose (696, 2432). Läsionen, welche weniger als 30% der medialen Belastungszone betreffen führen seltener zum Kollaps, als Läsionen, welche mehr als 60% betreffen (2530).

Schmerzen bei der Diagnose, fortbestehende Risikofaktoren und ein Alter <40 Jahre sind sekundäre Kriterien für ein Fortschreiten der Erkrankung (696).

Patienten mit Nierentransplantationen, die mit Kortikosteroiden behandelt wurden, erleiden häufiger eine AFKN (1267).

Guo et al. (2014) fanden, daß die totale Steroiddosis und die Verwendung von mehr als einem Typ von Steroiden mit einer erhöhten Inzidenz der atraumatischen Femurkopfnekrose (FKN) verbunden waren. Die Behandlung bei schwerem akutem respiratorischem Syndrom (SARS) führte bei Männern im Alter zwischen 20 und 49 Jahren, die eine hochdosierte oder kombinierte Steroid-Therapie erhalten, zu einer Erhöhung des Risikos Entwicklung einer FKN. Zwischen März und Juli 2003 wurden insgesamt 539 Patienten mit SARS mit insgesamt 5 unterschiedlichen Typen von Steroiden behandelt. (129 Männer/24% und 410 Frauen /76%; mittleres Alter 33,7 Jahr (21 bis 59). Die Routineuntersuchung erfolgte mit Röntgen, MRT und oder CT zur Bestimmung der Inzidenz der FKN. Von den 129 Patienten mit SARS hatten letztendlich 51 (39,5%) eine FKN im Vergleich zu nur 79 von 410 weiblichen Patienten (19,3%). Die Inzidenz der FKN im Alter zwischen 20 und 49 Jahren war sehr viel höher als in den Altersgruppen 50- 59 Jahren (25,9%) (127 von 491) versus 6,3% (3 von 48; p=0,0018). Die Inzidenz der FKN bei Patienten die nur einen Typ Steroide erhielten war 12,5% (21 von 168), was viel niedriger war als bei Patienten die 2 unterschiedliche Steroidtypen erhielten (28,6%; 96 von 336) oder 3 unterschiedliche Typen (37,1%; 13 von 35).

Eine Arbeit von Swarup et al. (2015) gibt einen Überblick über die Ursachen auch der atraumatischen FKN des Erwachsenen. Die FKN kommt am meisten beim jungen Patienten vor und erfordert häufig eine Totalendoprothese zur Behandlung. Die üblichsten Faktoren, die damit bei Patienten von 35 Jahren und jünger einhergehen, sind der Einsatz von Kortikosteroiden (61%), gefolgt von idiopathischen Gründen (11%) und Trauma (9%). Weitere Faktoren sind Alkoholismus (3%), der jedoch bei diesen jüngeren Patienten eine geringe Rolle spielt. Signifikante Unterschiede fanden sich in allen Risikogruppen hinsichtlich des Geschlechts (Männer sind häufiger als Frauen bei Corticosteroiden und Alkoholismus sowie idiopathischen Gründen betroffen) und unilaterale versus bilaterale TEP (unilaterale häufiger als bilaterale Hüft-TEP bei Trauma und idiopathischen Femurkopfnekrosen).

Yu et al. (2015) untersuchten 101 Patienten (167 Hüften) im CT hinsichtlich der Ausdehnung der Nekrose und der Kollapswahrscheinlichkeit (70 Männer, 31 Frauen (2,3:1), Alter 20-64 Jahre im Mittel 46 Jahre, Dauer der Erkrankung im Mittel 3,8 Jahr. 35 (35%) unilateral, 66 (65%) bilateral. 52x alkoholische Genese (51%), 31x steroidindizierte Genese (31%), 18x idiopathisch (18%). ARCO Stadium I 3x, ARCO Stadium II 62x, ARCO Stadium III 73x, ARCO Stadium IV (32x). Sie wurden eingeteilt in eine Gruppe mit Kollaps und Nicht-Kollaps. Es wurde der Unterschied der Anteile der proximalen sklerotischen Veränderungen analysiert. Bei einem Anteil der Sklerosestrecke an der Gesamtstrecke der Nekrose >30% war das Kollaps-Risiko niedrig, bei <30% hoch. Das heißt, daß die Wahrscheinlichkeit eines Kollapses mit zunehmender Bedeckung durch einen Sklerosesaum abnimmt.

Liu et al. [2013] fanden, daß die Störung der Durchblutung der superioren Arterie am Femurkopf zu größeren Nekrosen führt und mit einem höherem Kollapsrisiko einhergeht, was eine zeitigere TEP erfordert.

Diese Aussagen werden durch die Ergebnisse Sun et al [2014] bekräftigt, wonach der Erhalt der lateralen Säule bei aFKN der Schlüssel für den Erhalt des Hüftkopfes und die Vermeidung eines Kollapses ist.

Nach der Diagnose einer AFKN auf einer Seite ist die Wahrscheinlichkeit des Auftretens auf der Gegenseite innerhalb der nächsten 2 Jahre sehr hoch, danach nimmt sie ab (1001, 1035, 1311, 2488, 2491 in Review 696).

KONSERVATIVE BEHANDLUNG

5. Hat die rein konservative physikalische Behandlung (vzw. Entlastung, Krankengymnastik) einen Einfluss auf den natürlichen Verlauf der AFKN?

Eine rein konservative Therapie (vzw. Entlastung, Krankengymnastik) der AFKN bringt keine anhaltende Linderung von Beschwerden und ist nicht in der Lage, die Progression der Erkrankung aufzuhalten (720).

Level of Evidenz: 2- / 2++

Quelle: 720, Sun et al 2014, Yu et al 2015

Expertenkonsens (stark) 100% Zustimmung

Modifiziert 2019

Hintergrundtext:

Castro und Barrack (720) verglichen in einer Metaanalyse die reine physikalische Therapie (Entlastung an Unterarmgehstützen) der AFKN mit der Core decompression. Insgesamt wurden zwischen 1969 und 1994 zur konservativen Therapie 8 Studien (5 nicht-randomisiert prospektiv und 3 retrospektiv) mit 22 Studien der Jahre 1979 bis 1998 (1 randomisiert prospektiv, 11 nicht-randomisiert prospektiv und 10 nicht-randomisiert retrospektiv) hinsichtlich ihrer Erfolgsrate und der Vermeidung weiterer chirurgischer Eingriffe miteinander verglichen. Der Nachuntersuchungszeitraum betrug im Mittel zwischen 40 bzw. 43 Monate. Das operative Vorgehen erwies sich im Stadium Steinberg I um 23% erfolgreicher, wobei allerdings bei den konservativ behandelten Patienten mehr beidseitige Befunde und häufiger Dauertherapien mit Kortison zu finden waren. Ca. 25% der zeitig diagnostizierten Nekrosen heilten spontan. Einige Studien berichteten bei einem Follow up von 4 Jahren, daß Patienten, die im Stadium 0 bis I eine konservative Therapie erhielten, ein sehr niedriges Risiko zur Entwicklung von Schmerz und radiologischer Progression entwickelten.

Im Gegensatz dazu fanden Neumayer et al. (124) im Rahmen einer prospektiv randomisierten Kohortenstudie beim Vergleich von Core decompression mit anschließender physikalischer Therapie (Entlastung und Krankengymnastik) (17 Hüften) und alleiniger physikalischer Therapie (21 Hüften) bei Patienten mit Sichelzellanämie im Steinberg Stadium I bis III, daß die alleinige physikalische Therapie bei einem Follow up von im Mittel 3 Jahren die Hüftgelenksfunktion verbesserte und die Notwendigkeit einer zusätzlichen chirurgischen Intervention verzögerte.

Die Resultate bringen keinen Nachweis eines kurativen Ansatzes zu Behandlung der atraumatischen Femurkopfnekrose des Erwachsenen bei alleiniger konservativer Therapie. Als supportive Therapie hingegen ist die konservative Therapie ganz klar geeignet.

In einer Studie von Sun et al. (2014) wurden bei Patienten mit Hüftkopfnekrose der Verlauf in MRT und CT nach drei Monaten konservativer Therapie (Entlastung, Physiotherapie,

Bewegungstherapie und Magnetfeldtherapie) gegenüber einer Entlastungsbohrung vergleichen. Es erfolgte zusätzlich eine Einteilung im MRT und im CT in 3 Regionen bzw. Säulen. Bei allen Patienten erfolgten ein follow up über mindestens 3 Jahren (3-8 Jahre) und 3 Konsultationen (3-6 Konsultationen). Die Kollapsrate der konservativen Gruppe betrug bei Typ I 4 (10,8%), bei Typ II 20 (42,6%), und bei Typ III 41 (95,3%). Die Unterschiede waren signifikant höher bei Typ II und III. Die Zeit bis zum Kollaps war bei Typ II deutlich kürzer als bei Typ I, bei Typ III signifikant kürzer im Vergleich zum Typ II. In der operativen Gruppe betrug die Kollapsrate bei Typ I 0, bei Typ II 7 (21,8%) zw. 2 und 5 Jahren postoperativ, bei Typ III 18 (60,0%) zwischen 2 und 3 Jahre postoperativ. Die Unterschiede waren statistisch signifikant. Eine deutliche Reduktion der Nekrose fand sich am stärksten bei Typ I und II und geringer bei Typ III. Es zeigte sich, daß die Fälle, bei denen die laterale Säule des Hüftkopfes nicht betroffen war, seltener kollabierten. Dies entspricht im Umkehrschluss im Wesentlichen der Aussage, daß laterale (große) sowie fortgeschrittene Osteonekrosen eine schlechtere Prognose haben als mediale (kleine) und frühe Stadien.

Die Anzahl der Hüften die kollabierten war somit in jedem der 3 Stadien bzw. Lokalisationen bei konservativer Therapie höher. Bei konservativer Therapie war die Verlaufszeit jeweils kürzer. Für das Verständnis der Progression der Osteonekrose bis hin zum Kollaps ist es möglicherweise von Bedeutung, streng zwischen lateraler, mittlerer und medialer Säule zu unterscheiden. Die Autoren sehen hierin die Möglichkeit der Anwendung eines individualisierten Therapieregimes, um die Ergebnisse der jeweiligen Behandlung zu verbessern. Die vorgeschlagene Klassifikation mit Beschreibung von 3 Säulen erlaubt eine bessere Prognose hinsichtlich des Verlaufs der Nekrose; dabei schneidet die operative Therapie deutlich besser ab. Dies betrifft sowohl die Zeit bis zum Kollaps als auch die Anzahl der Hüften die kollabieren.

Prinzipiell wäre aus den Ergebnissen der Arbeit von Yu et al (2015) zu vermuten, daß eine konservative Therapie der FKN bei ausreichend großer Sklerosezone möglich wäre. Die Autoren dieser Publikation haben allerdings keine detaillierten Angaben zur Therapie gemacht. Ob sich daraus ableiten lässt, daß die alleinige konservative Therapie unter den gegebenen Bedingungen doch möglich ist, muss Gegenstand neuer Studien sein.

6. Gibt es unter der Therapie mittels Vasodilanzien (Iloprost) pharmakologische Effekte auf die AFKN?

Iloprost kann im ARCO-Stadium I-II zur Reduktion von Schmerz und Knochenmarksödem erwogen werden (im Sinne eines Heilversuches), wenn Kontraindikationen für eine chirurgische Behandlung vorliegen oder der Patient diese ablehnt. Dabei handelt es sich um einen off-label use. Es ist zur Therapie nicht geeignet, wenn bereits eine subchondrale Fraktur existiert.

Level of Evidenz: 2+	Empfehlungsgrad: 0	Quellen: 86, 286, 2333, 2334, 2446, Claßen et al 2016
----------------------	--------------------	---

Expertenkonsens (stark) 100% Zustimmung, eine Enthaltung (Radiologe)

modifiziert 2019

ACHTUNG: Für die Empfehlung zur Anwendung bei Femurkopfnekrose müssen die „off label use“- Kriterien berücksichtigt werden:

- nachgewiesene Wirksamkeit
- günstiges Nutzen-Risiko-Profil
- fehlende Alternativen – Heilversuch

Ein „off-label-use“ ist dementsprechend nur bei schwerwiegenden Erkrankungen zulässig, wenn es keine Behandlungsalternative gibt. Nach dem Stand der wissenschaftlichen Erkenntnisse muss die begründete Aussicht bestehen, daß die Behandlung zu einem Erfolg führt. Darüber hinaus besteht eine besondere Aufklärungsverpflichtung. Die Patientinnen/Patienten sind auf den Umstand des „off labeluse“ und daraus resultierenden möglichen Haftungskonsequenzen hinzuweisen. Eine gemeinsame Entscheidungsfindung ist notwendig.

Hintergrundtext:

Iloprost führte zu einer signifikanten Schmerzreduktion und in 50% der Fälle zu einer Reduktion des Knochenmarködems (2033). Neben der Reduktion von Schmerzen und des Knochenmarködems wurden durch Taner et al. (86) auch funktionelle Verbesserungen gefunden. Disch et al. (286) behandelten 40 Hüften bei 33 Patienten mit Ilomedin über jeweils 5 Tage. Davon befanden sich 16 Patienten im Stadium ARCO I (isoliertes Ödem), 17 Patienten im Stadium II bis IV. Das follow up betrug 25 Monate. Der Harris Hip Score verbesserte sich im Mittel innerhalb von 4 Wochen von 58 auf 80 und blieb 25 Monate stabil. Unabhängig vom Ausmaß der Nekrose kam es in beiden Gruppen zu einer Reduktion der Ausdehnung der Nekrose. Obwohl 25% der Patienten keine Schmerzen klagten, hatten 40% immer noch Schmerzen. Diese traten im Mittel nach 8 Monaten wieder auf. Patienten mit Steroiden in der Anamnese hatten schlechtere Ergebnisse, als Patienten mit Thrombophilie.

Aigner et al verglichen die Behandlung mittels Iloprost und Core decompression (2446). Sie behandelten 38 Hüften bei 36 Patienten im Stadium ARCO I. Davon erhielten 18 Hüften (17 Patienten) Iloprost (5 Infusionen a 20µg Iloprost über 6 Stunden an 5 aufeinanderfolgenden Tagen; Gr. A). 20 Hüften (19 Patienten) wurden mittels Core decompression behandelt (Gr. B). Das follow up betrug 11 bzw. 12 Monate. In Gruppe A stieg der HHS von 74,7 auf 97,0 nach 3 Monaten, im MRT kam es bei allen Hüften zur vollständigen Remission. In Gruppe B stieg der HHS von 53.7 auf 95.1, bei 14 Hüften wurde eine vollständige Remission im MRT beobachtet, bei 4 Hüften ein Restödem und bei 2 Hüften ein kleines osteonekrotisches Areal.

Meizer et al. behandelten eine heterogene Gruppe von 104 Patienten ($52,8 \pm 14,7$ Jahre, Stadium I) mit Knochenmarködem, davon 18-mal im Femurkopf, insgesamt 27 idiopathisch, 16 posttraumatisch und 61 sekundär bei Coxarthrose. Die Patienten erhielten Infusionen mit 20, 25 or 50 μ g Iloprost über 6 Stunden an 5 aufeinanderfolgenden Tagen. Das follow up betrug 4 Monate. Nach 4 Monaten zeigte sich eine 73%ige Minderung von Ruheschmerzen, 64% der Patienten gaben eine Minderung, 34% keine Änderung und 2% eine Zunahme des Ruheschmerzes an. Die Minderung des Belastungsschmerzes betrug 59%: 76% der Patienten zeigten eine Verbesserung, bei 22% waren die Schmerzen unverändert und bei 2% verstärkt. In 65% der Fälle fand sich im MRT eine signifikante Minderung der Größe des Ödems oder ein kompletter Rückgang, keine Änderungen fanden sich bei 20%. In 2% der Fälle kam es zu einer Verschlechterung des MRT-Befundes. 13% der MRT's waren nicht auswertbar. Durch eine Reduzierung der täglichen Dosis von 50 auf 20 μ g wurden die Nebeneffekte von Iloprost ohne Beeinflussung seiner Wirksamkeit erreicht.

In einer prospektiven, MRT-kontrollierten Untersuchung von Jäger et al. (2333) an 14 Patienten zur stadienabhängigen Schmerzreduktion bei Osteonekrose nach 5-tägiger, intravenöser Gabe des Prostazyklinanalogons Ilomedin (Iloprost®, Fa. Schering) konnten die Schmerzen (VAS 1-10) bei einem follow-up von 3 Monaten hochsignifikant reduziert werden ($p=0,0000034$). Einschlusskriterien waren radiologische Veränderungen entsprechend dem Stadium ARCO \geq II oder Knochenmarködeme im MRT über 6 Monate. In 9 Fällen war ein Rückgang des Knochenmarködems zu beobachten, in 9 Fällen keine Progredienz. In 2 Fällen war ein Fortschreiten der Nekrose zu beobachten, hier lag initial bereits ein Stadium III und IV vor.

Die Untersuchungsergebnisse sprechen für ein Potential zur Minderung des Ödems und Besserung der funktionellen Resultate mit Schmerzreduktion. Vor dem Hintergrund fortschreitender morphologischer Veränderungen in fortgeschrittenen Stadien erscheint der Einsatz von Iloprost im frühen Stadium möglich.

Claßen et al. (2016) untersuchten 108 Patienten (136 mit Nekrosen an unterschiedlichen Stellen; 32,4% Steroid induziert, 25,9% idiopathisch, 18,5% traumatisch, 16,7% Nikotin assoziiert, 7,4% durch Alkoholabusus, 25,9% multifaktoriell; 52% Femurkopf, 20% Sprunggelenk, 18% Knie, 8% Fuß), die intravenös mit Iloprost behandelt wurden über einen durchschnittlichen Nachbeobachtungszeitraum von 50 Monaten (15-96 Monate) und erfassten das Nebenwirkungsprofil, das Schmerzniveau (VAS) sowie das funktionelle Outcome (Hüftgelenkerhalt, Harris Hip Score, Knee Society Score, Foot and Ankle Survey). Es fanden sich keine schwerwiegenden Nebenwirkungen oder Komplikationen. In 75% der Fälle kam es zu einer signifikanten Schmerzreduktion. Dennoch wurden 20% der behandelten Gelenke im ehemaligen ARCO-Stadium II, 71% im ARCO-Stadium III und 100% im ARCO-Stadium IV innerhalb des Untersuchungszeitraums endoprothetisch ersetzt. Die Autoren schlussfolgern, daß die Behandlung mit Iloprost ein sicheres und effektives Verfahren in Frühstadien der Osteonekrose (ARCO I und II) ist, sich jedoch nicht zur Therapie der Spätstadien III und IV eignet. Somit wird die bisherige Bewertung bestätigt.

7. Haben Bisphosphonate einen pharmakologischen Effekt auf die AFKN?

Für Alendronat wurde vor allem eine Schmerzreduktion gefunden, außerdem eine geringe Verzögerung der Zeit bis zum Kollaps des Hüftkopfes. Es kann in frühen Stadien und bei kleinen Defekten (kleiner 30%) zur Therapie der HKN eingesetzt werden. Dabei handelt es sich um einen off-label use. Zoledronat führte bei Nekrosezonen $\geq 30\%$ nicht zur Vermeidung eines Kollapses und reduzierte nicht die Häufigkeit der erforderlichen Hüftendoprothese. Es soll zur Therapie bei Nekrosen $\geq 30\%$ nicht eingesetzt werden.

Level of Evidenz: 2+/2++	Empfehlungsgrad: 0	Quellen: 15, 212, 326, Luo et al 2014, Lee et al 2015
------------------------------------	---------------------------	--

Expertenkonsens (mittel) 91% Zustimmung

Modifiziert 2019

ACHTUNG: Für die Empfehlung zur Anwendung bei Femurkopfnekrose müssen die „off label use“- Kriterien berücksichtigt werden:

- nachgewiesene Wirksamkeit
- günstiges Nutzen-Risiko-Profil
- fehlende Alternativen – Heilversuch

Ein „off-label-use“ ist dementsprechend nur bei schwerwiegenden Erkrankungen zulässig, wenn es keine Behandlungsalternative gibt. Nach dem Stand der wissenschaftlichen Erkenntnisse muss die begründete Aussicht bestehen, daß die Behandlung zu einem Erfolg führt. Darüber hinaus besteht eine besondere Aufklärungsverpflichtung. Die Patientinnen/Patienten sind auf den Umstand des „off labeluse“ und daraus resultierenden möglichen Haftungskonsequenzen hinzuweisen. Eine gemeinsame Entscheidungsfindung ist notwendig.

Hintergrundtext:

Agarwala et al. (326) untersuchten im Rahmen einer prospektiven Kohortenstudie die Gabe von 10mg Alendronat pro Tag oder 70mg Alendronat pro Woche in Kombination mit Calcium-Vitamin D über 3 Monate bis 5 Jahre (Ficat-Arlet-Stadium I-IV). Dabei wiesen Sie eine Schmerzminderung, Verbesserung der Funktion und radiologische Verzögerung der Progression der Nekrose nach, so daß eine zeitige chirurgische Intervention bei den meisten Patienten vermieden werden konnte. Allerdings betrug das follow up nur bei 37 der 100 untersuchten Patienten mehr als 2 Jahre – im Mittel 37 Monate und liegt damit immer noch im Bereich des natürlichen zeitlichen Verlaufs der Nekrose.

Lai et al. (239) gaben im Rahmen einer randomisiert randomisierten, kontrollierten Studie 70mg Alendronat pro Woche über 25 Wochen (Steinberg-Stadium II und IIIC). Sie verglichen zwei Gruppen zu je 20 Patienten. Das follow up wird mit mindestens 24 Monaten angegeben, aus den Untersuchungen geht jedoch nicht klar hervor, ob ein längeres follow up bestanden hat, so daß auch hier vom natürlichen zeitlichen Verlauf der Nekroseentwicklung ausgegangen werden muss. In der Schlussfolgerung wird formuliert, daß Alendronat den zeitigen Kollaps in den genannten Stadien zu verzögern scheint. Es wird also keine klare Aussage pro Wirksamkeit gemacht.

Nishii et al. (212) gaben im Rahmen einer prospektiven Vergleichsstudie 14 Patienten (20 Hüften) mit AFKN im Steinberg-Stadium I-III für ein Jahr täglich 5mg Alendronat und stellten diesen 8 Patienten (13 Hüften) ohne Therapie gegenüber. In der Alendronatgruppe war eine deutlichere Abnahme der biochemischen Marker für Knochenresorption nachzuweisen, hier fanden sich seltener eine klinische Verschlechterung, Kollaps und Hüftschmerzen im Vergleich zur Kontrollgruppe. Das Follow up lag auch in dieser Arbeit im zeitlichen Rahmen des natürlichen Verlaufes, Langzeitresultate fehlen. So wird auch hier in den Schlussfolgerungen das Potenzial von Alendronat zur Vorbeugung eines Kollapses genannt, nicht die konkrete Aussage seine Verhinderung.

Kritisch sind bei allen Arbeiten das Design in Bezug auf die Dauer der Nachuntersuchung aber auch die Ursachen der AFKN zu bewerten. Bei Agarwala et al. (326) sowie Nishii et al. (212) sind die Ursachen für die AFKN Kortikosteroide, Alkoholmissbrauch und idiopathisch, eine separate Unterteilung oder Verblindung der Gruppen erfolgt nicht. Auch Lai et al. (239) beschränken sich auf Patienten mit Kortikosteroiden.

Argawala et al. (15) untersuchten in einer retrospektiven Studie 434 Patienten mit AFKN, von denen nach Ausschluss 294 Patienten (395 Hüften) übrig blieben. Die Patienten erhielten pro Tag 10 mg Alendronat und 500 bis 1000 mg Calcium sowie 400 bis 800 IE Vit.-D. Die Applikation über 3 Jahre führte demnach bei einigen Patienten zur Besserung bis zu 8 Jahren. Die Kollapsrate betrug nach im Mittel 4 Jahren (1-8 Jahre) für Ficat-Stadien I und II 28,8% (12,6% für Stadium I, 55,8% für Stadium II). Die mittlere Zeit bis zum Kollaps betrug 3,1 Jahre (2 bis 6 Jahre; 3,5 Jahre /2-6 für Stadium I, 2,9 Jahre /2-5 für Stadium II). Hier ist besonders der retrospektive Charakter der Studie zu diskutieren. Deutlich wird, daß sehr frühe Stadien eine bessere Prognose haben.

Kang et al. (2529) vergleichen in einer prospektiv randomisiert kontrollierten Studie die Core decompression (40 Patienten/ 52 Hüften) mit der Core decompression mit anschließender Gabe von Alendronat (39 Patienten/ 55 Hüften) 10mg pro Tag oder 70 mg pro Woche und erfassten den klinischen Befund. Die Hüften befanden sich im Ficat-Arlet Stadium IIA, IIB und III. Die Dauer der medikamentösen Behandlung betrug 24 Wochen unter Zugabe von tgl. 500 bis 1000mg Calcium und 400 bis 800 IE Vitamin D3. Das follow up betrug im Mittel 62 bzw. 63 Monate. Ursachen waren Alkohol, Steroide und idiopathisch. Die Autoren beschrieben einen leichten Gewinn für die zusätzlich medikamentös behandelten Patienten in Form einer Schmerzreduktion und einer verzögerten Progression der Hüftkopfnekrose, was den künstlichen Gelenkersatz ebenfalls hinauszögerte. Als Limitierungen wurden unter anderem ein relativ hoher Anteil an verloren gegangenen Patienten und eine niedrige Patientenzahl genannt. Ein anhaltend positiver Effekt konnte nicht nachgewiesen werden. Die Schmerzreduktion ist vor dem Hintergrund existierender adäquater Schmerzstrategien kritisch zu diskutieren.

Das Ziel eines systematischen Reviews von Luo et al (2014) war die Effektivität und Sicherheit von Alendronat zur Behandlung von aseptischen atraumatischen Femurkopfnekrose des Erwachsenen in einem Kurz- und Langzeit-Follow up zu untersuchen. Es wurde in den einschlägigen Literaturdatenbanken nach randomisierten oder nicht randomisierten klinischen Untersuchungen, Kohorten-Studien, Fallkontrollstudien und Fallserien gesucht, in denen Alendronat zur Behandlung der atraumatischen Femurkopfnekrose des Erwachsenen verwendet wurden. Relevante Artikel mit geeigneten Daten in Bezug auf die Schmerzreduktion, die Verbesserung der Gelenkfunktion, die Verlangsamung der Progression des Kollapses sowie eine erforderliche Hüft-TEP wurden nach Anwendung von Einschluss-

und Ausschlusskriterien herausgesucht. 8 Arbeiten mit insgesamt 788 Hüften mit einem Evidenzlevel 1B bis 3B wurden eingeschlossen (davon fehlte eine im Literaturverzeichnis; Lai et al. 2005, Nishii et al. 2006, Agarwala et al 2002, 2005, 2009, 2011, Chen et al. 2012).

Die meisten Studien beschreiben einen positiven Kurzeffekt von Alendronat in Form der Schmerzreduktion, Verbesserung der Gelenkfunktion, Verzögerung der Progression des Kollapses und eine verzögerte erforderliche endoprothetische Versorgung der Hüfte für die atraumatische Femurkopfnekrose des Erwachsenen. Akzeptable Langzeitergebnisse wurden auch bei den Patienten gefunden, die über einen 10 Jahreszeitraum nachuntersucht wurden. Außerdem gab es keine schweren Nebenwirkungen im Zusammenhang mit der Behandlung mit Alendronat während der Kurz- und Langzeitnachuntersuchung. Die meisten der eingeschlossenen Studien empfehlen daher Alendronat in frühen Stadien der Femurkopfnekrose mit kleinen Nekrosen einzusetzen, um bessere Ergebnisse zu halten.

Lee et al. (2015) untersuchten im Rahmen einer prospektiv randomisierten Multicenterstudie die Wirkung von Zoledronat bei atraumatischer Femurkopfnekrose des Erwachsenen auf Funktion und Kollapsrate. Zwischen Juni 2008 und Oktober 2010 wurden 115 Patienten akquiriert, davon 110 eingeschlossen. In der Zoledronat-Gruppe fanden sich 39 Männer (39 Hüften), 16 Frauen (16 Hüften), mittleres Alter 44 Jahre (18- 37), in der Kontroll-Gruppe 41 Männer (41 Hüften) und 14 Frauen (14 Hüften), mittleres Alter 54 Jahre (23 bis 47 Jahre). Bei der Erstuntersuchung fanden sich 29x Stadium I Hüften, 26x Stadium II Hüften (Zoledronat-Gruppe), 31x Stadium I und 24x Stadium II Hüften (Kontroll-Gruppe). Die Nekrosezone betrug in allen Fällen $\geq 30\%$. Im Ergebnis ergaben sich keine signifikanten Unterschiede hinsichtlich Geschlecht, Alter, BMI, Risikofaktoren, Stadium und Ausdehnung der Nekrose (Risikofaktoren: Alkohol an erster Stelle mit 31/39, idiopathisch an zweiter Stelle mit 17/13, Corticosteroide an dritter Stelle 7/3). WOMAC und Harris-Hip Score (HHS) verbesserten sich bei 50 Hüften (24 Zoledronat-Gruppe und 26 Kontroll-Gruppe) die Gruppenanalyse erbrachte keinen Unterschied im klinischen Ergebnis zwischen Zoledronat und Kontrollgruppe ($p=0,784$). Ein Kollaps trat auf bei 29 Hüften in der Zoledronat-Gruppe und bei 22 Hüften in der Kontroll-Gruppe ($p=0,251$). Eine Totalendoprothese erhielten 18 Hüften in der Zoledronat-Gruppe (primär 8 Stadium I und 11 Stadium II) und 22 Hüften in der Kontroll-Gruppe (primär 9 Stadium I und 11 Stadium II) ($p=0,855$). Primär kollabierten Hüften in der Zoledronat-Gruppe: 14mal Stadium I und 15mal Stadium II, in der Kontroll-Gruppe: 1mal Stadium I und 8mal Stadium II ($p=0,275$). Die Überlebensanalyse erbrachte keine signifikanten Unterschiede hinsichtlich Kollaps ($p=0,391$) und Totalendoprothese ($p=0,796$) in beiden Gruppen. Es waren keine Nebenwirkungen in der Zoledronat-Gruppe aufgetreten.

Nach zwei Jahren fanden sich in der Zoledronat-Gruppe 52,7% und in der Kontroll-Gruppe 40,0% kollabierte Hüften. Auch hinsichtlich der erforderlichen Hüftendoprothese bestand kein signifikanter Unterschied. Zoledronat führte demnach nicht zur Vermeidung eines Kollapses und reduzierte nicht die Häufigkeit der erforderlichen Hüftendoprothese bei Patienten mit Femurkopfnekrose. Allerdings sind bei dieser Arbeit ausschließlich Nekrosezonen $\geq 30\%$ eingeschlossen, so daß die Ergebnisse für diese Gruppe Patienten gelten, nicht aber für Patienten mit kleineren Nekrosezonen.

Bei der Verwendung von Bisphosphonaten muss grundsätzlich auch auf die Kürze der Nachuntersuchung verwiesen werden. Bei ansonsten relativ hoch zu bewertenden Studien mit positivem Resultat kann der Einsatz von Bisphosphonaten in frühen Stadien und bei kleinen Defekten (kleiner 30%) erfolgen.

Von den Experten wird kritisch bemerkt, daß die kleinen Defekte per sé eine bessere Prognose haben. Auch wird bemerkt, daß die Literatur durchaus auch gegen den Einsatz bei der Femurkopfnekrose spräche.

8. Haben Antikoagulanzen einen pharmakologischen Effekt auf die AFKN?

Unter der Behandlung mittels Antikoagulanzen konnte kein eindeutiger Beweis für eine allgemeingültige Wirksamkeit von Antikoagulanzen auf die Verhinderung einer AFKN erbracht werden. Antikoagulanzen (NMH, Warfarin) sollen zur Therapie der Hüftkopfnekrose nicht verwendet werden.

Level of Evidenz: 2+/1+

Empfehlungsgrad: A

Quellen: 86, 170, 265, Guo et al 2015

Expertenkonsens (stark) 100% Zustimmung

Modifiziert 2019

Hintergrundtext:

Glueck et al. (265) untersuchten im Rahmen einer prospektiven Kohortenstudie 16 Patienten mit primärer Osteonekrose des Femurkopfes (25 Hüften, 13 Ficat I, 12 Ficat Stadium II) und 12 Patienten mit sekundärer Osteonekrose des Femurkopfes (15 Hüften, 5 Ficat Stadium I, 10 Ficat Stadium II, vorwiegend kortikoidinduziert). Alle Osteonekrosen waren mit einer Hyperfibrinolyse oder einer Thrombophilie assoziiert. Die Patienten erhielten über 12 Wochen tgl. 60 mg niedermolekulares Heparin (Enoxaparin). Radiologisch erfolgten vor Beginn der Studie ap.- und seitliche Aufnahmen sowie ein MRT. Weiterhin erfolgten regelmäßige Verlaufskontrollen. Das follow up betrug mindestens 2 Jahre. In diesem Zeitraum zeigten 19 von 20 Hüften (95%) bei Patienten mit den genannten Gerinnungsstörungen mit primärer Osteonekrose keine Progression (bzw. 19 von 25 Hüften bei Betrachtung der gesamten Kohorte, 76%). Bei den sekundären Osteonekrosen hingegen zeigten 12 von 15 Hüften (80%) eine Progredienz zum Stadium Ficat III oder IV (in 86). Hier schneiden die primären Osteonekrosen zwar sehr gut ab, allerdings beschränkt sich deren Auswahl ausschließlich auf das Vorliegen der genannten Gerinnungsstörungen und die Gruppe ist sehr klein. Auch muss das follow up als zu kurz eingeschätzt werden.

Nagasawa et al. (170) untersuchten im Rahmen einer prospektiven Kohortenstudie 60 Patienten mit neu diagnostiziertem Systemischen Lupus erythematodes (5 Männer, 55 Frauen; Alter 16-58 Jahre), die alle als Initialtherapie hochdosiert Prednisolon erhielten (40 mg und mehr), einschließlich pulsierender Methylprednisolontherapie von 1000 mg täglich über 3 Tage. Bei allen Patienten konnte vor Beginn der Studie eine AFKN ausgeschlossen werden. Ziel war die Verhinderung von AFKN bei steroidbehandelten Patienten mit Systemischem Lupus erythematodes. Es wurden zwei Gruppen gebildet. Eine Gruppe (31 Patienten) erhielt zusätzlich Warfarin. Dieses wurde gemeinsam mit dem Beginn der Steroidtherapie gegeben. Die Dosis wurde abgestimmt auf einen INR-Wert von 1,5 bis 2,0 (1-5 mg/Tag, im Mittel 2.9 mg/Tag). Die Gabe erfolgte 3 Monate. Es erfolgten klinische und radiologische Nachkontrollen, einschließlich MRT. 18 Patienten der gesamten Kohorte entwickelten eine klinisch stumme AFKN, davon 16 innerhalb von 3 Monaten. 6 Patienten entwickelten eine symptomatische AFKN nach mindestens einem Jahr. Es gab keine signifikanten Unterschiede hinsichtlich der Zahl der AFKN zwischen den beiden Gruppen. Die Behandlung ist auf ein sehr spezifisches Krankheitsbild unter Steroiden begrenzt.

Aufgrund der genannten Studienergebnisse sollen Antikoagulanzen nicht zur Therapie der atraumatischen Femurkopfnekrose des Erwachsenen eingesetzt werden.

Im Rahmen einer Metaanalyse untersuchten Guo et al (2017) die Wirkung von Antikoagulanzen auf die Femurkopfnekrose. Von insgesamt 75 Artikeln wurden am Schluss 4 Artikel in die Auswertung einbezogen.

Glueck et al. (2015) untersuchten 6 Patienten die mit 60 mg/d Enoxaparin für 3 Monate behandelt wurden (9 Hüften: 8 Ficat Stadium II, ein Stadium I), familiäre Thrombophilie (5x Faktor-V-Leiden, 1x Resistenz gegen aktiviertes Protein C /RAPC). Bei 4 Patienten erfolgte die Verwendung von Coumadin als Langzeitbehandlung, ein Patient erhielt Pradaxa 150 mg 2x/d, nach 90 Tagen Enoxaparin, ein Patient erhielt nach Coumadin Xarelto 20 mg/d. 9 Hüften bei 6 Patienten (8 x Ficat II, 1 x Ficat I) blieben unverändert im Gegensatz zur unbehandelten Osteonekrose, wo innerhalb von 2 Jahren 50% Ficat II zu 80% Ficat III und IV fortschritten. 5 Patienten wurden bis 16 Monate nach der Antikoagulation schmerzfrei und blieben asymptomatisch bis zum letzten Follow Up. Ein Patient brauchte Schmerzmittel. Es traten keine signifikanten Blutungsereignisse. Demzufolge sei die Langzeit-Antikoagulation vor den Kollaps des Hüftkopfes (Ficat II) bei Patienten mit Thrombophilie Faktor-V-Leiden oder RAPC zum Schutz des Gelenkes mit Vermeidung einer erforderlichen Hüfttotalendoprothese geeignet.

Chotanaphuti et al. (2013) untersuchten 36 Patienten mit idiopathischer Femurkopfnekrose (49 Hüften) im Präkollaps-Stadium, randomisiert in 26 Hüften (6000 Einheiten Enoxaparin täglich für 12 Wochen) und 23 Hüften (Kontrollgruppe). Radiologische Untersuchung 3, 6, 12, 18 und 24 Monate. 15 Hüften (57,7%) der Untersuchungsgruppe und 5 Hüften (21,7%) der Kontrollgruppe verblieben im Präkollaps-Stadium ($p=0,042$). 10 von 11 Hüften (90,9%) im Stadium Ficat 0 oder I der Untersuchungsgruppe aber nur 5 von 15 Hüften (33,3%) der Kontrollgruppe hatten keinen Progress in Richtung Stadium II. Ein Patient der Versuchsgruppe entwickelte eine transiente Hämaturie die spontan zurückging. Enoxaparin könnte demzufolge bei idiopathischer Osteonekrose im Präkollaps-Stadium signifikant die Progression der Erkrankung in den ersten 24 Monaten verhindern.

Die Arbeit beinhaltete weiterhin die Auswertung der Schriften von Glueck et al (265) sowie Nagasawa et al (170).

Es wurden in dieser Arbeit nützliche Information über die positive Wirksamkeit von Heparinen bei der Behandlung von primären Osteonekrosen gefunden, während eine Vorbeugung der Osteonekrose bei sekundären Osteonekrosen in Folge der Behandlung mit Corticosteroiden nicht gegeben ist. Warfarin hatte die Tendenz, symptomatische Osteonekrosen, die durch Corticosteroide verursacht sind, zu vermeiden.

Es konnte ein positiver Effekt zur Vermeidung und Behandlung von primären Osteonekrosen mittels Antikoagulanzen gezeigt werden. Bei sekundären Osteonekrosen spielen sie keine protektive Rolle.

Unverändert fehlt eine überzeugende Evidenz insbesondere für die Wirkung von Heparinen. Die Autoren sprechen vor allem von Tendenzen. Eine Empfehlung zur vorbeugenden oder therapeutischen Anwendung ergibt sich daraus nicht.

9. Haben Statine einen pharmakologischen Effekt auf die AFKN?

Unter der Behandlung mit Statinen tritt keine Risikoreduktion für eine AFKN ein. Statine sollen zur Therapie der Hüftkopfnekrose nicht verwendet werden.		
Level of Evidenz: 2+	Empfehlungsgrad: A	Quellen: 37, 86, 2420
Expertenkonsens (stark) 100% Zustimmung		
Geprüft 2019		

Hintergrundtext:

In einer retrospektiven Kohortenstudie untersuchten Ajmal et al. (2420) 3399 Patienten mit Nierentransplantation hinsichtlich des Auftretens von Osteonekrosen. Das follow up nach Transplantation betrug mindestens 3 Jahre (im Mittel 128 Monate). Alle aus dieser Gruppe ausgewählten Patienten waren 16 Jahre oder älter und hatten bisher noch nie Kortikosteroide erhalten. In allen Fällen handelte es sich um die erste Nierentransplantation. Insgesamt 2881 Patienten erfüllten diese Kriterien. 338 (12 %) davon erhielten Statine. Die häufigste Ursache der Nierentransplantation war eine diabetische Nephropathie. Die Indikation zur Behandlung mit Statinen stellte eine Hypercholesterinämie dar. Die Behandlung damit begann bis zu 31 Tage nach der Transplantation und dauerte mindestens ein Jahr. Die am häufigsten verordneten Statine waren Advicor (500mg Niacin + 20 mg Lovastatin), Crivastatin, Rosuvastatin, Fluvastatin, Lovastatin, Pravastatin und Simvastatin. In der Statine-Gruppe entwickelten 15 Patienten (4,4 %) eine Osteonekrose an 23 Stellen (alles AFKN), in der Non-Statine-Gruppe 180 Patienten (7%) an 263 Stellen (255-mal AFKN, 8-mal andere Stellen). Das osteonekrosefreie Intervall in der Statine-Gruppe zeigte keinen zeitlichen Zusammenhang zur Dauer der Einnahme der Statine. Die 5-Jahres Überlebensrate ohne Osteonekrose war mit $96\% \pm 2.1\%$ (Statine, CI 95%) versus $94\% \pm 1.0\%$ (Non-Statine, CI 95%) nahezu identisch. Somit konnte hinsichtlich der Gabe von Statinen keinerlei Senkung der Osteonekrosenrate nachgewiesen werden. Kritisch ist bei der vorliegenden Studie neben dem retrospektiven Design ohne Randomisierung oder Verblindung zu bewerten, daß es sich ausschließlich um Patienten mit Nierentransplantation handelte. Asymptomatische Patienten mit AFKN wurden in dieser Studie möglicher Weise nicht erfasst, da die meisten Patienten selbst über Beschwerden berichteten. Es erfolgte keine routinemäßige MRT-Kontrolle aller Patienten.

Prichett et al. (37) berichten in einer retrospektiven Kohortenstudie über 248 Patienten, welche täglich mindestens 2000 mg Prednisolon-Äquivalent für mindestens 90 Tage erhielten. Das follow up betrug minimal 5 Jahre, im Mittel 7,5 Jahre. Alle Patienten erhielten für das gesamte follow up tgl. Statine. 231 Patienten (81%) nahmen ein Statin, 53 (19%) mehrere. 168 Patienten (59%) erhielten Lovastatin, 49 Patienten (12%) Fluvastatin und 14 Patienten (5%) Atorvastatin. 168 Patienten (59%) erhielten die Statine wegen einer Hyperlipidämie und 53 (19%) wegen kardiovaskulärer Erkrankungen, der Rest war nicht dokumentiert. Ursachen der Steroidtherapie waren vor allem renale Erkrankungen oder Nierentransplantationen, entzündliche Gelenk- oder Darmerkrankungen, neurologische Erkrankungen, Tumore, hämatologische und pulmonologische Erkrankungen. Zu Beginn der Therapie war keine AFKN vorhanden. Kontrollen erfolgten klinisch und radiologisch, eine MRT-Kontrolle bei Schmerzen oder radiologischen Zeichen einer AFKN. 3 Patienten (1 %) dieser Patienten hatten eine zwischen 5 und 7 Jahren nach der Steroidtherapie eine AFKN. Kritisch an dieser Arbeit ist vor allem das retrospektive Design ohne Randomisierung und Verblindung sowie der Umstand zu

bewerten, daß nur auf Patienten mit hochdosierter Prednisolontherapie fokussiert wurde. Allerdings wurde eine Vielzahl von Krankheitsbildern eingeschlossen. Klinisch stumme AFKN wurden möglicherweise nicht erfasst, allerdings ist der Nachuntersuchungszeitraum so groß, daß mit einem Kollaps zu rechnen gewesen wäre.

Aufgrund der genannten Studienergebnisse sollen Statine nicht zur Therapie der atraumatischen Femurkopfnekrose des Erwachsenen eingesetzt werden.

10. Hat die hyperbare Sauerstofftherapie (HBO) einen positiven Effekt auf Klinik und Verlauf der AFKN?

Hyperbare Sauerstofftherapie (HBO) führt zu einer Schmerzreduktion in frühen Stadien der AFKN, kann jedoch nicht den Kollaps verhindern. Für die HBO wurde keine Evidenz für eine wesentliche Verzögerung der Zeit bis zum Kollaps des Hüftkopfes gefunden. Daher sollte es nicht zur Therapie der HKN eingesetzt werden.

Level of Evidenz: 2+	Empfehlungsgrad: B	Quellen: 460, 696, 2333, 2486, 2487, 2496, 2522
-----------------------------	---------------------------	--

Expertenkonsens (stark) 100% Zustimmung, eine Enthaltung (Radiologe)

Geprüft 2019

Hintergrund

Reis et al. (460) untersuchten im Rahmen einer Kohortenstudie die Wirkung der Hyperbaren Sauerstofftherapie (HBO) auf die AFKN. Aus einer Kohorte von 120 Patienten suchten sie die 12 Patienten (mit 16 Hüften) im Steinberg Stadium I heraus, bei denen die subchondrale Läsion 4 mm dick und/oder mindestens 12,5 mm lang war. Alle kleineren Läsionen und Knochenmarködeme wurden ausgeschlossen. Die Beschwerdedauer vor der Behandlung betrug im Mittel 4 Monate (1-8). Das Alter der Patienten lag zwischen 19 und 54 Jahren. Bei 10 Patienten lag eine idiopathische AFKN vor, zwei nahmen Steroide wegen Systemischen Lupus erythematodes bzw. chronischer Nierenerkrankung. Die Behandlung erfolgte an 6 Tagen der Woche, insgesamt 100-mal. Jede Sitzung umfasste 90 min reinen Sauerstoff über eine Atemmaske bei 2- bis 2,4-fachen atmosphärischen Druck in einer Überdruckkammer. Das klinische follow up erfolgte im ersten Jahr alle 3 Monate, dann alle 6 Monate. Die Auswertung umfasste die MRT-Analyse nach 2 Monaten und nach Abschluss der HBO-Therapie oder nach 2 Jahren. Endpunkt war das letzte MRT. Das follow up betrug mindestens 2 Jahre, maximal 4 Jahre. Als Vergleichsgruppe diente eine Kohorte von 67 Patienten mit 72 befallenen Hüftköpfen, die konservativ mittels Entlastung und NSAR behandelt wurden (763). 10 der 12 Patienten erlangten eine vollständige Wiederherstellung der Funktion des Gelenkes, ohne Hinken und Muskelatrophie und mit normalem Bewegungsausmaß. 13 der behandelten Hüftköpfe zeigten im MRT nach im Mittel 8 Monaten (3-24) eine Normalisierung. Die Wahrscheinlichkeit einer irreversiblen Schädigung der behandelten Gruppe betrug 25%, in der unbehandelten Gruppe 85%, bei Ausschluss der sekundären AFKN 0% in der therapierten Gruppe. Die Dauer der Symptome vor der Therapie beeinflusste nicht das Ergebnis. Die behandelte Gruppe ist sehr klein, die Zeitangaben bis zur beschriebenen Erholung im MRT nicht präzise, aus Kostengründen wurden nicht immer MRT's durchgeführt. Obwohl die Ergebnisse für eine Behandlung zu sprechen scheinen, muss die Studie kritisch betrachtet werden. Vor allem erscheint die Zahl der eingeschlossenen Patienten relativ niedrig. Eine

genaue Aufschlüsselung über die Dauer des follow up erfolgte nicht, so daß nicht klar ist, wie viele Hüften tatsächlich über einen Zeitraum von mehr als 2 bis 3 Jahren von der Behandlung im Sinne eines Gelenkerhaltes profitierten. Zudem entspricht das Stadium einem Zustand, in dem der Spontanverlauf häufiger positive Resultate zeigt.

Laut Jäger (2333) fanden auch Strauss und Dvorak (2496) in frühen Stadien eine rasche Schmerzlinderung in frühen Stadien der AFKN durch HBO. Diese Autoren beschrieben im Rahmen einer Metaanalyse von 14 Studien bei 83 von 86 Patienten (97%) gute Kurzzeitergebnisse und bei 83 von 103 Patienten (81%) gute Langzeitergebnisse. Statistische Auswertungen fehlen allerdings in dieser Studie, die somit mehr deskriptiven Charakter hat. Gegen eine Anwendung der HBO bei AFKN sprach sich nach einer Metanalyse mit über 100 Fällen Strauss (2552, auch in 696) auch aus ökonomischen Gründen aus, ohne dies jedoch mit ausführlichen Ergebnissen zu belegen.

Aufgrund der genannten Studienergebnisse sollte die hyperbare Sauerstofftherapie nicht zur Therapie der atraumatischen Femurkopfnekrose des Erwachsenen eingesetzt werden.

11. Hat die Stoßwellentherapie (ESWT) einen positiven Effekt auf Klinik und Verlauf der AFKN?

Für Ultraschall und die ESWT wurde keine Evidenz für eine wesentliche Verzögerung der Zeit bis zum Kollaps des Hüftkopfes gefunden. Daher sollten beide nicht zur Therapie der HKN eingesetzt werden.		
Level of Evidenz: 1 bis 2+	Empfehlungsgrad: B	Quellen: 55, 86, 230, 591, 696, 2333, 2353, 2421, 2499
Expertenkonsens (stark) 100% Zustimmung, eine Enthaltung (Radiologe)		

Gepprüft 2019

Hintergrundtext:

Jäger et al. (2333) fanden in der Literatur keine ausreichenden und verlässlichen Daten für den Einsatz von Ultraschall oder ESWT zur Behandlung der AFKN.

Ludwig et al. (591) behandelten im Rahmen einer prospektiven randomisierten Studie insgesamt 22 Patienten mit AFKN ARCO-Stadium I bis IV (5 Patienten ARCO I, 8 Patienten ARCO II, 7 Patienten ARCO III, 1 Patient ARCO IV) mittels ESWT (Parameter: Ladespannung 28 kV Fokusgröße 9, 73 mm, Frequenz 0,5 pro Sekunde / 2 Hz, Fokale Energie (6 dB) 25,5 J/mm², Anzahl der Impulse 4000). Das mittlere Alter betrug 54,9 Jahre (±12.3). Das follow up betrug 1 Jahr. Bei 64 % der Patienten kam es zu einer signifikanten Besserung der Schmerzen und der Beweglichkeit, bei allen Patienten zu einer Schmerzlinderung. Bei 7 Patienten kehrten nach anfänglicher signifikanter Besserung die Beschwerden nach 2 bis 6 Wochen wieder. 29 % der Patienten wiesen im MRT eine Normalisierung des Signalverhaltens und 29 % eine Verkleinerung des Nekroseareals auf, bei 42 % blieb das MRT unverändert. 6 der 7 Patienten ohne klinische Besserung zeigten keine Veränderungen im MRT. In dieser Arbeit sind weder die klinischen noch die MRT-Resultate den einzelnen Stadien zugeordnet.

Russo et al. (2499, zitiert in 2333) untersuchten den Einfluss von ESWT (Parameter: Fokusabstand 16,5 cm, Fokus 6x28 mm, Fokale Energie 0,26-0,69 mJ/mm², kritische Areale von dorsal, 45° und 130° Inklination und ventral beschossen) bei 42 Patienten (Alter 26-52

Jahre) mit Femurkopfnekrose im Ficat-Arlet Stadium 0 bis 2 mit einem follow up von 6 Monaten. 39 Patienten wurden unter dieser Behandlung völlig schmerzfrei, das MRT normalisierte sich in dieser Gruppe. Bei 5 Patienten kam es zu einer 70-%igen Schmerzreduktion. Die Untersuchung scheint prospektiv zu sein, ist jedoch sehr kurz gefasst und enthält keinerlei weiterführende Angaben wie Geschlecht oder Ätiologie, Randomisierung oder Verblindung haben offenbar nicht stattgefunden, insbesondere ist das follow up sehr kurz.

Kritisch an diesen Studien muss auch bewertet werden, daß ihr follow up immer weniger als 2 Jahre betrug, den natürlichen zeitlichen Verlauf also nicht überschritt.

Andere Arbeiten stellten die ESWT anderen Methoden der Therapie gegenüber, ohne eine klare der ESWT Überlegenheit nachweisen zu können. Wang et al. (230, zitiert in 86) verglichen die ESWT (Parameter: an vier Punkten je 1.500 Impulse, 28 kV, Fokale Energie 0.62 mJ/mm², insgesamt 6.000 Impulse) mit der Core decompression und nicht gefäßgestielten, freien Fibulatransplantaten, ohne eine Überlegenheit der Methode zu finden. Die funktionellen Resultate nach ESWT (Parameter: an vier Punkten je 1.500 Impulse, 28 kV, Fokale Energie 0.62 mJ/mm², insgesamt 6.000 Impulse) bei Patienten mit frühen Stadien einer Femurkopfnekrose schienen nach Chen et al. (2535) besser, als die Resultate nach Versorgung von späten Stadien mittels Hüft-TEP nach 2 bis 4 Jahren. Nach Wang et al. (55, zitiert in 2421) ist die ESWT mit und ohne zusätzliche Behandlung mittels Alendronat gleich wirksam.

Hofmann und Mazières (696, zitiert in 2333) bezeichneten die vorliegenden Resultate zur ESWT als widersprüchlich und als Beginn der klinischen Erprobung. Aus diesen Gründen sollte die ESWT derzeit nicht zur Therapie der HKN eingesetzt werden.

12. Haben Pulsierende elektromagnetische Felder bzw. eine Elektrostimulation einen positiven Effekt auf Klinik und Verlauf der AFKN?

Pulsierende elektromagnetische Felder (PEMF) bzw. elektrische Stimulation können zu einer Besserung der klinischen Beschwerden in frühen Stadien führen, sind jedoch nicht in der Lage einen Kollaps des Hüftkopfes zu verhindern. Für die alleinige PEMF und die Elektrostimulation wurde keine Evidenz für eine Verzögerung der Zeit bis zum Kollaps des Hüftkopfes gefunden. Daher sollten sie nicht zur Therapie der HKN eingesetzt werden.

Level of Evidence: 2+	Empfehlungsgrad: B	Quellen: 92, 140, 696, 973, 1119, 1319, 1363, 1443, 1464
------------------------------	---------------------------	---

Expertenkonsens (stark) 100% Zustimmung, eine Enthaltung (Radiologe)

Geprüft 2019

Hintergrundtext:

Aaron und Steinberg (1319) beschreiben drei Methoden der elektrischen Stimulation bei Femurkopfnekrose, deren Ziel die Anregung der Reparation oder des Remodellings ist, entweder invasiv durch Platzierung der Elektroden im Femurkopf oder nicht invasiv durch kapazitive oder induktive Kopplung von extern. Bei der chirurgischen Implantation wird die Kathode in den Femurkopf eingesetzt, die Anode in das umgebende Weichteilgewebe. Über

einen Zeitraum von mehreren Monaten kann über die externe Quelle konstant Strom mit einer Intensität von 2 bis 20 μA zur elektrischen Stimulation (ES) abgeben. Bei der externen elektrischen Stimulation (ES) mit kapazitiver oder induktiver Kopplung werden Hautelektroden anterior und posterior der Hüfte angebracht. Dabei werden Potentiale von 1 bis 10 V mit einer Frequenz von 20 bis 200 Hz appliziert. Elektrische Felder können auch über induktive Kopplung mittels externer, nichtinvasiver pulsierender elektromagnetischer Felder (PEMF) angewendet werden. Hierbei wird über einen externen Feldgenerator ein sekundäres elektrisches Feld im Femurkopf erzeugt. Für letzteres gibt es unterschiedliche Modelle, die Frequenzen zwischen 1 und 100 Hz erzeugen.

Basset et al. (1464, zitiert in 696) untersuchten im Rahmen einer retrospektiven Kohortenstudie 118 Hüften bei 95 Patienten im Ficat-Stadium II und III. Die Ätiologie waren Traumata (n=17), Alkohol (n=9), Steroide (n=46) und Sichelzellanämie (n=2). Die Symptome begannen im Mittel vor 5,3 Jahren, eine PEMF erfolgte im Mittel vor 4,1 Jahren. Die elektrische Stimulation erfolgte mittels dreier unterschiedlicher Helmholtz-Spulen, welche anterior und posterior der Hüfte angelegt wurden und definierte pulsierende elektromagnetische Felder erzeugten. Es erfolgten klinische und verblindete radiologische Beurteilungen. Das follow up betrug mindestens 4 Jahre. 78% der Hüften konnten erhalten werden. Davon zeigten 15 im Stadium 0-III keine Progression, 9 eine Verbesserung. 18 von 79 Hüften (23%) im Stadium IV schritten fort, keine davon zeigte eine Verbesserung, 1 von 21 Hüften (5%) im Stadium V verschlechterte sich, keine davon zeigte eine Verbesserung, 3 Hüften im Stadium VI waren unverändert. Insgesamt 18% wiesen eine Progression mit Kollaps auf. Als Ergebnis wurden eine klinische Besserung der Symptome und der radiologischen Zeichen und eine Verzögerung einer endoprothetischen Versorgung geschlussfolgert. In dieser Studie sind die frühen Stadien von einer klinischen Besserung betroffen. Es gab keine Kontrollgruppe, eine Verhinderung des Kollapses durch die Behandlung konnte somit letztlich nicht nachgewiesen werden.

Lluch et al (973, zitiert in 92) untersuchten in einer retrospektiven Kohortenstudie 21 Patienten im mittleren Alter von 41,9 Jahren (20-68) mit 30 Hüften mit AFKN (43 % bilateral). Die Ätiologie waren idiopathisch 17/57%, hämatopathisch 4/13%, alkoholassoziiert 1/3%, transplantationsbedingt 3/10%, mit Kortikosteroiden assoziiert 3/10% und posttraumatisch 2/7%. Die pulsierenden elektromagnetischen Felder (PEMF) wurden über einen Generator von außen appliziert, welcher Wellen mit niedriger Intensität (400 MA), niedriger Frequenz und einer Impulsdauer von 1-2 ms erzeugte. Die Applikation erfolgte über 8-12 Stunden täglich für die Dauer von mindestens 3 Monaten bis zu einem Jahr und mehr. Erfasst wurden die klinischen Resultate, Röntgenverläufe und MRT-Befunde. Die Endpunkte waren eine klinische Verbesserung, die Stabilisierung des Befundes im MRT und das kombinierte klinische und MR-tomografische Resultat. Das follow up betrug im Mittel 26,5 Monate (12-98). Dabei zeigte sich ein signifikanter Unterschied zwischen den klinischen und MR-tomografischen Veränderungen. Klinisch zeigten 24 Patienten (80%) eine Besserung, im Stadium Ficat-Arlet I 100%, Stadium II 90%, Stadium III 37,8%. Keine Progression im MRT zeigte sich im Stadium I bei 91,6%, im Stadium II 80% und im Stadium III 56,7%, in einem Fall wurde eine Verbesserung von Stadium II zu Stadium I beschrieben. Eine Befundprogression trat vorwiegend in den Stadien II und III auf. Eine kombinierte Besserung der Klinik mit gleichbleibendem MRT trat im Stadium I bei 91,6%, im Stadium II bei 70% und im Stadium III bei 22,8% auf. Die allgemeine Verbesserung lag somit bei 73,3%. Die Autoren schlussfolgerten, daß mittels PEMF eine Verbesserung in den Stadien Ficat Arlet 0, I und II auftritt, währenddessen in Stadien mit Kollaps (Stadium III und IV) keine Verbesserung mehr

zu erwarten sei. Bei dieser Studie wird nicht klar, ob es sich um eine prospektive oder retrospektive Kohortenstudie handelt. Insgesamt wurden 163 Hüften mit unterschiedlichen Stadien auf verschiedene Weise therapiert, 30 davon (18,4%) mit PEMF. Wie die Auswahl dazu stattgefunden hat, wird in der Studie nicht beschrieben, auch nicht, wie die Verteilung der restlichen Patienten hinsichtlich Ätiologie und Therapie erfolgte. Es gab keine Kontrollgruppe. Die Besserung wurde nur in frühen Stadien und nur klinisch sichtbar. Zudem lag der mittlere Nachuntersuchungszeitraum im Bereich des natürlichen Verlaufs der HKN. Eine Verhinderung der Progression und des Kollaps wurde somit nicht nachgewiesen.

Im Rahmen einer retrospektiven Studie untersuchen Massari et al. (140) eine Kohorte von 66 konsekutiven Patienten mit 76 Hüften mit Hüftkopfnekrose in den Ficat-Stadien I bis III, die mit PEMF behandelt wurden. Die Schmerzdauer bei der ersten Vorstellung lag zwischen 3 und 4 Monaten. Das mittlere Alter betrug 44 Jahre. Bei 51 Patienten (77%) war keine Ursache zu finden, bei 15 Patienten (23%) war die Ursache klar. Die meisten Patienten nahmen zusätzlich NSAR. Allen Patienten wurde eine Entlastung empfohlen. Der Pulsgenerator versorgte eine Spule mit einzelnen Spannungsimpulsen mit einer Frequenz von 75Hz, wobei jeder Impuls 1,3 ms dauerte. Das elektrische Feld und die Toleranz, welches die über eine Standard-Spule in der Sonde erzeugt wurde lag bei $2 \pm 0,5$ mV. Die Behandlung begann zum Zeitpunkt der Diagnosestellung und dauerte 8 Stunden täglich für im Mittel 6 Monate (5 ± 2 Monate). Es erfolgten klinische und radiologische (Röntgen, MRT, Szintigraphie) Untersuchungen vor und nach der Versorgung. Primärer Endpunkt war die Vermeidung eines chirurgischen Vorgehens, sekundärer Endpunkt die Begrenzung einer radiologischen Progression. Das follow up betrug mindestens 28 Monate, maximal 108 Monate. Lediglich 34 Patienten (52%) hielten die angeordnete Entlastung für die Dauer von 3-5 Monaten ein. Alle anderen Patienten beendeten die Entlastung, sobald sie keine Schmerzen mehr hatten. Zwischen 30 und 60 Tagen nach Beginn der Behandlung fand sich bei der Mehrheit der Patienten eine erhebliche Linderung der Schmerzen, nach 2 Monaten waren 35 Patienten (53%) schmerzfrei, 17 Patienten (26%) hatten geringere Schmerzen. Bei der letzten Vorstellung zeigten 15 von 76 Hüften (20%) eine radiologische Progression, so daß ein chirurgisches Vorgehen mit Hüftgelenkersatz erforderlich war. Bei 12 von ihnen lag zur Erstvorstellung ein Ficat-Stadium III vor, bei den restlichen 3 Hüften ein Stadium II. Die Häufigkeit eines erforderlichen chirurgischen Vorgehens lag im Stadium III signifikant höher als im Stadium I oder II. 50 von 53 Hüften im Stadium I oder II (94%) konnten erhalten werden, wobei keine signifikanten Unterschiede zwischen den Stadien I und II bestanden. Auch hier sind die frühen Stadien von einer klinischen Besserung betroffen. Es gab keine Kontrollgruppe, eine Verhinderung des Kollapses durch die Behandlung konnte somit letztlich nicht nachgewiesen werden.

Steinberg et al (2457) untersuchten den Unterschied zwischen Core decompression plus Spongiosaplastik mit und ohne ES mittels implantierter Elektrode. 74 Hüften wurden mittels Core decompression (CD) und Spongiosaplastik (SP) plus ES behandelt, 42 mit CD und SP ohne ES. Angaben zur Ätiologie wurden nicht gemacht. Das Gerät lieferte einen konstanten Strom von $20 \mu\text{A}$ kontinuierlich über einen Zeitraum von 24 Stunden pro Tag über 6 Monate. Untersucht wurden der HHS und der radiologische Verlauf (Rö. n. Steinberg). Das follow up betrug mindestens 2 Jahre, im Mittel für die Gruppe mit ES 44 Monate, für die Gruppe ohne ES 33 Monate. In der Gruppe mit ES waren die klinischen Resultate besser, der mittlere HHS stieg hier von 65 auf 70 im Vergleich zur Gruppe ohne ES mit Änderung von 65 auf 62. In der Gruppe mit ES war die Klinik bei 64% verbessert oder unverändert, verglichen mit 43% in der Gruppe ohne ES. Die Unterschiede waren nicht signifikant. Weiterhin war der Anteil von Verbesserungen bei den Patienten die keine TEP benötigten mit 83% in der Gruppe mit ES

höher als in der Gruppe ohne ES mit 58%. Hinsichtlich der radiologischen Progression gab es keinen signifikanten Unterschied zwischen den Gruppen. In einer nichtoperierten Vergleichsgruppe von 55 Patienten war bei 74% eine Hüft-TEP erforderlich, während es in der Gruppe ohne ES 43% und in der Gruppe mit ES 25% waren (signifikant). Die Autoren schlussfolgerten, daß die Core decompression mit Spongiosaplastik bessere Resultate als die nichtchirurgische Therapie bringt, und daß die ES zwar die klinischen Ergebnisse und die Überlebensrate verbessert, jedoch nicht das radiologische Ergebnis beeinflusst.

Steinberg et al. (1363, zitiert in 92 und 696) verglichen in einer ähnlich organisierten prospektiven, randomisierten, verblindeten und kontrollierten Studie ebenfalls die alleinige Core decompression und Spongiosatransplantation mit der zusätzlichen elektrischen Stimulation. Untersucht wurden insgesamt 40 Hüften (je Gruppe 20) im Steinberg-Stadium I bis III. Die Ätiologie waren Steroide (6 nichtstimuliert, 13 stimuliert), Alkohol (8 stimuliert, 5 nicht stimuliert), andere (3 stimuliert, 1 nicht stimuliert) und idiopathische (3 stimuliert, 1 nicht stimuliert). Die elektrische Stimulierung erfolgte über kapazitive Kopplung von extern mittels anteriorer und posteriorer Elektrode. (60 kHz Sinus-Welle mit 5-V Spitze zu Spitze Amplitude, kalkuliertes elektrisches Feld im Gewebe 3,3 V/cm, Dichte 300µA/cm), die Randomisierung verblindet über das Anlegen aktiver oder inaktiver Elektroden. Die genaue Dauer der Anwendung war 6 Monate ganztägig. Erfasst wurden HHS und Röntgenbefunde (nach Steinberg). Das follow up betrug 31 Monate (2 bis 4 Jahre). Die Ergebnisse wurden auch 55 Hüften gegenübergestellt, die nicht operativ behandelt wurden. Die Core decompression und Spongiosatransplantation erbrachte bessere klinische Resultate und eine seltenere radiologische Progression, als die nichtoperative Behandlung. Die operativ behandelten Hüften konnten häufiger erhalten werden. Die zusätzliche ES erbrachte keine signifikante Verbesserung im Vergleich zur alleinigen operativen Therapie. Es wurden keine signifikanten Unterschiede hinsichtlich klinischer Scores, radiologischer Progression und Häufigkeit der endoprothetischen Versorgung gesehen. Die Methode wurde nicht als zusätzliches Mittel zur Behandlung bei Core decompression und Spongiosatransplantation empfohlen.

Aaron et al. (1443, zitiert in 696) verglichen im Rahmen einer prospektiven Kohortenstudie die Behandlung von AFKN im Ficat-Stadium II und III unterschiedlicher Genese durch Core decompression (CD, 50 Hüften) und durch pulsierende elektromagnetische Felder (PEMF, 56 Hüften). Es gab keine Restriktionen hinsichtlich der Ätiologie. Die PEMF wurde mittels Spule erzeugt (quasi rektangulare Einzelimpulse von 72 Hz, Dauer 328 µs, elektrisches Feld 0.1mV/cm, Peak Magnetfeld von 35 Gauss, dB/dT von 6.5 T/sec). Die Applikation erfolgte über den Trochanter major für 8 Stunden täglich über 12 bis 18 Monate. Das follow up betrug mindestens 24 Monate, im Mittel 36 Monate. In der CD-Gruppe fanden sich mehr Patienten mit Einnahme von Kortikosteroiden. Die Dauer der Symptome vor der Therapie war in der PEMF-Gruppe zweimal so hoch, wie in der CD-Gruppe. In der PEMF-Gruppe waren mehr Patienten im Stadium III. Im Ficat-Stadium II fanden sich klinische Erfolge in Form von minimalen Schmerzen bei 65% in der CD-Gruppe und bei 87% in der PEMF-Gruppe. Radiologisch stabil blieben 38% der CD-Gruppe und 74% der PEMF-Gruppe. Im Ficat-Stadium II kollabierten 42% der CD-Gruppe und 9% in der PEMF-Gruppe. Die Unterschiede waren signifikant zu Gunsten der PEMF-Gruppe. Insgesamt zeigten in der CD-Gruppe 20% eine kombinierte Besserung mit signifikanter klinischer Besserung und mit stabilem Röntgenbefund, in der PEMF-Gruppe 52%. Bezogen ausschließlich auf das Ficat II-Stadium waren dies in der CD-Gruppe 35%, in der PEMF-Gruppe 70%. Im Ficat-Stadium III war die CD

ineffektiv, in der PEMF-Gruppe zeigten 39% eine klinische Besserung und stabile Röntgenverläufe. Je kleiner die betroffenen Areale waren, desto besser war die Prognose, wobei die CD dafür deutlich kleinere Areale voraussetzte, als die PEMF. Demnach waren die Resultate bei CD besser als bei einem natürlichen Verlauf, allerdings wurde mittels PEMF eine nochmalige Verbesserung erreicht. In einer Fortsetzung dieser Studie (2453) mit einem follow up von 6 Jahren fanden die Autoren im Ausgangsstadium Ficat II klinische Erfolge von 44% in der CD-Gruppe und 81% in der PEMF-Gruppe, keine radiologische Progression bei 71% in der CD-Gruppe und 32% in der PEMF-Gruppe. Im Ausgangsstadium Ficat III war in der CD-Gruppe keine klinische Besserung nachweisbar, in der PEMF-Gruppe bei 35%. In der CD-Gruppe überlebte nur eine Hüfte über diesen Zeitraum (8%), in der PEMF-Gruppe zeigten 32% keine Progression. Insgesamt konnten 52% der Hüften mit CD erhalten werden und 81% der Hüften mit PEMF.

Aaron und Steinberg (1319) kritisieren an den meisten Studien zu diesem Thema das Fehlen von placebobehandelten Kontrollgruppen. Alternativ hätten die follow up Zeiten deutlich länger sein müssen, um Vergleiche mit der nichtchirurgischen Therapie zu erhalten. Außerdem halten sie die klinischen Bewertungen für eingeschränkt aussagekräftig, da hier viele individuelle Faktoren eine Rolle spielen. Die Resultate zeigen allerdings auch ganz klar ein mögliches Potenzial der Methode als zusätzliche Therapie bei der Core decompression. Als alleinige Methode ist sie demnach nicht geeignet.

Nicht zuletzt fehlen bei doch sehr umfangreichen Studien eindrucksvolle und sich wiederholende positive Resultate. Aufgrund der genannten Studienergebnisse sollten pulsierende elektromagnetische Felder (PEMF) bzw. elektrische Stimulation daher nicht zur Therapie der atraumatischen Femurkopfnekrose des Erwachsenen eingesetzt werden.

GELENKERHALTENDE OPERATIONEN

13. Wann sollte gelenkerhaltend operiert werden?

Die ausgewerteten Studien konnten zeigen, daß bis zu einem ARCO Stadium III einschließlich gelenkerhaltend operiert werden kann.	
Level of Evidence: 2+	Quelle: 721
Expertenkonsens (stark) 100% Zustimmung, zwei Enthaltungen (einmal Radiologe)	
Geprüft 2019	

Hintergrundtext

Die Aussage, daß bis zu einem ARCO Stadium II gelenkerhaltend operiert werden sollte stützt sich auf verschiedene Literaturstellen. Im et al. (721) konnten anhand einer histopathologischen Untersuchung von 15 Hüftköpfen von 13 Patienten zeigen, daß das Ausmaß eines Kollapses des Hüftkopfes signifikant mit dem der Knorpelschädigung des Hüftkopfes korreliert. In dieser Untersuchung wurden bei der Implantation von Hüftendoprothesen bei Patienten mit einer Hüftkopfnekrose im Stadium ARCO IIIA (n=10) und ARCO IIIB (n=5) Proben des acetabulären Knorpels gewonnen und histopathologisch untersucht. Dabei konnten geringe degenerative Veränderungen bei 3 Proben, mäßige Veränderungen bei 11 Proben und schwere Veränderungen bei einer Probe nachgewiesen werden. Diese Einteilung zeigte keine Korrelation zum Alter der Patienten ($p=0.3$), der Dauer

des Schmerzes ($p=0.5$) oder Allgemeinbefundes ($p=0.2$), aber es konnte eine signifikante Korrelation zur Ausprägung des Kollapses nachgewiesen werden ($p=0.02$). Die im Stadium ARCO III fehlenden Veränderungen des Gelenkspaltes sollten daher nicht fehlinterpretiert werden. Bei der Untersuchung handelt es sich jedoch um eine Studie mit einer kleinen Fallzahl von 15 Hüftköpfen von 13 Patienten. Sie muss daher mit einer gewissen Vorsicht interpretiert werden. Sie ist jedoch in ihren Ergebnissen eindeutig.

Die Resultate zeigen, daß prinzipiell bis zum Stadium ARCO III ein Versuch des Gelenkerhaltes erfolgen kann. Hier wird auf die Bedeutung der einzelnen operativen Verfahren, die im Weiteren dargestellt werden, hingewiesen.

14. Gibt es gelenkerhaltende Eingriffe, die erfolgreicher als andere sind?

Ein bestimmter gelenkerhaltender Eingriff kann nicht bevorzugt empfohlen werden. Die Auswahl des Verfahrens ist abhängig von der Ausdehnung der Nekrose.	
Level of Evidence: 2++	Quellen: 105, 215, 248, 451, 467, 833, 945, 2530, 2358, 2561, 2569
Expertenkonsens (stark) 100% Zustimmung, zwei Enthaltungen (einmal Radiologe)	

Geprüft 2019

Hintergrundtext

In der Vergangenheit sind verschiedene gelenkerhaltende Eingriffe beschrieben und hinsichtlich ihres Effektes untersucht worden. Lieberman et al. (2530) untersuchten in einer Metaanalyse die Frage, ob es eine zu empfehlende gelenkerhaltende Therapie gibt. Desweiteren gingen die Autoren der Frage nach, wie hoch die Rate an radiologischer Progression oder die Konversionsrate zur Hüftendoprothese bei prä- und postkollaptischen Hüften ist und ob die Größe des Nekroseareals einen Einfluss auf die Progression hat. Schließlich suchten sie auch nach Antworten auf die Frage, inwieweit die Beteiligung der Hauptbelastungszone einen Einfluß auf das Outcome hat. Methodisch führten sie eine Medline- und Scopus-Suche nach Artikeln durch, die zwischen 1998 und 2010 publiziert wurden. Eingeschlossen wurden nur Studien mit einem Level of Evidence zwischen I und IV, die eine operative Intervention beinhalteten. Insgesamt konnten sie 54 der 488 Studien zu dem Thema auswerten. Untersuchte Verfahren waren insgesamt 15 verschiedene Operationsarten, begonnen von der Core decompression bis zur Umstellungsosteotomie. Teilweise wurden die Operationen noch mit zusätzlichen Therapien, wie elektrische Stimulation, Zugabe von bone morphogenetic protein usw. ergänzt.

Die Autoren konnten keine Überlegenheit einer operativen Intervention gegenüber den anderen zeigen. Bezogen auf alle operativen Interventionen konnten sie für Hüften vor einem Kollaps eine radiologische Progression von 32% und nach einem Kollaps von 49% zeigen. Sie konnten eine geringe Versagensrate bei kleinen Läsionen (Läsion $<15\%$ des Hüftkopfes oder Nekrosewinkel $<200^\circ$) und bei einer Beteiligung von weniger als $1/3$ der Hauptbelastungszone zeigen. Die Autoren empfehlen daher eine gelenkerhaltende Therapie gerade bei den o. g. kleinen, lokal begrenzten Läsionen. Bei größeren Läsionen (Nekrosewinkel $>200^\circ$ oder eine Beteiligung des Hüftkopfes von $>30\%$) ist die Versagensrate deutlich höher.

Die Core decompression mit oder ohne bone grafting zeigte niedrige Versagensraten von 14%-25% bei kleinen Läsionen mit einer Beteiligung von weniger als 15% des Hüftkopfes oder

mit einem Nekrosewinkel kleiner 200° . Die Versagensrate war bei einer Beteiligung von weniger als 30% der medialen Hauptbelastungszone noch niedriger (4,5%). Allerdings zeigte die Core decompression bei großen Läsionen teilweise recht hohe Versagensraten (42%-84%).

Die Kombination von Core decompression mit gefäßgestielten Fibulagrafts wurde anhand von 3 weiteren Studien mit teilweise sehr unterschiedlichen Ergebnissen untersucht. Bei kleinen Läsionen betrug die Versagensrate zwischen 0% und 53%. Bei großen Läsionen betrug die Rate zwischen 16,9 und 73% (105, 451, 2358).

Fang et al. (2561) verglichen in einem systematischen Review vaskularisierte Fibulagrafts, nicht-vaskularisierte Fibulagrafts, Core decompression und vaskularisierte Beckenkammtransplantate hinsichtlich klinischem Ergebnis (u. a. HHS), Versagerrate (Umstellung auf TEP und/oder Femurkopfkollaps) und Komplikationsrate. Das maximale Follow up betrug 96 Monate. Insgesamt wurden 6 Publikationen aus dem Zeitraum zwischen 190 und April 2012 einbezogen (215, 248, 467, 833, 945, 2569). Retrospektive Studien und Studien ohne Vergleichsgruppe wurden ausgeschlossen. Es wurden zwei Gruppen gebildet: Gruppe 1 mit Steinberg-Stadium I und II (Präkollaps, $n=270$) und Gruppe 2 mit Steinberg-Stadium III und IV (Präkollaps bis milder Kollaps, $n=899$). Die besten klinischen Resultate ergaben sich bei den vaskularisierten Fibulagrafts (VFG) ($p<0,01$; OR 0,13; 95% CI 0,03-0,51). Der mittlere HHS verbesserte sich beispielsweise bei etwa 70% der Patienten, während dies bei den anderen Methoden nur etwa 35% der Fälle betraf. Die Konversionsrate zur TEP war bei Verwendung des VFG signifikant niedriger, als bei den anderen Methoden ($p<0,01$; OR 0,19; 95% CI 0,13-0,28). Auch die Auswertungen der Kollapsrate favorisierte die VFG, welche hier signifikant niedriger war, als bei den nicht vaskularisierten Fibulagrafts (NVFG) ($p<0,05$; OR 0,09; 95% CI 0,01-0,57). Bei den 270 Hüften der Gruppe 1 schlugen von insgesamt 163 Hüften mit VFG 16 fehl (9,8%), während es bei den NVFG von 107 insgesamt 43 waren (40,2%) ($p<0,001$; OR 0,17; 95% CI 0,09-0,33). Bei den 899 Hüften der Gruppe 2 schlugen insgesamt 116 von 705 Hüften (16,5%) fehl, die mit VFG versorgt waren, während es bei den NVFG 83 von 194 (42,8%) waren ($p<0,001$; OR 0,17; 95% CI 0,11-0,26). Bezüglich der Komplikationen war die Rate bei Patienten, die nicht mit VFG therapiert wurden niedriger. Insgesamt wurde bei VFG über 30 Komplikationen von 126 Patienten (23,8%) berichtet, während es bei den anderen Prozeduren 13 Komplikationen von 146 Patienten (8,9%) waren. Allerdings war dieser Unterschied nicht signifikant ($p=0,09$; OR 3,44; 95% CI 0,81-14,62). Die Nachteile dieser Studie sind im relativ kurzen Follow up von 96 Monaten zu sehen, auch wurden nicht sicher alle Studien erfasst, welche die Einschlusskriterien erfüllen. Nicht zuletzt sind die Studien von unterschiedlicher Qualität und nicht frei von Verzerrungen. So kann die Verwendung unterschiedlicher Klassifikationssysteme als potentielle Bias gesehen werden. Bezüglich der doch eindeutigen Favorisierung der VFG wird auf die Antwort zu dieser Methode in Frage 20 verwiesen.

Beim Einsatz unterschiedlicher gelenkerhaltender Maßnahmen konnte kein Eingriff eindeutig favorisiert werden. Das Ergebnis wird vielmehr vom Ausmaß der Nekrose beeinflusst. Die Bedeutung der einzelnen operativen Verfahren für sich wird im Folgenden beschrieben.

15. Welche Bedeutung hat die Core decompression in der Therapie der AVN?

Die Core decompression soll in den Stadien ARCO I (reversibles Frühstadium) oder Stadium ARCO II (irreversibles Frühstadium) mit medialer oder zentraler Nekrose mit einer Ausdehnung von weniger als 30% des Hüftkopfes durchgeführt werden.		
Level of evidence: 2++	Empfehlungsgrad: A	Quellen: 694, 706, 724, 833, 1001, 1618, 1311, 1319, 1405, 2562, 2463, 2479,
Expertenkonsens (stark) 100% Zustimmung, zwei Enthaltungen (einmal Radiologe)		
Geprüft 2019		

In Stadium ARCO III mit Infraktion des Hüftkopfes kann die Core decompression zur kurzfristigen Schmerzreduktion eingesetzt werden.		
Level of evidence: 2++	Empfehlungsgrad: 0	Quellen: 694, 706, 724, 833, 1001, 1618, 1311, 1319, 1405, 2562, 2463, 2479,
Expertenkonsens (stark) 100% Zustimmung, zwei Enthaltungen (einmal Radiologe)		
Geprüft 2019		

Ab einem ARCO Stadium IIIc oder in Stadium IV sollte keine Core decompression mehr erfolgen. In diesen Fällen sollte die Indikation zur Implantation einer Hüft-TEP überprüft werden.		
Level of evidence: 2++	Empfehlungsgrad: B	Quellen: 694, 706, 724, 833, 1001, 1618, 1311, 1319, 1405, 2562, 2463, 2479,
Expertenkonsens (stark) 100% Zustimmung, zwei Enthaltungen (einmal Radiologe)		
Geprüft 2019		

Hintergrundtext:

Die Core decompression stellt in den Stadien nach ARCO I und ARCO II eine erfolgversprechende Therapieoption dar, sofern die Ausdehnung der Nekrose im Stadium ARCO II kleiner als 30% ist und keine subchondrale Fraktur vorliegt. Zwar ist auch in diesem weiter fortgeschrittenen Stadium eine Schmerzreduktion und Verlangsamung des Spontanverlaufes erreichbar, eine Restitutio ad integrum jedoch nicht. Dies belegt eine Metaanalyse von Schneider et al. (694) aus dem Jahr 2000, bei der sowohl die Daten einer Literaturanalyse als auch eigene Ergebnisse betrachtet wurden. Die Ergebnisse der einzelnen Studien sind hierbei allerdings teilweise schwierig zu vergleichen, da verschiedene Klassifikationen verwendet wurden und auch das Studiendesign sehr unterschiedlich war. Es liegen nur wenige Daten aus prospektiv randomisierten Studien vor.

Stulberg et al. (1311) konnten nach einem Nachuntersuchungszeitraum von mindestens 2 Jahren radiologische Misserfolgsraten im Stadium Ficat I von 50%, im Stadium II von 71% und im Stadium III von 100% nachweisen. Die klinischen Ergebnisse ergaben einen Misserfolgsrate von 30% im Stadium Ficat I, im Stadium II von 29% und im Stadium III von 27%. Die Konversionsrate zum Hüftgelenkersatz entsprach den klinischen Misserfolgsraten. Zum Vergleich ergab die konservative Therapie eine radiologische Misserfolgsrate von 80%

im Stadium I, 57% im Stadium II und 30% im Stadium III. Die klinischen Ergebnisse nach konservativer Therapie ergaben einen Misserfolg von 80% in Stadium I, 100% in Stadium II und 90% in Stadium III, wobei auch hier die Konversionsrate zur Hüft-TEP identisch war.

Robinson et al. (2479) untersuchten ebenfalls den Verlauf nach Core decompression über einen Zeitraum von mindestens 2 Jahren. Sie konnten eine Misserfolgsrate von 0% im Stadium Ficat 0, 16% im Stadium I und 33% im Stadium II nachweisen. Die Konversionsrate zur Hüft-TEP betrug im Stadium 0 0%, im Stadium I ebenfalls 0% und im Stadium II 33%. Zum Vergleich untersuchten die Autoren auch die Ergebnisse nach konservativer Therapie. Radiologisch ergab sich eine Misserfolgsrate von 50% im Ficat Stadium 0, 33% im Stadium I und 73% im Stadium II. Die klinische Misserfolgsrate betrug im Stadium 0 0%, im Stadium I 33% und im Stadium II 73%. Die Konversionsrate nach konservativer Therapie zur Hüft-TEP betrug 0% im Stadium 0, 33% im Stadium I und 55% im Stadium II.

Auch Koo et al. (1001) untersuchten die Ergebnisse nach Core decompression über einen Zeitraum von mindestens 2 Jahren. Sie verwendeten allerdings die Steinberg-Klassifikation und konnten die Patienten den Stadien I-III zuordnen. Sie konnten eine radiologische Misserfolgsrate von 78% über alle Gruppen hinsichtlich des radiologischen Ergebnisses nachweisen. Eine klinische Untersuchung oder eine Konversionsrate zur Hüft-TEP wurde in ihrer Untersuchung nicht durchgeführt. Im Vergleich zu den operativ behandelten Patienten konnte nach konservativer Behandlung eine Misserfolgsrate von 79% nachgewiesen werden.

Bei einer Ausdehnung der Hüftkopfnekrose mit einem Anteil von >30% ist die Core decompression nicht zu empfehlen, da die mechanische Schwäche des Hüftkopfes zu einem kurzfristigen Einbruch der Gelenkfläche führt. In den Fällen eines ausgedehnten Defektes (ARCO IIIc) und bei Zeichen einer sekundären Arthrose (ARCO IV) wird die Implantation einer Hüft-TEP empfohlen.

Auch eine Untersuchung von Beltran et al. (1405), bestätigt diese Beobachtung. Die Autoren untersuchten die Korrelation zwischen dem präoperativen MRT-Staging und den Langzeitergebnissen nach Core decompression anhand von 24 Patienten. Die insgesamt 34 behandelten Hüften wurden über einen Zeitraum von durchschnittlich 23,1 Monaten (11-47 Monate) nachuntersucht. Die Autoren verwendeten eine Klassifikation, welche sich ausschließlich an der Ausdehnung der Nekrose orientierte. In Gruppe A lag keine Hüftkopfnekrose vor, in Gruppe B waren bis zu 25%, in Gruppe C 25-50% und in Gruppe D waren mehr als 50% des Hüftkopfes betroffen. Sie konnten zeigen, daß bis zu einer Ausdehnung von 25% im Verlauf kein Kollaps des Hüftkopfes auftrat, in 43% der Hüften aus Gruppe C und bei 87% der Hüften aus Gruppe D kam es zu einem Kollaps des Hüftkopfes.

Scully et al. (833) untersuchten die Ergebnisse nach Core decompression und gefäßgestieltem Fibulagraft hinsichtlich der Überlebensrate, wobei der Endpunkt der Implantation einer Hüft-TEP gewählt wurde. Der Nachbeobachtungszeitraum betrug 50 Monate. Von den insgesamt 89 Hüften bei 72 Patienten wurde die Core decompression bei 8 Hüften im Ficat Stadium I, bei 43 im Stadium II und bei 47 Hüften im Stadium III durchgeführt. Im Vergleich wurden in der gleichen Studie 614 Hüften bei 480 Patienten mittels gefäßgestieltem Fibulagraft behandelt. Nach 50 Monaten war bei keinem der behandelten Patienten bzw. Hüften in Ficat Stadium I die Implantation einer Hüft-TEP notwendig. Bei den Patienten im Ficat Stadium II betrug die Überlebensrate zum gleichen Zeitpunkt 65%, bei 35% war also die Implantation einer Hüft-TEP notwendig. Im Stadium III betrug die Überlebensrate 21%, 79% mussten zu diesem Zeitpunkt also bereits mittels Endoprothese versorgt werden. Im Vergleich dazu war die

Überlebensrate nach gefäßgestieltem Fibulagraft mit 89% im Stadium II und mit 81% im Stadium III signifikant höher. Die vorliegende Untersuchung bestätigt also noch einmal die getroffene Aussage, daß gerade in frühen Stadien, auch aufgrund des einfachen und sicheren operativen Verfahrens, die Core decompression eine sinnvolle Therapieoption darstellt.

In einem systematischen Review von insgesamt 4 Studien (706, 724, 1618, 2463) untersuchten Rajagopal et al. (2562) die Wirksamkeit der Core decompression mittels 7 oder 8 mm Bohrer und einem einzigen Loch. Endpunkte waren Schmerzverringerung und erforderliche TEP in Abhängigkeit von der Größe der Läsion und vom Ficat-Stadium. Insgesamt handelte es sich um 139 Fälle. Bei insgesamt 77,2% der Fälle lag allerdings ein Ficat-Stadium 2 bis 3 vor. Altersangaben erfolgten nicht. Das follow up betrug in 3 Studien 48 Monate, in einer Studie 94 Monate. Der HHS betrug in zwei Studien präoperativ 41 und 49 (mittel 46,58, schlecht), in den beiden anderen Studie betrug der Score nach Merle d'Aubigné 16,1 bzw. 13,3 (mittel 14,41, befriedigend bis gut). Postoperativ besserte sich der HHS auf im Mittel 66,16, was nicht als gut bezeichnet werden kann. Bei 5 von insgesamt 21 Hüften in der einen und 17% in der anderen Studie war eine TEP-Implantation erforderlich. Keine der Hüften im Stadium Ficat 1 machte die Implantation einer Hüft-TEP erforderlich. Eine Progression in höhere Stadien fand sich bei 30% Stadium I, 40% Stadium II und 32% Stadium III. Die Arbeiten mit Bewertung des Merle d'Aubigné beinhalteten 43 Hüften, davon 42 im Stadium I. Hier trat eine Besserung auf 15,63 (gut) ein. Bei insgesamt 25,8% war eine TEP notwendig. 0-16,7% Patienten mit Stadium I, 17-43% mit Stadium II und 66% mit Stadium III erhielten eine TEP. In einem Artikel wurde dargestellt, daß 11 von 15 Hüften mit einer Größe der Läsion von >50% des Hüftkopfes eine TEP erhielten, während es in einer Gruppe mit <50% nur 2 von 22 waren.

Aufgrund des unklaren und unsicheren Outcomes nach Core decompression bei präkollaptischen Hüften wurde die Anwendung dieser Operation ab einem ARCO Stadium III nicht empfohlen (1319).

Die Ergebnisse wiesen darauf hin, daß ab einem Stadium ARCO IIIc (mit großer Ausdehnung der Nekrose) keine Core decompression mehr erfolgen und die Indikation zur TEP-Implantation geprüft werden sollte.

16. Welche Bedeutung hat die Anbohrung im Vergleich zur konservativen Therapie in der Therapie der AVN?

Die Core decompression zeigt in den Frühstadien der Hüftkopfnekrose bessere Ergebnisse als die konservative Therapie und sollte daher bis zu einem Stadium ARCO II durchgeführt werden.		
Level of evidence: 2+	Empfehlungsgrad: B	Quellen: 99, 124, 230, 720, 972, 1001, 1311, 1443, 2446, 2479
Expertenkonsens (stark) 100% Zustimmung, zwei Enthaltungen (einmal Radiologe)		
Geprüft 2019		

Hintergrundtext:

Die atraumatische Hüftkopfnekrose ist eine destruierende Erkrankung des Hüftkopfes, deren natürlicher Verlauf in einem Kollaps des Hüftkopfes und somit einer Destruktion des Gelenkes enden kann. Die bisherigen Behandlungsoptionen bestehen aus konservativen und operativen

Ansätzen bis hin zum Gelenkersatz. Die bisherigen Untersuchungen zur konservativen Therapie im Vergleich zur operativen Therapie ergeben insgesamt ein uneinheitliches Bild. Lüring et al. (99) untersuchten in einer Metaanalyse die aktuelle Datenlage zum Stellenwert der konservativen Therapie und kommen zu dem Schluss, daß ein therapeutischer Nutzen in prospektiv randomisierten Studien nicht nachgewiesen werden konnte und gleichzeitig Hinweise auf einen negativen Effekt konservativer Therapiemaßnahmen besteht.

In den Untersuchungen von Mont et al. (972) und Koo et al. (1001) wurde die konservative Therapie mittels Entlastung des betroffenen Gelenkes gegenüber der Anbohrung untersucht. Beide Autorengruppen kamen zu dem Ergebnis, daß die Anbohrung der konservativen Therapie überlegen war. Mont et al. (972) konnten ein gutes Ergebnis von 63,5% nach Anbohrung und von 22,7% nach konservativer Therapie in ihrer Metaanalyse nachweisen.

Aaron et al (1443) gingen der Frage nach, ob eine Magnetfeldtherapie der Anbohrung überlegen war. Die Untersuchung ergab zwar bessere Ergebnisse nach der Magnetfeldtherapie, allerdings wurde im Anschluss an die Therapie keine MRT-Verlaufskontrolle durchgeführt. Wang et al. (230) verglichen die Ergebnisse nach Stoßwellentherapie mit den Ergebnissen nach Anbohrung bzw. Fibulatransplantation und konnten in den Frühstadien bessere Ergebnisse nach der Stoßwellentherapie nachweisen. Aigner et al (2446) untersuchten einen medikamentösen Therapieansatz mit Iloprost gegenüber der Anbohrung und konnten nach 3 Monaten gleichwertige Befunde dokumentieren. Allerdings war der Nachuntersuchungszeitraum mit 3 Monaten relativ kurz gewählt.

Wie bereits unter der Frage 15 angegeben konnten Stulberg et al. (1311) und Robinson et al. (2479) im Vergleich der Anbohrung mit der konservativen Therapie gerade in den frühen Stadien der Erkrankung eine geringere Misserfolgsrate nach der Anbohrung nachweisen.

Stulberg et al. (1311) konnten nach einem Nachuntersuchungszeitraum von mindestens 2 Jahren radiologische Misserfolgsraten im Ficatstadium I von 50%, im Stadium II von 71% und im Stadium III von 100% nachweisen. Die klinischen Ergebnisse ergaben einen Misserfolgsrate von 30% im Stadium Ficat I, im Stadium II von 29% und im Stadium III von 27%. Die Konversionsrate zum Hüftgelenkersatz entsprach den klinischen Misserfolgsraten. Zum Vergleich ergab die konservative Therapie eine radiologische Misserfolgsrate von 80% im Stadium I, 57% im Stadium II und 30% im Stadium III. Die klinischen Ergebnisse nach konservativer Therapie ergaben einen Misserfolg von 80% in Stadium I, 100% in Stadium II und 90% in Stadium III, wobei auch hier die Konversionsrate zur Hüft-TEP identisch war. Robinson et al. (2479) untersuchten ebenfalls den Verlauf nach Core decompression über einen Zeitraum von mindestens 2 Jahren. Sie konnten eine Misserfolgsrate von 0% im Stadium Ficat 0, 17% im Stadium I und 33% im Stadium II nachweisen. Klinisch betrug die Misserfolgsrate im Stadium 0 71%, im Stadium I 17% und im Stadium II 33%. Die Konversionsrate zur Hüft-TEP betrug im Stadium 0 0%, im Stadium I ebenfalls 0% und im Stadium II 33%. Zum Vergleich untersuchten die Autoren auch die Ergebnisse nach konservativer Therapie. Radiologisch ergab sich eine Misserfolgsrate von 50% im Ficat Stadium 0, 33% im Stadium I und 73% im Stadium II. Die klinische Misserfolgsrate betrug im Stadium 0 0%, im Stadium I 33% und im Stadium II 73%. Die Konversionsrate nach konservativer Therapie zur Hüft-TEP betrug 0% im Stadium 0, 33% im Stadium I und 55% im Stadium II.

Neumayr et al. (124) verglichen in ihrer Untersuchung über einen Zeitraum von 3 Jahren die Ergebnisse nach Anbohrung mit nachfolgender Physiotherapie gegenüber alleiniger Physiotherapie bei Patienten mit Sichelzellanämie und Hüftkopfnekrose. Die Hüften waren im Stadium Steinberg I-III, wobei in der Gruppe welche operativ behandelt wurde die Anzahl der Patienten im Stadium III im Vergleich zur Kontrollgruppe höher war. Die Autoren konnten eine Erfolgsrate von 82% in der operativen Gruppe gegenüber 86% in der Kontrollgruppe nachweisen, die Verbesserung des Harris Hip Score war in der operativen Gruppe nicht signifikant höher als in der Kontrollgruppe. Allerdings werden die Ergebnisse der Untersuchung durch die ungleiche Verteilung der Patienten auf die beiden Gruppen hinsichtlich der Ausprägung der Erkrankung beeinflusst.

Castro et al. (720) kamen im Rahmen einer Metaanalyse zu dem Schluss, daß Patienten im Stadium Steinberg I am meisten von einer Anbohrung profitieren. Insgesamt waren die Ergebnisse nach der Anbohrung hinsichtlich der Erfolgsrate besser als nach konservativer Therapie, wobei Erfolg in dieser Untersuchung definiert wurde als das Ausbleiben einer erneuten chirurgischen Intervention. So konnte über alle Stadien ein Erfolgsrate von 73% nach der Anbohrung und von 59% nach konservativer Therapie nachgewiesen werden. Bezogen auf die einzelnen Stadien ergab sich in bei den Patienten bei denen der Hüftkopf angebohrt wurde eine Erfolgsrate von 84% im Stadium I, 63% im Stadium II und 29% im Stadium III. Nach konservativer Therapie konnte eine Erfolgsrate von 88% im Stadium 0, ca. 60% im Stadium I, 59% im Stadium II und 25% im Stadium III gezeigt werden. Patienten mit beidseitiger Erkrankung hatten insgesamt geringere Erfolgsraten.

Den Resultaten zu Folge sind die Ergebnisse nach Core decompression in frühen Stadien besser als nach alleiniger konservativer Therapie. Die Core decompression sollte bis zu einem Stadium II Anwendung finden.

17. Welche Bedeutung hat die Anbohrung in Kombination mit elektrischer Stimulation in der Therapie der AVN?

Die Kombination von Anbohrung und elektrischer Stimulation kann zu einer Verbesserung der klinischen Ergebnisse und der Überlebensrate, nicht jedoch zu einer Änderung des radiologischen Ergebnisses führen. Die Kombination elektrischer Stimulation und der Anbohrung führt nicht zu besseren Ergebnissen als die Anbohrung alleine.

Level of Evidence: 2+

Quellen: 92, 1319, 1363, 1392, 2457

Expertenkonsens (mittel) 90% Zustimmung, zwei Enthaltungen (einmal Radiologe)

Geprüft 2019

Hintergrundtext

Steinberg et al. (2457) verglichen die elektrische Stimulation in Kombination mit der Anbohrung und Knochentransplantation mit der alleinigen Anbohrung und Transplantation von autologem Knochen. In der Studie wurde eine elektrische Sonde verwendet, welche durch den Bohrkanal eingebracht wurde und durch die ein Gleichstrom von 20 μ A für 24 Stunden für 6 Monate appliziert wurde. Auf diese Weise wurden 47 Hüften behandelt und die Ergebnisse von alleiniger Anbohrung und Knochentransplantation bei 42 Hüften verglichen. Die Nachbeobachtungsdauer betrug minimal 2 Jahre, die durchschnittliche Nachbeobachtung ohne elektrische Stimulation 33 Monate und mit elektrischer Stimulation 44 Monate. Das

klinische Ergebnis wurde anhand des Harris Hip Scores und die radiologischen Ergebnisse anhand der Steinbergklassifikation ermittelt. Der mittlere Harris Hip Score konnte in der Gruppe mit elektrischer Stimulation von 65 auf 70 verbessert werden, während sich der Score ohne elektrische Stimulation von 65 auf 62 verschlechterte. 64% der Hüften nach elektrischer Stimulation und 43% ohne elektrische Stimulation zeigten ein verbessertes oder gleichbleibendes Ergebnis. Von den Hüften, bei denen keine Implantation einer Hüftendoprothese notwendig war, ergab sich bei 83% nach elektrischer Stimulation und bei 58% ohne elektrische Stimulation einer Verbesserung des Befundes oder ein gleichbleibendes Ergebnis. Zwischen beiden Gruppen zeigte sich kein signifikanter Unterschied in Bezug auf die radiologische Progression. Im Vergleich zu konservativ behandelten Hüften (74%) ergab sich bei präkollaptischen Hüften (Steinberg 0-III) eine signifikant niedrigere Rate notwendiger TEP-Versorgungen ohne elektrische Stimulation (43%, $p < 0,05$) und mit elektrischer Stimulation (25%, $p < 0,005$). Es konnten im Vergleich zur konservativen Behandlung mit Anbohrung und Grafting signifikant bessere Ergebnisse erzielt werden. Die Kombination mit elektrischer Stimulation verbesserte das klinische Ergebnis und die Überlebensrate der Hüften, jedoch nicht das radiologische Ergebnis (1319).

Einen anderen Ansatz verfolgten Steinberg et al. (1363) als Ergänzung zur Anbohrung. Sie verwendeten eine nicht invasive kapazitive Kopplung zur Applikation des elektrischen Feldes. Das elektrische Feld wurde von 60 kHz Sinuswelle erzeugt und hatte eine Amplitude von 5V. Dies führte zu einem kalkulierten elektrischen Feld von 3,3V/cm mit einer Dichte von 300 μ A/cm. Die Patienten wurden randomisiert einer aktiven und einer inaktiven Gruppe zugeteilt. Die Studie war für die Untersucher verblindet. In jeder Gruppe wurden jeweils 20 Hüften über einen Zeitraum von 2-4 Jahren nachkontrolliert (durchschnittlich 31 Monate). Das Ergebnis wurde klinisch anhand des Harris Hip Scores und radiologisch durch die Steinberg-Kriterien beurteilt. Wie auch in der vorigen Studie waren die Ergebnisse nach Anbohrung und Grafting besser als in der konservativ behandelten Gruppe. Die Verwendung des elektrischen Feldes führte zu keinem signifikanten Unterschied zwischen den Patienten mit aktiver und inaktiver elektrischer Quelle. Es fanden sich keine Unterschiede im klinischen Outcome, dem radiologischen Scoring oder der Häufigkeit der Implantation einer Hüft-TEP. Die verwendete Methode mit den verwendeten Parametern ergab somit keinen positiven Effekt zusätzlich zur Anbohrung und Grafting alleine.

Steinberg et al. (1808) konnten in einer weiteren Untersuchung nach einem Jahr bei 42 Hüften eine Verbesserung der Funktion und einen Schmerzrückgang nachweisen, ein Effekt auf die Bildung neuen Knochens konnte jedoch nicht nachgewiesen werden. Trancik et al. (1392) untersuchten diese Fragestellung ebenfalls anhand von 11 Hüften bei 8 Patienten mit einer Osteonekrose des Hüftkopfes im präkollaptischen Stadium. Die durchschnittliche Nachbeobachtungszeit waren 3,5 Jahre. Eine Reoperation war bei 5 von 11 Hüften (45%) durchschnittlich 13 Monate nach der elektrischen Stimulation notwendig. Eine weitere Zunahme des Befundes wurde bei weiteren 6 Hüften gefunden. Sie konnten histologisch außerdem nur eine geringe Menge neu gebildeten Knochens nachweisen. Die Autoren konnten somit ebenfalls nachweisen, daß die elektrische Stimulation bei Hüften mit einer Frühform der Hüftkopfnekrose ineffektiv ist (92).

Die Ergebnisse zeigen bestenfalls eine klinische, nicht aber eine radiologische Besserung der Befunde. Prinzipiell kann daher die Methode zum Einsatz kommen, ist aber der alleinigen Anbohrung nicht überlegen.

18. Welche Bedeutung hat die Anbohrung in Kombination mit Alendronat in der Therapie der AVN?

Die Kombination der Anbohrung mit einer systemischen Gabe von Alendronat kann zu einer Schmerzreduktion und zu einer Verzögerung der Progression im Vergleich zur alleinigen Anbohrung führen. Dabei handelt es sich um einen off-label use.

Level of evidence: 2+

Empfehlungsgrad 0

Quelle: 2529

Expertenkonsens (stark) 100% Zustimmung, zwei Enthaltungen (einmal Radiologe)

Geprüft 2019

Hintergrundtext:

Kang et al. (2529) vergleichen in einer prospektiv randomisiert kontrollierten Studie die Core decompression (40 Patienten/ 52 Hüften) mit der Core decompression mit anschließender Gabe von Alendronat (39 Patienten/ 55 Hüften) 10mg pro Tag oder 70 mg pro Woche und erfassten den klinischen Befund. Die Hüften befanden sich im Ficat-Arlet Stadium IIA, IIB und III. Die Dauer der medikamentösen Behandlung betrug 24 Wochen unter Zugabe von tgl. 500 bis 1000mg Calcium und 400 bis 800 IE Vitamin D3. Das follow up betrug im Mittel 62 bzw. 63 Monate. Ursachen waren Alkohol, Steroide und idiopathisch. Die Autoren beschrieben einen leichten Gewinn für die zusätzlich medikamentös behandelten Patienten in Form einer Schmerzreduktion und einer verzögerten Progression der Hüftkopfnekrose, was den künstlichen Gelenkersatz ebenfalls hinauszögerte. Als Limitierungen wurden unter anderem ein relativ hoher Anteil an verloren gegangenen Patienten und eine niedrige Patientenzahl genannt. Ein anhaltend positiver Effekt konnte nicht nachgewiesen werden. Die Schmerzreduktion ist zudem vor dem Hintergrund existierender adäquater Schmerzstrategien nicht vollständig plausibel. Hier wird auch auf Frage 7 verwiesen.

19: Welche Bedeutung hat die Anbohrung in Kombination mit der Knochentransplantation?

Die Anbohrung in Kombination mit der Knochentransplantation zeigt bessere Ergebnisse als die konservative Therapie. Sie sollte jedoch nur bei kleinen Läsionen <20% bzw. <200° Nekrosewinkel durchgeführt werden.

Level of Evidence: 2+

Empfehlungsgrad: B

Quellen: 105, 366, 410, 451, 601, 706, 872, 1319, 2358, 2489, 2530

Expertenkonsens (stark) 100% Zustimmung, zwei Enthaltungen (einmal Radiologe)

Geprüft 2019

Hintergrundtext:

In einer 2012 publizierten Metaanalyse untersuchten Lieberman et al. (2530) verschiedene Behandlungsmöglichkeiten der atraumatischen Hüftkopfnekrose. Insgesamt konnten sie keine zu bevorzugende Technik identifizieren. Die überwiegende Zahl der Studien ergab eine Erfolgsrate >80% (40-100%) hinsichtlich der Vermeidung einer Hüftkopfkollapses. Die Autoren fanden insgesamt 4 prospektive Studien, bei denen die Anbohrung mit einem nicht gefäßgestielten Transplantat (706), einem nicht gefäßgestieltem Transplantat und elektrischer Stimulation (601) oder einem Knochenmarktransplantat (366, 2489) kombiniert wurde. Maniwa et al. (706) untersuchten die Anbohrung in Kombination mit einem nicht gefäßgestielten

Knochentransplantat bei 26 präkollaptischen Hüften. Die Autoren konnten eine Versagensrate von 30,8% nachweisen. Postkollaptische Hüften wurden nicht untersucht. Steinberg et al. (601) untersuchten bei 312 Hüften, davon 198 prä- und 105 postkollaptisch eine Kombination aus Anbohrung, einem freien Knochentransplantat und elektrischer Stimulation. Sie konnten bei den präkollaptischen Hüften eine Versagensrate von 31,8% und bei den postkollaptischen von 45,7% nachweisen. Bessere Ergebnisse konnten Gangji et al. (366) und Hernigou und Beaujean (2489) für eine Kombination von Anbohrung und Knochenmarktransplantat nachweisen. Im Vergleich der alleinigen Anbohrung mit der Anbohrung mit Knochenmarktransplantat konnten sie in der Transplantatgruppe eine Versagensrate von 0% und in der Anbohrungsgruppe von 25% nachweisen. Diese Ergebnisse bezogen sich auf präkollaptische Hüften. Einschränkend muss jedoch angemerkt werden, daß die Fallzahl mit insgesamt 18 Hüften (8 Anbohrung, 10 Anbohrung und Knochenmarktransplantat) relativ klein war. Allerdings konnten Hernigou und Beaujean (2489) ebenfalls eine niedrigere Versagerrate mit dem o. g. Verfahren bei 189 Hüften nachweisen. Bei den insgesamt 136 präkollaptischen Hüften war die Versagerrate mit 16,9% niedriger als in den Studien zum freien Transplantat. Bei den postkollaptischen Hüften wurde bei 7 Hüften (100%) ein Versagen nachgewiesen. Bezogen auf die Größe der Läsion fanden Lieberman et al. (2530) 2 Studien, bei denen die Anbohrung mit nicht gefäßgestielten Transplantaten kombiniert wurde. Die Läsionen wurden dabei in klein (Nekrosewinkel $<200^\circ$) und groß ($>200^\circ$) eingeteilt. Die Versagensrate in der Gruppe mit kleinen Läsionen lag zwischen 0 und 14% und in der Gruppe mit den großen Läsionen zwischen 21 und 56% (410, 872).

Lieberman et al. (2530) fanden weitere drei Studien, welche die Kombination von Anbohrung und gefäßgestielten Transplantaten in Abhängigkeit von der Läsionsgröße untersuchten. Die Läsionsgröße wurde in diesen Untersuchungen in 3 Gruppen eingeteilt. Kleine Läsionen zeigten eine Ausdehnung von $<25\%$, mittlere Läsionen von 25-50% und große Läsionen von $>50\%$. Hüften mit einer als klein klassifizierten Läsion hatten eine durchschnittliche Versagensrate von 24,6% (0-52,6%), Hüften mit einer großen Läsion von 42,8% (16,9-73,3%) (105, 451, 2358).

Eine Kombination von Anbohrung, Grafting und elektrischer Stimulation führt zu einer Verbesserung des klinischen Ergebnisses und der Überlebensrate, jedoch nicht des radiologischen Outcomes (1319).

Die Anwendung sollte sich auf kleine Läsionen beschränken.

20. Welche Bedeutung hat die Anbohrung in Kombination mit Knochenersatzstoffen?

Die Anbohrung in Kombination mit Knochenersatzstoffen zeigt gute Ergebnisse. Die Methode ist als vielversprechend im Rahmen der Entlastungsbohrung/Core decompression einzuordnen und kann empfohlen werden. Sie sollte jedoch nur bei kleinen und mittleren Läsionen durchgeführt werden, wobei die Kombination mit autologem Knochen bevorzugt ist.

Level of Evidence: 2+

Empfehlungsgrad: B

Quellen: Landgraeber et al. 2013, Landgraeber et al. 2017, Yang et al. 2014

Expertenkonsens (stark) 100% Zustimmung, eine Enthaltung (Radiologe)

Neu 2019

20.1. Advanced Core decompression

In einer Arbeit von Landgraeber et al. (2013) wird das postoperative Outcome von 27 Hüften bei 23 Patienten mit FKN der Stadien Steinberg I-III beschrieben, die mit einer sogenannten „Advanced core decompression“ behandelt wurden. Dabei erfolgt ein Aufbohren mit einem 3,2 mm Bohrer und Überbohren mit einem 9 mm Bohrer bis in die Nekrose, die Nekrose wird dann mit einem Spezialinstrumentarium ausgefräst und anschließend mit einer Mischung aus Calciumsulfat und Tri-Calciumphosphat aufgefüllt.

Die primären Werte für HHS (67,0) und VAS (5,48) verbesserten sich nach 6 Wochen auf HHS 91,70 bzw. VAS 1,31, nach 7,7 Monaten auf HHS 89,04 bzw. VAS 1,68. Es gab keine Komplikationen. Bei 5 Hüften (18,5%) war eine Totalendoprothese erforderlich (nach 8,2 Monaten im Mittel, 5,5- 9,6). Diese Revisionen erfolgten bei Stadium IIC(1 x), Stadium IIIB (1 x) und Stadium IIIC (3x). Diese Patienten hatten nach 6 Wochen einen HHS von 81,4 und eine VAS 3,20 (signifikant schlechter, $p=0,002$ bzw. $p=0,006$) im Vergleich zu den anderen Patienten (HHS 94,09 bzw. VAS 0,89); in der Kaplan-Meier Überlebenskurve zeigten sie eine schlechteren Überlebensrate im Stadium III ($p=0,028$). Die Überlebensrate betrug im Stadium I 100% (2 von 2 Patienten), im Stadium II 93,3% (14 von 15 Patienten) und im Stadium III 60% (6 von 10 Patienten). In Abhängigkeit von der Ausdehnung der Nekrose waren die ÜLR wie folgt: kleine Nekrosen 100% (4 von 4), mittlere Defekte 90% (9 von 10) und 69,2% große Defekte Typ C (9 von 13).

Die verbleibenden Stadium-III Patienten waren signifikant schlechter als die anderen: HHS 87,17 ($p=0,006$), VAS 1,75 ($p=0,013$), im Stadium I HHS 95,0 und VAS 0,75, im Stadium II HHS 97,25 und VAS 0,39. Patienten mit großen Läsionen hatten ein schlechteres Outcome als kleine Läsionen und mittlere Läsionen: HHS 89,56 ($p=0,009$) im Vergleich zu 94,75 bei kleinen und 98,22 bei mittleren Läsionen, VAS 2,69 ($p=0,043$) bei großen Läsionen im Vergleich zu 0,75 bei kleinen und mittleren Läsionen.

Nach einer Nachuntersuchung von ca. 10 Monaten waren die Ergebnisse somit insgesamt klinisch signifikant besser als präoperativ, 5 Hüften (18,5%) mussten mit einer Totalendoprothese versorgt werden. Im MRT zeigte sich keine Progression der Nekrose. Die Überlebensrate von 100% im Stadium I, 93,3% im Stadium II ist zunächst als sehr gut zu beurteilen.

Diese guten Ergebnisse relativieren sich unter längerer Beobachtung von durchschnittlich 30 Monaten und entsprechen weitestgehend Werten der konventionellen Core decompression (Claßen et al 2017). Deutlich bessere Ergebnisse zeigte hingegen, bei gleichem Nachbeobachtungszeitraum, eine Modifikation der Advanced Core decompression mit zusätzlicher Verwendung von autologem Knochen aus dem Schenkelhals (Landgraber et al. 2017). Bei der modifizierten Technik zeigte sich nach einer Nachbeobachtungszeit von 30,06 Monaten (mindestens 12 Monate) eine Hüftkopfüberlebensrate von 100% im Stadium 2a, 84,6% im Stadium 2b bzw. 61,5% im Stadium 2c. Durch die Entnahme der Spongiosa aus dem Schenkelhals ergibt sich kein zusätzlicher Entnahmedefekt. Gegenüber der alleinigen Verwendung von Knochenersatzstoffen ergeben sich bessere biomechanische Eigenschaften im subchondralen Anteil.

20.2. Kombination mit Nano-Hydroxyapatite/Polyamide Bioglas

Eine Studie von Yang et al. (2014) vergleicht eine Core decompression in Kombination mit einem porösen, resorbierbaren Bioglas-/knochen-Transplantat aus anorganischem n-HA und organischem Polymer-Material PA66 mit einer Core decompression mit zusätzlicher autologer Spongiosaplastik (Kontroll-Gruppe). Es wurden 91 Patienten mit atraumatischer FKN Steinberg I, II und IIIA, die mittels Core decompression zwischen Januar 2009 und Juli 2013 behandelt wurden bewertet. Nach Anwendung von definierten Einschluss- und Ausschlusskriterien wurden 64 Patienten (84 Hüften) in die Studie eingeschlossen. 35 Patienten (46 Hüften) erhielten eine autologe Spongiosaplastik in Kombination mit der Core decompression (Kontrollgruppe) und weitere 29 Patienten (38 Hüften) erhielten in Kombination mit der Implantation eines resorbierbaren Bioglas-/knochen-Transplantates (Behandlungsmodul). Die klinische und radiologische Nachuntersuchung erfolgte alle 3 Monate im 1. Jahr, alle 6 Monate im 2. Jahr und danach jährlich. Klinische Untersuchung umfassten HHS und VAS. Radiologische Untersuchung a. p.-Röntgen und MRT.

Das klinische Versagen war in der Behandlungsgruppe mit 23,68% signifikant niedriger als in der Kontrollgruppe mit 52,17% ($P < 0,05$). Der Harris-Hip Score (HHS) war in beiden Gruppen nach der Operation signifikant erhöht ($p < 0,05$). Signifikante Unterschiede ergaben sich hinsichtlich der Verbesserung im Stadium Steinberg IIC und IIIA ($p < 0,05$ und $p < 0,001$). In beiden Gruppen gab es eine signifikante Verminderung von Schmerzen in der VAS Skala ($p < 0,05$). Besonders zeigte sich eine signifikante Differenz in Bezug auf die Verbesserung der VAS zwischen den Gruppen Steinberg IIB, IIC und IIIA ($p < 0,05$, $p < 0,05$ und $p < 0,01$). D. h., daß die Implantation eines Bioglas-/Knochen-Transplantates die Hüftschmerzen signifikant erniedrigen kann, zu einer Verbesserung der Hüftfunktion führt und dem Kollaps des Hüftkopfes bei Patienten mit FKN vorbeugt. Diese Verfahren können bei Patienten mit frühen oder mittleren Stadien der FKN zum Einsatz kommen, wobei kleine und mittlere Defekte zu bevorzugen wären.

21. Welche Bedeutung hat die Anbohrung in Kombination mit Iloprost?

Die Anbohrung in Kombination mit einer anschließenden Infusion von Iloprost zeigt bessere Ergebnisse als die alleinige Anbohrung und die alleinige Iloprostinfusion. Sie kann (im Sinne eines Heilversuchs) bei kleinen und mittleren Läsionen eingesetzt werden.

Level of Evidence: 2-

Empfehlungsgrad: B

Quellen: Beckmann et al. 2013

Expertenkonsens (stark) 100% Zustimmung, zwei Enthaltungen (einmal Radiologe)

ACHTUNG: Für die Empfehlung zur Anwendung bei Femurkopfn nekrose müssen die „off label use“- Kriterien berücksichtigt werden:

- nachgewiesene Wirksamkeit
- günstiges Nutzen-Risiko-Profil
- fehlende Alternativen – Heilversuch

Ein „off-label-use“ ist dementsprechend nur bei schwerwiegenden Erkrankungen zulässig, wenn es keine Behandlungsalternative gibt. Nach dem Stand der wissenschaftlichen Erkenntnisse muss die begründete Aussicht bestehen, daß die Behandlung zu einem Erfolg führt. Darüber hinaus besteht eine besondere Aufklärungsverpflichtung. Die Patientinnen/Patienten sind auf den Umstand des „off labeluse“ und daraus resultierenden möglichen Haftungskonsequenzen hinzuweisen. Eine gemeinsame Entscheidungsfindung ist notwendig.

Neu 2019

Beckmann et al. (2013) beschreiben die Kombination von Entlastungsbohrung und systemischer Gabe von Iloprost als off-label use. Insgesamt wurden 12 Patienten mit Iloprost und 12 Patienten mit Entlastungsbohrung und anschließender Iloprost-Therapie behandelt, 12 Patienten wurden mit alleiniger Entlastungsbohrung behandelt. Die Details der Gruppen waren wie folgt: Iloprost-Gruppe mittleres Alter 36,9 Jahre Männer: Frauen 9:3; Osteonekrose im MRT 5, nur Knochenmarksödem (KMÖ) im MRT 7; Gruppe Entlastungsbohrung + Iloprost - mittleres Alter 37,7, Männer: Frauen 9:3, Osteonekrose im MRT 6, nur KMÖ im MRT 6; Gruppe Entlastungsbohrung - Mittleres Alter 36,3, Männer: Frauen 8:4, Osteonekrose im MRT 5, nur KMÖ im MRT 7. Die operativ versorgten Patienten erhielten unter Allgemeinanästhesie mit einem 6 mm Bohrer unter Bildwandlerkontrolle in 2 Ebenen eine Entlastungsbohrung. Anschließend erfolgte in der Gruppe die Gabe von Iloprost i. v. täglich 5-6 h an 5 aneinander folgenden Tagen, beginnend mit 20 µg am 1. Tag, gefolgt von 30 µg am 2. Tag und 40 µg an den verbleibenden 3 Tagen. Bei Nebenwirkungen erfolgte die Reduktion der Geschwindigkeit mit einem Minimum von 20 µg/die. Iloprost wurde in NaCl auf 50 ml aufgelöst, beginnend mit 5 ml/h, in der 1. Stunde am ersten Tag, später 8 ml/h. Alle Patienten wurden mit Teilbelastung für 6 Wochen postoperativ mobilisiert. Die Iloprostgabe erfolgte in der alleinigen medikamentösen Gruppe analog. Die klinische Untersuchung umfasste VAS, HHS, WOMAC, SF36 nach 3 und 12 Monaten nach der Therapie. Es erfolgten MRT und Röntgenaufnahmen vor, 3 und 12 Monate nach der Therapie, die mittlere Nachuntersuchungszeit betrug 13 Monate (11 bis 16).

Sowohl Entlastungsbohrung als auch Iloprost-Infusionsbehandlung reduzierten den Schmerz unmittelbar innerhalb der ersten 5 Tage. Es fanden sich 2 Non-Responder in der Iloprost-Gruppe und ein Non-Responder in der kombinierten Gruppe. In der Entlastungsgruppe waren die 12-Monatsresultate deutlich schlechter, im Vergleich zu den 3-Monatsresultaten. Als Nebenwirkungen fanden sich unter Iloprost innerhalb der ersten zwei Tage zum Teil zunehmende Schmerzen. Weiterhin in der Iloprost-Gruppe 2 x Kopfschmerzen, Flush, Angina

pectoris je 1 x, während der ersten 30 Min. Bis auf Kopfschmerzen waren alle Nebenwirkungen unter Verlangsamung der Infusion rückläufig.

Alle Scores verbesserten sich innerhalb der ersten 3 Monate und 12 Monate nach der Therapie im Vergleich zum Ausgangsbefund ($p < 0,001$), einige Verschlechterungen traten zwischen 3 und 12 Monaten bei der alleinigen Entlastungsbohrung auf ($p < 0,03$) (VAS, WOMAC). Im MRT zeigte sich eine Reduktion des KMÖ, eine Reduktion der Nekrose in drei Fällen in jeder Gruppe mit Entlastungsbohrung, eine komplette Rückbildung in einem Fall in der Kombinationsgruppe. Die Kombinationstherapie war statistisch signifikant den Monotherapien (Entlastungsbohrung $p < 0,03$) und Iloprost ($p < 0,001$) überlegen. Nach Iloprost-Monotherapie fand sich kein Rückgang der Osteonekrose. Nach 12 Monaten trat je eine zusätzliche Osteonekrose in der Gruppe Entlastungsbohrung und der Iloprost-Gruppe auf. Ein persistierendes KMÖ fand sich am häufigsten in der Dekompressionsgruppe.

Es handelt sich um eine retrospektive Studie, die vergleicht zwischen Iloprost-Gabe, Entlastungsbohrung und Iloprost-Gabe nach Entlastungsbohrung bei Knochenmarködem und früher FKN Stadium ARCO II. Die vielversprechendste Methode scheint hier die Kombination von Entlastungsbohrung in Kombination mit einer anschließenden Iloprost-Therapie zu sein. Diese Therapieform kann empfohlen werden.

22. Welche Bedeutung haben gefäßgestielte und nicht gefäßgestielte Fibulatransplantate für die Therapie der AVN?

Die Anbohrung in Kombination mit einem gefäßgestielten Knochentransplantat zeigt eine große Variabilität der Ergebnisse bei kleinen und großen Läsionen. Die gefäßgestielte Knochentransplantation ist eine hochanspruchsvolle Operation und sollte daher nicht als Routineverfahren eingesetzt werden. In spezialisierten Zentren kann die FVFG bei jüngeren Patienten im Stadium I und II nach Ficat und Arlet eine Therapieoption darstellen.

Level of Evidence: 2+/-1-/1+/1++	Empfehlungsgrad: B	Quellen: 214, 215, 248, 350, 386, 451, 467, 608, 759, 833, 852, 878, 387, 945, 1023, 1025, 1054, 1257, 1301, 2455, 2459, 2482, 2498, 2530, 2561, 2563, Ali et al. (2014), Ding et al. (2014), Cao et al. (2017)
-------------------------------------	--------------------	---

Expertenkonsens (stark) 100% Zustimmung, zwei Enthaltungen (einmal Radiologe)

Modifiziert 2019

Hintergrundtext

Scully et al. (833) untersuchten die Ergebnisse von gefäßgestielten Fibulatransplantationen bei 614 Hüften von 480 Patienten im Vergleich zur Anbohrung bei 98 Hüften von 72 Patienten. Die Patienten wurden stratifiziert in Bezug auf das Alter und das Stadium der Erkrankung anhand der Ficat-Klassifikation. Von den 614 Hüften in der Gruppe, welche mit dem gefäßgestielten Fibulatransplantat behandelt wurden, waren 500 Hüften im Ficat Stadium III, 111 im Stadium II und 3 im Stadium I. Das Durchschnittsalter der 350 Männer und 130 Frauen

lag bei 35 Jahren (18-60 Jahre). In der Gruppe, bei der die Anbohrung erfolgte, waren 47 Hüften im Ficat Stadium III, 43 im Stadium II und 8 im Stadium I. Das Durchschnittsalter der Patienten, 32 Männer und 40 Frauen, war 41 Jahre (18-66 Jahre). Das Alter der Patienten in Stadium II und III war signifikant unterschiedlich, die Patienten mit einer Fibulatransplantation waren signifikant jünger. Auch war die Verteilung der Stadien in beiden Gruppen unterschiedlich, durch die Stratifizierung konnte ein Bias jedoch ausgeschlossen werden. Als Endpunkt wurde in der Studie die Implantation einer Hüft-TEP angenommen. Bei den insgesamt 11 Hüften in beiden Gruppen im Ficat Stadium I war zum Zeitpunkt der Nachuntersuchung nach 50 Monaten keine Implantation einer Hüft-TEP erfolgt. Bei den Hüften in Stadium II war bei 11% nach gefäßgestielter Fibulatransplantation und bei 35% in der Gruppe nach Anbohrung die Implantation einer Hüft-TEP notwendig geworden. Die Überlebensrate nach Fibulatransplantation betrug also 89% im Vergleich zu 65% nach Anbohrung. Auch in den Gruppen im Ficat Stadium III war nach Fibulatransplantation der Anteil der Patienten, welche mit einer Hüft-TEP versorgt wurden mit 19% signifikant niedriger als nach der Anbohrung mit 79%. Die Überlebensrate betrug also nach Fibulatransplantation 81% im Vergleich zu 21% nach Anbohrung. Die Autoren kamen zu dem Schluss, daß die erhöhte Morbidität des Verfahrens der Fibulatransplantation durch die Verzögerung oder Vermeidung einer Hüft-TEP gerechtfertigt ist. Beide Verfahren stellen aber eine Behandlungsoption der Hüftkopfnekrose im Stadium II-III dar, wobei die Vorteile bei der gefäßgestielten Fibulatransplantation liegen.

Kim et al. (248) verglichen in einer weiteren Untersuchung die Ergebnisse von gefäßgestielten (VFG) und nicht-gefäßgestielten (NVFG) Fibulatransplantationen. Bei 19 Patienten (23 Hüften) mit großen Hüftkopfnekrosen wurde eine gefäßgestielte Fibulatransplantation durchgeführt. Davon waren die Läsionen bei 10 Hüften im Stadium IIc, 2 in Stadium IIIC und 11 in Stadium IVc nach der Steinbergklassifikation. In der Gruppe mit dem nicht-gefäßgestielten Transplantat (23 Hüften) waren 10 im Stadium IIC, 2 im Stadium IIIC und 11 im Stadium IVC. Die Gruppen waren gematcht, ein signifikanter Unterschied der demographischen Daten bestand nicht. Das Nachuntersuchungsintervall betrug 3 Jahre. Die Evaluation erfolgte klinisch mittels Harris Hip Score, radiologisch und hinsichtlich der Überlebensrate gemessen an der Implantation einer Hüft-TEP. Die Autoren konnten eine Verbesserung des Harris Hip Scores bei VFG von 76 auf 88 Punkte im Stadium IIC, von 72 auf 74 Punkte im Stadium IIIC und eine Verschlechterung im Stadium IVC von 74 auf 72 Punkte nachweisen. Im Vergleich dazu kam es nach NVFG zu einer Verschlechterung im Stadium IIC von 76 auf 66 Punkte, im Stadium IIIC von 72 auf 64 Punkte und im Stadium IVC von 72 auf 62 Punkte. Radiologisch konnten Sie nach VFG eine Progression im Stadium IIC bei 4, im Stadium IIIC bei 2 und im Stadium IVC bei 7 Hüften nachweisen. In der Gruppe nach NVFG zeigte sich eine Progression im Stadium IIC bei 8, im Stadium IIIC bei 2 und im Stadium IVC bei 10 Hüften. Ein Kollaps >2mm ergab sich nach VFG im Stadium IIC bei 1, im Stadium IIIC bei 1 und im Stadium IVC bei 6 Hüften. Nach NVFG betrug die Anzahl der Hüften mit Kollaps >2mm im Stadium IIC 5, im Stadium IIIC bei 2 und im Stadium IVC 9. Die Überlebensrate konnte mit 91,3% nach VFG und 78,3% nach NVFG ermittelt werden. Das VFG ergab bessere klinische Resultate und eine geringere Anzahl an Hüftkopfkollaps im Stadium IIC oder auch bei größeren Läsionen. Die Ergebnisse waren bei präkollaptischen Hüften (Stadium IIC) besser als nach einem Kollaps. Die Versagensrate betrug bei präkollaptischen Hüften nach VFG 10% und nach NVFG 50%. Bei postkollaptischen Hüften betrug die Versagensrate 58,8 % nach VFG und 84,6% nach NVFG.

Lieberman et al. (2530) untersuchten in ihrer Metaanalyse 3 Studien (105, 451, 2358) mit insgesamt 419 Hüften, in denen die Ergebnisse der Anbohrung mit VFG in Bezug auf die

Größe der Läsion untersucht wurden. Die Studien ergaben hierbei sehr unterschiedliche Ergebnisse bei kleinen und großen Läsionen. Für kleine Läsionen konnten die Autoren eine Versagensrate von 0%, 21,1% bzw. 53% zeigen. Bezogen auf große Läsionen lag die Misserfolgsrate von 16,9%, 38,2% bzw. 73%. Die Untersuchungen zeigen, daß scheinbar die Patientenauswahl, aber auch die Operationstechnik einen großen Einfluss auf die Ergebnisse der Operationen bei präkollaptischen Hüften haben. Lieberman et al. (2530) forderten daher randomisierte Studien, um entscheiden zu können, ob das VFG das Outcome im Vergleich zur alleinigen Anbohrung verbessern kann.

Garberina et al. (350) untersuchten die Ergebnisse der VFG bei Patienten mit Lupus erythematodes (LE) und verglichen die Ergebnisse mit der VFG bei kortisoninduzierter FKN. Die Autoren konnten 25 Patienten mit LE (33 Hüften) in die Studie mit einem durchschnittlichen follow-up von 4,84 Jahren einschließen. Die klinische Evaluation erfolgte mit dem Harris Hip Score prä- und postoperativ und die Misserfolgsrate, gemessen an der Konversion zur Hüft-TEP. Die Ergebnisse dieser Patienten wurden mit den Ergebnissen von 86 Patienten (109 Hüften) mit kortisoninduzierter Hüftkopfnekrose verglichen. Die Misserfolgsrate betrug in der LE-Gruppe 24,22% und in der Gruppe mit kortisoninduzierter HKN 21,10%. Der durchschnittliche Harris Hip Score der Patienten mit LE, die keine Hüft-TEP erhalten hatten, betrug präoperativ 49,88 und postoperativ 81,33. In der Kontrollgruppe betrug der präoperative Harris Hip Score 57,81 und postoperativ 81,34. Die durchschnittliche, statistische Überlebensrate der Hüften betrug bei Patienten mit LE 10,09 Jahre und in der Kontrollgruppe 7,10 Jahre. Hinsichtlich der Misserfolgsrate mit Konversion zur Hüft-TEP konnte stadienabhängig kein signifikanter Unterschied zwischen den beiden Gruppen festgestellt werden. Bei gleichzeitiger Betrachtung des Stadiums und der Diagnose konnte gezeigt werden, daß höhere Stadien der Hüftkopfnekrose eine signifikant niedrigere Versagensrate aufwiesen.

Yen et al. (215) untersuchten 39 Hüften (33 Patienten) mit avaskulärer Hüftkopfnekrose, welche mit einem gefäßgestielten Beckenkammspan (VIPG) versorgt wurden (Gruppe 1) im Vergleich zu 22 Patienten (Hüften), die mit einem gefäßgestielten Fibulatransplantat (VFG) versorgt wurden. In Gruppe 1 waren 30 Männer und 3 Frauen mit einem Alter von durchschnittlich 40 Jahren (26-63 Jahre). Die Nachbeobachtungsdauer betrug mehr als 4 Jahre. Nach der Steinberg Klassifikation waren 17 Hüften in Stadium II, 12 in Stadium III und 16 in Stadium IV. In Gruppe 2 waren 20 Männer und 2 Frauen mit einem Durchschnittsalter von 38 Jahren (28-52 Jahre). Die Nachbeobachtungsdauer betrug mehr als 3 Jahre. Entsprechend der Steinberg Klassifikation waren 4 Hüften in Stadium II, 11 in Stadium III und 7 waren in Stadium IV. Die Indikation wurde in beiden Gruppen auf aktive Patienten mit einem Stadium II-IV begrenzt. Die Ergebnisse des Funktionsscores in der Modifikation von Charnley des Merle d'Aubigné Scores zeigte Ausgangswerte von 13/18 in Gruppe 1 und 12/18 in Gruppe 2. Bei der Nachuntersuchung wurde in beiden Gruppen ein Score von 15/18 ermittelt. Die subjektive Einschätzung der Patienten des Behandlungsergebnisses ergab eine Zufriedenheit von 82% in Gruppe 1 und 73% in Gruppe 2. Radiologisch zeigte sich in Gruppe 1 eine Verschlechterung in 3 der 11 Hüften in Stadium II. Eine Implantation einer Hüft-TEP war in diesem Stadium bei keiner Hüfte notwendig. 4 der 12 Hüften in Stadium III zeigten eine zunehmende Abflachung und Entrundung des Hüftkopfes. In 3 Fällen entwickelte sich eine sekundäre Coxarthrose, sodaß eine Hüft-TEP implantiert werden musste. Ein zunehmender Kollaps des Hüftkopfes, Veränderungen des Acetabulums oder ein Aufbrauch des Gelenkspaltes zeigte sich bei 10 der 16 Hüften im Stadium IV. Von diesen wurden in einem Fall eine Hüft-TEP implantiert. In Gruppe 2 war nur bei 4 Hüften eine radiologische

Verschlechterung nachweisbar. Davon waren 2 Hüften in Stadium III und 2 in Stadium IV. Nur in einem Fall wurde ein Hüft-TEP implantiert. Die Konversionsrate zur Hüft-TEP betrug in Gruppe 1 10,3% und in Gruppe 2 9%. In Gruppe 1 ereigneten sich im Vergleich mehr Komplikationen als in Gruppe 2. In Gruppe 1 wurde bei 2 Hüften eine geringe Wundrandnekrose festgestellt. Eine Parästhesie im Versorgungsgebiet der Nervus cutaneus femoris lateralis wurde in 5 Fällen dokumentiert. Bei einem Patienten kam es zu einer Leistenhernie. In Gruppe 2 wurde bei einem Patienten eine Krallenzehe in Folge einer Kontraktur der Peronealmuskulatur auffällig. Hinsichtlich der Operationszeit ergab sich in Gruppe 1 eine Operationsdauer von 3,5 Stunden und in Gruppe 2 von 7 Stunden. Die Autoren konnten zeigen, daß VFG einen Ersatz des Hüftgelenkes zumindest hinauszögern kann. Außerdem konnte gezeigt werden, daß beide Operationsweisen palliative Optionen darstellen, die hinsichtlich der Ergebnisse vergleichbar sind. Allerdings empfehlen die Autoren die VIPG aufgrund des geringeren Schwierigkeitsgrades.

Chen et al. (214) analysierten die Literaturlage hinsichtlich der Ergebnisse mikrochirurgischer, gefäßgestielter Knochentransplantate. Eine der untersuchten Studien war eine Untersuchung von Kane et al. (945), die in einer prospektiven Studie die Ergebnisse des VFG mit der Anbohrung bei Hüften im Ficat Stadium II und III bei 54 Patienten analysierten. Die Nachbeobachtungsdauer betrug 2 Jahre. Sie konnten eine Versagensrate nach VFG von 20% und nach Anbohrung von 58% nachweisen. Der Unterschied der beiden Behandlungsmethoden war hierbei signifikant. Als Versagen wurde in der Untersuchung die Konversionsrate zur Hüft-TEP aufgrund funktionell einschränkender Schmerzen definiert.

Scully et al. (833) untersuchten die Ergebnisse von 98 Patienten nach Anbohrung und von 614 Patienten nach VFG. Sie konnten für die Anbohrung lediglich gute Ergebnisse in Stadium I nachweisen, in Stadium II und III waren die Ergebnisse nach VFG besser. Im Vergleich zur Hüft-TEP-Implantation ist nach VFG nicht von einer vollständigen Beschwerdefreiheit der Patienten auszugehen und die Nachbehandlungsdauer ist im Vergleich ebenfalls länger.

Allerdings ist es möglich die Erkrankung aufzuhalten und den Hüftkopf zu erhalten, wenn die operative Behandlung vor der subchondralen Fraktur, insbesondere bei jungen Patienten ohne wesentliche Coxarthrose, erfolgt [Soucacos (608)]. Unterschiedliche Autoren sehen die Indikation zur VFG bei Patienten unter 50 Jahren mit Crescent-sign oder nekrotischen Veränderungen, Sklerose und teilweisem Hüftkopfkollaps in der Röntgendiagnostik (Ficat Stadium II und frühe Stadium III Hüftkopfnekrosen (2455), Steinberg Stadium III und IV (1054) und Marcus Stadium II, III und IV (2549). Im Marcus Stadium V, also bei vorliegender Verschmälerung des Gelenkspaltes, wird die Operation nicht empfohlen. Eine Ausnahme bilden hier Patienten unter 20 Jahre mit einer guten Beweglichkeit des Hüftgelenkes (387, 2482).

Coogan et al. (2498) konnten in einer unkontrollierten retrospektiven Arbeit von 1303 Fällen, welche an 7 verschiedenen Zentren behandelt wurden, die Ergebnisse nach VFG nachuntersuchen. Die minimale Nachbeobachtungsdauer betrug 2 Jahre. In dieser Zeit konnten die Autoren eine Überlebensrate von 83% nachweisen, diese stieg in den Fällen ohne präoperativen Hüftkopfkollaps auf 88% an.

Yoo et al. (1257) berichteten über 121 Fälle mit einem Follow-up von 3-10 Jahren nach VFG. Die konnten ein klinisches Ergebnis nachweisen, das bei 74% exzellent, bei 17% gut, bei 7% mäßig und bei 2% schlecht war. Insgesamt wurden also bei 91% der Patienten exzellente oder gute Ergebnisse nachgewiesen. Radiologisch kam es bei 71% zu einer Verbesserung, bei

18% zeigte sich keine Veränderung und bei 11% kam es zu einer Verschlechterung. Soucacos et al (608) konnten 228 Patienten nach VFG in ihre Untersuchung einschließen. Von den 228 Patienten konnten schließlich 184 nach 1-10 Jahren nachuntersucht werden. Die Patienten hatten eine Hüftkopfnekrose im Stadium II-V nach Steinberg Klassifikation. 54% der Patienten zeigten ein klinisch stabiles und unverändertes Ergebnis, 38% zeigten eine klinische Besserung und 8% mussten mit einer Hüft-TEP versorgt werden. Die besten Ergebnisse zeigten sich im Stadium II, da in dieser Gruppe bei 95% der Patienten keine Verschlechterung eintrat. Die klinische Untersuchung anhand des Harris Hip Scores ergab eine Verbesserung des Ergebnisses von 85 auf 96 Punkte im Stadium II, von 74 auf 91 Punkte in Stadium III, von 69 auf 85 Punkte in Stadium IV und von 61 auf 76 Punkte in Stadium V.

Plakseychuk et al. (467) untersuchten die Ergebnisse von 220 Patienten nach einem Follow-up von Minimum 3 Jahren nach VFG. Sie konnten, gemessen anhand des Harris Hip Scores, eine klinische Verbesserung bei 70% der Patienten nach VFG nachweisen. 34% zeigten ein exzellentes, 28% ein gutes, 18% ein mäßiges und 20% ein schlechtes Ergebnis. Die Überlebensrate von Hüften im Stadium I und II (Präkollaps) nach VFG betrug 86%. Urbaniak et al. (1023) führten eine Langzeitbeobachtung von 224 Patienten mit Hüftkopfnekrose durch. Der Nachuntersuchungszeitraum betrug 4,5 bis 12,2 Jahre. Sie analysierten die Konversionsrate zur Hüft-TEP 5 Jahre nach VFG und konnten im Marcus Stadium II eine Konversion bei 11%, im Stadium III von 23%, im Stadium IV von 29% und im Stadium V von 27% nachweisen. Es zeigte sich ein Trend, daß die Konversionsrate bei Patienten unter 30 Jahren geringer zu sein schien. Der durchschnittliche Harris Hip Score (HHS) verbesserte sich ebenfalls. Bei Patienten im Stadium II stieg der HHS von 56 auf 80 Punkte, im Stadium III von 52 auf 85, im Stadium IV von 41 auf 76 und im Stadium V von 36 auf 75 Punkte. Von den Hüften, welche schließlich nicht mit einer Hüft-TEP versorgt worden waren, gaben 59% an, nicht oder nur leicht in ihren Aktivitäten des täglichen Lebens eingeschränkt zu sein, 62% gaben an in ihrer Arbeit nicht oder nur gering beeinträchtigt zu sein. Die Autoren folgerten aus der Betrachtung der o.g. Ergebnisse, daß die VFG eine effektive Therapie vor subchondralem Kollaps darstellt, aber daß auch ein schwankender Anteil der Patienten einer Hüft-TEP bedürfe. (386, 451, 467, 608, 759, 833, 852, 878, 945, 1023, 1025, 1257, 1301, 2482, 2498 in Review 214).

In einer retrospektiven Studie von Eward et al. (2563) wurden 672 Patienten mit Femurkopfnekrose untersucht, bei denen ein vaskularisierter Fibulaspan (FVFG) verwendet wurde. 591 davon wurden wegen radiologischem Kollaps ausgeschlossen. Von den 81 verbliebenen Hüften (76 Patienten) mussten nochmals 16 Hüften ausgeschlossen werden, weil die Patienten entweder verstorben waren oder nicht mehr für eine Nachuntersuchung zur Verfügung standen. Letztlich konnten letztlich 65 Hüften (61 Patienten) nachuntersucht werden (43 Männer, 18 Frauen), mittleres Alter 32,1 Jahre /12-40 Jahre). Das entspricht einen drop out von ca. 90%. Die Ursachen waren Steroide (n=27), idiopathisch (n=20), posttraumatisch (n=10) und alkoholtoxisch (n=5). Bei 5 Hüften lag ein Stadium Ficat I, bei 60 Hüften Ficat II vor. Das Volumen der Nekrose betrug bei 26 Hüften <25%, bei 15 Hüften 25-50% und bei 8 Hüften >50%. Bei 16 Hüften lag kein präoperatives MRT zur Volumenbestimmung vor. Das Follow up betrug im Mittel 14,4 Jahre (10,5-26,1). Alle Operationen wurden an einem Zentrum von 4 verschiedenen Operateuren in der gleichen Technik durchgeführt. Den Patienten wurde nach Aufarbeitung der Akten ein Paket mit den für die Untersuchung notwendigen Unterlagen zugesendet. Es wurde das Überleben des Transplantates beurteilt. Weiterhin wurden der SF-12, der Aktivitätslevel und der HHS bestimmt. Die Nachuntersuchungen erfolgten in der Regel nach 3, 6, 12, 18 und 24 Monaten.

39 (60%) der 65 Hüften zeigten im Follow up nach im Mittel 14,9 Jahren (10,5-26,1) ein Überleben des Transplantates, nach 10 Jahren waren es 75%. Von den 26 Hüften (40%), die im Langzeitverlauf versagt hatten, lag die mittlere Überlebenszeit bei 8,3 Jahren (7 Monate bis 17 Jahre). Alle 26 Hüften wurden mit einer TEP versorgt. Diesbezüglich gab es keinen Zusammenhang mit dem Ausgangsstadium ($p=0,84$). Zwei der fünf Patienten im Stadium I (40%) und 24 der 60 Patienten im Stadium II (40%) benötigten eine TEP. Eine niedrigere Überlebensrate fand sich bei den idiopathischen Nekrosen ($p=0,022$). Es gab keinen Zusammenhang mit der Größe der Läsion ($p=0,12$), der anatomischen Lage ($p=0,19$), dem Geschlecht ($p=0,22$) und der Implantation einer Hüft-TEP. Zwischen den Patienten mit Erfolg und denen mit Versagen im Langzeitverlauf gab es keinen Unterschied im präoperativen HHS ($p=0,10$). In der Erfolgsgruppe stieg der HHS von 66,4 auf 88,6 (45,1-100), bei den Versagern von 65,7 auf 89,1. Die Besserung betrug im Mittel 23,4. Schmerzen und Funktion waren bei den Patienten mit einem Überleben des Transplantates und denen mit einem Hüftgelenkersatz vergleichbar. Es gab kein Unterschied zwischen den Gruppen (präop.: $p=0,30$; postop.: $p=0,43$). Bezüglich des SF-12 wurden keine signifikanten Unterschiede gesehen. Patienten mit erfolgreicher Transplantation waren eher in der Lage, sportliche Aktivitäten oder aktive Tätigkeiten zu unternehmen ($p=0,04$). Die Autoren konnten keinen Einfluß der demographischen Faktoren, der Läsionsgröße, zusätzlicher Operationen oder einer schlechten präoperativen Funktion nachweisen. Insgesamt wurden 24 Komplikationen vermerkt, die in der Regel beherrscht wurden. Verblieben sind eine symptomatische Flexor hallucis Kontraktur, ein symptomatischer Sprunggelenkschmerz, eine symptomatische heterotope Ossifikation und eine rezidivierende Bursitis trochanterica.

Die oben dargestellten Ergebnisse wurden auch in einem systematischen Review und Metaanalyse von Fang et al. (2561) bestätigt.

Durch Ali et al. (2014) wurden insgesamt 15 Studien zum Thema Fibulagraft identifiziert, welche eine ausreichende wissenschaftliche Qualität aufwiesen (Urbaniak et al. 1995, Kane et al. 1996, Scully et al. 1998, Montella et al. 1999; Plakseychuk et al. 2003, Kim et al. 2005, Zhang et al. 2005, Yen et al. 2006, Dailiana et al. 2007, Kawate 2007, Yoo et al. 2008, Beris et al. 2009, Garrigues et al. 2009, Tetik et al. 2011, Zhang et al. 2011). Abweichend zur Leitlinie 2013 bei der AWMF wurden auch posttraumatische und schwangerschaftsassozierte FKN sowie FKN nach Luxation der Hüfte aufgenommen, weiterhin Casereports und Fälle nach fehlgeschlagener Core decompression. Somit sind im Vergleich zur Leitlinie von 2013 insgesamt 7 zusätzliche Literaturstellen eingeflossen.

Bewertet wurden die gefäßgestielte Fibula-Transplantation, nicht gefäßgestielte Fibula-Transplantation, Entlastungsbohrung, Gefäßgestielte Fibula-Transplantation nach Entlastungsbohrung und gefäßgestielte Beckenkamm-Transplantation.

3 Studien berichteten über klinische Ergebnisse in Form eines Funktionsscores, 12 Studien verwendeten den HHS. Prä- und postoperative Scores waren vergleichbar. Eine Studie verwendete den Merle d'Áubigne und Postel's numerisches Klassifikationssystem und ein nicht valuiertes Selbstberichtssystem über die Zufriedenheit der Patienten (Fragebogen). Von den 13 Studien, welche einen prä- und postoperativen HHS hatten, fand sich in allen Fällen eine postoperative Verbesserung des HHS. Radiologische Untersuchungen (9 Studien) berichteten über Messergebnisse bezüglich der radiologischen Progression oder des Vorkommens eines Kollapses des Femurkopfes. 2 Studien berichteten über beides, eine Studie nur über die radiologische Verschlechterung. Insgesamt wurden hierzu nur 9 Studien

bewertet, da die anderen zur Auswertung nicht geeignet waren. Alle 15 Studien berichteten über einen Endpunkt der Konversion zur Hüft-TEP.

Die Rate der Konversion zur Hüft-TEP war insgesamt bei den gefäßgestielten Fibula-Transplantaten niedriger als bei den anderen Methoden, in frühen Stadien nochmals niedriger als in späten Stadien. Die Kaplan-Meier Überlebensrate zeigte bessere Ergebnisse bei den gefäßgestielten Fibula-Transplantaten. Insgesamt 3 Vergleichsstudien zeigten eine signifikante Überlegenheit der gefäßgestielten Fibula-Transplantate über die nicht gefäßgestielten Fibula-Transplantate. 2 Vergleichsstudien zeigten, daß die gefäßgestielte Fibula-Transplantation besser ist als die Entlastungsbohrung. Eine Studie zeigte bessere, aber nicht signifikante Ergebnisse der gefäßgestielten Fibula-Transplantate im Vergleich zu gefäßgestielten Beckenkamm-Transplantat (hier geringe Fallzahlen).

Der Review legt nahe, daß vaskularisierte Fibula-Transplantate eine bessere Behandlungsoption als die Entlastungsbohrung und die Verwendung nicht vaskularisierter Fibula-Transplantate darstellt. Dies trifft insbesondere für junge Patienten mit frühen Stadien der Erkrankung vor dem Auftreten einer subchondralen Fraktur zu. Die Ergebnisse der Vergleichsstudien werden unterstützt durch Studien, bei denen keine Kontrollgruppe eingesetzt wurde, und bei denen lediglich die gefäßgestielte Fibula-Transplantation durchgeführt wurde. Die hohe Zufriedenheit der Patienten, die niedrige Konversionsrate in eine Hüft-TEP und die Verbesserung der angegebenen Tests, sprechen für diese Methode. Es kann keine Empfehlung hinsichtlich des Vergleiches des gefäßgestielten Fibula-Transplantates und des gefäßgestielten Beckenkamm-Transplantates gegeben werden. Das Review spricht für die Überlegenheit der gefäßgestielten Transplantate gegenüber Entlastungsbohrung und nicht gefäßgestielten Fibulatransplantaten. Die Aussage der Leitlinien von 2013 wird dadurch ergänzt, im Wesentlichen jedoch nicht verändert.

Ding et al. (2014) konnten nachweisen, daß die Fortsetzung der Cortisontherapie nach Versorgung einer atraumatischen FKN mit einem gefäßgestielten Fibulaspan hat keinen Einfluss auf die klinischen Ergebnisse und den Verlauf der FKN hat. Die Autoren untersuchten retrospektiv 39 Patienten (67 Hüften) mit Corticoidsteroid induzierter FKN im Stadium II, III oder IV FKN mit täglicher Gabe von Corticosteroiden (10 mg oder weniger), die zwischen 2000 und 2010 eine gefäßgestielte Fibula-Transplantation erhalten hatten und verglichen diese mit einer Kontrollgruppe von 39 Patienten (67 Hüften) ohne Corticoidtherapie nach der OP [Frauen / Männer 33:11; mittleres Alter zum Zeitpunkt der Operation 47,8 Jahre (17-38); mittlere Dauer Corticosteroidbehandlung vor Eingriff 17,8 Monate (6-48), nach dem Eingriff 28,2 Monate (9-66); mittlere kumulative Prednisolondosis vor dem Eingriff 9,5 mg (5,2-19,1), nach dem Eingriff 5,8 mg (2,5-10)]. Die mittlere Dauer der Osteonekrose des Femurkopfes vor den Eingriff betrug 7,9 Monate (1-20). Der mittlere Nachuntersuchungszeitraum betrug 5,6 Jahre (mindestens zwei Jahre). Das mittlere follow up betrug 5,6 Jahre (2-10). Primäre Erkrankungen, die eine Cortison-Therapie erforderlich machten, waren Systemischer Lupus erythematodes, Nierenerkrankungen, idiopathische thrombozytopenische Purpura und eine Dermatomyositis.

Der HHS stieg von $70,9 \pm 9,9$ Punkten vor Operation auf $84 \pm 12,1$ Punkte zum letzten Follow up. Es fand sich ein signifikanter Anstieg ($p < 0,05$) der physikalischen Komponenten der Summen-Scores und der mentalen Komponenten der Summen-Scores. Bei der letzten radiologischen Untersuchung hatten sich 49 Hüften (62,8%) verbessert, 10 Hüften (12,8%) waren unverändert und 19 Hüften (24,4%) verschlechtert. 8 Hüften (9%) erhielten eine H-TEP im Follow up. 4 Patienten in jeder Gruppe erhielten eine Hüft-TEP. Es gab keine ernsthaften akuten Komplikationen in beiden Gruppen. Eine tiefe Venen-Thrombose in der Cortison-

Gruppe wurde erfolgreich behandelt. Eine Hammerzehe trat 3 x in der Cortisongruppe und 2 x in der Kontrollgruppe auf, die nicht chirurgisch behandelt wurden und sich schrittweise zurückbildeten. 2 Totalendoprothesen in der Cortison-Gruppe und 3 Totalendoprothesen in der Kontrollgruppe hatten ein Wundhämatom.

Die Ergebnisse zeigten einen Anstieg des HHS in allen beiden Gruppen ohne signifikanten Unterschied zwischen diesen. Außerdem zeigte sich eine Verbesserung der radiologischen Ergebnisse in beiden Gruppen. Es wurde geschlussfolgert, daß die postoperative Fortsetzung der Corticoid-Therapie keine negativen Einflüsse auf die Ergebnisse nach gefäßgestielter Fibula-Transplantation bei Corticoid induzierter FKN hatte. Das gefäßgestielte Fibula-Graft ist somit eine gute Methode zur Behandlung der Corticosteroid induzierten FKN bei Patienten mit anhaltender Gabe von Corticosteroiden postoperativ. Es ist nicht erforderlich Corticosteroide abzusetzen.

Eine Arbeit von Cao et al. (2017) verglich die Entlastungsbohrung mit einem freien gefäßgestielte Fibula-Transplantat bei bilateraler FKN, immer randomisiert auf einer Seite die eine und auf der anderen Seite die andere Methode angewandt.

Insgesamt hatten 27 Patienten (54 Hüften) mit bilateraler Hüftkopfnekrose im Stadium I-III b an der Studie teilgenommen. Ursprünglich waren 51 Patienten mit ARCO Stadien I-III b bilateral betroffen und ausgesucht worden. 33 Patienten waren nach Anwendung der Einschlusskriterien geeignet, 6 Patienten lehnten die Teilnahme ab.

Es erfolgte die Beurteilung durch ein SPECT/CT vor dem Eingriff und 36 Monate postoperativ (2 Nuklearmediziner als Beurteiler). Weiterhin durch ein MRT 1,5 Tesla vor dem Eingriff und 6, 12, 24 und 36 Monate postoperativ (Angabe in ARCO Klassifikation). Klinisch wurde vor dem Eingriff sowie 6, 12, 18 und 24, 30 und 36 Monate nach der Behandlung untersucht (HHS, Schmerzen, Hinken, Bewegungsausmaß, Aktivitäten wie Schuhe und Socken anziehen, Unterstützung Fähigkeit zu sitzen, Benutzung von Treppen, Nutzung öffentlicher Verkehrsmittel). Ein Unterschied im HHS von 10 wurde als signifikante Differenz postuliert. Das klinische Versagen wurde in einer Verschlechterung der klinischen Symptome gesehen, die stark genug waren, um eine Endoprothese erforderlich zu machen, die Progression zur Endoprothese war als Endpunkt definiert.

Es gab keine Unterschiede im SPECT/CT bei der Durchblutung zu Beginn ($64\% \pm 8\%$ Entlastungsbohrung vs. $64\% \pm 7\%$ beim Fibula-Graft, 95% CI, - 5% bis 5%; $p=0,90$). Bei der Dekompression war die Durchblutung schlechter als bei der Fibula-Transplantation ($68\% \pm 6\%$ vs. $95\% \pm 5\%$, mittlere Differenz -27% , 95% CI, -32% bis -23% ; $p<0,001$). Nach 6 Monaten und nach 36 Monaten dann $57\% \pm 4\%$ vs. $91\% \pm 3\%$, mittlere Differenz -34% ; 95% CI, -37% bis -32% , $p<0,001$). In der SPECT/CT Analyse zeigten somit nach 6 Monaten und nach 36 Monaten die mittels Dekompression behandelten Hüften eine niedrigere Durchblutung als die Fibulagrafts. In der MRT Auswertung gab es keine Unterschiede zwischen der Dekompression und dem Fibula-Transplantat hinsichtlich des ARCO Stadiums nach 12 Monaten ($p=0,306$) und nach 24 Monaten ($p=0,06$). Die Progression der ARCO Stadien war nach 36 Monaten stärker in der Dekompressionsgruppe als in der Fibula-Gruppe ($p=0,027$).

Der mittlere HHS war während der gesamten Nachuntersuchungsperiode in der Dekompressionsgruppe niedriger als in der Fibula-Transplantatgruppe nach 6, 12 und 18 Monaten (72 ± 4 vs. 84 ± 4 , mittlere Differenz -13 ; 95% CI, -15 bis -7 ; $p<0,001$), was sich auch 24, 30 und 36 Monate postoperativ fortsetzte. Es wurden keine Unterschiede zwischen beiden

Gruppen hinsichtlich der Progression in eine Totalendoprothese nach 36 Monaten gefunden (2 von 21 vs. 1 von 21; $p=0,893$).

Das vaskularisierte Fibula-Transplantat brachte somit bessere Ergebnisse als die Entlastungsbohrungen, was seinen Ausdruck in der besseren Gefäßversorgung und der geringeren Progression der Osteonekrose (ARCO-Stadien) zeigte. Der mittlere Harris-Hip-Score (HHS) war während des gesamten postoperativen Verlaufes über mindestens 18 Monate für die Fibula transplantierten Hüften besser als für die mit Entlastungsbohrung behandelten Hüften, am stärksten unmittelbar postoperativ, im Verlauf dann jedoch klinisch nicht mehr von Bedeutung. Mittelfristige Ergebnisse zeigten das Potenzial einer verbesserten Knochen-Revitalisierung bei der Verwendung eines vaskularisierten Fibula-Transplantates. Das vaskularisierte Fibulagraft wird somit als therapeutisches Mittel zur operativen Therapie der atraumatischen FKN empfohlen, wenn die strukturellen Voraussetzungen gegeben sind.

Aufgrund der teilweise sehr unterschiedlichen Ergebnisse bei kleinen und größeren Läsionen und der anspruchsvollen Operation werden die VFG und auch die NVFG nicht für die Routineanwendung empfohlen. In spezialisierten Zentren kann die FVFG bei jüngeren Patienten im Stadium I und II nach Ficat und Arlet eine Therapieoption darstellen.

23. Welche Bedeutung haben osteochondrale Allografts für die Therapie der AVN?

Die Ergebnisse für die Verwendung von osteochondralen Allografts zur Therapie der AVN sind unklar. Das Verfahren sollte daher nicht eingesetzt werden.

Level of Evidence: 3

Empfehlungsgrad B

Quelle: 1820

Expertenkonsens (stark) 100% Zustimmung, zwei Enthaltungen (einmal Radiologe)

Geprüft 2019

Hintergrundtext:

Über die Anwendung von osteochondralen Allografts liegt nur eine geringe Datenmenge vor. Meyers (1820) untersuchte bei 21 Patienten die Ergebnisse von osteochondralen Allografts, davon lag bei 20 Patienten eine Hüftkopfnekrose und bei einem Patienten eine Pipkin II Fraktur vor. Die Ergebnisse zeigten eine Abhängigkeit von Ätiologie der HKN. Während es bei Patienten unter Steroidtherapie gehäuft zu einem Versagen kam, ergab sich in 80% der Patienten ohne Steroidtherapie ein erfolgreiches Ergebnis. In der Studie wird die Transplantation von osteochondralen Allografts als Zwischenlösung für junge Patienten mit einer Hüftkopfnekrose und einem segmentalen Kollaps des Hüftkopfes angesehen. Allerdings ist die Fallzahl der Untersuchung mit 20 Patienten relativ klein und die Nachbeobachtungsperiode mit 9 bis 63 Monaten kurz, zumal die Nachbeobachtung in 6 Fällen unter einem Jahr, bei einem Fall 1 Jahr, 3 über einem bzw. eineinhalb Jahre, 3 über 2 Jahre und 4 von 4-5 Jahren betrug. Die Ergebnisse zeigten insgesamt bei Patienten ohne Steroidmedikation einen Erfolg in 80% der Fälle, wobei Erfolg als geringe Schmerzhaftigkeit und eine Schmerzmedikation ohne Opiate und keine Nutzung von Gehhilfen definiert wurde. Bei den Patienten unter Steroidtherapie ergab sich eine Erfolgsrate von 50%, bei Alkoholkonsum von 86% und bei idiopathischer Hüftkopfnekrose von 100%.

Aufgrund der geringen Fallzahl und auch aufgrund der geringen Vergleichbarkeit der Ergebnisse mit anderen Studien durch abweichende Einschlusskriterien und

Outcomeparameter, wird die Transplantation von osteochondralen Allografts derzeit nicht empfohlen. Das Verfahren ist aktuell noch als experimentell einzustufen.

24. Welche Bedeutung haben Spongiosaplastiken in der Therapie der AVN?

Die Studienlage für den Einsatz der autologen Spongiosatransplantation zur Therapie der AVN ist aktuell noch unklar und nicht eindeutig. Das Verfahren sollte daher nicht eingesetzt werden.

Level of evidence: 2+	Empfehlungsgrad B	Quellen: 601, 2333, 2489
------------------------------	--------------------------	---------------------------------

Expertenkonsens (mittel) 90% Zustimmung
--

Geprüft 2019

Hintergrundtext:

Über die autologe Knochentransplantation liegen Langzeiterfahrungen am Hüftgelenk vor (2333, 2489). Als Spenderregion dient vor allem der Beckenkamm. Die Untersuchungen von Hernigou und Beaujean (2489) konnten zeigen, daß nach 5-10 Jahren in den Stadien I und II 9 von 145 Fällen eine Hüftendoprothese benötigten, während bei 25 von 44 Hüften in Stadium III mit einem Gelenkersatz versorgt werden mussten. Die klinische Situation, gemessen an dem schmerz- und funktionskorrelierten Harris-Hip-Score (HHS) verbesserte sich analog in den Stadien I und II. Auch andere Autoren konnten vergleichbare Ergebnisse bei einer niedrigen Komplikationsrate nachweisen. Steinberg et al. (601) dokumentierten bei 406 Knochentransplantationen 5 Komplikationen (1,2%).

Die Datenlage belegt vor allem keine Überlegenheit zur Anbohrung allein in frühen Stadien. Das Verfahren sollte daher nicht eingesetzt werden.

Trotzdem werden immer noch bessere Ergebnisse gefunden, als bei alleiniger konservativer Therapie (siehe Punkt 19.1).

25. Welche Bedeutung haben Umstellungsosteotomien in der Therapie der AVN?

Umstellungsosteotomien des proximalen Femurs stellen eine Therapieoption bei jungen Patienten mit frühen Formen der Hüftkopfnekrose dar. Die Osteotomien sind allerdings technisch hochanspruchsvoll und sollten daher nicht zur Routineanwendung eingesetzt werden.

Level of Evidence: 2++	Empfehlungsgrad: B	Quellen: 465, 499, 1618
-------------------------------	---------------------------	--------------------------------

Expertenkonsens (mittel) 100% Zustimmung, eine Enthaltung (Radiologe)
--

Geprüft 2019

Hintergrundtext:

Osteotomien des proximalen Femurs sind eine Therapieoption bei jungen Patienten. Die Indikation für intertrochantäre Osteotomien sollte allerdings kritisch gestellt werden. Auch Flexionsosteotomien bringen selbst bei kleinen Läsionen einen begrenzten zeitlichen Benefit. Rotationsosteotomien sind mit einer hohen Inzidenz für Komplikationen assoziiert. Schneider et al. (499) untersuchten die Ergebnisse von 115 intertrochantären Osteotomien des proximalen Femurs bei Hüftkopfnekrose. Flexionsosteotomien wurden insgesamt 63-mal durchgeführt, wobei in 48 Fällen eine varisierende und in 5 Fällen eine valgusierende Osteotomie kombiniert wurde. Rotationsosteotomien (Sugioka) wurden bei 29 Hüften

durchgeführt. Weitere Osteotomien waren varisierende Osteotomien (n=13), medialisierende McMurray Osteotomie in 8 und Extensionsosteotomien in 2 Fällen. Die Patienten wurden klinisch anhand des Harris Hip Scores (HHS) und radiologisch entsprechend der Klassifikation von Ficat und Steinberg, Hayken und Steinberg nachuntersucht. Hinsichtlich der Ausdehnung der Nekrose wurden drei Gruppen gebildet (A: $<160^\circ$, B: $160-200^\circ$, C: $>200^\circ$). Das Durchschnittsalter der Patienten betrug 41,7 Jahre für die Patienten mit einer Rotationsosteotomie und 41,5 Jahre für Patienten mit einer Flexionsosteotomie. Die überwiegende Zahl der Patienten wurden nach Ficat dem Stadium III mit einem Einbruch der Gelenkfläche zugeordnet (69,7% Rotationsosteotomie, 86% Flexionsosteotomie), aber ohne Verschmälerung des Gelenkspaltes. Im Stadium IV waren präoperativ 32,1% der Patienten mit einer Rotationsosteotomie und 12,3% der Patienten mit einer Flexionsosteotomie. Nach Steinberg waren die überwiegende Zahl der Hüften in Stadium IV. Präoperativ betrug der HHS durchschnittlich 57,4 für Rotationsosteotomien und 59,6 von Flexionsosteotomien. In beiden Gruppen fand sich ein präoperativer Schmerzscore von 15,7 Punkten vor Rotationsosteotomien und 17,3 vor Flexionsosteotomien bei einem Maximum von 44 Punkten. Die durchschnittliche Nachbeobachtungsdauer betrug 8,1 Jahre für Flexionsosteotomien und 4,2 Jahre für Rotationsosteotomien. Nach 5 Jahren war das Hüftgelenk bei 21 von 29 Patienten nach Rotationsosteotomie und bei 17 von 63 Patienten nach Flexionsosteotomie ersetzt worden (Überlebenswahrscheinlichkeit 0,26 vs. 0,70). Nach 10 Jahren waren 24 von 29 Hüftgelenken nach Rotationsosteotomie und 27 von 63 Flexionsosteotomien ersetzt (Überlebenswahrscheinlichkeit 0,15 vs. 0,50). Nach 15 Jahren waren lediglich noch eine Hüfte nach Rotationsosteotomie und 15 Hüften nach Flexionsosteotomie noch nicht ersetzt. Diese Unterschiede waren statistisch signifikant. Die Anzahl der Komplikationen nach Rotationsosteotomie betrug 55,2% und nach Flexionsosteotomie 17,5%. Nach 5 Jahren betrug die Überlebenswahrscheinlichkeit bei kleinen Läsionen (Summe $<180^\circ$) 0,84 im Vergleich zu 0,39 bei größeren Läsionen. Nach 10 Jahren betrug diese Quote 0,57 bzw. 0,31. Auch diese Unterschiede waren statistisch signifikant. Für die Gruppe der Flexionsosteotomien belief sich die Überlebenswahrscheinlichkeit bei kleinen Läsionen nach 5 Jahren auf 0,90 und 0,61 nach zehn Jahren. Bei größeren Läsionen war diese Quote auf 0,48 nach 5 Jahren und 0,36 nach zehn Jahren reduziert. Für kleine Läsionen nach Rotationsosteotomie lag die Überlebenswahrscheinlichkeit nach 5 Jahren bei 0,56 und 0,22 nach zehn Jahren. Bei größeren Läsionen lag diese Quote bei 0,11 nach 5 und nach 10 Jahren. Bei Patienten in Ficat Stadium III lag die Überlebenswahrscheinlichkeit nach 5 Jahren bei 0,61, nach 10 Jahren bei 0,47 und nach 15 Jahren bei 0,24. Bei Nekrosen in Stadium IV lag die Quote nach 5 Jahren bei 0,33 und nach 10 und nach 15 Jahren bei 0,05. Nach Steinberg betrug die Überlebenswahrscheinlichkeit im Stadium III 1,00 nach 5, 0,76 nach 10 und 0,42 nach 15 Jahren. Bei Hüften in Stadium V lag diese Quote bei 0,48, 0,27 und 0,0. In einer Metaanalyse von Studien zu den einzelnen Osteotomien fanden die Autoren eine Versagensrate nach intertrochantärer Osteotomie zwischen 8,6 und 30,8%, nach Rotationsosteotomien von 3,8 bis 100% und nach Hüftgelenkersatz von 0,0 bis 39,3%. Die Autoren schlossen aus ihrer Untersuchung, daß die Indikation für eine intertrochantäre Osteotomie vorsichtig gestellt werden sollte, da auch bei kleinen Nekrosen der Benefit auch nach Flexionsosteotomien zeitlich begrenzt ist. Rotationsosteotomien haben eine hohe Komplikationsrate und werden daher für die Routineanwendung nicht empfohlen.

Saito et al. (1618) überblicken in ihrer Untersuchung die Ergebnisse von insgesamt 54 Hüften bei 46 Patienten, von denen 15 eine Rotationsosteotomie und 4 eine Varusosteotomie erhielten. Die Osteotomien wurden ausschließlich bei Patienten im Stadium III nach Inoue und Ono durchgeführt. Die Nachbeobachtungsdauer betrug 2 Jahre. Das klinische Ergebnis wurde

anhand des Scores nach Merle d'Aubigné ermittelt, wobei ein exzellentes Ergebnis 17-18 Punkte erreichen musste, gute Ergebnisse 15-16, mäßige 13-14 und schlechte weniger als 12 Punkte. Radiologisch wurden die Kriterien progressiver Kollaps oder Arthrose festgelegt. Klinisch ergab sich ein Ergebnis von 33% exzellenten, 27% guten, 13% mäßigen und 27% schlechten Bewertungen nach transtrochantärer Rotationsosteotomie und von 25% exzellenten, 75% guten und 0% mäßigen und schlechten Bewertungen nach Varusosteotomie. Allerdings muss hierbei die geringe Fallzahl, insbesondere der Varusosteotomien berücksichtigt werden. Radiologisch ergab sich nach Rotationsosteotomie in 60% kein Kollaps und in 40% ein Kollaps und nach Varusosteotomie in 100% der Fälle kein Kollaps. Im Vergleich dazu konnte bei unbehandeltem Verlauf nur in 16% kein Kollaps und in den übrigen 84% ein Kollaps nachgewiesen werden. Arthrosen wurden bei 20% der Rotationsosteotomien und bei keiner Varusosteotomie gezeigt werden. Die Komplikationsrate nach Rotationsosteotomie betrug 33%, wobei bei 20% eine Schenkelhalsfraktur gefunden wurde. Nach Varusosteotomie wurden keine Komplikationen dokumentiert. Die Autoren kamen daher zu der Schlussfolgerung, daß die Varusosteotomie tendenziell die sicherere und erfolgreichere Methode sei. Allerdings muss hier nochmals auf die sehr geringe Fallzahl hingewiesen werden.

Hasegawa et al. (465) verglichen in ihrer Untersuchung die Ergebnisse nach gefäßgestieltem Knochentransplantat vom Beckenkamm (PBG) mit dem Ergebnis der Rotationsosteotomie (TRO). In die PBG Gruppe konnten 23 Männer (27 Hüften) und 3 Frauen (4 Hüften) aufgenommen werden. Das Durchschnittsalter betrug 38 Jahre und die durchschnittliche Nachbeobachtungszeit 13 Jahre. In die TRO Gruppe konnten 44 Männer (55 Hüften) und 19 Frauen (22 Hüften) eingeschlossen werden. Das Durchschnittsalter betrug 39 Jahre und die Nachbeobachtungsdauer im Durchschnitt 7 Jahre. Ein Versagen wurde definiert als ein Hüftgelenkersatz oder ein Harris Hip Score (HHS) <70. Die Ergebnisse beider Gruppen waren ähnlich. Nach 5 bzw. 10 Jahren ergab sich in der PBG Gruppe eine Überlebensrate von 85% bzw. 67% und in der TRO Gruppe 71% bzw. 61%. In der TRO Gruppe hatten die Patienten im Stadium II bessere Ergebnisse als in Stadium III. Die klinischen Ergebnisse nach PBG ergaben einen HHS präoperativ von 69 ± 9 , nach 5 Jahren von 85 ± 8 und bei der letzten Nachuntersuchung von 83 ± 8 . Nach TRO betragen diese Werte 64 ± 8 , 84 ± 7 und 82 ± 8 . Exzellente und gute Gelenke zeigten sich bei 13% präoperativ vor PBG, bei 65% nach 5 Jahren und bei 58% am Ende der Untersuchung. In der TRO Gruppe wurden die Gelenke präoperativ in 31% der Fälle als exzellent und gut bewertet. Nach 5 Jahren traf dies bei 81% und am Ende der Untersuchung bei 68% zu. Radiologisch wurden 90% der Gelenke vor PBG als Stadium II bewertet, nach 5 Jahren waren es 42% und am Ende der Studie 35%. In der TRO Gruppe betragen diese Werte 44%, 32% und 26%. Bezogen auf die TRO analysierten die Autoren weitere Studien von anderen Autoren und konnten für die TRO eine Erfolgsrate zwischen 17 und 94% nachweisen.

Zusammenfassend stellen also beide Operationsmethoden eine Therapieoption, insbesondere in Stadium II dar. Allerdings werden bei Operationsmethoden aufgrund des hohen technischen Anspruchs nicht als Routinemethode empfohlen.

26. Welche Bedeutung haben Tantalum Implantate (tantalum rod) in der Therapie der AVN?

Tantalum Implantate (tantalum rod) werden mittlerweile nicht mehr angewendet. Es finden sich in der Literatur nicht ausreichend Hinweise auf eine Wirksamkeit, welche zu einem höheren Empfehlungsgrad führen würde. Sie sollten nicht mehr eingesetzt werden.

Level of evidence 2+:

Empfehlungsgrad B

Quellen: 116, 225

Expertenkonsens (stark) 100% Zustimmung, zwei Enthaltungen (einmal Radiologe)

Geprüft 2019

Hintergrundtext:

Shuler et al. (116) untersuchten die Ergebnisse nach Implantation eines porösen Tantalumimplantates (PTI, tantalum rod) im Vergleich zu gefäßgestielten Fibulatransplantaten (VFG). In die PTI Gruppe konnten 24 Patienten mit einem Durchschnittsalter von 43,2 Jahren (28-60 Jahre) aufgenommen werden. Der mittlere BMI betrug 27,6. In der VFG Gruppe waren 21 Patienten mit einem mittleren Alter von 37,9 Jahren und einem BMI von 26,3. Entsprechend der UPenn Klassifikation waren in der PTI Gruppe 8% in Stadium I, 92% in Stadium II und kein Patient in Stadium III oder IV. In der VFG Gruppe waren alle Patienten in Stadium II. Die Operationszeit des PTI betrug 36 min. (15-71 min.) (VFG 506 min; 425-687 min), der Blutverlust 70ml (25-200 ml) (VFG 735 ml; 250-1500 ml), und die Zahl der Bluttransfusionen 0%. Die durchschnittliche Aufenthaltsdauer betrug 0,8 Tage (0,5-1) im Vergleich zu 9,5 (8-11) nach VFG. Die Nachbeobachtungsdauer betrug durchschnittlich 39 Monate nach PTI und 149 Monate nach VFG. Die Versagensrate bezogen auf die Notwendigkeit einer Hüft-TEP betrug nach PTI 14% und nach VFG 33%. Das klinische Ergebnis, gemessen am HHS war in 72% exzellent, in 14% gut und in keinem Fall mäßig oder schlecht. Nach VFG waren die Ergebnisse in 6% exzellent, in 11% gut, in 6% mäßig, und in 39% schlecht. In 14% nach PTI und in 39% nach VFG war eine Konversion zur Hüft-TEP notwendig geworden. Die Ergebnisse zeigen aus Sicht der Autoren, daß es sich bei dem PTI um eine sichere Therapieoption handelt, welche vergleichbare Ergebnisse wie die VFG bietet. Dies jedoch bei geringerem operativem Aufwand. Allerdings war die Fallzahl der Studie relativ klein und die Nachbeobachtungsdauer im Vergleich noch relativ kurz.

Tsao et al. (225) präsentierten in ihrer Arbeit die Ergebnisse von 113 PTI Implantationen ohne Vergleichsgruppe. Die Hüften wurden in 3 Gruppen eingeteilt. Gruppe 1 zeigte eine unilaterale Erkrankung in Steinberg Stadium I und II, Gruppe 2 einen beidseitigen Befall im Stadium I oder II und Gruppe III einen beidseitigen Befall, wobei eine Hüfte im Stadium III oder IV war. Untersucht wurde die radiologische Stabilisierung der Erkrankung, der HHS, der SF-12 und Nebenwirkungen. Die Patienten waren im Durchschnitt 43 Jahre alt (20-69 Jahre) und der BMI lag bei 28. Präoperativ wurde eine Hüfte in Stadium I eingeordnet, 93 in Stadium II, 7 in Stadium III und 12 in Stadium IV. Der HHS für Stadium II Hüften lag präoperativ bei 63, nach 6 Monaten bei 75, bei 78 nach einem Jahr, bei 78 bei 2 Jahren und 86 nach 3 Jahren und bei 83 nach 4 Jahren. Bei Hüften in Stadium III war der HHS präoperativ bei 62±24, nach einem Jahr bei 88±9, nach 2 Jahren bei 90±6 und nach 3 Jahren 93±2. Von den 113 eingeschlossenen Hüften wurden insgesamt 22 revidiert. Komplikationen waren Probleme am Konus zum Aufsetzen des Schraubendrehers und eine nicht ideale Platzierung des Implantates. Allerdings müssen die Ergebnisse aufgrund der Fallzahl und der fehlenden Kontrollgruppe mit Vorsicht betrachtet werden.



Zusammenfassend stellt die PTI eine weitere Therapieoption aufgrund der dargestellten Ergebnisse dar. In der Praxis werden sie nicht mehr verwendet. Sie werden daher nicht empfohlen.

GELENKERSATZ

27. Haben sich die Erfolge und Revisionsraten der Hüft-TEP bei Femurkopfnekrose über die Jahre verändert?

Die Revisionsraten haben sich seit 1990 deutlich reduziert und sich den globalen Ergebnissen von Hüfttotalendoprothesen angeglichen. Generell ist wegen des jungen Alters eine höhere Revisionsrate zu erwarten. Vorangegangene gelenkerhaltende Voroperationen (insbesondere Umstellungen und Grafts) können die Implantation einer HTEP deutlich erschweren.

Level of evidence: 2++

Quellen: 226, 833, 2370, 2528, 2560

Expertenkonsens (mittel) 100% Zustimmung, eine Enthaltung (Radiologe)

Geprüft 2019

Hintergrundtext:

Johannson et al (2.528) führten bis zum 31.12.2007 eine systematische Literaturrecherche in den Literaturdatenbanken von MEDLINE und EMBASE durch, wobei sie eine Kombination der Schlagwörter „total hip“, „arthroplasty“, „replacment“, „osteonecrosis“ und „avascular necrosis“ verwendeten. Eingeschlossen wurden alle Literaturstellen, die über Patienten mit primärer Hüft-TEP bei Femurkopfnekrose berichteten. Es wurden nur Studien eingeschlossen, welche über das gesamte follow up berichteten. Bei Mehrfachstudien mit derselben Kohorte wurde die letzte Studie eingeschlossen. Ausgeschlossen wurden Studien, die über Einzelfälle berichteten, die bereits früher berichtete Fälle beinhalteten oder über Hemiarthroplastie, bipolare Endoprothesen, Resurfacing und/oder Druckscheibenprothesen berichteten. Es wurden die neusten Berichte des kanadischen (10), englisch und welsch (26), des norwegischen (27), dänischen (72), des schwedischen (44), australischen (33) und des neuseeländischen (11) Gelenkregisters beurteilt um die 6 und 10-Jahresüberlebensraten nach primärer Hüftarthroplastie zu beurteilen. Zur Auswertung geeignet waren letztlich das dänische, schwedische, australische und das neuseeländische Register, da diese ausreichende Daten für die Bewertung des follow ups enthielten. Hier wurde zwischen Patienten mit Femurkopfnekrose und primärer Coxarthrose unterschieden. Die Ergebnisse wurden hinsichtlich der Zeit vor 1990 bzw. später bewertet. Als statische Tests wurden der Chiquadrat-Test, der T-Test nach Student und eine logistische Regressionsanalyse verwendet. 3277 Hüften wurden eingeschlossen, das mittlere Alter betrug 44 Jahre (15-90) und 60% waren Männer. 41% der FKN waren auf Kortikosteroide, 19% auf Alkohol zurückzuführen. 41% waren zementierte, 51% zementfreie, 7% Hybrid-HTEP. 4 Gruppen wurden gebildet: Gruppe A (alle HTEP bei FKN) umfasste die 3277 Hüften von 2593 Patienten aus 67 Studien, Gruppe B (Outcome nach Risikofaktor) 1273 Hüften von 963 Patienten aus 30 Studien, die Gruppe C (OP vor oder nach 1990) unterschied zwischen 1,209 Hüften von 944 Patienten aus 28 Studien, die vor 1990 operiert wurden und 458 Hüften in 395 Patienten aus 9 Studien, die nach 1990 operiert wurden und Gruppe D unterschied nach Level-of-Evidence. Level-I-Studie wurde keine und lediglich eine Level-II-Studie gefunden.

Die Überlebensrate der Hüft-TEP nach 1990 betrug 97% bei einem mittleren follow up von 6 Jahren im Gegensatz zur Überlebensrate von 83% bei einem follow up von 9 Jahren vor 1990. Die Beschreibung der Revisionsraten aller untersuchten Patienten mit Femurkopfnekrose in Bezug zu vorhandenen Risikofaktoren erbrachte signifikant höhere Revisionsraten im Vergleich zur Gesamtpopulation bei Sichelzellanämie ($p < 0,001$), Nierenversagen und/oder – Transplantation ($p = 0,02$) und M. Gaucher ($p = 0,013$). Deren Anteil an der Gesamtpopulation betrug 18%, so daß mehr als 80% der Patienten mit Femurkopfnekrose kein erhöhtes Risiko für ein Fehlschlagen der Implantation im Vergleich zur mittleren Überlebensrate hatten. Signifikant niedrigere Revisionsraten fanden sich beim systemischen Lupus erythematodes ($p < 0,001$), der idiopathischen Erkrankung ($p = 0,005$) und bei Herztransplantationen ($p = 0,027$). Auch der Einsatz von Corticosteroiden in der Anamnese war nicht mit einer erhöhten Revisionsrate verbunden.

Bei einer Revisionsrate von insgesamt 13% (0-50%) betrug die Revisionsrate vor 1990 17% (0-50%) und nach 1990 3% (0-7%). Die Revisionsrate war somit vor 1990 mit 17% signifikant höher verglichen mit 3% nach 1990 ($p < 0,001$). Sie ist damit inzwischen vergleichbar mit den globalen Überlebensraten von HTEP von 95-97% nach 6 Jahren, wie sie in nationalen Registern berichtet werden. Hinsichtlich Geschlecht und Fixationstyp zeigte sich eine signifikant häufigere Implantation bei Männern und eine häufigere Verwendung von zementfreien Implantaten nach 1990 ($p < 0,001$). Die Revisionsrate bzw. die Überlebensrate war in den Level III- und Level IV-Studien nicht unterschiedlich. Hier fanden sich Unterschiede hinsichtlich der Fixation ($p < 0,001$) im Sinne einer häufigeren Verwendung von Hybrid- bzw. zementfreien Fixationen in Level IV-Studien.

Das Review der nationalen Endoprothesenregister erbrachte 6-Jahresüberlebensraten zwischen 95 und 97% für alle primären Hüfttotalendoprothesen für unterschiedliche Diagnosen und zwischen 97 und 98% für primäre Coxarthrosen. Diese Ergebnisse sind identisch mit den 97% Überlebensraten bei einem mittleren follow up von 6 Jahren, welche bei Totalendoprothesen der Hüften bei Femurkopfnekrose für 1990 und später gefunden wurden.

Beckmann et al. (2560) führen in einer systematischen Literaturrecherche von 2010 zudem drei Arbeiten auf (226, 833, 2370), die gelenkerhaltende Voroperationen als deutliche Erschwernisse für die Implantation einer HTEP betonen.

Zusammenfassend haben sich die Revisionsraten seit 1990 deutlich reduziert und den globalen Ergebnissen von Hüfttotalendoprothesen angeglichen. Zu beachten ist, daß generell bei endoprothetischer Versorgung des Hüftgelenkes wegen des jungen Alters eine höhere Revisionsrate zu erwarten ist. Vorangegangene gelenkerhaltende Voroperationen (insbesondere Umstellungen und Grafts) können die Implantation einer HTEP deutlich erschweren.

28. Welche Risikofaktoren beeinflussen die Revisionsrate von Hüfttotalendoprothesen bei Femurkopfnekrose? Wie hoch ist das Revisionsrisiko insgesamt?

<p>Alle Nekrosearten bei Femurkopfnekrose können mittels Hüfttotalendoprothese versorgt und gute Ergebnisse können erwartet werden. Die Überlebensrate scheint jedoch auch von der Ätiologie abhängig zu sein. Bei FKN besteht insgesamt ein erhöhtes Risiko einer Revision, dieses Risiko betrifft alle üblichen Risiken einer Revision (aseptische Lockerung, Luxation, tiefe Infektion und periprothetischer Fraktur). Höhere Revisionsraten für Femurkopfnekrose sind zu erwarten bei Sichelzellanämie, M. Gaucher oder nach Nierentransplantation. Ferner ist das generell junge Alter von Patienten mit Femurkopfnekrose als Hauptrisikofaktor der höheren Revisionsrate zu werten. Keine erhöhten Revisionsraten bestehen hingegen bei Patienten mit HIV.</p>	
<p>Level of evidence: 2++</p>	<p>Quellen: 906, Bergh et al. (2014), Fallakassa et al. 2014, Zhao et al. 2015 135, 287, 2528; 2560</p>
<p>Expertenkonsens (mittel) 100% Zustimmung, eine Enthaltung (Radiologe)</p>	

Modifiziert 2019

Hintergrundtext:

Ritter et al. (906) untersuchten zwischen Juli 1972 und April 1985 insgesamt 197 Patienten, die auf Grund einer Femurkopfnekrose eine Hüfttotalendoprothese erhielten. Patienten mit vermutlich vaskulären Ursachen, traumatischen Ursachen, posttraumatischen Ursachen sowie Sichelzellanämie, Morbus Perthes und Morbus Gaucher wurden ausgeschlossen, so daß insgesamt 115 Patienten verblieben, die in 3 Gruppen unterteilt wurden: Gruppe I: Patienten mit Alkoholabusus (21 Patienten, 26 Hüften), Gruppe II: Patienten mit Hypersteroidismus (29 Patienten, 39 Hüften) und Gruppe III: idiopathische Osteonekrosen (65 Patienten, 79 Hüften). Als Kontrollgruppe fungierten 202 Patienten mit 236 Hüften, die als Folge einer primären Coxarthrose zwischen 15.08.1980 und 15.12.1983 eine Hüfttotalendoprothese erhalten hatten. Alle Patienten erhielten zementierte Totalendoprothesen. Lockerung, Revision, Schmerz und HHS wurden nachverfolgt. Die Verteilung männlich/weiblich war wie folgt (in %): Gruppe I: 90,5/9,5, Gruppe II: 51,7/48,3, Gruppe III: 38,5/61,5, primäre Coxarthrose 40,6/59,4. Das mittlere Alter betrug in Gruppe I 56±9,49, in Gruppe II 51±15,75, in Gruppe III 63±13,95, in der Coxarthrose-Gruppe 68±10,81 Jahre. Das mittlere follow up betrug in Gruppe I 3,7±2,96, in Gruppe II 5,7±4,53, in Gruppe III 4,7±4,5, in der Coxarthrose-Gruppe 6,2±6,82 Jahre. Die Lockerungsrate im Untersuchungszeitraum betrug in Gruppe I 0%, in Gruppe II 7,7%, in Gruppe III 2,5% und in der Coxarthrose-Gruppe 0,9% (p=0,043). Die Revisionsrate insgesamt (Lockerungsrate der femoralen Komponente) betrug in Gruppe I 3,9%, in Gruppe II 20,5%, in Gruppe III 12,7%, in der Coxarthrose-Gruppe 6,4%. Obwohl die Revisionsrate aller vier Gruppen im 10-Jahres-follow up erheblich zu schwanken schien, ist zwischen den insgesamt vier Gruppen kein rechnerisch signifikanter Unterschied gefunden worden. Sie konstatierten, daß alle Nekrosearten versorgt und gute Ergebnisse erwartet werden können. Allerdings zeigte die Erst-Generation Zementiertechnik deutlich schlechtere Erfolgsraten als die der Zweit-

Generation.

Bergh et al. (2014) untersuchten in einer retrospektiven Studie 427.806 Totalendoprothesen bei Patienten mit primärer Koxarthrose und Patienten mit FKN, die eine Totalendoprothese erhalten haben und zwischen 1995 und 2011 operiert wurden. Es wurde das relative Risiko einer Revision aus jedwedem Grund, wegen aseptischer Lockerung, Luxation, tiefe Infektion und periprothetischer Fraktur vor und nach einer Adjustierung in Bezug auf Ko-Varianten im Cox-Regressionsmodell beurteilt. 416.217 Hüften mit primärer Arthrose (mittleres Alter 69 Jahre, Standardabweichung 10, 59% Frauen, 41% Männer) und 11.589 FKN (mittleres Alter 65, Standardabweichung 16, 58 % Frauen, 42% Männer) wurden eingezogen. Die Patienten mit FKN hatten im Mittel ein jüngeres Alter als die Patienten mit primärer Arthrose (65 Jahre \pm 16 Jahre, versus 69 Jahre \pm 10 Jahre, $p < 0,001$). Sie waren gleichmäßig auf die 5 Altersgruppen verteilt als die primäre Arthrose. Das mittlere follow up betrug 6,3 Jahre (\pm 4,3).

Primäre Arthrosen erhielten häufiger zementierte Prothesen (63%) als FKN (59%). Bei nichtzementierten Prothesen war der Unterschied entsprechend umgekehrt (23% versus 26%). Zementfreie Pfannen und Schäfte wurden häufiger bei Patienten mit FKN verwendet.

Nach zwei Jahren Beobachtung zeigten sich in der primären Arthrosegruppe 1,7% und in der Femurkopfnekrosegruppe 3% Revisionen, nach 16 Jahren waren in der Gruppe mit FKN insgesamt 6,9% aller Hüften revidiert, 4,7% in der Gruppe mit primärer Arthrose. Die 16 Jahres-Überlebensrate in den beiden Gruppen war 86% (95% CI: 86-86) bzw. 77% (CI: 74-80). Die 16 Jahres Überlebensrate war in der Femurkopfnekrosegruppe bei separater Betrachtung von Lockerung, Infektion, Luxation und periprothetischer Fraktur niedriger ($p < 0,001$). Bei Unterscheidung zwischen den Jahren 1995-2002 und 2003-2011 war die 2 Jahres-Überlebensrate in der späteren Periode etwas niedriger [98% (CI: 97-98) versus 96% (CI: 96-97), $p = 0,002$]. Nach 8 Jahren war die Überlebensrate gleich [92% (CI: 91-93) und 92% (CI: 90-93); $p = 0,06$]. Nach Adjustierung auf Co-Varianten war das relative Risiko einer Revision aus jedwedem Grund bei Patienten mit FKN in beiden Studien-Perioden höher (bis 2 Jahre RR = 1,44, 95% CI: 1,34-1,45; $p < 0,001$; und 2- 16 Jahre: RR=1,25, 1,14-1,38; $p < 0,001$).

Die Femurkopfnekrosegruppe hatte ein mehr als zweifaches Risiko einer Revision innerhalb von 6 Monaten im Vgl. zur primären Arthrosegruppe (RR=2,2, CI: 1,9-2,6). Nach 2 Jahren war das adjustierte relative Risiko erniedrigt auf 1,4 (CI: 1,3-1,5). Zwischen dem 2. und dem 16. Jahr sanken das nicht adjustierte und das adjustierte Risiko weiter, aber die Patienten mit FKN hatten unverändert ein höheres Risiko einer Revision (adjustiert RR=1,3, CI: 1,1-1,4).

Die altersstratifizierte Analyse im gesamten Follow up bis 16 Jahre zeigte, daß bei Patienten mit FKN im Vgl. zur primären Arthrose das adjustierte und nicht adjustierte Risiko einer Revision bei Patienten älter als 50 Jahre statistisch signifikant erhöht war, während in der jüngeren Gruppe das Risiko gleich war ($p > 0,09$). Es zeigte sich in der Gruppe der FKN ein erhöhtes Risiko aufgrund einer Lockerung. Es bestand ein erhöhtes Risiko der Revision in der Femurkopfnekrosegruppe bei Patienten die 70 Jahre und älter waren und mit einem zementierten Schaft versorgt worden. Patienten 70 Jahre und älter mit FKN und mit einem unzementierten Schaft zeigten auch ein höheres Risiko, allerdings war dieses nicht statistisch signifikant unterschiedlich zur primären Arthrose. Die Zahl der Hüften bei Patienten mit FKN, die mit einem nicht zementierten Schaft versorgt worden, war insgesamt niedrig (383 Fälle).

Das Risiko einer Luxation war über den gesamten Beobachtungszeitraum in der Femurkopfnekrosegruppe 2 x höher. Das Risiko einer Infektion stratifiziert auf das Alter (<70 und ≥ 70 Jahre) war bei Patienten mit FKN altersabhängig erhöht um etwa 70 bis 80%.

Ohne jede Adjustierung war das Risiko der Patienten mit FKN eine periprothetische Fraktur zur erleiden 2-mal höher als bei Patienten mit primärer Arthrose.

Das Risiko hinsichtlich Frauen und Männer zwischen zementierten und unzementierten Schäften variierte über die Zeit. Daher war es auf die Schaftfixation limitiert. Sowohl Männer als auch Frauen mit FKN, die einen zementierten Schaft hatten, zeigten ein erhöhtes Risiko einer Revision aufgrund einer periprothetischen Fraktur. Besonders hoch war dieses Risiko bei Frauen. Bei Patienten mit nicht zementiertem Schaft war die Situation ungeklärt. Männer und Frauen hatten ein zweifaches Risiko im Vergleich zu primären Arthrosen, wobei das Risikoverhältnis bei Frauen niedriger war.

Das Risiko der Revision bei Patienten mit FKN aus jedwedem Grund war während der ersten 6 postoperativen Monate doppelt so hoch. Nach zwei Jahren nahm es auf 50% ab. Patienten mit FKN hatten insgesamt ein erhöhtes Risiko einer Revision. Dieses Risiko persistierte und betraf mehr oder weniger alle üblichen Gründe eine Revision (Revision aus jedwedem Grund, aseptische Lockerung, Luxation, tiefe Infektion und periprothetische Fraktur). Insbesondere Luxation und Infektion sind jedoch Gründe für eine frühe Revision. Es gibt ein erhöhtes Revisionsrisiko bei Patienten mit FKN, wenn sie 50 Jahre und älter sind. Das Risikoverhältnis steigt bis zum 69. Lebensjahr und tendiert danach, wieder abzufallen.

Es handelt sich um eine registerbasierte Studie, hier werden Revisionsoperationen ausschließlich als Fehlschläge gewertet. Es ist durchaus möglich, daß Patienten mit klinisch schlechten Resultaten nicht revidiert wurden und daß Patienten mit radioonkologischem Versagen, mit geringen oder fehlenden klinischen Symptomen sowie Patienten mit einem schlechten Allgemeinzustand, nicht revidiert wurden.

Als Interpretation lässt sich sagen, daß es bei FKN insgesamt ein erhöhtes Risiko einer Revision gibt und daß dieses Risiko alle üblichen Risiken einer Revision betrifft (aseptische Lockerung, Luxation, tiefe Infektion und periprothetischer Fraktur).

Johannson et al. (2528) haben in einem systematischen Literaturreview unter Anderem die Revisionsraten in Abhängigkeit von parallel bestehenden Risikofaktoren ausgewertet und sind zu dem Schluss gekommen, daß Sichelzellanämie, Morbus Gaucher und Niereninsuffizienz bzw. Nierentransplantation ein höheres Risiko für Revisionsraten darstellen (siehe Frage 25).

Beckmann et al. (2560) fanden im Rahmen einer systematischen Literaturrecherche, daß die Überlebensrate der Prothese bei Patienten mit HKN von der Ätiologie der HKN abhängig zu sein scheint (135, 287, 906).

Alle Nekrosearten bei atraumatischer Femurkopfnekrose können mittels Hüfttotalendoprothese versorgt werden. Grundsätzlich sind dabei gute Ergebnisse zu erwarten. Die Überlebensrate scheint jedoch auch von der Ätiologie abhängig zu sein. So sind höhere Revisionsraten bei Sichelzellanämie, M. Gaucher oder nach Nierentransplantation zu erwarten. Auch das junge Alter von Patienten mit Femurkopfnekrose ist als Risikofaktor für eine höhere Revisionsrate zu werten.

In einer retrospektiven Kohortenstudie untersuchten Falakassa et al. 2014 31 Hüften mit FKN bei 24 Patienten mit HIV, die zwischen dem 01. Juli 2000 und 30. September 2011 eine HTEP erhalten hatten. Das mittlere Follow-up betrug 14 Monate (1,5-60). Von den 24 Patienten wurden zwei im Follow-up verloren. Bei den verbliebenen 22 Patienten wurde mindestens ein Follow-up nach 6 Wochen vorgenommen. Daß mittlere Alter der Population war 50 Jahre (31 bis 74). 17 Männer, 7 Frauen. Alle HIV-Patienten erhielten eine HAART-Therapie. 2 Patienten hatten in der Anamnese einen intravenösen Drogenabusus (IVDU). 8 Patienten hatten eine Hepatitis C und 6 hatten einen Typ II Diabetes. 29 von 31 (93,5%) der Hüften hatten eine aseptische Femurkopfnekrose. Bei 21 Patienten mit Femurkopfnekrose hatten 5 eine dokumentierte Hyperlipidämie in der Anamnese. 11 Hüften mit Femurkopfnekrose hatten Ficat 3 und 16 Hüften Ficat 4 Stadium. Bei 2 Patienten fehlten die Röntgenaufnahmen. Von den 21 Patienten mit Femurkopfnekrose hatten 8 eine bilaterale Femurkopfnekrose. Keiner der Patienten hatte Corticosteroide in der Anamnese. Nur ein Patient beschrieb einen Alkoholmissbrauch. Es verblieben eine posttraumatische Arthrose und eine Arthrose am Knie und an der Hüfte. Es gab keine Infektionen im Rahmen des chirurgischen Vorgehens. Bei einem Patienten war eine Revisionsoperation wegen einer aseptischen Lockerung notwendig (Laborwerte und Punktion des Gelenkes negativ), intraoperative Kulturen auch ohne Infektionshinweis).

Es gab keine postoperative Luxation, keine tiefe Beinvenen-Thrombose oder Oberflächeninfektion. Ein Patient hatte eine MSSA-Sepsis, die mit Oxacillin für 2 Wochen behandelt wurde (4. postoperative Tag, keine klinischen Symptome an der Hüfte). Die HIV-Patienten hatten eine CD4 Zahl von 646 (194 bis 1.193) zum Zeitpunkt der Chirurgie. Bei 3 Patienten war keine CT4 Messung erfolgt. Die mittlere Virenlast zum Zeitpunkt der Operation war bei 19 Patienten nicht bestimmbar. Bei zwei Patienten stand sie nicht zur Verfügung. Die verbliebenen 3 viralen Lasten waren bestimmbar aber < 100 copies/ml.

Auch wenn die Zahl der Patienten relativ klein war, zeigten sich im Kurzzeitverlauf gute Ergebnisse.

Zhao et al. (2015) verglichen im Rahmen einer retrospektiven Kohortenstudie 28 HIV-positive Patienten mit 48 Totalendoprothesen und 35 HIV-negative Patienten mit 45 Totalendoprothesen der Hüfte.

Alle Patienten wurden am 1, 3 und 6. Monat postoperativ und danach jährlich untersucht. Dabei wurden auch Osteonekrosen an anderen Stellen aufgenommen. Die Erholung wurde gemessen mit dem Harris-Hip-Score. Weiterhin Aufnahme von Komplikationen wie Thrombose, Sepsis, Luxation. Im Röntgen wurde nach dem Vorhandensein von Lockerungszeichen und progressiven Osteolysen geschaut. Weiterhin wurde die Virenlast (CD4-Zellen) bestimmt.

28 HIV-positive Patienten (44,4%) und 35 HIV-negative Patienten wurden in der Studie eingeschlossen. Es gab eine höhere Prävalenz von HIV bei den Patienten mit Osteonekrose. Es erfolgten 42 HTEP bei Männern (18 bilateral) und 6 HTEP bei 4 Frauen (2 bilateral) bei den HIV-positiven Patienten. Bei den HIV-negativen Patienten 26 HTEP bei 20 Männern (6 bilateral) und 19 HTEP bei 15 Frauen (4 bilateral). Der Unterschied hinsichtlich der Geschlechterverteilung war statistisch signifikant. Bei HIV-positiven Patienten wurde häufiger bilateral implantiert ($p < 0,05$). Das Alter der HIV Patienten zum Zeitpunkt der operativen Versorgung war mit 35 Jahren bei den HIV-positiven Patienten signifikant jünger als bei den HIV negativen Patienten (42 Jahre, $p < 0,05$). Die Diagnose von HIV erfolgte im Mittel 3,4 Jahre

vor den Eingriff. HIV-positive Patienten hatten im Mittel 2,5 Jahre nach dem Beginn der Symptome die Operation, dieser Zeitraum war signifikant kürzer als bei den HIV-negativen Patienten (4 Jahre, $p < 0,05$).

Die Virenlast und die CD4 Zellen waren für alle HIV-positiven Patienten vorhanden. Der mittlere HIV RNA-Spiegel betrug 2356 Copies/ml. Von 28 HIV-positiven Patienten war die Viren RNA bei 20 Patienten nicht bestimmbar. Die mittlere Zellzahl von CD4 T-Zellen betrug 393 Zellen pro mm^3 . Alle Patienten hatten lt. WHO ein klinisches Stadium A. 8 Patienten hatten CD4 T-Zellen Kategorie 1, 18 Patienten CD4 T-Zellen Kategorie 2 und 2 Patienten CD4 T-Zellen Kategorie 3. Die Hälfte der Patienten nahmen aktiv hochdosierte Anti-retrovirale Medikamente zum Zeitpunkt der Operation.

Alle Patienten mit TEP hatten ein ARCO Stadium III oder IV. Der mittlere präoperative HHS war $25,2 \pm 13,6$ bzw. $28,0 \pm 9,5$ in der HIV-positiven bzw. HIV-negativen Gruppe (statistisch nicht signifikant, $p > 0,05$). Nach einem Jahr war der HHS in der HIV-positiven bzw. HIV-negativen Gruppe $82,5 \pm 4,3$ und $84,3 \pm 7,5$ ($p > 0,05$, nicht signifikant). Der HHS hatte sich im Vergleich zu präoperativ signifikant verbessert ($p < 0,005$). Hieraus ergab sich kein Unterschied zwischen beiden Gruppen.

Die Operationszeit war bei HIV-positiven Patienten signifikant länger ($p < 0,05$). Bezüglich Blutverlust und stationärem Aufenthalt gab es keinen signifikanten Unterschied. Alle Patienten erhielten postoperativ Bluttransfusionen, der Unterschied war hier ebenfalls nicht signifikant.

Es gab keine Komplikationen wie tiefe Beinvenenthrombose, pulmonale Embolie, Frühinfekt oder Spätinfekt. Es gab keine erhöhte Sterblichkeit in Beziehung zur AIDS-Erkrankung. Alle Patienten wurden im Mittel zwischen $19,5 \pm 8$ Monate nachuntersucht (6-30 Monate). Alle Wunden heilten primär. Es gab im Röntgen keine Zeichen einer aseptischen Lockerung, einer Veränderung der Achse der Prothese, einer periprothetische Fraktur oder Luxation. 2 Patienten hatten eine heterotope Ossifikation. Keine Wundrevisionen. In einem Fall bestand zusätzlich eine Osteonekrose am Humeruskopf, ansonsten keine weiteren Osteonekrosen.

Auch hier zeigte sich, daß die endoprothetische Versorgung von Patienten mit HIV heute komplikationslos möglich ist und keine erhöhten Revisionsraten auftreten.

29. Wie sind die kurzfristigen Resultate bei HTEP bei FKN?

Die kurzfristigen Ergebnisse nach Oberflächenersatz und zementfreier HTEP bei FKN sind vergleichbar mit denen bei Coxarthrose.

Bemerkung: Allerdings sind die Aussagen zu Metall-Metall-Gleitpaarungen angesichts der aktuellen Erfahrungen und Berichte (Komplikationen und Serumionen) mit Vorsicht zu bewerten. Bei kritischer Indikationsstellung sind jedoch gute Ergebnisse bei jungen aktiven Männern und weniger Komplikationen im Vergleich zu anderen Patientengruppen (Frauen und Ältere) zu erwarten.

Level of Evidence: 2+ bis 2++

Quellen: 136, 138, 2445

Expertenkonsens (mittel) 100% Zustimmung, eine Enthaltung (Radiologe)

Geprüft 2019

Hintergrundtext:

Mont et al. (136) verglichen in einer matched-pair Analyse je 52 zementfreie HTEP bei Patienten mit FKN oder Osteoarthritis klinisch und radiologisch nach. Das mittlere follow-up betrug 37 Monate. Die kurzfristigen Ergebnisse zementfreier HTEP bei Patienten mit FKN waren vergleichbar mit denen der Coxarthrose.

Stulberg et al. (2445) verglichen 116 HTEP bei FKN mit den HTEP anderer Genese aus einer Kohorte von insgesamt 1148 Hüften. Klinische und radiologische Nachuntersuchungen erfolgten bis zu durchschnittlich 20 Monaten. Nach knapp 2 Jahren hatten Patienten aus der großen Multicenterstudie mit einem Oberflächenersatz bei FKN und Osteoarthritis vergleichbare Ergebnisse hinsichtlich Klinik und Revisionsrate.

Mont et al. (138) verglichen die Resultate nach Oberflächenersatz bei 43 Patienten mit FKN und 42 Patienten mit Osteoarthritis. Klinische und radiologische Nachuntersuchungen bis nach durchschnittlich 41 Monaten erfolgten. Die kurzfristigen Ergebnisse von Metall-Metall-Gleitpaarungen in der anspruchsvollen Gruppe der jungen Patienten mit FKN waren exzellent und vergleichbar mit denen der Osteoarthritis.

Die Resultate zeigen, daß nach Hüft-TEP bei atraumatischer Femurkopfnekrose kurzfristig gute Ergebnisse zu erwarten sind.

30. Wie sind die mittelfristigen Resultate nach HTEP bei FKN?

Die mittelfristigen Ergebnisse nach Oberflächenersatz und zementierter wie zementfreier HTEP bei FKN sind vergleichbar mit denen bei Coxarthrose oder anderen Diagnosen. Schlechtere klinische Ergebnisse sind bei HTEP nach Alkohol- oder Steroid-induzierter FKN zu erwarten. Die Revisionsraten nach Nierenversagen oder -transplantation sind höher. Generell ist wegen des jungen Alters eine höhere Revisionsrate zu erwarten.

Level of Evidence: 2++

Quellen: 287, 656, 879, 883, 2451, 2528

Expertenkonsens (stark) 100% Zustimmung, eine Enthaltung (Radiologe)

Geprüft 2019

Hintergrundtext:

Johansson et al. (2528) führten eine systematische Literaturrecherche in EMBASE und MEDLINE durch. 3277 Hüften wurden eingeschlossen, das mittlere Alter betrug 44 Jahre. (15-90) und 60% waren Männer. 41% der FKN waren auf Kortikosteroide, 19% auf Alkohol zurückzuführen. 41% waren zementierte, 51% zementfreie, 7% Hybrid-HTEP. 4 Gruppen wurden gebildet: Gruppe A (alle HTEP bei FKN) umfasste die 3277 Hüften von 2593 Patienten aus 67 Studien, Gruppe B (Outcome nach Risikofaktor) 1273 Hüften von 963 Patienten aus 30 Studien, die Gruppe C (OP vor oder nach 1990) unterschied zwischen 1,209 Hüften von 944 Patienten aus 28 Studien, die vor 1990 operiert wurden und 458 Hüften in 395 Patienten aus 9 Studien, die nach 1990 operiert wurden und Gruppe D unterschied nach Level-of-Evidence. Level-I-Studie wurde keine und lediglich eine Level-II-Studie gefunden.

Die Revisionsrate von Patienten, die vor 1990 operiert wurden, war mit 17% deutlich höher verglichen mit 3% nach 1990. Sie ist damit inzwischen vergleichbar mit den globalen Überlebensraten von HTEP von 95-97% nach 6 Jahren, wie sie in nationalen Registern berichtet werden. Nach 1990 wurden häufiger Männer und zementfreie Versorgungen operiert.



Beaulé et al. (2451) untersuchten 56 komplette (Metall-Metall) mit 28 rein femoralen Hemi-Oberflächenersätzen klinisch und radiologisch nach. Nach durchschnittlich 4,9 Jahren waren die klinischen Ergebnisse des Metall-Metall-Oberflächenersatz dem reinen femoralen Hemi-Oberflächenersatz überlegen.

Hingegen waren die 6-Jahres-Ergebnisse einer sehr interessanten Untersuchung nach bilateraler zementfreier bipolarer bzw. total-endoprothetischer Versorgung vergleichbar. Chan et Shih (656) untersuchten hierfür 28 Patienten mit bilateraler FKN mit einem durchschnittlichen follow-up von 6,5 Jahren klinisch und radiologisch nach, die auf einer Seite mit einer zementfreien und auf der Gegenseite mit einer zementierten HTEP versorgt wurden.

Chiu et al. (883) verglichen 36 zementfreie HTEP bei Hüften mit FKN (Durchschnittsalter 47 Jahre) mit 36 primärer und sekundärer Osteoarthrose anderer Genese (Durchschnittsalter 52 Jahre). Die Patienten wurden durchschnittlich 6 Jahre klinisch und radiologisch nachuntersucht. Die zementfreie Versorgung von Patienten mit FKN erreichte vergleichbare Ergebnisse wie andere Diagnosen. Schlechtere Ergebnisse wurden bei Alkohol- oder Steroid-induzierter FKN verglichen mit idiopathischer oder posttraumatischer FKN beschrieben.

Hingegen wurden auch signifikant höhere Revisionsraten und schlechtere Ergebnisse zementfreier Versorgung bei FKN verglichen mit der Osteoarthrose beschrieben. So verglichen Radl et al. (287) HTEP von 31 FKN-Patienten mit 49 Osteoarthrose-Patienten klinisch und mit Einzel-Bild-Roentgen Analyse mit einem mittleren follow-up von 6 Jahren. Die Überlebensrate betrug 54% bzw. 98% für mechanisches/radiologisches Versagen und 74% bzw. 98% für Schaftrevisionen.

D'Antonio et al. (879) berichten über eine Multicenterstudie über 11 Zentren mit 370 HTEP in 2 Jahren, die 5 Jahre nachuntersucht werden konnten. Letztlich konnten nur 155 HTEP bei Patienten unter 50 Jahren und 53 HTEP bei FKN (49% Kortikoid-induziert) eingeschlossen werden. Die klinischen und radiologischen 6-Jahres-Ergebnisse nach zementfreier Versorgung von Patienten jünger als 50 Jahre und FKN waren vergleichbar. Kein Schaft wurde locker, allerdings wurden dünnere Polyethylen-Durchmesser bei 32er Köpfen als Risikofaktor für Pfannenlockerungen identifiziert.

Die Resultate zeigen, daß nach Hüft-TEP bei atraumatischer Femurkopfnekrose mittelfristig gute Ergebnisse zu erwarten sind.

31. Wie sind die Langzeitresultate nach HTEP bei FKN?

Die Langzeitresultate nach Oberflächenersatz und zementierter wie zementfreier HTEP bei FKN sind vergleichbar mit denen bei Coxarthrose. Generell ist wegen des jungen Alters eine höhere Revisionstrate zu erwarten. Sowohl zementierte als auch zementfreie Totalendoprothesen sind für die Therapie der Femurkopfnekrose im fortgeschrittenen Stadium zu empfehlen.

Level of Evidence: 2++

Quellen: 466, 2447, 2560

Expertenkonsens (mittel) 90,91% Zustimmung, eine Enthaltung (Radiologe)

Geprüft 2019



Hintergrundtext:

Kim et al. (466) verglichen 50 bilaterale HTEP (25 zementierte und 25 zementfreie) mit 48 unilateral zementfreien HTEP bei Patienten eines mittleren Alters von 46,7 Jahren und 58% Alkohol-Genese. Die Versagensrate und klinische wie radiologische Ergebnisse wurden evaluiert. Nach durchschnittlich knapp 10 Jahren waren die klinischen und radiologischen Ergebnisse nach bilateraler und unilateraler HTEP vergleichbar ohne Unterschied zwischen zementfreier und zementierter Version.

Ortiguera et al. (2447) verglichen in einer matched-pair Analyse 94 HTEP aus 79 Patienten mit FKN mit 94 HTEP nach Osteoarthritis, die mindestens 10 Jahre follow-up hatten. Unterschieden wurde in Alter über und unter 50 Jahre. Das durchschnittliche follow-up betrug 17,8 Jahre. radiologische und klinische Kriterien wurden angelegt. Nach 10-20 Jahren war die globale Revisionsrate bei zementierter Versorgung von Patienten mit FKN vergleichbar mit der bei Osteoarthritis. Bei unter 50-jährigen wurde jedoch eine deutlich höhere Revisionsrate im Vergleich der Gruppen beschrieben.

Bezogen auf die klinischen und radiologischen Ergebnisse der totalendoprothetischen Versorgung nach HKN kann in der systematischen Literaturrecherche von Beckmann et al. (2560) festgehalten werden, daß diese in den meisten Studien vergleichbar sind mit den Ergebnissen nach OA. Allerdings scheint die ÜLR der Prothese bei Patienten mit HKN von der Ätiologie der HKN abhängig zu sein. Hingegen waren die Ergebnisse bei einer idiopathischen HKN vergleichbar mit den Daten nach OA (135, 287, 906). Einen Zusammenhang zwischen der Schaftverankerung (zementiert vs. zementfrei) und dem postoperativen klinischen Ergebnis bzw. der ÜLR der Prothese wird in den meisten Studien nicht gesehen.

Die Resultate zeigen, daß nach Hüft-TEP bei atraumatischer Femurkopfnekrose auch langfristig gute Ergebnisse zu erwarten sind.

Der Oberflächenersatz wird in der Expertengruppe insbesondere wegen den mit Metall-Metall-Gleitpaarungen verbundenen negativen Erfahrungen kritisch gesehen.



32. Welcher Prothesentyp ist für die FKN geeignet?

1. Gute Ergebnisse sind bei HTEP zu erwarten. Dabei sollten sowohl die zementierte als auch die zementfreie Version zum Einsatz kommen.

2. Die zementfreie Implantation von Standardschäften bei Hüft-TEP im Rahmen einer FKN ist unabhängig von der Ausdehnung der Nekrose bis in den proximalen Femur geeignet, gute klinische Ergebnisse zu erhalten. Zu vermeiden sind zu kleine Prothesen und Fehlpositionen, da bei ausgedehnter Nekrose bis in den proximalen Femur ein Einsinken erwartet werden kann.

3. Auch ein Oberflächenersatz bei der FKN junger Männer kann erwogen werden.

4. Zu den kurzstieligen Prothesen kann noch keine abschließende Bewertung vorgenommen werden.

Bemerkung:

Die Empfehlung zum Oberflächenersatz ist angesichts der aktuellen Erfahrungen und Berichte bzgl. Metall-Metall-Gleitpaarungen (Komplikationen und Serumionen) mit Vorsicht zu sehen. Bei kritischer Indikationsstellung sind jedoch gute Ergebnisse bei jungen aktiven Männern und weniger Komplikationen im Vergleich zu anderen Patientengruppen (Frauen und Ältere) zu erwarten. Der reine femorale Hemi-Ersatz, insbesondere Hemi-Oberflächenersatz sollte zurückhaltend eingesetzt werden und ist im europäischen Raum praktisch nicht von Bedeutung.

Level of Evidence: 2++	1. Empfehlungsgrad: B 2. Empfehlungsgrad: 0 3. Empfehlungsgrad: 0 4. Empfehlungsgrad: 0	Quellen: 138, 466, 2445, 2451, 2560, Gao et al. 2015, Schnurr et al. 2018
------------------------	--	---

Expertenkonsens (stark/stark/stark/stark)		
Zu 1. 100% Zustimmung, eine Enthaltung (Radiologe)		
Zu 2. 100% Zustimmung, eine Enthaltung (Radiologe)		
Zu 3. 100% Zustimmung, zwei Enthaltungen (einmal Radiologe)		
Zu 4. 100% Zustimmung, zwei Enthaltungen (einmal Radiologe)		

Modifiziert 2019

Hintergrundtext:

Kim et al. (466) verglichen 50 bilaterale HTEP (25 zementierte und 25 zementfreie) mit 48 unilateral zementfreien HTEP bei Patienten eines mittleren Alters von 46,7 Jahren und 58% Alkohol-Genese. Die Versagensrate und klinische wie radiologische Ergebnisse wurden evaluiert. Nach durchschnittlich knapp 10 Jahren waren die klinischen und radiologischen Ergebnisse nach bilateraler und unilateraler HTEP vergleichbar ohne Unterschied zwischen zementfreier und zementierter Version.

Mont et al. (138) verglichen die Resultate nach Oberflächenersatz bei 43 Patienten mit FKN und 42 Patienten mit Osteoarthritis. Es erfolgten klinische und radiologische Nachuntersuchungen nach durchschnittlich 41 Monaten. Die Resultate in der anspruchsvollen Gruppe der jungen Patienten mit FKN waren exzellent und vergleichbar mit denen der OA.

Stulberg et al. (2445) verglichen 116 HTEP bei FKN mit den HTEP anderer Genese aus einer Kohorte von insgesamt 1148 Hüften. Klinische und radiologische Nachuntersuchungen erfolgten bis zu durchschnittlich 20 Monaten. Nach knapp 2 Jahren hatten Patienten aus dieser großen Multicenterstudie mit einem Oberflächenersatz bei FKN und OA vergleichbare Ergebnisse hinsichtlich Klinik und Revisionsrate.

Beaulé et al. (2451) untersuchten 56 komplette (Metall-Metall) mit 28 rein femoralen Hemi-Oberflächenersätzen klinisch und radiologisch nach. Nach 5 Jahren waren die klinischen Ergebnisse des Metall-Metall-Oberflächenersatz gut und dem reinen femoralen Hemi-Oberflächenersatz überlegen mit jedoch mehr radiologischen Lockerungssäumen in der Gruppe der kompletten Ersätze und dem diskutierten Vorteil des ausbleibenden Metall-Abriebs.

Beckmann et al. (2560) führen in einer systematischen Literaturrecherche von 2010 die Geradschaftprothese als Goldstandard auf, da die neueren Verfahren (Oberflächenersatz, Kurzschaftprothese) gerade für die jüngeren Patienten bisher nicht den Beweis erbringen konnten, daß Ihre Vorteile (knochensparende Technik) die Nachteile (Lockerungsrate) überwiegen.

Grundsätzlich sind bei Versorgung einer atraumatischen Femurkopfnekrose mittels Hüft-TEP gute Resultate zu erwarten. Dabei sollten sowohl die zementierte als auch die zementfreie Version zum Einsatz kommen.

Gao et al. (2015) untersuchten retrospektiv Patienten, die zwischen September 2010 und August 2011 wegen FKN mit einer zementfreien Totalendoprothese versorgt wurden (n=192). Bei allen lag ein MRT vor (präoperativ). Es wurden insgesamt 21 Patienten (27 Hüften) in der Studiengruppe gefunden, 6 davon mit bilateraler Nekrose und 15 unilateraler Nekrose. Diese hatten eine ausgedehnte Nekrose bis an das proximale Femur, unterhalb des Trochanter minors, oder es wurde eine ausgedehnte Nekrose durch Biopsie während des Eingriffes bis in diesen Bereich nachgewiesen. Verglichen wurde mit 42 Patienten, die hinsichtlich Alter, Geschlecht und Gewicht ähnlichen Patienten im Verhältnis 1:2 mit der Kontrollgruppe, bei denen die Nekrose auf das Innere des Femurkopfes beschränkt war. Davon hatten 10 Patienten einen bilateralen Befall und 32 einen unilateralen Befall. Alle Operationen erfolgten durch einen Operateur, versorgt wurden die Patienten mit einer zementfreien Prothese vom Typ Corail (Firma DePuy).

Für alle Fälle lagen präoperative Bilder vor. Es wurden die Operationszeit, der Blutverlust und schwere Komplikationen aufgenommen. Röntgenaufnahmen wurden unmittelbar nach der Operation sowie 3, 6, 12 und 24 Monate postoperativ durchgeführt. Sie wurden durch 2 orthopädische Chirurgen beurteilt, die keinen Zugang zu den präoperativen Diagnosen und Bildern hatten. Beurteilt wurden Fehlposition, Unterdimensionierung, Nachsinken, knöcherner Einbau und Osteolysen. Klinisch wurde der HHS bestimmt.

Der präoperative HHS betrug in der Studiengruppe 36,1 (18-55) und in der Kontrollgruppe 36,7 (18-51) zum finalen Nachuntersuchungstermin 88,6 (85-92) bzw. 88,4 (85-94). Es gab keine signifikanten Unterschiede zwischen den 2 Gruppen während des gesamten follow up.

In der Studiengruppe traten zwei 2 Fälle mit Unterdimensionierung des Femurimplantates auf, in der Kontrollgruppe gab es keine derartigen Komplikationen. In beiden beschriebenen Fällen der Studiengruppe fand sich ein Nachweis eines Nachsinken des Schaftes von ca. 1mm, kein Nachweis von Knocheneinwachsen nach 3 Monaten, Nachsinken ca. 1 mm, nach 6 Monaten kein weiteres Nachsinken und Nachweis der knöchernen Integration. Nach 12 und 24 Monaten in beiden Gruppen Knocheneinbau ohne weiteres Nachsinken bei allen Patienten. In der Kontrollgruppe war in allen außer einem Patienten nach 3 Monaten ein knöchernes Einwachsen zu finden, hier nach 6 Monaten Einwachsen nachweisbar.

Die Publikation beschreibt im Wesentlichen, daß die zementfreie Implantation von Standardschäften bei Hüft-TEP im Rahmen einer FKN unabhängig von der Ausdehnung der Nekrose bis in das proximale Femur geeignet ist, gute klinische Ergebnisse zu erhalten. Zu vermeiden sind zu kleine Prothesen und Fehlpositionen, da bei ausgedehnter Nekrose bis in das proximale Femur ein Einsinken erwartet werden kann.

Schnurr et al. (2018) untersuchten die kurzfristigen Standzeiten von Kurzschaften bei Patienten mit primärer Coxarthrose im Vergleich zur FKN. Verglichen wurden 1.284 Patienten (1.455 Operationen) mit primärer Coxarthrose mit 212 Patienten mit FKN. Ermittelt wurden Alter, Geschlecht, Gewicht, Größe, Body-Mass-Index (BMI), ASA (American Society of Anesthesiologists), vorherige Operation am betroffenen Hüftgelenk, Größe und Art der Implantate. Im Falle einer Osteonekrose wurden nach Nekrose-spezifischen Risikofaktoren gesucht. Um eine anatomische Vergleichbarkeit zu gewährleisten. Radiologisch wurden die Femurgeometrie nach DORR, der Caput-Collum-Diaphysen-Winkel (CCD-Winkel), das radiographische Offset, der Schweregrad der Arthrose (Kellgren Lawrence Score) und das ARCO-Stadium.

Die Nachbeobachtungszeit betrug im Durchschnitt 5,3 und 6 Jahre. Die Daten waren für 92% (FKN) und 94% (primäre Coxarthrose) der Patienten vollständig. FKN-Patienten waren signifikant jünger (53 Jahre vs. 59 Jahre, $p < 0,001$) und häufiger männlich (55 vs. 42%, $p < 0,001$). Die ersten drei dokumentierten Risikofaktoren waren Nikotin- und Alkoholmissbrauch (24%), Cortison (11%) und kindliche Hüfterkrankung (8%). Die Revisionsraten wurden nach Kaplan-Meier analysiert, sie unterschieden sich nicht zwischen den beiden Gruppen (8 Jahre: 4,2% vs. 5,6%, p =nicht signifikant). Bei FKN-Patienten wurde ein Trend zu mehr Schaftrevisionen festgestellt (3% vs. 1,8%, p =nicht signifikant). Die aseptische Lockerungsrate war bei FKN-Patienten signifikant erhöht (8 Jahre: 2,6 vs. 0,7%, $p=0,013$).

Die Studie zeigte nach FKN einen Trend zu erhöhten Kurzschaftlockerungsraten. Die Implantation eines Kurzschaftes kann demzufolge bei einer FKN erfolgen, die Indikation sollte jedoch vor dem Hintergrund des aktuellen Kenntnisstandes streng gestellt werden.* Eine abschließende Beurteilung ist unverändert nicht möglich.

** Dieser Hinweis wird bestärkt durch eine Literaturübersicht von Floerkemeier et al. (2015), wonach Kurzschaft-Prothesen bei FKN eingesetzt werden können, wenn sie eine diaphysäre Verankerung gewährleisten. Bei metaphysär verankerten Prothesen sollte mittels MRT eine Ausdehnung der Osteonekrose über den Schenkelhals hinaus ausgeschlossen werden.*

ZELLBASIERTE VERFAHREN

33. Wie sind zellbasierte Therapieverfahren zu bewerten?

Die autologe Zelltherapie unterscheidet sich hinsichtlich der Gewinnung und Expansion von mesenchymalen Stammzellen einerseits und Knochenmarkaspiraten andererseits. Die Methoden der Applikation sind ebenfalls unterschiedlich. Die Ergebnisse sind sehr heterogen, so daß eine Vergleichbarkeit mit einer grundsätzlichen Aussage zur Wirkung zum jetzigen Zeitpunkt nicht möglich ist.

Level of Evidence: 2-/1++

Quellen: Papakostidis et a. 2016, Daltro et al. 201), Rastogi et al. 2013, Pepke 2016, Mao et al. 2013, PiuZZi et al. 2017, Lau et al. 2014

Expertenkonsens (mittel) 90,91% Zustimmung, eine Enthaltung (Radiologe)

Neu 2019

Prinzipiell muss bei der Zelltherapie zwischen intraoperativ aufbereiteten Knochenmarkkonzentraten und ex vivo expandierten Stammzellen unterschieden werden.

**Inzwischen ist durch rin Arbeit von Kumagai et al. (2018) auch bekannt, daß die Anzahl der zur Zelltherapie eingesetzten Zellen von der Entnahmemenge des Ausgangsgewebes und der Zellzahl im peripheren Blut („Blutbild“) abhängig ist, wohingegen andere Risikofaktoren für eine FKN eine untergeordnete Rolle auf die Zellzahl besitzt.*

Papakostidis et a. (2016) untersuchten die Rolle der Zelltherapie bei FKN im Rahmen eines systematischen Reviews und einer Metaanalyse. Verglichen wurden eine Gruppe von Patienten mit Osteonekrose, die mit einer Kombination aus Core decompression (CD) und mesenchymalen Stammzellen behandelt wurden und eine Gruppe von Patienten mit Osteonekrose, die nur mit CD behandelt wurden (Kontrollgruppe). Primär wurden insgesamt 496 Artikel gefunden, davon am Ende 7 einbezogen (Lai et al. 2005, Nishii et al. 2006, Agarwala et al. 2002, 2005, 2009, 2011, Chen et al. 2012). Es wurden 3 RCTs eingeschlossen, eine prospektive Kohorten-Studie und 3 retrospektive Fall-Kontrollstudien. 3 Studien waren randomisierte kontrollierte Studien, eine Studie war eine prospektive kontrollierte Studie, die 3 verbleibenden Studien waren retrospektive Fall-Kontroll-Studien.

Strukturelles Versagen (Kollaps des Femurkopfes) fand sich bei 6 Studien (421 Teilnehmer). Die gepoolte Datenanalyse erbrachte, daß die Zelltherapiegruppe zu bevorzugen ist. Die Konversion in eine Hüft-TEP wurde in 6 Studien behandelt (24 Teilnehmer). Es wurden grenzwertige Ergebnisse der Signifikanz erreicht. Bezüglich der funktionellen Ergebnisse hatten 4 Studien relevante Ergebnisse, allerdings ohne daß ein konkretes funktionelles Outcome beschrieben wurde. Es fanden sich nach 5 Jahren eine Schmerzreduktion oder eine Verbesserung des HHS. Die Subgruppenanalyse erbrachte in 5 Studien mit 252 Teilnehmern in Bezug auf den Kollaps eine achtfache Abnahme der Häufigkeit in der Zell-Therapie-Gruppe im Vergleich zur CD-Gruppe. In Bezug auf die Konversion zur Hüft-TEP gab es 4 Studien mit 208 Teilnehmern. Es wurden grenzwertige Ergebnisse der Signifikanz erreicht.

Die Implantation von autologen mesenchymaler Stammzellen in eine Entlastungsbohrung, wurde demnach der alleinigen Entlastungsbohrung gegenüber favorisiert, da bessere Ergebnisse erzielt wurden, heißt, die Überlebensrate des Femurkopfes stieg und die Zahl der

erforderlichen Totalendoprothesen sank. Die Studie befürwortete den Einsatz mesenchymaler Stammzellen im Zusammenhang mit der Entlastungsbohrung.

In einer Arbeit von Lau et al. (2014) wurde die Verwendung von Stammzellen zur Behandlung der FKN im Rahmen eines systematischen Reviews der medizinischen Literatur untersucht. Dabei wurden sowohl präklinische als auch klinische Studien eingeschlossen. Für die Leitlinien sind die 5 klinischen Studien des Reviews von Bedeutung (Gangji et al. 2011, Zhao et al. 2012, Wang et al. 2010, Sen et al. 2012, Hernigou et al. 2009). Ausgewertet wurden 2 randomisierte kontrollierte Studien (RCT), eine nicht randomisierte Vergleichsstudie (NRCT) und 2 Fallserien als klinische Studien. Die Länge des follow up in den RCT betrug 24 Monate und 60 Monate, in der NRCT 60 Monate, in den Fallserien 27,6 Monate (12-40) und 13 Jahre (8–18). Es wurden im Mittel 763 Hüften untersucht (min. 24, max. 534). Als Ursache fanden sich Trauma, Steroide, Alkohol, Schwangerschaft, Cushing, Taucherkrankheit, Sichelzellerkrankung und idiopathisch, einmal keine Definition. Die Einteilung erfolgte nach ARCO 4x (Stadium I-II) und nach Ficat 1x (Stadium I und II).

In 4 Studien wurden konzentrierte Knochenstammzellen aus dem Beckenkamm gewonnen, in einer Studie aus dem proximalen Femur. Die Stammzelldosis variierte sehr stark (totale mononukleäre Zellzahl, CD 34 + Zellzahl, Anzahl der Fibroblastenkolonie formenden Einheiten und totale mesenchymale Stammzellanzahl).

Gemessen wurden der HHS (4 Studien), der Lequesne Index (eine Studie), der Western Ontario McMaster Osteoarthritis Index (Womac; eine Studie), die VAS (eine Studie). die Progression in zunehmende Stadien nach ARCO (3 Studien), volumetrisch die nekrotische Läsion im MRT (3 Studien). Die Überlebensrate wurde an den Umwandlungen in eine Hüfttotalendoprothese (HZEP) (4 Studien) und oder in eine HTEP oder ein gefäßgestieltes Knochentransplantat gemessen (eine Studie). 2 Studien berichteten über die Kaplan-Mayer Überlebensrate.

Zhao et al. (2012) fanden eine statistisch signifikante Erhöhung des HHS 60 Monate nach der Stammzelltherapie im Vergleich zur CD im Stadium ARCO IC, IIB, IIC ($p < 0,05$). Sen et al. (2012) fanden statistisch signifikante Unterschiede im HHS zugunsten der Stammzellpatienten nach 12 Monaten. Nach 24 Monaten hatte sich der gesamt HHS zwischen den beiden Gruppen nicht signifikant verbessert, aber Schmerz und Deformität im HHS waren unverändert in der Stammzellgruppe besser ($p < 0,05$). Wang et al. (2010) berichten über statistisch signifikante Verbesserungen des HHS im Mittel nach 27,6 Monaten nach Stammzelltransplantation für Patienten im ARCO-Stadium 1, 2A, 2B und C. Hernigou et al. (2009) berichteten über einen HHS, der nicht zu einer TEP führte (420 von 534 Hüften). Der HHS verbesserte sich nach im Mittel 13 Jahren von 70 präoperativ auf 88 postoperativ (kein p berichtet). Gangji et al. (2011) berichten über 3 Patienten (Outcomes: Lequesne Index, VAS und WOMAC) mit Verbesserungen in allen Scores in der SC-Gruppe.

Zwei von drei Studien fanden eine signifikante Verminderung des Anteils der Patienten mit einer Progression zu Stadium ARCO III oder IV nach Behandlung mit Stammzellen (SC) im Vergleich zur CD-Behandlung nach 60 Monaten. Zhao et al. (2012) berichteten über eine Abnahme von 22,7% (CD-Gruppe im Vergleich zu 3,7% SC-Gruppe). Gangji et al. (2011) berichteten über eine Abnahme von 72,7% in der CD-Gruppe und 23,1% in SC-Gruppe. Sie fanden eine signifikant längere Zeit zur Progression in ein Stadium ARCO III in der SC-Gruppe. Wang et al. (2010) berichteten über 22% Progressionsrate in ein höheres ARCO Stadium nach 27 Monaten.

Zhao et al. (2012) berichteten über eine signifikante Verminderung des Volumens der Läsion in der SC-Gruppe im ARCO Stadium IIB und 2C. Gangji et al. (2011) beschrieben eine signifikante Verminderung des Volumens der Läsion nach SC-Behandlung nach 24 Monaten (SC 42%, CD 1%) und einen Trend zur Verminderung nach 60 Monaten (SC Gruppe 42%, CD Gruppe 22%, $p=0,06$). Hernigou et al. (2009) berichteten über eine Abnahme des Ausmaßes der Läsion von 26 cm³ auf 12 cm³ im Mittel nach 12 Jahren.

Die 5 Studien berichteten auch über die Umwandlung in eine TEP (Überlebensrate). Sen et al. (2012) beschrieben eine signifikant längere Überlebenszeit der Hüfte in der SC-Gruppe. Gangji et al. (2011) fanden keine signifikanten Unterschiede in der Rate der Konversion zur TEP zwischen SC- und CD-Gruppe nach 60 Monaten. Hernigou et al. (2009) fanden 17,6% Konversionsrate in eine TEP in ihrer Serie nach 13 Jahren. Wang et al. (2011) zeigten eine Konversionsrate von 12% im Mittel nach 27 Monaten. Zhao et al (2012) fanden eine signifikante Erniedrigung der Rate der Konversion in eine TEP oder eine erforderliche Knochentransplantation in der SC-Gruppe.

Für die Bewertung im Rahmen der Leitlinien „Femurkopfnekrose des Erwachsenen“ wurden hier nur die klinischen Studien hinzugezogen, da präklinische und experimentelle Studien Ausschlusskriterien waren. In dem systematischen Review zeigten die Gruppen, welche im Rahmen von klinischen Studien mit Stammzellen behandelt wurden, eine Verbesserung der Ergebnisse, wobei die Überlebensrate nicht beeinflusst wurde. Diskrepanzen bestanden bezüglich der Dosierung der Stammzellen, der Ätiologie der FKN und dem Schweregrad der Erkrankung. Die Autoren fordern vor einem routinemäßigen Einsatz der Methoden zunächst weitere Untersuchungen hinsichtlich Dosierung und Qualitätsoptimierung und Verbesserung der Hüft-Überlebensrate.

Daltro et al. (2015) untersuchten die Wirkung von Stammzellen bei Patienten mit Sichelzellanämie und FKN. Die Knochenmark-vermittelten mesenchymalen Stammzellen und ihre osteogene Differenzierung ist bei Patienten mit FKN vermindert. Es ist unklar, ob sich das auch auswirkt auf die frühen Stadien der FKN bei Sichelzellanämie. Eine Phase I/II, nicht kontrollierte Studie zu Effektivität und Sicherheit von aus Knochenmark gewonnenen Stammzellen, wurde an Patienten mit Sichelzellanämie und FKN durchgeführt. Bei 98 Patienten wurden über einen minimalinvasiven Zugang und Core decompression Stammzellen in die Nekrose eines Hüftkopfes bei FKN implantiert und die Patienten über 60 Monate nachuntersucht (klinisch und radiologisch). Eingeschlossen wurden frühe Stadien (Präkollaps) der FKN, die normalerweise mit einer Entlastungsbohrung behandelt werden (Ficat Stadium 0, I, II A und II B oder Steinberg A, B oder C).

Das mittlere follow up betrug 37,3 Monate (12-60 Monate). Es gab keine Komplikation wie Fraktur, Luxation, Nerv- oder Muskelläsion, Thromboembolien oder Hämatom, keine weiteren chirurgischen Eingriffe erforderlich. Der präoperative HHS betrug 75,7 Punkte, im Mittel zur letzten Untersuchung 93,1 ($p=0,0005$). Es fand sich eine signifikante Erhöhung des HHS für die gesamte Gruppe über 60 Monate bei präoperativen HHS 77,9 (66 bis 86) auf postoperativ 94 (90- 98 Punkte) im Ficat-Stadium 0 ($p<0,01$) [95% CI, 76,3 (68-87 Punkte)] und auf 96,8 (94-100) ($p<0,01$, 95% CI) im Ficat-Stadium I. Im Ficat Stadium IIA von 71,8 (64-88 Punkte) auf 92 (90-96) ($p=0,028$, 95% CI). Im Ficat Stadium IIB von 70,9 (54-88) auf 89,6 (84-92 Punkte) ($p=0,013$, 95% CI).

55 Tage nach der Operation berichteten 60 Patienten über keine Schmerzen, 26 Patienten über moderate Schmerzen, die nach 90 bis 100 Tagen verschwunden waren. 3,7% (3 von 89

Patienten) erreichten keine zufriedenstellenden klinischen Ergebnisse. 2 von 16 Patienten im Stadium Ficat IIA berichteten über keinen Schmerzurückgang nach 10 und 12 Monaten. Einer von 16 Patienten mit Stadium Ficat IIA berichteten über progressive und schwere Hüftschmerzen nach 18 Monaten.

Unabhängig davon zeigte sich in den Röntgenaufnahmen zu allen Zeitpunkten keine Änderung des Bildes. Es fand sich in der gesamten Kohorte keine radiologische Progression.

Es fand sich somit eine signifikante Verbesserung der klinischen Gelenksymptome mit Schmerzverbesserung und Verbesserung des HHS ($p=0,0005$). Radiologisch zeigte sich eine Stabilisierung. Nur bei 3,7% der behandelten Patienten wurden keine zufriedenstellenden klinischen Ergebnisse erreicht.

Es erfolgte weiterhin eine Bestimmung der Zahl der Fibroblasten, weiterhin eine Analyse der Anzahl der hämatopoetischen Stammzellen und der endothelialen Progenitorzellen im Knochenmarkkonzentrat, womit eine Anreicherung dieser Zelltypen nachgewiesen werden konnte.

Die mesenchymalen Stammzellen von Patienten mit Sichelzellanämie im frühen Präkollapsstadium der FKN hatten eine unveränderte Kapazität ohne signifikanten Verlust ihrer spezifischen biomolekularen Charakteristika, ein Multidifferenzierungspotenzial und die Fähigkeit zur osteogenen Differenzierung. Durch die expandierten mesenchymalen Stammzellen wurden Zytokine und Wachstumsfaktoren wie Interleukin 8, TGF-beta, SCDF 1 alpha und VEGF gebildet.

Die Schlussfolgerung lautet, daß eine signifikante Schmerzreduktion und ein Aufhalten der Progression der FKN in frühen Stadien bei Patienten mit Sichelzellanämie durch diese Behandlung möglich sind. Die biologischen Eigenschaften der mesenchymalen Stammzellen zeigen eine ausreichende Effektivität im Rahmen der chirurgischen Behandlung der FKN. Es handelt sich um eine sichere und effektive Methode zur Behandlung dieser frühen Stadien.

In einer prospektiven klinische Kohortenstudie von Rastogi et al. (2013) mit insgesamt 40 Patienten (60 Hüften), die zwei miteinander vergleichbare Gruppen bildeten, wurde die Entlastungsbohrung mit Gabe von isolierten mononuklearen Zellen (Gruppe A) und die alleinige Entlastungsbohrung mit Implantation von nicht verarbeitendem Knochenmark (Gruppe B) verglichen. Die Arbeit fokussierte darauf, daß es sich um eine sichere Methode handelt, welche zu einem besseren Ergebnis bei Verwendung von isolierten mononuklearen Zellen führt, wenn sie im frühen Stadium der FKN eingesetzt wird.

Eingeschlossen wurden Patienten mit atraumatischer FKN des Erwachsenen im Stadium ARCO I bis III (Gruppe A vs. Gruppe B: Alter $34,67 \pm 7,0$ vs. $33,0 \pm 7,71$, Geschlecht Mann/Frau 5:2 vs. 3:1). Die Ursachen waren: Idiopathisch 14 (46,67%) vs. 12 (40%), Alkohol 2 (6,67%) vs. 6 (20%), Rauchen 4 (13,33%) vs. 4 (13,33%), Steroide 10 (33,33%) vs. 8 (26,67%), Dauer der Symptome (Monate) $9,97 \pm 3,68$ vs. $10,11 \pm 3,6$. Alle Parameter zeigten keine signifikanten Unterschiede.

Es erfolgte die Entnahme von 60 ml Knochenmark über den Beckenkamm (in 10 ml Heparin) und die anschließende Stammzellen-Isolation nach Standard-Protokoll. Am OP-Tag CD bis subchondral. In Gruppe A Einbringen isolierter mononuklearer Zellen in die nekrotische Zone und Verschluss mit einem Gel, in der Kontrollgruppe Einbringen von 30 bis 40 ml nicht bearbeitetes Knochenmark, welches ebenfalls aspiriert wurde. Nachuntersuchung 3, 6

Monate, 1 Jahr und dann jährlich für mindestens 2 Jahre (HHS, modifizierter Kerboul-Winkel im MRT).

In beiden Gruppen stellte sich eine signifikante Erhöhung des HHS 24 Monate postoperativ ein (Gruppe A um 31,85 Punkte, Gruppe B um 19,72 Punkte, $p=0,03$ im Vergleich zu präoperativ), es bestand aber kein Unterschied im klinischen Score zwischen beiden Gruppen ($p>0,05$). In der Kontrollgruppe (B) erfolgten 3 HTEP-Implantationen (10%), kein Versagen fand sich in Gruppe A; in beiden Gruppen gab es keine Komplikationen.

Im MRT fanden sich keine Veränderungen im Stadium III, keine Verschlechterung in Gruppe A. Keine Änderung in der Kontrollgruppe B im Stadium I, aber einmal Veränderungen von Stadium IIB zu Stadium IIC. Eine Hüfte im Stadium IIIB und 2 Hüften im Stadium IIC verschlechterten sich zu Stadium IV.

Die modifizierte Kerboul-Analyse erbrachte gute klinische Ergebnisse bei 8 von 10 Hüften mit kleinen Läsionen (80%), bei 10 von 16 Hüften mit mittleren Läsionen (62,5%) und bei 20 von 32 Hüften mit ausgedehnten Läsionen (62,5%). Verbesserung traten auf in der Gruppe A um $6,1^\circ$ im Vergleich zur Kontrollgruppe B von $1,08^\circ$ ($p=0,03$).

Nach zwei Jahren war in der Nachuntersuchung eine beachtliche Verbesserung der Hüftfunktion in Form des HHS in beiden Gruppen nachweisbar ($p=0,031$), im MRT zeigte sich eine Abnahme der Ausdehnung der Läsionen in Gruppe A ($p=0,03$). 3 von 30 Hüften (10%) in Gruppe B machten eine Totalendoprothese erforderlich.

Das Ziel einer Studie von Pepke et al. (2016) war es, die Sicherheit der Injektion von Knochenmarkaspiratkonzentrat (KMAK) während der CD und deren klinische (visuelle Analogskala VAS; Harris-Hip-Score HHS) und radiologische Ergebnisse zu untersuchen (MRT). In dieser prospektiv randomisierten klinischen Studie wurden 24 konsekutive Patienten älter 18 Jahre mit atraumatischer Hüftkopfnnekrose (FKN) Stadium ARCO II über einen Zeitraum von zwei Jahren nach der Intervention untersucht. Die In-vitro-Analyse von mesenchymalen Stammzellen wurde durch Auswertung der Fibroblasten-Kolonien bildenden Einheiten (CFU-Fs) durchgeführt.

24 Patienten (25 Hüften) mit FKN wurden zwischen 2008 und 2010 in diese Studie aufgenommen und zufällig der Behandlungsmethode zugeordnet (14 in der Kontrollgruppe, 11 in der Verum-Gruppe). Alle 25 Hüften wurden klinisch vollständig evaluiert (VAS und HHS: präoperativ, 3 Monate postoperativ, 1 und 2 Jahre nach der Behandlung) und, wenn möglich, radiologisch ausgewertet (MRT präoperativ, 1 und 2 Jahre nach der Behandlung). Beide Studienpopulationen unterschieden sich nicht signifikant in Alter, Geschlecht, Seite der FKN und Risikofaktoren für Osteonekrose (Steroidtherapie in der Anamnese). Gemäß den Einschlusskriterien litten alle Patienten an einer ARCO II FKN und hatten kein vorheriges Trauma. Während der gesamten Untersuchungsperiode wurden keine Nebenwirkungen (Hämatome, Infektionen, Nervenschädigungen und andere) beobachtet, weder bei der Knochenmarkaspiration vom Beckenrand noch bei der Injektion in den Hüftkopf. Zum Zeitpunkt der Aufnahme in die Studie gab es keinen signifikanten Unterschied zwischen den beiden Gruppen in Bezug auf Schmerz und Funktion.

Postoperativ wurde eine signifikante Abnahme der Schmerzen beobachtet, die mit einem funktionellen Nutzen verbunden war, der den gesamten Beobachtungszeitraum überdauerte. Es gab jedoch keinen Unterschied in den klinischen Ergebnissen zwischen den beiden Studiengruppen. Vor der Behandlung gab es in beiden Gruppen keinen signifikanten

Unterschied zwischen den mittleren Volumina der Osteonekrose. Im Gegensatz zum klinischen Ergebnis konnte keine signifikante Veränderung des FKN-Volumens festgestellt werden.

Eine Verschlechterung zu ARCO III oder IV wurde als Versagen der Behandlung definiert. Dies schließt alle Patienten mit Gelenkersatz (Hüftendoprothetik) aufgrund der FKN innerhalb von zwei Jahren in beiden Gruppen ein. Über den Zeitraum von zwei Jahren gab es keinen signifikanten Unterschied zwischen der Überlebensrate von 8/14 (57%) in der Kontrollgruppe und 7/11 (64%) in der Verum-Gruppe. Es gab keinen Unterschied zwischen den beiden Gruppen hinsichtlich des Intervalls zwischen CD mit oder ohne KMAK-Anwendung und Gelenkersatz.

Das Knochenmark wurde vor und nach dem Zentrifugationsvorgang analysiert. Es gab eine signifikante Zunahme der Anzahl an kernhaltigen Zellen aufgrund des Zentrifugationsschrittes. Darüber hinaus zeigt die Anzahl der CFU, die die Anzahl der MSC am besten darstellt, einen signifikanten Anstieg.

Postoperativ wurde somit eine signifikante Abnahme der Schmerzen beobachtet, die mit einem dauerhaften funktionellen Nutzen verbunden war. Es gab jedoch keinen Unterschied im klinischen Ergebnis zwischen den beiden Studiengruppen. Über den Zeitraum von zwei Jahren gab es keinen signifikanten Unterschied zwischen der Kopfüberlebensrate zwischen beiden Gruppen. Außerdem konnte keine signifikante Veränderung des FKN-Volumens in beiden Behandlungsgruppen festgestellt werden.

Die Studie konnte kurzfristig keinen Nutzen aus der zusätzlichen Injektion von Knochenmarkkonzentrat hinsichtlich Knochenregeneration und klinischem Outcome nachweisen.

Zu einem ähnlichen Ergebnis kommen Hauzeur et al. (2017), die in einer randomisierten und doppelblinden (Level 1-)Studie die Effekte von autolog appliziertem Knochenmark im Rahmen einer core decompression im ARCO Stadium 3 evaluierten und keine Unterschiede zwischen der Applikation von Kochsalzlösung und der Knochenmarkgruppe fanden (n = 19).

Mao et al. (2013) untersuchten in einer retrospektiven Studie die Wirkung der intraarteriellen Gabe von konzentrierten autologen Knochenmarkszellen. 62 Patienten (78 Hüften) mit FKN wurden eingeschlossen [35 Männer, 27 Frauen; mittleres Alter 36,3 Jahre (22-54)]. Alle Patienten hatten eine dokumentierte FKN und klagten über Schmerzen. Die Ätiologie war: 12 x Trauma (12 Hüften), 22 x Alkohol (27 Hüften), 7 x idiopathisch (9 Hüften). Radiologisch stellten sich zu Beginn der Behandlung folgende Ficat-Stadien dar: I - 16 Hüften, II - 52 Hüften, III - 10 Hüften. Untersuchungen erfolgten zu Beginn der Behandlung sowie 6, 12, 24, 36, 48 und 60 Monate danach. Die klinischen Ergebnisse [Harris Hip Score (HHS)] wurden von zwei erfahrenen orthopädischen Chirurgen beurteilt. Die Umstellung auf eine Totalendoprothese (TEP) wurde als primärer Endpunkt konzipiert. Es wurde die radiologische Überlebensrate bis zum Kollaps bestimmt.

Das durchschnittliche Knochenmarkvolumen, das von jedem Patienten gewonnen wurde, betrug $127,42 \pm 44,97$ ml. Nach entsprechender Aufarbeitung wurden $1,26 \pm 0,5 \times 10^9$ Stammzellen in jede Hüfte mit FKN verabreicht.

Das durchschnittliche follow-up betrug 4,8 Jahre (1 bis 5 Jahre). Während oder nach der Behandlung wurden keine Komplikationen beobachtet, kein Patient ging verloren. Eine Hüft-

TEP erhielten 1 von 16 (6,25%) Hüften Stadium Ficat-I nach 5 Jahren, 2 von 52 (3,84%) Hüften Ficat-II nach 2 bzw. 4 Jahren und 3 von 10 (30%) Hüften Ficat III nach 1, 2 bzw. 4 Jahren. Nach 5 Jahren hatten 6 Hüften (7,69%) klinisch versagt, während 72 Hüften (92,31%) überlebten.

Die mittlere Zeit bis zur TEP betrug 3 Jahre (1 bis 5 Jahre) [5 Jahre für Stadium I, 3 Jahre (2 bis 4 Jahre) für Stadium II, 2,3 Jahre (1 bis 4 Jahre) für Stadium III]. Die klinische Versagensrate betrug nach 5 Jahren 4,41% (3 von 68 Hüften) im Stadium I und II (vor dem Kollaps), 30% (3 von 10 Hüften) im Stadium III (nach dem Kollaps) ($p = 0,025$). Die Kaplan-Meier -Überlebensanalyse zeigte nach 5 Jahren einen signifikanten Unterschied zwischen den Hüften vor Kollaps (Ficat I und II) und nach Kollaps (Ficat III) ($p = 0,002$). Die durchschnittliche Überlebenszeit betrug 4,94 Jahre für die Kombination aus Stadium I und II (5 Jahre Stadium I und 4,92 Jahre Stadium II) und 4,2 Jahre im Stadium III.

Die mittlere HHS stieg von 59 Punkten zu Beginn der Studie auf 75 Punkte nach 12 Monaten, 82 Punkte nach 24 Monaten, 81 Punkte nach 36 Monaten, 79 Punkte nach 48 Monaten und 74 Punkte nach 60 Monaten. Die mittlere HHS von jedem follow-up-Besuch war statistisch höher als die zur Ausgangssituation ($p < 0,01$), der HHS nahm jedoch im Verlauf ab.

Bei der abschließenden Untersuchung wurde bei 34 von 78 Hüften (43,59%) eine radiologische Progression festgestellt: die Rate betrug 37,5% (6 von 16 Hüften) im Stadium I, 46,2% (24 von 52 Hüften) im Stadium II [zusammen 44,12% (30 von 68 Hüften)] und 40% (4 von 10 Hüften) im Stadium III (Unterschiede nicht signifikant). Nach 5 Jahren entwickelten 2 von 16 Hüften Stadium I (12,5%) und 24 von 52 Hüften Stadium II (46,15%) einen Kollaps. Die Gesamtkollapsrate betrug 38,24% (26 von 68 Hüften; Kombination Stadium I und II). Die mittlere Progressionszeit bis zum Kollaps betrug 3,5 Jahre (1-5 Jahre) für die Stadien I und II, 4,5 Jahre (4-5 Jahre) für Stadium I und 3,4 Jahre (1-5 Jahre) für Stadium II.

Die autologe Stammzellinfusion über die A. circumflexa medialis bei FKN brachte somit eine Verminderung der Schmerzen, Verbesserung der Funktion des Hüftgelenkes und eine Verzögerung der Progression der FKN. Die klinischen Ergebnisse waren besser, wenn die Behandlung vor Eintritt eines Kollapses (Ficat Stadium-I und II) erfolgt. Es handelt sich um eine sichere, effektive und minimal invasive Methode zur Therapie früher Stadien der FKN.

Eine Metaanalyse von Piuze et al. (2017) bewertete 1483 Artikel, welche den Einsatz von zellbasierten Therapien zur Behandlung der FKN zum Inhalt haben. 11 Studien erfüllen die Einschluss-Kriterien (Yamasaki et al. 2010, Gangji et al. 2011, Sen et al. 2012, Zhao et al. 2012, Lim et al. 2013, Liu et al. 2013, Rastogi et al. 2013, Ma et al. 2014, Mao et al. 2015, Tabatabaee et al. 2015, Pepke et al. 2016).

Es wurden die Cochrane Database of Systematic Reviews, Cochrane Central Register of Controll Trials, PubMed 1990 – 2016 und Medline 1990-2016 verwendet. Die Abfrage erfolgte im Oktober 2016. Vier unterschiedliche Suchkriterien wurden benutzt: Cell-Therapy, Stem-cells, Hip, Osteonecrosis, avascular necrosis, WOMAC.

6 Studien berichteten über Schmerz (VAS). 6 Studien berichteten über HHS-Ergebnisse. Eine Studie hatte keine Standardabweichung beschrieben. Zwei Studien berichteten über den Ausgangszustand und das follow up und benutzten den Lequesne-Index. Eine Studie bewertete das klinische Outcome nach Merle d'Aubigne und Postel.

Die Beurteilung der Röntgenbilder erfolgte bei 11 Studien. 7 Studien benutzten ein MRT, 4 Studien beschrieben das Fortschreiten der Erkrankung nur anhand des Röntgens.

268 Hüften in 6 Studien wurden über 24 Monate nachuntersucht, 286 Hüften in 3 Studien über 60 Monate, 89 Hüften in einer Studie über 36 Monate und 39 Hüften in einer Studie über 18 Monate. 10 von 11 Studien berichteten über Versagen in Form der Umwandlung in eine Totalendoprothese. Komplikationen wurden in 11 Studien berichtet. Eine davon machte keine detaillierten Angaben und wurde ausgeschlossen.

In allen 10 Studien mit Patienten berichtetem Outcome kam es zu besseren Ergebnissen in der Zelltherapie-Gruppe (278 Hüften) im Vergleich zur Kontrollgruppe (254 Hüften). Bei 5 Studien mit Berichten über die VAS zeigte sich eine substantielle Verbesserung in der Zelltherapie-Gruppe (91 Hüften) im Vergleich zur Kontrollgruppe (90 Hüften). 2 dieser 5 Studien berichten über analoge gute Ergebnisse im WOMAC-Score (Zelltherapie-Gruppe 39, Kontrollgruppe 34 Hüften). In einer Studie gab es keinen Unterschied (Zelltherapie-Gruppe 13 Hüften, Kontrollgruppe 11 Hüften). Letztere Studie nutzte den Lequesne-Index und berichtete bessere Ergebnisse in der Zelltherapie-Gruppe (13 Hüften) im Vergleich zur Kontrollgruppe (11 Hüften). Alle 6 Studien die den HHS verwendeten zeigten eine Verbesserung in der Zelltherapie-Gruppe (188 Hüften) im Vergleich zur Kontrollgruppe (196 Hüften).

9 Studien zeigten in der Bildgebung eine Reduktion der Progression, keine Progression oder sogar eine Regression der Größe der Läsion in der Zelltherapie-Gruppe (221 Hüften) im Vergleich zur Kontrollgruppe (252 Hüften). Im Gegensatz dazu fanden sich in 2 Studien keine Unterschiede in MRT in der Zelltherapie-Gruppe (154 Zelltherapie-Gruppe vs. 56 Kontrollgruppe). Insgesamt zeigten 24,5% (93/380 Hüften) mit Zell-Therapie eine radiologische Progression im Vergleich zu 40% (98/245 Hüften) in der Kontrollgruppe.

9 von 10 Studien berichteten über Revisions-Raten, die in der Zell-Therapie-Gruppe niedriger waren als in der Kontrollgruppe (16%/62/380 Hüften vs. 21%/52/252 Hüften). Allerdings war dieser Unterschied in allen Studien nicht signifikant. Nur in einer Studie fand sich eine höhere Konversionsrate in eine Totalendoprothese in der Zelltherapie-Gruppe (37%/47/128 Hüften vs. 35%/11/31 Hüften; $p < 0,8527$), allerdings war dieser Unterschied nicht signifikant.

Von den 10 Studien (524 Hüften) die über kleinere Komplikation berichteten, fanden sich bei 2,8% (15/524 Hüften) Komplikationen. Diese traten 6 x in der Kontrollgruppe auf (6 Nebenwirkungen bei 246 Hüften, 2,4%) und 8 x in der Zelltherapie-Gruppe (8 x Nebeneffekte, 278 Hüften, 2,9%). Ausgeprägte Nebenwirkungen wurden nicht berichtet. Am häufigsten trat ein Hämatom im OP-Gebiet auf, sowie Schmerz bei der Knochenmarkaspiration. 2 Patienten hatten eine Infektion, die mit Antibiose behandelt wurde.

Die Autoren schlossen, daß die Zell-Therapie für die Behandlung der Femurkopfnekrose eine sichere Methode ist, welche das klinische Ergebnis verbessert und die Progressionsrate erniedrigt.

Hierfür sprechen auch jüngere Publikationen von Marodes et al. (2019).

Prinzipiell erscheinen die Ergebnisse sehr vielversprechend. Es besteht allerdings eine sehr starke Heterogenität der eingeschlossenen Studien. Die Autoren fordern eine spezifische klinische Indikationsstellung für die Zell-Therapie und eine Standardisierung dieser.

Die autologe Zelltherapie unterscheidet sich hinsichtlich der Gewinnung und Expansion von mesenchymalen Stammzellen einerseits und Knochenmarkaspiraten andererseits. Die



Methoden der Applikation sind ebenfalls unterschiedlich. Die Ergebnisse sind sehr heterogen, so daß eine Vergleichbarkeit mit einer grundsätzlichen Aussage zur Wirkung zum jetzigen Zeitpunkt nicht möglich ist.

9. LITERATURVERZEICHNIS

- 15: Agarwala S, Shah S, Joshi VR. The use of alendronate in the treatment of avascular necrosis of the femoral head. *J Bone Joint Surg.* 2009;91-B:1013-1018.
- 37: Pritchett JW. Statin therapy decreases the risk of osteonecrosis in patients receiving steroids. *Clin Orthop Relat Res.* 2001;(386):173-178.
- 55: Wang CJ, Wang FS, Yang KD, Huang CC, Lee MS, Chan YS, Wang JW, Ko JY. Treatment of osteonecrosis of the hip: comparison of extracorporeal shockwave with shockwave and alendronate. *Arch Orthop Trauma Surg.* 2008;128:901-908.
- 86: Tamer IH, Dinser R, Müller-Landner U. Pharmakotherapeutische Aspekte der Femurkopfnekrose. *Orthopäde.* 2007;36:446-450.
- 92: Mont MA, Jones LC, Seyler TM, Marulanda GA, Saleh KJ, Delanois RE. New treatment approaches for osteonecrosis of the femoral head: an overview. *Instr Course Lect.* 2007;56:197-212.
99. Lüring C, Beckmann J, Pennekamp PH, Linhardt O, Grifka J, Tingart M. Die konservative Therapie der aseptischen Femurkopfnekrose. Gibt es evidenzbasierte Konzepte? *Orthopäde.* 2007;36:441-442.
105. Kawate K, Yajima H, Sugimoto K, Ono H, Ohmura T, Kobata Y, et al. Indications for free vascularized fibular grafting for the treatment of osteonecrosis of the femoral head. *BMC Musculoskelet Disord.* 2007;8:78.
116. Shuler MS, Rooks MD, Roberson JR. Porous tantalum implant in early osteonecrosis of the hip: preliminary report on operative, survival, and outcomes results. *J Arthroplasty.* 2007;22:26-31.
124. Neumayr LD, Aguilar C, Earles AN, Jergesen HE, Haberkern CM, Kammen BF, et al. Physical therapy alone compared with core decompression and physical therapy for femoral head osteonecrosis in sickle cell disease. Results of a multicenter study at a mean of three years after treatment. *J Bone Joint Surg Am.* 2006;88:2573-2582.
135. Davis ET, McKee MD, Waddell JP, Hupel T, Schemitsch EH. Total hip arthroplasty following failure of free vascularized fibular graft. *J Bone Joint Surg Am.* 2006;88 Suppl 3:110-115.
- 136: Mont MA, Seyler TM, Plate JF, Delanois RE and Parvizi J. Uncemented total hip arthroplasty in young adults with osteonecrosis of the femoral head: a comparative study. *J Bone Joint Surg Am.* 2006;88:104-109.
- 138: Mont MA, Seyler TM, Marker DR, Marulanda GA, Delanois RE. Use of Metal-on-Metal Total Hip Resurfacing for the Treatment of Osteonecrosis of the Femoral Head. *J Bone Joint Surg Am.* 2006;88:90-97.
- 140: Massari L., Fini M, Cadossi R, Setti S, Traina GC. Biophysical stimulation with pulsed electromagnetic fields in osteonecrosis of the femoral head. *J Bone Joint Surg Am.* 2006;88:56-60.
- 143: Ha YC, Jung WH, Kim JR, Seong NH, Kim SY, Koo KH. Prediction of collapse in femoral head osteonecrosis: a modified kerboul method with use of magnetic resonance images. *J Bone Joint Surg Am.* 2006;88:35-40.

145: Mont MA, Marulanda GA, Jones LC, Saleh KJ, Gordon N, Hungerford DS, Steinberg ME. Systematic analysis of classification systems for osteonecrosis of the femoral head. *J Bone Joint Surg Am*. 2006;88 Suppl 3:16-26.

166: Schmitt-Sody M, Kirchoff C, Mayer W, Goebel M, Jansson V. Avascular necrosis of the femoral head: inter- and intraobserver variations of Ficat and ARCO classifications. *Int Orthop*. 2008;32:283-287.

170: Nagasawa K, Tada Y, Koarada S, Tsukamoto H, Horiuchi T, Yoshizawa S, Murai K, Ueda A, Haruta Y, Ohta A. Prevention of steroid-induced osteonecrosis of femoral head in systemic lupus erythematosus by anti-coagulant. *Lupus*. 2006;15:354-357.

184: Ito H, Matsuno T, Minami A. Relationship between bone marrow edema and development of symptoms in patients with osteonecrosis of the femoral head. *AJR Am J Roentgenol*. 186:1761-1770

212: Nishii T, Sugano N, Miki H, Hashimoto J, Yoshikawa H. Does Alendronate Prevent Collapse in Osteonecrosis of the Femoral Head? *Clin Orthop Rel Res*. 2006; 443:273-279.

214: Chen W, Zhang F, Chang SM, Hui K, Lineaweaver WC. Microsurgical fibular flap for treatment of avascular necrosis of the femoral head. *J Am Coll Surg*. 2006;202:324-334.

215: Yen CY, Tu YK, Ma CH, Yu SW, Kao FC, Lee MS. Osteonecrosis of the femoral head: comparison of clinical results for vascularized iliac and fibula bone grafting. *J Reconstr Microsurg*. 2006;22:21-24.

225: Tsao AK, Roberson JR, Christie MJ, Dore DD, Heck DA, Robertson DD, et al. Biomechanical and clinical evaluations of a porous tantalum implant for the treatment of early-stage osteonecrosis. *J Bone Joint Surg Am*. 2005;87 Suppl 2:22-27.

226: Kawasaki M, Hasegawa Y, Sakano S, Masui T, Ishiguro N. Total hip arthroplasty after failed transtrochanteric rotational osteotomy for avascular necrosis of the femoral head. *J Arthroplasty*. 2005;20:574-579.

230: Wang CJ, Wang FS, Huang CC, Yang KD, Weng LH, Huang HY. Treatment for osteonecrosis of the femoral head: comparison of extracorporeal shock waves with core decompression and bone-grafting. *J Bone Joint Surg Am*. 2005;87:2380-2387.

239: Lai KA, Shen WJ, Yang CY, Shao CJ, Hsu JT, Lin RM. The use of alendronate to prevent early collapse of the femoral head in patients with nontraumatic osteonecrosis. A randomized clinical study. *J Bone Joint Surg Am*. 2005;87:2155-2159.

248: Kim SY, Kim YG, Kim PT, Ihn JC, Cho BC, Koo KH. Vascularized compared with nonvascularized fibular grafts for large osteonecrotic lesions of the femoral head. *J Bone Joint Surg Am*. 2005;87:2012-2018.

260: Talamo G, Angtuaco E, Walker RC, Dong L, Miceli MH, Zangari M, Tricot G, Barlogie B, Anaissie E. Avascular necrosis of femoral and/or humeral heads in multiple myeloma: results of a prospective study of patients treated with dexamethasone-based regimens and high-dose chemotherapy. *J Clin Oncol*. 2005;23:5217-5223.

265: Glueck CJ, Freiberg RA, Sieve L, Wang P. Enoxaparin prevents progression of stages I and II osteonecrosis of the hip. *Clin Orthop Relat Res*. 2005;435:164-170.

- 286: Disch AC, Matziolis G, Perka C. The management of necrosis-associated and idiopathic bone-marrow oedema of the proximal femur by intravenous iloprost. *J Bone Joint Surg Br.* 2005;87:560-564.
- 287: Radl R, Hungerford M, Materna W, Rehak P, Windhager R. "Higher failure rate and stem migration of an uncemented femoral component in patients with femoral head osteonecrosis than in patients with osteoarthritis. *Acta Orthopaedica.* 2005;76:49–55.
- 326: Agarwala S, Jain D, Joshi VR, Sule A. Efficacy of alendronate, a bisphosphonate, in the treatment of AVN of the hip. A prospective open-label study. *Rheumatology (Oxford).* 2005;44:352-359.
- 350: Garberina MJ, Berend KR, Gunneson EE, Urbaniak JR. Results of free vascularized fibular grafting for femoral head osteonecrosis in patients with systemic lupus erythematosus. *Orthop Clin North Am.* 2004;35:353-357.
- 366: Gangji V, Hauzeur JP, Matos C, De Maertelaer V, Toungouz M, Lambermont M. Treatment of osteonecrosis of the femoral head with implantation of autologous bone-marrow cells. A pilot study. *J Bone Joint Surg Am.* 2004;86-A:1153-1160.
- 386: Chen WP, Tai CL, Shih CH, Hsieh PH, Leou MC, Lee MS. Selection of fixation devices in proximal femur rotational osteotomy: clinical complications and finite element analysis. *Clin Biomech (Bristol, Avon).* 2004;19:255-262.
- 387: Aldridge JM, 3rd, Berend KR, Gunneson EE, Urbaniak JR. Free vascularized fibular grafting for the treatment of postcollapse osteonecrosis of the femoral head. *Surgical technique. J Bone Joint Surg Am.* 2004;86-A Suppl 1:87-101.
- 392: Radke S, Kenn W, Eulert J. Transient bone marrow edema syndrome progressing to avascular necrosis of the hip - a case report and review of the literature. *Clin Rheumatol.* 2004;23:83-88.
- 410: Mont MA, Etienne G, Ragland PS. Outcome of nonvascularized bone grafting for osteonecrosis of the femoral head. *Clin Orthop Relat Res.* 2003;(417):84-92.
- 438: Davies M, Cassar-Pucillino V, Darby A. Subchondral insufficiency fractures of the femoral head. *Eur Radiol.* 2004;14:201–207
- 451: Berend KR, Gunneson EE, Urbaniak JR. Free vascularized fibular grafting for the treatment of postcollapse osteonecrosis of the femoral head. *J Bone Joint Surg Am.* 2003 Jun;85-A:987-993.
- 460: Reis ND, Schwartz O, Militianu D, Ramon Y, Levin D, Norman D, Melamed Y, Shupak A, Goldsher D, Zinman C. Hyperbaric oxygen therapy as a treatment for stage-I avascular necrosis of the femoral head. *J Bone Joint Surg. Br* 85-B;3:371-375
- 465: Hasegawa Y, Sakano S, Iwase T, Iwasada S, Torii S, Iwata H. Pedicle bone grafting versus transtrochanteric rotational osteotomy for avascular necrosis of the femoral head. *J Bone Joint Surg Br.* 2003;85:191-198.
- 466: Kim OH, Oh SH, Kim JS, Koo KH. Contemporary Total Hip Arthroplasty with and without Cement in Patients with Osteonecrosis of the Femoral Head. *J Bone Joint Surg Am.* 2003;85:675-681.

- 467: Plakseychuk AY, Kim SY, Park BC, Varitimidis SE, Rubash HE, Sotereanos DG. Vascularized compared with nonvascularized fibular grafting for the treatment of osteonecrosis of the femoral head. *J Bone Joint Surg Am.* 2003;85-A:589-596.
- 478: Cherian SF, Laorr A, Saleh KJ, Kuskowski MA, Bailey RF, Cheng EY. Quantifying the extent of femoral head involvement in osteonecrosis. *J Bone Joint Surg Am.* 2003;85:309-15.
- 484: Stevens K, Tao C, Lee SU, Salem N, Vandevenne J, Cheng C, Neumann G, Valentin-Opran A, Lang P. Subchondral fractures in osteonecrosis of the femoral head: comparison of radiography, CT, and MR imaging. *AJR Am J Roentgenol.* 2003;180:363-368.
- 496: Sugano N, Atsumi T, Ohzono K, Kubo T, Hotokebuchi T, Takaoka K. The 2001 revised criteria for diagnosis, classification, and staging of idiopathic osteonecrosis of the femoral head. *J Orthop Sci.* 2002;7:601-605.
- 499: Schneider W, Aigner N, Pinggera O, Knahr K. Intertrochanteric osteotomy for avascular necrosis of the head of the femur. Survival probability of two different methods. *J Bone Joint Surg Br.* 2002;84:817-824.
- 508: Hofmann S, Kramer J, Plenck H Jr. Die Osteonekrose des Hüftgelenkes im Erwachsenenalter. *Radiologe.* 2002;42:440-450.
- 516: Lee MS, Chang YH, Chao EK, Shih CH. Conditions before collapse of the contralateral hip in osteonecrosis of the femoral head. *Chang Gung Med J.* 2002;25:228-237.
- 554: Malizos KN, Siafakas MS, Fotiadis DI, Karachalios TS, Soucacos PN. An MRI-based semiautomated volumetric quantification of hip osteonecrosis. *Skeletal Radiol.* 2001;30:686-693.
- 572: Fujioka M, Kubo T, Nakamura F, Shibatani M, Ueshima K, Hamaguchi H, Inoue S, Sugano N, Sakai T, Torii Y, Hasegawa Y, Hirasawa Y. Initial changes of non-traumatic osteonecrosis of femoral head in fat suppression images: bone marrow edema was not found before the appearance of band patterns. *Magn Reson Imaging.* 2001;19:985-991
- 591: Ludwig J, Lauber S, Lauber HJ, Dreisilker U, Raedel R, Hotzinger H. High-energy shock wave treatment of femoral head necrosis in adults. *Clin Orthop Relat Res.* 2001;(387):119-126.
- 601: Steinberg ME, Larcom PG, Strafford B, Hosick WB, Corces A, Bands RE, et al. Core decompression with bone grafting for osteonecrosis of the femoral head. *Clin Orthop Relat Res.* 2001;(386):71-78.
- 608: Soucacos PN, Beris AE, Malizos K, Koropiliias A, Zalavras H, Dailiana Z. Treatment of avascular necrosis of the femoral head with vascularized fibular transplant. *Clin Orthop Relat Res.* 2001;(386):120-130.
- 656: Chan YS, Shih CH. Bipolar versus total hip arthroplasty for hip osteonecrosis in the same patient. *Clin Orthop Relat Res.* 2000;(379):169-177.
- 669: Kim YM, Oh HC, Kim HJ. The pattern of bone marrow oedema on MRI in osteonecrosis of the femoral head. *J Bone Joint Surg Br.* 2000;82:837-841



- 694: Schneider W, Breitenseher M, Engel A, Knahr K, Plenk H, Jr., Hofmann S. Der Stellenwert der Bohrung in der Behandlung der Hüftkopfnekrose. *Orthopäde*. 2000;29:420-429.
- 696: Hofmann S, Mazieres B. Osteonekrose: Natürlicher Verlauf und konservative Therapie. *Orthopäde*. 2000;29:403-410.
706. Maniwa S, Nishikori T, Furukawa S, Kajitani K, Iwata A, Nishikawa U, et al. Evaluation of core decompression for early osteonecrosis of the femoral head. *Arch Orthop Trauma Surg*. 2000;120:241-244.
- 720: Castro FP, Barrack RL. Core decompression and conservative treatment for avascular necrosis of the femoral head: a meta-analysis. *Am J Orthop*. 2000;29:187-194.
- 721: Im GI, Kim DY, Shin JH, Cho WH, Lee CJ. Degeneration of the acetabular cartilage in osteonecrosis of the femoral head: histopathologic examination of 15 hips. *Acta Orthop Scand*. 2000;71:28-30.
- 724: Lavernia CJ, Sierra RJ. Core decompression in atraumatic osteonecrosis of the hip. *J Arthroplasty*. 2000;15:171-178.
- 725: Iida S, Harada Y, Shimizu K, Sakamoto M, Ikenoue S, Akita T, Kitahara H, Moriya H. Correlation between bone marrow edema and collapse of the femoral head in steroid-induced osteonecrosis. *AJR Am J Roentgenol*. 2000;174:735-743.
- 759: Louie BE, McKee MD, Richards RR, Mahoney JL, Waddell JP, Beaton DE, Schemitsch EH, Yoo DJ. Treatment of osteonecrosis of the femoral head by free vascularized fibular grafting: an analysis of surgical outcome and patient health status. *Can J Surg*. 1999;42:274-283.
- 763: Vande Berg BC, Malghem JJ, Lecouvet FE, Jamart J, Maldague BE. Idiopathic bone marrow edema lesions of the femoral head: predictive value of MR imaging findings. *Radiology*. 1999;212:527-535.
- 833: Scully SP, Aaron RK, Urbaniak JR. Survival analysis of hips treated with core decompression or vascularized fibular grafting because of avascular necrosis. *J Bone Joint Surg Am*. 1998;80:1270-1275.
- 852: Cho BC, Kim SY, Lee JH, Ramasastry SS, Weinzweig N, Baik BS. Treatment of osteonecrosis of the femoral head with free vascularized fibular transfer. *Ann Plast Surg*. 1998;40:586-593.
- 872: Mont MA, Einhorn TA, Sponseller PD, Hungerford DS. The trapdoor procedure using autogenous cortical and cancellous bone grafts for osteonecrosis of the femoral head. *J Bone Joint Surg Br*. 1998;80:56-62.
- 878: Sotereanos DG, Plakseychuk AY, Rubash HE. Free vascularized fibula grafting for the treatment of osteonecrosis of the femoral head. *Clin Orthop Relat Res*. 1997;(344):243-256.
- 879: D'Antonio JA, Capello WN, Manley MT, Feinberg J. Hydroxyapatite coated implants. Total hip arthroplasty in the young patient and patients with avascular necrosis. *Clin Orthop Rel Res*. 1997;344:124-138.



883: Chiu KH, Shen WY, Ko CK, Chan KM. Osteonecrosis of the Femoral Head Treated With Cementless Total Hip Arthroplasty - A Comparison With Other Diagnoses. *J Arthroplasty*. 1997;12:683-688.

906: Ritter MA, Helphinstine J, Keating EM, Faris PM, Meding JB. Total Hip Arthroplasty in Patients With Osteonecrosis: The Effect of Cement Techniques. *Clin Orthop Relat Res*. 1997;338:94-99.

942: Smith SW, Meyer RA, Connor PM, Smith SE, Hanley EN Jr. Interobserver reliability and intraobserver reproducibility of the modified Ficat classification system of osteonecrosis of the femoral head. *J Bone Joint Surg Am*. 1996;78:1702-1706.

945: Kane SM, Ward WA, Jordan LC, Guilford WB, Hanley EN, Jr. Vascularized fibular grafting compared with core decompression in the treatment of femoral head osteonecrosis. *Orthopedics*. 1996;19:869-872.

972: Mont MA, Carbone JJ, Fairbank AC. Core decompression versus nonoperative management for osteonecrosis of the hip. *Clin Orthop Relat Res*. 1996;(324):169-78.

973: Lluch BC, García-Andrade DG, López-Oliva Muñoz F, López-Dúran Stern L. Utilidad de los campos electromagnéticos en el tratamiento de la necrosis avascular de cadera: estudio prospectivo de 30 casos. *Rev Clin Esp*. 1996;2:67-74.

1001: Koo KH, Kim R, Ko GH, Song HR, Jeong ST, Cho SH. Preventing collapse in early osteonecrosis of the femoral head. A randomised clinical trial of core decompression. *J Bone Joint Surg Br*. 1995;77:870-874.

1023: Urbaniak JR, Coogan PG, Gunneson EB, Nunley JA. Treatment of osteonecrosis of the femoral head with free vascularized fibular grafting. A long-term follow-up study of one hundred and three hips. *J Bone Joint Surg Am*. 1995;77:681-694.

1025: Malizos KN, Soucacos PN, Beris AE. Osteonecrosis of the femoral head. Hip salvaging with implantation of a vascularized fibular graft. *Clin Orthop Relat Res*. 1995;(314):67-75.

1035: Mont MA, Hungerford DS. Non-traumatic avascular necrosis of the femoral head. *J Bone Joint Surg Am*. 1995;77:459-474.

1054: Steinberg ME, Hayken GD, Steinberg DR. A quantitative system for staging avascular necrosis. *J Bone Joint Surg Br*. 1995;77:34-41.

1119: Aaron RK. Treatment of osteonecrosis of the femoral head with electrical stimulation. *Instr Course Lect*. 1994;43:495-498.

1182: Fordyce MJ, Solomon L. Early detection of avascular necrosis of the femoral head by MRI. *J Bone Joint Surg Br*. 1993; 75:365-367.

1254: Ohzono K, Saito M, Sugano N, Takaoka K, Ono K. The fate of nontraumatic avascular necrosis of the femoral head. A radiologic classification to formulate prognosis. *Clin Orthop Relat Res*. 1992;(277):73-78

1257: Yoo MC, Chung DW, Hahn CS. Free vascularized fibula grafting for the treatment of osteonecrosis of the femoral head. *Clin Orthop Relat Res*. 1992;(277):128-138.

1301: Brunelli G, Brunelli G. Free microvascular fibular transfer for idiopathic femoral head necrosis: long-term follow-up. *J Reconstr Microsurg*. 1991;7:285-295.



1311: Stulberg BN, Davis AW, Bauer TW, Levine M, Easley K. Osteonecrosis of the femoral head. A prospective randomized treatment protocol. Clin Orthop Relat Res. 1991;(268):140-151.

1315: Steinberg ME. Osteonecrosis of the hip: summary and conclusions. Semin Arthroplasty. 1991;2:241-249.

1319: Aaron RK, Steinberg ME. Electrical stimulation of osteonecrosis of the femoral head. Semin Arthroplasty. 1991;2:214-221.

1330: Kopecky KK, Braunstein EM, Brandt KD, Filo RS, Leapman SB, Capello WN, Klatte EC. Apparent avascular necrosis of the hip: appearance and spontaneous resolution of MR findings in renal allograft recipients. Radiology. 1991;179:523-527.

1349: Ohzono K, Saito M, Takaoka K, Ono K, Saito S, Nishina T, Kadowaki T. Natural history of nontraumatic avascular necrosis of the femoral head. J Bone Joint Surg Br. 1991;73:68-72.

1363: Steinberg ME, Brighton CT, Bands RE, Hartman KM. Capacitive coupling as an adjunctive treatment for avascular necrosis. Clin Orthop Relat Res. 1990;(261):11-18.

1392: Trancik T, Lunceford E, Strum D. The effect of electrical stimulation on osteonecrosis of the femoral head. Clin Orthop Relat Res. 1990;(256):120-124.

1405: Beltran J, Knight CT, Zuelzer WA, Morgan JP, Shwendeman LJ, Chandnani VP, et al. Core decompression for avascular necrosis of the femoral head: correlation between long-term results and preoperative MR staging. Radiology. 1990;175:533-536.

1437: Stulberg BN, Bauer TW, Belhobek GH, Levine M, Davis A. A diagnostic algorithm for osteonecrosis of the femoral head. Clin Orthop Relat Res. 1989;(249):176-182.

1443: Aaron RK, Lennox D, Bunce GE, Ebert T. The conservative treatment of osteonecrosis of the femoral head. A comparison of core decompression and pulsing electromagnetic fields. Clin Orthop Relat Res. 1989;(249):209-218.

1464: Bassett CA, Schink-Ascani M, Lewis SM. Effects of pulsed electromagnetic fields on Steinberg ratings of femoral head osteonecrosis. Clin Orthop Relat Res. 1989;(246):172-185.

1509: Stulberg BN, Levine M, Bauer TW, Belhobek GH, Pflanze W, Feiglin DH, Roth AI. Multimodality approach to osteonecrosis of the femoral head. Clin Orthop Relat Res. 1989;(240):181-193.

1571: Coleman BG, Kressel HY, Dalinka MK, Scheibler ML, Burk DL, Cohen EK. Radiographically negative avascular necrosis: detection with MR imaging. Radiology. 1988;168:525-528.

1616: Beltran J, Herman LJ, Burk JM, Zuelzer WA, Clark RN, Lucas JG, Weiss LD, Yang A. Femoral head avascular necrosis: MR imaging with clinical-pathologic and radionuclide correlation. Radiology. 1988;166:215-220.

1618: Saito S, Ohzono K, Ono K. Joint-preserving operations for idiopathic avascular necrosis of the femoral head. Results of core decompression, grafting and osteotomy. J Bone Joint Surg Br. 1988;70:78-84.

1681: Markisz JA, Knowles RJ, Altchek DW, Schneider R, Whalen JP, Cahill PT. Segmental patterns of avascular necrosis of the femoral heads: early detection with MR imaging. *Radiology*. 1987;162:717-720.

1708: Beltran J, Burk JM, Herman LJ, et al. Avascular necrosis of the femoral head: early MRI detection and radiological correlation. *Magn Reson Imaging*. 1987;5:431-442.

1808: Steinberg ME, Brighton CT, Hayken GD, Tooze SE, Steinberg DR. Electrical stimulation in the treatment of osteonecrosis of the femoral head--a 1-year follow-up. *Orthop Clin North Am*. 1985;16:747-756.

1820: Meyers MH. Resurfacing of the femoral head with fresh osteochondral allografts. Long-term results. *Clin Orthop Relat Res*. 1985;(197):111-114.

2333: M. Jäger, A. Werner, S. Lentrodt, U. Mödder and R. Krauspe. Schmerztherapie bei nichtjuvenilen, aseptischen Osteonekrosen. *Schmerz*. 2004;18:481-491.

2334: Meizer R, Radda C, Stolz G, Kotsaris S, Petje G, Krasny C, Wilk M, Mayerhöfer M, Landsiedl F, Aigner N. MRI-controlled analysis of 104 patients with painful bone marrow edema in different joint localizations treated with the prostacyclin analogue iloprost. *Wien Klin Wochenschr*. 2005;117:278-286.

2353: Chen JM, Hsu SL, Wong T, Chou WY, Wang CJ, Wang FS. Functional outcomes of bilateral hip necrosis: total hip arthroplasty versus extracorporeal shockwave. *Arch Orthop Trauma Surg*. 2009;129:837-841.

2358: Yoo MC, Kim KI, Hahn CS, Parvizi J. Long-term followup of vascularized fibular grafting for femoral head necrosis. *Clin Orthop Relat Res*. 2008;466:1133-1140.

2362: Zibis AH, Karantanas AH, Roidis NT, Hantes ME, Argiri P, Moraitis T, Malizos KN. The role of MR imaging in staging femoral head osteonecrosis. *Eur J Radiol*. 2007;63:3-9.

2370: Lim SJ, Moon YW, Eun SS, Park YS. Total hip arthroplasty using the S-ROM modular stem after joint-preserving procedures for osteonecrosis of the femoral head. *J Arthroplasty*. 2008;23:495-501.

2420: Ajmal M, Matas AJ, Kuskowski M, Cheng EY. Does statin usage reduce the risk of corticosteroid-related osteonecrosis in renal transplant population? *Orthop.Clin.North Am*. 2009;40:235-239.

2421: Alves EM, Angrisani AT, Santiago MB. The use of extracorporeal shock waves in the treatment of osteonecrosis of the femoral head: a systematic review. *Clin Rheumatol*. 2009;28:1247-1251.

2432: Mont MA, Zywił MG, Marker DR, McGrath MS, Delanois RE. The natural history of untreated asymptomatic osteonecrosis of the femoral head. *J Bone Joint Surg Am*. 2010;92:2165-2170

2445: Stulberg BN, Fitts SM, Zadzilka JD, Trier K. Resurfacing Arthroplasty for Patients with Osteonecrosis. *Bull NYU Hosp Jt Dis*. 2009;67:138-141.

2446: Aigner N, Petje G, Schneider W, Meizer R, Wilk M, Kotsaris S, Knahr K, Landsiedl F. Bone marrow edema syndrome of the femoral head: treatment with the prostacyclin analogue iloprost vs. core decompression: an MRI-controlled study. *Wien Klin Wochenschr*. 2005;117:130-135.

2447: Ortiguera CJ, Pulliam IT, Cabanela ME. Total Hip Arthroplasty for Osteonecrosis -



- Matched-Pair Analysis of 188 Hips With Long-Term Follow-Up. *J Arthroplasty*. 14;1:21-28.
- 2451: Beaulé PE, Amstutz HC, Le Duff M, Dorey F. Surface Arthroplasty for Osteonecrosis of the Hip. *J Arthroplasty*. 2004;19:54-58.
- 2453: Aaron RK, Steinberg ME. Electrical stimulation of osteonecrosis of the femoral head. *Semin Arthroplasty*. 1991;2:214-221.
- 2455: Ficat RP. Idiopathic bone necrosis of the femoral head: early diagnosis and treatment. *J Bone Joint Surg Br*. 1985;67:3-9.
- 2457: Steinberg ME, Brighton CT, Corces A, Hayken GD, Steinberg DR, Strafford B, Tooze SE, Fallon M. Osteonecrosis of the femoral head. Results of core decompression and grafting with and without electrical stimulation. *Clin Orthop Relat Res*. 1989;(249):199-208.
- 2463: Powell ET, Lanzer WL, Mankey MG. Core decompression for early osteonecrosis of the hip in high risk patients. *Clin Orthop Relat Res*. 1997;(335):181-189.
- 2465: Steinberg ME, Hayken GD, Steinberg DR. A new method for evaluation and staging of avascular necrosis of the femoral head. *Bone Circulation*, Kapitel 65, Arlet J, Ficat RP, Hungerford DS. Williams and Wilkins, Baltimore, 1984, S 398-403
- 2479: Robinson Jr HJ, Springer, J.A. Success of core decompression in the management of early stages of avascular necrosis: A four-year prospective study. *Orthop Trans*. 1992-1993;16:707.
- 2482: Dean GS, Kime RC, Fitch RD, Gunneson E, Urbaniak JR. Treatment of osteonecrosis in the hip of pediatric patients by free vascularized fibular graft. *Clin Orthop Relat Res*. 2001;(386):106-113.
- 2488: Hungerford DS, Zizic TM. II. The treatment of ischemic necrosis of bone in systemic lupus erythematosus. *Medicine (Baltimore)*. 1980;59:143-148.
- 2489: Hernigou P, Beaujean F. Treatment of osteonecrosis with autologous bone marrow grafting. *Clin Orthop Relat Res*. 2002;(405):14-23.
- 2491: Steinberg ME, Hayken GD, Steinberg DR. The "conservative" management of avascular necrosis of the femoral head. In Arlet J, Ficat RP, Hungerford DS: *Bone Circulation* 334-337; Williams and Wilkins, Baltimore, London 1984.
- 2494: Mitchell DG. Using MR imaging to probe the pathophysiology of osteonecrosis. *Radiology* 1989;71:25-26.
- 2496: Strauss m, Dvozak T: Femoral head necrosis and hyperbaric oxygen therapy. In Kindwall EP, Whelan HT (Eds.) *Hyperbaric medicine practice*. Best publishing practice. 1999:909-926
2498. Coogan PG, Urbaniak JR: Multicenter Experience with free vascularized fibular grafts for osteonecrosis of the femoral head: In: *Osteonecrosis: Etiology, Diagnosis, and Treatment*, Edited by Urbaniak JR and Jones JP: American Academy of Orthopaedic Surgeons, Rosemont, IL. 1997:327-346.
- 2499: Russo S, Galsso O, Gigliotti S (1999) Shock wave therapy for the treatment of nip necrosis. *ESMST / 2nd Internat. Congress of the European Society for Musculoskeletal Shock Wave Therapy*, London (Proceedings).



2523. Arlet J, Ficat RP. Forage-biopsie de la tête femorale dans l'ostéonécrose primitive. Observations histo-pathologiques portant sur huit forages. *Rev Rhum.* 1964;31:257–264.
- 2525: Gardeniers JVM. A new international classification of osteonecrosis of the "ARCO committee on terminology and classification". *ARCO news* 1992;4: 41-46
- 2526: Gardeniers JVM. Report of the committee of staging and nomenclature. *ARCO news* 1993;5: 79-82
- 2527: Ficat AP, Arlet J: Ischemia And Necrosis Of Bone. Hungerford DS (Ed.) Williams and Wilkins. Baltimore, 1980: S. 68
- 2528: Johansson HR, Zywiell MG, Marker DR, Jones LC, McGrath MS, Mont MA. Osteonecrosis is not a predictor of poor outcomes in primary total hip arthroplasty: a systematic literature review. *Int Orthop.* 2011;35:465-473.
- 2529: Kang P, Pei F, Shen B, Zhou Z, Yang J. Are the results of multiple drilling and alendronate for osteonecrosis of the femoral head better than those of multiple drilling? A pilot study. *Joint Bone Spine* 2012;79:67-72.
- 2530: Lieberman JR, Engstrom SM, Meneghini RM, SooHoo NF. Which factors influence preservation of the osteonecrotic femoral head? *Clin.Orthop.Relat.Res.* 2012;470:525-534.
- 2549: Marcus ND, Enneking WF, Massam RA. The silent hip in idiopathic aseptic necrosis. Treatment by bone-grafting. *J Bone Joint Surg Am.* 1973;55:1351-1366.
- 2558: Blondin D. Stadieneinteilung und bildgebende Diagnostik. In: Jäger M, Krauspe R. Osteonekrosen. Pathogenese-Diagnostik-Therapie-Verlauf. Unimed Verlag Bremen, London, Boston. S. 26-37
2559. Reppenhagen S, Rackwitz L, Kenn W, Roth A, Goebel S, Rudert M, Nöth U. Diagnostik der atraumatischen Femurkopfnekrose des Erwachsenen. *Osteologie.* 2010;19:10-17.
- 2560: Beckmann J, Rader C, Lüring C, Rath B, Grifka J, Tingart M. Endoprothetische Gelenkersorgung bei Hüftkopfnekrose. *Osteologie.* 2010: 46-52.
2561. Fang T, Zhang EW, Sailes FC, McGuire RA, Lineaweaver WC, Zhang F. Vascularized fibular grafts in patients with avascular necrosis of femoral head: a systematic review and meta-analysis. *Arch Orthop Trauma Surg.* 2013;133:1-10.
- 2562: Rajagopal M, Samora JB, Ellis TJ. Efficacy of core decompression as treatment for osteonecrosis of the hip: a systematic review. *Hip Int.* 2012; 22: 489-493.
- 2563: Eward WC, Rineer CA, Urbaniak JR, Richard MJ, Ruch DS. The vascularized fibular graft in precollapse osteonecrosis: is long-term hip preservation possible? *Clin Orthop Relat Res.* 2012;470:2819-2826.
- 2569: Tetik C, Başar H, Bezer M, Erol B, Ađir I, Esemenli T. Comparison of early results of vascularized and non-vascularized fibular grafting in the treatment of osteonecrosis of the femoral head. *Acta Orthop Traumatol Turc.* 2011;45:326-334.
- 2570: Liu B, Yi H, Zhang Z, Li Z, Yue D, Sun W. Association of hip joint effusion volume with early osteonecrosis of the femoral head. *Hip Int.* 2012;22(2):179-183.



- 2571: McCarthy EF. The pathology of transient regional osteoporosis. *Iowa Orthop J*. 1998;18:35-42.
- 2572: Mitchell MD, Kundel HL, Steinberg ME, Kressel HY, Alavi A, Axel L. Avascular necrosis of the hip: comparison of MR, CT, and scintigraphy. *AJR Am J Roentgenol*. 1986;147:67-71.
- 2573: Mitrovic DR, Riera H. Synovial, articular cartilage, and bone changes in rapidly destructive arthropathy (osteoarthritis) of the hip. *Rheumatol Int*. 1992; 12:17-22.
- 2574: Mont MA, Ulrich SD, Seyler TM, Smith JM, Marker DR, McGrath MS, Hungerford DS, Jones LC. Bone scanning of limited value for diagnosis of symptomatic oligofocal and multifocal osteonecrosis. *J Rheumatol*. 2008;35:1629-1634.
- 2575: Öner AY, Aggunlu L, Akpek S, Celik A, Le Roux P, Tali T, Gultekin S. Staging of hip avascular necrosis: is there a need for DWI? *Acta Radiol*. 2011;52:111-114.
- 2576: Piyakunmala K, Sangkomkamhang T, Chareonchonvanitch K. Is magnetic resonance imaging necessary for normal plain radiography evaluation of contralateral non-traumatic asymptomatic femoral head in high osteonecrosis risk patient. *J Med Assoc Thai*. 2009;92 Suppl 6:147-151.
- 2577: Potter HG, Schachar J. High resolution noncontrast MRI of the hip. *J Magn Reson Imaging*. 2010;31:268-278.
- 2578: Robinson HJ Jr, Hartleben PD, Lund G, Schreiman J. Evaluation of magnetic resonance imaging in the diagnosis of osteonecrosis of the femoral head. Accuracy compared with radiographs, core biopsy, and intraosseous pressure measurements. *J Bone Joint Surg Am*. 1989;71:650-663.
- 2579: Sakai T, Sugano N, Nishii T, Hananouchi T, Yoshikawa H. Extent of osteonecrosis on MRI predicts humeral head collapse. *Clin Orthop Relat Res*. 2008;466:1074-1080.
- 2581: Solomon L. Bone-marrow oedema syndrome. *J Bone Joint Surg Br* 1993; 75:175-176.
- 2582: Swoopes F, Mazzini N, Centonze M, Fancellu G. It is true that regional migratory osteoporosis has a full remission? A follow-up after 14 years. A case report. *Eur J Phys Rehabil Med*. 2012;48:161-165.
- 2580: Seiler JG 3rd, Christie MJ, Homra L. Correlation of the findings of magnetic resonance imaging with those of bone biopsy in patients who have stage-I or II ischemic necrosis of the femoral head. *J Bone Joint Surg Am*. 1989;71:28-32.
- 2583: Turner DA, Templeton AC, Selzer PM, Rosenberg AG, Petasnick JP. Femoral capital osteonecrosis: MR finding of diffuse marrow abnormalities without focal lesions. *Radiology*. 1989;171:135-140.
- 2584: Vande Berg BC, Lecouvet FE, Koutaissoff S, Simoni P, Malghem J. Bone marrow edema of the femoral head and transient osteoporosis of the hip. *Eur J Radiol*. 2008;67:68-77.
- 2585: Vande Berg BE, Malghem JJ, Labaisse MA, Noel HM, Maldague BE. Avascular necrosis of the hip: comparison of contrast-enhanced and nonenhanced MR imaging with histologic correlation. *Radiology*. 1992; 182:445-450



- 2586: Visuri T. Stress osteopathy of the femoral head—10 military recruits followed for 5–11 years. *Acta Orthop Scand*. 1997;68:138–141.
- 2587: Watanabe W, Itoi E, Yamada S. Early MRI findings of rapidly destructive coxarthrosis. *Skeletal Radiol*. 2002;31:35-38.
- 2588: Whitehouse R, Bohndorf K: Nekrosen am Skelett. In: *Radiologische Diagnostik der Knochen und Gelenke*. K. Bohndorf, H. Imhoff, K. Wörtler (Hrsg). Thieme Verlag 3. Auflage, 2013
- 2589: Yamamoto T, Bullough PG. The role of subchondral insufficiency fracture in rapid destruction of the hip joint: a preliminary report. *Arthritis Rheum*. 2000;43:2423-2427.
- 2590: Yamamoto T, Kubo T, Hirasawa Y, Noguchi Y, Iwamoto Y, Sueishi K. A clinicopathologic study of transient osteoporosis of the hip. *Skeletal Radiol*. 1999;28:621-627.
- 2591: Yamamoto T, Schneider R, Bullough PG. Insufficiency subchondral fracture of the femoral head. *Am J Surg Pathol*. 2000;24:464–468.
- 2592: Yang JH, Oh KJ, Pandher DS. Hydroxyapatite crystal deposition causing rapidly destructive arthropathy of the hip joint. *Indian J Orthop*. 2011;45:569-572.
- 2593: Bassett LW, Gold RH, Reicher M, Bennett LR, Tooke SM. Magnetic resonance imaging in the early diagnosis of ischemic necrosis of the femoral head. Preliminary results. *Clin Orthop Relat Res*. 1987;(214):237-248.
- 2594: Bassounas AE, Karantanas AH, Fotiadis DI, Malizos KN. Femoral head osteonecrosis: volumetric MRI assessment and outcome. *Eur J Radiol*. 2007;63:10-5.
- 2595: Bohndorf K: Transiente Osteoporose- transientes Knochenmarködem . In: *Radiologische Diagnostik der Knochen und Gelenke*. K. Bohndorf, H. Imhoff, K. Wörtler (Hrsg). Thieme Verlag 3. Auflage, 2013.
- 2596: Emad Y, Ragab Y, El-Shaarawy N, Rasker JJ. Transient osteoporosis of the hip, complete resolution after treatment with alendronate as observed by MRI description of eight cases and review of the literature. *Clin Rheumatol*. 2012;31:1641-1647.
- 2597: Grimm J, Hopf C, Higer HP. Die Femurkopfnekrose. Diagnostik und morphologische Analyse mittels Röntgen, Szintigraphie, Computertomographie und Magnetresonanztomographie 1989. *Z Orthop*. 127:680 - 690
- 2598: Hofmann S, Kramer J, Schneider W, Plenck H Jr. Transient osteoporosis may represent a reversible early form of avascular necrosis of the hip joint. *Current Orthop*. 1997;11:164–172.
- 2599: Ilardi SF, Sokoloff L. Secondary osteonecrosis in osteoarthritis of the femoral head *Hum Pathol*. 1984;15:79–83.
- 2600: Jawad MU, Haleem AA, Scully SP. In brief: Ficat classification: avascular necrosis of the femoral head. *Clin Orthop Relat Res*. 2012;470:2636-2639.
- 2601: Kubo T, Yamamoto T, Inoue S, Horii M, Ueshima K, Iwamoto Y, Hirasawa Y. Histological findings of bone marrow edema pattern on MRI in osteonecrosis of the femoral head. *J Orthop Sci*. 2000;5:520-523.

2602: Lee GC, Steinberg ME. Are we evaluating osteonecrosis adequately? *Int Orthop*. 2012;36:2433-2439.

Zusätzliche Literatur Leitline 2019

Swarup I, Lee YY, Movilla P, Figgie MP. Common factors associated with osteonecrosis of the femoral head in young patients requiring total hip arthroplasty. *Hip Int*. 2015;25. 232-6.

Guo KJ, Zhao FC, Guo Y, Li FL, Zhu L, Zheng W. The influence of age, gender and treatment with steroids on the incidence of osteonecrosis of the femoral head during the management of severe acute respiratory syndrome: a retrospective study. *Bone Joint J*. 2014;96-B. 259-62.

Sun W, Li ZR, Wang BL, Liu BL, Zhang QD, Guo WS. Relationship between preservation of the lateral pillar and collapse of the femoral head in patients with osteonecrosis. *Orthopedics*. 2015;37. e24-8.

Yu T, Xie L, Zhang Z, Ke X, Liu Y. Prediction of osteonecrosis collapse of the femoral head based on the proportion of the proximal sclerotic rim. *Int Orthop*. 2015;39. 1045-50.

Claßen T, Becker A, Landgraber S, Haversath M, Li X, Zilkens C, Krauspe R, Jäger M. Long-term Clinical Results after Iloprost Treatment for Bone Marrow Edema and Avascular Necrosis. *Orthop Rev (Pavia)*. 2016;8:6150.

Luo RB, Lin T, Zhong HM, Yan SG, Wang JA. Evidence for using alendronate to treat adult avascular necrosis of the femoral head: a systematic review. *Med. Sci. Monit*. 2014;20. 2439-47.

Chen CH, Chang JK, Lai KA, Hou SM, Chang CH, Wang GJ. Alendronate in the prevention of collapse of the femoral head in nontraumatic osteonecrosis: a two-year multicenter, prospective, randomized, double-blind, placebo-controlled study. *Arthritis Rheum*. 2012;64:1572-8.

Lai KA, Shen WJ, Yang CY, Shao CJ, Hsu JT, Lin RM. The use of alendronate to prevent early collapse of the femoral head in patients with nontraumatic osteonecrosis. A randomized clinical study. *J Bone Joint Surg Am*. 2005; 87:2155-9.

Nishii T, Sugano N, Miki H, Hashimoto J, Yoshikawa H. Does alendronate prevent collapse in osteonecrosis of the femoral head? *Clin Orthop Relat Res*. 2006;443:273-9.

Agarwala S, Shah SB. Ten-year follow-up of avascular necrosis of femoral head treated with alendronate for 3 years. *J Arthroplasty*. 2011;26:1128-34.

Agarwala S, Shah S, Joshi VR. The use of alendronate in the treatment of avascular necrosis of the femoral head: follow-up to eight years. *J Bone Joint Surg Br*. 2009;91:1013-8.

Agarwala S, Jain D, Joshi VR, Sule A. Efficacy of alendronate, a bisphosphonate, in the treatment of AVN of the hip. A prospective open-Label study. *Rheumatology (Oxford)*. 2005;44:352-9. Epub 2004 Nov 30. Erratum in: *Rheumatology (Oxford)*. 2005;44:569.

Agarwala S, Sule A, Pai BU, Joshi VR. Alendronate in the treatment of avascular necrosis of the hip. *Rheumatology (Oxford)*. 2002;41:346-7.

Lee YK, Ha YC, Cho YJ, Suh KT, Kim SY, Won YY, Min BW, Yoon TR, Kim HJ, Koo KH. Does Zoledronate Prevent Femoral Head Collapse from Osteonecrosis? A Prospective, Randomized, Open-Label, Multicenter Study. *J Bone Joint Surg Am.* 2015;97. 1142-8.

Guo P, Gao F, Wang Y, Zhang Z, Sun W, Jiang B, Wang B, Li Z. The use of anticoagulants for prevention and treatment of osteonecrosis of the femoral head: A systematic review. *Medicine (Baltimore).* 2017;96. e6646.

Chotanaphuti T, Thongprasert S, Laoruengthana A. Low molecular weight heparin prevents the progression of precollapse osteonecrosis of the hip. *J Med Assoc Thai.* 2013;96:1326-30.

Glueck CJ, Freiberg RA, Sieve L, Wang P. Enoxaparin prevents progression of stages I and II osteonecrosis of the hip. *Clin Orthop Relat Res.* 2005;(435):164-70.

Glueck CJ, Freiberg RA, Wissman R, Wang P. Long term anticoagulation (4-16 years) stops progression of idiopathic hip osteonecrosis associated with familial thrombophilia. *Adv Orthop.* 2015;2015:138382.

Nagasawa K, Tada Y, Koarada S, Tsukamoto H, Horiuchi T, Yoshizawa S, Murai K, Ueda A, Haruta Y, Ohta A. Prevention of steroid-induced osteonecrosis of femoral head in systemic lupus erythematosus by anti-coagulant. *Lupus.* 2006;15(6):354-7.

Landgraeber S, Theysohn JM, Classen T, Jäger M, Warwas S, Hohn HP, Kowalczyk W. Advanced core decompression, a new treatment option of avascular necrosis of the femoral head - a first follow-up. *J Tissue Eng Regen Med.* 2013;7:893-900.

*Classen T, Warwas S, Jäger M, Landgraeber S. Two-year follow-up after advanced core decompression. *J Tissue Eng Regen Med.* 2017;11:1308-1314.

*Landgraeber S, Warwas S, Claßen T, Jäger M. Modifications to advanced Core decompression for treatment of Avascular necrosis of the femoral head. *BMC Musculoskelet Disord.* 2017;18:479.

Yang P, Bian C, Huang X, Shi A, Wang C, Wang K. Core decompression in combination with nano-hydroxyapatite/polyamide 66 rod for the treatment of osteonecrosis of the femoral head. *Archives of Orthopaedic and Trauma Surgery.* 2014;134:103-112.

Ali SA, Christy JM, Griesser MJ, Awan H, Pan X, Ellis TJ.. Treatment of avascular necrosis of the femoral head utilising free vascularised fibular graft: a systematic review. *Hip Int.* 24;2014:5-13.

Urbaniak JR, Coogan PG, Gunneson EB, Nunley JA. Treatment of osteonecrosis of the femoral head with free vascularized fibular grafting. A long-term follow-up study of one hundred and three hips. *J Bone Joint Surg Am.* 1995;77:681-94.

Kane SM, Ward WA, Jordan LC, Guilford WB, Hanley EN, Jr. Vascularized fibular grafting compared with core decompression in the treatment of femoral head osteonecrosis. *Orthopedics.* 1996;19:869-72.

Montella BJ, Nunley JA, Urbaniak JR. Osteonecrosis of the femoral head associated with pregnancy. A preliminary report. *J Bone Joint Surg Am.* 1999;81:790-8

Scully SP, Aaron RK, Urbaniak JR. Survival analysis of hips treated with core decompression or vascularized fibular grafting because of avascular necrosis. *J Bone Joint Surg Am.* 1998;80:1270-5.

Plakseychuk AY, Kim SY, Park BC, Varitimidis SE, Rubash HE, Sotereanos DG. Vascularized compared with nonvascularized fibular grafting for the treatment of osteonecrosis of the femoral head. *J Bone Joint Surg Am.* 2003;85-A:589-96.

Kim SY, Kim YG, Kim PT, Ihn JC, Cho BC, Koo KH. Vascularized compared with nonvascularized fibular grafts for large osteonecrotic lesions of the femoral head. *J Bone Joint Surg Am.* 2005;87:2012-8.

Zhang C, Zeng B, Xu Z, Song W, Shao L, Jing D, Sui S. Treatment of femoral head necrosis with free vascularized fibula grafting: a preliminary report. *Microsurgery.* 2005;25:305-9.

Yen CY, Tu YK, Ma CH, Yu SW, Kao FC, Lee MS. Osteonecrosis of the femoral head: comparison of clinical results for vascularized iliac and fibula bone grafting. *J Reconstr Microsurg.* 2006;22:21-4.

Dailiana ZH, Toth AP, Gunneson E, Berend KR, Urbaniak JR. Free vascularized fibular grafting following failed core decompression for femoral head osteonecrosis. *J Arthroplasty.* 2007;22:679-88.

Kawate K, Yajima H, Sugimoto K, Ono H, Ohmura T, Kobata Y, et al. Indications for free vascularized fibular grafting for the treatment of osteonecrosis of the femoral head. *BMC Musculoskelet Disord.* 2007;8:78.

Yoo MC, Kim KI, Hahn CS, Parvizi J. Long-term followup of vascularized fibular grafting for femoral head necrosis. *Clin Orthop Relat Res.* 2008;466:1133-40.

Beris AE, Lykissas MG, Payatakes A, Kontogeorgakos VA, Mavrodontidis A, Korompilias AV. Free vascularized fibular graft for treatment of pathological femoral neck fracture and osteonecrosis of the femoral head: a case report with a long-term follow-up. *Microsurgery.* 2009;29:240-3.

Garrigues GE, Aldridge JM 3rd, Friend JK, Urbaniak JR. Free Vascularized Fibular Grafting for treatment of osteonecrosis of the femoral head secondary to hip dislocation. *Microsurgery.* 2009;29:342-5.

Tetik C, Başar H, Bezer M, Erol B, Ađir I, Esemenli T. Comparison of early results of vascularized and non-vascularized fibular grafting in the treatment of osteonecrosis of the femoral head. *Acta Orthop Traumatol Turc.* 2011;45:326-34.

Zhang CQ, Sun Y, Chen SB, Jin DX, Sheng JG, Cheng XG, Xu J, Zeng BF. Free vascularised fibular graft for post-traumatic osteonecrosis of the femoral head in teenage patients. *J Bone Joint Surg Br.* 2011;93:1314-9.

Ding H, Chen SB, Gao YS, Lin S, Zhang CQ. Free vascularized fibular grafting for patients receiving postoperative corticosteroids. *Orthopedics.* 2014;37:e357-61.

Cao L, Guo C, Chen J, Chen Z, Yan Z. Free Vascularized Fibular Grafting Improves Vascularity Compared With Core Decompression in Femoral Head Osteonecrosis: A Randomized Clinical Trial. *Clin Orthop Relat Res.* 2017;475:2230-40.

Bergh C, Fenstad AM, Furnes O, Garellick G, Havelin LI, Overgaard S, Pedersen AB, Mäkelä KT, Pulkkinen P, Mohaddes M, Kärrholm J. Increased risk of revision in patients with non-traumatic femoral head necrosis. *Acta Orthop.* 2014;85:11-7.

Gao YH, Li SQ, Wang YF, Yang C, Liu JG, Qi X. Arthroplasty in patients with extensive femoral head avascular necrosis: Cementless arthroplasty in extensive femoral head necrosis. *Int Orthop.* 2015;39:1507-11.

Schnurr C, Loucif A, Patzer T, Schellen B, Beckmann J, Eysel P. Short stem survival after osteonecrosis of the femoral head. *Arch Orthop Trauma Surg.* 2018;138:573-9.

**Floerkemeier T, Budde S, Gronewold J, Radtke K, Ettinger M, Windhagen H, von Lewinski G. Short-stem hip arthroplasty in osteonecrosis of the femoral head. Arch Orthop Trauma Surg. 2015;135:715-22.*

Nakasone S1, Takao M, Sakai T, Nishii T, Sugano N. Does the extent of osteonecrosis affect the survival of hip resurfacing?. *Clin. Orthop. Relat. Res.* 471. 2013;1926-34.

Falakassa J, Diaz A, Schneiderbauer M. Outcomes of total joint arthroplasty in HIV patients. *Iowa Orthop J.* 2014;34:102-6.

Zhao C-S, Li X, Zhang Q, Sun S, Zhao R-G, Cai J. Early Outcomes of Primary Total Hip Arthroplasty for Osteonecrosis of the Femoral Head in Patients with Human Immunodeficiency Virus in China. *Chin Med J.* 2015;128:2059-64.

Papakostidis C, Tosounidis TH, Jones E, Giannoudis PV. The role of "cell therapy" in osteonecrosis of the femoral head. A systematic review of the literature and meta-analysis of 7 studies. *Acta Orthop.* 2016;87:72-8.

Chen CH, Chang JK, Lai KA, Hou SM, Chang CH, Wang GJ. Alendronate in the prevention of collapse of the femoral head in nontraumatic osteonecrosis: a two-year multicenter, prospective, randomized, double-blind, placebo-controlled study. Arthritis Rheum. 2012;64:1572-8.

Lai KA, Shen WJ, Yang CY, Shao CJ, Hsu JT, Lin RM. The use of alendronate to prevent early collapse of the femoral head in patients with nontraumatic osteonecrosis. A randomized clinical study. J Bone Joint Surg Am. 2005; 87:2155-9.

Nishii T, Sugano N, Miki H, Hashimoto J, Yoshikawa H. Does alendronate prevent collapse in osteonecrosis of the femoral head? Clin Orthop Relat Res. 2006;443:273-9.

Agarwala S, Shah SB. Ten-year follow-up of avascular necrosis of femoral head treated with alendronate for 3 years. J Arthroplasty. 2011;26:1128-34.

Agarwala S, Shah S, Joshi VR. The use of alendronate in the treatment of avascular necrosis of the femoral head: follow-up to eight years. J Bone Joint Surg Br. 2009;91:1013-8.

Agarwala S, Jain D, Joshi VR, Sule A. Efficacy of alendronate, a bisphosphonate, in the treatment of AVN of the hip. A prospective open-Label study. Rheumatology (Oxford). 2005;44:352-9.

Agarwala S, Sule A, Pai BU, Joshi VR. Alendronate in the treatment of avascular necrosis of the hip. Rheumatology (Oxford). 2002;41:346-7.

- *Kumagai H, Yoshioka T, Sugaya H, Tomaru Y, Shimizu Y, Yamazaki M, Mishima H. *Quantitative assessment of mesenchymal stem cells contained in concentrated autologous bone marrow aspirate transplantation for the treatment of osteonecrosis of the femoral head: predictive factors and differences by etiology. BMC Res Notes. 2018;11:848.*
- Lau RL, Perruccio AV, Evans HM, Mahomed SR, Mahomed NN, Gandhi R. *Stem cell therapy for the treatment of early stage avascular necrosis of the femoral head: a systematic review. BMC Musculoskelet Disord. 2014;15:156.*
- Gangji V, De Maertelaer V, Hauzeur JP. *Autologous bone marrow cell implantation in the treatment of non-traumatic Osteonecrosis of the femoral head: Five year follow-up of a prospective controlled study. Bone. 2011;49:1005-9.*
- Zhao D, Cui D, Wang B, Tian F, Guo L, Yang L, Liu B, Yu X. *Treatment of early stage osteonecrosis of the femoral head with autologous implantation of bone marrow-derived and cultured mesenchymal stem cells. Bone. 2012;50:325-30.*
- Wang BL, Sun W, Shi ZC, Zhang NF, Yue DB, Guo WS, Xu SQ, Lou JN, Li ZR. *Treatment of nontraumatic osteonecrosis of the femoral head with the Implantation of core decompression and concentrated autologous bone marrow containing mononuclear cells. Arch Orthop Trauma Surg. 2010;130:859-65.*
- Sen RK, Tripathy SK, Aggarwal S, Marwaha N, Sharma RR, Khandelwal N. *Early results of core decompression and autologous bone marrow mononuclear cells instillation in femoral head osteonecrosis: a randomized control study. J Arthroplasty. 2012;27:679-86.*
- Hernigou P, Poignard A, Zilber S, Rouard H. *Cell therapy of hip osteonecrosis with autologous bone marrow grafting. Indian J Orthop. 2009;43:40-5.*
- Daltro GC, Fortuna V, de Souza ES, Salles MM, Carreira AC, Meyer R, Freire SM, Borojevic R. *Efficacy of autologous stem cell-based therapy for osteonecrosis of the femoral head in sickle cell disease: a five-year follow-up study. Stem Cell Res Ther. 2015;6:110.*
- Rastogi S, Sankineani SR, Nag HL, Mohanty S, Shivanand G, Marimuthu K, Kumar R, Rijal L. *Intralesional autologous mesenchymal stem cells in management of osteonecrosis of femur: a preliminary study. Musculoskeletal surgery. 2013;97:223-8.*
- Pepke W, Kasten P2, Beckmann NA1, Janicki P1, Egermann M3. *Core decompression and autologous bone marrow concentrate for treatment of femoral head osteonecrosis: A randomized prospective study. Orthopedic reviews. 2016;21;8:6162*
- Hauzeur JP, De Maertelaer V, Baudoux E, Malaise M, Beguin Y, Gangji V. *Inefficacy of autologous bone marrow concentrate in stage three osteonecrosis: a randomized controlled double-blind trial. Int Orthop. 2018;42:1429-1435.*
- Mao Q, Jin H, Liao F, Xiao L, Chen D, Tong P. *The efficacy of targeted intraarterial delivery of concentrated autologous bone marrow containing mononuclear cells in the treatment of osteonecrosis of the femoral head: a five year follow-up study. Bone. 2013;57:509-16.*

Piuzzi NS, Chahla J, Schrock JB, LaPrade RF, Pascual-Garrido C, Mont MA, Muschler GF. Evidence for the Use of Cell-Based Therapy for the Treatment of Osteonecrosis of the Femoral Head: A Systematic Review of the Literature. *J Arthroplasty*. 2017;32:1698-1708.

Rastogi S, Sankineani SR, Nag HL, Mohanty S, Shivanand G, Marimuthu K, Kumar R, Rijal L. Intralesional autologous mesenchymal stem cells in management of osteonecrosis of femur: a preliminary study. *Musculoskelet Surg*. 2013;97:223-8.

Sen RK, Tripathy SK, Aggarwal S, Marwaha N, Sharma RR, Khandelwal N. Early results of core decompression and autologous bone marrow mononuclear cells instillation in femoral head osteonecrosis: a randomized control study. *J Arthroplasty*. 2012 May;27(5):679-86.

Mao Q, Wang W, Xu T, Zhang S, Xiao L, Chen D, Jin H, Tong P. Combination treatment of biomechanical support and targeted intra-arterial infusion of peripheral blood stem cells mobilized by granulocyte-colony stimulating factor for the osteonecrosis of the femoral head: a randomized controlled clinical trial. *J Bone Miner Res*. 2015;30:647-56.

Ma Y, Wang T, Liao J, Gu H, Lin X, Jiang Q, Bulsara MK, Zheng M, Zheng Q. Efficacy of autologous bone marrow buffy coat grafting combined with core decompression in patients with avascular necrosis of femoral head: a prospective, double-blinded, randomized, controlled study. *Stem Cell Res Ther*. 2014;5:115.

Zhao D, Cui D, Wang B, Tian F, Guo L, Yang L, Liu B, Yu X. Treatment of early stage osteonecrosis of the femoral head with autologous implantation of bone marrow-derived and cultured mesenchymal stem cells. *Bone*. 2012;50:325-30.

Gangji V, De Maertelaer V, Hauzeur JP. Autologous bone marrow cell implantation in the treatment of non-traumatic osteonecrosis of the femoral head: Five year follow-up of a prospective controlled study. *Bone*. 2011;49:1005-9.

Lim YW, Kim YS, Lee JW, Kwon SY. Stem cell implantation for osteonecrosis of the femoral head. *Exp Mol Med*. 2013;45:e61.

Liu Y, Liu S, Su X. Core decompression and implantation of bone marrow mononuclear cells with porous hydroxylapatite composite filler for the treatment of osteonecrosis of the femoral head. *Arch Orthop Trauma Surg*. 2013;133(1):125-33.

Yamasaki T, Yasunaga Y, Ishikawa M, Hamaki T, Ochi M. Bone-marrow-derived mononuclear cells with a porous hydroxyapatite scaffold for the treatment of osteonecrosis of the femoral head: a preliminary study. *J Bone Joint Surg Br*. 2010;92:337-41.

Pepke W, Kasten P, Beckmann NA, Janicki P, Egermann M. Core Decompression and Autologous Bone Marrow Concentrate for Treatment of Femoral Head Osteonecrosis: A Randomized Prospective Study. *Orthop Rev (Pavia)*. 2016;8:6162.

Tabatabaee RM, Saberi S, Parvizi J, Mortazavi SM, Farzan M. Combining Concentrated Autologous Bone Marrow Stem Cells Injection With Core Decompression Improves Outcome for Patients with Early-Stage Osteonecrosis of the Femoral Head: A Comparative Study. *J Arthroplasty*. 2015;30 Suppl):11-5.

*Mardones R, Camacho D, Monsalvo F, Zulch N, Jofre C, Minguell JJ. Treatment of osteonecrosis of the femoral head by core decompression and implantation of fully



functional ex vivo-expanded bone marrow-derived mesenchymal stem cells: a proof-of-concept study. Stem Cells Cloning. 2019 Mar 1;12:11-16. doi: 10.2147/SCCAA.S181883. eCollection 2019

* Anmerkungen mit Verweis auf in der Leitlinie nicht ausgewertete Literatur

ANHANG

Erklärungen über Interessenkonflikte: Tabellarische Zusammenfassung

Leitlinienkoordinator: Prof. Dr. Andreas Roth Leitlinie: Atraumatische Femurkopfnekrose des Erwachsenen Registernr: 033-050							Teil 1 von 2
	Dr. Stephan Reppen- hagen	Prof. Dr. Ulrich Smolenski	Prof. Dr. Ulrich Nöth	Prof. Dr. Christoph Rader	Prof. Dr. Johannes Beckmann	Dr. Jürgen Clausen	Prof. Dr. Andreas Roth
1	Berater- bzw. Gutachtertätigkeit oder bezahlte Mitarbeit in einem wissenschaftlichen Beirat eines Unternehmens der Gesundheitswirtschaft (z.B. Arzneimittelindustrie, Medizinproduktindustrie), eines kommerziell orientierten Auftragsinstituts oder einer Versicherung	nein	ja	nein	nein	nein	Brehm
2	Honorare für Vortrags- und Schulungstätigkeiten oder bezahlte Autoren- oder Co-Autorenschaften im Auftrag eines Unternehmens der Gesundheitswirtschaft, eines kommerziell orientierten Auftragsinstituts oder einer Versicherung	nein	ja	nein	nein	ja, teils honorierte Referententätigkeit für DePuy, Smith&Nephew, ConforMIS,	ja, teils honorierte Referententätigkeit Lilly und Amgen

3	Finanzielle Zuwendungen (Drittmittel) für Forschungsvorhaben oder direkte Finanzierung von Mitarbeitern der Einrichtung von Seiten eines Unternehmens der Gesundheitswirtschaft, eines kommerziell orientierten Auftragsinstituts oder einer Versicherung	nein	ja	nein	nein	ja, projektgebundene Forschungsförderung Heraeus (ca. 2006-2009), ConforMIS projektgebundene Förderung DFG/BMBF	nein	Fa. Alexion
4	Eigentümerinteresse an Arzneimitteln/Medizinprodukten (z. B. Patent, Urheberrecht, Verkaufslizenz)	nein	nein	nein	nein	nein	nein	nein
5	Besitz von Geschäftsanteilen, Aktien, Fonds mit Beteiligung von Unternehmen der Gesundheitswirtschaft	nein	nein	nein	nein	nein	nein	nein
6	Persönliche Beziehungen zu einem Vertretungsberechtigten eines Unternehmens Gesundheitswirtschaft	nein	nein	nein	nein	nein	nein	nein

7	Mitglied von in Zusammenhang mit der Leitlinienentwicklung relevanten Fachgesellschaften/Berufsverbänden, Mandatsträger im Rahmen der Leitlinienentwicklung	nein	DGMM, DGPMR	nein	DGOOC, BVO, Arbeitskreis für Osteologen, kein Mandatsträger	DGOOC, DGOU, DGU	Deutsche Rheumaliga Bundesverband e.V.	DGOOC (Mitglied Gesamtvorstand) Vorsitzender LL-Kommission
8	Politische, akademische (z.B. Zugehörigkeit zu bestimmten „Schulen“), wissenschaftliche oder persönliche Interessen, die mögliche Konflikte begründen könnten	nein	nein	nein	nein	nein	nein	nein
9	Gegenwärtiger Arbeitgeber, relevante frühere Arbeitgeber der letzten 3 Jahre	Orthopädische Klinik König-Ludwig Haus, Lehrstuhl für Orthopädie, Brettreidstr. 11, 97073 Würzburg		Orthopädische Klinik König-Ludwig Haus, Lehrstuhl für Orthopädie, Brettreidstr. 11, 97073 Würzburg	50% leitender Arzt Orthopädie, Franziskus-hospital GmbH Aachen 50% selbstständig, PraxisKlinik Aachen	seit 2012: Sportklinik Stuttgart	Deutsche Rheumaliga Bundesverband e.V.	Universitätsklinik Leipzig AÖR Klinik und Poliklinik für Orthopädie, Unfallchirurgie und Plastische Chirurgie Bereich Endoprothetik / Orthopädie Liebigstraße 20 04103 Leipzig

Leitlinienkoordinator: Prof. Dr. Andreas Roth Leitlinie: Atraumatische Femurkopfnekrose des Erwachsenen Registernr: 033-050							Teil 2 von 2	
	Prof. Dr. Uwe Maus	Prof. Dr. Marcus Jäger	Prof. Dr. K. Bohndorf	Prof. Dr. S. Landgraeber	Prof. Dr. Markus Tingart	Prof. Dr. Christian Heiß	Prof. Dr. Klaus M. Peters	
1	Berater- bzw. Gutachtertätigkeit oder bezahlte Mitarbeit in einem wissenschaftlichen Beirat eines Unternehmens der Gesundheitswirtschaft (z.B. Arzneimittelindustrie, Medizinproduktindustrie), eines kommerziell orientierten Auftragsinstituts oder einer Versicherung	nein	ja, Fa. Braun / Aesculap Fa. DePuy	nein	nein	nein	ja, Wissenschaftsbeirat Fa. Stryker (ext. Berater)	nein
2	Honorare für Vortrags- und Schulungstätigkeiten oder bezahlte Autoren- oder Co-Autorenschaften im Auftrag eines Unternehmens der Gesundheitswirtschaft, eines kommerziell orientierten Auftragsinstituts oder einer Versicherung	ja, Lilly Deutschland GmbH, Servier, AbbVie, Amgen	ja, Microport Orthopaedics	ja, Radiologie Symposium der Fa. Bayer, Berlin 2013	Wright Medical für Vorträge inkl. Reisekosten erhalten. Zahlungen von Microport Orthopaedics und B. Braun /Aesculap	nein	ja, Vertragstätigkeiten f. Fa. Amgen, Novartis, Joimax, Arthrex, Biomet	ja, Referentenhonorare durch die Firmen Amgen, Lilly, Servier, Humantis

				(Vortrag und Stipendium).			
3	Finanzielle Zuwendungen (Drittmittel) für Forschungsvorhaben oder direkte Finanzierung von Mitarbeitern der Einrichtung von Seiten eines Unternehmens der Gesundheitswirtschaft, eines kommerziell orientierten Auftragsinstituts oder einer Versicherung	nein	ja, Fa. Braun, Aesculap	nein	nein	nein	ja, Drittmittel- projekte mit Fa. Stryker, Aap, Biomet ja, Teilnahme an der Prolia-AWB der Fa. Amgen
4	Eigentümerinteresse an Arzneimitteln/Medizinprodukten (z. B. Patent, Urheberrecht, Verkaufslizenz)	nein	nein	nein	nein	nein	nein
5	Besitz von Geschäftsanteilen, Aktien, Fonds mit Beteiligung von Unternehmen der Gesundheitswirtschaft	nein	nein	ja, Anteile an der Fa. Boston Imaging Core Lab, Boston	nein	nein	ja, 150 Aktien der Fa. Amgen (seit 2000), 60 Aktien der Fa. Sanofi

6	Persönliche Beziehungen zu einem Vertretungsberechtigten eines Unternehmens Gesundheitswirtschaft	nein	nein	nein	nein	nein	nein	nein
7	Mitglied von in Zusammenhang mit der Leitlinienentwicklung relevanten Fachgesellschaften/Berufsverbänden, Mandatsträger im Rahmen der Leitlinienentwicklung	DGOU, DGOOC	DGOOC, DGU, BVOU, Deutscher Hochschulverband, AAOS, ORS	Deutsche Röntgen-gesellschaft	DGOOC	DGOOC	DGU, DGOU, Osteologie	Mitglied der Sektion Osteologie der DGOOC, Vorstandsmitglied der OGO
8	Politische, akademische (z.B. Zugehörigkeit zu bestimmten „Schulen“), wissenschaftliche oder persönliche Interessen, die mögliche Konflikte begründen könnten	nein	nein	nein	nein	nein	nein	nein
9	Gegenwärtiger Arbeitgeber, relevante frühere Arbeitgeber der letzten 3 Jahre	Pius-Hospital Oldenburg, Klinik für Orthopädie und spezielle orthopädische Chirurgie /	Land Nordrhein-westfalen (NRW)	Exzellenz-zentrum für Hochfeld MR Universitäts-klinik für Radiologie und Nuklear-medizin	Klinik für Orthopädie und Orthopädische Chirurgie Universitäts-klinikum Homburg	Uniklinikum Aachen, RWTH	UUGM, Universitäts-klinikum Gießen-Marbug, Standort: Gießen (Rhön-Klinik)	Dr. Becker Klinikgesellschaft (seit 1995)

	St. Antonius- Stift Emstek		Lazarettgasse 14 A-1090 Wien				
--	-------------------------------	--	------------------------------------	--	--	--	--

Erstveröffentlichung: 01/2014

Überarbeitung von: 06/2019

Nächste Überprüfung geplant: 09/2022

Die AWMF erfasst und publiziert die Leitlinien der Fachgesellschaften mit größtmöglicher Sorgfalt - dennoch kann die AWMF für die Richtigkeit des Inhalts keine Verantwortung übernehmen. **Insbesondere bei Dosierungsangaben sind stets die Angaben der Hersteller zu beachten!**

Autorisiert für elektronische Publikation: AWMF online

1.9.2022: Gültigkeit der Leitlinie nach inhaltlicher Überprüfung durch das Leitliniensekretariat verlängert bis 1.9.2023