



publiziert bei:  **AWMF online**
Das Portal der wissenschaftlichen Medizin

AWMF-Register Nr.	023/022	Klasse:	S2k
-------------------	---------	---------	-----

**Leitlinie Pädiatrische Kardiologie: Tachykarde Herzrhythmusstörungen im
Kindes-, Jugend- und jungen Erwachsenenalter (EMAH-Patienten)**

**Thomas Paul (Göttingen), Roman Gebauer (Leipzig),
Thomas Kriebel (Kaiserslautern), Heike Schneider (Göttingen),
Jan Janoušek (Prag)**

Beschlossen vom Vorstand der Deutschen Gesellschaft für Pädiatrische
Kardiologie am 28.11. 2018

Inhaltsverzeichnis

Seite 7

1. Geltungsbereich: von der Fetalzeit bis zum Erwachsenenalter
2. Definition – Klassifikation - Basisinformation
3. Epidemiologie, Prävalenz, assoziierte Läsionen, Syndrome
4. Pathophysiologie, Hämodynamik
5. Körperliche Befunde und Leitsymptome

Seite 8

6. Diagnostik
- 6.1 Zielsetzung diagnostischer Verfahren

6.2 Apparative Diagnostik (Primäre Nachweisdiagnostik)

6.2.1 Fetale Echokardiographie

6.2.2 Elektrokardiographische Diagnostik

Seite 9

6.2.3 Medikamentöse Provokationstests

6.2.4 Elektrophysiologische Diagnostik

Seite 10

6.2.5 Hämodynamische und bildgebende Diagnostik

6.2.6 Molekulargenetische Diagnostik

Seite 11

6.2.7 Laboruntersuchungen:

6.3 Differentialdiagnose

7 Therapie

7.1 Grundsätze der Behandlung

Seite 12

Medikamentöse Akuttherapie einer SVT im Kindesalter

Medikamentöse Dauertherapie einer SVT im Kindesalter

Seite 13

7.2 Fetale Tachykardien

Seite 14

7.3 Einzelne Tachykardieformen

7.3.1 Supraventrikuläre Tachykardien

7.3.2 Supraventrikuläre Tachykardien auf der Grundlage akzessorischer Leitungsbahnen (Präexzitationssyndrome)

Seite 16

7.3.3 AV-Knoten-Reentry-Tachykardien

7.3.4 Permanente Form der junctionalen Reentry-Tachykardie (PJRT) und fokale atriale Tachykardie (FAT)

Seite 18

7.3.5 Postoperative junctionale ektope Tachykardie (JET)

7.3.6 Intraatriale Reentry-Tachykardien (IART) inklusive Vorhofflattern

Seite 21

7.3.7 Vorhofflimmern

7.4 Ventrikuläre Extrasystolen

Seite 22

7.5 Ventrikuläre Tachykardien (VT)

Seite 23

Pränatale VT

7.5.1 Akuttherapie der VT/VF

Seite 24

7.5.2 Idiopathische VT

Seite 25

7.5.3 Angeborene Arrhythmiesyndrome (Ionenkanalerkrankungen)

Seite 27

7.5.4 Long-QT-Syndrom (LQTS)

Seite 28

7.5.5 Short-QT-Syndrom (SQTS)

Seite 29

7.5.6 Brugada Syndrom (BrS)

7.5.7 Katecholaminsensitive polymorphe ventrikuläre Tachykardie (CPVT)

Seite 30

7.5.8 VT bei Kardiomyopathien

7.5.8.1 Arrhythmogene rechtsventrikuläre Kardiomyopathie (ARVC)

Seite 31

7.5.8.2 Hypertrophe obstruktive (HOCM) oder nichtobstruktive (HNOCM) Kardiomyopathie

7.5.8.3 Dilatative Kardiomyopathie (DCM)

7.5.9 VT bei angeborenen Herzfehlern

Seite 32

8. Nachsorge

Seite 33

9. Durchführung der Diagnostik und Therapie

Erläuterungen

Seite 34

Tabelle 1 a: Therapie der akuten Episode einer supraventrikulären Tachykardie mit regelmäßigen Abständen der QRS-Komplexe und hämodynamischer Stabilität (Auswahl; siehe Text und Abbildung 1)

Seite 35

Tabelle 1 b: Oral-medikamentöse Dauertherapie supraventrikulärer Tachykardien (nach Substanzklassen geordnet; die Auswahl des Medikaments erfolgt anhand der folgenden Kriterien: Alter des Kindes, kardiale Anatomie sowie Erfahrung des verantwortlichen Arztes)

Seite 36

Tabelle 2: Diaplazentare Therapie von fetalen Tachyarrhythmien (modifiziert nach Donofrio 2014 ²¹)

Seite 38

Tabelle 3: Therapieindikationen bei supraventrikulärer Tachykardie auf der Grundlage einer akzessorischen Leitungsbahn und AVNRT

Seite 40

Tabelle 4: Therapieindikationen bei permanenter junctionaler Reentry-Tachykardie (PJRT) und fokaler atrialer Tachykardie (FAT)

Seite 41

Tabelle 5: Therapieindikationen bei intraatrialen Reentry-Tachykardien (IART) und Vorhofflattern bei angeborenen Herzfehlern (prä- und postoperativ)

Seite 42

Tabelle 6: Empfohlene Energie bei externer Kardioversion/Defibrillation

Seite 43

Tabelle 7: Therapieindikationen der ventrikulären Tachykardie (VT)

Seite 44

Tabelle 8: Übersicht über die Formen der idiopathischen ventrikulären Tachykardien

Seite 45

Tabelle 9: Referenzwerte für QTc (in ms, korrigiert nach Bazett)

Seite 46

Tabelle 10: LQTS - diagnostische Kriterien nach Schwartz 2002 (modifiz.) ³¹

Seite 47

Abbildungslegenden

Abbildung 1: Algorithmus zur Diagnostik und Therapie einer Tachyarrhythmie im Kindesalter

Abbildung 2: LQTS, Brugada, ARVC

Seite 48

Abbildung 1

Seite 49

Abbildung 2a

Seite 50

Abbildung 2b

Seite 51

Abbildung 2c

Seite 52

Literaturverzeichnis

1. Geltungsbereich: von der Fetalzeit bis zum Erwachsenenalter

2. Definition – Klassifikation - Basisinformation

Tachykarde Herzrhythmusstörungen sind durch eine paroxysmal oder chronisch-permanente Erhöhung der Vorhof- und/oder Kammerfrequenz gekennzeichnet. Sie beruhen auf verschiedenen pathologischen Mechanismen und werden in supraventrikuläre und ventrikuläre Tachyarrhythmien unterteilt.

Die supraventrikuläre Tachykardie (SVT) ist die häufigste Tachyarrhythmie bei Kindern und Jugendlichen sowie bei Patienten mit einem angeborenen Herzfehler. Die SVT wird in Abgrenzung zu der ventrikulären Tachykardie (VT) dadurch definiert, daß anatomische Strukturen oberhalb der Bifurkation des His-Bündels an der Entstehung und Aufrechterhaltung der Tachykardie wesentlich beteiligt sind. Eine SVT bzw. VT liegt bei ≥ 3 konsekutiven Tachykardieimpulsen vor.

3. Epidemiologie, Prävalenz, assoziierte Läsionen, Syndrome

Diese Daten werden bei den verschiedenen Formen der tachykarden Herzrhythmusstörungen detailliert beschrieben.

4. Pathophysiologie, Hämodynamik

Die verkürzte diastolische Füllung, der erhöhte myokardiale Energieverbrauch sowie der abnorme Kontraktionsablauf der Ventrikel können zu einer signifikanten Einschränkung des Herzzeitvolumens führen.

5. Körperliche Befunde und Leitsymptome

Die klinische Symptomatik richtet sich nach dem Lebensalter, der kardialen Anatomie sowie nach Typ und Kammerfrequenz der vorliegenden Tachyarrhythmie.

Bei Säuglingen entwickelt sich bei den paroxysmalen SVT mit Kammerfrequenzen von teilweise $>250/\text{min}$. aufgrund der verkürzten diastolischen Füllung der Ventrikel rasch eine Herzinsuffizienz. Bei Kindern und Jugendlichen mit paroxysmaler SVT sind Palpitationen das führende Symptom, gefolgt von Schwindel und Unwohlsein. Synkopale Ereignisse sind selten. Bei den chronisch-permanenten supraventrikulären Tachykardien findet sich aufgrund der nicht kritisch erhöhten Herzfrequenz häufig keine akute Symptomatik; dafür entwickelt sich bei diesen Kindern eine Tachykardie-

induzierte Kardiomyopathie mit zum Teil dramatischer Einschränkung der linksventrikulären Funktion.

Fetale Tachyarrhythmien sind selten. Sie werden mit einer Inzidenz von ca. 1:2000 der Schwangerschaften beobachtet. Sie können bei Persistenz zu einer schweren Beeinträchtigung der Herzkreislauffunktion inkl. Hydrops fetalis führen und sind, vor allem unbehandelt, mit einer erhöhten Morbidität und Mortalität verbunden. Im Gegensatz zu fetalen Bradykardien sind fetale Tachyarrhythmien relativ selten mit angeborenen Herzfehlern assoziiert ¹.

Ventrikuläre Tachykardien sind mit Palpitationen, Schwindel und Synkopen assoziiert und können bei hohen Herzfrequenzen zum plötzlichen Herztod führen.

6. Diagnostik

6.1 Zielsetzung diagnostischer Verfahren

Ziele der Diagnostik sind Dokumentation, Identifikation und Bestimmung von Dauer und Häufigkeit der Tachykardien sowie deren Beziehung zu den klinischen Symptomen. Darüber hinaus ist eine bildgebende Diagnostik zum Nachweis bzw. Ausschluss anatomischer oder funktioneller Ursachen der Tachykardie und zur Beurteilung der Herzfunktion erforderlich.

6.2 Apparative Diagnostik (Primäre Nachweisdiagnostik)

6.2.1 Fetale Echokardiographie

Ein fetales Echokardiogramm sollte bei jedem Feten mit dem Verdacht auf oder mit einer bereits diagnostizierten Tachykardie initial sowie im Verlauf zur Therapiekontrolle durchgeführt werden. Ziele:

- a) Ausschluss von begleitenden Fehlbildungen
- b) Bestimmung der kardialen Funktion
- c) Bewertung der hämodynamischen Auswirkungen auf den Fetus
- d) Bestimmung des Tachykardiemechanismus und der fetalen Herzfrequenz

6.2.2 Elektrokardiographische Diagnostik:

Standard-EKG (12 Ableitungen) mit langem Rhythmusstreifen, Langzeit-EKG, Belastungs-EKG, transösophageales EKG, epikardiale Ableitung über temporäre Schrittmacherelektroden frühpostoperativ, Registrierung von Spätpotentialen, Event-Recorder (evtl. implantierbar).

Ziele:

- a) Dokumentation einer spontanen Tachykardie: Standard-12-Kanal-EKG, Langzeit-EKG (bei sporadischen und chronisch-permanenten Tachykardien), Belastungs-EKG (belastungsinduzierte Arrhythmien, chronotrope Kompetenz, Effizienz einer β -Blockertherapie), Event-Recorder bei unklaren Synkopen ², interner Speicher bei Patienten mit Herzschrittmachern und ICD.
- b) Identifikation von P-Wellen bei Tachykardie durch transösophageales und epikardiales EKG zur Diagnosestellung und Stimulation³.
- c) Suche nach EKG-Markern pathologischer Erregungsausbreitungs- und Rückbildungsmuster im Standard-EKG: Präexzitationssyndrome, Long-QT-Syndrome (LQTS), Short-QT-Syndrome (SQTS), Brugada-Syndrom (BRS), arrhythmogene rechtsventrikuläre Kardiomyopathie (ARVC), angeborene Herzfehler (z.B. QRS-Breite ≥ 180 ms bei Patienten nach Korrektur einer Fallotschen Tetralogie ⁴).

6.2.3 Medikamentöse Provokationstests

- a) Adenosin zur Differentialdiagnose und Therapie bei Vorhoftachykardien und bei Tachykardien mit verbreiterten QRS-Komplexen
- b) Ajmalin/Flecainid bei Brugada-Syndrom (Expression des typischen EKG-Musters ⁵)
- c) Adrenalin bei V.a. LQTS Typ 1 (mangelnde QTc Verkürzung ⁶) und vereinzelt bei catecholaminsensitiver polymorpher ventrikulärer Tachykardie (CPVT ⁷)

6.2.4 Elektrophysiologische Diagnostik

Im Rahmen einer elektrophysiologischen Untersuchung (EPU) programmierte Stimulation und endokardiales Mapping bei:

- a) SVT und VT durch Reentry-Mechanismus zur Diagnosestellung/Identifizierung des elektrophysiologischen Mechanismus vor einer Ablationsbehandlung
- b) Risikostratifizierung bei Kindern und Jugendlichen >8 Jahre mit permanenter Präexzitation (29)
- c) Potentiell verwendbar zur Risikostratifizierung bei Patienten mit einem angeborenen Herzfehler, speziell Fallotsche Tetralogie ^{8 9}.
- d) Fraglicher Nutzen bei BRS und dilatativer Kardiomyopathie (DCM)

- e) Nicht indiziert bei LQTS, SQTS, CPVT, hypertropher obstruktiver (HOCM) und nichtobstruktiver Kardiomyopathie (HNKM)

6.2.5 Hämodynamische und bildgebende Diagnostik:

Echokardiographie (Struktur, Hämodynamik), Röntgen-Thorax (ggf. bei Herzinsuffizienz), Magnetresonanztomographie (ARVC, HCM/HOCM, Myocarditis, DCM), Herzkatheteruntersuchung mit selektiver Koronarangiographie und Myokardbiopsie (aktuelle Hämodynamik, ARVC, DCM, Myokarditis).

6.2.6 Molekulargenetische Diagnostik:

- a) Indiziert bei: LQTS, SQTS, CPVT, HCM, BRS und ARVC, um Genmutationsträger (einschließlich asymptomatischer Familienmitglieder) zu identifizieren sowie das Risiko einzustufen (z. B. LQTS, HCM)
- b) Bedingt hilfreich: bei DCM und angeborenen Herzfehlern

6.2.7 Laboruntersuchungen:

Zum Nachweis von Myozytenschädigung (z. B. Troponin I, CK/CKMB) und einer Hyperthyreose; BNP

6.3 Differentialdiagnose

Differentialdiagnostisch sind von den Tachykardien die beschleunigten Rhythmen (atrial, junctional und ventrikulär) zu trennen. Diese werden als ein Rhythmus mit einer Frequenz bis zu 120% des aktuellen Basisrhythmus definiert.

7 Therapie

7.1 Grundsätze der Behandlung

Vor und während jeder akuten Behandlung (z. B. Kardioversion, Gabe von i.v. Antiarrhythmika) sollte eine EKG-Aufzeichnung (möglichst 12 Ableitungen) angestrebt werden. Eine Therapie ist bei Kindern mit symptomatischen und/oder potentiell bedrohlichen tachykarden Herzrhythmusstörungen indiziert. Ziele der Behandlung sind die Terminierung einer akuten Tachyarrhythmie sowie die Prävention des Wiederauftretens.

Säulen der Therapie akuter Tachyarrhythmien sind (siehe auch Abbildung 1):

- Vagus-Manöver (bei SVT: z. B. Eisbeutel auf Gesicht zur Auslösung des Tauchreflexes, Bauchpresse, usw.)
- Pharmakologische Interventionen (Tabelle 1a, Abbildung 1)
- Transösophageale bzw. selten endokardiale Überstimulation
- Externe Kardioversion ^{10 11 12}, siehe Abbildung 1).

Therapeutische Maßnahmen zur Tachykardieprävention beinhalten

- Antiarrhythmika bei SVT (Tabelle 1b)
- Katheterablation des arrhythmogenen Substrats der Tachyarrhythmie
- Herzschrittmacher bei Bradykardie-induzierten Tachykardien (Long-QT-Syndrom)
- Chirurgische Eingriffe (z. B. linksseitige kardiale sympathische Denervation bei CPVT und Long-QT-Syndrom ^{13 14}).

Medikamentöse Akuttherapie einer SVT im Kindesalter

Zur Akuttherapie einer SVT im Kindesalter siehe Abbildung 1 und Tabelle 1a. Alle Maßnahmen sollen unter kontinuierlicher EKG-Ableitung und in Reanimationsbereitschaft erfolgen. Bei instabilem Kreislauf ist die externe Kardioversion mit 1J/kg erforderlich. Als primäres i.v.-Antiarhythmikum wird für alle Altersgruppen Adenosin als i.v.-Bolus empfohlen. Bei Kindern >5 Jahren kann alternativ Verapamil eingesetzt werden. Bei einem frühen Rezidiv der SVT können Klasse 1c Präparate (Flecainid oder Propafenon) oder Amiodaron eingesetzt werden (siehe Abbildung 1 sowie Tabelle 1a). Alle 3 Medikamente können erheblich negativ inotrope und/oder proarrhythmogene Wirkungen entfalten. Die i.v.-Therapie mit einem β -Blocker wird aufgrund der negativ inotropen Wirkung nicht empfohlen.

Insbesondere bei der SVT im Neugeborenen- und Säuglingsalter kann es nach Adenosingabe und Terminierung der SVT dazu kommen, daß nach einigen Sinusimpulsen die Tachykardie wieder auftritt. Die erneute Adenosingabe führt häufig zum selben Ergebnis. Diese Situation trifft ebenso auf die vagalen Manöver zu. In diesem Fall ist die Applikation von einem Antiarrhythmikum mit einer längeren Halbwertszeit zu empfehlen (Tabelle 1a). Hierdurch kann eine deutliche Abnahme der Herzfrequenz der SVT erzielt werden, eine Terminierung tritt bei ca. 50% der Kinder ein. Sofern die SVT weiterbesteht, kann erneut Adenosin eingesetzt werden, das in der Regel dann zur anhaltenden Terminierung der Tachykardie führt.

Medikamentöse Dauertherapie einer SVT im Kindesalter

Bei der oralen Rezidivprophylaxe kommen verschiedene Antiarrhythmika allein oder in Kombination zum Einsatz (siehe Tabelle 1b). Welches Antiarrhythmikum als initiales Medikament zur Tachykardieprävention zum Einsatz kommt, beruht auf der Erfahrung des behandelnden Kinderkardiologen. Bei SVT wird zurzeit der Einsatz von β -Blockern, von Antiarrhythmika der Klasse Ic (Flecainid und Propafenon) sowie von Substanzen der Klasse III (dl-Sotalol und Amiodaron) bevorzugt. Aufgrund der aktuellen Datenlage kann eine Priorisierung eines bestimmten Antiarrhythmikums nicht vorgenommen werden. Bei ungenügendem Therapieeffekt sind Kombinationen, z. B. eines β -Blockers mit einem Klasse Ic-Präparat oder mit Amiodaron, sinnvoll ^{15 16, 17}.

7.2 Fetale Tachykardien

Die häufigsten fetalen Tachyarrhythmien sind atrioventrikuläre Reentrytachykardien (bis ca. 70%) und Vorhofflattern (ca. 30%)¹⁸, gefolgt von Sinustachykardien und ventrikulären Tachykardien¹⁹. Sehr selten werden multifokale atriale Tachykardien, fokale atriale Tachykardien, die permanente junctionale Reentrytachykardie und die junctionale ektope Tachykardie beobachtet. Die Mechanismen der einzelnen Tachykardieformen sind mit den postnatalen Rhythmusstörungen identisch und in den weiteren Kapiteln der Leitlinie beschrieben. Die Diagnose der Tachykardie beruht auf dem Nachweis einer erhöhten Kammerfrequenz >180/min. Anhand des Verhältnisses von Vorhoffrequenz zu Kammerfrequenz kann echokardiografisch mittels 2D-, M-Mode und Dopplerverfahren eine Differenzierung der verschiedenen Arrhythmien (SVT vs. Vorhofflattern vs. VT) erfolgen²⁰.

Die Therapie von fetalen Tachykardien ist u.a. abhängig vom Gestationsalter, von der Tachykardieform, der fetalen kardialen Beeinträchtigung, dem Vorliegen eines Hydrops fetalis und maternalen Risikofaktoren. Das Risiko einer induzierten Frühgeburt muss gegen das Risiko einer diaplazentaren medikamentösen Therapie für Mutter und Fetus abgewogen werden. In der Regel ist die Kombination mehrerer Antiarrhythmika mit einem höheren Risiko für maternale oder fetale Komplikationen verbunden²¹. Bei nahem Geburtstermin stellt die aktive Entbindung des Feten eine sinnvolle Alternative dar. Bei stabiler Hämodynamik bzw. Sinusrhythmus unter medikamentöser Therapie besteht in der Regel aus kindlicher Sicht keine Indikation zur Schnittentbindung.

Eine komplette kardiologische Untersuchung der Mutter ist vor Therapiebeginn und im weiteren Verlauf indiziert.

Die Therapieindikation besteht bei anhaltender SVT, Hydrops fetalis, ventrikulärer Funktionseinschränkung oder pathologischen Pulsdopplerflüssen im Sinusrhythmus. Häufig erfolgt die primäre diaplazentare Therapie über die Mutter aufgrund der geringen Nebenwirkungen mit Digoxin. Dies führt bei 50-60% der Feten zur Konversion in den Sinusrhythmus. Alternativ werden Flecainid und Sotalol eingesetzt (siehe Tabelle 2)^{22 23 24}. Amiodaron gilt aufgrund der maternalen und fetalen Nebenwirkungen nur als Reserveantiarrhythmikum²⁵.

Aufgrund eines verzögerten transplazentaren Übertritts der antiarrhythmischen Substanzen bei einem Hydrops fetalis, insbesondere von Digoxin, kann in kritischen

Situationen und in spezialisierten Zentren eine direkte fetale Therapie, z.B. über die Nabelvene, durchgeführt werden^{26 27}.

7.3 Einzelne Tachykardieformen

7.3.1 Supraventrikuläre Tachykardien

Die Inzidenz von supraventrikulären Tachykardien mit einer 1:1 Überleitung beträgt ca. 1:4000 bei Lebendgeborenen²⁸. 90% dieser Tachykardien sind atrioventrikuläre Reentrytachykardien auf der Grundlage einer akzessorischen Leitungsbahn mit einem kurzen VA-Intervall und einem langen AV-Intervall. Insbesondere bei anhaltender Tachykardie mit Kammerfrequenzen >220 Schlägen/min besteht das Risiko der Entwicklung einer Einschränkung der linksventrikulären Pumpfunktion.

7.3.2 Supraventrikuläre Tachykardien auf der Grundlage akzessorischer Leitungsbahnen (Präexzitationssyndrome)

Akzessorische atrioventrikuläre Leitungsbahnen sind die häufigste Ursache der SVT im Kindesalter. Bei einer Delta-Welle mit verkürzter PQ-Zeit im Oberflächen-EKG liegt ein Präexzitationsmuster oder Wolff-Parkinson-White (WPW)-Muster vor, in Kombination mit dem Auftreten von SVT ein WPW-Syndrom. Das Präexzitationssyndrom ist mit einer Vielzahl von Tachyarrhythmien assoziiert, einschließlich Kammerflimmern bei hochfrequenter Überleitung von primären atrialen Tachykardien über die Leitungsbahn mit dem Risiko des plötzlichen Herztodes^{29 30}. Die häufigste Tachyarrhythmie ist die orthodrome atrioventrikuläre Reentry-Tachykardie (AVRT: antegrade Leitung über den AV-Knoten, retrograde Leitung über die akzessorische Leitungsbahn). Bei primär atrialen Tachykardien ist die akzessorische Leitungsbahn ein „Bystander“. Die antegraden effektiven Refraktärperioden des AV-Knotens sowie der Leitungsbahn determinieren die Kammerfrequenz. Da Digoxin in der Lage ist, die antegrade effektive Refraktärperiode der akzessorischen Leitungsbahn zu verkürzen und somit eine hochfrequente atrioventrikuläre Überleitung während Vorhofflattern und -flimmern begünstigen kann, ist der Gebrauch von Digoxin bei Patienten mit einem Präexzitationssyndrom in jeder Altersstufe kontraindiziert³¹. Verapamil sollte ebenfalls nicht verabreicht werden, da es ebenso die Kammerfrequenz während Vorhofflattern und -flimmern erhöhen kann (siehe Tabelle 1b).

Bei Neugeborenen und Säuglingen steht die Prävention der SVT im Vordergrund. Bei Kindern >8 Jahren und Jugendlichen mit einer permanenten Präexzitation im EKG, LZ-EKG und unter Belastung besteht zusätzlich ein erhöhtes Risiko des plötzlichen Herztods bei schneller AV-Überleitung von Vorhofflimmern/Vorhofflattern über die akzessorische Leitungsbahn ³². In beiden Altersgruppen besteht nach einer ersten Tachykardieepisode ein signifikantes Wiederholungsrisiko der SVT. Bei Säuglingen dagegen tritt mehrheitlich ein spontanes Sistieren der Tachykardien im Verlauf des ersten Lebensjahres ein. Daher ist in diesem Lebensalter die medikamentöse Therapie zunächst sinnvoll und richtig (Tabelle 1b) ³³. Diese kann bei fehlenden Hinweisen für eine SVT in der Regel am Ende des ersten Lebensjahres beendet werden. Eine Indikation zur interventionellen Therapie besteht in dieser Altersklasse nur extrem selten. Bei Kindern (>15 kg) und Jugendlichen mit häufig auftretenden, symptomatischen Tachykardien auf der Grundlage akzessorischer Leitungsbahnen ist die Ablationstherapie als kausale Behandlungsmaßnahme aufgrund der hohen Sicherheit und Effizienz (Erfolgsrate >95% in Abhängigkeit von der Lokalisation der Leitungsbahn, AV-Block-Risiko <1%) in dieser Altersklasse heute eine sinnvolle Alternative zur medikamentösen Therapie ^{34 35 36 37}. Bei Patienten mit einem angeborenen Herzfehler und SVT auf der Grundlage einer akzessorischen Leitungsbahn ist die Katheterablation vor der chirurgischen Korrektur der sinnvollste Therapieansatz (Tabelle 3, ³⁸).

Bei asymptomatischen Patienten mit einem Präexzitationsmuster im Ruhe-EKG und einer Persistenz der Deltawelle unter Belastung ist bei einem Alter >8 Jahre eine elektrophysiologische Untersuchung zur Erfassung der antegraden effektiven Refraktärperiode der akzessorischen Leitungsbahn bzw. des kürzesten RR-Intervalls mit Präexzitation während Vorhofflimmern zu empfehlen³². Bei einer potentiell lebensbedrohlichen Gefährdung, definiert als das Vorliegen multipler akzessorischer Leitungsbahnen oder einer antegraden effektiven Refraktärperiode der akzessorischen Leitungsbahn ≤ 240 ms, sollte eine Ablationsbehandlung durchgeführt werden, sofern kein nennenswertes Risiko (z. B. AV-Block III°) besteht ²⁹.

In Tabelle 3 sind die Indikationen zur medikamentösen Therapie sowie zur Katheterablation zusammengestellt. Bei His-Bündel-nahen akzessorischen Leitungsbahnen wird wegen der erhöhten Sicherheit die Cryoablation empfohlen ³⁹. Der Einsatz von nicht-fluoroskopischen Katheternavigationssystemen erlaubt eine

nahezu strahlungsfreie elektrophysiologische Untersuchung und Katheterablation ⁴⁰
⁴¹.

7.3.3 AV-Knoten-Reentry-Tachykardien

Die AV-Knoten-Reentry-Tachykardie (AVNRT) ist die zweithäufigste Form von angeborenen supraventrikulären Tachykardien im Kindesalter. Es besteht eine funktionelle Längsdissoziation des AV-Knotens mit dualen, anatomisch separaten AV-Knotenleitungsbahnen mit einem schnell leitenden Schenkel mit einer langen Refraktärzeit und einem langsam leitenden Schenkel mit einer kurzen Refraktärzeit ⁴². Aufgrund des elektrophysiologischen Mechanismus besteht praktisch kein Risiko des plötzlichen Herztodes. Die Indikation zur Behandlung ergibt sich aus der Symptomatik und dem individuellen Leidensdruck der Patienten.

Hinsichtlich der Auswahl von Antiarrhythmika zur Akutintervention sowie zur Rezidivprophylaxe wird auf die Tabellen 1a und 1b verwiesen. Beschränkungen hinsichtlich des Einsatzes von Digoxin liegen hierbei nicht vor. Zu den Therapieindikationen siehe Tabelle 3.

Wie bei Erwachsenen ist das Ziel der interventionellen Therapie bei jungen Patienten mit AVNRT die selektive Ablation/Modulation des langsam leitenden Schenkels des Reentry-Circuits per Hochfrequenzstromapplikation. Bei einem kombiniert anatomisch/elektrophysiologischen Vorgehen liegt die Erfolgsrate bei Kindern bei über 96% mit einem Risiko der Induktion eines AV-Blocks von 1,2% ^{37, 43}. Die Rezidivrate nach der elektrophysiologischen Intervention liegt zwischen 3 und 5% ³⁶ ^{37 44}. Die Cryoablation des langsam leitenden Schenkels des Reentry-Circuits ist bislang mit geringeren Erfolgsraten und höheren Rezidivraten assoziiert; allerdings besteht mit dieser Behandlungsmethode praktisch kein Risiko eines AV-Blocks^{45, 46}. Bei der AVNRT ist in der Regel eine völlig strahlungsfreie elektrophysiologische Untersuchung und Katheterablation möglich ^{40, 41}.

7.3.4 Permanente Form der junctionalen Reentry-Tachykardie (PJRT) und fokale atriale Tachykardie (FAT)

Der **PJRT** liegt ein Reentry-Mechanismus zugrunde mit einer meist rechts posteroseptal lokalisierten akzessorischen atrioventrikulären Leitungsbahn mit decrementalen Leitungseigenschaften und ausschließlich retrograder Leitung. Die

Mehrzahl der Patienten fällt im Säuglings- und Kleinkindalter auf. Im EKG zeigt sich ein langes RP-Intervall, das PR-Intervall ist kürzer als das RP-Intervall (Verhältnis PR/RP <1). Die P-Wellen sind in den EKG-Ableitungen II, III, aVF tief-negativ und isoelektrisch oder leicht positiv in Ableitung I.

Die **FAT** beruht auf einem atrialen Fokus mit pathologisch gesteigerter Automatie und zentrifugalem Aktivierungsmuster. Im Oberflächen-EKG findet sich eine P-Welle mit "Nicht-Sinus"-Morphologie. Der AV-Knoten bzw. die Kammermuskulatur sind nicht Bestandteil des Tachykardiemechanismus⁴⁷. Typisch ist eine Zunahme der Tachykardiefrequenz bei Beginn („warm up“) und eine Abnahme vor Ende („cool down“) der FAT.

Bei beiden Tachykardieformen handelt es sich in der Regel um chronisch-permanente Tachykardien, die durch eine Einschränkung der linksventrikulären Funktion auch lebensbedrohlich werden können.

Gelegentlich treten diese Tachykardien auch paroxysmal und häufig rekurrend auf. Charakteristisch für die permanenten Tachykardien ist eine Erhöhung des Frequenzniveaus, welche auch in der Nacht zu dokumentieren ist. Wegen der meist chronisch erhöhten Herzfrequenz können die Patienten über Monate und Jahre eine sekundäre dilatative Kardiomyopathie mit eingeschränkter linksventrikulärer Funktion und Zeichen der Herzinsuffizienz entwickeln^{48 49}.

Aufgrund der elektrophysiologischen Eigenschaften der Tachykardien sind Adenosinabgaben sowie die transösophageale Überstimulation meist nicht längerfristig wirksam (siehe Tabelle 1a). Zur medikamentösen Dauertherapie siehe Tabelle 1b. Adenosin führt über den AV-Block und Persistenz der FAT zur Diagnosestellung, allerdings wird die FAT gelegentlich auch durch Adenosin terminiert. Tabelle 4 listet die einzelnen Therapieindikationen auf.

Die Indikation zur Behandlung ergibt sich aus der Häufigkeit des Auftretens der Tachykardien, der erhöhten mittleren Herzfrequenz sowie der linksventrikulären Funktionseinschränkung. Im Säuglings- und Kleinkindalter bis zu einem Gewicht von ca. 15 kg wird die medikamentöse Therapie, danach die Katheterablation bevorzugt. Bei der fokalen atrialen Tachykardie erscheint der Einsatz von Ivabradin aufgrund des Wirkmechanismus erfolgsversprechend⁵⁰.

Bei der **angeborenen** junctionalen ektope Tachykardie und der **multifokalen** atrialen Tachykardie handelt es sich um ausgesprochen seltene Tachykardieformen, weshalb an dieser Stelle auf strukturierte Empfehlungen verzichtet werden soll. Auch bei der angeborenen junctionalen ektope Tachykardie erscheint der Einsatz von Ivabradin aufgrund des Wirkmechanismus erfolgsversprechend ⁵¹.

7.3.5 Postoperative junctionale ektope Tachykardie (JET)

Diese Form der junctionalen ektope Tachykardie tritt gehäuft nach herzchirurgischen Eingriffen bei Säuglingen und Kleinkindern als Folge einer Irritation des AV-Knotens/His-Bündels auf. Aufgrund der hohen Kammerfrequenzen in Kombination mit einer atrioventrikulären Dissoziation besteht unbehandelt eine hohe Letalität. Ziel der Behandlung ist eine Kontrolle der Kammerfrequenz und eine Wiederherstellung der normalen AV-Sequenz, die meist zur hämodynamischen Stabilisierung führt bis zum spontanen Terminieren der Tachykardie. Neben der moderaten Hypothermie (33-35 °C) ⁵², dem Einsatz von Amiodaron (Tabelle 1a) und weiteren Antiarrhythmika als Dauerinfusion sowie der Magnesiumsubstitution hat sich die kammergetriggerte atriale Stimulation bewährt ⁵³⁻⁵⁸. Die Indikation zur His-Bündelablation ergibt sich nicht.

7.3.6 Intraatriale Reentry-Tachykardien (IART) inclusive Vorhofflattern

Intraatriale Reentry-Tachykardien werden durch einen Reentry-Mechanismus um anatomische und/oder chirurgische Hindernisse in den Vorhöfen verursacht. Es handelt sich um primäre atriale Tachykardien, der AV-Knoten sowie die Ventrikel sind keine kritischen Bestandteile des Reentry-Mechanismus. Folglich führt die Applikation von Adenosin in der Regel nicht zur Terminierung der Tachykardie, die Demaskierung der P-Wellen führt jedoch zur korrekten Diagnose ⁵⁹. In der Literatur werden diese Tachykardien häufig auch als atypisches Vorhofflattern bezeichnet (siehe unten).

Vorhofflattern ist eine Sonderform der IART. Es ist durch das typische EKG-Muster mit sägezahnartigen „Flutter-Wellen“ in den inferioren EKG-Ableitungen charakterisiert. Es handelt sich um eine rechtsatriale Makroreentrytachykardie mit dem kritischen Isthmus zwischen der Trikuspidalklappe und dem Trichter der unteren Hohlvene. Vorhofflattern kann idiopathisch und nach Korrekturoperation eines angeborenen Herzfehlers auftreten.

Beim pränatalen intrauterinen Vorhofflattern liegen Vorhoffrequenzen zwischen 350-500/min mit einer 2:1 oder 3:1 AV-Überleitung vor. Vereinzelt besteht zusätzlich eine akzessorische Leitungsbahn mit atrioventrikulären Reentrytachykardien⁶⁰⁻⁶². Die Therapie erfolgt transplazentar primär mit Digoxin oder Sotalol. Sotalol^{23, 24} führt bei 50-80% der Feten zu einer Konversion in den Sinusrhythmus, die Konversionsrate bei Digoxintherapie beträgt ca. 50% (Tabelle 1). Amiodaron gilt als Reserveantiarrhythmikum⁶³.

Beim isolierten neonatalen Vorhofflattern besteht nur ein geringes Risiko des erneuten Auftretens. Nach elektrischer Kardioversion (transösophageal oder extern) ist in der Regel keine antiarrhythmische Therapie erforderlich^{31, 64}.

IART treten nach chirurgischen Interventionen (z. B. Vorhofumkehroperation, Fontanoperation, Fallotkorrektur) auf. Sie sind mit einer signifikant gesteigerten spätpostoperativen Morbidität und Letalität assoziiert. Bei einer anhaltenden IART mit hämodynamischer Beeinträchtigung ist eine externe Kardioversion mit 0,5-1 J/kg indiziert (siehe Abbildung 1). Bei stabiler Hämodynamik kann eine Überstimulation (transösophageal, endokardial oder epikardial) mit hohen Erfolgsraten durchgeführt werden. Eine intravenöse medikamentöse Kardioversion mit Antiarrhythmika ist aufgrund der geringen Erfolgsrate und der nicht unerheblichen Nebenwirkungen nicht zu empfehlen.

Bei Patienten mit einer IART und stabiler Hämodynamik mit einer Dauer >48 Stunden müssen vor der Terminierung intraatriale Thromben echokardiographisch sicher ausgeschlossen werden⁴⁷. Sofern Thromben nachgewiesen werden, ist eine Antikoagulation mit Marcumar oder niedermolekularem Heparin über die Dauer von 4-6 Wochen indiziert. Bei hoher Kammerfrequenz ist während dieser Zeit eine β -Blockertherapie, evtl. in Kombination mit Digoxin, zur Kammerfrequenzreduktion zu empfehlen.

Nach erfolgreicher Terminierung der IART besteht bei der Mehrzahl der Patienten die Indikation zur Rezidivprophylaxe. Die Ergebnisse der medikamentösen Therapie sind häufig nicht zufriedenstellend. Die alleinige längerfristige medikamentöse „Kontrolle“ der Kammerfrequenz bei fortbestehender Vorhoftachykardie ist mit einer signifikant gesteigerten Letalität assoziiert und somit unzureichend⁶⁵. Als Antiarrhythmika kommen bei den postoperativen intraatrialen Reentry-Tachykardien vor allem Antiarrhythmika der Klasse III (Sotalol und Amiodaron) sowie β -Blocker zum Einsatz (Tabelle 1b). Eine Monotherapie mit Präparaten der Klasse Ic sollte aufgrund der

Verminderung der Vorhoffrequenz bei unzureichender Verlängerung der effektiven Refraktärperiode des AV-Knotens nicht durchgeführt werden, da hier eine hochfrequente 1:1-AV-Überleitung begünstigt werden kann. Empfohlen wird in diesem Fall eine Kombinationstherapie eines Klasse Ic-Präparates mit einem β -Blocker ⁴⁷. Eine Dauertherapie mit Amiodaron sollte bei jungen Patienten aufgrund der hohen Zahl von Nebenwirkungen vermieden werden. Klasse 1c-Substanzen sollten bei eingeschränkter Ventrikelfunktion ebenfalls nicht verabreicht werden ⁶⁶. Bei einem bedeutsamen Anteil der postoperativen Patienten (z. B. nach Vorhofumkehroperation) liegt ein Tachykardie/Bradykardiesyndrom vor, so dass bei einer antiarrhythmischen Therapie das Risiko der signifikanten Aggravierung der Sinusknotendysfunktion besteht. Bei diesen Patienten besteht die Indikation zur permanenten Schrittmachertherapie (siehe Leitlinie Bradykarde Herzrhythmusstörungen der DGPK). Vor der Schrittmachertherapie sollte die Möglichkeit einer Ablationsbehandlung der IART erwogen werden.

Vorhofflattern kann durch die Applikation von Hochfrequenzstromläsionen zwischen dem Trikuspidalklappenannulus und dem Trichter der unteren Hohlvene mit dem Ziel der Induktion eines Leitungsblocks in dieser Region kausal und effektiv mit einer Erfolgsrate >90% behandelt werden ^{67, 68}.

Bei intraatrialen Reentry-Tachykardien ist die Identifikation der kritischen Bestandteile des Reentry-Circuits innerhalb der individuellen postoperativen Anatomie für die erfolgreiche Hochfrequenzstromablation von entscheidender Bedeutung. Der Einsatz der 3-dimensionalen Mappingsysteme hat bei diesen Patienten die Ergebnisse deutlich verbessert. Bei einigen Patienten kann auch mit dem Einsatz der modernen Technologien keine komplette Freiheit von Tachykardierezidiven erzielt werden. Bei fast allen Patienten besteht jedoch nach der Ablationsbehandlung unter Fortführung einer antiarrhythmischen Therapie eine deutliche Abnahme der Häufigkeit der Tachykardieepisoden und eine bessere hämodynamische Toleranz des Tachykardierezidivs ^{69-71 72, 73}. Zu den Therapieindikationen im Einzelnen siehe Tabelle 5.

Nach erfolgloser Katheterablation einer IART mit signifikanter hämodynamischer Relevanz ist die rhythmuschirurgische Therapie eine weitere Therapieoption. Bei Patienten mit IART, bei denen aufgrund der Hämodynamik ein herzchirurgischer

Eingriff geplant ist, sollte gleichzeitig eine intraoperative Ablation durchgeführt werden^{74, 75}.

7.3.7 Vorhofflimmern

Beim Vorhofflimmern handelt es sich um eine linksatriale Tachyarrhythmie. Im EKG manifestiert es sich als Tachyarrhythmia absoluta. Durch einen mechanischen Stillstand der Vorhöfe besteht ein hohes Risiko der intraatrialen Thrombenbildung mit konsekutiver Thrombembolie. Vorhofflimmern ist die häufigste symptomatische Tachyarrhythmie des Erwachsenen und wird bei Kindern und Jugendlichen extrem selten beobachtet. Bei zunehmendem Alter der Erwachsenen mit einem angeborenen Herzfehler besteht jedoch eine Zunahme der Inzidenz von atrialen Reentry-Tachykardien und Vorhofflimmern^{76, 77}.

Das diagnostische und therapeutische Vorgehen bei Vorhofflimmern entspricht dem Procedere bei atrialen Reentrytachykardien/Vorhofflattern⁷⁸⁻⁸⁰.

7.4 Ventrikuläre Extrasystolen

Im EKG unterscheiden sich die QRS-Morphologie und der QRS-Vektor vom Grundrhythmus. Prinzipiell liegt eine Verbreiterung des QRS-Komplexes über die altersspezifische Norm vor. Die Ursachen ventrikulärer Extrasystolen im Kindesalter umfassen Elektrolytstörungen, Medikamente, entzündliche Herzerkrankungen, angeborene Herzfehler (z.B. postop. Fallotsche Tetralogie) sowie Kardiomyopathien und Herztumore. Bei den meisten Kindern mit ventrikulären Extrasystolen jedoch besteht keine kardiale Grunderkrankung. Die Kinder sind meist asymptomatisch. Eine benigne oder idiopathische ventrikuläre Extrasystolie liegt bei der folgenden Befundkonstellation vor:

- Isolierte uniforme ventrikuläre Extrasystolen (auch häufig, zum Teil >1/min. im LZ-EKG entsprechend >1440/d)
- Altersentsprechender Normalbefund des Oberflächen-EKG, QTc <0,44 (bei Mädchen <0,46)
- Suppression der Extrasystolie unter Belastung, Wiederauftreten in der Erholungsphase
- Normale intrakardiale Strukturen, normale linksventrikuläre Pumpfunktion
- Normales Cardio-MRT (nicht obligatorisch)

Bei einer idiopathischen ventrikulären Extrasystolie sowie bei einem akzelerierten idioventrikulären Rhythmus besteht keine Therapieindikation ⁸¹. Die Extrasystolen stammen meist aus dem rechtsventrikulären Ausflußtrakt. Die Prognose ist gut. Bei der überwiegenden Zahl der Kinder kommt es im Jugendalter zu einem Sistieren der ventrikulären Ektope. Häufige ventrikuläre Extrasystolen (5-10% aller QRS-Komplexe) sowie multiforme ventrikuläre Extrasystolen bedürfen der weiterführenden kinder-kardiologischen und elektrophysiologischen Diagnostik inklusive MRT und Familienanamnese zum Ausschluss von Ionenkanalerkrankungen und Kardiomyopathien⁸¹. Bei einer Einschränkung der linksventrikulären Pumpfunktion ist die Ablationstherapie indiziert. Regelmäßige Verlaufsuntersuchungen zur Überwachung der LV-Funktion und -dimensionen werden empfohlen.

Die Indikation zur weiterführenden Diagnostik besteht ebenso bei einer Zunahme der ventrikulären Extrasystolie unter Belastung. Häufige ventrikuläre Extrasystolen bei einem angeborenen Herzfehler (z. B. Fallotsche Tetralogie) können in Kombination mit anderen Risikofaktoren ein Hinweis für ein erhöhtes Risiko für den plötzlichen Herztod sein ⁷⁸.

7.5 Ventrikuläre Tachykardien (VT)

Eine VT liegt bei drei oder mehr konsekutiven Depolarisationen unterhalb des His-Bündels mit einer Kammerfrequenz von mehr als 20% über der vorangehenden Herzfrequenz vor. Bei einer geringeren Herzfrequenzsteigerung handelt es sich um einen akzelerierten/idioventrikulären Rhythmus, der in der Regel keiner weiteren Therapie bedarf.

In Analogie zu ventrikulären Extrasystolen unterscheiden sich im EKG die QRS-Morphologie und der QRS-Vektor vom Grundrhythmus. Die QRS-Komplexe sind über die altersspezifische Norm verbreitert (siehe oben). Eine atrioventrikuläre Dissoziation ist typisch. Bei Kindern wird aufgrund der guten Leitungseigenschaften des AV-Knotens gelegentlich auch eine 1:1 retrograde Leitung beobachtet. Anhand der Morphologie der QRS-Komplexe unterscheidet man monomorphe von polymorphen ventrikulären Tachykardien. Bei einer Dauer >30 sec. bzw. bei einem Kreislaufkollaps (unabhängig von der Dauer der Tachykardie) liegt eine anhaltende ventrikuläre Tachykardie vor.

Als Ursache einer VT unterscheidet man eine gesteigerte Automatie, eine getriggerte Aktivität und einen Reentry-Mechanismus.

Bei **Kammerflimmern** (VF) liegt eine ungeordnete Aktivierung des Ventrikelmyokards als Folge fragmentierter multipler Reentry-Erregungen vor. Im EKG finden sich grobe oder feine Flimmerwellen ohne jede Regelmäßigkeit.

Pränatale VT

Beim Feten erfolgt die Diagnose der VT durch echokardiographischen Nachweis einer Tachykardie mit einer AV-Dissoziation und Kammerfrequenz > Vorhoffrequenz. Ursächlich kommen Ionenkanalerkrankungen, eine fetale Myokarditis, eine Kardiomyopathie und kardiale Tumoren in Betracht. Die diaplazentare Therapie über die Mutter (Tabelle 2) beinhaltet die intravenöse Gabe von Magnesium^{82, 83} unter Kontrolle des Magnesiumspiegels, Lidocain (insbesondere beim Hydrops fetalis) und die orale Gabe von Mexiletin und Propranolol. Als Mittel der 2. Wahl werden Flecainid, Sotalol und Amiodaron empfohlen²¹. Diese Medikamente sind bei Verdacht auf Long-QT-Syndrom kontraindiziert.

7.5.1 Akuttherapie der VT/VF

Die Akuttherapie der VT/VF richtet sich nach dem klinischen Zustand des Patienten. Die primäre Notfallbehandlung ist die externe Kardioversion mittels synchronisiertem DC-Schock bei VT oder die Defibrillation (asynchron) bei VF bzw. hämodynamisch instabiler VT^{10-12, 84, 85} (siehe Abbildung 1 sowie Tabelle 6). Biphasische Schocks sind effektiver als monophasische und verursachen weniger myokardiale Funktionsstörungen. Die pädiatrischen Flächenelektroden (4,5 cm im Durchmesser) sollten bei Kindern unter 10 kg angewendet werden. Von der primären intravenösen Gabe von Antiarrhythmika ist abzuraten, weil der Effekt fraglich ist und eine negativ inotrope Wirkung die Hämodynamik bei laufender Tachykardie wesentlich verschlechtern kann und die effektive Behandlung unter Umständen verzögert wird (siehe Abbildung 1). Adenosin dagegen kann prinzipiell bei einer Tachykardie mit breiten QRS-Komplexen verabreicht werden. Die erfolgreiche Terminierung der Tachykardie durch Adenosin legt die Diagnose einer supraventrikulären Tachykardie mit breitem QRS-Komplex nahe. Allerdings können auch idiopathische VT (z. B. rechts- und linksventrikuläre Ausflusstrakttachykardien) durch Adenosin terminiert werden.

Sofern kurzfristig verfügbar (z.B. bei permanentem Schrittmacher), kann bei hämodynamisch stabilen Patienten der Versuch der Überstimulation unternommen werden. Ist die externe Kardioversion auch im zweiten Versuch erfolglos bzw. kommt es zum frühen Rezidiv der VT, ist eine intravenöse antiarrhythmische Therapie zu erwägen. Diese sollte nach der Ätiologie der Tachykardie ausgewählt werden (siehe Abbildung 1). Bei Schock-refraktärem Kammerflimmern/hämodynamisch instabiler VT sollte eine intravenöse antiarrhythmische Therapie mit Amiodaron oder Lidocain nach der 3. bzw. nach der 5. erfolglosen Schockabgabe zusammen mit der Gabe von Adrenalin erfolgen (Abbildung 1). Die langfristigen Therapieoptionen sind in Tabelle 7 festgehalten. Indikationen zu einer ICD Therapie werden in einer separaten Leitlinie behandelt (Leitlinie ICD der DGPK).

Folgende Unterformen der ventrikulären Tachykardien werden im Weiteren besprochen:

- Idiopathische VT
- Angeborene Arrhythmiesyndrome (Ionenkanalerkrankungen)
- VT bei Kardiomyopathien
- VT bei angeborenen Herzfehlern

Bei ventrikulären Tachykardien sollte eine medikamentöse Therapie zur Rezidivprophylaxe gezielt substratspezifisch durchgeführt werden (siehe unten, Tabelle 7).

7.5.2 Idiopathische VT

Eine idiopathische VT liegt bei Kindern mit einem strukturell normalen Herz vor, sofern anderweitige Ursachen wie eine Myokarditis bzw. eine Kardiomyopathie sowie Ionenkanalerkrankungen bzw. eine ARVC oder CPVT ausgeschlossen sind. Diese idiopathischen VT weisen monomorphe QRS-Komplexe auf. Das Risiko des plötzlichen Herztodes ist sehr gering^{86, 87}. Es kann jedoch bei häufigen anhaltenden bzw. chronisch-permanenten Tachykardien sekundär zur Ausbildung einer Tachykardie-induzierten Kardiomyopathie kommen⁸⁸.

Die idiopathischen VT können in verschiedene Formen eingeteilt werden (Tabelle 8):

- 1) Ausflusstrakttachykardien aus dem rechts- oder linksventrikulären Ausflusstrakt inklusive proximaler Pulmonalarterie und Aortensinus
- 2) Verapamil-sensitive faszikuläre linksventrikuläre Tachykardie (Typ Belhassen; im EKG superiore Achse und Rechtsschenkelblock)
- 3) Andere Ursprungslokalisationen (AV-Klappenannuli, Papillarmuskeln, epikardial) sind im Kindesalter extrem selten und werden hier nicht berücksichtigt

Tachykardien aus dem rechtsventrikulären Ausflusstrakt (RVOT-VT) sind die häufigste Form der idiopathischen VT im Kindesalter. Da die RVOT-VT meist nur nicht-anhaltend repetitiv auftritt und selten signifikante Symptome verursacht, ist eine Therapie zur Rezidivprophylaxe nur in Einzelfällen erforderlich. Medikamente der ersten Wahl sind β -Blocker.

Der linksventrikulären faszikulären Tachykardie (Belhassen Tachykardie) liegt ein Reentry-Mechanismus unter Einbeziehung meist des apikalen posterioren Faszikels des Purkinjesystem zugrunde. Diese VT ist durch Verapamil i.v. akut terminierbar. Zur Rezidivprophylaxe kommen die gleichen Substanzen wie bei den Ausflusstrakttachykardien zum Einsatz, allerdings sind hier Rezidive häufiger. Die Katheterablation ist in diesen Fällen eine effektive Therapieoption⁸⁹.

Die Therapieindikationen sind in Tabelle 6 zusammengestellt. Die Implantation eines ICD ist bei Kindern und Jugendlichen mit idiopathischer VT in der Regel nicht indiziert⁹⁰ (siehe Leitlinie ICD der DGPK). Eine Übersicht zu den idiopathischen ventrikulären Tachykardien ist in der Tabelle 7 dargestellt.

7.5.3 Angeborene Arrhythmiesyndrome (Ionenkanalerkrankungen)

Den angeborenen Arrhythmiesyndromen liegt eine meistens autosomal dominant vererbte Genmutation zu Grunde, die in den Ionenhaushalt der Kardiomyozyten eingreift. Je nach Art der Mutation beeinflusst diese entweder die Ionenkanäle für Kalium oder Natrium in der Zellwand (Long-QT-Syndrom - LQTS, Short-QT-Syndrom - SQTS, Brugada Syndrom - BRS) oder den Kalziumaustausch innerhalb der Zelle zwischen dem sarkoplasmatischen Retikulum und dem Zytoplasma (Catecholaminsensitive polymorphe ventrikuläre Tachykardie - CPVT). Aus der Störung resultiert eine Verlängerung des Aktionspotentials (LQTS), eine Verkürzung des Aktionspotentials (SQTS und BRS) oder eine Überlastung der Zelle mit Kalzium

(CPVT), die zu ventrikulären Tachyarrhythmien infolge früher oder später Nachdepolarisationen und Dispersion der Refraktärität führen⁹¹⁻⁹³.

Die typischen, lebensbedrohlichen Arrhythmien sind polymorphe VT (z. B. Torsade des Pointes) und/oder Kammerflimmern (VF). Der Triggermechanismus für VT/VF ist oft ein erhöhter Sympathikotonus bei körperlicher oder emotioneller Belastung (typisch für LQTS Typ 1 und 2, CPVT) oder Klingelgeräusche (LQTS Typ 2). Schwimmen gilt als ein besonders starker Trigger bei LQTS Typ 1. Andere Patienten erleiden VT/VF eher im Schlaf (LQTS Typ 3) oder bei erhöhter Körpertemperatur (BRS). VT/VF sind oft selbstterminierend, so dass sich die Arrhythmieepisoden als Synkopen darstellen und nur selten beim ersten Auftreten zum plötzlichen Herztod führen (Ausnahme CPVT!). Eine stattgehabte Synkope bedeutet jedoch einen erheblichen Risikofaktor für einen späteren plötzlichen Herztod^{92, 94}.

Eine rechtzeitige Erkennung von betroffenen Patienten stößt auf das Problem der variablen phänotypischen Ausprägung der angeborenen Arrhythmiesyndrome im Standard-EKG. Die Diagnose wird anhand der klinischen Symptomatik, spezifischer Untersuchungsbefunde und der Molekulargenetik gestellt. Eine gezielte genetische Analyse ist nach Bekanntwerden der spezifischen Genmutation in der Familie des Probanden durchzuführen⁹⁵. Das Fehlen eines entsprechenden Phänotyps schließt die Erkrankung nicht aus. Diese kann sich je nach Arrhythmieform, Geschlecht und Alter des Betroffenen klinisch erst später manifestieren⁹⁶. Auch asymptomatische Familienmitglieder müssen einer klinischen und genetischen Untersuchung unterzogen werden⁹⁵.

Wegen der grundsätzlich sehr unterschiedlichen pharmakologischen Akutbehandlung bei LQTS, CPVT und Brugada Syndrom (siehe unten) ist eine korrekte Initialdiagnose sehr wichtig und beruht vor allem auf einer korrekten EKG- Beurteilung. Eine frühe Konsultation eines pädiatrischen Elektrophysiologen sollte angestrebt werden.

Ein Kreislaufstillstand durch VT/VF ist eine Klasse I-Indikation für eine ICD Implantation⁸¹ (siehe Leitlinie ICD der DGPK). Bei Patienten mit Synkopen muss über die Therapie individuell anhand der Leitlinien des jeweiligen angeborenen Arrhythmiesyndroms (siehe unten) entschieden werden.

7.5.4 Long-QT-Syndrom (LQTS)

Das QT-Intervall wird in den Ableitungen II oder V5 gemessen und das korrigierte QT (QTc) wird anhand der Bazett-Formel berechnet:

$$QTc [ms] = \frac{QT [ms]}{\sqrt{RR [s]}}$$

Die QTc-Normwerte sind in der Tabelle 9 aufgeführt ⁹⁷. Weitere signifikante EKG-Veränderungen sind eine Sinusbradykardie, eine auffällige Morphologie der T-Welle ⁹⁸ und selten ein funktioneller AV-Block II bis III° (Abbildung 2A). Zur phänotypischen Diagnosestellung werden die modifizierten Schwartz-Kriterien verwendet (Tabelle 10; ^{31, 99}).

Bei Neugeborenen kann eine vorübergehende physiologische Verlängerung des QT-Intervalls bestehen, die sich im Verlauf der ersten Lebensstage normalisiert ³¹. Abzugrenzen ist eine medikamenteninduzierte QT-Verlängerung. Das QTc-Intervall kann bei Betroffenen permanent oder intermittierend normal sein¹⁰⁰. Die Untersuchungssensitivität wird durch multiple EKG-Aufzeichnungen (längstes QTc), das Belastungs-EKG (am sensitivsten ist die 3. - 5. Minute nach Belastung), den Adrenalin-Provokationstest und den Aufsteh-Test gesteigert ^{101, 102}.

Bei allen Patienten mit Verdacht auf LQTS sollte eine molekulargenetische Untersuchung durchgeführt werden. Bei Mutationsbestätigung beim Probanden sollen genetisch eng verwandte Familienangehörige auf dieselbe Mutation überprüft werden⁹⁵. Dies hat unmittelbare Folgen für die Mutationspositiven (ggf. prophylaktische Behandlung und Verhaltensmaßnahmen) sowie Mutationsnegativen (keine weiteren Untersuchungen und psychische Entlastung ³¹). Die Penetranz der Mutationen ist variabel und am niedrigsten bei LQTS Typ 1, bei dem etwa 30 % der Mutationsträger ein normales EKG haben ¹⁰³. Bei den phänotypisch negativen LQTS 1 Patienten scheinen die N- und C-Terminal Mutationen auf ein sehr niedriges Risiko hinweisen ¹⁰⁴.

Akutbehandlung bei ventrikulären Tachykardien (siehe auch Abbildung 1):

Bei LQTS Typ 1 und 2 sind β -Blocker (z. B. Esmolol, Propranolol i.v.), Magnesium i.v. und bei bestehender Bradykardie eine temporäre Kammerstimulation hilfreich. Bei LQTS Typ 3 führt die Kammerstimulation zusammen mit Lidocain i.v. zu einer

Stabilisierung. Bei ungeklärter genetischer Situation können β -Blocker, Magnesium und Lidocain verabreicht werden.

Die Dauertherapie bzw. medikamentöse Prophylaxe basiert auf der Verabreichung von β -Blockern, die am effektivsten bei LQT1 sind ¹⁰⁵. Nichtselektive β -Blocker mit verlängerter Wirkung und ohne intrinsische sympathomimetische Aktivität sollten bevorzugt werden. Nadolol und Propranolol stellen z.Z. die beste Lösung dar ¹⁰⁶. Bei LQT3 ist zusätzlich eine Therapie mit Mexiletin indiziert ¹⁰⁷. Mexiletin und Nadolol sind zurzeit allerdings nur länderspezifisch erhältlich. Der Bezug kann über eine internationale Apotheke erfolgen. Die Rolle der β -Blockerprophylaxe bei asymptomatischen LQT3 Patienten mit normalem EKG bleibt unklar ¹⁰⁸.

Die β -Blockereffektivität sollte mindestens 1x jährlich durch ein Belastungs-EKG kontrolliert werden. Die maximale Herzfrequenz sollte 150/min nicht überschreiten. Als zusätzliche Maßnahme bei medikamentös refraktären Patienten gilt die linksseitige sympathische kardiale Denervation ^{13, 14}. Die Entscheidung zur ICD-Implantation ist komplex. Generell ist ein ICD nach Reanimation und nach Synkopen trotz adäquater β -Blockertherapie wegen maligner ventrikulärer Arrhythmie indiziert ⁸¹; Leitlinie ICD). In anderen Fällen muss je nach Alter, Genotyp, QTc-Zeit, Symptomen und Geschlecht individuell entschieden werden ^{92, 94, 95}. Es sollen keine QT-verlängernden Medikamente (siehe <https://crediblemeds.org/>) verabreicht werden. Die Patienten sollen nicht an Leistungssport teilnehmen, wobei diese Empfehlung in der letzten Zeit relativiert und individualisiert wird (siehe Leitlinie Sport der DGPK¹⁰⁹. Aktivitäten, bei denen eine kurzfristige Bewusstlosigkeit zu schwerwiegenden Folgen führen kann, sollten vermieden werden (Schwimmen, Tauchen, Klettern usw. ohne individuelle Aufsicht).

7.5.5 Short-QT-Syndrom (SQTS)

Ein QTc \leq 340 ms gilt als pathologisch ⁹⁵. Es handelt sich um eine sehr seltene Erkrankung. Die Rhythmusstörung kann die Patienten schon im jungen Alter bedrohen. Oft liegt auch ein chronisches Vorhofflimmern mit langsamer Kammerfrequenz vor ¹¹⁰. In der Therapie verwendet man Chinidin, welches das Aktionspotential der Herzzelle und damit die Refraktärperiode verlängert ^{95, 111}, und die ICD-Implantation. Chinidin ist in Deutschland als Substanz erhältlich; es kann durch den Apotheker verkapselt werden. Eine molekulargenetische Diagnostik soll ähnlich

dem LQTS durchgeführt werden ⁹⁵; nur etwa 15% der Patienten kann man derzeit genetisch identifizieren ¹¹².

7.5.6 Brugada Syndrom (BrS)

Die Erkrankung ist charakterisiert durch eine Verbreiterung des QRS-Komplexes und spezifische ST-Streckenhebungen in den rechtspräkordialen Ableitungen, die durch i.v. Gabe von natriumblockierenden Antiarrhythmika (Ajmalin und Flecainid) verstärkt bzw. sichtbar gemacht werden können (Abbildung 2B). Patienten mit spontanen typischen ST-Streckenveränderungen haben eine schlechtere Prognose als diejenigen, bei denen die EKG-Zeichen nur nach medikamentöser Provokation auftreten ^{95, 113}. Die Kombination von spontanen typischen ST-Streckenveränderungen und Synkopen stellt ein hohes Risiko für plötzlichen Herztod dar. Die Rolle der programmierten Kammerstimulation in der Risikostratifizierung ist nicht eindeutig ⁹⁵. Der plötzliche Herztod ist durch polymorphe VT oder VF verursacht, die oft in Ruhe oder im Schlaf und bei Fieber vorkommen. Die einzige effektive Therapie zur Prävention des plötzlichen Herztodes ist die ICD-Implantation. Ähnlich dem SQTs wurde auch ein positiver Effekt von Chinidin beschrieben ^{111, 114}. β -Blocker sind nicht hilfreich. In der Akutbehandlung lebensbedrohlicher ventrikulärer Tachykardien kann Isoprenalin oder Orciprenalin i.v. zur Stabilisierung angewandt werden ^{95, 115}. Bei Fieber ist zusätzlich eine aggressive antipyretische Therapie notwendig. Junge Patienten mit BrS sollten bei fieberhaften Infekten hospitalisiert und entsprechend überwacht werden. Spezifische Medikamente müssen vermieden werden (siehe <http://www.brugadadrugs.org>).

7.5.7 Katecholaminsensitive polymorphe ventrikuläre Tachykardie (CPVT)

Klinisch sind die Patienten durch belastungs- oder emotionsgetriggerte Synkopen auffällig. Das typische EKG-Bild beinhaltet belastungsinduzierte polymorphe ventrikuläre Extrasystolen, bidirektionale VT und VF. Viele Patienten haben auch chaotische Vorhoftachykardien. Das Belastungs-EKG führt zur Diagnose, während das Ruhe-EKG meistens völlig unauffällig ist. Die CPVT ist die am häufigsten tödlich verlaufende angeborene Ionenkanalerkrankung ^{95, 95, 116}. Die Therapie beruht auf β -Blockern oder β -Blockern plus Flecainid ^{117, 118}. Bei Patienten, die unter β -Blockern symptomatisch sind oder VT/VF Episoden haben, besteht die Indikation zur ICD-

Implantation ⁹⁵. Die linksseitige kardiale sympathische Denervation ist bei den Patienten indiziert, die unter β -Blockern oder unter β -Blockern plus Flecainid eine Synkope, VT/VF-Episode oder adäquate ICD-Schocktherapie erleiden ^{13, 14}; sie sollte vor oder gleichzeitig mit der ICD-Implantation erwogen werden. Es wurde berichtet, dass die Effektivität der ICD-Schockabgabe von der zugrundeliegenden Tachykardie abhängt. Polymorphe und bidirektionale VT wurden im Gegensatz zu VF nur unzuverlässig terminiert ¹¹⁹. Die CPVT ist im Hinblick auf den plötzlichen Herztod gefährlicher als das LQTS (siehe oben). Ohne Therapie versterben 30-50% der Patienten vor dem 30. Lebensjahr. β -Blocker sind in der Regel weniger effektiv als bei LQTS. Die molekulargenetische Diagnostik soll ähnlich dem LQTS durchgeführt werden ⁹⁵. Auch bei asymptomatischen Mutationsträgern ist eine β -Blocker-Prophylaxe indiziert. Auf Schul- und Leistungssport soll auf jeden Fall verzichtet werden.

7.5.8 VT bei Kardiomyopathien

7.5.8.1 Arrhythmogene rechtsventrikuläre Kardiomyopathie (ARVC)

Die Erkrankung ist eine autosomal dominant vererbte, spezielle Form der Kardiomyopathie, die durch eine Störung der Desmosomentwicklung zu fibrotischer Degeneration und Fetteinlagerung vorwiegend in der Wand des rechten Ventrikels, aber oft auch des linken Ventrikels führt ¹²⁰. Die Erkrankung ist progressiv mit klinischer Manifestation meistens in der zweiten bis vierten Lebensdekade und führt zur Entstehung eines Substrats für Reentry-basierte lebensbedrohliche VT und in späten Stadien zum Rechtsherzversagen. Im EKG treten eine Verbreiterung des QRS-Komplexes mit den Zeichen einer verzögerten rechtsventrikulären Depolarisation in Form einer ϵ -Welle sowie Repolarisationsveränderungen auf (Abbildung 2C) ¹²¹. VT sind meist anhaltend und monomorph. Oft hat ein Patient mehrere Tachykardiomorphologien mit unterschiedlichen Zykluslängen ^{81, 122}.

Die Behandlung besteht aus Sotalol bzw. Amiodaron (unsicher wegen des progressiven Charakters der Erkrankung mit sich veränderndem arrhythmogenen Substrat), Katheterablation monomorpher VT (Substrat befindet sich oft auch epikardial) ¹²³ und der ICD-Implantation. Bei Patienten mit ARVC und einem oder mehreren Risikofaktoren für den plötzlichen Herztod (Induktion einer VT bei EPU, spontane nicht-anhaltende VT, männliches Geschlecht, schwerwiegende RV-Dilatation, Alter bei Präsentation <5 Jahre, LV-Dysfunktion, Synkope und apikales RV-

Aneurysma, genetischer Lokus auf Chromosom 1q42-43) besteht eine Klasse IIa Indikation zu einer primär präventiven ICD-Implantation^{81, 113, 124, 125} (Leitlinie ICD der DGPK). Exzessives Ausdauertraining soll vermieden werden, weil diese zur Progression der Erkrankung führen kann. Leistungssport soll wegen der Auslösung von VT/VF ebenfalls vermieden werden.

7.5.8.2 Hypertrophe obstruktive (HOCM) oder nichtobstruktive (HNCM) Kardiomyopathie

Bei Patienten mit hypertropher Kardiomyopathie wird bei Vorhandensein eines oder mehrerer "major" Risikofaktoren für den plötzlichen Herztod (spontane anhaltende und nicht-anhaltende VT, familiäre Anamnese eines plötzlichen Herztodes, Synkope, Septumdicke ≥ 30 mm und abnormale Blutdruckreaktion bei Belastung) eine primär präventive ICD-Implantation empfohlen¹²⁶ (s. Leitlinie ICD der DGPK). Auch die hochdosierte β -Blockertherapie (Propranolol 5-8 mg/kgxd) kann den plötzlichen Herztod nicht verhindern¹²⁷. Für Patienten im Alter von ≥ 16 Jahren wurde ein Score publiziert, der die Entscheidung über eine primär präventive ICD-Implantation anhand der Kalkulierung des Risikos eines plötzlichen Herztodes erleichtert¹²⁸. Sport mit Wettbewerbs- und Leistungscharakter muss vermieden werden.

7.5.8.3 Dilatative Kardiomyopathie (DCM)

Bei dilatativer Kardiomyopathie besteht nach überlebter VT/VF ein hohes Risiko des Rezidivs und es besteht die Indikation zur ICD-Implantation. Eine empirische oder durch eine EPU getestete medikamentöse Therapie ist nicht hilfreich. Eine eingeschränkte LV-Funktion allein (LVEF ≤ 35 %, NYHA Klasse II oder III) ist bei Kindern im Gegensatz zu Erwachsenen^{129, 130} keine eindeutige primär präventive Indikation zur ICD-Implantation^{131, 132}. Die kardiale Resynchronisationstherapie kann bei Patienten mit einer elektromechanischen linksventrikulären Dyssynchronie als Maßnahme zur Verbesserung der LV Funktion hilfreich sein¹³² (siehe auch Leitlinie Chronische Herzinsuffizienz der DGPK).

7.5.9 VT bei angeborenen Herzfehlern

Bei Patienten nach Operation eines angeborenen Herzfehlers können im langfristigen Verlauf ventrikuläre Tachykardien entstehen. Diese basieren am häufigsten auf Reentry-Mechanismen um chirurgische Narben oder anatomische Barrieren. Selten

können auch fokale VT bei gesteigerter Automatie auftreten. In der Entwicklung des arrhythmogenen Substrats spielt außer Narben auch die durch Volumen-/Druckbelastung und/oder Hypoxämie entstandene Myokardfibrose eine Rolle. Als besonders lebensgefährdet gelten Patienten mit signifikanten hämodynamischen Residuen. Am besten untersucht wurden die Risikofaktoren für die Entstehung lebensbedrohlicher ventrikulärer Rhythmusstörungen bei jungen Erwachsenen nach Korrektur einer Fallotschen Tetralogie⁷⁶. Hierzu zählen: vorheriger palliativer Shunt, QRS-Breite ≥ 180 ms^{4, 133}, Ventrikulotomie, nichtanhaltende VT und ein LVEDP ≥ 12 mmHg sowie die Induzierbarkeit von monomorphen oder polymorphen ventrikulären Tachykardien in der EPU^{8, 9, 134}.

Hämodynamisch wesentliche Restbefunde sollten korrigiert werden. Dies schützt allerdings nicht vor dem VT-Rezidiv, sofern nicht auch das arrhythmogene Substrat behandelt wird¹³⁵. Im Falle einer anhaltenden monomorphen VT kann eine operative Kryoablation oder eine Katheterablation erfolgen³⁴. Neuerdings wurden bei Patienten nach Korrektur einer Fallotschen Tetralogie bei der elektrophysiologischen Untersuchung typische langsam leitende anatomische Korridore charakterisiert, die ein Substrat für ventrikuläre Reentry-Tachykardien darstellen und ablatiert werden können¹³⁶.

In Anlehnung an die CAST (Cardiac Arrhythmia Suppression Trial) Studie¹³⁷ haben Antiarrhythmika heutzutage keinen evidenzbasierten Stellenwert in der langfristigen Prävention von ventrikulären Rhythmusstörungen bei Patienten nach Operationen eines angeborenen Herzfehlers. Speziell für Kinder gibt es keine Studien zur prophylaktischen Wirkung von antiarrhythmischen Medikamenten. Die Indikationen zur ICD-Implantation sind in der Leitlinie ICD der DGPK dargestellt.

8. Nachsorge

Kinder mit tachykarden Herzrhythmusstörungen bedürfen regelmäßiger ambulanter kinder-kardiologischer Kontrolluntersuchungen (bei chronisch-permanenten Tachykardien alle 3-6 Monate, bei paroxysmalen Tachykardien alle 6-12 Monate). Patienten mit Schrittmachern bzw. internen Kardiovertern/Defibrillatoren bedürfen zusätzlich regelmäßiger Kontrollen im Intervall von 6 Monaten¹³².

9. Durchführung der Diagnostik und Therapie

Durchführung durch eine Ärztin/einen Arzt für Kinder- und Jugendmedizin mit Schwerpunktbezeichnung Kinderkardiologie bzw. bei Erwachsenen ein(e) EMAH-zertifizierte Ärztin/Arzt. Die pränatale Diagnostik und Beratung sollte durch eine/n DEGUM II/III qualifizierten Pränatalmediziner/in in Kooperation mit einem/r Kinderkardiologen/in durchgeführt werden.

Therapeutische Maßnahmen obliegen der Verantwortung einer Ärztin/eines Arztes für Kinder- und Jugendmedizin mit Schwerpunktbezeichnung Kinderkardiologie, eines Herzchirurgen mit Zertifikat „Chirurgie angeborener Herzfehler“ bzw. bei Erwachsenen einer/s EMAH-zertifizierten Ärztin/Arztes.

Erläuterungen: Bei Indikationsklasse I liegen ausreichende Daten oder ein genereller Expertenkonsens vor, dass eine Behandlung nützlich und wirksam ist. Bei Klasse II besteht kein Konsens, die Daten sind widersprüchlich. Für Klasse IIa wird die Wirksamkeit der Behandlung befürwortet, Klasse IIb ist der Nutzen weniger klar. Bei Klasse III wird die Behandlung als nicht-wirksam oder sinnvoll angesehen.

Anhaltende Tachykardie = ≥ 30 sec bzw. hämodynamisch instabil, nicht anhaltend = < 30 sec.

Tabelle 1 a: Therapie der akuten Episode einer supraventrikulären Tachykardie mit regelmäßigen Abständen der QRS-Komplexe und hämodynamischer Stabilität (Auswahl; siehe Text und Abbildung 1)

	Literatur
Vagale Manöver	
Adenosin (0,1-0,3 mg/kg i.v. als rascher Bolus, max. 12 mg)	(Paul 1997 ⁵⁹)
Propafenon (1-2 mg/kg langsam i.v., Dauerinfusion 4-7 µg/kg/min)	(Reimer 1991 ¹³⁸)
Flecainid (1 mg/kg langsam i.v.)	(Till 1989 ¹³⁹)
Amiodaron (initial 5 mg/kg i.v. über 30 min, Dauerinfusion 10 - max. 20 mg/kg/d)	(Ramusovic 2013 ⁵⁶)
Verapamil ab Schulalter* (0,1 mg/kg, max. 5 mg)	(Leitner 1983 ¹⁴⁰)
Esmolol (initial 0,1- 0,5 mg/kg/min i.v., Dauerinfusion 50-200 µg/kg/min Cave: Hypotension)	(Cuneo 1994 ¹⁴¹)

(*Cave: nicht bei Neugeborenen und Säuglingen!)

Tabelle 1 b: Oral-medikamentöse Dauertherapie supraventrikulärer Tachykardien (nach Substanzklassen geordnet; die Auswahl des Medikaments erfolgt anhand der folgenden Kriterien: Alter des Kindes, kardiale Anatomie sowie Erfahrung des verantwortlichen Arztes)

Flecainid (3-7 mg/kg/d in 2 ED)	(Cunningham 2017 ¹⁴²)
Propafenon (10 mg/kg/d in 3 ED)	(Janousek 1998 ¹⁴³ , Paul 1994 ¹⁴⁴)
β-Blocker (z. B. Propranolol 2 mg/kg/d in 3 ED)	(Pfammatter 1998 ¹⁵)
Amiodaron (Erhaltungsdosis 3-5 mg/kg/d in 1 ED)	(Paul 1994 ¹⁴⁵)
Sotalol (2-6 mg/kg/d in 2 ED)	(Pfammatter 1997 ¹⁴⁶)
Verapamil ab Schulalter* (4-10 mg/kg/d in 3 ED)	(Sapire 1981 ¹⁴⁷)
Digoxin* (0,2 mg/m ² in 2 ED, in Kombination)	

(* nicht bei Präexzitationssyndrom, ED=Tagesdosierung verteilt auf Einzeldosen)

Tabelle 2: Diaplazentare Therapie von fetalen Tachyarrhythmien (modifiziert nach Donofrio 2014 ²¹)

Supraventrikuläre Tachykardien (HF \geq 220/min) ohne Hydrops, normale

LV-Funktion:

Mittel der 1. Wahl:

Digoxin: Aufsättigung mit 0,3-0,5 mg alle 8 h i.v. für 24 h (Spiegelkontrolle) oder 0,25 mg alle 6 h p.o. über 48-72 h; Erhaltungsdosis 0,25 mg alle 8 h p.o. (maternaler Zielspiegel 1.5 - 2.0 (2,5) ng/ml)

Flecainid: 50-150 mg p.o. alle 8-12 h (max. 400 mg/d)

Sotalol: 80-160 mg alle 12 h p.o. (ggf. steigern auf alle 8 h; max. 480 mg/d)

Mittel der 2. Wahl:

Amiodaron: Aufsättigung 450-600 mg p.o. alle 6 h für 48 h, bzw. bei vorausgegangener antiarrhythmischer Therapie 200-400 mg p.o. alle 6 h; Erhaltungsdosis 200 mg p.o./d (ggf. bis 600 mg/d)

Vorhofflattern

Mittel der 1.Wahl: Sotalol: Dosierung siehe oben

Mittel der 2.Wahl: Digoxin: Dosierung siehe oben

Amiodaron: Dosierung siehe oben

Hydrops fetalis bzw. eingeschränkte linksventrikuläre Funktion bei SVT oder Vorhofflattern:

Operative Entbindung bei nahem Geburtstermin!

Diaplazentare Therapie wie oben, jedoch frühere Kombinationstherapie; evtl direkte fetale Therapie über Nabelvene

Ventrikuläre Tachykardie

Mittel der 1. Wahl:

Magnesium: initial 2-4(-6) g i.v. über 20 min, danach 1(-2) g/h für max. 48 h mit Spiegelüberwachung

Lidocain: 1-1,5 mg/kg i.v., danach 1-4 mg/min

Propranolol: 20-80 mg p.o. alle 6 h

Mexiletin: 200-300 mg p.o. alle 8 h

Mittel der 2. Wahl:

Flecainid, Sotalol, Amiodaron (Dosierungen siehe oben; cave: kontraindiziert bei Verdacht auf Long-QT-Syndrom)

Tabelle 3: Therapieindikationen bei supraventrikulärer Tachykardie auf der Grundlage einer akzessorischen Leitungsbahn und AVNRT

Indikationsklasse	Medikamentöse Therapie	Ablationstherapie
I	rezidivierende, anhaltende symptomatische SVT	<ul style="list-style-type: none"> - WPW nach Reanimation - Synkope mit kurzer (≤ 240 ms) antegrader effektiver Refraktärperiode der akzessorischen Leitungsbahn bzw. kurzem RR-Intervall (≤ 240 ms) mit Δ-Welle während Vorhofflimmern (SPERRI) - rezidivierende SVT, Therapie-refraktär, eingeschränkte LV-Funktion oder hämodynamische Instabilität
Ila	rez., nicht anhaltende SVT, Herzfehler	<ul style="list-style-type: none"> - SVT, Gewicht >15 kg, als Alternative zu effektiver medikamentöser Therapie - SVT, geplante Herz-OP, erschwerter postop. Zugang (z. B. vor Fontan-Operation) - Δ-Welle, keine SVT/Symptome, Persistenz der Δ-Welle bei Belastung und im L-EKG, Alter >8 Jahre, antegrade effektive Refraktärperiode der akzess. Leitungsbahn ≤ 240 ms oder multiple Leitungsbahnen, geringes Risiko eines AV-Blocks - WPW-Muster, LV-Dysfunktion
III	- Δ -Welle verschwindet bei Belastung	- Δ -Welle verschwindet bei Belastung, normale LV-Funktion

- SVT nichtanhaltend,
kein Vitium

- SVT, effektive medikamentöse Therapie,
Gewicht ≤ 15 kg

Tabelle 4: Therapieindikationen bei permanenter junctionaler Reentry-Tachykardie (PJRT) und fokaler atrialer Tachykardie (FAT)

Indikationsklasse	Medikamentöse Therapie	Ablationstherapie
I	Chronisch-permanente und paroxysmale PJRT/FAT, erhöhtes Frequenzniveau, LV-SF < 30%	- chronisch permanente PJRT/FAT, LV-SF <30%, Gewicht > 15 kg - PJRT/FAT, Therapie-refraktär oder Nebenwirkungen, LV-SF < 30%
Ila	chronisch-permanente PJRT/FAT, erhöhtes mittleres HF-Niveau, LV-SF >30%	- chronisch-permanente PJRT/FAT, LV-SF >30%, Gewicht >15 kg, - Therapiealternative - geplante Herz-OP, erschwerter postop. Zugang
III	Seltene Episoden einer PJRT/FAT, LV-SF>30%, keine Symptome	PJRT/FAT, Gewicht <15 kg, LV-SF >30%, seltene Episoden, normale Frequenz, normale LV-SF

Tabelle 5: Therapieindikationen bei intraatrialen Reentry-Tachykardien (IART) und Vorhofflattern bei angeborenen Herzfehlern (prä- und postoperativ)

Indikationsklasse	Medikamentöse Therapie	Ablationstherapie
I	Rezid. anhaltende IART/AFL	<ul style="list-style-type: none"> - IART/AFL mit hämodynamischer Beeinträchtigung - Nebenwirkungen unter medikamentöser Therapie - rezidivierende IART/AFL, Therapie-refraktär
IIa	Seltene Rezidive	<ul style="list-style-type: none"> - Seltene Rezidive unter medikamentöser Therapie
III	Nicht-anhaltend, selten	<ul style="list-style-type: none"> - Nicht-anhaltend, selten

Tabelle 6: Empfohlene Energie bei externer Kardioversion/Defibrillation

	Energie [J/kg KG], möglichst biphasisch	
	1. Schock	Bei Erfolglosigkeit
Kardioversion (synchronisiert)	1	2
Defibrillation (asynchron)	4	4

Tabelle 7: Therapieindikationen der ventrikulären Tachykardie (VT)

Indikations- klasse	Medikamentöse Therapie	Ablationstherapie
I	<ul style="list-style-type: none"> - Rezidivierende idiopathische VT - Zustand nach ICD-Implantation, häufige Entladungen - VT/VES induzierte Kardiomyopathie - β-Blocker bei LQTS und CPVT - Mexiletin bei LQTS 3 	<ul style="list-style-type: none"> - Anhaltende VT, hämodynamisch wirksam, Substrat der Ablation zugänglich - Zustand nach ICD-Implantation, häufige Entladungen
Ila	<ul style="list-style-type: none"> - Chinidin bei SQTS und BrS - β-Blocker + Flecanid bei CPVT 	<ul style="list-style-type: none"> - Ablation von auslösenden ventrikulären Foci bei idiopathischem VF
Ilb	<ul style="list-style-type: none"> - Keine 	
III	<ul style="list-style-type: none"> - Idiopathische VES/nichtanhaltende VT - idiopathische VT ohne hämodynamische Relevanz - VT, strukturelle Herzerkrankung ohne ICD 	<ul style="list-style-type: none"> - Idiopathische VES ohne hämodynamische Relevanz - Nichtanhaltende asymptotische idiopathische VT - VT bei Ionenkanalerkrankungen und CPVT

Tabelle 8: Übersicht über die Formen der idiopathischen ventrikulären Tachykardien

Tachykardieform	EKG bei SR/VT	Akut-therapie	Dauer-therapie	Dignität
Idiopathische RVOT-VT (getriggerte Aktivität)	SR: unauffällig VT: inferiore Achse, LSB, monomorph	Adenosin	β-Blocker, HF-Ablation	VT meist nicht-anhaltend, selten Symptome; spontanes Sistieren möglich
Idiopathische LV-VT (Reentry)	SR: unauffällig VT: superiore Achse, RSB, monomorph	Verapamil	β-Blocker, Calcium-Antagonisten HF-Ablation	häufiger symptomatisch
Differentialdiagnose: Idioventrikulärer Rhythmus	SR: unauffällig langsame "VT", <120% des Grundrhythmus	Keine	Keine	benigne

(Ggf.=gegebenenfalls, HF=Hochfrequenzstrom, LSB=Linksschenkelblock, LV=linksventrikulär, RSB=Rechtsschenkelblock, RVOT=rechtsventrikulärer Ausflusstrakt, SR=Sinusrhythmus, VT=ventrikuläre Tachykardie)

Tabelle 9: Referenzwerte für QTc (in ms, korrigiert nach Bazett)

	1 – 15 Jahre	Männer >15 Jahre	Frauen >15 Jahre
Normal	<440	<430	<450
Grenzwertig	440-460	430-450	450-470
Verlängert	>460	>450	>470

Siehe auch Schwartz et al. 2002 ³¹

Tabelle 10: LQTS - diagnostische Kriterien nach Schwartz 2002 (modifiz.)³¹

Elektrokardiographische Kriterien	Punkte
QTc, ms	
≥ 480	3
460-479	2
450-459 (Männer)	1
Torsades de Pointes	2
T-Wellen-Alternans	1
Gekerbte T-Wellen in 3 Ableitungen	1
QTc ≥ 480 in der 2.-4. Min. der Erholung bei der Ergometrie	1
Herzfrequenz unterhalb altersentsprechenden Normwerten	0,5
Klinische Kriterien	
Synkope – stressbedingt	2
Synkope – ohne Zusammenhang mit Stress	1
Kongenitale Taubheit	0,5
Familienanamnese	
Familienmitglieder mit Diagnose eines LQTS	1
Unklarer plötzlicher Herztod bei erstgradigen Verwandten < 30 Jahre	0,5

Wahrscheinlichkeit eines LQTS:

≤ 1 Punkt – *niedrig*; 2-3 Punkte – *mittel*; > 3,5 Punkte - *hoch*

Abbildungslegenden

Abbildung 1: Algorithmus zur Diagnostik und Therapie einer Tachyarrhythmie im Kindesalter

Abbildung 2: LQTS, Brugada, ARVC

a. EKG bei einem Patienten mit molekulargenetisch nachgewiesenem LQT Syndrom Typ 1. Die QTc Dauer beträgt 692 ms.

b. Typisches EKG bei Brugada Syndrom mit ST-Strecken-Hebungen und negativen T Wellen in den rechtspräkordialen Ableitungen.

c. EKG bei ARVC mit ϵ -Wellen (Pfeil), die dem QRS Komplex folgen und einer verzögerten rechtsventrikulären Depolarisation entsprechen (Abl. I, II, und III).

Abbildung 1

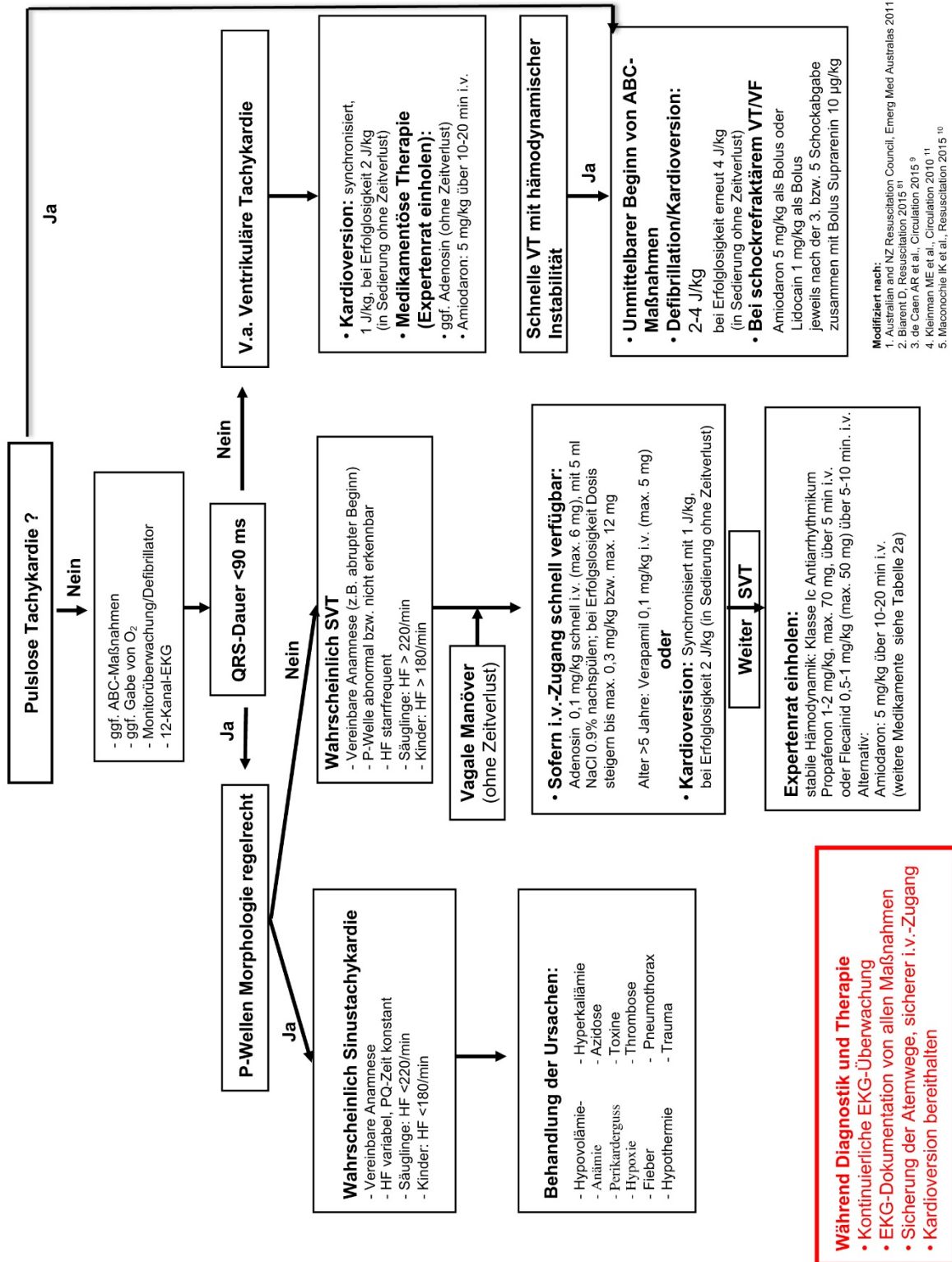


Abbildung 2a

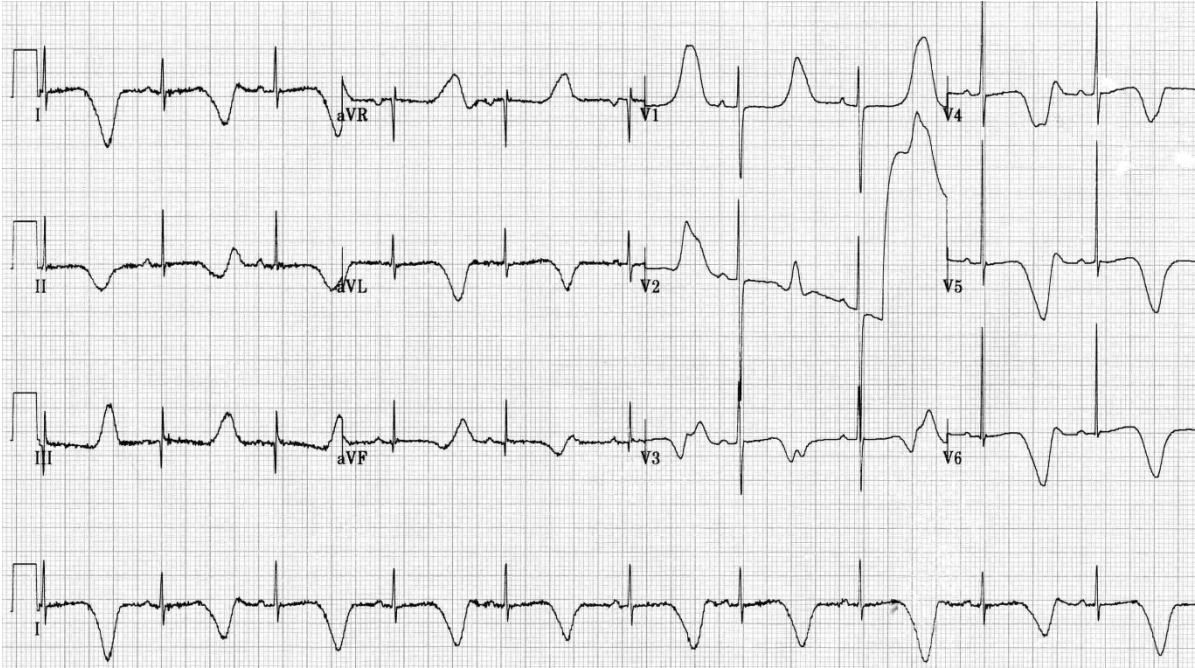
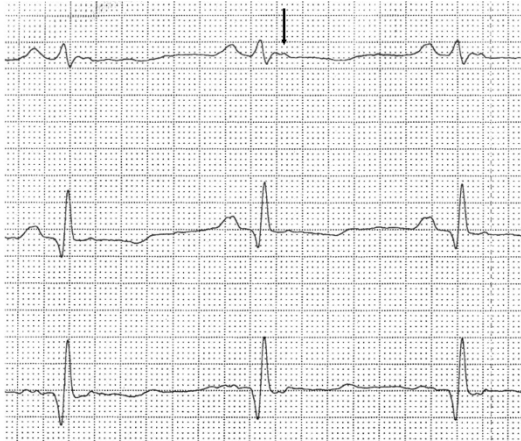


Abbildung 2b:

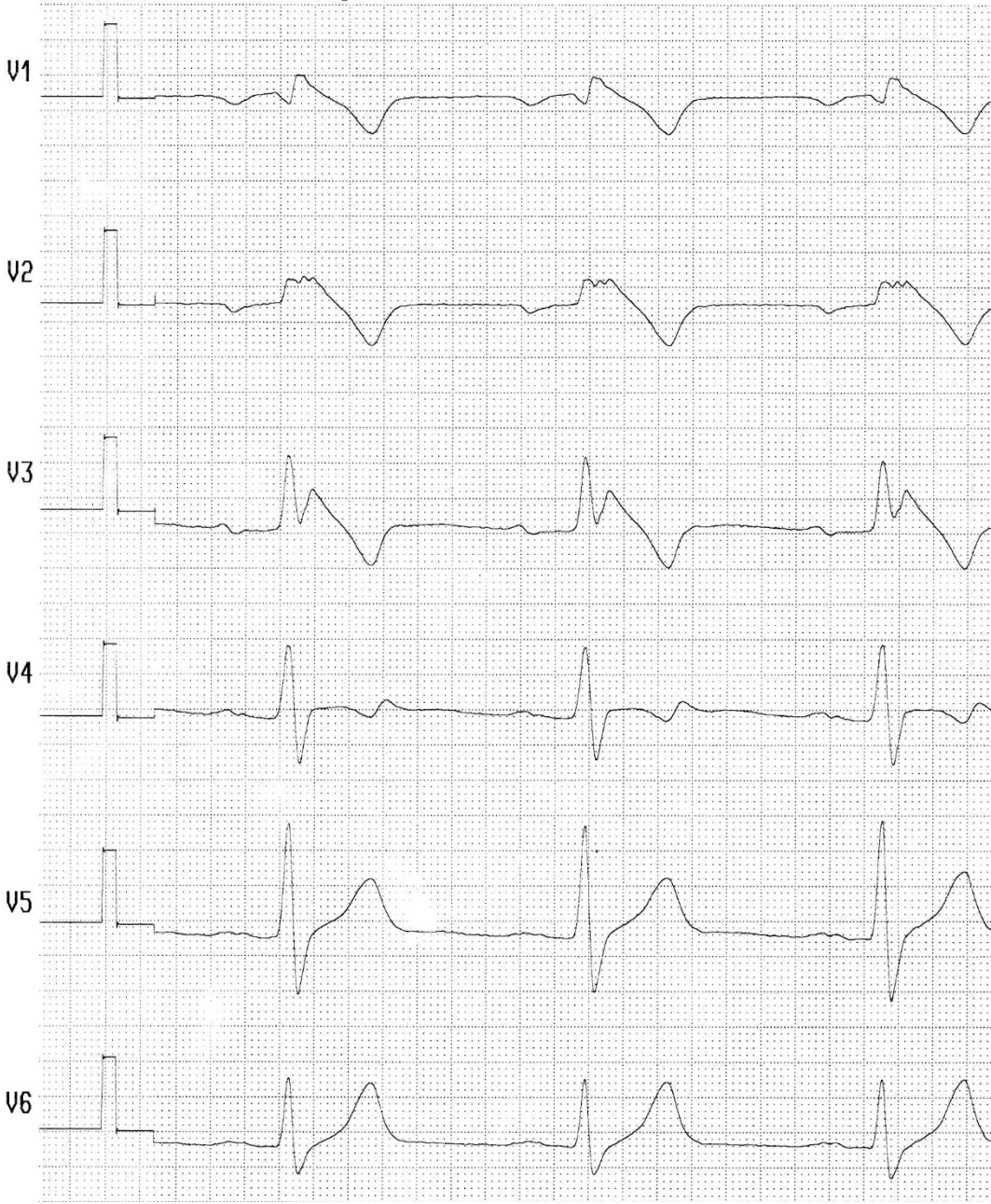

Abbildung 2c:



Literaturverzeichnis

1. Schmidt KG, Ulmer HE, Silverman NH, Kleinman CS, Copel JA. Perinatal outcome of fetal complete atrioventricular block: A multicenter experience. *J Am Coll Cardiol* 17:1360-1366, 1991.
2. Gass M, Apitz C, Salehi-Gilani S, Ziemer G, Hofbeck M. Use of the implantable loop recorder in children and adolescents. *Cardiol Young* 16:572-578, 2006.
3. Janousek J. Diagnostic and therapeutic use of transesophageal atrial pacing in children. *Int J Cardiol* 25:7-14, 1989.
4. Gatzoulis MA, Till JA, Somerville J, Redington AN. Mechanoelectrical interaction in tetralogy of fallot. Qrs prolongation relates to right ventricular size and predicts malignant ventricular arrhythmias and sudden death. *Circulation* 92:231-237, 1995.
5. Brugada R, Brugada P, Brugada J. Electrocardiogram interpretation and class i blocker challenge in brugada syndrome. *J Electrocardiol* 39:S115-118, 2006.
6. Vyas H, Ackerman MJ. Epinephrine qt stress testing in congenital long qt syndrome. *J Electrocardiol* 39:S107-113, 2006.
7. Marjamaa A, Hiippala A, Arrhenius B, Lahtinen AM, Kontula K, Toivonen L, Happonen JM, Swan H. Intravenous epinephrine infusion test in diagnosis of catecholaminergic polymorphic ventricular tachycardia. *J Cardiovasc Electrophysiol* 23:194-199, 2012.
8. Alexander ME, Walsh EP, Saul JP, Epstein MR, Triedman JK. Value of programmed ventricular stimulation in patients with congenital heart disease. *J Cardiovasc Electrophysiol* 10:1033-1044, 1999.
9. Khairy P, Landzberg MJ, Gatzoulis MA, Lucron H, Lambert J, Marcon F, Alexander ME, Walsh EP. Value of programmed ventricular stimulation after tetralogy of fallot repair: A multicenter study. *Circulation* 109:1994-2000, 2004.
10. de Caen AR, Berg MD, Chameides L, Gooden CK, Hickey RW, Scott HF, Sutton RM, Tijssen JA, Topjian A, van der Jagt EW, Schexnayder SM, Samson RA. Part 12: Pediatric advanced life support: 2015 american heart association guidelines update for cardiopulmonary resuscitation and emergency cardiovascular care. *Circulation* 132:S526-542, 2015.
11. Maconochie IK, de Caen AR, Aickin R, Atkins DL, Biarent D, Guerguerian AM, Kleinman ME, Kloeck DA, Meaney PA, Nadkarni VM, Ng KC, Nuthall G, Reis AG, Shimizu N, Tibballs J, Pintos RV, Pediatric Basic Life S, Pediatric Advanced Life Support Chapter C. Part 6: Pediatric basic life support and pediatric advanced life support: 2015 international consensus on cardiopulmonary resuscitation and emergency cardiovascular care science with treatment recommendations. *Resuscitation* 95:e147-168, 2015.
12. Kleinman ME, de Caen AR, Chameides L, Atkins DL, Berg RA, Berg MD, Bhanji F, Biarent D, Bingham R, Coovadia AH, Hazinski MF, Hickey RW, Nadkarni VM, Reis AG, Rodriguez-Nunez A, Tibballs J, Zaritsky AL, Zideman D, Pediatric B, Advanced Life Support Chapter C. Part 10: Pediatric basic and advanced life support: 2010 international consensus on cardiopulmonary resuscitation and emergency cardiovascular care science with treatment recommendations. *Circulation* 122:S466-515, 2010.
13. Collura CA, Johnson JN, Moir C, Ackerman MJ. Left cardiac sympathetic denervation for the treatment of long qt syndrome and catecholaminergic polymorphic ventricular tachycardia using video-assisted thoracic surgery. *Heart Rhythm* 6:752-759, 2009.

14. Schneider HE, Steinmetz M, Krause U, Kriebel T, Ruschewski W, Paul T. Left cardiac sympathetic denervation for the management of life-threatening ventricular tachyarrhythmias in young patients with catecholaminergic polymorphic ventricular tachycardia and long qt syndrome. *Clin Res Cardiol* 102:33-42, 2013.
15. Pfammatter JP, Stocker FP. Results of a restrictive use of antiarrhythmic drugs in the chronic treatment of atrioventricular reentrant tachycardias in infancy and childhood. *Am J Cardiol* 82:72-75, 1998.
16. Fish FA, Gillette PC, Benson DW, Jr. Proarrhythmia, cardiac arrest and death in young patients receiving encainide and flecainide. The pediatric electrophysiology group. *J Am Coll Cardiol* 18:356-365, 1991.
17. Fenrich AL, Jr., Perry JC, Friedman RA. Flecainide and amiodarone: Combined therapy for refractory tachyarrhythmias in infancy. *J Am Coll Cardiol* 25:1195-1198, 1995.
18. Strasburger JF, Wakai RT. Fetal cardiac arrhythmia detection and in utero therapy. *Nat Rev Cardiol* 7:277-290, 2010.
19. Krapp M, Kohl T, Simpson JM, Sharland GK, Katalinic A, Gembruch U. Review of diagnosis, treatment, and outcome of fetal atrial flutter compared with supraventricular tachycardia. *Heart* 89:913-917, 2003.
20. Hornberger LK, Sahn DJ. Rhythm abnormalities of the fetus. *Heart* 93:1294-1300, 2007.
21. Donofrio MT, Moon-Grady AJ, Hornberger LK, Copel JA, Sklansky MS, Abuhamad A, Cuneo BF, Huhta JC, Jonas RA, Krishnan A, Lacey S, Lee W, Michelfelder EC, Sr., Rempel GR, Silverman NH, Spray TL, Strasburger JF, Tworetzky W, Rychik J, American Heart Association Adults With Congenital Heart Disease Joint Committee of the Council on Cardiovascular Disease in the Y, Council on Clinical Cardiology CoCS, Anesthesia, Council on C, Stroke N. Diagnosis and treatment of fetal cardiac disease: A scientific statement from the american heart association. *Circulation* 129:2183-2242, 2014.
22. Oudijk MA, Michon MM, Kleinman CS, Kapusta L, Stoutenbeek P, Visser GH, Meijboom EJ. Sotalol in the treatment of fetal dysrhythmias. *Circulation* 101:2721-2726, 2000.
23. Jaeggi ET, Carvalho JS, De Groot E, Api O, Clur SA, Rammeloo L, McCrindle BW, Ryan G, Manlihot C, Blom NA. Comparison of transplacental treatment of fetal supraventricular tachyarrhythmias with digoxin, flecainide, and sotalol: Results of a nonrandomized multicenter study. *Circulation* 124:1747-1754, 2011.
24. Shah A, Moon-Grady A, Bhogal N, Collins KK, Tacy T, Brook M, Hornberger LK. Effectiveness of sotalol as first-line therapy for fetal supraventricular tachyarrhythmias. *Am J Cardiol* 109:1614-1618, 2012.
25. Bartalena L, Bogazzi F, Braverman LE, Martino E. Effects of amiodarone administration during pregnancy on neonatal thyroid function and subsequent neurodevelopment. *J Endocrinol Invest* 24:116-130, 2001.
26. Cuneo BF, Strasburger JF. Management strategy for fetal tachycardia. *Obstet Gynecol* 96:575-581, 2000.
27. Parilla BV, Strasburger JF, Socol ML. Fetal supraventricular tachycardia complicated by hydrops fetalis: A role for direct fetal intramuscular therapy. *Am J Perinatol* 13:483-486, 1996.
28. Bergmans MG, Jonker GJ, Kock HC. Fetal supraventricular tachycardia. Review of the literature. *Obstet Gynecol Surv* 40:61-68, 1985.
29. Santinelli V, Radinovic A, Manguso F, Vicedomini G, Gulletta S, Paglino G, Mazzone P, Ciconte G, Sacchi S, Sala S, Pappone C. The natural history of asymptomatic ventricular pre-excitation a long-term prospective follow-up study of 184 asymptomatic children. *J Am Coll Cardiol* 53:275-280, 2009.

30. Pappone C, Manguso F, Santinelli R, Vicedomini G, Sala S, Paglino G, Mazzone P, Lang CC, Gulletta S, Augello G, Santinelli O, Santinelli V. Radiofrequency ablation in children with asymptomatic wolff-parkinson-white syndrome. *N Engl J Med* 351:1197-1205, 2004.
31. Schwartz PJ, Garson A, Jr., Paul T, Stramba-Badiale M, Vetter VL, Wren C, European Society of C. Guidelines for the interpretation of the neonatal electrocardiogram. A task force of the european society of cardiology. *Eur Heart J* 23:1329-1344, 2002.
32. Pediatric, Congenital Electrophysiology S, Heart Rhythm S, American College of Cardiology F, American Heart A, American Academy of P, Canadian Heart Rhythm S, Cohen MI, Triedman JK, Cannon BC, Davis AM, Drago F, Janousek J, Klein GJ, Law IH, Morady FJ, Paul T, Perry JC, Sanatani S, Tanel RE. Paces/hrs expert consensus statement on the management of the asymptomatic young patient with a wolff-parkinson-white (wpw, ventricular preexcitation) electrocardiographic pattern: Developed in partnership between the pediatric and congenital electrophysiology society (paces) and the heart rhythm society (hrs). Endorsed by the governing bodies of paces, hrs, the american college of cardiology foundation (accf), the american heart association (aha), the american academy of pediatrics (aap), and the canadian heart rhythm society (chrs). *Heart Rhythm* 9:1006-1024, 2012.
33. Perry JC, Garson A, Jr. Supraventricular tachycardia due to wolff-parkinson-white syndrome in children: Early disappearance and late recurrence. *J Am Coll Cardiol* 16:1215-1220, 1990.
34. Philip Saul J, Kanter RJ, Writing C, Abrams D, Asirvatham S, Bar-Cohen Y, Blafox AD, Cannon B, Clark J, Dick M, Freter A, Kertesz NJ, Kirsh JA, Kugler J, LaPage M, McGowan FX, Miyake CY, Nathan A, Papagiannis J, Paul T, Pflaumer A, Skanes AC, Stevenson WG, Von Bergen N, Zimmerman F. Paces/hrs expert consensus statement on the use of catheter ablation in children and patients with congenital heart disease: Developed in partnership with the pediatric and congenital electrophysiology society (paces) and the heart rhythm society (hrs). Endorsed by the governing bodies of paces, hrs, the american academy of pediatrics (aap), the american heart association (aha), and the association for european pediatric and congenital cardiology (aepec). *Heart Rhythm* 13:e251-289, 2016.
35. Kubus P, Vit P, Gebauer RA, Zaoral L, Peichl P, Fiala M, Janousek J. Long-term results of paediatric radiofrequency catheter ablation: A population-based study. *Europace* 16:1808-1813, 2014.
36. Kugler JD, Danford DA, Houston KA, Felix G, Pediatric Radiofrequency Ablation Registry of the Pediatric Radiofrequency Ablation Registry of the Pediatric Electrophysiology S. Pediatric radiofrequency catheter ablation registry success, fluoroscopy time, and complication rate for supraventricular tachycardia: Comparison of early and recent eras. *J Cardiovasc Electrophysiol* 13:336-341, 2002.
37. Van Hare GF, Javitz H, Carmelli D, Saul JP, Tanel RE, Fischbach PS, Kanter RJ, Schaffer M, Dunnigan A, Colan S, Serwer G, Participating Members of the Pediatric Electrophysiology S. Prospective assessment after pediatric cardiac ablation: Recurrence at 1 year after initially successful ablation of supraventricular tachycardia. *Heart Rhythm* 1:188-196, 2004.
38. Friedman RA, Walsh EP, Silka MJ, Calkins H, Stevenson WG, Rhodes LA, Deal BJ, Wolff GS, Demaso DR, Hanisch D, Van Hare GF. Naspe expert consensus conference: Radiofrequency catheter ablation in children with and without congenital heart disease. Report of the writing committee. North american society of pacing and electrophysiology. *Pacing Clin Electrophysiol* 25:1000-1017, 2002.

39. Swissa M, Birk E, Dagan T, Fogelman M, Einbinder T, Bruckheimer E, Goldenberg I, Klempfner R, Kirsh JA, Fogelman R. Cryotherapy ablation of parahisian accessory pathways in children. *Heart Rhythm* 12:917-925, 2015.
40. Gellis LA, Ceresnak SR, Gates GJ, Nappo L, Pass RH. Reducing patient radiation dosage during pediatric svt ablations using an "alara" radiation reduction protocol in the modern fluoroscopic era. *Pacing Clin Electrophysiol* 36:688-694, 2013.
41. Mah DY, Miyake CY, Sherwin ED, Walsh A, Anderson MJ, Western K, Abrams DJ, Alexander ME, Cecchin F, Walsh EP, Triedman JK. The use of an integrated electroanatomic mapping system and intracardiac echocardiography to reduce radiation exposure in children and young adults undergoing ablation of supraventricular tachycardia. *Europace* 16:277-283, 2014.
42. Jaeggi ET, Gilljam T, Bauersfeld U, Chiu C, Gow R. Electrocardiographic differentiation of typical atrioventricular node reentrant tachycardia from atrioventricular reciprocating tachycardia mediated by concealed accessory pathway in children. *Am J Cardiol* 91:1084-1089, 2003.
43. Buddhe S, Singh H, Du W, Karpawich PP. Radiofrequency and cryoablation therapies for supraventricular arrhythmias in the young: Five-year review of efficacies. *Pacing Clin Electrophysiol* 35:711-717, 2012.
44. Backhoff D, Klehs S, Muller MJ, Schneider HE, Kriebel T, Paul T, Krause U. Long-term follow-up after catheter ablation of atrioventricular nodal reentrant tachycardia in children. *Circ Arrhythm Electrophysiol* 9:2016.
45. Drago F. Paediatric catheter cryoablation: Techniques, successes and failures. *Curr Opin Cardiol* 23:81-84, 2008.
46. Drago F, Placidi S, Righi D, C DIM, Russo MS, Silveti MS, Palmieri R, Prosperi M. Cryoablation of avnrt in children and adolescents: Early intervention leads to a better outcome. *J Cardiovasc Electrophysiol* 25:398-403, 2014.
47. Blomstrom-Lundqvist C, Scheinman MM, Aliot EM, Alpert JS, Calkins H, Camm AJ, Campbell WB, Haines DE, Kuck KH, Lerman BB, Miller DD, Shaeffer CW, Stevenson WG, Tomaselli GF, Antman EM, Smith SC, Jr., Alpert JS, Faxon DP, Fuster V, Gibbons RJ, Gregoratos G, Hiratzka LF, Hunt SA, Jacobs AK, Russell RO, Jr., Priori SG, Blanc JJ, Budaj A, Burgos EF, Cowie M, Deckers JW, Garcia MA, Klein WW, Lekakis J, Lindahl B, Mazzotta G, Morais JC, Oto A, Smiseth O, Trappe HJ, European Society of Cardiology Committee N-HRS. Acc/aha/esc guidelines for the management of patients with supraventricular arrhythmias--executive summary. A report of the american college of cardiology/american heart association task force on practice guidelines and the european society of cardiology committee for practice guidelines (writing committee to develop guidelines for the management of patients with supraventricular arrhythmias) developed in collaboration with naspe-heart rhythm society. *J Am Coll Cardiol* 42:1493-1531, 2003.
48. Vaksman G, D'Hoinne C, Lucet V, Guillaumont S, Lupoglazoff JM, Chantepie A, Denjoy I, Villain E, Marcon F. Permanent junctional reciprocating tachycardia in children: A multicentre study on clinical profile and outcome. *Heart* 92:101-104, 2006.
49. Salerno JC, Kertesz NJ, Friedman RA, Fenrich AL, Jr. Clinical course of atrial ectopic tachycardia is age-dependent: Results and treatment in children < 3 or > or =3 years of age. *J Am Coll Cardiol* 43:438-444, 2004.
50. Bohora S, Lokhandwala Y, Parekh P, Vasavda A. Reversal of tachycardiomyopathy due to left atrial tachycardia by ivabradine. *J Cardiovasc Electrophysiol* 22:340-342, 2011.
51. Dieks JK, Klehs S, Muller MJ, Paul T, Krause U. Adjunctive ivabradine in combination with amiodarone: A novel therapy for pediatric congenital junctional ectopic tachycardia. *Heart Rhythm* 13:1297-1302, 2016.

52. Pfammatter JP, Paul T, Ziemer G, Kallfelz HC. Successful management of junctional tachycardia by hypothermia after cardiac operations in infants. *Ann Thorac Surg* 60:556-560, 1995.
53. Janousek J, Vojtovic P, Gebauer RA. Use of a modified, commercially available temporary pacemaker for r wave synchronized atrial pacing in postoperative junctional ectopic tachycardia. *Pacing Clin Electrophysiol* 26:579-586, 2003.
54. Saul JP, Scott WA, Brown S, Marantz P, Acevedo V, Etheridge SP, Perry JC, Triedman JK, Burriss SW, Cargo P, Graepel J, Koskelo EK, Wang R, Intravenous Amiodarone Pediatric I. Intravenous amiodarone for incessant tachyarrhythmias in children: A randomized, double-blind, antiarrhythmic drug trial. *Circulation* 112:3470-3477, 2005.
55. Kovacikova L, Hakacova N, Dobos D, Skrak P, Zahorec M. Amiodarone as a first-line therapy for postoperative junctional ectopic tachycardia. *Ann Thorac Surg* 88:616-622, 2009.
56. Ramusovic S, Laer S, Meibohm B, Lagler FB, Paul T. Pharmacokinetics of intravenous amiodarone in children. *Arch Dis Child* 98:989-993, 2013.
57. Walsh EP, Saul JP, Sholler GF, Triedman JK, Jonas RA, Mayer JE, Wessel DL. Evaluation of a staged treatment protocol for rapid automatic junctional tachycardia after operation for congenital heart disease. *J Am Coll Cardiol* 29:1046-1053, 1997.
58. Entenmann A, Michel M, Herberg U, Haas N, Kumpf M, Gass M, Egender F, Gebauer R. Management of postoperative junctional ectopic tachycardia in pediatric patients: A survey of 30 centers in germany, austria, and switzerland. *Eur J Pediatr* 176:1217-1226, 2017.
59. Paul T, Pfammatter JP. Adenosine: An effective and safe antiarrhythmic drug in pediatrics. *Pediatr Cardiol* 18:118-126, 1997.
60. Johnson WH, Jr., Dunnigan A, Fehr P, Benson DW, Jr. Association of atrial flutter with orthodromic reciprocating fetal tachycardia. *Am J Cardiol* 59:374-375, 1987.
61. Naheed ZJ, Strasburger JF, Deal BJ, Benson DW, Jr., Gidding SS. Fetal tachycardia: Mechanisms and predictors of hydrops fetalis. *J Am Coll Cardiol* 27:1736-1740, 1996.
62. Wacker-Gussmann A, Strasburger JF, Srinivasan S, Cuneo BF, Lutter W, Wakai RT. Fetal atrial flutter: Electrophysiology and associations with rhythms involving an accessory pathway. *J Am Heart Assoc* 5:2016.
63. Strasburger JF, Cuneo BF, Michon MM, Gotteiner NL, Deal BJ, McGregor SN, Oudijk MA, Meijboom EJ, Feinkind L, Hussey M, Parilla BV. Amiodarone therapy for drug-refractory fetal tachycardia. *Circulation* 109:375-379, 2004.
64. Jaeggi E, Ohman A. Fetal and neonatal arrhythmias. *Clin Perinatol* 43:99-112, 2016.
65. Garson A, Jr., Bink-Boelkens M, Hesslein PS, Hordof AJ, Keane JF, Neches WH, Porter CJ. Atrial flutter in the young: A collaborative study of 380 cases. *J Am Coll Cardiol* 6:871-878, 1985.
66. Hernandez-Madrid A, Paul T, Abrams D, Aziz PF, Blom NA, Chen J, Chessa M, Combes N, Dagues N, Diller G, Ernst S, Giamberti A, Hebe J, Janousek J, Kriebel T, Moltedo J, Moreno J, Peinado R, Pison L, Rosenthal E, Skinner JR, Zeppenfeld K, Group ESCSD. Arrhythmias in congenital heart disease: A position paper of the european heart rhythm association (ehra), association for european paediatric and congenital cardiology (aepc), and the european society of cardiology (esc) working group on grown-up congenital heart disease, endorsed by hrs, paces, aphrs, and solaece. *Europace* 2018.
67. Tai CT, Chen SA. Cavotricuspid isthmus: Anatomy, electrophysiology, and long-term outcome of radiofrequency ablation. *Pacing Clin Electrophysiol* 32:1591-1595, 2009.
68. Patel NJ, Deshmukh A, Pau D, Goyal V, Patel SV, Patel N, Agnihotri K, Asirvatham S, Noseworthy P, Di Biase L, Natale A, Viles-Gonzalez JF. Contemporary utilization and

- safety outcomes of catheter ablation of atrial flutter in the united states: Analysis of 89,638 procedures. *Heart Rhythm* 13:1317-1325, 2016.
69. Paul T, Windhagen-Mahnert B, Kriebel T, Bertram H, Kaulitz R, Korte T, Niehaus M, Tebbenjohanns J. Atrial reentrant tachycardia after surgery for congenital heart disease: Endocardial mapping and radiofrequency catheter ablation using a novel, noncontact mapping system. *Circulation* 103:2266-2271, 2001.
 70. Abrams DJ, Earley MJ, Sporton SC, Kistler PM, Gatzoulis MA, Mullen MJ, Till JA, Cullen S, Walker F, Lowe MD, Deanfield JE, Schilling RJ. Comparison of noncontact and electroanatomic mapping to identify scar and arrhythmia late after the fontan procedure. *Circulation* 115:1738-1746, 2007.
 71. Triedman JK, Alexander ME, Love BA, Collins KK, Berul CI, Bevilacqua LM, Walsh EP. Influence of patient factors and ablative technologies on outcomes of radiofrequency ablation of intra-atrial re-entrant tachycardia in patients with congenital heart disease. *J Am Coll Cardiol* 39:1827-1835, 2002.
 72. Correa R, Sherwin ED, Kovach J, Mah DY, Alexander ME, Cecchin F, Walsh EP, Triedman JK, Abrams DJ. Mechanism and ablation of arrhythmia following total cavopulmonary connection. *Circ Arrhythm Electrophysiol* 8:318-325, 2015.
 73. Gallotti RG, Madawat H, Shannon KM, Aboulhosn JA, Nik-Ahd F, Moore JP. Mechanisms and predictors of recurrent tachycardia after catheter ablation for d-transposition of the great arteries after the mustard or senning operation. *Heart Rhythm* 14:350-356, 2017.
 74. Deal BJ, Mavroudis C, Backer CL. The role of concomitant arrhythmia surgery in patients undergoing repair of congenital heart disease. *Pacing Clin Electrophysiol* 31 Suppl 1:S13-16, 2008.
 75. Deal BJ, Mavroudis C. Arrhythmia surgery for adults with congenital heart disease. *Card Electrophysiol Clin* 9:329-340, 2017.
 76. Khairy P, Aboulhosn J, Gurvitz MZ, Opotowsky AR, Mongeon FP, Kay J, Valente AM, Earing MG, Lui G, Gersony DR, Cook S, Ting JG, Nickolaus MJ, Webb G, Landzberg MJ, Broberg CS, Alliance for Adult Research in Congenital C. Arrhythmia burden in adults with surgically repaired tetralogy of fallot: A multi-institutional study. *Circulation* 122:868-875, 2010.
 77. Labombarda F, Hamilton R, Shohoudi A, Aboulhosn J, Broberg CS, Chaix MA, Cohen S, Cook S, Dore A, Fernandes SM, Fournier A, Kay J, Macle L, Mondesert B, Mongeon FP, Opotowsky AR, Proietti A, Rivard L, Ting J, Thibault B, Zaidi A, Khairy P, Aarcc. Increasing prevalence of atrial fibrillation and permanent atrial arrhythmias in congenital heart disease. *J Am Coll Cardiol* 70:857-865, 2017.
 78. Khairy P, Van Hare GF, Balaji S, Berul CI, Cecchin F, Cohen MI, Daniels CJ, Deal BJ, Dearani JA, Groot N, Dubin AM, Harris L, Janousek J, Kanter RJ, Karpawich PP, Perry JC, Seslar SP, Shah MJ, Silka MJ, Triedman JK, Walsh EP, Warnes CA. Paces/hrs expert consensus statement on the recognition and management of arrhythmias in adult congenital heart disease: Developed in partnership between the pediatric and congenital electrophysiology society (paces) and the heart rhythm society (hrs). Endorsed by the governing bodies of paces, hrs, the american college of cardiology (acc), the american heart association (aha), the european heart rhythm association (ehra), the canadian heart rhythm society (chrs), and the international society for adult congenital heart disease (isachd). *Heart Rhythm* 11:e102-165, 2014.
 79. Kirchhof P, Benussi S, Kotecha D, Ahlsson A, Atar D, Casadei B, Castella M, Diener HC, Heidbuchel H, Hendriks J, Hindricks G, Manolis AS, Oldgren J, Popescu BA, Schotten U, Van Putte B, Vardas P, Agewall S, Camm J, Baron Esquivias G, Budts W, Cacerj S, Casselman F, Coca A, De Caterina R, Deftereos S, Dobrev D, Ferro JM, Filippatos G, Fitzsimons D, Gorenek B, Guenoun M, Hohnloser SH, Kolh P, Lip GY,

- Manolis A, McMurray J, Ponikowski P, Rosenhek R, Ruschitzka F, Savelieva I, Sharma S, Suwalski P, Tamargo JL, Taylor CJ, Van Gelder IC, Voors AA, Windecker S, Zamorano JL, Zeppenfeld K. 2016 esc guidelines for the management of atrial fibrillation developed in collaboration with eacts. *Europace* 18:1609-1678, 2016.
80. Anderson JL, Halperin JL, Albert NM, Bozkurt B, Brindis RG, Curtis LH, DeMets D, Guyton RA, Hochman JS, Kovacs RJ, Ohman EM, Pressler SJ, Sellke FW, Shen WK, Wann LS, Curtis AB, Ellenbogen KA, Estes NA, 3rd, Ezekowitz MD, Jackman WM, January CT, Lowe JE, Page RL, Slotwiner DJ, Stevenson WG, Tracy CM, Fuster V, Ryden LE, Cannom DS, Crijns HJ, Curtis AB, Ellenbogen KA, Le Heuzey JY, Kay GN, Olsson SB, Prystowsky EN, Tamargo JL, Wann S. Management of patients with atrial fibrillation (compilation of 2006 accf/aha/esc and 2011 accf/aha/hrs recommendations): A report of the american college of cardiology/american heart association task force on practice guidelines. *J Am Coll Cardiol* 61:1935-1944, 2013.
81. Priori SG, Blomstrom-Lundqvist C, Mazzanti A, Blom N, Borggrefe M, Camm J, Elliott PM, Fitzsimons D, Hatala R, Hindricks G, Kirchhof P, Kjeldsen K, Kuck KH, Hernandez-Madrid A, Nikolaou N, Norekval TM, Spaulding C, Van Veldhuisen DJ, Task Force for the Management of Patients with Ventricular A, the Prevention of Sudden Cardiac Death of the European Society of C. 2015 esc guidelines for the management of patients with ventricular arrhythmias and the prevention of sudden cardiac death: The task force for the management of patients with ventricular arrhythmias and the prevention of sudden cardiac death of the european society of cardiology (esc)endorsed by: Association for european paediatric and congenital cardiology (aepc). *Europace* 17:1601-1687, 2015.
82. Simpson JM, Maxwell D, Rosenthal E, Gill H. Fetal ventricular tachycardia secondary to long qt syndrome treated with maternal intravenous magnesium: Case report and review of the literature. *Ultrasound Obstet Gynecol* 34:475-480, 2009.
83. Miyoshi T, Sakaguchi H, Shiraishi I, Yoshimatsu J, Ikeda T. Potential utility of pulsed doppler for prenatal diagnosis of fetal ventricular tachycardia secondary to long qt syndrome. *Ultrasound Obstet Gynecol* 2017.
84. Biarent D, Bingham R, Eich C, Lopez-Herce J, Maconochie I, Rodriguez-Nunez A, Rajka T, Zideman D. European resuscitation council guidelines for resuscitation 2010 section 6. Paediatric life support. *Resuscitation* 81:1364-1388, 2010.
85. Australian Resuscitation C, New Zealand Resuscitation C. Management of specific dysrhythmias in paediatric advanced life support. Arc and nzrc guideline 2010. *Emerg Med Australas* 23:409-411, 2011.
86. Pfammatter JP, Paul T. Idiopathic ventricular tachycardia in infancy and childhood: A multicenter study on clinical profile and outcome. Working group on dysrhythmias and electrophysiology of the association for european pediatric cardiology. *J Am Coll Cardiol* 33:2067-2072, 1999.
87. Wang S, Zhu W, Hamilton RM, Kirsh JA, Stephenson EA, Gross GJ. Diagnosis-specific characteristics of ventricular tachycardia in children with structurally normal hearts. *Heart Rhythm* 7:1725-1731, 2010.
88. Crosson JE, Callans DJ, Bradley DJ, Dubin A, Epstein M, Etheridge S, Papez A, Phillips JR, Rhodes LA, Saul P, Stephenson E, Stevenson W, Zimmerman F. Paces/hrs expert consensus statement on the evaluation and management of ventricular arrhythmias in the child with a structurally normal heart. *Heart Rhythm* 11:e55-78, 2014.
89. Schneider HE, Kriebel T, Jung K, Gravenhorst VD, Paul T. Catheter ablation of idiopathic left and right ventricular tachycardias in the pediatric population using noncontact mapping. *Heart Rhythm* 7:731-739, 2010.
90. Epstein AE, DiMarco JP, Ellenbogen KA, Estes NA, 3rd, Freedman RA, Gettes LS, Gillinov AM, Gregoratos G, Hammill SC, Hayes DL, Hlatky MA, Newby LK, Page

- RL, Schoenfeld MH, Silka MJ, Stevenson LW, Sweeney MO, Tracy CM, Epstein AE, Darbar D, DiMarco JP, Dunbar SB, Estes NA, 3rd, Ferguson TB, Jr., Hammill SC, Karasik PE, Link MS, Marine JE, Schoenfeld MH, Shanker AJ, Silka MJ, Stevenson LW, Stevenson WG, Varosy PD, American College of Cardiology F, American Heart Association Task Force on Practice G, Heart Rhythm S. 2012 accf/aha/hrs focused update incorporated into the accf/aha/hrs 2008 guidelines for device-based therapy of cardiac rhythm abnormalities: A report of the american college of cardiology foundation/american heart association task force on practice guidelines and the heart rhythm society. *J Am Coll Cardiol* 61:e6-75, 2013.
91. Giustetto C, Di Monte F, Wolpert C, Borggreffe M, Schimpf R, Sbragia P, Leone G, Maury P, Anttonen O, Haissaguerre M, Gaita F. Short qt syndrome: Clinical findings and diagnostic-therapeutic implications. *Eur Heart J* 27:2440-2447, 2006.
 92. Goldenberg I, Moss AJ. Long qt syndrome. *J Am Coll Cardiol* 51:2291-2300, 2008.
 93. Kaufman ES. Mechanisms and clinical management of inherited channelopathies: Long qt syndrome, brugada syndrome, catecholaminergic polymorphic ventricular tachycardia, and short qt syndrome. *Heart Rhythm* 6:S51-55, 2009.
 94. Priori SG, Schwartz PJ, Napolitano C, Bloise R, Ronchetti E, Grillo M, Vicentini A, Spazzolini C, Nastoli J, Bottelli G, Folli R, Cappelletti D. Risk stratification in the long-qt syndrome. *N Engl J Med* 348:1866-1874, 2003.
 95. Priori SG, Wilde AA, Horie M, Cho Y, Behr ER, Berul C, Blom N, Brugada J, Chiang CE, Huikuri H, Kannankeril P, Krahn A, Leenhardt A, Moss A, Schwartz PJ, Shimizu W, Tomaselli G, Tracy C, Document R, Ackerman M, Belhassen B, Estes NA, 3rd, Fatkin D, Kalman J, Kaufman E, Kirchhof P, Schulze-Bahr E, Wolpert C, Vohra J, Refaat M, Etheridge SP, Campbell RM, Martin ET, Quek SC, Heart Rhythm S, European Heart Rhythm A, Asia Pacific Heart Rhythm S. Executive summary: Hrs/ehra/aphrs expert consensus statement on the diagnosis and management of patients with inherited primary arrhythmia syndromes. *Europace* 15:1389-1406, 2013.
 96. Zareba W, Moss AJ, Locati EH, Lehmann MH, Peterson DR, Hall WJ, Schwartz PJ, Vincent GM, Priori SG, Benhorin J, Towbin JA, Robinson JL, Andrews ML, Napolitano C, Timothy K, Zhang L, Medina A, International Long QTSR. Modulating effects of age and gender on the clinical course of long qt syndrome by genotype. *J Am Coll Cardiol* 42:103-109, 2003.
 97. Goldenberg I, Moss AJ, Zareba W. Qt interval: How to measure it and what is "normal". *J Cardiovasc Electrophysiol* 17:333-336, 2006.
 98. Zhang L, Timothy KW, Vincent GM, Lehmann MH, Fox J, Giuli LC, Shen J, Splawski I, Priori SG, Compton SJ, Yanowitz F, Benhorin J, Moss AJ, Schwartz PJ, Robinson JL, Wang Q, Zareba W, Keating MT, Towbin JA, Napolitano C, Medina A. Spectrum of st-t-wave patterns and repolarization parameters in congenital long-qt syndrome: Ecg findings identify genotypes. *Circulation* 102:2849-2855, 2000.
 99. Schwartz PJ, Moss AJ, Vincent GM, Crampton RS. Diagnostic criteria for the long qt syndrome. An update. *Circulation* 88:782-784, 1993.
 100. Priori SG, Napolitano C, Schwartz PJ. Low penetrance in the long-qt syndrome: Clinical impact. *Circulation* 99:529-533, 1999.
 101. Vyas H, Hejlik J, Ackerman MJ. Epinephrine qt stress testing in the evaluation of congenital long-qt syndrome: Diagnostic accuracy of the paradoxical qt response. *Circulation* 113:1385-1392, 2006.
 102. Viskin S, Postema PG, Bhuiyan ZA, Rosso R, Kalman JM, Vohra JK, Guevara-Valdivia ME, Marquez MF, Kogan E, Belhassen B, Glikson M, Strasberg B, Antzelevitch C, Wilde AA. The response of the qt interval to the brief tachycardia provoked by standing: A bedside test for diagnosing long qt syndrome. *J Am Coll Cardiol* 55:1955-1961, 2010.

103. Shimizu W, Noda T, Takaki H, Nagaya N, Satomi K, Kurita T, Suyama K, Aihara N, Sunagawa K, Echigo S, Miyamoto Y, Yoshimasa Y, Nakamura K, Ohe T, Towbin JA, Priori SG, Kamakura S. Diagnostic value of epinephrine test for genotyping *lqt1*, *lqt2*, and *lqt3* forms of congenital long qt syndrome. *Heart Rhythm* 1:276-283, 2004.
104. Moss AJ, Shimizu W, Wilde AA, Towbin JA, Zareba W, Robinson JL, Qi M, Vincent GM, Ackerman MJ, Kaufman ES, Hofman N, Seth R, Kamakura S, Miyamoto Y, Goldenberg I, Andrews ML, McNitt S. Clinical aspects of type-1 long-qt syndrome by location, coding type, and biophysical function of mutations involving the *kcnq1* gene. *Circulation* 115:2481-2489, 2007.
105. Vincent GM, Schwartz PJ, Denjoy I, Swan H, Bithell C, Spazzolini C, Crotti L, Piippo K, Lupoglazoff JM, Villain E, Priori SG, Napolitano C, Zhang L. High efficacy of beta-blockers in long-qt syndrome type 1: Contribution of noncompliance and qt-prolonging drugs to the occurrence of beta-blocker treatment "failures". *Circulation* 119:215-221, 2009.
106. Chockalingam P, Crotti L, Girardengo G, Johnson JN, Harris KM, van der Heijden JF, Hauer RN, Beckmann BM, Spazzolini C, Rordorf R, Rydberg A, Clur SA, Fischer M, van den Heuvel F, Kaab S, Blom NA, Ackerman MJ, Schwartz PJ, Wilde AA. Not all beta-blockers are equal in the management of long qt syndrome types 1 and 2: Higher recurrence of events under metoprolol. *J Am Coll Cardiol* 60:2092-2099, 2012.
107. Shimizu W, Aiba T, Antzelevitch C. Specific therapy based on the genotype and cellular mechanism in inherited cardiac arrhythmias. Long qt syndrome and brugada syndrome. *Curr Pharm Des* 11:1561-1572, 2005.
108. Schwartz PJ, Spazzolini C, Crotti L. All *lqt3* patients need an icd: True or false? *Heart Rhythm* 6:113-120, 2009.
109. Lampert R, Olshansky B, Heidbuchel H, Lawless C, Saarel E, Ackerman M, Calkins H, Estes NAM, Link MS, Maron BJ, Marcus F, Scheinman M, Wilkoff BL, Zipes DP, Berul CI, Cheng A, Jordaens L, Law I, Loomis M, Willems R, Barth C, Broos K, Brandt C, Dziura J, Li F, Simone L, Vandenbergh K, Cannom D. Safety of sports for athletes with implantable cardioverter-defibrillators: Long-term results of a prospective multinational registry. *Circulation* 135:2310-2312, 2017.
110. Villafane J, Atallah J, Gollob MH, Maury P, Wolpert C, Gebauer R, Watanabe H, Horie M, Anttonen O, Kannankeril P, Faulkner B, Bleiz J, Makiyama T, Shimizu W, Hamilton RM, Young ML. Long-term follow-up of a pediatric cohort with short qt syndrome. *J Am Coll Cardiol* 61:1183-1191, 2013.
111. Kaufman ES. Quinidine in short qt syndrome: An old drug for a new disease. *J Cardiovasc Electrophysiol* 18:665-666, 2007.
112. Mazzanti A, Kanthan A, Monteforte N, Memmi M, Bloise R, Novelli V, Miceli C, O'Rourke S, Borio G, Zienciuk-Krajka A, Curcio A, Surducan AE, Colombo M, Napolitano C, Priori SG. Novel insight into the natural history of short qt syndrome. *J Am Coll Cardiol* 63:1300-1308, 2014.
113. Zipes DP, Camm AJ, Borggrefe M, Buxton AE, Chaitman B, Fromer M, Gregoratos G, Klein G, Moss AJ, Myerburg RJ, Priori SG, Quinones MA, Roden DM, Silka MJ, Tracy C, Smith SC, Jr., Jacobs AK, Adams CD, Antman EM, Anderson JL, Hunt SA, Halperin JL, Nishimura R, Ornato JP, Page RL, Riegel B, Blanc JJ, Budaj A, Dean V, Deckers JW, Despres C, Dickstein K, Lekakis J, McGregor K, Metra M, Morais J, Osterspey A, Tamargo JL, Zamorano JL, American College of Cardiology/American Heart Association Task F, European Society of Cardiology Committee for Practice G, European Heart Rhythm A, Heart Rhythm S. Acc/aha/esc 2006 guidelines for management of patients with ventricular arrhythmias and the prevention of sudden cardiac death: A report of the american college of cardiology/american heart association task force and the european society of cardiology committee for practice guidelines

- (writing committee to develop guidelines for management of patients with ventricular arrhythmias and the prevention of sudden cardiac death): Developed in collaboration with the European Heart Rhythm Association and the Heart Rhythm Society. *Circulation* 114:e385-484, 2006.
114. Probst V, Denjoy I, Meregalli PG, Amirault JC, Sacher F, Mansourati J, Babuty D, Villain E, Victor J, Schott JJ, Lupoglazoff JM, Mabo P, Veltmann C, Jesel L, Chevalier P, Clur SA, Haissaguerre M, Wolpert C, Le Marec H, Wilde AA. Clinical aspects and prognosis of brugada syndrome in children. *Circulation* 115:2042-2048, 2007.
 115. Ohgo T, Okamura H, Noda T, Satomi K, Suyama K, Kurita T, Aihara N, Kamakura S, Ohe T, Shimizu W. Acute and chronic management in patients with brugada syndrome associated with electrical storm of ventricular fibrillation. *Heart Rhythm* 4:695-700, 2007.
 116. Roston TM, Vinocur JM, Maginot KR, Mohammed S, Salerno JC, Etheridge SP, Cohen M, Hamilton RM, Pflaumer A, Kanter RJ, Potts JE, LaPage MJ, Collins KK, Gebauer RA, Temple JD, Batra AS, Erickson C, Miszczak-Knecht M, Kubus P, Bar-Cohen Y, Kantoch M, Thomas VC, Hessling G, Anderson C, Young ML, Cabrera Ortega M, Lau YR, Johnsrude CL, Fournier A, Kannankeril PJ, Sanatani S. Catecholaminergic polymorphic ventricular tachycardia in children: Analysis of therapeutic strategies and outcomes from an international multicenter registry. *Circ Arrhythm Electrophysiol* 8:633-642, 2015.
 117. van der Werf C, Kannankeril PJ, Sacher F, Krahn AD, Viskin S, Leenhardt A, Shimizu W, Sumitomo N, Fish FA, Bhuiyan ZA, Willems AR, van der Veen MJ, Watanabe H, Laborde J, Haissaguerre M, Knollmann BC, Wilde AA. Flecainide therapy reduces exercise-induced ventricular arrhythmias in patients with catecholaminergic polymorphic ventricular tachycardia. *J Am Coll Cardiol* 57:2244-2254, 2011.
 118. Watanabe H, Chopra N, Laver D, Hwang HS, Davies SS, Roach DE, Duff HJ, Roden DM, Wilde AA, Knollmann BC. Flecainide prevents catecholaminergic polymorphic ventricular tachycardia in mice and humans. *Nat Med* 15:380-383, 2009.
 119. Miyake CY, Webster G, Czosek RJ, Kantoch MJ, Dubin AM, Avasarala K, Atallah J. Efficacy of implantable cardioverter defibrillators in young patients with catecholaminergic polymorphic ventricular tachycardia: Success depends on substrate. *Circ Arrhythm Electrophysiol* 6:579-587, 2013.
 120. Sen-Chowdhry S, Syrris P, Prasad SK, Hughes SE, Merrifield R, Ward D, Pennell DJ, McKenna WJ. Left-dominant arrhythmogenic cardiomyopathy: An under-recognized clinical entity. *J Am Coll Cardiol* 52:2175-2187, 2008.
 121. Peters S, Trummel M, Koehler B, Westermann KU. The value of different electrocardiographic depolarization criteria in the diagnosis of arrhythmogenic right ventricular dysplasia/cardiomyopathy. *J Electrocardiol* 40:34-37, 2007.
 122. Marcus FI, McKenna WJ, Sherrill D, Basso C, Bauce B, Bluemke DA, Calkins H, Corrado D, Cox MG, Daubert JP, Fontaine G, Gear K, Hauer R, Nava A, Picard MH, Protonotarios N, Saffitz JE, Sanborn DM, Steinberg JS, Tandri H, Thiene G, Towbin JA, Tsatsopoulou A, Wichter T, Zareba W. Diagnosis of arrhythmogenic right ventricular cardiomyopathy/dysplasia: Proposed modification of the task force criteria. *Eur Heart J* 31:806-814, 2010.
 123. Kirubakaran S, Bisceglia C, Silberbauer J, Oloriz T, Santagostino G, Yamase M, Maccabelli G, Trevisi N, Della Bella P. Characterization of the arrhythmogenic substrate in patients with arrhythmogenic right ventricular cardiomyopathy undergoing ventricular tachycardia ablation. *Europace* 19:1049-1062, 2017.
 124. Hodgkinson KA, Parfrey PS, Bassett AS, Kupprion C, Drenckhahn J, Norman MW, Thierfelder L, Stuckless SN, Dicks EL, McKenna WJ, Connors SP. The impact of implantable cardioverter-defibrillator therapy on survival in autosomal-dominant

- arrhythmogenic right ventricular cardiomyopathy (arvd5). *J Am Coll Cardiol* 45:400-408, 2005.
125. Hulot JS, Jouven X, Empana JP, Frank R, Fontaine G. Natural history and risk stratification of arrhythmogenic right ventricular dysplasia/cardiomyopathy. *Circulation* 110:1879-1884, 2004.
 126. Maron BJ, McKenna WJ, Danielson GK, Kappenberger LJ, Kuhn HJ, Seidman CE, Shah PM, Spencer WH, 3rd, Spirito P, Ten Cate FJ, Wigle ED, American College of Cardiology Foundation Task Force on Clinical Expert Consensus D, European Society of Cardiology Committee for Practice G. American college of cardiology/european society of cardiology clinical expert consensus document on hypertrophic cardiomyopathy. A report of the american college of cardiology foundation task force on clinical expert consensus documents and the european society of cardiology committee for practice guidelines. *Eur Heart J* 24:1965-1991, 2003.
 127. Ostman-Smith I. Beta-blockers in pediatric hypertrophic cardiomyopathies. *Rev Recent Clin Trials* 9:82-85, 2014.
 128. Pedersen CT, Kay GN, Kalman J, Borggrefe M, Della-Bella P, Dickfeld T, Dorian P, Huikuri H, Kim YH, Knight B, Marchlinski F, Ross D, Sacher F, Sapp J, Shivkumar K, Soejima K, Tada H, Alexander ME, Triedman JK, Yamada T, Kirchhof P, Document R, Lip GY, Kuck KH, Mont L, Haines D, Indik J, Dimarco J, Exner D, Iesaka Y, Savelieva I. Ehra/hrs/aphrs expert consensus on ventricular arrhythmias. *Europace* 16:1257-1283, 2014.
 129. Bardy GH, Lee KL, Mark DB, Poole JE, Packer DL, Boineau R, Domanski M, Troutman C, Anderson J, Johnson G, McNulty SE, Clapp-Channing N, Davidson-Ray LD, Fraulo ES, Fishbein DP, Luceri RM, Ip JH, Sudden Cardiac Death in Heart Failure Trial I. Amiodarone or an implantable cardioverter-defibrillator for congestive heart failure. *N Engl J Med* 352:225-237, 2005.
 130. Kadish A, Dyer A, Daubert JP, Quigg R, Estes NA, Anderson KP, Calkins H, Hoch D, Goldberger J, Shalaby A, Sanders WE, Schaechter A, Levine JH, Defibrillators in Non-Ischemic Cardiomyopathy Treatment Evaluation I. Prophylactic defibrillator implantation in patients with nonischemic dilated cardiomyopathy. *N Engl J Med* 350:2151-2158, 2004.
 131. Rhee EK, Canter CE, Basile S, Webber SA, Naftel DC. Sudden death prior to pediatric heart transplantation: Would implantable defibrillators improve outcome? *J Heart Lung Transplant* 26:447-452, 2007.
 132. Brugada J, Blom N, Sarquella-Brugada G, Blomstrom-Lundqvist C, Deanfield J, Janousek J, Abrams D, Bauersfeld U, Brugada R, Drago F, de Groot N, Happonen JM, Hebe J, Yen Ho S, Marijon E, Paul T, Pfammatter JP, Rosenthal E. Pharmacological and non-pharmacological therapy for arrhythmias in the pediatric population: Ehra and aepc-arrhythmia working group joint consensus statement. *Europace* 15:1337-1382, 2013.
 133. Gatzoulis MA, Balaji S, Webber SA, Siu SC, Hokanson JS, Poile C, Rosenthal M, Nakazawa M, Moller JH, Gillette PC, Webb GD, Redington AN. Risk factors for arrhythmia and sudden cardiac death late after repair of tetralogy of fallot: A multicentre study. *Lancet* 356:975-981, 2000.
 134. Khairy P, Harris L, Landzberg MJ, Viswanathan S, Barlow A, Gatzoulis MA, Fernandes SM, Beauchesne L, Therrien J, Chetaille P, Gordon E, Vonder Muhll I, Cecchin F. Implantable cardioverter-defibrillators in tetralogy of fallot. *Circulation* 117:363-370, 2008.
 135. Harrild DM, Berul CI, Cecchin F, Geva T, Gauvreau K, Pigula F, Walsh EP. Pulmonary valve replacement in tetralogy of fallot: Impact on survival and ventricular tachycardia. *Circulation* 119:445-451, 2009.

136. Kapel GF, Sacher F, Dekkers OM, Watanabe M, Blom NA, Thambo JB, Derval N, Schalij MJ, Jalal Z, Wijnmaalen AP, Zeppenfeld K. Arrhythmogenic anatomical isthmuses identified by electroanatomical mapping are the substrate for ventricular tachycardia in repaired tetralogy of fallot. *Eur Heart J* 38:268-276, 2017.
137. Echt DS, Liebson PR, Mitchell LB, Peters RW, Obias-Manno D, Barker AH, Arensberg D, Baker A, Friedman L, Greene HL, et al. Mortality and morbidity in patients receiving encainide, flecainide, or placebo. The cardiac arrhythmia suppression trial. *N Engl J Med* 324:781-788, 1991.
138. Reimer A, Paul T, Kallfelz HC. Efficacy and safety of intravenous and oral propafenone in pediatric cardiac dysrhythmias. *Am J Cardiol* 68:741-744, 1991.
139. Till JA, Rowland E, Shinebourne EA. Use of flecainide in children. *Lancet* 2:326, 1989.
140. Leitner RP, Hawker RE, Celermajer JM. Intravenous verapamil in the treatment of paroxysmal supraventricular tachycardia in children. *Aust Paediatr J* 19:40-44, 1983.
141. Cuneo BF, Zales VR, Blahunka PC, Benson DW, Jr. Pharmacodynamics and pharmacokinetics of esmolol, a short-acting beta-blocking agent, in children. *Pediatr Cardiol* 15:296-301, 1994.
142. Cunningham T, Uzun O, Morris R, Franciosi S, Wong A, Jeremiasen I, Sherwin E, Sanatani S. The safety and effectiveness of flecainide in children in the current era. *Pediatr Cardiol* 38:1633-1638, 2017.
143. Janousek J, Paul T. Safety of oral propafenone in the treatment of arrhythmias in infants and children (european retrospective multicenter study). Working group on pediatric arrhythmias and electrophysiology of the association of european pediatric cardiologists. *Am J Cardiol* 81:1121-1124, 1998.
144. Paul T, Janousek J. New antiarrhythmic drugs in pediatric use: Propafenone. *Pediatr Cardiol* 15:190-197, 1994.
145. Paul T, Guccione P. New antiarrhythmic drugs in pediatric use: Amiodarone. *Pediatr Cardiol* 15:132-138, 1994.
146. Pfammatter JP, Paul T. New antiarrhythmic drug in pediatric use: Sotalol. *Pediatr Cardiol* 18:28-34, 1997.
147. Sapire DW, O'Riordan AC, Black IF. Safety and efficacy of short- and long-term verapamil therapy in children with tachycardia. *Am J Cardiol* 48:1091-1097, 1981.

Erstveröffentlichung: 07/1996

Überarbeitung von: 11/2018

Nächste Überprüfung geplant: 11/2023

Die AWMF erfasst und publiziert die Leitlinien der Fachgesellschaften mit größtmöglicher Sorgfalt - dennoch kann die AWMF für die Richtigkeit des Inhalts keine Verantwortung übernehmen. **Insbesondere bei Dosierungsangaben sind stets die Angaben der Hersteller zu beachten!**

Autorisiert für elektronische Publikation: AWMF online