



**DEUTSCHE GESELLSCHAFT FÜR PÄDIATRISCHE KARDIOLOGIE
UND ANGEBORENE HERZFEHLER e.V.**

S2k-Leitlinie

Pulmonalatresie mit Ventrikelseptumdefekt

Harald Bertram (Hannover), Andreas Eicken (München), André Rüffer (Aachen)

Beschlossen vom Vorstand der Deutschen Gesellschaft für Pädiatrische Kardiologie
und Angeborene Herzfehler e.V. am 22.11.2023

1. Geltungsbereich:

Pulmonalatresie mit VSD von der Fetalzeit bis ins Erwachsenenalter

2. Methodik

Die vorliegende Leitlinie wurde von den durch die Leitlinienkommission gewählten Autoren erarbeitet und den Mitgliedern der Kommission zum Studium zugesandt. Nach gründlicher vorausgegangener Diskussion des Gesamtentwurfs und der zugrunde liegenden Literatur wurden der Leitlinientext und speziell die Kernaussagen und die Handlungsempfehlungen in einem nominalen Gruppenprozess innerhalb der Leitlinienkommission konsentiert.

Handlungsempfehlungen wurden soweit möglich in vier Empfehlungsgrade eingeteilt (Tab. 1):

| Formulierung | Empfehlungsgrad | Farbliche Markierung |
|---------------------------|------------------------|-----------------------------|
| Soll | Starke Empfehlung | Grün |
| Sollte | Empfehlung | Gelb |
| Kann erwogen werden | Empfehlung offen | Grau |
| Soll nicht / sollte nicht | Nicht empfohlen | Rot |

Aus Gründen der besseren Lesbarkeit wird im gesamten Text auf die zusätzliche Formulierung der weiblichen Form verzichtet. Wir möchten deshalb darauf hinweisen, dass die

ausschließliche Verwendung der männlichen Form explizit als geschlechtsunabhängig verstanden werden soll.

2.1. Abkürzungsverzeichnis

| | | |
|-------------------|---|--|
| AoBo | = | Aortenbogen |
| ASD II | = | Vorhofseptumdefekt vom Sekundumtyp |
| AVSD | = | atrioventrikulärer Septumdefekt |
| BSA | = | Körperoberfläche |
| BT-Shunt | = | Blalock-Taussig-Thomas-Shunt |
| CT | = | Computertomographie |
| DAo | = | Aorta descendens |
| DEGUM | = | Deutsche Gesellschaft für Ultraschall in der Medizin |
| DILV | = | Double Inlet Left Ventricle |
| DGPK | = | Deutsche Gesellschaft für pädiatrische Kardiologie |
| DGTHG | = | Deutsche Gesellschaft für Thorax-/Herz-/Gefäßchirurgie |
| DORV | = | Double Outlet Right Ventricle |
| EF | = | Ejektionsfraktion |
| EKG | = | Elektrokardiographie |
| EMAH | = | Erwachsene mit angeborenen Herzfehlern |
| HF | = | Hochfrequenzstrom |
| HLM | = | Herz-Lungen-Maschine |
| IVC | = | untere Hohlvene |
| LV | = | Linker Ventrikel |
| LV-EF | = | Ejektionsfraktion des Linken Ventrikels |
| LVOT | = | Linksventrikulärer Ausflusstrakt |
| I-SVC | = | persistierende linksseitige obere Hohlvene |
| MAPCA | = | major aorto-pulmonary collateral artery |
| MRT | = | Magnetresonanztomographie |
| OP | = | Operation |
| Qp/Qs | = | Verhältnis der Lungenkreislaufdurchblutung zur Systemkreislaufdurchblutung |
| PA | = | Pulmonalarterie(n) |
| PGE | = | Prostaglandin E1 |
| PI | = | Pulmonalklappeninsuffizienz |
| PA-VSD | = | Pulmonalatresie mit VSD |
| PKE | = | Pulmonalklappenersatz |
| PPVI | = | percutaneous pulmonary valve implantation =Transkatheter-Pulmonalklappenersatz |
| PS | = | Pulmonalstenose(n) |
| PTFE | = | Polytetrafluorethylen |
| RF | = | Regurgitationsfraktion |
| RA | = | Rechter Vorhof |
| RV | = | Rechter Ventrikel |
| RVed | = | enddiastolisches Volumen des Rechten Ventrikels |
| RVes | = | endsystolisches Volumen des Rechten Ventrikels |
| RV-EF | = | Ejektionsfraktion des Rechten Ventrikels |
| RVOT | = | Rechtsventrikulärer Ausflusstrakt |
| RVOTO | = | Rechtsventrikuläre Ausflusstraktobstruktion |
| SIRS | = | systemic inflammatory response syndrome |
| SPS | = | Subpulmonalstenose |
| tcSO ₂ | = | transcutan gemessene Sauerstoffsättigung |
| TI | = | Trikuspidalklappeninsuffizienz |
| TNPAI | = | total neopulmonary artery index |
| VSD | = | Ventrikelseptumdefekt |
| ZAPS | = | zentraler aorto-pulmonaler Shunt |

Inhaltsverzeichnis

| | | |
|-----------------------------------|--|----|
| 1. | GELTUNGSBEREICH:..... | 1 |
| 2. | METHODIK | 1 |
| 2.1. | Abkürzungsverzeichnis | 3 |
| 3. | DEFINITION – KLASSIFIKATION – BASISINFORMATION | 5 |
| 4. | EPIDEMIOLOGIE..... | 6 |
| 5. | PATHOPHYSIOLOGIE UND HÄMODYNAMIK | 6 |
| 5.1. | Nach interventioneller oder chirurgischer Palliation ohne Kreislauftrennung..... | 7 |
| 5.2. | Nach Korrektur-Operation mit VSD-Verschluss und klappentragendem RV-PA-Conduit ... | 7 |
| 6. | KÖRPERLICHE UNTERSUCHUNG UND LEITSYMPTOME | 8 |
| 7. | DIAGNOSTIK | 9 |
| 7.1. | Zielsetzung | 9 |
| 7.2. | Bewertung der diagnostischen Verfahren | 10 |
| 7.2.1. | Echokardiographie | 10 |
| 7.2.2. | Pulsoxymetrie..... | 10 |
| 7.2.3. | Labordiagnostik..... | 11 |
| 7.2.4. | Genetische Untersuchung | 11 |
| 7.2.5. | Röntgen-Thorax | 11 |
| 7.2.6. | EKG | 11 |
| 7.2.7. | Herzkatheteruntersuchung | 12 |
| 7.2.8. | Computertomographie (CT)..... | 12 |
| 7.2.9. | Magnetresonanztomographie (MRT)..... | 13 |
| 7.2.10. | Spiro-/Ergometrie..... | 13 |
| 7.2.11. | Fetale Echokardiographie | 14 |
| 7.2.12. | Intraoperative Flussstudie | 13 |
| 7.3. | Differentialdiagnosen | 13 |
| 8. | THERAPIE | 16 |
| 8.1. | Grundsätze und Ziele der Behandlung..... | 16 |
| 8.2. | Medikamentöse Therapie | 16 |
| 8.3. | Interventionelle Therapie | 17 |
| 8.3.1. | Initiale Behandlung | 17 |
| 8.3.2. | Interventionelle Therapie nach Herz-Operation | 17 |
| 8.4. | Chirurgische Therapie | 19 |
| 8.4.1. | Strategien der Behandlung | 19 |
| 8.4.2. | Unifokale Lungenperfusion..... | 18 |
| 8.4.3. | Multifokale Lungenperfusion | 19 |
| 8.5. | Behandlungsergebnisse und Risiken | 25 |
| 9. | VERLAUF UND NACHSORGE | 28 |
| 10. | ERWACHSENE MIT ANGEBORENEM HERZFEHLER (EMAH)..... | 31 |
| 10.1. | Schwangerschaft | 32 |
| 11. | DURCHFÜHRUNG DER DIAGNOSTIK UND THERAPIE | 32 |
| 12. | LITERATUR | 34 |
| ANHANG | | |
| A Weiterführende Diagnostik | | |
| A1 Indices | | |
| A2 Intraoperative Flussstudie | | |
| B Chirurgische Therapie | | |
| B1 Heterogene Anatomie von MAPCAs | | |
| B2 Rehabilitationsstrategie | | |
| B3 Unifokalisationsoperationen | | |

3. Definition – Klassifikation – Basisinformation

Die Pulmonalatresie mit VSD (PA-VSD) kann als die Extremvariante der Fallot'schen Tetralogie angesehen werden, bei der statt einer Pulmonalstenose eine Atresie der Pulmonalklappe vorliegt. Die intrakardiale Anatomie ist durch folgende anatomische Besonderheiten definiert:

- Malalignment VSD
- Anteriore und superiore Verlagerung des Outlet-Septums, die zu einer infundibulären Obstruktion oder Verschluss des RVOT führt
- Die Verlagerung des Outlet-Septums resultiert in einem nicht restriktiven, subaortalen Malalignment-Ventrikelseptumdefekt mit Überreiten der Aorta über diesem Defekt.
- Atresie der Pulmonalklappe

Zusätzlich können ein vollständiger Verschluss des RVOT und eine Atresie des Pulmonalarterienstammes sowie eine Hypoplasie der genuinen Pulmonalarterien variablen Ausmaßes vorhanden sein. Die Perfusion der Pulmonalarterien erfolgt entweder **unifokal** über einen Ductus arteriosus oder eine singuläre Kollaterale - meist aus der DAo - oder **multifokal** über sog. MAPCAs (die zumeist aus der Aorta descendens, aber auch aus anderen systemischen Arterien entspringen können (Subclaviae-Stromgebiet, infradiaphragmal, Koronararterien, etc.). Dabei bestehen in Ursprung, Verlauf in Beziehung zu den übrigen Mediastinalorganen und Aufzweigung in den Lungensegmenten individuell extrem variable Verläufe dieser MAPCAs (s. Anhang B1). Singuläre oder multiple Kommunikationen zwischen MAPCAs und genuinen¹ PA können in allen Lungensegmenten vorliegen. Diese ausgesprochene Heterogenität macht eine einheitliche Klassifikation der MAPCA Perfusion nahezu unmöglich (1, 2). Auch Mischformen mit Perfusion einer Lunge über eine duc-tusabhängige genuine PA und der kontralateralen Lunge über MAPCAs kommen vor. Die Extremform bilden nicht konfluierende oder komplett fehlende genuine zentrale Pulmonalarterien mit ausschließlicher arterieller Durchblutung der Lungen über systemarterielle Kollateralgefäße (3, 4). Die exakte Darstellung der Durchblutung aller Lungenanteile mit Differenzierung zwischen genuiner PA und MAPCA-Perfusion einschl. ihrer Aufzweigung in den Lungenlappen ist unabdingbar zur Planung einer chirurgischen Therapiestrategie v.a. bei multifokaler Lungenperfusion (5, 6, 7, 8).

¹ Die Bezeichnungen *genuine* und *native* PA werden in dieser Leitlinie synonym verwandt

Die häufigsten Begleitfehlbildungen bei Patienten mit PA-VSD sind Anomalien der thorakalen Aorta (rechter Aortenbogen bei 25% der Patienten) und Koronaranomalien.

4. Epidemiologie

Die PA-VSD liegt in Deutschland mit einer Prävalenz von 7 auf 100.000 Lebendgeborene mit einem Verhältnis Jungen/Mädchen von 1,2:1 vor (9) und entspricht damit etwa 1% aller angeborener Herzfehler (5, 10). Ca. 20% der Patienten mit intrakardialer Fallot' Anatomie haben eine Pulmonalatresie, von denen wiederum ein signifikanter Anteil MAPCAs aufweisen (5).

Die häufigste chromosomale Aberration ist eine Mikrodeletion 22q11.2 (Di George Syndrom), insbesondere wenn ein rechter Aortenbogen vorhanden ist. Ca. $\frac{1}{3}$ der Kinder mit MAPCAs sind betroffen (1, 2, 5, 11). Weitere Mikrodeletionen auf anderen Chromosomen wurden beschrieben. Eine aktuelle schwedische Untersuchung berichtet von extrakardialen Begleiterkrankungen (mit und ohne nachgewiesene Chromosomenanomalien) bei fast 50 % der Kinder mit PA-VSD (11). Extrem hypoplastische Pulmonalarterien bzw. multiple Segmentarterienstenosen können mit dem Alagille-Syndrom vergesellschaftet sein (ca. 8-10% der Patienten, meist mit Veränderungen am JAG1-Gen).

5. Pathophysiologie und Hämodynamik

Bei Vorliegen einer Pulmonalatresie erfolgt die Lungendurchblutung über einer oder mehrere Verbindungen aus dem Systemkreislauf. Sie kann für eine oder beide Lungen duc-tusabhängig sein oder teilweise bzw. vollständig über eine oder mehrere Kollateralarterien erfolgen. Entsprechend ergibt sich kein einheitliches, sondern ein sehr heterogenes Bild der Lungendurchblutung, das für jeden Patienten individuell diagnostiziert werden muss.

Bei multifokaler Lungendurchblutung über MAPCAs fehlen bei 15-20% der Patienten zentrale genuine Pulmonalarterien mit ausschließlicher MAPCA-Versorgung. Etwa gleich häufig sind normal aufzweigende genuine Pulmonalarterien mit sog. ‚Doppelversorgung‘ über MAPCAs. Die bei weitem größte Gruppe (> 50 %) bilden aber Patienten mit einer in den einzelnen Lungensegmenten variablen Koexistenz von MAPCA-Durchblutung und genuinen Lungenarterien (1).

Das Ausmaß der Lungendurchblutung (die Summe der Gefäßquerschnitte der Lungenarterien) bestimmt bei vollständiger intrakardialer Durchmischung des systemvenösen und pulmonalvenösen Blutes die systemarterielle Sauerstoffsättigung bzw. das Ausmaß der

zentralen Zyanose. Bei einer systemischen Sauerstoffsättigung von 75% besteht ein ausgeglichenes Verhältnis zwischen Lungendurchblutung und Systemkreislaufdurchblutung ($Q_p:Q_s$), bei $tcSO_2$ von 85% beträgt das Verhältnis $Q_p:Q_s$ ca. 2:1, bei $tcSO_2 > 90\%$ ein Verhältnis von $> 3:1$ mit drohender Systemkreislaufinsuffizienz (12, 13).

5.1. Nach interventioneller oder chirurgischer Palliation ohne Kreislaufftrennung

Bei unifokaler Lungenperfusion mit konfluierenden und ausreichend entwickelten genuinen Lungenarterien erfolgt die Lungenperfusion über einen gestenteten Ductus arteriosus oder - häufiger - über einen modifizierten BT-Shunt bei Fortbestehen der Atresie. Das systemarterielle Sättigungsniveau ist abhängig von Shuntdurchmesser (beim normalgewichtigen NG meist 3,5 mm) und Shuntlänge und wird im Verlauf bei normalem Gedeihen des Kindes von initial $> 85\%$ ohne zusätzliche Komplikationen wie Shuntstenose oder seitendifferente Lungendurchblutung bis zur Korrektur-OP langsam abnehmen.


Bei multifokaler Lungenperfusion über MAPCAs ist nach Shuntanlage auf das genuine PA-System oder Unifokalisations-OP ohne RV-PA-Conduit das Ausmaß der Hypoplasie der Pulmonalarterien limitierend für das erreichbare systemarterielle Sättigungsniveau (als Korrelat kann der Gesamtquerschnitt der rekrutierbaren Lungenarterien (genuine PA + MAPCAs) bestimmt werden [s. Anhang A]).

Nach interventioneller (HF-Perforation, ggf. mit transvalvulärem RVOT-Stent; s. 8.3.1) oder chirurgischer Eröffnung der Atresie unter Verwendung eines transanulären Ausflusstrakt-patches bzw. Anlage eines klappenlosen RV-PA-Conduits ohne VSD-Verschluss (s. 8.4, Anhang B2) bestehen meist Limitierungen der antegraden Lungenperfusion fort. Neben dem Durchmesser der PA bestimmen mögliche Reststenosen an der proximalen oder distalen Anastomose das systemarterielle Sättigungsniveau und das Ausmaß der klinisch meist sehr gut tolerierten Pulmonalinsuffizienz. Bei restriktionsfreier Perfusion besteht - bei den häufig hypotrophen NG - initial das Risiko einer Lungenüberflutung mit hohem Sättigungsniveau ($> 90\%$) und resultierender Systemkreislaufinsuffizienz.

5.2. Nach Korrektur-Operation mit VSD-Verschluss und klappentragendem RV-PA-Conduit (s. 8.4)

Nach der Kreislaufftrennung besteht durch residuelle Stenosen im Bereich der (unifokalierten) Pulmonalarterien und/oder eine - im Verlauf zunehmende - Degeneration des implantierten biologischen Conduits bei vielen Patienten eine Druckbelastung des RV fort, deren Ausmaß von der individuellen PA-Anatomie und dem Zeitpunkt der Korrektur-OP

abhängt. Bei fortschreitender Degeneration des Conduits oder nach zwischenzeitlicher interventioneller Therapie einer Conduitstenose kann zusätzlich eine Pulmonalinsuffizienz entstehen.

| Kernaussage 1: | Leitlinie Pulmonalatresie mit VSD |  |
|--|--|---|
| Anatomie und Pathophysiologie | | |
| <ul style="list-style-type: none">• Die Pulmonalatresie mit VSD (PA-VSD) kann als Extremvariante der Fallot'schen Tetralogie angesehen werden, bei der statt einer Pulmonalstenose eine Atresie der Pulmonalklappe vorliegt.• Die Atresie kann den RVOT und die proximale Pulmonalarterie mit einbeziehen. Bei der Extremform fehlen die genuinen intraperikardialen Pulmonalarterien vollständig.• Die Perfusion der Lunge erfolgt über singuläre oder multiple Kollateralen (MAPCAs) aus dem Systemkreislauf.• Bei multifokaler Lungenperfusion sind die genuinen PA hypoplastisch, die MAPCA-Anatomie ist extrem variabel. Entsprechend ergibt sich kein einheitliches, sondern ein sehr heterogenes Bild der Lungendurchblutung, das für jeden Patienten individuell diagnostiziert werden muss.• Das Ausmaß der Zyanose nach postnataler Adaptation reflektiert die pulmonale Durchblutung in Relation zur Systemkreislaufdurchblutung. Die resultierende systemarterielle Sauerstoffsättigung bestimmt die Dringlichkeit eines Eingriffs in der Neugeborenen- bzw. frühen Säuglingszeit. | | |

6. Körperliche Untersuchung und Leitsymptome

Neugeborene mit einer PA-VSD fallen durch eine zentrale Zyanose auf. Diese ist je nach Ausmaß der Perfusion der Pulmonalarterien durch einen PDA und/oder MAPCAs unterschiedlich stark ausgeprägt. Im Säuglingsalter sind 50% der Patienten mit PA-VSD und MAPCAs zyanotisch, 25% herzinsuffizient und 25% oligosymptomatisch. Vereinzelt wird der Herzfehler erst im Erwachsenenalter diagnostiziert.

Das Ausmaß der Zyanose nach postnataler Adaptation reflektiert die pulmonale Durchblutung in Relation zur Systemkreislaufdurchblutung und damit indirekt die Summe der vor-

handenen Lungenarterienquerschnitte unabhängig von deren Ursprung. Anhand der systemarteriellen Sauerstoffsättigung kann daher die Dringlichkeit eines Eingriffs in der Neugeborenen- bzw. frühen Säuglingszeit abgeschätzt werden (s. Kap. 5, 8.1, 8.4) (5, 12).

Bei der Herzauskultation ist der 2. Herzton durch den fehlenden Schlusston der atretischen Pulmonalklappe singulär. Es kann ein eher unspezifisches systolisches und/oder systolisch-diastolisches Geräusch - hervorgerufen durch einen PDA, durch MAPCAs oder periphere Pulmonalstenosen - auskultiert werden, welches präferentiell im Rücken zu hören ist. Im Gegensatz zu den Patienten mit einer Fallot'schen Tetralogie mit Pulmonalstenose ist bei Patienten mit PA-VSD kein lautes Systolikum durch eine RVOTO zu hören.

Bei Neugeborenen mit PA-VSD und ductusabhängiger Lungendurchblutung kommt es mit dem Ductusverschluss zu einer lebensbedrohlichen Zunahme der zentralen Zyanose. Bei den Varianten mit einseitiger ductusabhängiger Lungendurchblutung kann der Ductusverschluss bei ausreichender Versorgung der kontralateralen Lunge über MAPCAs klinisch weitgehend inapparent bleiben.

7. Diagnostik

7.1. Zielsetzung

Darstellung der intrakardialen anatomischen Veränderungen mit Hypoplasie des RVOT und Atresie der Klappe, des subaortalen VSD mit der überreitenden Aorta (Malalignment-VSD) sowie der zentralen Pulmonalarterien. Weiterhin müssen potentiell therapierelevante assoziierte Anomalien (Anomalien des Aortenbogens, muskuläre VSDs, etc.) diagnostiziert werden.

Von überragender Bedeutung zur Therapieplanung speziell bei multifokaler Lungendurchblutung ist die detaillierte Darstellung der Lungendurchblutung (s. 8.4). Zur Planung von Art und Zeitpunkt kardiochirurgischer Eingriffe muss möglichst noch in der Neugeborenenzeit geklärt werden, welche Anteile der Lungen durch genuine Pulmonalarterien, welche ausschließlich durch MAPCAs und welche doppelt versorgt werden. Die Bildgebung muss daher folgende Frage beantworten:

- Existieren zentrale Pulmonalarterien?
- Welche der 20 Lungensegmente werden über native Pulmonalarterien, welche über MAPCAs und welche dual versorgt?
- Wo ist der Ursprung der MAPCAs, wie ist deren Verlauf in Relation zu anderen mediastinalen Strukturen?

- Sind MAPCAs stenosiert - wo und in welchem Ausmaß?
Falls ja, ist dennoch eine Unifokalisation dieser MAPCAs möglich?
- Gibt es Lungensegmente mit systemarteriellem Druck in den Pulmonalarterien?
Falls ja, besteht das Risiko der Entwicklung einer fixierten Widerstandserhöhung?

7.2. Bewertung der diagnostischen Verfahren

7.2.1. Echokardiographie

Die Diagnose einer PA-VSD wird echokardiographisch gestellt. Folgende Befunde sollen im Rahmen der Initialdiagnostik erhoben werden:

- Darstellung der RVOT-Obstruktion und Atresie der Pulmonalklappe mit Bestimmung der Durchmesser des Pulmonalarterienstammes und der zentralen Pulmonalarterien (Bifurkation?).
- Perfusion der Pulmonalarterien (Ductus arteriosus und/oder multifokal über aorto-pulmonale Kollateralen?)
- Darstellung des Malalignment-VSD sowie ggf. muskulärer VSDs
- Überreiten der Aorta über dem VSD (Abgrenzung zu DORV/PA) sowie Anomalien des Aortenbogens (rechter Aortenbogen, rechts deszendierende thorakale Aorta)
- Darstellung der Koronararterien
- Weitere Anomalien wie z.B. ein Vorhofseptumdefekt vom Sekundumtyp, eine persistierende linke obere Hohlvene.

7.2.2. Pulsoxymetrie

Die Pulsoxymetrie soll bei jeder Untersuchung zur Objektivierung von Schweregrad und Verlauf der zentralen Zyanose sowie zur Therapieplanung eingesetzt werden. Anhand der Sauerstoffsättigung kann daher die Dringlichkeit eines Eingriffs in der Neugeborenen- bzw. frühen Säuglingszeit abgeschätzt werden (5, 12). Eine systemarterielle Sättigung $< 75\%$ nach postnataler Adaptation macht einen Eingriff zur Verbesserung der Lungendurchblutung notwendig, bei $tcSO_2 > 90\%$ droht eine progrediente Systemkreislaufinsuffizienz mit Notwendigkeit zur Drosselung der Lungendurchblutung. Bei initial stabiler klinischer Situation mit einem Sättigungsniveau um 85% sollte bei einem Abfall der $tcSO_2$ unter 80% im Verlauf eine therapeutische Interventionen erwogen werden.

7.2.3. Labordiagnostik

Eine Laboruntersuchung ist in der Initialdiagnostik bei stabiler klinischer Situation entbehrlich. Im Verlauf kommt der Bestimmung des Blutbildes und des Eisenstoffwechsels bei anhaltender Zyanose eine wachsende Bedeutung zu. Bei ausgeprägter pulmonaler Rezirkulation und Zeichen der Systemkreislaufinsuffizienz gehören wiederholte Blutgasanalysen und die Bestimmung von NT-proBNP, Nierenretentionsparameter und Transaminasen zur Diagnostik [s. DGPK-LL Akute Herzinsuffizienz].

7.2.4. Genetische Untersuchung

Eine Fluoreszenz in-situ Hybridisierung (FISH) für die Mikrodeletion 22q11.2 wird bei allen Patienten mit PA-VSD empfohlen. Sie setzt eine genetische Beratung und die Zustimmung der Eltern voraus.

7.2.5. Röntgen-Thorax

Eine Röntgen-Thorax-Aufnahme ist zur Diagnosestellung nicht erforderlich. Bei ausgeprägter Zyanose dient sie zum Ausschluss extrakardialer Ursachen. Die typische Herzsilhouette im Röntgenbild entspricht aufgrund des fehlenden oder unterentwickelten Pulmonalsegments mit angehobener Herzspitze einem sog. ‚Holzschuh‘- oder ‚Golfschläger-Herz‘. Die heterogene Perfusion der Lungensegmente kann sowohl zu Arealen vermehrter Transparenz bei Minderperfusion als auch zu einer vermehrten Gefäßzeichnung bei Überdurchblutung führen. Präoperativ soll eine Röntgen-Thorax-Aufnahme als Basis für die obligatorischen postoperativen Verlaufskontrollen angefertigt werden.

7.2.6. EKG

Präoperativ ist das EKG unspezifisch und diagnostisch nicht wegweisend. Nach Diagnosestellung soll ein 12-Kanal-EKG als Ausgangsbefund für postoperative Verlaufskontrollen abgeleitet werden.

Nach der intrakardialen operativen Korrektur besteht bei > 90% der Patienten ein Rechtsschenkelblock. Die R-Amplitude rechtspräkordial und die Breite des QRS-Komplexes korrelieren dabei mit der rechtsventrikulären Myokardmasse. Eine progrediente Zunahme der QRS-Breite im langfristigen post-OP Verlauf (> 3,5 msec / Jahr) korreliert mit einer progredienten Dilatation des RV und erfordert eine ausführlichere bildgebende Diagnostik im Hinblick auf eine weitere Behandlungsnotwendigkeit. Ein QRS-Breite von > 160 msec wird als

Kriterium für die Indikationsstellung zum Pulmonalklappenersatz mitbewertet (14-16) [s. DGPK-LL-Fallot'sche Tetralogie bzw. Pulmonalinsuffizienz und Pulmonalklappenersatz].

7.2.7. Herzkatheteruntersuchung

Eine diagnostische Herzkatheteruntersuchung ist notwendig, wenn sich die Anatomie und die Perfusion des Pulmonalarteriensystems mit nichtinvasiven Verfahren nicht zweifelsfrei darstellen lassen. Sie ist indiziert bei Verdacht

- auf Verzweigungsanomalien des Pulmonalarteriensystems
- auf eine multifokale Perfusion durch aorto-pulmonale Kollateralen
- auf Anomalien der Koronararterien

sowie zur Darstellung genuiner zentraler Pulmonalarterien (sog. Wedge- oder MAPCA-Injektionen).

Die invasive Diagnostik (genaue anatomische Darstellung der pulmonalarteriellen Lungengefäßversorgung ggf. mit Druckmessung) sollte bei allen Patienten mit multifokaler Lungenperfusion vor dem ersten chirurgischen Eingriff erfolgen, wobei der genaue Zeitpunkt vom therapeutischen Konzept abhängig ist (s. Kap. 8.4) (7, 8).

Nach vorausgegangenen chirurgischen Palliationen i.S. von Unifokalisationsoperationen soll vor der intrakardialen Korrektur bzw. vor weiteren Eingriffen an den Lungenarterien eine erneute Herzkatheterdiagnostik erfolgen.

Im Verlauf nach intrakardialer Korrektur ist eine Herzkatheterisierung bei Hinweisen auf eine fortschreitende Degeneration eines biologischen RV-PA-Conduits bzw. einer klappentragenden Prothese indiziert. Sie ist obligater Bestandteil der Diagnostik vor perkutanem Pulmonalklappenersatz [s. DGPK-LL PI/PKE].

Eine therapeutische Herzkatheterintervention kann als Palliation zur Verbesserung der Lungenperfusion (Ductus-Stent, HF-Perforation, RVOT-Stent, Angioplastie bei Stenosen der Pulmonalarterien) oder zum Verschluss von aorto-pulmonalen Kollateralen indiziert sein (siehe 8.3 Interventionelle Therapie).

7.2.8. Computertomographie (CT)

Die CT-Angiographie des Thorax mit modernen Dual-source Scannern wird aufgrund der exzellenten Darstellung aller thorakalen Gefäßstrukturen in Lagebeziehung zu den übrigen mediastinalen Strukturen und ihrer kurzen Untersuchungszeiten speziell bei hypoplastischen Pulmonalarterien, multifokaler Lungenperfusion oder Anomalien der thorakalen

Aorta bereits im Säuglingsalter zur operativen Planung eingesetzt. Sie ist heute die bevorzugte neonatale diagnostische Untersuchung zur Definition der Lungendurchblutung bei PA-VSD mit MAPCAs. Die invasive Herzkatheterdiagnostik kann dadurch evtl. verschoben bzw. im Einzelfall auch ersetzt werden (4, 5, 8, 13, 17).

Die CT-Angiographie ist sehr gut geeignet zur Darstellung der Pulmonalarterien bei V. a. periphere PS vor und nach deren interventionellen oder chirurgischen Behandlung, auch nach Stentimplantation.

Sie ist indiziert - und mittlerweile die bevorzugte bildgebende Methode - zur Planung operativer und interventioneller Folge- und Revisionseingriffe, speziell zur Darstellung degenerierter RV-PA-Conduits und deren Lagebeziehung zu den Koronararterien sowie bei unmittelbar retrosternaler Lage (Gefahr bei Re-Sternotomie) zur detaillierten OP-Planung (18, 19) [s. DGPK-LL Pulmonalinsuffizienz und Pulmonalklappenersatz].

7.2.9. Magnetresonanztomographie (MRT)

Die MRT ist in der neonatalen Primärdiagnostik nicht indiziert. Sie ist in der Darstellung der Pulmonalarterien bei multifokaler Lungenperfusion der CT-Angiographie und der Herzkatheterdiagnostik unterlegen.

Die MRT kann im Rahmen eines mehrschrittigen OP-Konzeptes nach vorausgegangenem Unifokalisationsoperationen vor intrakardialer Korrektur eingesetzt werden (8). Sie ist indiziert nach vorausgegangener Implantation eines RV-PA-Conduits bei Hinweisen auf eine Conduit-Degeneration zur ergänzenden Quantifizierung einer systolischen RV-Funktionsstörung bzw. des Ausmaßes einer funktionellen PI im Hinblick auf einen (erneuten) PKE [s. DGPK-LL Pulmonalinsuffizienz und Pulmonalklappenersatz].

Die MRT kann das Ausmaß einer MAPCA-Perfusion der Lunge und das Verhältnis von Lungenperfusion zu Systemkreislaufperfusion quantifizieren und erlaubt hierüber die Abschätzung des RV-Drucks nach VSD-Verschluss (8, 20), wird hierzu in der klinischen Routine aber nicht eingesetzt.

7.2.10. Spiro-/Ergometrie

Ohne Bedeutung in der Primärdiagnostik und Therapieplanung hat die Spiro-/Ergometrie ihren Stellenwert zur Objektivierung der kardiopulmonalen Belastbarkeit im individuellen Langzeitverlauf. Die Befunde sollten bei der Indikationsstellung zum späteren Pulmonalklappenersatz berücksichtigt werden [s. DGPK-LL Pulmonalinsuffizienz und Pulmonalklappenersatz].

7.2.11. Fetale Echokardiographie

In etablierten Pränatalzentren gelingt eine verlässliche Diagnose einer Fallot'schen Tetralogie bereits am Ende des ersten Trimesters. In 10 - 20% der Fälle mit intrauteriner Frühdiagnose einer Fallot'schen Tetralogie wurde ein Progress zur Extremvariante mit Pulmonalatresie beobachtet (21). Ein hoher Prozentsatz (~ 40%) der Feten mit PA-VSD weist assoziierte extrakardiale und chromosomale Anomalien auf, die in den spezialisierten Pränatalzentren einschl. pränataler genetischer Diagnostik dokumentiert werden können und Auswirkungen auf die Beratung der Eltern und die Rate der Schwangerschaftsabbrüche haben (23).


7.2.12. Intraoperative Flusstudie

Zur Entscheidungsfindung über die Nachhaltigkeit eines VSD-Verschlusses kann bei Patienten mit PA-VSD und MAPCAs eine intraoperative Druckmessung in der Neo-PA nach Abschluss der Unifokalisationseingriffe durchgeführt werden (4, 8, 13, 24). Diese intraoperative Diagnostik ist technisch anspruchsvoll und erfordert entsprechend ein sehr erfahrenes operatives Team. Sie ist in den deutschsprachigen Kinderherzzentren unüblich [Details im Anhang A2].

7.3. Differentialdiagnosen

Von der PA-VSD sind mit der Leitsymptomkonstellation einer singulären großen Arterie mit VSD abzugrenzen:

- Fallot'sche Tetralogie ohne Pulmonalatresie
- Truncus arteriosus communis
- DORV mit Pulmonalatresie
- ccTGA mit Pulmonalatresie
- DILV mit Pulmonalatresie

| Empfehlung 1: Leitlinie Pulmonalatresie mit VSD |  DGPK |
|--|---|
| Initialversorgung und präoperative Diagnostik | |
| Die Entbindung eines Neugeborenen mit pränatal diagnostizierter Pulmonalatresie sollte in einer Geburtsklinik mit Anbindung an eine fachärztliche kinder-kardiologische Versorgung erfolgen. | Yellow |
| Die intrauterine Diagnose einer PA-VSD muss postnatal echokardiographisch gesichert werden. | Green |
| Die Pulsoxymetrie soll zum neonatalen Monitoring sowie zur Therapieplanung eingesetzt werden. | Green |
| Eine Röntgen-Thorax-Aufnahme ist zur Diagnosestellung einer PA-VSD nicht erforderlich. | Red |
| Bei ausgeprägter Zyanose sollte eine Röntgen-Thorax-Aufnahme zum Ausschluss extrakardialer Ursachen erfolgen. | Yellow |
| Die CT-Angiographie des Thorax soll zur Definition der Lungendurchblutung bei PA-VSD-MAPCA durchgeführt werden. | Green |
| Die MRT ist in der neonatalen Primärdiagnostik nicht indiziert. | Red |
| Ein 12-Kanal-EKG sollte präoperativ als Ausgangsbefund abgeleitet werden. | Yellow |
| Eine Fluoreszenz in-situ Hybridisierung für die Mikrodeletion 22q11.2 sollte bei allen Patienten mit PA-VSD durchgeführt werden. | Yellow |
| Bei allen Patienten mit multifokaler Lungenperfusion ist vor einer Unifolkalisations-OP eine diagnostische Herzkatheterisierung erforderlich. | Green |
| Eine diagnostische Herzkatheterisierung in der Neugeborenenzeit ist speziellen Indikationen vorbehalten. | Yellow |
| Ein therapeutischer Herzkathetereingriff (Ductus-Stent; HF-Perforation) kann bei geeigneter Anatomie Bestandteil der neonatalen Primärversorgung sein. | Grey |
| Bei einer systemischen Sauerstoffsättigung unter 75% in Ruhe sollten Maßnahmen zur Verbesserung der Lungendurchblutung erfolgen. | Yellow |
| Bei einer Sauerstoffsättigung über 90 % in Ruhe sollten Maßnahmen zur Drosselung der Lungendurchblutung erwogen werden. | Yellow |

8. Therapie

8.1. Grundsätze und Ziele der Behandlung

Ziel ist eine vollständige Trennung der Kreisläufe mit VSD-Verschluss nach Etablierung einer antegraden Lungenperfusion aus dem rechten Ventrikel. Der Behandlungsplan wird speziell bei multifokaler Lungenperfusion durch MAPCAs stets individuell erstellt und schließt vor Therapiebeginn und im Verlauf bei einem mehrschrittigen Therapiekonzept stets umfangreiche bildgebende und invasive Diagnostik mit folgender eingehender Diskussion der Behandlungsmöglichkeiten im interdisziplinären Herzteam ein. Ziel der gemeinsamen Strategie ist es, alle verfügbaren Behandlungsformen synergistisch zu nutzen, um mit dem Ziel einer späteren Kreislauftrennung möglichst viele Lungensegmente [> 15 von 20] für eine ausschließlich antegrade Perfusion aus dem RV zu rekrutieren (3, 6, 7, 8, 13, 25, 26).

8.2. Medikamentöse Therapie

Bei duktusabhängiger Lungendurchblutung ist in der Neugeborenenzeit eine Prostaglandin E1 - Dauerinfusion als Überbrückung bis zu einem chirurgischen oder interventionellen Eingriff notwendig. Bei einem Teil der Kinder mit MAPCAs wird aufgrund einer progredienten Mehrdurchblutung der Lungen bereits präoperativ oder auch postoperativ - nach Etablierung einer antegraden Lungenperfusion über einen RV-PA-Conduit oder Shuntanlage im Rahmen der Unifokalisationsstrategie (s. 8.4) - eine Herzinsuffizienz-Behandlung erforderlich (siehe DGPK-Leitlinien akute / chronische Herzinsuffizienz).

Besteht in den Pulmonalarterien aufgrund restriktionsfreier Perfusion aus den Systemarterien oder antegrad nach Anschluss an den RV bei noch offenem VSD eine pulmonale Widerstandserhöhung, kann eine spezifische anti-pulmonalhypertensive Medikation erwogen werden (s. DGPK-Leitlinie Pulmonale Hypertonie).

Nach chirurgischer Palliation mit einem aorto-pulmonalen oder systemarteriell-pulmonalarteriellen Shunt ist eine dauerhafte medikamentöse Thrombozytenaggregationshemmung indiziert, um einem thrombotischen Shuntverschluss oder einer progredienten Instentstenose vorzubeugen. Eingesetzt werden überwiegend ASS (2 - 3 mg/kg/d) und Clopidogrel (0,5 - 1 mg/kg/d).

Nach interventionellem oder chirurgischem PKE im späteren Verlauf erfolgt in den meisten Zentren die prophylaktische Behandlung mit einem oder mehreren Thrombozytenaggregationshemmern für einen Zeitraum von mindestens 3 - 6 Monaten, gelegentlich auch als Dauertherapie. Ziel ist die Verlangsamung der Degeneration der biologischen Implantate

(24) sowie die Verminderung von Endokarditiden im Verlauf (Expertenmeinung, tierexperimentelle Daten 28, 29). Ein gesicherter positiver klinischer Effekt dieser Maßnahme ist aber bisher nicht (Verminderung des Endokarditisrisikos) bzw. nicht ausreichend (Verminderung der Degeneration biologischer Klappen) belegt, so dass zum gegenwärtigen Zeitpunkt keine allgemeine Empfehlung für eine Langzeitmedikation ausgesprochen werden kann (s. DGPK- Leitlinie Pulmonalinsuffizienz und Pulmonalklappenersatz).

8.3 Interventionelle Therapie

8.3.1 Initiale Behandlung

Bei unifokaler Lungenperfusion kann eine Stentimplantation in den Ductus arteriosus eine chirurgische Palliation mit Shunt Operation ersetzen. Hierbei sind bei der Planung der Intervention sehr variable Ductusmorphologien (Ursprung und Verlauf) zu berücksichtigen. Extrem gewunden verlaufende Ductus erschweren die Sondierung und erhöhen das Interventionsrisiko (Gefäßverletzung, Thrombose, Verschluss). Alternative Zugangswege über die Aa. carotides oder Aa. subclaviae können notwendig sein (30 - 35).

Eine katheterinterventionelle Eröffnung (Hochfrequenzperforation) der atretischen Pulmonalklappe mit anschließender Ballondilatation bzw. Stentimplantation in den RVOT ist eine Option zur Etablierung einer antegraden Pulmonalarterienperfusion bei membranöser Atresie mit konfluierenden genuinen Pulmonalarterien als Alternative zur neonatalen chirurgischen ‚antegraden Eröffnung‘ (36).

Katheterinterventionelle Angioplastien werden je nach Behandlungsstrategie in Kombination bzw. Ergänzung zu einer operativen Therapie zur Behandlung von nativen oder postoperativ erworbenen Stenosen der zentralen und peripheren Pulmonalarterien bei vielen Patienten im weiteren Verlauf durchgeführt, meist nach vorheriger chirurgischer Etablierung einer antegraden Perfusion der zentralen PA (37, 38, 39).

Tief zyanotische, polyglobule Patienten (meist nicht voroperierte Patienten mit hypoplastischen PA ohne Eröffnung der Atresie) können im Einzelfall klinisch von einer katheterinterventionellen Angioplastie der MAPCAs durch die oben geschilderten Maßnahmen profitieren (40).

8.3.2 Interventionelle Therapie nach Herz-Operation

Nach jeder chirurgischen Maßnahme - aber auch nativ - können Stenosen an den Pulmonalarterien/Segmentarterien den Einsatz katheterinterventioneller Maßnahmen erfordern (s. 8.3.1). Entscheidend ist auch hier ein gemeinsam abgestimmter Behandlungsplan, der alle verfügbaren Therapieoptionen einschließt (erneute Operation, Ballonangioplastie,

Stentimplantation, „cutting balloon“, intraoperatives „hybrid-stenting“). In vielen europäischen Zentren sind diese Katheterinterventionen Teil der Behandlungsstrategie (25, 26, 38, 39). Grundsätzlich kann vom rechten Ventrikel aus antegrad durch einen Conduit oder nach interventioneller Eröffnung der Atresie technisch effektiver katheterinterventionell gearbeitet werden als über aorto-pulmonale Shunts.

Je nach verwendetem Material kann nach chirurgischer Eröffnung der Atresie oder Etablierung einer klappenlosen RV-PA-Verbindung (s. Anhang B) bei Auftreten einer Stenose ein Stenting mit sequentieller Ballondilatation erfolgen, was letztlich zum perkutanen Pulmonalklappenersatz führen kann. Dies ist eine Alternative zur frühzeitigen chirurgischen Revision am RVOT.

Der perioperative interventionelle Verschluss von MAPCAs, die eine Verbindung zu den zentralen PA haben, ist bei Kindern mit Herzinsuffizienz (infolge des großen links-rechts Shunts über die MAPCAs) sowie vor oder nach einer kreislaufftrennenden Operation mit Etablierung einer antegraden Lungenperfusion zur Beseitigung der postoperativen pulmonalen Hyperämie mit drohender Systemkreislaufinsuffizienz indiziert. Es sollten nur Gefäße mit einer sog. ‚Doppelversorgung‘ betroffener Lungenanteile - antegrade Perfusion aus dem RV plus retrograde Perfusion über MAPCAs - verschlossen werden, so dass das betroffene Lungensegment auch danach ausreichend durchblutet ist. Je nach anatomischer Gegebenheit werden Coils, Okkluder oder Plugs verwendet. Durch die Beseitigung des Gegenflusses aus den MAPCAs können sich die genuinen Pulmonalarterien von zentral her besser entwickeln.

Wurde operativ ein fenestrierter Patch im Ventrikelseptum bzw. ein residueller Vorhofseptumdefekt belassen, kann dieser Defekt im Verlauf katheterinterventionell, evtl. nach einer Testokklusion, verschlossen werden.

Eine biologische Prothese im rechtsventrikulären Ausflusstrakt (Homograft/Heterograft) hat bei allen Patienten mit kompletter Kreislaufftrennung im Säuglings-/Kleinkindesalter nur eine begrenzte Lebensdauer. Bei der zu erwartenden zunehmenden Stenosierung des Conduits ist eine Ballondilatation des Conduits indiziert, um das Intervall bis zur Re-OP zu verlängern [s. DGPK-Leitlinie Truncus arteriosus communis]. In den letzten Jahren hat sich der perkutane Pulmonalklappenersatz als Alternative zum obligaten chirurgischen Austausch einer Bioprothese im rechtsventrikulären Ausflusstrakt für ältere Kinder und Erwachsene etabliert (41, 42, 43). Ziel ist es, die Anzahl der notwendigen Herzoperationen bezogen auf das Patientenleben zu verringern [s. DGPK-Leitlinie Pulmonalinsuffizienz und Pulmonalklappenersatz].

8.4. Chirurgische Therapie

8.4.1. Strategien der Behandlung

Die Variation an Quellen des pulmonalen Blutflusses spiegelt die Komplexität der Läsion und die Vielfalt ihrer Lösungsansätze wider. Angesichts der Heterogenität an Lungengefäßen sollte für jeden Patienten ein individueller Ansatz mit allen diagnostischen Methoden, die die technische Entwicklung derzeit bietet, gewählt werden. Ziel der chirurgischen Therapie ist die Gewährleistung eines Pulmonalarterienwachstums, einer antegraden Perfusion aller Lungenlappen und letztendlich das Herstellen getrennter systemischer und pulmonaler Kreisläufe mit möglichst niedrigem rechtsventrikulärem Druck.

Zur Verdeutlichung der komplexen Anatomie der Lungenperfusion ist elementar, sich vor der operativen Planung eine „Landkarte“ zu erstellen, aus der die Perfusion der einzelnen Lungensegmente hervorgeht und anhand derer ein Behandlungskonzept erstellt wird [s. 7.1]. Das chirurgische Behandlungskonzept richtet sich nach der Art der Lungenperfusion (unifokal vs. multifokal) und kann entweder in mehreren Stufen oder als Primärkorrektur erfolgen.

8.4.2 Unifokale Lungenperfusion

Bei der unifokalen Lungenperfusion besteht bereits eine antegrade Perfusion der Lunge via PDA oder singulärer MAPCA und das genuine PA-System ist mit normaler Aufzweigung bis in die Lungenlappen weitestgehend ausgebildet. Da diese Patienten in der Regel PGE-abhängig sind, wird neonatal eine chirurgische oder interventionelle Versorgung angestrebt. Der chirurgische Ansatz kann in einer Palliation oder auch einer neonatalen Primärkorrektur bestehen.

Die **Palliation** erfolgt ohne VSD-Verschluss entweder durch Anschluss des Systemkreislaufes an das Pulmonalarteriensystem (systemico-pulmonaler Shunt) oder des rechten Ventrikels an die PA-Bifurkation durch ein klappenloses (z.B. PTFE) -Röhrchen oder mittels eines transannulären Patches unter Belassung des VSDs („antegrade Eröffnung“, s. Anhang B). Die Herstellung einer zuvor fehlenden Kontinuität zwischen rechtem Ventrikel und dem PA-System kann hierbei eine Herausforderung darstellen (44, 45, 46).

Die **Primärkorrektur** entspricht im Wesentlichen dem Vorgehen bei der Fallot'schen Tetralogie (siehe DGPK-Leitlinie Fallot'sche Tetralogie) unter Verwendung eines klappentragenden Conduits (Homograft, Heterograft) welches sich hämodynamisch vorteilhafter darstellt als ein transannulärer Patch oder ein klappenloses Conduit. Die Indikation zum VSD-Verschluss wird sehr unterschiedlich gestellt und hängt vom pulmonalen Gefäßwiderstand

ab, der durch den anatomisch zur Verfügung stehenden Gesamtquerschnitt der Lungenarterien bestimmt wird. Eine VSD-Patch-Fenestration sollte bei hypoplastischem Lungengefäßsystem oder antizipiertem hohem Lungengefäßwiderstand erwogen werden. Zusätzlich kann das Belassen eines restriktiven ASDs das rechte Herz in der frühpostoperativen Phase entlasten.

8.4.3 Multifokale Lungenperfusion

Bei der multifokalen Lungenperfusion ist das Vorgehen so komplex und vielschichtig wie die Anatomie. Prinzipiell gibt es 2 chirurgische Strategien, einerseits die Rehabilitation der unterentwickelten genuinen PA und andererseits die Unifokalisation der aortopulmonalen Kollateralen.

Bei der **Pulmonalarterienrehabilitation** erfolgt ein Versuch der Wachstumsanregung der häufig extrem hypoplastischen zentralen Pulmonalarterien, die in der Mehrzahl der Neugeborenen mit PA-VSD und multifokaler Lungenperfusion nachweisbar sind. Die konsequente Rehabilitation, beinhaltet die neonatale Anlage eines zentralen Shunts und Neubewertung des Pulmonalarterienwachstums nach einigen Monaten (17, 47, 48, 49). Die Methoden zur Rekrutierung des genuinen zentralen Pulmonalarteriensystems entsprechen grundsätzlich den oben aufgeführten Palliationen, mit einigen speziellen Modifikationen [s. Anhang B]. Der zentrale Shunt ist das wohl am häufigsten durchgeführte Verfahren (2, 17, 47, 48, 50). Alternativ und insbesondere bei extrem hypoplastischen zentralen Pulmonalarterien, die eine Prothesen-Shuntanlage unmöglich machen, kann auch eine Direktanastomose des Pulmonalarterienstammes mit der Aorta ascendens ausgeführt werden („Melbourne-Shunt“, in den Publikationen der Stanford-Gruppe mit modifizierter Technik als ‚AP-window‘ bezeichnet). In weiteren operativen Schritten erfolgen die Anlage größerer Shunts bzw. die Anbindung an den RV mittel RV-PA-Conduit und letztlich der VSD-Verschluss [s. Anhang B]. Dieser Ansatz erfordert jedoch die Anwesenheit zentraler genuiner Lungenarterien und ist daher bei ca. 1/5 der Patienten nicht einsetzbar (fehlende genuine intraperikardiale Pulmonalarterien (2, 7, 17). Nach Anschluss der PA an den RV ermöglicht dieser Weg die interventionelle Behandlung stenosierter PAs oder den Verschluss von MAPACs, falls eine duale Versorgung vorliegt. Die intrakardiale Korrektur, meist mit vorheriger Patch-Augmentation der zentralen hypoplastischen PA, erfolgt meist im 2. LJ (2, 17, 48).

Im Rahmen der **Unifokalisationsstrategie** wird die multifokale Gefäßversorgung der Lunge (weitestgehend) aufgehoben und alle verfügbaren Lungengefäße (genuine PAs **und** MAPCAS) an einen rekonstruierten zentralen pulmonalarteriellen Konfluenz und von dort - ein- oder mehrzeitig - mittels Conduit an den RV angeschlossen. Diese Eingriffe

sind aufgrund der Variabilität von Anzahl, Größe und Verlauf der MAPCAs in Relation zu den übrigen mediastinalen Strukturen extrem komplex und als einzeitige Korrektur-OP die zeitlich aufwändigsten in der Chirurgie angeborener Herzfehler (13), mit einem erheblichen perioperativen Morbiditätsrisiko (5). Der Zeitpunkt sollte, wenn klinisch vertretbar, nicht zu früh gewählt werden (≥ 4 . LM), damit die zarten Gefäße chirurgisch besser handhabbar sind und die Patienten den Eingriff besser tolerieren (6, 8). Andererseits sollte nicht zu spät operiert werden, damit über die MAPCAs keine hypertensive pulmonalvaskuläre Erkrankung induziert wird (7, 13).

Je nach individueller Situation sind für die Unifokalisationsoperation(en), die Anbindung der rekonstruierten Pulmonalarterien an den RV mittels Conduit und die spätere intrakardiale Korrektur ggf. mehrere Schritte nötig („staged repair“).

Die **mehrzeitige Unifokalisation** wurde in den 1980er/1990er Jahren vorangetrieben (44, 45, 51). Hierbei werden zunächst über - meist zeitlich getrennte - laterale Thorakotomien (um die von vorne schwer zu erreichenden MAPCAs im hinteren Mediastinum zu adressieren) die nativen Lungengefäße und die MAPCAs gesammelt, d.h. miteinander verbunden und dann über einen PTFE Shunt systemisch (Aorta, Aa. subclaviae) angeschlossen. Monate oder noch später werden diese Konstrukte zusammengeführt und mit einem Conduit an den RV angeschlossen (Operativer Zugang über eine mediane Sternotomie). Bei diesem Eingriff kann ggf. bei ausreichendem Querschnitt der unifokalisierten Lungenarterien auch der VSD (s.u.) verschlossen werden.

Die **einzeitige komplette Unifokalisation** beschreibt das Sammeln sämtlicher relevanter Pulmonalgefäße (im Mittel 3 - 5 MAPCAs) sowie deren Anschluss mittels Conduit an den RV in einer Operation. Diese wird heute nahezu ausschließlich über eine mediane Sternotomie (3, 4, 13) durchgeführt, kann aber alternativ auch über Thorakotomie und Sternotomie in einer Sitzung erfolgen (6, 17, 44, 51).

In den international führenden Zentren werden in den letzten Jahren nach stetiger Verbesserung der operativen Techniken und der perioperativen intensivmedizinischen Versorgung bei geeigneter MAPCA-Anatomie einzeitige Totalkorrekturen im Säuglingsalter (3.-9. Lebensmonat) favorisiert (3, 6, 7, 8, 13).

Letztendlich kann bei multifokaler Lungenperfusion kein einheitliches Therapiekonzept für die gesamte Patientengruppe aufgrund der extrem heterogenen Anatomie der Pulmonalarterien vorgegeben werden (1, 2). Im Einzelfall werden operative und ggf. interventionelle Behandlungsstrategien in den operativen Zentren stets nach interdisziplinären Diskussionen anhand der vorausgehenden extensiven Diagnostik individuell festgelegt.

8.4.4 Intrakardiale Korrektur mit VSD-Verschluss

Möglichkeit und Zeitpunkt des VSD-Verschlusses hängen vom pulmonalen Gefäßwiderstand und damit vom nach den vorausgehenden Unifokalisationen bzw. Rehabilitationsschritten erreichten Gesamtquerschnitt der antegrad perfundierten Lungenarterien (TNPAI) ab[s. Anhang A]. Daher ist es so wichtig, alle zur Verfügung stehenden Gefäßareale für eine antegrade Perfusion zu rekrutieren (2, 4, 6).

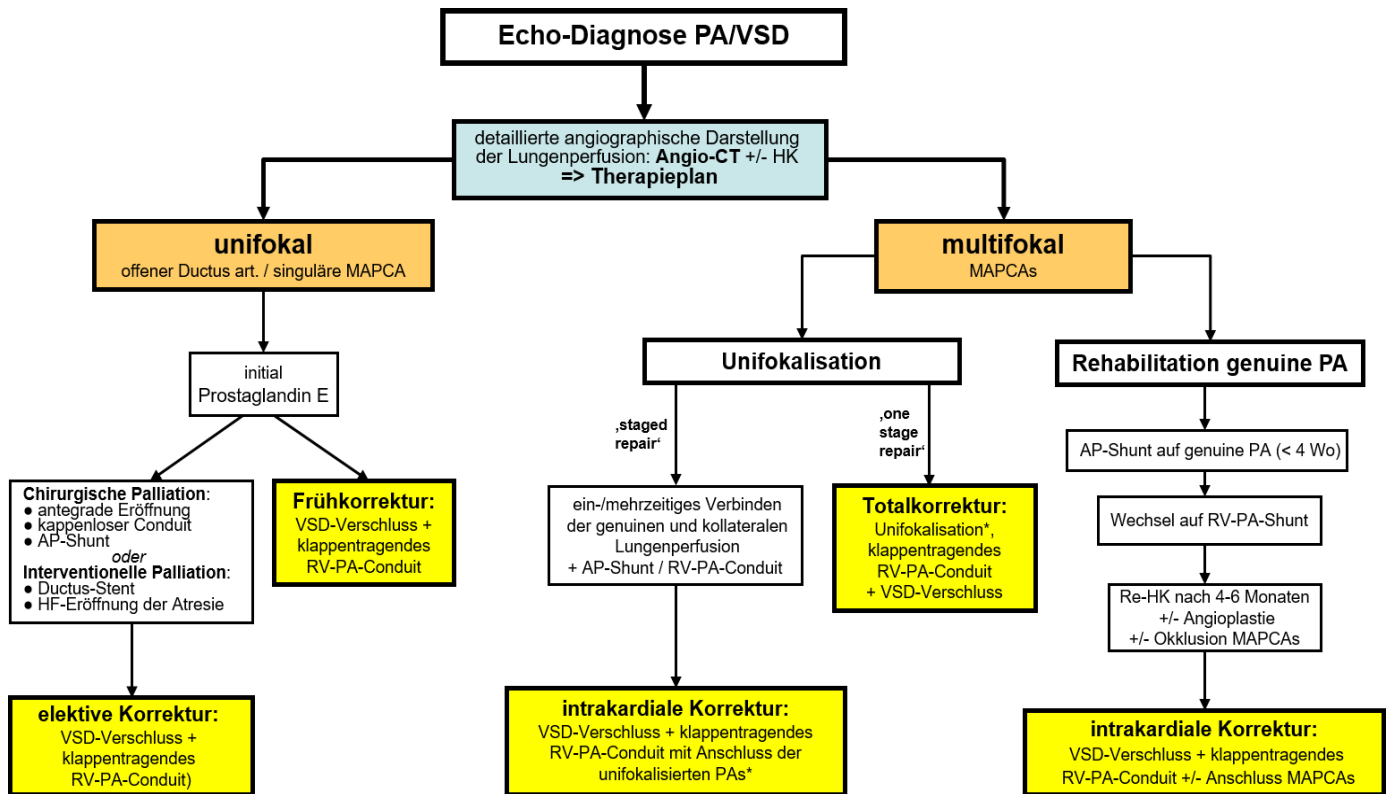
Die Indikation zum VSD-Verschluss wird in den operativen Zentren sehr unterschiedlich gestellt:

- Sauerstoffsättigung prä-OP: eine systemarterielle SaO_2 von $> 85\%$ ermöglicht den VSD-Verschluss (4, 12, 13, 39).
- Anzahl der antegrad perfundierten Lungensegmente in der prä-OP Diagnostik: mehr als 15 von 20 aus dem RV perfundierte Lungensegmente erlauben i.d.R. einen VSD-Verschluss, sofern keine höhergradigen Stenosierungen der PA vorliegen (2, 6, 26).
- intraoperative Flussstudie (4, 8, 13, 24) [s. Anhang A2].
- Querschnittsfläche der Pulmonalarterien anhand verschiedener Indices [s. Anhang A].
- MRT: Kalkulation des pulmonalen Blutflusses (genuine PA plus MAPCAs) in Relation zum Systemkreislauf: ein $Q_p/Q_s > 1,5$ erlaubt einen VSD-Verschluss (8, 20).

Eine VSD-Patch-Fenestration sollte bei hypoplastischem Lungengefäßsystem bzw. bei zu erwartendem hohem Lungengefäßwiderstand (ältere Kinder) zur perioperativen Adaptation des RV erwogen werden.

Therapie

- Therapeutisches Ziel ist eine vollständige Trennung der Kreisläufe mit VSD-Verschluss nach Etablierung einer antegraden Lungenperfusion aus dem rechten Ventrikel.
- Bei den meisten Patienten sind wiederholte operative und katheterinterventionelle Eingriffe notwendig, deren Art und Zeitpunkt von der sehr variablen individuellen Anatomie abhängen.
- Der Behandlungsplan wird speziell bei multifokaler Lungenperfusion durch MAPCAs stets individuell erstellt und setzt umfangreiche bildgebende und ggf. invasive Diagnostik voraus. Alle verfügbaren Behandlungsformen sollen synergistisch genutzt werden, um mit dem Ziel einer intrakardialen Korrektur möglichst viele Lungensegmente (> 15 von 20) für eine ausschließlich antegrade Perfusion aus dem RV zu rekrutieren.
- Nach der kreislaufftrennenden 'Korrektur-Operation' sind im Verlauf weitere operative / interventionelle Revisionen an den Pulmonalarterien und ggf. wiederholte Wechsel der geschaffenen RV-PA-Verbindung notwendig.
- Als nachhaltig gutes Behandlungsergebnis nach intrakardialer Korrektur kann ein resultierender RV-Druck < 60% Systemdruck angesehen werden.
- Das grundsätzliche Therapieziel einer ,intrakardialen Korrektur' kann nicht bei allen Patienten mit multifokaler Lungenperfusion erreicht werden.



* beinhaltet genuine PAs und MAPCAs

Abb. 1: Therapiealgorithmus nach echokardiographischer Diagnose einer PA-VSD.

Nach Diagnose einer PA-VSD ist eine detaillierte angiographische Darstellung der Lungenperfusion obligat. Bei **unifokaler** Lungendurchblutung mit gut entwickelten konfluierenden Lungenarterien und progredienter pulmonaler Rezirkulation ist alternativ zur neonatalen Palliation auch eine Frühkorrektur mit VSD-Verschluss möglich.

Bei **multifokaler** Lungenperfusion fokussiert die **Rehabilitationsstrategie** auf die frühzeitige mehrschrittige Rekrutierung des genuine PA-Systems, schließt später die Unifokalisation relevanter MAPCAs vor der intrakardialen Korrektur ein. Die **Unifokalisationsstrategie** verbindet zunächst alle erreichbaren MAPCAs und die genuine PA-Äste und verbindet diese mit dem Systemkreislauf oder mit dem RV. Bei der intrakardialen Korrektur erfolgt der Wechsel auf ein klappentragendes Conduit, ggf. mit Revision an den unifokalisierten MAPCAs. Bei geeigneter Anatomie ohne neonatalen Interventionsbedarf können diese Schritte in **einer** großen OP bereits im Säuglingsalter als **„Totalkorrektur“** durchgeführt werden.

Bei multifokaler Lungenperfusion mit MAPCAs hängt der mittel- und langfristige Erfolg aller therapeutischen Bemühungen vom erreichbaren Gefäßquerschnitt der Pulmonalarterien ab, da dieser die verbleibende Druckbelastung des RV nach VSD-Verschluss bestimmt. Entsprechend werden ggf. weitere chirurgische oder katheterinterventionelle Maßnahmen zur Beseitigung residueller Stenosen in den Pulmonalarterien notwendig.

Bei einer relevanten Anzahl der Patienten (zwischen 1/3 und 1/5 der Patienten, genaue Daten liegen nicht vor) muss trotz wiederholter chirurgischer und katheterinterventioneller Eingriffe damit gerechnet werden, dass das Therapieziel ‚RV-Druck < 2/3-Systemdruck‘ nicht erreicht werden kann. Nutzen und Risiken eines VSD-Verschlusses müssen in diesen Fällen stets individuell bewertet werden [s. Anhang A].

8.5. Behandlungsergebnisse und Risiken

Neonatale Palliation:

Mit Fortentwicklung der Interventionsstrategien (31, 32) hat sich der Ductus-Stent als Alternative zur chirurgischen Shuntanlage etabliert. Bei gleicher Effektivität bezgl. des Primärzieles einer ausreichenden systemarteriellen Sättigung ist die chirurgische Shuntanlage mit einer höheren therapieinduzierten Morbidität belastet (Katecholaminpflichtigkeit, Systemkreislaufinsuffizienz, Dauer des Intensivaufenthaltes) (30, 34, 35). In der Subgruppe der Patienten mit extrem gewundenen Ductus - ggf. mit atypischem Ursprung - ist das Risiko einer Katheterintervention deutlich erhöht. In diesen Fällen sollte eine Shuntanlage präferiert werden (32, 33).

Das Wachstum der Pulmonalarterien bis zur Folgeoperation ist in beiden Gruppen vergleichbar, eine seitendifferente Lungendurchblutung findet sich häufiger nach Shuntanlage (27). Nach Ductus-Stent erfolgen häufiger Reinterventionen bis zum geplanten chirurgischen Folgeeingriff (35).

Nach antegrader chirurgischer Eröffnung oder neonataler HF-Perforation der Atresie (mit Ballondilatation +/- Stentimplantation) werden die Dauer der intensivmedizinischen Behandlung und die Häufigkeit von Folgeeingriffen von der (bei offenem VSD notwendigen) residuellen RVOTO, vom Ausmaß der Hypoplasie der Pulmonalarterien und vom Gewicht des Patienten bei der Palliation bestimmt.

Frühkorrektur

Wird bei progredienter Lungenüberflutung und resultierender Systemkreislaufinsuffizienz die Indikation zum frühzeitigen chirurgischen Eingriff gestellt, erfolgt bei unifokaler Lungenperfusion oder auch singulären großen MAPCAs zu beiden Lungen meist eine einzeitige Totalkorrektur inkl. VSD-Verschluss in der frühen Säuglingszeit. Trotz der resultierenden hämodynamischen Verbesserungen induzieren diese Eingriffe bei restriktiver Physiologie des RV eine erhebliche perioperative Morbidität mit ausgeprägtem SIRS, langer Beatmungs- und Katecholaminpflichtigkeit und entsprechend längerem Intensivaufenthalt [s. DGPK-LL Fallot'sche Tetralogie].

Die Langzeitprognose für diese Subgruppe der Patienten mit PA-VSD ist aufgrund der gut entwickelten Lungengefäße aber sehr gut.

Multifokale Lungendurchblutung

Die großen auf komplexe Unifokalisationseingriffe spezialisierten internationalen Zentren empfehlen für die Mehrzahl der Patienten mit ausreichend dimensionierten MAPCAs eine **einzeitige Totalkorrektur** im Säuglingsalter ab dem 4. LM (4, 6, 8, 13). In Stanford wird dieser Ansatz bei mittlerweile 85% der Patienten durchgeführt. Trotz erheblicher perioperativer Morbidität aufgrund der ausgedehnten mediastinalen Manipulationen mit entsprechend langem Aufenthalt auf der Intensivstation (5, 52) konnten die Überlebensraten und die hämodynamischen Langzeitergebnisse in dieser Subgruppe in den letzten 2 Jahrzehnten stetig verbessert werden und sind heute in diesen Zentren exzellent: Perioperative Mortalität < 5%, Mortalität im Verlauf < 10%, stabile Hämodynamik in den Folgejahren mit RV-Druck < Halbsystemdruck bei ca. 80% der Kinder (4, 6, 8, 12, 13).

Die aufgrund der ungünstigeren MAPCA-Anatomie in mehreren operativen Schritten korrigierten Kinder („staged repair“) weisen ein insgesamt höheres OP-Risiko auf, haben häufigere Folgeeingriffe (chirurgisch und interventionell) und eine ungünstigere Hämodynamik (höherer RV-Druck) im Langzeitverlauf (6, 13, 52).

In spezialisierten Zentren erreichen ca. 80 % der Kinder eine intrakardiale Korrektur mit klappentragendem Conduit, in Stanford liegt diese Zahl inzwischen über 90%. Die Langzeitüberlebensrate nach intrakardialer Korrektur beträgt in den publizierten Serien (Nachbeobachtung 3 - 20 Jahre) ebenfalls ~ 80% (2, 6, 7, 8, 13), wobei die Gruppe der Patienten mit fehlenden genuinen PA am schlechtesten abschneidet (2, 6).

Außerhalb der spezialisierten Zentren wird ein Langzeitüberleben von 72-75% der chirurgisch versorgten Patienten mit PA-VSD berichtet, wobei sich die Zahlen zwischen der Gruppe mit unifokalen Lungenperfusion und der Gruppe mit MAPCAs nur gering unterscheiden (11).

Für die nach der **Rehabilitationsstrategie** der genuinen PAs behandelte - deutlich kleinere - Patientengruppe wird eine geringere perioperative Morbidität ohne prozedurale Mortalität für die Shuntprozeduren im 1. LJ berichtet (OP ohne HLM !) (2, 17). Vor der intrakardialen Korrektur (im Alter von im Mittel 1,7 Jahren nach 2 vorausgegangenen Shuntoperationen) bekommen ca. $\frac{3}{4}$ der Patienten eine plastische Erweiterung oder gar einen Ersatz der zentralen PA, bei ca. $\frac{1}{5}$ der Kinder erfolgen Ligaturen von MAPCAs. Bei ca. 15% der Patienten werden vor der Korrektur relevante MAPCAs unifokalisiert. Katheterinterventionen im Verlauf benötigen > 50% der Kinder, ca. $\frac{1}{3}$ der Patienten benötigt weitere perkutane Angioplastien, bei ~ $\frac{1}{4}$ der Kinder erfolgen Okklusionen von MAPCAs. Insgesamt erreichen

ca. 2/3 der so behandelten Patienten eine intrakardiale Korrektur mit einer Gesamtmortalität von 10 %. Bei ca. 17% der Patienten wird die vollständige Kreislaufftrennung erst nach weiteren Unifokalisationen im Verlauf erreicht (2, 17).

Für die in den meisten deutschen und europäischen Zentren präferierte mehrschrittige Kombinationsstrategie aus Rehabilitation der genuinen PA plus Unifokalisation relevanter MAPCAs liegen aufgrund der heterogenen Anatomie und differenten chirurgischen Strategien keine direkt vergleichbaren Zahlen vor. Auch nach Etablierung einer antegraden PA-Perfusion erfolgen vor und nach der intrakardialen Korrektur mit klappentragendem Conduit ggf. wiederholte katheterinterventionelle Angioplastiemaßnahmen (2, 6, 37, 38, 39, 52) [s. DGPK-Leitlinie Periphere Pulmonalstenosen]. Primäres therapeutisches Ziel ist das Erreichen eines RV-Druck $< \frac{3}{4}$ -Systemdruck; als nachhaltig gutes Behandlungsergebnis kann ein resultierender RV-Druck $< 60\%$ des Aortendrucks angesehen werden (2, 13, 26).

Trotz aller Fortschritte in der kardiochirurgischen, intensivmedizinischen und katheterinterventionellen Therapie in den letzten Jahrzehnten erreicht die Gruppe mit der schlechtesten pulmonalarteriellen Anatomie (10 - 15 % aller Patienten mit PA-VSD und MAPCAs (2) keine vollständige intrakardiale Korrektur. Eine fehlende Kreislaufftrennung mit dauerhaft residuell offenen VSDs und ein anhaltend hoher RV-Druck im Verlauf (RV : Ao $> 0,8$) werden als Parameter für eine eingeschränkte Langzeitprognose angesehen (13).

Auch nach erfolgreicher intrakardialer Korrektur werden bei allen Patienten neben den erwähnten katheterinterventionellen Angioplastiemaßnahmen weitere Operationen notwendig. Neben der chirurgischen Beseitigung von residuellen oder progredienten Stenosen der unifokalisiertes PAs (38, 52) sind diese v.a. zum Austausch der biologischen klappentragenden RV-PA Conduits unvermeidlich. Für ältere Kinder und Erwachsene konnte durch die Einführung des minimal invasiven perkutanen Pulmonalklappenersatzes die Anzahl der obligaten Folgeoperationen in den letzten Jahren deutlich reduziert werden (41, 42, 43) [s. DGPK-Leitlinie Pulmonalklappeninsuffizienz und Pulmonalklappenersatz].

9. Verlauf und Nachsorge

Nach initialer Diagnostik, Festlegung des Therapieplanes im kinderherzchirurgischen Zentrum [s. Abb. 1] und ggf. neonataler Palliation erfolgen die kinderkardiologischen Kontrollen kurzfristig in Abstimmung mit dem primär behandelnden Zentrum. Der Fokus liegt auf einer verlässlichen Dokumentation der systemarteriellen Sättigung und den klinischen Zeichen der Herzinsuffizienz als Parameter, die je nach Verlauf eine Modifikation des ursprünglichen Behandlungsplans erfordern können.

Gleiches gilt nach Unifokalisation, Shuntversorgung oder Etablierung einer klappenlosen Verbindung vom RV zur PA ohne intrakardiale Korrektur. Die Entscheidung zu einem späteren VSD-Verschluss wird üblicherweise im kinderherzchirurgischen Zentrum nach vorausgehender ausführlicher Bildgebung einschließlich einer erneuten Herzkatheterisierung mit Ermittlung der Hämodynamik, getroffen.

Nach Kreislauftrennung mit VSD-(Teil-)Verschluss ohne planmäßige Reintervention zielen die kinderkardiologischen Kontrollen auf die Abschätzung des RV-Drucks, die RV-Funktion und mögliche Klappeninsuffizienzen. Bei klinisch oder echokardiographisch relevanten Änderungen ist in Abstimmung mit dem primär behandelnden Zentrum eine Erweiterung der nichtinvasiven Diagnostik (Re-CT, MRT) oder die Indikation zur hämodynamischen Reevaluation im Herzkatheterlabor (mit der Option auf eine Angioplastie) zu stellen.

Im weiteren Verlauf kann sich die ambulante kinderkardiologische Diagnostik an den Empfehlungen für die Patienten mit Fallot'scher Tetralogie orientieren. Regelmäßige und lebenslange Kontrolluntersuchungen - jenseits des ersten postoperativen Jahres im Kindesalter in der Regel einmal im Jahr, später alle 1 - 2 Jahre - sind daher notwendig.

Abhängig von den Befunden und dem klinischen Verlauf sind zusätzlich zur Basisdiagnostik ggf. weitere Untersuchungen zu veranlassen (18, 19, 20).

Änderungen des funktionellen Status der Patienten oder progredient pathologische Befunde in der o.g. Diagnostik erfordern die Vorstellung im kinderkardiologischen bzw. EMAH-kardiologischen Zentrum zur Mitbeurteilung und Durchführung einer erweiterten Diagnostik mit multimodaler Bildgebung, ggf. einschl. einer diagnostischen Herzkatheteruntersuchung (18, 40).

Im Langzeitverlauf gelten die gleichen Kriterien mit zunehmendem Fokus auf die Zeichen der Degeneration des RV-PA-Conduits und die Indikation zum Re-PKE [s. DGPK-LL Pulmonalinsuffizienz und Pulmonalklappenersatz].

Tab. 3: Ambulante Diagnostik nach operativer Korrektur einer PA-VSD

| Modalität | Fokus | Häufigkeit |
|-------------------|---|---|
| EKG | QRS-Breite! Cave: >160 msec oder Zunahme um mehr als 3,5 msec /Jahr | jede Kontrolle |
| Echokardiographie | Dimensionen RA, RV; Myokardhypertrophie; RV- und LV-Funktion; diastolische RV-Funktionsstörung? Ausmaß TI, PI; | jede Kontrolle |
| Langzeit-EKG | Detektion von Tachyarrhythmien | alle 2-3 Jahre bzw. bei klinischer Indikation |
| MRT* | Quantifizierung von Ventrikelfunktion und -dimensionen; Myokardfibrose? RVOT-Aneurysma? Angiographie der PA: Stenosen? Seitendifferenz? Schweregrad der Klappeninsuffizienzen | bei klinischer Indikation; asymptomatisch alle 3 - 5 Jahre (Jgdl. und EMAH) |
| Spiroergometrie* | Objektivierung der kardiopulmonalen Belastbarkeit (subjektiv oft überschätzt) | bei klinischer Indikation; asymptomatisch alle 3 - 5 Jahre (Jgdl. und EMAH) |

*abhängig von der Kooperationsfähigkeit der Patienten jenseits des Grundschulalters

Belastbarkeit, Reise, Sport

Nach einer korrigierenden Operation ist in der Mehrzahl der Fälle die körperliche Belastbarkeit im Alltagsleben ausreichend. Einschränkungen im Alltag oder für sportliche Aktivitäten sind nicht generell notwendig. Die Kinder (bzw. deren Eltern) sollten im Rahmen ihrer individuellen Möglichkeiten zur Teilnahme am Freizeitsport ermutigt werden. Einschränkungen ergeben sich bei reduzierter RV-Funktion oder anhaltend hoher Druckbelastung. Für Details wird auf die DGPK-Leitlinien Fallot'sche Tetralogie sowie Pulmonalinsuffizienz und Pulmonalklappenersatz verwiesen.

Die Leistungsfähigkeit der nicht korrigierend behandelten Patienten bleibt nach palliativen Maßnahmen deutlich eingeschränkt. Zusätzlich limitierender Faktor bei nicht korrigierend behandelten Kindern ist das Ausmaß der Zyanose in Ruhe und unter Belastung.

Eine **Endokarditisprophylaxe** ist indiziert [s. DGPK LL Endokarditis und Endokarditisprophylaxe]

- vor der intrakardialen Korrektur
- in den ersten sechs Monaten nach der intrakardialen Korrekturoperation
- bei residuellem Shunt in räumlicher Beziehung zu prosthetischen Materialien (VSD-Patch, PA-Rekonstruktion, Conduit)
- v.a. aber bei Patienten mit operativem oder interventionellem Pulmonalklappenersatz (**Hochrisikogruppe!**).

Im Rahmen der gültigen Impfeempfehlungen für Risikogruppen im Kindesalter besteht die Indikation zur jährlichen Gripeschutzimpfung, zur Pneumokokkenschutzimpfung und zur RSV-Prophylaxe auch jenseits des zweiten Lebensjahres.

Besonders die inoperablen Patienten benötigen häufig psychosoziale Begleitung. Die mentale Retardierung und die Sprachentwicklungsverzögerung der Kinder mit Mikrodeletion 22 q.11 erfordern eine gezielte, frühzeitig einsetzende Förderung.

Bei einer chronischen Herzerkrankung kann ein Antrag auf Feststellung der Schwerbehinderung unter Bezug auf das Sozialgesetzbuch IX und die aktuell gültige Fassung der Versorgungsmedizinischen Grundsätze gestellt werden. Der Grad der Behinderung (GdB) orientiert sich an der Einschränkung der Funktionalität im Alltag.

Prognose:

Die Überlebensraten unbehandelter Patienten mit PA-VSD liegen nach einem Jahr bei 50%, nach 10 Jahren bei 8% (3). Die oben angegebenen Ergebnisse der operativen Versorgung dieser Kinder lässt zukünftig ein deutlich verbessertes Langzeitüberleben erwarten [s. 8.2.4].

Für die Gesamtgruppe der Patienten mit PA-VSD sind wiederholte Operationen und therapeutische Katheterinterventionen im Kindes- und Erwachsenenalter vorhersehbar. Dieses trifft im Besonderen auf die Gruppe mit multifokaler Lungenperfusion zu. Da zusätzlich wiederholte diagnostische Herzkatheterisierungen und CT-Angiographien absehbar sind, die häufig in Allgemeinanästhesie durchgeführt werden, kalkuliert sich für diese Subgruppe ein zusätzliches Langzeitrisiko aus der kumulativen Strahlenbelastung (53).


Kernaussage 3:

Leitlinie Pulmonalatresie mit VSD



Verlauf und Prognose nach PKE

- Die (kinder)kardiologischen Kontrollen nach intrakardialer Korrektur und Implantation einer RV-PA-Verbindung fokussieren auf Anzeichen einer fortschreitenden Druck- und/oder Volumenbelastung des RV sowie sekundäre Zeichen der Ventrikeldysfunktion.
- Bei allen Kindern sind auch nach intrakardialer Korrektur und Etablierung einer klappentragenden Verbindung zwischen RV und (rekonstruierter) PA im Verlauf wiederholte interventionelle und chirurgische Revisionseingriffe notwendig.

| Empfehlung 2: Leitlinie Pulmonalatresie mit VSD | |  |
|--|--|---|
| Nachsorge: Sportliche Aktivität nach Korrektur-OP | | DGPK |
| Die Kinder (bzw. deren Eltern) sollten im Rahmen ihrer individuellen Möglichkeiten zur Teilnahme am Freizeitsport ermutigt werden. | | Yellow |
| Bei erhaltener RV-Funktion ohne Hinweise auf eine therapiepflichtige RV-Druckerhöhung ist die Teilnahme am Schul- und Freizeitsport ohne Einschränkungen möglich. | | Green |
| Regelmäßige sportliche Aktivität moderater Intensität wird für alle Patienten empfohlen, die keine deutlichen Herzinsuffizienzzeichen aufweisen. | | Green |
| Vor Ausübung von Wettkampf- und Leistungssport muss eine kinderkardiologische bzw. EMAH-kardiologische Evaluation erfolgen. | | Green |
| Die Ausübung von Wettkampf- und Leistungssport wird bei höhergradiger Pulmonalinsuffizienz, relevanter RV-Druckbelastung, Hinweisen auf atriale oder ventrikuläre Tachyarrhythmien bzw. eingeschränkte RV- oder LV-Funktion nicht empfohlen. | | Red |
| Vor Ausübung von Wettkampf- und Leistungssport sollte ein Belastungstest durchgeführt werden, der eine belastungsinduzierte Arrhythmie / Hypotension / Ischämie ausschließt. | | Yellow |

10. Erwachsene mit angeborenem Herzfehler (EMAH)

Eine lebenslange Nachsorge mit EMAH-kardiologischer Expertise wird in 1 - 2-jährigen Abständen angeraten, um typische Langzeitprobleme zu erfassen:

- Progrediente RV-Druckbelastung durch PA-Stenosen oder Dysfunktion des RV-PA Conduits
- Arrhythmien / Risiko für plötzlichen Herztod
- Rechtsherzdekompensation bei progredienter RV-Dysfunktion
- Endokarditis (speziell bei nicht korrigierend behandelten Patienten)

Für eine ausführliche Darstellung wird auf die DGPK-Leitlinien Fallot'sche Tetralogie sowie Pulmonalklappeninsuffizienz und Pulmonalklappenersatz verwiesen.

Die Langzeitprognose wird durch eine hohe Morbidität durch wiederholt notwendige Revisionseingriffe und eine erhöhte Mortalität im jungen Erwachsenenalter durch Herzinsuffizienz und plötzlichen Herztod beeinträchtigt (40, 54).

10.1. Schwangerschaft

Maternale Risiken: Generell haben Frauen nach Korrektur einer Fallot'schen Tetralogie bzw. PA-VSD abhängig von ihrem aktuellen funktionellen Status ein gering erhöhtes Morbiditäts- und Mortalitätsrisiko während einer Schwangerschaft (Entwicklung einer Rechts-herzinsuffizienz (2,5 %), Tachyarrhythmien (6 %)). In den meisten Fällen wird eine Schwangerschaft gut toleriert.

Ein erhöhtes Risiko für eine schwangerschaftsassozierte RV-Dekompensation besteht bei

- schwerer Pulmonalinsuffizienz mit ausgeprägter RV-Dilatation
- RV- bzw. LV-Dysfunktion
- degenerationsbedingter Dysfunktion der Klappe nach Vorimplantation eines biologischen PKE, meist als dominante Stenose

Entsprechend sollte eine detaillierte Evaluation bezgl. notwendiger Behandlungsmaßnahmen **vor** einer geplanten Schwangerschaft erfolgen und ggf. von einer Schwangerschaft abgeraten werden. Eine schwere Homograft-/Conduit-Stenose sollte auch bei asymp-tomatischen Patientinnen vor einer Schwangerschaft behandelt werden (40, 55, 56).

Die Möglichkeiten zur genetischen Beratung und zur pränatalen Diagnostik einschließlich fetaler Echokardiographie unter Hinzuziehung kinder-kardiologischer Expertise sollen den betroffenen Familien angeboten werden.

Falls der genetische Status der Schwangeren nicht bekannt ist, wird ein mütterliches Screening für die Mikrodeletion 22q11.2 empfohlen, da ein 50% Risiko für die Übertragung auf die Nachkommen besteht.

11. Durchführung der Diagnostik und Therapie

Koordinierung und Durchführung der Diagnostik durch einen Arzt für Kinder- und Jugendmedizin mit der Schwerpunktbezeichnung „Kinder- und Jugendkardiologie“; bei Erwachsenen durch einen Arzt mit der Zusatzbezeichnung „Spezielle Kardiologie für Erwachsene mit angeborenen Herzfehlern“ bzw. einen EMAH - zertifizierten Arzt.

Die pränatale Diagnostik und Beratung sollte durch einen DEGUM II/III qualifizierten Pränatalmediziner in Kooperation mit einem Kinder- und Jugendkardiologen durchgeführt werden. Es wird empfohlen, die Geburt eines Kindes mit pränatal diagnostizierter Pulmonalatresie in einer Geburtsklinik mit sichergestellter kinder-kardiologischer Versorgung vorzunehmen.

Therapeutische Maßnahmen bei Patienten bis zum 18.LJ (inkl. Transition) obliegen der Verantwortung eines Arztes für Kinder- und Jugendmedizin mit Schwerpunktbezeichnung

„Kinder- und Jugend-Kardiologie“, bei Erwachsenen eines Arztes mit Zusatzbezeichnung „Spezielle Kardiologie für Erwachsene mit angeborenen Herzfehlern“ bzw. eines EMAH-zertifizierten Arztes.

Operative Eingriffe sollen altersunabhängig von einem Herzchirurgen mit Zertifikat „Chirurgie angeborener Herzfehler“ in einem kinderherzchirurgischen Zentrum bzw. einem zertifizierten EMAH - Zentrum durchgeführt werden.

12. Literatur

1. Adamson GT, McElhinney DB, Zhang Y, Feinstein JA, Peng LF, Ma M, Algaze CA, Hanley FL, Perry SB. Angiographic Anatomy of Major Aortopulmonary Collateral Arteries and Association With Early Surgical Outcomes in Tetralogy of Fallot. *J Am Heart Assoc*. 2020;9:e017981.
2. Soquet J, Barron DJ, d'Udekem Y. A Review of the Management of Pulmonary Atresia, Ventricular Septal Defect, and Major Aortopulmonary Collateral Arteries. *Ann Thorac Surg* 2019;108:601–12.
3. Malhorta SP, Hanley FL. Surgical management of pulmonary atresia with ventricular septal defect and major aortopulmonary collaterals. A protocol based approach. *Semin Thorac Cardiovasc Surg Pediatr Card Surg Ann* 2009;12:145-51.
4. Mainwaring RD, Patrick WL, Hanley FL. Surgical Management of Pulmonary Atresia With Ventricular Septal Defect and Major Aortopulmonary Collateral Arteries: Part I Anatomy, Physiology, and Palliative Procedures. *Operative Techniques in Thoracic and Cardiovascular Surgery* 2019;24:38-55.
5. Asija R, Roth SJ. Tetralogy of Fallot and major aortopulmonary collateral arteries. Armsby C, Fulton DR, Silversides C, ed. UpToDate Inc. <https://www.uptodate.com/contents/Tetralogy-of-Fallot-and-major-aortopulmonary-collateral-arteries>. (abgerufen April 2022).
6. Barron DJ, Kutty RS, Stickley J, Stümper O, Botha P, Khan NE, Jones TJ, Drury NE, Brawn WJ. Unifocalization cannot rely exclusively on native pulmonary arteries: the importance of recruitment of major aortopulmonary collaterals in 249 cases. *Eur J Card Thorac Surg* 2019;56:679-687.
7. Mainwaring RD, Patrick WL, Roth SJ, Kamra K, Wise-Faberowski L, Palmon M, Hanley FL. Surgical algorithm and results for repair of pulmonary atresia with ventricular septal defect and major aortopulmonary collaterals. *J Thorac Cardiovasc Surg*. 2018;156(3):1194-1204.
8. Trezzi M, Cetrano E, Albanese SB, Borro L, Secinaro A, Carotti A. The Modern Surgical Approach to Pulmonary Atresia with Ventricular Septal Defect and Major Aortopulmonary Collateral Arteries. *Children* 2022;9:515. [Doi.org/103390/children9040515](https://doi.org/10.3390/children9040515).
9. Lindinger A, Schwedler G, Hense HW. Prevalence of congenital heart defects in newborns in Germany: Results of the first registration year of the PAN Study (July 2006 to June 2007). *Klin Päd* 2010 Sep;222(5):321-6.
10. Samanek M, Voriskova M. Congenital heart disease among 815,569 children born between 1980 and 1990 and their 15-year survival: a prospective Bohemia survival study. *Pediatr Cardiol* 1999;20:411-17.
11. Wiezell E, Gudnason JF, Synnergren M, Sunnegardh J. Outcome after surgery for pulmonary atresia with ventricular septal defect, a long-term follow-up study. *Acta Paediatrica* 2021;110:1610-1619.
12. Bauser-Heaton H, Borquez A, Han B, Ladd M, Asija R, Downey L, Koth A, Algaze CA, Wise-Faberowski L, Perry SB, Shin A, Peng LF, Hanley FL, McElhinney DB. Programmatic Approach to Management of Tetralogy of Fallot With Major Aortopulmonary Collateral Arteries. A 15-Year Experience With 458 Patients. *Circ Cardiovasc Interv*. 2017;10:e004952.
13. Mainwaring RD. Midline unifocalization for pulmonary atresia with ventricular septal defect and major aortopulmonary collateral arteries. *J Thorac Dis* 2020;12(3):1263-1273.
14. Geva T. Indications for Pulmonary Valve Replacement in Repaired Tetralogy of Fallot. The Quest Continues. *Circulation*. 2013;128:1855-1857.
15. Kim YY, Ruckdeschel E. Approach to residual pulmonary valve dysfunction in adults with repaired tetralogy of Fallot. *Heart* 2016;102:1520–1526. [doi:10.1136/heartjnl-2015-309067](https://doi.org/10.1136/heartjnl-2015-309067).
16. Tweddell JS, Simpson P, Li S-H, Dunham-Ingle J, Bartz PJ, Earing MG, Pelech AN. Timing and Technique of Pulmonary Valve Replacement in the Patient with Tetralogy of Fallot. *Semin Thorac Cardiovasc Surg Pediatr Card Surg Ann* 2012;15:27-33.
17. D'Udekem Y. Rehabilitation of Pulmonary Arteries in Pulmonary Atresia, VSD and Mapcas. *Operative Techniques in Thoracic and Cardiovascular Surgery* 2019; 24:121-132.

18. Sachdeva R, Valente AM, Armstrong AK, Cook SC, Han BK, Lopez L, Lui GK, Pickard SS, Powell AJ. 2020 appropriate use criteria for multimodality imaging during the follow-up care of patients with congenital heart disease: A Report of ACC/AHA/ASE/HRS/ISACHD/ SCAI/ SCCT/SCMR/SOPE. *J Am Coll Cardiol* 2020;75:657-703.
19. Ferraz Cavalcanti PE, Sa´ MPBO, Lins RFA, Cavalcanti CV, Lima RC, Cvitkovic T et al. Three-step preoperative sequential planning for pulmonary valve replacement in repaired tetralogy of Fallot using computed tomography. *Eur J Cardiothorac Surg* 2021;59:333–40.
20. Grosse-Wortmann L, Yoo SJ, van Arsdell G, et al. Preoperative total pulmonary blood flow predicts right ventricular pressure in patients early after complete repair of tetralogy of Fallot and pulmonary atresia with major aortopulmonary collateral arteries. *J Thorac Cardiovasc Surg* 2013;146:1185-90.
21. Alex A, Ayyappan A, Valakkada J, Kramadhari H, Sasikumar D, Menon S. Major Aortopulmonary Collateral Arteries. *Radiology: Cardiothoracic Imaging* 2022; 4(1):e210157. doi.org/10.1148/ryct.210157.
22. De Robertis V, Persico N, Volpe G, Rembouskos G, Fabietti I, Olivieri C, Guidicepietro A, Volpe P. Tetralogy of Fallot and outlet ventricular septal defect with anterior malalignment detected at early fetal echocardiography. *Fetal Diagn Ther* 2020;doi:10.1159/000508877.
23. Gottschalk I, Strizek B, Jehle C, Stressig R, Herberg U, Breuer J, Brockmeier K, Hellmund A, Geipel A, Gembruch U, Berg C. Prenatal Diagnosis and Postnatal Outcome of Fetuses with Pulmonary Atresia and Ventricular Septal Defect. *Pränatale Diagnose und postnatales Outcome von Feten mit Pulmonalatresie und Ventrikelseptumdefekt. Ultraschall Med* 2020; 41(05): 514-525. DOI: 10.1055/a-0770-283223.
24. Honjo O, Al-Radi OO, MacDonald C, Tran K-CD, Sapra P; Davey LD, Chaturvedi RR, Calderone CA, Van Arsdell GS. The Functional Intraoperative Pulmonary Blood Flow Study Is a More Sensitive Predictor Than Preoperative Anatomy for Right Ventricular Pressure and Physiologic Tolerance of Ventricular Septal Defect Closure After Complete Unifocalization in Patients With Pulmonary Atresia, Ventricular Septal Defect, and Major Aortopulmonary Collaterals. *Circulation*. 2009;120[suppl 1]:S46–S52
25. Barron DJ, Botha P. Approaches to Pulmonary Atresia With Major Aortopulmonary Collateral Arteries. *Semin Thorac Cardiovasc Surg Ped Card Surg Ann* 2018;21:64 – 74.
26. Boshoff D, Gewillig M. A review of the options for treatment of major aortopulmonary collateral arteries in the setting of tetralogy of Fallot with pulmonary atresia. *Cardiol Young* 2006; 16:212-220. DOI:10.1017/S1047951106000606.
27. Cocomello L, Meloni, M, Rapetto F, Baquedano M, Victoria Ordonez M, Biglino G, Bucciarelli-Ducci C, Parry A, Stoica, Caputo M. Long-Term Comparison Between Pulmonary Homograft Versus Bioprosthesis for Pulmonary Valve Replacement in Tetralogy of Fallot. *J Am Heart Assoc* 2019;8:e013654. DOI: 10.1161/JAHA.119.013654.
28. Liesenborghs L, Meyers S, Vanassche T, Verhamme, P. Coagulation: At the heart of infective endocarditis. *J Thromb Hemostat* 2020;18(5):995-1008.
29. Leeten K, Jacques N, Lancelotti P, Oury C. Aspirin or Ticagrelor in Staphylococcus aureus Infective Endocarditis: Where do we stand? *Front Cell Dev Biol* 2021; 9:716302.
30. Glatz AC, Petit CJ, Goldstein BH, Kelleman MS, McCracken CE, McDonnell AM, Buckey T, Mascio CE, Shashidharan S, Ligon RA, Ao J, Wallen WJ, Metcalf CM, Aggarwal V, Aggarwal H, Qureshi AM. Comparison between patent Ductus Arteriosus stent and modified Blalock-Taussig Shunt as palliation for infants with ductal-dependent pulmonary blood flow. Insights from the Congenital Catheterization Research Collaborative. *Circulation* 2018;137:589-601.
31. Qureshi, A.M.; Goldstein, B.H.; Glatz, A.C.; Agrawal, H.; Aggarwal, V.; Ligon, R.A.; McCracken, C.; McDonnell, A.; Buckey, T.M.; Whiteside, W.; Metcalf CM, Petit CJ. Classification scheme for ductal morphology in cyanotic patients with ductal dependent pulmonary

- blood flow and association with outcomes of patent ductus arteriosus stenting. *Catheter. Cardiovasc. Interv.* 2019, 93, 933–943.
32. Promphan W, Qureshi SA. Technical modifications for ductal stenting in neonates with duct-dependent pulmonary circulation. *Hearts* 2021;2:188-201.
 33. Mini N, Schneider MBE, Asfour B, Mikus M and Zartner PA (2022) Duct Stenting vs. Modified Blalock-Taussig Shunt: New Insights Learned From High-Risk Patients With Duct-Dependent Pulmonary Circulation. *Front. Cardiovasc. Med.* 9:933959. doi: 10.3389/fcvm.2022.933959
 34. Bentham, J.R.; Zava, N.K.; Harrison, W.J.; Shauq, A.; Kalantre, A.; Derrick, G.; Chen, R.H.; Dhillon, R.; Taliotis, D.; Kang, S.L.; et al. Duct Stenting Versus Modified Blalock-Taussig Shunt in Neonates With Duct-Dependent Pulmonary Blood Flow: Associations With Clinical Outcomes in a Multicenter National Study. *Circulation* 2018, 137, 581–588.
 35. Alsagheir A, Koziarz A, Makhdoum A, Contreras J, Alraddadi H, Abdalla T, Benson L, Chaturvedi RR, Honjo O. Duct stenting versus modified Blalock–Taussig shunt in neonates and infants with duct-dependent pulmonary blood flow: A systematic review and meta-analysis. *J Thorac Cardiovasc Surg* 2021; 161(2):379-390.
 36. Aurigemma D, Moore JW, Vaughn G, Moiduddin N, El-Said HG. Perforation and right ventricular outflow tract stenting: Alternative palliation for infants with pulmonary atresia/ventricular septal defect. *Congenital Heart Disease.* 2018;13:226–231.
 37. Bergersen L, Gauvreau K, Justino H, Nugent A, Rome J, Kreutzer J, Rhodes J, Nykanen D, Zahn E, Latson L, Moore P, Lock J, Jenkins K. Randomized trial of cutting balloon compared with high-pressure angioplasty for the treatment of resistant pulmonary artery stenosis. *Circulation.* 2011 Nov 29;124(22):2388-96.
 38. De Giovanni JV. Timing, frequency and results of catheter intervention following recruitment of major aortopulmonary collaterals in patients with pulmonary atresia and ventricular septal defect. *J Intervent Cardiol* 2004;17:47-52.
 39. Dragulescu A, Kammache I, Fouilloux V, Amedro P, Metras D, Kreitmann B, Fraise A. Long-term results of pulmonary artery rehabilitation in patients with pulmonary atresia, ventricular septal defect, pulmonary artery hypoplasia, and major aortopulmonary collaterals. *J Thorac Cardiovasc Surg* 2011; 142(6):1374-1380.
 40. Baumgartner H, De Backer J, Babu-Narayan SV, Budts W, Chessa M, Diller G-P, Lung B, Kluijn J, Lang IM, Meijboom F, Moons P, Mulder BJM, Oechslin E, Roos-Hesselink JW, Schwerzmann M, Sondergaard L, Zeppenfeld K, 2020 ESC Guidelines for the management of adult congenital heart disease: The Task Force for the management of adult congenital heart disease of the European Society of Cardiology (ESC). *Eur Heart J* 2020;ehaa554
 41. Georgiev S, Ewert P, Eicken A, Hager A, Hörer J, Cleuziou J, Meierhofer C, Tanase D. Munich comparative study. Prospective Long-Term Outcome of the Transcatheter Melody Valve Versus Surgical Pulmonary Bioprosthesis With Up to 12 Years of Follow-Up. *Circ Cardiovasc Interv* 2020;13(7).
 42. McElhinney DB, Y, Aboulhosn JA, Marray BH, Biernacka EK, Qureshi AM, Torres AJ, Shahana S, Goldstein BH, Cabalka AK, Bauser-Heaton H, Georgiev S, Berger F, Millan-Iturbe O, Peng LF, Armstrong AK, Levi DS, Fronczak-Jakubczyk A, Sondergaard L, Anderson JA, Schranz D, Jones TK, Cheatham JP, Schubert S, Ewert P. Multicenter Study of Endocarditis After Transcatheter Pulmonary Valve Replacement. *JACC* 2021;78(6):575-589.
 43. Eicken A. Percutaneous Pulmonary Valve Implantation. Yeon SB, Conolly HM, ed. UpToDate Inc./contents/percutaneous-pulmonic-valve-implantaion (abgerufen Oktober 2022).
 44. Rome JJ, Mayer JE, Castaneda AR, Lock JE. Tetralogy of Fallot with pulmonary atresia. Rehabilitation of diminutive pulmonary arteries. *Circulation.* 1993 Oct;88(4 Pt 1):1691-8.
 45. Iyer KS, Mee RBB. Staged repair of pulmonary atresia with ventricular septal defect and major systemic to pulmonary artery collaterals. *Ann Thorac Surg* . 1991 Jan;51(1):65-72.
 46. Lenoir M, Fouilloux V, Desnous B, Rahmani B, El Gueddari N, Ovaert C, Aries E, El Louali F, Aldebert P, Metras D, Macé L. Pulmonary atresia with ventricular septal defect and tetralogy

- of Fallot: transannular patch augmentation versus systemic to pulmonary artery shunt for first-stage palliation. *Cardiol Young*. 2020 Nov;30(11):1679-1687.
47. D'Udekem, Y.; Alphonso, N.; Nørgaard, M.A.; Cochrane, A.D.; Grigg, L.E.; Wilkinson, J.L.; Brizard, C.P. Pulmonary atresia with ventricular septal defects and major aortopulmonary collateral arteries: Unifocalization brings no long-term benefits. *J. Thorac. Cardiovasc. Surg.* 2005, 130, 1496–1502.
 48. Brizard CP, Liava'a M, d'Udekem Y. Pulmonary atresia, VSD and MAPCAS: repair without unifocalization. *Sem Thorac Cardiovasc Surg Pediatr Card Surg Ann* 2009; 12:139-144.
 49. Soquet J, Liava'a M, Eastaugh L, et al. Achievements and limitations of a strategy of rehabilitation of native pulmonary vessels in pulmonary atresia with ventricular septal defect and major aortopulmonary collateral arteries. *Ann Thorac Surg* 2017;103:1519-26.
 50. Gates, R.N.; Laks, H.; Johnson, K. Side-to-Side Aorto–Gore-Tex Central Shunt. *Ann. Thorac. Surg.* 1998, 65, 515–516.
 51. Brawn WJ, Jones T, Davies B, Barron D. How we manage patients with major aorta pulmonary collaterals. 2009 *Sem Thorac Cardiovasc Surg Pediatr Card Surg Ann* 12:152-157.
 52. Hofferberth SC, Esch JJ, Zurakowski D, Baird CW, Mayer JE, Emani SM. Pulmonary atresia with ventricular septal defect and major aortopulmonary collaterals: collateral vessel disease burden and unifocalisation strategies. *Cardiol Young*. 2018 Sep;28(9):1091-1098.
 53. Lloyd DFA, Goreczny S, Austin C, Hussain T, Qureshi SA, Rosenthal E, Krasemann T. Catheter, MRI and CT Imaging in Newborns with Pulmonary Atresia with Ventricular Septal Defect and Aortopulmonary Collaterals: Quantifying the Risks of Radiation Dose and Anaesthetic Time. *Pediatric Cardiology* (2018) 39:1308–1314. doi.org/10.1007/s00246-018-1895-7.
 54. Montanaro C, Merola A, Kempny A, Alvarez-Alvarez B, Alonso-Gonzalez R, Swan L, Uebing A, Li W, Babu-Narayan SV, Gatzoulis MA, Dimopoulos K. The outcome of adults born with pulmonary atresia: High morbidity and mortality irrespective of repair. *Int J Cardiol*. 2019 Apr 1;280:61-66. doi: 10.1016/j.ijcard.2018.11.011.
 55. Cannobio MM, Warnes CA, Aboulhosn J, Conolly HM, Khanna A, Koos BJ, Mital S, Rose C, Silversides C, Stout K. Management of Pregnancy in Patients With Complex Congenital Heart Disease. A Scientific Statement for Healthcare Professionals From the American Heart Association. *Circulation* 2017;135:e50-e87.
 56. Greutmann M, Pieper PG. Pregnancy in women with congenital heart disease. *Eur Heart J* 2015;36(37):2491–2499. doi.org/10.1093/eurheartj/ehv288.
 57. Reddy VM, Petrossian E, Mc Elhinney DB, Moore P, Teitel DF, Hanley FL. One-stage complete unifocalization in infants: when should the ventricular septal defect be closed? *J Thorac Cardiovasc Surg* 1997;113:858-68. PMID: 9159619 DOI: 10.1016/S0022-5223(97)70258-7

ANHANG:

A weiterführende Diagnostik

A 1 Indices zur Bestimmung der Querschnittsfläche der Pulmonalarterien

Nakata-Index:
$$\frac{[(\text{Durchmesser der prox. RPA (mm)}^2) + (\text{Durchmesser der prox. LPA (mm)}^2)] \times \pi}{[4 \times \text{BSA (m}^2\text{)]}$$

McGoon-Index:
$$\frac{\text{Durchmesser prox. RPA (mm)} + \text{Durchmesser prox. LPA (mm)}}{\text{Durchmesser DAo (Zwerchfellhöhe) (mm)}}$$

Die Gefäßdurchmesser werden in mm bestimmt. Für die Berechnung wird eine kreisrunde Querschnittsfläche für die Kalkulation vorausgesetzt, die oft nicht vorhanden ist.

Ein Synonym für den ‚Nakata-Index‘ ist der Begriff ‚PA-Index‘ oder ‚PAI‘. Normalwerte liegen für den Nakata-Index bei ca. $330 \pm 30 \text{ mm}^2 / \text{m}^2$, für den McGoon-Index bei 2,1-2,4.

Für die Patienten mit PA-VSD-MAPCAs wurde zur Kalkulation der Gesamt-Querschnittsfläche der MAPCAs ein sog. ‚aorto-pulmonaler Kollateralarterien-Index APCA‘ oder ‚MAPCA-Index‘ beschrieben, dessen valide Kalkulation aber aufgrund der anatomischen Variabilität noch fehleranfälliger ist. Für die Kalkulation eines ausreichend dimensionierten Gefäßbettes nach Unifokalisationsoperationen vor VSD-Verschluss wurde ferner ein ‚total neopulmonary arterial index TNPAI‘ definiert, der sich aus der Summe des genuinen PA-Index und dem MAPCA-Index ergibt: $\text{TNPAI} = \text{PAI} + \text{APCAI}$ (1, 57). Initial wurde ein TNPAI von $> 200 \text{ mm}^2 / \text{m}^2$ empfohlen (57), heute wird ein Index von $> 150 \text{ mm}^2 / \text{m}^2$ als ausreichend für eine intrakardiale Korrektur-OP mit VSD-Verschluss mit dem Ziel eines post-OP RV-Drucks $< \frac{3}{4}$ -Systemdruck angesehen. Es hat sich aber gezeigt, dass präoperativ erhobene anatomische Parameter allein bezgl. der post-OP-Prognose des RV-Drucks unsicher sind und funktionelle Untersuchungen wie die intraoperative Flussstudie geeigneter erscheinen (24, 57). Auch eine präoperative MRT wäre grundsätzlich in der Lage, über eine Kalkulation des Qp/Qs bei inverser Korrelation eine Vorhersage zum postoperativen Verhältnis RV-Druck: Systemdruck zu ermöglichen (20, 21). Beide Methoden finden aber aufgrund der notwendigen hohen personellen und technischen Voraussetzungen in der klinischen Praxis nahezu keine Anwendung.

A 2 Intraoperative Flussstudie

Zur Beurteilung der Nachhaltigkeit eines VSD-Verschlusses bei Patienten mit PA-VSD-MAPCAs empfehlen einige führende internationale kinderherzchirurgische Zentren nach Abschluss der Unifokalisation von MAPCAs und genuinen PAs die Durchführung einer intraoperativen Druckmessung in der rekonstruierten zentralen PA unter definierten Perfusionsbedingungen. Dabei werden die unifokalisierten Pulmonalarterien am kardiopulmonalen Bypass mit kardioplegischem Herzstillstand und ventilierten Lungen mit zunehmendem Flussvolumen perfundiert. Bleibt der mittlere pulmonalarterielle Druck nach Erreichen eines adäquaten indizierten Herzzeitvolumens (2,5 bzw. 3 l/min/m²) unter 25 bzw. 30 mmHg, kann postoperativ eine Relation von RV-Druck zu LV-Druck von $\leq 0,5$ erwartet werden und der VSD wird verschlossen sowie ein RV-PA-Conduit implantiert. Übersteigt der mittlere PA-Druck 25 bzw. 30 mmHg, wird der VSD nicht verschlossen und die unifokalisierten Lungenarterien über einen zentralen Shunt an die Aorta anastomosiert (4, 8, 13, 24).

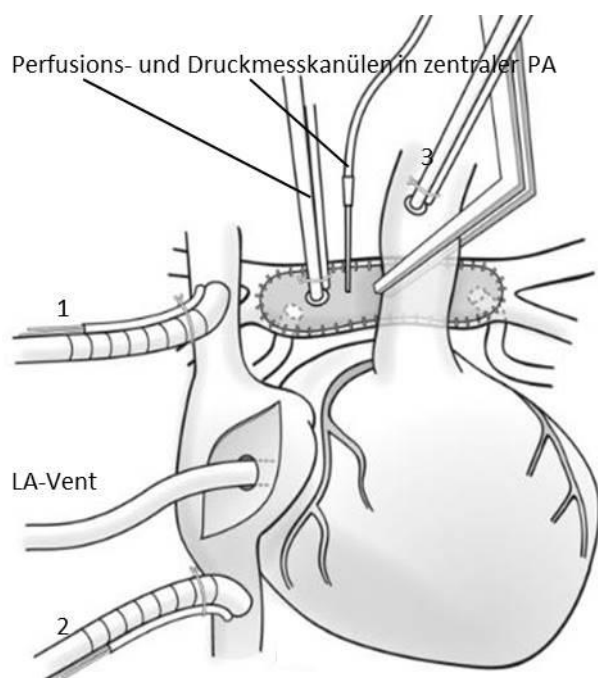
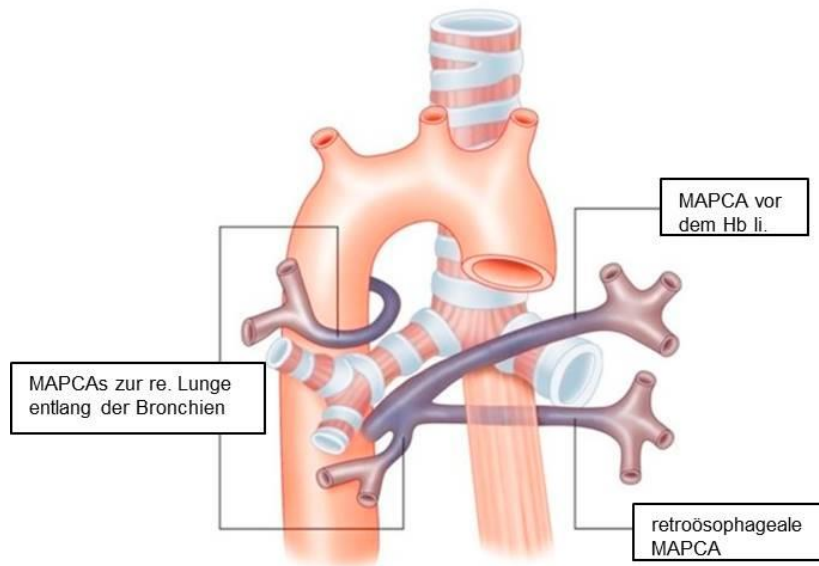


Abb. 2: Schematische Darstellung der Technik zur Durchführung einer intraoperativen Flussstudie. Neben den Kanülen zur Etablierung des kardiopulmonalen Bypass (1, 2, 3) sind eine Perfusionsskanüle und ein Druckaufnehmer in der zentralen PA platziert. Der linke Vorhof ist über einen sog. LA-Vent drainiert. [modifiziert nach (24)]

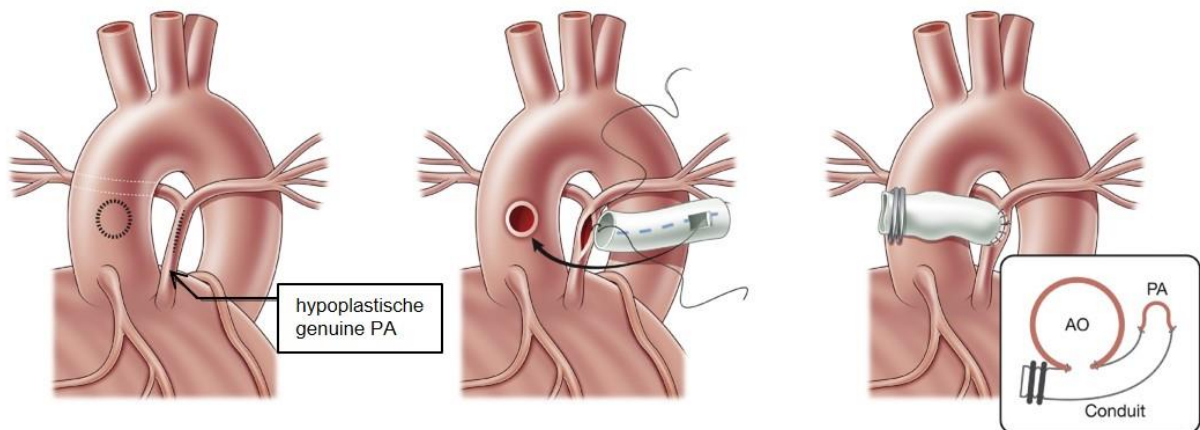
B. Chirurgische Therapie bei PA-VSD-MAPCA

B 1 Heterogene Anatomie von MAPCAs

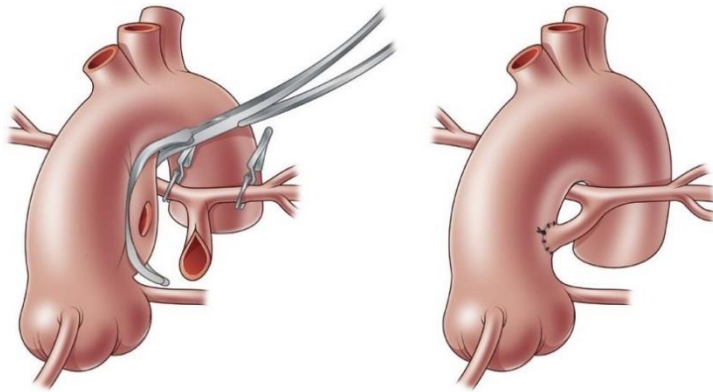


Die Abbildung skizziert den variablen Verlauf der MAPCAs bei rechtem Aortenbogen im Bezug zu den Organen im hinteren Mediastinum (Hb=Hauptbronchus; re.=rechts; li.=links) [modifiziert nach (6)].

B 2: Rehabilitationsstrategie

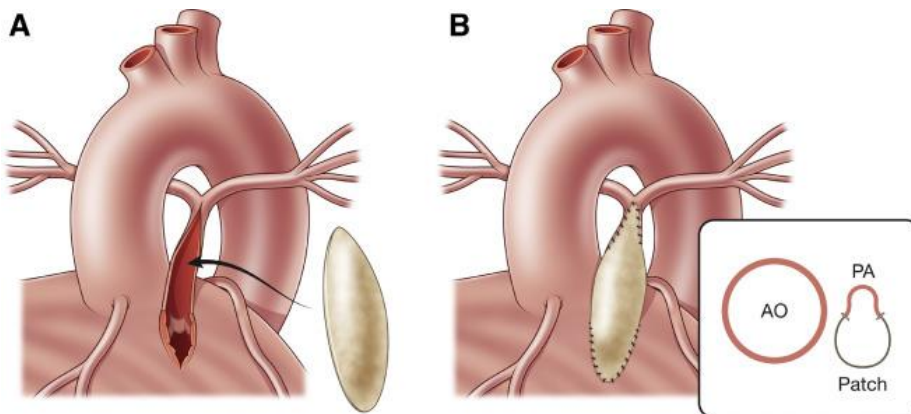


Eine Variante des zentralen aorto-pulmonalen Shunts ist der **Shunt nach Laks** (44): ein PTFE-Shunt wird an den hypoplastischen atretischen PA-Stamm (Pfeil) und über eine restriktive Verbindung seitlich an die AAO anastomosiert, um einen knickfreien zentralen AP-Shunt zu etablieren (modifiziert nach 17).

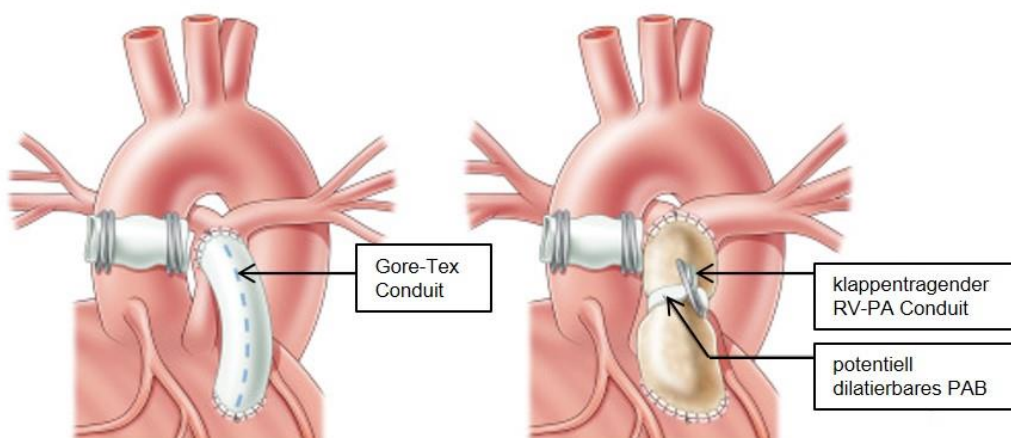


„Melbourne-Shunt“: Nach Ausklemmen der posterolateralen Wand der AAO erfolgt eine End-zu-Seit Anastomose des hypoplastischen genuinen PA-Stamms an die AAO (modifiziert nach 17).

Eine Variante des direkten zentralen AP-Shunts wird in den Publikationen der Stanfordgruppe als ‚AP-window‘ beschrieben.



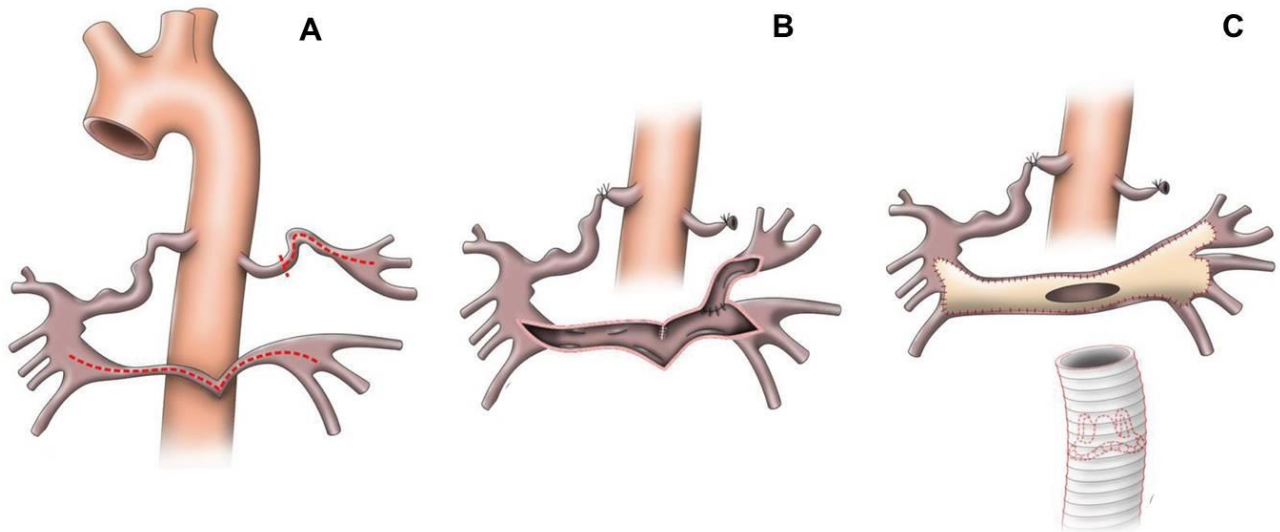
„Antegrade Eröffnung“ bei hypoplastischer konfluierender genuiner PA: Nach transvalvulärer Längsinzision vom RVOT bis knapp unterhalb der PA-Bifurkation und Entfernung des atretischen Gewebes wird ein haubenförmiger Patch zurechtgeschnitten (**A**), der eine deutliche Erweiterung des PA-Kalibers ermöglicht (**B**). Im Verlauf können dabei sowohl eine pulmonale Rezirkulation bei offenem VSD und restriktionsfreier Verbindung zu PA (bei hypoplastischer zentraler PA selten) als auch eine anhaltende pulmonale Minderperfusion bei fortbestehender Restriktion des Infundibulums resultieren. Im letzteren Fall ist nach Ductus-Verschluss potentiell einen Folgeeingriff zur Verbesserung der Lungendurchblutung (operative Revision vs. RVOT-Stent) erforderlich (modifiziert nach 17).



Folgeeingriffe zur Rehabilitation der genuinen PA:

Nach Wachstum der genuinen PA kann nach einigen Monaten ein klappenloses RV-PA-Conduit (z.B. Gore-Tex Shunt) etabliert werden. Dieses wird dann - meist im 2. Lebensjahr - durch ein klappentragendes RV-PA-Conduit ersetzt, das - falls notwendig - zum Erhalt einer Restriktion des Lungensflusses bei noch offenem VSD zentral ‚gebündelt‘ werden kann, um die genuinen PA-Äste vor einer Überflutung zu schützen (modifiziert nach 17).

B 3: Unifokalisationsoperationen

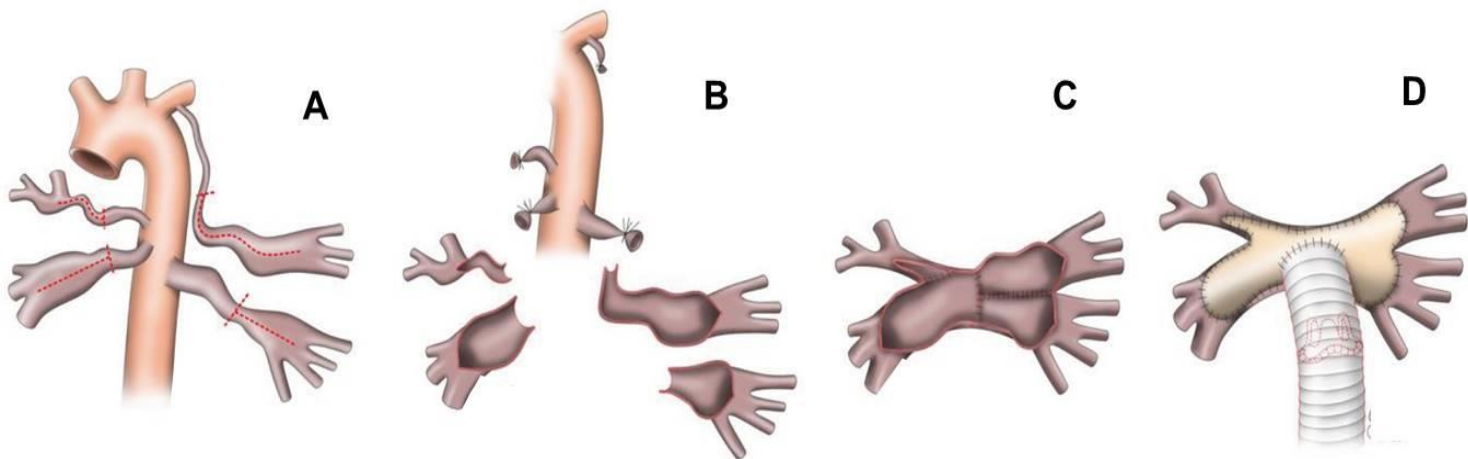


B 3.1 Unifokalisationsstrategie bei hypoplastischer genuiner PA mit Kommunikation zu einer rechtsseitigen MAPCA. Eine MAPCA ohne Kommunikation zum genuinen PA-System perfundiert Anteile der linken Lunge [modifiziert nach (6)].

A Die MAPCA zu linken Lunge wird proximal ligiert und durchtrennt sowie für eine folgende plastische Erweiterung längs inzidiert. Auch die genuine PA wird für eine plastische Erweiterung längs inzidiert (rot gestrichelte Linien).

B Die rechtsseitige MAPCA wird zentral ligiert. Die linksseitige MAPCA wird an die linke genuine PA anastomosiert.

C Die zentrale PA wird anschließend plastisch erweitert (Perikard / Homograft / Contegra[®]) und mit einem klappentragenden Conduit (biologisch oder Dacron) mit dem RV verbunden.



B 3.2 Unifokalisationsstrategie zur Anbindung von 4 großen MAPCAs aus DAo bzw. Arteria subclavia links bei linkem Aortenbogen [modifiziert nach (6)].

A Alle MAPCAs werden distal ihrer stenotischen Segmente ligiert und durchtrennt. Es erfolgt eine großzügige Längsinzision der so mobilisierten MAPCAs bis vor deren weitere Aufzweigung (rot gestrichelte Linien).

B und **C** Die MAPCAs werden nach vorn mobilisiert und in der Mittellinie spannungsarm zusammengeführt.

D Die so kreierte zentrale PA wird anschließend plastisch erweitert (Perikard / Homograft / Contegra[®]) und mit einem (klappentragenden) Conduit mit dem RV verbunden.

Versionsnummer: 5.0

Erstveröffentlichung: 07/1996

Überarbeitung von: 11/2023

Nächste Überprüfung geplant: 11/2028

Die AWMF erfasst und publiziert die Leitlinien der Fachgesellschaften mit größtmöglicher Sorgfalt - dennoch kann die AWMF für die Richtigkeit des Inhalts keine Verantwortung übernehmen. **Insbesondere bei Dosierungsangaben sind stets die Angaben der Hersteller zu beachten!**

Autorisiert für elektronische Publikation: AWMF online