

Seit > 5 Jahren nicht aktualisiert, Leitlinie wird aktuell überarbeitet

## S2k-Leitlinie

# Vestibuläre Funktionsstörungen

AWMF-Register-Nr. 017/078



Deutsche Gesellschaft für Hals-Nasen-Ohren-Heilkunde, Kopf- und Hals-Chirurgie e.V.



Deutsche Gesellschaft für Audiologie



Deutsche Gesellschaft  
für Neurologie

© DGHNO-KHC

### Herausgeber

Deutsche Gesellschaft für  
Hals-Nasen-Ohren-Heilkunde,  
Kopf- und Hals-Chirurgie e. V. (DGHNO-KHC)

### Stand März 2021

#### Autoren (in alphabetischer Reihenfolge)

Univ. Prof. Dr. med. Dr. h.c. Brandt, Thomas (DGN), München  
Priv. Doz. Dr. med von Brevern, Michael (DGN), Berlin  
Univ. Prof. Dr. med. Dieterich, Marianne (DGN), München  
Prof. Dr. med. Eckhardt-Henn, Annegret (DGN), Stuttgart  
Prof. Dr. med. Ernst, Arneborg (DGHNO-KHC / ADANO), Berlin  
Prof. Dr. med. Gürkov, Robert (DGHNO-KHC), München, Fürstenfeldbruck  
Prof. Dr. med. Hegemann, Stefan (DGHNO-KHC), Zürich, Schweiz  
Univ. Prof. Dr. med Plontke, Stefan (DGHNO-KHC), Halle (Saale)  
Prof. Dr. med. Schmä, Frank (DGHNO-KHC), Münster Greven  
Ao. Univ. Prof. Dr. med. Scholtz, Arne-Wulf (DGA), Innsbruck, Österreich  
Prof. Dr. med. Straumann, Dominik (DGN), Zürich, Schweiz  
Univ. Prof. Dr. med. Dr. h.c. Strupp, Michael (DGN), München  
Prim. Univ.-Prof. Dr. med. Walch, Christian (DGHNO-KHC), Leoben, Österreich  
Dr. med. Waldfahrer, Frank (DGHNO-KHC), Erlangen  
Univ. Prof. Dr. med. Westhofen, Martin (DGHNO-KHC), Aachen  
Univ. Prof. Dr. med. Wiest, Gerald (DGN), Wien, Österreich  
Univ. Doz. Dr. med. Eggers, Christian (DGN), Linz, Österreich

#### Methodische Beratung

PD Dr. Helmut Sitter, AWMF-Leitlinienberater  
Institut für chirurgische Forschung  
Philipps-Universität Marburg

**Koordinator und Korrespondenz:**

Prof. Dr. med. Martin Westhofen  
Klinik für Hals-Nasen-Ohrenheilkunde und Plastische Kopf- und Halschirurgie, Uniklinik Aachen  
RWTH Aachen University  
Pauwelsstr. 30  
D-52074 Aachen  
Tel. +49(0)241 80 89360  
E-Mail: [mwesthofen@ukaachen.de](mailto:mwesthofen@ukaachen.de)

**Federführung für das Fach Hals-Nasen-Ohren-Heilkunde**

Prof. Dr. med. Martin Westhofen  
Klinik für Hals-Nasen-Ohrenheilkunde und Plastische Kopf- und Halschirurgie, Uniklinik Aachen  
RWTH Aachen University

**Federführung für das Fach Neurologie**

Prof. Dr. med. Dr. h.c. Michael Strupp  
Neurologische Klinik der Ludwig-Maximilians-Universität München

# Inhaltsverzeichnis

## 1 Inhalt

Verzeichnis der Tabellen .....	7
--------------------------------	---

## 2 Geltungsbereich und Text .....

2.1 Begründung für die Auswahl des Leitlinienthemas.....	9
--	---

2.2 Zielorientierung der Leitlinie .....	9
--	---

2.3 Patientenzielgruppe.....	10
------------------------------	----

2.4 Versorgungsbereich .....	10
------------------------------	----

2.5 Geltungsbereich .....	10
---------------------------	----

2.6 Primäre Adressaten der Leitlinie .....	11
--	----

2.7 Schlüsselbegriffe.....	11
----------------------------	----

2.8 Methodik .....	11
--------------------	----

2.9 Anwenderzielgruppe / Adressaten .....	12
---	----

2.10 Zusammensetzung der Leitliniengruppe .....	13
---	----

2.10.1 Beteiligte Fachgruppen.....	13
------------------------------------	----

2.10.2 Mitglieder der Konsensuskonferenz.....	14
---	----

2.11 Beratung durch die AWMF .....	16
------------------------------------	----

2.12 Organisation der Leitlinienentwicklung, Koordination .....	16
---	----

2.12.1 Koordination .....	16
---------------------------	----

2.12.2 Schriftleitung .....	16
-----------------------------	----

---

2.12.3	Steuer- und Fachgruppen:.....	16
2.12.4	Leitliniensekretariat.....	16
<b>2.13</b>	<b>Leitlinienreport.....</b>	<b>17</b>
<b>2.14</b>	<b>Gültigkeitsdauer und Aktualisierung.....</b>	<b>18</b>
<b>2.15</b>	<b>Verabschiedung der Leitlinie .....</b>	<b>19</b>
<b>2.16</b>	<b>Literaturrecherche.....</b>	<b>19</b>
<b>3</b>	<b>Was gibt es Neues? .....</b>	<b>22</b>
<b>3.1</b>	<b>Einführung.....</b>	<b>22</b>
<b>3.2</b>	<b>Grundlagen der Definition und Klassifikation.....</b>	<b>22</b>
<b>3.3</b>	<b>Begriffsdefinition .....</b>	<b>23</b>
<b>3.4</b>	<b>Klassifikation .....</b>	<b>23</b>
<b>3.5</b>	<b>Kurzübersicht klinisches Vorgehen .....</b>	<b>25</b>
3.5.1	Die wichtigsten Empfehlungen auf einen Blick .....	28
3.5.2	Diagnostik der wichtigen Krankheitsbilder auf einen Blick .....	30
<b>4</b>	<b>Epidemiologie Schwindelbeschwerden.....</b>	<b>34</b>
<b>5</b>	<b>Systematik der Anamnese .....</b>	<b>37</b>
<b>6</b>	<b>Diagnostikverfahren für vestibuläre Funktionsdiagnostik .....</b>	<b>39</b>
<b>6.1</b>	<b>Klinische nicht apparative funktionsdiagnostische Verfahren.....</b>	<b>39</b>
6.1.1	Blutdruckmessung.....	40
6.1.2	Spontannystagmusuntersuchung.....	40

6.1.3	Kopfschütteltest .....	42
6.1.4	Lagerungs- und Lageprüfungen .....	42
6.1.5	Lageprüfungen.....	42
6.1.6	Prüfen der Blickfolge und des Blickrichtungsnystagmus.....	43
6.1.7	Prüfung der langsamen Blickfolge .....	44
6.1.8	Prüfung der Sakkaden .....	44
6.1.9	Prüfen der Koordination.....	44
6.1.10	Romberg und verschärfter Romberg.....	45
6.1.11	KIT (Kopf-Impuls-Test) .....	45
<b>6.2</b>	<b>Funktionsdiagnostische Verfahren .....</b>	<b>47</b>
6.2.1	VOG-Spontannystagmusuntersuchung und VOG-Lagenystagmusprüfung, Untersuchung von Lagerungsantworten, schnellen und langsamen Augenbewegungen .....	47
6.2.2	Video-Kopf-Impuls-Test (vHIT) .....	48
6.2.3	Dynamic Visual Acuity (DVI) .....	51
6.2.4	Kalorische Prüfung (thermische Prüfung) .....	51
6.2.5	Subjektive Visuelle Vertikale .....	53
6.2.6	VEMP (oVEMP, cVEMP) .....	54
6.2.7	Zum Einsatz von VEMP und ECoG für die Diagnostik bei Morbus Menière .....	57
6.2.8	Rotatorische Prüfungen.....	59
<b>6.3</b>	<b>Bildgebende Diagnostik .....</b>	<b>60</b>

6.3.1	Konventionelle Röntgenaufnahmen .....	60
6.3.2	CT und MRT .....	60
<b>7</b>	<b>Definitionen und Empfehlungen zu einzelnen Funktionsstörungen .....</b>	<b>63</b>
7.1	Benigner peripherer paroxysmaler Lagerungsschwindel (BPLS, engl. BPPV).....	64
7.2	Akute unilaterale periphere Vestibulopathie/Neuropathie (AUPVP) .....	73
7.3	Akute Labyrinthitis .....	80
7.4	Akuter idiopathischer sensorineuraler Hörverlust (AWMF 2014) mit vestibulärer Beteiligung (vergl. AWMF LL 017-010) .....	82
7.5	Bilaterale Vestibulopathie.....	85
7.6	Morbus Menière, Hydropische Innenohrerkrankungen und Menière-Syndrom.....	88
7.7	Syndrome des Dritten Mobilfensters / Bogengangdehiszenzsyndrome .....	101
7.8	Vestibularisparoxysmie.....	107
7.9	Vestibuläre Migräne .....	113
7.10	Funktioneller Schwindel (PPPD, früher: somatoformer Schwindel).....	121
7.11	Akutes vestibuläres Syndrom (AVS).....	125
<b>8</b>	<b>Sonstige Hinweise und Verweise .....</b>	<b>130</b>
8.1	BAST Empfehlungen .....	130
<b>9</b>	<b>SCHRIFTTUM.....</b>	<b>131</b>
9.1	Literatur .....	131
<b>10</b>	<b>CODIERUNG.....</b>	<b>158</b>

<b>10.1 Anhang Codierung vestibulärer Erkrankungen und Funktionsstörungen .....</b>	<b>158</b>
<b>Störungen der Vestibularfunktion .....</b>	<b>158</b>
<b>Schwindel und Taumel .....</b>	<b>158</b>
<b>Andere Angststörungen .....</b>	<b>158</b>
<b>Schäden durch sonstige äußere Ursachen .....</b>	<b>159</b>
<b>Andere neurotische Störungen.....</b>	<b>159</b>
<b>Schwindelsyndrome bei anderenorts klassifizierten Krankheiten.....</b>	<b>160</b>
<b>Sonstige Virusinfektionen des Zentralnervensystems, anderenorts nicht klassifiziert .....</b>	<b>160</b>
<b>Andere psychische Störungen aufgrund einer Schädigung oder Funktionsstörung des Gehirns oder einer körperlichen Krankheit .....</b>	<b>161</b>
<b>Persönlichkeits- und Verhaltensstörung aufgrund einer Krankheit, Schädigung oder Funktionsstörung des Gehirns .....</b>	<b>162</b>
<b>Dissoziative Störungen [Konversionsstörungen] .....</b>	<b>163</b>

## Verzeichnis der Tabellen

Tab. 1 Mitglieder der Konsensuskonferenz.....	15
Tab. 2 Auswahl der recherchierten internationalen Leitlinien .....	24
Tab. 3 Absolute Häufigkeit Neurologie .....	35
Tab. 4 Relative Häufigkeit Hals-Nasen-Ohrenheilkunde .....	36
Tab. 5 Labyrinth Sensororgane und neurale Afferenzen .....	49

---

Tab. 6 Parametrierung des Video Kopf-Impuls-Tests.....	50
Tab. 7 VEMP Parametrierung .....	56
Tab. 8 Altersabhängigkeit der VEMP Befunde .....	57
Tab. 9 Nystagmusrichtung beim bow and lean Test .....	66
Tab. 10 Differenzialdiagnosen des M. Menière .....	93
Tab. 11 Symptomatik bei superiorem Bogengangdehiszenzsyndroms (nach Minor 2005) .....	103
Tab. 12 Vestibuläre Migräne, Kriterien nach (Lempert, Olesen et al. 2012).....	114

## Abbildungen

Abbildung 1 Dokumentation von Nystagmusrichtung, Amplitude und Frequenz .....	41
---	----

## 2 Geltungsbereich und Text

### 2.1 Begründung für die Auswahl des Leitlinienthemas

Das Symptom Schwindel im Sinne der Störung des Gleichgewichtsempfindens, der Störung der adäquaten Wahrnehmung von Lage und Bewegung im Raum und der körperlichen Integrität des Stehens und Gehens sowie der hiermit verbundenen Integrität der visuellen, labyrinthären und propriozeptiven Wahrnehmung ist eine der am häufigsten durch Patienten geäußerten Beschwerden. Wegen der hohen Anzahl beteiligter peripherer Sensororgansysteme und zentralnervöser Funktionseinheiten ist die Ursachenklärung in der Regel komplex, anfällig für prozedurale Fehler und inadäquaten Aufwand zur Planung einer Therapie und zur Beratung der Patienten. Entscheidungen sind notwendig in Fällen akuter Bilder in der Notfallversorgung, chronischer und chronisch rezidivierender Beschwerden der Patienten. Eine besondere Aufgabe ergibt sich aus der Versorgung sturzgefährdeter, meist älterer Patienten.

Zu den ICD-Codes peripher-vestibulärer Funktionsstörungen (ICD-10-Ziffern H81. ff.) korrelieren eine Vielzahl von Symptomen, deren Häufigkeit zusammen genommen an zweiter Stelle hinter denen des Bluthochdrucks (7-40 Patienten pro Jahr und 100 000 Einwohner) stehen. Eine Vielzahl von ICD-10-GM-2018 Codes sind in Zusammenhang mit Schwindel bekannt. Eine vollständige Auflistung ohne Selektion einzelner Fachgebiete findet sich im Anhang als tabellarische Übersicht.

Fachärztliche Entscheidungen sind in diesen Fällen in koordinierter Arbeitsweise durch die Fächer Hals-Nasen-Ohren-Heilkunde und Neurologie zu treffen. Daher wurde eine gemeinsame Leitliniengruppe der beiden Fächer unter Beteiligung der deutsch sprechenden Nachbarländer gebildet.

### 2.2 Zielorientierung der Leitlinie

Die hier vorgestellte Leitlinie soll den heutigen Stand der Diagnostik und des therapeutischen Konzeptes für Patienten mit vestibulärem Schwindel aufzeigen. Ziel dieser Leitlinie ist die Förderung einer qualitativ hochwertigen Versorgung von erwachsenen Patientinnen und Patienten, die sich mit entsprechenden Beschwerden bzw. mit dem Verdacht auf eine vestibuläre Funktionsstörung mit Schwindelbeschwerden oder Gleichgewichtsstörung in ärztliche Behandlung begeben nach aktuellem wissenschaftlichen Kenntnisstand und Kenntnis internationaler Leitlinienempfehlungen unter Berücksichtigung der aktuellen Klassifikation

vestibulärer Erkrankungen. Dies soll in besonderem Maße zu einem rationalen Einsatz diagnostischer und therapeutischer Verfahren, zur Reduktion der assoziierten krankheitsbedingten Morbidität sowie zur Reduktion der krankheitsbedingten sozioökonomischen Folgen beitragen. Angestrebt werden eine sinnvolle Diagnostik und Therapie auf dem derzeitigen Stand fachlicher Erkenntnisse.

Das Management der fachärztlichen Prozeduren, die zur diagnostischen Klärung und zur Indikation sowie zur Therapie und der nachfolgenden qualitätssichernden Kontrolle beitragen, soll durch die Leitlinienempfehlungen gelenkt werden. Die Versorgung von entsprechenden Patienten mit akuten, akut rezidivierenden, chronischen und chronisch rezidivierenden Beschwerden soll dadurch verbessert und beschleunigt werden. Die fachübergreifende Versorgung der Patienten soll gefördert werden.

Leitlinien stellen allgemeine Empfehlungen dar und ersetzen nicht die ärztliche Beurteilung im Einzelfall.

## 2.3 Patientenzielgruppe

Patienten mit vestibulären Funktionsstörungen. Jugendliche und Erwachsene.

## 2.4 Versorgungsbereich

Niedergelassene Fachärzte, Krankenhäuser, Kliniken und Reha-Einrichtungen, Kur-Einrichtungen.

## 2.5 Geltungsbereich

Die Leitlinie bezieht sich auf die Versorgung im sekundär- und tertiärärztlichen Bereich. Als Sekundärärzte werden Gebietsärzte bezeichnet, die initial oder auf Zuweisung mit der Weiterbehandlung des Patienten betraut sind. Als tertiärärztliche Versorgung wird die ärztliche Versorgung im stationären Bereich definiert.

Unter „sekundärärztlicher“ Bereich wird üblicherweise eine fachärztlich-spezialisierte, ambulante oder stationäre Versorgungsebene verstanden, der „tertiärärztliche“ Bereich bezeichnet üblicherweise eine spezielle stationäre Versorgung (The World Health-Report 2008, [www.who.int/whr/2008/en](http://www.who.int/whr/2008/en)). Damit die vorliegende Leitlinie unabhängig hiervon Gültigkeit besitzt,

wurden die genannten Definitionen gewählt.

## 2.6 Primäre Adressaten der Leitlinie

Neurologen, Hals-Nasen-Ohren-Ärzte. Diese Übersicht wendet sich deshalb in erster Linie an Fachärzte der Fachrichtungen Hals-Nasen-Ohren und Neurologie. Auf Leitlinien zum akuten Schwindel in der Hausarztpraxis (Registrierungsnummer: 053-018, Entwicklungsstufe: S3) und die dort gegebenen Empfehlungen zur Facharztüberweisung wird verwiesen. Im Einzelfall soll die Beteiligung von Fachärzten weiterer Disziplinen zur Klärung beitragen.

## 2.7 Schlüsselbegriffe

Vestibularis, akutes vestibuläres Syndrom, unilaterale vestibuläre Dysfunktion, Labyrinthitis, benigner peripherer paroxysmaler Lagerungsschwindel, Morbus Menière, hydropische Innenohrerkrankung, Syndrome des dritten Fensters, Dehiszenzsyndrome, bilaterale Vestibulopathie, Vestibularisparoxysmie, vestibuläre Migräne, funktioneller Schwindel, Neurootologie, Neurootometrie, Neuroophthalmologie, medikamentöse Therapie, operative Therapie, Physiotherapie, sensomotorisches Training, psychotherapeutische Verfahren und vestibuläre Rehabilitation, Sturzprophylaxe.

## 2.8 Methodik

Leitlinien sind systematisch entwickelte Empfehlungen, die Grundlagen für die gemeinsame Entscheidung von Ärzten und deren Patienten zu einer im Einzelfall sinnvollen gesundheitlichen Versorgung darstellen. Die Leitlinie „Vestibuläre Funktionsstörungen“ ist entsprechend den methodischen Vorgaben zur Entwicklung von Leitlinien für Diagnostik und Therapie der Arbeitsgemeinschaft der wissenschaftlichen medizinischen Fachgesellschaften (AWMF) erstellt worden und entspricht nach dem 3-Stufen-Konzept der AWMF einer S2k-Leitlinie. Die Leitlinie beruht auf einer umfangreichen und systematischen Literaturrecherche, die jedoch nicht in allen formalen Punkten den Anforderungen einer S2e- bzw. S3-Leitlinie entspricht. Die Empfehlungsstärken drücken sich in den Formulierungen der Empfehlungen aus (soll / soll nicht, sollte / sollte nicht und kann / kann

nicht) und erfolgten orientierend nach dem GRADE-System unter Berücksichtigung der vorliegenden Evidenz, der Patientenpräferenz, der Verfügbarkeit und der Praktikabilität. Empfehlungen mit „soll“ oder „soll nicht“ entsprechen demnach einer starken Empfehlung (erwünschte Effekte überwiegen eindeutig Risiken / Zusatzaufwand oder vice versa), Empfehlungen mit „sollte“ oder „sollte nicht“ einer moderaten Empfehlung (erwünschte Effekte überwiegen vermutlich Risiken / Zusatzaufwand oder vice versa) und „kann“ bzw. „kann nicht“ einer schwachen Empfehlung (kein ausreichender Anhalt für überwiegenden Nutzen / Risiko der Intervention). Die hierbei ausgesprochenen Empfehlungen gelten für alle Versorgungsebenen, sofern dies nicht anderweitig aufgeführt wird, das diagnostische und therapeutische Management erfordert weitgehend fachärztliche Maßnahmen durch Hals-Nasen-Ohren-Ärzte und Neurologen, in vielen Fällen interdisziplinäres Management.

Bei den Empfehlungen wurde darüber hinaus in jedem Fall die Stärke des erreichten Konsenses im Rahmen der Abstimmungen beim nominalen Gruppenprozess in relativen und absoluten Angaben versehen (Zustimmung / Ablehnung). Hierbei wurde folgende Definition zugrunde gelegt: starker Konsens: >95% Zustimmung; Konsens: >75-95% Zustimmung; mehrheitliche Zustimmung: >50-75%, Dissens: <50%.

## 2.9 Anwenderzielgruppe / Adressaten

Ärzte, insbesondere der Fächer Hals-Nasen-Ohren-Heilkunde und Neurologie sowie als Information für Physiotherapeuten, Psychosomatiker und Allgemeinmediziner/-innen.

Auf Leitlinien zum akuten Schwindel in der Hausarztpraxis (Registrierungsnummer: 053-018, Entwicklungsstufe: S3) und die dort gegebenen Empfehlungen zur Facharztüberweisung wird verwiesen. Im Einzelfall soll die Beteiligung von Fachärzten zur Klärung beitragen. Dies gilt vor allem für die Patienten, bei denen Symptome oder klinische Zeichen auf neurootologische Ursachen hinweisen oder diese nicht sicher ausschließen können.

## 2.10 Zusammensetzung der Leitliniengruppe

### Repräsentativität der Leitliniengruppe:

#### 2.10.1 Beteiligte Fachgruppen

Gemäß den AWMF-Vorgaben wurde die Leitliniengruppe fachübergreifend nach Abstimmung der Fachgesellschaften Deutsche Gesellschaft für Hals-Nasen-Ohren-Heilkunde und Kopf- und Halschirurgie, Deutsche Gesellschaft für Neurologie und Deutsche Gesellschaft für Audiologie unter Beteiligung von Fachexperten der beteiligten Fachgesellschaften der Fächer Hals-Nasen-Ohren-Heilkunde und Neurologie aus den Ländern Österreich und Schweiz und für den Adressatenkreis repräsentativ zusammengesetzt. Die KIMM (Information für Morbus Menière Erkrankte) und die Deutsche Seniorenliga haben sich aufgrund mangelnder Ressourcen nicht an der Leitlinienerstellung beteiligen können. Die Patientenperspektive wurde angesichts der Leitlinienausrichtung auf die technischen, spezifisch neurootologischen und differenzialdiagnostischen sowie überwiegend fachübergreifenden Lösungen durch Berücksichtigung und Empfehlung der Inventarfragebögen berücksichtigt, die eine quantitative Entscheidung zu Betroffenheit und Beschwerden empfiehlt. Vor Beginn der Leitlinienkonstitution wurde dieser Aspekt in besonderer Weise mit Frau Dr. Nothacker, AWMF, abgestimmt. Die resultierende Leitliniengruppe wurde in Abstimmung mit den beteiligten Fachgesellschaften und den Fachgruppen innerhalb der Fachgesellschaften, der Arbeitsgemeinschaft deutschsprachiger Audiologen und Neurootologen (ADANO) und der Kommission Neuroophthalmologie / Neurootologie nach Anmeldung bei der AWMF vom Koordinator einberufen. Im Rahmen der ersten Konsensuskonferenz am 19.10.2017 wurde die Repräsentativität der Gruppe zur Entwicklung der Leitlinie durch die Leitliniengruppe geprüft. Dabei wurde Einvernehmen über die Form und den Ablauf sowie das Management der redaktionellen Arbeit und das methodische Vorgehen in einem Protokoll vereinbart. Eine Übersicht der Zusammensetzung der Leitliniengruppe ist nachfolgend dargestellt. Um eine evidenzbasierte Sammlung von medizinischem Schrifttum zu gewährleisten, wurde eine Gruppe von ausgewiesenen Medical Writern beauftragt, die keiner der beteiligten Fachgruppen nahestehen.

## 2.10.2 Mitglieder der Konsensuskonferenz

Titel	Vorname	Nachname	Institution	Adresszeile 2	Ort	Mandat
Univ. Prof. Dr. med. Dr. h.c.	Thomas	Brandt	Lehrstuhl f. klin. Neurowissenschaften, LMU, Hertie Senior Forschungsprofessur		München	DGN
Priv.Do. Dr. med.	Michael	von Brevern	Neurologisches Zentrum Berlin Müngersdorf		Berlin	DGN
Univ. Prof. Dr. med.	Marianne	Dieterich	Direktorin Neurologische Klinik LMU		München	DGN
Prof. Dr. med.	Annegret	Eckhardt-Henn	Direktorin Klinikum Psychosomatische Medizin & Psychotherapie, Klinikum Stuttgart		Stuttgart	DGN  Fachgebiet Psychosomatische Medizin
Prof. Dr. med.	Arneborg	Ernst	Direktor Klinik für Hals-Nasen-Ohren heilkunde, UKB Berlin		Berlin	DGHNO-KHC/  ADANO
Prof. Dr. med.	Robert	Gürkov	Facharztzentrum München Laim, HNO-Zentrum Fürstenfeldbruck		München, Fürstenfeldbruck	DGHNO-KHC
Prof. Dr. med.	Stefan	Hegemann	Balance-clinic Zürich	Schweiz	Zürich	DGHNO-KHC Repräsentant Schweiz
Univ. Prof. Dr. med.	Stefan	Plontke	Direktor Univ.- Klinik u. Poliklinik HALS-NASEN- OHREN, Universität Halle		Halle (Saale)	DGHNO-KHC
Prof. Dr. med.	Frank	Schmäl	Zentrum f. HALS- NASEN-OHREN Münster Greven		Münster Greven	DGHNO-KHC
Ao. Univ. Prof. Dr. med.	Arne-Wulf	Scholtz	Leiter Funktionsabt. Neurootologie Univ. HALS- NASEN-OHREN- Klinik, Innsbruck	Österreich	Innsbruck	DGA
Prof. Dr. med.	Dominik	Straumann <sup>1)</sup>	Ltd. Arzt an der Klinik f. Neurologie, Univ. Spital Zürich		Zürich	DGN  Repräsentant Schweiz
<sup>1)</sup> Prof. Dr. med. D. Straumann hat Herrn Priv. Doz. Konrad Weber, Zürich, aus seiner Klinik beratend und ergänzend zugezogen. Dies wurde mit den LL-Schriftleitern und dem Koordinator abgestimmt.						

Univ. Prof. Dr. med. Dr. h.c.,	Michael	Strupp	Oberarzt Neurologische Klinik, LMU		München	DGN
Prim. Univ.-Prof. Dr. med.	Christian	Walch	Primarius der HALS-NASEN- OHREN-Klinik, LKH Hochsteiermark, Leoben	Österreich	Leoben	DGHNO-KHC Repräsentant Österreich
Dr. med.	Frank	Waldfahrer	Oberarzt der Univ. HALS-NASEN- OHREN-Klinik, Universität Erlangen- Nürnberg		Erlangen	DGA
Univ. Prof. Dr. med.	Martin	Westhofen	Direktor der Univ.- Klinik f. Hals- Nasen-Ohren heilkunde und Plastische Kopf- und Halschirurgie, RWTH Aachen University		Aachen	DGHNO-KHC
Univ. Prof. Dr. med.	Gerald	Wiest	Leiter der AG Schwindel der ÖGN, Oberarzt der Univ. Klinik für Neurologie, Mediz. Universität Wien	Österreich	Wien	DGN  Repräsentant Österreich
Univ. Doz. Dr. med.	Christian	Eggers	Vorstand der Abteilung für Neurologie, Krankenhaus der Barmherzigen Brüder Linz,	Österreich	Linz	Nachmandatiert DGN Vertreter f. Prof. Dr. Wiest

### **Tab. 1 Mitglieder der Konsensuskonferenz**

Informationen zu Interessenskonflikterklärungen aller Konsensusgruppenmitglieder finden sich der Tabelle als Anlage zur Leitlinie. Die Bewertung der Interessenskonflikte wurde entsprechend den Regeln der AWMF durch den Koordinator der Leitlinie vorgenommen. Die Bewertung wurde im Rahmen des Konsensustreffens thematisiert und diskutiert. Sie wurde entsprechend der in der Anlage ebenfalls wiedergegebenen Tabellen, vorgenommen, die aus dem Onkologischen Leitlinienprogramm der AWMF entnommen sind.

## 2.11 Beratung durch die AWMF

Die Konsensuskonferenzen wurden moderiert und beraten durch Frau Dr. med. Monika Nothacker, MPH, stellvertr. Leiterin des AWMF-Instituts für Medizinisches Wissensmanagement und Herrn PD Dr. Dr. med. Helmut Sitter, Inst. für theoretische Chirurgie, Universität Marburg.

## 2.12 Organisation der Leitlinienentwicklung, Koordination

### 2.12.1 Koordination

Univ. Prof. Dr. med. Martin Westhofen, Aachen

### 2.12.2 Schriftleitung

Schriftleitung für das Fach Hals-Nasen-Ohrenheilkunde, Kopf- und Halschirurgie: Univ. Prof. Dr. med. Martin Westhofen, Aachen

Schriftleitung für das Fach Neurologie: Prof. Dr. med. Dr. h.c. Michael Strupp, FRCP, FAAN, FANA, FEAN, München

### 2.12.3 Steuer- und Fachgruppen:

Zur detaillierten Bearbeitung einzelner Sachfragen und Kapitel wurden einzelne Autorengruppen aus der Gruppe der Fachexperten einvernehmlich beauftragt. Das jeweilige Ergebnis unterlag der abschließenden Beurteilung durch den Gruppenprozess entsprechend den Vorgaben der AWMF.

### 2.12.4 Leitliniensekretariat

Die Koordination zur Erstellung der Leitlinie wurde jeweils mit den Leitlinien-Vertretern der beteiligten Fachgesellschaften:

Prof. Dr. med. Andreas Dietz und Prof. med. T. Deitmer für die Deutsche Gesellschaft für Hals-Nasen-Ohren-Heilkunde, Kopf- und Halschirurgie e.V.

Prof. Dr. med. Helmuth Steinmetz für die Deutsche Gesellschaft für Neurologie e.V.

vorgenommen und durch das Leitliniensekretariat bestritten (Prof. Dr. med. M. Westhofen, Fr. Sandra Miri, Univ.-Klinik für Hals-Nasen-Ohren Heilkunde und Plastische Kopf- und Hals-Chirurgie, Uniklinik Aachen).

*Die Literaturrecherche wurde entsprechend der Hinweise aus den drei zugrunde gelegten AWMF-Manualen durchgeführt.*

## 2.13 Leitlinienreport

Die Anmeldung der Leitlinie erfolgte in Absprache der Fachgesellschaften Deutsche Gesellschaft für Hals-Nasen-Ohren-Heilkunde, Kopf- und Hals-Chirurgie und der Deutschen Gesellschaft für Neurologie sowie der Deutschen Gesellschaft für Audiologie 2017. Die DGHNO-KHC und die DGN haben Übereinkunft darüber erzielt, jeweils einen Fachvertreter aus den jeweiligen Fachgesellschaften der deutschsprachigen Länder Österreich und Schweiz als Delegierte mit Stimmrecht zu benennen. Zur formalen und strukturierten Konsensfindung wurde ein nominaler Gruppenprozess entsprechend der Vorschläge und gemäß der beratenden Moderation der AWMF definiert. Hierzu wurden im konstituierenden Treffen am 19.10.2017 folgende Schritte vereinbart:

- Gliederung nach Diagnosen
- Darstellung des interdisziplinären Konzepts für Anamnese, Diagnostik, Klassifikation, Therapie vestibulärer Funktionsstörungen
- Definition diagnostischer Prozeduren und Bewertung für praktische Durchführung
- Hinweise für die Differenzialdiagnose
- Formulieren der Leitlinie primär für Therapieindikationen und Therapieentscheidungen
- Kontrollierte Literaturrecherche als Grundlage für die Aktualisierung vorhandener internat.

Leitlinien

- Methodik und Realisierung konform mit Vorgaben und Vorschlägen der AWMF

([www.awmf-leitlinien.de](http://www.awmf-leitlinien.de))

Ein erster Textvorschlag wurde durch den Koordinator unter Berücksichtigung früherer Leitlinien aus dem Kreis der DGN erstellt und im schriftlichen Umlauf-Konsensverfahren als Korrekturfassung vorab korrigiert und als Grundlage zum ersten Konsensgespräch an alle Delegierten versandt. Nachfolgend wurde am 19.10.2017 unter Beteiligung von 11 der 16 Delegierten unter leitender Moderation der Frau Dr. Nothacker, AWMF, in Bonn das konstituierende Treffen durchgeführt. Nach umfangreicher Überarbeitung und methodischer Begleitung durch nahezu alle Delegierten wurde die überarbeitete

Version unter Moderation und methodischer Begleitung durch PD Dr. Sitter, AWMF, am 12.04.2018 unter Beteiligung von 11 der 16 Delegierten diskutiert. Dabei wurden wichtige Fragen in Konsensus-Abstimmungen geklärt, die im Text der Leitlinie mit den Abstimmungsergebnissen dokumentiert sind.

In eine weiteren Phase des Diskurses und der Verarbeitung weiterer Verbesserung der Leitlinienfassung bis zum 12.12.2019 wurden grundlegende Diskussionen zum Wesen der Leitlinienformulierung in einer Gruppe von Experten der beteiligten Fachgesellschaften unter der Moderation der Leiterin des AWMF-Instituts für Medizinisches Wissensmanagement, Frau Prof. Dr. Kopp, im Konsens geführt. Dabei wurden die im Rahmen der stattgehabten Konsensfindung konsentierten Schlüsselempfehlungen und Aussagen als Gerüst für die Leitlinie beschlossen und die zeitnahe Finalisierung durch Vereinheitlichung des Gliederungsaufbaus methodisch im Konsens beschlossen. Der Grad der Empfehlungen ist jeweils aus den Formulierungen der Empfehlungen (soll/sollte/kann) und dem dokumentierten Abstimmungsergebnis im Konsensusverfahren im Text erkennbar. Die Endfassung wurde im Umlaufverfahren transparent durch SharePoint-Technik in der Leitliniengruppe abgestimmt.

Interessenskonflikte wurden durch schriftliche Mitteilungen der Leitlinienautoren erfasst und zusätzlich durch den Leitlinienkoordinator bewertet. Die Ergebnisse sind entsprechend der Vorlage der AWMF tabelliert (s. Anlage zur Leitlinie). Alle Abstimmungen erfolgten unter Berücksichtigung der Konsequenz der Einstufung der Interessenkonflikte jeweils vergleichend im Plenum und in der reduzierten Gruppe entsprechend Tab. 3 der Anlage zur Leitlinie. Dabei waren in keiner der Abstimmungen unterschiedliche Abstimmungsergebnisse beider Abstimmungsrunden zu verzeichnen. Mittel Dritter für die Erstellung der Leitlinie standen nicht zur Verfügung und wurden nicht eingesetzt. Die Finanzierung der professionalisierten wissenschaftlichen Literaturrecherche erfolgte aus Mitteln für Forschung der RWTH Aachen University.

## 2.14 Gültigkeitsdauer und Aktualisierung

Diese Leitlinie ist gültig bis 5 Jahre nach Veröffentlichung, spätestens zu diesem Zeitpunkt erfolgt eine inhaltliche Überprüfung und gegebenenfalls eine Aktualisierung. Werden dem Leitlinienkoordinator zwischenzeitlich Erkenntnisse bekannt, die eine Überarbeitung der Leitlinie erfordern, so erfolgt die Aktualisierung bereits früher. Ansprechpartner: [info@hno.org](mailto:info@hno.org).

## 2.15 Verabschiedung der Leitlinie

Die vorliegende Fassung der Leitlinie wurde von den Präsidien der beteiligten Fachgesellschaften beraten und am 28.03.2021 freigegeben.

## 2.16 Literaturrecherche

Es wurde eine Literaturrecherche durch unabhängige Medical Writer durchgeführt, die den Vorgaben der AWMF für die systematische Literaturrecherche für die Erstellung von Leitlinien (Version 1.0 vom 10.05.2013) folgte und die von folgenden Suchbegriffen ausging:

Englisch (Sappok, Faulstich et al. 2001):

- **Vestibular disorders**
- **Menière's disease vertigo**
- **Guideline vertigo**
- Vertigo vestibular disorders
- Migraine-associated vertigo
- Acute/peripheral vestibulopathy
- Benign paroxysmal positional vertigo and vestibular
- Imbalance vertigo
- Vertigo syndrome
- Vertigo attacks
- Balance problems vertigo
- Peripheral vestibular hypofunction
- Hearing- and balance-related problems
- Central and peripheral vestibular syndromes
- Vestibular nerve section
- Cranial nerve syndromes
- Acute monosymptomatic vertigo
- Dizziness acute vertigo
- Drowsiness vestibular disorder
- Nystagmus vertigo vestibular

Deutsch (Sappok, Faulstich et al. 2001):

- **Vestibuläre Funktionsstörung**
- **Morbus Menière Schwindel**
- **Leitlinie Vestibuläre Funktionsstörungen**
- Vertigo vestibuläre Störung

- Migräne-assoziiertes Schwindel
- Akute/Periphere Vestibulopathie
- Benigner peripherer paroxysmaler Lagerungsschwindel und vestibulär
- Schwindel Vertigo
- Schwindelsyndrom
- Schwindelanfall
- Gleichgewichtsstörung
- Periphere vestibuläre Hypofunktion
- Hörstörung Balanceprobleme
- Zentrale und periphere vestibuläre Syndrome
- Vestibuläre Neurektomie
- Hirnnervensyndrome
- Akuter monosymptomatischer Schwindel
- Schläfrigkeit akuter Schwindel
- Taumel vestibuläre Funktionsstörung
- Nystagmus Schwindel vestibulär

#### **Strategie zur praktischen Umsetzung der Recherche**

- A. 20+20 Suchbegriffe wie obenstehend gelistet, Treffer auf die deutschen und/oder englischen Suchbegriffe, Referenzen ebenfalls in deutscher oder englischer Sprache in die Recherche aufgenommen
- B. Referenzen identifiziert via PubMed, Cochrane Library bzw. Web of Science, oder von der AWMF empfohlene Quellen/URLs (letztere siehe: 1. Manual, Kapitel 2 – die Recherche in diesem Punkt beschränkte sich auf die ersten drei, fettgedruckten Suchbegriffe, um im Rahmen der Möglichkeiten dieses Projekts zu bleiben)
- C. Titel der Referenz beinhaltet den jeweiligen Suchbegriff (Titel plus Abstract zusätzlich stichprobenartig in den Fällen, in denen bei den gewählten Vorgaben keine oder sehr wenige Treffer erhalten wurden)
- D. Publikationszeitraum < 20 Jahre; bei Webseiten < 10 Jahre

Der Recherche nach bereits vorhandenen Leitlinien wurde besondere Aufmerksamkeit gewidmet.

Dabei wurden u.a. folgende Quellen ausgewertet:

#### **Leitlinien-Datenbanken**

- AWMF <http://www.awmf.org/leitlinien/leitlinien-suche.html>

- Leitlinien.de (Portal des ÄZQ) <http://www.leitlinien.de/leitlinien-finden/leitlinien-finden>
- (Arztbibliothek.de <http://www.arztbibliothek.de> = teilweise veraltet)
- G-I-N <http://www.g-i-n.net/>
- International Classification of Vestibular Disorders (ICVD)
- NGC <http://www.guidelines.gov/>
- Arzneimittelkommission der deutschen Ärzteschaft (AkdÄ) <http://www.akdae.de>
- SIGN Scottish Intercollegiate Guidelines Network <http://www.sign.ac.uk/>
- National Institute for Health and Care Excellence (NICE) <http://guidance.nice.org.uk/CG/Published>

Weitere von der AWMF empfohlenen Quellen/URLs wurden in die Recherche mit einbezogen.

### **Quellen für die Recherche nach (noch-)nicht publizierter Literatur**

- ClinicalTrials.gov: <http://www.clinicaltrials.gov/>
- International Clinical Trials Search Portal (ICTRP): <http://apps.who.int/trialsearch/>
- EU Clinical Trials Register <https://www.clinicaltrialsregister.eu/>
- Deutsche Register Klinischer Studien <https://drks-neu.uniklinik-freiburg.de/>
- Current Controlled Trials <http://www.controlled-trials.com/>

### **Open Access Zeitschriften**

- BioMed Central: <http://www.biomedcentral.com/journals>
- PLOS Journals: <http://www.plos.org/publications/journals/>
- Free Medical Journals: <http://freemedicaljournals.com/>
- HighWire Press: <http://highwire.stanford.edu/lists/freeart.dtl>
- PubMed Central (PMC): [www.pubmedcentral.nih.gov/](http://www.pubmedcentral.nih.gov/)
- German Medical Science (GMS) zugänglich gemacht: <http://www.egms.de/dynamic/en/index.htm>

Die Literaturrecherche wurde durch die Autoren der Leitlinie zusätzlich ergänzt und aktualisiert.

## 3 Was gibt es Neues?

### Die wichtigsten Empfehlungen auf einen Blick

#### 3.1 Einführung

Die vorliegende Leitlinie berücksichtigt nationale und internationale Leitlinien, die unter Berücksichtigung der von der AWMF empfohlenen Kriterien analysiert und für die Empfehlungen ausgewertet wurden (AWMF Regelwerk, Version 1.0 vom 06.11.2012). Entsprechend diesem Regelwerk werden Ergänzungen und Kommentare zu den ausgewerteten Leitlinien im Rahmen eines Konsensus-Prozesses so dokumentiert, dass zitierte Leitlinien Empfehlungen und zugehörige Ergänzungen und Kommentare jeweils eigens erkennbar sind. Die vorliegende S2k-Leitlinie dient der fachärztlichen Diagnostik, Klassifikation, Indikationsstellung, Therapie und Nachsorge vestibulärer Funktionsstörungen unter Berücksichtigung etablierter Leitlinien der AWMF sowie nationaler und internationaler Leitlinien wissenschaftlicher Fachgesellschaften, entsprechender Empfehlungen und dem Konsensus von Fachexperten sowie aktueller Entwicklungen, die nach dem Publikationsdatum der jeweiligen Leitlinie veröffentlicht wurden und aus Sicht der Fachexperten Relevanz für die Behandler haben.

#### 3.2 Grundlagen der Definition und Klassifikation

Für die Definition und Klassifikation vestibulärer Funktionsstörungen wird auf die Leitlinien der Bárány Society zurückgegriffen, wo dies sinnvoll erscheint. Empfehlungen zu Diagnostik und Therapie sind darüber hinaus unter Berücksichtigung der Leitlinien internationaler Fachgesellschaften formuliert. Jüngere Publikationen wurden zusätzlich analysiert und sind im Literaturverzeichnis gelistet.

Für die Definition elektrophysiologischer Diagnostikverfahren wird die gesetzliche Vorgabe für den Betrieb von Medizinprodukten (Medizinproduktegesetz) in der aktuellen Fassung zugrunde gelegt. Das Medizinproduktegesetz (kurz MPG) ist in Deutschland und Österreich als nationale Umsetzung der europäischen Richtlinien 90/385/EWG für aktive implantierbare medizinische Geräte, 93/42/EWG für Medizinprodukte und 98/79/EG für In-vitro-Diagnostika gültig. Als internationaler Standard gilt für vestibuläre Funktionsprüfungen aktuell die US-amerikanische Norm ANSI S3.45 (2009). Für die Definition der cVEMP-Diagnostik-Prozeduren zur Durchführung und Auswertung wird

auf die Empfehlung der Bárány Society vom 20.01.2014 zurückgegriffen (Papathanasiou, Colebatch et al. 2013, Papathanasiou, Murofushi et al. 2014).

Für die Definition bildgebender Diagnostik wurde Konsensus mit der Deutschen Röntgen Gesellschaft (DRG) (Frau Prof. Gabriele Krombach, Gießen) hergestellt.

Für die Definition medikamentöser Therapie wird das Arzneimittelgesetz vom 12. Dezember 2005 (BGBl. I S. 3394), das durch Änderung des Artikel 4 Absatz 11 des Gesetzes vom 18. Juli 2016 angepasst wurde, zugrunde gelegt.

### 3.3 Begriffsdefinition

Schwindel ist keine Krankheitseinheit, sondern das Leitsymptom verschiedener Erkrankungen unterschiedlicher Pathophysiologie, Ätiologie, die von Innenohr, Auge, Hirnstamm oder Kleinhirn ausgehen, aber auch psychische oder psychosomatische Ursachen haben können. Einschränkung der Sensibilität und/oder groben Kraft vor allem der unteren Extremitäten oder der räumlichen Orientierung sind als (Teil-) Ursachen zu berücksichtigen. Internistische Ursachen sollten im Einzelfall ebenfalls in Betracht gezogen werden. Differentialdiagnostisch ist bei Schwindel auch an die orthostatische Dysregulation oder unerwünschte Wirkungen von Medikamenten wie Antihypertensiva, Sedativa, Psychopharmaka oder Antikonvulsiva zu denken.

Schwindel wird durch Patienten oft auch weniger spezifisch eher im Sinne von Befindlichkeitsstörung und Unwohlsein verstanden und beschrieben. Der Begriff „Schwindel“ ist im deutschen Sprachgebrauch weniger differenziert eingesetzt als z.B. im angloamerikanischen Sprachgebrauch mit Begriffen wie dizziness, vertigo, unsteadiness etc. bekannt ist (Ilgner and Loske 1997).

### 3.4 Klassifikation

Die Bárány Society hat 2009 und 2014 ein Vorgehen zur internationalen Konsensusbildung beschlossen, das in den nachfolgenden Jahren zu einer Reihe von Empfehlungen und Klassifikationsdefinitionen geführt hat (<https://www.jvr-web.org/ICVD.html>). Eine fachübergreifende Empfehlung findet sich im Deutschen Ärzteblatt (Strupp, Długaiczek et al. 2020). Weitere international anerkannte Leitlinien wurden durch die American Academy of Otolaryngology and

Head and Neck Surgery (AAO-HNS) veröffentlicht. Die entsprechenden Mitteilungen sind im Folgenden aufgeführt:

Publikationen der Bárány Society	<b>Titel</b>
	Vergl. hierzu: <a href="https://www.jvr-web.org/ICVD.html">https://www.jvr-web.org/ICVD.html</a>
2009	Classification of vestibular symptoms: Towards an international classification of vestibular disorders
2012	Vestibular migraine: Diagnostic criteria
2015	Diagnostic criteria for Menière's Disease
2015	Benign paroxysmal positional vertigo: Diagnostic criteria
2016	Vestibular paroxysmia: Diagnostic criteria
2017	Diagnostic criteria for persistent postural-perceptual dizziness (PPPD)
2017	Bilateral vestibulopathy: Diagnostic criteria
2019	Classification of Vestibular Signs and Examination Techniques: Nystagmus and Nystagmus-like Movements
2019	Hemodynamic orthostatic dizziness/vertigo: Diagnostic criteria
2019	Presbyvestibulopathy: Diagnostic criteria consensus document of the classification committee of the Bárány Society
In Bearb.	Mal de Débarquement Syndrome: Diagnostic Criteria
in Bearb.	Motion Sickness: Diagnostic Criteria
Publikationen der AAO-HNS	Vergl. hierzu: <a href="https://www.entnet.org/content/clinical-practice-guidelines">https://www.entnet.org/content/clinical-practice-guidelines</a>
2017	GUIDELINES Clinical practice guideline Update: Benign paroxysmal positional vertigo
2020	GUIDELINES Clinical practice guideline: Ménière's Disease

**Tab. 2 Auswahl der recherchierten internationalen Leitlinien: International Classification of Vestibular Disorders (ICVD) der Bárány Society und der American Academy of Otolaryngology and Head and Neck Surgery**

s. auch:

<https://www.jvr-web.org/ICVD.html> ,

<https://journals.sagepub.com/doi/pdf/10.1177/0194599816689667>

<https://journals.sagepub.com/doi/pdf/10.1177/0194599820909438>

Es lassen sich verschiedene mit Schwindel assoziierte Syndrome unterscheiden:

**Periphere vestibuläre Syndrome**, die vom Labyrinth und/oder dem Nervus vestibularis ausgehen. Funktionell lassen sich 3 Formen peripherer vestibulärer Störungen mit typischen Symptomen und klinischen Zeichen differenzieren:

1. die beidseitige Schädigung/Läsion der Vestibularorgane und/oder der Nn. vestibulares,
2. die akute oder chronische einseitige Läsion und
3. die paroxysmale pathologische Erregung oder Hemmung des Vestibularorgans / des N. vestibularis

**Zentrale vestibuläre Syndrome** entstehen überwiegend durch Läsionen der vestibulären Bahnen, die von den Vestibulariskernen im kaudalen Hirnstamm sowohl zum Zerebellum als auch zum Thalamus und vestibulären Cortex ziehen, oder durch eine Schädigung des Vestibulozerebellums, selten durch „pathologische Erregung“ (paroxysmale Hirnstammattacken; vestibuläre Epilepsie).

**Funktionelle Schwindelsyndrome** mit den Unterformen „Persistent Postural Perceptual Dizziness“ (PPPD), Phobischer Schwankschwindel und Visuell-induzierter Schwindel. Diese entstehen meist durch eine verstärkte Selbstbeobachtung der Balance.

**Nicht-vestibuläre und Nicht-funktionelle Schwindelsyndrome** (z. B. orthostatische Dysregulation, unerwünschte Wirkung von Medikamenten)

### 3.5 Kurzübersicht klinisches Vorgehen

Eine Differenzierung zwischen zentralen und peripheren Schwindelsyndromen ist auch bei monosymptomatischem Schwindel durch eine standardisierte Anamnese mit besonderer Beachtung von Gefäßrisikofaktoren und zentralen Begleitsymptomen sowie durch körperliche Untersuchung bei der Mehrzahl der Patienten möglich. Bei der initialen Untersuchung des Patienten mit akutem vestibulärem Syndrom besteht grundsätzlich das Risiko der nicht korrekten Differenzierung in zentralnervöse Ursachen (Pseudoneuritis) und peripher labyrinthäre Krankheitsbilder. Als Struktur für das klinische Vorgehen ist daher zu empfehlen:

- A Anamnese
- B Untersuchung der vestibulären und okulomotorischen Systeme
- C Differenzierung:
- Peripher vestibuläre Erkrankungen
  - Zentral vestibuläre Erkrankungen inkl. Differenzierung peripher versus zentral
  - Funktioneller Schwindel

Klinische Zeichen einer zentralen Störung sind u.a. vertikale Divergenz („skew deviation“) als Komponente der ocular tilt reaction, Blickrichtungsnystagmus entgegen der Richtung des Spontannystagmus, Fixationsnystagmus (Nystagmus durch visuelle Fixation nicht unterdrückbar) und bei akutem Schwindel mit Nystagmus ein unauffälliger Kopfpulstest (Cnyrim et al. 2008). In der topografischen Grenzregion zwischen peripheren und zentralnervösen Strukturen (Pons und Kleinhirnbrückenwinkel) gelingt die Differenzierung nicht immer eindeutig durch die H.I.N.T.S. Strategie (Head Impulse Test + Blickrichtungsnystagmus + Test of Skew Deviation) (Newman-Toker, Saber Tehrani et al. 2013, Choi, Kim et al. 2015, Newman-Toker, Curthoys et al. 2015, Kim, Kim et al. 2017, Lee and Kim 2020). Die subjektive visuelle Vertikale (SVV) und der Video-Kopf-Impuls-Test werden zur Diagnostik bei akutem vestibulärem Syndrom empfohlen, lassen jedoch eine spezifische Differenzierung nicht zu (Aoki 2017). Sie erlauben jedoch eine Lokalisation bei cerebellären und pontinen Prozessen und lassen eine verbesserte Differenzierung zur vestibulären Migräne im Einzelfall zu (Zwergal and Dieterich 2020). Insbesondere akute vestibuläre Syndrome durch Ischämie im AICA-Gebiet können der Erkennung allein durch Analyse des vestibulookulären Reflexes entgehen (Mantokoudis, Tehrani et al. 2015).

In über 90 % aller akuten einseitigen peripheren oder zentralen vestibulären Läsionen findet sich eine pathologische Auslenkung der SVV, bei peripheren Ausfällen immer zur Seite der Läsion (Friedmann, 1970; Vibert and Häusler, 2000, (Hafstrom, Fransson et al. 2006). Bei der vestibulären Migräne fehlt oft eine pathologische Auslenkung der SVV (Zwergal and Dieterich 2020). Diese lässt sich als Screening auch mit dem sog. Eimervertikalentest bestimmen (Michelson, McCaslin et al. 2018). Im Rahmen der vestibulären Kompensation bildet sich die pathologische SVV bei peripheren und bei zentralnervös verursachten Funktionsstörungen zumindest bei aufrechter Kopfhaltung zurück (Cnyrim, Newman-Toker et al. 2008).

Die Untersuchung der Labyrinthfunktion sollte zur vollständigen diagnostischen Klärung sowohl den Video Kopf-Impuls-Test als auch, wenn dieser normal ist, die Untersuchung der kalorischen VOR-Antwort einschließen. Befunde des Video-Kopf-Impuls-Tests für den horizontalen Bogengang und Befunde der kalorischen Prüfung differieren in 35% der Fälle (Mezzalana, Bittar et al. 2017). In Fällen von Morbus Menière werden häufiger pathologische Befunde der kalorischen Antwort als des vKIT gefunden (Blöadow, Heinze et al. 2014).

Untersuchungen zur MRT Diagnostik des Labyrinths zum Nachweis des Endolymphatischen Hydrops weisen bildmorphologische Diagnosekriterien des Morbus Menière nach. Kontrollierte klinische Studien und Kriterien zum Nachweis in der Bildgebung liegen inzwischen vor (Niyazov, Andrews et al. 2001, Naganawa, Ishihara et al. 2010, Gurkov, Flatz et al. 2011, Gurkov, Flatz et al. 2013, Zhang, Cui et al. 2016, Liu, Ishiyama et al. 2017, Ito, Inui et al. 2019).

Die Diagnostik des superioren Bogengangs-Dehiszenz-Syndroms stützt sich auf die Anamnese, die klinische Beobachtung mit bisweilen nicht vollständig vorliegenden Symptomen, die Befunde der cervikalen vestibulär evozierten myogenen Potenziale, einen typischen Druck-/Schall-induzierten Nystagmus, der Tonschwellenaudiometrie mit Luft-Knochenleitungsdifferenz von ( $19\pm 14$  dB bei 250 Hz;  $15\pm 11$  dB bei 500 Hz;  $11\pm 9$  dB bei 1,000 Hz; und  $4\pm 6$  dB bei 2,000 Hz) (Minor 2007) sowie in Fällen mit positiven Indizien auf die Befunde im hochauflösenden Felsenbein-CT (HR-CT). (Ward, Carey et al. 2017)

Der benigne paroxysmale Lagerungsschwindel (engl. BPPV = benign paroxysmal positional vertigo) kann in verschiedenen Varianten auftreten, deren Kenntnis für eine Differenzierung vom nicht benignem und daher zentralen Lagenystagmus und für die spezifische Therapie wichtig ist. Neben einer Kanalolithiasis des posterioren Bogengangs (mindestens 85 % der Fälle) findet sich häufig als Ursache eine Kanalolithiasis des horizontalen Bogengangs (ca. 10 %). Eine seltenere Variante ist die Kupulolithiasis des horizontalen Bogengangs. Der BPPV des anterioren Bogengangs wird weiterhin kontrovers diskutiert (Bhattacharyya, Baugh et al. 2008, Bhattacharyya, Gubbels et al. 2017, Iglebekk, Tjell et al. 2019, Musat and Musat 2020).

Bei älteren Patienten mit chronischen Schwindelbeschwerden ergeben sich diagnostisch häufig die Bilder der bilateralen Vestibulopathie oder der Presbyvestibulopathie, die unterschiedliche Ursachen haben können (Agrawal, Bremova et al. 2013). Für die Diagnosestellung beider Krankheitsbilder liegen jeweils Kriterien der Bárány Society vor (Strupp, Feil et al. 2016, Strupp, Kim et al. 2017,

Agrawal, Van de Berg et al. 2019). Formen mit und ohne Beteiligung cochleärer Funktionen sind bekannt.

Als weiteres Syndrom wurde die Kombination einer bilateralen Vestibulopathie mit zerebellären Störungen und Polyneuropathie beschrieben (CANVAS: Cerebellar Ataxia, Neuronopathy and Vestibular Areflexia Syndrome) (Szmulewicz, McLean et al. 2014).

Der funktionelle Schwindel ist der Überbegriff für verschiedene Unterformen persistent postural-perceptual dizziness (PPPD), Phobischer Schwankschwindel und visuell-induzierter Schwindel. Ursache sind meist eine verstärkte Selbstbeobachtung. Für die Diagnosestellung gibt es positive Kriterien (Eckhardt-Henn, Tschan et al. 2009, Staab, Eckhardt-Henn et al. 2017).

### 3.5.1 Die wichtigsten Empfehlungen auf einen Blick

Schlüssel zur Diagnose beim Leitsymptom Schwindel sind die sorgfältige Erhebung der Anamnese und die körperliche sowie funktionsdiagnostische Untersuchung, da die diagnostischen Kriterien der meisten Schwindelsyndrome auf diesen Informationen beruhen. Die Diagnostik dient der differenzialdiagnostischen Einordnung, der quantitativen Befunderhebung als Ausgangsbefund und zur Verlaufskontrolle sowie als wesentlicher Befund für die Indikation zu operativen Verfahren. Apparativ funktionsdiagnostische Befunde sollen insbesondere bei fluktuierender Symptomatik und bei Diskrepanz von Anamnese und Befunden aufgezeichnet und nicht nur als Beobachtung beschrieben werden (s. auch Pat.-Rechte-Gesetz). Anamnese und Beschwerden, klinische Befunde und funktionsdiagnostische sowie bildgebende Befunde korrespondieren in beträchtlichem Ausmaß nicht miteinander. In einer prospektiven Studie an 135 Patienten fanden sich bei denen mit normalen ENG Befunden in 32,1% (17/52) pathologische Befunde der körperlichen Untersuchung, 48,8% derer mit normaler Untersuchung zeigten pathologische ENG-Befunde im Funktionstest (Gofrit, Mayler et al. 2017). Bei Patienten mit schwerer Beeinträchtigung im DHI (Dizziness Handicap Inventory) lagen in 46,4% (13/28) pathologische und in 42,9% (12/28) normale ENG Funktionsbefunde vor. Bei systematischen Untersuchungen fanden sich keine Korrelationen zwischen den Befunden und den Ergebnissen des Inventarfragebogens (DHI) (Yip and Strupp 2018). Daraus ergibt sich, dass fehlende Beschwerden bei pathologischen Funktionsbefunden beobachtet werden. Daher ist Basisdiagnostik bei allen Patienten mit Schwindelbeschwerden sowie bei ein- und beidseitiger Hörminderung unklarer Ursache anzuraten.

Als Basis Funktionsdiagnostik erscheint geeignet (Expertenvotum einstimmig):

- Otoskopie, besser Mikrotoskopie, ggf. Tympanometrie zum Ausschluss einer Tubenfunktionsstörung oder einer Trommelfellperforation bzw. entzündlich-destruktiver Prozesse
- Audiometrie (Tonschwellenaudiometrie, bei asymmetrischem Höreindruck auch Sprachaudiometrie)
- ENG<sub>1</sub>/VOG Spontannystagmus
- ENG<sub>1</sub>/VOG Kalorik (siehe dort), vHIT 3 BG
- ENG<sub>1</sub>/VOG langsame Blickfolge
- ENG<sub>1</sub>/VOG Blickrichtungsnystagmus
- ENG<sub>1</sub>/VOG Lagenystagmus

*<sup>1</sup>Elektronystagmografie bietet gegenüber Videookulografiesystemen geringere Anfälligkeiten zu Registriereraussetzern bei Patient/inn/en mit Lid-Make-up und dunkler Hautfarbe, bedürfen aber höheren Aufwands für Kalibrierung und unterliegen im Fall DC-gekoppelter Systeme dem Problem des Potenzial-Shifts ggf. mit Registrierartefakten.*

**MERKE:**

In Fällen, in denen durch die Basisdiagnostik keine eindeutige Klärung gelingt, sollte die weitere Diagnostik unter stationären Bedingungen erwogen werden, insbesondere wenn Gefährdung durch Sturz, höheres Lebensalter, unzureichende Betreuung in häuslicher Umgebung, Einschränkung der Transportfähigkeit und ähnliches vorliegen.

**Wichtige Unterscheidungskriterien der verschiedenen Schwindelsyndrome sind:**

**Art des Schwindels:** Drehschwindel, Schwankschwindel, Kippschwindel, Liftschwindel oder Benommenheitsschwindel.

**Dauer des Schwindels:** Schwindelattacken (Sekunden, Minuten, Stunden, Tage, akut einsetzend und viele Tage anhaltend) oder Dauerschwindel.

**Auslösbarkeit/Verstärkung des Schwindels:** bereits in Ruhe vorhanden oder spontan auftretend (z.B. akute einseitige Vestibulopathie, Hirnstamm- oder Kleinhirnininfarkt, Morbus Menière, Vestibularisparoxysmie, beim Stehen und Gehen ohne Beschwerden im Liegen und Sitzen unter statischen Bedingungen (z.B. bilaterale oder persistierende einseitige Vestibulopathie), in bestimmten sozialen Situationen (Funktioneller Schwindel) oder bei Druckänderungen (Syndrome des dritten mobilen Fensters).

**Begleitsymptome:** Hörminderung, Tinnitus, Ohrdruck, Übelkeit/Erbrechen, Kopfschmerz, Licht- oder Lärmempfindlichkeit, Angst, Oszillopsien.

Durch eine sorgfältige Anamnese (Gefäßrisikofaktoren, zentrale Begleitsymptome) und neurologische und neurootologische Untersuchungen ist eine Differenzierung zwischen zentralen und peripheren Schwindelsyndromen bei einem hohen Anteil der Patienten möglich (Mann, Whitney et al. 1996, Cnyrim, Newman-Toker et al. 2008, Tarnutzer, Bockisch et al. 2017). In der topografischen Grenzregion zwischen peripheren und zentralnervösen Strukturen (Pons oder Kleinhirnbrückenwinkel) gelingt die Differenzierung nicht immer eindeutig (Tarnutzer, Berkowitz et al. 2011). Dabei sind periphere und zentrale Ursachen durch klinische und apparative Funktionsdiagnostik nicht eindeutig zu beurteilen (Zwergal and Dieterich 2020). Bei akuter vestibulärer Funktionsstörung ist durch vestibuläre und okulomotorische Funktionsprüfungen die topische Diagnostik bei pontocerebellären Durchblutungsstörungen in vielen Fällen möglich (Kim, Kim et al. 2017). Daher soll beim akuten vestibulären Syndrom obligat die Prüfung der Hirnnerven, der Sensibilität für Berührung und Schmerz sowie des Temperaturempfindens sowie grob der motorischen Kraft vorgenommen werden. Nicht eindeutig zu klärende Bilder erfordern die fachübergreifende Beurteilung durch HNO **und** Neurologie.

### 3.5.2 Diagnostik der wichtigen Krankheitsbilder auf einen Blick

#### 3.5.2.1 *Benigner peripherer paroxysmaler Lagerungsschwindel (BPLS, BPPV [benign paroxysmal positional vertigo]):*

Rezidivierende, durch Kopflageänderungen relativ zur Schwerkraft ausgelöste, Sekunden dauernde Drehschwindelattacken. Beim BPPV erfolgt die Untersuchung durch die Dix-Hallpike Lagerung oder das diagnostische Sémont Manöver und Beobachtung des Nystagmus mittels Frenzelbrille. Bei BPPV ausgehend vom posterioren Bogengang, der häufigsten Form, schlägt dabei der Nystagmus vertikal zur Stirn und hat eine torsionelle und up-beat Komponente zum betroffenen Ohr.

#### 3.5.2.2 *Akutes vestibuläres Syndrom (AVS), akute unilaterale Vestibulopathie (AUVP)*

Das akute vestibuläre Syndrom ist charakterisiert durch (nach Vernhoovens, Meulstee et al 2016):

- akut oder subakut entstehenden Schwindel (in Sekunden, über Minuten oder Stunden)
- unscharfes Sehen
- Intoleranz gegenüber Kopfbewegungen (passiv oder aktiv)
- Spontan- oder Blickrichtungsnystagmus

- Fallneigung, Gang-Unsicherheit
- Brechreiz oder Erbrechen
- Dauer 24 Std. – mehrere Wochen

Typischerweise verstärken sich die Symptome bei Bewegung. Keine signifikante begleitende akute Hörminderung oder Tinnitus. Im Befund horizontal-torsioneller peripherer vestibulärer Spontannystagmus, der durch visuelle Fixation vermindert/unterdrückt werden kann, pathologischer Kopfpulstest und pathologische bithermale Kalorik.

### 3.5.2.3 *Bilaterale Vestibulopathie*

Bei einem Teil der Patienten findet sich bewegungsabhängiger Schwankschwindel und Gangunsicherheit, verstärkt in Dunkelheit und auf unebenem Untergrund sowie Oszillopsien bei raschen Kopfbewegungen und beim Gehen. Im Befund: meist kein Spontannystagmus beidseits pathologischer Kopfpulstest und kalorische Unter- oder Unerregbarkeit, bilateral pathologische VEMP Antworten, pathologische subjektive visuelle Vertikale mit starker Streuung der Messwerte bei lateraler Kopfkippung (Bürgin 2017). Die Kriterien des Krankheitsbilds sind durch die Kriterien der Bárány Society enger definiert (Strupp, Kim et al. 2017).

A Chronisches vestibuläres Syndrom mit mindestens zwei der folgenden Symptome:

1. Unsicherheit beim Gehen oder Stehen
2. bewegungsinduziertes unscharfes Sehen oder Oszillopsien beim Gehen oder schnellen Kopfbewegungen
3. Verschlechterung des Schwankschwindels in der Dunkelheit und/oder auf unebenem Boden

B Keine Symptome beim Sitzen oder Liegen unter statischen Bedingungen

C Bilateral reduzierte/fehlende Funktion des horizontalen vestibulo-okulären Reflexes (VOR) dokumentiert durch

bilateral pathologischen vHIT für den horizontalen Bogengang (Verstärkungsfaktor des VOR <0,6) und/oder bilateral reduzierte kalorische Erregbarkeit (Summe der Geschwindigkeit des kalorisch induzierten Nystagmus bds. <6°/s)

Die Beschwerden können analog auch durch bilaterale Macula-Funktionsstörungen hervorgerufen werden (Macias, de Miguel et al. 2020). Dabei finden sich bilateral pathologische VEMP Antworten sowie die pathologische subjektive visuelle Vertikale (Bürgin 2017) mit starker Streuung der Messwerte bei lateraler Kopfkippung. (Strupp, Kim et al. 2017). Zu unterscheiden ist davon insbesondere bei alten Patienten mit Sturzereignissen die Presbyvestibulopathie mit eigenen Befundkriterien (Agrawal, Van de Berg et al. 2019).

#### **3.5.2.4 Morbus Menière (Endolymphatischer Hydrops, Hydropische Innenohrerkrankung)**

Trias von Drehschwindel und meist einseitiger sensorischer Schwerhörigkeit (meist Tieftonschwerhörigkeit, die sich in späteren Stadien zu einer pantonalen Innenohrschwerhörigkeit entwickelt), Tinnitus und fakultativ ipsilateralem Ohrdruck/Völlegefühl für 20 min – 12 Std. anhaltend. Kriterien sind durch die Bárány Society definiert: Zwei oder mehr spontan auftretende Schwindelattacken von 20 min–12h Dauer, audiometrisch nachgewiesene Hörminderung für Frequenzen <2000 Hz, Knochenleitung in mindestens zwei benachbarten Frequenzen um >30 dB schlechter als auf der Gegenseite, assoziiert mit Schwindelattacke, fluktuierender Tinnitus oder Ohrdruck im betroffenen Ohr, keine Hinweise für andere Ursache (Lopez-Escamez, Carey et al. 2015, Gurkov and Hornibrook 2018). Von einzelnen Autoren werden vorwiegend die audiologischen Kriterien kritisch diskutiert (Gurkov and Hornibrook 2018). In ca. 30% der Fälle wird eine gestörte Funktion der Tuba Eustachii beobachtet (Hall and Brackmann 1977, Park, Chen et al. 2009) und kann ursächlich in Zusammenhang gebracht werden (Park, Luedeke et al. 2013). Seltene Ausprägungen des M. Menière mit Auftreten von Tumarkin-Anfällen und das Lermoyez-Syndrom sind beschrieben. Vergl. hierzu Kap. 6.6.

#### **3.5.2.5 Syndrome des dritten Fensters**

Spontan oder durch Knochenabbauprozesse verursachte, meist einseitige Einwirkung von Schalldruck und hydrostatischem Druck auf den Perilymphraum via sog. drittes Fenster (nicht rundes, nicht ovales Fenster) mit akustischen und vestibulären Symptomen. Betroffen ist zumeist der obere, gelegentlich aber auch der hintere Bogengang; beidseitiges Vorkommen ist möglich. Auf Befragen werden Geräusche bei Augenbewegung oder Kopfbewegung, Oszillopsien, wechselnde Schwindelsensationen, ein Tullio-Phänomen, Hyperakusis und wechselnde Schwerhörigkeitsformen berichtet. Leitsymptome der Syndrome des dritten mobilen Fensters sind rezidivierende, durch Druckänderungen oder laute Töne ausgelöste Schwindelattacken, Autophonie, verstärkte Knochenleitung und/oder pulsatiler Tinnitus. Neben der Anamnese beruht die Diagnose auf der Kombination von mindestens einem für ein „drittes mobiles Fenster“ typischen Test (z.B. durch

Druckänderungen oder Töne ausgelöste Symptome und Nystagmus, erhöhte Amplitude und/oder erniedrigter Schwelle der cervikalen/okulären VEMP und einem hochauflösendem CT des Felsenbeins ( $\leq 0.6$  mm Schichtdicke). In den allermeisten Fällen ist der anteriore Bogengang betroffen: "superior canal dehiscence syndrome" (SCDS). Das klinische Bild ist sehr variabel: Auf Befragen werden z.B. Geräusche bei Augenbewegung oder Kopfbewegung oder durch Fremitus sowie Autophonie berichtet. Vertikal-torsioneller Nystagmus bei akustischer Stimulation (Fremitus-Nystagmus) wurde durch Gürkov als klinisches Zeichen beschrieben (Gürkov, Jerin et al. 2018). Im Falle einer geplanten operativen Indikation bei Otosklerose (Stapedotomie, Stapedektomie) ist die diagnostische Klärung obligat (Gruppenkonsens einstimmig).

### **3.5.2.6 Vestibularisparoxysmie**

Die aktuellen diagnostischen Kriterien der Vestibularisparoxysmie sind wie folgt: mindestens 10 Sekunden bis zu einer Minute dauernde, spontan auftretende, relativ gleichförmig ablaufende Schwindelattacken und Ansprechen auf eine Behandlung mit einem „Natriumkanalblocker“ (Strupp, Lopez-Escamez et al. 2016).

### **3.5.2.7 Vestibuläre Migräne**

Mindestens 5 Episoden mit vestibulären Symptomen mittlerer oder starker Intensität und einer Dauer von 5 min-72 h

Aktive oder frühere Migräne mit oder ohne Aura nach den Kriterien der ICHD

Ein/mehrere Migränesymptome während mindestens 50% der vestibulären Episoden:  
Kopfschmerzen mit mindestens 2 der folgenden Merkmale (einseitige Lokalisation, pulsierender Charakter, mittlere oder starke Schmerzintensität, Verstärkung durch körperliche Routineaktivitäten), Photophobie und Phonophobie, visuelle Aura

Nicht auf eine andere vestibuläre oder ICHD-Diagnose zurückzuführen. (Lempert, Olesen et al. 2012)

M. Menière und vestibuläre Migräne können in einer Vielzahl der Fälle kombiniert auftreten (Lempert, Olesen et al. 2012, Gurkov, Kantner et al. 2014, Nakada, Yoshida et al. 2014).

### **3.5.2.8 Funktioneller Schwindel (PPPD, Phobischer Schwankschwindel, visuell-induzierter Schwindel)**

Kontextabhängiger Schwank- und Benommenheitsschwindel, primär oder sekundär (Staab, Eckhardt-Henn et al. 2017).

### **3.5.2.9 Primäre Tumore des peripheren Gleichgewichtsorgans**

Intralabyrinthäre Schwannome oder Schwannome des 8. Hirnnervens. Für weitere Details dieser Ursache für Schwindelbeschwerden und für pathologische peripher vestibuläre (labyrinthäre oder neurogene) Funktionsbefunde wird auf die einschlägigen Leitlinien und das ausführliche publizierte Referat zum Thema hingewiesen (Rosahl and Esser 2017, Kania, Verillaud et al. 2018, Waterval, Kania et al. 2018).

## **4 Epidemiologie Schwindelbeschwerden**

Schwindel ist eines der häufigsten Symptome in der Medizin. In einer großen epidemiologischen Studie betrug die Lebenszeitprävalenz von Schwindel moderater bis starker Intensität in der erwachsenen Bevölkerung Deutschlands 29,5 % (Neuhauser, Von Brevern et al. 2005). Frauen waren mit einer Lebenszeitprävalenz von 36,2% deutlich häufiger betroffen als Männer (22,4%). Mittels validierter Telefoninterviews wurde für vestibulären Schwindel eine Lebenszeitprävalenz von 7,4% und eine 1-Jahres-Prävalenz von 4,9% ermittelt. Die Prävalenz von vestibulärem Schwindel steigt mit dem Alter deutlich an und ist bei Menschen über 70 Jahre fast dreimal so hoch wie bei jungen Erwachsenen (Neuhauser, Von Brevern et al. 2005).

Schwindel ist eines der zehn häufigsten Leitsymptome, die zu einer medizinischen Konsultation führen (Schappert 1992). In Deutschland suchen jährlich 1.8% der erwachsenen Bevölkerung wegen neu aufgetretenem Schwindel einen Arzt auf (Neuhauser, Radtke et al. 2008). Viele Patienten haben eine Odyssee von Arztbesuchen hinter sich, bis die Diagnose gestellt wird (von Brevern, Lezius et al. 2002, Geser and Straumann 2012). Deshalb besteht gerade bei diesem häufigen Leitsymptom ein hoher Bedarf an standardisierten diagnostischen Leitlinien.

In spezialisierten Schwindelambulanzen sind die häufigsten 5 Diagnosen für etwa drei Viertel aller Schwindelerkrankungen verantwortlich. Die relative Häufigkeit der einzelnen Erkrankungen in

Spezialambulanzen unterscheidet sich allerdings deutlich zwischen neurologischen und hals-nasen-ohren-ärztlichen Ambulanzen (Tab. 4 und 5).

Schwindelsyndrom	Häufigkeit	
	n	%
<b>Diagnose</b>		
1. Funktioneller Schwindel	6020	17,3
2. BPPV	4994	14,3
3. Zentraler vestibulärer Schwindel	4672	13,4
4. Vestibuläre Migräne	4284	12,3
5. Morbus Menière	3536	10,1
6. Unilaterale Vestibulopathie	3171	9,1
7. Bilaterale Vestibulopathie	2335	6,7
8. Vestibularisparoxysmie	1113	3,2
9. Syndrome des 3. mobilen Fensters	169	0,5
Unklare Schwindelsyndrome	1555	4,5
Andere	3011	8,6
<b>Gesamtzahl</b>	<b>34860</b>	

**Tab. 3 Absolute Häufigkeit Neurologie**

**Absolute und prozentuale Häufigkeiten der verschiedenen Schwindelsyndrome in der überregionalen Spezialambulanz des Deutschen Schwindelzentrums und der Neurologischen Klinik der LMU München (1998 - 2019)** (BPPV: Benigner peripherer paroxysmaler Lagerungsschwindel)

\*Andere Schwindelsyndrome sind z.B. internistische Erkrankungen oder nicht-vestibulärer Schwindel bei peripheren Okulomotorikstörungen wie Augenmuskelparesen.

Quelle:

Strupp M, Brandt T., Dieterich M (2021) Vertigo Leitsymptom Schwindel. 3. Auflage. SpringerNature, Heidelberg

Schwindelsyndrom	Häufigkeit	
	n	%
Uni- und bilaterale Vestibulopathie	145	49,0
M. Menière	63	21,3
Vestibularisschwannom	27	9,1
Benigner paroxysmaler Lagerungsschwindel (BPLS)	23	7,8
Funktioneller Schwindel	12	4,1
Vestibuläre Migräne	11	3,7
Akutes unilaterales peripheres vestibuläres Syndrom	8	2,7
Vestibularisparoxysmie	7	2,4

**Tab. 4 Relative und absolute Häufigkeit Hals-Nasen-Ohrenheilkunde**

**Absolute und relative Häufigkeiten der verschiedenen Schwindelsyndrome bei hospitalisierten Patienten der Klinik für Hals-, Nasen- und Ohrenheilkunde und Plastische Kopf- und Halschirurgie der RWTH Aachen University in den Jahren 2015 und 2016 (Gesamtzahl n=296)**

Quelle: Reiter T, Ilgner J, Westhofen M. Epidemiologie vestibulärer Funktionsstörungen: Zur Häufigkeit von Diagnosen in einer HNO-Schwindelambulanz. Deutsche Gesellschaft für Hals-Nasen-Ohrenheilkunde, Kopf- und Halschirurgie. 88. Jahresversammlung der Deutschen Gesellschaft für Hals-Nasen-Ohrenheilkunde, Kopf- und Halschirurgie. Erfurt, 24.-27.05.2017. German Medical Science GMS Publishing House; 2017. doi: 10.3205/17hno376 ,urn:nbn:de:0183-17hno3768

Prävalenzen und Inzidenzen vestibulärer Funktionsstörungen im Alter erfordern daher standardisiertes Vorgehen entsprechend der vorliegenden Leitlinie einerseits und im Einzelfall die rationale Erweiterung der Diagnostik und ggf. Verlaufsdagnostik zur individualisierten Versorgung selbst komplexer Fälle mit Mehrfachdiagnosen, wie sie mit zunehmendem Lebensalter gehäuft zu beobachten sind.

## 5 Systematik der Anamnese

Die Anamnese ist eine unabdingbare Komponente der Diagnostik bei Patienten mit Schwindel. Dabei sollte man sich vorwiegend auf die folgenden drei Aspekte konzentrieren (Newman-Toker et al., 2007):

1 zeitliche Kategorisierung

2 auslösende und verstärkende Faktoren

3 Begleitsymptome.

Qualitative Angaben zur Art der Symptome sind vor allem dann verwertbar, wenn der Patient zwischen einem Drehschwindel („wie Karussellfahren“ bei einem BPPV) oder Schwankschwindel („wie auf einem Boot“ bei bilateraler Vestibulopathie) unterscheiden kann.

### **Zeitliche Kategorisierung**

Die Anamnese erlaubt die Zuordnung des Beschwerdebildes zu einem

a akuten

b episodischen oder

c chronischen

vestibulären Syndrom (Bisdorff, 2016). Beispielsweise führen eine akute unilaterale Vestibulopathie/Neuritis vestibularis oder eine akute Ischämie von vestibulären Hirnstammstrukturen zu einem akuten vestibulären Syndrom. Die Canalolithiasis, die vestibuläre Migräne und der Morbus Menière gehen exemplarisch mit einem episodischen vestibulären Syndrom einher. Die

Dauer der Attacken spielt darüber hinaus eine wichtige Rolle: Die BPPV dauert zum Beispiel weniger als eine Minute, die vestibuläre Migräne zwischen 5 Minuten und 72 Stunden. Schließlich sind die bilaterale Vestibulopathie und die Degeneration des mittelliniennahen Kleinhirns Beispiele für ein chronisches vestibuläres Syndrom.

### **Auslösende oder verstärkende Faktoren**

Ein auslösender Faktor (engl. triggering factor) bewirkt eine Schwindelsensation, die kurz zuvor nicht vorhanden war. Dagegen ist ein verstärkender Faktor (engl. exacerbating factor) dafür verantwortlich, dass ein bereits bestehender Schwindel verstärkt wird. Auslösende Faktoren sind beispielsweise eine Änderung der Kopforientierung relativ zum Gravitationsvektor, was bei der Canalolithiasis zu einem gutartigen Lagerungsschwindel während mehrerer Sekunden führt, Druckänderungen z.B. mit Valsalva Manöver oder beim Heben von Lasten bei den Syndromen des 3. mobilen Fensters oder bestimmte Situationen bei Funktionellem Schwindel. In Sinne eines verstärkenden Faktors können etwa Kopfbewegungen während einer Episode von vestibulärer Migräne Körperschwankungen beim Gehen im Rahmen einer bilateralen Vestibulopathie oder rasche Blickbewegungen bei okulärem Schwindel zu einer Zunahme der Schwindelbeschwerden führen.

### **Begleitsymptome**

Die wichtigsten Diagnose-relevanten Begleitsymptome bei Schwindelpatienten sind (a) neurologische, (b) das Gehör betreffende und (c) internistische. Zu den neurologischen Begleitsymptomen gehören beispielsweise Doppelbilder, Hemiparese oder Hemihypästhesie bei Hirnstamminfarkten. Klassisch sind Begleitsymptome von Schwerhörigkeit und/oder Tinnitus während Schwindelepisoden beim Morbus Menière. Kardiale Beschwerden, wie z. B. Brustschmerzen oder vom Patienten selbst wahrgenommene Herzrhythmus-Störungen, sind ernsthafte internistische Begleitsymptome.

### **Fragebögen und Inventare**

Anamnese-Fragebogen, die typischerweise vor der Konsultation auf Papier oder elektronisch ausgefüllt werden, können hilfreich sein, um die Anamnese in der Sprechstunde besser zu fokussieren und die Dokumentation zu erleichtern, ersetzen diese jedoch nicht. Wichtig ist immer ein individualisierter Zugang zum Patienten im Interview. In Hinblick auf Qualitätskontrollen und wissenschaftliche Auswertungen ist es von Vorteil, wenn die Fragebögen aus standardisierten internationalen Inventaren bestehen. Empfohlen seien dabei die deutschen Adaptierungen des

Dizziness Handicap Inventory (DHI) (Volz-Sidiropoulou, Takahama et al. 2010) (Kurre et al., 2009) und der Vertigo Symptom Scale (VSS) (Gloor-Juzi, Kurre et al. 2012), Activities-specific Balance Confidence (ABC) Scale, Vestibular Disorders of Daily Living (VADL) Scale, UCLA Dizziness Questionnaire (UCLA-DQ). Scores zur Erfassung phobischer Komponenten können mittels eigens hierfür vorgeschlagener Inventare erfasst werden (Lahmann, Henningsen et al. 2015).

## 6 Diagnostikverfahren für vestibuläre Funktionsdiagnostik

### 6.1 Klinische nicht apparative funktionsdiagnostische Verfahren

Die klinische Untersuchung bei akutem vestibulärem Syndrom dient vor allem dazu, eine peripher vestibuläre Schädigung von einer zentralen Schädigung, z.B. einem Schlaganfall vor allem im Akutstadium abzugrenzen. Vorbestehende Diagnosen mit Erkrankungen des vestibulären Systems und paroxysmalem Auftreten stellen nicht von dieser Aufgabe frei. Dies ist zweifellos eine sehr wichtige Untersuchung, die Fehlbehandlungen vermeiden soll und daher von jedem Hals-Nasen-Ohren-Arzt und Neurologen beherrscht werden muss (Welgampola, Bradshaw et al. 2015, Uffer and Hegemann 2016, Hegemann and Wenzel 2017).

Beim AVS empfiehlt sich bei der Erstuntersuchung folgendes 5-schrittiges Vorgehen, das den sog. HINTS-Test (**H**ead **I**mpulse Test, **N**ystagmus, **T**est of **S**kew deviation) (Newman-Toker et al. 2008) beinhaltet (vergl. Kap. 5.11):

1. Untersuchung auf eine Skew Deviation/vertikale Divergenz der Augen mittels alternierendem Cover-Test,
2. Untersuchung auf einen peripheren vestibulären Spontannystagmus versus zentralen Fixationsnystagmus mithilfe der Frenzel-Brille oder M-Brille,
3. Untersuchung auf Blickrichtungsnystagmus entgegen der Richtung eines möglichen Spontannystagmus oder vertikalen Blickrichtungsnystagmus,
4. Durchführung des Kopfpulstests zur Prüfung des VOR bei Kopfbewegungen von hoher Frequenz, hoher Beschleunigung und hoher Geschwindigkeit (3-5Hz, demgegenüber Kalorik 0,003, rotarische Tests 0,1 – 0,64Hz) (Cnyrim et al. 2008; Kattah et al. 2009, Newman-Toker et al. 2008), bevorzugt mit Videokulographie (Strupp, Kim et al. 2017), zur quantitativen Analyse, Dokumentation und Erfassung von „verdeckten“ Korrektursakkaden (Mantokoudis et al. 2015; Mossmann et al. 2015),

## 5. Romberg-Test

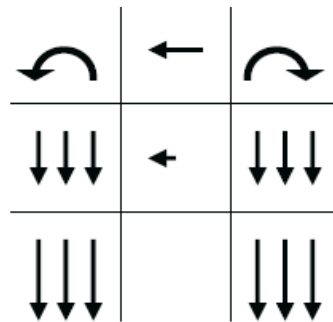
Dieses 5-stufige Vorgehen ist sensitiver als der 3-stufige HINTS-Test und wird weiter verbessert durch Prüfung auf zusätzliche zentrale Okulomotorikstörungen (Störungen der Blickfolge, Sakkaden, Fixationssuppression).

### 6.1.1 Blutdruckmessung

Kontrolle des Blutdrucks soll Bestandteil der klinischen Untersuchung sein. An 1291 Patienten mit Schwindelbeschwerden wurden in 18,67% der Fälle (241 Patienten) pathologische Blutdruckwerte gemessen. Hypotension und orthostatische Dysregulation wurden signifikant häufiger bei peripher vestibulären Krankheitsbildern, arterielle Hypertension bei zentralnervösen Bildern gefunden (Ohashi, Imamura et al. 1990).

### 6.1.2 Spontannystagmusuntersuchung

Die Untersuchung erfolgt mittels Lupenbrille nach Frenzel oder mittels videookulografischer Registrierung über eine Dauer von 30 sec. Erst nach längerer Beobachtung kommen ggf. vorhandene richtungswechselnde Nystagmusbilder zur Darstellung. Die Fixationssuppression soll überprüft werden. Grundsätzlich wird die Untersuchung im Sitzen vorgenommen. Bei der Untersuchung im Liegen müssen ggf. Lage- und Lagerungsnystagmus differenziert werden. Bei der klinischen Untersuchung der aPVP wird der Patient zwangsläufig meist liegend untersucht, weil der Patient bereits liegend vorgestellt wird. Ganz besonders wichtig ist die genaue Beschreibung der Nystagmusrichtung und das in verschiedenen Blickrichtungen (mindestens mittig, rechts, links, oben und unten) sich ggf. ändernde Bild. Die Richtung des Spontannystagmus (SPN) wird festgelegt durch die Schlagrichtung der schnellen Phase und die Seite des Patienten, zu der sie schlägt. Ein Nystagmus oder eine Nystagmuskomponente, die sich um die Sehachse des Patienten dreht, wird als torsioneller Nystagmus oder torsionelle Komponente bezeichnet, wobei die Schlagrichtung des oberen Augenpols die Richtung bestimmt. Die Angabe eines SPN mit der Angabe „im Uhrzeigersinn“ ist irreführend, weil sie oft aus Sicht des Untersuchers und nicht des Patienten angegeben wird. Eine torsionelle Komponente nach links entspricht also einem Nystagmus im Uhrzeigersinn aus Sicht des Untersuchers oder gegen den Uhrzeigersinn aus Sicht des Patienten (Lueck 2005). Somit wird die Richtung des torsionellen Nystagmus nach derjenigen Schulter des Patienten bestimmt, auf die gerichtet der Nystagmus schlägt.

**Rechts****Links**

**Abbildung 1 Dokumentation von Nystagmusrichtung, Amplitude und Frequenz**

Die Pfeile geben Richtung, Amplitude und Frequenz durch Richtung, Länge und Anzahl der Pfeile wieder (modifiziert nach (Lueck 2005))

Ein häufiger Fehler ist die Angabe eines „rotatorischen Nystagmus“. Da das Auge sich grundsätzlich nur drehen kann, sind horizontaler, vertikaler und torsioneller Nystagmus grundsätzlich rotatorisch. Deswegen wird ein um die Sehachse rotierender Nystagmus als torsionell bezeichnet.

**MERKE:**

Ein horizontaler Nystagmus nach rechts mit einer torsionellen Komponente nach rechts spricht für einen Ausfall des horizontalen und posterioren Bogenganges links, während ein horizontaler Nystagmus nach rechts mit torsioneller Komponente nach links einer Läsion von horizontalem und anteriorem Bogengang links entspricht, also eine möglichen Neuritis vestibularis superior.

Sehr selten ist der Nystagmus retractorius zu beobachten, der auf mesencephale Lokalisation einer Läsion hinweist (Koerber-Salus-Elchnig-Syndrom (Nystagmus retractorius, vertikale Blickparese, Pupillenstörungen bei mesencephalen Erkrankungen)).

Bei Ausfall aller Bogengänge heben sich die gegenseitigen torsionellen Komponenten auf und es besteht meist ein rein horizontaler Nystagmus, zumindest bei Blick in der Ebene des horizontalen Bogenganges. Nur bei Blick nach oben oder unten kann dabei auch eine torsionelle Komponente hinzukommen. Der Erfahrene kann also aus der Beobachtung des Nystagmusters Hinweise auf

das Schädigungsmuster erhalten. Daher ist die möglichst exakte Beschreibung des Spontannystagmus und seiner Änderung in verschiedenen Blickrichtungen sehr wichtig. Bei einer späteren Untersuchung durch einen Experten kann der Nystagmus bereits beendet sein oder sich verändert haben, weshalb die genaue Beschreibung des initialen SPN sehr wichtig ist. Zur Differenzierung des Lagenystagmus (s.o.) sollte die jeweilige Kopfposition angegeben werden. Wiederholte Untersuchungen des Spontannystagmus im Zeitverlauf können im Einzelfall hilfreich sein, um die Differenzierung von Krankheitsbildern zu erleichtern.

### 6.1.3 Kopfschütteltest

Beobachtung der Augen unter der Frenzelbrille nach 20-maligen hin und her Drehen des Patientenkopfs mit geschlossenen Augen. Bei einseitigen peripheren vestibulären Funktionsstörungen tritt horizontal-torsioneller Nystagmus zur Seite des nicht betroffenen Labyrinths auf. Bei zentralen Störungen kann horizontales Kopfschütteln vertikalen Nystagmus auslösen (sog. cross-coupling) (Strupp, Hübner et al 2011).

### 6.1.4 Lagerungs- und Lageprüfungen

Die Untersuchung auf benignen paroxysmalen Lagerungsschwindel des posterioren und des superioren sowie des lateralen Bogengangs erfolgt für beide Seiten jeweils bei entsprechendem Hinweis aus der Vorgeschichte und zur Klärung ggf. nachweisbarer sekundärer benigner peripherer paroxysmaler Lagerungsschwindel bei weiteren peripheren Krankheitsbildern (s. Kap. 6.1).

### 6.1.5 Lageprüfungen

Die Untersuchung in Seitenlage dient der Erkennung zentralnervöser Ursachen für Schwindelbeschwerden, gibt aber auch zusätzliche Hinweise zur betroffenen Seite. Eine Läsion eines horizontalen Bogenganges führt zu einem horizontalen Nystagmus zur gesunden Seite, der sich bei Lage auf die kranke Seite verstärkt. Dies sollte nie mit einem Lagerungsnystagmus verwechselt werden.

Der alkoholtoxische Lagenystagmus tritt in zeitlichem Verlauf und Abhängigkeit von der Blutalkoholkonzentration in zwei Formen auf (PAN I, PAN II; deutscher Begriff nicht zu verwechseln

mit periodic alternating nystagmus, im Schrifttum als PAN bezeichnet!). Der PAN ist peripher bedingt. Bei zentraler Intoxikation durch Alkohol tritt ein ataktisches Gangbild auf. Der PAN I schlägt bei Rechtslage nach rechts und tritt in der Phase des Anflutens des Blutalkoholspiegels auf. In der abfallenden Phase des Blutalkoholspiegels tritt der invers gerichtete PAN II (d.h. bei Rechtslage nach links) auf. In einem Intervall dazwischen fehlt der PAN.

Bei der Untersuchung sind diverse Ursachen für Lagenystagmus, Lagerungsnystagmus [z.B. BPLS] (Tomanovic T, Bergenius J 2013) zu differenzieren. Zentraler Lagenystagmus weist keine Latenz auf, hält während der eingenommenen Position unvermindert für die Dauer der Lage ohne Begleitsymptome an. Im Einzelfall kann er auf Tumoren der hinteren Schädelgrube, disseminierte Encephalitis, zerebelläre Degeneration oder Malformationen des cranio-zervikalen Übergangs hinweisen (Cho, Kim et al. 2017, Volgger and Gürkov 2017). Der zerebelläre Downbeat-Nystagmus ist typischerweise in Bauchlage am stärksten und Rückenlage am geringsten ausgeprägt; in den Seitenlagen nimmt der zerebelläre Downbeat-Nystagmus im Vergleich zur Messung in der Rückenlage zu (Zee, Friendlich et al. 1974, Marti, Palla et al. 2002).

#### **6.1.6 Prüfen der Blickfolge und des Blickrichtungsnystagmus**

Die Untersuchung erfolgt durch Verfolgen des geführten Fingers des Untersuchers (<60°/sec) und Beobachtung des Untersuchers ohne Hilfsmittel. Blickdeviationen des Patienten von > 30° können physiologischen Endstellnystagmus auslösen, die die Blickfolge überlagern können. Ein SPN überlagert diese auch. Daher kommt es bei Blickfolge in Richtung der langsamen Phase des Nystagmus meist zu einer glatten Blickfolge, aber zur Seite der schnellen Phase zu einer deutlich sakkadierten Blickfolge, weil hier die langsame Phase des SPN der Blickfolge entgegengesetzt ist. Hier bietet sich die Prüfung auf Fixationssuppression des SPN an, weil diese ebenfalls durch das Blickfolgesystem ausgelöst wird. Der Patient hält also die Hände nach vorne und fixiert einen Punkt (z.B. Daumnagel), während er auf einem Stuhl gedreht wird oder im Stehen den Oberkörper dreht. Das Ziel muss sich mit dem Kopf mitbewegen, also kopffixiert sein! Die klinische Untersuchung der Okulomotorik ist essenzieller Bestandteil klinischer Vestibularisdiagnostik (2006, Strupp, Hübner et al. 2011). Sie ist wesentlicher Bestandteil der erweiterten HINTS Prozedur zur Diagnostik bei akutem vestibulärem Syndrom (vergl. Kap. 9.11).

### 6.1.7 Prüfung der langsamen Blickfolge

In möglichst großem Abstand (von der Seite des Patienten durch den Untersucher ins Blickfeld des Patienten ausgestreckter Arm des Untersuchers) wird ein Blickziel mit 0,3Hz bewegt. Dabei ist zu vermeiden, dass der Patient durch leicht fixierbare Blickobjekte im Gesichtsfeld während der langsamen Blickfolge Willkürsakkaden zur Fixation durchführt, die zu Fehlbefunden führen können. Während der Prüfung der langsamen Blickfolge folgt der Gesunde mit einer nicht sakkadierten Augenbewegung dem Blickziel mit einer Verstärkung des VOR von  $>0,8$  (Hajioff, Barr-Hamilton et al. 2000, Bockisch, Straumann et al. 2004). Bei jüngeren Patienten kann die schnellere Prüfung mit Bewegung des Blickziels bis  $100^\circ/s$  im Einzelfall zusätzlich hilfreich sein.

### 6.1.8 Prüfung der Sakkaden

Sakkaden werden in den horizontalen, vertikalen und schrägen Richtungen geprüft. Der Patient wird aufgefordert, den Blick ohne Bewegung des Kopfes zwischen der Nasenspitze des Untersuchers und einem exzentrischen Zielpunkt (Finger oder Lämpchen) zu wechseln. Die Sakkaden werden vom Untersucher verbal ausgelöst („Nase-Lämpchen-Nase-....“ usw.). Durch genaue Beobachtung können Latenz, Geschwindigkeit und Präzision der Sakkaden in Abhängigkeit der Richtung beurteilt werden. Pathologische Befunde treten auf bei zentralnervösen vestibulären und/oder Okulomotorik-Störungen.

Befunde sind bei Spontannystagmus (SPN) oft schwer zu interpretieren, weil die Blickfolge durch SPN überlagert wird, dessen langsame Phase den SPN in eine Richtung unterstützt, in die andere aber diesem entgegengesetzt ist. Bei Vorliegen von SPN soll die Fixationssuppression des Nystagmus untersucht werden, die auch eine Funktion des Blickfolgesystems ist (Dichgans, Von Reutern et al. 1978).

### 6.1.9 Prüfen der Koordination

Zur klinischen Untersuchung werden Zeige- und Stehtests durchgeführt. Der Finger-Nase-Versuch, der Bárány-Zeigerversuch, die Prüfung der Diadochokinese und der Romberg-Stehversuch sowie der Unterberger Tretversuch sind häufig empfohlene Prozeduren und geeignet, um Otolithen-Funktionsstörungen aufzudecken (Basta, Todt et al. 2005). Verschärfter Romberg Test, z.B. mit Tandem Stand, ist mit geringer Sensitivität beschrieben. Verschärfter Romberg Test, z.B. auf Schaumstoffunterlage, ist als adäquater Screening Test zur Prüfung der Propriozeption geeignet (Hong, Park et al. 2015, Straumann 2016). Der Unterberger Tretversuch vermag eine

Labyrinthfunktionsstörung nicht mit Sicherheit aufzudecken (Westhofen 1987, Hickey, Ford et al. 1990). Seine Sensitivität wird mit 68% für periphere vestibuläre Funktionsstörungen und mit 38% für zentralnervöse vestibuläre Funktionsstörungen angegeben (Zamyslowska-Szmytko, Szostek-Rogula et al. 2018). Blindstrich- und Seiltänzerengang können wegen der noch geringeren Sensitivität nicht empfohlen werden.

Pathologische Befunde werden beobachtet bei Intoxikation u.a. durch Alkohol, akuten und chronischen cerebellären Funktionsstörungen, aber auch bei sensiblen Afferenzstörungen wie Polyneuropathie oder Rückenmarksläsionen (Igarashi, Huber et al. 2011).

### **6.1.10 Romberg und verschärfter Romberg**

Der Romberg Test und seine Variationen (verschärfter Romberg Test, z.B. auf Schaumstoffunterlage) werden üblicherweise durch erfahrene Untersucher beurteilt. Dabei werden unterschiedliche Kriterien der Ausführung durch den Patienten vom Untersucher analysiert. Einige Kriterien sind messbar, andere nur qualitative beurteilbar. Daher ist der Grad an Unsicherheit und Gleichgewichtstörung schwierig zu beurteilen und erfordert Erfahrung des Untersuchers (Adelsberger, Valko et al. 2015).

Der Patient steht beim Romberg Test mit geschlossenen Beinen, die Hände am Körper mit geschlossenen Augen. Somit wird die Körperbalance allein von labyrinthären und propriozeptiven sensorischen Signalen bestimmt. Der positive Romberg-Versuch ist nicht spezifisch und weist geringe Sensitivität auf (vergl. oben). Labyrinthäre, propriozeptive und cerebelläre Funktionsstörung können beitragen. Der Test kann verschärft durch Stehen im Tandemstand (Füße hintereinander) oder zur Prüfung vestibulospinaler Funktion auf Schaumgummi durchgeführt werden (Shumway-Cook and Horak 1986, Straumann 2016).

### **6.1.11 KIT (Kopf-Impuls-Test)**

Der durch Halmagyi 1988 erstmals beschriebene klinische Test prüft bei manueller ruckartiger Kopfdrehung durch den Untersucher und Blickfixation durch den Patienten auf ein fixiertes Blickziel, ob unmittelbar im Anschluss an den Rotationsimpuls Korrektursakkaden durch den Augapfel des Patienten ohne Hilfsmittel durch den Untersucher zu beobachten sind. Der Test prüft den VOR in der Ebene des Bogengangs der jeweiligen Kopfpulsdrehung. Die durch das 2. Ewald'sche Gesetz beschriebenen asymmetrischen Antworten bei ampullopeteraler und ampullofugaler Rotation lassen

eine Bestimmung der geschädigten Seite bei einseitiger labyrinthärer Minderfunktion zu (Halmagyi, Curthoys et al. 1990).

Der Test ist grundsätzlich ohne Videoaufzeichnung als Screening-Verfahren geeignet. Im Vergleich zur videookulografischen Registrierung (vergl. dort) werden pathologische Befunde in geringerem Ausmaß entdeckt, da Korrektursakkaden bereits während der Kopfdrehung und zeitgleich mit dem vestibulookulären Reflex auftreten können (verdeckte Sakkaden, covert catch-up saccades) und damit der Beobachtung mit dem Auge des Untersuchers entgehen. Allerdings können solche covert Sakkaden durch den geübten Untersucher demaskiert werden, indem unterschiedliche Impulsgeschwindigkeiten benutzt werden und streng auf eine Unvorhersehbarkeit der Bewegung durch den Patienten geachtet wird (Tjernstrom, Nystrom et al. 2012).

Zur Parametrierung des Kopf-Impuls-Tests (s. unter Video Kopf-Impuls-Test):

Pathologische Befunde treten auf bei gestörtem vestibulo-okulärem Reflex des Bogengangs, der jeweils cupulopetal rotatorisch gereizt wurde. Pathologische Befunde sind seitenspezifisch. Funktionsausfälle der Bogengangs-Cristae und der Neurone bis zum Nucl. vestibularis (N. vestibularis) werden erfasst. Gemeinsam mit Funktionsprüfungen der Maculae sacculi und utriculi (McCaslin, Jacobson et al. 2011) können mittels KIT neurale Ausfälle des N. vestibularis superior und inferior von sensorischen Funktionsstörungen differenziert werden. Daher kann der KIT eingesetzt, um sensorische und neurale Funktionsdefizite zu differenzieren (Uffer and Hegemann 2016). Der Vergleich des Kopf-Impuls-Bedside Tests mit dem Video-Kopf-Impuls-Test (vergl. unten) ergibt eine Sensitivität von 58,7% und eine Spezifität von 91,3% des Bedside Tests (Helmchen, Knauss et al. 2017). Daher sind pathologische Befunde hilfreich für die weitere Fallversorgung, der Bedside Test ist weniger als Ausschluss-Diagnose-Instrument geeignet. Zur diagnostischen Präzision der quantitativen Erfassung des vestibulookulären Reflexes und zur Notwendigkeit, den Video-Kopf-Impuls-Test nicht ohne Berücksichtigung der Beschwerden und klinischer Diagnostik als Ganzes zu werten, sei auf den Kommentar und die Publikation hingewiesen ((Lopez-Escamez 2019, Walther, Löhler et al. 2019).

Bei akutem vestibulärem Syndrom, hochgradiger Beeinträchtigung im DHI auch bei nicht akuten Bildern und bei Vorliegen von Spontannystagmus oder weiteren pathologischen Befunden der Basisdiagnostik (vergl. oben) sollte der vHIT (Video Kopf-Impuls-Test) im Nachgang zum Bedside KIT durchgeführt werden.

## 6.2 Funktionsdiagnostische Verfahren

Die okulografische Untersuchung zur Erfassung des vestibulo-okulären Reflexes unter reizfreier Situation (Spontanregistrierung) oder unter diversen Reizbedingungen sowie in deren zeitlicher Abfolge kann durch Abgreifen des corneo-retinalen Potentials (ENG) oder einfacher durch Videookulografie erfolgen. Die technische Ausrüstung der jeweiligen Systeme kann die Analyse der Antworten des Patienten erheblich beeinflussen. Zur Nomenklatur der Antworten und deren Befundung vergl. (Eggers, Bisdorff et al. 2019).

### 6.2.1 VOG-Spontannystagmusuntersuchung und VOG-Lagenystagmusprüfung, Untersuchung von Lagerungsantworten, schnellen und langsamen Augenbewegungen

**Die quantitative Erfassung des Spontan- und des Lagenystagmus sollte zur Verlaufskontrolle bei Beobachtung von spontanem Verlauf, Verlauf unter Behandlung und bei gutachterlicher Klärung durch Videookulografie und Aufzeichnung der Auswertung erfolgen (Konsens einstimmig (11 von 11)).**

Registrierungen können grundsätzlich durch ENG oder VOG erfolgen. Die Registrierung sehr schneller Augenbewegungen bei Sakkaden erfordert die Registrierung mittels ENG oder Hochgeschwindigkeit-VOG. Die VOG kann in 2D oder in 3D Technik durchgeführt werden. Bei einer 2D-VOG kann ein p-BPLS (benigner paroxysmaler Lagerungsschwindel des posterioren Bogengangs) der Aufzeichnung entgehen, weil nur bei 3D-VOG auch torsionelle Augenbewegungen aufgezeichnet werden, die für die Erkennung maßgeblich sind! Lagerungsnystagmus sollte zur weiteren Suche nach zentralnervösen Ursachen veranlassen (Macdonald, Kaski et al. 2017).

**Die VOG kann zur weiteren Differenzierung bei der klinischen Diagnostik beitragen. Zur Verlaufskontrolle von Befunden des VOR sollte die VOG-Technik zum Einsatz kommen (Konsens einstimmig, 11 von 11).**

### 6.2.2 Video-Kopf-Impuls-Test (vHIT)

Durch videookulografische Registrierung der Bulbusbewegung beim Kopf-Impuls-Test (vHIT) können Korrektursakkaden nicht allein nach der Kopfdrehung und nach Ablauf des VOR (offene oder overt Sakkaden, im Folgenden als S. abgekürzt), sondern auch während der impulsartigen Kopfdrehung noch während ablaufendem VOR (verdeckte oder covert S.) erkannt werden. Die Varianz der Antworten erfordert vergleichende Bewertung zahlreicher nacheinander ausgeführter Einzelrotationen. Bei der Durchführung wird der Kopf horizontal gehalten, eine Anteflexion des Kopfes bringt keine verbesserte Reflexantwort (Maxwell, von Kirschbaum et al. 2017). Die Bewertung gemittelter Antworten kann zu Fehlbefunden führen. Vergleichende Untersuchungen des vHIT mit stillstehendem Ziel und solcher mittels Blickzielen, die der Kopfdrehung folgen (suppression head impulse paradigm, SHIMP) (MacDougall, McGarvie et al. 2016) können möglicherweise die Durchführung des Tests, die Bewertung und die Befundung erleichtern und verbessern (MacDougall, McGarvie et al. 2016, Halmagyi, Chen et al. 2017, Chen, Zhang et al. 2018). Zur Bewertung der Ergebnisse werden das Verhältnis (als Quotient Antwort/Reiz) zwischen Kopf- und Bulbusdrehgeschwindigkeit (Verstärkung des VOR) sowie das Auftreten von verdeckten und offenen Sakkaden analysiert. Als kritischer Grenzwert für die Verstärkung bei der Untersuchung des horizontalen VOR werden Normierungsgrenzen von 0,7 – 0,8 angegeben. Für die Untersuchung der vertikalen Bogengänge liegen aktuell keine verlässlichen Normierungen vor. Erste tierexperimentelle Ergebnisse lassen die Fortentwicklung von 2D-VOG Systemen erwarten (Imai, Takimoto et al. 2016). Die Varianz der Werte Gesunder ist für den vertikalen vHIT höher als für den horizontalen vHIT. Daher ist die Normierung kritischer (Singh, Govindaswamy et al. 2019). Die Analyse von Sakkadierung kann wegen erheblicher Streuung der Antworten im Einzelfall kritisch sein, wenn die Antworten als gemittelte oder grafisch überlagerte Werte dargestellt werden. Die Akzelerometer-basierten vHIT-Systeme sind mittels search coil Verfahren validiert, nicht aber die rein optischen Systeme.

Zur vollständigen Funktionsprüfung der Labyrinthfunktionen stehen für die fünf Sensororgane einer Seite verschiedene Tests zur Verfügung, die in der Praxis anwendbar sind. Diese sind für alle Bogengänge der vHIT und die Dynamic Visual Acuity (DVA) sowie die bithermale bilaterale kalorische Prüfung, welche nur die Funktion des lateralen Bogengangs erfasst. Da der Korrelationskoeffizient zwischen den Ergebnissen der Kalorik und des vHIT bei einseitiger vestibulärer Dysfunktion mit 0,67 angegeben wird (Eza-Nuñez, Fariñas-Alvarez et al. 2014), sollen kalorischer VOR des horizontalen Bogengangs **und** vHIT/DVA aller Bogengänge ausgewertet werden. Dabei gibt der vHIT die Antwort der irregulär codierenden Neurone und die kalorische Reaktion die Antwort der regulär codierenden Neurone wieder (McGarvie, Curthoys et al. 2015, Halmagyi, Chen et al. 2017).

Für die beiden Maculaorgane (Tarnutzer, Bockisch et al. 2018) stehen folgende Messmethoden zur Verfügung (s. weiter unten):

**Sacculus:** cervical Vestibulär Evozierte Myogene Potenziale (cVEMP)

**Utriculus:** Subjektive Visuelle Vertikale (SVV), Fundusphotographie und okulär Vestibulär Evozierte Myogene Potenziale (oVEMP)

**Eine bilaterale quantitative Auswertung und Befundung der Gesamtheit der Ergebnisse der Labyrinthfunktionsprüfung mit einer Gesamtbeurteilung (5-Sensorendiagnostik) soll erfolgen, wenn die Funktion des Labyrinths beurteilt werden soll.**

**Expertenkonsens 10 von 11**

Aus der Synopsis von Funktionsprüfungen der Bogengänge und der beiden Otolithenorgane (s. Kap. 5.2) jeweils beider Seiten können labyrinthäre und neurale Schädigungsmuster (N. vestibularis sup., inf. oder totalis) differenziert werden (Curthoys, Vulovic et al. 2014).

Es wird für die weiterführende Funktionsdiagnostik vestibulärer Funktionsstörungen der Einschluss von Funktionsprüfungen aller Bogengänge und der beiden Otolithenorgane beider Seiten empfohlen.

#### **SENSORORGANE**

posteriorer BG, Sacculus

anteriorer, lateraler BG, Utriculus, (Sacculus)

#### **NEURALE AFFERENZ**

N. vestibularis inferior (tritt durch For. singulare in den meatus acusticus int. ein)

N. vestibularis superior (Sacculus durch Querverbindung zum Voit'scher Nerven)

#### **Tab. 5 Labyrinth Sensororgane und neurale Afferenzen**

**Expertenkonsens (10 von 11) ¶**

Zur quantitativen Bogengangtestung soll der Video-Kopf-Impuls-Test **und** die Kalorik durchgeführt werden. Bei AVS (akutem vestibulären Symptom) ist der Nachweis eines der beiden Tests als pathologisch ausreichend, aber zur Differenzierung peripher-zentral nicht hinreichend (vergl. Kap. 9.11). ¶

**Expertenkonsens (11 von 11) ¶**

Beim vKIT sollen der Verstärkungsfaktor des VOR und die Refixationsakkaden beurteilt werden. ¶

**Expertenkonsens (11 von 11) ¶**

Für die definitive diagnostische Klärung der Bogengangfunktion bei Patienten sollten komplementäre Diagnostikverfahren eingesetzt werden. ¶

PARAMETER	WERT kritischer Grenzwert	QUELLE
Distanz Pat. - Blickziel	0,9 - 1,5 m	
min. Drehgeschwindigkeit Kopf	150-300°/sec	
max. Drehbeschleunigung Kopf	1500-3000°/s <sup>2</sup>	
Drehwinkel	10°-20°	
VOR Verstärkung (krit. Grenzwert)	0,68	MacDougall HG et al 2009
VOR Asymmetrie (krit. Grenzwert)	0,4 (BG lat), 0,5 (BG post), 0,6 (BG ant)	Wiener-Vacher R, Wiener I 2017
Kamera Bildfolgefrequenz	≥250 Hz	
Nachweis von Catch-up Sakkaden Amplitude der Sakkade Nachweis der Sakkaden bei n=20 untersuchten Kopfdrehungen in jeweils eine Drehrichtung	>50°/sec >80%	Perez-Fernandez N, Eza-Nunez P 2015

**Tab. 6 Parametrierung des Video Kopf-Impuls-Tests**

**Die Parametrierung des vHIT ist im Schrifttum bislang für den horizontalen vHIT zu entnehmen. Entsprechend verlässliche Empfehlungen zur Parametrierung der vertikalen vHIT Messungen können bislang nicht gegeben werden.**

Nicht hinreichende Fixierung der Video-Brille, Verrutschen derselben bei der Kopfbewegung, gefärbte Kontaktlinsen und markantes Lid-make-up können die videookulografische Registrierung stören oder vereiteln. Die exakte Fixierung und möglichst geringes Gewicht der Videobrillen sind entscheidende Merkmale für das technische Gelingen der Untersuchung. Sie sind potenzielle Ursachen für Fehlbefunde (Mantokoudis, Tehrani et al. 2015, Suh, Hyun et al. 2016).

Bei Patienten älter als 70 Jahre treten catch-up Sakkaden höherer Amplitude als bei Jüngeren unabhängig von der Verstärkung des VOR auf und können zu falsch positiven Befunden führen (Anson and Jeka 2016). Wegen der Varianz der vHIT-Antworten sind unkritische Mittelwertbetrachtungen der Resultate grundsätzlich problematisch (mündl. Mitteilung M. Halmagyi 2016).

### 6.2.3 Dynamic Visual Acuity (DVI)

Die Prüfung des VOR ist mittels spezieller Einrichtung durch psychophysische Messung visueller Wahrnehmung klinisch einfach möglich (Vital, Hegemann et al. 2010). Bei einer Prüfung mit Kopfbewegung um 150°/s in horizontaler und vertikaler Richtung jeweils ergeben sich kritische Grenzwerte für Gesunde von 0,32 und 0,23 (Marquez, Lininger et al. 2017). Bei Älteren ergeben sich altersbedingt reduzierte Werte. Wegen vorläufig noch begrenzter Evidenz wird das Verfahren im Expertenkonsens noch nicht empfohlen.

### 6.2.4 Kalorische Prüfung (thermische Prüfung)

Die kalorische Prüfung des lateralen Bogengangs erfolgt durch Spülung des mikrootoskopisch gereinigten äußeren Gehörgangs mittels temperierten Wassers (jeweils 30°C und 44°C) mit Volumina von ca. 50 ml pro Spülung über ein Intervall von jeweils 30 sec. Starkreizungen können mit einer Temperatur von bis zu 20°C durchgeführt werden. Kältere Temperaturen lösen unspezifischen Provokationsnystagmus auf und führen zu starker Unbehaglichkeit des Patienten. Sie sollen daher vermieden werden. Die Luftkalisierung ist nicht gleichwertig zur Kalisierung mit Wasser. Für analoge Stimulation müssen daher die Parameter der Reizung mit Luft angepaßt werden: Statt 30° und 44°C (Wasser) mit Flußraten von 6 – 8ml/s werden 21° und 51°C (Luft) mit 133ml/s empfohlen. Die Autoren hatten die Wasser-Kalisierung über 40s mit der Luftkalisierung über 70s (Kaltreizung) und 60s (Warmreizung) verglichen (Zapala, Olsholt et al. 2008), vergl. hierzu : (Zangemeister, Bock et al. 1978, Westhofen 1987, Schaaf 2013). Geräte zur Ballonspülung sind aktuell nicht als Medizinprodukte zugelassen.

Die Untersuchung erfolgt in der sog. Optimumposition, d.h. liegend mit um 30° erhobenem nicht gedrehtem Kopf. Die quantitative Auswertung der Nystagmusschläge soll durch Vermessung der mittleren Geschwindigkeit der langsamen Phase (GLP) während 10 sec der Kulminationsphase (Phase der maximalen Nystagmusantwort) erfolgen. Zur Charakterisierung einer möglichen Seitendifferenz (SDiff) kann die sog. **Jongkees-Formel (kritischer Grenzwert 25%)** verwendet werden:

$$\text{SDiff (\%)} = (\text{RC} + \text{RW} - \text{LC} - \text{LW}) / (\text{RC} + \text{LC} + \text{RW} + \text{LW}) \times 100\%$$

[RC = rechts kalt, RW = rechts warm, LC = links kalt, LW = links warm, GLP-Werte im Kulminationsintervall]

**UW = Einseitige Differenz der Erregbarkeit**

$$\text{UW [\%]} = (\text{Gesamt GLP re} - \text{Gesamt GLP li}) / (\text{Gesamt GLP re} + \text{Gesamt GLP li}) \times 100\%$$

Überlegen ist die Formel nach Wexler (Wexler 1994), weil sie den Unterschied linear errechnet und nicht, wie die Jongkees-Formel, nicht-linear. Die Formel für die linearen Berechnungen der vestibulären Unterfunktion lautet:

**LP (Linear Paresis) = relative Funktionsminderung des rechten und linken Ohrs**

$$\text{LP} = (\text{SE} - \text{WE}) / \text{SE} \times 100\%$$

Dies entspricht:

$$\text{LP [\%]} = [(\text{Gesamt GLP stärkere Seite}) - (\text{Gesamt GLP schwächere Seite})] / (\text{Gesamt GLP stärkere Seite}) \times 100\%$$

[GLP = Geschwindigkeit der langsamen Phase]

Der kritische Grenzwert von 25% nach Jongkees entspricht nach Wexler 40%.

Außerdem ist das statistisch besser belegte Auswertediagramm nach Mulch und Scherer gebräuchlich und daher vor allem für statistische Auswertungen und quantitative Analysen zu diagnostischen Zwecken zu bevorzugen (Mulch 1978, Mulch, Leonardy et al. 1978, Mulch, Leonardy et al. 1978, Mulch and Petermann 1979) (kritischer Grenzwert 0,7).

Für den Nachweis der bilateralen Funktionsbeeinträchtigung der lateralen Bogengänge (bilaterale Vestibulopathie) gilt ein kritischer Grenzwert der maximalen Geschwindigkeit der langsamen Nystagmusphase von  $<6^\circ/s$  (Summe der maximalen GLP) jeweils im Kulminationsintervall der kalorischen Antwort (Zingler, Weintz et al. 2008, Strupp, Kim et al. 2017).

**Konsens (einstimmig, 11 von 11)**

Vor Beginn der Spülungen zur Kalorisation muss jeweils die Mikrootoskopie zum Ausschluss einer Trommelfellperforation oder des Zustands nach Radikalhöhlenoperation und zur Entfernung von Cerumen obturans erfolgen.

**6.2.5 Subjektive Visuelle Vertikale**

Mit der Bestimmung der subjektiven visuellen Vertikalen (SVV) wird die Funktion der gravizeptiven Bahn vom Labyrinth bis zum vestibulären Cortex getestet. Sie wird in aufrechter Kopfhaltung und bei statischem Hintergrund von Gesunden zwischen  $-2,6^\circ$  (d.h. entgegen dem Uhrzeiger) und  $+3^\circ$  (d.h. mit dem Uhrzeiger) angegeben (Dieterich and Brandt 1993). Die Bestimmung kann mittels ferngesteuert geführter drehbarer Leisten vorgenommen werden (de Lima, Schiliching et al. 2006). Die einfache Anwendung ist in Form des Eimer-Tests möglich (Zwergal, Rettinger et al. 2009). Der Referenzbereich wird zu  $\pm 2,5^\circ$  angegeben. Wegen kritischer Relation der falsch-positiven und falsch-negativen Werte eignet sich das Verfahren nicht für Screening (Cohen and Sangi-Haghpeykar 2012). Periphere wie zentralnervöse Ursachen führen zu Deviation der SVV. Die Untersuchung in gekippter zusätzlich zur aufrechten Position des Kopfes kann weitere diagnostische Rückschlüsse geben. Die Streuung der Messwerte bei unmittelbar wiederholten Untersuchungen mit Kippung des Kopfs ohne Körperkippung nimmt mit dem Grad der Kippung zu. Untersucht werden Kippwinkel von  $0^\circ$  sowie Kippungen von  $15^\circ$ ,  $30^\circ$  und  $45^\circ$ . Dabei werden für Gesunde bei  $30^\circ$  Fehlschätzungen der SVV bis zu  $10^\circ$  beobachtet (Schönfeld 2012). Über den Einsatz bei vestibulären Funktionsstörungen besteht Konsens im Schrifttum (Dieterich and Brandt 1993, Böhmer, Mast et al. 1996, Vibert 2000, Hirvonen, Jutila et al. 2011, Kheradmand and Winnick 2017, Winnick, Sadeghpour et al. 2018).

Periphere Labyrinthschäden im Bereich der Macula und des peripheren Nerven sowie der Medulla oblongata (Vestibulariskern) sind in der Akutphase durch Verkipfung der SVV nach ipsilateral gekennzeichnet (Dieterich and Brandt 1993, Brandt, Dieterich et al. 1994, Schönfeld 2012).

Einflüsse der vestibulären Kompensation sind normalerweise innerhalb weniger Wochen, Normalisierung nach 6 Monaten (Batuecas-Caletrio, Santacruz-Ruiz et al. 2013) nachweisbar. Als Beleg für die vestibuläre Kompensation wird der Vergleich der SVV-Befunde und der Ergebnisse des DHI empfohlen. Das Verfahren liefert bei Bestimmung der SVV in aufrechter Position keine Verkipfung und in gekippten Positionen bilateral pathologische Befunde bei der bilateralen Vestibulopathie. Als kritischer Grenzwert werden  $\pm 2^\circ$  bis  $-2,6^\circ$  und  $3,0^\circ$  angegeben (Dieterich and Brandt 1993, Vibert 2000).

Die SVV wird durch sensorineurale periphere und zentralnervöse Einflüsse gesteuert. Dabei spielen die Sensorik für den Kopf im Raum, die Haltung von Kopf zum Körper (zervikale Effekte) und die Sensorik für die Körperposition im Raum eine Rolle (Otero-Millan and Kheradmand 2016).

Periphere labyrinthäre und neurale sowie zentralnervöse Funktionsdefizite führen zu einer Verkipfung der SVV. Aus der synoptischen Bewertung von SVV und torsioneller Augenposition (z.B. durch Fundusfotografie) kann topische Diagnostik betrieben werden (Dieterich and Brandt 1993, Dieterich and Brandt 2019).

Periphere und pontine Lokalisation von Erkrankungen führen zu ipsilateraler, temporoparietale corticale Lokalisationen zu kontralateraler Verkipfung. Bei corticalem Stroke Ereignis kann das Pusher-Syndrom mit Fallneigung nach links vor allem bei rechtshirinigem Stroke temporoparietal beobachtet werden (Baier, Janzen et al. 2012).

### **6.2.6 VEMP (oVEMP, cVEMP)**

Die elektrophysiologische Registrierung der vestibulär evozierten myogenen Potenziale wird als Prüfung für die Sakkulusfunktion (cVEMP) und als Prüfung für die Utrikulusfunktion (oVEMP) empfohlen. Während für die Durchführung und Auswertung der cVEMP Untersuchung Experten-Empfehlungen der Bárány Society (Papathanasiou, Murofushi et al. 2014) vorliegen, besteht noch kein abgeschlossener Expertenkonsens über die Prozeduren zu Untersuchung und Wertung der oVEMP. Auf die jüngere Übersichtsarbeit zum Thema sei in besonderem Maß hingewiesen (Rosengren, Colebatch et al. 2019). Methodik und Normierung für beide Verfahren sind in Tab. 2 einander gegenübergestellt.

Diagnostische Relevanz haben die VEMP v.a. für Bogengangsdehizensyndrom sowie M. Menière (hydropische Ohrerkrankung).

	cVEMP	oVEMP
Stimulus	Luftleitung (Einsteckhörer)	Knochenleitungshörer in Position F <sub>z</sub> (Minishaker nicht zugelassen nach Medizinprodukte-Verordnung), Knochenleitungshörer B71 für Audiometrie nicht für die notwendig hohen Pegel ausgelegt, daher Typ B81 verwenden (Jansson, Håkansson et al. 2015, Håkansson, Jansson et al. 2018)  Luftleitung (Einsteckhörer) für Diagnostik bei SCDS überlegen  Für die Diagnostik bei M. Menière sollten Schwellenvergleiche bei 500Hz, 1000Hz, 3000Hz erfolgen
Stimulusfrequenz	500Hz, 1000Hz, 2000Hz tone-burst	500Hz, 750Hz, 1000Hz, 3000Hz tone-burst
Reizrate	10Hz, 5Hz (Rosengren, Govender et al. 2009)	5Hz
Filtergrenzen (Ableitung)	2 – 1000Hz	20 – 2000Hz
Elektrodenpositionen	geometrische Mitte oder oberes Drittel vom M. sternocleidomastoideus  Anheben des Kopfes bei 30° erhöhtem Oberkörper oder Seitwärtsdrehen des Halses	infraorbital, 25° Aufwärtsblick d. Patienten
Lateralität	ipsilateral, inhibitorisch	kontralateral, exzitatorisch
Anzahl Mittelungen	n = 100 - 200	n = 50 - 100
Latenzzeiten	P1 15,9 ±2ms	N10 11,4 ±1ms

	N1 23,1 ±1,5ms P1-N1 7,1 ±1,6ms	P15 16,3 ±1,1ms P1-N1
Amplituden	P1-N1 28,4 ±11,7 µV	N10 8 – 10 µV
Asymmetrie Verhältnis (IAD)	14,2 ±9,4	11,7 ±8,3 µV
Schwellen	95 – 105dB <sub>nHL</sub> 115 - 130dB <sub>SPL</sub> CAVE: wegen der hohen Pegel Untersuchung bei Tinnitus und Akutphase des Hörsturzes vermeiden!	85dB <sub>nHL</sub> ±4dB
empfohlen für diagnostische Klärung	Vollständige Funktionsprüfung des Labyrinths (5 Sensoren) SCDS	Vollständige Funktionsprüfung des Labyrinths (5 Sensoren) M. Menière

#### **Tab. 7 VEMP Parametrierung<sup>x</sup>**

Angaben und Daten aus: (Basta, Todt et al 2005; Janky, Shephard 2009; Walter, Schaaf et al 2011; Isaradisaikul, Navacharoe et al. 2012; Janky, Nguyen, Welgampola et al. 2013; Rosengren, Colebatch et al. 2019, (Kim-Lee, Ahn et al. 2009, Noij, Herrmann et al. 2018, Noij, Remenschneider et al. 2021)

Für die Diagnostik bei M. Menière wird die Verschiebung der Optimumfrequenz der Stimulation für VEMP Antworten sowohl für cVEMP als auch für oVEMP (Frequenztoning) beschrieben (s. oben). Da VEMP Antworten auch in Abhängigkeit vom Lebensalter einen Frequenzshift aufweisen, kann dieser Parameter nicht als eindeutiges Diagnostikum für die Erkennung oder Differenzierung des M. Menière empfohlen werden (Maheu, Alhabib et al. 2017).

Für die Registrierung von cVEMP Antworten soll ein Verfahren zur myografischen Kontrolle der Vorspannung des M. sternocleidomastoideus eingesetzt werden, um Seitenvergleiche der Befunde zuzulassen, da die Vorspannung der Muskulatur durch die Patienten im Laufe der Untersuchung unbeobachtet oft nachlässt.

<sup>x</sup>In Fällen von Tinnitus und/oder Hörminderung soll die Indikation zur VEMP Untersuchung wegen der intensiven Reizpegel kritisch erfolgen! (s. hierzu: Tietze, G.; Lenarz, T.; Kiessling, J.; Specht, H. von 1998).

**Berechnung des VEMP Asymmetrie-Verhältnisses:**

$$\text{Asymmetrie Verhältnis (\%)} = \frac{|\text{VEMP(L)} - \text{VEMP(R)}|}{\text{VEMP(L)} + \text{VEMP(R)}} \times 100\%$$

[in die o.a. Formel für VEMP jeweils einzusetzen: für cVEMP: P1–N1 peak-to-peak Amplituden; für oVEMP: N1–P1 peak-to-peak Amplituden (Maxwell, Jerin et al. 2017)]

Alter in Jahren		Asymmetrie-100dB	Asymmetrie-95dB	Asymmetrie-90dB	Asymmetrie-85dB
5	Mittelwerte	44,24	37,07	38,75	71,96
16-35	Mittelwerte	42,57	29,72	28,84	73,07
36-55	Mittelwerte	29,20	21,33	30,42	99,53
56+	Mittelwerte	40,89	26,86	78,81	n. verfügbar

**Tab. 8 Altersabhängigkeit der VEMP Befunde**

für unterschiedliche Stimuluspegel differenziert nach Alter der Untersuchten (Khan, Balraj et al. 2014). Das Asymmetrieverhältnis kann anhängig von der Untersuchungstechnik erheblich variieren. Signifikante altersabhängige Unterschiede des Asymmetrie-Verhältnisses sind nicht berichtet.

### 6.2.7 Zum Einsatz von VEMP und ECoG für die Diagnostik bei Morbus Menière

Vorausgeschickt werden muss, dass die Literatur verschiedene methodische Besonderheiten (Elektro-Cochleografie, [ECoG]: extra- vs. transtympanale Durchführung, tone-burst vs. Click vs. frequenzspezifische Stimulation) (oVEMP: Shaker/Reflexhammer/akustische Auslösung) „großzügig“ ausblendet bzw. nur am Rande diskutiert und dass auch unterschiedliche Auswertekriterien (ECoG: SP/AP ratio vs. Amplituden bzw. AUC-Beurteilung [SP: Summationspotenzial, AP: Aktionspotenzial, AUC: Area under the Curve]) (VEMP: Latenz vs. Amplitude, LL vs. KL-Stimulation) bei höchst unterschiedlichen Fallzahlen (n = 6 (Mammarella, Zelli et al. 2017) vs. n = 60 (Oh, Kim et al. 2014) vorliegen, so dass bei Angabe der Sensitivität und Spezifität in diesem Abschnitt die zugrunde liegende Zahl der Probanden jeweils mit erwähnt wird. Auf Unterschiede weiterer Parameter in den jeweiligen Studien sei hingewiesen.

Generell werden in der Literatur beide Methoden (ECoG und VEMP) positiv zur Beurteilung des MM bewertet (auf die Differenzierung zwischen c/o VEMP wird unten näher eingegangen). Einzige Ausnahme ist die Arbeit von (Oh, Kim et al. 2014), die zur Einschätzung kommen, dass Patienten in der Frühphase des MM (n=60) sich nicht mithilfe der ECoG von Kontrollen unterscheiden.

(Hornibrook 2017) (n= 30) berichten, dass die transtympanale ECoG mit tone bursts eine Sensitivität von 83 % (im Vergleich zu 30 % bei click-evozierten ECoG) zur Identifikation des M. Menière hat und damit sogar noch etwas besser als Gadolinium-kontrastiertes MRT abschneidet (47%). Wenn man einen „wahrscheinlichen“ („probable“) M. Menière (vergl. 7.6) beurteilen will, schneidet am besten die Kombination von ECoG mit tone bursts und Gadolinium-kontrastiertes MRT ab (87 %). Diese Ergebnisse werden durch (Mammarella, Zelli et al. 2017) (Identifikation von Patienten in der Frühphase des M. Menière) bestätigt.

Beim Vergleich der Methoden ECoG (extratympanal, click-evoked) und cVEMP schneiden letztere besser (63 % Sensitivität) in der Beurteilung des definitiven M. Menière (vergl. Kap. 7.6) ab (Latenzverlängerung, Amplitudenreduktion).

Bei der Beurteilung der zeitlichen Entwicklung und der Korrelation mit Symptomen (unilaterales Auftreten beim individuellen Patienten) sollte auf interaurale Differenzen (Amplitudenunterschiede bei KL-Stimulation – cVEMPs) geachtet werden (Maheu, Alhabib et al. 2017).

Während sich MM und VM nicht in den cVEMPs unterscheiden (click-evoked), lassen sich tone-evoked oVEMPs (Amplitudenreduktion beim MM) gut zur Differenzierung (MM im Vergleich zu Gesunden) einsetzen (Zuniga, Janky et al. 2012). Eine Differenzierung bei oVEMP-Auslösung mit einem Shaker/Reflexhammer gelingt nicht.

Diese Befunde werden dahingehend bestätigt (Salviz, Yuce et al. 2015), dass interaurale Amplitudenunterschiede (bei 500 – 1000 Hz-Stimulation mit LL) bei cVEMP- und oVEMP-Auslösung gut einen unilateralen MM aufdecken. Für die Differenzierung des Morbus Menière wird die Auswertung der VEMP Amplituden bei unterschiedlichen Stimulusfrequenzen empfohlen (Tuning-Effekt, vergl. Tab. 7). Dabei wird ein Grenzwert von 0,7 in der Relation der Amplituden bei 500Hz und 1kHz Stimulusfrequenz angegeben (Kim-Lee, Ahn et al. 2009, Jerin, Berman et al. 2014, Maxwell, Jerin et al. 2017).

Wesentlich und kritisch ist der Bericht von (Iwasaki, Fujimoto et al. 2015) (n = 1521), die verschiedene Patientenkohorten mit normaler kalorischer Antwort vergleichen (Iglebekk, Tjell et al. 2019) und finden, dass sich c/oVEMPs gut zur Identifikation vestibulärer Pathologie eignen (63 % Sensitivität).

(Johnson, O'Beirne et al. 2016) untersuchen 18 Patienten mit definitivem MM und finden bei allen Patienten Amplitudenreduktion der oVEMPs und Latenzverlängerungen der cVEMPs (gegenüber Kontrollen). Die VEMPs sind aber im interauralen Vergleich nicht signifikant verändert.

Zusammenfassend eignen sich transtympanale, tone-burst ECoG-Messungen und VEMP-Untersuchungen (cVEMP: Latenz, oVEMP: Amplituden) gut zur Frühdiagnostik und Verlaufsbeurteilung des MM. Studienergebnisse zur Beurteilung des Therapieerfolges existieren nicht (nur Kasuistiken).

### 6.2.8 Rotatorische Prüfungen

In ausgewählten Fällen vestibulärer Funktionsstörung und zur Verlaufsdokumentation im Rahmen der vestibulären Kompensation sowie zur Diagnostik bei der bilateralen Vestibulopathie kann die rotatorische Prüfung mit elektrookulografischer oder videookulografischer Registrierung hilfreich sein. Dabei werden die Verstärkung des VOR (Quotient aus Stimulusgeschwindigkeit und Geschwindigkeit der langsamen Nystagmusphase jeweils synchron zum Zeitpunkt maximaler Beschleunigung) und die Phasenverschiebung zwischen Reiz und VOR bestimmt. Dabei ist jeweils die Rotationsfrequenz als Parameter anzugeben. Motorisch getriebene Drehstühle sind manuellen Lösungen methodisch nicht unterlegen, wenn die Reizparameter kontrolliert werden (Wegner 2007). Da rotatorische Tests ein breiteres Spektrum unterschiedlicher Rotationsfrequenzen abdecken können, werden sie trotz ihrer geringeren Verfügbarkeit vielfach als wichtiges Mittel zur Differenzierung residualer und vollständig ausgefallener Labyrinthfunktion beider Seiten empfohlen (Hanson and Goebel 1998, Kaplan, Marais et al. 2001, Strupp, Feil et al. 2016, Strupp, Kim et al. 2017).

Zum Nachweis der bilateralen Vestibulopathie wird in der rotatorischen Prüfung als kritischer Grenzwert angegeben (vergl. Kap. 9.5):

Reduzierte Verstärkung des VOR  $< 0,1$  bei sinusförmiger Rotation des Drehstuhls mit einer Rotationsfrequenz von  $0,1$  Hz, und der Maximalgeschwindigkeit ( $V_{\max}$ ) von  $50^\circ/\text{sec}$  und einer Phasenverschiebung von  $68^\circ$  (Zeitkonstante  $< 5$  sec).

In ausgewählten Fällen kann die Schrägachsenrotation Befunde zur Interaktion zwischen Bogengängen und Otolithenorganen liefern, die allein durch die Otolithen- und Bogengangdiagnostik nicht offenbar wird.

Die exzentrische Rotation erlaubt die unilaterale Reizung der Otolithenorgane in einem Frequenzbereich, der durch VEMP und SVV nicht zugänglich ist. Sie ist für den Seitenvergleich auch in Fällen geeignet, in denen VEMP-Untersuchungen wegen Schallleitungsschwerhörigkeit nicht möglich sind.

## 6.3 Bildgebende Diagnostik

**Stellungnahme der Deutschen Röntgen-Gesellschaft, Frau Prof. Dr. Krombach, Giessen**

**Bildgebende Verfahren bei vestibulärem Schwindel (vergl. Kap. 9.6)**

### 6.3.1 Konventionelle Röntgenaufnahmen

Konventionelle Röntgenaufnahmen haben zur Diagnostik eines vestibulären Schwindels keinen Stellenwert.

### 6.3.2 CT und MRT

Die Computertomographie hat ihre besondere Stärke in der Darstellung von Knochen und Ossikeln. Die MRT weist aufgrund des hohen intrinsischen Kontrastes ihre Stärke hinsichtlich der Darstellung der Weichteile sowie der flüssigkeitsgefüllten Räume des Innenohres und des Knochenmarks auf. Pathologien des Felsenbeines erfordern häufig den Einsatz beider Verfahren, da diese hinsichtlich ihrer Aussagekraft aufgrund der genannten Stärken für viele Indikationen komplementär sind. Im Folgenden werden die unterschiedlichen Entitäten einzeln aufgeführt.

#### 1. Entzündungen

Bei Verdacht auf Labyrinthitis ist die Kernspintomographie mit T2 gewichteten Sequenzen sowie T1 gewichteten Sequenzen vor- und intravenöser Kontrastmittelinjektion die Methode der Wahl. Die

Kontrastmittelanreicherung im Labyrinth ist ein Zeichen der akuten Labyrinthitis. Narbige Obliteration in der Cochlea oder den Bogengängen können anhand der Unterbrechung der Flüssigkeitssäule auf den T2 gewichteten Aufnahmen gut dargestellt werden. Die Computertomographie kommt als ergänzendes Verfahren zum Einsatz, wenn nach stattgehabter Labyrinthitis eine Ertaubung eingetreten ist und die Frage nach einer Verknöcherung der Cochlea, beispielweise vor operativer Insertion eines Cochlea-Implantates beurteilt werden muss.

#### Akute Otitis media mit Übergreifen auf das Labyrinth:

Die Kernspintomographie ist bei akuter Otitis mit Übergreifen auf das Innenohr die Methode der Wahl. Die Protokolle gleichen denen bei Labyrinthitis. Die Computertomographie kann als komplementäres Verfahren wertvolle Informationen hinsichtlich des Ausmaßes einer ossären Destruktion liefern.

#### Chronische Otitis media:

Bei der chronischen Otitis media stellt hingegen die Computertomographie die primäre Methode der Wahl dar, da hier meist die Ausdehnung der ossären Destruktion im Vordergrund steht. Besteht zusätzlich der Verdacht auf eine Ausbreitung auf das Innenohr im Sinne einer Labyrinthitis, so ist zusätzlich die Kernspintomographie wie schon oben beschrieben durchzuführen.

#### Cholesteatom:

Bei Verdacht auf Cholesteatom stellen die Computertomographie zur Darstellung der Ausdehnungen der ossären Destruktion und die Kernspintomographie einschließlich der Diffusionsbildgebung die Methoden der Wahl dar. Bei Verdacht auf Rezidiv nach operativer Entfernung eines Cholesteatom sollte zunächst die Kernspintomographie und zur Beurteilung einer ossären Destruktion die Computertomographie durchgeführt werden.

## **2. Tumoren**

Intralabyrinthäres Schwannom: Die Kernspintomographie unter Einsatz von T2 gewichteten Sequenzen und T1 gewichteten Sequenzen vor und nach intravenöser Kontrastmittelgabe ist die Methode der Wahl. Intralabyrinthäre Raumforderungen kommen auf T2 gewichteten Aufnahmen als Unterbrechung der Flüssigkeitssäule zur Darstellung. Nach intravenöser Kontrastmittelgabe nehmen sie auf T1 gewichteten Aufnahmen Kontrastmittel auf und sind anhand ihres nicht infiltrativen Wachstums und der glatten Begrenzung als benigne Veränderung zu identifizieren. Die

Computertomographie kann in sehr seltenen Fällen komplementäre Informationen liefern, wenn die Raumforderung bereits sehr groß geworden ist.

### **3. Fehlbildungen**

Bei Fehlbildungen ist Schwindel in der Regel nicht das führende Symptom. Bei Verdacht auf Fehlbildungen stellen die Computertomographie und die Kernspintomographie häufig komplementäre Verfahren dar, die sowohl die ossären Strukturen als auch das Labyrinth und das Vestibulum mit den Bogengängen gut darstellen können.

### **4. Schwindel nach Trauma**

Zur Klärung von Traumafolgen ist die Computertomographie das primäre Diagnoseverfahren. Frakturen mit Einstrahlen in die Bogengänge oder das Vestibulum werden hierdurch am besten dargestellt.

### **5. Postoperativer Schwindel**

Nach Tumorchirurgie bei Verdacht auf ein Rezidiv sollte die Kernspintomographie als erste Methode der Wahl durchgeführt werden. Die Kernspintomographie ist auch die Methode der Wahl bei Verdacht auf postoperativ aufgetretene Infektion.

### **6. Morbus Menière (vergl. Kap. 9.6)**

Bei Morbus Menière besteht bislang keine abschließende Evidenz zum Nutzen der Bildgebung. Zur Bildgebung bei Morbus Menière (Hydrops-MRT) besteht derzeit kein abschließender Konsens der Fachgesellschaften. Für die diagnostische Klärung insbesondere bei M. Menière ist die Objektivierung des endolymphatischen Hydrops wesentlich. Dennoch ist im Schrifttum belegt, dass Hydrops ohne Schwindelbeschwerden und Beschwerden der sog. Menière-Trias ohne Hydrops beobachtet sind. Daher wird der aktuelle Stand der Forschung und des internationalen Schrifttums aus Sicht der Konsensus-Gruppe wiedergegeben:

Das pathologische Korrelat der hydropischen Ohrerkrankung (Morbus Menière) ist der endolymphatische Hydrops (ELH) (Hallpike and Cairns 1938, Yamakawa 1938, Pyykko, Nakashima et al. 2013), also eine Aufweitung der Endolymphräume des Innenohres über das normale Maß hinaus. Da gadoliniumbasierte Kontrastmittel (GBCA) in der Endolymph kaum messbar und sich in der Perilymphe auch aufgrund der geringen Größe und anatomischen Komplexität des Innenohres nur

mit geringer Konzentration anreichern, wird zur bildgebenden Darstellung des ELH eine Feldstärke von 3 Tesla sowie eine spezielle Hydrops-MRT-Sequenz benötigt (Übersicht bei (Zou, Pyykkö et al. 2015)). 2005 gelang es erstmals, den Endolymphraum getrennt vom Perilymphraum am lebenden Menschen mit klinischer MRT-Bildgebung darzustellen (Zou, Pyykkö et al. 2005). 2007 konnte erstmals der endolymphatische Hydrops (ELH) bei Patienten mit Hydropischer Ohrerkrankung (Hydropic Ear Disease, HED) visualisiert werden (Nakashima, Naganawa et al. 2007). Im deutschsprachigen Raum wurde 2009 die Hydrops-Bildgebung erstmals von Gürkov, Flatz et al. etabliert (Gurkov, Flatz et al. 2011). Diese Arbeitsgruppe wies die Korrelation zwischen Hörverlust und ELH, zwischen VEMP-Frequenztoning und ELH, zwischen kalorischer Kanalparese und hydropischer Herniation in den horizontalen Bogengang sowie den Progress des ELH im Krankheitsverlauf nach (Gurkov, Flatz et al. 2012, Gurkov, Flatz et al. 2012, Jerin, Berman et al. 2014, Jerin, Krause et al. 2014). Weitere Arbeiten haben die Korrelation mit dem Hörverlust bestätigt (Fiorino, Pizzini et al. 2011, Gurkov, Flatz et al. 2012, Sepahdari, Ishiyama et al. 2015, Jerin, Floerke et al. 2018), während die kurz- und mittelfristigen Fluktuationen der subjektiven Innenohrsymptome offenbar nicht mit im MRT messbaren Schwankungen des ELH assoziiert zu sein scheinen (Jerin, Floerke et al. 2018). Da aktuell noch keine absolut präzise und universell gültige MRT-morphologische Definition eines noch als normal geltenden Endolymphvolumens (cut-off) existiert, besteht aktuell die primäre Indikation zur Hydrops-Bildgebung in der Sicherung der Verdachtsdiagnose einer Hydropischen Ohrerkrankung (insbesondere bei klinisch untypischem Bild), nicht aber im Rahmen der Ausschlussdiagnostik.

## 7 Definitionen und Empfehlungen zu einzelnen Funktionsstörungen

Im Folgenden werden die Krankheitsbilder *peripherer Lokalisation* in Kap. 9.1 – 9.8, diejenigen *zentralnervöser Lokalisation* in Kap. 9.9 und die als *zentralnervös lokalisierten eigenen Erkrankungen*, *die funktionellen Störungen* in Kap. 9.10 dargestellt. Wegen der bei der Erstpräsentation der jeweiligen Patienten meist noch unklaren Lokalisation, die durch das Vorgehen im Akutfall geklärt werden muss, wird das akute vestibuläre Syndrom in Kap. 9.11 zum Abschluss der Leitlinie dargestellt.

## 7.1 Benigner peripherer paroxysmaler Lagerungsschwindel (BPLS, engl. BPPV)

### Klinik

#### Anamnese

Der BPLS ist charakterisiert durch kurze Schwindelattacken, die durch Lagewechsel des Kopfes gegenüber der Schwerkraft ausgelöst werden, ca. 20 sec. dauern und mit Übelkeit und Oszillopsien einhergehen können. Typische Auslöser sind Hinlegen oder Aufrichten im Bett, Umdrehen im Bett, Bücken und/oder Kopfreklination. Die allererste Schwindelattacke tritt häufig morgens im Bett beim Aufstehen auf. Die Diagnose lässt sich meist aus der Anamnese vermuten und sollte durch diagnostische Lagerungsmanöver mit Nachweis eines typischen Lagerungsnystagmus bewiesen werden.

Der Verlauf des BPLS ist typischerweise episodisch-rezidivierend. Spontane Remissionen treten beim BPLS des posterioren Bogengangs nach durchschnittlich 39 Tagen auf (Imai, Ito et al. 2005), die Rezidivquote ist etwa 15% jährlich (Nunez, Cass et al. 2000).

Für die Diagnosestellung mittels Inventarfragebogen (3 Fragen) wird die Sensitivität mit 87% und die Spezifität mit 89,8% angegeben (Kim, Song et al. 2019). Schwindelanfälle durch Umdrehen im oder Hinlegen ins Bett, zusammen mit einer Schwindeldauer von weniger als eine Minute, sind wichtige anamnestische Angaben und korrelieren stark mit einem BPLS (Lindell, Finizia et al. 2018).

Der BPLS ist keinesfalls so gutartig wie der Name suggeriert. Er führt zu einem erhöhten Sturzrisiko bei Älteren (Oghalai, Manolidis et al. 2000), erheblicher körperlicher und psychischer Beeinträchtigung (Lopez-Escamez, Gamiz et al. 2003) und erheblichen Kosten (von Brevern, Lezius et al. 2002).

#### Körperliche Untersuchung

Die Diagnose wird durch Schwindelprovokation mit einer Lagerungsprobe und die Beobachtung des typischen Lagerungsnystagmus gestellt. Für die Diagnose wichtige Charakteristika des Lagerungsnystagmus sind Latenz, Schlagrichtung, zeitlicher Verlauf und Dauer. Bei einem typischen klinischen Untersuchungsbefund in den Lagerungsproben und Fehlen von klinischen Zeichen einer infratentoriellen Läsion lässt sich die Diagnose ohne apparative Diagnostik stellen.

Dem BPLS liegt in etwa 80% eine Canalolithiasis des posterioren Bogengangs zugrunde. In etwa 20% ist der horizontale Bogengang durch eine Canalolithiasis bzw. Cupulolithiasis betroffen. Andere Varianten sind sehr selten (Von Brevern, Bertholon et al. 2015).

### **BPLS des posterioren Bogengangs (p-BPLS)**

Die klassische diagnostische Lagerungsprobe ist die „Hallpike-Lagerung“: Hierzu wird der Kopf des auf einer Liege sitzenden Patienten um 45° zur Seite gedreht. Anschließend wird er rasch auf den Rücken gelegt und der Kopf in einer reklinierten, weiterhin um 45° zur Seite gedrehten Position gehalten. Dabei führt und stützt der Untersucher den Kopf des Patienten. Mit diesem Manöver wird der posteriore Bogengang des unten liegenden Ohres in die Ebene der Kopffrotation gebracht und seine maximale Stimulation erreicht. Eine Frenzelbrille ist zur Beobachtung des Nystagmus nützlich. Sie ist jedoch nicht unbedingt erforderlich, da der vorwiegend torsionelle Nystagmus nicht durch visuelle Fixation unterdrückt werden kann. Die Lagerung wird zu beiden Seiten nacheinander durchgeführt, wobei Schwindel und Nystagmus auftreten, wenn das betroffene Ohr in der Hallpike-Lagerung unten liegt. Dementsprechend zeigt ein Lagerungsschwindel bei Rechtslagerung einen vertikal zur Stirn schlagenden Nystagmus mit einer torsionellen Komponente, bei der der obere Augenpol nach rechts schlägt, was einer Stimulation des rechten posterioren Bogengangs durch die frei im Bogengang beweglichen und entsprechend der Schwerkraft sich nach unten bewegenden Otokonien entspricht. Der Lagerungsnystagmus tritt nach einer Latenz von einigen Sekunden auf, zeigt eine rasche Zunahme der Intensität und nimmt dann langsam ab (Crescendo-Decrescendo), dauert üblicherweise 5-20 Sekunden und nie länger als 1 Minute, kann beim Aufrichten aus dem Liegen eine umgekehrte Schlagrichtung zeigen und nimmt bei wiederholter Lagerung oft an Intensität ab.

Tritt beim Dix-Hallpike-Manöver ein rein horizontaler Nystagmus auf, so ist dies ein Hinweis auf das mögliche Vorliegen eines BPLS des horizontalen Bogengangs.

### **BPLS des horizontalen Bogengangs (h-BPLS)**

Zur diagnostischen Lagerung wird der Kopf in liegender Position ca. 30° angehoben (um die horizontalen Bogengänge in eine vertikale Position zu bringen) und dann zu beiden Seiten gedreht (diagnostische Seitlagerung, sog. „head-roll-test“). Die Schlagrichtung des Nystagmus ist entsprechend der Reizung des horizontalen Bogengangs horizontal. Bei der relativ häufigeren Canalolithiasis schlägt der Nystagmus in beiden Kopfseitlagen zum jeweils unten liegenden Ohr (geotrop) und dauert bis zu 1 Minute (Baloh, Jacobson et al. 1993). Bei der seltenen Cupulolithiasis

(hier haften die Otokonien an der Cupula), findet sich ein jeweils zum oben liegenden Ohr schlagender Nystagmus (apogeotrop), der typischerweise persistiert, solange der Kopf in der Position gehalten wird (Baloh, Yue et al. 1995). Der Nystagmus setzt in beiden Varianten typischerweise mit sehr kurzer oder ohne Latenz ein.

Die Dauer der Attacke und des Nystagmus ist wegen des sog. zentralen Geschwindigkeitsspeichers des horizontalen Bogengangs länger als beim p-BPLS und der Lagerungsnystagmus zeigt gelegentlich eine Richtungsumkehr während der Attacke entsprechend dem postrotatorischen Nystagmus I und II. Die Dauer des Nystagmus beträgt bei der Canalolithiasis des horizontalen Bogengangs < 1 Minute, bei der Cupulolithiasis > 1 Minute. Durch wiederholte Lagerungsmanöver kommt es kaum zur Ermüdbarkeit des Lagerungsnystagmus.

Die betroffene Seite bei einer Canalolithiasis des horizontalen Bogengangs ist die Seite mit dem stärkeren Nystagmus: wenn beispielsweise in Rechtslage der stärkere Nystagmus auftritt, ist der rechte horizontale Bogengang befallen (Baloh, Jacobson et al. 1993, Lee, Choi et al. 2007). Bei der Cupulolithiasis ist die Seite mit dem schwächeren Nystagmus die betroffene Seite (Nutti, Nati et al. 2000, Bisdorff and Debatisse 2001).

Finden sich diese Kriterien, so lässt sich die Diagnose sicher stellen, wenn keine zusätzlichen Hinweise für eine zentrale vestibuläre Störung vorliegen.

Da beim h-BPLS während des head-roll-Tests immer in beiden lateralen Kopfpositionen ein Nystagmus auftritt, ist es in einigen Fällen schwierig zu entscheiden, welches die kranke Seite ist. Hier ist der sog. bow and lean-Test (Choung, Shin et al. 2006) sehr hilfreich. Hierbei wird die Nystagmusanalyse sowohl in sitzender Position mit 90° nach vorne gebeugtem Oberkörper und Kopf (bow) als auch mit nach dorsal rekliniertem Kopf bzw. in Rückenlage (lean) durchgeführt:

Position	Canalolithiasis (typischer h-BPLS)	Cupulolithiasis (atypischer h-BPLS)
Bow	Horizontaler Nystagmus zur kranken Seite	Horizontaler Nystagmus zur gesunden Seite
Lean	Horizontaler Nystagmus zur gesunden Seite	Horizontaler Nystagmus zur kranken Seite

**Tab. 9 Nystagmusrichtung beim bow and lean Test**

## **BPLS des anterioren Bogengangs (a-BPLS)**

Der BPPV des anterioren Bogengangs (a-BPLS) wird derzeit noch kontrovers diskutiert, und es wurden sogar Zweifel an dieser Entität geäußert. Die Häufigkeit wurde in den meisten Fallserien mit 1-2% der Patienten mit BPLS angegeben (Nakayama and Epley 2005, Yacovino, Hain et al. 2009), seltener wurden deutlich höhere Prävalenzen berichtet (Cambi, Astore et al. 2013). Schwindel und Nystagmus wird durch dieselbe diagnostische Lagerungsprobe wie beim p-BPLS ausgelöst, typischerweise jedoch nicht nur bei Lagerung auf das betroffene Ohr, sondern auch auf die gesunde Seite und in Rückenlage mit hängendem Kopf. Die Schlagrichtung des Nystagmus ist in allen auslösenden Positionen vorwiegend vertikal nach unten (Downbeat-Nystagmus). Zusätzlich kann eine geringe torsionelle Komponente vorhanden sein, die mit dem oberen Augenpol zum betroffenen Ohr schlägt, aber meist mit bloßem Augen der Beobachtung entgeht (Bertholon, Bronstein et al. 2002, Aw, Todd et al. 2005). Die Dauer des Nystagmus beträgt < 1 Minute. Die Diagnose eines a-BPLS setzt eine besonders sorgfältige klinische Untersuchung voraus, um eine zentrale Ursache auszuschließen. Die Remission von Schwindel und Nystagmus unmittelbar nach einem therapeutischen Lagerungsmanöver bestätigt die Diagnose (Von Brevern, Bertholon et al. 2015).

## **Differenzialdiagnose**

### **Häufige Differenzialdiagnosen:**

Zentrale infratentorielle Läsion: Diese muss immer dann vermutet werden, wenn der Lagerungsnystagmus untypische Merkmale aufweist bzw. wenn sich klinische Zeichen finden, die auf eine Störung des Hirnstamms oder Kleinhirns hinweisen. Ein klinisch wichtiges Unterscheidungskriterium zur Identifikation eines zentralen Lage-/ Lagerungsnystagmus ist die Schlagrichtung, die bei zentraler Genese oft nicht mit der Ebene desjenigen Bogengangs korrespondiert, der durch die Kopflagerung gereizt wird (z.B. torsioneller Nystagmus bei Lagerung in der Ebene des horizontalen Bogengangs (Büttner, Helmchen et al. 1999)). Insbesondere die Cupulolithiasis des horizontalen Bogengangs und der BPLS des anterioren Bogengangs müssen von einer zentral-vestibulären Störung sorgfältig differenziert werden. Fast regelhaft finden sich bei einem zentralen Lagerungsnystagmus einige der folgenden klinischen Zeichen: Rumpfataxie, Blickrichtungsnystagmus, sakkadierte Blickfolge, dysmetrische Sakkaden (Choi, Kim et al. 2015, Choi, Glasauer et al. 2018). Am häufigsten fanden sich bei zentralen Störungen folgende Formen des

Lagerungsnystagmus: downbeat, horizontal geotrop und in mehreren Ebenen schlagend (De Schutter, Adham et al. 2019)

### **Seltene Differenzialdiagnosen:**

Vestibuläre Migräne: Hier kann sich neben einem Spontannystagmus auch ein zentraler Lagenystagmus zeigen (von Brevern, Radtke et al. 2004).

Vestibularisparoxysmie: kurze Schwindelattacken, die teilweise durch Kopfbewegungen provoziert werden können (Strupp, Lopez-Escamez et al. 2016). (Ihtijarevic et. al. 2019) fanden bei einer Vielzahl ihrer Patienten mit Vestibularisparoxysmie unterschiedliche Formen von Lagerungsnystagmen.

„Rotational vertebral artery syndrome“: im Gegensatz zum BPLS werden bei diesem sehr seltenen Krankheitsbild Schwindelattacken mit Nystagmus bei starker Rotation der HWS in der Horizontalebene in aufrechter Position ausgelöst. Ursache ist die Kompression der dominanten A. vertebralis bei Rotation des Kopfes in die Gegenrichtung mit konsekutiver Ischämie des vertebrobasilären Stromgebiets (Choi, Shin et al. 2005).

### **Apparative Diagnostik**

#### **Vestibuläre Testung**

Eine apparative Untersuchung des Innenohrs ist nur erforderlich, wenn sich in der Anamnese bzw. körperlichen Untersuchung Hinweise ergeben, dass dem BPLS eine weitere Innenohrerkrankung zugrunde liegt (z.B. Morbus Menière).

#### **Bildgebung**

Bei Verdacht auf einen zentralen Lage-/ Lagerungsschwindel bzw. -nystagmus sollte eine hochauflösende zerebrale MRT erfolgen, bei Verdacht auf eine vaskuläre Genese zudem eine Untersuchung der vertebrobasilären Arterien (Duplex-Sonographie, CT-Angiographie bzw. MR-Angiographie). Der zentrale Lageschwindel/Nystagmus beruht auf einer zerebellären Störung, wobei sich allerdings häufig keine strukturellen Veränderungen nachweisen lassen.

## Therapie

Das Prinzip der Therapie besteht darin, mit Befreiungsmanövern die Otokonien, die in einen Bogengang geraten sind, durch Drehung des Kopfes wieder in Richtung des Utrikulus zu befördern. Grundsätzlich gilt, dass Lagerungsmanöver, die von Therapeuten ausgeführt werden, deutlich wirksamer sind als Manöver, die Patienten selbstständig durchführen.

### Befreiungsmanöver bei Canalolithiasis des posterioren Bogengangs (p-BPLS)

#### Epley-Manöver

Das Manöver nach Epley erfolgt durch Kopf- und Rumpffrotation des liegenden Patienten in leichter Kopfhängelage (Epley 1992). Seine Wirksamkeit ist durch zahlreiche kontrollierte, randomisierte Studien und Metaanalysen belegt (Hilton and Pinder 2014). Eine Metaanalyse zeigt, dass behandelte Patienten bei der ersten Verlaufskontrolle 4,4 mal häufiger beschwerdefrei waren als unbehandelte Patienten (Hilton and Pinder 2014). Nach der ersten Lagerung werden etwa 50-80% der Patienten beschwerdefrei, durch Wiederholung des Manövers kann die Wirksamkeit auf 80-90% gesteigert werden (Fife 2009, Bhattacharyya, Gubbels et al. 2017). Diese Effekte waren nicht bei Selbstbehandlung mit dem Epley- oder Semont-Manöver zu erzielen (Fife, Iverson et al. 2008). Zur erfolgreichen Anwendung des Epley Manövers sind folgende Details zu beachten:

Der Übergang von einer Position in die nächste wird zügig, aber nicht abrupt durchgeführt. Auf eine ausreichende Kopfreklination ist zu achten. Patienten mit eingeschränkter Nackenbeweglichkeit werden entweder auf einer Liege mit abgesenktem Kopfteil oder alternativ mit dem Befreiungsmanöver nach Semont behandelt. Beim Vergleich des Epley-Manövers mit (für den Patienten bequemer) oder ohne Kissen unter den Schultern zeigen sich bezüglich des Therapieeffektes nach einer Woche keine Unterschiede (Lee, Jeon et al. 2020).

Bei ausgeprägter Angst oder Übelkeit empfiehlt sich eine Prämedikation mit Antivertiginosa (z.B. Dimenhydrinat) oder Anxiolytika (z.B. Lorazepam) etwa 30 min vor Beginn der Manöver.

Wiederholte Durchgänge während einer Behandlungssitzung erhöhen die Erfolgsrate (Reinink, Wegner et al. 2014).

Das Auftreten eines orthotropen Nystagmus (der in dieselbe Richtung schlägt wie in der

diagnostischen Lagerung) in der zweiten Position des Epley Manövers sagt einen Erfolg der Behandlung voraus (Oh, Kim et al. 2007).

Die von Epley ursprünglich vorgeschlagene Vibration am Mastoid während des Manövers erhöht die Erfolgsrate nicht (Hunt, Zimmermann et al. 2012).

Restriktionen nach einem erfolgreichen Manöver (z.B. 48 Stunden aufrecht bleiben), um Rezidive zu verhindern, werden kontrovers diskutiert (Hunt, Zimmermann et al. 2012, Cromwell, Tyler et al. 2018). Da sie teilweise als unangenehm empfunden werden und die Effektstärke gering ist, werden diese nicht empfohlen (Bhattacharyya, Gubbels et al. 2017).

### **Semont-Manöver**

Beim Semont-Manöver führt der Patient im Sitzen zunächst eine Rotation des Kopfes um 45° zur Seite des nicht-betroffenen Labyrinths durch, um den posterioren Bogengang in die Frontalebene zu bringen (Semont, Freyss et al. 1988). Anschließend wird der Patient um 90° zur Seite des betroffenen Labyrinths gelagert; diese Position muss er mindestens eine Minute einhalten. Danach erfolgt der sog. „große Wurf“: der Patient wird möglichst rasch, unter Beibehaltung der Kopfposition, um 180° zur Seite des betroffenen Labyrinths gelagert, wo er auch mindestens eine Minute liegen bleiben muss. Abschließend setzt sich der Patient auf.

Die Wirksamkeit des Semont-Manövers ist durch zwei kontrollierte, randomisierte Studien belegt (Chen, Zhuang et al. 2012, Mandalà, Santoro et al. 2012). Es gibt erste Hinweise, dass das sog. Semont-PLUS Manöver (Überstreckung des Kopfes/Körpers um mindestens 45° unter die Erdhorizontale beim zweiten Abschnitt des Semont-Manövers) zu einer Verkürzung der Krankheitsdauer führt (Strupp, Vinck et al. 2020).

Die Manöver nach Epley und Semont sind hinsichtlich ihrer Wirksamkeit gleichwertig (Liu, Wang et al. 2016). Die Entscheidung, welches Manöver eingesetzt wird, sollte davon abhängen, mit welchem Verfahren der Therapeut besser vertraut ist und ob individuelle Kontraindikationen vorliegen: Sehr adipöse Patienten sind leichter nach Epley zu behandeln, während für Patienten mit Schulter-Nackenproblemen das Semont-Manöver besser geeignet sein kann. Die Begleiteffekte (Übelkeit, Gangunsicherheit) sind bei allen Manövern gleich.

Als Begleiteffekt kann in bis zu eine Drittel vorübergehend Übelkeit auftreten (Hilton and Pinder 2014), vor allem bei wiederholter Lagerung während einer Sitzung (ggf. Vorbeugung mit z.B. 100 mg

Dimenhydrinat oder anderem Antivertiginosum). Bei etwa 20-40% der erfolgreich behandelten Patienten kommt es anschließend für Stunden bis wenige Tage zu einer Gangunsicherheit (sog. Residualschwindel), vermutlich durch die Reposition der Otokonien in den Utrikulus und eine vermehrte Beachtung des Gleichgewichtssystems. Gelegentlich (ca. 3 - 5% der Fälle) wird ein Lagerungsschwindel des hinteren vertikalen Bogengangs durch die Behandlung in die horizontale oder anteriore Bogengangsvariante überführt (Herdman and Tusa 1996, Lee, Lee et al. 2019). Dieser sog. Bogengangswechsel muss bei einer Therapieresistenz des BPLS in Betracht gezogen werden.

### **Selbstbehandlung**

Das Manöver nach Epley kann auch erfolgreich in der Selbstbehandlung eingesetzt werden (Radtke, Neuhauser et al. 1999). Die Behandlung wird mehrfach täglich bis zur Beschwerdefreiheit durchgeführt. Erforderlich ist eine gründliche Anleitung durch Demonstration und Bildmaterial. Die Erfolgsraten (64% nach einer Woche = 21 Behandlungen) sind jedoch nicht so hoch wie bei ärztlich durchgeführten Manövern, so dass die Selbstbehandlung komplementär eingesetzt werden kann, z.B. für Restbeschwerden nach ärztlicher Behandlung oder bei häufigen Rezidiven. Patienten, die mit diesen Manövern nicht zurechtkommen, können die einfacheren Brandt-Daroff-Übungen durchführen (Brandt and Daroff 1980), brauchen damit in der Regel aber länger, bis sie beschwerdefrei werden (Radtke, Von Brevern et al. 2004).

### **Behandlung in erschwerten Fällen mit reduzierter Mobilität der Patienten**

Bei reduzierter Kopf- und Halsbeweglichkeit oder nach operativen Eingriffen an der Halswirbelsäule oder erschwerter Lagerung aus anderen Ursachen können multiaxial bewegliche Lagerungsstühle die o.g. Manöver ermöglichen oder erleichtern (Power, Murray et al. 2019).

### **Lagerungsschwindel des horizontalen Bogengangs (h-BPLS)**

#### **Canalolithiasis des horizontalen Bogengangs**

Für die Canalolithiasis des horizontalen Bogengangs bieten sich drei therapeutische Manöver an. Beim Barbecue-Manöver wird der Patient aus der Rückenlage in drei Schritten von je 90° um die Körperlängsachse zum nicht-betroffenen Ohr gedreht und bleibt 30 Sekunden in jeder Position liegen (Lempert and Tiel-Wilck 1996).

Eine Alternative stellt die Seitlagerung auf das nicht betroffene Ohr für einige Stunden (bzw. eine Nacht) dar (Vannucchi, Giannoni et al. 1997).

Als drittes therapeutisches Manöver kann man das Gufoni-Manöver durchführen (Gufoni, Mastrosimone et al. 1998, Bhattacharyya, Gubbels et al. 2017): Der Pat. legt sich aus der sitzenden Position schnell seitlich auf die gesunde Seite (= Seite mit geringerem Nystagmus) und bleibt so bis zum Verschwinden des geotropen Nystagmus liegen. Dann dreht er schnell den Kopf um 45° nach unten (nose down) und bleibt so 2 Minuten liegen.

Es gibt keine Evidenz, die eine Überlegenheit eines dieser Manöver gegenüber den beiden anderen belegen könnte. Für das Barbecue-Manöver zeigte eine randomisierte kontrollierte Studie eine Wirksamkeit von 51% gegenüber 25% bei Placebo-Therapie (Kim, Oh et al. 2012). Für das Gufoni-Manövers liegen zwei Placebo-kontrollierte Studien vor, die unmittelbar nach der Anwendung eine vollständige Remission bei 48 bzw. 89% der Patienten gegenüber 9 bzw. 21% unter Placebo-Therapie belegen (Kim, Oh et al. 2012, Mandalà, Santoro et al. 2012).

### **Cupulolithiasis des horizontalen Bogengangs**

Randomisierte, kontrollierte Studien zeigen, dass sowohl das Schütteln des im Sitzen um 30° nach unten gesenkten Kopfes mit 3 Hz, das Gufoni-Manöver und Vibration des Mastoid in beiden Seitlagen gleichermaßen wirksam sind (Kim, Oh et al. 2012, Kim, Park et al. 2017).

Das Gufoni-Manöver wird hierbei mit einer Seitlagerung auf die erkrankte Seite (= Seite mit geringerem Nystagmus) durchgeführt. Die Leitlinie der US-amerikanischen Hals-Nasen-Ohren-Gesellschaft (Bhattacharyya, Gubbels et al. 2017) unterscheidet zusätzlich zwischen einer utrikulusseitigen und einer bogengangsseitigen Cupulolithiasis. Es fehlen aber Hinweise auf die klinischen Unterscheidungsmerkmale beider Formen. Trotzdem wird in dieser Leitlinie für die utrikulusseitige Cupulolithiasis empfohlen, das Gufoni-Manöver mit Drehung des Kopfes nach unten (nose down) und für die bogengangsseitige Cupulolithiasis mit Kopfdrehung nach oben (nose up) durchzuführen (Bhattacharyya, Gubbels et al. 2017). In randomisierten Studien wurde dagegen eine Kopfdrehung nach oben durchgeführt (Kim, Oh et al. 2012, Kim, Park et al. 2017) (Kim et al., 2012b, Kim et al., 2017).

### **Canalolithiasis des anterioren Bogengangs (a-BPLS)**

Für das Yacovino Manöver wurde in unkontrollierten Studien eine Remissionsrate von bis zu 85% nach einmaliger Anwendung und bis zu 100% nach mehrfacher Anwendung beschrieben (Yacovino et al., 2009; Yang, Ling et al. 2019): (1) aus der sitzenden Position wird der Patient in eine Kopfhängelage gebracht, so dass der Kopf im Liegen um mindestens 30° rekliniert ist; (2) nach 30 sec wird der Kopf in der liegenden Position rasch nach vorn gebeugt, so dass das Kinn auf der Brust liegt; (3) nach 30 sec wird der Patient wieder aufgerichtet. Ähnlich, nur mit 45° kontralateral gedrehtem Kopf, wird auch das sog. Rahko-Manöver (Rahko 2002) zur Therapie des a-BPLS durchgeführt.

### **BPLS und Vitamin D-Mangel**

Zwei Metaanalysen lassen einen Zusammenhang zwischen einem rezidivierendem BPLS und einem Vitamin D Mangel erkennen (AlGarni, Mirza et al. 2018, Yang, Lu et al. 2020). Bei Patienten mit rezidivierendem BPLS kann es daher sinnvoll sein, den Vitamin D-Spiegel zu kontrollieren und, falls erniedrigt, zu substituieren. Studien mit ausreichender Evidenz liegen hierzu jedoch noch nicht vor (Sheikhzadeh, Lotfi et al. 2016, Talaat, Kabel et al. 2016).

## **7.2 Akute unilaterale periphere Vestibulopathie/Neuropathie (AUPVP)**

### **Terminologie**

Akute unilaterale periphere Vestibulopathie, Neuronitis vestibularis, Neuropathia vestibularis

### **Diagnosekriterien**

Es werden aktuell die folgenden Diagnosekriterien vorgeschlagen (modifiziert nach (Strupp u. Magnusson 2015)):

- A. Akut oder subakut einsetzender, ohne Therapie > 24 h anhaltender Drehschwindel mit Oszillopsien, Fallneigung zur betroffenen Seite und Übelkeit
- B. Keine Symptome einer zentralen Störung oder akuten Hörstörung
- C. Horizontal torsioneller Spontannystagmus, dessen Intensität bei reduzierter visueller Fixation zunimmt und dessen schnelle Phase zur mutmaßlich nicht-betroffenen Seite schlägt, Dauer ohne Therapie > 24 h.

- D. Einseitige peripher vestibuläre Funktionsstörung des VOR: pathologischer Kopfpulstest;
- falls unklar: vHIT mit Verstärkungsfaktor  $< 0,7$  und/oder Seitendifferenz der kalorischen Prüfung  $>25\%$  und/oder Summe der langsamen Phase der kalorischen Erregbarkeit für die Kalt- plus Warmspülung  $< 6^\circ/\text{sec}$ .
- E. Keine zentralen Okulomotorikstörungen, im Besonderen keine vertikale Divergenz (skew deviation), kein Blickrichtungsnystagmus entgegen der Richtung des Spontannystagmus sowie kein anderer zentraler Nystagmus.
- F. Nicht besser erklärt durch andere Erkrankung

## Diagnose

### Anamnese

Die typischen Symptome sind wie folgt: akut oder subakut einsetzender, mindestens 24 h bis viele Tage anhaltender, initial meist heftiger Dauerdrehschwindel. Dem akuten Beginn können kurze Schwindelattacken vorausgehen (Lee et al. 2009). Ferner berichten Patienten über spontane Scheinbewegungen der Umgebung. Daneben geben sie eine Stand- und Gangunsicherheit an, die sich bei Augenschluss verstärkt. Schließlich besteht bei vielen Patienten Übelkeit bis hin zum Erbrechen, die sich bei Bewegung verstärkt. Nicht zum Krankheitsbild gehören: akute Hörstörungen, Tinnitus oder zentrale neurologische Symptome. Danach müssen die Patienten explizit befragt werden.

### Körperliche Untersuchung

Bei der körperlichen Untersuchung finden sich typischerweise die folgenden Befunde:

1. Horizontal-torsioneller peripherer vestibulärer Spontannystagmus, dessen schnelle Phase zur mutmaßlich nicht-betroffenen Seite schlägt. Der Nystagmus wird durch visuelle Fixation partiell oder vollständig unterdrückt. Die Intensität nimmt bei reduzierter visueller Fixation unter der Frenzel/M-Brille sowie beim Blick in Richtung der schnellen Phase zu. Dies sind die typischen Charakteristika eines peripheren vestibulären Spontannystagmus. Ein Nystagmus, der durch visuelle Fixation *nicht* abschwächbar/unterdrückbar ist, ist *kein* peripherer Spontannystagmus.
2. Pathologischer „Bedside-KIT“: bei Kopfdrehung zur mutmaßlich betroffenen Seite findet sich eine Refixationssakkade die ein VOR Defizit anzeigt.

3. Pathologische mono- und binokuläre Auslenkung der Subjektiven Visuellen Vertikalen (SVV) zur Seite des mutmaßlich betroffenen Labyrinths.
4. Vermehrtes Schwanken, typischerweise zur Seite der Läsion im Romberg Test mit Zunahme nach Augenschluss

**Nicht** vorhanden sein dürfen

bei der Untersuchung auf zentrale Okulomotorikstörungen (Cnyrim et al. 2008; Kattah et al. 2009):

- Vertikale Divergenz/skew deviation
- Blickrichtungsnystagmus, zu untersuchen beim Blick entgegen der Richtung der schnellen Phase des Spontan-nystagmus (akutes zentrales vestibuläres Syndrom)
- vertikaler oder anderer zentraler Nystagmus

bei der Untersuchung des Hörvermögens:

- keine Hinweise auf eine akut aufgetretene Beeinträchtigung.

#### **MERKE:**

**Bei zentralen Ursachen findet sich häufig ein Befundmuster, das eine Differenzierung zwischen peripheren und zentralen Ursachen erschwert. Die gilt insbesondere für akute Infarkte im Bereich der Versorgungsgebiete der A. cerebellaris inferior anterior (AICA) und A. cerebellaris posterior inferior (PICA). Beim akuten vestibulären Syndrom sind daher zur Differenzierung fachübergreifende Maßnahmen für Diagnostik und Therapie besonders wichtig.**

## **Apparative Diagnostik**

### **Vestibuläre Testung**

Für die Diagnosesicherung ist der Nachweis einer einseitig deutlich reduzierten Funktion des VOR erforderlich. Diese kann quantifiziert werden mit

- dem Video-Kopfimpulstest (vHIT) (Halmagyi et al. 2017) für den hohen Frequenzbereich des VOR mit einem Defizit auf der betroffenen Seite (Verstärkung/gain < 0,7) und/oder
- der kalorischen Testung für den niedrigen Frequenzbereich des VOR mit einer relativen > 25% Seitendifferenz nach der „vestibular paresis formula von Jongkees“ (Jongkees, Maas et al. 1962); (Jongkees et al. 1962) (vergl. Unter- und/oder absolute Unerregbarkeit (Summe der langsamen Phase des kalorisch induzierten Nystagmus für die Kalt- plus Warmspülung < 6°/Sekunde.

Alternativ kann der Wert von 40% nach der Formel für die lineare Berechnung nach Wexler verwendet werden.

### **Audiologische Testung**

Ergeben sich in der Anamnese und/oder klinischen Testung Hinweise für eine akut aufgetretene Hörstörung, ist ein Reintonaudiogram indiziert, weil sowohl ein Morbus Menière mit einer typischen Tieftonhörmindernung (Lopez-Escamez et al. 2015) als auch ein AICA-Infarkt (s.u.) mit einer Hörstörung einhergehen und abgegrenzt werden müssen.

### **Bildgebung**

Ergeben sich in der Anamnese oder klinischen Untersuchung Hinweise für eine *zentrale Ursache der Symptome*, ist eine notfallmäßige Bildgebung indiziert: mittels CT zum Ausschluss einer Blutung, mittels CT Angiographie mit der Frage nach einer Vertebralis-/ Basilarisstenose und mittels MRT, inklusive diffusionsgewichteter Sequenzen. Hier ist aber zu betonen, dass die MRT im Bereich des Hirnstamms/Kleinhirns bei Läsionen < 10 mm innerhalb der ersten 24 h nach Symptombeginn bei 50% der Patienten unauffällig ist (Saber Tehrani et al. 2018). Umso wichtiger ist wie o.g. eine systematische Anamnese und klinische Untersuchung, die eine Differenzierung zwischen einer AUVP und einem akuten zentralnervösem vestibulärem Syndrom (AZVS) mit einer Sensitivität und Spezifität von ca. 90% ermöglicht (Cnyrim et al. 2008; Kattah et al. 2009; Saber Tehrani et al. 2018).

### **Differentialdiagnosen**

- Cogan Syndrom
- Herpes zoster oticus (Ramsay-Hunt Syndrom)
- Ischämie/Blutung/Entzündung im Bereich des Hirnstamms oder Kleinhirns
- Cupulolithiasis des horizontalen Bogengangs
- Labyrinthitis
- Morbus Menière
- Vestibularisparoxysmie
- Vestibuläre Migräne
- Vestibularisschwannom

**Expertenkonsensus (einstimmig 11 von 11) ¶**

Bei Hinweisen auf eine zentrale Ursache der Beschwerden oder bei widersprüchlichen Befunden ist die fachübergreifende Diagnostik (Hals-Nasen-Ohrenheilkunde, Neurologie, Radiologie/Neuroradiologie) mit MRT-Diagnostik unmittelbar durchzuführen. Die stationäre Aufnahme auch zur Überwachung soll erwogen werden. ¶

**Therapie**

Die Therapie der akuten unilateralen Vestibulopathie beruht auf drei Prinzipien: symptomatische, kausale und physiotherapeutische Behandlung.

**Symptomatische Therapie**

In der akuten Phase können Antivertiginosa gegeben werden, die mit Histamin-, Muskarin-, Dopamin-, Serotonin- und/oder GABA-Rezeptoren interagieren (Übersicht in (Soto et al. 2013; Chabbert2016)). Sedierende Antivertiginosa sollten nur maximal ein bis drei Tage und nur bei schwerer Übelkeit und Erbrechen gegeben werden. Darüber hinaus richtet sich die eingesetzte Substanz auch nach den unerwünschten Wirkungen, insbesondere anti-dopaminergen, die zu einem persistierenden Parkinsonoid führen können, und den individuellen Kontraindikationen. Zur akuten Behandlung von Schwindel, Übelkeit und Erbrechen ist die z.B. Gabe von Dimenhydrinat (oral 50 mg - 100 mg oder iv. oder rektal (max. tgl. Dosis 400 mg), Ondansetron (oral 4 - 8 mg, bis zu 4x8 mg/d; oder i.v. 4 mg - 8 mg i.v. (max. Dosis 32 mg/d) oder Lorazepam (oral 0.5- 1 mg bis 4 mg/d) sinnvoll (Übersicht in (Strupp u. Zwergal 2020)).

**Kausale Therapie**

Corticosteroide und Virostatika. Eine prospektive, randomisierte, Placebo-kontrollierte Studie mit 141 Patienten zeigte, dass eine Monotherapie mit Methylprednisolon zu einer signifikanten Verbesserung der Erholung der peripheren vestibulären Funktion nach 12 Monaten führte (Strupp et al. 2004). Valaciclovir hatte weder als Monotherapie noch in Kombination mit Methyl-Prednisolon einen Einfluss auf den Verlauf der Erkrankung. Der fehlende Effekt des Virostatikums lässt sich dadurch erklären, dass die Replikation von HSV-1 zum Beginn der Behandlung weitgehend abgeschlossen ist. In einer anderen prospektiven Studie wurde gezeigt, dass der Behandlungserfolg

von Steroiden von der Latenz zwischen Symptombeginn und Therapiebeginn abhängt. Alle 9 Patienten, die innerhalb von 24 h therapiert worden waren, hatten eine normale kalorische Testung nach drei Monaten, wohingegen bei den 14 Patienten mit einem Behandlungsbeginn zwischen 25 h und 72 h in nur 58% eine Normalisierung beobachtet wurde ( $p < 0,05$ ) (Sjogren et al. 2019). Es handelt sich dabei aber um keine verblindete oder Placebo-kontrollierte Studie mit einer zusätzlich nur kurzen Verlaufskontrolle.

In einer Cochrane-Analyse wird ein Trend einer Behandlung mit Corticosteroiden einen Monat nach Erkrankungsbeginn zwar gesehen, allerdings keine allgemeine Behandlungsempfehlung gegeben, da nicht genügend Studien vorlagen und die Auswirkungen auf die Lebensqualität nicht ausreichend untersucht worden seien (Fishman et al. 2011). Ferner, um bei intravenöser Applikation relevante Medikamentenspiegel im Innenohr zu erreichen, ist eine Verabreichung von min. 250 mg Prednisolon i.v. erforderlich (Niedermeyer, Zahneisen et al. 2003). Schließlich liegen bislang keine evidenzbasierten Studien zur transtympanalen Therapie mit Corticosteroiden vor.

Zusammengefasst: Um den Therapieeffekt von Corticosteroiden zu belegen, ist mindestens eine weitere randomisierte, prospektive Placebo-kontrollierte Studie notwendig, die über mehrere Monate sowohl die Erholung der peripher vestibulären Funktion mittels vHIT und kalorischer Testung als auch Lebensqualität und Funktionsfähigkeit des Patienten im Alltag erfasst.

Weltweit werden allerdings Corticosteroide in unterschiedlicher Dosierung verabreicht oder empfohlen. Die oralen Dosierungen reichen von 50-60 mg Prednisolon/d bis zu 40 mg Dexamethason/d, was 250 bis 300 mg Prednisolon/d entspricht. Da auch beim Hörsturz eine Therapie mit einer Äquivalenzdosis von 250 mg Prednisolon/d empfohlen wird, wird dies ebenfalls für die akute unilaterale Vestibulopathie vorgeschlagen.

#### **Expertenkonsensus (einstimmig 11 von 11)**

Es wird empfohlen, bei der akuten unilateralen Vestibulopathie mit Corticosteroiden in einer Äquivalenzdosis von 250 mg Prednisolon/d oral oder i.v. die Therapie unmittelbar nach Symptombeginn zu beginnen. Innerhalb der ersten 3 Tage nach Beginn der Symptome ist die Effektivität offensichtlich am höchsten (s.o.).

## Gleichgewichtstraining

Das bislang wichtige Behandlungsprinzip zur Förderung der zentralen Kompensation einer akuten unilateralen Vestibulopathie ist physikalische Therapie mit aktivem Gleichgewichtstraining, mit dem so früh wie möglich nach Einsetzen der Symptomatik begonnen werden sollte (Übersichten in (Sulway u. Whitney 2019; Tjernstrom et al. 2016; Crane u. Schubert 2018)). Dessen Wirksamkeit (Übersicht in (Crane u. Schubert 2018)) wurde in tierexperimentellen Studien und in mehreren kontrollierten klinischen Studien belegt (z.B. (Strupp et al. 1998; Tokle et al. 2020)). Dies wird durch eine Cochrane-Analyse (McDonnell u. Hillier 2015) gestützt (2013).

Abhängig vom Grad der vegetativen Begleitsymptomatik, dem Allgemeinzustand und der Gehfähigkeit sollte die Therapie stationär oder ambulant durchgeführt werden. Es werden drei Übungseinheiten pro Tag von jeweils mindestens 15 min über – je nach Verlauf – ca. vier Wochen empfohlen. Besonders wichtig sind dabei offensichtlich horizontale Drehungen des Kopfes (Lehnen et al. 2018), um die vestibuläre Tonusimbalance als Störreiz für die vestibuläre Kompensation zu erhöhen. Ein weiterer Vorteil dieser einfachen Maßnahme: Sie können vom Patienten bereits durchgeführt werden, wenn er noch bettlägerig ist und gehen dann nicht mit erhöhter Sturzgefahr einher.

### Expertenkonsensus (einstimmig 11 von 11)

Bei Hinweisen auf zentralnervöse Ursache der Beschwerden oder bei widersprüchlichen Befunden ist die fachübergreifende Diagnostik (Hals-Nasen-Ohrenheilkunde, Neurologie, Radiologie/Neuroradiologie) ggf. mit MRT-Diagnostik unmittelbar durchzuführen. Die stationäre Aufnahme, ggf. zur Überwachung soll erwogen werden.

Die Therapie des idiopathischen Hörsturzes mit vestibulärer Beteiligung entspricht in der Akutphase der Therapie des idiopathischen sensorineuralen Hörsturzes. Die Therapie erfolgt durch systemische Verabreichung von Prednisolon in hoher Dosierung ( $\geq 250\text{mg}$  über mehrere Tage) (Rauch 2008). Die lokale (intratympanale) Verabreichung von Glukocorticosteroiden kann gemäß Meta-Analyse (Li, Feng et al. 2015) als Sekundärtherapie (bei fehlendem Ansprechen) eine Verbesserung der Prognose ergeben. Bei randomisierten Studien ergeben sich bislang kontroverse Ergebnisse.

## 7.3 Akute Labyrinthitis

### Terminologie & Definition

Es werden verschiedenen Formen der akuten Labyrinthitis unterschieden:

*Tympanogene Labyrinthitis:* Infektion des Mittelohres wird über das runde und/oder das ovale Fenster zum Innenohr fortgeleitet. Hier wird zwischen einer akut-toxischen (Freisetzung von toxischen Stoffen im Mittelohr z. B. bei der Grippeotitis) und einer akut eitrigen Form (Bakterien wandern vom Mittelohr ins Innenohr). Die akute bakterielle Labyrinthitis kann als Komplikation der akuten Otitis media im Kindes- und Erwachsenenalter (Goldstein, Casselbrant et al. 1998, Leskinen and Jero 2005) auftreten. In einer Studie (Ren, Sethi et al. 2018) wird eine Häufigkeit von 0,06% aller Patienten, die sich mit akuter Otitis media in einer US-amerikanischen Rettungsstelle vorstellten, angegeben.

*Meningeale Labyrinthitis:* Begleiterscheinung einer Meningitis.

*Hämatogene Labyrinthitis:* Diese kann z. B. bei Infektionen mit Mumps, Masern, Zytomegalie, HIV, Lues und Borrelien auftreten.

### Klinik

Die Patienten klagen über vorausgehende Otalgie (bei tympanogener Labyrinthitis), rasch progrediente Hörminderung und Schwindel, Ohrdruck fakultativ mit Übelkeit und Erbrechen. Nicht immer besteht Fieber.

Ist der Knochen bis auf das häutige Labyrinth angegriffen (Labyrinthfistel) kann eine iatrogen oder selbst erzeugte Druckerhöhung im äußeren Gehörgang zu Drehschwindel mit Provokationsnystagmus führen. Dies wird als "Fistelsymptom" bezeichnet, wenn der Nystagmus sowohl bei Kompression als auch bei Aspiration auftritt und bei Kompression in Richtung des kranken Ohrs, bei Aspiration in Richtung des gesunden Ohrs schlägt. Im zeitlichen Verlauf kann die Vestibularisfunktion auch langsam ausfallen und sich mit der vestibulären Kompensation überlappen, so dass die Gleichgewichtsstörung vom Patienten nicht deutlich bemerkt wird.

## Diagnose

### Körperliche Untersuchung

Der Befund der Ohrmikroskopie ist bei der tympanogenen Labyrinthitis wegweisend.

### Funktionstests

Audiometrisch durch Luft-Knochenleitungsdifferenz und im Rahmen der Impedanzaudiometrie ist der Paukenerguss darstellbar. Obligat ist die Tonschwellenaudiometrie in Luft- und Knochenleitung, bei der eine kombinierte Schwerhörigkeit nachweisbar ist. Fakultativ kann eine Beteiligung des Mastoids mit den klinischen Zeichen der akuten Mastoiditis imponieren. Bei V.a. eine Labyrinthitis sollte nach einem Spontan- oder Provokationsnystagmus geschaut werden. Die Richtung des Spontannystagmus kann nach ipsilateral (Reiznystagmus, meist zu Beginn der Erkrankung) oder kontralateral (Ausfallnystagmus, im weiteren Verlauf der Erkrankung) gerichtet sein (Kim, Yang et al. 2016). Die Funktionsanalyse des vestibulären Labyrinths sollte durch vHIT, ggf. kalorische Prüfung (CAVE: schmerzhaft) und subjektive visuelle Vertikale sowie c- und oVEMP erfolgen. Die VEMP-Messung über Luftleitung kann jedoch bei vorliegendem Paukenerguss ein falsch negatives Ergebnis liefern. Bei Trommelfellperforationen ist die kalorische Prüfung mit Wasser kontraindiziert und kann durch Luftreizung erfolgen. Eine quantitative Auswertung ist jedoch bei Luftkalisierung nur eingeschränkt möglich, u.a. da durch die Luft Verdunstungskälte auch bei Insufflation warmer Luft entsteht.

### Bildgebende Diagnostik

Zusätzlich zu Funktionstests der Cochlea und des Labyrinths sollte das HR-CT des Felsenbeins und im ausgewählten Einzelfall das MRT des Labyrinths zur diagnostischen Klärung beitragen (Lee, Lee et al. 2018). Das Ausmaß der knöchernen Destruktion der perilabyrinthären Kompakta ist durch HR-CT des Felsenbeins im Knochenfenster, die Labyrinthbeteiligung und Labyrinthitis besser im MRT erkennbar. Nicht in allen Fällen der Labyrinthitis liegt eine erkennbare Knochendestruktion vor.

Bei dem geringsten V. a. eine Meningitis muss eine Lumbalpunktion erfolgen.

### Therapie

Der akute Ausfall oder Teilausfall der Innenohrfunktionen für Hören oder Gleichgewicht im Rahmen einer akuten Labyrinthitis muss als Notfall behandelt werden. Hospitalisierung soll erfolgen. Bei

akuter eitriger Labyrinthitis ist die unmittelbare Gabe von intravenösen Antibiotika obligat. Das Erregerspektrum entspricht dem der Otitis media acuta bzw. der Mastoiditis. Die häufigsten Keime sind hier *Streptococcus pneumoniae* (Pneumokokken) und *Hämophilus influenzae*. In der aktuellen Leitlinie zur Antibiotikatherapie in der Hals-Nasen-Ohren-Heilkunde (Federspil, Elies et al. 2019) wird für diese beiden Erkrankungen primär eine Behandlung mit Aminopenicillin + Betalaktamase-Inhibitor empfohlen.

Bei akutem Labyrinthusfall als Folge/Komplikation einer lokalen Entzündung des Mittelohrs und/oder Mastoids ist die operative Indikation ohne Zeitverzug (Notfallsituation) zu stellen. Bei flüssigkeitsgefülltem Mittelohr muss die Parazentese ggf. mit Einlage eines Paukenröhrchens umgehend erfolgen. Bei Mastoidbeteiligung mit Knochenarrosion sollte die Mastoidektomie unmittelbar durchgeführt werden. Im Rahmen dieser operativen Maßnahmen muss auch ein Abstrich erfolgen, um den verantwortlichen Keim eindeutig zu identifizieren.

Bei viraler und toxischer Labyrinthitis sind Corticosteroide wahrscheinlich nützlich, eine ausreichende Evidenz hierfür liegt jedoch bisher nicht vor.

## 7.4 Akuter idiopathischer sensorineuraler Hörverlust (AWMF 2014) mit vestibulärer Beteiligung (vergl. AWMF LL 017-010)

### Terminologie

Der Hörsturz ist eine ohne erkennbare Ursache plötzlich auftretende, in der Regel einseitige Schallempfindungsschwerhörigkeit cochleärer Genese von unterschiedlichem Schweregrad bis hin zur Ertaubung. Schwindel und/oder Ohrgeräusche können zusätzlich auftreten“. Schwindel tritt bei 28-57% der Patienten mit Hörsturz auf. Das Ausmaß der Hörminderung beim Hörsturz ist bei vestibulärer Beteiligung stärker ausgeprägt und die Prognose für die Erholung der Hörschwelle schlechter. Das Vorgehen für Diagnostik und Therapie für den Hörsturz in der Akutphase und postakut sowie für die Verlaufskontrolle und die Differenzialdiagnosen sind in der AWMF Leitlinie Hörsturz aus 2018 (Registernummer 017 - 010) (Plontke 2017) beschrieben. Der Grad der Besserung der vestibulären Symptome ist unabhängig vom Ausmaß der Befunde zu Beginn der Therapie.

## Diagnosekriterien

Die akute, idiopathische cochleovestibuläre Funktionsstörung (Hörsturz mit Schwindel) tritt in der Regel einseitig auf. Während der Begriff des "Sudden Hearing Loss" mit unterschiedlichen Ursachen in Verbindung gebracht wird, ist der Hörsturz im deutschsprachigen Schrifttum als idiopathisches Leiden definiert. In der Akutphase sind pontocerebelläre Blutungen und Ischämien als wichtige Differenzialdiagnosen zu berücksichtigen.

Die periphere Lokalisation sollte durch Video-Kopf-Impuls-Test und, falls normal, die kalorische Prüfung bestimmt werden. Fakultativ sind die cVEMP/oVEMP (nicht in der Akutphase). Als Screening-Diagnostik kann mit eingeschränkter Aussage der Kopf-Impuls Test dienen. Die VEMP Diagnostik und die MRT sind mit Exposition gegenüber lauten Schallpegeln verbunden. Ebenso wie für die cMRT mit Hirnstammfeinschichtung muss der Einsatz in der Akutphase daher kritisch abgewogen werden (vergl. Tab. 7).

## Differenzialdiagnosen

- Hirnstammischämie/ -blutung
- Virale Infektion (z.B. Adenoviren, Zoster, Mumps)
- Encephalitis disseminata (multiple Sklerose)
- Autoimmunvasculitis
- Toxische Einflüsse (z.B. Arzneimittel, Drogen, Gewerbegifte)
- Dialysepflichtige Niereninsuffizienz
- Tumoren (z.B. Vestibularisschwannom, Hirnstamm- und Felsenbeingeschwülste)
- Perilymphfistel
- Traumata (Baro-, Schall- und Schädeltrauma)
- Labyrinthitis (z.B. bei Mittelohrentzündung, Borreliose, Lues)
- Liquorverlust-Syndrom (z.B. nach Liquorpunktion)
- Meningitis
- Genetisch bedingte Syndrome
- Hämatologische Erkrankungen
- Herz-Kreislaufkrankungen (Blutdruckregulationsstörung)
- Psychogene Hörstörungen

## **Beschwerden**

Ein- oder beidseitige Hörminderung - fakultativ mit Tinnitus - treten als Akutereignis auf. Gleichgewichtsstörungen werden in der Regel nur auf Befragen angegeben. Im Einzelfall kann akuter Schwindel mit Übelkeit und Erbrechen bestehen.

## **Diagnostik**

### **Körperliche Untersuchung**

Unauffälliger Trommelfellbefund bei der Mikrootoskopie mit Zeichen der vestibulären Funktionsstörung, z.B. Spontannystagmus.

### **Funktionstests**

Die Empfehlung, überschwellige Diagnostik in der Akutphase und Postakutphase nicht durchzuführen, wird für die klinische Anwendung als nicht ausreichend belegt angesehen (Rauch 2008). Schäden sind jedoch im Tierversuch für die Beschallung nach Ischämie des Innenohrs bewiesen (Mom, Bonfils et al. 1999).

Die periphere Lokalisation sollte durch Video-Kopf-Impuls-Test und falls normal, die kalorische Prüfung bestimmt werden. Fakultativ sind die cVEMP/oVEMP (nicht in der Akutphase. Als Screening Diagnostik kann mit eingeschränkter Aussage der Kopf-Impuls Test dienen. Die VEMP Diagnostik ist mit Exposition gegenüber lauten Schallpegeln verbunden und muss daher kritisch abgewogen werden (vergl. oben).

### **Bildgebende Diagnostik**

Das MRT ist mit Exposition gegenüber lauten Schallpegeln verbunden. Ebenso wie für die cMRT mit Hirnstammfeinschichtung muss der Einsatz in der Akutphase daher kritisch abgewogen werden (vergl. oben). Bei eindeutig peripherer Lokalisation ergibt sich in der Akutphase noch keine zwingende Indikation.

### **Differenzialdiagnostik**

Analog zum Vorgehen beim akuten vestibulären Syndrom sind durch klinische Untersuchung vaskuläre Prozesse der Pons auszuschließen (Strupp and Magnusson 2015).

## Therapie

Die Therapie des Hörsturzes mit vestibulärer Beteiligung entspricht in der Akutphase der Therapie des Hörsturzes ohne vestibuläre Beteiligung. Die Therapie erfolgt durch systemische Verabreichung von Prednisolon in hoher Dosierung ( $\geq 250\text{mg}$  über mehrere Tage), (AWMF 2014, Plontke 2017, Marx, Younes et al. 2018, Chandrasekhar, Tsai Do et al. 2019). Die lokale (intratympanale) Verabreichung von Glukokortikosteroiden kann als Sekundärtherapie (bei fehlendem Ansprechen) eine Verbesserung der Prognose ergeben (Li, Feng et al. 2015). Bei randomisierten Studien ergeben sich bislang jedoch dazu kontroverse Ergebnisse (AWMF 2014, Plontke 2017, Liebau, Pogorzelski et al. 2018, Marx, Younes et al. 2018, Chandrasekhar, Tsai Do et al. 2019).

## 7.5 Bilaterale Vestibulopathie

### Terminologie und Definition

Der bilaterale Ausfall der peripheren Labyrinthfunktion kann verschiedene Ursachen aufweisen; in ca. 50% der Fälle bleibt die Ursache jedoch ungeklärt (Zingler, Cnyrim et al. 2007). Das Spektrum der vestibulären Funktionsstörung kann von einer leichten Unterfunktion bis zum kompletten Ausfall beider Vestibularorgane reichen (Weber, Aw et al. 2009). Das Ausfallsmuster der fünf verschiedenen Endorgane (drei Bogengänge, Utriculus, Sacculus) kann auf beiden Seiten asymmetrisch und sehr heterogen sein, oft findet man jedoch eine relative Aussparung der anterioren Bogengänge (Tarnutzer, Bockisch et al. 2018).

Bei Patienten, bei welchen eine Ursache gesichert oder vermutet werden kann, steht die Aminoglycosid-Toxizität (i.d.R. Gentamicin) mit 13 % an erster Stelle, an zweiter Stelle folgen Patienten mit bilateralem M. Menière mit 7% (Zingler, Cnyrim et al. 2007, Hain, Cherchi et al. 2018). Patienten nach Meningitis oder mit autoimmuner Ursache und zusätzlichem Hörverlust (M. Cogan) zeigen oft einen praktisch vollständigen peripher-vestibulären Ausfall. Seltener sind Zytostatika wie cis-Platin für den Ausfall verantwortlich (Camet, Hayashi et al. 2018). Auch Amiodaron sollte bei vestibulären Patienten abgesetzt werden, da dieses im Verdacht steht, vestibulotoxisch zu wirken (Ruehl and Guerkov 2017). Aus historischer Perspektive ist die Neurosyphilis erwähnenswert, welche mit erneuter Zunahme der Erkrankung möglicherweise wieder häufiger anzutreffen sein wird (Kobayashi, Mizukoshi et al. 1991). Die superfizielle Siderose des zentralen Nervensystems führt auch zu Ablagerungen am N. vestibulocochlearis mit konsekutivem Ausfall des Gleichgewichts; typisch

hierfür ist der gleichzeitige Ausfall des Geruchssinns (Lee, Lee et al. 2018). Bei Patienten mit Neurofibromatose Typ 2 sind bilaterale Vestibularis-Schwannome häufig (Lehnen, Glasauer et al. 2013). Auch bilaterale Felsenbeinfrakturen, sequenzielle bilaterale vestibuläre Neuritiden oder Komplikation nach Otoplastik (bei vorbestehendem kontralateralem Ausfall) können zu einem bilateralen Ausfall führen. Charakteristisch ist das CANVAS-Syndrom mit cerebellärer Ataxie, Polyneuropathie und vestibulärer Areflexie (Szmulewicz, McLean et al. 2014, Szmulewicz, Roberts et al. 2016), welches sich durch eine gleichzeitige bilaterale Störung des VOR, als auch der Blickfolgebewegungen auszeichnet (Petersen, Wichmann et al. 2013).

### **Beschwerden**

Patienten mit bilateralem vestibulärem Ausfall leiden unter Oszillopsien bei Bewegung des Kopfes begleitet von Gangunsicherheit, vor allem in Dunkelheit und auf unebenem Boden (J.C. 1952). Im Sitzen und Liegen bei fehlender Kopfbewegung hingegen sind die Patienten weitgehend beschwerdefrei. Bei sehr langsamer Kopfbewegung kann die langsame Blickfolge zur Blickstabilisierung beitragen (Petersen, Wichmann et al. 2013). Der Ausfall entwickelt sich oft schleichend, so dass nur ca. ein Drittel der Patienten über vorausgehende Drehschwindel-Attacken berichten (Zingler, Cnyrim et al. 2007). Das Gehör ist interessanterweise nur bei ca. einem Viertel der Patienten mit betroffen, ein Viertel der Patienten zeigt auch zerebelläre Zeichen (Zingler, Cnyrim et al. 2007).

### **Diagnostik**

Die klinische Trias eines pathologischen Romberg-Tests mit geschlossenen Augen auf weicher Matte, einer reduzierten dynamischen Sehschärfe und Catch-Up-Sakkaden beim horizontalen Kopfpulstest zu beiden Seiten sind diagnostisch für einen bilateralen peripher-vestibulären Ausfall (Kim, Oh et al. 2011, Petersen, Straumann et al. 2013). Die Sicherung der Diagnose kann durch den Video-Kopf-Impuls-Test (Weber, Aw et al. 2009), die kalorische Prüfung und/oder eine Drehstuhl-Untersuchung erfolgen (Strupp, Kim et al. 2017). Zusätzlich können die subjektive visuelle Vertikale, sowie oVEMP- und cVEMP-Untersuchungen zur Evaluation der Otolithen-Funktion hinzugezogen werden. Eine allfällige Restfunktion der Vestibularorgane kann durch eine Modifikation des Video-Kopf-Impuls-Tests, den suppression head impulse test (SHIMPS), mit wenig Zusatzaufwand abgeschätzt werden (MacDougall, McGarvie et al. 2016).

**Diagnosekriterien entsprechend den Empfehlungen der Bárány Society** (Strupp, Kim et al. 2017)

**Diagnosekriterien für eine definitive bilaterale Vestibulopathie**

A. Chronisches vestibuläres Syndrom mit den folgenden Symptomen:

1. Unsicherheit beim Stehen oder Gehen und mind. eines der beiden Kriterien 2. oder 3.
2. Bewegungs-induziertes Verschwommen-Sehen oder Oszillopsien beim Gehen oder schnellen Kopfbewegungen und/oder
3. Verschlechterung der Unsicherheit im Dunkeln und/oder auf unebenem Grund

B. Asymptomatisch im Sitzen oder Liegen unter statischen Bedingungen

C. Bilateral reduzierter oder fehlender rotatorischer vestibulo-okulärer Reflex (VOR), dokumentiert durch

– Bilateral pathologischer horizontaler rotatorischer VOR Gain  $<0.6$ , gemessen mittels vHIT

– reduzierte kalorische Antwort (Summe der bithermalen max. SPV auf beiden Seiten  $<6^\circ/\text{sec}$ )

und / oder

– reduzierter horizontaler rotatorischer VOR Gain  $<0.1$  bei sinusoidaler Stimulation auf dem Drehstuhl (0.1 Hz,  $V_{\text{max}} = 50^\circ/\text{sec}$ ) und einer negativen Phasenverschiebung  $>68^\circ$  (Zeitkonstante  $<5 \text{ sec}$ )

D. Nicht besser durch eine andere Krankheit zu erklären

**Diagnosekriterien für eine wahrscheinliche bilaterale Vestibulopathie**

A. Chronisches vestibuläres Syndrom mit den folgenden Symptomen:

1. Unsicherheit beim Stehen oder Gehen und mind. eines der beiden Kriterien 2. oder 3.
2. Bewegungs-induziertes Verschwommen-Sehen oder Oszillopsien beim Gehen oder schnellen Kopfbewegungen und/oder
3. Verschlechterung der Unsicherheit im Dunkeln und/oder auf unebenem Grund

B. Asymptomatisch im Sitzen oder Liegen unter statischen Bedingungen

C. Bilateral pathologischer horizontaler klinischer Kopfpulstest (KIT, vHIT)

D. Nicht besser durch eine andere Krankheit zu erklären

## Therapie

Zurzeit ist leider noch keine ursächliche Therapie der bilateralen Vestibulopathie möglich. Ziel der Therapie bei diesen Patienten muss deshalb die Optimierung der verbliebenen sensorischen Eingänge zur Verbesserung des Gleichgewichts sowie – vor allem bei Älteren – die Sturz-Prävention sein. Ein sensomotorisches physiotherapeutisches Trainingsprogramm soll alsbald möglich nach dem Krankheitsbeginn begonnen werden, d.h. sobald es der Allgemeinzustand des Patienten zulässt. Trotz der bilateralen Betroffenheit werden das Ergebnis der vestibulären Kompensation und deren Verlauf durch den frühen Beginn des Trainings beschleunigt und verbessert. Fortbestehende paroxysmale Funktionsstörungen und sedierende Pharmaka können den Fortgang der vestibulären Kompensation behindern.

Die durch Funktionsdiagnostik gesicherten Funktionsdefizite sollen primär durch Therapie verbessert werden, soweit dies die bilateralen vestibulären Erkrankungen zulassen.

Die Stabilisierung des Körpergleichgewichts besitzt damit Priorität in der vestibulären Rehabilitation. Dies kann durch gezielte vestibuläre Physiotherapie mit Gangschulung unter Zuhilfenahme von Geh-Hilfen wie (Walking-)Stöcken und Optimierung des Schuhwerks erzielt werden. Da Stürze bei geriatrischen Patienten bei ca. 12% direkt oder indirekt zum Tode führen können (Baraff, Della Penna et al. 1997), lohnt sich auch eine Überprüfung der häuslichen Umgebung auf Stolperfallen sowie die Installation von Handgriffen im Badezimmer und Geländern an Treppen. Ein besonderes Augenmerk ist auch auf den Visus dieser Patienten zu richten. Insbesondere sollte ihnen von Gleitsichtbrillen abgeraten werden, da diese vor allem beim treppab gehen das Bild unscharf machen und verzerren. Stattdessen sollte die Sehschärfe mit separaten Brillen für Nähe und Ferne optimiert werden (Kristinsdottir, Fransson et al. 2001).

## 7.6 Morbus Menière, Hydropische Innenohrerkrankungen und Menière-Syndrom

Da heute weitgehende Übereinstimmung besteht, dass die Menière-Symptomatik nicht durch eine einzige Ursache bedingt ist, sondern verschiedene Erkrankungen zu den Symptomen führen können, ist die Definition der Erkrankung und die Selektion entsprechender Patienten in klinischen Studien kritisch. Es wird bislang der Morbus Menière mit der Ausbildung eines Endolymphhydrops (ELH) im Innenohr korreliert. Aus einer histopathologisch/klinischen Fall- und Datensammlung wurden Fälle

mitgeteilt, bei denen dieser ELH histopathologisch befundet, jedoch keine entsprechenden Beschwerden der Patienten zu Lebzeiten beobachtet wurden. Ebenso sind Fälle beobachtet worden, in denen Menière- Symptome berichtet wurden, ohne dass postmortal ein ELH nachgewiesen werden konnte (Rauch, Merchant et al. 1989, Merchant, Adams et al. 2005). Inwieweit ein ELH und eine Menière- Symptomatik korreliert sind, bleibt Gegenstand von Kontroversen. Die diagnostische Suche nach Funktionsstörungen und Bildbefunden, die den ELH belegen, tragen in diesem Sinne der Eindeutigkeit der Diagnose des M. Menière und der Objektivierung des ELH (“Hydropische Innenohrerkrankungen”) bei.

**Morbus Menière und Migräne können simultan oder konsekutiv mit ähnlichem Beschwerdebild beim selben Patienten auftreten. Die Koinzidenz von Morbus Menière und vestibulärer Migräne wird zwischen 30% und 40% angegeben (Shin, Kim et al. 2019). Es handelt sich pathogenetisch um unterschiedliche Prozesse.**

**Gruppenkonsens (8 von 10)**

Sonderformen des Menière-Krankheitsbilds sind beschrieben. Eindeutige ätiologische Zuordnungen sind im Schrifttum nicht erkennbar. Zu den Sonderformen zählen:

- Protrahierter endolymphatischer Hydrops (“delayed ELH”) (Schuknecht, Suzuka et al. 1990)
- Lermoyez-Syndrom (Lermoyez 1919, Westhofen 2009)
- Tumarkin-Krise („drop attacks“ im Spätstadium der Erkrankung) (Tumarkin 1936, Brandt 2001)
- Mittelohr-bedingte Innenohrerkrankung (zeitweise als Menière Syndrom bezeichnet) (Tumarkin 1961, Paparella and Mancini 1983, Park, Chen et al. 2009)

Langsam progrediente Formen der uni- und bilateralen Erkrankung des Innenohrs werden vom M. Menière als Sonderform differenziert und als protrahierter („delayed“) ELH beschrieben (Schuknecht, Suzuka et al. 1990). Dieses Erscheinungsbild tritt nicht gemäß der Definition, die von einer idiopathischen Erkrankung ausgeht, sondern postinfektiös oder nach Schädeltrauma (bzw. stumpfem Kopfanprall), d.h. mit bekannter Ursache auf. Es handelt sich damit um ein sekundäres und nicht-idiopathisches Krankheitsbild.

Einzelne Autoren geben an, dass in bis zu 30% der Fälle Autoimmunphänomene i.S. einer sympathischen Innenohrerkrankung bestehen (Hain T. 2016, Greco et al 2012).

Der Zusammenhang von chronischer Mittelohrentzündung und Morbus Menière ist seit langem im Schrifttum geschildert. Inwieweit dabei die Topografie des vestibulären Aquäducs oder die Druckeinwirkung durch chronisch gestörte Mittelohrventilation wirksam sind, bleibt bislang ungeklärt, wengleich klinische Studien für die Wirkung des Mittelohrdrucks sprechen.

Es ist eine in erster Linie eine durch die Anamnese definierte Krankheitsentität, die mit Attacken von Drehschwindel, Tinnitus und Innenohrschwerhörigkeit (primär im Tieftonbereich, später pantonal), fakultativ mit Ohrdruck oder Völlegefühl im Ohr charakterisiert ist. Die Attacken währen von 20 min bis 3 - 4Std., vereinzelt ist die Dauer der Beschwerden schwer zu definieren und kann im Einzelfall selten länger als 12 Std. andauern. Länger andauernde Schwindelattacken sind eher der vestibulären Migräne (vgl. 7.9) zuzuordnen; beide Krankheitsbilder können nebeneinander existieren. Die Dauer der Attacken ist anhand der geschilderten Beschwerden im Einzelfall oft nicht definitiv zu bestimmen.

Ein- und beidseitige Erkrankungen sind bekannt (bis zu 30% bilaterales Auftreten). Insbesondere simultan bds. auftretende Symptome sind selten. In Fällen bilateralen Auftretens ist die Differenzialdiagnostik in besonderer Weise zu berücksichtigen, um autoimmunologische Krankheitsbilder und die vestibuläre Migräne sowie durch Polyneuropathie verursachte Bilder zu erkennen.

### **Beschwerden**

Die Patienten klagen über rezidivierende Innenohrschwerhörigkeit, Tinnitus und Drehschwindelattacken, bisweilen im weiteren Krankheitsverlauf auch andere Schwindelqualitäten, insbesondere wenn Funktionsstörungen bzw. Teilausfälle der Gleichgewichtsrezeptoren auf dem betroffenen Ohr bereits vorliegen. Fakultativ tritt Ohrdruck auf. Die Attacken werden bisweilen von Übelkeit und/oder Erbrechen begleitet. Die Patienten geben die Schwere der Attacken in unterschiedlichen Ausmaßen an. Geringe Beeinträchtigung mit der Fähigkeit, sich zu bewegen und zu stehen, werden ebenso wie schwere Bilder mit dem Verlust des Stehens und Orientierungsverlust, stets aber ohne Bewusstlosigkeit berichtet. In Einzelfällen kommt es zum vollständigen Verlust der räumlichen Orientierung und selten zum plötzlichem Sturz (sog. „drop attack“). Diese Bilder werden

einer akuten Funktionsstörung der Maculaorgane (Macula utriculi) im Rahmen einer Attacke des M. Menière zugeordnet (Tumarkin-Krise) (Tumarkin 1936).

Das Lermoyez-Syndrom ist eine seltene Sonderform des M. Menière, bei der es während oder nach dem kurz dauernden Anfall zur Hörverbesserung kommt (Manzari, Burgess et al. 2012).

### **Diagnostik**

Die diagnostische Definition des Morbus Menière ist Gegenstand kontroverser Diskussionen auch international bis in die Gegenwart. Es besteht kein ungeteilter Gruppenkonsens zur unkorrigierten Übernahme der Kriterien der Bárány-Society, die das Ergebnis einer Konsensfindung zwischen Vertretern internationaler Fachgesellschaften sind. Insbesondere die audiologischen Ein- und Ausschlußkriterien erscheinen nicht hinreichend definiert, um den Ausschluss betroffener Patienten nach den früher durch die AAO-HNS definierten Kriterien (Stadium I – IV) zu verhindern. Einzelfallentscheidungen sind angesichts der nicht vollends geklärten Pathophysiologie und der zahlreichen Mechanismen der Pathophysiologie für Regulation der Elektrolyte, des Wasserhaushalts und der Immunologie sowie der Genetik des Labyrinths kritisch.

**Die Klassifikation der Bárány Society hat daher bei der Konsensfindung unter 10 Personen 5 Befürworter, 4 Gegner und einen Delegierten mit Enthaltung im Gruppenentscheid.**

**Wesentliche Gründe hierfür liegen in der audiologischen Definition, die auch zu Diskussion im Kreis der AAO-HNS geführt hat. Dies wird in einer Ergänzung zur AAO-HNS Definition von 1995 mitgeteilt (Goebel 2016)**

**Kein Gruppenkonsens**

Wegen der international vereinbarten Konsensentscheidung der Bárány Society werden die Kriterien der Bárány Society von 2015 (Lopez-Escamez, Carey et al. 2015) im Folgenden trotz der o.g. fehlenden Konsensentscheidung der Leitliniengruppe als Zitat zur Verfügung gestellt:

**M. Menière (klinische Definition) (Gruppenkonsens für die Definition des Zeitmusters und der Audiometrie Befunde [A, B] 11 von 11 in Änderung der Bárány Society Empfehlung):**

**Definitiver („definite“) M. Menière**

- A 2 oder mehr spontan auftretende Drehschwindelattacken von jeweils einer Dauer zwischen 20min und 12 Std.
- B Audiometrisch (Tonschwellenaudiometrie) dokumentierter Befund der sensorineuralen Schwerhörigkeit im Tiefton oder Mittelton-Bereich, der die Seitenlokalisation zulässt und der vor, während oder nach dem Drehschwindelanfall auftritt und mit diesem in engem zeitlichem Zusammenhang steht. Die Hörminderung ist sensorineuraler Natur. Dabei ist eine Innenohrbedingte Luft-Knochenleitungsdifferenz möglich und wurde in 14-30% der Menière-Patienten beschrieben (Lee, Jeon et al. 2014). Dies ist eine Tiefton-Luft-Knochenleitungskomponente, die nach otologischer Diagnostik keiner anderen Ursache (z.B. Mittelohr-Schallleitungskomponente) zugeordnet werden kann. Die Luftleitungshörschwelle beträgt mindestens 30 dB nHL in zwei benachbarten Frequenzen aus 250 Hz, 500 Hz, 750 Hz, 1000 Hz.
- C Fluktuierende Symptome wie Hörminderung, Tinnitus oder Völlegefühl im betroffenen Ohr.
- D MRT diagnostischer Nachweis des endolymphatischen Hydrops ipsilateral (optional).
- E Keine andere Diagnose, die den Beschwerden zuzuordnen wäre, d.h. auch Ausschluss des Vestibularisschwannoms.

#### **Wahrscheinlicher („probable“) M. Menière**

- A 2 oder mehr spontan auftretende Attacken mit Drehschwindel oder einer anderen Schwindelqualität von jeweils einer Dauer zwischen 20min und 24 Std.
- B Fluktuierende Symptome wie Hörminderung, Tinnitus oder Völlegefühl im betroffenen Ohr.
- C Keine andere Diagnose, die den Beschwerden zuzuordnen wäre.

Die Diagnose stützt sich primär auf die Anamnese und die Audiometriebefunde. Aus den o.g. Gründen ist die besonders sorgfältige Klärung der Differenzialdiagnosen des M. Menière notwendig. Zur Präzisierung der Diagnostik sollten die Bildgebung mit Kernspintomografie des Innenohrs (inkl. Hydropsdarstellung!) sowie die oVEMP und ECoG-Befunde (siehe Kap. Funktionsdiagnostik 5.2) beitragen.

Häufige Differentialdiagnosen des Morbus Menière
• Hörsturz mit vestibulärer Beteiligung
• Polyneuropathie
• Vestibuläre Migräne
• Vestibularisparoxysmie (neurovaskuläres Kompressionssyndrom)
• Zerebrovaskuläre Erkrankung (Schlaganfall/TIA im vertebrobasilären Stromgebiet oder Hämorrhagie)
• Diabetes mellitus mit Hypoglykämie

Seltener Differentialdiagnosen des Morbus Menière
• Autosomal dominant sensorineurale Hörminderung Typ 9 (DFNA9), verursacht durch das COCH Gen
• Autosomal dominant sensorineurale Hörminderung Typ 6/14 (DFNA6/14) verursacht durch WSF1 Gen
• Autoimmunologische Innenohrerkrankung
• Cogan- Syndrom
• Disseminierte Encephalomyelitis
• Saccus endolymphaticus-Tumor
• Meningeome und andere Raumforderungen des Kleinhirn-Brückenwinkels
• Neuroborreliose
• Otosyphilis
• Susac Syndrom
• "Drittes Fenster" Syndrome (Perilymphfistel, Canal Dehiszenz Syndrome)
• Syndrom des erweiterten vestibulären Aquäducks (EVAS)
• Vestibularisschwannom
• Vogt-Koyanagi-Harada Syndrom

**Tab. 10 Differenzialdiagnosen des M. Menière , modifiziert aus: Bárány Society Diagnostic Criteria of Meniere's Disease, (Lopez-Escamez, Carey et al. 2015)**

Das Krankheitsbild gibt weiterhin Anlass zu Kontroversen auch im Einzelfall der diagnostischen Bewertung. Beidseitige Symptomatik kann im Einzelfall dem bilateralen Morbus Menière zugeordnet werden. Autoimmunerkrankungen des Innenohrs sollten in Betracht gezogen werden. Hereditäre Formen sollten durch sorgfältige Anamnese erfasst werden.

### **Bildgebung zum Nachweis des endolymphatischen Hydrops**

Das pathologische Korrelat der Hydropischen Ohrerkrankung (Menière) ist der endolymphatische Hydrops (ELH) (Hallpike and Cairns 1938, Yamakawa 1938, Pyykko, Nakashima et al. 2013), also eine Aufweitung der Endolymphräume des Innenohres über das normale Maß hinaus. Da gadoliniumbasierte Kontrastmittel (GBCA) sich in der Endolymph kaum messbar und in der Perilymphe nur mit geringer Konzentration anreichern und aufgrund der geringen Größe und anatomischen Komplexität des Innenohres, werden zur bildgebenden Darstellung des ELH eine Feldstärke von 3 Tesla sowie eine spezielle Hydrops-MRT-Sequenz benötigt (Übersicht bei (Zou, Pyykkö et al. 2015)). 2005 gelang es erstmals, den Endolymphraum getrennt vom Perilymphraum am lebenden Menschen mit klinischer MRT-Bildgebung darzustellen (Zou, Pyykko et al. 2005), und 2007 konnte erstmals der endolymphatische Hydrops (ELH) bei Patienten mit Hydropischer Ohrerkrankung (Hydropic Ear Disease, HED) visualisiert werden (Nakashima, Naganawa et al. 2007). Im deutschsprachigen Raum wurde 2009 die Hydrops-Bildgebung erstmals von Gürkov, Flatz et al. etabliert (Gurkov, Flatz et al. 2011). (Gurkov, Flatz et al. 2012, Gurkov, Flatz et al. 2012, Jerin, Berman et al. 2014, Jerin, Krause et al. 2014). Zu weiteren methodischen und neuroradiologischen Details vgl. 6.3. (Fiorino, Pizzini et al. 2011, Gurkov, Flatz et al. 2012, Louza, Flatz et al. 2012, Naganawa, Yamazaki et al. 2012, Yamazaki, Naganawa et al. 2012, Louza, Krause et al. 2013, Louza, Krause et al. 2015, Sepahdari, Ishiyama et al. 2015, Jerin, Floerke et al. 2018, Nakashima, Naganawa et al. 2009, Liu, Huang et al. 2011, Liu, Huang et al. 2012, Barath, Schuknecht et al. 2014, Liu, Huang et al. 2015) (Gurkov, Flatz et al. 2012, Gurkov, Berman et al. 2015, Homann, Vieth et al. 2015, Naganawa, Kanou et al. 2016).

**Gruppenkonsens einstimmig (10 von 10)**

MRT-Nachweis des Endolymphatischen Hydrops kann empfohlen werden:

- 1 vor ablativen Maßnahmen
- 2 im Einzelfall zur diagnostischen Klärung
- 3 zur Differenzialdiagnose
- 4 zur Verlaufskontrolle

**Die Tonschwellenaudiometrie ist obligater Teil der Diagnostik.** Vor Therapieindikationen, insbesondere wenn die Frage der Funktionsausschaltung des Labyrinths ansteht, muss eine tonaudiometrische, ggf. eine ton- und sprachaudiometrische Untersuchung (Freiburger Test) durchgeführt werden. Oft liegen diskrepante Befunde des Kopf-Impuls-Tests und der kalorischen Prüfung mit normalem vKIT und pathologischer Kalorik vor (Blödow, Heinze et al. 2014, Lee, Kim et al. 2017).

**Gruppenkonsens (einstimmig 10 von 10)**

Die kalorische Labyrinthprüfung soll zur Diagnose des Morbus Menière beitragen. Der normale Befund der Kalorik schließt die Diagnose Morbus Menière nicht aus.

In der Attacke sollte nach Spontannystagmus (Lupenbrille nach Frenzel) gesucht werden.

Als Basisdiagnostik werden empfohlen:

- Tonschwellenaudiometrie, bei asymmetrischer Hörempfindung des Patienten  
Sprachaudiometrie
- Kalorische Labyrinthprüfung
- Kopf-Impuls-Test (wenn möglich Video-Kopf-Impuls-Test)

**Im Einzelfall erforderlich:**

VEMPs sind sinnvoll zur Beurteilung und zur Verlaufskontrolle von Otolithenfunktionsstörungen bei M. Menière

ECoG ist sinnvoll zur Beurteilung und zur Verlaufskontrolle der cochleären Funktion bei M. Menière

Für die Differenzialdiagnose sollte berücksichtigt werden, dass Tubenfunktionsstörungen intermittierend auftreten können und im Einzelfall das Bild des Morbus Menière imitieren können. Daher sollten die Ohrmikroskopie und die Impedanzaudiometrie diagnostisch eingesetzt werden. Im Schrifttum wird diese nicht-idiopathische Form als Menière-Syndrom (Menière's syndrome) bezeichnet, die Bezeichnung wird im Schrifttum meist allerdings synonym mit Morbus Menière (Menière's disease) gleichgesetzt.

## Therapie

### Orale Therapie

Die aktuelle Evidenzlage kann die orale Therapie (Gaire, Kwon et al. 2015) mit Betahistin nicht begründen, wenn Beobachtungsintervalle von 2 Jahren, wie durch die AAO-HNS vorgeschlagen, zugrunde gelegt werden. Dies gilt auch für die Hochdosistherapie des Betahistin (Harcourt, Barraclough et al. 2014, Adrion, Fischer et al. 2016, Harcourt and Cosentino 2016). Zur Wirkung und zur Effektivität der Therapie des Morbus Menière mittels Betahistin in niedriger und in hoher Dosis besteht aktuell unter Experten kein Konsens (Ernst, Schlattmann et al. 2017). Dies gilt umso mehr, da eine Reihe von pathophysiologischen Vorstellungen zur Erkrankung berichtet ist. (Strupp, Kraus et al. 2018)

#### **Gruppenkonsens (9 von 10)**

**Die Wirksamkeit des Betahistin ist aufgrund der aktuellen klinischen Studien-Lage nicht eindeutig zu beurteilen. Inwieweit dies durch die Definition der therapierten Erkrankung(en) und der Natur derselben und inwieweit an der pharmakologischen Wirksamkeit der verwendeten Substanz begründet ist, lässt sich zum aktuellen Zeitpunkt nicht mit hinreichender Sicherheit für die Leitlinienempfehlung entscheiden. Daher kann keine eindeutige Empfehlung für oder gegen die Therapie mit Betahistin gegeben werden.**

Evidenz im Rahmen einer randomisierten, doppelt-verblindeten Studie ist für die medikamentöse Therapie mittels einer fixen Kombination von Cinnarizin und Dimenhydrinat berichtet. Allerdings findet sich kein signifikanter Unterschied zwischen der Therapie mit Betahistin als Monopräparat und mit der fixen Kombination. Die Nachbeobachtungsdauer beträgt nur 3 Monate. Es wird eine statistisch signifikante Verbesserung der Hörschwelle für die Behandlung mittels der fixen Kombination im Intervall von 12 Wochen berichtet (Novotny and Kostrica 2002).

In der Akutphase sind Antivertiginosa für nur kurze Zeit (< 3 Tage) und nach Abschluss der Akutdiagnostik indiziert. Sedativa sollen nicht verabreicht werden, um die Differenzialdiagnostik zentralnervöser Prozesse und den Beginn der vestibulären Kompensation nicht zu behindern.

**Gruppenkonsens (8 von 10)**

**Cinnarizin steht in Deutschland als Monopräparat nicht zur Verfügung. Für die Therapie mit 3x25mg Cinnarizin fehlt derzeit (01/2020) die notwendige Evidenz für eine Leitlinienempfehlung.**

**Transtympanale medikamentöse Therapie**

Für Patienten, die auf die konservative medikamentöse Therapie nicht ansprechen, wird die transtympanale Medikamentenapplikation empfohlen. Die transtympanale Gabe von Dexamethason (3-malig mit 3 Tagen Intervall) wurde im Rahmen einer RCT mit der oralen hochdosierten Gabe von Betahistin (144mg/Tag) über 12 Monate verglichen (Albu, Chirtes et al. 2015). Der Erhalt von Hör- und Gleichgewichtsfunktion unterschied sich in beiden Gruppen nicht signifikant.

Für die transtympanale medikamentöse Therapie stehen Gentamicin und Corticosteroide (Prednisolon und Dexamethason) zur Verfügung. Da Gentamicin das Risiko des Ausfalls der Labyrinthfunktion und einer Reduktion der cochleären Funktion aufweist, wurden die transtympanale Gabe von Gentamicin und von Methylprednisolon in einer RCT (Randomized Controlled Trial) im Hinblick auf die Effektivität der Therapie verglichen (Patel, Agarwal et al. 2016). Die Verbesserung der Beschwerden bei der Behandlung therapierefraktärer Fälle mit medikamentöser oraler Therapie war 90% bei Methylprednisolon und 87% nach Gentamicininjektion (2-malige Gaben innerhalb von 2 Wochen) der Patienten jeweils zu beobachten. Unter Berücksichtigung des Risikos der Funktionsminderung des Hörens und/oder Gleichgewichts nach transtympanaler Gentamicintherapie kann diese daher nicht als besser geeignet im Vergleich zur Methylprednisolontherapie empfohlen werden (Patel, Agarwal et al. 2016).

**Gruppenkonsens (10 von 10)**

**Für die Häufigkeit der Applikation und die Dosierung der Cortisonpräparation bei transtympanaler Applikation kann aufgrund der aktuellen Evidenzlage keine eindeutige Konsensempfehlung gegeben werden.**

## Operative Therapie

Für non-Responder gegenüber der medikamentösen oralen und transtympanalen Therapie stehen die Operation des Saccus endolymphaticus (als Saccus-Exposition oder Shunt-Operation oder als Verschluss des Ductus endolymphaticus nach Saliba) jeweils mit dem Ziel des Funktionserhalts des Hör- und Gleichgewichtsorgans und/oder die Tenotomie des M. tensor tympani (Franz, Hamzavi et al. 2003, Franz and Anderson 2007, Loader, Beicht et al. 2013) zur Verfügung. Eine vergleichende retrospektive Studie an Einzelfällen (Albu, Babighian et al. 2015) liefert Daten für die Wirksamkeit der Tenotomie in gleichem Ausmaß wie für die endolymphatische Chirurgie des Saccus endolymphaticus (n=34 Endolymphatischer Shunt, n=29 Tensor Tympani Tenotomie).

Während für die Operation am Saccus endolymphaticus (endolymphatische Shuntoperation) zunächst in einer randomisierten Placebo-kontrollierten Studie kein Effekt nachgewiesen wurde (Bretlau, Thomsen et al. 1989), wurden diese Ergebnisse bei späterer statistischer Re-Evaluation revidiert (Welling and Nagaraja 2000). Operationen am Saccus endolymphaticus werden in zahlreichen Modifikationen durchgeführt. Die endolymphatische Shuntoperation ist gering evidenzbasiert, wird allerdings von der Überzahl aktueller Autoren eingesetzt (Lim 2015) und hat den Vorteil – im Vergleich z.B. zur lokalen, intratympanalen Gentamicintherapie - dass keine Hörbeeinträchtigung danach eintritt (Gibson et al 2019). Die Methoden wurden in einer Metaanalyse miteinander verglichen (Sood, Lambert et al. 2014). Dabei ergeben sich vergleichbare Ergebnisse der Kontrollrate für Schwindelbeschwerden bei Saccus-Dekompression und Saccus-Shunt mit und ohne Insertion von Silikonfolie. Es ergeben sich Hinweise, dass ohne Silikonfolieninsertion im Langzeitverlauf überlegene Ergebnisse für den Hörerhalt erkennbar sind. Die Kontrollrate über Schwindelattacken liegt im Verlauf eines Jahres postoperativ bei 75% (Sood, Lambert et al. 2014). In einer aktuellen Vergleichsstudie zwischen Saccuschirurgie und intratympanaler Gentamicingabe wiesen Gibson et al. (2019) darauf hin, dass das erste Verfahren zu weniger Komplikationen hinsichtlich des Hörvermögens bei gleich guter Kontrolle der Schwindelanfälle führt.

Bei Versagen der funktionserhaltenden operativen Therapie können nach sorgfältiger Prüfung der Indikation destruktive Operationen (Cochleosacculotomie und Vestibularisneurektomie) sowie für ausgewählte Einzelfälle die Labyrinthektomie eingesetzt werden (Westhofen 2013). Dabei ist vor allem das Sprachverstehen auf dem betroffenen Ohr und die Befundlage des kontralateralen Ohrs zu berücksichtigen. Im Einzelfall kann nach unilateraler Ausschaltung der Labyrinthfunktion mit Verlust des Resthörvermögens die Cochlea-Implantation im gleichen Eingriff durchgeführt werden (Hansen, Gantz et al. 2013, Westhofen 2013, Doobe, Ernst et al. 2015). Bilaterale Ausschaltung oder

Neurektomie führen zu schwerwiegender dauerhafter Oszillopsie. Bei bilateralem Funktionsverlust des Labyrinths postoperativ ist die bilaterale Vestibulopathie (siehe Kap. 6.5) zu erwarten und daher die Ausschaltung des Labyrinths bei kontralateral erloschener Labyrinthfunktion nicht zu empfehlen.

Ein weiteres Operationsverfahren, das die Beherrschung des Drehschwindels zum Ziel hat, aber ein 10% Risiko der Ertaubung beinhaltet, ist die Okklusion des lateralen Bogengangs (Charpiot et al 2010).

Der Einsatz der Vestibularisneurektomie zur Therapie des therapieresistenten Morbus Menière mit erhaltenem Sprachverstehen wird kritischer eingeschätzt, seitdem ipsi- und kontralaterale Beeinträchtigung des Sprachverstehens im Störgeräusch sowie langfristig eingeschränkte Otolithenfunktion bei einem Drittel der Patienten berichtet wurden (Vibert and Hausler 2000, Zeng, Martino et al. 2000).

Eindeutigere Evidenzbelege oder eindeutige Ergebnisse randomisierter Studien zur operativen Therapie des Morbus Menière liegen aktuell nicht vor.

Als problematisch gelten weiterhin Vergleiche zwischen Therapiestudien wegen der in Vergangenheit nicht in allen Studien einheitlichen Klassifikation und Subklassifikation und der Berücksichtigung von Komorbiditäten des Krankheitsbilds.

## Weitere Therapiemaßnahmen

### Gruppenkonsens:

**Keine hinreichenden Evidenzen finden sich**

**für die salzarme Ernährung zur Therapie oder Prophylaxe des Morbus Menière (10 von 10)**

**für die Mittelohr-Drucktherapie (Meniett®) (9 von 10).**

**Labyrinthanästhesie (10 von 10)**

**Zur Reihenfolge von Therapiemaßnahmen wird nach Gruppenkonsensentscheid (9 von 10) auf die Liste der ICON und die französische Leitlinie verwiesen (Nevoux, Franco-Vidal et al. 2017, Nevoux, Barbara et al. 2018).**

**Gruppenkonsens (10 von 10)**

**Rehabilitative Therapie**

**Patienten mit M. Menière und peripher vestibulärem Funktionsdefizit sollen Rehabilitationmaßnahmen erhalten.**

## 7.7 Syndrome des Dritten Mobilfensters / Bogengangdehiszenzsyndrome

### Terminologie

Verschiedene Syndrome des 3. mobilen Fensters: Bogengangdehiszenzsyndrome des anterioren/superioren, horizontalen oder posterioren Bogengangs. „Perilymphfisteln“

## Diagnosekriterien

Bei den Bogengangsdehiszenzsyndromen ist der anteriore/superiore Bogengang am häufigsten betroffen: das 1998 beschriebene „Superior canal dehiscence syndrome“ (SCDS) (Minor et al. 1998)/Bogengangsdehiszenzsyndrom des anterioren Bogengangs ist klinisch im Vordergrund für die Diagnostik, andere Formen sind zu berücksichtigen (Hourani, Carey et al. 2005, Park, Shen et al. 2015, Park, Shen et al. 2015, Westhofen 2020). (Weiteres und DD s.u.).

### **Bogengangsdehiszenzsyndrom des anterioren Bogengangs: „Superior canal dehiscence syndrome“ (SCDS)** (modifiziert nach (Ward et al. 2017)

A) Mindestens eines der folgenden Symptome:

1. Durch Druckänderungen ausgelöste Schwindelattacke und/oder Oszillopsien
2. Durch bestimmte Töne ausgelöste Schwindelattacken und/oder Oszillopsien
3. Hyperakusis über Knochenleitung
4. Pulssynchroner Tinnitus

B) Mindestens eines der folgenden klinischen Zeichen oder apparativen Befunde:

1. Durch Druckänderungen im Bereich des Mittelohres (Hennebert'sches Zeichen), intrakranielle Druckänderungen oder bestimmte Töne (Tullio Phänomen) ausgelöster Nystagmus in der Ebene des anterioren Bogengangs
2. Im Reintonaudiogramm erniedrigte Knochenleitungsschwelle im niedrigen Frequenzbereich
3. Erhöhte vestibulär evozierte myogene Potentiale (VEMP), d.h. vergrößerte Amplitude der okulären VEMP oder erniedrigte Schwelle der zervikalen VEMP auf dem betroffenen Ohr

C) Im hochaufgelösten CT des Felsenbeins ( $\leq 0.6$  mm Schichtdicke) mit 3-D Rekonstruktion Nachweis eines knöchernen Defektes des anterioren Bogengangs

D) Symptome nicht besser erklärt durch eine andere Erkrankung

## Diagnosestellung

### Anamnese

Bei den verschiedenen Syndromen des 3. mobilen Fensters findet sich ein breites Spektrum möglicher vestibulärer und audiologischer Symptome (Übersichten in (Ward et al. 2017; Steenerson et al. 2020; Watson et al. 2000)). Im Einzelnen sind dies: durch Druckänderungen, (z.B. Husten, Pressen, Niesen oder Heben, Einfahren in einen Tunnel, Änderungen der Kopfposition (z.B. Bücken) oder Drücken mit dem Finger auf den Gehörgang des betroffenen Ohres) und/oder durch Geräusche (Tullio-Phänomen) ausgelöste kurze, Sekunden bis Minuten anhaltende Schwindelattacken. Diese können mit Scheinbewegungen der Umwelt oder Stand- und Gangunsicherheit einhergehen. Ferner können Patienten berichten über: Hörstörungen in Form einer Autophonie, d.h. körpereigene Geräusche wie Pulsschlag, Schlucken, Sprechen, Augenbewegungen, Blinzeln, bis hin zu Darmgeräuschen, werden im betroffenen Ohr gehört. Schließlich können die Patienten auch unter einem pulsatilen Tinnitus leiden (siehe dazu auch Tab. 11).

Drehschwindelattacken, ggf. Dauerschwindel	92%
Tullio Phänomen	90%
Oszillopsien bei Mittelohrdruckschwankung, intrakranieller Druckerhöhung (Valsalva)	73%
Schall- und Druck-induzierte Gleichgewichtsstörung	67%
Oszillopsien bei Valsalva	75%
Hennebert'sches Fistelzeichen	45%
Luft-Knochenleitungsdifferenz bis zu 30dB im Tieftonbereich	52%
Hyperakusis (für Knochenleitung)	50%
Autophonie	50%

**Tab. 11** Symptomatik bei superiorem Bogengangdehiszenzsyndroms (nach Minor 2005)

## **Körperliche Untersuchung**

### **Klinische Untersuchung**

#### Vestibuläres System

Änderungen des intrakraniellen Drucks (Valsalva-Manöver: Intrakranielle Druckänderung durch Bauchpresse bei geschlossener Stimmritze) und des Mittelohrdruckes (Druckänderungen im Bereich des äußeren Gehörgangs durch Tragusdruckversuch (Hennebert-Zeichen) oder mittels Politzer Ballon) führen zur Auslösung von kurzen Schwindelattacken, Oszillopsien und einem Nystagmus in der Ebene des betroffenen Bogengangs. Vereinzelt können Patienten durch Summen Beschwerden und Nystagmus auslösen (Fremitusnystagmus) (Gürkov, Jerin et al. 2018).

#### Audiologisches System

Im Weber-Test (440 Hz) wird der Ton typischerweise stärker auf der betroffenen Seite gehört, und zwar als Ausdruck der Autophonie. Bei der Testung des Vibrationsempfindens an den Extremitäten können Patienten das Vibrieren im betroffenen Ohr selbst vom Malleolus medialis/lateralis aus wahrnehmen, was auf einfache Weise auch zur Identifikation des betroffenen Ohres beitragen kann (Strupp u. Zwergal 2019). Bei begründetem Verdacht kann eine Tympanoskopie mit der Frage nach einer Hypermobilität des Stapes erfolgen, die man in ausgewählten Fällen bei den Syndromen des 3. mobilen Fensters findet, unabhängig von der Lokalisation. Dies gilt umso mehr in Fällen, in denen der radiologische Nachweis selbst in dünnster Schichtdicke nicht sicher ist.

### **Apparative Diagnostik**

Patienten mit V.a. SCDS müssen eine kombinierte vestibuläre, audiologische und hochauflösende CT-bildgebenden Diagnostik erhalten, bevor die Diagnose gestellt und die betroffene Seite identifiziert werden kann.

### **Vestibuläre Untersuchungen**

#### *Videokulographie*

Zur Aufzeichnung der durch Druckänderungen oder bestimmte Töne ausgelösten Augenbewegungen, insbesondere um die Richtung des induzierten Nystagmus besser beurteilen zu können.

### *Vestibulär evozierte Potentiale (VEMP)*

Die VEMP tragen wesentlich zur Diagnose der Syndrome des 3. mobilen Fensters bei (Übersichten in (Fife et al. 2017; Papathanasiou u. Straumann 2019)). Typischerweise sind die Reizantworten auf der betroffenen Seite erhöht: liegt die Amplitude der okulären VEMP (oVEMP) über 16,7  $\mu$ V, ist die Sensitivität bei 100% und die Spezifität bei 89% (Verrecchia et al. 2019). Für die cervikalen VEMP mit Schwellenmessung ist die beste Stimulationsfrequenz 2000 Hz; diese haben eine Spezifität von nahezu 100% und eine Sensitivität von 92% (Noij et al. 2019).

### **Audiologische Untersuchungen**

Im Reintonaudiogramm findet sich oft eine Luft-Knochenleitungs-Differenz (es handelt sich nicht um eine Schallleitungsstörung) in niedrigem Frequenzbereich ( $\leq 1000$  Hz) bei intaktem Stapediusreflex. Manche Patienten können sogar eine negative Knochenleitung (d.h. weniger als 0 dB) in niedrigem Frequenzbereich ( $\leq 500$  Hz) aufweisen, und zwar als Korrelat der Autophonie.

Testung auf ein Tullio-Phänomen mittels Politzer-Ballon und mittels Audiometer durch überschwellige Beschallung mittels Luftleitung.

### **Bildgebung**

Der knöcherne Defekt des betroffenen Bogengangs lässt sich mittels Felsenbein-CT darstellen. Notwendig ist dazu ein hochauflösendes Dünnschicht-CT ( $\leq 0.6$  mm) mit 3D-Rekonstruktion (Reformattierung) senkrecht („Stenvers“) und parallel („Poschel“) zu allen Bogengängen seitengetrent (Mau et al. 2018; Ho 2019; Duman u. Dogan 2020), idealerweise mit dem sog. Flat-panel-CT (Tunkel et al. 2019). Falsch-positive pathologischen Befunde werden häufig beobachtet (Masaki 2011).

#### **MERKE**

**Die Diagnose der Syndrome des 3. mobilen Fensters (häufigste Form: Bogengangsdehiszenzsyndrom des anterioren/superioren Bogengangs) erfordert den Nachweis spezifischer Beschwerden, pathologischer Funktionsbefunde und des Bildgebungsbefunds jeweils mit eindeutiger Seitenzuordnung. Der radiologische Nachweis einer knöchernen Defektes allein gilt nicht als pathologisch.**

## Unterformen

- Bogengangsdehiszenz des horizontalen (Zhang et al. 2011) oder posterioren (Chien et al. 2011; Philip et al. 2019) Bogengangs. Die Symptome sind wie beim SCDS, die Analyse der Richtung des induzierten Nystagmus und die Bildgebung erlauben eine genaue Zuordnung.
- Bilaterales SCDS.
- „Near Dehiscence Syndrome: Knochendecke über dem anterioren Bogengang zu dünn, aber nicht fehlend (Baxter et al. 2019).
- „Perilymphfistel“: Obwohl diese bereits vor als 100 Jahren beschrieben worden ist, wird diese Entität weiterhin kontrovers diskutiert, und zwar sowohl in Bezug auf die diagnostischen Kriterien als auch die Therapie. Die meisten Patienten, die vor der Beschreibung des SCDS als „Perilymphfisteln“ diagnostiziert und operativ behandelt worden waren, hatten rückblickend wahrscheinlich ein SCDS, zumal die Fixierung des Stapes am ovalen Fenster zu einer Reduktion der Symptome beim SCDS führen kann. Insgesamt handelt es sich bei den Perilymphfisteln um eine sehr seltene, meist sekundäre Unterform der Syndrome des 3. mobilen Fensters, meist durch ein Trauma oder Raumforderungen verursacht. Neben den o.g. Tests wie beim SCDS und der Bildgebung des Felsenbeins hat sich die Bestimmung von Cochlin-Tomoprotein als diagnostisch sehr hilfreich erwiesen (Ikezono et al. 2018).
- Perilymphfisteln bei Raumforderungen mit Knochendestruktion im Bereich des Mittelohres, Felsenbeins oder Kleinhirnbrückenwinkels wie Cholesteatom, Meningeom oder Meningozele.

## Differenzialdiagnosen

- Bilaterale Vestibulopathie
- BPPV
- Funktioneller Schwindel
- Morbus Menière
- Panikattacken
- Rotational vertebral artery compression/occlusion syndrome
- Vestibularisparoxysmie
- Vestibuläre Migräne
- Zentraler Lageschwindel

## Therapie

Bei Patienten, die leicht betroffen sind, ist es meist ausreichend die Diagnose zu stellen, dem Patienten den Mechanismus der Erkrankung zu erklären und ihm zu empfehlen, Druckänderungen zu vermeiden. Bei starker Beeinträchtigung und sicherer Diagnosestellung und Identifizierung der betroffenen Seite und des betroffenen Bogengangs kann eine operative Behandlung indiziert sein. Dazu stehen die folgenden Verfahren derzeit zur Verfügung: 1. „canal plugging“, d.h. Verstopfen des Kanals, 2. „resurfacing, d.h. Wiederherstellen der anatomischen Oberfläche und 3. „capping“, d.h. Okklusion + Abdecken des Defektes (Mueller, Vibert et al. 2014).

Wesentlich ist neben den o.g. Kriterien auch die Selektion der Patienten mit relevanten Beschwerden, die von einer operativen Maßnahme profitieren. Die permanente operative Okklusion des betroffenen Bogengangs ist für den Erfolg entscheidend. Simultane Okklusion und Abdeckung des Bogengangs (Capping) kann im Einzelfall höhere Sicherheit bereitstellen. Der gewählte Zugangsweg muss die mikroskopische und/oder endoskopische Aufsicht auf den Befund adäquat gewährleisten. Der Perilymphschlauch soll nicht eröffnet werden. Für die Eignung der Verschlussoperation des runden Fensters als Therapie ergeben sich bisher keine Belege für einen hinreichenden Vorteil gegenüber weiteren Zugängen, insbesondere für den Erhalt des Hörvermögens und die Langzeitergebnisse (Ward 2017). Revisionsoperationen werden in ca. 10% der Fälle notwendig, dabei bleiben aber 30% der revidierten Fälle ohne Besserung (Sharon et al 2016). Das SCDS sollte transmastoidal oder transtemporal versorgt werden. Bogengangdehiszenzsyndrome des lateralen und posterioren Bogengangs sollen transmastoidal operativ saniert werden. Eine alternative Therapie zur Reduktion der Effekte des 3. mobilen Fensters ist das transtympanale Round-Window-Reinforcement (Silverstein, Kartush et al. 2014). Die hierzu vorliegenden Studiendaten erlauben aktuell keine generelle Empfehlung, sondern es wird die Einzelfallabwägung empfohlen.

## 7.8 Vestibularisparoxysmie

### Terminologie

Neurovaskuläres Kompressionssyndrom des 8. Hirnnervens, Vestibuläre Paroxysmie

## Diagnosekriterien

Kriterien des Internationalen Klassifikationskomitees der Bárány Society (Strupp et al. 2016), modifiziert:

### **Definitive Vestibularisparoxysmie**

- A. Mindestens zehn spontan auftretende Schwindelattacken
- B. Dauer weniger als eine Minute
- C. Gleichförmige Symptome beim individuellen Patienten
- D. Besserung auf eine Therapie mit einem Natriumkanalblocker in adäquater Dosis
- E. Nicht besser erklärt durch andere Erkrankung

### **Wahrscheinliche Vestibularisparoxysmie**

- A. Mindestens fünf Schwindelattacken
- B. Dauer weniger als fünf Minuten
- C. Gleichförmige Symptome beim individuellen Patienten
- D. Spontan auftretend oder (selten) durch Kopfbewegungen ausgelöst (die nicht typisch für einen BPPV sind)
- E. Nicht besser erklärt durch andere Erkrankung

Leitsymptom sind rezidivierende, in der Regel spontan auftretende, beim individuellen Patienten relativ gleichförmig ablaufende kurze Schwindelattacken. Für die Diagnosestellung der Vestibularisparoxysmie wird ein Ansprechen auf eine Behandlung mit einem Natriumkanalblocker in adäquater Dosis gefordert (also ex juvantibus), sonst kann nur die Diagnose einer wahrscheinlichen Vestibularisparoxysmie gestellt werden.

#### **MERKE¶**

**In der Bildgebung findet sich bei bis zu 45% aller Gesunden ein Gefäß-Nervenkontakt, sodass diese keinen Eingang in die positiven Diagnosekriterien gefunden hat. Für die Diagnosestellung sind vestibuläre und audiologische Funktionsdiagnostik und Bildgebung hinweisend, jedoch nicht beweisend.¶**

## Klinik

### Anamnese

Typischerweise klagen die Patienten über rezidivierende, in der Regel kurze meist Sekunden bis zu einer Minute, selten auch länger andauernde Schwindelattacken (Frequenz bis zu 70 Attacken pro Tag). Die Attacken treten in der großen Mehrzahl der Patienten spontan auf; selten können diese durch Kopfdrehungen nach rechts und links oder durch Hyperventilation ausgelöst werden (Hufner et al. 2008). Bei manchen Patienten gehen die Attacken auch mit Hörstörungen einher: Hyper- oder Hypakusis und/oder Tinnitus auf dem betroffenen Ohr. Es gibt auch Patienten mit gleichzeitig neben den Schwindelattacken auftretenden weiteren Symptomen wie Hemispasmus facialis (Straube et al. 1994; Silva-Hernandez et al. 2019) oder Trigeminusneuralgie. (Han et al. 2018).

Anamnestisch wichtig für die Diagnosestellung ist ein Ansprechen auf eine Behandlung mit einem Natriumkanalblocker, z.B. Oxcarbazepin, Carbamazepin, oder Lacosamid in adäquater Dosis (s.u.), d.h. die Diagnose wird *ex juvantibus* gestellt (Strupp et al. 2016). Solange ein positiver Therapieeffekt nicht nachgewiesen ist, kann man nur die Diagnose einer *wahrscheinlichen* VP stellen. Spricht ein Patient auf eine adäquate Pharmakotherapie nicht an, bestehen begründete Zweifel an der Diagnose (s. Differentialdiagnosen).

### Körperliche Untersuchung

Zwischen den Attacken. Bei ca. 20% der Patienten finden sich im Intervall Zeichen für eine leichte einseitige periphere vestibuläre Unterfunktion (pathologischer Kopf-Impuls-Test, Kopfschüttelnystagmus), bei einem Teil lässt sich ein hyperventilationsinduzierter Nystagmus auslösen (Hufner et al. 2008) oder es besteht eine leichte Hörminderung.

Während einer Attacke. Hier findet sich typischerweise ein Spontannystagmus, den Patienten mit einer Videokamera dokumentieren und so zur Diagnosestellung beitragen können.

### Apparative Untersuchungen

Zwischen den Attacken. Die vestibuläre Testung zeigt bei 45-50% der Patienten leichte bis mäßige periphere vestibulo-cochleäre Defizite (Hufner et al. 2008; Best et al. 2013).

Während einer Attacke. Hier wurde ein peripher vestibulärer Nystagmus nachgewiesen, der die Richtung während der Attacke wechseln kann (Choi et al. 2018; Young et al. 2019).

## **Bildgebung**

Da rezidivierende spontane Schwindelattacken auch andere Ursachen (s.u. DD) haben können, sollte eine kontrastverstärkte kraniale MRT zum Ausschluss anderer Pathologien wie Raumforderungen im Bereich des Kleinhirnbrückenwinkels, insbes. Vestibularisschwannom, Megalodolichovertebrobasiliaris, Plaques bei Multipler Sklerose oder Infarkten im Bereich des Hirnstamms, die zu paroxysmalen Hirnstammatacken führen können, sowie weitere Pathologien, z.B. Hirnstamm-Melanozytom (Lee et al. 2018) oder Arachnoidalzyste (Arbusow et al. 1998) durchgeführt werden.

### Gefäß-Nerven-Kontakt (GNK)

Dazu liegen mehrere Studien mit hochauflösender MRT mittels CISS oder FIESTA Sequenzen und MRA vor. In einer Fallserie (32 Patienten) fand sich bei 95% ein GNK im Austrittsbereich des N. vestibulocochlearis; bei 42% dieser Patienten zeigte sich ein beidseitiger GNK (Hufner et al. 2008). In einer anderen Untersuchung (20 Patienten) fand sich in allen Fällen ein GNK, aber auch in 7 von 20 gesunden Kontrollen (Spezifität: 65% für die Diagnose mittels MRT) (Best et al. 2013); in 15 der 20 Fälle handelte es sich um die AICA (75%), in einem die PICA (5%), in zwei Fällen um eine Vene (10%) und bei den beiden restlichen die Arteria vertebralis (10%).

In einer Fallserie (20 gesunde Kontrollen) ließ ich allerdings auch bei 45% dieser Gesunden ein GNK im Bereich des N. vestibulo-cochlearis nachweisen (Sivarasan et al. 2019). Somit kann der Nachweis eines GNK im Austrittsbereich des N. vestibulocochlearis in der MRT mittels CISS/FIESTA Sequenzen und MRA die Diagnose einer VP stützen, hat aber nur eine geringe Spezifität, sodass die Diagnose nur in Kombination mit der entsprechenden Klinik gestellt werden kann.

**Differenzialdiagnosen** modifiziert nach (Strupp, Lopez-Escamez et al. 2016):

- BPPV
- Episodische Ataxien, insbesondere Typ 2
- Funktioneller Schwindel
- Kopffrotationsabhängiges Kompressions-/Okklusionssyndrom der A. vertebralis
- Morbus Menière
- Orthostatischer Schwindel
- Panikattacken

- Paroxysmale Hirnstammattaken
- Raumforderungen im Bereich des Hirnstamms (z.B. Melanozytom) oder Kleinhirnbrückenwinkels (Vestibularisschwannom)
- Syndrome des 3. mobilen Fensters
- Tumarkin'sche Otolithenkatastrophen
- Vertebrobasiliäre TIAs
- Vestibuläre Epilepsie, sehr selten
- Vestibuläre Migräne
- Zentraler Lage-/Lagerungsschwindel

## Therapie

Pharmakotherapie. In mehreren nicht-kontrollierten Fallserien wurde ein Therapieeffekt des Natriumkanalblockers Carbamazepin beschrieben (Brandt u. Dieterich 1994) (Kanashiro et al. 2005). (Hufner et al. 2008). Für Carbamazepin bestehen jedoch sehr viele Kontraindikationen, unerwünschte Wirkungen und Interaktionen mit anderen Präparaten, so dass es für viele Patienten entweder kontraindiziert ist oder im Verlauf wieder abgesetzt wird. In einer randomisierten Placebo-kontrollierten Studie fand sich ein signifikanter Therapieeffekt von Oxcarbazepin (900 mg/d), das weniger unerwünschte Wirkungen und Interaktionen als Carbamazepin hat (Reduktion auf 0.53,  $p < 0.001$ ); die „Drop-out rate“ wegen unerwünschter Wirkungen lag allerdings bei 60% (Bayer et al. 2018). Eine gut verträgliche (Li et al. 2020) und wahrscheinlich wirksame Alternative scheint Lacosamid (100 - 200 mg/d) zu sein, wie in einer Serie individueller Heilversuche (7 Patienten) gezeigt wurde (Strupp et al. 2019): Abnahme der mittleren Zahl der Attacken pro Monat von 13 auf 3.

*Operative Behandlung.* In Fallserien aus den 80er Jahren an einem heterogenen Kollektiv von Patienten mit „disabling positioning vertigo“, die nur zum Teil die heutigen Kriterien einer Vestibularisparoxysmie erfüllen würden, wurde der folgende Behandlungseffekt einer Operation nach Jannetta berichtet: 21 Patienten dekomprimiert, davon 16 gebessert; weitere Studien an 41 bzw. 207 Patienten mit der Besserungsrate von 73%-80% (Moller et al. 1986).

## Therapie der Vestibularisparoxysmie: Zusammenfassung

Vor dem Hintergrund der aktuellen Studienlage (5/2020) und unter besonderer Berücksichtigung des Nebenwirkungsprofils der verschiedenen Natriumkanalblocker werden die folgenden Behandlungen vorgeschlagen:

Therapieversuch mit Oxcarbazepin (z.B. Trileptal<sup>®</sup> 300 bis 900 mg/d) oder Carbamazepin (z.B. Tegretal retard<sup>®</sup> 200 bis 1000 mg/d) über mindestens vier Wochen; zur Dokumentation des Therapieeffektes sollte der Patient einen Schwindelkalender führen, auch weil das Ansprechen auf die Behandlung diagnostisch wichtig ist (s.o.).

Bei Unverträglichkeit und/oder fehlender Wirksamkeit stehen andere Natriumkanalblocker zur Verfügung: Lacosamid (z.B. Vimpat<sup>®</sup>) 100 bis 200 mg/d, in Einzelfällen bis 400 mg/d oder Lamotrigin (z.B. Lamictal, mit 25 mg beginnend, sehr langsam auf dosieren auf 100 bis 200 mg/d); Phenytoin (z.B. Zentropil<sup>®</sup> 300 bis 900 mg/d); zu den beiden letztgenannten liegen aber weder Fallserien noch Studiendaten vor.

Die operative Therapie der Vestibularisparoxysmie sollte nur sehr kritisch zurückhaltend als Einzelfallentscheidung indiziert werden, wenn drei Bedingungen erfüllt sind (Strupp et al. 2013): 1. die Diagnose ist sicher (mit einem Ansprechen auf die Therapie und einem Auslassversuch); 2. die medikamentöse Behandlung wird in der notwendigen Dosierung nicht vertragen; und 3. die betroffene Seite kann eindeutig identifiziert werden.

Physiotherapie und körperliches Training der Patienten (sensomotorisches Training).

## 7.9 Vestibuläre Migräne

### Terminologie & Definition

Keine andere Ursache für Schwindel wurde international so kontrovers diskutiert wie die Vestibuläre Migräne (VM), was sich auch in der bisherigen Nomenklatur widerspiegelt (vestibular migraine, migrainous vertigo, migraine with vestibular aura) (Dieterich and Brandt 1999, Olesen 2005, Strupp, Versino et al. 2010, Radtke, Neuhauser et al. 2011). Dies liegt zum Teil auch daran, dass sich die Erkrankung im Spannungsfeld zwischen Kopfschmerz- und Schwindelexperten befindet. Im Jahre 2012 einigte sich die Internationale Bárány Society für Neurootologie und die International Headache Society, ICHS, in einem Konsensuspapier auf eine neue Definition mit dem Terminus "Vestibuläre Migräne" (Lempert, Olesen et al. 2012). Diese neuen diagnostischen Kriterien zur VM beinhalten die „sichere“ und die „wahrscheinliche“ VM, die im Wesentlichen auf den bereits 2001 publizierten Kriterien von (Neuhauser, Leopold et al. (2001) beruhen. Diese zeigten in einer Nachuntersuchung an 75 Patienten nach 8 Jahren eine hohe Validität mit Bestätigung der Diagnose in 84% (Radtke, Neuhauser et al. 2011).

### Diagnosekriterien

Die aktuellen Kriterien kombinieren die typischen Symptome einer Migräne mit vestibulären Symptomen sowie Ausschlusskriterien (Lempert, Olesen et al. 2012):

<b>Vestibuläre Migräne</b> (alle Kriterien zu erfüllen)
a. Mindestens 5 Episoden mit vestibulären Symptomen mittlerer oder starker Intensität und einer Dauer von 5 Minuten bis 72 Stunden
b. Aktive oder frühere Migräne mit oder ohne Aura nach den Kriterien der ICHD
c. Ein/mehrere Migränesymptom/e während mindestens 50% der vestibulären Episoden: Kopfschmerzen mit mindestens 2 der folgenden Merkmale: einseitige Lokalisation, pulsierender Charakter, mittlere oder starke Schmerzintensität, Verstärkung durch körperliche Routineaktivitäten, Photophobie und Phonophobie, visuelle Aura
d. Nicht auf eine andere vestibuläre oder ICHD Diagnose zurückzuführen
<b>Wahrscheinliche vestibuläre Migräne</b> (alle Kriterien zu erfüllen)
a. Mindestens 5 Episoden mit vestibulären Symptomen mittlerer oder starker Intensität und einer Dauer von 5 Minuten bis 72 Stunden
b. Nur eines der beiden Kriterien B und C der vestibulären Migräne trifft zu: Migräneanamnese oder Migränesymptome während der Attacke
c. Nicht auf eine andere vestibuläre oder ICHD Diagnose zurückzuführen

**Tab. 12** Vestibuläre Migräne, Kriterien nach (Lempert, Olesen et al. 2012)

## Klinik

Die VM stellt die häufigste Ursache spontan auftretender episodischer Schwindelattacken des Erwachsenen- und des Kindesalters dar (Batu, Anlar et al. 2015, Jahn, Langhagen et al. 2015, Brandt and Dieterich 2017). Die sog. Ein-Jahres-Prävalenz der VM liegt in den USA bei 2,7% der Erwachsenen, mit einem Frauenanteil von 64,1% und einem mittleren Alter der Betroffenen von 40,9 Jahren (Formeister, Rizk et al. 2018). Die relative Häufigkeit der VM wird in Spezialambulanzen für Schwindel mit 7–11% angegeben (Dieterich and Brandt 1999, Neuhauser, Leopold et al. 2001, Strupp, Versino et al. 2010). Bei Auswertung mehrerer VM Studien sind Frauen und Männer im Verhältnis 3,65:1 betroffen (Dieterich and Brandt 1999, Neuhauser, Leopold et al. 2001, 2006, Neff, Staab et al. 2012, Obermann, Bock et al. 2015, Cho, Kim et al. 2016, Morganti, Salmito et al. 2016, Colombo, Teggi et al. 2017, Muelleman, Shew et al. 2017, Formeister, Rizk et al. 2018, Becker-Bense, Wittmann et al. 2019). Die VM kann sich in jedem Alter manifestieren, am häufigsten bei jungen Erwachsenen.

Wie bei der Migräne ohne Aura basiert die Diagnose der VM vor allem auf der Anamnese, weil es bis heute keine verlässlichen Biomarker gibt. Auch wenn die VM ca. 7-12% der Diagnosen einer Schwindelambulanz (Brandt and Dieterich 2017) und ca. 9-30% der Migränepatienten einer Kopfschmerzambulanz ausmacht (Lempert and Neuhauser 2009, Lampl, Rapoport et al. 2019), wird sie immer noch zu selten diagnostiziert. Die Beziehung zwischen der Migräne mit Kopfschmerz und der vestibulären Migräne ist auch nach dem Verfassen der Konsensus-Definition (Lempert, Olesen et al. 2012) nicht endgültig geklärt, da ein relevanter Anteil an Patienten mit Schwindel und gleichzeitigen Migränesymptomen nicht die derzeitigen ICHD Kriterien für VM erfüllt (Abouzari, Goshtasbi et al. 2020).

Die Diagnose episodischer Schwindelattacken bei Migräne bzw. vestibulärer Migräne ist einfach, wenn wiederholt reversible Attacken mit unterschiedlicher Kombination von Schwindel und Kopfschmerz (meist okzipital betont) verbunden mit Übelkeit, Licht- und Lärmempfindlichkeit, Sehstörungen, Stand- und Gangataxie und/oder anderen Hirnstammausfällen bei familiärer Migränebelastung auftreten. Die Diagnose einer VM wird schwieriger, wenn:

- sich die Schwindelattacken isoliert und insbesondere ohne Kopfschmerz manifestieren (30%) (Dieterich and Brandt 1999),
- monosymptomatische vestibuläre oder audio-vestibuläre Attacken überwiegen (70%) (Dieterich and Brandt 1999),
- die Dauer der Schwindelattacken mit der bei einem Morbus Menière kompatibel ist (20 Minuten bis 12 Stunden), insbesondere wenn zusätzlich cochleäre Symptome auftreten (Brantberg and Baloh 2011),
- sich die VM mit isolierten lageabhängigen Schwindelattacken präsentiert im Sinne eines zentralen Lageschwindels/-nystagmus (von Brevern, Radtke et al. 2004).

Migräneschwindel tritt am häufigsten als spontaner Drehschwindel mit Übelkeit und Gangunsicherheit auf (67%), oft mit Verstärkung bei Lagewechsel oder Kopfbewegungen (24%) (Neuhauser, Radtke et al. 2006). Gar nicht selten ist die Bewegungsempfindlichkeit (bei 31-77%) so ausgeprägt, dass die Patienten im Bett bleiben (während Patienten mit gutartigem Lagerungsschwindel in aufrechter Haltung kaum Beschwerden haben). Migränetypische Auslöser, beispielsweise Schlafentzug oder eine menstruelle Bindung, oder ein starkes Ruhebedürfnis in oder nach der Attacke können zur Diagnosesicherung beitragen (Neuhauser, Leopold et al. 2001). Cochleäre Symptome treten deutlich seltener auf (unilateral bis 12%, bilateral bis 18%) als beim M. Menière, sind meist milder und reversibel (Radtke, von Brevern et al. 2012). Überlappungssyndrome

wurden jedoch beschrieben, insbesondere unter den seltenen erblichen Formen (Cha, Brodsky et al. 2007, Lopez-Escamez, Długaiczek et al. 2014, Gallego-Martinez, Espinosa-Sanchez et al. 2018) ebenso wie ein paralleles Auftreten beider Erkrankungen (Murofushi, Tsubota et al. 2018). Während migränetypische Kopfschmerzen bei der VM mit 70% häufig sind, treten diese beim M. Menière nur in unter 10% auf (Lopez-Escamez, Długaiczek et al. 2014). Ebenso ist Lichtempfindlichkeit während der Schwindelattacken beim M. Menière weniger häufig als bei der VM, während Lärmempfindlichkeit bei beiden Erkrankungen etwa gleich häufig vorkommt (Neff, Staab et al. 2012, Lopez-Escamez, Długaiczek et al. 2014). Bei der Schwierigkeit der exakten Abgrenzung von M. Menière und VM kann Lärmempfindlichkeit als ein Symptom des Ohres auf den M. Menière, Lichtempfindlichkeit als ein visuelles Symptom auf eine VM hinweisen.

### **Befunde im Intervall**

Im Gegensatz zu anderen Migräneformen und zum M. Menière zeigen bis zu 60% der Patienten mit VM im attackenfreien Intervall (überwiegend leichte) zentrale Okulomotorikstörungen in Form einer sakkadierten Blickfolge, eines Blickrichtungsnystagmus, Spontannystagmus oder zentralen Lagenystagmus (Dieterich and Brandt 1999, von Brevern, Zeise et al. 2005, Celebisoy, Gokcay et al. 2008, Radtke, von Brevern et al. 2012). Diese Zeichen nehmen offenbar im Verlauf zu (Radtke, von Brevern et al. 2012, Neugebauer, Adrion et al. 2013). Periphere vestibuläre Störungen wurden im Sinne einer einseitigen Bogengangsstörung in 8% bis 22% der VM Patienten (Kayam and Hood 1984, Cutrer and Baloh 1992, Cass, Furman et al. 1997, Dieterich and Brandt 1999, Celebisoy, Gokcay et al. 2008, Teggi, Colombo et al. 2009) und als beidseitige Störung in bis zu 11% (Kayam and Hood 1984, Cass, Furman et al. 1997) beschrieben. Es können auch milde (!) Hörstörungen auftreten, unilateral in 3-12% (Kayam and Hood 1984, Cass, Furman et al. 1997, Battista 2004, Xue, Ma et al. 2020) und bilateral in 18% (in einer Verlaufsuntersuchung über 9 Jahre; Radtke, von Brevern et al. (2012)).

### **Befunde in der Attacke**

Während einer Attacke wird oft (70%) ein pathologischer Nystagmus (z.B. ein zentraler Lagenystagmus) beobachtet, der meist einer zentral vestibulären Störung zugeordnet werden konnte (von Brevern, Zeise et al. 2005). Die Okulomotorikstörungen in der Attacke sind in 50% zentraler, in 15% peripherer vestibulärer und in 35% unklarer Genese. Das Hörvermögen war bei den VM Patienten dieser Studie nicht beeinträchtigt. Ohrsymptome in der Attacke werden aber in bis zu 38% der VM Patienten berichtet; dazu gehören Ohrdruck (oft bilateral), Tinnitus und milde Hörminderung.

Während der Migräneattacke sind die Patienten häufiger (31-77%) besonders empfindlich gegenüber Bewegung und Bewegungskrankheit (Cutrer and Baloh 1992), was – vergleichbar der Phono- und Photophobie in der Migräneattacke – auf eine neuronale sensorische Übererregbarkeit, hier der Innenohrrezeptoren, zurückgeführt werden kann (Wang and Lewis 2016).

### Differenzialdiagnose

Da die VM Schwindelattacken jeder Dauer verursachen kann, ist die Differenzialdiagnose gelegentlich gegenüber dem M. Menière, der episodischen Ataxie Typ 2, transient-ischämischen Attacken oder der Vestibularisparoxysmie so schwierig, dass die Diagnose manchmal erst ex-juvantibus nach Beurteilung einer probatorischen Therapie gestellt werden kann.

Die Abgrenzung zum **M. Menière** gelingt meist durch die cochleären Symptome und Befunde, die bei der VM meistens gering und transient sind und im Verlauf seltener akkumulieren, während sie beim M. Menière zumindest im Verlauf prominent und zunehmend sind (Cass, Furman et al. 1997, Brantberg and Baloh 2011). Allerdings ist auch beim M. Menière der Hörverlust typischerweise am Anfang fluktuierend, kann also auch regredient sein, und auch die vestibulären Symptome haben initial oft keine bleibenden Schäden zur Folge. Daneben wird auch eine Gruppe von Patienten beschrieben, die die Kriterien für beide Erkrankungen, M. Menière und VM, erfüllen (MDVM; Neff, Staab et al. (2012), Murofushi, Tsubota et al. (2018)). Neue bildgebende MRT-Verfahren des Innenohrs zur Darstellung des Endolymphhydrops (ELH) können möglicherweise in Zukunft bei der Differenzierung zwischen M. Menière und VM hilfreich sein (Gurkov, Kantner et al. 2014, Sun, Guo et al. 2017). Allerdings kann auch bei der MDVM-Gruppe oder der VM allein ein Endolymphhydrops vorliegen und damit die ätiologische Unterscheidung erschweren (Gurkov, Kantner et al. 2014, Kirsch, Becker-Bense et al. 2018). Da für beide Diagnosen der Ausschluss einer anderen Erkrankung, die die Symptome erklären kann, als Kriterium für die eindeutige Diagnose gilt, aber eine Unterscheidung im Einzelfall nicht immer möglich ist, ergibt sich die korrekte Einordnung oft erst durch die Behandlung. Bislang sind keine evidenzbasiert wirksamen medikamentösen Therapien des M. Menière bekannt. Daher wird vor Beginn einer invasiven (intratympanale Steroid-Injektionen; Phillips and Westerberg (2011)) oder destruktiven (intratympanale Gentamicin-Injektion oder Neurotomie) Therapie immer die Durchführung einer Migränebehandlung empfohlen.

Die **episodische Ataxie Typ 2 (EA 2)** (Griggs and Nutt 1995) ist ebenfalls durch episodische Schwindelattacken mit zentralen Okulomotorikstörungen und Kopfschmerz gekennzeichnet. In über 90% der Fälle treten Okulomotorikstörungen im Intervall auf (typischerweise Blickrichtungs-

nystagmus und Downbeatnystagmus), die prominenter als bei der VM sind (Jen, Kim et al. 2004, Strupp, Zwergal et al. 2007). Die genetische Analyse der EA 2 zugrunde liegenden Mutationen des sog. CACNA1A Gens ist zum einen aufwendig und zum anderen finden sich nur in der Hälfte der Fälle mit klinisch sicherer EA 2 tatsächlich Mutationen (Jen, Kim et al. 2004). Auch hier muss die Diagnose deshalb manchmal ex-juvantibus durch das Ansprechen auf die Gabe von Acetazolamid (Griggs, Moxley et al. 1978) oder 4-Aminopyridin (Strupp, Kalla et al. 2011) gestellt werden.

## Diagnostik

VM ist eine klinische Diagnose; Biomarker gibt es bislang nicht. Wie häufig in der Neurootologie basiert die Diagnose im Wesentlichen auf der Anamnese. Weil die VM jede Art von Schwindel und anderen Ohrsymptomen imitieren kann, sollte jeder Patient mit episodischem Schwindel ausführlich nach Migränesymptomen gefragt werden oder zumindest einen validierten Fragebogen ausgefüllt haben (Migraine Disability Assessment MIDAS).

Neurophysiologische Laboruntersuchungen wie Posturographie, VEMPs, Bestimmung der SVV wurden in verschiedenen Studien durchgeführt und kamen zu sehr inkonsistenten Ergebnissen. So wurden die VEMPs als ausgefallen, verzögert oder in der Amplitude reduziert berichtet, während andere Studien symmetrische VEMPs mit normaler Latenz und Amplitude fanden (Taylor, Zagami et al. 2012, Dieterich, Obermann et al. 2016, Długaiczek, Habs et al. 2020). Die Werte der Subjektiven Visuellen Vertikalen (SVV) lagen im Normbereich.

Die Zusatzdiagnostik im Intervall zeigt neben der leichten zentralen Okulomotorikstörung, die aber auch nur bei bis zu 60% gefunden werden, eher unspezifische Auffälligkeiten, beispielsweise eine einseitige vestibuläre Untererregbarkeit (in der Regel keine Unerregbarkeit) oder gelegentlich in 12-20% eine geringe Hörstörung (Dieterich and Brandt 1999, Radtke, von Brevern et al. 2012). Es sind die auch bei Migräne ansonsten empfohlenen apparativen Untersuchungen indiziert (Schädel-MRT; Ultraschall der hirnversorgenden Arterien). Bei zusätzlichen Ohrsymptomen sollten die im Kap. 7.6 genannten Verfahren und daher neben einem Schädel-MRT auch der Endolymphraum im MRT dargestellt werden (Endolymphhydrops?). Dabei hat die intravenöse Gabe von Gadolinium die Vorteile einer gleichzeitigen Darstellung beider Innenohre, einer geringeren Belastung für den Patienten und einer schnelleren Durchführbarkeit (Barath, Schuknecht et al. 2014).

Als wichtiger Unterschied gegenüber anderen neurootologischen Patienten fand sich bei VM vierfach häufiger Übelkeit bei der kalorischen Prüfung, passend zur bekannten Anfälligkeit für Kinetosen bei Migränepatienten (Vitkovic, Paine et al. 2008).

#### **Zusätzlich in Einzelfällen notwendig:**

- **Neuroophthalmologische Untersuchung** mit der Frage nach zentralen Okulomotorikstörungen, die bei 60% der Patienten mit VM gefunden werden.
- **Videookulographie bzw. Elektronystagmographie** mit kalorischer Prüfung mit der Frage nach einem peripheren vestibulären Defizit, das sich bei 10-20% der Patienten findet, oder einer zentralen Übererregbarkeit.
- **vHIT** mit der Frage nach einem peripheren vestibulären Defizit.
- **Tonschwellenaudiogramm**, insbesondere zur Abgrenzung zum Morbus Menière, bei Auffälligkeiten auch Verlaufsuntersuchung.

#### **Therapie**

Bislang fehlen prospektive randomisierte kontrollierte Studien zur Therapie der VM, weshalb ein Cochrane-Review zu dem Schluss kommt, dass diese dringend erforderlich sind (Maldonado, Birdi et al. 2015). Es liegen die Daten einiger weniger, kleinerer, randomisierter kontrollierter Studien vor auf der Basis von Therapien, wie sie bislang in Analogie zur Behandlung der Migräne ohne Aura durchgeführt wurden. Hier scheinen sich die gleichen Prinzipien sowohl für die Behandlung der Attacken als auch für die Migräneprophylaxe zu bewähren. Schwindelsymptomatik und begleitender Kopfschmerz können offenbar unterschiedlich reagieren.

Falls ein scheinbar rein vestibulärer episodischer Schwindel behandlungsresistent ist und Hinweise für migränöse Symptome vorliegen, sollte eine Migränetherapie während der Attacke durch einen in der Behandlung einer Migräne erfahrenen Arzt und bei >2 Attacken/Monat auch eine Migräneprophylaxe durchgeführt werden (S. AWMF-Leitlinie Therapie der Migräne (<http://www.awmf.org/leitlinien/detail/II/030-057.html>)).

Attackenkouplierung: Nach wie vor ist bei längeren Attacken die frühzeitige Einnahme eines nicht-steroidalen Antiphlogistikums (z.B. Ibuprofen, Diclofenac als Suppositorien) oder eines Analgetikums (z.B. ASS als Brausetablette) ggf. in Kombination mit einem Antiemetikum (z.B. Dimenhydrinat, Metoclopramid, Domperidon) sinnvoll.

Migräneprophylaxe (vergl. hierzu auch AWMF-LL „Therapie der Migräneattacke und Prophylaxe der Migräne ([030-0571\\_S1\\_Migraene-Therapie\\_2020-12.pdf](#))) : Zur Prophylaxe kommen in steigender Wirksamkeit aber teilweise auch mit zunehmenden Nebenwirkungen Riboflavin, Magnesium, Kalziumantagonisten (Flunarizin), Antidepressiva (Amitriptylin), Antiepileptika (Topiramat, Valproinsäure) und Betablocker (Metoprolol, Propranolol) in Betracht (Gordon, Kuritzky et al. 1993, Verspeelt, De Locht et al. 1996, Bisdorff 2004, Lampl, Katsarava et al. 2005, Lepcha, Amalanathan et al. 2014, Salviz, Yuce et al. 2016, Liu, Ma et al. 2017, Thompson and Saluja 2017, von Luckner and Riederer 2018, Byun, Levy et al. 2020). Ein Behandlungserfolg bestätigt den Verdacht.

Neben der medikamentösen Behandlung zeigte auch vestibuläres Rehabilitationstraining positive Effekte bei Patienten mit VM (Vitkovic, Winoto et al. 2013).

#### **Expertenkonsensus (10 von 10)**

Vestibuläre Migräne und peripher vestibulärer Schwindel, insbesondere M. Menière, sind im Einzelfall schwer oder noch nicht eindeutig voneinander zu unterscheiden. Daher sollte jeder Patient mit episodischen vestibulären Symptomen ausführlich sowohl nach allen Ohrsymptomen wie auch nach allen Migränesymptomen gefragt werden oder zumindest ein validierter Fragebogen vom Patienten ausgefüllt werden (DHI, ABC Scale).

Hör- und Gleichgewichtstests sollen vor der Diagnosestellung durchgeführt und können im Verlauf in Abhängigkeit von der Attackenhäufigkeit zumindest teilweise wiederholt werden. Falls unter der initialen Diagnose eine Therapieresistenz besteht, soll auch die Differenzialdiagnose nach den entsprechenden Richtlinienempfehlungen behandelt werden, insbesondere bevor invasive Therapieverfahren zum Einsatz kommen.

## 7.10 Funktioneller Schwindel (PPPD, früher: somatoformer Schwindel)

### Terminologie

Funktioneller Schwindel ist der neue Begriff für Schwindelsyndrome, die vestibuläre Symptome wie Schwindel, Stand- und Gangunsicherheit aufweisen, ohne dass eine organische Ursache feststellbar ist. Diese wurden früher *somatoform* oder *psychogen* genannt. Man differenziert heute in der Internationalen Klassifikation von Erkrankungen (ICD-11; WHO 2015) vestibuläre Funktionsstörungen in organische (strukturelle), funktionelle und psychiatrische. Sie können in Kombination auftreten.

Das Komitee zur Klassifikation vestibulärer Erkrankungen der Internationalen Gesellschaft für Neurootologie (Bárány Society) hat in den letzten Jahren weltweit einen Konsens zur Definition des funktionellen Schwindels unter dem Namen „persistent postural-perceptual dizziness“ (PPPD oder 3PD) erarbeitet (Staab et al. 2017, Staab 2020). Dies erfolgte auf der Basis der langjährigen Erfahrungen und vielen Gemeinsamkeiten von Phobischem Schwankschwindel (PSS) in Deutschland (Brandt und Dieterich 1986, Brandt 1996), dem Chronischen Subjektiven Schwindel (CSD) (Staab und Ruckenstein 2003, 2007) und „space-motion discomfort“ (Jacob et al. 2009) in den USA sowie dem Visuellen Schwindel in Großbritannien (Bronstein 1995, 2004). Die im deutschsprachigen Raum seit über 30 Jahren gebräuchliche Diagnose „Phobischer Schwankschwindel“ ist als Synonym für PPPD in der ICD-11 Klassifikation geführt (Dieterich et al. 2016; Dieterich and Staab 2017).

### Diagnosekriterien

„Persistent postural-perceptual dizziness“ (PPPD) ist definiert als ein chronisches Schwindelsyndrom entsprechend der folgenden Kriterien A-E, wobei alle 5 Kriterien erfüllt sein müssen (Staab et al. 2017):

- A) Persistierender fluktuierender Schwindel und/oder Unsicherheit an den meisten Tagen über einen Zeitraum von mindestens drei Monaten, wobei die Symptome während eines Tages über Stunden, aber nicht notwendigerweise den ganzen Tag, anhalten müssen und im Tagesverlauf zunehmen. Akute Verstärkungen der Beschwerden können spontan oder bei plötzlichen Bewegungen auftreten.
- B) Die Symptome sind ohne Provokation spontan vorhanden, können aber durch folgende Faktoren verstärkt werden: 1. Aufrechte Körperposition, 2. aktive oder passive Körperbewegungen

unabhängig von einer Richtung und 3. sich bewegende visuelle Reize oder komplexe visuelle Muster.

- C) Die Symptome treten meist nach einer akuten Störung des Gleichgewichts auf, seltener entwickeln sie sich langsam. Vorausgegangene Ereignisse können akute, episodische oder chronische organische vestibuläre Erkrankungen, neurologische oder andere Krankheiten oder psychologischer Stress sein. Sie können anderen Erkrankungen vorausgehen, gleichzeitig bestehen und diese überdauern.
- D) Die Symptome verursachen ein signifikantes Leiden und eine funktionelle Beeinträchtigung.
- E) Die Symptome sind durch eine andere Erkrankung nicht besser erklärbar.

### Diagnose

Man unterscheidet *primäre* funktionelle Schwindelsyndrome und *sekundäre* funktionelle Schwindelsyndrome, die sich nach einem akuten vestibulären Schwindel, einer anderen Erkrankung oder Belastung entwickeln (Eckhardt-Henn et al. 2009, Best et al. 2009a). Primärer und sekundärer funktioneller Schwindel sind in vielen Schwindelambulanzen die häufigste oder zweithäufigste Ursache für Schwindel. Im Krankheitsverlauf zeigen Patienten mit funktionellem Schwindel auch nach mehreren Jahren in etwa 70% noch Schwindelsymptome und eine stärkere Beeinträchtigung ihrer beruflichen und Alltagsaktivitäten als Patienten mit organischen Schwindelerkrankungen (Best et al. 2006; Eckhardt-Henn et al. 2008). Die Häufigkeit einer psychiatrischen Komorbidität ist bei Patienten mit struktureller vestibulärer Erkrankung erhöht. In Studien interdisziplinärer Schwindelzentren weisen fast 50% aller Patienten eine aktive psychiatrische Erkrankung im standardisierten psychiatrischen diagnostischen Interview (Eckhardt-Henn, Best et al. 2008) auf (Hanel et al. 2009; Best et al. 2009b; Lahmann et al. 2015). Allerdings ist die Prävalenz psychiatrischer Störungen nicht bei allen strukturellen vestibulären Erkrankungen gleich, sondern zeigte besonders hohe Raten bei vestibulärer Migräne (49%) und Vestibularisparoxysmie (51%) (Lahmann, Henningsen et al. 2015). Patienten mit einer psychiatrischen Erkrankung in ihrer Vorgeschichte haben ein deutlich höheres Risiko, nach einem organischen vestibulären Schwindelsyndrom erneut an einer psychiatrischen Krankheit zu leiden (Best et al. 2009b; Tschan et al. 2011). Die häufigsten zugrundeliegenden psychischen Störungsbilder sind Angststörungen sowie phobische, depressive, dissoziative und somatoforme (ICD-10: F45) Erkrankungen.

Die Prävalenz eines funktionellen Schwindels als *primäre* Ursache vestibulärer Symptome wird auf 8-10% geschätzt (Staab 2013).

## Anamnese

Überwiegend werden fluktuierender Dauerschwindel in Form von Schwankschwindel, Benommenheit, Leeregefühl im Kopf oder Unsicherheit beim Gehen angegeben, selten spontane Attacken gestörten Gleichgewichts oder Drehschwindel.

Der funktionelle phobische Schwankschwindel repräsentiert eine häufige, eher leichtere Form des funktionellen Schwindels, die einige klinisch relevante Charakteristika aufweist (Brandt und Dieterich 1986, Brandt 1996, Strupp et al. 2003):

- Die Attacken oder Symptomverstärkungen treten oft in *typischen Situationen* auf, die auch als externe Auslöser anderer phobischer Syndrome bekannt sind (Menschenansammlungen im Kaufhaus oder Restaurant, leere Räume, weite Plätze).
- Im Verlauf entsteht eine Generalisierung der Beschwerden mit zunehmendem *Vermeidungsverhalten* gegenüber auslösenden Reizen.
- Die Patienten berichten häufig, dass sich die Beschwerden nach leichtem Alkoholgenuss und während *sportlicher Aktivität*, insbesondere bei Ballspielen und Radfahren, bessern.
- Während oder kurz nach diesen Attacken werden (oft erst auf Befragen) *vegetative Symptome und Angst* angegeben, wobei die meisten Patienten auch über Schwindelattacken ohne Angst berichten.

Je nach Vorliegen einer begleitenden psychischen Erkrankung können weitere Symptome vorhanden sein wie

- Antriebs- und Konzentrationsstörungen
- Leistungsabfall, Abgeschlagenheit
- subjektiv empfundene Einschränkungen der Berufs- und Alltagsaktivitäten
- vegetative Symptome, die die Schwindelsymptome begleiten (Herzrasen, Engegefühl in der Brust, Übelkeit, Schweißausbrüche, Luftnot, Erstickungsangst (wie bei Panikattacken nach DSM-V), Appetitmangel und Gewichtsverlust)
- Störungen von Affekt- und Stimmungslage
- Schlafstörungen
- Angstsymptome.

## Körperliche Untersuchung

Obwohl die Patienten über Schwankschwindel und subjektive Stand-/ Gangunsicherheit klagen, findet der Untersucher keine sichtbare Stand-/ Gangunsicherheit, bei erschwerten Standproben wird das Stehen stabiler (Ablenkung durch zusätzliche Aufgaben).

## Apparative Diagnostik

Im Vordergrund stehen die Exploration und sorgfältige Anamnese. Die apparative Funktionsdiagnostik des vestibulären Systems fällt in der Regel ungestört aus oder zeigt beim sekundären funktionellen Schwindel zentral kompensierte, periphere Defizite (pathologische Befunde bei KIT, Kalorik, aber keine Auslenkung der Subjektiven Visuellen Vertikalen). In der Posturographie zeigt sich ein vermehrtes Schwanken bei einfachen Aufgaben, das bei komplizierten abnimmt oder sistiert (Querner et al. 2000, Wühr et al. 2017). Hier ist – entsprechend der klinischen Untersuchung – Ablenkung durch „dual task“ Aufgaben hilfreich.

## Differenzialdiagnose

Die Differenzialdiagnosen des funktionellen Schwindels umfassen vestibuläre und nicht vestibuläre organische Schwindelsyndrome sowie psychiatrische Syndrome (in alphabetischer Reihenfolge):

- Bilaterale Vestibulopathie
- Orthostatischer Schwindel
- Orthostatischer Tremor (mit pathognomonischem Frequenzgipfel von 13–18 Hz im EMG und Posturographie)
- Syndrome des 3. mobilen Fensters
- Vestibularisparoxysmie
- Vestibuläre Migräne
- Zerebellärer Schwindel

## Therapie

Essenziell für den Behandlungserfolg ist zunächst eine eingehende Diagnostik, um den Patienten von der Angst zu befreien, an einer organischen Erkrankung zu leiden. Dazu erfolgt ein ausführliches Gespräch mit dem Patienten über den Mechanismus der Erkrankung im Sinne einer zu starken Selbstbeobachtung, Eigenwahrnehmung und Körperkontrolle. Zur Behandlung ist die Erkenntnis und

Bereitschaft des Patienten notwendig, dies zu ändern, u.a. mit Hilfe von Entspannungsverfahren (z.B. autogenes Training, Yoga, Tai Chi, Chi Gong), einer regelmäßigen sportlichen Betätigung, Physiotherapie mit abwechslungsreichem Gleichgewichtstraining (was aufgrund der dadurch verstärkten Balancekontrolle gelegentlich auch einen negativen Effekt haben kann) und ggf. Eigendesensibilisierung.

Je nach Ausprägung und Chronifizierung der Beschwerden ist die Kombination aus

- a) psychoedukativen Maßnahmen und kognitiv-behavioraler (Verhaltens-) Therapie oder psychodynamisch-tiefenpsychologisch-fundierter Psychotherapie
- b) Pharmakotherapie (insbesondere selektive Serotoninwiederaufnahmehemmer) (Staab 2013) oder je nach psychiatrischer Komorbidität anderen Antidepressiva und
- c) regelmäßiger körperlicher Aktivität sinnvoll.

## 7.11 Akutes vestibuläres Syndrom (AVS)

### Terminologie & Definition

Aufgrund verschiedener Studien wird geschätzt, dass 6% der Patienten einer Schwindelambulanz akute periphere vestibuläre Funktionsstörungen, d.h. ein akutes vestibuläres Syndrom (AVS), haben und 4% akute zentralnervöse Ursachen aufweisen. In 22% der Fälle wird das AVS nicht korrekt zugeordnet (Tarnutzer, Berkowitz et al. 2011). In zentralen Notaufnahmen macht akuter Schwindel 4% aller Besuche und 20% der neurologischen Konsultationen aus und 25% dieser Patienten mit akutem Schwindel leiden an einer lebensbedrohlichen Erkrankung (Zwergal and Dieterich 2020). Die Ursachen in der Notaufnahme sind meist periphere vestibuläre Störungen mit 25% BPLS und 12% akuter peripherer Vestibulopathie; bei 4-14% liegen ein Schlaganfall oder eine zerebrale transiente ischämische Attacke (TIA) vor (Newman-Toker et al. 2008, Royl et al. 2011, Zwergal und Dieterich 2020). Leider werden insbesondere TIAs der vertebrobasilären Strombahn in 90% bei der ersten Untersuchung in der Notaufnahme nicht erkannt, auch wenn die Hälfte der Patienten akuten Schwindel hatte (Atzema et al 2016). Diese fälschlicherweise mit gutartiger Diagnose entlassenen Patienten haben ein 50-fach erhöhtes Risiko in der folgenden Woche und ein 9-fach erhöhtes Risiko in den folgenden 30 Tagen einen Schlaganfall zu erleiden (Atzema et al 2016).

**Das AVS kann also sowohl durch akutes Auftreten einer peripheren vestibulären Funktionsstörung (akute unilaterale Vestibulopathie, AUVP) als auch einer zentralen vestibulären Läsion (hier als akutes zentralnervöses vestibuläres Syndrom, kurz AZVS bezeichnet) z.B. im Rahmen einer akuten zerebralen oder zerebellären Ischämie, Blutung oder Entzündung ausgelöst werden. Es können einseitige, sehr selten auch beidseitige Formen auftreten (Ichijo, Kinoshita et al. 2019).**

## Klinik

### Anamnese

Die Patienten klagen über ein akutes Auftreten von Drehschwindel oder heftigem Schwankschwindel über viele Stunden, meist Tage, verbunden mit Gleichgewichtsstörungen, Unsicherheit beim Stehen und Gehen vor allem bei Kopfbewegungen, Übelkeit und Brechreiz. Die Dauer der Beschwerden beträgt über 24 Std. bis zu wenigen Wochen (Kattah, Talkad et al. 2009, Bisdorff, Staab et al. 2015, Venhovens, Meulstee et al. 2015). Diese Symptomkonstellation entspricht einem akuten vestibulären Syndrom (AVS), früher bei peripherer Ursache auch Neuritis oder Neuronitis vestibularis, Neuropathia vestibularis und Vestibulopathie, bei zentraler Ursache Pseudoneuritis genannt.

Von großer Bedeutung ist die rasche Differenzialdiagnose von peripheren und zentralen vestibulären Ursachen, da es sich bei der zentralen Läsion um einen akuten Schlaganfall handeln könnte, der unverzüglich einer spezifischen Diagnostik und Therapie zugeführt werden muss. Dazu sollten gleich bei der initialen Konsultation folgende Untersuchungen durchgeführt werden:

### Untersuchung

Beim AVS empfiehlt sich bei der Erstuntersuchung folgendes 5-schrittiges Vorgehen, das den sog. HINTS-Test (**H**ead **I**mpulse Test, **N**ystagmus, **T**est of **S**kew deviation) (vergl. Kap. 3.5) (Newman-Toker et al. 2008) beinhaltet:

1. Untersuchung auf eine Skew Deviation/vertikale Divergenz der Augen mittels alternierendem Cover-Test,
2. Untersuchung auf einen peripheren vestibulären Spontannystagmus versus zentralen Fixationsnystagmus mithilfe der Frenzel-Brille oder M-Brille,
3. Untersuchung auf Blickrichtungsnystagmus entgegen der Richtung eines möglichen Spontannystagmus oder vertikalen Blickrichtungsnystagmus,
4. Durchführung des Kopfpulstests zur Prüfung des VOR im Hochfrequenzbereich (Cnyrim et al.

2008; Kattah et al. 2009, Newman-Toker et al. 2008), bevorzugt mit Videookulographie (Strupp, Kim et al. 2017), zur quantitativen Analyse, Dokumentation und Erfassung von „verdeckten“ Korrektursakkaden (Mantokoudis et al. 2015; Mossmann et al. 2015),

## 5. Romberg-Test

Dieses 5-stufige Vorgehen ist sensitiver als der 3-stufige HINTS-Test und wird weiter verbessert durch Prüfung auf zusätzliche zentrale Okulomotorikstörungen (Störungen der Blickfolge, Sakkaden, Fixationssuppression). Die Sensitivität für den Nachweis einer zentralen Ischämie ist bei diesem 5-schrittigen Vorgehen bei 88-90% und damit höher als die eines früh durchgeführten MRTs mit diffusionsgewichteten Sequenzen (Kattah et al. 2009, Saber Tehrani et al 2014, Choi, Park et al 2017, Choi, Oh et al 2018). Auch die Informationen zu zentralen Symptomen, Alter des Patienten, Triggerfaktoren, Covertest mit skew deviation, HIT und Vorgeschichte für Schwindel (Child and Adolescent Trial for Cardiovascular Health CATCH<sup>2</sup>) zeigt in einer prospektiven Studie eine 88%ige Sensitivität für einen Schlaganfall an (Kim et al 2015).

Die Kombination aus Skew Deviation, einem *normalen* Kopfpulstests (Newman-Toker et al. 2008) und einem Blickrichtungsnystagmus entgegen der Richtung des Spontannystagmus weist auf eine Hirnstamm- oder Kleinhirnläsion hin. Hirnstammläsionen liegen meist in der Medulla oblongata, der Pons oder dem Kleinhirnpedunkel. Kleinhirnfarkte mit AVS sind vorwiegend in mittelliniennahen Kleinhirnstrukturen wie Uvula, Nodus und Tonsille lokalisiert (Lee et al. 2006; Kim and Lee 2010, Choi und Kim 2019), häufig kombiniert mit einem Spontannystagmus und zentralem Lagenystagmus.

Der HINTS-Test kann in ca. 9% einen Schlaganfall auch dann anzeigen, wenn der Kopfpulstest pathologisch ist und damit eine periphere vestibuläre Störung suggeriert. In diesem Fall kann die Nerveneintrittszone des Vestibularnerven oder die Verbindung zum Vestibulozerebellum z.B. durch einen lakunären Infarkt, eine Blutung oder MS-Plaques geschädigt sein.

Das Risiko, nach einem akuten isolierten Schwindel in den folgenden 4 Jahren einen Schlaganfall zu erleiden, liegt bei ca. 6% und damit 3-mal höher als bei einer altersangepassten Kontrollgruppe. Liegen zusätzliche Gefäßrisikofaktoren vor, ist das Risiko sogar 5,5-mal höher (Lee et al. 2011). Zudem sind anamnestische Angaben wichtig: Verlauf (erste Episode), Auslöser (spontanes Auftreten), Dauer (> 60 min) erlauben zusammen mit dem ABCD<sup>2</sup>-Score (**A**ge, **B**lood pressure, **C**entral accompanying symptoms, **D**uration, **D**iabetes), zwischen peripherem und zentralem AVS zu unterscheiden (Saber Tehrani et al. 2018).

Zusammengefasst ist die skew deviation das einzige spezifische, aber nicht sehr sensitive Zeichen, das ein zentrales AVS gegenüber einer peripheren Ursache anzeigt. Auch erlaubt der horizontale Kopfpulstest keine eindeutige Differenzierung zwischen peripherem oder zentralem akutem vestibulären Syndrom, da 9% der Patienten mit einem pontozerebellären Infarkt ebenfalls einen pathologischen Kopfpulstest aufweisen (Newman-Toker et al. 2008). Ein normaler Kopfpulstest bei einem Patienten mit AVS und akutem Nystagmus zeigt aber in praktisch allen Fällen eine zentrale Läsion an (Newman-Toker et al. 2008).

**CAVE:**

Fälle, die bei Untersuchung der Funktion des Labyrinths als pathologisch auffallen, können im Einzelfall als periphere Labyrinthopathie fehlgedeutet werden, da Prozesse der lateralen Pons und Medulla analoge Beschwerden und Befunde wie labyrinthär lokalisierte Erkrankungen verursachen können! Daher wurden sie früher „Pseudoneuritis“ genannt.

**Diagnostik**

Die klinische Diagnostik soll die Untersuchung des VOR durch *Kopf-Impuls-Test* (besser durch Video-Kopf-Impuls-Test), des *Spontannystagmus* und des *Blickrichtungsnystagmus*, des Lagenystagmus sowie der *skew deviation* umfassen. Die skew deviation ist Teil der ocular tilt reaction: OTR = *skew deviation* (Hertwig-Magendie Schielstellung, d.h. vertikalen Augenfehlstellung) + Kopf-Schiefhaltung + Gegenrollung der Augen [tiefer stehendes Auge rollt nach außen; das höher stehende Auge nach innen]. Damit ist in der akuten Erkrankungsphase eine pathologische Verkippung bei der Bestimmung der subjektiven visuellen Vertikalen verbunden. Die skew deviation wird durch den alternierenden Abdecktest (Covertest, wechselseitiges Abdecken jeweils eines Auges und Beobachten der vertikalen Einstellbewegung des jeweils kontralateralen Auges) geprüft.

Spontannystagmus peripherer Ursache schlägt überwiegend horizontal in nur eine Richtung und verstärkt die Intensität bei Blickrichtung auf die Seite der schnellen Nystagmusphase. Er kann bei Blick in Richtung der langsamen Phase aufhören (Nystagmus Grad 2), schlägt aber im akuten Stadium nicht in Gegenrichtung um. Letzteres wäre ein Blickrichtungsnystagmus, der immer zentralen

Ursprungs ist. Eine horizontale Nystagmusrichtung schließt die zentralnervöse Ursache nicht aus. Horizontaler Spontannystagmus kann im Einzelfall durch einseitigen Ausfall des Utriculus verursacht werden (Manzari, Burgess et al. 2012). Eine mit der Blickrichtung wechselnde Nystagmusrichtung oder rein vertikale oder rein torsionelle Schlagrichtungen (DD Neuropathia vestibularis inferior) sollen als zentralnervöse Zeichen gewertet werden.

Die sichere Differenzialdiagnose ist daher im Rahmen der Notfalldiagnostik wichtig und kritisch, im Einzelfall allerdings problematisch. Die Klärung ist eine fachübergreifende Aufgabe mit obligater Beteiligung der Fachdisziplinen Hals-Nasen-Ohren heilkunde **und** Neurologie. Im Einzelfall sind Notwendigkeit und Zeitpunkt der bildgebenden Diagnostik fachübergreifend zu entscheiden. Dabei ist zu berücksichtigen, dass in ca. 12% der Fälle die Befunde der MRT-Untersuchung innerhalb der ersten 48 Std. nach Auftreten der Symptome falsch negativ sind (Newman-Toker et al 2008, Choi et al 2018). In Zweifelsfällen soll der Patient zur Beobachtung hospitalisiert werden.

Die Untersuchung weiterer *zentraler* okulomotorischer Funktionen (Blickfolge, Sakkaden, Fixationssuppression) trägt zur Lokalisationsdiagnostik des AVS bei (Strupp et al 2011, Zwergal and Dieterich 2020). Unter Berücksichtigung des Zeitverlaufs der Beschwerden und Symptome bei mehrfachen Prüfungen sowie individualisiert eingesetzter Bildgebung gelingt meist die Lokalisation der Funktionsstörung. Solche Krankheitsbilder bleiben jedoch auch weiterhin eine große Anforderung für fachübergreifende Teams.

Auch in Fällen, die Hinweise für eine periphere vestibuläre Funktionsstörung geben (z.B. pathologischer Kopfpulstest), sind zentralnervöse Ursachen weiterhin zu berücksichtigen. Daher sollte eine engmaschige Verlaufsbeobachtung, in nicht geklärten Fällen die Hospitalisierung, erfolgen.

**MERKE:**

Die HINTS-Prozeduren sind in der Akutphase in der Lage, mit einer Sensitivität von 88% und Spezifität von 96% periphere und zentrale vestibuläre Erkrankungen zu differenzieren (Newman-Toker et al 2008, Saber Tehrani et al 2014, 2018).

**MERKE:**

Durch Bestimmung des Verstärkungsfaktors des VOR (vHIT) allein kann **nicht** eine zentralnervöse Ursache eines akuten vestibulären Syndroms ausgeschlossen werden.

**Therapie (Gruppenkonsens 10 von 10)**

**Therapieindikationen sind aus der neurootologisch topischen Diagnostik zu entscheiden und ggf. interdisziplinär zu sichern.**

## 8 Sonstige Hinweise und Verweise

### 8.1 BAST Empfehlungen

Die Eignung zum Führen von Kraftfahrzeugen ist durch die Begutachtungsleitlinien zur Kraftfahreignung der Bundesanstalt für Straßenwesen (BAST) vom 28.12.2016 (S. 57 – 66) definiert.

## 9 SCHRIFTTUM

### 9.1 Literatur

(2006). Preferred Practice Patterns for the Profession of Audiology of the American Speech Language Hearing Association. USA, <https://www.asha.org/uploadedFiles/PP2006-00274.pdf>

(2013). "[Evidence grade 1 a for the fixed combination of cinnarizine and dimenhydrinate]." *MMW Fortschr Med* **155**(1): 74-75.

Abouzari, M., K. Goshtasbi, O. Moshtaghi, D. Tan, H. W. Lin and H. R. Djalilian (2020). "Association Between Vestibular Migraine and Migraine Headache: Yet to Explore." *Otol Neurotol* **41**(3): 392-396.

Adelsberger, R., Y. Valko, D. Straumann and G. Troster (2015). "Automated Romberg testing in patients with benign paroxysmal positional vertigo and healthy subjects." *IEEE Trans Biomed Eng* **62**(1): 373-381.

Adrion, C., C. S. Fischer, J. Wagner, R. Gurkov, U. Mansmann, M. Strupp and B. S. Group (2016). "Efficacy and safety of betahistine treatment in patients with Meniere's disease: primary results of a long term, multicentre, double blind, randomised, placebo controlled, dose defining trial (BEMED trial)." *BMJ* **352**: h6816.

Agrawal, Y., T. Bremova, O. Kremmyda and M. Strupp (2013). "Semicircular canal, saccular and utricular function in patients with bilateral vestibulopathy: analysis based on etiology." *J Neurol* **260**(3): 876-883.

Agrawal, Y., R. Van de Berg, F. Wuyts, L. Walther, M. Magnusson, E. Oh, M. Sharpe and M. Strupp (2019). "Presbyvestibulopathy: diagnostic criteria consensus document of the classification committee of the Barany Society." *Journal of Vestibular Research*(Preprint): 1-10.

Albu, S., G. Babighian, M. Amadori and F. Trabalzini (2015). "Endolymphatic sac surgery versus tenotomy of the stapedius and tensor tympani muscles in the management of patients with unilateral definite Meniere's disease." *Eur Arch Otorhinolaryngol* **272**(12): 3645-3650.

Albu, S., F. Chirtes, V. Trombitas, A. Nagy, L. Marceanu, G. Babighian and F. Trabalzini (2015). "Intratympanic dexamethasone versus high dosage of betahistine in the treatment of intractable unilateral Meniere disease." *Am J Otolaryngol* **36**(2): 205-209.

AlGarni, M. A., A. A. Mirza, A. A. Althobaiti, H. H. Al-Nemari and L. S. Bakhsh (2018). "Association of benign paroxysmal positional vertigo with vitamin D deficiency: a systematic review and meta-analysis." *Eur Arch Otorhinolaryngol* **275**(11): 2705-2711.

Anson, E. and J. Jeka (2016). "Perspectives on aging vestibular function." *Frontiers in neurology* **6**: 269.

Aoki, M. (2017). "The impaired subjective perception of verticality independent of peripheral vestibular function in dizzy elderly with orthostatic hypotension." *Aging Clin Exp Res* **29**(4): 647-653.

- Aw, S. T., M. J. Todd, G. E. Aw, L. A. McGarvie and G. M. Halmagyi (2005). "Benign positional nystagmus: a study of its three-dimensional spatio-temporal characteristics." Neurology **64**(11): 1897-1905.
- AWMF (2014). "Leitlinie Hörsturz (Akuter idiopathischer sensorineuraler Hörverlust) (017-010, Entwicklungsstufe: S1; aktuell in Überarbeitung."
- Baier, B., J. Janzen, W. Muller-Forell, M. Fechir, N. Muller and M. Dieterich (2012). "Pusher syndrome: its cortical correlate." J Neurol **259**(2): 277-283.
- Baloh, R. W., K. Jacobson and V. Honrubia (1993). "Horizontal semicircular canal variant of benign positional vertigo." Neurology **43**(12): 2542-2542.
- Baloh, R. W., Q. Yue, K. M. Jacobson and V. Honrubia (1995). "Persistent direction-changing positional nystagmus: another variant of benign positional nystagmus?" Neurology **45**(7): 1297-1301.
- Baraff, L. J., R. Della Penna, N. Williams and A. Sanders (1997). "Practice guideline for the ED management of falls in community-dwelling elderly persons. Kaiser Permanente Medical Group." Ann Emerg Med **30**(4): 480-492.
- Barath, K., B. Schuknecht, A. M. Naldi, T. Schrepfer, C. J. Bockisch and S. C. Hegemann (2014). "Detection and grading of endolymphatic hydrops in Meniere disease using MR imaging." AJNR Am J Neuroradiol **35**(7): 1387-1392.
- Basta, D., I. Todt, H. Scherer, A. Clarke and A. Ernst (2005). "Postural control in otolith disorders." Human movement science **24**(2): 268-279.
- Battista, R. A. (2004). "Audiometric findings of patients with migraine-associated dizziness." Otol Neurotol **25**(6): 987-992.
- Batu, E. D., B. Anlar, M. Topcu, G. Turanli and S. Aysun (2015). "Vertigo in childhood: a retrospective series of 100 children." Eur J Paediatr Neurol **19**(2): 226-232.
- Batuecas-Caletrio, A., S. Santacruz-Ruiz, A. Muñoz-Herrera, P. Sousa, A. Otero and N. Perez-Fernandez (2013). "Vestibular compensation after vestibular schwannoma surgery: normalization of the subjective visual vertical and disability." Acta oto-laryngologica **133**(5): 475-480.
- Becker-Bense, S., C. Wittmann and M. Dieterich (2019). "Balanced sex distribution in patients with Meniere's disease." J Neurol **266**(Suppl 1): 42-46.
- Bertholon, P., A. Bronstein, R. Davies, P. Rudge and K. Thilo (2002). "Positional down beating nystagmus in 50 patients: cerebellar disorders and possible anterior semicircular canalithiasis." Journal of Neurology, Neurosurgery & Psychiatry **72**(3): 366-372.
- Bhattacharyya, N., R. F. Baugh, L. Orvidas, D. Barrs, L. J. Bronston, S. Cass, A. A. Chalian, A. L. Desmond, J. M. Earll and T. D. Fife (2008). "Clinical practice guideline: benign paroxysmal positional vertigo." Otolaryngology--head and neck surgery **139**(5\_suppl): 47-81.

Bhattacharyya, N., S. P. Gubbels, S. R. Schwartz, J. A. Edlow, H. El-Kashlan, T. Fife, J. M. Holmberg, K. Mahoney, D. B. Hollingsworth and R. Roberts (2017). "Clinical practice guideline: benign paroxysmal positional vertigo (update)." Otolaryngology–Head and Neck Surgery **156**(3\_suppl): S1-S47.

Bhattacharyya, N., S. P. Gubbels, S. R. Schwartz, J. A. Edlow, H. El-Kashlan, T. Fife, J. M. Holmberg, K. Mahoney, D. B. Hollingsworth, R. Roberts, M. D. Seidman, R. W. Steiner, B. T. Do, C. C. Voelker, R. W. Waguespack and M. D. Corrigan (2017). "Clinical Practice Guideline: Benign Paroxysmal Positional Vertigo (Update)." Otolaryngol Head Neck Surg **156**(3\_suppl): S1-s47.

Bisdorff, A. R. (2004). "Treatment of migraine related vertigo with lamotrigine an observational study." Bull Soc Sci Med Grand Duché Luxemb(2): 103-108.

Bisdorff, A. R. and D. Debatisse (2001). "Localizing signs in positional vertigo due to lateral canal cupulolithiasis." Neurology **57**(6): 1085-1088.

Blödow, A., M. Heinze, M. B. Bloching, M. von Brevern, A. Radtke and T. Lempert (2014). "Caloric stimulation and video-head impulse testing in Meniere's disease and vestibular migraine." Acta otolaryngologica **134**(12): 1239-1244.

Bockisch, C. J., D. Straumann, K. Hess and T. Haslwanter (2004). "Enhanced smooth pursuit eye movements in patients with bilateral vestibular deficits." Neuroreport **15**(17): 2617-2620.

Böhmer, A., F. Mast and T. Jarchow (1996). "Can a unilateral loss of otolithic function be clinically detected by assessment of the subjective visual vertical?" Brain Res Bull **40**(5-6): 423-427; discussion 427-429.

Brandt, T. (2001). "Otolithic vertigo." Adv Otorhinolaryngol **58**: 34-47.

Brandt, T. and R. B. Daroff (1980). "Physical therapy for benign paroxysmal positional vertigo." Archives of Otolaryngology **106**(8): 484-485.

Brandt, T. and M. Dieterich (2017). "The dizzy patient: don't forget disorders of the central vestibular system." Nat Rev Neurol **13**(6): 352-362.

Brandt, T., M. Dieterich and A. Danek (1994). "Vestibular cortex lesions affect the perception of verticality." Annals of neurology **35**(4): 403-412.

Brantberg, K. and R. W. Baloh (2011). "Similarity of vertigo attacks due to Meniere's disease and benign recurrent vertigo, both with and without migraine." Acta Otolaryngol **131**(7): 722-727.

Bretlau, P., J. Thomsen, M. Tos and N. J. Johnsen (1989). "Placebo effect in surgery for Ménière's disease: nine-year follow-up." The American journal of otology **10**(4): 259-261.

Büttner, U., C. Helmchen and T. Brandt (1999). "Diagnostic criteria for central versus peripheral positioning nystagmus and vertigo: a review." Acta oto-laryngologica **119**(1): 1-5.

Byun, Y. J., D. A. Levy, S. A. Nguyen, E. Brennan and H. G. Rizk (2020). "Treatment of Vestibular Migraine: A Systematic Review and Meta-analysis." Laryngoscope.

Cambi, J., S. Astore, M. Mandalà, F. Trabalzini and D. Nuti (2013). "Natural course of positional down-beating nystagmus of peripheral origin." Journal of neurology **260**(6): 1489-1496.

Camet, M. L., S. S. Hayashi, B. C. Sinks, J. Henry, K. Gettinger, A. Hite, J. Kiefer, C. Mohrmann, T. Sandheinrich, F. Gao and R. J. Hayashi (2018). "Determining the prevalence of vestibular screening failures in pediatric cancer patients whose therapies include radiation to the head/neck and platinum-based therapies: A pilot study." Pediatr Blood Cancer **65**(6): e26992.

Cass, S. P., J. M. Furman, K. Ankerstjerne, C. Balaban, S. Yetiser and B. Aydogan (1997). "Migraine-related vestibulopathy." Ann Otol Rhinol Laryngol **106**(3): 182-189.

Celebisoy, N., F. Gokcay, H. Sirin and N. Bicak (2008). "Migrainous vertigo: clinical, oculographic and posturographic findings." Cephalalgia **28**(1): 72-77.

Cha, Y. H., J. Brodsky, G. Ishiyama, C. Sabatti and R. W. Baloh (2007). "The relevance of migraine in patients with Meniere's disease." Acta Otolaryngol **127**(12): 1241-1245.

Chandrasekhar, S. S., B. S. Tsai Do, S. R. Schwartz, L. J. Bontempo, E. A. Faucett, S. A. Finestone, D. B. Hollingsworth, D. M. Kelley, S. T. Kmucha, G. Moonis, G. L. Poling, J. K. Roberts, R. J. Stachler, D. M. Zeitler, M. D. Corrigan, L. C. Nnacheta and L. Satterfield (2019). "Clinical Practice Guideline: Sudden Hearing Loss (Update)." Otolaryngol Head Neck Surg **161**(1\_suppl): S1-S45.

Chen, F. Y., Y. Z. Zhang, C. Q. Wu, X. Y. Wei, Y. Cheng, J. Hu, P. Han, Z. C. Chen, Y. Gao, M. Xu and Q. Zhang (2018). "[Suppression head impulse paradigm in healthy adult population: the values and features of the parameters]." Zhonghua Er Bi Yan Hou Tou Jing Wai Ke Za Zhi **53**(12): 914-917.

Chen, Y., J. Zhuang, L. Zhang, Y. Li, Z. Jin, Z. Zhao, Y. Zhao and H. Zhou (2012). "Short-term efficacy of Semont maneuver for benign paroxysmal positional vertigo: a double-blind randomized trial." Otology & Neurotology **33**(7): 1127-1130.

Cho, B.-H., S.-H. Kim, S.-S. Kim, Y.-J. Choi and S.-H. Lee (2017). "Central positional nystagmus associated with cerebellar tumors: Clinical and topographical analysis." Journal of the neurological sciences **373**: 147-151.

Cho, S. J., B. K. Kim, B. S. Kim, J. M. Kim, S. K. Kim, H. S. Moon, T. J. Song, M. J. Cha, K. Y. Park and J. H. Sohn (2016). "Vestibular migraine in multicenter neurology clinics according to the appendix criteria in the third beta edition of the International Classification of Headache Disorders." Cephalalgia **36**(5): 454-462.

Choi, J.-Y., J. H. Kim, H. J. Kim, S. Glasauer and J.-S. Kim (2015). "Central paroxysmal positional nystagmus: characteristics and possible mechanisms." Neurology **84**(22): 2238-2246.

Choi, J. Y., S. Glasauer, J. H. Kim, D. S. Zee and J. S. Kim (2018). "Characteristics and mechanism of apogeotropic central positional nystagmus." Brain **141**(3): 762-775.

Choi, K.-D., H.-Y. Shin, J. Kim, S.-H. Kim, O.-K. Kwon, J.-W. Koo, S.-H. Park, B.-W. Yoon and J.-K. Roh (2005). "Rotational vertebral artery syndrome: oculographic analysis of nystagmus." Neurology **65**(8): 1287-1290.

Choung, Y. H., Y. R. Shin, H. Kahng, K. Park and S. J. Choi (2006). "Bow and lean test to determine the affected ear of horizontal canal benign paroxysmal positional vertigo." The Laryngoscope **116**(10): 1776-1781.

Cnyrim, C., D. Newman-Toker, C. Karch, T. Brandt and M. Strupp (2008). "Bedside differentiation of vestibular neuritis from central "vestibular pseudoneuritis"." Journal of Neurology, Neurosurgery & Psychiatry **79**(4): 458-460.

Cnyrim, C. D., D. Newman-Toker, C. Karch, T. Brandt and M. Strupp (2008). "Bedside differentiation of vestibular neuritis from central "vestibular pseudoneuritis"." J Neurol Neurosurg Psychiatry **79**(4): 458-460.

Cohen, H. S. and H. Sangi-Haghpeykar (2012). "Subjective visual vertical in vestibular disorders measured with the bucket test." Acta oto-laryngologica **132**(8): 850-854.

Colombo, B., R. Teggi and N. Project (2017). "Vestibular migraine: who is the patient?" Neurol Sci **38**(Suppl 1): 107-110.

Cromwell, C., J. Tyler, R. Nobbs, A. Hockaday, S. Donnelly and R. Clendaniel (2018). "The Necessity for Post-Maneuver Restrictions in the Treatment of Benign Paroxysmal Positional Vertigo: An Updated Meta-Analysis of the Literature." Otol Neurotol **39**(6): 671-679.

Curthoys, I. S., V. Vulovic, A. M. Burgess, L. Manzari, L. Sokolic, J. Pogson, M. Robins, L. E. Mezey, S. Goonetilleke, E. D. Cornell and H. G. MacDougall (2014). "Neural basis of new clinical vestibular tests: otolithic neural responses to sound and vibration." Clin Exp Pharmacol Physiol **41**(5): 371-380.

Cutrer, F. M. and R. W. Baloh (1992). "Migraine-associated dizziness." Headache **32**(6): 300-304.

de Lima, K. C., C. L. Schiliching, L. A. Junior, F. M. da Silva, A. Benetoli and H. Milani (2006). "The Ginkgo biloba extract, EGb 761, fails to reduce brain infarct size in rats after transient, middle cerebral artery occlusion in conditions of unprevented, ischemia-induced fever." Phytother Res **20**(6): 438-443.

De Schutter, E., Z. O. Adham and J. C. Kattah (2019). "Central positional vertigo: A clinical-imaging study." Prog Brain Res **249**: 345-360.

Dichgans, J., G. Von Reutern and U. Römmelt (1978). "Impaired suppression of vestibular nystagmus by fixation in cerebellar and noncerebellar patients." Archiv für Psychiatrie und Nervenkrankheiten **226**(3): 183-199.

Dieterich, M. and T. Brandt (1993). "Ocular torsion and tilt of subjective visual vertical are sensitive brainstem signs." Ann Neurol **33**(3): 292-299.

Dieterich, M. and T. Brandt (1999). "Episodic vertigo related to migraine (90 cases): vestibular migraine?" J Neurol **246**(10): 883-892.

Dieterich, M. and T. Brandt (2019). "Perception of Verticality and Vestibular Disorders of Balance and Falls." Front Neurol **10**: 172.

Dieterich, M., M. Obermann and N. Celebisoy (2016). "Vestibular migraine: the most frequent entity of episodic vertigo." J Neurol **263 Suppl 1**: S82-89.

Długaiczek, J., M. Habs and M. Dieterich (2020). "Vestibular evoked myogenic potentials in vestibular migraine and Meniere's disease: cVEMPs make the difference." J Neurol.

Doobe, G., A. Ernst, R. Ramalingam, P. Mittmann and I. Todt (2015). "Simultaneous Labyrinthectomy and Cochlear Implantation for Patients with Single-Sided Meniere's Disease and Profound Sensorineural Hearing Loss." Biomed Res Int **2015**: 457318.

Eckhardt-Henn, A., C. Best, S. Bense, P. Breuer, G. Diener, R. Tschan and M. Dieterich (2008). "Psychiatric comorbidity in different organic vertigo syndromes." J Neurol **255**(3): 420-428.

Eckhardt-Henn, A., R. Tschan, C. Best and M. Dieterich (2009). "Somatoforme Schwindelsyndrome." Der Nervenarzt **80**(8): 909-917.

Eggers, S. D. Z., A. Bisdorff, M. von Brevern, D. S. Zee, J. S. Kim, N. Perez-Fernandez, M. S. Welgampola, C. C. Della Santina and D. E. Newman-Toker (2019). "Classification of vestibular signs and examination techniques: Nystagmus and nystagmus-like movements." J Vestib Res **29**(2-3): 57-87.

Epley, J. M. (1992). "The canalith repositioning procedure: for treatment of benign paroxysmal positional vertigo." Otolaryngology—Head and Neck Surgery **107**(3): 399-404.

Ernst, A., P. Schlattmann, F. Waldfahrer and M. Westhofen (2017). "Die Behandlung des M. Meniere mit Betahistin: Kritische Anmerkungen zur BEMED-Studie." Laryngorhinootologie **96**(8): 519-521.

Eza-Nuñez, P., C. Fariñas-Alvarez and N. Perez-Fernandez (2014). "The Caloric Test and the Video Head-Impulse Test in Patients with Vertigo." Journal of International Advanced Otolology.

Federspil, P., W. Elies and A. Federspil (2019). Antibiotikatherapie bei HNO-Infektionen. AWMF-Register-Nr. 017/066.

Fife, T., D. Iverson, T. Lempert, J. Furman, R. Baloh, R. Tusa, T. C. Hain, S. Herdman, M. Morrow and G. Gronseth (2008). "Practice Parameter: Therapies for benign paroxysmal positional vertigo (an evidence-based review):[RETIRED]: Report of the Quality Standards Subcommittee of the American Academy of Neurology." Neurology **70**(22): 2067-2074.

Fife, T. D. (2009). Benign paroxysmal positional vertigo. Seminars in neurology, © Thieme Medical Publishers.

Fiorino, F., F. B. Pizzini, A. Beltramello and F. Barbieri (2011). "MRI performed after intratympanic gadolinium administration in patients with Meniere's disease: correlation with symptoms and signs." Eur Arch Otorhinolaryngol **268**(2): 181-187.

Formeister, E. J., H. G. Rizk, M. A. Kohn and J. D. Sharon (2018). "The Epidemiology of Vestibular Migraine: A Population-based Survey Study." Otol Neurotol **39**(8): 1037-1044.

Franz, B. and C. Anderson (2007). "The potential role of joint injury and eustachian tube dysfunction in the genesis of secondary Meniere's disease." Int Tinnitus J **13**(2): 132-137.

- Franz, P., J. S. Hamzavi, B. Schneider and K. Ehrenberger (2003). "Do middle ear muscles trigger attacks of Meniere's disease?" Acta Otolaryngol **123**(2): 133-137.
- Gaire, B. P., O. W. Kwon, S. H. Park, K. H. Chun, S. Y. Kim, D. Y. Shin and J. W. Choi (2015). "Neuroprotective effect of 6-paradol in focal cerebral ischemia involves the attenuation of neuroinflammatory responses in activated microglia." PLoS One **10**(3): e0120203.
- Gallego-Martinez, A., J. M. Espinosa-Sanchez and J. A. Lopez-Escamez (2018). "Genetic contribution to vestibular diseases." J Neurol **265**(Suppl 1): 29-34.
- Geser, R. and D. Straumann (2012). "Referral and final diagnoses of patients assessed in an academic vertigo center." Frontiers in neurology **3**: 169.
- Gloor-Juzi, T., A. Kurre, D. Straumann and E. D. de Bruin (2012). "Translation and validation of the vertigo symptom scale into German: A cultural adaption to a wider German-speaking population." BMC Ear Nose Throat Disord **12**: 7.
- Goebel, J. A. (2016). "2015 Equilibrium Committee Amendment to the 1995 AAO-HNS Guidelines for the Definition of Meniere's Disease." Otolaryngol Head Neck Surg **154**(3): 403-404.
- Gofrit, S. G., Y. Mayler, R. Eliashar, T. Bdolah-Abram, O. Ilan and M. Gross (2017). "The Association Between Vestibular Physical Examination, Vertigo Questionnaires, and the Electronystagmography in Patients With Vestibular Symptoms." Ann Otol Rhinol Laryngol **126**(4): 315-321.
- Goldstein, N. A., M. L. Casselbrant, C. D. Bluestone, K.-L. Marcia and P. Pittsburgh (1998). "Intratemporal complications of acute otitis media in infants and children." Otolaryngology—Head and Neck Surgery **119**(5): 444-454.
- Gordon, C. R., A. Kuritzky, I. Doweck, O. Spitzer, A. Shupak and R. Hering (1993). "Vestibulo-ocular reflex in migraine patients: the effect of sodium valproate." Headache **33**(3): 129-132.
- Griggs, R. C., R. T. Moxley, 3rd, R. A. LaFrance and J. McQuillen (1978). "Hereditary paroxysmal ataxia: response to acetazolamide." Neurology **28**(12): 1259-1264.
- Griggs, R. C. and J. G. Nutt (1995). "Episodic ataxias as channelopathies." Ann Neurol **37**(3): 285-287.
- Gufoni, M., L. Mastro Simone and F. N. Di (1998). "Repositioning maneuver in benign paroxysmal vertigo of horizontal semicircular canal." Acta otorhinolaryngologica Italica: organo ufficiale della Società italiana di otorinolaringologia e chirurgia cervico-facciale **18**(6): 363-367.
- Gurkov, R., A. Berman, O. Dietrich, W. Flatz, C. Jerin, E. Krause, D. Keeser and B. Ertl-Wagner (2015). "MR volumetric assessment of endolymphatic hydrops." Eur Radiol **25**(2): 585-595.
- Gurkov, R., W. Flatz, D. Keeser, M. Strupp, B. Ertl-Wagner and E. Krause (2013). "Effect of standard-dose Betahistine on endolymphatic hydrops: an MRI pilot study." Eur Arch Otorhinolaryngol **270**(4): 1231-1235.
- Gurkov, R., W. Flatz, J. Louza, M. Strupp, B. Ertl-Wagner and E. Krause (2012). "Herniation of the membranous labyrinth into the horizontal semicircular canal is correlated with impaired caloric response in Meniere's disease." Otology & Neurotology **33**(8): 1375-1379.

Gurkov, R., W. Flatz, J. Louza, M. Strupp, B. Ertl-Wagner and E. Krause (2012). "In vivo visualized endolymphatic hydrops and inner ear functions in patients with electrocochleographically confirmed Meniere's disease." Otology & Neurotology **33**(6): 1040-1045.

Gurkov, R., W. Flatz, J. Louza, M. Strupp and E. Krause (2011). "In vivo visualization of endolymphatic hydrops in patients with Meniere's disease: correlation with audiovestibular function." Eur Arch Otorhinolaryngol **268**(12): 1743-1748.

Gurkov, R. and J. Hornibrook (2018). "On the classification of hydropic ear disease (Meniere's disease)." HNO **66**(6): 455-463.

Gurkov, R., C. Jerin, W. Flatz and R. Maxwell (2018). "Superior canal dehiscence syndrome: Diagnosis with vestibular evoked myogenic potentials and fremitus nystagmus. German version." HNO **66**(5): 390-395.

Gurkov, R., C. Kantner, M. Strupp, W. Flatz, E. Krause and B. Ertl-Wagner (2014). "Endolymphatic hydrops in patients with vestibular migraine and auditory symptoms." Eur Arch Otorhinolaryngol **271**(10): 2661-2667.

Hafstrom, A., P.-A. Fransson, M. Karlberg and M. Magnusson (2006). "Subjective visual tilt and lateral instability after vestibular deafferentation." Acta oto-laryngologica **126**(11): 1176-1181.

Hain, T. C., M. Cherchi and D. A. Yacovino (2018). "Bilateral Vestibular Weakness." Front Neurol **9**: 344.

Hajioff, D., R. Barr-Hamilton, N. Colledge, S. Lewis and J. Wilson (2000). "Re-evaluation of normative electronystagmography data in healthy ageing." Clinical Otolaryngology & Allied Sciences **25**(4): 249-252.

Håkansson, B., K.-J. F. Jansson, T. Tengstrand, L. Johannsen, M. Eeg-Olofsson, C. Rigato, E. Dahlström and S. Reinfeldt (2018). "VEMP using a new low-frequency bone conduction transducer." Medical devices (Auckland, NZ) **11**: 301.

Hall, M. C. and D. E. Brackmann (1977). "Eustachian tube blockage and Meniere's disease." Arch Otolaryngol **103**(6): 355-357.

Hallpike, C. S. and H. Cairns (1938). "Observations on the Pathology of Meniere's Syndrome: (Section of Otology)." Proc R Soc Med **31**(11): 1317-1336.

Halmagyi, G., L. Chen, H. G. MacDougall, K. P. Weber, L. A. McGarvie and I. S. Curthoys (2017). "The video head impulse test." Frontiers in neurology **8**: 258.

Halmagyi, G., I. Curthoys, P. Cremer, C. Henderson, M. Todd, M. Staples and D. D'cruz (1990). "The human horizontal vestibulo-ocular reflex in response to high-acceleration stimulation before and after unilateral vestibular neurectomy." Experimental Brain Research **81**(3): 479-490.

Hansen, M. R., B. J. Gantz and C. Dunn (2013). "Outcomes following cochlear implantation for patients with single-sided deafness, including those with recalcitrant Ménière's disease." Otology & neurotology: official publication of the American Otological Society, American Neurotology Society [and] European Academy of Otology and Neurotology **34**(9).

Hanson, J. M. and J. A. Goebel (1998). "Comparison of manual whole-body and passive and active head-on-body rotational testing with conventional rotary chair testing." Journal of Vestibular Research **8**(3): 273-282.

Harcourt, J., K. Barraclough and A. M. Bronstein (2014). "Meniere's disease." BMJ **349**: g6544.

Harcourt, J. and S. Cosentino (2016). "Betahistine for Meniere's disease." BMJ **352**: i46.

Hegemann, S. C. and A. Wenzel (2017). "Diagnosis and treatment of vestibular neuritis/neuronitis or peripheral vestibulopathy (PVP)? Open questions and possible answers." Otology & Neurotology **38**(5): 626-631.

Helmchen, C., J. Knauss, P. Trillenber, A. Frenzl and A. Sprenger (2017). "Role of the patient's history of vestibular symptoms in the clinical evaluation of the bedside head-impulse test." Frontiers in neurology **8**: 51.

Herdman, S. J. and R. J. Tusa (1996). "Complications of the canalith repositioning procedure." Archives of Otolaryngology-Head & Neck Surgery **122**(3): 281-286.

Hickey, S., G. Ford, J. Buckley and A. F. O'connor (1990). "Unterberger stepping test: a useful indicator of peripheral vestibular dysfunction?" The Journal of Laryngology & Otology **104**(8): 599-602.

Hilton, M. P. and D. K. Pinder (2014). "The Epley (canalith repositioning) manoeuvre for benign paroxysmal positional vertigo." Cochrane database of systematic reviews(12).

Hirvonen, T. P., T. Jutila and H. Aalto (2011). "Subjective head vertical test reveals subtle head tilt in unilateral peripheral vestibular loss." Eur Arch Otorhinolaryngol **268**(10): 1523-1526.

Homann, G., V. Vieth, D. Weiss, K. Nikolaou, W. Heindel, M. Notohamiprodjo and Y. Bockenfeld (2015). "Semi-quantitative vs. volumetric determination of endolymphatic space in Meniere's disease using endolymphatic hydrops 3T-HR-MRI after intravenous gadolinium injection." PLoS One **10**(3): e0120357.

Hong, S. K., J. H. Park, S. Y. Kwon, J.-S. Kim and J.-W. Koo (2015). "Clinical efficacy of the Romberg test using a foam pad to identify balance problems: a comparative study with the sensory organization test." European archives of oto-rhino-laryngology **272**(10): 2741-2747.

Hornibrook, J. (2017). "Tone Burst Electrocochleography for the Diagnosis of Clinically Certain Meniere's Disease." Front Neurosci **11**: 301.

Hourani, R., J. Carey and D. M. Yousem (2005). "Dehiscence of the jugular bulb and vestibular aqueduct: findings on 200 consecutive temporal bone computed tomography scans." J Comput Assist Tomogr **29**(5): 657-662.

Hunt, W. T., E. F. Zimmermann and M. P. Hilton (2012). "Modifications of the Epley (canalith repositioning) manoeuvre for posterior canal benign paroxysmal positional vertigo (BPPV)." Cochrane Database of Systematic Reviews(4).

Ichijo, K., M. Kinoshita, C. Fujimoto, T. Uranaka, Y. S. Kikkawa, K. Sugasawa, T. Yamasoba and S. Iwasaki (2019). "Acute bilateral vestibulopathy with simultaneous involvement of both superior and inferior vestibular nerves." Auris Nasus Larynx.

Igarashi, H., V. J. Huber, M. Tsujita and T. Nakada (2011). "Pretreatment with a novel aquaporin 4 inhibitor, TGN-020, significantly reduces ischemic cerebral edema." Neurol Sci **32**(1): 113-116.

Iglebekk, W., C. Tjell and P. Borenstein (2019). "Can the bending forward test be used to detect a diseased anterior semi-circular canal in patients with chronic vestibular multi-canalicular canalithiasis (BPPV)?" Acta Otolaryngol **139**(12): 1067-1076.

Ihtijarevic B, V. O. A., Celis L, Maes LK, Wuyts FL, Van de Heyning PH, Van Rompaey V (2019). "Symptoms and signs in 22 patients with vestibular paroxysmia." Clin Otolaryngol **44**(4): 682-687.

Ilgner, J. and A. Loske (1997). "Zur Etymologie des Wortes" Schwindel." HNO aktuell **12**: 339-340.

Imai, T., M. Ito, N. Takeda, A. Uno, T. Matsunaga, K. Sekine and T. Kubo (2005). "Natural course of the remission of vertigo in patients with benign paroxysmal positional vertigo." Neurology **64**(5): 920-921.

Imai, T., Y. Takimoto, N. Takeda, A. Uno, H. Inohara and S. Shimada (2016). "High-Speed Video-Oculography for Measuring Three-Dimensional Rotation Vectors of Eye Movements in Mice." PLoS One **11**(3): e0152307.

Ito, T., H. Inui, T. Miyasaka, T. Shiozaki, A. Hasukawa, T. Yamanaka, K. Kichikawa and T. Kitahara (2019). "Endolymphatic volume in patients with meniere's disease and healthy controls: Three-dimensional analysis with magnetic resonance imaging." Laryngoscope Investig Otolaryngol **4**(6): 653-658.

Iwasaki, S., C. Fujimoto, M. Kinoshita, T. Kamogashira, N. Egami and T. Yamasoba (2015). "Clinical characteristics of patients with abnormal ocular/cervical vestibular evoked myogenic potentials in the presence of normal caloric responses." Annals of Otology, Rhinology & Laryngology **124**(6): 458-465.

J.C. (1952). "Living without a balancing mechanism." N Engl J Med **246**(12): 458-460.

Jahn, K., T. Langhagen and F. Heinen (2015). "Vertigo and dizziness in children." Curr Opin Neurol **28**(1): 78-82.

Jansson, K.-J. F., B. Håkansson, L. Johannsen and T. Tengstrand (2015). "Electro-acoustic performance of the new bone vibrator Radioear B81: A comparison with the conventional Radioear B71." International journal of audiology **54**(5): 334-340.

Jen, J., G. W. Kim and R. W. Baloh (2004). "Clinical spectrum of episodic ataxia type 2." Neurology **62**(1): 17-22.

Jerin, C., A. Berman, E. Krause, B. Ertl-Wagner and R. Gurkov (2014). "Ocular vestibular evoked myogenic potential frequency tuning in certain Meniere's disease." Hear Res **310**: 54-59.

- Jerin, C., A. Berman, E. Krause, B. Ertl-Wagner and R. Gurkov (2014). "Ocular vestibular evoked myogenic potential frequency tuning in certain Meniere's disease." Hearing Research **310**: 54-59.
- Jerin, C., S. Floerke, R. Maxwell and R. Gurkov (2018). "Relationship Between the Extent of Endolymphatic Hydrops and the Severity and Fluctuation of Audiovestibular Symptoms in Patients With Meniere's Disease and MRI Evidence of Hydrops." Otol Neurotol **39**(2): e123-e130.
- Jerin, C., E. Krause, B. Ertl-Wagner and R. Gurkov (2014). "Longitudinal assessment of endolymphatic hydrops with contrast-enhanced magnetic resonance imaging of the labyrinth." Otology & Neurotology **35**(5): 880-883.
- Johnson, S.-A., G. A. O'Beirne, E. Lin, J. Gourley and J. Hornibrook (2016). "oVEMPs and cVEMPs in patients with 'clinically certain' Menière's disease." Acta oto-laryngologica **136**(10): 1029-1034.
- Jongkees, L., J. Maas and A. Philipszoon (1962). "Clinical nystagmography." Orl **24**(2): 65-93.
- Kania, R., B. Verillaud, D. Camous, C. Hautefort, T. Somers, J. Waterval, S. Froelich and P. Herman (2018). "EAONO position statement on Vestibular Schwannoma: Imaging Assessment Question: How should growth of Vestibular Schwannoma be defined?" J Int Adv Otol **14**(1): 90-94.
- Kaplan, D. M., J. Marais, T. Ogawa, M. Kraus, J. A. Rutka and M. L. Bance (2001). "Does High-Frequency Pseudo-random Rotational Chair Testing Increase the Diagnostic Yield of the ENG Caloric Test in Detecting Bilateral Vestibular Loss in the Dizzy Patient?" The Laryngoscope **111**(6): 959-963.
- Kayan, A. and J. D. Hood (1984). "Neuro-otological manifestations of migraine." Brain **107 ( Pt 4)**: 1123-1142.
- Khan, F. K., A. Balraj and A. Lepcha (2014). "Normative data for vestibular evoked myogenic potential in different age groups among a heterogeneous Indian population." Indian J Otolaryngol Head Neck Surg **66**(2): 149-154.
- Kheradmand, A. and A. Winnick (2017). "Perception of Upright: Multisensory Convergence and the Role of Temporo-Parietal Cortex." Front Neurol **8**: 552.
- Kim-Lee, Y., J. H. Ahn, Y. K. Kim and T. H. Yoon (2009). "Tone burst vestibular evoked myogenic potentials: diagnostic criteria in patients with Meniere's disease." Acta oto-laryngologica **129**(9): 924-928.
- Kim-Lee, Y., J. H. Ahn, Y. K. Kim and T. H. Yoon (2009). "Tone burst vestibular evoked myogenic potentials: diagnostic criteria in patients with Meniere's disease." Acta Otolaryngol **129**(9): 924-928.
- Kim, C. H., Y. S. Yang, D. Im and J. E. Shin (2016). "Nystagmus in patients with unilateral acute otitis media complicated by serous labyrinthitis." Acta Otolaryngol **136**(6): 559-563.
- Kim, H. A., S.-W. Park, J. Kim, B.-G. Kang, J. Lee, B. I. Han, J. Im Seok, E.-J. Chung, J. Kim and H. Lee (2017). "Efficacy of mastoid oscillation and the Gufoni maneuver for treating apogeotropic horizontal benign positional vertigo: a randomized controlled study." Journal of neurology **264**(5): 848-855.
- Kim, H. J., J. M. Song, L. Zhong, X. Yang and J. S. Kim (2019). "Questionnaire-based diagnosis of benign paroxysmal positional vertigo." Neurology.

Kim, J.-S., S.-Y. Oh, S.-H. Lee, J.-H. Kang, D. Kim, S.-H. Jeong, K.-D. Choi, I.-S. Moon, B.-K. Kim and H. Oh (2012). "Randomized clinical trial for apogeotropic horizontal canal benign paroxysmal positional vertigo." Neurology **78**(3): 159-166.

Kim, J. S., S.-Y. Oh, S.-H. Lee, J. H. Kang, D. U. Kim, S.-H. Jeong, K.-D. Choi, I. S. Moon, B. K. Kim and H. J. Kim (2012). "Randomized clinical trial for geotropic horizontal canal benign paroxysmal positional vertigo." Neurology **79**(7): 700-707.

Kim, S., Y.-M. Oh, J.-W. Koo and J. S. Kim (2011). "Bilateral vestibulopathy: clinical characteristics and diagnostic criteria." Otology & Neurotology **32**(5): 812-817.

Kim, S. H., H. J. Kim and J. S. Kim (2017). "Isolated vestibular syndromes due to brainstem and cerebellar lesions." J Neurol **264**(Suppl 1): 63-69.

Kirsch, V., S. Becker-Bense, A. Berman, E. Kierig, B. Ertl-Wagner and M. Dieterich (2018). "Transient endolymphatic hydrops after an attack of vestibular migraine: a longitudinal single case study." J Neurol **265**(Suppl 1): 51-53.

Kobayashi, H., K. Mizukoshi, Y. Watanabe, T. Nagasaki, M. Ito and S. Aso (1991). "Otoneurological findings in inner ear syphilis." Acta Otolaryngol Suppl **481**: 551-555.

Kristinsdottir, E. K., P. A. Fransson and M. Magnusson (2001). "Changes in postural control in healthy elderly subjects are related to vibration sensation, vision and vestibular asymmetry." Acta Otolaryngol **121**(6): 700-706.

Lahmann, C., P. Henningsen, T. Brandt, M. Strupp, K. Jahn, M. Dieterich, A. Eckhardt-Henn, R. Feuerecker, A. Dinkel and G. Schmid (2015). "Psychiatric comorbidity and psychosocial impairment among patients with vertigo and dizziness." J Neurol Neurosurg Psychiatry **86**(3): 302-308.

Lampl, C., Z. Katsarava, H. C. Diener and V. Limmroth (2005). "Lamotrigine reduces migraine aura and migraine attacks in patients with migraine with aura." J Neurol Neurosurg Psychiatry **76**(12): 1730-1732.

Lampl, C., A. Rapoport, M. Levin and E. Brautigam (2019). "Migraine and episodic Vertigo: a cohort survey study of their relationship." J Headache Pain **20**(1): 33.

Lee, G., S. G. Lee, H. S. Park, B. J. Kim, S. J. Choi and J. W. Choi (2019). "Clinical characteristics and associated factors of canal switch in benign paroxysmal positional vertigo." J Vestib Res **29**(5): 253-260.

Lee, H. J., E. J. Jeon, D. H. Lee and J. H. Seo (2020). "Therapeutic Efficacy of the Modified Epley Maneuver With a Pillow Under the Shoulders." Clin Exp Otorhinolaryngol.

Lee, H. J., J. H. Jeon, S. Park, B. G. Kim, W. S. Lee and S. H. Kim (2014). "Prevalence and clinical significance of spontaneous low-frequency air-bone gaps in Meniere's disease." Otol Neurotol **35**(3): 489-494.

Lee, S.-H., K.-D. Choi, S.-H. Jeong, Y.-M. Oh, J.-W. Koo and J. S. Kim (2007). "Nystagmus during neck flexion in the pitch plane in benign paroxysmal positional vertigo involving the horizontal canal." Journal of the neurological sciences **256**(1-2): 75-80.

- Lee, S. H. and J. S. Kim (2020). "Differential diagnosis of acute vascular vertigo." Curr Opin Neurol **33**(1): 142-149.
- Lee, S. J., S. A. Lee, B. G. Kim, H. S. Hong, J. Y. Lee and J. D. Lee (2018). "Feasibility of magnetic resonance imaging in the differential diagnosis of isolated acute audiovestibular loss." J Vestib Res **28**(5-6): 385-391.
- Lee, S. U., H. J. Kim, J. W. Koo and J. S. Kim (2017). "Comparison of caloric and head-impulse tests during the attacks of Meniere's disease." The Laryngoscope **127**(3): 702-708.
- Lee, S. Y., D. H. Lee, Y. J. Bae, J. J. Song, J. S. Kim and J. W. Koo (2018). "Bilateral Vestibulopathy in Superficial Siderosis." Front Neurol **9**: 422.
- Lehnen, N., S. Glasauer, K. Jahn and K. P. Weber (2013). "Head impulses in complete bilateral vestibular loss: catch-up saccades require visual input." Neurology **81**(7): 688-690.
- Lempert, T. and H. Neuhauser (2009). "Epidemiology of vertigo, migraine and vestibular migraine." J Neurol **256**(3): 333-338.
- Lempert, T., J. Olesen, J. Furman, J. Waterston, B. Seemungal, J. Carey, A. Bisdorff, M. Versino, S. Evers and D. Newman-Toker (2012). "Vestibular migraine: diagnostic criteria." Journal of Vestibular Research **22**(4): 167-172.
- Lempert, T., J. Olesen, J. Furman, J. Waterston, B. Seemungal, J. Carey, A. Bisdorff, M. Versino, S. Evers and D. Newman-Toker (2012). "Vestibular migraine: diagnostic criteria." J Vestib Res **22**(4): 167-172.
- Lempert, T. and K. Tiel-Wilck (1996). "A positional maneuver for treatment of horizontal-canal benign positional vertigo." The Laryngoscope **106**(4): 476-478.
- Lepcha, A., S. Amalanathan, A. M. Augustine, A. K. Tyagi and A. Balraj (2014). "Flunarizine in the prophylaxis of migrainous vertigo: a randomized controlled trial." Eur Arch Otorhinolaryngol **271**(11): 2931-2936.
- Lermoyez, M. (1919). "Le vertige qui fait ectendre." La Presse Medicale **27**: 1-3.
- Leskinen, K. and J. Jero (2005). "Acute complications of otitis media in adults." Clinical otolaryngology **30**(6): 511-516.
- Li, H., G. Feng, H. Wang and Y. Feng (2015). "Intratympanic steroid therapy as a salvage treatment for sudden sensorineural hearing loss after failure of conventional therapy: a meta-analysis of randomized, controlled trials." Clin Ther **37**(1): 178-187.
- Liebau, A., O. Pogorzelski, A. N. Salt and S. K. Plontke (2018). "Hearing Changes After Intratympanic Steroids for Secondary (Salvage) Therapy of Sudden Hearing Loss: A Meta-Analysis Using Mathematical Simulations of Drug Delivery Protocols." Otol Neurotol **39**(7): 803-815.
- Lindell, E., C. Finizia, M. Johansson, T. Karlsson, J. Nilson and M. Magnusson (2018). "Asking about dizziness when turning in bed predicts examination findings for benign paroxysmal positional vertigo." J. Vestib. Res.

- Liu, F., W. Huang, Q. Chen and Z. Gao (2015). "Comparison of noninvasive evaluation of endolymphatic space in healthy volunteers in different age groups using magnetic resonance imaging." Acta Otolaryngol **135**(5): 416-421.
- Liu, F., W. Huang, X. Meng, Z. Wang, X. Liu and Q. Chen (2012). "Comparison of noninvasive evaluation of endolymphatic hydrops in Meniere's disease and endolymphatic space in healthy volunteers using magnetic resonance imaging." Acta Otolaryngol **132**(3): 234-240.
- Liu, F., W. Huang, Z. Wang, Q. Chen, X. Liu, S. Li and S. Wang (2011). "Noninvasive evaluation of endolymphatic space in healthy volunteers using magnetic resonance imaging." Acta Otolaryngol **131**(3): 247-257.
- Liu, F., T. Ma, X. Che, Q. Wang and S. Yu (2017). "The Efficacy of Venlafaxine, Flunarizine, and Valproic Acid in the Prophylaxis of Vestibular Migraine." Front Neurol **8**: 524.
- Liu, I. Y., A. Ishiyama, A. R. Sepahdari, K. Johnson and G. Ishiyama (2017). "Bilateral Endolymphatic Hydrops in a Patient With Migraine Variant Without Vertigo: A Case Report." Headache **57**(3): 455-459.
- Liu, Y., W. Wang, A. b. Zhang, X. Bai and S. Zhang (2016). "Epley and Semont maneuvers for posterior canal benign paroxysmal positional vertigo: A network meta-analysis." The Laryngoscope **126**(4): 951-955.
- Loader, B., D. Beicht, J. S. Hamzavi and P. Franz (2013). "Tenotomy of the stapedius and tensor tympani muscles reduces subjective dizziness handicap in definite Meniere's disease." Acta Otolaryngol **133**(4): 368-372.
- Lopez-Escamez, J., J. Carey, W. Chung, J. Goebel, M. Magnusson, M. Mandalà, D. Newman-Toker, M. Strupp, M. Suzuki and F. Trabalzini (2015). "Classification Committee of the Barany Society; Japan Society for Equilibrium Research; European Academy of Otolology and Neurotology (EAONO); Equilibrium Committee of the American Academy of Otolaryngology-Head and Neck Surgery (AAO-HNS); Korean Balance Society. Diagnostic criteria for Menière's disease." J Vestib Res **25**(1): 1-7.
- Lopez-Escamez, J. A. (2019). "Video Head-Impulse Testing vs Clinical Diagnosis of Vestibular Disorders." JAMA Otolaryngol Head Neck Surg **145**(6): 561-562.
- Lopez-Escamez, J. A., J. Dlugaiczyk, J. Jacobs, T. Lempert, R. Teggi, M. von Brevern and A. Bisdorff (2014). "Accompanying Symptoms Overlap during Attacks in Meniere's Disease and Vestibular Migraine." Front Neurol **5**: 265.
- Lopez-Escamez, J. A., M. J. Gamiz, A. Fernandez-Perez, M. Gomez-Finana and I. Sanchez-Canet (2003). "Impact of treatment on health-related quality of life in patients with posterior canal benign paroxysmal positional vertigo." Otol Neurotol **24**(4): 637-641.
- Louza, J., E. Krause and R. Gurkov (2013). "Audiologic evaluation of Meniere's disease patients one day and one week after intratympanic application of gadolinium contrast agent: our experience in sixty-five patients." Clin Otolaryngol **38**(3): 262-266.
- Louza, J., E. Krause and R. Gurkov (2015). "Hearing function after intratympanic application of gadolinium-based contrast agent: A long-term evaluation." Laryngoscope **125**(10): 2366-2370.

- Louza, J. P., W. Flatz, E. Krause and R. Gurkov (2012). "Short-term audiologic effect of intratympanic gadolinium contrast agent application in patients with Meniere's disease." Am J Otolaryngol **33**(5): 533-537.
- Lueck, C. J. (2005). "Nystagmus." Practical Neurology **5**(5): 288-291.
- Macdonald, N. K., D. Kaski, Y. Saman, A. Al-Shaikh Sulaiman, A. Anwer and D.-E. Bamiou (2017). "Central Positional Nystagmus: A Systematic Literature Review." Frontiers in Neurology **8**(141).
- MacDougall, H. G., L. A. McGarvie, G. M. Halmagyi, S. J. Rogers, L. Manzari, A. M. Burgess, I. S. Curthoys and K. P. Weber (2016). "A new saccadic indicator of peripheral vestibular function based on the video head impulse test." Neurology **87**(4): 410-418.
- Maheu, M., S. F. Alhabib, S. P. Landry, M.-E. Nader, F. Champoux and I. Saliba (2017). "Ear Fullness as a Symptom of Endolymphatic Hydrops in non-Ménière's Patient." The journal of international advanced otology **13**(3): 379-384.
- Maldonado, M. F., J. S. Birdi, G. J. Irving, L. Murdin, I. Kivekäs and M. Strupp (2015). "Pharmacological agents for the prevention of vestibular migraine." The Cochrane database of systematic reviews **2015**(6): CD010600-CD010600.
- Mammarella, F., M. Zelli, T. Varakliotis, A. Eibenstein, C. M. Pianura and G. Bellocchi (2017). "Is Electrocochleography Still Helpful in Early Diagnosis of Meniere Disease?" Journal of audiology & otology **21**(2): 72.
- Mandalà, M., G. P. Santoro, G. A. Libonati, A. P. Casani, M. Faralli, B. Giannoni, M. Gufoni, V. Marcelli, P. Marchetti and E. Peponi (2012). "Double-blind randomized trial on short-term efficacy of the Semont maneuver for the treatment of posterior canal benign paroxysmal positional vertigo." Journal of neurology **259**(5): 882-885.
- Mann, G. C., S. L. Whitney, M. S. Redfern, D. F. Borello-France and J. M. Furman (1996). "Functional reach and single leg stance in patients with peripheral vestibular disorders." J Vestib Res **6**(5): 343-353.
- Mantokoudis, G., A. S. S. Tehrani, A. Wozniak, K. Eibenberger, J. C. Kattah, C. I. Guede, D. S. Zee and D. E. Newman-Toker (2015). "VOR gain by head impulse video-oculography differentiates acute vestibular neuritis from stroke." Otology & neurotology **36**(3): 457-465.
- Manzari, L., A. M. Burgess and I. S. Curthoys (2012). "Does unilateral utricular dysfunction cause horizontal spontaneous nystagmus?" Eur Arch Otorhinolaryngol **269**(11): 2441-2445.
- Manzari, L., A. M. Burgess and I. S. Curthoys (2012). "Vestibular function in Lermoyez syndrome at attack." Eur Arch Otorhinolaryngol **269**(2): 685-691.
- Marquez, C., M. Lininger and S. Raab (2017). "ESTABLISHING NORMATIVE CHANGE VALUES IN VISUAL ACUITY LOSS DURING THE DYNAMIC VISUAL ACUITY TEST." Int J Sports Phys Ther **12**(2): 227-232.
- Marti, S., A. Palla and D. Straumann (2002). "Gravity dependence of ocular drift in patients with cerebellar downbeat nystagmus." Annals of Neurology: Official Journal of the American Neurological Association and the Child Neurology Society **52**(6): 712-721.

- Marx, M., E. Younes, S. S. Chandrasekhar, J. Ito, S. Plontke, S. O'Leary and O. Sterkers (2018). "International consensus (ICON) on treatment of sudden sensorineural hearing loss." Eur Ann Otorhinolaryngol Head Neck Dis **135**(1S): S23-S28.
- Masaki, Y. (2011). "The prevalence of superior canal dehiscence syndrome as assessed by temporal bone computed tomography imaging." Acta oto-laryngologica **131**(3): 258-262.
- Maxwell, R., C. Jerin and R. Gurkov (2017). "Utilisation of multi-frequency VEMPs improves diagnostic accuracy for Meniere's disease." Eur Arch Otorhinolaryngol **274**(1): 85-93.
- Maxwell, R., C. von Kirschbaum, C. Jerin, N. Lehnen, E. Krause and R. Gurkov (2017). "Effect of Spatial Orientation of the Horizontal Semicircular Canal on the Vestibulo-Ocular Reflex." Otol Neurotol **38**(2): 239-243.
- McCaslin, D. L., G. P. Jacobson, S. L. Grantham, E. G. Piker and S. Verghese (2011). "The influence of unilateral saccular impairment on functional balance performance and self-report dizziness." J Am Acad Audiol **22**(8): 542-549; quiz 560-541.
- McGarvie, L. A., I. S. Curthoys, H. G. MacDougall and G. M. Halmagyi (2015). "What does the head impulse test versus caloric dissociation reveal about vestibular dysfunction in Ménière's disease?" Annals of the New York Academy of Sciences **1343**(1): 58-62.
- Merchant, S. N., J. C. Adams and J. B. Nadol Jr (2005). "Pathophysiology of Meniere's syndrome: are symptoms caused by endolymphatic hydrops?" Otology & Neurotology **26**(1): 74-81.
- Mezzalana, R., R. S. M. Bittar, M. M. do Carmo Bilécki-Stipsky, C. Brugnera and S. S. Grasel (2017). "Sensitivity of caloric test and video head impulse as screening test for chronic vestibular complaints." Clinics **72**(8): 469-473.
- Michelson, P. L., D. L. McCaslin, G. P. Jacobson, M. Petrak, L. English and K. Hatton (2018). "Assessment of Subjective Visual Vertical (SVV) Using the "Bucket Test" and the Virtual SVV System." American journal of audiology **27**(3): 249-259.
- Mom, T., P. Bonfils, L. Gilain and P. Avan (1999). "Vulnerability of the gerbil cochlea to sound exposure during reversible ischemia." Hearing research **136**(1-2): 65-74.
- Morganti, L. O., M. C. Salmito, J. A. Duarte, K. C. Bezerra, J. C. Simoes and F. F. Gananca (2016). "Vestibular migraine: clinical and epidemiological aspects." Braz J Otorhinolaryngol **82**(4): 397-402.
- Muelleman, T., M. Shew, R. Subbarayan, A. Shum, K. Sykes, H. Staecker and J. Lin (2017). "Epidemiology of Dizzy Patient Population in a Neurotology Clinic and Predictors of Peripheral Etiology." Otol Neurotol **38**(6): 870-875.
- Mueller, S. A., D. Vibert, R. Haeusler, A. Raabe and M. Caversaccio (2014). "Surgical capping of superior semicircular canal dehiscence." Eur Arch Otorhinolaryngol **271**(6): 1369-1374.
- Mulch, G. (1978). "Criteria for the evaluation of nystagmus." ORL **40**(5): 263-277.
- Mulch, G., B. Leonardy and W. Petermann (1978). "Normal values of the caloric test (author's transl)." Laryngologie, Rhinologie, Otologie **57**(6): 528-540.

- Mulch, G., B. Leonardy and W. Petermann (1978). "Which are the parameters of choice for the evaluation of caloric nystagmus?" Archives of oto-rhino-laryngology **221**(1): 23-35.
- Mulch, G. and W. Petermann (1979). "Influence of age on results of vestibular function tests: Review of literature and presentation of caloric test results." Annals of Otology, Rhinology & Laryngology **88**(2\_suppl): 1-17.
- Murofushi, T., M. Tsubota, K. Kitao and E. Yoshimura (2018). "Simultaneous Presentation of Definite Vestibular Migraine and Definite Meniere's Disease: Overlapping Syndrome of Two Diseases." Front Neurol **9**: 749.
- Musat, G. C. and A. A. M. Musat (2020). "Multiple Sclerosis Presenting as an Anterior Semicircular Canal Benign Paroxysmal Positional Vertigo: Case Report." Ear Nose Throat J: 145561319897983.
- Naganawa, S., S. Ishihara, S. Iwano, M. Sone and T. Nakashima (2010). "Three-dimensional (3D) visualization of endolymphatic hydrops after intratympanic injection of Gd-DTPA: optimization of a 3D-real inversion-recovery turbo spin-echo (TSE) sequence and application of a 32-channel head coil at 3T." J Magn Reson Imaging **31**(1): 210-214.
- Naganawa, S., M. Kanou, T. Ohashi, K. Kuno and M. Sone (2016). "Simple Estimation of the Endolymphatic Volume Ratio after Intravenous Administration of a Single-dose of Gadolinium Contrast." Magn Reson Med Sci **15**(4): 379-385.
- Naganawa, S., M. Yamazaki, H. Kawai, K. Bokura, M. Sone and T. Nakashima (2012). "Visualization of endolymphatic hydrops in Meniere's disease after single-dose intravenous gadolinium-based contrast medium: timing of optimal enhancement." Magn Reson Med Sci **11**(1): 43-51.
- Nakada, T., T. Yoshida, K. Suga, M. Kato, H. Otake, K. Kato, M. Teranishi, M. Sone, S. Sugiura, K. Kuno, I. Pyykko, S. Naganawa, H. Watanabe, G. Sobue and T. Nakashima (2014). "Endolymphatic space size in patients with vestibular migraine and Meniere's disease." J Neurol **261**(11): 2079-2084.
- Nakashima, T., S. Naganawa, I. Pyykkö, W. P. R. Gibson, M. Sone, S. Nakata and M. Teranishi (2009). "Grading of endolymphatic hydrops using magnetic resonance imaging." Acta Oto-laryngologica **129**(s560): 5-8.
- Nakashima, T., S. Naganawa, M. Sugiura, M. Teranishi, M. Sone, H. Hayashi, S. Nakata, N. Katayama and I. M. Ishida (2007). "Visualization of Endolymphatic Hydrops in Patients With Meniere's Disease." The Laryngoscope **117**(3): 415-420.
- Nakayama, M. and J. M. Epley (2005). "BPPV and variants: improved treatment results with automated, nystagmus-based repositioning." Otolaryngology—Head and Neck Surgery **133**(1): 107-112.
- Neff, B. A., J. P. Staab, S. D. Eggers, M. L. Carlson, W. R. Schmitt, K. M. Van Abel, D. K. Worthington, C. W. Beatty, C. L. Driscoll and N. T. Shepard (2012). "Auditory and vestibular symptoms and chronic subjective dizziness in patients with Meniere's disease, vestibular migraine, and Meniere's disease with concomitant vestibular migraine." Otol Neurotol **33**(7): 1235-1244.
- Neugebauer, H., C. Adrion, M. Glaser and M. Strupp (2013). "Long-term changes of central ocular motor signs in patients with vestibular migraine." Eur Neurol **69**(2): 102-107.

- Neuhauser, H., M. Leopold, M. von Brevern, G. Arnold and T. Lempert (2001). "The interrelations of migraine, vertigo, and migrainous vertigo." Neurology **56**(4): 436-441.
- Neuhauser, H., M. Von Brevern, A. Radtke, F. Lezius, M. Feldmann, T. Ziese and T. Lempert (2005). "Epidemiology of vestibular vertigo A neurologic survey of the general population." Neurology **65**(6): 898-904.
- Neuhauser, H. K., A. Radtke, M. von Brevern, M. Feldmann, F. Lezius, T. Ziese and T. Lempert (2006). "Migrainous vertigo: prevalence and impact on quality of life." Neurology **67**(6): 1028-1033.
- Neuhauser, H. K., A. Radtke, M. von Brevern, F. Lezius, M. Feldmann and T. Lempert (2008). "Burden of dizziness and vertigo in the community." Archives of internal medicine **168**(19): 2118-2124.
- Nevoux, J., M. Barbara, J. Dornhoffer, W. Gibson, T. Kitahara and V. Darrouzet (2018). "International consensus (ICON) on treatment of Meniere's disease." Eur Ann Otorhinolaryngol Head Neck Dis **135**(1S): S29-S32.
- Nevoux, J., V. Franco-Vidal, D. Bouccara, C. Parietti-Winkler, A. Uziel, A. Chays, X. Dubernard, V. Couloigner, V. Darrouzet and T. Mom (2017). "Diagnostic and therapeutic strategy in Meniere's disease. Guidelines of the French Otorhinolaryngology-Head and Neck Surgery Society (SFORL)." Eur Ann Otorhinolaryngol Head Neck Dis **134**(6): 441-444.
- Newman-Toker, D. E., I. S. Curthoys and G. M. Halmagyi (2015). Diagnosing stroke in acute vertigo: the HINTS family of eye movement tests and the future of the "Eye ECG". Seminars in neurology, Thieme Medical Publishers.
- Newman-Toker, D. E., A. S. Saber Tehrani, G. Mantokoudis, J. H. Pula, C. I. Guede, K. A. Kerber, A. Blitz, S. H. Ying, Y.-H. Hsieh and R. E. Rothman (2013). "Quantitative video-oculography to help diagnose stroke in acute vertigo and dizziness: toward an ECG for the eyes." Stroke **44**(4): 1158-1161.
- Nidermeyer, H. P., G. Zahneisen, P. Luppa, R. Busch and W. Arnold (2003). "Cortisol levels in the human perilymph after intravenous administration of prednisolone." Audiol Neurootol **8**(6): 316-321.
- Niyazov, D. M., J. C. Andrews, D. Strelhoff, S. Sinha and R. Lufkin (2001). "Diagnosis of endolymphatic hydrops in vivo with magnetic resonance imaging." Otol Neurotol **22**(6): 813-817.
- Noij, K. S., B. S. Herrmann, J. J. Guinan, Jr. and S. D. Rauch (2018). "Toward Optimizing cVEMP: 2,000-Hz Tone Bursts Improve the Detection of Superior Canal Dehiscence." Audiol Neurootol **23**(6): 335-344.
- Noij, K. S., A. K. Remenschneider, B. S. Herrmann, J. J. Guinan, Jr. and S. D. Rauch (2021). "Optimized Diagnostic Approach to Patients Suspected of Superior Semicircular Canal Dehiscence." Ear Hear.
- Novotny, M. and R. Kostrica (2002). "Fixed combination of cinnarizine and dimenhydrinate versus betahistine dimesylate in the treatment of Meniere's disease: a randomized, double-blind, parallel group clinical study." Int Tinnitus J **8**(2): 115-123.
- Nunez, R. A., S. P. Cass and J. M. Furman (2000). "Short-and long-term outcomes of canalith repositioning for benign paroxysmal positional vertigo." Otolaryngology—Head and Neck Surgery **122**(5): 647-652.

Nuti, D., C. A. Nati and D. Passali (2000). "Treatment of benign paroxysmal positional vertigo: no need for postmaneuver restrictions." Otolaryngology—Head and Neck Surgery **122**(3): 440-444.

Obermann, M., E. Bock, N. Sabev, N. Lehmann, R. Weber, M. Gerwig, M. Frings, D. Arweiler-Harbeck, S. Lang and H. C. Diener (2015). "Long-term outcome of vertigo and dizziness associated disorders following treatment in specialized tertiary care: the Dizziness and Vertigo Registry (DiVer) Study." J Neurol **262**(9): 2083-2091.

Oghalai, J. S., S. Manolidis, J. L. Barth, M. G. Stewart and H. A. Jenkins (2000). "Unrecognized benign paroxysmal positional vertigo in elderly patients." Otolaryngology—Head and Neck Surgery **122**(5): 630-634.

Oh, H. J., J. S. Kim, B. I. Han and J. G. Lim (2007). "Predicting a successful treatment in posterior canal benign paroxysmal positional vertigo." Neurology **68**(15): 1219-1222.

Oh, K. H., K. W. Kim, J. Chang, H. S. Jun, E. H. Kwon, J. Y. Choi, G. J. Im, S. W. Chae, H. H. Jung and J. Choi (2014). "Can we use electrocochleography as a clinical tool in the diagnosis of Meniere's disease during the early symptomatic period?" Acta Otolaryngol **134**(8): 771-775.

Olesen, J. (2005). "Vertigo and dizziness related to migraine: a diagnostic challenge." Cephalalgia **25**(9): 761-762; author reply 762-763.

Otero-Millan, J. and A. Kheradmand (2016). "Upright Perception and Ocular Torsion Change Independently during Head Tilt." Front Hum Neurosci **10**: 573.

Paparella, M. and F. Mancini (1983). "Meniere's syndrome and otitis media." The Laryngoscope **93**(11 Pt 1): 1408-1415.

Papathanasiou, E., J. Colebatch, T. Murofush and K. M. Riska (2013). "Recommended Guidelines for Cervical Vestibular Evoked Myogenic Potentials: Report of a Barany Society Committee."

Papathanasiou, E. S., T. Murofushi, F. W. Akin and J. G. Colebatch (2014). "International guidelines for the clinical application of cervical vestibular evoked myogenic potentials: an expert consensus report." Clin Neurophysiol **125**(4): 658-666.

Park, J. J., Y. S. Chen and M. Westhofen (2009). "Meniere's disease and middle ear pressure: vestibular function after transtympanic tube placement." Acta Otolaryngol **129**(12): 1408-1413.

Park, J. J., I. Luedeke, K. Luecke, O. Emmerling and M. Westhofen (2013). "Eustachian tube function in patients with inner ear disorders." Eur Arch Otorhinolaryngol **270**(5): 1615-1621.

Park, J. J., A. Shen, S. Keil, C. Kuhl and M. Westhofen (2015). "Jugular bulb abnormalities in patients with Meniere's disease using high-resolution computed tomography." Eur Arch Otorhinolaryngol **272**(8): 1879-1884.

Park, J. J., A. Shen, C. Loberg and M. Westhofen (2015). "The relationship between jugular bulb position and jugular bulb related inner ear dehiscence: a retrospective analysis." Am J Otolaryngol **36**(3): 347-351.

- Patel, M., K. Agarwal, Q. Arshad, M. Hariri, P. Rea, B. M. Seemungal, J. F. Golding, J. P. Harcourt and A. M. Bronstein (2016). "Intratympanic methylprednisolone versus gentamicin in patients with unilateral Ménière's disease: a randomised, double-blind, comparative effectiveness trial." The Lancet **388**(10061): 2753-2762.
- Petersen, J. A., D. Straumann and K. P. Weber (2013). "Clinical diagnosis of bilateral vestibular loss: three simple bedside tests." Therapeutic Advances in Neurological Disorders **6**(1): 41-45.
- Petersen, J. A., W. W. Wichmann and K. P. Weber (2013). "The pivotal sign of CANVAS." Neurology **81**(18): 1642-1643.
- Phillips, J. S. and B. Westerberg (2011). "Intratympanic steroids for Meniere's disease or syndrome." Cochrane Database Syst Rev(7): CD008514.
- Plontke, S. K. (2017). "[Diagnostics and Therapy of Idiopathic Sudden Sensorineural Hearing Loss]." Laryngorhinootologie **96**(S 01): S103-S122.
- Power, L., K. Murray and D. Szmulewicz (2019). "Early experience with a multi-axial, whole body positioning system in the treatment of Benign Paroxysmal Positional Vertigo (BPPV)." Journal of Clinical Neuroscience **61**: 186-188.
- Pyykko, I., T. Nakashima, T. Yoshida, J. Zou and S. Naganawa (2013). "Meniere's disease: a reappraisal supported by a variable latency of symptoms and the MRI visualisation of endolymphatic hydrops." BMJ Open **3**(2).
- Radtke, A., H. Neuhauser, M. von Brevern, T. Hottenrott and T. Lempert (2011). "Vestibular migraine- validity of clinical diagnostic criteria." Cephalalgia **31**(8): 906-913.
- Radtke, A., H. Neuhauser, M. Von Brevern and T. Lempert (1999). "A modified Epley's procedure for self-treatment of benign paroxysmal positional vertigo." Neurology **53**(6): 1358-1358.
- Radtke, A., M. von Brevern, H. Neuhauser, T. Hottenrott and T. Lempert (2012). "Vestibular migraine: long-term follow-up of clinical symptoms and vestibulo-cochlear findings." Neurology **79**(15): 1607-1614.
- Radtke, A., M. Von Brevern, K. Tiel-Wilck, A. Mainz-Perchalla, H. Neuhauser and T. Lempert (2004). "Self-treatment of benign paroxysmal positional vertigo: Semont maneuver vs Epley procedure." Neurology **63**(1): 150-152.
- Rahko, T. (2002). "The test and treatment methods of benign paroxysmal positional vertigo and an addition to the management of vertigo due to the superior vestibular canal (BPPV-SC)." Clin Otolaryngol Allied Sci **27**(5): 392-395.
- Rauch, S. D. (2008). "Idiopathic sudden sensorineural hearing loss." New England Journal of Medicine **359**(8): 833-840.
- Rauch, S. D., S. N. Merchant and B. A. Thedinger (1989). "Meniere's syndrome and endolymphatic hydrops: double-blind temporal bone study." Annals of Otology, Rhinology & Laryngology **98**(11): 873-883.

Reinink, H., I. Wegner, I. Stegeman and W. Grolman (2014). "Rapid systematic review of repeated application of the epley maneuver for treating posterior BPPV." Otolaryngology--Head and Neck Surgery **151**(3): 399-406.

Ren, Y., R. K. V. Sethi and K. M. Stankovic (2018). "Acute Otitis Media and Associated Complications in United States Emergency Departments." Otol Neurotol **39**(8): 1005-1011.

Rosahl, S. and D. Esser (2017). "[Vestibular schwannoma - management and microsurgical results]." HNO **65**(5): 381-387.

Rosengren, S. M., J. G. Colebatch, A. S. Young, S. Govender and M. S. Welgampola (2019). "Vestibular evoked myogenic potentials in practice: Methods, pitfalls and clinical applications." Clin Neurophysiol Pract **4**: 47-68.

Rosengren, S. M., S. Govender and J. G. Colebatch (2009). "The relative effectiveness of different stimulus waveforms in evoking VEMPs: significance of stimulus energy and frequency." Journal of Vestibular Research **19**(1, 2): 33-40.

Ruehl, R. M. and R. Guerkov (2017). "Amiodarone-induced gait unsteadiness is revealed to be bilateral vestibulopathy." Eur J Neurol **24**(2): e7-e8.

Salviz, M., T. Yuce, H. Acar, A. Karatas and R. M. Acikalin (2016). "Propranolol and venlafaxine for vestibular migraine prophylaxis: A randomized controlled trial." Laryngoscope **126**(1): 169-174.

Salviz, M., T. Yuce, A. Karatas, H. H. Balikci and M. H. Ozkul (2015). "Diagnostic value of frequency-associated vestibular-evoked myogenic potential responses in Ménière's disease." Audiology and Neurotology **20**(4): 229-236.

Sappok, T., A. Faulstich, E. Stuckert, H. Kruck, P. Marx and H. C. Koennecke (2001). "Compliance with secondary prevention of ischemic stroke: a prospective evaluation." Stroke **32**(8): 1884-1889.

Schaaf, H. (2013). "Elektronischer Sonderdruck für." HNO **61**: 692-698.

Schappert, S. M. (1992). "National Ambulatory Medical Care Survey: 1989 summary." Vital and health statistics. Series 13, Data from the National Health Survey(110): 1-80.

Schönfeld, U. (2012). Ein neuartiger Ansatz zur klinischen Diagnostik der unilateralen Utrikulusfunktion, Medizinische Fakultät Charité-Universitätsmedizin Berlin.

Schuknecht, H. F., Y. Suzuka and C. Zimmermann (1990). "Delayed endolymphatic hydrops and its relationship to Meniere's disease." Annals of Otology, Rhinology & Laryngology **99**(11): 843-853.

Semont, A., G. Freyss and E. Vitte (1988). Curing the BPPV with a liberatory maneuver. Clinical Testing of the Vestibular System, Karger Publishers. **42**: 290-293.

Sepahdari, A. R., G. Ishiyama, N. Vorasubin, K. A. Peng, M. Linetsky and A. Ishiyama (2015). "Delayed intravenous contrast-enhanced 3D FLAIR MRI in Meniere's disease: correlation of quantitative measures of endolymphatic hydrops with hearing." Clin Imaging **39**(1): 26-31.

- Sheikhzadeh, M., Y. Lotfi, A. Mousavi, B. Heidari and E. Bakhshi (2016). "The effect of serum vitamin D normalization in preventing recurrences of benign paroxysmal positional vertigo: A case-control study." Caspian J Intern Med **7**(3): 173-177.
- Shumway-Cook, A. and F. B. Horak (1986). "Assessing the influence of sensory interaction on balance: suggestion from the field." Physical therapy **66**(10): 1548-1550.
- Silverstein, H., J. M. Kartush, L. S. Parnes, D. S. Poe, S. C. Babu, M. J. Levenson, J. Wazen and R. W. Ridley (2014). "Round window reinforcement for superior semicircular canal dehiscence: a retrospective multi-center case series." Am J Otolaryngol **35**(3): 286-293.
- Singh, N. K., R. Govindaswamy and N. Jagadish (2019). "Test-Retest Reliability of Video Head Impulse Test in Healthy Individuals and Individuals with Dizziness." J Am Acad Audiol **30**(9): 744-752.
- Sood, A. J., P. R. Lambert, S. A. Nguyen and T. A. Meyer (2014). "Endolymphatic sac surgery for Meniere's disease: a systematic review and meta-analysis." Otology & Neurotology **35**(6): 1033-1045.
- Staab, J. P., A. Eckhardt-Henn, A. Horii, R. Jacob, M. Strupp, T. Brandt and A. Bronstein (2017). "Diagnostic criteria for persistent postural-perceptual dizziness (PPPD): Consensus document of the committee for the classification of Vestibular Disorders of the Bárány Society." Journal of Vestibular Research **27**(4): 191-208.
- Straumann, D. (2016). Bedside examination. Handbook of clinical neurology, Elsevier. **137**: 91-101.
- Strupp, M., J. Długaiczek, B. B. Ertl-Wagner, D. Rujescu, M. Westhofen and M. Dieterich (2020). "Vestibular Disorders: Diagnosis, New Classification and Treatment." Deutsches Ärzteblatt International **117**(17): 300.
- Strupp, M., K. Feil, M. Dieterich and T. Brandt (2016). Bilateral vestibulopathy. Handbook of clinical neurology, Elsevier. **137**: 235-240.
- Strupp, M., K. Hübner, R. Sandmann, A. Zwergal, M. Dieterich, K. Jahn and T. Brandt (2011). "Central oculomotor disturbances and nystagmus: a window into the brainstem and cerebellum." Deutsches Ärzteblatt International **108**(12): 197.
- Strupp, M., R. Kalla, J. Claassen, C. Adrion, U. Mansmann, T. Klopstock, T. Freilinger, H. Neugebauer, R. Spiegel, M. Dichgans, F. Lehmann-Horn, K. Jurkat-Rott, T. Brandt, J. C. Jen and K. Jahn (2011). "A randomized trial of 4-aminopyridine in EA2 and related familial episodic ataxias." Neurology **77**(3): 269-275.
- Strupp, M., J.-S. Kim, T. Murofushi, D. Straumann, J. C. Jen, S. M. Rosengren, C. C. Della Santina and H. Kingma (2017). "Bilateral vestibulopathy: diagnostic criteria consensus document of the classification committee of the Barany Society." Journal of Vestibular Research **27**(4): 177-189.
- Strupp, M., J. S. Kim, T. Murofushi, D. Straumann, J. C. Jen, S. M. Rosengren, C. C. Della Santina and H. Kingma (2017). "Bilateral vestibulopathy: Diagnostic criteria Consensus document of the Classification Committee of the Barany Society." J Vestib Res **27**(4): 177-189.

- Strupp, M., L. Kraus, F. Schautzer and D. Rujescu (2018). "Meniere's disease: combined pharmacotherapy with betahistine and the MAO-B inhibitor selegiline-an observational study." J Neurol **265**(Suppl 1): 80-85.
- Strupp, M., J. A. Lopez-Escamez, J.-S. Kim, D. Straumann, J. C. Jen, J. Carey, A. Bisdorff and T. Brandt (2016). "Vestibular paroxysmia: diagnostic criteria." Journal of Vestibular Research **26**(5-6): 409-415.
- Strupp, M. and M. Magnusson (2015). "Acute unilateral vestibulopathy." Neurologic clinics **33**(3): 669-685.
- Strupp, M., M. Versino and T. Brandt (2010). "Vestibular migraine." Handb Clin Neurol **97**: 755-771.
- Strupp, M., A.-S. Vinck, O. Bayer, A. Hennig, D. Obrist and M. Mandala (2020). "Benign paroxysmal positional vertigo: The "Sémont PLUS maneuver" is more effective than the Sémont maneuver – a prospective multinational randomized single-blinded trial (2338)." Neurology **94**(15 Supplement): 2338.
- Strupp, M., A. Zwergal and T. Brandt (2007). "Episodic ataxia type 2." Neurotherapeutics **4**(2): 267-273.
- Suh, M.-W., J. Hyun, A.-R. Lyu, D. W. Kim, S. J. Park, J. W. Choi, G. M. Hur and Y.-H. Park (2016). "Compensation of vestibular function and plasticity of vestibular nucleus after unilateral cochleostomy." Neural plasticity **2016**.
- Sun, W., P. Guo, T. Ren and W. Wang (2017). "Magnetic resonance imaging of intratympanic gadolinium helps differentiate vestibular migraine from Meniere disease." Laryngoscope **127**(10): 2382-2388.
- Szmulewicz, D. J., C. A. McLean, H. G. MacDougall, L. Roberts, E. Storey and G. M. Halmagyi (2014). "CANVAS an update: clinical presentation, investigation and management." Journal of vestibular research **24**(5, 6): 465-474.
- Szmulewicz, D. J., L. Roberts, C. A. McLean, H. G. MacDougall, G. M. Halmagyi and E. Storey (2016). "Proposed diagnostic criteria for cerebellar ataxia with neuropathy and vestibular areflexia syndrome (CANVAS)." Neurol Clin Pract **6**(1): 61-68.
- Talaat, H. S., A. M. Kabel, L. H. Khaliel, G. Abuhadied, H. A. El-Naga and A. S. Talaat (2016). "Reduction of recurrence rate of benign paroxysmal positional vertigo by treatment of severe vitamin D deficiency." Auris Nasus Larynx **43**(3): 237-241.
- Tarnutzer, A. A., A. L. Berkowitz, K. A. Robinson, Y.-H. Hsieh and D. E. Newman-Toker (2011). "Does my dizzy patient have a stroke? A systematic review of bedside diagnosis in acute vestibular syndrome." CMAJ **183**(9): E571-E592.
- Tarnutzer, A. A., C. J. Bockisch, E. Buffone and K. P. Weber (2017). "Association of posterior semicircular canal hypofunction on video-head-impulse testing with other vestibulo-cochlear deficits." Clinical Neurophysiology **128**(8): 1532-1541.
- Tarnutzer, A. A., C. J. Bockisch, E. Buffone and K. P. Weber (2018). "Hierarchical Cluster Analysis of Semicircular Canal and Otolith Deficits in Bilateral Vestibulopathy." Front Neurol **9**: 244.

- Taylor, R. L., A. S. Zagami, W. P. Gibson, D. A. Black, S. R. Watson, M. G. Halmagyi and M. S. Welgampola (2012). "Vestibular evoked myogenic potentials to sound and vibration: characteristics in vestibular migraine that enable separation from Meniere's disease." Cephalalgia **32**(3): 213-225.
- Teggi, R., B. Colombo, L. Bernasconi, C. Bellini, G. Comi and M. Bussi (2009). "Migrainous vertigo: results of caloric testing and stabilometric findings." Headache **49**(3): 435-444.
- Thompson, D. F. and H. S. Saluja (2017). "Prophylaxis of migraine headaches with riboflavin: A systematic review." J Clin Pharm Ther **42**(4): 394-403.
- Tietze, G., Lenarz, T., Kiessling, J., Specht, H. von (1998) "Die Verwendung hoher Schallpegel in der audiometrischen Diagnostik und Kernspintomographie." HNO **46** (4): 301
- Tjernstrom, F., A. Nystrom and M. Magnusson (2012). "How to uncover the covert saccade during the head impulse test." Otol Neurotol **33**(9): 1583-1585.
- Tumarkin, A. (1936). "The otolithic catastrophe: a new syndrome. Br Med J **2**(3942): 175-177.
- Tumarkin, A. (1961). On Meniere's syndrome, SAGE Publications.
- Uffer, D. S. and S. C. Hegemann (2016). "About the pathophysiology of acute unilateral vestibular deficit–vestibular neuritis (VN) or peripheral vestibulopathy (PVP)?" Journal of Vestibular Research **26**(3): 311-317.
- Vannucchi, P., B. Giannoni and P. Pagnini (1997). "Treatment of horizontal semicircular canal benign paroxysmal positional vertigo." Journal of Vestibular Research **7**(1): 1-6.
- Verspeelt, J., P. De Locht and W. K. Amery (1996). "Postmarketing study of the use of flunarizine in vestibular vertigo and in migraine." Eur J Clin Pharmacol **51**(1): 15-22.
- Vibert, D. (2000). "Long-term evolution of subjective visual vertical after vestibular neurectomy and labyrinthectomy." Acta oto-laryngologica **120**(5): 620-622.
- Vibert, D. and R. Hausler (2000). "Long-term evolution of subjective visual vertical after vestibular neurectomy and labyrinthectomy." Acta Otolaryngol **120**(5): 620-622.
- Vital, D., S. C. Hegemann, D. Straumann, O. Bergamin, C. J. Bockisch, D. Angehrn, K. U. Schmitt and R. Probst (2010). "A new dynamic visual acuity test to assess peripheral vestibular function." Arch Otolaryngol Head Neck Surg **136**(7): 686-691.
- Vitkovic, J., M. Paine and G. Rance (2008). "Neuro-otological findings in patients with migraine- and nonmigraine-related dizziness." Audiol Neurootol **13**(2): 113-122.
- Vitkovic, J., A. Winoto, G. Rance, R. Dowell and M. Paine (2013). "Vestibular rehabilitation outcomes in patients with and without vestibular migraine." J Neurol **260**(12): 3039-3048.
- Volgger, V. and R. Gürkov (2017). "Akutes vestibuläres Syndrom nach Kleinhirnininfarkt." HNO **65**(11): 933-936.

Volz-Sidiropoulou, E., J. Takahama, S. Gauggel and M. Westhofen (2010). "[The 'dizziness handicap inventory': initial psychometric evaluation of the German version]." Laryngorhinootologie **89**(7): 418-423.

Von Brevern, M., P. Bertholon, T. Brandt, T. Fife, T. Imai, D. Nuti and D. Newman-Toker (2015). "Benign paroxysmal positional vertigo: diagnostic criteria." Journal of Vestibular Research **25**(3, 4): 105-117.

von Brevern, M., F. Lezius, K. Tiel-Wilk and T. Lempert (2002). "Zur ärztlichen Versorgung von Patienten mit benignem paroxysmalen Lagerungsschwindel." Der Nervenarzt **73**(6): 538-542.

von Brevern, M., A. Radtke, A. H. Clarke and T. Lempert (2004). "Migrainous vertigo presenting as episodic positional vertigo." Neurology **62**(3): 469-472.

von Brevern, M., A. Radtke, A. H. Clarke and T. Lempert (2004). "Migrainous vertigo presenting as episodic positional vertigo." Neurology **62**(3): 469-472.

von Brevern, M., D. Zeise, H. Neuhauser, A. H. Clarke and T. Lempert (2005). "Acute migrainous vertigo: clinical and oculographic findings." Brain **128**(Pt 2): 365-374.

von Luckner, A. and F. Riederer (2018). "Magnesium in Migraine Prophylaxis-Is There an Evidence-Based Rationale? A Systematic Review." Headache **58**(2): 199-209.

Walther, L. E., J. Löhler, Y. Agrawal, E. Motschall, F. Schubach, J. J. Meerpohl and C. Schmucker (2019). "Evaluating the Diagnostic Accuracy of the Head-Impulse Test: A Scoping Review." JAMA Otolaryngol Head Neck Surg **145**(6): 550-560.

Wang, J. and R. F. Lewis (2016). "Contribution of intravestibular sensory conflict to motion sickness and dizziness in migraine disorders." J Neurophysiol **116**(4): 1586-1591.

Waterval, J., R. Kania and T. Somers (2018). "EAONO Position Statement on Vestibular Schwannoma: Imaging Assessment. What are the Indications for Performing a Screening MRI Scan for a Potential Vestibular Schwannoma?" J Int Adv Otol **14**(1): 95-99.

Weber, K. P., S. T. Aw, M. J. Todd, L. A. McGarvie, I. S. Curthoys and G. M. Halmagyi (2009). "Horizontal head impulse test detects gentamicin vestibulotoxicity." Neurology **72**(16): 1417-1424.

Welgampola, M. S., A. P. Bradshaw, C. Lechner and G. M. Halmagyi (2015). "Bedside assessment of acute dizziness and vertigo." Neurologic clinics **33**(3): 551-564.

Welling, D. B. and H. Nagaraja (2000). "Endolymphatic mastoid shunt: a reevaluation of efficacy." Otolaryngology—Head and Neck Surgery **122**(3): 340-345.

Westhofen, M. (1987). "Ballonmethode und Wasserspülung zur thermischen Vestibularisprüfung." Laryngologie, Rhinologie, Otologie und ihre Grenzgebiete **66**(08): 424-427.

Westhofen, M. (1987). "Central nervous system influences on vestibulo-ocular and vestibulospinal functions exemplified by hand dominance." HNO **35**(12): 503-507.

Westhofen, M. (2009). "[Meniere's disease : evidence and controversies]." HNO **57**(5): 446-454.

- Westhofen, M. (2013). "[Indications for operative therapy of vestibular vertigo and the associated success rates]." HNO **61**(9): 752-761.
- Westhofen, M. (2020). "[Enlarged vestibular aqueduct syndrome-dehiscence syndromes-honeycomb mastoid : Pathophysiology and evidence for clinical differentiation]." Hno **68**(5): 336-343.
- Wexler, D. B. (1994). "Nonlinearity of the Jongkees difference equation for vestibular hypofunction." Otolaryngol Head Neck Surg **111**(4): 485-487.
- Winnick, A., S. Sadeghpour, J. Otero-Millan, T. P. Chang and A. Kheradmand (2018). "Errors of Upright Perception in Patients With Vestibular Migraine." Front Neurol **9**: 892.
- Xue, J., X. Ma, Y. Lin, H. Shan and L. Yu (2020). "Audiological Findings in Patients with Vestibular Migraine and Migraine: History of Migraine May Be a Cause of Low-Tone Sudden Sensorineural Hearing Loss." Audiol Neurootol: 1-6.
- Yacovino, D. A., T. C. Hain and F. Gualtieri (2009). "New therapeutic maneuver for anterior canal benign paroxysmal positional vertigo." Journal of neurology **256**(11): 1851-1855.
- Yamakawa, K. (1938). "Über die pathologische Veränderung bei einem Menière-Kranken. Proceedings of 42nd Annual Meeting Oto-Rhino-Laryngol Soc Japan." J Otolaryngol Soc Jpn **4**: 2310-2312.
- Yamazaki, M., S. Naganawa, M. Tagaya, H. Kawai, M. Ikeda, M. Sone, M. Teranishi, H. Suzuki and T. Nakashima (2012). "Comparison of contrast effect on the cochlear perilymph after intratympanic and intravenous gadolinium injection." AJNR Am J Neuroradiol **33**(4): 773-778.
- Yang, B., Y. Lu, D. Xing, W. Zhong, Q. Tang, J. Liu and X. Yang (2020). "Association between serum vitamin D levels and benign paroxysmal positional vertigo: a systematic review and meta-analysis of observational studies." Eur Arch Otorhinolaryngol **277**(1): 169-177.
- Yip, C. W. and M. Strupp (2018). "The Dizziness Handicap Inventory does not correlate with vestibular function tests: a prospective study." J Neurol **265**(5): 1210-1218.
- Zamyslowska-Szmytko, E., S. Szostek-Rogula and M. Sliwinska-Kowalska (2018). "[Functional assessment of patients with vertigo and dizziness in occupational medicine]." Med Pr **69**(2): 179-189.
- Zangemeister, W., O. Bock and W. Pirsig (1978). "Der Einfluß der Pneumatisation auf die kalorische Vestibularisreaktion." Archives of oto-rhino-laryngology **219**(2): 422-423.
- Zapala, D. A., K. F. Olsholt and L. B. Lundy (2008). "A comparison of water and air caloric responses and their ability to distinguish between patients with normal and impaired ears." Ear Hear **29**(4): 585-600.
- Zee, D. S., A. R. Friendlich and D. A. Robinson (1974). "The mechanism of downbeat nystagmus." Archives of neurology **30**(3): 227-237.
- Zeng, F.-G., K. M. Martino, F. H. Linthicum and S. D. Soli (2000). "Auditory perception in vestibular neurectomy subjects." Hearing research **142**(1-2): 102-112.

Zhang, Y., Y. H. Cui, Y. Hu, Z. Y. Mao, Q. X. Wang, C. Pan and A. G. Liu (2016). "Changes in endolymphatic hydrops visualized by magnetic resonance imaging after sac surgery." J Huazhong Univ Sci Technolog Med Sci **36**(5): 736-740.

Zingler, V. C., C. Cnyrim, K. Jahn, E. Weintz, J. Fernbacher, C. Frenzel, T. Brandt and M. Strupp (2007). "Causative factors and epidemiology of bilateral vestibulopathy in 255 patients." Ann Neurol **61**(6): 524-532.

Zingler, V. C., E. Weintz, K. Jahn, A. Mike, D. Huppert, N. Rettinger, T. Brandt and M. Strupp (2008). "Follow-up of vestibular function in bilateral vestibulopathy." Journal of Neurology, Neurosurgery & Psychiatry **79**(3): 284-288.

Zou, J., I. Pyykkö, B. Bjelke, P. Dastidar and E. Toppila (2005). "Communication between the perilymphatic scalae and spiral ligament visualized by in vivo MRI." Audiology and Neuro-Otology **10**(3): 145-152.

Zou, J., I. Pyykkö, R. Gürkov, H. Shi, Y. Li, G. Zheng, Z. Zhao, R. Peng, H. Zheng, S. Yin, J. Hyttinen, T. Nakashima and S. Naganawa (2015). "Milestone Research on Meniere's Disease by Visualizing Endolymphatic Hydrops Using Gadolinium-Enhanced Inner Ear MRI and the Challenges in Clinical Applications." Austin J Radiol **2**(6): 1035.

Zuniga, M. G., K. L. Janky, M. C. Schubert and J. P. Carey (2012). "Can vestibular-evoked myogenic potentials help differentiate Ménière disease from vestibular migraine?" Otolaryngology--Head and Neck Surgery **146**(5): 788-796.

Zwergal, A. and M. Dieterich (2020). "Vertigo and dizziness in the emergency room." Curr Opin Neurol **33**(1): 117-125.

Zwergal, A., N. Rettinger, C. Frenzel, M. Dieterich, T. Brandt and M. Strupp (2009). "A bucket of static vestibular function." Neurology **72**(19): 1689-1692.

## 10 CODIERUNG

### 10.1 Anhang Codierung vestibulärer Erkrankungen und Funktionsstörungen

H80-H83 Krankheiten des Innenohres

H81.- Störungen der Vestibularfunktion

Exkl.: Schwindel: epidemisch (A88.1)  
Schwindel: o.n.A. (R42)

H81.0 Menière-Krankheit

Inkl.: Labyrinthhydrops  
Menière-Syndrom oder -Schwindel

H81.1 Benigner paroxysmaler Schwindel

H81.2 Neuropathia vestibularis

H81.3 Sonstiger peripherer Schwindel

Inkl.: Lermoyez-Syndrom  
Schwindel: Ohr-  
Schwindel: otogen  
Schwindel: peripher o.n.A.

H81.4 Schwindel zentralen Ursprungs

Inkl.: Zentraler Lagenystagmus

H81.8 Sonstige Störungen der Vestibularfunktion

H81.9 Störung der Vestibularfunktion, nicht näher bezeichnet

Inkl.: Schwindelsyndrom o.n.A.

R40-R46 Symptome, die das Erkennungs- und Wahrnehmungsvermögen, die Stimmung und das Verhalten betreffen

Exkl.: Als Teil des Symptombildes einer psychischen Störung (F00-F99)

R42 Schwindel und Taumel

Inkl.: Vertigo o.n.A.

Exkl.: Schwindelsyndrome (H81.-)

F40-  
F48 Neurotische, Belastungs- und somatoforme Störungen

Exkl.: In Verbindung mit einer Störung des Sozialverhaltens (F91.-) (F92.8)

F41.- Andere Angststörungen

Info: Bei diesen Störungen stellen Manifestationen der Angst die Hauptsymptome dar, ohne auf eine bestimmte Umgebungssituation bezogen zu sein. Depressive und Zwangssymptome, sogar einige Elemente phobischer Angst können vorhanden sein, vorausgesetzt, sie sind eindeutig sekundär oder weniger ausgeprägt.

F41.0 Panikstörung [episodisch paroxysmale Angst]

Info: Das wesentliche Kennzeichen sind wiederkehrende schwere Angstattacken (Panik), die sich nicht auf eine spezifische Situation oder besondere Umstände beschränken und deshalb auch nicht vorhersehbar sind. Wie bei anderen Angsterkrankungen zählen zu den wesentlichen Symptomen plötzlich auftretendes Herzklopfen, Brustschmerz, Erstickungsgefühle, Schwindel und Entfremdungsgefühle (Depersonalisation oder Derealisation). Oft entsteht sekundär auch die Furcht zu sterben, vor Kontrollverlust oder die Angst, wahnsinnig zu werden. Die Panikstörung soll nicht als Hauptdiagnose verwendet werden, wenn der Betroffene bei Beginn der Panikattacken an einer depressiven Störung leidet. Unter diesen Umständen sind die Panikattacken wahrscheinlich sekundäre Folge der Depression.

Inkl.: Panikattacke  
Panikzustand

Exkl.: Panikstörung mit Agoraphobie (F40.01)

F41.1 Generalisierte Angststörung

Info: Die Angst ist generalisiert und anhaltend. Sie ist nicht auf bestimmte Umgebungsbedingungen beschränkt, oder

auch nur besonders betont in solchen Situationen, sie ist vielmehr "frei flottierend". Die wesentlichen Symptome sind variabel, Beschwerden wie ständige Nervosität, Zittern, Muskelspannung, Schwitzen, Benommenheit, Herzklopfen, Schwindelgefühle oder Oberbauchbeschwerden gehören zu diesem Bild. Häufig wird die Befürchtung geäußert, der Patient selbst oder ein Angehöriger könnten demnächst erkranken oder einen Unfall haben.

Inkl.: Angstneurose  
Angstreaktion  
Angstzustand

Exkl.: Neurasthenie (F48.0)

F41.2 Angst und depressive Störung, gemischt

Info: Diese Kategorie soll bei gleichzeitigem Bestehen von Angst und Depression Verwendung finden, jedoch nur, wenn keine der beiden Störungen eindeutig vorherrscht und keine für sich genommen eine eigenständige Diagnose rechtfertigt. Treten ängstliche und depressive Symptome in so starker Ausprägung auf, dass sie einzelne Diagnosen rechtfertigen, sollen beide Diagnosen gestellt und auf diese Kategorie verzichtet werden.

Inkl.: Ängstliche Depression (leicht oder nicht anhaltend)

F41.3 Andere gemischte Angststörungen

Info: Angstsymptome gemischt mit Merkmalen anderer Störungen in F42-F48. Kein Symptom ist allein schwer genug um die Diagnose einer anderen Störung zu stellen.

F41.8 Sonstige spezifische Angststörungen

Inkl.: Angsthysterie

F41.9 Angststörung, nicht näher bezeichnet

Inkl.: Angst o.n.A.

Sonstige und nicht näher bezeichnete Schäden durch äußere Ursachen

T66-

T78

T75.- Schäden durch sonstige äußere Ursachen

Exkl.: Unerwünschte Nebenwirkungen, anderenorts nicht klassifiziert (T78.-)  
Verbrennungen (elektrisch) (T20-T31)

T75.0 Schäden durch Blitzschlag

Inkl.: Schock durch Blitzschlag

T75.1 Ertrinken und nichttödliches Untertauchen

Inkl.: Schwimmkrampf  
Untertauchen

T75.2 Schäden durch Vibration

Inkl.: Presslufthammer-Syndrom  
Schwindel durch Infraschall  
Traumatisches Vasospasmus-Syndrom

T75.3 Kinetose

Inkl.: Luftkrankheit  
Reisekrankheit  
Seekrankheit

T75.4 Schäden durch elektrischen Strom

Inkl.: Schock durch elektrischen Strom  
Stromtod

T75.8 Sonstige näher bezeichnete Schäden durch äußere Ursachen

Inkl.: Auswirkungen von: anomalen Gravitationskräften  
Auswirkungen von: Schwerelosigkeit

F40-

F48

Neurotische, Belastungs- und somatoforme Störungen

Exkl.: In Verbindung mit einer Störung des Sozialverhaltens (F91.-) (F92.8)

F48.- Andere neurotische Störungen

F48.0 Neurasthenie

Info: Im Erscheinungsbild zeigen sich beträchtliche kulturelle Unterschiede. Zwei Hauptformen überschneiden sich beträchtlich. Bei einer Form ist das Hauptcharakteristikum die Klage über vermehrte Müdigkeit nach geistigen Anstrengungen, häufig verbunden mit abnehmender Arbeitsleistung oder Effektivität bei der Bewältigung täglicher Aufgaben. Die geistige Ermüdbarkeit wird typischerweise als unangenehmes Eindringen ablenkender

Assoziationen oder Erinnerungen beschrieben, als Konzentrationsschwäche und allgemein ineffektives Denken. Bei der anderen Form liegt das Schwergewicht auf Gefühlen körperlicher Schwäche und Erschöpfung nach nur geringer Anstrengung, begleitet von muskulären und anderen Schmerzen und der Unfähigkeit, sich zu entspannen. Bei beiden Formen finden sich eine ganze Reihe von anderen unangenehmen körperlichen Empfindungen wie Schwindelgefühl, Spannungskopfschmerz und allgemeine Unsicherheit. Sorge über abnehmendes geistiges und körperliches Wohlbefinden, Reizbarkeit, Freudlosigkeit, Depression und Angst sind häufig. Der Schlaf ist oft in der ersten und mittleren Phase gestört, es kann aber auch Hypersomnie im Vordergrund stehen.

Inkl.: Ermüdungssyndrom

Info: Soll eine vorausgegangene Krankheit angegeben werden, ist eine zusätzliche Schlüsselnummer zu benutzen.

Exkl.: Asthenie o.n.A. (R53)

Benigne myalgische Enzephalomyelitis [postvirales Müdigkeitssyndrom] (G93.3)

Burn-out-Syndrom (Z73)

Chronisches Müdigkeitssyndrom [Chronic fatigue syndrome] (G93.3)

Psychasthenie (F48.8)

Unwohlsein und Ermüdung (R53)

#### F48.1 Depersonalisations- und Derealisationssyndrom

Info: Eine seltene Störung, bei der ein Patient spontan beklagt, dass seine geistige Aktivität, sein Körper oder die Umgebung sich in ihrer Qualität verändert haben, und unwirklich, wie in weiter Ferne oder automatisiert erlebt werden. Neben vielen anderen Phänomenen und Symptomen klagen die Patienten am häufigsten über den Verlust von Emotionen, über Entfremdung und Loslösung vom eigenen Denken, vom Körper oder von der umgebenden realen Welt. Trotz der dramatischen Form dieser Erfahrungen ist sich der betreffende Patient der Unwirklichkeit dieser Veränderung bewusst. Das Sensorium ist normal, die Möglichkeiten des emotionalen Ausdrucks intakt. Depersonalisations- und Derealisationsphänomene können im Rahmen einer schizophrenen, depressiven, phobischen oder Zwangsstörung auftreten. In solchen Fällen sollte die Diagnose der im Vordergrund stehenden Störung gestellt werden.

#### F48.8 Sonstige neurotische Störungen

Inkl.: Beschäftigungsneurose, einschließlich Schreibkrämpfen

Dhat-Syndrom

Psychasthenie

Psychasthenische Neurose

Psychogene Synkope

#### F48.9 Neurotische Störung, nicht näher bezeichnet

Inkl.: Neurose o.n.A.

### H80-H83 Krankheiten des Innenohres

H82\* Schwindelsyndrome bei anderenorts klassifizierten Krankheiten

### A80-A89 Virusinfektionen des Zentralnervensystems

Exkl.: Folgezustände von: Poliomyelitis (B91)

Folgezustände von: Viruszephalitis (B94.1)

#### A88.- Sonstige Virusinfektionen des Zentralnervensystems, anderenorts nicht klassifiziert

Exkl.: Viruszephalitis o.n.A. (A86)

Virusmeningitis o.n.A. (A87.9)

A88.0 Fieber und Exanthem durch Enteroviren [Boston-Exanthem]

A88.1 Epidemischer Schwindel

A88.8 Sonstige näher bezeichnete Virusinfektionen des Zentralnervensystems

### F00- Organische, einschließlich symptomatischer psychischer Störungen

## F09

Info: Dieser Abschnitt umfasst eine Reihe psychischer Krankheiten mit nachweisbarer Ätiologie in einer zerebralen Krankheit, einer Hirnverletzung oder einer anderen Schädigung, die zu einer Hirnfunktionsstörung führt. Die Funktionsstörung kann primär sein, wie bei Krankheiten, Verletzungen oder Störungen, die das Gehirn direkt oder in besonderem Maße betreffen; oder sekundär wie bei systemischen Krankheiten oder Störungen, die das Gehirn als eines von vielen anderen Organen oder Körpersystemen betreffen.

Demenz (F00-F03) ist ein Syndrom als Folge einer meist chronischen oder fortschreitenden Krankheit des Gehirns mit Störung vieler höherer kortikaler Funktionen, einschließlich Gedächtnis, Denken, Orientierung, Auffassung, Rechnen, Lernfähigkeit, Sprache und Urteilsvermögen. Das Bewusstsein ist nicht getrübt. Die kognitiven Beeinträchtigungen werden gewöhnlich von Veränderungen der emotionalen Kontrolle, des Sozialverhaltens oder der Motivation begleitet, gelegentlich treten diese auch eher auf. Dieses Syndrom kommt bei Alzheimer-Krankheit, bei zerebrovaskulären Störungen und bei anderen Zustandsbildern vor, die primär oder sekundär das Gehirn betreffen.

Soll eine zugrunde liegende Krankheit angegeben werden, ist eine zusätzliche Schlüsselnummer zu benutzen.

## F06.- Andere psychische Störungen aufgrund einer Schädigung oder Funktionsstörung des Gehirns oder einer körperlichen Krankheit

Info: Diese Kategorie umfasst verschiedene Krankheitsbilder, die ursächlich mit einer Hirnfunktionsstörung in Zusammenhang stehen als Folge von primär zerebralen Krankheiten, systemischen Krankheiten, die sekundär das Gehirn betreffen, exogenen toxischen Substanzen oder Hormonen, endokrinen Störungen oder anderen körperlichen Krankheiten.

Exkl.: In Verbindung mit Demenz, wie unter F00-F03 beschrieben  
Psychische Störung mit Delir (F05.-)  
Störungen durch Alkohol oder andere psychotrope Substanzen (F10-F19)

## F06.0 Organische Halluzinose

Info: Eine Störung mit ständigen oder immer wieder auftretenden, meist optischen oder akustischen Halluzinationen bei klarer Bewusstseinslage. Sie können vom Patienten als Halluzinationen erkannt werden. Die Halluzinationen können wahnhaft verarbeitet werden, Wahn dominiert aber nicht das klinische Bild. Die Krankheitseinsicht kann erhalten bleiben.

Inkl.: Organisch bedingtes halluzinatorisches Zustandsbild (nicht alkoholbedingt)

Exkl.: Alkoholhalluzinose (F10.5)  
Schizophrenie (F20.-)

## F06.1 Organische katatone Störung

Info: Eine Störung mit verminderter (Stupor) oder gesteigerter (Erregung) psychomotorischer Aktivität in Verbindung mit katatonen Symptomen. Das Erscheinungsbild kann zwischen den beiden Extremen der psychomotorischen Störung wechseln.

Exkl.: Katatone Schizophrenie (F20.2)  
Stupor: dissoziativ (F44.2)  
Stupor: o.n.A. (R40.1)

## F06.2 Organische wahnhaft [schizophreniforme] Störung

Info: Eine Störung, bei der anhaltende oder immer wieder auftretende Wahnideen das klinische Bild bestimmen. Die Wahnideen können von Halluzinationen begleitet werden. Einige Merkmale, die auf Schizophrenie hinweisen, wie bizarre Halluzinationen oder Denkstörungen, können vorliegen.

Inkl.: Paranoide und paranoid-halluzinatorische organisch bedingte Zustandsbilder  
Schizophreniforme Psychose bei Epilepsie

Exkl.: Akute vorübergehende psychotische Störungen (F23.-)  
Anhaltende wahnhafte Störungen (F22.-)  
Durch psychotrope Substanzen induzierte psychotische Störungen (F11-F19, vierte Stelle .5)  
Schizophrenie (F20.-)

## F06.3 Organische affektive Störungen

Info: Störungen, die durch eine Veränderung der Stimmung oder des Affektes charakterisiert sind, meist zusammen mit einer Veränderung der gesamten Aktivitätslage. Depressive, hypomanische, manische oder bipolare Zustandsbilder (F30-F38) sind möglich, entstehen jedoch als Folge einer organischen Störung.

Exkl.: Nichtorganische oder nicht näher bezeichnete affektive Störungen (F30-F39)

## F06.4 Organische Angststörung

Info: Eine Störung, charakterisiert durch die wesentlichen deskriptiven Merkmale einer generalisierten Angststörung

(F41.1), einer Panikstörung (F41.0) oder einer Kombination von beiden, jedoch als Folge einer organischen Störung.

Exkl.: Nichtorganisch bedingte oder nicht näher bezeichnete Angststörungen (F41.-)

#### F06.5 Organische dissoziative Störung

Info: Eine Störung, charakterisiert durch den teilweisen oder völligen Verlust der normalen Integration von Erinnerungen an die Vergangenheit, des Identitätsbewusstseins und der unmittelbaren Wahrnehmungen sowie der Kontrolle von Körperbewegungen (F44.-), jedoch als Folge einer organischen Störung.

Exkl.: Nichtorganisch bedingte oder nicht näher bezeichnete dissoziative Störungen [Konversionsstörungen] (F44.-)

#### F06.6 Organische emotional labile [asthenische] Störung

Info: Eine Störung, charakterisiert durch Affektdurchlässigkeit oder -labilität, Ermüdbarkeit sowie eine Vielzahl körperlicher Missempfindungen (z.B. Schwindel) und Schmerzen, jedoch als Folge einer organischen Störung.

Exkl.: Nichtorganisch bedingte oder nicht näher bezeichnete somatoforme Störungen (F45.-)

#### F06.7 Leichte kognitive Störung

Info: Eine Störung, die charakterisiert ist durch Gedächtnisstörungen, Lernschwierigkeiten und die verminderte Fähigkeit, sich längere Zeit auf eine Aufgabe zu konzentrieren. Oft besteht ein Gefühl geistiger Ermüdung bei dem Versuch, Aufgaben zu lösen. Objektiv erfolgreiches Lernen wird subjektiv als schwierig empfunden. Keines dieser Symptome ist so schwerwiegend, dass die Diagnose einer Demenz (F00-F03) oder eines Delirs (F05.-) gestellt werden kann. Die Diagnose sollte nur in Verbindung mit einer körperlichen Krankheit gestellt und bei Vorliegen einer anderen psychischen oder Verhaltensstörung aus dem Abschnitt F10-F99 nicht verwandt werden. Diese Störung kann vor, während oder nach einer Vielzahl von zerebralen oder systemischen Infektionen oder anderen körperlichen Krankheiten auftreten. Der direkte Nachweis einer zerebralen Beteiligung ist aber nicht notwendig. Die Störung wird vom postenzephalitischen (F07.1) und vom postkontusionellen Syndrom (F07.2) durch ihre andere Ätiologie, die wenig variablen, insgesamt leichteren Symptome und die zumeist kürzere Dauer unterschieden.

#### F06.8 Sonstige näher bezeichnete organische psychische Störungen aufgrund einer Schädigung oder Funktionsstörung des Gehirns oder einer körperlichen Krankheit

Inkl.: Epileptische Psychose o.n.A.

#### F06.9 Nicht näher bezeichnete organische psychische Störung aufgrund einer Schädigung oder Funktionsstörung des Gehirns oder einer körperlichen Krankheit

Inkl.: Hirnorganisches Syndrom o.n.A.  
Organische psychische Störung o.n.A.

### F00- F09 Organische, einschließlich symptomatischer psychischer Störungen

Info: Dieser Abschnitt umfasst eine Reihe psychischer Krankheiten mit nachweisbarer Ätiologie in einer zerebralen Krankheit, einer Hirnverletzung oder einer anderen Schädigung, die zu einer Hirnfunktionsstörung führt. Die Funktionsstörung kann primär sein, wie bei Krankheiten, Verletzungen oder Störungen, die das Gehirn direkt oder in besonderem Maße betreffen; oder sekundär wie bei systemischen Krankheiten oder Störungen, die das Gehirn als eines von vielen anderen Organen oder Körpersystemen betreffen.

Demenz (F00-F03) ist ein Syndrom als Folge einer meist chronischen oder fortschreitenden Krankheit des Gehirns mit Störung vieler höherer kortikaler Funktionen, einschließlich Gedächtnis, Denken, Orientierung, Auffassung, Rechnen, Lernfähigkeit, Sprache und Urteilsvermögen. Das Bewusstsein ist nicht getrübt. Die kognitiven Beeinträchtigungen werden gewöhnlich von Veränderungen der emotionalen Kontrolle, des Sozialverhaltens oder der Motivation begleitet, gelegentlich treten diese auch eher auf. Dieses Syndrom kommt bei Alzheimer-Krankheit, bei zerebrovaskulären Störungen und bei anderen Zustandsbildern vor, die primär oder sekundär das Gehirn betreffen.

Soll eine zugrunde liegende Krankheit angegeben werden, ist eine zusätzliche Schlüsselnummer zu benutzen.

#### F07.- Persönlichkeits- und Verhaltensstörung aufgrund einer Krankheit, Schädigung oder Funktionsstörung des Gehirns

Info: Eine Veränderung der Persönlichkeit oder des Verhaltens kann Rest- oder Begleiterscheinung einer Krankheit, Schädigung oder Funktionsstörung des Gehirns sein.

#### F07.0 Organische Persönlichkeitsstörung

Info: Diese Störung ist charakterisiert durch eine auffällige Veränderung des gewohnten prämorbid

Verhaltensmusters und betrifft die Äußerung von Affekten, Bedürfnissen und Impulsen. Eine Beeinträchtigung der kognitiven Fähigkeiten, des Denkvermögens und ein verändertes Sexualverhalten können ebenfalls Teil des klinischen Bildes sein.

Inkl.: Frontalhirnsyndrom  
Leukotomiesyndrom  
Lobotomiesyndrom  
Organisch: Pseudopsychopathie  
Organisch: pseudoretardierte Persönlichkeit  
Persönlichkeitsstörung bei limbischer Epilepsie

Exkl.: Andauernde Persönlichkeitsänderung nach: Extremlastung (F62.0)  
Andauernde Persönlichkeitsänderung nach: psychiatrischer Krankheit (F62.1)  
Organisches Psychosyndrom nach Schädelhirntrauma (F07.2)  
Persönlichkeitsstörungen (F60-F61)  
Postenzephalitisches Syndrom (F07.1)

#### F07.1 Postenzephalitisches Syndrom

Info: Anhaltende unspezifische und uneinheitliche Verhaltensänderung nach einer viralen oder bakteriellen Enzephalitis. Das Syndrom ist reversibel; dies stellt den Hauptunterschied zu den organisch bedingten Persönlichkeitsstörungen dar.

Exkl.: Organische Persönlichkeitsstörung (F07.0)

#### F07.2 Organisches Psychosyndrom nach Schädelhirntrauma

Inkl.: Postkontusionelles Syndrom (Enzephalopathie)  
Posttraumatisches (organisches) Psychosyndrom, nicht psychotisch

Exkl.: Akute Gehirnerschütterung (S06.0)

Info: Das Syndrom folgt einem Schädeltrauma, das meist schwer genug ist, um zur Bewusstlosigkeit zu führen. Es besteht aus einer Reihe verschiedenartiger Symptome, wie Kopfschmerzen, Schwindel, Erschöpfung, Reizbarkeit, Schwierigkeiten bei Konzentration und geistigen Leistungen, Gedächtnisstörungen, Schlafstörungen und verminderter Belastungsfähigkeit für Stress, emotionale Reize oder Alkohol.

#### F07.8 Sonstige organische Persönlichkeits- und Verhaltensstörungen aufgrund einer Krankheit, Schädigung oder Funktionsstörung des Gehirns

Inkl.: Rechts-hemisphärische organische affektive Störung

#### F07.9 Nicht näher bezeichnete organische Persönlichkeits- und Verhaltensstörung aufgrund einer Krankheit, Schädigung oder Funktionsstörung des Gehirns

Inkl.: Organisches Psychosyndrom

#### F40- F48 Neurotische, Belastungs- und somatoforme Störungen

Exkl.: In Verbindung mit einer Störung des Sozialverhaltens (F91.-) (F92.8)

#### F44- Dissoziative Störungen [Konversionsstörungen]

Info: Das allgemeine Kennzeichen der dissoziativen oder Konversionsstörungen besteht in teilweisem oder völligem Verlust der normalen Integration der Erinnerung an die Vergangenheit, des Identitätsbewusstseins, der Wahrnehmung unmittelbarer Empfindungen sowie der Kontrolle von Körperbewegungen. Alle dissoziativen Störungen neigen nach einigen Wochen oder Monaten zur Remission, besonders wenn der Beginn mit einem traumatisierenden Lebensereignis verbunden ist. Eher chronische Störungen, besonders Lähmungen und Gefühlsstörungen, entwickeln sich, wenn der Beginn mit unlösbaren Problemen oder interpersonalen Schwierigkeiten verbunden ist. Diese Störungen wurden früher als verschiedene Formen der "Konversionsneurose oder Hysterie" klassifiziert. Sie werden als ursächlich psychogen angesehen, in enger zeitlicher Verbindung mit traumatisierenden Ereignissen, unlösbaren oder unerträglichen Konflikten oder gestörten Beziehungen. Die Symptome verkörpern häufig das Konzept der betroffenen Person, wie sich eine körperliche Krankheit manifestieren müsste. Körperliche Untersuchung und Befragungen geben keinen Hinweis auf eine bekannte somatische oder neurologische Krankheit. Zusätzlich ist der Funktionsverlust offensichtlich Ausdruck emotionaler Konflikte oder Bedürfnisse. Die Symptome können sich in enger Beziehung zu psychischer Belastung entwickeln und erscheinen oft plötzlich. Nur Störungen der körperlichen Funktionen, die normalerweise unter willentlicher Kontrolle stehen, und Verlust der sinnlichen Wahrnehmung sind hier eingeschlossen. Störungen mit Schmerz und anderen komplexen körperlichen Empfindungen, die durch das vegetative Nervensystem vermittelt werden, sind unter Somatisierungsstörungen (F45.0) zu klassifizieren. Die Möglichkeit eines späteren Auftretens ernsthafter körperlicher oder psychiatrischer

Störungen muss immer mit bedacht werden.

Inkl.: Hysterie

Hysterische Psychose

Konversionshysterie

Konversionsreaktion

Exkl.: Simulation [bewusste Simulation] (Z76.8)

#### F44.0 Dissoziative Amnesie

Info: Das wichtigste Kennzeichen ist der Verlust der Erinnerung für meist wichtige aktuelle Ereignisse, die nicht durch eine organische psychische Störung bedingt ist und für den eine übliche Vergesslichkeit oder Ermüdung als Erklärung nicht ausreicht. Die Amnesie bezieht sich meist auf traumatische Ereignisse wie Unfälle oder unerwartete Trauerfälle und ist in der Regel unvollständig und selektiv. Eine vollständige und generalisierte Amnesie ist selten, dann gewöhnlich Symptom einer Fugue (F44.1) und auch als solche zu klassifizieren. Die Diagnose sollte nicht bei hirnnorganischen Störungen, Intoxikationen oder extremer Erschöpfung gestellt werden.

Exkl.: Alkohol- oder sonstige substanzbedingte amnestische Störung (F10-F19, vierte Stelle .6)

Amnesie: anterograd (R41.1)

Amnesie: retrograd (R41.2)

Amnesie: o.n.A. (R41.3)

Nicht alkoholbedingtes organisches amnestisches Syndrom (F04)

Postiktale Amnesie bei Epilepsie (G40.-)

#### F44.1 Dissoziative Fugue

Info: Eine dissoziative Fugue ist eine zielgerichtete Ortsveränderung, die über die gewöhnliche Alltagsmobilität hinausgeht. Darüber hinaus zeigt sie alle Kennzeichen einer dissoziativen Amnesie (F44.0). Obwohl für die Zeit der Fugue eine Amnesie besteht, kann das Verhalten des Patienten während dieser Zeit auf unabhängige Beobachter vollständig normal wirken.

Exkl.: Postiktale Fugue bei Epilepsie (G40.-)

#### F44.2 Dissoziativer Stupor

Info: Dissoziativer Stupor wird aufgrund einer beträchtlichen Verringerung oder des Fehlens von willkürlichen Bewegungen und normalen Reaktionen auf äußere Reize wie Licht, Geräusche oder Berührung diagnostiziert. Dabei lassen Befragung und Untersuchung keinen Anhalt für eine körperliche Ursache erkennen. Zusätzliche Hinweise auf die psychogene Verursachung geben kurz vorhergegangene belastende Ereignisse oder Probleme.

Exkl.: Organische katatone Störung (F06.1)

Stupor: depressiv (F31-F33)

Stupor: kataton (F20.2)

Stupor: manisch (F30.2)

Stupor: o.n.A. (R40.1)

#### F44.3 Trance- und Besessenheitszustände

Info: Bei diesen Störungen tritt ein zeitweiliger Verlust der persönlichen Identität und der vollständigen Wahrnehmung der Umgebung auf. Hier sind nur Trancezustände zu klassifizieren, die unfreiwillig oder ungewollt sind, und die außerhalb von religiösen oder kulturell akzeptierten Situationen auftreten.

Exkl.: Zustandsbilder bei: Intoxikation mit psychotropen Substanzen (F10-F19, vierte Stelle .0)

Zustandsbilder bei: organischem Psychosyndrom nach Schädelhirntrauma (F07.2)

Zustandsbilder bei: organischer Persönlichkeitsstörung (F07.0)

Zustandsbilder bei: Schizophrenie (F20.-)

Zustandsbilder bei: vorübergehenden akuten psychotischen Störungen (F23.-)

#### F44.4 Dissoziative Bewegungsstörungen

Info: Die häufigsten Formen zeigen den vollständigen oder teilweisen Verlust der Bewegungsfähigkeit eines oder mehrerer Körperglieder. Sie haben große Ähnlichkeit mit fast jeder Form von Ataxie, Apraxie, Akinesie, Aphonie, Dysarthrie, Dyskinesie, Anfällen oder Lähmungen.

Inkl.: Psychogen: Aphonie

Psychogen: Dysphonie

#### F44.5 Dissoziative Krampfanfälle

Info: Dissoziative Krampfanfälle können epileptischen Anfällen bezüglich ihrer Bewegungen sehr stark ähneln. Zungenbiss, Verletzungen beim Sturz oder Urininkontinenz sind jedoch selten. Ein Bewusstseinsverlust fehlt oder es findet sich stattdessen ein stupor- oder tranceähnlicher Zustand.

#### F44.6 Dissoziative Sensibilitäts- und Empfindungsstörungen

Info: Die Grenzen anästhetischer Hautareale entsprechen oft eher den Vorstellungen des Patienten über Körperfunktionen als medizinischen Tatsachen. Es kann auch unterschiedliche Ausfälle der sensorischen

Modalitäten geben, die nicht Folge einer neurologischen Läsion sein können. Sensorische Ausfälle können von Klagen über Parästhesien begleitet sein. Vollständige Seh- oder Hörverluste bei dissoziativen Störungen sind selten.

Inkl.: Psychogene Schwerhörigkeit oder Taubheit

F44.7 Dissoziative Störungen [Konversionsstörungen], gemischt

Info: Kombinationen der unter [F44.0](#)-[F44.6](#) beschriebenen Störungen.

F44.8 Sonstige dissoziative Störungen [Konversionsstörungen]

F44.80 Ganser-Syndrom

F44.81 Multiple Persönlichkeit(störung)

F44.82 Transitorische dissoziative Störungen [Konversionsstörungen] in Kindheit und Jugend

F44.88 Sonstige dissoziative Störungen [Konversionsstörungen]

Inkl.: Psychogen: Dämmerzustand

Psychogen: Verwirrtheit

F44.9 Dissoziative Störung [Konversionsstörung], nicht näher bezeichnet

**Versionsnummer: 1.0**

**Erstveröffentlichung: 03/2021**

**Nächste Überprüfung geplant: 03/2026**

Die AWMF erfasst und publiziert die Leitlinien der Fachgesellschaften mit größtmöglicher Sorgfalt - dennoch kann die AWMF für die Richtigkeit des Inhalts keine Verantwortung übernehmen. **Insbesondere bei Dosierungsangaben sind stets die Angaben der Hersteller zu beachten!**

**Autorisiert für elektronische Publikation: AWMF online**