

Seit > 5 Jahren nicht aktualisiert, Leitlinie wird aktuell überarbeitet

# S3-Leitlinie Diagnostik und Therapie des Mundhöhlenkarzinoms

AWMF-Registernummer: 007/1000L  
Version 3.0 – März 2021

**Leitlinie (Kurzversion)**

Das ist neu!  
Das hat sich geändert!

## Wesentliche Neuerungen durch die Aktualisierung der Leitlinie (Version 3)

In Rahmen der Aktualisierung wurden alle Empfehlungen auf Aktualität geprüft. Hierzu erfolgte eine systematische Recherche für priorisierte Themen sowie eine Befragung der beteiligten Fachexperten. Priorisierte Themen waren die Sentinel-Lymphknotenbiopsie, neue Erkenntnisse zur Differentialindikation der Neck Dissection, der neoadjuvanten Therapie im fortgeschrittenen Tumorstadium und der adjuvanten Radiotherapie beim pT1/2 pN1 Befund. Darüber hinaus wurden weitere Fragen zur Indikation der PET/CT, der CAD/CAM Technologie für die knöchernen Rekonstruktion, der Differentialindikation zur Panendoskopie und der Immuntherapie in Arbeitsgruppen geprüft. Die neue TNM Klassifikation und Einteilung der Tumorstadien wurde eingearbeitet.

Als Ergebnis des Aktualisierungsprozesses wurden 74 Statements oder Empfehlungen geprüft und bestätigt und 24 modifiziert oder gänzlich neu hinzugefügt.

Eine Übersicht der Änderungen befindet sich in [Tabelle 7](#).

# Inhaltsverzeichnis

Wesentliche Neuerungen durch die Aktualisierung der Leitlinie (Version 3) .....	2
<b>1. Informationen zu dieser Leitlinie .....</b>	<b>6</b>
1.1. Herausgeber .....	6
1.2. Federführende Fachgesellschaft.....	6
1.3. Finanzierung der Leitlinie .....	6
1.4. Kontakt.....	6
1.5. Zitierweise .....	6
1.6. Besonderer Hinweis .....	7
1.7. Ziele des Leitlinienprogramms Onkologie .....	7
1.8. Weitere Dokumente zu dieser Leitlinie .....	8
1.9. Verwendete Abkürzungen .....	9
<b>2. Einführung.....</b>	<b>11</b>
2.1. Geltungsbereich und Zweck.....	11
2.1.1. Definition .....	11
2.1.2. Zielsetzung und Fragestellung .....	11
2.1.3. Adressaten .....	12
2.1.4. Verbreitung und Implementierung der Leitlinien.....	13
2.1.5. Gültigkeitsdauer und Aktualisierungsverfahren .....	13
2.2. Grundlagen der Methodik.....	14
<b>3. Risikofaktoren .....</b>	<b>14</b>
3.1. Nikotin- und Alkoholabusus.....	14
3.2. Weitere Risikofaktoren.....	14
<b>4. Screening und Prävention.....</b>	<b>14</b>
4.1. Screening.....	14
4.2. Prävention.....	15
<b>5. Primärdiagnostik.....</b>	<b>15</b>
5.1. Klinische Untersuchung.....	15

<b>6.</b>	<b>Bildgebende Verfahren und weitere Diagnostik.....</b>	<b>16</b>
6.1.	Bildgebende Verfahren zur Diagnostik des Primärtumors .....	16
6.2.	Bildgebende Verfahren und Diagnostik zum Nachweis einer Metastasierung.....	17
6.3.	Bildgebende Verfahren und Diagnostik zum Ausschluss synchroner Zweittumoren, Fernmetastasen, unbekannter Primärtumoren (CUP) und Rezidive .....	17
<b>7.</b>	<b>Biopsie und Histopathologie.....</b>	<b>18</b>
7.1.	Staging .....	18
7.2.	Primärtumor.....	18
7.3.	Zervikale Lymphknotenmetastasen .....	19
7.4.	Weitere prognostische Faktoren.....	19
<b>8.</b>	<b>Therapie des Mundhöhlenkarzinoms .....</b>	<b>20</b>
8.1.	Allgemeine Behandlungsempfehlungen .....	20
8.2.	Chirurgische Behandlung des Primärtumors.....	21
8.3.	Halslymphknotenausräumung .....	22
8.4.	Rekonstruktion.....	24
8.5.	Strahlentherapie.....	25
8.6.	Strahlentherapie in Kombination mit Chemotherapie.....	25
8.7.	Prävention und Behandlung strahlenbedingter Begleiterscheinungen.....	26
8.8.	Behandlung des lokoregionären Rezidivs .....	27
8.9.	Palliative und palliativmedizinische Behandlung.....	28
<b>9.</b>	<b>Nachsorge und Rehabilitation.....</b>	<b>30</b>
9.1.	Nachsorge.....	30
9.2.	Kaufunktionelle Rehabilitation .....	30
9.3.	Sprech- und Schluckrehabilitation .....	31
9.4.	Ernährungstherapie .....	31
9.5.	Psychosoziale Beratung und Betreuung .....	32
<b>10.</b>	<b>Qualitätsindikatoren .....</b>	<b>33</b>
<b>11.</b>	<b>Anhang.....</b>	<b>38</b>

11.1.	Zusammensetzung der Leitliniengruppe .....	38
11.1.1.	Leitlinienkoordination .....	38
11.1.2.	Beteiligte Fachgesellschaften und Organisationen.....	38
11.1.3.	Koordinatoren der Arbeitsgruppen .....	41
11.1.4.	Patientenbeteiligung .....	42
11.1.5.	Methodische Begleitung .....	42
11.2.	Erläuterungen zur Methodik .....	43
11.2.1.	Schema der Evidenzgraduierung nach SIGN .....	43
11.2.2.	Schema der Empfehlungsgraduierung .....	44
11.2.3.	Statements .....	44
11.2.4.	Expertenkonsens (EK).....	44
11.2.5.	Finanzierung der Leitlinie und Umgang mit Interessenkonflikten.....	45
11.3.	Übersicht der Änderungen in Version 3.....	46
11.4.	TNM und Tumorstadien .....	50
11.4.1.	T-Klassifikation (Primärtumor) .....	50
11.4.2.	N-Klassifikation (regionäre Lymphknotenmetastasen) .....	50
11.4.3.	M-Klassifikation .....	51
11.4.4.	R-Status .....	51
11.4.5.	Grading .....	51
11.4.6.	L (Lymphgefäßinvasion).....	51
11.4.7.	V (Veneninvasion) .....	52
11.4.8.	Tumorstadien nach UICC-Kriterien .....	52
<b>12.</b>	<b>Abbildungsverzeichnis .....</b>	<b>55</b>
<b>13.</b>	<b>Tabellenverzeichnis .....</b>	<b>55</b>
<b>14.</b>	<b>Literaturverzeichnis .....</b>	<b>56</b>

# 1. Informationen zu dieser Leitlinie

## 1.1. Herausgeber

Leitlinienprogramm Onkologie der Arbeitsgemeinschaft der Wissenschaftlichen Medizinischen Fachgesellschaften (AWMF), Deutschen Krebsgesellschaft (DKG) und Deutschen Krebshilfe (DKH).

## 1.2. Federführende Fachgesellschaft

Deutsche Gesellschaft für Mund-, Kiefer- und Gesichtschirurgie



## 1.3. Finanzierung der Leitlinie

Die Erstellung und kontinuierliche Aktualisierung dieser Leitlinie wurde von der Deutschen Krebshilfe im Rahmen des Leitlinienprogramms Onkologie gefördert.

## 1.4. Kontakt

Office Leitlinienprogramm Onkologie  
c/o Deutsche Krebsgesellschaft e.V.  
Kuno-Fischer-Straße 8  
14057 Berlin

[leitlinienprogramm@krebsgesellschaft.de](mailto:leitlinienprogramm@krebsgesellschaft.de)  
[www.leitlinienprogramm-onkologie.de](http://www.leitlinienprogramm-onkologie.de)

## 1.5. Zitierweise

Leitlinienprogramm Onkologie (Deutsche Krebsgesellschaft, Deutsche Krebshilfe, AWMF): S3-Leitlinie Diagnostik und Therapie des Mundhöhlenkarzinoms, Kurzversion 3.0, 2021, AWMF Registernummer: 007/100OL <https://www.leitlinienprogramm-onkologie.de/leitlinien/mundhoehlenkarzinom/> (abgerufen am: TT.MM.JJJJ)

## 1.6. Besonderer Hinweis

Die Medizin unterliegt einem fortwährenden Entwicklungsprozess, sodass alle Angaben, insbesondere zu diagnostischen und therapeutischen Verfahren, immer nur dem Wissensstand zurzeit der Drucklegung der Leitlinie entsprechen können. Hinsichtlich der angegebenen Empfehlungen zur Therapie und der Auswahl sowie Dosierung von Medikamenten wurde die größtmögliche Sorgfalt beachtet. Gleichwohl werden die Benutzer aufgefordert, die Beipackzettel und Fachinformationen der Hersteller zur Kontrolle heranzuziehen und im Zweifelsfall einen Spezialisten zu konsultieren. Fragliche Unstimmigkeiten sollen bitte im allgemeinen Interesse der OL-Redaktion mitgeteilt werden.

**Der Benutzer selbst bleibt verantwortlich für jede diagnostische und therapeutische Applikation, Medikation und Dosierung.**

In dieser Leitlinie sind eingetragene Warenzeichen (geschützte Warennamen) nicht besonders kenntlich gemacht. Es kann also aus dem Fehlen eines entsprechenden Hinweises nicht geschlossen werden, dass es sich um einen freien Warennamen handelt.

Das Werk ist in allen seinen Teilen urheberrechtlich geschützt. Jede Verwertung außerhalb der Bestimmung des Urhebergesetzes ist ohne schriftliche Zustimmung des Leitlinienprogramms Onkologie (OL) unzulässig und strafbar. Kein Teil des Werkes darf in irgendeiner Form ohne schriftliche Genehmigung des OL reproduziert werden. Dies gilt insbesondere für Vervielfältigungen, Übersetzungen, Mikroverfilmungen und die Einspeicherung, Nutzung und Verwertung in elektronischen Systemen, Intranets und dem Internet.

## 1.7. Ziele des Leitlinienprogramms Onkologie

Die Arbeitsgemeinschaft der Wissenschaftlichen Medizinischen Fachgesellschaften, die Deutsche Krebsgesellschaft und die Deutsche Krebshilfe haben sich mit dem Leitlinienprogramm Onkologie (OL) das Ziel gesetzt, gemeinsam die Entwicklung und Fortschreibung und den Einsatz wissenschaftlich begründeter und praktikabler Leitlinien in der Onkologie zu fördern und zu unterstützen. Die Basis dieses Programms beruht auf den medizinisch-wissenschaftlichen Erkenntnissen der Fachgesellschaften und der DKG, dem Konsens der medizinischen Fachexperten, Anwender und Patienten sowie auf dem Regelwerk für die Leitlinienerstellung der AWMF und der fachlichen Unterstützung und Finanzierung durch die Deutsche Krebshilfe. Um den aktuellen Stand des medizinischen Wissens abzubilden und den medizinischen Fortschritt zu berücksichtigen, müssen Leitlinien regelmäßig überprüft und fortgeschrieben werden. Die Anwendung des AWMF-Regelwerks soll hierbei Grundlage zur Entwicklung qualitativ hochwertiger onkologischer Leitlinien sein. Da Leitlinien ein wichtiges Instrument der Qualitätssicherung und des Qualitätsmanagements in der Onkologie darstellen, sollten sie gezielt und nachhaltig in den Versorgungsalltag eingebracht werden. So sind aktive Implementierungsmaßnahmen und auch Evaluationsprogramme ein wichtiger Bestandteil der Förderung des Leitlinienprogramms Onkologie. Ziel des Programms ist es, in Deutschland professionelle und mittelfristig finanziell gesicherte Voraussetzungen für die Entwicklung und Bereitstellung hochwertiger Leitlinien zu schaffen. Denn diese hochwertigen Leitlinien dienen nicht nur dem strukturierten Wissenstransfer, sondern können auch in der Gestaltung der Strukturen des Gesundheitssystems ihren Platz finden. Zu erwähnen sind hier evidenzbasierte Leitlinien als Grundlage zum Erstellen und Aktualisieren von Disease Management Programmen oder die Verwendung von aus

Leitlinien extrahierten Qualitätsindikatoren im Rahmen der Zertifizierung von Organumorzentren.

## 1.8. Weitere Dokumente zu dieser Leitlinie

Bei diesem Dokument handelt es sich um die Kurzversion der aktualisierten S3-Leitlinie Diagnostik und Therapie des Mundhöhlenkarzinoms. Neben der Kurzversion gibt es die folgenden ergänzende Dokumente zu dieser Leitlinie, die ebenfalls aktualisiert wurden bzw. werden.

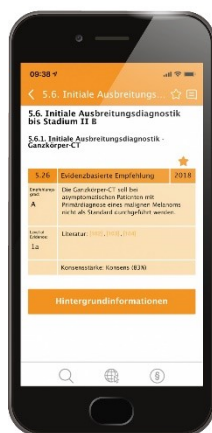- Langversion der Leitlinie
- Laienversion (Patientenleitlinie)
- Leitlinienreport und Evidenzbericht zum Erstellungsprozess der Leitlinie

Diese Leitlinie und alle Zusatzdokumente sind über die folgenden Seiten zugänglich.

- Leitlinienprogramm Onkologie (<https://www.leitlinienprogramm-onkologie.de/leitlinien/mundhoehlenkarzinom/>)
- AWMF (<https://www.awmf.org/leitlinien/detail/II/007-100OL.html>)
- Guidelines International Network ([www.g-i-n.net](http://www.g-i-n.net))

Die Leitlinie ist außerdem in der App des Leitlinienprogramms Onkologie enthalten.

Weitere Informationen unter: <https://www.leitlinienprogramm-onkologie.de/app/>



## 1.9. Verwendete Abkürzungen

Abkürzung	Erläuterung
AWMF	Arbeitsgemeinschaft der Wissenschaftlichen Medizinischen Fachgesellschaften
BMI	Body Mass Index
CT	Computertomographie
CUP	Cancer of unknown primary
EGF	endothelial growth factor
FDG	Fluor-Deoxy-Glukose
FNB	Feinnadelbiopsie
5-FU	5-Fluoruracil
HPV	Human Papilloma Virus
IMRT	Intensitätsmodulierte Radiotherapie
IQWiG	Institut für Qualitätssicherung und Wirtschaftlichkeit im Gesundheitswesen
LK	Lymphknoten
LL	Leitlinie
MRT	Magnet Resonanz Tomographie
ND	Neck Dissection
NHS	National Health Service
OL	Onkologisches Leitlinienprogramm
PET	Positronen Emissions Tomographie
RCT	Randomised Clinical Trial
SIGN	Scottish Intercollegiate Guidelines Network
SLN	Sentinel Lymph Node
TNM	Tumor Node Metastasis

<b>Abkürzung</b>	<b>Erläuterung</b>
UICC	Union for International Cancer Control
WHO	World Health Organisation
EK	Expertenkonsens
FDG-PET/CT	Fluoresoxyglucose - Positron Emmissions Tomographie/Computer Tomographie
HR	Hazard Ratio
r/mSCCHN	Rezidiertes oder metastasiertes Kopf-Hals Plattenepithelkarzinom
PDL	Programme death ligand

## 2. Einführung

### 2.1. Geltungsbereich und Zweck

#### 2.1.1. Definition

Etwa 5% aller malignen Tumoren betreffen die Mundhöhle mit den Regionen Innenwange, retromolares Dreieck, Alveolarfortsatz, harter Gaumen, Vorderfläche des weichen Gaumens, die vorderen 2/3 der Zunge, Mundboden, Vestibulum und nicht keratinisiertes Lippenrot (ca. 10000 Neuerkrankungen/Jahr in der BRD). Besonders Männer (ca. 7500/Jahr), zunehmend aber auch Frauen sind betroffen; bei Männern steht diese Erkrankung an 7. Stelle aller bösartigen Tumoren [1, 2]. Mit einem Anteil von 95% [2-4] handelt es sich bei den bösartigen Tumoren der Mundhöhle ganz überwiegend um Plattenepithelkarzinome, die häufig mit den Risikofaktoren eines chronischen Alkoholabusus und Tabakkonsums assoziiert sind [5]. Weltweit wird ein Anstieg der Erkrankungshäufigkeit registriert, wobei die Inzidenz des Mundhöhlenkarzinoms 200.000-350.000 Neuerkrankungen/Jahr beträgt [6, 7]; dennoch ist die öffentliche Wahrnehmung dieser Problematik nur gering [8-12]. Am häufigsten tritt die Erkrankung bei Männern zwischen 55 und 65, bei Frauen zwischen 50 und 75 Jahren auf [2, 4]. Da die Heilungsaussichten bei Frühbefunden wesentlich günstiger sind als bei fortgeschrittenen Tumoren kommt der Früherkennung eine zentrale Bedeutung zu. Diese Aufgabe muss insbesondere von Zahnärzten, aber auch von allen anderen im Bereich der Mundhöhle tätigen Ärzten geleistet werden. Weiterhin ist eine verbesserte Aufklärung der Patienten notwendig, um die immer noch häufigen Verschleppungen der Diagnose zu vermeiden. Ebenfalls bestehen bei der grundsätzlich interdisziplinär ausgerichteten Behandlung des Mundhöhlenkarzinoms nicht selten differierende Auffassungen über Art und Umfang von Diagnostik, Therapie und Nachsorge, so dass derzeit keinesfalls immer von optimalen Voraussetzungen für das Erreichen der bestmöglichen Prognose oder posttherapeutischen Lebensqualität ausgegangen werden kann. Ein weiterer Grund für die Etablierung dieser Leitlinie ist die Coexistenz verschiedener chirurgischer Behandlungsprinzipien, etwa in Bezug auf die Radikalität bei der Halslymphknotenausräumung oder den Umfang der knöchernen Resektion am Unterkiefer. Verschiedene Auffassungen können auch über den Zeitpunkt und die Art rekonstruktiver Verfahren bestehen, besonders für den Ersatz des Kieferknochens. Nach Implementierung der Erstversion im Jahr 2012 ergab sich nach Ablauf von fünf Jahren nun entsprechend der Vorgabe der DKG die Notwendigkeit einer Aktualisierung der LL. Diese wurde analog zur Erstversion durch Darlegung der Literatur mit der am besten verfügbaren Evidenz und durch interdisziplinäre Abstimmung mit einem möglichst breiten Expertenkonsens für jeden einzelnen Schritt in Diagnostik, Therapie und Nachsorge erreicht.

#### 2.1.2. Zielsetzung und Fragestellung

Es ist Ziel dieser aktualisierten Leitlinie, durch Implementierung der in den letzten Jahren möglich gewordenen Fortschritte in Diagnostik und Therapie, etwa bei der Bildgebung, der molekularen Diagnostik oder den rekonstruktiven Verfahren, die Perspektive der Patienten zu optimieren. Ein adäquates interdisziplinäres Vorgehen ist entscheidend, um eine Prognoseverbesserung und auch eine verbesserte posttherapeutische Lebensqualität erreichen zu können. Mit der vorliegenden Leitlinie steht ein Instrument zur Verfügung, das die Grundlagen für klare, behandlungsrelevante Entscheidungsprozesse liefert. Sie soll dazu beitragen, dass die Therapie von Patienten

mit einem Mundhöhlenkarzinom auf wissenschaftlich gesichertem, hohem Niveau und flächendeckend in der breiten Bevölkerung umgesetzt wird.

Die vorliegende Leitlinie wurde nach dem aktuellen Stand der wissenschaftlichen Literatur und Ergebnissen internationaler Studien erarbeitet. Neben der systematischen Recherche und Bewertung von Primärstudien wurde in der Erstversion, die diesem Update zugrunde liegt, mit der SIGN 90 Leitlinie des National Health Service (NHS) Schottland eine evidenzbasierte Quell-Leitlinie identifiziert, deren Empfehlungen eingearbeitet wurden [13]. Konkrete Fragestellungen, die durch eine de novo - Recherche mit dem neuesten Stand der aktuellen Literatur beantwortet werden sollten, betrafen folgende Themenkomplexe:

1. Spielt der Wächterlymphknoten (SLN) beim Plattenepithelkarzinom der Mundhöhle eine Rolle?
2. Ist die modifizierte radikale Neck Dissection plus adjuvanter Radiotherapie bei nachgewiesenem LK-Befall in Level IIb oder III der selektiven Neck Dissection mit adjuvanter Radiotherapie überlegen?
  - Vergleich der Neck Dissection von Level I-III mit der Neck Dissection Level I-V mit N1-Subgruppenanalyse oder >50% N1 in der Patientenpopulation
  - Ist eine zusätzliche Ausräumung von Level IV und V bei LK Befall in Level III oder IIb gegenüber der Ausräumung nur bis Level III vorzuziehen?
3. Besteht beim cT1/cT2 - Karzinom des Oberkiefers eine Indikation zur Neck Dissection, auch wenn gleichzeitig ein cN0-Hals nach Bildgebung vorliegt? (Neck Dissection versus „wait and see“ unter Bildgebung)
4. Welche Indikationen bestehen für die neoadjuvante Therapie bei der Behandlung des Mundhöhlenkarzinoms Stadium T3/4 Nx M0?
  - i. Ist die neoadjuvante Radiochemotherapie der adjuvanten Radiochemotherapie überlegen?
5. Besteht beim pT1/2 pN1 Plattenepithelkarzinom die Indikation zur adjuvanten Radiochemotherapie?

Darüber hinaus wurden weitere Schlüsselfragen formuliert, die sich aufgrund der Erfahrungen mit der Leitlinienerstversion als bedeutsam herausgestellt haben. Diese Fragen wurden nach einer Vorbereitung in Arbeitsgruppen durch Expertenkonsens beantwortet und es wurden entsprechende Statements oder Empfehlungen formuliert. Anhand von in Hintergrundtexten angefügten Erläuterungen wird es auch fachfremden Kollegen möglich gemacht, den Patienten über das Vorgehen der Spezialisten aufzuklären und sie über Begleiterscheinungen oder Risiken der Therapie zu beraten. Somit liegt mit dieser Leitlinie eine wissenschaftlich abgesicherte Behandlungsempfehlung für das Mundhöhlenkarzinom vor, die nach Auffassung der Autoren bei konsequenter Anwendung zu einer Prognoseverbesserung der betroffenen Patienten führen wird.

### 2.1.3. Adressaten

Die Empfehlungen dieser Leitlinie richten sich vorrangig an alle diejenigen, welche in der Prävention, Diagnostik, Therapie und Nachsorge des Mundhöhlenkarzinoms im ambulanten und stationären Sektor tätig sind. Die Adressaten sind somit hauptsächlich Ärzte für Mund-, Kiefer- und Gesichtschirurgie, Hals-Nasen-Ohrenheilkunde, Strahlentherapie, Onkologie aber auch besonders Zahnärzte und Fachzahnärzte für Oralchirurgie sowie Hautärzte. Die Leitlinie soll entsprechend der allgemeinen Definition Entscheidungshilfen geben, jedoch keine Richtlinie sein. Der behandelnde Arzt oder Zahnarzt ist weiterhin verpflichtet, unter Würdigung der Gesamtsituation des Patienten

und mit diesem gemeinsam eine der individuellen Situation angemessene Vorgehensweise zu finden. Es wird dennoch empfohlen, Abweichungen von der Leitlinie zu begründen und festzuhalten.

Weitere Adressaten sind Ärzte und Ärztinnen der Allgemeinmedizin sowie übergeordnete Organisationen (z. B. Krankenkassen oder Einrichtungen der ärztlichen Selbstverwaltung) sowie die interessierte Fachöffentlichkeit.

#### 2.1.4. **Verbreitung und Implementierung der Leitlinien**

Diese Leitlinie wird online über die Hompages des Leitlinienprogramms Onkologie (<https://www.leitlinienprogramm-onkologie.de/leitlinien/mundhoehlenkarzinom/>), der AWMF ([www.awmf.org](http://www.awmf.org)) in ihrer Lang- und Kurzversion sowie dem Leitlinienreport publiziert. Die seit 2014 auch in einer Druckversion erhältliche Patientenleitlinie wird nach dem Update-Prozess ebenfalls aktualisiert werden.

Für die Verbesserung der Qualität der Patientenversorgung ist die flächendeckende Implementierung dieser aktuellen, evidenzbasierten Therapieempfehlungen entscheidend. Mit Hilfe von Qualitätsindikatoren, welche mittels einer standardisierten Methodik von den Empfehlungen dieser Leitlinie abgeleitet wurden, kann überprüft werden, ob Strukturen, Prozesse und Ergebnisse der medizinischen Versorgung den Anforderungen von zuvor definierten Sollwerten entsprechen. Die Erhebung von Qualitätsindikatoren dient dabei der Leitlinienimplementierung und -evaluation, der Qualitätsverbesserung der breiten medizinischen Versorgung und der späteren Weiterentwicklung und Anpassung der Leitlinie.

#### 2.1.5. **Gültigkeitsdauer und Aktualisierungsverfahren**

Die S3-Leitlinie soll kontinuierlich aktualisiert werden. Die Gültigkeitsdauer wird auf 5 Jahre geschätzt. Spätestens 2024 wird eine Überarbeitung erfolgen. Sollte in der Zwischenzeit ein dringender Änderungsbedarf bestehen, so werden Aktualisierungen als neue Versionen publiziert.

Kommentare und Hinweise für den Aktualisierungsprozess aus der Praxis sind ausdrücklich erwünscht und können an die folgende Adresse gesendet werden: [mundhoehlenkarzinom@leitlinienprogramm-onkologie.de](mailto:mundhoehlenkarzinom@leitlinienprogramm-onkologie.de)

## 2.2. Grundlagen der Methodik

Die methodische Vorgehensweise bei der Erstellung der Leitlinie ist im [Leitlinienreport](#) dargelegt. Dieser ist im Internet z. B. auf den Seiten des Leitlinienprogramms Onkologie (<https://www.leitlinienprogramm-onkologie.de/leitlinien/mundhoehlenkarzinom/>) und den Seiten der AWMF (<http://www.awmf.org/>) frei verfügbar.

Die in den Empfehlungskästen aufgeführten Angaben zur Empfehlungsgraduierung (Empfehlungsgrad) sowie weitere methodische Erläuterungen sind in Anhang [11.2](#) dargelegt. Weiterführende Angaben zum methodischen Vorgehen bei der Leitlinienaktualisierung, insbesondere der Evidenzbewertung nach GRADE können der Langversion und dem Leitlinienreport entnommen werden.

## 3. Risikofaktoren

### 3.1. Nikotin- und Alkoholabusus

Nr.	Empfehlungen/Statements	EG	Lit.
3.1.	Tabakkonsum ist ein wesentlicher Risikofaktor für die Entwicklung des Mundhöhlenkarzinoms.	2+	[14-23]
3.2.	Alkoholkonsum ist ein wesentlicher Risikofaktor für die Entwicklung des Mundhöhlenkarzinoms.	2++	[24, 25]
3.3.	Die Adressaten dieser Leitlinie sollten ihre Patienten darauf hinweisen, den Tabakkonsum aufzugeben und den Alkoholkonsum weitgehend zu reduzieren.	EK	

### 3.2. Weitere Risikofaktoren

Nr.	Empfehlungen/Statements	EG	Lit.
3.4.	Die HPV-Diagnostik hat beim Plattenepithelkarzinom der Mundhöhle keinen validen Nutzen als prognostischer Faktor	2+	[8, 26, 27]

## 4. Screening und Prävention

### 4.1. Screening

Nr.	Empfehlungen/Statements	EG	Lit.
4.1.	Die zahnärztliche und ärztliche Untersuchung soll bei jedem Patienten eine Inspektion der gesamten Mundschleimhaut beinhalten.	EK	

## 4.2. Prävention

Nr.	Empfehlungen/Statements	EG	Lit.
4.2.	Die Aufklärung über Anzeichen, Symptome und Risikofaktoren des Mundhöhlenkarzinoms soll verbessert werden.	1+	[28]

## 5. Primärdiagnostik

### 5.1. Klinische Untersuchung

Nr.	Empfehlungen/Statements	EG	Lit.
4.1.	Alle Patienten mit einer mehr als zwei Wochen bestehenden unklaren Schleimhautveränderung sollen unverzüglich zur Abklärung zu einem Spezialisten überwiesen werden.		EK
4.2.	Zum Ausschluss synchroner Zweittumore soll im Rahmen der Primärdiagnostik des Mundhöhlenkarzinoms eine Hals- Nasen- Ohrenärztliche Untersuchung, ggf. eine Endoskopie durchgeführt werden		EK

Weitere Symptome des Mundhöhlenkarzinoms können Foetor, Blutungen, Behinderungen des Prothesensitzes, Taubheitsgefühl oder Verlust benachbarter Zähne sein. Allgemeine Symptome sind Müdigkeit, Leistungsabfall, Appetitlosigkeit und Gewichtsabnahme. Eine sofortige Überweisung zu einem Spezialisten soll bei folgenden Befunden erfolgen, wenn sie über zwei Wochen anhalten [29]:

- Weiße oder rote Flecken auf der Mundschleimhaut an jeglicher Lokalisation
- Vorliegen eines Schleimhautdefektes oder einer Ulzeration
- Schwellungen im Bereich der Mundhöhle
- unklare Zahnlockerung, die nicht mit einer Parodontalerkrankung assoziiert ist
- persistierendes, speziell einseitiges Fremdkörpergefühl
- Schmerzen
- Schluckstörungen oder Schmerzen beim Schlucken
- Schwierigkeiten beim Sprechen
- verminderte Zungenbeweglichkeit
- Taubheitsgefühl an Zunge, Zähnen oder Lippe
- unklare Blutungen
- Schwellung am Hals
- Foetor
- Veränderung der Okklusion

## 6. Bildgebende Verfahren und weitere Diagnostik

Die Diagnostik des Mundhöhlenkarzinoms umfasst neben der klinischen Untersuchung auch bildgebende Maßnahmen wie Ultraschalldiagnostik, CT oder MRT, Röntgen-Thorax oder CT-Thorax; weiterhin kann bei besonderer Indikationsstellung die PET/CT zur Anwendung kommen. Als zahnärztliche Basisdiagnostik sollte, auch im Hinblick auf eine mögliche Strahlentherapie, zur Beurteilung des Zahnstatus eine Panorama-Schichtaufnahme vorliegen.

### 6.1. Bildgebende Verfahren zur Diagnostik des Primärtumors

Nr.	Empfehlungen/Statements	EG	Lit.
6.1.	Zur Festlegung der lokalen Ausdehnung eines Mundhöhlenkarzinoms sollten eine CT oder MRT durchgeführt werden.	3	[30-32]
6.2.	Um Verfälschungen des Kontrastmittelverhaltens am Primärtumor zu vermeiden, sollte die Tumorbiopsie erst nach Durchführung der Schichtbildgebung erfolgen.	EK	
6.3.	Die Panorama-Schichtaufnahme gehört zur zahnärztlichen Basisdiagnostik und sollte vor Beginn der spezifischen Tumorthherapie vorliegen.	EK	
6.4.	Bei zu erwartenden Metallartefakten im Bereich der Mundhöhle sollte die MRT dem CT zur Beurteilung des Primärtumors vorgezogen werden.	EK	
6.5.	Es besteht widersprüchliche und keine belastbare Evidenz für die Überlegenheit von CT oder MRT zur Beurteilung der Knocheninvasion durch Karzinome der Mundschleimhaut.	3	[33, 34]
6.6.	Es besteht widersprüchliche und keine belastbare Evidenz für die Überlegenheit der CT oder MRT zur Beurteilung der Ausdehnung des Primärtumors.	3	[33, 35]
6.7.	Es besteht keine gesicherte Evidenz für die höhere Testgüte oder zusätzlichen Nutzen der Cone Beam CT (Dental-CT) gegenüber der Panorama-Schichtaufnahme zur Beurteilung der Knocheninvasion am Unterkiefer.	3	[36]
6.8.	Die PET-CT hat keinen Stellenwert in der Primärdiagnostik der lokalen Ausdehnung eines bekannten Mundhöhlenkarzinoms.	2+	[37-43]
6.9.	Bei lokoregionär fortgeschrittenen Tumoren kann vor funktionseinschränkenden Therapiemaßnahmen ein FDG-PET/CT zum Ausschluss von Fernmetastasen durchgeführt werden.	EK	

## 6.2. Bildgebende Verfahren und Diagnostik zum Nachweis einer Metastasierung

Nr.	Empfehlungen/Statements	EG	Lit.
6.10.	Zur Feststellung der N-Kategorie soll die gesamte Region von der Schädelbasis bis zur oberen Thoraxapertur mit der CT oder MRT untersucht werden.	2+	[30, 44-49]
6.11.	Die diagnostische Spezifität des Lymphknotenstagings am Hals kann durch die Ultraschall-gestützte Feinnadelbiopsie verbessert werden.	2++	[50-52]
6.12.	Die diagnostische Spezifität und Sensitivität des Lymphknotenstagings am Hals kann durch das FDG-PET-CT verbessert werden.	2+	[38, 46, 47, 53-58]

## 6.3. Bildgebende Verfahren und Diagnostik zum Ausschluss synchroner Zweittumoren, Fernmetastasen, unbekannter Primärtumoren (CUP) und Rezidive

Nr.	Empfehlungen/Statements	EG	Lit.
6.13.	Bei Patienten mit fortgeschrittenem Mundhöhlenkarzinom (Stadium III, IV) soll zum Ausschluss eines pulmonalen Tumorbefalls (Folia, Zweitkarzinom) ein Thorax-CT durchgeführt werden.	3	[59-62]
6.14.	Im Rahmen der Primärdiagnostik kann eine abdominale Ultraschalluntersuchung durchgeführt werden.	EK	
6.15.	Bei Patienten mit Rezidivverdacht im Bereich der Kopf-Hals-Region kann, wenn dieser mit CT und/oder MRT nicht bestätigt oder ausgeräumt werden konnte, eine PET-CT durchgeführt werden.	3	[63-65]
6.16.	Bei Patienten mit Rezidivverdacht im Bereich der Kopf-Hals-Region kann eine Sonographie der Kopf-Hals-Region zur Begründung der Indikation weiterer Maßnahmen indiziert sein.	EK	

## 7. Biopsie und Histopathologie

Nr.	Empfehlungen/Statements	EG	Lit.
7.1.	<p>Die Probeentnahme soll aus dem Randbereich des Tumors erfolgen und repräsentativ sein.</p> <p>Dem Pathologen sollen klinisch relevante Informationen mitgeteilt werden.</p> <p>Bei unklarem Befund soll die Biopsie wiederholt werden.</p> <p>Vor einer Re- Biopsie sollte Rücksprache mit dem Pathologen gehalten werden.</p>		EK

### 7.1. Staging

Das Staging des Mundhöhlenkarzinoms erfolgt gemäß der Einteilung der UICC-TNM-Klassifikation der malignen Tumoren, welche die anatomische Ausdehnung der Erkrankung in Bezug auf den Primärtumor, das Vorhandensein regionaler Lymphknotenmetastasen und die Fernmetastasierung mit Organbefall beschreibt (Kapitel [11.1](#)). Auch die Möglichkeit einer okkulten Metastasierung hat einen direkten Einfluss auf die Therapieplanung [66, 67].

### 7.2. Primärtumor

Nr.	Empfehlungen/Statements	EG	Lit.
7.2.	Um einen positiven Resektionsrand, der mit einer schlechteren Prognose verbunden ist zu vermeiden, kann die Technik einer intraoperativen Schnellschnitt histologie hilfreich sein.		EK
7.3.	<p>Histologisch sollte der Abstand vom Resektatrand zum Primärtumor am Formalin-fixierten Präparat mindestens 3-5 mm betragen.</p> <p>Der orientierende Wert für die Resektion beträgt 10 mm vom tastbaren Tumorrang.</p>		EK
7.4.	<p>Der histopathologische Befund soll in Kommunikation mit dem Kliniker die genaue Lokalisation einer ggf. vorliegenden R+-Situation beschreiben.</p> <p>Das Tumorpräparat soll mit klarer Bezeichnung der anatomischen Topographie an den Pathologen geschickt werden. Hierzu kann eine Faden- oder Farbmarkierung erfolgen.</p> <p>Der histopathologische Befund soll umfassen:</p> <p>Tumorlokalisierung, makroskopische Tumorgröße, histologischer Tumortyp nach WHO, histologischer Tumorgrad, Invasionstiefe, Lymphgefäßinvasion, Blutgefäßinvasion und perineurale Invasion, lokal infiltrierte Strukturen, Klassifikation pT, Angaben zu befallenen Bezirken und infiltrierte Strukturen, R-Status.</p>	2++	[68-85]

### 7.3. Zervikale Lymphknotenmetastasen

Nr.	Empfehlungen/Statements	EG	Lit.
7.5.	Der histopathologische Befund des Neck Dissection Präparates soll die Halsseite, die Art der Neck Dissection, die ausgeräumten Level, die Gesamtanzahl der Lymphknoten mit Anzahl der befallenen Lymphknoten, die Level der befallenen Lymphknoten, den Durchmesser des größten befallenen Lymphknotens, zusätzlich entfernte Strukturen und falls vorhanden ein kapselüberschreitendes Wachstum beinhalten.	2++	[31, 69, 86-92]

### 7.4. Weitere prognostische Faktoren

Eine Reihe von Studien beschäftigen sich mit der Rolle der HPV - Infektion (humanes Papilloma-Virus) beim Kopf-Hals Karzinom. Hierbei zeigten fünf Studien, dass bei oropharyngealen Tumoren eine HPV - Infektion mit einem jüngeren Alter der Patienten, dem Fehlen von Risikofaktoren, hohen Proliferationsindizes, einem höheren Grading, einem basaloidem Subtyp sowie einem besseren Ansprechen auf eine Strahlentherapie und einer besseren Prognose verbunden waren [26, 93-96].

Ergebnisse von Studien, die sich mit der Aussagekraft von Proliferationsindizes und molekularen Markern beschäftigen, werden für die Vorhersage des individuellen Krankheitsverlaufs noch als inkonstant angesehen. Allerdings konnte eine hohe Expression von Ki-67 mit dem Risiko einer schnellen Tumorprogression korreliert werden [84, 97, 98].

## 8. Therapie des Mundhöhlenkarzinoms

### 8.1. Allgemeine Behandlungsempfehlungen

Nr.	Empfehlungen/Statements	EG	Lit.
8.1.	Die Behandlung des Mundhöhlenkarzinoms soll interdisziplinär nach Abstimmung jedes individuellen Falls innerhalb von Tumorboards unter Beteiligung der Fachdisziplinen Mund-, Kiefer- und Gesichtschirurgie, Hals-Nasen-Ohrenheilkunde, Strahlentherapie, Onkologie, Pathologie und Radiologie durchgeführt werden.		EK
8.2.	Der Patient soll ausführlich und mehrfach über seine Erkrankung, Behandlungsmöglichkeiten und Folgestörungen informiert werden.		EK
8.3.	Patienten mit einem Mundhöhlenkarzinom sollten zur Feststellung des Zahnstatus vor Behandlungsbeginn durch einen erfahrenen Zahnarzt untersucht werden.	3	[99, 100]
8.4.	Sofern der Allgemeinzustand des Patienten es zulässt, sollte bei kurativ resektablen Mundhöhlenkarzinomen die Operation, ggf. in Kombination mit einer sofortigen Rekonstruktion, durchgeführt werden. Bei fortgeschrittenen Karzinomen sollte zusätzlich eine postoperative Therapie erfolgen.	3	[101-104]

#### Hintergrund

Die Möglichkeiten einer kurativ intendierten Behandlung sind

- die alleinige chirurgische Therapie
- die alleinige Strahlentherapie
- die Strahlentherapie in Kombination mit einer Chemotherapie sowie
- Kombinationen aus chirurgischer Therapie, Strahlentherapie und Chemotherapie.

Die Therapie des Mundhöhlenkarzinoms ist generell abhängig von der Lage und Größe des Primärtumors, dem Allgemeinzustand des Patienten, der voraussichtlichen behandlungsbedingten Morbidität mit ihren funktionellen und ästhetischen Konsequenzen sowie dem voraussichtlichen Behandlungserfolg.

Ziel der Behandlung ist es, eine dauerhafte oder möglichst lange lokoregionäre Tumorkontrolle bei möglichst geringen funktionellen oder ästhetischen Beeinträchtigungen zu erreichen. Während der Behandlung des Mundhöhlenkarzinoms sollten als wichtigste Funktionen die Artikulation, Phonation sowie die Kau- und Schluckfunktion erhalten oder wiederhergestellt werden. Die grundsätzlich interdisziplinär ausgerichtete Therapie sollte entsprechend der vorliegenden Leitlinie und nach Abstimmung innerhalb eines am Zentrum etablierten Tumorboards geplant und durchgeführt werden. Mitglieder des Tumorboards sind neben dem Mund-, Kiefer- und Gesichtschirurgen jeweils ein Arzt für Hals-Nasen-Ohrenheilkunde, Strahlentherapie, Onkologie, Pathologie, Radiologie sowie bei Bedarf auch Plastische

Chirurgie oder Neurochirurgie. Diese Zusammensetzung entspricht den Vorgaben der Deutschen Krebsgesellschaft für das "Modul Kopf/Hals". Die Definition onkologischer Organzentren kann unter "www.onkozeit.de" nachgelesen werden.

## 8.2. Chirurgische Behandlung des Primärtumors

Nr.	Empfehlungen/Statements	EG	Lit.
8.5.	Die Therapie des Mundhöhlenkarzinoms soll die individuelle Situation des Patienten berücksichtigen. Eine Entscheidung zur chirurgischen Therapie soll unter Berücksichtigung der Erreichbarkeit tumorfreier Resektionsgrenzen und der postoperativen Lebensqualität getroffen werden.	3	[82, 105-111]
8.6.	HPV-positive und/oder p16-positive Mundhöhlenkarzinome sollen nicht anders als Alkohol- und Nikotin-assoziierte Karzinome behandelt werden.	EK	
8.7.	Im Falle eines mikroskopisch verbliebenen Tumorrestes (verfehlte R0-Resektion) sollte eine gezielte Nachresektion erfolgen, um die Prognose des Patienten zu verbessern.	3	[81]
8.8.	Die Kontinuität des Unterkiefers sollte bei der Tumorresektion erhalten bleiben, sofern weder in der Bildgebung noch intraoperativ ein Nachweis einer Tumorinvasion in den Knochen erbracht werden konnte.	3	[112-117]

Aufgrund der fehlenden Evidenz zur Frage der definitiven Lokalthherapie müssen für die Entscheidung zur Operation folgende Kriterien berücksichtigt werden:

- die Wahrscheinlichkeit funktioneller Beeinträchtigungen
- die Resektabilität des Tumors
- der allgemeine Gesundheitszustand des Patienten und
- die Wünsche des Patienten.

Bei operationsfähigen Patienten mit resektablen Mundhöhlenkarzinomen sollte eine Tumorresektion in Kombination mit einer Rekonstruktion erfolgen.

Für die Auswahl der Resektionstechnik des Primärtumors sowie für die Technik der Rekonstruktion sind keine kontrollierten randomisierten Vergleichsstudien verfügbar. Die Entscheidung über das Vorgehen bei der Resektion sowie Rekonstruktion hängt daher in erster Linie von der Erfahrung des Operateurs sowie dem Patientenwunsch ab.

## 8.3. Halslymphknotenausräumung

Nr.	Empfehlungen/Statements	EG	Lit.
8.9.	Beim Mundhöhlenkarzinom kommt es in 20-40% zu einer okkulten Metastasierung in die Halslymphknoten. Nahezu immer sind dabei die Level I-III, nur sehr selten das Level V betroffen.	3	[69, 118-132]
8.10.	Liegt ein klinisch unauffälliger Lymphknotenstatus vor (cN0), so unterscheiden sich die Ergebnisse der selektiven Neck Dissection (Level I-III) nicht von denen der modifizierten radikalen oder radikalen Neck Dissection.	3	[119, 131, 133-141]
8.11.	Bei Patienten mit klinisch unauffälligem Lymphknotenstatus (cN0) soll unabhängig von der T-Kategorie eine elektive Neck Dissection durchgeführt werden.	3	[131, 142-151]
8.12.	Für das Oberkieferkarzinom ist die Evidenz nicht ausreichend, um eine generelle Empfehlung gegen eine Neck Dissection Level I-III (SOHND) und für ein „wait and see“ abzuleiten.	3	[152-155]
8.13.	Beim cT1cN0-Karzinom des Oberkiefers kann auf eine Neck Dissection Level I-III verzichtet werden, sofern die Lokalisation auf Alveolarfortsatz und harten Gaumen beschränkt ist, die Invasionstiefe weniger als 3 mm beträgt, eine dauerhafte engmaschige Nachsorge gewährleistet ist und die T-Kategorie nach histologischer Aufarbeitung bestätigt wurde.		EK

Gemäß der gängigen Klassifikation nach Robbins werden folgende sechs Lymphknotenlevel unterschieden, die bei der Neck Dissection ausgeräumt werden können (siehe [Abbildung 1](#)) [156]:

**Tabelle 1: Definition der Lymphknotenlevel**

Level	Bezeichnung	anatomische Begrenzung
IA und IB	submentale Knoten und submandibuläre Knoten	ventral und dorsal des vorderen Digastrikusbauches
II A und II B	obere juguläre Lymphknotengruppe	ventral und dorsal der V. jugularis
III	mittlere juguläre Lymphknotengruppe	zwischen Höhe des Zungenbeins und Membrana cricothyroidea
IV	untere juguläre Lymphknotengruppe	zwischen Höhe der Membrana cricothyroidea und Clavicula

Level	Bezeichnung	anatomische Begrenzung
V A und VB	hinteres Halsdreieck	zwischen SCM und Trapezius oberhalb und unterhalb des Omohyoideus
VI	anteriore prätracheale Lymphknotengruppe	zwischen Höhe des Hyoids und Jugulum

Abhängig von der Intention spricht man von einer elektiven (prophylaktischen) Neck Dissection, wenn ein cN0- Befund vorliegt und einer kurativen Neck Dissection, wenn sich aufgrund der klinischen und radiologischen Voruntersuchungen der Verdacht auf das Vorliegen einer oder mehrerer Lymphknotenmetastasen ergeben hat. Bezüglich des Ausmaßes der Neck Dissection werden folgende Modifikationen unterschieden [68, 156]:

#### Radikale Neck Dissection

Ausräumung der Level I-V zusammen mit Opferung des N. accessorius, der V. jugularis und des M. sternocleidomastoideus

#### Modifizierte radikale Neck Dissection

Ausräumung der Level I-V unter Erhalt einer oder mehrerer nicht-lymphatischer Strukturen

#### Selektive Neck Dissection

Ausräumung von weniger Levels als I-V; beim Mundhöhlenkarzinom in der Regel Ausräumung der Level I-III

#### Erweiterte Neck Dissection

Ausräumung oder Entfernung zusätzlicher Lymphknotengruppen oder nicht-lymphatischer Strukturen

Nr.	Empfehlungen/Statements	EG	Lit.
8.14.	Es besteht keine belastbare Evidenz aus klinisch kontrollierten Studien für die Eignung der SLN-Biopsie als Methode zur Vermeidung einer elektiven Halslymphknotenausräumung.	3	[157-163]
8.15.	Die SLN-Biopsie kann bei frühen, transoral resektablen Mundhöhlenkarzinomen, die keinen transzervikalen Zugang im gleichen Eingriff erforderlich machen, angeboten werden.		EK
8.16.	Bei positivem Sentinel-Lymphknoten und bei nicht sicherer Detektion soll eine komplettierende Neck Dissection durchgeführt werden.		EK

Nr.	Empfehlungen/Statements	EG	Lit.
8.17.	Der Erhalt des N. accessorius bei der Neck Dissection führt zu einer Verbesserung der Lebensqualität.	3	[164, 165]
8.18.	Die Ergebnisse einer modifizierten radikalen Neck Dissection können in ausgewählten Fällen bei bereits eingetretener Metastasierung mit denen einer radikalen Neck Dissection gleichwertig sein.	3	[138, 166-174]
8.19.	Die Ergebnisse einer selektiven Neck Dissection (Level I-III) in Kombination mit einer postoperativen Radiochemotherapie können in ausgewählten Fällen bei bereits eingetretener Lymphknotenmetastasierung denen einer modifizierten radikalen Neck Dissection mit postoperativer Radiotherapie gleichwertig sein.	3	[175-177]
8.20.	Die Evidenz ist zum jetzigen Zeitpunkt nicht ausreichend, um eine klare Formulierung für eine Empfehlung zu einer Neck Dissection Level I-III (SOHND) anstelle einer Neck Dissection Level I-V bei invasivem Mundhöhlenkarzinom mit cN1 abzuleiten.	3	[154, 178-184]
8.21.	Bei Vorliegen einer cN1 oder N1 Subgruppe kann die selektive Neck Dissection lediglich bis Level III alternativ zu einer MRND bis Level V durchgeführt werden, sofern kein extranodales Wachstum vorliegt und die Neck Dissection mindestens ein Level kaudaler reicht, als das Level der LK-Metastasierung.		EK
8.22.	Für das invasive Mundhöhlenkarzinom mit LK-Metastasierung in Level IIb-III ist, bezogen auf das Auftreten von LK-Rezidiven oder Überlebensraten, weder für die MRND (Level I-V) noch für die SOHND (I-III) eine Überlegenheit durch Studien ausreichend belegt.	3	[154, 178-184]
8.23.	Liegt klinisch ein Verdacht auf Lymphknotenbefall vor (cN+), soll eine angemessene Halslymphknotenausräumung, in der Regel eine modifizierte radikale Neck Dissection vorgenommen werden.	3	[122, 138, 140, 166-174]

## 8.4. Rekonstruktion

Nr.	Empfehlungen/Statements	EG	Lit.
8.24.	Rekonstruktive Maßnahmen sollen grundsätzlich Teil eines chirurgischen Konzeptes sein. Die Planung der Rekonstruktion soll unter Berücksichtigung der onkologischen Gesamtsituation erfolgen. Der Aufwand der Rekonstruktion soll durch die zu erwartende funktionelle oder ästhetische Verbesserung gerechtfertigt werden.	3	[185-187]
8.25.	Die Rekonstruktion im Bereich der Mundhöhle mit mikrochirurgisch anastomosierten Transplantaten stellt eine bewährte Methode dar. In vielen Fällen ist die Technik des mikrovaskulären Gewebetransfers	3	[185-195]

Nr.	Empfehlungen/Statements	EG	Lit.
	bereits im Rahmen der Tumoresektion indiziert, um eine sichere Defektdeckung zu erreichen.		
8.26.	Die geplante knöcherne Rekonstruktion des Ober- und Unterkiefers kann CAD-/CAM-gestützt durchgeführt werden. Dies gilt vor allem bei komplexen (mehrsegmentigen) Defekten.		EK

## 8.5. Strahlentherapie

Nr.	Empfehlungen/Statements	EG	Lit.
8.27.	Eine Unterbrechung der Strahlentherapie führt zu einer Verschlechterung der Tumorkontrolle und soll vermieden werden.	2+	[196-198]
8.28.	Bei einer alleinigen primären perkutanen Bestrahlung sollte eine alternative Fraktionierung (Hyperfraktionierung/Akzelerierung) gewählt werden		EK

## 8.6. Strahlentherapie in Kombination mit Chemotherapie

Nr.	Empfehlungen/Statements	EG	Lit.
8.29.	Eine neoadjuvante oder adjuvante Chemotherapie hat beim Plattenepithelkarzinom der Mundhöhle in Verbindung mit der Operation keinen positiven Effekt.	1++	[199-201]
8.30.	Bei einer simultanen primären Radiochemotherapie sollte die Chemotherapie mit Cisplatin oder einer Cisplatin-haltigen Kombination erfolgen.		EK
8.31.	Bei Patienten mit fortgeschrittenem, nicht operablem und nicht metastasiertem Mundhöhlenkarzinom soll, besonders in den Altersgruppen bis 70 Jahren, eine primäre Radiochemotherapie einer alleinigen Strahlentherapie vorgezogen werden.	1++	[199, 200]
8.32.	Eine Radiochemotherapie soll nur an Einrichtungen stattfinden, an denen Strahlen- oder Chemotherapie-bedingte akute Toxizitäten erkannt und adäquat behandelt werden können.		EK
8.33.	Alternativ zu einer Radiochemotherapie kann eine Kombination der Strahlentherapie mit Cetuximab durchgeführt werden.		EK
8.34.	Bei Vorliegen einer pN1 Kategorie eines pT1 oder pT2 Plattenepithelkarzinoms kann die Indikation zur adjuvanten Radio(chemo)therapie angeboten werden.		EK

Nr.	Empfehlungen/Statements	EG	Lit.
8.35.	Eine postoperative Radio- oder Radiochemotherapie soll bei fortgeschrittener T-Kategorie (T3/T4), knappen oder positiven Resektionsrändern, perineuraler Invasion, Gefäßinvasion und/oder Lymphknotenbefall erfolgen.	1++	[136, 202-208]
8.36.	Die postoperative Strahlentherapie soll konventionell fraktioniert werden und bei durchschnittlichem Risiko mit 54-60 Gy in 27-30 Fraktionen über 5,5-6 Wochen sowie bei Tumoren mit erhöhtem Rezidivrisiko mit 66 Gy in 33 Fraktionen über 6,5 Wochen erfolgen.	1++	[206-209]
8.37.	Die postoperative Strahlentherapie sollte möglichst früh begonnen werden und innerhalb eines Zeitraums von höchstens 11 Wochen nach der Operation beendet werden.	2++	[24, 210]
8.38.	Sofern die Indikation zu einer Radiotherapie gestellt wurde, sollte bei Patienten mit erhöhten histopathologischen Risikokriterien für ein Tumorrezidiv (Resektionsrand <5mm und/oder extrakapsuläres Tumorwachstum) nach erfolgter Tumorresektion die adjuvante Behandlung in Form einer Radiochemotherapie mit Cisplatin erfolgen.	2++	[206-208, 211-213]
8.39.	Patienten mit kleinen und zugänglichen Tumoren (T1/T2) der Mundhöhle können in ausgewählten Fällen durch eine interstitielle Brachytherapie behandelt werden.	3	[214-217]

## 8.7. Prävention und Behandlung strahlenbedingter Begleiterscheinungen

Nr.	Empfehlungen/Statements	EG	Lit.
8.40.	Es bestehen Hinweise dafür, dass mit der intensitätsmodulierten Strahlentherapie (IMRT) die Häufigkeit und der Schweregrad einer strahleninduzierten Xerostomie reduziert werden können.	3	[218]
8.41.	Patienten, die wegen eines Karzinoms im Bereich der Mundhöhle bestrahlt werden, sollen eine optimale Zahn- und Mundpflege erhalten.	EK	
8.42.	Patienten sollen vor der Durchführung einer Radio-/Radiochemotherapie im Bereich der Mundhöhle zur Vermeidung einer Osteoradionekrose eine zahnärztliche Untersuchung und ggf. eine konservierende und/oder chirurgische Zahnsanierung erhalten.	EK	
8.43.	Zu Beginn einer Strahlentherapie im Bereich der Mundhöhle soll eine Fluoridierungsschiene und bei Bedarf eine Distanzschiene angefertigt werden.	EK	

Nr.	Empfehlungen/Statements	EG	Lit.
8.44.	Patienten, die wegen eines Karzinoms im Bereich der Mundhöhle bestrahlt wurden, sollte bei erhaltener Restfunktion der Speicheldrüsen dreimal täglich Pilocarpin oral angeboten werden, sofern keine Kontraindikationen vorliegen.	1+	[219, 220]

## 8.8. Behandlung des lokoregionären Rezidivs

Der häufigste Grund für eine erfolglose primäre Tumorbehandlung und in der Folge ein tumorbedingtes Versterben ist das lokoregionäre Tumorrezidiv; es tritt beim Mundhöhlenkarzinom in zirka einem Fünftel der Patienten auf. Als kurativ intendierte therapeutische Optionen stehen in diesen Fällen die erneute Operation (Salvage-OP) oder/und die Radio- oder Radiochemotherapie zur Verfügung.

Die Entscheidung über das geeignete Vorgehen beim lokalen Tumorrezidiv sollte auf der Basis der individuellen Situation des Patienten getroffen werden, wobei das Stadium des Tumorrezidivs und seine potentielle Resektabilität, die vorausgegangene Behandlung, die wahrscheinliche Effektivität der Therapie in Abwägung ihrer Risiken und ihrer Auswirkungen auf die Lebensqualität, die allgemeine körperliche Verfassung und nicht zuletzt der Wunsch des Patienten berücksichtigt werden muss. Die Therapieentscheidung soll hierbei nach histologischer Rezidivsicherung und einem Re-Staging vom interdisziplinären Team des Tumorboards getroffen werden. Die Patienten und ihre Angehörigen sollen ausführlich über die Behandlungsrisiken und die Erfolgsaussichten der erneuten chirurgischen oder konservativen Therapie, auch in Bezug auf eine Dauerheilung, informiert werden, besonders auch unter Würdigung der zu erwartenden Lebensqualität. Bei der Entscheidungsfindung soll auch die Möglichkeit einer palliativen Therapie erwogen werden.

Nr.	Empfehlungen/Statements	EG	Lit.
8.45.	Eine Salvage-Operation sollte bei allen Patienten mit einem resektablen lokoregionären Rezidiv nach vorausgegangener Strahlentherapie oder Operation in Erwägung gezogen werden. Der Eingriff sollte nur durch ein erfahrenes chirurgisches Team mit umfangreichen Möglichkeiten der Rekonstruktion und in einer Einrichtung mit einer geeigneten intensivmedizinischen Einrichtung durchgeführt werden.	3	[221, 222]
8.46.	Bei einem negativen FDG-PET-Befund und nicht-nekrotischen Lymphknoten in der anatomischen Bildgebung nach primärer RCTx kann auf eine Salvage-Lymphknotendisektion verzichtet werden.	EK	
8.47.	Bei bereits bestrahlten Patienten mit einem nicht-resektablen lokoregionären Rezidiv sollte eine Zweitbestrahlung mit ggf. kurativer Intention in Betracht gezogen werden. Die Bestrahlung sollte nur in einer Einrichtung mit adäquater Expertise und idealerweise innerhalb einer klinischen Therapiestudie erfolgen.	3	[493-498]

## 8.9. Palliative und palliativmedizinische Behandlung

Nr.	Empfehlungen/Statements	EG	Lit.
8.48.	Patienten mit einem unheilbaren Tumorleiden, jedoch einem guten Allgemein- und Leistungszustand sollen einer palliativen platinbasierten Chemotherapie in Kombination mit Cetuximab zugeführt werden. Bei Patienten mit reduziertem Allgemeinzustand sollte eine Monotherapie erwogen werden. Eine exzessive Toxizität durch eine Kombinations-Chemotherapie sollte vermieden werden.		EK
8.49.	Bei Patienten mit einem inkurablen Mundhöhlenkarzinom kann eine palliative Strahlentherapie in Erwägung gezogen werden.	3	[223]
8.50.	Bei Patienten mit einem inkurablen Mundhöhlenkarzinom können palliative chirurgische und/oder radiologisch-interventionelle Maßnahmen zur Verbesserung Tumor-assoziiierter Komplikationen in Erwägung gezogen werden.	3	[224-229]

### Hintergrund

Das Mundhöhlenkarzinom muss als unheilbar angesehen werden, wenn

- das lokoregionäre Tumorwachstum so weit fortgeschritten ist, dass eine Resektion aus anatomischen und/oder funktionellen Gründen nicht mehr möglich und auch von einer Strahlentherapie kein kurativer Effekt mehr zu erwarten ist,
- der Allgemeinzustand des Patienten so stark reduziert ist, dass eine chirurgische Therapie unmöglich und auch die Durchführung einer Strahlentherapie ausgeschlossen ist,
- der Patient nach bereits erfolgter radikaler chirurgischer oder konservativer Therapie ein lokoregionäres Rezidiv erlitten hat und eine Salvage Therapie (Rettungsoperation, Zweitbestrahlung) aus operationstechnischen oder strahlenbiologischen Gründen nicht mehr möglich ist,
- Fernmetastasen vorhanden sind.

Patienten mit einem nicht mehr heilbaren Tumorleiden haben vielfältige physische und psychische Begleitprobleme, die eine zusätzliche Herausforderung für die Behandlung darstellen. Aus diesem Grund sollten diese Patienten frühzeitig einer professionell durchgeführten supportiven Therapie zugeführt werden.

Nr.	Empfehlungen/Statements	EG	Lit.
8.51.	Der gegen den PD-1-Rezeptor gerichtete Antikörper Pembrolizumab soll bei Patienten mit PD-L1-exprimierenden Tumor- und Immunzellen (CPS $\geq 1$ ) als first line Monotherapie oder in Kombination mit Platin und 5-Fluorouracil eingesetzt werden.	1+	[230]
8.52.	Bei Patienten, die pathologisch keine PD-L1 exprimierenden Tumor- oder Immunzellen (CPS $< 1$ ) aufweisen, sollte der gegen den EGRF Rezeptor gerichtete Antikörper Cetuximab bei Patienten in gutem		EK

Nr.	Empfehlungen/Statements	EG	Lit.
	Allgemeinzustand, die sich nicht mehr für eine Lokalthherapie qualifizieren, in der Palliativsituation als first line Therapie in Kombination mit Platin (vorzugsweise Cisplatin) und 5-Fluorouracil (EXTREME-Schema) eingesetzt werden.		
8.53.	Nach 4-6 Zyklen dieser Kombination soll bei nichtprogredienter Erkrankung bei PD-L1 positiven Patienten eine Erhaltungstherapie bis zum Progress mit Pembrolizumab bzw. bei PD-L1 negativen Patienten mit Cetuximab erfolgen.		EK
8.54.	Nach Versagen einer platinhaltigen Erstlinientherapie mit Cetuximab soll eine Zweitlinientherapie mit einem Checkpoint-Inhibitor gemäß Zulassungsstatus durchgeführt werden.		EK
8.55.	Nach Versagen einer platinhaltigen Erstlinientherapie mit Pembrolizumab kann eine Zweitlinientherapie mit einem Taxan, ggf. in Kombination mit Cetuximab, durchgeführt werden.		EK
8.56.	Nach Versagen einer Erstlinientherapie mit Pembrolizumab als Monotherapie kann eine Zweitlinientherapie mit Platin/5-FU und Cetuximab durchgeführt werden.		EK
8.57.	Eine Kombination aus mehreren Immuntherapien kann nicht im klinischen Alltag empfohlen werden und sollte weiter in klinischen Studien geprüft werden.		EK
8.58.	Eine Schnittbildgebung (z. B. CT) sollte unter laufender palliativer Systemtherapie je nach Therapielinie und Dynamik der Erkrankung alle 6 bis 12 Wochen erfolgen.		EK

## 9. Nachsorge und Rehabilitation

### 9.1. Nachsorge

Nr.	Empfehlungen/Statements	EG	Lit.
9.1.	Als maximale Nachsorgeintervalle sollten auch bei Beschwerdefreiheit für das 1. und 2. Jahr 3 Monate und das 3. bis 5. Jahr 6 Monate eingehalten werden. Für jeden Patienten sollte ein risikoadaptierter Nachsorgeplan erstellt werden. Lebensqualität und Schmerzen sollten regelmäßig erfragt werden. Nach dem 5. Jahr sollten die üblichen Früherkennungsmaßnahmen zur Anwendung kommen.		EK

Bei hohem Rezidivrisiko wird eine Intensivierung der Tumornachsorge in den ersten zwei Jahren auf ein 6-bis 8-wöchiges Intervall empfohlen. Für die folgenden drei Jahre können die Kontrollen im 3-monatlichen Turnus erfolgen [231]. Weiterhin kann die Nachsorge bei hohem Rezidivrisiko über den üblichen 5-Jahres-Rahmen bzw. die darauffolgenden Früherkennungsmaßnahmen hinaus ausgeweitet werden. Als Faktoren für ein besonders hohes Rezidivrisiko gelten:

- Die ersten zwei Jahre nach Auftreten eines Tumor- oder eines Lymphknotenrezidivs [231, 232]
- Patientenalter unter 45 Jahren bei Erstdiagnose [233]
- Fortgeführte Exposition zu Risikofaktoren wie Tabak oder Alkohol [234]
- Tumordicke  $\geq 5$  mm [235, 236]
- Perineurale Invasion [236-240]
- Hohe T-Klassifikation (T3 + T4) [238, 241-243]
- Hohe pN-Klassifikation (ab N2) [238, 240, 242]
- Extrakapsuläre Ausbreitung [244]
- Verhornungsgrad des Primärtumors [244]
- Hoher LNR (Lymph node ratio: Verhältnis von positiven zu negativen Lymphknoten) [240, 241, 245, 246]

### 9.2. Kaufunktionelle Rehabilitation

Nr.	Empfehlungen/Statements	EG	Lit.
9.2.	Patienten, die wegen eines Mundhöhlenkarzinoms operiert und/oder bestrahlt worden sind, sollten eine Wiederherstellung ihrer Kaufähigkeit durch eine kaufunktionelle Rehabilitation durch Implantat- bzw. konventionell prothetische Versorgung erhalten. Weiterhin sollte bei diesen Patienten eine regelmäßige zahnärztliche Überwachung erfolgen. Zahnärztlich-chirurgische Maßnahmen sollten bei diesen Patienten durch mit diesem Krankheitsbild erfahrene Fachkollegen vorgenommen werden.	3	[99, 100, 247-250]
9.3.	Die infizierte Osteoradionekrose der Kiefer stellt eine schwerwiegende Behandlungskomplikation dar. Es besteht keine	3	[128, 251-256]

Nr.	Empfehlungen/Statements	EG	Lit.
	Evidenz für einen Effekt einer alleinigen hyperbaren Sauerstofftherapie zur Prophylaxe oder Behandlung dieser Komplikation. Die hyperbare Sauerstofftherapie kann in Verbindung mit chirurgischen Maßnahmen zur Prophylaxe oder Behandlung einer Osteoradionekrose sinnvoll sein.		

### 9.3. Sprech- und Schluckrehabilitation

Nr.	Empfehlungen/Statements	EG	Lit.
9.4.	Patienten mit Kau-, Sprech- und Schluckstörungen sollten eine adäquate funktionelle Therapie erhalten. Die Patienten sollten bereits vor Behandlungsbeginn bei entsprechend qualifizierten Therapeuten vorgestellt werden, wenn als Folge der geplanten chirurgischen oder konservativen Maßnahmen Kau-, Schluck- und/oder Sprechstörungen zu erwarten sind.	2+	[257-262]
9.5.	Patienten mit einer Dysphagie sollten einer adäquaten Diagnostik, z.B. einer hochfrequenten Fluoroskopie mit Kontrastmittel oder einer fiberoptischen Endoskopie zugeführt werden.	2+	[260, 261]
9.6.	Patienten, die wegen eines Mundhöhlenkarzinoms Probleme bei der Nahrungsaufnahme und beim Sprechen haben und/oder eine Radio/Radiochemotherapie erhalten, sollten vor, während und nach der Behandlung Zugang zu einem mit diesem Krankheitsbild erfahrenen Logopäden haben.	2+	[263]

### 9.4. Ernährungstherapie

Nr.	Empfehlungen/Statements	EG	Lit.
9.7.	Patienten, die tumor- oder behandlungsbedingt dem Risiko einer Malnutrition ausgesetzt sind, sollten frühzeitig eine professionelle Ernährungsberatung und Ernährungstherapie erhalten.	2+	[264-269]

#### Hintergrund

Frühzeitige Maßnahmen zur Sicherung einer ausreichenden Ernährung, entweder durch Anlage einer PEG-Sonde oder einer nasogastralen Ernährungssonde, sowie eine weitergehende kontinuierliche Ernährungsberatung und Diätmodifikation bei Schluckstörungen tragen wesentlich zum Behandlungserfolg und zur Lebensqualität bei Patienten mit Kopf-Hals-Karzinomen bei. In einem retrospektiven Review konnten Faktoren identifiziert werden, nach denen Patienten eine professionelle Ernährungsberatung und Ernährungsunterstützung benötigen [265]. Dies sind:

- Alkoholabusus
- Beteiligung der Zungenwurzel

- Pharyngektomie
- Rekonstruktionen mit Pectoralis major-Lappen
- Strahlentherapie
- fortgeschrittenes Tumorwachstum und
- schlecht differenzierte Tumoren

## 9.5. Psychosoziale Beratung und Betreuung

Nr.	Empfehlungen/Statements	EG	Lit.
9.8.	Patienten mit einem Mundhöhlenkarzinom soll eine psychosoziale Betreuung durch Sozialarbeiter angeboten werden.		EK
9.9.	Zur Gewährleistung einer Kontinuität der psychoonkologischen Betreuung nach der stationären Behandlung sollen Patienten mit einem Mundhöhlenkarzinom über weiterführende ambulante und nachsorgende Angebote informiert werden (Krebsberatungsstellen, niedergelassene Psychotherapeuten, Selbsthilfegruppen, Sozialberatung).		EK

### Hintergrund

In einem systematischen Review konnten Faktoren ermittelt werden, die bereits vor Beginn der Behandlung einen besonderen Bedarf für eine psychosoziale Betreuung erkennen lassen [270]. Diese Faktoren sind

- geringer Ausbildungsgrad
- Kinderlosigkeit
- männliches Geschlecht
- Alkoholabusus und
- Arbeitslosigkeit

Ein weiterer Prädiktor für eine erhöhte psychische Belastung ist fehlende soziale Unterstützung [271]. Häufige von den Patienten geäußerte Probleme betreffen das soziale Zusammenleben, die Kommunikation und die Angst vor fehlender wirtschaftlicher Absicherung. Zeitpunkte der schlechtesten psychosozialen Situation des Patienten sind Diagnosestellung und Therapiebeginn [272]. Bei Patienten mit einem Mundhöhlenkarzinom kann es nach anfänglicher Verbesserung im Rahmen der ersten Behandlungsphase in der Folge zu einem erneuten Verlust an Lebensqualität kommen. Im Rahmen ihres stationären Aufenthaltes sollte den Patienten über den Sozialdienst ein Angebot für eine Rehabilitationsmaßnahme gemacht werden.

Für supportive Therapie und psychoonkologische Versorgung existieren S3-Leitlinien die auch bei der Behandlung von Patienten mit Mundhöhlenkarzinomen ihre Gültigkeit haben, siehe <https://www.leitlinienprogramm-onkologie.de/leitlinien/supportive-therapie/> & <https://www.leitlinienprogramm-onkologie.de/leitlinien/psychoonkologie/>

## 10. Qualitätsindikatoren

Qualitätsindikatoren sind Messgrößen, deren Erhebung der Beurteilung der Qualität der zugrunde liegenden Strukturen, Prozesse bzw. Ergebnisse dient. Qualitätsindikatoren sind ein wichtiges Instrument des Qualitätsmanagements [273]. Ziel ihres Einsatzes ist die stetige Verbesserung der Versorgung, indem die Ergebnisse der Versorgung dargestellt, kritisch reflektiert und wenn nötig verbessert werden. Die vorliegende Auswahl von Qualitätsindikatoren wurde gemäß der Methodik des Leitlinienprogramms Onkologie erstellt [274]. Für den Ableitungsprozess konstituierte sich eine „Arbeitsgruppe Qualitätsindikatoren“ (AG QI). Diese erstellte das finale Set der Qualitätsindikatoren auf Grundlage der bereits bestehenden Qualitätsindikatoren der Leitlinie 2012, der starken Empfehlungen (Empfehlungsstärke A, „soll“) der aktualisierten Leitlinie, den Ergebnissen der bestehenden Qualitätsindikatoren aus den zertifizierten Kopf-Hals-Tumor-Zentren der Deutschen Krebsgesellschaft<sup>1</sup> und den Ergebnissen der Recherche nach bestehenden nationalen und internationalen Qualitätsindikatoren. Die genaue Vorgehensweise und die Zusammensetzung der AG QI sind im Leitlinienreport dargelegt.

Nach einer Präsenzsitzung und einer Telefonkonferenz dieser AG wurde ein neuer Indikator angenommen (QI 1: R0-Situation nach kurativer Operation). Von zehn seit 2012 bestehenden Qualitätsindikatoren (Version 2.0) wurde ein Indikator gestrichen (Patienten mit Hals-Nasen-Ohrenärztlicher Untersuchung zum Ausschluss synchroner Zweitumore). Die Leitlinien enthält somit weiterhin zehn Qualitätsindikatoren.

Tabelle 2: Qualitätsindikatoren

Qualitätsindikator	Referenz Empfehlung	Evidenzgrundlage/ weitere Informationen
Der Zähler ist stets eine Teilmenge des Nenners.		
Die QIs 1 und 6 können mit dem onkologischen Basisdatensatz dokumentiert werden.		
<b>QI 1: R0-Situation nach kurativer Operation (neu)</b>		
<b>Zähler:</b> Anzahl Patienten mit R0 als Ergebnis der operativen Therapie  <b>Nenner:</b> Alle Patienten mit Erstdiagnose Mundhöhlenkarzinom und Resektion mit kurativer Intention gegen den EGFR-Rezeptor gerichtete Antikörperer 	Auf Basis des internationalen QI „Surgical margins“ (Scotland Health Indicators (ISD)). Entspricht dem Ziel der Leitlinie: „Bei allen mit kurativer Intention operierten Patienten soll als Ergebnis der operativen Therapie eine R0-Situation erreicht werden“	Keine Empfehlung, sondern von einem spezifischen Ziel der Leitlinie abgeleitet.  Qualitätsziel: Möglichst häufig R0-Status nach Abschluss der kurativ intendierten operativen Therapie

<sup>1</sup> Siehe <https://www.krebsgesellschaft.de/jahresberichte.html>

Qualitätsindikator	Referenz Empfehlung	Evidenzgrundlage/ weitere Informationen
--------------------	---------------------	--

#### QI 2: Bildgebung zum Ausschluss einer Metastasierung (seit 2012)

<p><b>Zähler:</b></p> <p>Anzahl Patienten mit Untersuchung der Region von der Schädelbasis bis zur oberen Thoraxapertur mit CT oder MRT zur Feststellung der N-Kategorie</p> <p><b>Nenner:</b></p> <p>Alle Patienten mit Mundhöhlenkarzinom</p>	<p>Nr. 6.10</p> <p>Zur Feststellung der N-Kategorie soll die gesamte Region von der Schädelbasis bis zur oberen Thoraxapertur mit der CT oder MRT untersucht werden.</p>	<p>EG A, LoE 2+, Starker Konsens</p> <p>Qualitätsziel:</p> <p>Möglichst häufig Bildgebung zur Feststellung der N-Kategorie bei Mundhöhlenkarzinom</p>
---	--	---

#### QI 3: Bildgebung zum Ausschluss synchroner Zweittumoren, Fernmetastasen, unbekannter Primärtumoren (CUP) und Rezidive (seit 2012)

<p><b>Zähler:</b></p> <p>Anzahl Patienten mit Thorax CT zum Ausschluss pulmonalen Tumorbefalls (Filia, Zweitkarzinom)</p> <p><b>Nenner:</b></p> <p>Alle Patienten mit Mundhöhlenkarzinom Stadium III + IV</p>	<p>Nr. 21</p> <p>Bei Patienten mit fortgeschrittenem Mundhöhlenkarzinom (Stadium III, IV) soll zum Ausschluss eines pulmonalen Tumorbefalls (Filia, Zweitkarzinom) ein Thorax-CT durchgeführt werden.</p>	<p>EG A, LoE 3, Starker Konsens</p> <p>Qualitätsziel:</p> <p>Möglichst häufig Bildgebung zum Ausschluss einer Metastasierung bei Patienten mit fortgeschrittenem Mundhöhlenkarzinom</p>
---	---	---

#### QI 4: Befundbericht nach Resektion (seit 2012)

<p><b>Zähler:</b></p> <p>Anzahl Patienten, bei denen der histopathologische Befund wie folgt dokumentiert ist: Tumorlokalisierung, makroskopische Tumorgröße, histologischer Tumortyp nach WHO, histologischer Tumorgrad, Invasionstiefe, Lymphgefäßinvasion, Blutgefäßinvasion und perineurale Invasion, lokal infiltrierte Strukturen, Klassifikation pT, Angaben befallener Bezirke und</p>	<p>Nr. 7.4</p> <p>Der histopathologische Befund soll in Kommunikation mit dem Kliniker die genaue Lokalisation einer ggf. vorliegenden R+-Situation beschreiben. Das Tumorpräparat soll mit klarer Bezeichnung der anatomischen Topographie an den Pathologen geschickt werden. Hierzu kann eine Faden- oder Farbmarkierung erfolgen. Der histopathologische Befund soll umfassen: Tumorlokalisierung, makroskopische Tumorgröße, histologischer Tumortyp nach</p>	<p>EG A, LoE 2++, Konsens</p> <p>Qualitätsziel:</p> <p>Möglichst häufig vollständiger Befundbericht nach Resektion</p>
--	--	--

Qualitätsindikator	Referenz Empfehlung	Evidenzgrundlage/ weitere Informationen
infiltrierter Strukturen, R-Status, extrakapsuläres Wachstum LK J/N, pN-Klassifikation, minimaler Sicherheitsabstand in mm  <b>Nenner:</b> Alle Patienten mit Erstdiagnose Mundhöhlenkarzinom und Operation	WHO, histologischer Tumorgrad, Invasionstiefe, Lymphgefäßinvasion, Blutgefäßinvasion und perineurale Invasion, lokal infiltrierte Strukturen, Klassifikation pT, Angaben befallener Bezirke und infiltrierter Strukturen, R-Status.	

#### QI 5: Vorstellung Tumorboard (seit 2012)

<b>Zähler:</b> Anzahl Patienten mit interdisziplinärer Behandlung nach Abstimmung in Tumorboards unter Beteiligung der Fachdisziplinen Mund-, Kiefer- und Gesichtschirurgie, Hals-Nasen-Ohrenheilkunde, Strahlentherapie, Onkologie, Pathologie und Radiologie  <b>Nenner:</b> Alle Patienten mit Mundhöhlenkarzinom	8.1  Die Behandlung des Mundhöhlenkarzinoms soll interdisziplinär nach Abstimmung jedes individuellen Falls innerhalb von Tumorboards unter Beteiligung der Fachdisziplinen Mund-, Kiefer- und Gesichtschirurgie, Hals-Nasen-Ohrenheilkunde, Strahlentherapie, Onkologie, Pathologie und Radiologie durchgeführt werden.	EK, Starker Konsens  Qualitätsziel: Möglichst häufig Vorstellung im Tumorboard
--	--	---

#### QI 6: Halslymphknotenausräumung (seit 2012)

<b>Zähler:</b> Anzahl Patienten mit elektiver Neck Dissection  <b>Nenner:</b> Alle Patienten mit Erstdiagnose Mundhöhlenkarzinom und cN0 jeglicher T-Kategorie	8.11  Bei Patienten mit klinisch unauffälligem Lymphknotenstatus (cN0) soll unabhängig vom T-Stadium eine elektive Neck Dissection durchgeführt werden.	EG A, LoE 3, Starker Konsens  Qualitätsziel: Möglichst häufig elektive Neck Dissection bei klinisch unauffälligen Lymphknoten
--	---	--

#### QI 7: Unterbrechung Strahlentherapie (seit 2012)

<b>Zähler:</b>	8.27  Eine Unterbrechung der Strahlentherapie führt zu einer Verschlechterung der	EG A, LoE 2+, Starker Konsens
----------------	---	-------------------------------

Qualitätsindikator	Referenz Empfehlung	Evidenzgrundlage/ weitere Informationen
Anzahl Patienten ohne Unterbrechung der Strahlentherapie  <b>Nenner:</b> Alle Patienten mit Erstdiagnose Mundhöhlenkarzinom und Strahlentherapie	Tumorkontrolle und soll vermieden werden.	Qualitätsziel: Möglichst häufig keine Unterbrechung der Strahlentherapie bei Mundhöhlenkarzinom
Ergänzenden Anmerkungen: Definition „Unterbrechung“: Eine Unterbrechung liegt vor, wenn sich dadurch der empfohlene Zeitraum bis zum Abschluss von 11 Wochen verzögert		

#### QI 8: Postoperative Radio(chemo)therapie (seit 2012)

<b>Zähler:</b> Anzahl Patienten mit postoperativer Radio- oder Radiochemotherapie  <b>Nenner:</b> Alle Patienten mit Erstdiagnose Mundhöhlenkarzinom T3/T4-Kategorie, knappen oder positiven Resektionsrändern, perineuraler oder Gefäßinvasion oder LK+	<b>8.35</b> Eine postoperative Radio- oder Radiochemotherapie soll bei fortgeschrittenem T-Stadium (T3/T4), knappen oder positiven Resektionsrändern, perineuraler Invasion, Gefäßinvasion und/oder Lymphknotenbefall erfolgen.	<b>EG A, LoE 1++, Konsens</b>  <b>Qualitätsziel:</b> Möglichst häufig postoperativer Radio- oder Radiochemotherapie bei T3/T4-Kategorie, knappen oder positiven Resektionsrändern, perineuraler oder Gefäßinvasion oder LK+
<b>Ergänzenden Anmerkungen:</b> Definition „knapper“ Sicherheitsabstand: 1-3 mm		

#### QI 9: Zahnärztliche Untersuchung vor Radio(chemo)therapie (seit 2012)

<b>Zähler:</b> Anzahl Patienten mit zahnärztlicher Untersuchung vor Beginn der Radio- oder Radiochemotherapie  <b>Nenner:</b> Alle Patienten mit Mundhöhlenkarzinom und Radio- oder Radiochemotherapie	<b>8.42</b> Patienten sollen vor der Durchführung einer Radio/ Radiochemotherapie im Bereich der Mundhöhle zur Vermeidung einer Osteoradionekrose eine zahnärztliche Untersuchung und ggf. eine konservierende und/oder chirurgische Zahnsanierung erhalten.	<b>EK, starker Konsens</b>  <b>Qualitätsziel:</b> Möglichst häufig zahnärztliche Untersuchung vor Beginn der Radio(chemo)therapie bei Mundhöhlenkarzinom
--	---	---

Qualitätsindikator	Referenz Empfehlung	Evidenzgrundlage/ weitere Informationen
<b>QI 10: Psychosoziale Beratung (seit 2012)</b>		
<p><b>Zähler:</b> Anzahl Patienten mit dokumentiertem Angebot einer psychosozialen Betreuung durch einen Sozialarbeiter</p> <p><b>Nenner:</b> Alle Patienten mit Mundhöhlenkarzinom</p>	<p>9.8</p> <p>Patienten mit einem Mundhöhlenkarzinom soll eine psychosoziale Betreuung durch Sozialarbeiter angeboten werden.</p>	<p>EK, starker Konsens</p> <p>Qualitätsziel: Möglichst häufig Angebot der psychosozialen Betreuung bei Mundhöhlenkarzinom</p>

# 11. Anhang

## 11.1. Zusammensetzung der Leitliniengruppe

### 11.1.1. Leitlinienkoordination

Univ.-Prof. Dr. med. Dr. med. dent. Klaus-Dietrich Wolff  
 Klinik und Poliklinik für Mund-, Kiefer- und Gesichtschirurgie  
 Klinikum rechts der Isar, Technische Universität München  
 Ismaninger Str. 22  
 81675 München

Tel.: 004989 4140-2921

Fax: 004989 4140-4993

[wolff@mkq.med.tum.de](mailto:wolff@mkq.med.tum.de)

[www.med.tum.de](http://www.med.tum.de)

Assistenz:

Prof. Dr. med. Dr. med. dent. Andrea Rau (FAU Erlangen-Nürnberg)

PD Dr. med. Dr. med. dent. Jochen Weitz (TU München)

Autoren dieser Leitlinie

Wolff K.-D., Al-Nawas B., Al-Sharif U., Beck J., Bikowski K., Bissinger O., Böhme P., Bönte-Hieronymus I., Bootz F., Bozzato A., Budach W., Burkhardt A., Danker H., Eberhardt W., Engers K., Fietkau R., Frerich B., Gauler T., Gehrman-Weide K., Germann G., Giannakopoulos N., Gittler-Hebestreit N., Grötz K., Hertrampf K., Hoffmann J., Horch R., Ihrler S., Kaufmann R., Kehrer A., Keilholz U., Klußmann P., Kolk A., Lell M., Lübke A., Mantey W., Mischkowski R., Moll R., Nieberler M., Nusser-Müller-Busch R., Pistner H., Paradies K., Rau A., Reichert T., Reinert S., Schilling B., Schliephake H., Schmidt K., Schmitter M., Singer S., Terheyden H., Troost E., Waterboer T., Westhofen M., Weitz J., Wirz S., Wittlinger M., Zöphel K.

### 11.1.2. Beteiligte Fachgesellschaften und Organisationen

**Tabelle 3: Beteiligte Fachgesellschaften und Organisationen, sowie MandatsträgerIn**

Beteiligte Fachgesellschaften und Organisationen	MandatsträgerIn
Deutsche Gesellschaft für Mund-, Kiefer- und Gesichtschirurgie (DGMKG), AKWi und BVMKG	Wolff K.-D.*, Pistner H.*, Grötz K.**, Reinert S.**
Abteilung Experimentelle Krebsforschung der Deutschen Krebsgesellschaft (AEK der DKG)	Moll R.*, Engers K.**
Arbeitsgemeinschaft für Kieferchirurgie (AG Kiefer)	Terheyden H.*, Hoffmann J.***, Reichert T.**

Beteiligte Fachgesellschaften und Organisationen	MandatsträgerIn
Arbeitsgemeinschaft Kopf-Hals der Deutschen Röntgengesellschaft (AG Kopf Hals der DRG)	Lell M.*
Arbeitsgemeinschaft Mund- und Gesichtsschmerz der Deutschen Gesellschaft zum Studium des Schmerzes (DGSS)	Schmitter M.**, Giannakopoulos N.***
Arbeitsgemeinschaft Radiologische Onkologie (ARO)	Fietkau R.*, Troost E.***
Arbeitsgemeinschaft für Supportive Onkologie, Rehabilitation und Sozialmedizin (ASORS)	Al-Nawas B.***, Lübbe A.**
Berufsverband Deutscher Pathologen (DGP)	Ihrler S.*, Burkhardt A.*
Bundeszahnärztekammer (BZÄK)	Hertrampf K.***, Böhme P.**
Charite Comprehensive Cancer Center (CCCC)	Keilholz U.**
Deutsche Gesellschaft für Radioonkologie (DEGRO)	Budach W.*, Troost E.***, Fietkau R.*, Wittlinger M.**
Deutsche Gesellschaft für Ultraschall in der Medizin (DEGUM)	Bozzato A.***, Westhofen M.**
Deutscher Bundesverband für Logopädie (DBL)	Nusser-Müller-Busch R.**, Schilling B.***
Deutsche Dermatologische Gesellschaft (DDG)	Kaufmann R.***
Deutsche Gesellschaft für Hals-Nasen-Ohrenheilkunde (DGHNO)	Bootz F.*, Westhofen M.**
Deutsche Gesellschaft für Hämatologie und Medizinische Onkologie (DGHO)	Keilholz U.**, Gauler T.*, Eberhardt W.**
Deutsche Gesellschaft für Nuklearmedizin (DGN)	Zöphel K.***
Deutsche Gesellschaft für Pathologie (DGP)	Ihrler S.*, Burkhardt A.*
Deutsche Gesellschaft für Plastische- und Wiederherstellungschirurgie (DGPW)	Horch R.*, Kehrer A.***, Germann G.**
Deutsche Schmerzgesellschaft, Arbeitskreis Tumorschmerz (DGSS)	Wirz S.*
Deutsche Gesellschaft für Zahn-, Mund- und Kieferheilkunde (DGZMK)	Schliephake H.*
Deutsch-Österreichisch-Schweizerischer Arbeitskreis für Tumore im Kiefer-Gesichtsbereich (DÖSAK)	Frerich B.*, Pistner H.*

Beteiligte Fachgesellschaften und Organisationen	MandatsträgerIn
Deutsche Vereinigung für Soziale Arbeit im Gesundheitswesen (DVSG)	Schmidt K.***, Bikowski K.**
Konferenz Onkologischer Kranken- und Kinderkrankenpflege (KOK)	Paradies K.**, Gittler-Hebestreit N.**
Kassenzahnärztliche Bundesvereinigung (KZBV)	Beck J.*, Hertrampf K.***
Patientenvertretung	Bönte-Hieronymus I.***, Mantey W.**
Arbeitsgemeinschaft Psychoonkologie der Deutschen Krebsgesellschaft (AG PSO der DKG)	Singer S.*, Danker H.*
Zeitraum der Beteiligung * = 2010-2019 (Version 2 und 3) ** = 2010-2012 (Version 2) *** = 2017-2019 (Version 3)	

### 11.1.3. Koordinatoren der Arbeitsgruppen

Tabelle 4: Arbeitsgruppen und Mitglieder

Arbeitsgruppe	Mitglieder der Arbeitsgruppen (* = Leiter, ** = Stellvertreter)
1. Epidemiologie, Auslösende Faktoren, Früherkennung	Burkhardt A., Reichert T.
2. Patientenaufklärung	Mantey W., Wolff KD.
3a. Diagnostik (Klinik und Bildgebung), Nachsorge	Frerich B., Lell M., Westhofen M.
3b. Diagnostik (Pathologie)	Burkhardt A., Engers K., Ihrler S., Pistner H.,
4a. Operative Therapie (Primärtumor)	Ihrler S., Wolff KD.
4b. Operative Therapie (Lymphknoten)	Frerich B., Ihrler S., Reichert T.
5. Rekonstruktion, Reha, Logopädie	Bikowski K., Horch R., Nusser-Müller-Busch R., Westhofen M., Wolff KD.
6. Strahlentherapie	Budach W., Fietkau R., Gauler T., Grötz K., Wittlinger M.
7. Medikamentöse Therapie	Eberhardt W., Keilholz U.
8. Supportivtherapie, Psychoonkologie	Bikowski K., Grötz K., Schmitter M., Wirz S., Singer S., Lübke A.
AG Qualitätsindikatoren	Bikowski K., Wolff K.-D. Gauler T., Ihrler S., Lell M., Klinkhammer-Schalke M., Wesselmann S., Altmann U., Köpp J., Khan C., Nothacker M., Moderation: Follmann M., Nothacker M.
Update AG Sentinelbiopsie	Frerich B.*
Update AG Neck Dissection	Boetz F.*, Rau A.
Update AG Oberkieferkarzinom	Al Nawas B.*, Wolff K.-D.
Update AG Neoadjuvante Therapie	Budach W.*, Pistner H., Troost E.
Update AG pN1	Al Nawas B.*, Budach W.
Update AG PET /CT	Troost E.*
Update AG Lippenkarzinom	Mischkowski R.*
Update AG CAD/CAM Rekonstruktion	Hoffmann J.*, Weitz J.

Arbeitsgruppe	Mitglieder der Arbeitsgruppen (* = Leiter, ** = Stellvertreter)
Update AG HPV	Klußmann P.*, Kolk A., Nieberler M., Waterboer T., Al-Sharif U.
Update Nachsorge	Bissinger O.*
Update AG Palliativtherapie	Gauler T.*, Bootz F.
Update AG Bewertung Interessenkonflikte	Wolff K.-D.*, Rau A., Follmann M., Langer T., Blödt S., Fietkau R., Frerich B.
Update AG Qualitätsindikatoren	Bootz, F., Budach, W., Rau, A., Wesselmann, S.*, Wolff, K.-D. Zettl, H. (Klinisches Krebsregister Mecklenburg-Vorpommern), Follmann, M., Adam, H.

#### 11.1.4. Patientenbeteiligung

Die Leitlinie wurde unter direkter Beteiligung von Patientenvertretern erstellt (siehe [Auflistung](#) in Kapitel [11.1.2.](#)

#### 11.1.5. Methodische Begleitung

Durch das Leitlinienprogramm Onkologie

- Dr. M. Follmann MPH MSc (OL-Office), Berlin
- Dipl.-Soz.Wiss. T. Langer (OL-Office), Berlin
- Dr. S. Blödt, MScPH (AWMF)
- Prof. I. Kopp (AWMF)

Durch externe Auftragnehmer:

- Prof. Dr. A. Nast, (Division of Evidence Based Medicine), Berlin
- Dr. S. Rosumeck, (Division of Evidence Based Medicine), Berlin
- Dr. A. Sammain (Division of Evidence Based Medicine), Berlin
- Prof. B. Rzany (Division of Evidence Based Medicine), Berlin
- M. Zidane (Division of Evidence Based Medicine), Berlin
- Dr. L. Eisert (Division of Evidence Based Medicine), Berlin
- L. König (Division of Evidence Based Medicine), Berlin
- Dr. C. Dressler (Division of Evidence Based Medicine), Berlin
- Dr. med. Simone Wesselmann, MBA (Bereich Zertifizierung der Deutschen Krebsgesellschaft) - Erstellung der Qualitätsindikatoren

Durch den Leitlinienbeauftragten der federführenden Fachgesellschaft

6. Prof. H. Pistner, Erfurt

## 11.2. Erläuterungen zur Methodik

### 11.2.1. Schema der Evidenzgraduierung nach SIGN

Grad	Beschreibung
1++	Qualitativ hochwertige Metaanalysen, Systematische Übersichten von RCTs, oder RCTs mit sehr geringem Risiko systematischer Fehler (Bias)
1+	Gut durchgeführte Metaanalysen, Systematische Übersichten von RCTs, oder RCTs mit geringem Risiko systematischer Fehler (Bias)
1-	Metaanalysen, Systematische Übersichten von RCTs oder RCTs mit hohem Risiko systematischer Fehler (Bias)
1 - -	Alle-oder-Keiner
2++	Qualitativ hochwertige systematische Übersichten von Fall-Kontroll- oder Kohortenstudien oder Qualitativ hochwertige Fall-Kontroll- oder Kohortenstudien mit sehr niedrigem Risiko systematischer Verzerrungen (Confounding, Bias, „Chance“) und hoher Wahrscheinlichkeit, dass die Beziehung ursächlich ist
2+	Gut durchgeführte Fall-Kontroll-Studien oder Kohortenstudien mit niedrigem Risiko systematischer Verzerrungen (Confounding, Bias, „Chance“) und moderater Wahrscheinlichkeit, dass die Beziehung ursächlich ist
2-	Fall-Kontroll-Studien oder Kohortenstudien mit einem hohen Risiko systematischer Verzerrungen (Confounding, Bias, „Chance“) und signifikantem Risiko, dass die Beziehung nicht ursächlich ist
3	Nicht-analytische Studien, z.B. Fallberichte, Fallserien
4	Expertenmeinung

### 11.2.2. Schema der Empfehlungsgraduierung

Die Methodik des Leitlinienprogramms Onkologie sieht eine Vergabe von Empfehlungsgraden (siehe [Tabelle 5](#)) durch die Leitlinienautoren im Rahmen eines formalen Konsensusverfahrens vor. Dementsprechend wurden von AWMF-zertifizierten Leitlinienberatern moderierte, nominale Gruppenprozesse bzw. strukturierte Konsensuskonferenzen durchgeführt [275]. Im Rahmen dieser Prozesse wurden die Empfehlungen von den stimmberechtigten Mandatsträgern (siehe Kapitel [11.1.2](#)) formal abgestimmt. Die Ergebnisse der jeweiligen Abstimmungen (Konsensstärke) sind entsprechend den Kategorien in [Tabelle 6](#) den Empfehlungen zugeordnet.

**Tabelle 5: Schema der Empfehlungsgraduierung**

Empfehlungsgrad	Beschreibung	Ausdrucksweise
A	Starke Empfehlung	soll/soll nicht
B	Empfehlung	sollte/ sollte nicht
0	Empfehlung offen	kann

**Tabelle 6: Konsensstärke**

Konsensstärke	Prozentuale Zustimmung
Starker Konsens	> 95 % der Stimmberechtigten
Konsens	> 75 – 95 % der Stimmberechtigten
Mehrheitliche Zustimmung	> 50 – 75 % der Stimmberechtigten
Dissens	< 50 % der Stimmberechtigten

Die Entscheidungskriterien für die Festlegung der Empfehlungsgrade werden im [Leitlinienreport](#) zu dieser Leitlinie erläutert.

### 11.2.3. Statements

Als Statements werden Darlegungen oder Erläuterungen von spezifischen Sachverhalten oder Fragestellungen ohne unmittelbare Handlungsaufforderung bezeichnet. Sie werden entsprechend der Vorgehensweise bei den Empfehlungen im Rahmen eines formalen Konsensusverfahrens verabschiedet und können entweder auf Studienergebnissen oder auf Expertenmeinungen beruhen.

### 11.2.4. Expertenkonsens (EK)

Statements/Empfehlungen, die auf der Grundlage von Expertenkonsens (nicht auf der Basis einer systematischen Suche oder einer Leitlinienadaptation) von der Leitliniengruppe beschlossen wurden, sind als solche ausgewiesen mit der Graduierung „EK“. Für die Graduierung des Expertenkonsenses wurden keine Symbole bzw.

Buchstaben verwendet, die Stärke des Expertenkonsenses ergibt sich aus der verwendeten Formulierung (soll/sollte/kann) entsprechend der Abstufung in [Tabelle 5](#).

### 11.2.5. **Finanzierung der Leitlinie und Umgang mit Interessenkonflikten**

Die Deutsche Krebshilfe stellte über das Leitlinienprogramm Onkologie (OL) die finanziellen Mittel für die Erstellung und Aktualisierung der vorliegenden Leitlinie zur Verfügung. Die Leitlinienerstellung erfolgte in redaktioneller Unabhängigkeit von den finanzierenden Trägern, zusätzliche Sponsoren gab es nicht.

Die finanziellen Mittel wurden ausschließlich für Personalkosten, Beauftragung der externen Evidenzaufarbeitung, Büromaterial, Literaturbeschaffung sowie für die AG-Meetings und Konsensuskonferenzen (Miete, Technik, Verpflegung, Moderatorenhonorare, Reise- und Hotelkosten) eingesetzt.

Eine standardisierte Erklärung (AWMF-Formblatt, Version 2.2 Stand 06/2016) zu Sachverhalten und Beziehungen, die auf Interessenkonflikte hinweisen können, wurde von allen Mitgliedern der Leitliniengruppe eingeholt. Die Angaben zu Interessenkonflikten wurden durch eine Arbeitgruppe hinsichtlich ihrer Relevanz für den Leitlinienprozess bewertet und ein Management bei vorliegenden Interessenkonflikten festgelegt. Alle Details zum Interessenkonfliktmanagement können dem [Leitlinienreport](#) entnommen werden.

Für ihre ausschließlich ehrenamtliche Arbeit, ohne die diese S3- Leitlinie nicht zu realisieren gewesen wäre, ist allen Teilnehmern sehr herzlich zu danken.

## 11.3. Übersicht der Änderungen in Version 3

Tabelle 7: modifizierte und neue Empfehlungen und Statements in Version 3.0

Version 2.0	Version 3.0
Zum Ausschluss synchroner Zweittumore soll im Rahmen der Primärdiagnostik des Mundhöhlenkarzinoms eine Hals-Nasen-Ohrenärztliche Untersuchung, ggf. eine Endoskopie durchgeführt werden.	Nach Streichung der Änderung im Rahmen der Konsultation beibehalten:  Zum Ausschluss synchroner Zweittumoren soll im Rahmen der Primärdiagnostik des Mundhöhlenkarzinoms eine Hals- Nasen-Ohrenärztliche Untersuchung, ggf. eine Endoskopie durchgeführt werden
Die PET-CT hat keinen Stellenwert in der Primärdiagnostik der lokalen Ausdehnung eines bekannten Mundhöhlenkarzinoms	Modifiziert:  Bei lokoregionär fortgeschrittenen Tumoren kann vor funktionseinschränkenden Therapiemaßnahmen ein FDG-PET/CT zum Ausschluss von Fernmetastasen durchgeführt werden.
	Neu:  HPV-positive und/oder p16-positive Mundhöhlenkarzinome sollen nicht anders als Alkohol- und Nikotin-assoziierte Karzinome behandelt werden.
	Neu:  Für das Oberkieferkarzinom ist die Evidenz nicht ausreichend, um eine generelle Empfehlung gegen eine Neck Dissection Level I-III (SOHND) und für ein „wait and see“ abzuleiten.
	Neu:  Beim cT1 cN0-Karzinom des Oberkiefers kann auf eine Neck Dissection Level I-III verzichtet werden, sofern die Lokalisation auf Alveolarfortsatz und harten Gaumen beschränkt ist, die Invasionstiefe weniger als 3mm beträgt, eine dauerhafte angaschige Nachsorge gewährleistet ist und die T-Kategorie nach histologischer Aufarbeitung bestätigt wurde.
	Neu:  Es besteht keine belastbare Evidenz aus klinisch kontrollierten Studien für die Eignung der SLN-Biopsie als Methode zur Vermeidung einer elektiven Halslymphknotenausräumung.
	Neu:  Die SLN-Biopsie kann bei frühen, transoral resektablen Mundhöhlenkarzinomen, die keinen transzervikalen Zugang im gleichen Eingriff erforderlich machen, angeboten werden.
	Neu:

Version 2.0	Version 3.0
	Bei positivem Sentinel-Lymphknoten und bei nicht sicherer Detektion soll eine komplettierende Neck Dissection durchgeführt werden.
	<p>Neu:</p> <p>Die Evidenz ist zum jetzigen Zeitpunkt nicht ausreichend, um eine klare Formulierung für eine Empfehlung zu einer Neck Dissection Level I-III (SOHND) anstelle einer Neck Dissection Level I-V bei invasivem Mundhöhlenkarzinom mit cN1 abzuleiten.</p>
	<p>Neu:</p> <p>Bei Vorliegen einer cN1 oder N1 Subgruppe kann die selektive Neck Dissection lediglich bis Level III alternativ zu einer MRND bis Level V durchgeführt werden, sofern kein extranodales Wachstum vorliegt und die Neck Dissection mindestens ein Level kaudaler reicht, als das Level der LK-Metastasierung.</p>
	<p>Neu:</p> <p>Für das invasive Mundhöhlenkarzinom mit LK-Metastasierung in Level IIb-III ist, bezogen auf das Auftreten von LK-Rezidiven oder Überlebensraten, weder für die MRND (Level I-V) noch für die SOHND (I-III) eine Überlegenheit durch Studien ausreichend belegt.</p>
	<p>Neu:</p> <p>Die geplante knöcherne Rekonstruktion des Ober- und Unterkiefers kann CAD-/CAM-gestützt durchgeführt werden. Dies gilt vor allem bei komplexen (mehrsegmentigen) Defekten.</p>
	<p>Neu:</p> <p>Bei Vorliegen einer pN1 Kategorie eines pT1 oder pT2 Plattenepithelkarzinoms kann die Indikation zur adjuvanten Radio(chemo)therapie angeboten werden.</p>
	<p>Neu:</p> <p>Bei einem negativen FDG-PET-Befund und nicht-nekrotischen Lymphknoten in der anatomischen Bildgebung nach primärer RCTx kann auf eine Salvage-Lymphknotendissection verzichtet werden.</p>
<p>Patienten mit einem unheilbaren Tumorleiden, jedoch einem guten Allgemein- und Leistungszustand sollen einer palliativen platinbasierten Chemotherapie in Kombination mit Cetuximab</p>	<p>Modifiziert:</p> <p>Der gegen den PD-1-Rezeptor gerichtete Antikörper Pembrolizumab soll bei Patienten mit PD-L1-exprimierenden Tumor- und Immunzellen (CPS <math>\geq 1</math>) als first line Monotherapie</p>

Version 2.0	Version 3.0
zugeführt werden. Bei Patienten mit reduziertem Allgemeinzustand sollte eine Monotherapie erwogen werden. Eine exzessive Toxizität durch eine Kombinations-Chemotherapie sollte vermieden werden.	oder in Kombination mit Platin und 5-Fluorouracil eingesetzt werden.
	<p>Neu:</p> <p>Bei Patienten, die pathologisch keine PD-L1 exprimierenden Tumor- oder Immunzellen (CPS&lt;1) aufweisen, sollte der gegen den EGRF Rezeptor gerichtete Antikörper Cetuximab bei Patienten in gutem Allgemeinzustand, die sich nicht mehr für eine Lokaltherapie qualifizieren, in der Palliativsituation als first line Therapie in Kombination mit Platin (vorzugsweise Cisplatin) und 5-Fluorouracil (EXTREME-Schema) eingesetzt werden.</p>
	<p>Neu:</p> <p>Nach 4-6 Zyklen dieser Kombination soll bei nichtprogredienter Erkrankung bei PD-L1 positiven Patienten eine Erhaltungstherapie bis zum Progress mit Pembrolizumab bzw. bei PD-L1 negativen Patienten mit Cetuximab erfolgen.</p>
	<p>Neu:</p> <p>Nach Versagen einer platinhaltigen Erstlinientherapie mit Cetuximab soll eine Zweitlinientherapie mit einem Checkpoint-Inhibitor gemäß Zulassungsstatus durchgeführt werden.</p>
	<p>Neu:</p> <p>Nach Versagen einer platinhaltigen Erstlinientherapie mit Pembrolizumab kann eine Zweitlinientherapie mit einem Taxan, ggf. in Kombination mit Cetuximab, durchgeführt werden.</p>
	<p>Neu:</p> <p>Nach Versagen einer Erstlinientherapie mit Pembrolizumab als Monotherapie kann eine Zweitlinientherapie mit Platin/5-FU und Cetuximab durchgeführt werden.</p>
	<p>Eine Kombination aus mehreren Immuntherapien kann nicht im klinischen Alltag empfohlen werden und sollte weiter in klinischen Studien geprüft werden.</p>

Version 2.0	Version 3.0
	Eine Schnittbildgebung (z. B. CT) sollte unter laufender palliativer Systemtherapie je nach Therapielinie und Dynamik der Erkrankung alle 6 bis 12 Wochen erfolgen.

## 11.4. TNM und Tumorstadien

### 11.4.1. T-Klassifikation (Primärtumor)

T-Klassifikation	Definition
TX	Primärtumor kann nicht beurteilt werden
T0	Kein Anhalt für Primärtumor
Tis	Carcinoma in situ
T1	Größte Tumorausdehnung $\leq 2$ cm, Invasionstiefe (depth of invasion, DOI) $\leq 5$ mm
T2	Größte Tumorausdehnung $\leq 2$ cm, DOI $> 5$ mm und $\leq 10$ mm ODER Tumor $> 2$ cm aber $\leq 4$ cm, und DOI $\leq 10$ mm
T3	Größte Tumorausdehnung $> 4$ cm ODER jeder Tumor $> 10$ mm DOI
T4	Infiltration in Nachbarstrukturen

### 11.4.2. N-Klassifikation (regionäre Lymphknotenmetastasen)

N-Klassifikation	Definition
NX	Regionäre Lymphknoten können nicht beurteilt werden
N0	Keine regionären Lymphknotenmetastasen
N1	Metastase in solitärem ipsilateralen Lymphknoten bis 3 cm und ENE(-)
N2a	Metastase in solitärem ipsilateralen Lymphknoten bis 3 cm und ENE(+); oder Metastase in solitärem ipsilateralen Lymphknoten 3 bis 6 cm und ENE(-)
N2b	Metastasen in multiplen ipsilateralen Lymphknoten, keiner größer als 6 cm und ENE(-)
N2c	Metastasen in bilateralen oder kontralateralen Lymphknoten, keiner größer als 6 cm und ENE(-)
N3a	Metastase in solitärem Lymphknoten größer 6 cm und ENE(-)
N3b	Metastase in solitärem ipsilateralen Lymphknoten größer 3 cm und ENE(+); ODER Metastase in multiplen ipsilateralen, kontralateralen ODER bilateralen Lymphknoten, davon mindestens eine ENE(+); ODER Metastase in einem solitären kontralateralen Lymphknoten, 3 cm oder kleiner und ENE(+)

ENE=extranodal extension: extranodales Wachstum

### 11.4.3. M-Klassifikation

M-Klassifikation	Definition
MX	Fernmetastasen können nicht beurteilt werden
M0	Keine Fernmetastasen
M1	Fernmetastase(n)

### 11.4.4. R-Status

R-Status	Definition
RX	Vorhandensein von Residualtumor kann nicht beurteilt werden
R0	Kein Residualtumor
R1	Mikroskopischer Residualtumor
R2	Makroskopischer Residualtumor

### 11.4.5. Grading

Grading	Definition
GX	Differenzierungsgrad kann nicht bestimmt werden
G1	Gut differenziert
G2	Mäßig differenziert
G3	Schlecht differenziert
G4	Undifferenziert

### 11.4.6. L (Lymphgefäßinvasion)

L (Lymphgefäßinvasion)	Definition
L0	Keine Lymphgefäßinvasion
L1	Lymphgefäßinvasion

### 11.4.7. V (Veneninvasion)

V (Veneninvasion)	Definition
V0	Veneninvasion nicht nachweisbar
V1	Veneninvasion mikroskopisch erkennbar
V2	Veneninvasion makroskopisch erkennbar

### 11.4.8. Tumorstadien nach UICC-Kriterien

Stadium	T	N	M
0	Tis	N0	M0
I	T1	N0	M0
II	T2	N0	M0
III	T1, T2	N1	M0
	T3	N0, N1	M0
IVA	T1, T2, T3	N2	M0
	T4a	N0, N1, N2	M0
IVB	T4b	jedes N	M0
	jedes T	N3	M0
IVC	jedes T	jedes N	M1

## Lymphknotenlevel

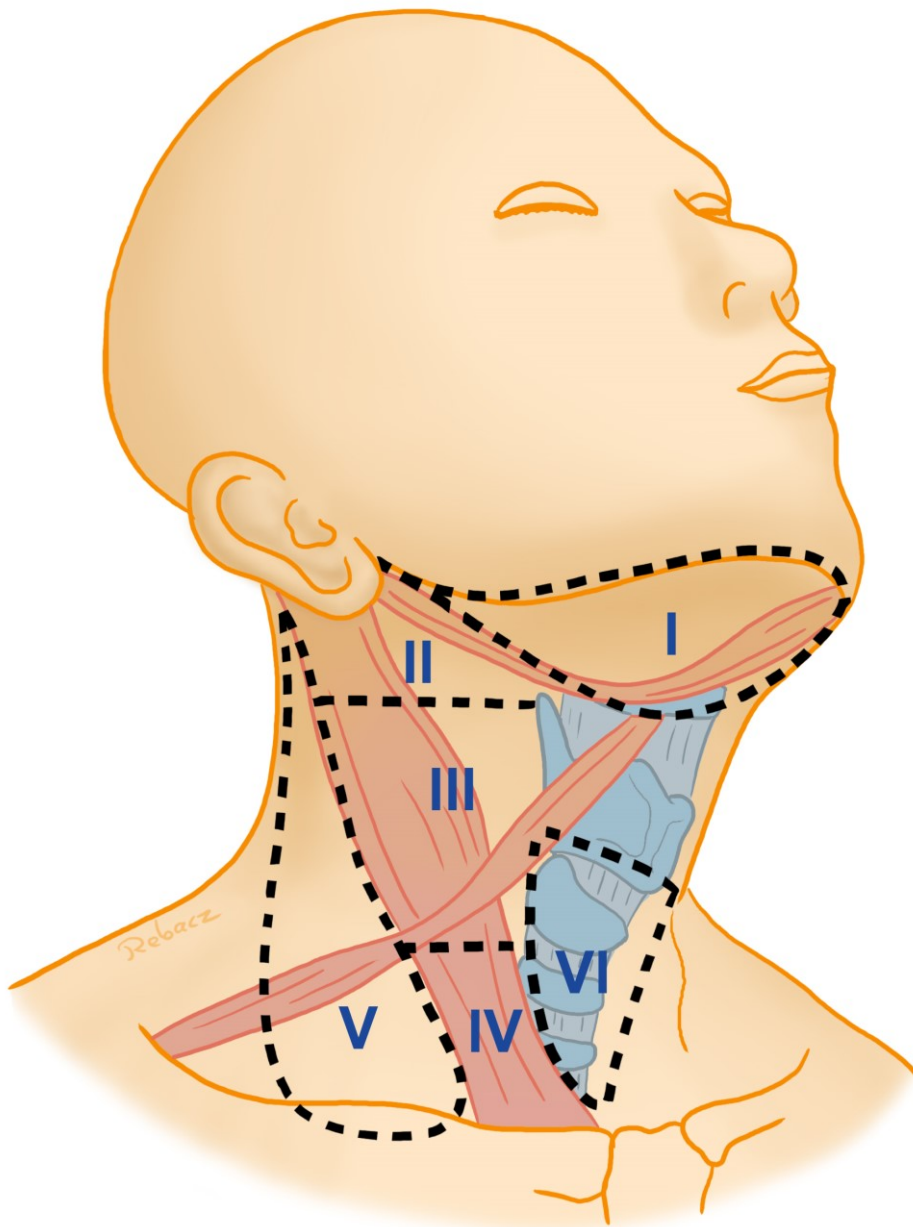
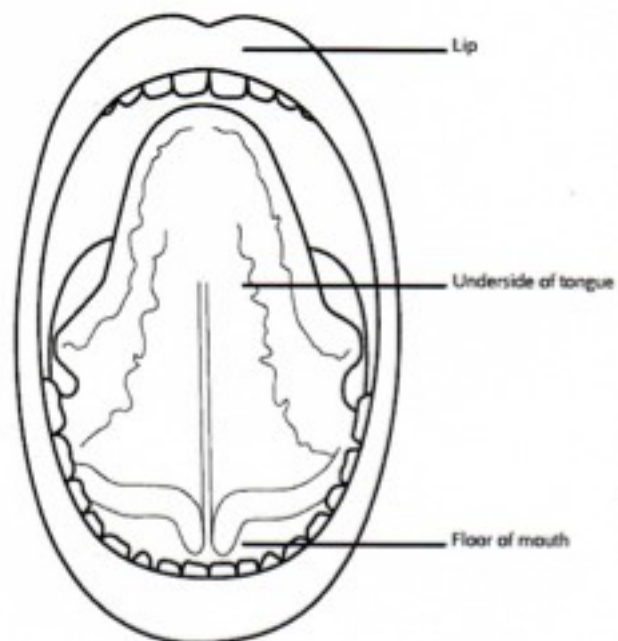
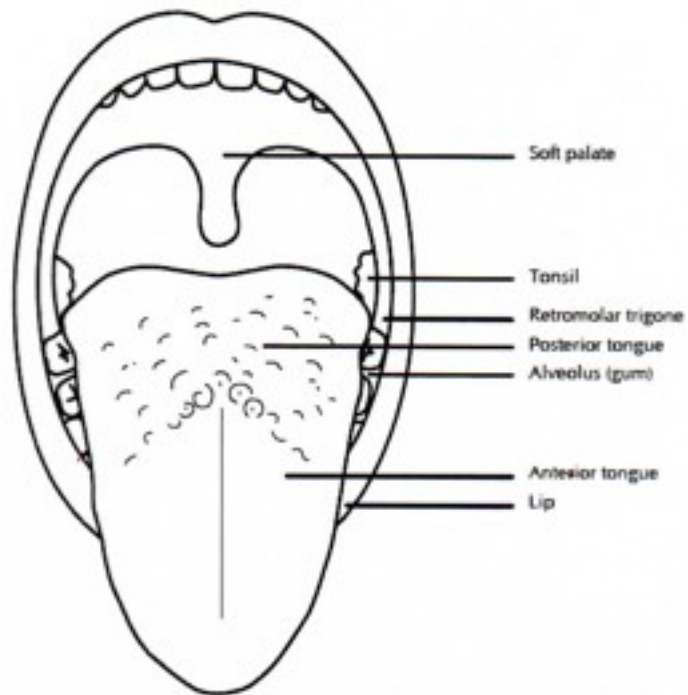


Abbildung 1: Klassifizierung der Halslymphknoten nach Robbins



## 12. **Abbildungsverzeichnis**

Abbildung 1: Klassifizierung der Halslymphknoten nach Robbins .....	53
---	----

## 13. **Tabellenverzeichnis**

Tabelle 1: Definition der Lymphknotenlevel.....	22
Tabelle 2: Qualitätsindikatoren .....	33
Tabelle 3: Beteiligte Fachgesellschaften und Organisationen, sowie MandatsträgerIn .....	38
Tabelle 4: Arbeitsgruppen und Mitglieder .....	41
Tabelle 5: Schema der Empfehlungsgraduierung .....	44
Tabelle 6: Konsensstärke .....	44
Tabelle 7: modifizierte und neue Empfehlungen und Statements in Version 3.0 .....	46

## 14. Literaturverzeichnis

1. Lippman SM, Spitz M, Trizna Z, Benner SE, Hong WK. Epidemiology, biology, and chemoprevention of aerodigestive cancer. *Cancer*. 1994;74(9 Suppl):2719-25.
2. Gesellschaft der epidemiologischen Krebsregister in Deutschland e.V. (GEKID) in Zusammenarbeit mit dem Robert Koch Institut: 5. überarbeitete, aktualisierte Ausgabe. Saarbrücken 2006.
3. Lo WL, Kao SY, Chi LY, Wong YK, Chang RC. Outcomes of oral squamous cell carcinoma in Taiwan after surgical therapy: factors affecting survival. *Journal of oral and maxillofacial surgery : official journal of the American Association of Oral and Maxillofacial Surgeons*. 2003;61(7):751-8.
4. Howaldt HP, Vorast H, Blecher JC, Reicherts M, Kainz M. Ergebnisse aus dem DÖSAK Tumorregister. *Mund-, Kiefer- und Gesichtschirurgie*. 2000;4 Suppl 1:S216-25.
5. Talamini R, Bosetti C, La Vecchia C, Dal Maso L, Levi F, Bidoli E, et al. Combined effect of tobacco and alcohol on laryngeal cancer risk: a case-control study. *Cancer causes & control : CCC*. 2002;13(10):957-64.
6. La Vecchia C, Tavani A, Franceschi S, Levi F, Corrao G, Negri E. Epidemiology and prevention of oral cancer. *Oral oncology*. 1997;33(5):302-12.
7. Figuero Ruiz E, Carretero Pelaez MA, Cerero Lapiedra R, Esparza Gomez G, Moreno Lopez LA. Effects of the consumption of alcohol in the oral cavity: relationship with oral cancer. *Medicina oral : organo oficial de la Sociedad Espanola de Medicina Oral y de la Academia Iberoamericana de Patologia y Medicina Bucal*. 2004;9(1):14-23.
8. Cruz GD, Le Geros RZ, Ostroff JS, Hay JL, Kenigsberg H, Franklin DM. Oral cancer knowledge, risk factors and characteristics of subjects in a large oral cancer screening program. *J Am Dent Assoc*. 2002;133(8):1064-71; quiz 94.
9. Hay JL, Ostroff JS, Cruz GD, LeGeros RZ, Kenigsberg H, Franklin DM. Oral cancer risk perception among participants in an oral cancer screening program. *Cancer epidemiology, biomarkers & prevention : a publication of the American Association for Cancer Research, cosponsored by the American Society of Preventive Oncology*. 2002;11(2):155-8.
10. Horowitz AM, Canto MT, Child WL. Maryland adults' perspectives on oral cancer prevention and early detection. *J Am Dent Assoc*. 2002;133(8):1058-63.
11. Warnakulasuriya KA, Harris CK, Scarrott DM, Watt R, Gelbier S, Peters TJ, et al. An alarming lack of public awareness towards oral cancer. *British dental journal*. 1999;187(6):319-22.
12. Vora AR, Yeoman CM, Hayter JP. Alcohol, tobacco and paan use and understanding of oral cancer risk among Asian males in Leicester. *British dental journal*. 2000;188(8):444-51.

13. Scottish Intercollegiate Guidelines Network SIGN 90: Diagnosis and management of head and neck cancer. 2006.
14. Altieri A, Bosetti C, Talamini R, Gallus S, Franceschi S, Levi F, et al. Cessation of smoking and drinking and the risk of laryngeal cancer. *British journal of cancer*. 2002;87(11):1227-9.
15. Balaram P, Sridhar H, Rajkumar T, Vaccarella S, Herrero R, Nandakumar A, et al. Oral cancer in southern India: the influence of smoking, drinking, paan-chewing and oral hygiene. *International journal of cancer Journal international du cancer*. 2002;98(3):440-5.
16. Cheng YJ, Hildesheim A, Hsu MM, Chen IH, Brinton LA, Levine PH, et al. Cigarette smoking, alcohol consumption and risk of nasopharyngeal carcinoma in Taiwan. *Cancer causes & control : CCC*. 1999;10(3):201-7.
17. De Boer MF, Van den Borne B, Pruyn JF, Ryckman RM, Volovics L, Knegt PP, et al. Psychosocial and physical correlates of survival and recurrence in patients with head and neck carcinoma: results of a 6-year longitudinal study. *Cancer*. 1998;83(12):2567-79.
18. de Graeff A, de Leeuw JR, Ros WJ, Hordijk GJ, Blijham GH, Winnubst JA. Sociodemographic factors and quality of life as prognostic indicators in head and neck cancer. *Eur J Cancer*. 2001;37(3):332-9.
19. De Stefani E, Boffetta P, Oreggia F, Mendilaharsu M, Deneo-Pellegrini H. Smoking patterns and cancer of the oral cavity and pharynx: a case-control study in Uruguay. *Oral oncology*. 1998;34(5):340-6.
20. Franceschi S, Levi F, La Vecchia C, Conti E, Dal Maso L, Barzan L, et al. Comparison of the effect of smoking and alcohol drinking between oral and pharyngeal cancer. *International journal of cancer Journal international du cancer*. 1999;83(1):1-4.
21. Lissowska J, Pilarska A, Pilarski P, Samolczyk-Wanyura D, Piekarczyk J, Bardin-Mikollajczak A, et al. Smoking, alcohol, diet, dentition and sexual practices in the epidemiology of oral cancer in Poland. *Eur J Cancer Prev*. 2003;12(1):25-33.
22. Perea-Milla Lopez E, Minarro-Del Moral RM, Martinez-Garcia C, Zanetti R, Rosso S, Serrano S, et al. Lifestyles, environmental and phenotypic factors associated with lip cancer: a case-control study in southern Spain. *British journal of cancer*. 2003;88(11):1702-7.
23. Critchley JA, Unal B. Health effects associated with smokeless tobacco: a systematic review. *Thorax*. 2003;58(5):435-43.
24. Bagnardi V, Blangiardo M, La Vecchia C, Corrao G. Alcohol consumption and the risk of cancer: a meta-analysis. *Alcohol research & health : the journal of the National Institute on Alcohol Abuse and Alcoholism*. 2001;25(4):263-70.

25. Corrao G, Bagnardi V, Zambon A, Arico S. Exploring the dose-response relationship between alcohol consumption and the risk of several alcohol-related conditions: a meta-analysis. *Addiction*. 1999;94(10):1551-73.
26. Dahlstrom KR, Adler-Storthz K, Etzel CJ, Liu Z, Dillon L, El-Naggar AK, et al. Human papillomavirus type 16 infection and squamous cell carcinoma of the head and neck in never-smokers: a matched pair analysis. *Clinical cancer research : an official journal of the American Association for Cancer Research*. 2003;9(7):2620-6.
27. Zheng Z, Park JY, Guillemette C, Schantz SP, Lazarus P. Tobacco carcinogen-detoxifying enzyme UGT1A7 and its association with orolaryngeal cancer risk. *Journal of the National Cancer Institute*. 2001;93(18):1411-8.
28. Humphris GM, Freeman R, Clarke HM. Risk perception of oral cancer in smokers attending primary care: a randomised controlled trial. *Oral oncology*. 2004;40(9):916-24.
29. Filipits M, Rudas M, Jakesz R, Dubsy P, Fitzal F, Singer CF, et al. A new molecular predictor of distant recurrence in ER-positive, HER2-negative breast cancer adds independent information to conventional clinical risk factors. *Clinical cancer research : an official journal of the American Association for Cancer Research*. 2011;17(18):6012-20.
30. Wolmark N, Mamounas EP, Baehner FL, Butler SM, Tang G, Jamshidian F, et al. Prognostic Impact of the Combination of Recurrence Score and Quantitative Estrogen Receptor Expression (ESR1) on Predicting Late Distant Recurrence Risk in Estrogen Receptor-Positive Breast Cancer After 5 Years of Tamoxifen: Results From NRG Oncology/National Surgical Adjuvant Breast and Bowel Project B-28 and B-14. *J Clin Oncol*. 2016;34(20):2350-8.
31. Leslie A, Fyfe E, Guest P, Goddard P, Kabala JE. Staging of squamous cell carcinoma of the oral cavity and oropharynx: a comparison of MRI and CT in T- and N-staging. *J Comput Assist Tomogr*. 1999;23(1):43-9.
32. Kaanders JH, Hordijk GJ, Dutch Cooperative H, Neck Oncology G. Carcinoma of the larynx: the Dutch national guideline for diagnostics, treatment, supportive care and rehabilitation. *Radiother Oncol*. 2002;63(3):299-307.
33. Imaizumi A, Yoshino N, Yamada I, Nagumo K, Amagasa T, Omura K, et al. A potential pitfall of MR imaging for assessing mandibular invasion of squamous cell carcinoma in the oral cavity. *AJNR Am J Neuroradiol*. 2006;27(1):114-22.
34. Bolzoni A, Cappiello J, Piazza C, Peretti G, Maroldi R, Farina D, et al. Diagnostic accuracy of magnetic resonance imaging in the assessment of mandibular involvement in oral-oropharyngeal squamous cell carcinoma: a prospective study. *Arch Otolaryngol Head Neck Surg*. 2004;130(7):837-43.

35. Van Cann EM, Koole R, Oyen WJG, de Rooy JWJ, de Wilde PC, Slootweg PJ, et al. Assessment of mandibular invasion of squamous cell carcinoma by various modes of imaging: constructing a diagnostic algorithm. *Int J Oral Maxillofac Surg.* 2008;37(6):535-41.
36. Hendrikx AWF, Maal T, Dieleman F, Van Cann EM, Merckx MAW. Cone-beam CT in the assessment of mandibular invasion by oral squamous cell carcinoma: results of the preliminary study. *International Journal of Oral and Maxillofacial Surgery.* 2010;39 (5)(5):436-9.
37. Goerres GW, Schmid DT, Schuknecht B, Eyrich GK. Bone invasion in patients with oral cavity cancer: comparison of conventional CT with PET/CT and SPECT/CT.[Erratum appears in *Radiology.* 2006 Apr;239(1):303]. *Radiology.* 2005;237(1):281-7.
38. Yen T-C, Chang JT-C, Ng S-H, Chang Y-C, Chan S-C, Wang H-M, et al. Staging of untreated squamous cell carcinoma of buccal mucosa with 18F-FDG PET: comparison with head and neck CT/MRI and histopathology. *J Nucl Med.* 2005;46(5):775-81.
39. Hafidh MA, Lacy PD, Hughes JP, Duffy G, Timon CV. Evaluation of the impact of addition of PET to CT and MR scanning in the staging of patients with head and neck carcinomas. *European Archives of Oto-Rhino-Laryngology.* 2006;263(9):853-9.
40. Wax MK, Myers LL, Gona JM, Husain SS, Nabi HA. The role of positron emission tomography in the evaluation of the N-positive neck. *Otolaryngology--head and neck surgery : official journal of American Academy of Otolaryngology-Head and Neck Surgery.* 2003;129(3):163-7.
41. Krabbe CA, Dijkstra PU, Pruim J, van der Laan BFM, van der Wal JE, Gravendeel JP, et al. FDG PET in oral and oropharyngeal cancer. Value for confirmation of NO neck and detection of occult metastases. *Oral oncology.* 2008;44(1):31-6.
42. Nahmias C, Carlson ER, Duncan LD, Blodgett TM, Kennedy J, Long MJ, et al. Positron emission tomography/computerized tomography (PET/CT) scanning for preoperative staging of patients with oral/head and neck cancer. *Journal of Oral & Maxillofacial Surgery.* 2007;65(12):2524-35.
43. Seitz O, Chambron-Pinho N, Middendorp M, Sader R, Mack M, Vogl TJ, et al. 18F-Fluorodeoxyglucose-PET/CT to evaluate tumor, nodal disease, and gross tumor volume of oropharyngeal and oral cavity cancer: comparison with MR imaging and validation with surgical specimen. *Neuroradiology.* 2009;51(10):677-86.
44. van den Brekel MW, Castelijns JA, Stel HV, Golding RP, Meyer CJ, Snow GB. Modern imaging techniques and ultrasound-guided aspiration cytology for the assessment of neck node metastases: a prospective comparative study. *Eur Arch Otorhinolaryngol.* 1993;250(1):11-7.
45. Dammann F, Horger M, Mueller-Berg M, Schlemmer H, Claussen CD, Hoffman J, et al. Rational diagnosis of squamous cell carcinoma of the head and neck region: comparative evaluation of CT, MRI, and 18FDG PET.[Erratum appears in *AJR Am J Roentgenol.* 2005 Jun;184(6):1968]. *AJR Am J Roentgenol.* 2005;184(4):1326-31.

46. Ng S-H, Yen T-C, Liao C-T, Chang JT-C, Chan S-C, Ko S-F, et al. 18F-FDG PET and CT/MRI in oral cavity squamous cell carcinoma: a prospective study of 124 patients with histologic correlation. *J Nucl Med.* 2005;46(7):1136-43.
47. Ng S-H, Yen T-C, Chang JT-C, Chan S-C, Ko S-F, Wang H-M, et al. Prospective study of [18F]fluorodeoxyglucose positron emission tomography and computed tomography and magnetic resonance imaging in oral cavity squamous cell carcinoma with palpably negative neck. *Journal of Clinical Oncology.* 2006;24(27):4371-6.
48. Sumi M, Kimura Y, Sumi T, Nakamura T. Diagnostic performance of MRI relative to CT for metastatic nodes of head and neck squamous cell carcinomas. *J Magn Reson Imaging.* 2007;26(6):1626-33.
49. Wiener E, Pautke C, Link TM, Neff A, Kolk A. Comparison of 16-slice MSCT and MRI in the assessment of squamous cell carcinoma of the oral cavity. *Eur J Radiol.* 2006;58(1):113-8.
50. Takes RP, Righi P, Meeuwis CA, Manni JJ, Knegt P, Marres HA, et al. The value of ultrasound with ultrasound-guided fine-needle aspiration biopsy compared to computed tomography in the detection of regional metastases in the clinically negative neck. *Int J Radiat Oncol Biol Phys.* 1998;40(5):1027-32.
51. Stokkel MP, ten Broek FW, Hordijk GJ, Koole R, van Rijk PP. Preoperative evaluation of patients with primary head and neck cancer using dual-head 18fluorodeoxyglucose positron emission tomography. *Ann Surg.* 2000;231(2):229-34.
52. Adams S, Baum RP, Stuckensen T, Bitter K, Hor G. Prospective comparison of 18F-FDG PET with conventional imaging modalities (CT, MRI, US) in lymph node staging of head and neck cancer. *Eur J Nucl Med.* 1998;25(9):1255-60.
53. Balogova S, Perie S, Kerrou K, Grahek D, Montravers F, Angelard B, et al. Prospective comparison of FDG and FET PET/CT in patients with head and neck squamous cell carcinoma. *Mol Imaging Biol.* 2008;10(6):364-73.
54. Jeong H-S, Baek C-H, Son Y-I, Ki Chung M, Kyung Lee D, Young Choi J, et al. Use of integrated 18F-FDG PET/CT to improve the accuracy of initial cervical nodal evaluation in patients with head and neck squamous cell carcinoma. *Head Neck.* 2007;29(3):203-10.
55. Kim SY, Roh JL, Kim JS, Ryu CH, Lee JH, Cho KJ, et al. Utility of FDG PET in patients with squamous cell carcinomas of the oral cavity. *Eur J Surg Oncol.* 2008;34(2):208-15.
56. Roh J-L, Yeo N-K, Kim JS, Lee JH, Cho K-J, Choi S-H, et al. Utility of 2-[18F] fluoro-2-deoxy-D-glucose positron emission tomography and positron emission tomography/computed tomography imaging in the preoperative staging of head and neck squamous cell carcinoma. *Oral oncology.* 2007;43(9):887-93.

57. Schwartz DL, Ford E, Rajendran J, Yueh B, Coltrera MD, Virgin J, et al. FDG-PET/CT imaging for preradiotherapy staging of head-and-neck squamous cell carcinoma. *International Journal of Radiation Oncology, Biology, Physics*. 2005;61(1):129-36.
58. Gencoglu U, Guneren E, Gozu A, Ozsoy Z, Vural G. The coherence between fine needle aspiration cytology and histopathology of palpable neck nodes in lower lip carcinoma patients. *European Journal of Plastic Surgery*. 2003;26 (2):82-4.
59. Arunachalam PS, Putnam G, Jennings P, Messersmith R, Robson AK. Role of computerized tomography (CT) scan of the chest in patients with newly diagnosed head and neck cancers. *Clin Otolaryngol Allied Sci*. 2002;27(12383307):409-11.
60. Andrie J, Scharfetter VH, Schwentner I, Deibl M, Sprinzl GM. Initial staging examinations for head and neck squamous cell carcinoma: are they appropriate? *The Journal of laryngology and otology*. 2009;123(8):885-8.
61. Ghosh SK, Roland NJ, Kumar A, Tandon S, Lancaster JL, Jackson SR, et al. Detection of synchronous lung tumors in patients presenting with squamous cell carcinoma of the head and neck. *Head Neck*. 2009;31(12):1563-70.
62. Loh KS, Brown DH, Baker JT, Gilbert RW, Gullane PJ, Irish JC. A rational approach to pulmonary screening in newly diagnosed head and neck cancer. *Head Neck*. 2005;27(11):990-4.
63. Bongers V, Hobbelenk MG, van Rijk PP, Hordijk G-J. Cost-effectiveness of dual-head 18F-fluorodeoxyglucose PET for the detection of recurrent laryngeal cancer. *Cancer Biother Radiopharm*. 2002;17(12136522):303-6.
64. Lonneux M, Lawson G, Ide C, Bausart R, Remacle M, Pauwels S. Positron emission tomography with fluorodeoxyglucose for suspected head and neck tumor recurrence in the symptomatic patient. *Laryngoscope*. 2000;110(10983949):1493-7.
65. Nakamoto Y, Tamai K, Saga T, Higashi T, Hara T, Suga T, et al. Clinical value of image fusion from MR and PET in patients with head and neck cancer. *Mol Imaging Biol*. 2009;11(1):46-53.
66. Spector JG, Sessions DG, Haughey BH, Chao KS, Simpson J, El Mofty S, et al. Delayed regional metastases, distant metastases, and second primary malignancies in squamous cell carcinomas of the larynx and hypopharynx. *Laryngoscope*. 2001;111(11404625):1079-87.
67. Ozdek A, Sarac S, Akyol MU, Unal OF, Sungur A. Histopathological predictors of occult lymph node metastases in supraglottic squamous cell carcinomas. *Eur Arch Otorhinolaryngol*. 2000;257(11052252):389-92.
68. Reviews. E. Multi-agent chemotherapy for early breast cancer. *Cochrane Database of Systematic Review*. 2003.

69. Coatesworth AP, MacLennan K. Squamous cell carcinoma of the upper aerodigestive tract: the prevalence of microscopic extracapsular spread and soft tissue deposits in the clinically N0 neck. *Head Neck*. 2002;24(11891957):258-61.
70. Carinci F, Pelucchi S, Farina A, De Franciscis G, Calearo C. Extension as a prognostic factor in oropharyngeal cancer: largest mucosal dimension compared with number of (sub)sites involved. *Br J Oral Maxillofac Surg*. 1998;36(6):440-5.
71. Hirvikoski P, Kumpulainen E, Virtaniemi J, Pirinen R, Salmi L, Halonen P, et al. Enhanced apoptosis correlates with poor survival in patients with laryngeal cancer but not with cell proliferation, bcl-2 or p53 expression. *Eur J Cancer*. 1999;35(10448265):231-7.
72. Fortin A, Couture C, Doucet R, Albert M, Allard J, Tetu B. Does histologic grade have a role in the management of head and neck cancers? *J Clin Oncol*. 2001;19(11689578):4107-16.
73. Yamazaki H, Inoue T, Teshima T, Tanaka E, Koizumi M, Kagawa K, et al. Tongue cancer treated with brachytherapy: is thickness of tongue cancer a prognostic factor for regional control? *Anticancer Res*. 1998;18(2B):1261-5.
74. O'Brien CJ, Lauer CS, Fredricks S, Clifford AR, McNeil EB, Bagia JS, et al. Tumor thickness influences prognosis of T1 and T2 oral cavity cancer--but what thickness? *Head Neck*. 2003;25(11):937-45.
75. Nishimaki T, Kanda T, Nakagawa S, Kosugi S-i, Tanabe T, Hatakeyama K. Outcomes and prognostic factors after surgical resection of hypopharyngeal and cervical esophageal carcinomas. *Int Surg*. 2002;87(1):38-44.
76. Recht A, Edge SB, Solin LJ, Robinson DS, Estabrook A, Fine RE, et al. Postmastectomy radiotherapy: clinical practice guidelines of the American Society of Clinical Oncology. *J Clin Oncol*. 2001;19(5):1539-69.
77. Ang KK, Berkey BA, Tu X, Zhang H-Z, Katz R, Hammond EH, et al. Impact of epidermal growth factor receptor expression on survival and pattern of relapse in patients with advanced head and neck carcinoma. *Cancer Res*. 2002;62(12499279):7350-6.
78. Spiro RH, Guillaumondegui O, Paulino AF, Huvos AG. Pattern of invasion and margin assessment in patients with oral tongue cancer. *Head Neck*. 1999;21(5):408-13.
79. Wong RJ, Keel SB, Glynn RJ, Varvares MA. Histological pattern of mandibular invasion by oral squamous cell carcinoma. *Laryngoscope*. 2000;110(1):65-72.
80. Weijers M, Snow GB, Bezemer PD, van der Wal JE, van der Waal I. The clinical relevance of epithelial dysplasia in the surgical margins of tongue and floor of mouth squamous cell carcinoma: an analysis of 37 patients. *J Oral Pathol Med*. 2002;31(11896817):11-5.

81. Bailey JS, Blanchaert RH, Ord RA. Management of oral squamous cell carcinoma treated with inadequate excisional biopsy. *Journal of oral and maxillofacial surgery : official journal of the American Association of Oral and Maxillofacial Surgeons*. 2001;59(11526566):1007-10.
82. McMahon J, O'Brien CJ, Pathak I, Hamill R, McNeil E, Hammersley N, et al. Influence of condition of surgical margins on local recurrence and disease-specific survival in oral and oropharyngeal cancer. *Br J Oral Maxillofac Surg*. 2003;41(4):224-31.
83. Slootweg PJ, Hordijk GJ, Schade Y, van Es RJJ, Koole R. Treatment failure and margin status in head and neck cancer. A critical view on the potential value of molecular pathology. *Oral oncology*. 2002;38(12110346):500-3.
84. Ribeiro NFF, Godden DRP, Wilson GE, Butterworth DM, Woodward RTM. Do frozen sections help achieve adequate surgical margins in the resection of oral carcinoma? *Int J Oral Maxillofac Surg*. 2003;32(12729775):152-8.
85. DiNardo LJ, Lin J, Karageorge LS, Powers CN. Accuracy, utility, and cost of frozen section margins in head and neck cancer surgery. *Laryngoscope*. 2000;110(10 Pt 1):1773-6.
86. Brasilino de Carvalho M. Quantitative analysis of the extent of extracapsular invasion and its prognostic significance: a prospective study of 170 cases of carcinoma of the larynx and hypopharynx. *Head Neck*. 1998;20(1):16-21.
87. Tankere F, Camproux A, Barry B, Guedon C, Depondt J, Gehanno P. Prognostic value of lymph node involvement in oral cancers: a study of 137 cases. *Laryngoscope*. 2000;110(11129021):2061-5.
88. Woolgar JA, Rogers SN, Lowe D, Brown JS, Vaughan ED. Cervical lymph node metastasis in oral cancer: the importance of even microscopic extracapsular spread. *Oral oncology*. 2003;39(12509965):130-7.
89. Suoglu Y, Erdamar B, Katircioglu OS, Karatay MC, Sunay T. Extracapsular spread in ipsilateral neck and contralateral neck metastases in laryngeal cancer. *Ann Otol Rhinol Laryngol*. 2002;111(5 Pt 1):447-54.
90. Greenberg JS, Fowler R, Gomez J, Mo V, Roberts D, El Naggar AK, et al. Extent of extracapsular spread: a critical prognosticator in oral tongue cancer. *Cancer*. 2003;97(12627511):1464-70.
91. Esposito ED, Motta S, Cassiano B, Motta G. Occult lymph node metastases in supraglottic cancers of the larynx. *Otolaryngology--head and neck surgery : official journal of American Academy of Otolaryngology-Head and Neck Surgery*. 2001;124(3):253-7.
92. Enepekides DJ, Sultanem K, Nguyen C, Shenouda G, Black MJ, Rochon L. Occult cervical metastases: immunoperoxidase analysis of the pathologically negative neck. *Otolaryngology--head and neck surgery : official journal of American Academy of Otolaryngology-Head and Neck Surgery*. 1999;120(5):713-7.

93. Lindel K, Beer KT, Laissue J, Greiner RH, Aebersold DM. Human papillomavirus positive squamous cell carcinoma of the oropharynx: a radiosensitive subgroup of head and neck carcinoma. *Cancer*. 2001;92(4):805-13.
94. Buchwald C, Lindeberg H, Pedersen BL, Franzmann MB. Human papilloma virus and p53 expression in carcinomas associated with sinonasal papillomas: a Danish Epidemiological study 1980-1998. *Laryngoscope*. 2001;111(6):1104-10.
95. Friesland S, Mellin H, Munck-Wikland E, Nilsson A, Lindholm J, Dalianis T, et al. Human papilloma virus (HPV) and p53 immunostaining in advanced tonsillar carcinoma--relation to radiotherapy response and survival. *Anticancer Res*. 2001;21(1B):529-34.
96. Gillison ML, Koch WM, Capone RB, Spafford M, Westra WH, Wu L, et al. Evidence for a causal association between human papillomavirus and a subset of head and neck cancers. *Journal of the National Cancer Institute*. 2000;92(9):709-20.
97. Takes RP, Baatenburg De Jong RJ, Alles MJ, Meeuwis CA, Marres HA, Knegt PP, et al. Markers for nodal metastasis in head and neck squamous cell cancer. *Arch Otolaryngol Head Neck Surg*. 2002;128(5):512-8.
98. Helliwell TR. Molecular markers of metastasis in squamous carcinomas. *The Journal of pathology*. 2001;194(3):289-93.
99. Epstein JB, Lunn R, Le N, Stevenson-Moore P. Periodontal attachment loss in patients after head and neck radiation therapy. *Oral surgery, oral medicine, oral pathology, oral radiology, and endodontics*. 1998;86(6):673-7.
100. Denis F, Garaud P, Bardet E, Alfonsi M, Sire C, Germain T, et al. Late toxicity results of the GORTEC 94-01 randomized trial comparing radiotherapy with concomitant radiochemotherapy for advanced-stage oropharynx carcinoma: comparison of LENT/SOMA, RTOG/EORTC, and NCI-CTC scoring systems. *Int J Radiat Oncol Biol Phys*. 2003;55(1):93-8.
101. dos Santos CR, Goncalves Filho J, Magrin J, Johnson LF, Ferlito A, Kowalski LP. Involvement of level I neck lymph nodes in advanced squamous carcinoma of the larynx. *Ann Otol Rhinol Laryngol*. 2001;110(10):982-4.
102. Johansen LV, Grau C, Overgaard J. Hypopharyngeal squamous cell carcinoma--treatment results in 138 consecutively admitted patients. *Acta Oncol*. 2000;39(4):529-36.
103. Rodgers LW, Jr., Stringer SP, Mendenhall WM, Parsons JT, Cassisi NJ, Million RR. Management of squamous cell carcinoma of the floor of mouth. *Head Neck*. 1993;15(1):16-9.
104. Levendag PC, Nowak PJ, van der Sangen MJ, Jansen PP, Eijkenboom WM, Planting AS, et al. Local tumor control in radiation therapy of cancers in the head and neck. *Am J Clin Oncol*. 1996;19(5):469-77.

105. Parsons JT, Mendenhall WM, Stringer SP, Cassisi NJ, Million RR. An analysis of factors influencing the outcome of postoperative irradiation for squamous cell carcinoma of the oral cavity. *Int J Radiat Oncol Biol Phys.* 1997;39(1):137-48.
106. Sessions DG, Spector GJ, Lenox J, Parriott S, Haughey B, Chao C, et al. Analysis of treatment results for floor-of-mouth cancer. *Laryngoscope.* 2000;110(10):1764-72.
107. Kovacs AF. Relevance of positive margins in case of adjuvant therapy of oral cancer. *Int J Oral Maxillofac Surg.* 2004;33(5):447-53.
108. O'Brien CJ, Adams JR, McNeil EB, Taylor P, Laniewski P, Clifford A, et al. Influence of bone invasion and extent of mandibular resection on local control of cancers of the oral cavity and oropharynx. *Int J Oral Maxillofac Surg.* 2003;32(5):492-7.
109. Hicks WL, Loree TR, Garcia RI, Maamoun S, Marshall D, Orner JB, et al. Squamous cell carcinoma of the floor of mouth: a 20-year review. *Head Neck.* 1997;19(5):400-5.
110. Loree TR, Strong EW. Significance of positive margins in oral cavity squamous carcinoma. *Am J Surg.* 1990;160(4):410-4.
111. Sutton DN, Brown JS, Rogers SN, Vaughan ED, Woolgar JA. The prognostic implications of the surgical margin in oral squamous cell carcinoma. *Int J Oral Maxillofac Surg.* 2003;32(1):30-4.
112. Brown JS, Kalavrezos N, D'Souza J, Lowe D, Magennis P, Woolgar JA. Factors that influence the method of mandibular resection in the management of oral squamous cell carcinoma. *Br J Oral Maxillofac Surg.* 2002;40(4):275-84.
113. Wolff D, Hassfeld S, Hofele C. Influence of marginal and segmental mandibular resection on the survival rate in patients with squamous cell carcinoma of the inferior parts of the oral cavity. *J Craniomaxillofac Surg.* 2004;32(5):318-23.
114. Munoz Guerra MF, Naval Gias L, Campo FR, Perez JS. Marginal and segmental mandibulectomy in patients with oral cancer: a statistical analysis of 106 cases. *Journal of oral and maxillofacial surgery : official journal of the American Association of Oral and Maxillofacial Surgeons.* 2003;61(11):1289-96.
115. Muscatello L, Lenzi R, Pellini R, Giudice M, Spriano G. Marginal mandibulectomy in oral cancer surgery: A 13-year experience. *European Archives of Oto-Rhino-Laryngology.* 2010;267 (5):759-64.
116. Abler A, Roser M, Weingart D. [On the indications for and morbidity of segmental resection of the mandible for squamous cell carcinoma in the lower oral cavity]. *Mund-, Kiefer- und Gesichtschirurgie.* 2005;9(3):137-42.
117. Namaki S, Matsumoto M, Ohba H, Tanaka H, Koshikawa N, Shinohara M. Masticatory efficiency before and after surgery in oral cancer patients: comparative study of glossectomy, marginal mandibulectomy and segmental mandibulectomy. *J Oral Sci.* 2004;46(2):113-7.

118. Byers RM, El-Naggar AK, Lee YY, Rao B, Fornage B, Terry NH, et al. Can we detect or predict the presence of occult nodal metastases in patients with squamous carcinoma of the oral tongue? *Head Neck*. 1998;20(2):138-44.
119. Spiro RH, Morgan GJ, Strong EW, Shah JP. Supraomohyoid neck dissection. *Am J Surg*. 1996;172(8988669):650-3.
120. Nieuwenhuis EJC, Castelijns JA, Pijpers R, van den Brekel MWM, Brakenhoff RH, van der Waal I, et al. Wait-and-see policy for the N0 neck in early-stage oral and oropharyngeal squamous cell carcinoma using ultrasonography-guided cytology: is there a role for identification of the sentinel node? *Head Neck*. 2002;24(11891961):282-9.
121. Shah JP, Candela FC, Poddar AK. The patterns of cervical lymph node metastases from squamous carcinoma of the oral cavity. *Cancer*. 1990;66(1):109-13.
122. Spiro JD, Spiro RH, Shah JP, Sessions RB, Strong EW. Critical assessment of supraomohyoid neck dissection. *Am J Surg*. 1988;156(4):286-9.
123. Byers RM, Wolf PF, Ballantyne AJ. Rationale for elective modified neck dissection. *Head Neck Surg*. 1988;10(3):160-7.
124. Smith GI, O'Brien CJ, Clark J, Shannon KF, Clifford AR, McNeil EB, et al. Management of the neck in patients with T1 and T2 cancer in the mouth. *Br J Oral Maxillofac Surg*. 2004;42(6):494-500.
125. Crean S-J, Hoffman A, Potts J, Fardy MJ. Reduction of occult metastatic disease by extension of the supraomohyoid neck dissection to include level IV. *Head Neck*. 2003;25(12953312):758-62.
126. Hao S-P, Tsang NM. The role of supraomohyoid neck dissection in patients of oral cavity carcinoma (small star, filled). *Oral oncology*. 2002;38(11978555):309-12.
127. O'Brien CJ, Traynor SJ, McNeil E, McMahon JD, Chaplin JM. The use of clinical criteria alone in the management of the clinically negative neck among patients with squamous cell carcinoma of the oral cavity and oropharynx. *Arch Otolaryngol Head Neck Surg*. 2000;126(3):360-5.
128. Turner SL, Slevin NJ, Gupta NK, Swindell R. Radical external beam radiotherapy for 333 squamous carcinomas of the oral cavity--evaluation of late morbidity and a watch policy for the clinically negative neck. *Radiother Oncol*. 1996;41(1):21-9.
129. Henick DH, Silver CE, Heller KS, Shaha AR, El GH, Wolk DP. Supraomohyoid neck dissection as a staging procedure for squamous cell carcinomas of the oral cavity and oropharynx. *Head Neck*. 1995;17(2):119-23.
130. Cole I, Hughes L. The relationship of cervical lymph node metastases to primary sites of carcinoma of the upper aerodigestive tract: a pathological study. *Aust N Z J Surg*. 1997;67(12):860-5.

131. McGuirt WF, Johnson JT, Myers EN, Rothfield R, Wagner R. Floor of mouth carcinoma. The management of the clinically negative neck. *Arch Otolaryngol Head Neck Surg.* 1995;121(7873143):278-82.
132. Kligerman J, Lima RA, Soares JR, Prado L, Dias FL, Freitas EQ, et al. Supraomohyoid neck dissection in the treatment of T1/T2 squamous cell carcinoma of oral cavity. *Am J Surg.* 1994;168(7977957):391-4.
133. Johnson JT. Carcinoma of the larynx: selective approach to the management of cervical lymphatics. *Ear Nose Throat J.* 1994;73(5):303-5.
134. Manni JJ, van den Hoogen FJ. Supraomohyoid neck dissection with frozen section biopsy as a staging procedure in the clinically node-negative neck in carcinoma of the oral cavity. *Am J Surg.* 1991;162(4):373-6.
135. Leon X, Quer M, Orus C, Sancho FJ, Bague S, Burgues J. Selective dissection of levels II-III with intraoperative control of the upper and middle jugular nodes: a therapeutic option for the N0 neck. *Head Neck.* 2001;23(6):441-6.
136. Byers RM. Modified neck dissection. A study of 967 cases from 1970 to 1980. *Am J Surg.* 1985;150(4):414-21.
137. Bocca E, Pignataro O, Oldini C, Cappa C. Functional neck dissection: an evaluation and review of 843 cases. *Laryngoscope.* 1984;94(7):942-5.
138. Molinari R, Cantu G, Chiesa F, Grandi C. Retrospective comparison of conservative and radical neck dissection in laryngeal cancer. *Ann Otol Rhinol Laryngol.* 1980;89(6 Pt 1):578-81.
139. Spiro RH, Gallo O, Shah JP. Selective jugular node dissection in patients with squamous carcinoma of the larynx or pharynx. *Am J Surg.* 1993;166(4):399-402.
140. Bier J. Radical neck dissection versus conservative neck dissection for squamous cell carcinoma of the oral cavity. *Recent Results Cancer Res.* 1994;134:57-62.
141. Results of a prospective trial on elective modified radical classical versus supraomohyoid neck dissection in the management of oral squamous carcinoma. Brazilian Head and Neck Cancer Study Group. *Am J Surg.* 1998;176(5):422-7.
142. Fakih AR, Rao RS, Borges AM, Patel AR. Elective versus therapeutic neck dissection in early carcinoma of the oral tongue. *Am J Surg.* 1989;158(4):309-13.
143. van den Brekel MW, Castelijns JA, Snow GB. Diagnostic evaluation of the neck. *Otolaryngol Clin North Am.* 1998;31(4):601-20.

144. Ho CM, Lam KH, Wei WI, Lau WF. Treatment of neck nodes in oral cancer. *Surg Oncol.* 1992;1(1341238):73-8.
145. Lydiatt DD, Robbins KT, Byers RM, Wolf PF. Treatment of stage I and II oral tongue cancer. *Head Neck.* 1993;15(4):308-12.
146. Grandi C, Mingardo M, Guzzo M, Licitra L, Podrecca S, Molinari R. Salvage surgery of cervical recurrences after neck dissection or radiotherapy. *Head Neck.* 1993;15(4):292-5.
147. Vandenbrouck C, Sancho-Garnier H, Chassagne D, Saravane D, Cachin Y, Micheau C. Elective versus therapeutic radical neck dissection in epidermoid carcinoma of the oral cavity: results of a randomized clinical trial. *Cancer.* 1980;46(2):386-90.
148. Dias FL, Kligerman J, Matos de Sa G, Arcuri RA, Freitas EQ, Farias T, et al. Elective neck dissection versus observation in stage I squamous cell carcinomas of the tongue and floor of the mouth. *Otolaryngology--head and neck surgery : official journal of American Academy of Otolaryngology-Head and Neck Surgery.* 2001;125(1):23-9.
149. Wolfensberger M, Zbaeren P, Dulguerov P, Muller W, Arnoux A, Schmid S. Surgical treatment of early oral carcinoma-results of a prospective controlled multicenter study. *Head Neck.* 2001;23(7):525-30.
150. D'Cruz AK, Siddachari RC, Walvekar RR, Pantvaidya GH, Chaukar DA, Deshpande MS, et al. Elective neck dissection for the management of the N0 neck in early cancer of the oral tongue: need for a randomized controlled trial. *Head Neck.* 2009;31(5):618-24.
151. Huang S-F, Kang C-J, Lin C-Y, Fan K-H, Yen T-C, Wang H-M, et al. Neck treatment of patients with early stage oral tongue cancer: comparison between observation, supraomohyoid dissection, and extended dissection. *Cancer.* 2008;112(5):1066-75.
152. Givi B, Eskander A, Awad MI, Kong Q, Montero PH, Palmer FL, et al. Impact of elective neck dissection on the outcome of oral squamous cell carcinomas arising in the maxillary alveolus and hard palate. *Head Neck.* 2016;38 Suppl 1:E1688-94.
153. Poeschl PW, Seemann R, Czembirek C, Russmueller G, Sulzbacher I, Selzer E, et al. Impact of elective neck dissection on regional recurrence and survival in cN0 staged oral maxillary squamous cell carcinoma. *Oral oncology.* 2012;48(2):173-8.
154. Feng Z, Li JN, Li CZ, Guo CB. Elective neck dissection versus observation for cN0 neck of squamous cell carcinoma primarily located in the maxillary gingiva and alveolar ridge: a retrospective study of 129 cases. *Oral surgery, oral medicine, oral pathology and oral radiology.* 2013;116(5):556-61.

155. Beltramini GA, Massarelli O, Demarchi M, Copelli C, Cassoni A, Valentini V, et al. Is neck dissection needed in squamous-cell carcinoma of the maxillary gingiva, alveolus, and hard palate? A multicentre Italian study of 65 cases and literature review. *Oral oncology*. 2012;48(2):97-101.
156. Robbins KT, Clayman G, Levine PA, Medina J, Sessions R, Shaha A, et al. Neck dissection classification update: revisions proposed by the American Head and Neck Society and the American Academy of Otolaryngology-Head and Neck Surgery. *Arch Otolaryngol Head Neck Surg*. 2002;128(12117328):751-8.
157. Liu M, Wang SJ, Yang X, Peng H. Diagnostic Efficacy of Sentinel Lymph Node Biopsy in Early Oral Squamous Cell Carcinoma: A Meta-Analysis of 66 Studies. *PloS one*. 2017;12(1):e0170322.
158. Paleri V, Rees G, Arullendran P, Shoaib T, Krishman S. Sentinel node biopsy in squamous cell cancer of the oral cavity and oral pharynx: a diagnostic meta-analysis. *Head Neck*. 2005;27(9):739-47.
159. Thompson CF, St John MA, Lawson G, Grogan T, Elashoff D, Mendelsohn AH. Diagnostic value of sentinel lymph node biopsy in head and neck cancer: a meta-analysis. *Eur Arch Otorhinolaryngol*. 2013;270(7):2115-22.
160. Govers TM, Hannink G, Merks MA, Takes RP, Rovers MM. Sentinel node biopsy for squamous cell carcinoma of the oral cavity and oropharynx: a diagnostic meta-analysis. *Oral oncology*. 2013;49(8):726-32.
161. Lin R, Yan J, Liu W, Fan T, Tang L. The predictive value of cervical lymph node metastasis through sentinel lymph node biopsy in patients with oral cancer: A meta-analysis. *Journal of cancer research and therapeutics*. 2016;12(Supplement):C256-C9.
162. Yamauchi K, Kogashiwa Y, Nakamura T, Moro Y, Nagafuji H, Kohno N. Diagnostic evaluation of sentinel lymph node biopsy in early head and neck squamous cell carcinoma: a meta-analysis. *Head Neck*. 2015;37(1):127-33.
163. Alvarez Amezaga J, Barbier Herrero L, Pijoan del Barrio JI, Martin Rodriguez JC, Romo Simon L, Genolla Subirats J, et al. Diagnostic efficacy of sentinel node biopsy in oral squamous cell carcinoma. Cohort study and meta-analysis. *Medicina oral, patologia oral y cirugia bucal*. 2007;12(3):E235-43.
164. Inoue H, Nibu K-I, Saito M, Otsuki N, Ishida H, Onitsuka T, et al. Quality of life after neck dissection. *Arch Otolaryngol Head Neck Surg*. 2006;132(6):662-6.
165. Laverick S, Lowe D, Brown JS, Vaughan ED, Rogers SN. The Impact of Neck Dissection on Health-Related Quality of Life. *Archives of Otolaryngology - Head and Neck Surgery*. 2004;130(2)(2):149-54.
166. Jesse RH, Ballantyne AJ, Larson D. Radical or modified neck dissection: a therapeutic dilemma. *Am J Surg*. 1978;136(707734):516-9.

167. Lingeman RE, Helmus C, Stephens R, Ulm J. Neck dissection: radical or conservative. *Ann Otol Rhinol Laryngol*. 1977;86(6 Pt 1):737-44.
168. Brandenburg JH, Lee CY. The eleventh nerve in radical neck surgery. *Laryngoscope*. 1981;91(11):1851-9.
169. Andersen PE, Shah JP, Cambronero E, Spiro RH. The role of comprehensive neck dissection with preservation of the spinal accessory nerve in the clinically positive neck. *Am J Surg*. 1994;168(7977984):499-502.
170. Bocca E, Pignataro O. A conservation technique in radical neck dissection. *Ann Otol Rhinol Laryngol*. 1967;76(5):975-87.
171. Chu W, Strawitz JG. Results in suprahyoid, modified radical, and standard radical neck dissections for metastatic squamous cell carcinoma: recurrence and survival. *Am J Surg*. 1978;136(707733):512-5.
172. Kohler HF, Cunha Iwd, Kowalski LP. Impact of modified radical neck dissections on the number of retrieved nodes, recurrence and survival. *Rev Bras Otorrinolaringol (Engl Ed)*. 2010;76(3):374-7.
173. Patel RS, Clark JR, Gao K, O'Brien CJ. Effectiveness of selective neck dissection in the treatment of the clinically positive neck. *Head Neck*. 2008;30(9):1231-6.
174. Rapoport A, Ortellado DK, Amar A, Lehn CN, Dedivitis RA, Perez RS, et al. Radical versus supraomohyoid neck dissection in the treatment of squamous cell carcinoma of the inferior level of the mouth. *Rev Bras Otorrinolaringol (Engl Ed)*. 2007;73(5):641-6.
175. Chepeha DB, Hoff PT, Taylor RJ, Bradford CR, Teknos TN, Esclamado RM. Selective neck dissection for the treatment of neck metastasis from squamous cell carcinoma of the head and neck. *Laryngoscope*. 2002;112(12148849):434-8.
176. Andersen PE, Warren F, Spiro J, Burningham A, Wong R, Wax MK, et al. Results of selective neck dissection in management of the node-positive neck. *Arch Otolaryngol Head Neck Surg*. 2002;128(12365890):1180-4.
177. Shepard PM, Olson J, Harari PM, Levenson G, Hartig GK. Therapeutic selective neck dissection outcomes. *Otolaryngology - Head & Neck Surgery*. 2010;142(5):741-6.
178. Schiff BA, Roberts DB, El-Naggar A, Garden AS, Myers JN. Selective vs modified radical neck dissection and postoperative radiotherapy vs observation in the treatment of squamous cell carcinoma of the oral tongue. *Arch Otolaryngol Head Neck Surg*. 2005;131(10):874-8.
179. Shin YS, Koh YW, Kim SH, Choi EC. Selective neck dissection for clinically node-positive oral cavity squamous cell carcinoma. *Yonsei medical journal*. 2013;54(1):139-44.

180. Liao CT, Hsueh C, Lee LY, Lin CY, Fan KH, Wang HM, et al. Neck dissection field and lymph node density predict prognosis in patients with oral cavity cancer and pathological node metastases treated with adjuvant therapy. *Oral oncology*. 2012;48(4):329-36.
181. Liang LZ, Liu XQ, Kong QY, Liao GQ. Selective Versus Comprehensive Neck Dissection in Patients With T1 and T2 Oral Squamous Cell Carcinoma and cN0pN(+) Neck. *Journal of oral and maxillofacial surgery : official journal of the American Association of Oral and Maxillofacial Surgeons*. 2016;74(6):1271-6.
182. Koerdt S, Rockl J, Rommel N, Mucke T, Wolff KD, Kesting MR. Lymph node management in the treatment of oral cancer: Analysis of a standardized approach. *J Craniomaxillofac Surg*. 2016;44(10):1737-42.
183. D'Cruz AK, Vaish R, Kapre N, Dandekar M, Gupta S, Hawaldar R, et al. Elective versus Therapeutic Neck Dissection in Node-Negative Oral Cancer. *The New England journal of medicine*. 2015;373(6):521-9.
184. Hao SP, Tsang NM. The role of supraomohyoid neck dissection in patients of oral cavity carcinoma. *Oral oncology*. 2002;38(3):309-12.
185. Villaret DB, Futran NA. The indications and outcomes in the use of osteocutaneous radial forearm free flap. *Head Neck*. 2003;25(6):475-81.
186. Suh JD, Sercarz JA, Abemayor E, Calcaterra TC, Rawnsley JD, Alam D, et al. Analysis of outcome and complications in 400 cases of microvascular head and neck reconstruction. *Arch Otolaryngol Head Neck Surg*. 2004;130(8):962-6.
187. Castelli ML, Pecorari G, Succo G, Bena A, Andreis M, Sartoris A. Pectoralis major myocutaneous flap: analysis of complications in difficult patients. *Eur Arch Otorhinolaryngol*. 2001;258(10):542-5.
188. Chiarini L, De Santis G, Bedogni A, Nocini PF. Lining the mouth floor with prelaminated fascio-mucosal free flaps: clinical experience. *Microsurgery*. 2002;22(5):177-86.
189. Azizzadeh B, Yafai S, Rawnsley JD, Abemayor E, Sercarz JA, Calcaterra TC, et al. Radial forearm free flap pharyngoesophageal reconstruction. *Laryngoscope*. 2001;111(5):807-10.
190. Jol JK, Quak JJ, de Bree R, Leemans CR. Larynx preservation surgery for advanced posterior pharyngeal wall carcinoma with free flap reconstruction: a critical appraisal. *Oral oncology*. 2003;39(6):552-8.
191. Disa JJ, Pusic AL, Hidalgo DA, Cordeiro PG. Microvascular reconstruction of the hypopharynx: defect classification, treatment algorithm, and functional outcome based on 165 consecutive cases. *Plastic and reconstructive surgery*. 2003;111(2):652-60; discussion 61-3.

192. Genden EM, Kaufman MR, Katz B, Vine A, Urken ML. Tubed gastro-omental free flap for pharyngoesophageal reconstruction. *Arch Otolaryngol Head Neck Surg.* 2001;127(7):847-53.
193. Hayden RE, Deschler DG. Lateral thigh free flap for head and neck reconstruction. *Laryngoscope.* 1999;109(9):1490-4.
194. Makitie AA, Beasley NJ, Neligan PC, Lipa J, Gullane PJ, Gilbert RW. Head and neck reconstruction with anterolateral thigh flap. *Otolaryngology--head and neck surgery : official journal of American Academy of Otolaryngology-Head and Neck Surgery.* 2003;129(5):547-55.
195. Julieron M, Germain MA, Schwaab G, Marandas P, Bourgain JL, Wibault P, et al. Reconstruction with free jejunal autograft after circumferential pharyngolaryngectomy: eighty-three cases. *Ann Otol Rhinol Laryngol.* 1998;107(7):581-7.
196. Duncan W, MacDougall RH, Kerr GR, Downing D. Adverse effect of treatment gaps in the outcome of radiotherapy for laryngeal cancer. *Radiother Oncol.* 1996;41(3):203-7.
197. Robertson C, Robertson AG, Hendry JH, Roberts SA, Slevin NJ, Duncan WB, et al. Similar decreases in local tumor control are calculated for treatment protraction and for interruptions in the radiotherapy of carcinoma of the larynx in four centers. *Int J Radiat Oncol Biol Phys.* 1998;40(2):319-29.
198. Jacobsen PB, Donovan KA, Vadaparampil ST, Small BJ. Systematic review and meta-analysis of psychological and activity-based interventions for cancer-related fatigue. *Health psychology : official journal of the Division of Health Psychology, American Psychological Association.* 2007;26(6):660-7.
199. Pignon JP, Bourhis J, Domenge C, Designe L. Chemotherapy added to locoregional treatment for head and neck squamous-cell carcinoma: three meta-analyses of updated individual data. MACH-NC Collaborative Group. *Meta-Analysis of Chemotherapy on Head and Neck Cancer. Lancet.* 2000;355(9208):949-55.
200. Gonzalez-Angulo AM, Litton JK, Broglio KR, Meric-Bernstam F, Rakhit R, Cardoso F, et al. High risk of recurrence for patients with breast cancer who have human epidermal growth factor receptor 2-positive, node-negative tumors 1 cm or smaller. *J Clin Oncol.* 2009;27(34):5700-6.
201. Licitra L, Locati LD, Cavina R, Garassino I, Mattavelli F, Pizzi N, et al. Primary chemotherapy followed by anterior craniofacial resection and radiotherapy for paranasal cancer. *Annals of oncology : official journal of the European Society for Medical Oncology / ESMO.* 2003;14(3):367-72.
202. Vikram B, Strong EW, Shah JP, Spiro R. Failure in the neck following multimodality treatment for advanced head and neck cancer. *Head Neck Surg.* 1984;6(3):724-9.
203. Bartelink H, Breur K, Hart G, Annyas B, van Slooten E, Snow G. The value of postoperative radiotherapy as an adjuvant to radical neck dissection. *Cancer.* 1983;52(6):1008-13.

204. Jesse RH, Fletcher GH. Treatment of the neck in patients with squamous cell carcinoma of the head and neck. *Cancer*. 1977;39(Suppl 2):868-72.
205. Lundahl RE, Foote RL, Bonner JA, Suman VJ, Lewis JE, Kasperbauer JL, et al. Combined neck dissection and postoperative radiation therapy in the management of the high-risk neck: a matched-pair analysis. *Int J Radiat Oncol Biol Phys*. 1998;40(9486600):529-34.
206. Peters LJ, Goepfert H, Ang KK, Byers RM, Maor MH, Guillaumondegui O, et al. Evaluation of the dose for postoperative radiation therapy of head and neck cancer: first report of a prospective randomized trial. *Int J Radiat Oncol Biol Phys*. 1993;26(1):3-11.
207. Bernier J, Dometge C, Ozsahin M, Matuszewska K, Lefebvre JL, Greiner RH, et al. Postoperative irradiation with or without concomitant chemotherapy for locally advanced head and neck cancer. *The New England journal of medicine*. 2004;350(19):1945-52.
208. Cooper JS, Pajak TF, Forastiere AA, Jacobs J, Campbell BH, Saxman SB, et al. Postoperative concurrent radiotherapy and chemotherapy for high-risk squamous-cell carcinoma of the head and neck. *The New England journal of medicine*. 2004;350(19):1937-44.
209. Sanguineti G, Richetti A, Bignardi M, Corvo R, Gabriele P, Sormani MP, et al. Accelerated versus conventional fractionated postoperative radiotherapy for advanced head and neck cancer: results of a multicenter Phase III study. *Int J Radiat Oncol Biol Phys*. 2005;61(3):762-71.
210. Awwad HK, Lotayef M, Shouman T, Begg AC, Wilson G, Bentzen SM, et al. Accelerated hyperfractionation (AHF) compared to conventional fractionation (CF) in the postoperative radiotherapy of locally advanced head and neck cancer: influence of proliferation. *British journal of cancer*. 2002;86(4):517-23.
211. Bataini JP, Bernier J, Asselain B, Lave C, Jaulerry C, Brunin F, et al. Primary radiotherapy of squamous cell carcinoma of the oropharynx and pharyngolarynx: tentative multivariate modelling system to predict the radiocurability of neck nodes. *Int J Radiat Oncol Biol Phys*. 1988;14(3350718):635-42.
212. Bachaud JM, Cohen-Jonathan E, Alzieu C, David JM, Serrano E, Daly-Schveitzer N. Combined postoperative radiotherapy and weekly cisplatin infusion for locally advanced head and neck carcinoma: final report of a randomized trial. *Int J Radiat Oncol Biol Phys*. 1996;36(5):999-1004.
213. Bernier J, Cooper JS, Pajak TF, van Glabbeke M, Bourhis J, Forastiere A, et al. Defining risk levels in locally advanced head and neck cancers: a comparative analysis of concurrent postoperative radiation plus chemotherapy trials of the EORTC (#22931) and RTOG (# 9501). *Head Neck*. 2005;27(10):843-50.
214. Pernot M, Hoffstetter S, Peiffert D, Luporsi E, Marchal C, Kozminski P, et al. Epidermoid carcinomas of the floor of mouth treated by exclusive irradiation: statistical study of a series of 207 cases. *Radiother Oncol*. 1995;35(7480819):177-85.

215. Lefebvre JL, Coche-Dequeant B, Buisset E, Mirabel X, Van JT, Prevost B. Management of early oral cavity cancer. Experience of Centre Oscar Lambret. *Eur J Cancer B Oral Oncol.* 1994;30(3):216-20.
216. Hareyama M, Nishio M, Saito A, Kagami Y, Asano K, Oouchi A, et al. Results of cesium needle interstitial implantation for carcinoma of the oral tongue. *Int J Radiat Oncol Biol Phys.* 1993;25(1):29-34.
217. Pernot M, Malissard L, Hoffstetter S, Luporsi E, Peiffert D, Aletti P, et al. The study of tumoral, radiobiological, and general health factors that influence results and complications in a series of 448 oral tongue carcinomas treated exclusively by irradiation. *Int J Radiat Oncol Biol Phys.* 1994;29(4):673-9.
218. Chao KS, Deasy JO, Markman J, Haynie J, Perez CA, Purdy JA, et al. A prospective study of salivary function sparing in patients with head-and-neck cancers receiving intensity-modulated or three-dimensional radiation therapy: initial results. *Int J Radiat Oncol Biol Phys.* 2001;49(4):907-16.
219. Fisher J, Scott C, Scarantino CW, Leveque FG, White RL, Rotman M, et al. Phase III quality-of-life study results: impact on patients' quality of life to reducing xerostomia after radiotherapy for head-and-neck cancer--RTOG 97-09. *Int J Radiat Oncol Biol Phys.* 2003;56(3):832-6.
220. Paridaens R, Dirix L, Lohrisch C, Beex L, Nooij M, Cameron D, et al. Mature results of a randomized phase II multicenter study of exemestane versus tamoxifen as first-line hormone therapy for postmenopausal women with metastatic breast cancer. *Annals of oncology : official journal of the European Society for Medical Oncology / ESMO.* 2003;14(9):1391-8.
221. Goodwin WJ, Jr. Salvage surgery for patients with recurrent squamous cell carcinoma of the upper aerodigestive tract: when do the ends justify the means? *Laryngoscope.* 2000;110(3 Pt 2 Suppl 93):1-18.
222. Agra IM, Carvalho AL, Pontes E, Campos OD, Ulbrich FS, Magrin J, et al. Postoperative complications after en bloc salvage surgery for head and neck cancer. *Arch Otolaryngol Head Neck Surg.* 2003;129(12):1317-21.
223. Mohanti BK, Umapathy H, Bahadur S, Thakar A, Pathy S. Short course palliative radiotherapy of 20 Gy in 5 fractions for advanced and incurable head and neck cancer: AIIMS study. *Radiother Oncol.* 2004;71(3):275-80.
224. Laccourreye O, Lawson G, Muscatello L, Biacabe B, Laccourreye L, Brasnu D. Carbon dioxide laser debulking for obstructing endolaryngeal carcinoma: a 10-year experience. *Ann Otol Rhinol Laryngol.* 1999;108(5):490-4.
225. Wilner HI, Lazo A, Metes JJ, Beil KA, Nowack P, Jacobs J. Embolization in cataclysmal hemorrhage caused by squamous cell carcinomas of the head and neck. *Radiology.* 1987;163(3):759-62.

226. Citardi MJ, Chaloupka JC, Son YH, Ariyan S, Sasaki CT. Management of carotid artery rupture by monitored endovascular therapeutic occlusion (1988-1994). *Laryngoscope*. 1995;105(10):1086-92.
227. Morrissey DD, Andersen PE, Nesbit GM, Barnwell SL, Everts EC, Cohen JI. Endovascular management of hemorrhage in patients with head and neck cancer. *Arch Otolaryngol Head Neck Surg*. 1997;123(1):15-9.
228. Paiva MB, Blackwell KE, Saxton RE, Calcaterra TC, Ward PH, Soudant J, et al. Palliative laser therapy for recurrent head and neck cancer: a Phase II clinical study. *Laryngoscope*. 1998;108(9):1277-83.
229. Paleri V, Stafford FW, Sammut MS. Laser debulking in malignant upper airway obstruction. *Head Neck*. 2005;27(4):296-301.
230. Burtneß B, Harrington KJ, Greil R, Soulieres D, Tahara M, de Castro G, Jr., et al. Pembrolizumab alone or with chemotherapy versus cetuximab with chemotherapy for recurrent or metastatic squamous cell carcinoma of the head and neck (KEYNOTE-048): a randomised, open-label, phase 3 study. *Lancet*. 2019;394(10212):1915-28.
231. Brands MT, Brennan PA, Verbeek ALM, Merkx MAW, Geurts SME. Follow-up after curative treatment for oral squamous cell carcinoma. A critical appraisal of the guidelines and a review of the literature. *Eur J Surg Oncol*. 2018;44(5):559-65.
232. Wensing BM, Merkx MA, Krabbe PF, Marres HA, Van den Hoogen FJ. Oral squamous cell carcinoma and a clinically negative neck: the value of follow-up. *Head Neck*. 2011;33(10):1400-5.
233. Jeon JH, Kim MG, Park JY, Lee JH, Kim MJ, Myoung H, et al. Analysis of the outcome of young age tongue squamous cell carcinoma. *Maxillofac Plast Reconstr Surg*. 2017;39(1):41.
234. Digonnet A, Hamoir M, Andry G, Haigentz M, Jr., Takes RP, Silver CE, et al. Post-therapeutic surveillance strategies in head and neck squamous cell carcinoma. *Eur Arch Otorhinolaryngol*. 2013;270(5):1569-80.
235. Heiduschka G, Virk SA, Palme CE, Ch'ng S, Elliot M, Gupta R, et al. Margin to tumor thickness ratio - A predictor of local recurrence and survival in oral squamous cell carcinoma. *Oral oncology*. 2016;55:49-54.
236. Low TH, Gao K, Gupta R, Clifford A, Elliott M, Ch'ng S, et al. Factors predicting poor outcomes in T1N0 oral squamous cell carcinoma: indicators for treatment intensification. *ANZ J Surg*. 2016;86(5):366-71.
237. Flynn CJ, Khaouam N, Gardner S, Higgins K, Enepekides D, Balogh J, et al. The value of periodic follow-up in the detection of recurrences after radical treatment in locally advanced head and neck cancer. *Clin Oncol (R Coll Radiol)*. 2010;22(10):868-73.

238. Lee CC, Huang CY, Lin YS, Chang KP, Chi CC, Lin MY, et al. Prognostic Performance of a New Staging Category to Improve Discrimination of Disease-Specific Survival in Nonmetastatic Oral Cancer. *JAMA Otolaryngol Head Neck Surg.* 2017;143(4):395-402.
239. Lin CS, de Oliveira Santos AB, Silva EL, de Matos LL, Moyses RA, Kulcsar MA, et al. Tumor volume as an independent predictive factor of worse survival in patients with oral cavity squamous cell carcinoma. *Head Neck.* 2017;39(5):960-4.
240. Safi AF, Grandoch A, Nickenig HJ, Zoller JE, Kreppel M. The importance of lymph node ratio for locoregional recurrence of squamous cell carcinoma of the tongue. *J Craniomaxillofac Surg.* 2017;45(7):1058-61.
241. Dirven R, Ebrahimi A, Moeckelmann N, Palme CE, Gupta R, Clark J. Tumor thickness versus depth of invasion - Analysis of the 8th edition American Joint Committee on Cancer Staging for oral cancer. *Oral oncology.* 2017;74:30-3.
242. Ermer MA, Kirsch K, Bittermann G, Fretwurst T, Vach K, Metzger MC. Recurrence rate and shift in histopathological differentiation of oral squamous cell carcinoma - A long-term retrospective study over a period of 13.5 years. *J Craniomaxillofac Surg.* 2015;43(7):1309-13.
243. Kanatas A, Bala N, Lowe D, Rogers SN. Outpatient follow-up appointments for patients having curative treatment for cancer of the head and neck: are the current arrangements in need of change? *Br J Oral Maxillofac Surg.* 2014;52(8):681-7.
244. Wolfer S, Elstner S, Schultze-Mosgau S. Degree of Keratinization Is an Independent Prognostic Factor in Oral Squamous Cell Carcinoma. *Journal of oral and maxillofacial surgery : official journal of the American Association of Oral and Maxillofacial Surgeons.* 2018;76(2):444-54.
245. Hosni A, McMullen C, Huang SH, Xu W, Su J, Bayley A, et al. Lymph node ratio relationship to regional failure and distant metastases in oral cavity cancer. *Radiother Oncol.* 2017;124(2):225-31.
246. Son HJ, Roh JL, Cho KJ, Choi SH, Nam SY, Kim SY. Nodal factors predictive of recurrence and survival in patients with oral cavity squamous cell carcinoma. *Clin Otolaryngol.* 2018;43(2):470-6.
247. Allison PJ, Locker D, Feine JS. The relationship between dental status and health-related quality of life in upper aerodigestive tract cancer patients. *Oral oncology.* 1999;35(2):138-43.
248. Granstrom G. Radiotherapy, osseointegration and hyperbaric oxygen therapy. *Periodontology 2000.* 2003;33:145-62.
249. Mericske-Stern R, Perren R, Raveh J. Life table analysis and clinical evaluation of oral implants supporting prostheses after resection of malignant tumors. *The International journal of oral & maxillofacial implants.* 1999;14(5):673-80.

250. McCord JF, Michelinakis G. Systematic review of the evidence supporting intra-oral maxillofacial prosthodontic care. *The European journal of prosthodontics and restorative dentistry*. 2004;12(3):129-35.
251. Glanzmann C, Gratz KW. Radionecrosis of the mandibula: a retrospective analysis of the incidence and risk factors. *Radiother Oncol*. 1995;36(2):94-9100.
252. Tong AC, Leung AC, Cheng JC, Sham J. Incidence of complicated healing and osteoradionecrosis following tooth extraction in patients receiving radiotherapy for treatment of nasopharyngeal carcinoma. *Australian dental journal*. 1999;44(3):187-94.
253. Ang E, Black C, Irish J, Brown DH, Gullane P, O'Sullivan B, et al. Reconstructive options in the treatment of osteoradionecrosis of the craniomaxillofacial skeleton. *British journal of plastic surgery*. 2003;56(2):92-9.
254. Annane D, Depondt J, Aubert P, Villart M, Gehanno P, Gajdos P, et al. Hyperbaric oxygen therapy for radionecrosis of the jaw: a randomized, placebo-controlled, double-blind trial from the ORN96 study group. *J Clin Oncol*. 2004;22(24):4893-900.
255. Bennett MH, Feldmeier J, Hampson N, Smee R, Milross C. Hyperbaric oxygen therapy for late radiation tissue injury. *Cochrane Database Syst Rev*. 2005(3):CD005005.
256. Coulthard P, Esposito M, Worthington HV, Jokstad A. Therapeutic use of hyperbaric oxygen for irradiated dental implant patients: a systematic review. *Journal of dental education*. 2003;67(1):64-8.
257. Mehta MP, Paleologos NA, Mikkelsen T, Robinson PD, Ammirati M, Andrews DW, et al. The role of chemotherapy in the management of newly diagnosed brain metastases: a systematic review and evidence-based clinical practice guideline. *Journal of neuro-oncology*. 2010;96(1):71-83.
258. Le Rhun E, Weller M, Brandsma D, Van den Bent M, de Azambuja E, Henriksson R, et al. EANO-ESMO Clinical Practice Guidelines for diagnosis, treatment and follow-up of patients with leptomeningeal metastasis from solid tumours. *Annals of oncology : official journal of the European Society for Medical Oncology / ESMO*. 2017;28(suppl\_4):iv84-iv99.
259. Kreuzer SH, Schima W, Schober E, Pokieser P, Kofler G, Lechner G, et al. Complications after laryngeal surgery: videofluoroscopic evaluation of 120 patients. *Clinical radiology*. 2000;55(10):775-81.
260. Stenson KM, MacCracken E, List M, Haraf DJ, Brockstein B, Weichselbaum R, et al. Swallowing function in patients with head and neck cancer prior to treatment. *Arch Otolaryngol Head Neck Surg*. 2000;126(3):371-7.
261. Aviv JE. Prospective, randomized outcome study of endoscopy versus modified barium swallow in patients with dysphagia. *Laryngoscope*. 2000;110(4):563-74.

262. Furia CL, Kowalski LP, Latorre MR, Angelis EC, Martins NM, Barros AP, et al. Speech intelligibility after glossectomy and speech rehabilitation. *Arch Otolaryngol Head Neck Surg.* 2001;127(7):877-83.
263. Eisbruch A, Lyden T, Bradford CR, Dawson LA, Haxer MJ, Miller AE, et al. Objective assessment of swallowing dysfunction and aspiration after radiation concurrent with chemotherapy for head-and-neck cancer. *Int J Radiat Oncol Biol Phys.* 2002;53(1):23-8.
264. Loscalzo M. Psychological approaches to the management of pain in patients with advanced cancer. *Hematology/oncology clinics of North America.* 1996;10(1):139-55.
265. Schweinfurth JM, Boger GN, Feustel PJ. Preoperative risk assessment for gastrostomy tube placement in head and neck cancer patients. *Head Neck.* 2001;23(5):376-82.
266. Deurloo EE, Schultze Kool LJ, Kroger R, van Coevorden F, Balm AJ. Percutaneous radiological gastrostomy in patients with head and neck cancer. *European journal of surgical oncology : the journal of the European Society of Surgical Oncology and the British Association of Surgical Oncology.* 2001;27(1):94-7.
267. Beaver ME, Myers JN, Griffenberg L, Waugh K. Percutaneous fluoroscopic gastrostomy tube placement in patients with head and neck cancer. *Arch Otolaryngol Head Neck Surg.* 1998;124(10):1141-4.
268. Lee JH, Machtay M, Unger LD, Weinstein GS, Weber RS, Chalian AA, et al. Prophylactic gastrostomy tubes in patients undergoing intensive irradiation for cancer of the head and neck. *Arch Otolaryngol Head Neck Surg.* 1998;124(8):871-5.
269. Mekhail TM, Adelstein DJ, Rybicki LA, Larto MA, Saxton JP, Lavertu P. Enteral nutrition during the treatment of head and neck carcinoma: is a percutaneous endoscopic gastrostomy tube preferable to a nasogastric tube? *Cancer.* 2001;91(9):1785-90.
270. Spelten ER, Sprangers MA, Verbeek JH. Factors reported to influence the return to work of cancer survivors: a literature review. *Psycho-oncology.* 2002;11(2):124-31.
271. Singer S, Brown A, Einkenkel J, Hauss J, Hinz A, Klein A, et al. Identifying tumor patients' depression. *Supportive care in cancer : official journal of the Multinational Association of Supportive Care in Cancer.* 2011;19(11):1697-703.
272. Relic A, Mazemda P, Arens C, Koller M, Glanz H. Investigating quality of life and coping resources after laryngectomy. *Eur Arch Otorhinolaryngol.* 2001;258(10):514-7.
273. Ärztliches Zentrum für Qualität in der Medizin (ÄZQ). Manual Qualitätsindikatoren. Manual für Autoren. 2009 [Available from: <http://www.aezq.de/mdb/edocs/pdf/schriftenreihe/schriftenreihe36.pdf>].

274. Leitlinienprogramm Onkologie (Deutsche Krebsgesellschaft (DKG) DKD, Arbeitsgemeinschaft der Wissenschaftlichen Medizinischen Fachgesellschaften (AWMF)). Entwicklung von Leitlinien basierten Qualitätsindikatoren. Methodenpapier für das Leitlinienprogramm Onkologie. Version 2.0. 2017. Berlin 2017.

275. Arbeitsgemeinschaft der Wissenschaftlichen Medizinischen Fachgesellschaften - Ständige Kommission Leitlinien. AWMF-Regelwerk "Leitlinien" 1. Auflage 2012 [Available from: <http://www.awmf.org/leitlinien/awmf-regelwerk/awmf-regelwerk.html>].

**Versions-Nummer: 3.0**

**Erstveröffentlichung: 11/2012**

**Überarbeitung von: 03/2021**

**Nächste Überprüfung geplant: 03/2026**

Die AWMF erfasst und publiziert die Leitlinien der Fachgesellschaften mit größtmöglicher Sorgfalt - dennoch kann die AWMF für die Richtigkeit des Inhalts keine Verantwortung übernehmen. **Insbesondere bei Dosierungsangaben sind stets die Angaben der Hersteller zu beachten!**

**Autorisiert für elektronische Publikation: AWMF online**