



<b>AWMF-Register Nr.</b>	<b>005/010</b>	<b>Klasse:</b>	<b>S3</b>
--------------------------	----------------	----------------	-----------

**Deutsche Gesellschaft für Handchirurgie (DGH)**

**Deutsche Gesellschaft für Neurologie (DGN)**

**Deutsche Gesellschaft für Neurochirurgie (DGNC)**

**Deutsche Gesellschaft für Orthopädie und Orthopädische  
Chirurgie (DGOOC)**

**Deutsche Gesellschaft der Plastischen, Rekonstruktiven und  
Ästhetischen Chirurgen (DGPRÄC)**

**Deutsche Gesellschaft für Unfallchirurgie (DGU)**

unter Beteiligung der/des

**Deutschen Gesellschaft für Klinische Neurophysiologie und Funktionelle Bildgebung (DGKN)**

**Deutschen Arbeitsgemeinschaft für Handtherapie (DAHTH)**

**Deutschen Verbandes der Ergotherapeuten (DVE)**

**Deutschen Verbandes für Physiotherapie -Zentralverband der Physiotherapeuten/  
Krankengymnasten (ZVK)**

## **Versorgung peripherer Nervenverletzungen**

**Registernummer: 005-010**

**Synonyme:** Nervenläsion, Nerventrauma, Nervenschädigung, Nervenzerreiung, Nervenquetschung, Nervendehnungsschaden, Nervenkontusion, Neurotmesis, Axonotmesis

Engl.: peripheral nerve injury (PNI), traumatic nerve lesion

**Inhaltsangabe:**

<b>Inhaltsangabe:</b> .....	2
1. Einleitung/Zielsetzung/Methodische Grundlagen: .....	5
2. Definition einer Nervenverletzung: .....	7
3. Epidemiologie/Häufigkeit/Relevanz .....	7
3.1. Statements .....	7
4. Ursachen/Verteilung .....	8
4.1. Statements: .....	8
4.2. Begleitverletzung bei Frakturen .....	8
4.3. Iatrogene Läsionen: .....	9
5. Grundlagen der Anatomie und Pathophysiologie der Nervendegeneration und Regeneration, einschließlich zentraler Mechanismen .....	11
5.1. Empfehlungen: .....	11
5.2. Nervenarchitektur und Funktion .....	11
5.3. Relevante Aspekte der Nervendegeneration und -rekonstruktion .....	12
5.4. Relevante Aspekte der Regeneration .....	13
5.5. Zentrale Reorganisation/Sensible Re-Edukation .....	14
5.6. Tierexperimentelle Verfahren zur Neuroprotektion bzw. Beschleunigung und Verbesserung der Regeneration .....	14
6. Prognose .....	15
6.1. Statements .....	15
7. Klassifikation und (semi-)quantitative Verfahren zu Diagnostik und Evaluation .....	16
7.1. Statements: .....	16
7.2. Empfehlungen: .....	16
7.3. Anatomisch orientierte Klassifikations-Schemata .....	17
7.4. Elektrophysiologische Klassifikation .....	18
7.5. Klinisch orientierte bzw. kombinierte Schemata/Verfahren: Funktionstests/Outcome assessment .....	19

8.	Klinische Untersuchung.....	21
8.1.	Empfehlungen:.....	21
8.2.	Anamnese/Symptome/Dokumentation .....	22
8.3.	Klinische Untersuchung .....	22
8.4.	Die Bedeutung des Hoffmann-Tinel-Zeichens .....	23
9.	Elektrophysiologische Untersuchungsverfahren .....	23
9.1.	Empfehlungen:.....	23
9.2.	Neurographie .....	24
9.3.	Elektromyographie (EMG) .....	24
9.4.	Somatosensibel evozierte Potenziale (SEP).....	25
9.5.	Intraoperative elektrophysiologische Nervenuntersuchungen.....	25
10.	Bildgebende Verfahren.....	27
10.1.	Empfehlungen:.....	27
10.2.	Sonographie .....	28
10.3.	Kernspintomographie/ Magnetresonanz-Neurographie.....	28
10.4.	Röntgenuntersuchung: .....	29
11.	Medikamentöse und physikalische Behandlungsmaßnahmen .....	29
11.1.	Empfehlungen:.....	29
12.	Indikationen zur operativen Therapie und Zeitlimits.....	30
12.1.	Empfehlungen:.....	30
13.	Operative Verfahren/Techniken .....	33
13.1.	Statements/Vorbemerkungen.....	33
13.2.	Anästhesieverfahren und Blutleere:.....	33
13.3.	Probefreilegung/Neurolyse/Dekompression.....	34
13.3.1.	Statements .....	34
13.3.2.	Empfehlung: .....	34
13.4.	Rekonstruktion des verletzten Nervs.....	35

13.4.1.	Empfehlungen: .....	35
13.4.2.	End-zu-End Naht/Koaptation (primär und sekundär) .....	35
13.4.3.	Autologe Transplantate (inklusive Teilnervenrekonstruktion) .....	37
13.4.4.	Andere Nervenersatz-Techniken: Biologische, synthetische und kombinierte Interponate/ Conduits.....	38
13.5.	Nervenersatzoperationen (bei fehlendem proximalen oder distalem Anschluss).....	39
13.5.1.	Empfehlungen: .....	39
13.5.2.	Nerventransfers .....	39
13.5.3.	End-zu-Seit-Technik (ETS).....	40
13.5.4.	Muskelneurotisation .....	40
13.6.	Motorische Ersatzoperationen (Muskel-Sehnen-Transposition).....	41
13.6.1.	Empfehlungen: .....	41
13.7.	Sensible Ersatzoperationen (Neurovaskuläre Lappen).....	43
13.7.1.	Empfehlung: .....	43
14.	Nachbehandlung, Ergo- /Physio-(Hand-)therapeutische Verfahren .....	43
14.1.	Empfehlungen:.....	43
14.2.	Ergo-und physiotherapeutische Befunderhebung.....	44
14.3.	Behandlungsablauf und Behandlungsziele .....	45
14.4.	Sensible und senso-motorische Rehabilitation.....	45
14.5.	Therapie neuromuskuloskeletaler Störungen, Funktionen und Aktivitäten .....	46
14.6.	Schienenbehandlung.....	46
14.7.	begleitende Maßnahmen der Ergo-/Physiotherapie .....	47
14.8.	Training alltagspraktischer und berufsspezifischer Funktionen in den Bereichen Selbstversorgung/Produktivität/Freizeit und Erholung .....	47
14.9.	Adaptationen der physischen Umwelt .....	48
14.10.	Ergo- und Physiotherapie bei motorischen Ersatzplastiken nach Nervenläsion.....	48
15.	Prophylaxe und Behandlung von Neuomen und des neuropathischen Schmerzes.....	49

15.1.	Empfehlungen:.....	49
15.2.	Medikamentöse Behandlung:.....	50
15.3.	Physio- und ergotherapeutische Behandlung:.....	50
15.4.	Neuromodulation (invasiv): .....	50
15.5.	Operative Neurombehandlung.....	50
16.	Klinischer Algorithmus „Versorgung peripherer Nervenverletzungen“ .....	51
17.	Literatur .....	52
18.	Anhang1 : Vorschläge zu Qualitätsindikatoren und klinischen Studien .....	63
18.1.	Qualitätsindikatoren .....	63
18.2.	Klinische Studien .....	63
19.	Anhang 2: Konsensstärke bei Abstimmung der Statements im nominalen Gruppenprozess. ....	65
20.	Anhang 3: Evidenz, Begründung des Empfehlungsgrades und Konsensstärke bei Abstimmung der Empfehlungen im nominalen Gruppenprozess.....	67

## 1. Einleitung/Zielsetzung/Methodische Grundlagen:

Traumatische Nervenläsionen sind vergleichsweise selten, betreffen vorwiegend jüngere Patienten, belasten die Kostenträger stark und schränken in vielen Fällen den Patienten lebenslang ein. Da sie im Akutstadium eines Unfalls wegen der im Vordergrund stehenden anderen Verletzungen häufig nicht erkannt werden, soll die Leitlinie dazu beitragen, das Bewusstsein hierfür zu schärfen, um nicht den optimalen Zeitpunkt für die fachgerechte Behandlung zu verpassen. Auch bei den iatrogenen Nervenläsionen spielt das Erkennen einer Nervenläsion und unverzügliches Einleiten der fachgerechten Behandlung eine wichtige Rolle im Hinblick auf die bestmögliche Funktionswiederherstellung. Die Vermeidung derartiger Läsionen setzt gute anatomische Kenntnisse der Nervenverläufe und das Bewußtsein der Möglichkeit einer Nervenverletzung voraus. Dennoch ist deren Auftreten trotz Vorsichtsmaßnahmen nicht immer vermeidbar. Das Einleiten der adäquaten Behandlung wird häufig versäumt, obwohl dies wirksam den Vorwurf eines Behandlungsfehlers vermeiden hilft. Das Übersehen und Negieren einer Nervenverletzung ist insofern bedeutsam, als hierdurch meist der optimale Zeitpunkt für die Versorgung derselben ungenutzt verstreicht. Hinzukommt, dass die Kenntnisse über die Möglichkeiten und Aussichten einer Nervenrekonstruktion nicht medizinisches Allgemeinwissen sind.

Die Leitlinie richtet sich nicht nur an diejenigen, die in der Diagnostik und Therapie der peripheren Nervenverletzungen (PNV) im ambulanten und stationären Sektor tätig sind, sondern darüber hinaus an alle ärztlich Tätigen und nicht zuletzt auch an Laien mit medizinischen Vorkenntnissen. Wegen der großen Bedeutung der oft monate- bis jahrelangen Nachbehandlung wurden Ergo- und Physiotherapeuten aktiv in den Entstehungsprozess der Leitlinie mit eingebunden. Die Tatsache, dass dieser Leitlinie kein einheitliches Krankheitsbild zugrunde liegt, sondern im Gegenteil Nervenverletzungen völlig inhomogene Läsionsgruppen beinhalten, stellte die Entwicklergruppe der Leitlinie vor die schwierige Aufgabe, die verschiedenen diagnostischen und therapeutischen Verfahren zu werten und hieraus möglichst spezifische Vorgaben und Empfehlungen abzuleiten. Um diese Leitlinie nicht zu einem umfassenden Lehrbuch wer-

den zu lassen, mussten hierfür gelegentlich Kompromisse in Form von Pauschalierungen gefunden werden. Die Nutzer der Leitlinie werden daher intensiv darauf hingewiesen, die Empfehlungen dieser Leitlinie auf ihre Anwendbarkeit im konkreten Einzelfall zu überprüfen. Verletzungen des Armplexus (Plexus brachialis), des Beinplexus (Plexus lumbo-sacralis) und der Hirnnerven sind nicht Thema dieser Leitlinie.

Wichtige Fakten und nicht näher begründbare, aber bedeutsame Zusammenhänge wurden als Statements gekennzeichnet und am Anfang jeden Kapitels zusammengefasst. Die Statements wurden innerhalb der Leitlinienersteller im Rahmen des Nominalen Gruppenprozesses (s. Leitlinienreport) konsentiert und die erreichte Konsensstärke ist in Anhang 2 aufgelistet. Die Empfehlungen einschließlich der Empfehlungsgrade als wichtigste Aussage der Leitlinie wurden ebenfalls den einzelnen Kapiteln vorangestellt. Auf der Basis der "Evidenz"grade (d.h. der Nachweisstärke der Effektivität) 1-5 für die einzelnen Aussagen der Literaturrecherche erfolgt im Leitlinienentwicklungsprozess die Festlegung der **Empfehlungsgrade A (Starke Empfehlung), B (Empfehlung) oder 0 (Option)** gemäß den Empfehlungen des Nationalen Versorgungsprogramms für die Versorgungsleitlinien.

Leider fanden sich trotz systematischer Literaturrecherche (s. Leitlinienreport) für viele Aspekte in der Versorgung traumatischer Nervenläsionen keine verwertbaren Studien bzw. nur Studien mit niedriger Evidenz. Dennoch bestand oftmals unter den Leitlinienerstellern Konsens, dass die jeweiligen Empfehlungen mit einem hohen Empfehlungsgrad (A oder B) ausgesprochen werden müssen. Bei einzelnen Empfehlungen war hingegen trotz guter Evidenz in der Literatur eine Abschwächung des Empfehlungsgrades zu einer optionalen Empfehlung (0) erforderlich, da meist nur eine einzelne Studie zum Thema vorlag oder sich die Maßnahme in der Praxis nicht durchgesetzt hat. Alle Empfehlungsgrade wurden ohne Ausnahme in der externen Begutachtung bestätigt. Die Zusammensetzung der Leitliniengruppe und die Wahl der Gutachter sollen dabei sicherstellen, dass nur allgemein anerkannte und verbreitete Verfahren empfohlen werden. Eine tabellarische Übersicht der für jede Empfehlung gefundenen Evidenz, der Gründe für die Vergabe des Empfehlungsgrades und der Konsensstärke findet sich in Anhang 3 dieser Leitlinie.

Zum Verständnis der diagnostischen und therapeutischen Verfahren und insbesondere der Indikationsstellung und der Prognose sind grundlegende Kenntnisse, z.B. der De- und Regeneration eines Nervs oder methodischer Grundlagen diagnostischer Verfahren unentbehrlich. Diese zu vermitteln, ist nicht Aufgabe einer Leitlinie. Um dem Interessierten dennoch Hinweise und somit die Möglichkeit einer raschen Information zu geben, wurden die wesentlichen Aspekte als kleingedruckte Hintergrundinformation der Leitlinie beigefügt. Hierzu gehören auch Informationen über derzeit noch im experimentellen Stadium bzw. im beginnenden klinischen Einsatz stehende Verfahren des Nervenersatzes. Auch wenn teilweise prospektive randomisierte Studien mit kleinerer Fallzahl vorliegen, kann noch nicht von etablierten Therapiemethoden gesprochen werden. Wir haben daher diese Verfahren ausschließlich als Behandlungsoption aufgeführt. Eine Neubewertung sollte bei Vorliegen größerer Fallzahlen erfolgen und als Addendum oder in einer Überarbeitung der Leitlinie publiziert werden.

Viele Zusammenhänge wurden als tabellarische Übersichten zusammengefasst. Die Autoren sind sich hierbei der Gefahr einer allzu starken Vereinfachung bewusst und verweisen ausdrücklich auf die Begleitinformationen bzw. die einschlägige, im Literaturverzeichnis aufgeführte Fachliteratur.

Da das Ergebnis einer operativen Nervenwiederherstellung nicht nur vom Wissen und Geschick des Operateurs sondern auch von patientenbezogenen Faktoren abhängig ist, war es wichtig, ebenso die Aspekte des Wiedererlernens der sensiblen und motorischen Fähigkeiten – ein wesentlicher Bestandteil der für das Endergebnis wichtigen ergo- und physiotherapeutischen Mitbehandlung - zu erläutern. Motivation und aktive Mitarbeit des Patienten setzen die Vermittlung relevanter Informationen voraus und sind von nicht zu unterschätzender Bedeutung für das funktionelle Endergebnis nach einer Nervenverletzung. Das ultimative Ziel der Behandlung bleibt die funktionelle Besserung, wenn nicht gar Wiederherstellung und Reintegration der zu meist jungen Patienten in einen Arbeitsprozess.

Die Leitlinie soll entsprechend der Definition einer Leitlinie Entscheidungshilfen geben, jedoch keine Richtlinie sein. Der behandelnde Arzt ist weiterhin verpflichtet, unter Würdigung der Ge-

samtsituation des Patienten und mit diesem gemeinsam die für die individuelle Situation angemessene Vorgehensweise zu finden. Es wird trotzdem empfohlen, Abweichungen von den Empfehlungen der Leitlinie zu begründen und festzuhalten.

Für die Verbesserung der Qualität der Patientenversorgung ist die flächendeckende Implementierung dieser Therapieempfehlungen entscheidend. Diesem Zweck sollen unter anderem der in Kapitel 16 dargestellte Klinische Algorithmus als auch die in Kapitel 18 aufgelisteten Vorschläge für Qualitätsindikatoren dienen. Weiterhin wurden bei strittigen Methoden Vorschläge für klinische Studien gemacht, zumal bei peripheren Nervenverletzungen bisher nur auf wenige prospektiv-randomisierte Studien zurückgegriffen werden kann.

Eine wesentliche strukturelle Rahmenbedingung zur Implementierung und praktischen Umsetzung der S3-Leitlinie könnten spezialisierte Zentren für Nerven Chirurgie im Rahmen Handchirurgischer, Neurochirurgischer, Orthopädisch-Unfallchirurgischer und Plastisch-Chirurgischer Kliniken oder Abteilungen bilden, deren Qualitätsanforderungen auf dem Boden der Empfehlungen von S3-Leitlinien entwickelt wurden. Ähnliches gilt für die diagnostischen Verfahren – neben der etablierten Elektrophysiologie vor allem für die zunehmend verbesserte Bildgebung – und auch für eine flächendeckende Versorgung durch speziell ausgebildete Handtherapeuten.

## 2. Definition einer Nervenverletzung:

Unterbrechung/Sistieren der Funktionsfähigkeit eines Nervs durch oder in Folge äußerer Noxen, nämlich Schnitt, Stich, Dehnung, Prellung/Druck inklusive der iatrogenen, physikalischen (Elektrotrauma, Kälte, Strahlung usw.) und chemischen Läsionen (Injektion usw.). Hirnnerven- und Plexusläsionen wurden nicht im Rahmen dieser Leitlinie berücksichtigt, da deren Behandlung noch deutlich komplexeren und nicht minder uneinheitlichen Behandlungsprinzipien unterliegt.

## 3. Epidemiologie/Häufigkeit/Relevanz

### 3.1. Statements

<b>S1</b>	<b>Nervenverletzungen sind vergleichsweise selten (Inzidenz 1,6-2 %, Prävalenz 5,8%)</b>
<b>S2</b>	<b>Bis zu 25% aller Nervenverletzungen sind iatrogen bedingt</b>
<b>S3</b>	<b>Nervenverletzungen verursachen hohe Kosten</b>

Nervenverletzungen sind relativ seltene Krankheitsbilder. Nach der Statistik der Schweizerischen Unfallversicherung (SUVA) betrug das Verhältnis aller Unfälle zu Nerven und RM-Verletzungen 2.470.274/3.674. Eine amerikanische Studie an 220.593 Fällen von Extremitätenverletzungen ergab eine *Inzidenz* von 1,64% (Taylor et al. 2008) bzw. 2-3% (Robinson 2004), am höchsten war die Inzidenz mit 1,9% bei Crush-Verletzungen (Taylor et al. 2008).

Die *Prävalenz* lag bei 2,8% (Noble et al 1998) bzw. 5,8% bei Erdbebenopfern (Ahrari et al. 2006) und 0,03% perioperativ (Welch et al. 2009).

Nach Angaben des statistischen Bundesamts kamen in Deutschland aufgrund der Diagnosedaten der Krankenhäuser in den Jahren 1994-99 auf insgesamt 1.715.371 Unfälle jährlich nur 5.646 Nerven- (und Rückenmarks-) Verletzungen. Die kontinuierliche Abnahme von 7.544 im Jahr 1994 auf 5.351 im Jahr 1999 ist vermutlich auf die Verlagerung der Behandlung in den ambulanten Bereich zurückzuführen. Einschränkend ist davon auszugehen, dass nur ein geringerer Anteil der Nervenverletzungen auch tatsächlich im Rahmen derartiger Statistiken erfasst wird. Dies spiegelt sich auch in der häufig verspäteten Diagnosestellung wieder.

Nervenverletzungen betreffen vor allem jüngere Patienten: *das mittlere Alter* beträgt 32-35 Jahre (Eser et al 2009, Kouyoumdjian 2006, Noble et al 1998, UVG 2009, Wee et al 2006). Sie gehen mit hohen Behandlungskosten einher (Lad et al 2010, Rosberg et al 2005).

Männliche Patienten sind deutlich häufiger betroffen. Das Verhältnis männlich/weiblich beträgt 2,4:1 (Eser et al 2009), der weibliche Anteil liegt bei 25% (UVG).

Die Schweizerische Unfallstatistik (Daten der SUVA aus dem Jahr 1997) bestätigt, dass Nervenverletzungen *überdurchschnittlich hohe Kosten* verursachen: Bei den Arbeitsunfähigkeitsfällen betrug das Verhältnis der AU-Tage 36.416.755/98.598, d.h. die Dauer der AU war bei Nerven und RM-Verletzungen mit 26,8 Tagen pro Behandlungsfall fast doppelt so hoch wie bei den anderen Verletzten mit 14,7 Tagen. Das Durchschnittsalter bei in Anspruchnahme von Rehaleistungen der Gesetzlichen Rentenversicherung liegt mit 40 J bei den Nerven- und RM-Verletzten deutlich unter dem für alle Erkrankungen (49 J.). Eine Nervenverletzung (speziell an der Hand) stellt für den Patienten in der Regel eine schwere Beeinträchtigung dar mit erheblichen Folgen für die Lebensqualität und berufliche Leistungsfähigkeit und geht mit entsprechend hohen Folgekosten einher (Lad et al 2010): So verursacht eine N. medianus-Läsion Kosten von durchschnittlich 51.000 € und ist deutlich höher als bei einer Sehnenverletzung (Rosberg et al. 2005). Die genannten Aspekte gelten insbesondere für die Gruppe der Plexus brachialis -Verletzungen, die nicht Bestandteil dieser Leitlinie sind.

Die iatrogenen Nevenläsionen stellen mit 17-25,7% aller Nervenläsionen einen ungewöhnlich großen Anteil (Kretschmer et al 2001, Khan u Birch 2001, Spinner 2008b, Uzun et al. 2006).

## 4. Ursachen/Verteilung

### 4.1. Statements:

<b>S4</b>	<b>Verkehrsunfälle sind die häufigste Ursache einer Nervenverletzung.</b>
<b>S5</b>	<b>Die Nn. ulnaris, radialis und medianus (einschließlich der Fingernerven) sind am häufigsten betroffen.</b>

*Verkehrsunfälle* sind (besonders in außereuropäischen Ländern) die Haupt-Ursache von Nervenverletzungen (Eser et al 2009, Kouyoumdjian 2006, Noble et al 1998, Uzun et al 2006, Wee et al 2006).

Die obere Extremität ist am häufigsten betroffen (Wee et al 2006, Uzun et al. 2006, Kouyoumdjian 2006). Dies wird durch eine internationale Studie in 49 Ländern bestätigt (Scholz et al 2009). Scharfe Verletzungen und komplette Läsionen überwiegen (Uzun et al 2006).

Die Verteilung auf die einzelnen Nerven stellt sich folgendermaßen dar: Digitalnerven 605, N. medianus 146, N. ulnaris 236, N. radialis 205, N. axillaris 48, N. ischiadicus 24, N. peroneus 126, N. tibialis 29 (UVG 2009). In der Literatur sind die Angaben nicht einheitlich: Während in den meisten Publikationen der N. ulnaris am häufigsten vorkommt (Eser et al 2009, Kouyoumdjian 2006, Lad et al 2010, Uzun et al. 2006, Wee et al. 2006), steht bei zwei Publikationen der N. radialis an erster Stelle, gefolgt vom N. ulnaris (Noble et al 1998, Robinson 2004). Die Häufigkeit von Schädigungen des Nervus radialis bei Humerusschaftfraktur wird in der Literatur mit ca. 12% mit einer großen Variationsbreite von 3-18% angegeben (Ekholm et al. 2008, Shao et al 2005, Heckler u. Bamberger 2008). Der N. ischiadicus ist an der unteren Extremität am häufigsten betroffen (Eser et al 2009, Wee et al. 2006) bzw. der N. peroneus (Noble et al 1998).

Kindliche Nervenverletzungen an der Hand sind am häufigsten durch Glasscherben verursacht (Kaufmann et al 2009). *Schussverletzungen* sind in der Türkei wichtigste Ursache einer Nervenverletzung, wobei der N. medianus an erster Stelle steht (Daneymez et al 2005, Roganovic et al 2005b) bzw. der N. ulnaris (Secer et al 2007). Bei *Crush-Verletzungen* (Erdbebenopfer) ist der N. ischiadicus mit 24,8% der am häufigsten betroffenen Nerv (Ahrari et al. 2006). *Elektrotraumata* gehen in 30% mit Nervenverletzungen einher (Gu et al 2009, Dendooven et al 1990). Betroffen sind vorwiegend die Nn. medianus, ulnaris und radialis (Grube et al 1990)

### 4.2. Begleitverletzung bei Frakturen

Auf Grund der anatomischen Nähe des N. radialis zum Humerusschaft treten Nervenschädigungen insbesondere bei Frakturen des mittleren und distalen Humerusdrittels auf (Shao et al 2005). Es gibt lediglich Hinweise, dass im Gegensatz zu Humerusschaftfrakturen generell, Durchtrennungen des N. radialis insbesondere bei offenen Frakturen und Hochgeschwindigkeitstraumen wie z.B. Verkehrsunfällen auftreten (Ring et al. 2004, Elton und Rizzo 2008).



Studien mit überwiegend geschlossenen Frakturen belegen, dass Frakturtyp, Energie des Traumas und Patientenalter nicht signifikant mit einem höheren Risiko der Radialisschädigung assoziiert sind (Ekholm et al. 2006). Ulnaris- und Medianusläsionen sind bei Unterarmfrakturen häufiger (Kline u. Hudson 1995).

#### 4.3. Iatrogene Läsionen:

Bestimmte chirurgische Eingriffe bergen ein erhöhtes Risiko von Nervenverletzungen (Tabelle 1). Radialispareesen kommen im Rahmen einer Humerus-Osteosynthese besonders häufig vor (Kleist-Welch et al. 2008). Das Risiko der iatrogenen N. radialis-Schädigung bei Durchführung einer Plattenosteosynthese am distalen Humerusschaft wird mit 5,1 bis 16 % angegeben (Eglseder 2012, Jawa et al. 2006, Mahabier et al. 2012, Rommens et al 2008). Der N. accessorius war in der Studie von Khan u Birch 2001 am häufigsten betroffen bzw. an zweiter Stelle nach Radialisläsionen, gefolgt von Ulnarisläsionen (Kleist-Welch et al 2008). Nach den Untersuchungen von Kretschmer et al (2009) waren Medianusläsionen mit 16% noch häufiger als Akzessoriusläsionen mit 13%, Peroneusläsionen mit 11% und Radialispareesen mit 10%, während Genitofemoralis-, Ileoinguinalis- und Ulnarisläsionen mit 5 bzw. 4% nur eine untergeordnete Rolle spielten. Bemerkenswerterweise waren 31 von 41 Medianus-Läsionen nach KTS-Eingriffen (45% offen, 55% endoskopisch) aufgetreten. Komplette Durchtrennungen waren seltener, kamen jedoch auch bei KTS-Eingriffen und durch Verwechslung mit der Palmaris-longus-Sehne vor (Weber u Mackinnon 2007). N. femoralis-Läsionen wurden vor allem bei Implantation einer Hüftendoprothese beobachtet (Piza-Katzer et al 2009). Ulnarisläsionen wurden bei suprakondylären Humerusfrakturen nur dann beobachtet, wenn ein medialer Kirschner-Draht, jedoch nicht, wenn ein lateraler Zugang verwendet wurde (Skaggs et al 2001). Nervenläsionen kamen besonders durch inadäquate Behandlung von benignen Nervtumoren ohne primäre Ausfälle (Exstirpation eines Schwannoms, Verwechslung mit Ganglien oder infolge Nadelbiopsie oder Probeexzision) zustande (Khan u. Birch 2001, Kim et al 2006, Kretschmer et al 2001). Iatrogene Nervenverletzungen werden in der Regel vom Verursacher nicht sofort bemerkt (Midha 2008).

Perioperative, nicht durch chirurgische Eingriff selbst bedingte Läsionen wurden bei 380.680 Anästhesien 112mal (0,03%) beschrieben (Welch et al 2009).

Nervenverletzungen können auch durch Bestrahlung und Kälte (Birch 2011, Seddon 1975), sowie ein Elektrotrauma (Grube et al. 1990) verursacht werden.

**TABELLE 1: RISIKO IATROGENER NERVENVERLETZUNGEN (NACH STÖHR 1996, ERGÄNZT)**

<b>NERV</b>	<b>ART DES EINGRIFFS</b>
N. accessorius	Lymphknoten-PE im lateralen Halsdreieck
N. radialis	Reposition und Osteosynthese bei Humerusfrakturen
N. interosseus posterior	Reposition und Osteosynthese von Radiusköpfchenfrakturen, Denervierung bei Epiconylopathie
Ramus superficialis N. radialis	Osteosynthese dist. Radiusfrakturen, Spaltung des 1. Strecksehnenfachs
N. ulnaris	Shunt-Operationen, Spickdraht-Osteosynthese bei kindl. Ellenbogenfrakt., falsche Lagerung
N. cutaneus antebrachii medialis	Dekompression/Verlagerung des N. ulnaris
R. palmaris N. medianus bzw. Seitenäste	Karpaltunnelspaltung
N. medianus und Endäste	Offene und endoskopische Retinakulumspaltung, Shunt-Operationen, Versorgung supracondylärer Humerusfrakturen bei Kindern
Fingernerven	Ringbandspaltung (bes. am Daumen), Aponeurektomie bei M. Dupuytren
N. ischiadicus	Hüftgelenkendoprothese, dorsaler Zugang bei Acetabulumfraktur, intraglut. Injektionen

N. peroneus	Kniegelenkseingriffe, Lagerungsschäden
N. femoralis	Gefäßeingriffe in Leisten- und Beckenregion
Ramus infrapatellaris N. saphenus	Knieeingriffe
N. saphenus	Venenstripping
N. suralis	Osteosynthese von Knöchelfrakturen
N. cutaneus femoris lat.	Spahnentnahme aus Beckenkamm, Herniotomie, Leistenlappen, ilioinguinaler Zugang zum Acetabulum

## 5. Grundlagen der Anatomie und Pathophysiologie der Nervengeneration und Regeneration, einschließlich zentraler Mechanismen

### 5.1. Empfehlungen:

E1	B	<b>Der in der Versorgung peripherer Nervenverletzungen tätige Arzt sollte grundlegende Kenntnisse der Pathophysiologie, Klassifikation und Diagnostik peripherer Nervenverletzungen haben. Diese sind Voraussetzung für eine korrekte Diagnostik und prognostische Einschätzung einer Nervenläsion und die Indikationsstellung für einen operativen Eingriff.</b>
----	---	---

Systematische Untersuchungen über den Zusammenhang zwischen Spezialisierung und den klinischen Ergebnissen in der Versorgung peripherer Nervenverletzungen existieren nicht. Nach Überzeugung der bei der Erstellung der Leitlinie beteiligten Spezialisten und der externen Gutachter erleichtern aber Kenntnisse über Pathophysiologie, Klassifikation und Diagnostik erheblich die Interpretation klinischer und elektrodiagnostischer Befunde sowie der Bildgebung und damit die Indikationsstellung für operative und/oder konservative Behandlungsverfahren sowie die Abschätzung der individuellen Prognose im weiteren Verlauf (Empfehlung E1). Es ist daher anzunehmen, dass die Betreuung und Beratung des Patienten auf einem wesentlich adäquateren Niveau stattfinden kann.

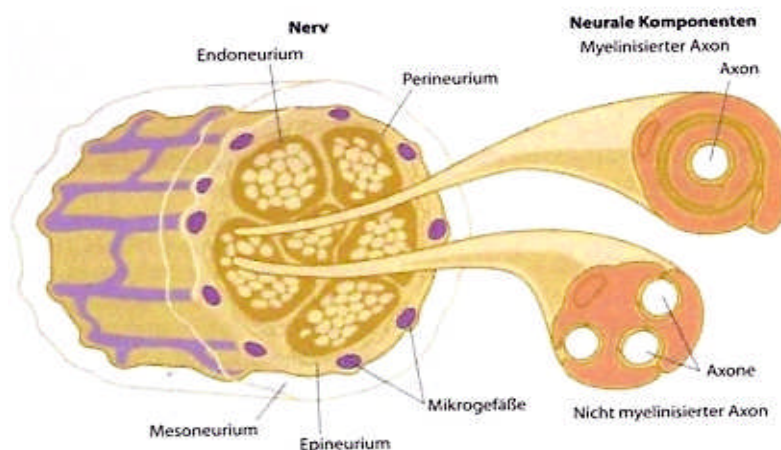
Zum Verständnis der weiteren Empfehlungen in den folgenden Kapiteln werden die erwähnten Grundlagen kurz gestreift. Ausführlichere Darstellungen finden sich in den entsprechenden Lehrbüchern und Übersichtsartikeln (z.B. Lundborg 2004, Mumenthaler et al 2007, Robinson 2000, 2004)

### 5.2. Nervenarchitektur und Funktion

Die meisten peripheren Nerven enthalten gemischt motorische-, sensible-, nozizeptive- und autonome Fasern (Lawson 2005). Der autonome Faseranteil ist verantwortlich für die Sudomotorik, Vasoreaktivität und Piloeraktion. Der größte Anteil eines peripheren Nervs besteht aus Bindegewebe und kann von 85% (N. ischiadicus auf Hüfthöhe) bis zu 25% (N. peroneus auf Fibulaköpfchenhöhe) variieren (Sunderland 1978). Die äußere Hüllstruktur, das Epineurium setzt sich aus Bindegewebe mit Anteilen von kollagenösen und elastischen Fasern zusammen; es ist von vielen Blutgefäßen durchzogen und kann den Nerv durch Verteilung des Druckes vor einer lokal zu hohen Druckbelastung schützen (**Abb. 1**). Das Endoneurium enthält das die Nervfasern unterhaltende Bindegewebsumilieu. Ein gewisses Maß an Faserundulation gewährleistet die physiologische Dehnbarkeit des Nervs (Haninec 1986, Tillett et al 2004). Eine kurzfristige Nerverlongation unter 12% der Ruhelänge wird ohne funktionellen Schaden toleriert; die Durchblutung wird jedoch schon ab 8% Elongation beeinträchtigt da hier bereits der venöse Rückstrom blockiert ist. Bei 16% Dehnung werden Ischämien hervorgerufen (Lundborg und Reydevik 1973). Dem Epineurium haftet eine weitere, kapillarisierte äußere Gleitschicht an, die als Meso- oder auch Paraneurium bezeichnet wird. Diese mesoneurale Verschiebeschicht gewährleistet das Gleiten des Nervs zwischen den Gewebeschichten während physiologischer Bewegungen (Wilgis u Murphy 1986, Lundborg 2004). Im Hinblick auf traumatische Läsionen ist es wichtig, eine solche Verschieblichkeit zu gewährleisten bzw. wiederherzustellen, um zu verhindern, dass der Nerv im Narbengewebe fixiert wird (Tillett et al 2004, Millesi et al 1990). Das Epineurium bildet einen inneren Anteil, der zwischen den Faszikeln verläuft und hier weniger kompakt ausgebildet ist (internes oder interfaszikuläres Epineurium). Die Faszikel werden durch das Perineurium eingehüllt, welches sich aus perineuralen Zellen zusammensetzt, zwischen denen zirkuläre, longitudinale und schräg orientierte Kollagenfaserbündel verlaufen. Die perineuralen Fibroblasten haben äußerst vielfältige Aufgaben, insbesondere nach Nervenläsionen auch für die neuromatöse Umwandlung, da sie die Bindegewebsreaktion initiieren und unterhalten können (Lietz et al 2006, Dreesman 2007). Das Perineurium scheint eine wichtige Rolle für die Erhaltung des physiologischen Milieus der leitenden Elemente zu spielen und wird als wesentlicher Bestandteil einer Diffusionsbarriere bzw. Blut-Nerven-Schranke gesehen. Eine Verletzung des Peri-

neuriums führte im Tierexperiment zu einer Faszikelherniation, die in ihrem Ausmaß um so stärker ausgeprägt war, je kleiner das produzierte Fenster war (Sugimoto 2002). Auf der anderen Seite scheint eine derartige Technik bei sog. End-zu-Seit-Transfers bedeutsam zu sein (Brenner et al. 2007). Die nächste Bindegewebsschicht unterhalb des Perineuriums ist das Endoneurium. Dieses umgibt die myelinisierten und Gruppen von nichtmyelinisierten Fasern. Die Rolle des Endoneuriums bei Verletzung und Rekonstruktion scheint weniger gut verstanden zu sein. Die Gefäßversorgung von Nerven ist reichlich und mehrfach sichergestellt. Kollateralgefäße treten über das Mesoneurium in regelmäßigen Abständen ein um sich mit der longitudinal verlaufenden Zentralarterie zu verbinden. Bei zirkumferenzieller Mobilisation eines Nerven werden etliche dieser Segmentarterien unterbrochen, so dass die Blutversorgung entlang dieses Segmentes zunächst über die Zentralgefäße aufrechterhalten wird. Einige dieser extrinsischen Gefäßpedikel können freie, vaskularisierte Nerventransplantate aufrechterhalten, wie dies beispielsweise für den N. ulnaris demonstriert wurde (Taylor u. Ham 1976). Einzelne Nerven unterscheiden sich stark im Ausmaß ihrer vaskulären Versorgung; so ist z.B. der N. tibialis auf Höhe der Kniekehle sehr viel reichlicher vaskularisiert als der N. peroneus communis.

Die Faszikel innerhalb eines Nerven bilden Plexus, gehen wechselseitige Verbindungen ein und tauschen Fasern mit anderen Faszikelsträngen aus. Dieser Faseraustausch ist proximal häufiger und nimmt in distaler Richtung ab (Sunderland 1978). Diese Tatsache wird oft als Erklärung dafür verwendet, dass eine interfaszikuläre Rekonstruktion die originäre Anatomie nicht wiederherstellen kann und dies umso weniger, je proximaler die Läsion sei. Jedoch ist die Querverbindung durch Plexus eher als zusätzliche und somit Mehrfachabbildung und Überlappung zu betrachten. Sunderland wies darauf hin, dass die Faszikelgruppen topographisch entsprechend ihrer Funktion abgegrenzt sind ("functional segregation"). Am konkreten Beispiel des N. medianus ergaben sich weitere Hinweise darauf, dass die intraneuralen Plexus als „Sicherheitsmechanismus“ fungieren, welche eine proximale nicht dermatomgebundene Überlappung sicherstellen (Schady et al 1983).



**ABBILDUNG 1: ANATOMISCHES SCHEMA DES NERVENAUFBAUS (AUS: BERGER U. HIERNER 2002)**

### **5.3. Relevante Aspekte der Nervendegeneration und -rekonstruktion**

Jede persistierende Unterbrechung des axonalen Transports resultiert in einer Degeneration vom Wallerschen Typ (Waller 1850). Dies gilt auch für kompressionsbedingte Läsionen. Im Sinne der Läsionsklassifizierung impliziert eine Unterbrechung des axonalen Transports zumindest eine *Axonotmesis* (Seddon 1943) oder nach der Klassifikation von Sunderland eine Läsion Typ 2 (Sunderland 1951) (siehe auch Kapitel 7). Die gravierendste Form einer Nervenverletzung ist die komplette Durchtrennung, entsprechend der *Neurotmesis* (Seddon) oder der Typ 5-Läsion nach Sunderland. Die „erkennbare“ Wallersche Degeneration breitet sich über mehrere Ranviersche Schnürringe in zentripetaler Richtung und den gesamten Weg bis zum Zielorgan in zentrifugaler Richtung aus. Distal eines komplett den Nervenquerschnitt erfassenden Neuroms mit aufgehobener Axonstruktur und dementsprechend auch entlang des distalen Stumpfes bei durchtrenntem Nerv werden die Axone komplett degenerieren und letztlich nur „endoneurale“ Hüllstrukturen mit laminärer Basalmembranstruktur zurück lassen. Die von Waller (1850) erstmalig im Ansatz beschriebenen Veränderungen gehen weit über ein lokal peripheres Geschehen hinaus und betreffen läsionsgetriggerte Veränderungen des Zellkörpers (zentral gelegen), der Schwannzell-Hülle, der Myelinscheide, der endoneuralen Zellen und schließlich auch der Endorgane (Stoll 2002).

Die *Neurapraxie* impliziert einen fokalen Leitungsblock. Die Leitung distal der Läsion ist erhalten (regenerative Läsion). Ist die Leitung jedoch auch distal des verletzten Segmentes aufgehoben, spricht man von einer degenerativen Läsion (Thomas 1964). Nach Nervendurchtrennung bleibt die passive distale Leitungsfähigkeit durch Stimulation mit einem Nervenstimulator 48 bis maximal 160 Stunden nach der Verletzung erhalten (Birch 2011). Elektrophysiologisch unterscheiden sich eine komplette Axonotmesis und eine komplette Neurotmesis nicht voneinander (Robinson 2000).

Das Thema der perineuralen Verletzung wird kontrovers diskutiert. Vielfach beschrieben wurde, daß eine isolierte perineurale Verletzung eine Kaskade auslöse, die in einen Axonverlust münden könne. Perineurale Fenster können zu Axonherniation mit darauf folgender Demyelinisierung und Faserdegeneration führen. Andererseits tritt eine isolierte perineurale Verletzung nicht als isolierte Verletzungsfolge im Rahmen eines Unfallgeschehens auf. Sie kann nur im Labor oder bei einer Rekonstruktion gezielt gesetzt werden. In Praxi implizieren somit einige der eingesetzten Rekonstruktionsverfahren gerade eine Unterbrechung der perineuralen Barriere, um eine Aussprossung zu induzieren (z.B. End-zu-Seit -Koaptationen).

Ein denervierter Muskel atrophiert und verliert an Muskelmasse. Diese Atrophie ist reversibel, da die betroffenen Muskelfasern histologisch noch intakt sind. Es scheint jedoch einen Zeitpunkt zu geben, wo dauerhaft nicht aktiv innervierte Muskelfasern substantiell zu Grunde gehen und durch Fett- und Bindegewebe ersetzt werden. Eine solche Umwandlung wird als irreversibel betrachtet. Dies wird in der Literatur durchaus kontrovers diskutiert. Ein solcher „point of no return“ ist im Hinblick auf die Rekonstruktion motorischer Nervenanteile wesentlich. Um dem Faktor Reinnervation des Zielorgans Muskel Rechnung zu tragen, unterschied Brushart 1999 drei Degenerationsintervalle: eines in dem unter günstigen Bedingungen eine ideale Reinnervation noch zu erwarten sei (1 bis 3 Monate Degenerationszeit), eines in dem eine funktionelle Reinnervation noch möglich ist (bis zu ein Jahr Degenerationszeit) und eines in dem eine Reinnervation ausgeschlossen sei (nach drei Jahren). Beim menschlichen Skelettmuskel scheinen abgesehen von Erfahrungswerten keine gesicherten Daten zu dieser Fragestellung vorzuliegen. Für sensible Nervenanteile gelten diese Zeitbegrenzungen nicht im selben Maß, da die Degeneration von Muskelspindeln und der sensiblen Hautorgane langsamer abläuft (Dubrovny u. Aldsgogius 1996). Außerdem spielt bei letzterer die kollaterale Reinnervation eine bedeutsame Rolle.

#### **5.4. Relevante Aspekte der Regeneration**

Pathophysiologische und molekulare Vorgänge sowie die Pharmakologie der Regeneration des peripheren Nerven wurden eingehend untersucht (Dahlin et al 2007, Fansa et al. 2000, Gaudet et al 2009, Gordon et al. 2011, Makwana u Raivich 2005, Magnaghi et al 2009, Rigoard u Lapiere 2009, Yoo et al 2010 ebenso wie der Einfluss des Alters (Apel et al 2009, 2010, Hall 2005). Neurotrophe Faktoren spielen bei der Nervenregeneration eine besondere Rolle (Gordon 2009, Dreesman 2007), insbesondere auch das IGF-1 (Apel et al 2010).

Die Axonsprossung geht vom sogenannten Wachstumskonus aus. Hierbei folgen die Axonspitzen den vorausgehenden Büngnerschen Bändern, welche von Schwann Zellen ausgehende Fortsätze sind. Eine vorhandene Basalmembranstruktur dient dabei als Weg leitende Matrix und wird zur Leitschiene. Axone sprossen mit einer Durchschnittsgeschwindigkeit von 1 mm pro Tag; dies ist ein Näherungswert, der deutlich in Abhängigkeit von der Entfernung zum Rückenmark variiert, so dass stammnah Geschwindigkeiten von 2-3 mm/Tag erreicht werden. Bei hypothetischer Berechnung bzgl. einer Reinnervation nach Rekonstruktionen sind im Hinblick auf den Sprossvorgang weitere Verzögerungen zu berücksichtigen:

- Startverzögerung
- Verzögerung beim Überwinden der Koaptationsstellen
- Distale Verzögerung aufgrund stammfern niedrigerer Wachstumsgeschwindigkeit
- Terminale Verzögerung, bis zur Remyelinisierung und Erreichen des Zielorgans über die motorische Endplatte.

Regenerierende Nerven entwickeln Axonsprosse welche von proximal an die Läsion angrenzenden intakten Nervenquerschnittanteilen ausgehen. Die Axonsprosse überwinden eine Defektstrecke bzw. strukturell läsierten Nervenabschnitt indem sie den vorausgehenden Schwann Zellen entlang der endoneuralen Hüllstrukturen folgen. Eine Regeneration nach degenerativer Läsion ist dann funktionell am erfolgreichsten wenn diese Bestandteile noch in Kontinuität erhalten sind. Dies ist bei der Axonotmesis der Fall. Unter solchen Bedingungen erreicht die überwiegende Anzahl der Axone das korrespondierende Endorgan mit wahrscheinlich nur sehr geringfügigem Richtungsverlust. Beim Mensch (im Gegensatz zum Kaninchen oder der Ratte) ist eine spontane Regeneration ausgeschlossen, wenn proximaler und distaler Nervenstumpf voneinander separiert sind. In solchen Fällen kommt es zwar dennoch zur Axonsprossung, jedoch in Abwesenheit einer Leitmatrix nur in Form von vereinzelt sogenannten Minifaszikeln. Dieses Wachstum ist ungerichtet und die einzelnen Faszikel sind in Bindegewebsknäueln verwoben, die letztlich das Stumpfneurom formen. Histomorphologisch entstehen äquivalente Nervenabschnitte auch bei ausgeprägten Kontinuitätsläsionen wenn aufgrund der Zerstörung der Nervbinnenstruktur eine segmentale bindegewebige Umwandlung

stattfindet (Kontinuitätsneurom). Prinzipiell zielt jegliche Nervenrekonstruktion darauf hin, die spontane Axonsprossung zielgerichtet zu leiten, indem ein Leitkanal (Transplantat) und innerhalb dessen Leitschienen in Form von Basalmembranstrukturen bereitgestellt werden. Bis zum Einsetzen der Axonsprossung vergehen zwei bis drei Tage; die Koaptationsstellen sind zusätzliche Hindernisse. Die mikroanatomisch bulbösen Enden regenerierender Axone reagieren ausgeprägt sensitiv auf mechanische Stimuli, was dem Hoffmann-Tinel-Zeichen zu Grunde liegt (siehe Kapitel 8).

Während die peripheren Neurone eine gute spontane Regenerationstendenz aufweisen, ist dies für die zentralen Neurone nicht der Fall. Sie benötigen zur Regeneration genaue und zeitgerechte Informationen über Ort und Ausmaß der Läsion des peripheren Neurons, um ihr intrinsisches Wachstum anzukurbeln und erfolgreich zu regenerieren (Abe u Cavalli 2008). Hierbei spielen die Signalübermittler und Aktivatoren der Transkription 3 (STAT3) als Mediator der zentralen Reorganisation eine wichtige Rolle (Dziennis u Alkayed 2008). Eine große Bedeutung kommt auch der kortikalen Reorganisation zu (Cusick 1996) (siehe folgenden Abschnitt)

### **5.5. Zentrale Reorganisation/Sensible Re-Edukation**

Keine operative Technik kann im Erwachsenenalter eine komplette funktionelle Wiederherstellung der Sensibilität gewährleisten. Die posttraumatische Regeneration des Nervs ist ein komplexer biologischer Prozess, dessen Ergebnis von multiplen Faktoren abhängig ist (Überleben der Nervenzellen, axonale Regeneration und Fehlsprossung, Art und Höhe der Läsion, Alter des Patienten und nicht zuletzt des aktiven Trainings im Rahmen der Nachbehandlung). Wegen der axonalen Fehlregeneration ist eine weitgehende kortikale funktionelle Reorganisation der Handrepräsentation erforderlich. Dies stellt ein Hauptproblem der Rehabilitation dar (Chen et al. 2002, Lundborg und Rosen 2007). Zwar kommt es nach einer Nervenrekonstruktion in der Regel zu einer ausreichenden Schutzsensibilität, eine gute Diskriminationsfähigkeit wird jedoch nur selten erreicht. Letztere ist Ausdruck einer kortikalen Umstrukturierung (« remapping »), das durch eine spezifische Handrehabilitation gefördert wird. Hierbei spielt die Plastizität des Gehirns, d.h. seine Fähigkeit der Anpassung an einen veränderten sensiblen Input, eine besondere Rolle (Cusick 1996, Navarro et al 2007, Navarro u. Udina 2009, Rossini u Dal Forno 2004, Taylor et al 2009, Tinazzi et al 2003). Strittig ist, ob im Regenerationsprozess der Sprossung oder Plastizität die größere Bedeutung zukommt (Cafferty et al 2008, Priestley 2007). Durch bestimmte Techniken wie z.B. Spiegeltraining (Rosen und Lundborg 2005) oder nach Applikation einer lokalanästhetischen Creme auf Unterarm oder Unterschenkel und Stimulation der Muskelafferenzen wird die kortikale Aktivität moduliert (Hassan-Zadeh et al 2009, Rosen et al 2006, 2009, Tinazzi et al 2003). Dieser Effekt ist auch mittels Kernspintomographie bzw. MRN nachweisbar (Hansson et al 2003). Cheng et al (2001) konnten durch taktile Stimulation die sensible Re-Edukation bei Fingernervenverletzungen fördern. Dies wurde durch eine spätere randomisierte Studie bestätigt (Mavrogenis et al 2009). Rosen und Lundborg (2007) konnten mit dem (kommerziell nicht erhältlichen) « Sensory Glove System » in einer klinischen prospektiven Multi-Center-Studie eine signifikante Besserung der taktilen Gnosis nachweisen. Eine systematische Übersichtsarbeit (Oud et al 2007). kam zu dem Ergebnis, dass es eine begrenzte Evidenz für die Effizienz der sensorischen Reeducation zur Verbesserung der funktionellen Sensibilität der Hand nach peripheren Nervenverletzungen gibt, dass jedoch noch weitere gut definierte Studien zu dem Effizienznachweis erforderlich sind. Neben der Förderung der peripheren Regeneration kommt somit der Stimulation der kortikalen und subkortikalen Reorganisation eine besondere Bedeutung zu (Dornseifer et al 2007, Mavrogenis et al 2009, Oud et al 2007).

### **5.6. Tierexperimentelle Verfahren zur Neuroprotektion bzw. Beschleunigung und Verbesserung der Regeneration**

Leider lassen sich positive Ergebnisse aus tierexperimentellen Studien nicht immer in den klinischen Alltag übertragen. Die folgenden Ausführungen sollen daher nur einen Überblick über die aktuellen experimentellen Forschungsergebnisse geben. Eine Anwendung am Menschen ist nur im Rahmen kontrollierter klinische Studien sinnvoll.

- Laserphototherapie im Frühstadium der schweren Nervenläsion und Denervierung hat im Tierversuch eine protektive Wirkung auf die Nervenfunktion und verbessert die Nervenregeneration (Anders et al 2004, Rochkind et al 2007a, 2009)
- Elektrostimulation von kurzer Dauer beschleunigt Axonwachstum und Reinnervation des Muskels (Gordon et al 2008, Haastert-Talini et al. 2011) und verbessert die Nervenregeneration unabhängig von der Endplattenbeschaffenheit (Wang et al 2009), insbesondere in Kombination mit Übungsbehandlung (Asensio-Pinilla et al. 2009). Biphasische elektrische Langzeitstimulation spielt eine bedeutsame Rolle bei der Aktivierung der Schwann-Zellen und der axonalen Sprossung (Kim et al. 2011, Wan et al. 2010). Die direkte Muskelstimulation scheint eher einen negativen Effekt zu haben (Gigo-Benato et al. 2010).
- Manuelle Stimulation der paretischen Muskulatur zeigte einen deutlichen positiven Effekt bei Hirnnervenläsionen wie N. facialis und hypoglossus, nicht jedoch bei peripheren gemischten Nerven (Sinis et al 2009b).
- Außerdem wurden im Rahmen einer medikamentösen Neuroprotektion bzw. als Neurotherapeutika folgende Substanzen bzw. Verfahren beschrieben :

- Melatonin (Daglioglu et al 2009)
- Neurotrophe Faktoren (Kingham u Terenghi 2006)
- C3-Protein (Höltje et al 2009, Huelsenbeck et al 2011)
- Immunsuppression (Kuffler 2009)

## 6. Prognose

### 6.1. Statements

<b>S6</b>	<b>Substanzielle Nervenverletzungen heilen in der Regel mit einem funktionellen Defekt (Ausnahme: kindliches Alter). Die Qualität und der Zeitpunkt der Primärversorgung haben (neben patientenbezogenen Faktoren) Einfluss auf das Behandlungsergebnis.</b>
<b>S7</b>	<b>Die wichtigsten prognostischen Faktoren sind: Alter des Patienten, betroffener Nerv, Höhe der Läsion, Ursache und Art der Verletzung und Begleitverletzungen, sowie der Zeitraum zwischen Verletzung und Rekonstruktion des Nervs.</b>

Eine Meta-Analyse von Medianus- und Ulnarisdurchtrennungen (Ruijs et al. 2005) zeigte, dass die Prognose signifikant abhängig ist von Alter, Läsionshöhe, verletztem Nerv und zeitlichem Intervall, aber auch vom Geschick des Operateurs und der Operationsmethode (Desouches et al 2005). Ulnarisdurchtrennungen bei alten Patienten, proximaler bzw. hoher Verletzung und verzögerter Versorgung haben eine schlechtere Prognose (Pfaeffle et al 2007). Bei dem vorwiegend motorischen N. ulnaris ist die motorische Regeneration um 71% schlechter als beim N. medianus (Ruijs et al 2005). Gut ist die Prognose bei Kindern (Birch u. Achan 2000). Die Erholungsaussichten für N. medianus und N. radialis-Nähte, wenn eine Behandlung innerhalb von 6 Mo. erfolgt, sind schlechter als bei N. ulnaris-Nähten (Murovic 2009, Senes et al. 2009).

Wenn bei einer Radialisläsionen die elektrische Leitfähigkeit des Nervs erhalten ist, kann man von einer spontanen Restitution ausgehen (Malikowski et al 2007). Besonders bei geschlossenen Frakturen ist die Prognose gut bis sehr gut (Bumbasirevic et al 2010, Elton u Rizzo 2008, Malikowski et al 2007, Mohler u Hanel 2006, Omer 1982, Shao et al. 2005). Die Rate der Regenerationen beträgt 88,6% bei primären gegenüber 93,1% bei sekundären Radialisläsionen, ohne dass der Unterschied statistisch signifikant ist (Shao et al 2005). Ein gutes spontanes Regenerationsergebnis des Nervs kann bei Patienten nach geschlossenen Frakturen, niedrig-energetischem Trauma und bei einem fortschreitenden Hoffmann-Tinel Zeichen erwartet werden (Kato 2006). Eine gute Prognose haben Verletzungen des N. ulnaris bei suprakondylären Humerusfrakturen durch Kirschnerdrähte (Rose u Phillips 2002, Green et al 2005), bei jungen Patienten ebenso wie N. inteross. ant.-Läsionen (Seki et al. 2006). N. interosseus posterior-Läsionen haben nach Dekompression und Rekonstruktion eine gute Prognose (Kim et al 2006), ebenso wie Fingernervläsionen nach Fingerreplantation (Glickman u Mackinnon 1990) und N. thoracicus longus-Revisionen (Nath et al 2007, Nath u Melcher 2007). Dies gilt auch für Dehnungsschäden des N. femoralis nach Implantation einer Hüftendoprothese (Piza-Katzer et al 2009). Beim N. axillaris ist auch mehr als 6 Mo. nach Verletzung und Rekonstruktion noch mit befriedigenden Ergebnissen zu rechnen (Moor et al 2009).

Die Prognose ist schlecht bei kombinierten N. medianus u. ulnaris-Durchtrennungen (Kilinc et al 2009) und mehreren Sehnenläsionen (Kilinc et al. 2009, Werdin u Schaller 2006). Bei kriegsbedingten Läsionen bei Kindern ist sie schlechter als bei unfallbedingten (Barisic et al 1999). Der N. ulnaris erholt sich nach einer Rekonstruktion motorisch signifikant schlechter als der N. medianus (Ruijs et al 2005).

Nervenverletzungen durch Hochgeschwindigkeitsgeschosse sind prognostisch günstiger anzusehen als solche mit niedrigen Geschwindigkeiten (Omer 1982), rekonstruierte Nn. tibialis, medianus und femoralis haben eine bessere Prognose als die Nn. peroneus, ulnaris (und der Armplexus) (Secer et al. 2008, Roganovic et al 2005a u. b). Bei Schussverletzungen des N. ulnaris ist die Prognose besser, wenn eine Versorgung innerhalb von 6 Mo. erfolgt und wenn die Läsion weiter distal liegt (Secer et al 2007). Die Prognose von Ischiadicus- und Tibialis-Läsionen durch *Schussverletzungen* ist schlecht bei Defekten von mehr als 8 cm, hoher Läsion und mehr als 8 Monaten zurück liegender Zerreiung (Secer et al. 2007), die Prognose für den tibialen Anteil des N. ischiadicus deutlich besser als für den peronealen (Gousheh et al 2008, Kline et al 1995).

Der Kälteintoleranz-Score (CISS) erlaubt bei N. medianus u. ulnaris-Läsionen prognostische Aussagen: Hohe Werte gehen mit schlechter sensibler Funktion einher und haben eine schlechtere Prognose während zusätzliche Gefäßverletzungen, Höhe und Art der Läsion sowie Händigkeit ohne Einfluss sind (Ruijs et al 2005, Stokvis et al 2009).

Mikrochirurgische Versorgung kann auch mehr als ein Jahr nach der Verletzung noch erfolgreich sein (Rochkind u Alon 2000, Alon u Rochkind 2002, Rochkind et al 2000). Robinson (2000, 2004) weist allerdings darauf hin, dass eine Nervenrekonstruktion mehr als 6 Monate nach der Verletzung für die Erholung der motorischen Funktion nicht mehr sehr hilfreich ist. Alter und verzögerte Versorgung sind signifikante Prädiktoren für die motorische und sensible Reinnervation. Eine Verzögerung der operativen Behandlung verschlechtert die Prognose wegen nicht myelinisierter Schwanzzellen am Nervenende (Saoto u Dahlin 2008). Metallteile im Körper wirkten sich im Tiermodell ungünstig auf den Regenerationsverlauf nach Nervrekonstruktionen aus (Seery et al 2009). Trotz versäumter operativer Intervention kann bei einzelnen Nerven (z.B. N. accessorius) eine gezielte physikalische und krankengymnastische Behandlung die Prognose verbessern (Akgun et al 2008).

Die Prognose ist bei Kindern im Allgemeinen besser als im Erwachsenenalter. Es gibt jedoch auch hier Einschränkungen: So sind Verletzungen im Beckenbereich, besonders nach Frakturen und penetrierenden Geschossen auch bei Kindern prognostisch ungünstig, besonders im Rahmen von Kriegsverletzungen (Birch u Achan 2000).

## 7. Klassifikation und (semi-)quantitative Verfahren zu Diagnostik und Evaluation

### 7.1. Statements:

<b>S8</b>	<b>Auf der Basis klinischer Symptome und physikalischer Befunde allein ist es häufig schwierig oder unmöglich, zwischen Neurapraxie, Axonotmesis und Neurotmesis-Schädigung zu unterscheiden, insbesondere im Frühstadium der Läsion. Hier können zusätzliche elektrophysiologische Befunderhebungen notwendig werden (Navarro u. Udina 2009).</b>
-----------	--

### 7.2. Empfehlungen:

<b>E2</b>	<b>B</b>	<b>Es sollte eine detaillierte, die unterschiedlichen Aspekte umfassende Läsionsbeschreibung erfolgen.</b>
<b>E3</b>	<b>0</b>	<b>Hierbei können Klassifikationen für die Feststellung des Schweregrades der Nervenläsion und der Prognose sowie zur Entscheidungshilfe für die Behandlung, insbesondere die Indikation zur Operation und letztlich zur</b>



		<b>Evaluation des Behandlungsergebnisses hilfreich sein.</b>
<b>E4</b>	<b>B</b>	<b>Der klinische Befund sollte entsprechend der britischen MRC-Skala (Medical Research Council 1976) zu Beginn der Behandlung und zur Indikationsstellung klassifiziert werden.</b>
<b>E5</b>	<b>B</b>	<b>Im Fall einer operativen Versorgung sollte der klinische Befund im postoperativen Verlauf entsprechend dem Verlauf der zu erwartenden Nervenregeneration erneut nach der MRC-Skala erhoben werden.</b>
<b>E6</b>	<b>0</b>	<b>Im Verlauf können psychometrische Testverfahren zur Dokumentation der Wiederherstellung der Sensibilität eingesetzt werden. Die Ergebnisse haben besondere indikatorische und gutachterliche Bedeutung.</b>
<b>E7</b>	<b>B</b>	<b>Als psychometrische Testverfahren sollten der Weinstein Enhanced Sensory Test oder der Semmes-Weinstein Monofilament-Test als Schwellentest für leichte Berührung sowie der Shape-Texture Identifikations-Test für taktile Wahrnehmung verwandt werden</b>

Die Verwendung von Klassifikationen, Skalen und standardisierter Testverfahren ist nicht nur ein aktueller Trend in der Medizin sondern kann sehr hilfreich sein, um eine vollständige, alle Aspekte umfassende Beschreibung des behandelten Falles (Empfehlung E2) zu ermöglichen. Ferner dienen sie dazu, unterschiedliche Interpretationen freitextlicher Beschreibungen zu vermeiden, sodass im Idealfall jeder an der Versorgung des Verletzten Beteiligter ein klares Bild über die Verletzungsschwere erhält, die erforderlichen Maßnahmen festlegen und die Prognose abschätzen kann (Empfehlung E3). Leider gibt es im internationalen Vergleich mit Ausnahme der British Medical Research Council-Skala für Paresen bei Verletzungen peripherer Nerven (Empfehlung E4 und E5) kaum allgemein akzeptierte Skalen und Testverfahren geschweige denn systematische Evaluationen bezüglich Reliabilität und Validität. Die im Folgenden skizzierten Klassifikationen, Skalen und psychometrischen Testverfahren stellen daher eine Auswahl aktuell häufiger verwandter Verfahren dar, deren Anwendung optional erfolgen kann (Empfehlung E6). Zum Vergleich psychometrischer Testverfahren liegt ein systematischer Review (Jerosch-Herold (2005) vor, nach dem der Weinstein Enhanced Sensory Test bzw. der Semmes-Weinstein Monofilament-Test als Schwellentest für leichte Berührung sowie der Shape-Texture Identifikations-Test für taktile Wahrnehmung eine verlässliche Quantifizierung sensibler Störungen ermöglicht (Empfehlung E7).

### 7.3. Anatomisch orientierte Klassifikations-Schemata

**TABELLE 2A: DAS SCHEMA VON SEDDON (1943) BESCHREIBT DREI TYPEN VON NERVENVERLETZUNGEN**

<b>NEURAPRAXIE:</b>	<b>Nerv in Kontinuität, leichteste Form der Nervschädigung. Anatomische Struktur vollständig oder weitestgehend erhalten, nur minimale makro- bzw. mikroskopische Veränderungen.</b>
<b>AXONOTMESIS:</b>	<b>Nerv in Kontinuität, schwerer Grad der Nervläsion mit Unterbrechung der Axone unter Erhaltung der umgebenden Hüllen. Eine ausgeprägte intraneurale Fibrose kann die Regeneration der Axone blockieren.</b>
<b>NEUROTMESIS:</b>	<b>Nerv in Diskontinuität, schwerster Grad der Nervläsion: Unterbrechung der Axone, der Myelinscheide und der Hüllstrukturen bei komplett- oder teildurchtrenntem Nerv.</b>

**TABELLE 2B: DAS SCHEMA VON SUNDERLAND (1951) MIT FÜNF SCHWEREGRADEN:**

<b>GRAD I</b>	<b>Neurapraxie (physiologischer Leitungsblock – „der Nerv funktioniert nicht mehr“ –</b>
---------------	--

	<b>ohne anatomische Veränderungen der Nervstruktur)</b>
<b>GRAD II</b>	<b>Axonotmesis mit intaktem Endoneurium</b>
<b>GRAD III</b>	<b>Axonotmesis mit unterbrochenem Endoneurium (axonale Läsion mit Degeneration der distalen Anteile), Perineurium bzw. Basalmembran der Schwann-Zellen intakt</b>
<b>GRAD IV</b>	<b>zusätzlich Perineurium unterbrochen, Nervbinnenstruktur zerstört bzw. narbig umgewandelt bei erhaltener Nervkontinuität</b>
<b>GRAD V</b>	<b>zusätzlich epineurale Kontinuität unterbrochen (Neurotmesis mit Diskontinuität des Nervs bzw. Nervdurchtrennung).</b>

Millesi et al. (1990) haben die Neurotmesis bzw. Grad III-Schädigung in III A (Fibrose des epifaszikulären Epineurioms), III B (Fibrose des interfaszikulären Epineurioms) und III C (Fibrose des Endoneurioms) entsprechend dem Fibrosegrad weiter unterteilt. Nach dem Sunderland Schema markiert die Grad III Läsion einen Übergang zwischen Läsionen welche ohne Rekonstruktion spontan regenerieren können und solchen, welche transplantiert werden müssten. Ein Teil der Grad III Läsionen kann sich erholen, ein anderer Teil nicht.

Kombiniert man die Sunderland-Klassifikation mit der Beschreibung des Fibrosegrades nach Millesi, so ergibt sich daraus, dass der theoretische Trennpunkt zwischen einer nicht zu transplanzierenden und einer zu transplanzierenden Läsion eine Sunderland Grad III Läsion ist, welche eine deutliche interne Fibrose aufweist (Millesi et al. 1990).

In der klinischen Praxis zeigt sich, dass viele traumatische Nervenläsionen mit Klassifikationssystemen oftmals nicht hinreichend genau beschrieben werden können, um die jeweils geeignetste Therapieform auszuwählen. Nicht nur ein Nervsegment sondern auch der Nervquerschnitt kann in einzelnen Sektoren völlig unterschiedliche Läsionsausprägungen vorweisen. Ein Sektor des Querschnitts kann intakte Faszikelstruktur aufweisen, ein anderer jedoch teilfibriert sein mit erhaltener Leitungsfähigkeit, ein weiterer besteht aus Neuromnarbe ohne jegliche Faszikelstruktur. Es ist somit wichtig, nicht verallgemeinernd von „partiellen Nervenläsionen“ zu sprechen, sondern sehr präzise zwischen einer inkompletten Läsion (z.B. Neurapraxie) des gesamten Nervs und einer kompletten Durchtrennung eines Teils des Nervs zu unterscheiden.

#### **7.4. Elektrophysiologische Klassifikation**

Die *Neurapraxie*, als mildester Grad eine Nervenverletzung bzw. Funktionsstörung, ist charakterisiert durch eine Verlangsamung oder einen kompletten Block der elektrischen Nervenleitung im Bereich des geschädigten Nervensegments (segmentaler Block). Die Axone sind in ihrer Koninuität erhalten, die Nervenleitung ist proximal und distal der Läsion normal. Die Läsion ist nach Abklingen oder der Beseitigung der Störung (gleichgültig, ob mechanisch, metabolisch oder ischämisch) voll reversibel und geht mit einer vollständigen Normalisierung der Nervenleitung innerhalb von Tagen oder Wochen einher (Trojaborg 1970). Das elektrophysiologische Korrelat der Neurapraxie ist der sog. Leitungsblock bei der neurographischen Untersuchung.

Die partielle und totale *Axonotmesis* sind elektrophysiologisch am zuverlässigsten mittels Nadel-Elektromyographie (EMG) zu erkennen, und zwar am Auftreten von pathologischer Spontanaktivität etwa 10 bis 14 Tage nach dem Eintreten der Läsion. Neurographisches Korrelat der Axonotmesis ist eine niedrige Reizantwort, ein allerdings unspezifischer Befund. Bei der Beurteilung elektrophysiologischer Befunde ist deren zeitlicher Verlauf von entscheidender Bedeutung (siehe Tabelle 3.).

**TABELLE 3 ELEKTROPHYSIOLOGISCHE KLASSIFIKATION UND UNTERSUCHUNGSERGEBNISSE**

<b>LÄSION</b>	<b>ZEITRAUM NACH EINTRETEN DER LÄSION</b>	<b>EMG-BEFUND</b>	<b>NEUROGRAPHIE-BEFUND</b>
Neurapraxie	sofort	normal, bei hochgradiger Schädigung erhöhte Entladungsraten	„Leitungsblock“
	nach Restitution (Minuten bis Tage nach Läsion)	normal	normal

Axonotmesis (partiell)	sofort	normal, bei hochgradiger Schädigung erhöhte Entladungsraten der PME	„Leitungsblock“
	ab ca. 4 bis 14 Tagen	normal, bei hochgradiger Schädigung erhöhte Entladungsraten der PME	niedrige Reizantworten, (niedrig-) normale NLG
	ab ca. 10 bis 14 Tagen	PSA, bei hochgradiger Schädigung erhöhte Entladungsraten der PME	niedrige Reizantworten, (niedrig-) normale NLG
	nach einigen Wochen	Rückgang der PSA und der erhöhten Entladungsraten, Nebeneinander von polyphasisch verbreiterten und vergrößerten PME (Reinnervation durch kollaterale Aussprossung)	Reizantworten größer als im Akutstadium
	nach Restitution	vergrößerte PME (chronisch neurogener Umbau), nur selten noch PSA	je nach Ergebnis: niedrige bis normale Reizantworten
Axonotmesis (total)	sofort	normale Insertionsaktivität, keine PSA, keine PME	kompletter „Leitungsblock“
	ab ca. 10 bis 14 Tagen	reichlich PSA, <b>keine PME</b>	keine Reizantworten
	in den folgenden Wochen	Rückgang der PSA, keine PME	keine Reizantworten
	nach Monaten (zu Beginn der Reinnervation, *)	kleine, polyphasische ("naszierende") PME (Reinnervation durch Neuaussprossen von Axonen)	niedrige Reizantworten
	nach Restitution	vergrößerte PME (chronisch neurogener Umbau), nur selten noch PSA	je nach Ergebnis: niedrige bis normale Reizantworten
Neurotmesis	lässt sich neurophysiologisch nicht von totaler Axonotmesis unterscheiden. Restitution erfordert unbedingt OP		
* Abstand zwischen Läsion und Muskel in mm = Tage bis zum Beginn der Reinnervation Abkürzungen: EMG: Elektromyogramm, NLG: Nervenleitgeschwindigkeit, PSA: pathologische Spontanaktivität, PME Potenzial motorischer Einheit			

### 7.5. Klinisch orientierte bzw. kombinierte Schemata/Verfahren: Funktionstests/Outcome assessment

TABELLE 4A KLASSIFIKATION DER SENSIBLEN REGENERATION (MEDICAL RESEARCH COUNCIL, MRC 1975)

GRAD	STADIUM DER SENSIBILITÄT	ERGÄNZUNG DURCH MACKINNON U. DELLON (1988)
S0	Keine Sensibilität	
S1	Schmerzwahrnehmung	
S2	Beginnende Schmerzlokalisierung und	

	<b>Berührungswahrnehmung</b>	
<b>S2+</b>	<b>Rückgang der Hyperpathie</b>	
<b>S3</b>	<b>Rückkehr von Schmerzlokalisierung und Berührungsempfindung</b>	<b>Statische Zweipunktediskrimination (2PD) bis 15mm</b> <b>Dynamische 2PD bis 7mm</b>
<b>S3+</b>	<b>wie S3, zusätzlich Stimuluslokalisierung und 2PD</b>	<b>Statische 2PD 7-15mm</b> <b>Dynamische 2PD 4-7mm</b>
<b>S4</b>	<b>Normale Sensibilität</b>	<b>Statische 2PD 2-6mm,</b> <b>Dynamische 2PD 2-3mm</b>

**TABELLE 4.B. KLASSIFIKATION DER MOTORISCHEN REGENERATION (MEDICAL RESEARCH COUNCIL, BMRC)**

<b>M0</b>	<b>Keine Kontraktion</b>
<b>M1</b>	<b>Sichtbare Muskelbewegung</b>
<b>M2</b>	<b>Aktive Bewegung bei ausgeschalteter Schwerkraft</b>
<b>M3</b>	<b>Aktive Bewegung gegen Schwerkraft</b>
<b>M4</b>	<b>Aktive Bewegung gegen leichten Widerstand</b>
<b>M5</b>	<b>Normale Kraft</b>

**TABELLE 4C: SPEZIELLE SENSIBILITÄTSTESTS ZUR ERFASSUNG UND QUANTIFIZIERUNG DER SENSOMOT. FUNKTIONSWIEDERKEHR NACH NERVENVERLETZUNG UND DOKUMENTATION DES BEHANDLUNGSERFOLGS (BELL-KROTOSKI ET AL. 1993, FESS 1995, JEROSCH-HEROLD 2003, 2005):**

<p><b>A) TESTS ZUR SCHWELLENBESTIMMUNG FÜR LEICHTE BERÜHRUNG, DRUCK UND DYNAMISCHE REIZE WIE VIBRATION, DIE DIE FRAGE BEANTWORTEN SOLLEN, OB DER PATIENT DEN REIZ FÜHLT ODER NICHT UND EINE QUANTIFIZIERUNG DER NIEDRIGSTEN REIZSCHWELLE ERLAUBEN.</b></p> <ul style="list-style-type: none"> <li>• Semmes-Weinstein Monofilament-Test (Massy-Westrop 2002, Weinstein 1993)</li> <li>• Weinstein Enhanced Sensibility Test</li> <li>• Zweipunktediskrimination statisch und dynamisch (Jerosch-Herold 2000, Lundborg u Rosen 2004, Moberg 1958, Novak et al 1993)</li> <li>• Locognosia/Lokalisations-Test (Jerosch-Herold 2003, 2005, Lundborg u. Rosen 2004).</li> </ul>
<p><b>B) TESTS ZUR IDENTIFIKATION VON OBJEKTEN, DER FORM UND QUALITÄT VON OBERFLÄCHEN USW., WELCHE AKTIVE BEWEGUNGEN ERFORDERN.</b></p> <ul style="list-style-type: none"> <li>• Objektidentifizierung (Novak et al 1992)</li> <li>• Aufsammlertest (Moberg 1958)</li> <li>• Shape Texture Identification (STI) (Jerosch-Herold 2003, 2005) zur Bestimmung der Taktilen Gno-</li> </ul>

sis (Rosen et al 2007)	
<b>C)</b>	<b>KOMBINATION VON TESTS (WONG ET AL 2006, MOBERG 1958) FÜR SENSOMOTORISCHE FUNKTIONSWIEDERKEHR (ROSEN 1996, ROSEN U LUNDBORG 2003):</b>
	<ul style="list-style-type: none"> <li>• Semmes-Weinstein,</li> <li>• Jamar-Handdynamometer zur Messung der Faustschlusskraft</li> <li>• Schmerz-Skala,</li> <li>• Sollerman-Test der Greiffunktion</li> </ul>
<b>D)</b>	<b>QUANTITATIVE SENSIBLE TESTUNG (CHONG U CROS 2004, SIAO U CROS 2003, SHY ET AL 2003, WEINSTEIN 1993 )</b>
	<ul style="list-style-type: none"> <li>• Semmes-Weinstein Monofilament (Massy-Westrop 2002, Weinstein 1993)</li> <li>• Thermästhesie</li> <li>• Kälteintoleranz-Score (CISS)</li> </ul>

Funktionstests sind erforderlich zur Feststellung und Dokumentation des Behandlungserfolgs, vor allem während der Rehabilitation und zur Begutachtung der Beeinträchtigung im Arbeitsleben. Dies gilt besonders für die Nervenrekonstruktion eines großen Extremitätennervs, bei der ein Follow-up erforderlich ist, um das Endergebnis adäquat beurteilen zu können (Jabaley 2006). Bisher existiert jedoch keine einheitliche bzw. allgemein akzeptierte Methode (Lundborg 2004). Am verbreitetsten sind nach wie vor die British Medical Research Council (BMRC)-Skalen für die motorische und sensible Regeneration (Medical Research Council, MRC 1975) (Tabelle 4a und b). In den USA, weniger hierzulande, ist das aufwändigere *Louisiana State University Medical Center (LSUMC) Grading System* für die motorische und sensible Funktion (Kline u. Hudson 1995, Spinner u Kline 2000) gebräuchlich.

Die *psychometrischen Testverfahren* zur Dokumentation der Wiederherstellung der Sensibilität wurden von Jerosch-Herold (2005) in einem systematischen Review verglichen und bewertet. Die Autorin kam zu dem Ergebnis, dass nur zwei Testverfahren

- der Weinstein Enhanced Sensory Test (WEST) oder der Semmes-Weinstein Monofilament-Test (SWMT) als Schwellentest für leichte Berührung sowie der
- der Shape-Texture Identifikations-Test (STI) für taktile Wahrnehmung

die Kriterien für ein psychometrisch robustes Testverfahren zur Quantifizierung der Sensibilität erfüllen. Nur diese beiden Verfahren erlauben in der klinischen Praxis und vor allem beim Vergleich verschiedener (biologischer, chirurgischer und physikalischer) Behandlungsverfahren eine verlässliche und hinreichende Dokumentation des Behandlungserfolgs. Die weitverbreitete Verwendung der Zweipunkt-diskrimination (2PD) erfüllt nicht die Kriterien eines sicheren Testverfahrens der sensiblen Regeneration (Jerosch-Herold 2005).

Neben den oben beschriebenen Funktionstests finden auch *Fragebögen zur Selbsteinschätzung* Anwendung, der am meisten verwendete ist DASH (Dowrick et al 2005, Germann et al 2003, Gummesson et al 2006, Khan et al. 2009).

## 8. Klinische Untersuchung

### 8.1. Empfehlungen:

<b>E8</b>	<b>A</b>	<b>Eine sorgfältige <i>Erhebung der Vorgeschichte</i> soll bei allen Patienten erfolgen, um eine Nervenverletzung von spinalen, zerebralen oder anderen Funktionsstörungen abzugrenzen.</b>
<b>E9</b>	<b>A</b>	<b>Aus dem gleichen Grund soll eine <i>klinische</i> (einschließlich des neurologischen Befundes) Untersuchung zum frühest möglichen Zeitpunkt erfol-</b>

		gen.
E10	A	Im Falle einer operativen Versorgung soll der klinische Befund (siehe Empfehlungen E2 bis E7) im postoperativen Verlauf entsprechend der zu erwartenden Nervenregenerationszeit erhoben werden.
E11	A	Bei konservativer Behandlung soll der <i>Verlauf</i> innerhalb des ersten halben Jahres regelmäßig klinisch (s. Empfehlungen E2 bis E7) und gegebenenfalls elektrophysiologisch (s. Empfehlungen E13 bis E15) kontrolliert werden. Das Intervall hängt von der konkreten Läsion ab.
E12	0	Im Verlauf kann das <i>Hoffmann-Tinelsche Zeichen</i> als Indikator bestimmt werden, um das Fortschreiten oder Ausbleiben der Regeneration entlang der Axone zu verfolgen.

Auch wenn der Nutzen einer klinischen Untersuchung für die Versorgung peripherer Nervenverletzungen nicht explizit untersucht wurde, so gehört doch nach allgemein akzeptierter Ansicht eine sorgfältige Erhebung der Vorgeschichte und des klinischen Befundes zu einer guten klinischen Praxis (Empfehlungen E8 und E9). Diagnostische und therapeutische Entscheidungen sind bei Nervenverletzungen häufig erst durch bzw. nach einer Verlaufsbeobachtung möglich. Bei ausbleibender Regeneration bzw. einer unzureichenden klinischen und/oder elektrophysiologischen Besserung des Befundes muss gegebenenfalls die operative Indikation überprüfen werden. Aus diesem Grund sind regelmäßige Verlaufskontrollen – auch abhängig von der Höhe der Nervenläsion und der zu erwartenden Regenerationszeit – erforderlich. (Empfehlungen E10 und E11).

Das Hoffmann-Tinelsche Zeichen hat sich allgemein als hilfreiche klinische Untersuchung im Rahmen der Nervtraumatologie, insbesondere auch zur Verlaufsbeobachtung der Nervenregeneration bewährt und wird über alle Fachgrenzen hinweg eingesetzt, auch wenn systematische Untersuchungen zur Validität und Reliabilität nicht vorliegen (Empfehlung E12).

## 8.2. Anamnese/Symptome/Dokumentation

TABELLE 5. ANAMNESTISCHE ANGABEN

UNFALL/TRAUMA	ZEICHEN DER NERVENBETEILIGUNG?	BEGLEITVERLETZUNGEN?
Wann?	Gefühlsstörungen, Dysästhesie/Allodynie	Knochen/Gelenke
Wo?	Lähmungen	Sehnen
Wie?	Hypo/Anhidrose	Gefäße und andere

## 8.3. Klinische Untersuchung

TABELLE 6. DOKUMENTATION

<b>A) IM AKUTSTADIUM</b>	
	<ul style="list-style-type: none"> <li>• Offene Verletzung?</li> <li>• Lokalisation?</li> <li>• Hinweis auf Nervbeteiligung (Sensibilitätsstörung, Hypo/Anhidrose) ?</li> </ul>
<b>B) NACH 2 WOCHEN USW.</b>	
<b>Inspektion</b>	Narben, Deformierungen (Gelenkverdickungen), Hautveränderungen (Hypo/Anhidrose, Minder- oder Mehrdurchblutung, Blässe oder Rötung, livide Verfärbung, Marmorierung), Alföldi-Zeichen (Anspitzung der Fingerendglieder), Verdünnung und Blässe der Fingernä-

	gel, Nagelwachstumsstörungen), Muskelatrophien
<b>Palpation</b>	Druckdolenz, Verhärtung, Verdickung von Nervenstämmen, Hoffmann-Tinel-Zeichen, Anhidrose der Haut im Versorgungsgebiet des verletzten Nervs
<b>Sensibilität</b>	leichte Berührung, Nadelstich, 2-PD, Vibration und Propriozeption im autonomen Bezirk des Nervs
<b>Motorik</b>	Paresegrad individueller Muskeln (BMRC-Skala)
<b>Trophik</b>	Schweißsekretion (s. Palpation)
<b>Reflexuntersuchung</b>	Eigenreflex abgeschwächt/aufgehoben
<b>Begleitverletzungen</b>	Gelenkeinstellung, passive Beweglichkeit, Sehnenblockade, Sehnenabriss, Gefäßverletzungen, Thrombosen

#### 8.4. Die Bedeutung des Hoffmann-Tinel-Zeichens

Das *Hoffmann-Tinel-Zeichen* kennzeichnet die abnorme Irritierbarkeit von Nervenfasern durch mechanisch ausgelöste Nervenreize (Hoffmann 1915, Tinel 1917). Es tritt auf an Stellen, die noch keine ausreichende Bemarkung der Axone aufweisen. Dies ist an den Verletzungsstellen der Fall, aber auch an der Spitze der ausprossenden und noch unzureichend bemarkten Axone. Die Untersuchung des Zeichens dient dazu, die einsetzende Regeneration nach erfolgter Nervenrekonstruktion zu bestätigen und im Verlauf zu verfolgen: Mit zunehmender Regeneration und Elongation der Axone ist das Zeichen distal der Läsion zunehmend stärker auslösbar als im Bereich der Nervennaht. Bei misslungener Rekonstruktion wird das Zeichen auf Höhe der Nervennaht stehen bleiben und ist hier stärker auslösbar als im Bereich der vermuteten Wachstumszone. Bleibt eine distale Progression des HT-Zeichens aus, kann von einem Ausbleiben der Regeneration ausgegangen werden. Nach einer Axonotmesis schreitet dieses Zeichen mit einer größeren Geschwindigkeit voran (mit etwa 2mm) als nach einer Nervenrekonstruktion (mit ca. 1mm pro Tag). Da ein voranschreitendes Hoffmann-Tinelsches Zeichen lediglich das Aussprossen von Fasern anzeigt und nicht bereits die erfolgreiche Innervation des Zielorganes, ist es kein Garant für einen Regenerationserfolg des Endorganes. Tinel unterschied zwischen dem Auftreten des Zeichens nach einer traumatischen Nervenverletzung und der Überempfindlichkeit (Hypersensibilität) eines Nervenstamms bei Vorliegen einer nicht-traumatischen Kompressionsneuropathie („Neuralgie“), wie sie z.B. bei einem Karpaltunnelsyndrom gefunden wird, obwohl die Ursache bei beiden Bedingungen jeweils die fehlerhafte oder noch unzureichende Bemarkung ist. Das Zeichen ist auch bei „rein“ motorischen Nerven wie N. facialis und interosseus posterior verwertbar, da diese neben propriozeptiven noch einen geringen Anteil sensibler Fasern enthalten, die Voraussetzung für das Wahrnehmen von Dysästhesien bzw. des Tinel-Zeichens sind.

## 9. Elektrophysiologische Untersuchungsverfahren

### 9.1. Empfehlungen:

<b>E13</b>	<b>A</b>	<b>Da die Neurographie wichtige Hinweise zum Pathomechanismus (Leitungsblock versus axonale Schädigung) bereits nach einer Woche liefert, soll sie bei diagnostischer Unsicherheit für die Abklärung einer Nervenverletzung durchgeführt werden.</b>
<b>E14</b>	<b>A</b>	<b>Da die Nadel-EMG Untersuchung etwa 2 Wochen nach einer axonalen Läsion charakteristische Veränderungen in betroffenen Muskeln nachweist, soll sie nach 2 Wochen, zur Unterscheidung Axonotmesis versus Neurapraxie verwandt werden.</b>
<b>E15</b>	<b>0</b>	<b>Ein Nadel-EMG kann bereits unmittelbar nach einer Schädigung genutzt werden, um einen evtl. Vorschaden zu erkennen, oder um nachzuweisen, dass eine inkomplette Läsion vorliegt.</b>
<b>E16</b>	<b>0</b>	<b>Zur Klärung spezieller Fragestellungen und Entscheidung für ein bestimmtes operatives Verfahren können weitere elektrophysiologische</b>

		<b>Techniken (intraoperative Neurographie, somatosensibel evozierte Potentiale) eingesetzt werden.</b>
--	--	--

**TABELLE 7: ZIELE DER NEUROPHYSIOLOGISCHEN UNTERSUCHUNGEN BEI TRAUMATISCHEN NERVENLÄSIONEN SIND**

- |   |
|---|
| <ul style="list-style-type: none"> <li>• <b>LOKALISATION</b></li> <li>• <b>STADIENEINTEILUNG UND</b></li> <li>• <b>AUSSAGEN ZUR PROGNOSE</b></li> <li>• <b>BEURTEILUNG DER REINNERVATION</b></li> </ul> |
|---|

Eine Synopsis der Befunde und Aussagen elektrophysiologischer Verfahren findet sich auch in Tabelle 3.

### **9.2. Neurographie**

Die Neurographie liefert wichtige Hinweise zum Pathomechanismus (Leitungsblock versus axonale Schädigung) bereits nach einer Woche. Aufgrund pathophysiologischer Überlegungen und einiger Beobachtungsstudien ist sie daher für die Diagnose einer Nervenverletzung von wesentlicher Bedeutung (Übersicht in Campbell 2008) und soll daher nach der ersten Woche nach einer Nervenverletzung angewandt werden (Empfehlung E13).

Für die neurographische Untersuchung ist es notwendig, einen motorischen oder gemischten Nerv proximal und distal des vermeintlichen Schädigungsortes zu stimulieren. Sofort nach der Läsion kommt es zu einer Abnahme der Amplitude bei der proximalen Stimulation bzw. zu einem Potentialverlust. Unabhängig von der Art der Läsion bleibt der Nerv distal der Schädigungsstelle erregbar. Bei einer reinen Neurapraxie (Leitungsblock) ist lediglich die Nervenleitung über die Läsionsstelle hinweg gestört, deshalb bleibt dieser Befund auch bei späteren Untersuchungen bis zur Rückbildung des Blocks bestehen. Bei axonalen Läsionen (Axonotmesis oder Neurotmesis) zeigen Untersuchungen in den Folgetagen eine kontinuierliche Abnahme der Amplituden im Rahmen der Wallerschen Degeneration (Friedman 1991, Gilliat 1981). Bei einer kompletten axonalen Läsion ist distal das Antwortpotential nach 7-10 Tagen nicht mehr erhältlich. Bei der kompletten (totalen) Axonotmesis ist eine Unterscheidung von einer Neurotmesis mit klinisch neurophysiologischen Methoden nicht möglich.

Besonders bei proximalen Läsionen, Plexusläsionen und Wurzelausrissen, erlaubt die Untersuchung der sensiblen Nervenaktionspotentiale (SNAP) eine lokalisatorische Zuordnung. Bei infraganglionären Schädigungen, d.h. distal des Spinalganglions im Foramen intervertebrale kommt es zu einer Abnahme der Amplituden bzw. dem Verlust der sensiblen Antworten, während bei präganglionären Schädigungen, d.h. bei Wurzelausrissen, nur der zentrale Ast der pseudounipolaren Ganglienzellen geschädigt wird, aber der periphere Ast erhalten bleibt; deshalb bleibt in diesem Fall trotz klinischer Anästhesie auch das SNAP erhalten.

Liegt der Ort der Schädigung distal eines möglichen Stimulationsorts, ist der Wert der Neurographie eingeschränkt, da es sowohl bei einer axonalen Schädigung wie bei einem Leitungsblock zu einem Verlust oder einer Erniedrigung des Antwortpotentials kommt. Hier ist immer die Kombination mit dem EMG erforderlich, welches bei axonaler Schädigung Spontanaktivität zeigt, während diese bei bloßem Leitungsblock wegen der erhaltenen anatomischen Verbindung zwischen Nerv und Muskel nicht auftritt.

### **9.3. Elektromyographie (EMG)**

Mit der Nadel-EMG Untersuchung kann etwa ab einem Zeitpunkt von zwei Wochen pathologische Spontanaktivität (Fibrillationspotentiale oder positive scharfe Wellen) in betroffenen Muskeln nachgewiesen werden. Ab diesem Zeitpunkt ist eine Unterscheidung Axonotmesis versus Neurapraxie mit Hilfe des EMG möglich (Carter et al. 2000). Da diese Unterscheidung für das



weitere Vorgehen von großer Bedeutung ist, soll daher nach Ablauf von 2 Wochen ein Nadel-EMG durchgeführt werden (Empfehlung E14).

Besonders bei eingeschränkter Beweglichkeit (Frakturen, schmerzbedingter Immobilisation, kognitiven Einschränkungen), also eingeschränkter Beurteilbarkeit der klinischen Kraftprüfungen, kann durch das Verteilungsmuster der EMG-Veränderungen der Schädigungsort bestimmt werden.

Mitunter kann es klinisch schwierig sein, eine inkomplette von einer kompletten Schädigung zu trennen. Sobald sich bei der EMG-Untersuchung Potentiale motorischer Einheiten nachweisen lassen (Willkürinnervation), muss es sich um eine inkomplette Schädigung handeln, eine komplette Schädigung (Neurotmesis) ist damit ausgeschlossen.

Die erste Untersuchung kann unmittelbar nach dem Trauma bzw. innerhalb der ersten Woche (Campbell 2008) erfolgen, um eventuelle Vorschädigungen zu erfassen und (durch verminderte oder ausbleibende Willküraktivität) zu lokalisieren (Empfehlung E15).

Bei einer höhergradigen posttraumatischen Parese kann im Fall, dass unklar ist, ob es sich um eine zentrale oder periphere Läsion handelt, mit der EMG-Untersuchung schon in den ersten Tagen durch die erhöhte Entladungsrate motorischer Einheiten eine periphere Läsion nachgewiesen werden.

Bei einer totalen Axonotmesis kann das zeitgerechte Einsetzen der Reinnervation (Aussprossung um 1mm/d) mit dem EMG nachgewiesen werden, bevor klinisch eine Reinnervation erfasst werden kann.

#### **9.4. Somatosensibel evozierte Potenziale (SEP)**

Nach einer Nervenverletzung mit axonaler Läsion können SEPs erhältlich sein, während ein sensibles Nervenaktionspotential (SNAP) häufig nicht mehr auslösbar ist (Assmus 1978). Dies wird durch einen bisher noch unbekanntem zentralen Verstärkermechanismus erklärt (Eisen 1988, Stendel et al 2006). Die Methode kann unter Ausnutzung dieses kortikalen Verstärkereffektes als objektive Funktionsprüfung der sensiblen Leitungsbahn im Frühstadium der Reinnervation und zur Verfolgung des Regenerationsfortschrittes nach operativer Behandlung von Nervenverletzungen (Assmus 1978) Verwendung finden (Empfehlung E16). SEPs sind im Regenerationsstadium oft früher zu registrieren als SNAPs. Ein fehlendes SNAP ist nur beweisend für eine ausbleibende Regeneration, wenn gleichzeitig das SEP nicht auslösbar ist (Eisen 1988). Nach Elektrotrauma mit ausgedehnter Schädigung des N. medianus lässt sich mit dem *intraoperativen SEP* die Länge der Resektionsstrecke des Nervs besser abschätzen als auf herkömmliche Weise, nämlich histologisch mit Transversalschnitten und intraoperativer Neurographie (Gu et al 2009).

#### **9.5. Intraoperative elektrophysiologische Nervenuntersuchungen**

Intraoperative elektrophysiologische Nervenuntersuchungen werden angewendet zur Identifizierung funktionell intakter Nervenfasern, zum Nervenmapping, bei Kontinuitätsneuromen und Plexusläsionen (Burg et al 2002, Campbell 2008, Möller 2011, Oberle et al 1997, Robert et al 2009, Spinner u Kline 2000). Sie können daher hilfreich sein bei der Entscheidung für ein bestimmtes operatives Vorgehen (Empfehlung E16)

Es stehen folgende Techniken zur Verfügung:

- SNAP-Ableitung
- Nervenmonitoring (MAP)
- SEP-Ableitung

Beim *Nervmonitoring* wird der Nerv intraoperativ stimuliert und die Muskelantwort aus dem entsprechenden Kennmuskel mit Nadelelektroden abgeleitet. Sie dient vor allem zur Identifizierung

eines (noch funktionierenden) Nervs und zur Erhaltung seiner Funktion bei der Präparation (Burg et al 2002, Kline 2008) und zur Evaluierung des Effekts einer Neurolyse (Alon u Rochkind 2002, Yan et al 2008). Das *Nervmapping* findet im Akutstadium einer Nervdurchtrennung Anwendung zur Unterscheidung motorischer und sensibler Nervenfasern. Im Rahmen der peripheren Nervenverletzungen kommt der *intraoperativen NAP-Ableitung* die größte Bedeutung zu (Oberle et al 1997). Bei Läsionen Grad III A-C und Grad IV nach Millesi (siehe Kapitel 7) ist äußerlich die Nervenkontinuität intakt. Es kann entweder ein Kontinuitätsneurom, eine Endoneuralfibrose oder eine Fibrose des epi- oder interfaszikulären Epineuriums vorliegen. Diese Veränderungen können den gesamten oder einen Teil des Nervs, d.h. auch einzelne Faszikel betreffen. Zur Differenzierung dieser Läsionen kann das intraoperative Monitoring mit Ableitungen von NAPs beitragen. Es wird proximal der Läsionsstelle mit einer dreipoligen Hakenelektrode gereizt und distal der Läsion mit einer zweipoligen Elektrode abgeleitet.

**TABELLE 8: RATIONALE FÜR NAP-ABLEITUNG (KLINE 2008)**

- Mehr als 60% der Nervenverletzungen weisen eine Teilkontinuität auf
- Eine Nervrekonstruktion kommt in der Regel zu spät, wenn man ausschliesslich klinischen Kriterien der ausbleibenden Regeneration folgt
- Die operative Inspektion und Palpation sind oft nicht verlässlich
- Das intraoperative NAP erlaubt eine frühe Information innerhalb 8 Wochen nach der Verletzung über eine signifikante Reinnervation
- Bei erhaltener Kontinuität ist ein erhaltenes NAP distal der Läsionsstelle ein prognostisch zuverlässiges Zeichen (Oberle et al 1997)
- Trotz ableitbarem NAP kann eine Teilnervenrekonstruktion („split-repair“) erforderlich sein, da der Nervquerschnitt ein unterschiedliches Schädigungsmuster aufweisen kann und nur einzelne Faszikel betroffen sein können.

## 10. Bildgebende Verfahren

### 10.1. Empfehlungen:

E17	0	Die Sonographie kann bei diagnostischer Unsicherheit präoperativ und ggfls. intraoperativ zur genaueren Eingrenzung des Ortes einer traumatischen Nervenläsion und zur Erleichterung der Entscheidung für das weitere operative Vorgehen eingesetzt werden.
E18	0	Die Magnetresonanztomographie bzw. Magnetresonanz-Neurographie kann zur Lokalisation einer Nervenläsion und zur Beurteilung der Ursache eingesetzt werden.
E19	B	Eine Röntgendiagnostik des verletzten Teils einer Extremität sollte in Standardtechnik in zwei oder drei Ebenen – evtl. mit zusätzlichen Zielaufnahmen- zur Feststellung bzw. zum Ausschluss von knöchernen Veränderungen und Frakturen in Nervennähe eingesetzt werden.

TABELLE 9: SYNOPSIS DER BILDGEBENDEN UNTERSUCHUNGEN:

	SONOGRAPHIE	KERNSPINTOMOGRAPHIE	RÖNTGEN
wann	Verd. auf Nervenläsion, Kontinuitätsunterbrechung, Neurom Querschnittsteilneurom Externe Kompression des Nerven	dto. V.a. druckwirksames Hämatom	Fraktur und Fraktuverdacht, Fremdkörper und Exostosen, andere knöchernen Besonderheiten
wie	Longitudinal Transversal Dynamisch Entlang des gesamten Nervenverlaufs	Transversal Longitudinal	2 Ebenen
Fragestellung/ Aussage/ limitierende Faktoren	Exakte Höhenlokalisierung und Ausdehnung einer Läsion, orientiert an extern festlegbaren Landmarken (z.B. 8 cm proximal der distalen Handbeugefalte) Aussage über Nervinnenstruktur vs. externe Einengung Aussage über zusätzlich kompromittierende Faktoren bei Bewegung (z.B. bei Bewegung triggerbarer Schmerz durch Nervimpression) Hohe Aussagekraft, jedoch stark untersucherabhängig, setzt viel Erfahrung	Denervierungszeichen der abhängigen Muskulatur Kontinuitätsunterbrechung Kontinuitätsneurome Vernarbung mit zusätzlicher externer Kompression Zusätzlich funktionsbeeinträchtigende Faktoren wie Sehnenab- oder teilabrisse, Muskelabrisse, Arthrose (z.B. Rotatorenmanschette und Ausfall der Schulterabduktion, mechanische Beeinträchtigung u. Glenohumeralarthrose) Hohe Aussagekraft jedoch stark untersucherabhängig, zus. t.w. spezielle Spulen notwendig, Nicht nur Bildakquise sondern	Zusätzliche knöchernen Kompromittierung des Nerven, Implantatlage, Durchbauung von Frakturen, Möglichkeit Implantate zu entfernen bei Nervrekonstruktion, Gelenkstatus, arthrotisch bedingte Schmerzkomponenten, Tiefe und Verlauf knöcherner Sulci (z.B. am Ellenbogen, Fibulaköpfchen)

	<p><b>und Expertise des Untersuchers voraus</b></p> <p><b>Trotzdem unter Experten anerkannt und von hohem Nutzen, noch keine Maßnahme des Regelleistungsvolumens, derzeit nicht flächendeckend verfügbar</b></p>	<p><b>Qualität der Auswertung entscheidend (u.a Zeitfaktor)</b></p> <p><b>Zwar Maßnahme des Regelleistungsvolumens jedoch in gewünschter Qualität derzeit nicht flächendeckend verfügbar</b></p>	
--	--	--	--

## 10.2. Sonographie

Der präoperative hochauflösende Ultraschall als bildgebend morphologisches Verfahren ist in einzelnen Studien in der Lage den Ort einer traumatischen Nervenläsion mit hoher Sensitivität und Spezifität nachzuweisen und wird speziell bei einer geschlossenen Verletzung als wertvoll angesehen (Cartwright et al 2007, Lee et al 2011, Tang et al 2012). Dabei kann zwischen traumatischen Veränderungen des Nerven selbst bzw. perineuralen Gewebe (Narbe, Kallus) differenziert werden (Chiou et al 2003, Gruber et al 2005). Durch die präoperative Darstellung des distalen und proximalen Nervenstumpfes kann die Operationsplanung erleichtert, darüber hinaus ggfs. die Operationszeit reduziert werden (Bodner et al 2001, Lee et al 2011). Die Sonographie ist daher präoperativ und intraoperativ als optionale Untersuchungsmethode anzusehen (Empfehlung E17).

Durch laufende technische Verbesserungen, die zu einer Erhöhung des Gewebekontrastes und der räumlichen Auflösung führten, war die morphologische Untersuchung eines Nerven selbst oder seiner Umgebung möglich geworden (Beekman u Visser 2004, Cartwright et al. 2007, Gruber et al 2003, 2005, Hollister et al 2012, Karabay et al 2010, Koenig et al 2009, Lee et al. 2011) Als sonographische Kriterien für eine traumatische Nervenläsion gelten (Peer et al. 2001, Toros 2009):

- Kontinuitätsverlust (Darstellung zweier Nervenstümpfe mit oder ohne Lücke)
- Fusiforme Schwellung mit hyperechogener Textur, Unterbrechung der faszikulären Struktur und der Kontinuität des Epineuriums
- Schwellung und hypoechogene Echotextur mit durchgehend nachweisbarem Epineurium mit oder ohne Zeichen einer externen Kompression durch perineurale Gewebe, wie Kallus oder Narbe.

Der präoperative Ultraschall kann in der Regel eine komplette Unterbrechung der Nervenkontinuität von einer Kontinuitätsläsion differenzieren. Kaliberschwankungen und die Darstellung von Nervenstümpfen gelten als die spezifischsten Kriterien für ein hochgradiges Nervenstrauma (Gruber et al. 2005). Eine spezifischere Unterscheidung von Kontinuitätsläsionen und damit auch prognostische Aussagen im Hinblick auf eine Regeneration des Nervenschadens kann allerdings durch den präoperativen perkutanen Ultraschall in den wenigsten Fällen erfolgen. Die mit hochfrequenten Schallköpfen einhergehende geringe Gewebeeindringtiefe (etwa 1,2 cm bei 20 Mhz) schränkt die Beurteilung tiefer liegender Strukturen ein. Zusätzlich können traumabedingte Weichteilveränderungen, wie ausgeprägte Narbenbildung oder Fremdkörper (Splitter, Nahtmaterial) durch Schallstreuungs- und Absorptionsphänomene die Beurteilung des Ultraschalls erheblich einschränken (Gruber, 2005). Bei oberflächlich verlaufenden kleinen Hautnerven kann eine höhere Schallfrequenz von 80 Mhz und mehr die Darstellbarkeit verbessern (Stovkis et al 2009). Sonographisch lässt sich auch das Gleitverhalten des Nervs nach Rekonstruktionen beurteilen (Erel et al 2009). Hochauflösender Ultraschall kann zur diagnostischen Klärung zur Kontinuität des N. radialis beitragen (Bodner et al. 2001). Neuerdings wird die Sonographie auch intraoperativ angewendet (Cokluk u Aydin 2007, Koenig et al 2010, Lee et al 2011).

## 10.3. Kernspintomographie/ Magnetresonanztomographie

Die Magnetresonanztomographie (MRT), bei Anwendung an peripheren Nerven auch Magnetresonanztomographie (MRN) bezeichnet, wird von mehreren Autoren – neben der Sonographie - als wertvolle Ergänzung zu klinischer Untersuchung und Elektrophysiologie angesehen, da sie strukturelle Veränderungen des verletzten Nerven (Aagaard et al 2003, Du et al

2009; Bendszus et al 2004, Stoll et al 2009, Allen et al 2008) bzw. sekundäre Veränderungen der Muskulatur (West et al. 1994) aufzeigen. Diese Untersuchungsverfahren können daher:

- präoperativ vor Nerveingriffen, insbesondere
- bei nicht eindeutiger Elektrophysiologie

angewandt werden (Empfehlung E18).

Bei der MRN wird im Gegensatz zu herkömmlichen MRT mit Spezialspulen eine vorzugsweise T2 oder Protonendichte (PD) gewichtete Aufnahme in hoher struktureller Auflösung erreicht (bis 0,1 x 0,1mm), so dass auch feine Nervenäste der distalen Extremität strukturell anatomisch und pathomorphologisch detailliert visualisiert und neuro-radiologisch beurteilt werden können. Gleichzeitig kann mit der MRN eine ausgedehnte räumliche Abdeckung der unter klinischen Gesichtspunkten relevanten Regionen und der Zielmuskulatur erfolgen. Diese Technik des sog. „large-coverage microstructural T2 sampling“ ermöglicht die Beurteilung peripherer Nerven auf Faszikelebene. Wichtige diagnostische Kriterien zur Beurteilung der Schädigungslokalisation und Schwere im Rahmen einer Nervenverletzung sind die Beurteilung von Nervenkaliber und Kontinuität und der sogenannten intraneuralen oder faszikulären T2 Läsion (Stoll et al. 2009). Die strukturelle räumliche Auflösung einer MRN ermöglicht es, vollständige Kontinuitätsverletzungen der peripheren Nerven in den allermeisten Fällen sehr früh nach stattgefundener Verletzung nachzuweisen. Kontinuitätsneurome sind ebenfalls zuverlässig durch eine deutliche Kaliberzunahme beurteilbar. Kommt es nach akutem Druck oder scharfer Durchtrennung zum axonalen Faserverlust, stellt sich dieser durch eine langstreckig T2- hyperintense Veränderung der distalen Nervenfaszikel ab der Schädigungsstelle dar. Unklar ist, ob es bei einer Neurotmesis unter Einwirkung hoher Zugkräfte auch zu einer proximalen T2-Signalerhöhung kommt, die möglicherweise eine bei diesen Formen der Verletzungen häufiger vorkommende retrograde Degeneration widerspiegelt.

#### **10.4. Röntgenuntersuchung:**

Nerven sind als Weichteilgewebe nicht röntgenologisch darstellbar. Die Röntgenuntersuchung leistet somit keinen Beitrag zur direkten Diagnostik einer Nervenläsion. Da jedoch einige Nerven (z.B. die Nn. ulnaris und radialis) unmittelbar entlang eines Knochens verlaufen und durch straffe bindegewebige Strukturen an diesen fixiert sind, liefert in diesen Fällen die Röntgenuntersuchung einen wesentlichen Hinweis auf eine Nervenverletzung. Weiterhin sollte der Nachweis von Fremdkörpern, dislozierten Knochenfragmenten oder knöcherner Anomalien in der Nähe eines Nervs eine gezielte diagnostische Abklärung der Funktionsfähigkeit dieses Nerven nach sich ziehen. Auch wenn es keinerlei Studie zum Nutzen der Röntgendiagnostik bei peripheren Nervenverletzungen gibt, empfiehlt es sich aber dennoch, bei Extremitätenverletzungen mit Frakturverdacht oder perforierenden Verletzungen mit verbleibenden Fremdkörpern eine Röntgenuntersuchung in zwei oder drei Ebenen, evtl. unter Zuhilfenahme von Zielaufnahmen in üblicher standardisierter Technik durchzuführen (Empfehlung E19).

## **11. Medikamentöse und physikalische Behandlungsmaßnahmen**

### **11.1. Empfehlungen:**

<b>E20</b>	<b>0</b>	<b>Eine medikamentöse Therapie mit dem Ziel einer Verbesserung der Nervenregeneration außerhalb von kontrollierten Studien kann nicht empfohlen werden.</b>
<b>E21</b>	<b>0</b>	<b>Die Elektrotherapie ist eine Behandlungsoption bei einer Nervenläsion mit axonaler Schädigung (Axonotmesis oder Neurotmesis). Die Wirksamkeit der Elektrostimulation von Nerv und Muskel beim Menschen ist umstritten und nicht durch Studien belegt.</b>
<b>E22</b>	<b>0</b>	<b>Für die Wirksamkeit der (Laser-) Photostimulation bei inkompletten Nervenläsionen gibt es schwache Belege. Sie ist daher eine weitere Behand-</b>

		<b>lungsoption</b>
--	--	--------------------

Erfolgversprechende tierexperimentelle Untersuchungen über Substanzen, die die Nervenregeneration fördern, konnten bislang am Menschen nicht bestätigt werden. Eine Wirksamkeit eines topischen Kortikosteroidpräparats bei einer Axonotmesis-Läsion (außerhalb typischer Nervenkompressionssyndrome wie z.B. KTS) ist nicht nachgewiesen. Die Wirksamkeit von Timcodar konnte an einem experimentellen Capsaicin-Denervationsmodell nicht bestätigt werden (Polydefkis et al 2006). Eine medikamentöse Behandlung zur Förderung der Nervenregeneration beim Menschen ist somit nicht bekannt. (s. Empfehlung E20).

Eine Elektrostimulation des Nervs soll Axonwachstum und Reinnervation des Muskels bei Patienten mit Karpaltunnelsyndrom beschleunigen (Gordon et al 2008, 2009) und nach Nervenverletzungen die Nervenregeneration unabhängig von Endplattenbeschaffenheit verbessern (Wang et al 2009). Der Wert der Elektrostimulation der denervierten menschlichen Muskulatur mit kurzen Rechteckimpulsen zur Verhinderung bzw. Verzögerung einer Muskelatrophie ist nicht erwiesen. Auch hier waren Tierversuche erfolgreicher (Kap. 3.5). Ein Trainingseffekt der Elektrostimulation der Muskulatur wurde bei Querschnittsgelähmten nachgewiesen (Mödlin et al 2005). Aufgrund der widersprüchlichen Datenlage kann die Elektrotherapie daher nur als Behandlungsoption angesehen werden (Empfehlung E21)

Es gibt Hinweise, dass eine Laser-Phototherapie die Nervenregeneration günstig beeinflusst (Rochkind et al 2007a). Dies wurde allerdings nur für partielle Läsionen nachgewiesen und bisher von anderen Untersuchern nicht bestätigt. Trotz einer relativ hohen Evidenz der Studie kann deswegen keine allgemeine Empfehlung der Methode ausgesprochen werden (s Empfehlung E22).

Manuelle Stimulation der Muskulatur zeigte im Tierversuch einen positiven Effekt bei Fazialispareisen, nicht jedoch bei N. medianus-Läsionen (Sinis et al 2009).

## 12. Indikationen zur operativen Therapie und Zeitlimits

### 12.1. Empfehlungen:

E23	A	Wenn ein Nerv klinisch eine schwere Funktionsstörung zeigt und sich in seinem Verlauf eine Wunde befindet, ist zunächst von einer Durchtrennung auszugehen und die umgehende Exploration anzustreben/indiziert.
E24	A	Die Wundexploration soll als erweiterte Freilegung möglichst in Blutleere zur Bestätigung und ausreichenden Beurteilung des Nervenschadens erfolgen.
E25	A	Im Falle einer (glatten) Nervdurchtrennung soll die <i>primäre Nerven-naht/Nervenkoaptation</i> möglichst am Unfalltag bzw. innerhalb von 8-24 Stunden, in geeigneten Fällen bis max. 10 Tage nach dem Trauma immer dann durchgeführt werden, wenn die Nervenstümpfe spannungsfrei koaptiert werden können und die Wunde nicht verunreinigt ist.
E26	B	Eine <i>Sekundärversorgung</i> („delayed repair“) sollte wegen unterlassener oder nicht indizierter Primärversorgung (Schuss-/Sägeverletzung, unzureichender Erfahrung und Ausrüstung und im Vordergrund stehender Begleitverletzungen) bei reizlosen, nicht infiziertem Revisionsbereich und guter Blutversorgung bei gesicherter Diagnose innerhalb 3-6 Wochen, bei erforderlichen Verlaufskontrollen spätestens innerhalb 6 Monaten, dennoch so früh wie möglich erfolgen.

E27	B	Bei <b>geschlossener/stumpfer/Dehnungs-Verletzung</b> sollte eine genaue Dokumentation des neurologischen Befundes erfolgen und die Nervenexploration ggfls. als <b>Sekundäreingriff</b> in Abhängigkeit von klinischem, elektrophysiologischem und/oder bildgebendem Befund durchgeführt werden.
E28	B	Falls bei knöcherner Verletzung in Nervnähe eine offene Osteosynthese notwendig ist, sollte eine sichere Nervdarstellung und entsprechende Befunddokumentation vorgenommen werden.
E29	B	Liegt eine primäre Nervus radialis-Läsion bei einer geschlossenen Humerusschaftfraktur vor, sollte die spontane Remission abgewartet werden.
E30	0	Liegt eine sekundäre Nervus-radialis-Läsion nach indirekter Reposition einer geschlossenen Humerusschaftfraktur vor, kann eine operative Revision des Nerven erfolgen.
E31	B	Liegt eine Nervus radialis Läsion bei einer <b>offenen Verletzung</b> des Oberarmes vor, sollte der Nerv im Rahmen der Primärversorgung revidiert werden.
E32	B	Bei <b>ausbleibender Regeneration</b> sollte anhand einer operativen Exploration des Nervus radialis innerhalb von 6 Monaten nach dem Trauma, jedoch so früh wie möglich, das weitere Therapiekonzept festgelegt werden.

Ein durchtrennter, d.h. in seiner Kontinuität unterbrochener Nerv bedarf einer operativen Rekonstruktion/Koaptation, da eine funktionell wirksame Regeneration nur bei direktem Kontakt der durchtrennten Enden zueinander möglich ist. Bei schweren Ausfallserscheinungen und Vorliegen einer Wunde im Verlauf eines Nerven soll daher eine operative Exploration mit erweiterter Freilegung erfolgen. Die anatomische Übersicht ist bei Operation in Blutleere im allgemeinen deutlich besser. (Empfehlungen E23 und E24).

Bei kompletter Denervation ist für die Qualität der *motorischen Reinnervation* das *Zeitintervall* zwischen Trauma und Ankunft aussprossender Axone am Zielorgan Muskel von entscheidender Bedeutung. Da *die Länge des Defekts bzw. die zu überbrückende Strecke nicht beeinflussbare Faktoren für dieses Intervall sind, stellt sich die Frage nach dem spätesten Zeitpunkt einer operativen Versorgung*. Das zeitliche Limit für eine motorische Reinnervation wird im allgemeinen mit 12-18 Monaten angegeben, wenn auch nach Rekonstruktion motorischer Nerven mehr als ein Jahr nach der Verletzung noch eine Funktionsverbesserung beschrieben wurde (Rochkind et al 2007b). Für die sensible Reinnervation scheinen diese kritischen Zeitintervalle nicht in gleicher Art zu bestehen, hier gibt es kein zeitliches Limit. Eine operative Nervenrekonstruktion jenseits der Grenze von 18 Monaten ist aber mit einer stark eingeschränkten Prognose verbunden.

In Abhängigkeit von der verstrichenen Zeit zwischen Verletzung und Nervenoperation wird zwischen primärer und sekundärer Versorgung unterschieden. Die Begriffe Primär- und Sekundärversorgung werden von den Autoren aber unterschiedlich verwendet, Die Angabe der absoluten Zeiträume ist uneinheitlich und unterscheidet sich teilweise erheblich unter anerkannten Experten:

- Eine *Primärversorgung* wurde definiert als Versorgung
  - innerhalb der ersten Stunden und Tage nach dem Trauma (Kretschmer u Birch 2011),
  - Innerhalb 24 Stunden (Sinis et al 2009a),
  - innerhalb von 3-4 Tagen bzw. als verzögerte Primärnaht innerhalb 1 Woche (Dvali & Mackinnon 2003),
  - innerhalb von 5 Tagen und als verzögerte Primärnaht bis zu 3 Wochen (Birch 2005),
  - Innerhalb von 3-7 Tage nach Verletzung („Immediate repair“ - Siemionow u. Brzezicki 2009).
- Eine *Sekundärversorgung* wurde definiert als Versorgung:

- Innerhalb von Wochen und Monaten nach dem Trauma (mit Unterteilung in früh- und spätsekundär) bei nicht adäquater Vorbehandlung (Kretschmer u Birch 2011),
- nach einer Woche (Dvali & Mackinnon 2003),
- nach drei Wochen (Birch 2005),
- nach drei bis sechs Monaten („delayed repair“ - Siemionow u Brzezicki 2009).
- nach 1 Monat als „immediately“, nach 3 – 6 Monaten als „delayed“ (3-6 Mo.) und nach 1 – 2 Jahren als „late“ (Robinson 2000, 2004)).

Für jede Nervenverletzung ist eine individuelle Entscheidung über den optimalen Zeitpunkt einer operativen Versorgung unumgänglich, die vom Läsionstyp des Nerven und der begleitenden Verletzungen abhängt. Faktoren wie glatte Nervdurchtrennung oder stumpfes Nervtrauma, Verunreinigung der Wunde aber auch Notwendigkeit einer operativen Versorgung einer begleitenden Fraktur müssen berücksichtigt werden. Zusammen mit den in den beiden vorangehenden Absätzen ausgeführten pathophysiologischen Überlegungen zur Nervregeneration ergeben sich die Empfehlungen E25 bis E28, nach denen im Falle einer (glatten) Nervdurchtrennung die *primäre Nervennaht/Nervenkoaptation* möglichst zeitnah durchgeführt werden soll, wenn die Nervenstümpfe spannungsfrei koaptiert werden können und die Wunde nicht verunreinigt ist (Empfehlung E25). Eine *Sekundärversorgung* sollte so früh wie möglich (s. Empfehlung E26) erfolgen, wenn eine Primärversorgung nicht möglich bzw. kontraindiziert ist. Bei *geschlossener/stumpfer/Dehnungs-Verletzung* sollte eine genaue Dokumentation des neurologischen Befundes erfolgen und die Nervenexploration ggfls. als Sekundäreingriff in Abhängigkeit von klinischem, elektrophysiologischem und/oder bildgebendem Befund durchgeführt werden (Empfehlung E27). Falls bei knöcherner Verletzung in Nervnähe eine offene Osteosynthese notwendig ist, sollte eine Exploration des Nerven und entsprechende Befunddokumentation vorgenommen werden (Empfehlung E28).

Die Versorgungsproblematik bei Kombinationsverletzungen von Nerv und Knochen soll aufgrund der Häufigkeit und der funktionellen Bedeutung für die Gebrauchsfähigkeit der oberen Extremität explizit für den N. radialis hervorgehoben werden:

Die Behandlungskonzepte der Radialisparese bei Humerusschaftfraktur werden kontrovers diskutiert. Als Therapie kommt sowohl ein abwartendes Beobachten, als auch die frühe oder späte Exploration oder ein Sehnentransfer (s. Kapitel 13.6) in Frage (Elton und Rizzo 2008). Bisher liegen keine ausreichenden Studienergebnisse zur abschließenden Beurteilung und Empfehlung der unterschiedlichen Vorgehensweisen vor. Da bei *geschlossenen* Humerusschaftfrakturen mit einer spontanen Regenerationsrate des N. radialis von über 70% zu rechnen ist (Elton und Rizzo 2008) kann eine abwartendes beobachtendes Konzept (s. Empfehlung E29) verfolgt werden (Ring et al. 2004, Elton und Rizzo 2008, Hosalkar et al. 2006) und eine generelle frühe Exploration nicht empfohlen werden (Grassmann 2010). Dies gilt im Allgemeinen auch für sekundäre Paresen nach vorausgegangener Reposition einer geschlossenen Fraktur (Shao et al 2005). Unter bestimmten Voraussetzungen (Schwere der Verletzung, durch elektrophysiologischen Befund und/oder Bildgebung gestützt) kann eine operative Freilegung jedoch sinnvoll sein (Empfehlung E30). Auch wenn eine Radialisparese nach der chirurgischen Versorgung einer Humerusfraktur auftritt (Rommens et al 2008), ist im Einzelfall zu prüfen, ob eine Revision indiziert ist. Bei *offenen* Humerusschaftfrakturen sollten Nervenschädigungen direkt durch Koaptation oder erforderlichenfall Nervtransplantation (Elton und Rizzo 2008) behoben werden (Empfehlung E31). Indikationen zur frühen Exploration können Gefäßverletzungen, Schussverletzungen, schwere Weichteilschädigungen oder penetrierende Verletzungen sein. Bei ausbleibender Regeneration sollte die operative Exploration des Nerven innerhalb der ersten 6 Monate der Beobachtungszeit (Schittko 2004, Elton und Rizzo 2008, Shao et al. 2005, Amillo 1993) angestrebt werden (s. Empfehlung E32), wobei Bumbasirevic et al (2010) eine Revision bereits nach etwa 3 Monaten empfehlen.

Besonders bei Kleinkindern oder eingeschränkter Untersuchungsfähigkeit des Patienten ist die Indikation zur operativen Revision auf Nervenverletzung bei allen Schnitt- oder Stichverletzung



in der Hohlhand und an der distalen Unterarmbeugeseite grundsätzlich gegeben, umso mehr, wenn eine Sehnenverletzung erkennbar ist, da diese Verletzungen viel häufiger mit als ohne Nervenverletzung einhergehen.

TABELLE 10. ZEITLICHES VORGEHEN BEI KOMBINIERTEN VERLETZUNGEN

I	Frakturen stabilisieren
II	Gefäße rekonstruieren. Bei Verletzungen mit bedrohlichem Blutverlust muss die Gefäßversorgung evtl. vorgezogen werden.
III	Nerv explorieren, Entscheidung bzgl. Primärrekonstruktion (Hosalkar et al 2006)
IV	Nerven im Intervall rekonstruieren (in Abhängigkeit zu 3.)
SONDERFALL:	Kompartment-Syndrom: individuelle Entscheidung!

## 13. Operative Verfahren/Techniken

### 13.1. Statements/Vorbemerkungen

S9	Bei der <i>Primärnaht (Indikationen s. Empfehlung E25)</i> ist oftmals ein minimaler Rückschnitt bis zu sicher unbeeinträchtigter Faszikelstruktur erforderlich. Eine verzögerte Primärnaht nach einigen Tagen kann in geeigneten Fällen noch sinnvoll sein (z.B. Extremitätennerven Nn. ulnaris und medianus).
S10	Die <i>Primärrekonstruktion mit Transplantaten</i> wird vorgenommen, wenn keine spannungsfreie Koaptation der Nervstümpfe möglich ist. Nur sicher unbeeinträchtigte Faszikelstrukturen dürfen koaptiert werden, andernfalls ist ein Rückschnitt/Rückkürzen des proximalen oder distalen Stumpfes erforderlich.
S11	Die <i>Sekundärnaht (s. auch Empfehlung E26)</i> erfolgt, wenn aufgrund des nur minimalen Rückschnittes oder nach entsprechendem Verlagerungsmanöver des Nerven eine End-zu-End Naht spannungsfrei möglich ist.
S12	Eine <i>Sekundärrekonstruktion mit Transplantaten</i> ist erforderlich, wenn die Sekundärnaht aufgrund des Defektes oder des erforderlichen Rückschnittes nicht spannungsfrei möglich ist bzw. kein geeigneter Operateur für den Soforteingriff zur Verfügung stehen. Die <i>Defektüberbrückung</i> kann durch autologe Transplantat evtl. kombiniert mit Nervenverlagerung (z.B. des N. ulnaris auf die Beugeseite) oder Nervenersatzverfahren (z.B. Conduits) erfolgen.
S13	<i>Mikrochirurgische Techniken</i> verbessern signifikant das Operationsergebnis

### 13.2. Anästhesieverfahren und Blutleere:

Begründbare Empfehlungen für ein bestimmtes Anästhesieverfahren und/oder die Verwendung der Blutleere lassen sich nicht formulieren. Oft können verschiedene Alternativen mit gleichem

Ergebnis angewandt werden. Die folgenden Ausführungen können daher nur als Anregung dienen.

Allgemeinnarkose ist meist notwendig bei aufwendigen Explorationen und Rekonstruktionen, intraoperativer Stimulation, nicht absehbarer Präparationsdauer, wahrscheinlich notwendiger Transplantation, aufwendiger Lagerung. Muskelrelaxanzien sollten vermieden werden, wenn Nervenaktionspotentiale zu bestimmen sind und Muskelantworten untersucht werden sollen. Sind zusätzlich SEPs zu bestimmen, zeigt eine TIVA (Total Intravenöse Anästhesie z.B. mit Propofol) besser ausgeprägte und stabilere Antworten.

Lokale Anästhesieverfahren sind selten geeignet, jedoch denkbar bei zeitlich limitierter nicht aufwendiger Versorgung distaler Extremitätenverletzungen (z.B. Plexusanästhesie bzw. Lokalanästhesie bei primärer End-zu-End Naht eines Fingernervs).

Blutleere erlaubt deutlich verbesserte Übersicht bei Präparationen im Extremitätenbereich. Sie ist jedoch bei Nervenverletzungen nur anwendbar, wenn kein Neuromonitoring erforderlich ist und die Rekonstruktionszeit unter zwei Stunden gehalten werden kann.

### 13.3. Probefreilegung/Neurolyse/Dekompression

#### 13.3.1. Statements

S14	Eine <b>Probefreilegung</b> (auch diagnostisch, gegebenenfalls mit <b>Dekompression/Neurolyse</b> ) ist dann indiziert, wenn ein hinreichender Verdacht besteht, dass eine funktionell nutzvolle Regeneration sich nicht einstellt bzw. eine funktionell wenig wirksame bisherige Regeneration nicht fortschreitet. Dies gilt auch für iatrogene Fälle mit dringendem Verdacht auf eine Nervendurchtrennung.
S15	Eine <b>Dekompression</b> (alternative Bezeichnung <b>externe Neurolyse</b> ) ist nur dann erforderlich, wenn ein nachgewiesenes mechanisches äußeres Hindernis kompressiv auf den Nerv wirkt.
S16	Der vieldeutige Begriff „ <b>Neurolyse</b> “ bedarf als therapeutische Maßnahme der Nerven Chirurgie weiterer erklärender Zusätze wie <b>Dekompression ohne oder mit Epineuriotomie, Faszikelseparation/Präparation, auch zu diagnostischen Zwecken (NAP-Ableitung) oder als Bestandteil der Nerventransplantation.</b>

#### 13.3.2. Empfehlung:

E33	B	Eine <b>innere Neurolyse</b> sollte nur im Rahmen einer Teilnervenrekonstruktion („Split repair“), bei einem Nervtransfer und im Rahmen der Nervtransplantation durchgeführt werden.
-----	---	--

*Dekompression* an sich ist ein sehr allgemeiner Begriff, der im nervchirurgischen Sinne letztlich eine eher makrochirurgische Maßnahme beschreibt, bei dem der Nerv von einer externen einengenden Struktur befreit wird, ohne dass dabei schon direkt am Nerv zirkumferentiell präpariert wird (mikrochirurgischer Folgeschritt). Der vieldeutige Begriff „Neurolyse“ (er wird auch von Schmerztherapeuten in völlig anderem Sinne, nämlich als destruktiver Eingriff verwendet) als nächster Schritt nach der Freilegung und möglicherweise notwendigen Dekompression, bedarf als therapeutische Maßnahme der Nerven Chirurgie weiterer erklärender Zusätze, die einen Hinweis darauf geben, welche mikrochirurgische Technik und Maßnahme tatsächlich angewandt wurde; z.B. zirkumferentielle Entfernung von am Nerv anhaftender Narbe, Epineuriotomie, Faszikelseparation/Präparation. Auch zu diagnostischen Zwecken kann eine Neurolyse nötig sein: Die NAP-Ableitung erfordert eine externe Neurolyse, da der Nerv zirkumferentiell aus dem Nervbett herausgearbeitet werden muß um die Elektroden anlegen zu können und gleichzeitig keinen Kontakt des Nervs mit dem Umgebungsgewebe zu haben (Spinner u. Kline 2000). Um über die Notwendigkeit einer Transplantation oder Teiltransplantation zu entscheiden kann eine interfaszikuläre Neurolyse indiziert sein. Eine Neurolyse ist als alleinige Behandlungsmaß-

nahme bei erhaltenem SNAP vertretbar. Es besteht kein bzw. nur ein minimales Risiko einer Verletzung von Faszikeln (Spinner u. Kline 2000)

*Innere/interfaszikuläre Neurolyse* bedeutet Freilegung der Faszikel durch eine Epineurotomie von interfaszikulärem Narbengewebe (Birch 2005, Frykman et al. 1981, Millesi et al. 1972b). Mazal u. Millesi (2005) bezeichnen „innere Neurolyse“ als „Entfernung von fibrotischem Gewebe im Innern eines Nerven, jedoch ohne komplette Isolierung von Faszikeln, die das Risiko einer Schädigung von Verbindungen zwischen den Faszikeln und einer Verschlechterung der Blutversorgung beinhaltet Die *Indikation für die innere Neurolyse* (Birch 2005) ist eng (Empfehlung E33). Sie wird bei einem Kontinuitätsneurom im Rahmen des Split-Repair, zur Durchführung eines Nervtransfers, bei der Nervtransplantation und der Exstirpation bzw. dem Herausschälen eines benignen aber infiltrativen Tumors angewendet sowie selten bei neuropathischem Schmerz (Birch 2005, Spinner u. Kline 2000),

*Keine Indikation für eine innere Neurolyse* ergibt sich bei Läsionen ohne Schmerzsyndrom und Risiko der Verletzung intakter Faszikel sowie Verschlechterung der Gefäßversorgung (ebenso nicht bei schwerem Karpaltunnelsyndrom (Lowry u Follender 1988) und Kubitaltunnelsyndrom (Nielsen et al 1980)).

### 13.4. Rekonstruktion des verletzten Nerven

#### 13.4.1. Empfehlungen:

E 34	A	Bei der primären und sekundären Nervennaht soll gewährleistet sein, dass die Nervenenden spannungsfrei koaptiert werden.
E35	A	Vorzugsweise soll bei einer Nervennaht feines Nahtmaterial mindestens der Stärke 8-0, besser 10-0, verwendet werden.
E36	A	Eine Nervtransplantation soll immer dann vorgenommen werden, wenn eine spannungsfreie Koaptation der Nervenenden nicht möglich ist – möglichst unter Verwendung eines autologen Transplantats (Nerv, unter bestimmten Voraussetzungen auch Vene)
E37	A	Die Transplantatlänge soll länger als die eigentliche Defektstrecke sein.
E38	B	Bei einer partiellen Nervendurchtrennung sollte unter bestimmten Voraussetzungen und bei strenger Indikationsstellung eine Teilnervenrekonstruktion (Split repair) erfolgen
E39	0	Bei Verletzung von sensiblen Nerven und bei kurzen Defektstrecken können Venen oder Conduits/Tubes aus resorbierbaren Materialien, die porös sind, eine hohle Struktur aufweisen und aus flexiblen Materialien bestehen, eingesetzt werden.
E40	B	Für alle Verfahren der Nervennaht oder Nervenrekonstruktion sollten ausreichende <i>optische Vergrößerungsgeräte</i> und eine <i>entsprechende Ausleuchtung</i> vorhanden sein (Mikroskop, notfalls Lupenbrille, falls dieses nicht verfügbar), außerdem ein <i>mikrochirurgisches Instrumentarium</i> und <i>mikrochirurgisches Nahtmaterial</i> . Hilfreich können auch Vorrichtungen sein, die eine intraoperative elektrophysiologische Nerventestung ermöglichen (z.B. Nervenstimulatoren zur Testung der muskulären Reizantwort oder die Ableitung von Nervenaktionspotenzialen).

#### 13.4.2. End-zu-End Naht/Koaptation (primär und sekundär)

Ein wichtiges Prinzip bei der Rekonstruktion eines Nerven durch End-zu-End Naht ist, dass die Koaptation spannungsfrei erfolgt. Eine wesentliche Rolle spielt dabei die Neutralstellung des

benachbarten Gelenkes bezogen auf die spätere Gleitfähigkeit des rekonstruierten Nervs unter Berücksichtigung der zu erwartenden p.o. perinervalen Verklebungen (Millesi et al. 1990). Letztere führen, wenn sie bei der primären Versorgung in einer nicht korrekten Positionierung des Gelenkes durchgeführt wurden (z.B. um eine Spannungsverminderung an der Koaptationsstelle zu erreichen), zu Verziehungen und u.U. auch zu erhöhten Zugbelastungen, die nicht nur zu neuropathischen Schmerzen, sondern auch zu einer vaskulären Minderversorgung, die im Tierversuch bestätigt wurde (Clark et al. 1992), und Gefährdungen des Regenerationsergebnisses durch vermehrte intraneurale Narbenbildung. Wenn eine spannungsfreie Koaptation nicht möglich ist, soll eine Rekonstruktion mittels Transplantat erfolgen. Hierüber bestand Einigkeit in der Leitlinienentwicklergruppe und den externen Gutachtern. Experimentelle Untersuchungen zeigten, dass bei Transplantationen von Defektstrecken bis 4 cm bei interfaszikulärer Zuordnung keine schlechteren Regenerationsergebnisse als bei primären direkten Koaptationen zu erwarten sind und dass bei richtiger Anwendung zwei Koaptationsstellen kein größeres Hindernis darstellen als eine (Millesi et al 1972a). Die Empfehlungen E34 und E36 wurden daher im allgemeinen Konsens formuliert unter der Vorstellung, dass jedwede Spannung das Operationsergebnis negativ beeinflusst.

Von einer primären Nervennaht/Nervenkoaptation spricht man, wenn die Naht unmittelbar nach Durchtrennung des Nervs angelegt werden kann, bzw. mit dem geringst möglichen Zeitverzug unter Verzicht auf eine Verlaufsbeobachtung. Die primäre Nervennaht/Nervenkoaptation sollte immer dann durchgeführt werden, wenn die Nervenstümpfe unmittelbar nach einer glatten Durchtrennung spannungsfrei aneinander genäht werden können. Die Nervenenden sollten hierbei mit ihrem Querschnitt so koaptiert werden, dass korrespondierende Faszikelgruppen einander zugeordnet werden. Der Eingriff sollte einem erfahrenen Nervenoperator vorbehalten bleiben. Teildurchtrennungen und komplett neuromatös veränderte Teilläsionen des Nervquerschnitts, der ansonsten intakte Faszikelstrukturen aufweist, erfordern eine besonders strenge Indikationsstellung und stellen höchste Anforderungen an den Operateur.

Die Primärversorgung gilt heute als Standard der Versorgung einer Nervenverletzung (Dornseifer et al 2007), wenn die Voraussetzungen gegeben sind. Wenn der Nerv nicht in der akuten Phase, sondern erst zu einem späteren Zeitpunkt (2-3 Wochen: früh sekundär, danach spät sekundär) genäht wird, spricht man von einer sekundären Nervennaht. Der Begriff „Anastomose“ sollte nicht verwendet werden, da kein Stoma- also Lumen im eigentlichen Sinne genäht wird. Nach Möglichkeit werden die Nervenenden mit ihrem Querschnitt so koaptiert, dass korrespondierende Faszikelgruppen wieder einander zugeordnet werden. Bei der Identifikation sensibler und motorischer Faszikel kann die elektrische Stimulation in den ersten Tagen hilfreich sein (noch erhaltene distale Leitungsfunktion).

Um bei der End-zu-End-Naht die Faszikelgruppen nicht zu verletzen, respektive keinen zusätzlichen Narbenproliferationsreiz zu setzen, ist eine *epineurale Nahttechnik* zu empfehlen. Hierbei sollte feines Nahtmaterial mindestens der Stärke 8-0 verwendet werden. Über die Stärke des Nahtmaterials gab es in der Arbeitsgruppe divergierende Meinungen. Da es hierzu keine klinische Evidenz gibt, einigte sich die Expertengruppe auf den vorgenannten Kompromiss der Empfehlung E35.

Ziel des operativen Eingriffs ist es, mit Einzelknopfnähten die Nervenenden so aneinander zu koaptieren, dass eine spannungsfreie Naht resultiert, welche kräftig genug ist, ein Auseinanderweichen der Stümpfe zu verhindern. Fortlaufende Nähte sind kontraindiziert. Erfolgt die primäre Naht mit zeitlichem Verzug nach ein paar Tagen ist eine Resektion der Nervstümpfe um etwa 1mm erforderlich (Kretschmer u. Birch 2011). Durch Volarverlagerung der Nn. radialis und ulnaris lassen sich durchschnittlich 3 cm an Länge gewinnen, bei einem Defekt des N. medianus am Unterarm ist jedoch in der Regel eine Transplantation indiziert (Birch 2011).

In der Diskussion sind verschiedene Nahttechniken wie Epineuralnaht („bundle suture“) vs. Gruppen-Faszikel-Naht („group fascicular suture“): Es wurde kein Unterschied bei zahlreichen Studien festgestellt. Gruppen-Faszikel-Nähte sind sinnvoll im distalen Bereich der langen Armnerven (Lundborg 2004). Die „Bundle suture“ wurde bei Primärnaht bevorzugt wegen einer besseren Gleitschicht (Birch 2005), bei verzögerter bzw. Sekundärversorgung jedoch die Perineuralnaht.

Zur Wiederherstellung der Kontinuität eines peripheren Nervs stehen sowohl die Naht mit einem feinen Faden als auch der Fibrinkleber zur Verfügung. Grundsätzlich stellt das Nähen der Nervenenden mit Einzelknopfnähten und einem mikrochirurgischem Faden der Stärke 10-0 ein Qualitätskriterium für die Spannung der Naht dar, welches im Falle des Klebens nicht gegeben ist. Weiterhin ist eine korrespondierende Zuordnung von Faszikelgruppen präziser unter Verwendung von Einzelknopfnähten möglich als unter Applikation von klebenden Agenzien, die bis zur Polymerisation ein gewisses Maß an Mikrobewegung an den Nervenstümpfen zulassen. Für End-zu-End Wiederherstellungen ist die Naht die sicherste Methode.

### 13.4.3. Autologe Transplantate (inklusive Teilnervenrekonstruktion)

Bei der Nervenrekonstruktion handelt es sich um ein Verfahren, bei dem Nervendefekte durch körpereigene Spendernerven mittels interfaszikulärer Nahttechnik überbrückt werden (Millesi et al 1972a). Eine Nervenrekonstruktion ist immer dann indiziert, wenn bei durchtrenntem Nerv eine spannungsfreie Koaptation der Nervenenden nicht möglich ist oder bei nicht durchtrenntem Nerv die Exzision eines Kontinuitätsneuroms erforderlich wird und in der Folge ein entsprechender Defekt zu überbrücken ist. Bei der autologen Nervenrekonstruktion von gemischten, peripheren Nerven wird empfohlen, möglichst die einzelnen Faszikelgruppen des proximalen und distalen Stumpfs zu identifizieren und anhand der Transplantate einander zuzuordnen.

Wesentliche Schritte sind:

- Darstellen des proximalen und distalen Nervenendes
- Rückschnitte und Faszikelpräparation
- Bestimmen der Defektstrecke und der notwendigen Transplantatlänge
- Heben- und Aufbereiten der Transplantatinterponate
- Sukzessives Einpassen der Transplantatinterponate und koaptieren

Als Spendernerven stehen sämtlich sensible Nerven des Körpers zur Verfügung. Die Nerven, die am häufigsten hierzu entnommen werden sind: N. suralis, N. saphenus, N. cutaneus antebrachii medialis und lateralis. Die Entnahme der Nerven kann offen, endoskopisch (Lin et al 2007), oder mit Nervstripper (Assmus 1983, Strauch et al 2005) erfolgen. Während die endoskopischen Verfahren den Vorteil der geringeren Narbenbildung mit sich bringen, lässt sich über die offenen Verfahren der Nerv über einen langen Schnitt oder über Mehretagen-Schnitte entnehmen. Bei den offenen Verfahren können relevante Seitenäste erkannt und ggf. mit entnommen werden, um mehr Material zur Verfügung zu haben. Eine Entnahme mit Nervstripper über eine einzige Inzision in Höhe des Malleolus ermöglicht eine beidseitige Suralisentnahme ohne Umlagerung des Patienten und bringt neben dem guten kosmetischen Ergebnis eine große Zeitersparnis mit sich.

Wenn die endgültige Defektstrecke nach Rückkürzen der Nervenstümpfe messbar ist, können die Gesamtlänge des benötigten Spendernervs bestimmt und die notwendigen Einzellängen der Interponate berechnet werden. Unter Umständen werden einzelne Faszikelgruppen auf unterschiedliche Höhen zurückgekürzt so dass sich unterschiedliche Interponatlengthen ergeben können (Millesi 1972a). Idealerweise sind die Querschnitte der Nervenstümpfe vollständig durch die Nervenrekonstruktion abzudecken. Bei der Wahl der Transplantatlänge, die mindestens 10-30% länger als die eigentliche Defektstrecke (Empfehlung E37) sein sollte, ist nicht nur dem Prinzip der spannungsfreien Rekonstruktion (tensionless repair) Rechnung zu tragen, sondern es sind auch Extremitätenbewegungen mit einzuplanen. Dies gilt insbesondere dann, wenn gelenkübergreifend transplantiert wird.

Um die Faszikelgruppen zu identifizieren ist es in der Regel notwendig, die Stümpfe anzufrischen (Rückschnitte bis auf Faszikelstruktur). Diese Verfahren sind mit einer ausreichenden Ausleuchtung und Vergrößerung durchzuführen und es müssen mikrochirurgische Instrumente zur Verfügung stehen, was in der Empfehlung E40. zum Ausdruck kommt und von keinem der an der Leitlinie Beteiligten bezweifelt wurde.

Idealerweise sollten die Querschnitte der Nervenstümpfe vollständig durch die Nervenrekonstruktion abgedeckt sein. Im Gegensatz zur zirkumferentiellen End-zu-End Naht werden zum Einnähen von Transplantaten so wenige Nähte wie möglich gesetzt. Meist reicht eine Naht um ein entsprechendes Interponat in seiner Position zu fixieren. Schlüssel für eine stabile Koaptation ist die möglichst optimale Positionierung der einzelnen Interponate (kein Verdrehen der Interponate entlang ihrer Längsachsen). Bei der Naht der Transplantate wird eine interfaszikuläre Nahttechnik empfohlen, wobei die Transplantate im Epineurium gestochen werden und durch eine interfaszikuläre Naht an den Nervenstümpfen den einzelnen Faszikelgruppen zugeordnet werden können bzgl. epineural vs interfaszikulär. Zumeist wird wohl auch eine Mischtechnik, wie hier beschrieben, benutzt.

Bei einer *partiellen Nervendurchtrennung* sollte eine **Teilnervenrekonstruktion** erfolgen („Split-repair“, Spinner u. Kline 2000). Diese wird bei Gewebsverlust oder notwendiger Neuromexzision mit Interponaten, bei glatter Durchtrennung mit End-zu-End Naht durchgeführt (Kretschmer und Birch 2011). Die Indikation ergibt sich aus der häufigen Bildung schmerzhafter Neurome und dem Ausmaß des Funktionsausfalls (Empfehlung E38).

#### 13.4.4. Andere Nervenersatz-Techniken: Biologische, synthetische und kombinierte Interponate/ Conduits

Nervenersatz-Techniken befinden sich teilweise/überwiegend noch im experimentellen Stadium, so dass derzeit keine allgemeine Empfehlung möglich ist (Deumens et al 2010). Allenfalls für die Verletzung von sensiblen Nerven, und bei kurzen Defektstrecken, kommen Conduits aus resorbierbaren Materialien (Ducic et al 2012, Rinkel et al. 2013) in Frage (Empfehlung E39).

Einen Überblick gibt die Tabelle 11:

TABELLE 11. ÜBERSICHT DER NERVENSATZ-MATERIALIEN/TECHNIKEN

MATERIAL	QUALITÄT	EINSATZ	BESONDERHEITEN
Vene	Biologisches Material, i. d. R. autologes Gewebe	Klinischer Einsatz an der oberen Extremität	Geringer Hebedefekt, genug Material vorhanden, dünne Wand führt häufig zum Kollaps des Lumens, sodass Kombination mit anderen Materialien sinnvoll ist.
Muskel	Biologisches Material, i. d. R. autologes Gewebe	Solitär überwiegend in Tierstudien, ansonsten klinisch in Kombination mit Venen (s. Venen, Besonderheiten)	Verschiedene Vorbehandlungen beschrieben (Kryobehandlung, chemische Verfahren, etc.). Häufigste klinische Applikation jedoch in nativer Nassform in Kombination mit Venen
Sehnen	Biologisches Material, i. d. R. autologes Gewebe	Bislang nur begrenzte klinische Anwendungen	Kein Ersatz zu Venen oder Muskel, da die Oberflächenstruktur keine Vorteile gegenüber den beiden erstgenannten bietet.
Kollagen	Synthetisches-, resorbierbares und poröses Material	Mittlerweile auch in Deutschland zugelassen und vielfach klinisch eingesetzt	Nur wenige Studien mit klinischen Daten. Nach der Regeneration soll durch die Resorption des Materials eine Kompressionssymptomatik verhindert werden.
Poly-Lactid-L-Caprolactone-Polymere	Synthetische Materialien, resorbierbar, porös	Zahlreiche klinische Anwendungen zugelassener Produkte in der Handchirurgie, experimentelle Anwendung häufig auch mit verschiedenen Zellen (Stammzellen, etc.)	Viele verschiedene Materialien in experimentellen Untersuchungen im Tiermodell erprobt. Aufgrund einer pH-Wertabsenkung im Gewebe unter der Degradation möglicherweise Schädigung der regenerierenden Axone. Weiterer Nachteil hohe Struktursteifigkeit, Anwendung über Gelenk hinweg nur bedingt möglich.
Trimethylencarbonate-coepsilon-caprolactone	Synthetische Materialien, resorbierbar, porös	Bislang nur wenige, klinische Fallbeschreibungen	Im Unterschied zum vorbezeichneten Lactid-Caprolactone wird hier unter Degradation der pH-Wert im Gewebe nicht verändert. Daher auch keine toxische Wirkung auf regenerierende Axone
Allograft-Nerventransplantation	Biologisches Material von toten Spendern, dezelluliert durch verschiedene chemische Verfahren	In den USA zugelassen. In Europa überwiegend experimentell	Vergleichbare klinische Potenz zu verschiedenen Hohlfasermaterialien, aufgrund klinischer Ergebnisse bisher kein Ersatz für autologes Nerven-

			transplantat .
--	--	--	----------------

Für künstliche Leitschienen stehen derzeit vor allem Polyglykolsäure-Produkte, Poly-lactid-Caprolacton und Kollagen als Hohlfaserkonstruktionen für die Applikation an den peripheren Nerven zur Verfügung, daneben sind auch biologische Materialien (Venen und Arterien) verfügbar (Battiston et al 2005, 2007, Bozkurt et al 2010, Canan et al 2008, de Ruyter et al. 2009, Dahlin u Lundborg 2001, Hasegawa et al. 2004, Ichihara et al 2008, Johnson u Soucacos 2008, Kim et al 2008, Lee u Shieh 2008, Panseri et al 2008, Schlosshauer et al 2006, Siemionow & Brzezicki 2009, Sinis et al 2009, Vleggeert-Langkamp 2007, Tos et al 2012). Alternativ fanden auch Allografts Verwendung (Karabekmez et al 2009, Lassner et al. 1998, Mackinnon u. Dellon 1988, Schaller et al 1988, 1989).

Da die klinische Datenlage weiterhin hinter den experimentellen Ansätzen zurücksteht, werden derzeit verschiedene Conduits überwiegend an sensiblen Nerven der Hand angewandt (Bertleff et al 2005) . Die maximale Distanz soll hier 20 mm nicht überschreiten (Weber et al 2000). Da die Datenlage eine Applikation an motorischen Nerven noch nicht rechtfertigt, wird im Allgemeinen weiterhin die Applikation von autologen Spendernerven empfohlen (Sinis et al. 2009).

Arterielle Transplantate sind selten ohne signifikante Hebedefektmorbidität zu erhalten, sodass die Venen hier an erster Stelle genannt werden müssen (Acar et al. 2008, Lee u Shieh 2008). Venen-Conduits erwiesen sich bezüglich der sensiblen Regeneration als gleichwertig mit Polyglykolsäure-Conduits mit ähnlichem Kostenprofil, jedoch geringerer postoperativer Komplikationsrate (Rinker u. Liu 2011).

Befüllte Hohlfasersysteme können auch aus der Kombination von synthetisch hergestellten Materialien und autologen Geweben resultieren. Die Ergebnisse demonstrieren eine vollständige funktionelle und sensible Wiederherstellung an einem Defekt im N. radialis über eine 50 mm lange Distanz. Ob hier die Regeneration allerdings über die Anwendung der Suralistransplantate ohne umliegende Hohlfaser vergleichbar wäre lässt sich nicht schlussfolgern, da diesbezüglich keine vergleichenden prospektiven Studien vorliegen. Bemühungen, Hohlfaserapplikationen mit verschiedenen zellulären Bestandteilen zu konstruieren oder diese mit Wachstumsfaktoren und sonstigen trophischen Substanzen zu augmentieren, bleiben bislang ausschließlich tierexperimentelle Ansätze, die für die Anwendung in der Klinik nicht geeignet sind, z.B. Schwanzzell-besiedelte Conduits (Bozkurt et al 2010, Hood et al 2009).

### **13.5. Nervenersatzoperationen (bei fehlendem proximalen oder distalem Anschluss)**

#### **13.5.1. Empfehlungen:**

<b>E41</b>	<b>0</b>	<b>Bei fehlendem proximalem Anschluss kann eine Nervenersatzoperation/Nerventransfer erfolgen.</b>
<b>E42</b>	<b>0</b>	<b>Alternativ können (bei mono- oder oligofaszikulären Nerven) unterschiedlich beurteilte End-zu-Seit-Verfahren angewandt werden.</b>
<b>E43</b>	<b>0</b>	<b>Bei fehlendem distalen Anschluss kann bei motorischen Nerven eine direkte Muskelneurotisation durchgeführt werden.</b>

#### **13.5.2. Nerventransfers**

Nerventransfers werden vorzugsweise bei Plexusläsionen angewandt, sind jedoch auch bei sehr proximalen N. ulnaris- und N. axillaris-Läsionen oder zur Erreichung einer Schutzsensibilität möglich (Addas u. Midha 2009, Mackinnon u Colbert 2008, Tung u Mackinnon 2010 - Empfehlung E41).

Nerventransfer bedeutet eine neuroneurale Neurotisation (Chuang 2008). Hierbei wird ein funktionell weniger wichtiger Nerv mit dem zu reinnervierenden Nerven koaptiert. Dadurch besteht die Möglichkeit, die motorische Funktion und/oder die Sensibilität zu rekonstruieren, wenn in unmittelbarer Reichweite ausgefallener Nerven noch intakte Nerven zur Verfügung stehen. Bei allen Transfers sollte jedoch immer im Vordergrund stehen, dass die Hebedefektmorbidität, d.h. die Beeinträchtigung der Sensibilität in einem bestimmten Hautareal in einer vernünftigen Relation zu dem zu erwartenden funktionellen oder auch sensiblen Gewinn steht. Nerventransfers können direkt, also ohne Transplantate, durchgeführt werden. Im Falle von auftretender Spannung, sollte allerdings auf den direkten Transfer verzichtet werden und autologe Nerventransplantate interponiert werden. Möglich ist auch eine freie Muskeltransplantation mit Nervtransfer (Chuang 2008).

Als Beispiel für einen außerhalb der Plexus-Chirurgie praktizierten Transfer an der oberen Extremität ist die Koaptation des N. Interosseus ant. auf den Ramus prof. N. ulnaris zu nennen sowie des Trizeps-Astes des N. radialis auf den N. axillaris. Bei dem Intercostalis-Transfer ist vor allem durch intraoperative selektive Reizung darauf achten, dass die motorischen Anteile der Intercostalnerven auch an die entsprechenden Empfängerernerven koaptiert werden.

### **13.5.3. End-zu-Seit-Technik (ETS)**

Grundsätzlich stellen End-zu-Seit-Verfahren eine Alternative zu den Nerventransfers dar, wenn proximal kein Nervestumpf mehr zur Transplantation oder Naht zur Verfügung steht (Dvali u. Myckatyn 2008, Haastert et al. 2010, Pannucci 2007, Urbaniak et al 2006 - Empfehlung E42).

Während üblicherweise bei den Nerventransfers die zu transferierenden Nerven durchtrennt und mit ihrem gesamten Querschnitt verlagert werden, kann durch die End-zu-Seit-Technik der Spendernerv in seinem gesamten Querschnitt geschont werden. Auf diese Weise soll die Hebedefektmorbidität durch weitgehende Schonung des transferierenden Nervs reduziert werden. Ungeklärt bleibt allerdings weiterhin, ob für den Anschluss eines distalen Nervenstumpfs an einen intakten Nerv in Nachbarschaft eine Fensterung des Epineuriums genügt oder ob eine Durchtrennung von Axonen erforderlich ist (Fernandez et al 2007). Im letzteren Fall handelt es sich eigentlich um eine End-zu-End-Koaptation. Offensichtlich ist die Fensterung des Epineuriums notwendig, um die regenerierenden Axone in den Empfängerernerv zu leiten (Lundborg 2004).

Über gute Ergebnisse wurde bei kleinen, ausschließlich motorischen Nerven berichtet, über schlechte bei gemischten Nerven (Millesi u Schmidhammer 2007), sowie bei alleiniger Fensterung (Pienaar et al 2004). Voraussetzung für Erfolg ist die Axonotmesis am Spendernerv (Brenner et al 2007, Dahlin et al 2007). Wichtig für ein gutes Ergebnis ist außerdem eine sich anschließende zentrale Reorganisation (Dahlin et al 2007). Da lediglich einzelne Kasuistiken und ein Review vorliegen (Beris et al. 2007), jedoch keine kontrollierten Studien, wurde der Nutzen der Methode angezweifelt (Landwehr u. Brüser 2008, Siemionow u Brzezicki 2009).

### **13.5.4. Muskelneurotisation**

Bei fehlendem distalem Nervstumpf erfolgt eine direkte Implantation des Nervenendes in den Muskel. Nicht zu verwechseln mit Neurotisation durch Nervtransfer auf anderen Nerv!

Der Technik liegt folgendes Konzept zugrunde (Brunelli 2006):

Ein normal innervierter Muskel erlaubt keine neue bzw. zusätzliche Innervation

Ein denervierter Muskel kann eine neue Innervation ermöglichen, weil seine Empfindlichkeit gegenüber Acetyl-Cholin nicht mehr nur auf die Endplattenregion beschränkt ist, sondern sich auf den gesamten Muskel verbreitet.

Es bilden sich neue motorische Endplatten, wenn Nervenden mit dem Muskel in Kontakt kommen (Katz u Miledi 1964)



Da die Technik nur selten angewendet wird (z.B. bei N. axillaris-Läsionen) und größere Fallzahlen nicht vorliegen, besteht wenig Erfahrung mit der Methode (Empfehlung E43).

### 13.6. Motorische Ersatzoperationen (Muskel-Sehnen-Transposition)

#### 13.6.1. Empfehlungen:

<b>E44</b>	<b>B</b>	<b>Motorische Ersatzoperationen sollten dann durchgeführt werden, wenn eine Nervenrekonstruktion bzw. eine Neurotisation des ausgefallenen Muskels nicht möglich ist oder erfolglos blieb.</b>
<b>E45</b>	<b>0</b>	<b>Motorische Ersatzoperationen können gleichzeitig mit der Nervenrekonstruktion durchgeführt werden, wenn eine lange Regenerationszeit zu erwarten ist.</b>

Unter motorischer Ersatzplastik (oder Ersatzoperation) versteht man den Ersatz funktionsloser Muskelgruppen durch gesunde Muskel-Sehnen-Einheiten. Dabei wird entweder nur einer der Ansatzpunkte des gesunden Spendermuskels auf den erkrankten Muskel umgelagert oder die gesamte Muskel-Sehnen-Einheit mit den versorgenden Nerven und Blutgefäßen in das Zielgebiet transplantiert. Diese Technik wird angewandt, wenn eine Nervenrekonstruktion nicht mehr möglich ist, z.B. aufgrund eines zum Unfall zu langen zeitlichen Abstands oder aufgrund mangelnder Spenderstellen zur Nervenrekonstruktion. Dann gibt es noch die Möglichkeit, eine motorische Ersatzplastik durchzuführen (Schaller 2006). Diese Möglichkeit besteht auch, wenn eine Nervenrekonstruktion durchgeführt wurde, aber nicht erfolgreich war oder bei irreparabel zerstörten motorischen Einheiten. Die Empfehlung E44. respektiert den Wunsch vieler Patienten, die sich bei einer irreversiblen Nervenläsion nicht mit dem Defektzustand zufrieden geben, wenn eine (Teil)-Besserung der Funktion durch eine Ersatzplastik bei überschaubarem Operationsrisiko möglich ist. Als Beispiel kann die Radialisersatzplastik dienen, die dem Patienten wieder zu einer Streckfähigkeit der Hand und Finger verhilft.

Um motorische Ersatzoperationen zu planen und zielgerichtet einzusetzen, muss ein vollständiger Status über die funktionsfähigen Muskeln und Muskelgruppen erhoben werden, möglichst unter Zuhilfenahme einer elektromyographischen Untersuchung. Diese klinische Einschätzung gibt dem Chirurgen die Möglichkeit abzuwägen, welchen Sehnentransfer er sicher durchführen kann, ohne sinnlos die Funktion eines anderen Muskels/Muskelgruppe zu opfern. Die möglichen motorischen Ersatzplastiken müssen individuell zu jedem Patienten angepasst werden. Ziel ist es, vorhandene Funktionen so umzusetzen, dass die geschädigte Funktion zumindest teilweise wieder ausgeführt werden kann, ohne die bestehenden Funktionen wesentlich zu beeinträchtigen. An der Entnahmestelle muss daher sichergestellt sein, dass der zu transponierende Muskel ersetzbar ist und dass er durch präoperative Physio/Ergotherapie einen ausreichenden Kraftzuwachs (Kraftgrad von M5) erreicht hat. An der Empfängerstelle müssen die Gelenke der Extremität passiv frei beweglich, die Gleitlager möglichst narbenfrei und die Hautverhältnisse stabil sowie gut verschiebbar sein, damit der transponierte Muskel trotz veränderter Lage eine ausreichende Gleitfähigkeit und Kraftentwicklung entfalten kann. Nach einer Ruhigstellungszeit zwischen 4 und 6 Wochen schließt sich eine Umlernphase mit begleitender dynamischer Schienung bis zur 12. Woche an, in der der Patient lernen muss, den Muskel funktionell neu einzusetzen. Während dieser Phase ist eine gezielte, regelmäßige Physio/Ergotherapie wichtig (Kap. 14.10)

TABELLE 12A: MOTORISCHE ERSATZOPERATIONEN DER OBEREN EXTEMITÄT

NERVENAUSFALL	OPERATIONEN	ZIEL
N. radialis	PT auf ECRB, FCU od. FDS III auf EDC und PL od. FCR od. FDS IV auf EP	Handgelenk- und Dau- men/Fingerstreckung
N. medianus	ECRL od. ECRB auf FDP II u. III od. Koppelung FDP	Handgelenk- und Dau-

	II u. III auf FDP IV u. V AdDM od. FDS IV zur Oppositionsplastik, PL auf APD od. EI auf APD, ADM auf APB	men/Fingerbeugung, Daumenopposition
N. ulnaris	Lasso-OP ECRB, BR, FDS II od. EI auf AdP ECRB od. L auf AdP und EI von ulnar nach radial an den interosseus I Bei dist. Läsion: FDS IV auf AdP	Krallenhandkorrektur Daumenadduktion Augmentation des Pinzettengriffs
Kombinierte N. medianus und ulnaris Läsion	ECRL auf FDP und BR auf FPL EI nach radial an MP-Gelenk/Interosseus I	Faustschluss Augmentation des Pinzettengriffs

TABELLE 12.B MOTORISCHE ERSATZOPERATIONEN AN DER UNTEREN EXTREMITÄT

NERVENAUSFALL	OPERATIONEN	ZIEL
N. fibularis superficialis	TA auf PerB oder Fixation ans Cuboid	Fußpronation
N. fibularis profundus	TP auf TA und PerL (Steigbügelplastik)	Fußhebung
N. tibialis a. Ausfall M. TP b. Ausfall der Wadenmuskulatur	PerL auf TP (transossäre Fixation Os naviculare, PerL, PerB u. TP, ggf. FHL auf Achillessehne (transossäre Fixation Tuber calcanei)	Plantarflexion und Supination
N. femoralis	BF od. Sa auf Ansatz QF (transossäre Fixation Patella)	Kniestreckung

TABELLE 12.C: IN DER PLASTISCHEN CHIRURGIE IM ZUSAMMENHANG MIT NERVERSATZOPERATIONEN GEBRÄUHLICHE ABKÜRZUNGEN

AdDM	M. adductor digiti minimi	FDS	M. flexor digitorum superficialis
AdP	M. adductor pollicis	FHL	M. flexor hallucis longus
BF	M. biceps femoris	PB	M. pronator brevis
BR	M. brachioradialis	PerB	M. peroneus brevis
ECRB	M. extensor carpi radialis brevis	PerL	M. peroneus longus
ECRL	M. extensor carpi radialis longus	PL	M. palmaris longus
EDC	M. extensor digitorum communis	PT	M. pronator teres
EI	M. extensor indicis	QF	M. quadriceps femoris
EPL	M. extensor pollicis longus	Sa	M. sartorius
FCR	M. flexor carpi radialis	TA	M. tibialis anterior
FCU	M. flexor carpi ulnaris	TP	M. tibialis posterior
FDP	M. flexor digitorum profundus		

Motorische Ersatzoperationen stellen in der Regel Sekundärverfahren dar, können in Ausnahmefällen aber auch primär vorgenommen werden, um Funktionsausfälle bis zur endgültigen Reinnervation koaptierter Nerven zu kompensieren (Empfehlung E45).

In diesen Fällen sollten die "temporären Ersatzoperationen" durch Seit-zu-Seit-Nähte durchgeführt werden, ohne die Empfängersehnen zu durchtrennen, damit die Transposition später ge-

gebenfalls wieder rückgängig gemacht werden kann. Palliative rekonstruktive Maßnahmen nach Nervenläsionen schließen eine Stabilisierung (Arthrodesen usw.), Muskel-Sehnen-Transfers und eine „Redistribution“ der Sensibilität ein. Die Rekonstruktion der Motorik soll vor derjenigen der Sensibilität erfolgen, da eine präzise sensible Funktion eine gute Muskelkontrolle voraussetzt (Omer 2006).

Die freien Gewebetransfers (z. B. Gracilis-Transfer) zur Ersatzoperation an der Hand sind ebenfalls beschrieben. Sie spielen allerdings gerade für die Streckung an den Fingern und Daumen eher eine untergeordnete Rolle. Sowohl im Einsatz der freien Muskellappen zur Reanimation von Finger und Daumen für die Streckung als auch für die Beugung muss auf die hohen Komplikationsraten, die durch Verklebungen des Sehnenapparates auftreten, hingewiesen werden.

Wegen der zahlreichen, unterschiedlich bewerteten und vor allem als Sekundäreingriffe in der Plexuschirurgie gebrauchten Muskel- und Sehnenentransfers (die wichtigsten sind in Tabelle 12.a u.b aufgeführt), wird auf die einschlägige Fachliteratur verwiesen (Buck-Gramcko u. Nigst 1991, Towfigh et al 2011, Vogt et al. 2011) Für den funktionell wichtigen Radialis-Ausfall kommen verschiedene Sehnenentransfers in Frage (Altintas et al 2009 Dunnet et al 1995, Schaller 2008). An der unteren Extremität kommt am häufigsten der Sehnentransfer bei N. peroneus-Parese vor. (Kremer et al 2011)

Zur *Prognose* gibt es nur wenige Langzeitstudien. Eine zeigte, dass es bei der Radialisersatzplastik zunächst zu einer guten funktionellen Besserung kam, aber nach 5 Jahren mehr als die Hälfte der Patienten Schwierigkeiten beim Zupacken und Loslassen größerer Gegenstände, 64% eine gestörte Koordination und Geschicklichkeit und 82% eine frühzeitige Ermüdung bei der Handgelenksstreckung hatten (Dunnet et al 1995).

### 13.7. Sensible Ersatzoperationen (Neurovaskuläre Lappen)

#### 13.7.1. Empfehlung:

<b>E46</b>	<b>0</b>	<b>Sensible Ersatzoperationen (neurovaskuläre Lappen) können bei ausgedehnten Weichteilverletzungen der Hand, insbesondere bei Fingerverletzungen vorgenommen werden.</b>
------------	----------	---

Gestielte und freie neurosensorische Lappen werden zur Behandlung von Weichteildefekten der Finger- und Daumenkuppen verwendet (Empfehlung E46). Es stehen zahlreiche Techniken zur Verfügung mit unterschiedlichen Ergebnissen bezüglich der sensiblen Reinnervation von einer Schutzsensibilität bis zu einer 2-PD von max. 5-10 mm (Slutsky 2006, Tränkle et al 2003, Wilhelmi u. Lee 2006).

## 14. Nachbehandlung, Ergo- /Physio-(Hand-)therapeutische Verfahren

### 14.1. Empfehlungen:

<b>E47</b>	<b>B</b>	<b>Bei Nervenverletzungen und nach einer Nervenrekonstruktion sollte eine begleitende Rehabilitation unter Einsatz von Ergo- und/oder Physiotherapie so früh wie möglich nach dem Trauma bzw. der operativen Rekonstruktion, erfolgen.</b>
<b>E48</b>	<b>B</b>	<b>Zu Beginn der Behandlung sollte ein Rehabilitationsplan aufgestellt werden und eine Patientenanleitung erfolgen.</b>
<b>E49</b>	<b>B</b>	<b>Eine gezielte sensorische Reedukation (Spiegeltherapie, Graded motor imagery program, Sensibilitätstraining) sollte zur Verbesserung der funk-</b>

		<b>tionellen Sensibilität der Hand nach peripheren Nervenverletzungen, insbesondere Fingernervenläsionen, eingesetzt werden</b>
<b>E50</b>	<b>B</b>	<b>Bei einer motorischen Nervenersatzplastik sollte eine ergo- und physiotherapeutische Vor- und Nachbehandlung durchgeführt werden.</b>

Es ist unbestritten, dass ergo- und physiotherapeutische Behandlungsverfahren mit ihrer Klienten- und Alltagszentrierung wesentlich den Gesamtbehandlungsprozess unterstützen. Da Ergo- und Physiotherapeuten mit den Patienten die individuellen Bedürfnisse für die Alltagsbewältigung ermitteln, fördert dies die Eigenaktivität, Motivation und das Selbstvertrauen im Rehabilitationsprozess.

Eine adäquate physikalische (Bond u. Lundy 2006) und ergo-physiotherapeutische Behandlung ist erforderlich, um das Bewegungsausmaß zu erhalten und ein Maximum an motorischer Funktion und Reinnervation der Muskulatur zu erzielen. Die Behandlung sollte so früh wie möglich nach dem Trauma bzw. der operativen Rekonstruktion, erfolgen (Empfehlung E47). Die Immobilisierung durch Gipsschienen usw. ist auf das Nötigste zu beschränken. Die Frühmobilisierung kann einschnürende Adhäsionen häufig vermeiden oder reduzieren. Es ist jedoch immer darauf zu achten, dass die Nervennaht oder Koaptation, und die Transplantatanschlüsse keinen Schaden nehmen, bevor eine ausreichende Festigkeit durch die Heilungsvorgänge erreicht ist. Übertriebene/abrupte postoperative Mobilisierung kann zu einer Nahtdehizens des Nervs führen und ist zu vermeiden.

Postoperativ sollte der Regenerationsfortschritt regelmäßig klinisch-neurologisch und elektro-physiologisch kontrolliert werden, wobei Kontrollen nach zwei und sechs Wochen, 3 und 6 Monaten und dann in jährlichen Intervallen empfohlen werden. Eine elektrophysiologische Kontrolle kann frühestens nach sechs Monaten erfolgen. Bei der klinischen Untersuchung sollten das Ausmaß der Bewegungen und die Erholung der motorischen und sensiblen Funktion bestimmt und der Befund dokumentiert werden. Insbesondere durch die elektrophysiologischen Untersuchungen kann frühzeitig eine Reinnervation festgestellt und dem (ungeduldigen) Patienten Mut zugesprochen werden. Außerdem erlauben sie prognostische Aussagen, auch im Hinblick auf die einzuschlagende berufliche Rehabilitation.

Die ergo- und physiotherapeutische Behandlung nach einer Nervenverletzung erstreckt sich in der Regel über einen sehr langen Zeitraum von Monaten bis Jahren und erfordert Ausdauer und Geduld sowohl von Seiten des Patienten als auch des Behandlers. Die Frage, ob durch die Behandlung sich der Regenerationsprozess abkürzen lässt, ist nicht mit hinreichender Sicherheit zu beantworten. Die Frage, ob das Ergebnis durch die Behandlung verbessert wird, kann im Allgemeinen bejaht werden. Dem Therapeuten kommt hier zunächst die wichtige Aufgabe zu, den Patienten über mögliche Risiken einer Nervenverletzung (z.B. erhöhte Verbrennungsgefahr asensibler Hautareale besonders von Hand und Fingern) hinzuweisen. Genau so wichtig ist die Mithilfe und Unterstützung des Patienten bei der Vermeidung von Sekundärschäden an Muskeln, Sehnen und Gelenken (Prophylaxe von Kontrakturen und Überdehnungen) durch entsprechende Schienen und Bewegungstherapie. Eine besondere Bedeutung kommt der Übungsbehandlung bei Patienten mit komplexem regionalem Schmerzsyndrom (CRPS) zu. Die Frage, ob Behandlungsmaßnahmen insbesondere eine Elektrotherapie die zwangsläufige Muskelatrophie verhindern oder zumindest verzögern kann, ist selbst im Tierversuch strittig, da auch Verzögerungen berichtet wurden. Auch die Förderung der Nervenregeneration durch Stromanwendungen ist bisher nur im Tierversuch einigermaßen gesichert. Im Gegensatz zur motorischen Regeneration gibt es jedoch eine (schwache) Evidenz für die Wirksamkeit übender Verfahren für die Verbesserung der sensiblen Funktion (Oud et al. 2007).

#### **14.2. Ergo-und physiotherapeutische Befunderhebung**

Die ergotherapeutische und physiotherapeutische Evaluation ermöglichen es, sensible und motorische Funktionsstörungen sowie Beeinträchtigungen im Bereich der Teilhabe und Aktivitäten eines Menschen zu identifizieren und im Behandlungsverlauf zu dokumentieren. Bei Nervenver-

letzungen empfiehlt es sich, die Bereiche nach der Internationalen Klassifikation der Funktionsfähigkeit, Behinderung und Gesundheit (ICF) zu erfassen. Zu unterschiedlichen Zeitpunkten kommen dabei verschiedene Assessmentverfahren zur Anwendung (Deutscher Verband der Ergotherapeuten 2011, Institut für Qualitätssicherung 2011, Bell-Krotoski 2002, siehe Kap. 5)

### **14.3. Behandlungsablauf und Behandlungsziele**

Anhand der gewonnenen Daten aus der Evaluation und den Assessments werden gemeinsam mit dem Patienten ein Rehabilitationsplan aufgestellt (Empfehlung E48) und die Behandlungsziele erarbeitet, wobei Klientenzentrierung und Patientenzufriedenheit für den Heilverlauf und das Endergebnis bedeutsam sind (Harth et al. 2008). Eine Hilfe zur möglichst genauen Formulierung der Patientenziele stellt der SMART-Fragebogen (Spezifisch, Messbar, Akzeptiert, Realistisch, Terminiert) dar. Hierdurch werden die Ziele überprüfbar. Im Laufe der Behandlung wird regelmäßig reevaluiert, um auf Veränderungen frühzeitig reagieren zu können, die Behandlungsziele anzupassen und gegebenenfalls die Therapie neu auszurichten. In der Akutphase (post-OP, post-Trauma) werden gegebenenfalls Schienen angepasst und zunächst ein funktionelles Training ohne Belastung durchgeführt, um Dehnung oder Zug auf die Nervennaht bzw. die verletzten Strukturen zu vermeiden. Zeitgleich wird die Nervenregeneration einschließlich der zentralen (Lern-)Vorgänge unterstützt. Im weiteren Verlauf wird die Belastung langsam und kontinuierlich aufgebaut.

**TABELLE 13: ZIELE DER ERGO-/PHYSIO-(HAND-)THERAPIE BEI NERVENVERLETZUNGEN:**

<b>Evaluation der Funktions- und Leistungsfähigkeit sowie der Teilhabebeeinträchtigungen bei Patienten mit Nervenverletzungen</b>
<b>Information und Schulung des Patienten über die Art der Verletzung und Vorsichtsmaßnahmen</b>
<b>Unterstützung der Nervenregeneration einschließlich der zentralen (Lern-)Vorgänge, Aufbau physiologischer Muskelfunktionen und Muskelkoordination</b>
<b>Prophylaxe und Behandlung von Sekundärschäden (Lymphödem, Gelenkeinstellung, Fehlstellungen, Muskelkontrakturen usw.)</b>
<b>Schmerzlinderung</b>
<b>Reduzierung/Vermeidung von funktionslimitierenden/überempfindlichen Narben</b>
<b>Verbesserung der Selbstversorgung und Alltagsbewältigung sowie berufliche Rehabilitation</b>

### **14.4. Sensible und senso-motorische Rehabilitation**

Die Bedeutung und Methodik der gezielten sensomotorischen Reedukation wurde in Kapitel 3.4 erörtert. Für die Verbesserung der funktionellen Sensibilität der Hand nach peripheren Nervenverletzungen, insbesondere Fingernervenläsionen, finden sich in der wissenschaftlichen Literatur Belege (Oud et al 2007, Rinkel et al 2013), sodass diese Techniken hierfür eingesetzt werden sollten. (Empfehlung E49)

Das Training sensibler/sensomotorischer Funktionen ist durch verschiedene Techniken möglich:

- Graded Motor Imagery Programme (GMIP), inklusive Spiegeltherapie
- Sensibilisierungstraining
  - Lokalisationstraining
  - Diskriminationstraining
  - Anwendung einer anästhesierenden Salbe
  - Desensibilisierung

- thermische Anwendungen (zur Desensibilisierung)
- kognitiv-therapeutische Übungen (Perfetti)
- Koordinationstraining

In der Phase der Asensibilität beschränkt sich das Sensibilitätstraining auf die Reorganisation der kortikalen Plastizität der Hand (Daniele u. Aguado 2003, Taylor et al. 2008). Dies wird erreicht, indem dem Gehirn eine Vorstellung von Sensibilität vermittelt wird.

Das Graded Motor Imagery Programme (GMIP) wird zur Aufrechterhaltung bzw. Wiederherstellung der kortikalen Plastizität sowie zur Schmerzreduktion angewendet und besteht aus 3 Teilen: Wiederherstellung der Lateralitätserkennung durch die Inhibierung des prämotorischen Areals, dem Prozess der zerebralen Abspeicherung bei der Beobachtung einer Bewegung oder einer Position, ohne selbst eine Bewegung auszuführen (Rizzolatti 2005) und der Spiegeltherapie (Jerosch-Herold 2011, Moseley 2009, Neuroorthopaedic Institute 2010, Gaggioli et al. 2009). Das Lokalisationstraining fördert das Erkennen eines statischen/dynamischen Reizes mit und ohne Augenkontrolle. Die taktile Gnosis wird mit dem Diskriminationstraining verbessert. Hierbei werden verschiedene Formen, Textilien und Gegenstände aus dem täglichen Leben ohne Augenkontrolle betastet und beschrieben, erforderlichenfalls unter Miteinschaltung eines „Nachbarsinnes“ (Daniele u. Aguado 2003, Fess 2002). Weitere Verfahren sind das bilaterale Training und die temporäre Ausschaltung der Unterarmsensibilität mit einer anästhesierenden Salbe zur Verbesserung der Handsensibilität (Rosen et al 2006). Desensibilisierung wird bei Hyperästhesie (Reaktion auf einen normalerweise nicht als unangenehm empfundenen Reiz) eingesetzt. Das Desensibilisierungsprogramm besteht aus drei Teilen: unterschiedliche Materialbäder, Druckstäbe unterschiedlicher Berührungsqualität und Vibration (Blumenthal 2007). Bei den kognitiv-therapeutischen Übungen handelt es sich um ein sensomotorisches Training mit dem Ziel der Verbesserung der Motorik (Jerosch-Herold 2011, Freund 2000, Sandi 2000, Birbamer et al 2001, Perfetti et al. 2006).

#### **14.5. Therapie neuromuskuloskeletaler Störungen, Funktionen und Aktivitäten**

Das Training soll dem Patienten eine weitgehend eigenständige Lebensführung entsprechend dem jeweiligen Stadium des Heilungsverlaufes ermöglichen (Skirven u. Callahan 2002).

Im Rahmen der funktionellen Behandlung peripherer Nervenläsionen und Begleitstörungen werden folgende Verfahren eingesetzt (Reiß 2007, Stein u. Greitemann 2004, Waldner-Nilsson 1997, Wendt 2007)

- Ödemprophylaxe (z.B. Manuelle Lymphdrainage)
- Gelenkmobilisation (z.B. Manuelle Therapie)
- Spiegeltherapie (siehe 12.3, hier Anbahnung von Bewegung)
- Muskelfunktionstraining
- Koordinationstraining (z.B. Propriozeptive Neuromuskuläre Fazilitation (PNF), KG-Gerät)
- Belastungstraining (z.B. Medizinische Trainingstherapie)
- Belastungstraining mit Realitäts- und Belastungsbezug
- der Rehabilitationsphase angepasste kontrollierte Eigenübungsprogramme

#### **14.6. Schienenbehandlung**

Schienen sind äußere Hülsen, die der Stabilisierung, Stützung, Korrektur, Lagerung und Funktionsverbesserung eines Extremitätenabschnitts und seiner Gelenke dienen (Koesling 2007). Sie werden in der Regel nur über einen bestimmten Zeitraum getragen. Bei der Behandlung von Nervenverletzungen dienen sie dazu, die Entstehung von Deformitäten zu minimieren, Gelenk-

kontrakturen zu vermeiden und fehlende Muskelmotoren zu ersetzen bzw. die Balance zwischen Agonisten und Antagonisten wiederherzustellen. Es kommen folgende Schienen zum Einsatz:

- Lagerungs-/Statische Schienen
- Dynamische Schienen
- Frühfunktionelle Schienen
- Funktionsersatzschienen (dynamisch und/oder statisch)

Statische Schienen werden sowohl posttraumatisch als auch postoperativ zur Immobilisierung und Lagerung eingesetzt, um Zugkräfte auf die Nervennaht und zu erwartende arthrogene, tendogene und/oder dermatogene Einschränkungen zu vermeiden bzw. zu minimieren. Dynamische Schienen wirken durch mechanische Systeme auf zu korrigierende vorhandene Fehlstellungen ein oder dehnen kontrakte Gelenke, Narben oder Sehnenverklebungen. In diesem Sinne werden sie auch bei Nervenverletzungen eingesetzt. Frühfunktionelle Schienen können statisch und/oder dynamisch sein und dienen dazu, unmittelbar postoperativ mit der Bewegungsbehandlung innerhalb eines festgelegten Übungsprogramms zu beginnen. Funktionsersatzschienen können dynamisch und/oder statisch sein. Bezüglich der jeweils verwendeten Schienenart wird auf die einschlägige Standardliteratur verwiesen (Chan 2002, Colditz 2002, Paternostrasluga et al. 2003, McKee u. Nguyen 2007, Vipond 2007).

#### **14.7. begleitende Maßnahmen der Ergo-/Physiotherapie**

- Narbenbehandlung
  - Kompressionstherapie
  - Silikontherapie
  - Narbenmassage
  - Elektrotherapie
  - Thermische Anwendungen
- Weitere Maßnahmen: Ultraschall, Iontophorese, TENS und Elektromyostimulationen werden in der Handrehabilitation als ergänzende, unterstützende Maßnahmen angewandt. Die Evidenz dieser Maßnahmen ist nicht gesichert, da nur wenige, nicht aussagekräftige Studien vorliegen.

#### **14.8. Training alltagspraktischer und berufsspezifischer Funktionen in den Bereichen Selbstversorgung/Produktivität/Freizeit und Erholung**

- Training der Aktivitäten des täglichen Lebens (ATL)/Selbstversorgung
- Training sozialer Aktivitäten
- Berufsspezifisches Training und medizinisch-beruflich orientierte Rehabilitation (MBOR) bzw. Tätigkeitsorientierte Rehabilitation (TOR)

Das Training der Aktivitäten des täglichen Lebens dient der Ermöglichung von Selbstversorgung (z.B. Waschen, Anziehen, Essen), Produktivität (z.B. Haushalt, Spiel, schulische Aktivitäten, Beruf) und Freizeit/Erholung (z.B. Sport, Kultur). Ziel ist wieder die weitgehende Selbstständigkeit zu erlangen. Bei Bedarf erfolgt zusätzlich eine Hilfsmittelversorgung (siehe 12.8). Im berufsspezifischen Training werden Teilbereiche der arbeitsspezifischen Tätigkeiten des Patienten simuliert und entsprechend seiner Belastbarkeit zeitlich limitiert. Zu diesem Zeitpunkt beginnt auch die Erstellung von Leistungsprofilen (Meiners et al. 2005). Die medizinisch-beruflich orientierte Rehabilitation bzw. die Tätigkeitsorientierte Rehabilitation integriert im Gegensatz

dazu die arbeitsplatzspezifischen Anforderungen in die Therapie und erprobt die Durchführung der Arbeitsabläufe unter realen Arbeitsplatzsituationen/-bedingungen (Harth et al. 2008). Sind hier bleibende Defizite erkennbar, so können frühzeitig Hilfsmittel oder Abänderungen am Arbeitsplatz vorgenommen werden.

#### **14.9. Adaptationen der physischen Umwelt**

- Hilfsmittelberatung/-versorgung
- Umwelthanpassung
- Umfeldberatung

Ist absehbar, dass Defizite temporär (z.B. bis zur Reinnervation) oder dauerhaft (z.B. durch Funktionsverluste oder Begleitverletzungen) bestehen bleiben und nicht durch entsprechende Trickbewegungen kompensierbar sein werden, wird eine entsprechende Hilfsmittelberatung und Erprobung durchgeführt. Ebenso ist bei Störungen der Umweltfaktoren (ICF) auf eine frühzeitige Miteinbeziehung des häuslichen, sozialen und schulischen Umfelds zu achten. Darüber hinaus kann eine Umwelthanpassung erforderlich sein (Wohnraum, Schule, Arbeitsplatz). Vor allem im Bereich der beruflichen Teilhabe ist die Kooperation mit dem Berufshelfer/Rehabilitationsmanager sowie dem Arbeitgeber unabdingbar (Koesling 2007, Waldner-Nilsson 1997).

#### **14.10. Ergo- und Physiotherapie bei motorischen Ersatzplastiken nach Nervenläsion**

Die besondere Situation bei motorischen Ersatzplastiken bedürfen einer gezielten physio- und ergotherapeutischen Unterstützung (Empfehlung E50), die sich in mehrere Phasen mit speziell adaptierten Maßnahmen aufteilt. In der präoperativen Phase kommen folgende Maßnahmen zum Einsatz:

- Evaluation zu Anfang der Behandlung gibt Auskunft über das gesamte Ausmaß der jeweiligen Läsion (siehe 14.2)
- Schienenbehandlung (siehe 14.6)
- Muskelfunktionstraining

Die postoperative Therapie ist in 3 Abschnitte gegliedert:

- Immobilisation und Ödemprophylaxe
- Erlernen der neuen Muskelfunktion ohne Widerstand
- Muskelkräftigung und Wiedererlangen einer normalen Handfunktion sowie Training alltagspraktischer und berufsspezifischer Funktionen in den Bereichen Selbstversorgung/Produktivität/Freizeit und Erholung (siehe Kap. 14.8/14.9)

Ziel der Immobilisation ist der Schutz der transferierten Sehne. Dabei wird eine Position gewählt, bei der nur minimaler Zug auf die transferierte Sehne entsteht. Die Immobilisation erfolgt mittels Gips oder einer thermoplastischen Schiene. Die Stellung der Gelenke richtet sich nach den transponierten Sehnen und deren Spannungsverhältnissen. Die neue Muskelfunktion wird durch aktive Bewegungen und Sehnengleitübungen in Entlastung für die Sehnennaht eingeübt, falls erforderlich wird die Narbenbehandlung wie in der präoperativen Therapie fortgeführt. Zur Anbahnung aktiver Bewegung auf kortikaler Ebene kommt die Spiegeltherapie (siehe Kap. 14.5) zum Einsatz. Zeitgleich wird in dieser Phase mit funktionellen Übungen ohne Widerstand begonnen, um den unbewußten Gebrauch der neuen Muskelfunktion zu trainieren. Während der übungsfreien Zeit und nachts wird die Hand weiterhin in einer Schiene gelagert, um eine Überdehnung zu vermeiden. Ab der 6. postoperativen Woche ist die Sehnennaht ausreichend stabil, um Übungen mit leichten Widerständen zu tolerieren. Zeigen sich in dieser Phase passive Bewegungseinschränkungen, kommen zusätzlich passive Mobilisationstechniken, statisch progressive und dynamische Schienen sowie Bewegungsschienen (CPM-Schienen) zum Ein-



satz. Zu diesem Zeitpunkt soll der Patient in der Lage sein, den Transfer aktiv zu nutzen und umzusetzen, so dass das Koordinationstraining – mit Fokus auf die exakte Ausführung der Bewegung – nun darauf aufbaut, die Geschwindigkeit der durchzuführenden Bewegung zu steigern. Parallel dazu findet ein Training alltagspraktischer und berufsspezifischer Funktionen statt (siehe Kap.14.8).

## 15. Prophylaxe und Behandlung von Neuomen und des neuropathischen Schmerzes

### 15.1. Empfehlungen:

E51	A	Zur Prophylaxe einer Neuomentstehung soll bei operativen Zugängen auf den anatomischen Verlauf von Nerven geachtet werden, um eine Verletzung derselben zu vermeiden.
E52	A	Bei einer intraoperativen Nervenverletzung soll schnellstmöglich eine Rekonstruktion durch einen erfahrenen Operateur erfolgen.
E53	0	Die operative Neurombehandlung kann durch Resektion, Transplantation oder Verlagerung des proximalen Nervenendes in die Tiefe erfolgen. Die Entscheidung ist individuell zu treffen.
E54	0	Bei einem CRPS II als Folge einer Nervenverletzung kann eine Spiegeltherapie erfolgen.
E55	0	Außerdem kann beim CRPS als Folge einer Nervenverletzung eine epidurale Rückenmarkstimulation versucht werden.
E56	0	Bei neuropathischem Schmerz kann eine Behandlung mit Gabapentin erfolgen

Schmerz und Schmerztherapie im Rahmen von Nervenverletzungen ist ein umfangreiches Thema, das nicht Inhalt dieser Leitlinie ist. Im Folgenden sollen nur einige allgemeine Prinzipien aufgezeigt werden. Größere Bedeutung kommt der *Neuromtherapie* zu.

Jede Nervendurchtrennung bzw. –Teildurchtrennung führt zwangsläufig zu einer Neuombildung (Lundborg 2004). Da das Behandlungsergebnis bei einem schmerzhaften Neurom meist unbefriedigend ist, kommt der Prävention der Neuomentstehung eine besondere Bedeutung zu (Birch 2005, Lewin-Kowalik et al. 2006). Bei Operationen als potentielle Ursache iatrogenen Nervenverletzungen soll daher beim Zugang auf den anatomischen Verlauf von Nerven, auch kleiner Hautnerven geachtet werden, damit eine Verletzung vermieden werden kann (Empfehlung E51). Ist es dennoch zu einer Verletzung gekommen ist eine sorgfältige und zeitnahe Durchführung einer Nervrekonstruktion (Birch 2005, 2011, Lewin-Kowalik et al. 2006) erforderlich (Empfehlung E52)

Der *Neuropathische Schmerz* ist ein typisches Symptom einer Nervenverletzung (Campbell u Meyer 2006, Zhang et al 2008). Er kann in verschiedener Form und Ausprägung auftreten. Psychometrische Testverfahren und eine quantitative sensible Testung wurden in einer ENFS-Guideline evaluiert (Cruccu et al. 2004).

*Kausalgien* kommen vor allem bei Verletzungen durch Hochgeschwindigkeitsgeschosse vor (Ecklund u. Ling 2009, Hassanthash et al 2003).

Das „Komplexe regionale Schmerzsyndrom“ (Complex Regional Pain Syndrome - CRPS) ist ein posttraumatisches Schmerzsyndrom einer Extremität, bei dem die Schmerzen im Vergleich zum erwarteten Heilungsverlauf unangemessen stark sind (DGN-Leitlinie Diagnostik und Therapie

komplexer regionaler Schmerzsyndrome 2008). Das CRPS Typ II setzt immer eine Nervenverletzung voraus.

### **15.2. Medikamentöse Behandlung:**

Zur Behandlung neuropathischer Schmerzen werden verschiedene systemisch verabreichte Substanzgruppen mit unterschiedlichen pharmakologischen Wirkprinzipien eingesetzt, wie Antidepressiva, Antikonvulsiva mit Calciumkanal- bzw. Natriumkanal-Wirkung, Opiode (Attal et al. 2010, Naleschinski u. Baron 2008). Bezüglich dieser und anderer Verfahren wird auf die Leitlinie „Behandlung des neuropathischen Schmerzes“ verwiesen (Leitlinien-Registernummer 030 – 114 der AWMF)

Gabapentin ist bei neuropathischem Schmerz wirksam (Gordh et al 2008 – s. Empfehlung E56), alternativ Pregabalin (Tanabe et al 2008), auch Amitritilin und Capsicain-Salbe (Naleschinski u Baron 2008). Sehr frühe Regionalanästhesie bei Kriegsverletzten scheint Häufigkeit von persistierenden Schmerzsyndromen deutlich zu reduzieren (Ecklund u Ling 2009)

### **15.3. Physio- und ergotherapeutische Behandlung:**

Spiegeltraining erwies sich als wirksam bei CRPS II (Selles et al 2008, Lundborg 2004) und kann als Behandlungsoption angesehen werden (s. Empfehlung E54).

### **15.4. Neuromodulation (invasiv):**

Die epidurale Rückenmarkstimulation kann wirksam sein bei CRPS I, fraglich bei CRPS II (siehe Leitlinie Epidurale RM-Stimulation bei chronischen Schmerzen [Leitlinienregister Nr. 041/002]). Dies gilt auch für ein CRPS als Folge einer Nervenverletzung. Nach Ausschöpfung nichtinvasiver Verfahren kann diese Methode daher angewandt werden (Empfehlung E55)

Periphere Nervenstimulation als therapeutische Möglichkeit bei neuropathischem Schmerz wurde nicht systematisch untersucht (Stuart u Winfree 2009).

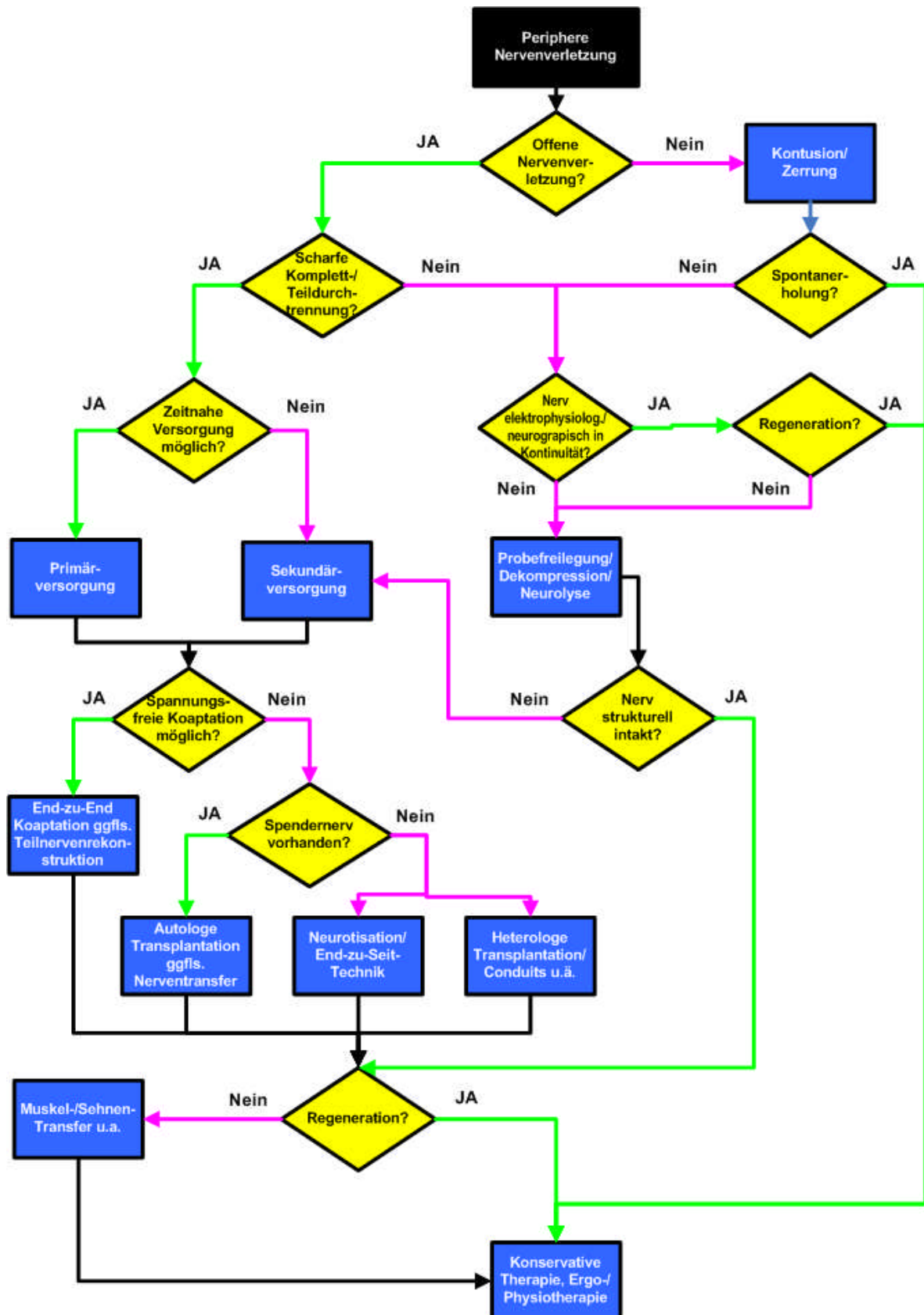
### **15.5. Operative Neurombehandlung**

Zur Neurombehandlung wurden zahlreiche chirurgische und nicht-chirurgische Techniken verwendet (Mavrogenis et al 2008). Eine Neuromresektion ist nur unter bestimmten Voraussetzungen sinnvoll (Birch 2005), mit Verlagerung des Nervenstumpfs in die Muskulatur (Hazari u Elliot 2004, Lewin-Kowalik et al 2006), gegebenenfalls auch Nervrekonstruktion oder End-zu-Seit-Neurorrhaphie (Aszmann et al. 2010, Urbaniak et al 2006). Die Verlagerung in eine Vene war wirksamer als in die Muskulatur (Balcin et al 2009). Umstritten ist das Versenken des Neuroms bzw. Nervendes im Knochen.

Weitere chirurgische Verfahren mit Abkapselung des Nervenendes durch „Epineurial sleeve-Technik“ (Lubiatowski et al 2008), Silastic-Kappe oder Silikon-Tubes sowie die mikrochirurgische Applikation destrukturierender Agenzien („molecular neurosurgery“, Mavrogenis et al. 2008), Bedeckung von Kontinuitätsneuromen, besonders des N. medianus durch lokale oder gestielte Fettlappen wurden beschrieben.

Bei Versagen konservativer Maßnahmen stellt die Operation eine Behandlungsoption dar (Empfehlung E53), wobei keine Empfehlung für eine spezielle Technik gegeben werden kann. Die Auswahl muss individuell erfolgen.

### 16. Klinischer Algorithmus „Versorgung peripherer Nervenverletzungen“



## 17. Literatur

- 1 Aagaard BD, Lazar DA, Lankerovich L, Andrus K, Hayes CE, Maravilla K, Kliot M. High-resolution magnetic resonance imaging is a noninvasive method of observing injury and recovery in the peripheral nervous system. *Neurosurgery* 2003;53:199-203
- 2 Abe N, Cavalli V. Nerve injury signaling. *Curr Opin Neurobiol* 2008;18:276-283
- 3 Acar M, Karacalar A, Ayyildiz M, Unal B, Canan S, Agar E, Kaplan S. The effect of autogenous vein grafts on nerve repair with size discrepancy in rats: an electrophysiological and stereological analysis. *Brain Res* 2008;1198:171-181
- 4 Addas BM, Midha R. Nerve transfers for severe nerve injury. *Neurosurg Clin N Am.* 2009;20:27-38
- 5 Ahrari MN, Zangiabadi N, Asadi A, Sarafi Nejad A. Prevalence and distribution of peripheral nerve injuries in victims of Bam earthquake. *Electromyogr Clin Neurophysiol* 2006;46:59-62
- 6 Akgun K, Aktas I, Uluc K. Conservative treatment for late-diagnosed spinal accessory nerve injury. *Am J Phys Med Rehabil* 2008;87:1015-1021
- 7 Allen JM, Greer BJ, Sorge DG, Campbell SE. MR imaging of neuropathies of the leg, ankle, and foot. *Magn Reson Imaging Clin N Am* 2008;16:117-131
- 8 Alon M, Rochkind S. Pre-, intra-, and postoperative electrophysiologic analysis of the recovery of old injuries of the peripheral nerve and brachial plexus after microsurgical management. *J Reconstr Microsurg* 2002;18:77-82
- 9 Altintas A M. A. Altintas, MD, E. Gazyakan, MD, T. Gohla, MD, G. Germann, MD, PhD, M. Sauerbier, MD, PhD, Long-Term Results and the Disabilities of the Arm, Shoulder, and Hand Score Analysis After Modified Brooks and d'Aubigne Tendon Transfer for Radial Nerve Palsy; *J Hand Surg* 2009;34A:474-478
- 10 Amillo S, Barrios RH, Martínez-Peric R, Losada JI. Surgical treatment of the radial nerve lesions associated with fractures of the humerus. *J Orthop Trauma.* 1993;7(3):211-5
- 11 Anders JJ, Geuna S, Rochkind S. Phototherapy promotes regeneration and functional recovery of injured peripheral nerve. *Neurol Res* 2004;26:233-239
- 12 Antoniadis G. Traumatische Nerven- und Plexusschäden: Prä- und klinische Versorgungsalgorithmen und Behandlungsoptionen. *Notfallmedizin* up2date 6, 2011
- 13 Apel PJ, Alton T, Northam C, Ma J, Callahan M, Sonntag WE, Li Z. How age impairs the response of the neuromuscular junction to nerve transection and repair: An experimental study in rats. *J Orthop Res* 2009;27:385-393
- 14 Apel PJ, Ma J, Callahan M, Northam CN, Alton TB, Sonntag WE, Li Z. Effect of locally delivered IGF-1 on nerve regeneration during aging: An experimental study in rats. *Muscle Nerve* 2010;41:335-341
- 15 Asensio-Pinilla E, Udina E, Jaramillo J, Navarro X. Electrical stimulation combined with exercise increase axonal regeneration after peripheral nerve injury. *Exp Neurol* 2009;219:258-65
- 16 Assmus H: Nervus-suralis-Entnahme mit Hilfe eines Nervstrippers. *Neurochirurgia* 1983;26:51-52
- 17 Assmus H. Das somato-sensorische evozierte kortikale Potential (SSEP) im Verlauf der sensiblen Regeneration nach Nervennähten. *EEG EMG* 1978:167-71
- 18 Aszmann OC, Moser V, Frey M. Die Behandlung chronisch schmerzhafter Neurome mittels End-zu-Seit Neurographie. *Handchir Mikrochir Plast Chir* 2010;42:225-32
- 19 Attal N, Cruccu G, Baron R et al. EFNS guidelines on the pharmacological treatment of neuropathic pain: 2010 revision. *European Journal of Neurology* 2010;17:1113-23
- 20 Balcin H, Erba P, Wettstein R, Schaefer DJ, Pierer G, Kalbermatten DF. A comparative study of two methods of surgical treatment for painful neuroma. *J Bone Joint Surg Br* 2009;91:803-808
- 21 Barisic N, Perovic D, Mitrovic Z, Jurenic D, Zagar M. Assessment of war and accidental nerve injuries in children. *Pediatr Neurol* 1999;21:450-455
- 22 Battiston B, Tos P, Conforti LG, Geuna S. Alternative techniques for peripheral nerve repair: conduits and end-to-side neurorrhaphy. *Acta Neurochir Suppl* 2007;100:43-50
- 23 Beekman R, Visser LH. High-resolution sonography of the peripheral nervous system – a review of the literature. *Europ J Neurol* 2004;11:305-14
- 24 Bell-Krotoski J, Weinstein S, Weinstein C. Testing sensibility, including touch-pressure, two-point discrimination, point localization, and vibration. *J Hand Ther* 1993;6:114-123
- 25 Bell-Krotoski J: Preoperative and postoperative management of transfers after median and ulnar nerve injury, in: Hunter J, Mackin E, Callahan A (Hg): *Rehabilitation of the hand and upper extremity*. 5. edition, 2002, Mosby: 799-820
- 26 Bendszus M, Wessig C, Solymosi L, Reiners K, Koltzenburg M. MRI of peripheral nerve degeneration and regeneration: correlation with electrophysiology and histology. *Exp Neurol* 2004;188:171-177
- 27 Berger A, Hierner R (Hrsg.) *Plastische Chirurgie, Bd I*, Springer Heidelberg 2002
- 28 Beris A, Lykissas M, Korompilias A, Mitsionis G. End-to-side nerve repair in peripheral nerve injury. *J Neurotrauma* 2007;24:909-916
- 29 Bertleff MJ, Meek MF, Nicolai JP. A prospective clinical evaluation of biodegradable neurolac nerve guides for sensory nerve repair in the hand. *J Hand Surg Am* 2005;30:513-518
- 30 Birbamer G, Kastner F, Köster-Boos T. Das Konzept der kognitiven therapeutischen Übungen nach Perfetti. *Zeitschrift für Handtherapie*, 2001; 1: 10-14
- 31 Birch R: Nerve repair, in: *Green's operative surgery*, 5<sup>th</sup> ed. P. 1075-1112, Elsevier 2005
- 32 Birch R. *Surgical disorders of the peripheral nerves*. Second Ed. Springer, London 2011
- 33 Birch R, Achan P. Peripheral nerve repairs and their results in children. *Hand Clin* 2000;16:579-595
- 34 Bishop J, Ring D. Management of radial nerve palsy associated with humeral shaft fracture: a decision analysis model. *J Hand Surg Am.* 2009;34:991-6

- 35 Björkman A, Weibull A, Rosén B, Svensson J, Lundborg G. Rapid cortical reorganisation and improved sensitivity of the hand following cutaneous anaesthesia of the forearm. *Eur J Neurosci* 2009;29:837-844
- 36 Blumenthal K. Behandlungsverfahren bei sensiblen Dysfunktionen, in: Scheepers C, Steding-Albrecht U, Jehn P (Hg) *Ergotherapie vom Behandeln zum Handeln*. 3. Auflage, 2007, Thieme: 278-281
- 37 Bodner G, Buchberger W, Schocke M et al. Radial nerve palsy associated with humeral shaft fracture: evaluation with US--initial experience. *Radiology* 2001;219 : 811-6
- 38 Bond TJ, Lundy J. Physical therapie following peripheral nerve surgeries. *Clin Podiatr Med Surg* 2006;23:651-66
- 39 Bozkurt A, Deumens R, Beckmann C, Olde Damink L, Schügner F, Heschel I, Sellhaus B, Weis J, Jahnen-Dechent W, Brook GA, Pallua N. In vitro cell alignment obtained with a Schwann cell enriched microstructured nerve guide with longitudinal guidance channels. *Biomaterials* 2009;30:169-179
- 40 Bozkurt A, Brook GA, Scheffel J et al. Einsatz von transdifferenzierten adulten mesenchymalen Vorläuferzellen und bioartifiziellen-mikrostrukturierten Nervenleitschienen zur Regeneration peripherer Nerven. *Chirurg Forum* 2010;39:243-45
- 41 Brauer CA, Lee BM, Bae DS, Waters PM, Kocher MS. A systematic review of medial and lateral entry pinning versus lateral entry pinning for supracondylar fractures of the humerus. *J Pediatr Orthop* 2007;27:181-186
- 42 Brenner MJ, Dvali L, Hunter DA, Myckatyn TM, Mackinnon SE. Motor neuron regeneration through end-to-side repairs is a function of donor nerve axotomy. *Plast Reconstr Surg* 2007;120:215-223
- 43 Brüser P, Eisenschenk A, Krimmer H, Parteke B, Schaller HE (Hrsg) *Handchirurgie*. Elsevier Urban & Fischer ,München 2012/13
- 44 Brunelli GA. Direct muscular neurotization. In: Slutzky DJ, Hentz VR (eds.) *Peripheral nerve surgery*. Churchill Livingstone 2006
- 45 Brushart T. Nerve repair and grafting: degenerative changes in muscle. In: Green D eta I (eds) *Green's operative Hand surgery* (4Ed.) New York Churchill Livingstone 1999 pp.1384-85
- 46 Bruyns CN, Jaquet JB, Schreuders TA, Kalmijn S, Kuypers PD, Hovius SE. Predictors for return to work in patients with Median and Ulnar Nerve Injuries. *J Hand Surg* 2003; 28: 28-34
- 47 Buck-Gramcko, D., Nigst, H.: *Motorische Ersatzoperationen der oberen Extremität* (Band 1 und 2). Hippokrates-Verlag, Stuttgart 1991
- 48 Buck-Gramcko D, Lubahn JD: The Hoffmann-Tinel sign. *J Hand Surg [Br]* 18:800-805, 1993
- 49 Bumbasirević M, Lesić A, Bumbasirević V, Cobeljić G, Milosević I, Atkinson HD. The management of humeral shaft fractures with associated radial nerve palsy: a review of 117 cases. *Arch Orthop Trauma Surg*. 2010 Apr;130(4):519-22. 1
- 50 Burg G, Infanger M, Meuli-Simmen et al. Methode, Indikationen und kritische Wertung der intraoperativen Nervenfunktionsdiagnostik. *Handchir Mikrochir Plast Chir* 2002;34:3-16
- 51 Cafferty WBJ, McGee AW, Strittmatter SM. Axonal growth therapeutics: regeneration or sprouting or plasticity? *Trends Neurosci*. 2008;31:215-20
- 52 Calcagnotto GN, Braga Silva J. The treatment of digital nerve defects by the technique of vein conduit with nerve segment. A randomized prospective study. *Chir Main* 2006;25:126-130
- 53 Campbell WW. Evaluation and management of peripheral nerve injury. *Clin Neurophysiol* 2008;119:1951-1965
- 54 Campbell J, Meyer RA. Mechanisms of neuropathic pain. *Neuron* 2006;52:77-92
- 55 Canan S, Bozkurt HH, Acar M, Vlamings R, Aktas A, Sahin B, Temel Y, Kaplan S. An efficient stereological sampling approach for quantitative assessment of nerve regeneration. *Neuropathol Appl Neurobiol* 2008;34:638-649
- 56 Carter GT, Robinson RL, Chang VH, Kraft GH. Electrodiagnostic evaluation of traumatic nerve injuries. *Hand Clinics* 2000;16:1-12
- 57 Cartwright MS, Chloros GD, Walker FO et al. Diagnostic ultrasound for nerve transection. *Muscle Nerve* (2007) vol. 35 (6) pp. 796-9
- 58 Chan RK. Splinting for peripheral nerve injury in upper limb. *Hand Surg* 2002; 7: 251-259
- 59 Chen R, Cohen LG, Hallett M. Nervous system reorganization following injury. *Neuroscience*2002; 111: 761–73.
- 60 Cheng AS, Hung L, Wong JM, Lau H, Chan J. A prospective study of early tactile stimulation after digital nerve repair. *Clin Orthop Relat Res* 2001;384:169-175
- 61 Chiou HJ, Chou YH, Chiou SY, Liu JB, Chang CY. Peripheral nerve lesions: role of high-resolution US. *Radiographics* 2003;23:e15
- 62 Chong PS, Cros DP. Technology literature review: quantitative sensory testing. *Muscle Nerve* 2004;29:734-747
- 63 Chuang DCC. Sonographic diagnosis and treatment of a median nerve epineural hematoma caused by brachial artery catheterization. *Journal of ultrasound in medicine : official journal of the American Institute of Ultrasound in Medicine* 2002;21:705-8
- 64 Chuang DC. Nerve transfer with functioning free muscle transplantation. *Hand Clin* 2008;24:377-388
- 65 Clark WL, Trumble TE, Swionowski MF, Tencer AF. Nerve tension and blood flow in a rat model of immediate and delayed repairs. *J Hand Surg Am*. 1992;17:677-87
- 66 Cokluk C, Aydin K. Ultrasound examination in the surgical treatment for upper extremity peripheral nerve injuries: part I. *Turk Neurosurg* 2007;17: 277-82
- 67 Colditz J. Splinting the Hand with a peripheral nerve injury, in: Hunter J, Mackin E, Callahan A (Hg): *Rehabilitation of the hand and upper extremity*. 5. edition, 2002, Mosby: 622-634
- 68 Cruccu G, Anand P, Attal N, Garcia-Larrea L, Haanpää M, Jorum E, Serra J, Jensen TS. EFNS guidelines on neuropathic pain assessment. *Eur J Neurol* 2004;11:153-162
- 69 Cusick CG. Extensive cortical reorganization following sciatic nerve injury in adult rats versus restricted reorganization after neonatal injury: implications for spatial and temporal limits on somatosensory plasticity. *Prog Brain Res* 1996;108:379-390



- 70 Daglioglu E, Serdar Dike M, Kilinc K, Erdogan D, Take G, Ergungor F, Okay O, Biyikli Z. Neuroprotective effect of melatonin on experimental peripheral nerve injury: an electron microscopic and biochemical study. *Cen Eur Neurosurg* 2009;70:109-114
- 71 Dahlin LB, Lundborg G. Use of tubes in peripheral nerve repair. *Neurosurg Clin N Am* 2001;12:341-352
- 72 Dahlin LB, Bontioti E, Kataoka K, Kanje M, Dreesmann L, Ahlers M: Functional recovery and mechanisms in end-to-side nerve repair in rats. *Acta Neurochir Suppl.* 2007;100:93-5.
- 73 Dahlin L, Johansson F, Lindwall C, Kanje M. Chapter 28: Future perspective in peripheral nerve reconstruction. *Int Rev Neurobiol* 2009;87:507-530
- 74 Daniele HR, Aguado TO. Early compensatory sensory re-education. *J Reconstr Microsurg* 2003; 19: 107-10
- 75 Delmotte A, Rigoard S, Buffenoir K, Wager M, Giot JP, Robert R, Lapierre F, Rigoard P. Physiology of the injured peripheral nerve. *Neurochirurgie* 2009;55:13-21
- 76 Dendooven AM, Lissens M, Bruyninckx F, Vanhecke J. Electrical injuries to peripheral nerves. *Acta Belg Med Phys* 1990;13:161-5
- 77 De Ruyter GC, Malessy MJ, Yaszemski MJ, Windebank AJ, Spinner RJ. Designing ideal conduits for peripheral nerve repair. *Neurosurg Focus* 2009;26:E5
- 78 Desouches C, Alluin O, Mutafschiev N, Dousset E, Magalon G, Boucraut J, Feron F, Decherchi P. Peripheral nerve repair: 30 centuries of scientific research. *Rev Neurol* 2005;161:1045-1059
- 79 Deumens R, Bozkurt A, Meek MF et al. Repairing injured peripheral nerves: Bridging the gap. *Progr Neurobiol* 2010
- 80 Deutscher Verband der Ergotherapeuten e.V. (DVE): Assessment-Instrumente, unter: <http://www.dve.info/fachthemen/assessment-instrumente.html> (Stand: 10.02.2012)
- 81 Diener, Hacke W. (Hrsg.) Leitlinien für Diagnostik und Therapie in der Neurologie; 4. überarbeitete Auflage, Thieme Stuttgart 2008
- 82 Dornseifer U, Matiasek K, Fichter MA, Rupp A, Henke J, Weidner N, Kovacs L, Schmahl W, Biemer E, Ninkovic M, Papadopoulos NA. Surgical therapy of peripheral nerve lesions: current status and new perspectives. *Zentralbl Neurochir* 2007;68:101-110
- 83 Dowrick AS, Gabbe BJ, Williamson OD, Cameron PA. Outcome instruments for the assessment of the upper extremity following trauma: a review. *Injury* 2005;36:468-76
- 84 Dreesman L: Zelluläre Mechanismen beim Neuro Tissue Engineering [Cellular mechanisms at Neuro Tissue engineering], in Faculty of the Natural Sciences, Institute for Zoology/Biosciences. Stuttgart Hohenheim: Universität Hohenheim, 2007, Vol Doctoral Degree (Dr. rer.nat.), p 137
- 85 Du R, Auguste KI, Chin CT, Engstrom JW, Weinstein PR. Magnetic resonance neurography for the evaluation of peripheral nerve, brachial plexus, and nerve root disorders. *J Neurosurg* 2009;112:362-371
- 86 Dubovy P, Aldskogius H. Degeneration and regeneration of cutaneous sensory nerve formations. *Microsc Res Tech* 1996;34:362-375
- 87 Dunnet WJ, Housden PL, Birch R. Flexor to extensor tendon transfers in the hand. *J Hand Surg Br.* 1995;20B:26-8
- 88 Ducic I, Fu R, Iorio ML. Innovative treatment of peripheral nerve injuries: combined reconstructive concepts. *Ann Plast Surg.* 2012 Feb;68(2):180-7
- 89 Dvali L, Mackinnon S. Nerve repair, grafting, and nerve transfers. *Clin Plast Surg* 2003;30:203-221
- 90 Dvali LT, Myckatyn TM. End-to-side nerve repair: review of the literature and clinical indications. *Hand Clin* 2008;24:455-460
- 91 Dziennis S, Alkayed NJ. Role of signal transducer and activator of transcription 3 in neuronal survival and regeneration. *Rev Neurosci* 2008;19:341-61
- 92 Ecklund JM, Ling GSF. From the battlefield: peripheral nerve surgery in modern day warfare. *Neurosurg Clin N Am* 2009;20:107-10
- 93 Eglseider WA. Distal humerus fractures: Impact of lateral approach and fracture-specific plating on radial nerve palsies. *Tech Hand Up Extrem surg* 2012;16:127-31
- 94 Ekholm R, Adami J, Tidermark J, Hansson K, Törnkvist H, Ponzer S.. Fractures of the shaft of the humerus. An epidemiological study of 401 fractures. *J Bone Joint Surg Br.* 2006;88:1469-73.
- 95 Ekholm R, Tidermark J, Törnkvist H, Adami J, Ponzer S. Outcome after closed functional treatment of humeral shaft fractures. *J Orthop Trauma.* 2006;20(9):591-6
- 96 Eisen A. The use of somatosensory evoked potentials for the evaluation of the peripheral nervous system. *Neurol Clin* 1988;6:825-838
- 97 Elton SG, Rizzo M. Management of radial nerve injury associated with humeral shaft fractures: an evidence-based approach. *J Reconstr Microsurg* 2008;24:569-573
- 98 Erel E, Dilley A, Turner S, Kumar P, Bhatti WA, Lees VC. Sonographic measurements of longitudinal median nerve sliding in patients following nerve repair. *Muscle Nerve* 2009;41:350-354
- 99 Eser F, Aktekin LA, Bodur H, Atan C. Etiological factors of traumatic peripheral nerve injuries. *Neurol India* 2009;57:434-437
- 100 Fansa H, Keilhoff G, Horn T, Altmann S, Wolf G, Schneider W: Stimulation of Schwann cell proliferation and axonal regeneration by FK 506. *Restor Neurol Neurosci* 16:77-86, 2000
- 101 Fernandez E, Lauretti L, Tufo T, D'Ercole M, Ciampini A, Doglietto F. End-to-side nerve neurotaphy: critical appraisal of experimental and clinical data. *Acta Neurochir Suppl* 2007;100:77-84
- 102 Fess E. Documentation: essential elements of an upper extremity assessment battery. In: Hunter J, Schneider L, Mackin E, Callahan A (Eds) *Rehabilitation of the hand*, St Louis, CV Mosby, 1995:185-214
- 103 Fess E. Sensory reeducation. In: Hunter, Mackin, Callahan Hrsg *Rehabilitation of the hand and upper extremity*. 5. ed, Mosby, 2002: 635-639

- 104 Freund E. Die Rolle der Sensibilität für die Handmotorik. Zeitschrift für Handtherapie, Sonderheft: Nerven, 2000; 2/3: 18-23
- 105 Friedman WA: The electrophysiology of peripheral nerve injuries. Neurosurg, Clin N Am 1991;2:43-56,
- 106 Frykman GK, Adams J, Bowen WW. Neurolysis. Orthop Clin North Am 1981;12:325-342
- 107 Gaggioli A, Morganti F, Meneghini A, Pozzato I, Greggio G, Pigatto M, Riva G. Computer-Guided Mental Practice in Neurorehabilitation, in: Gaggioli A, Keshner E, Weiss P, Riva G. Advanced Technologies in Rehabilitation - Empowering Cognitive, Physical, Social and Communicative Skills through Virtual Reality, Robots, Wearable Systems and Brain-Computer Interfaces. Studies in Health Technology and Informatics 2009, IOS: 195-208
- 108 Garozzo D, Ferraresi S, Buffatti P. Surgical treatment of common peroneal nerve injuries: indications and results. A series of 62 cases. J Neurosurg Sci. 2004 Sep;48(3):105-12
- 109 Gaudet AD, Leung M, Poirier F, Kadoya T, Horie H, Ramer MS. A role for galectin-1 in the immune response to peripheral nerve injury. Exp Neurol 2009;220:320-327
- 110 Germann G; Harth A; Wind G; Demir E Standardisierung und Validierung der deutschen Version 2.0 des "Disability of Arm, Shoulder, Hand" (DASH)-Fragebogens zur Outcome-Messung an der oberen Extremität. Unfallchirurg 2003;106:13-9
- 111 Gigo-Benato D, Russo TL, Geuna S et al. Electrical stimulation impairs early functional recovery and accentuates skeletal muscle atrophy after sciatic nerve crush injury in rats. Muscle Nerve 2010;41:685-93
- 112 Gilliat RW: Physical injury to peripheral nerves: Physiological and electrodiagnostic aspects. Mayo Clin Proc 1981;56:361-370
- 113 Glickman LT, Mackinnon SE. Sensory recovery following digital replantation. Microsurgery 1990;11:236-242
- 114 Gordh TE, Stubhaug A, Jensen TS, Arnér S, Bibe B, Boivie J, Mannheimer C, Kalliomäki J, Kalso E. Gabapentin in traumatic nerve injury pain: a randomized, double-blind, placebo-controlled, cross-over, multi-center study. Pain 2008;138:255-266
- 115 Gordon T. The role of neurotrophic factors in nerve regeneration. Neurosurgical focus 2009;26 :1-10
- 116 Gordon T, Brushart TM, Amirjani N, Chan KM. The potential of electrical stimulation to promote functional recovery after peripheral nerve injury--comparisons between rats and humans. Acta Neurochir Suppl 2007;100:3-11
- 117 Gordon T, Brushart TM, Chan KM. Augmenting nerve regeneration with electrical stimulation. Neurol Res 2008;30:1012-1022
- 118 Gordon T, Chan KM, Sulaiman OA et al. Accelerating axon growth to overcome limitations in functional recovery after peripheral nerve injury. Neurosurgery 2009;65 (Suppl.):A132-44
- 119 Gordon T, Tyreman N, Mukaila AR. The basis of diminished functional recovery after delayed peripheral nerve repair. J Neuroscience 2011;31:5325-34
- 120 Gousheh J, Arasteh E, Beikpour H. Therapeutic results of sciatic nerve repair in Iran-Iraq war casualties. Plast Reconstr Surg 2008;121:878-886
- 121 Grassmann JP, Jungbluth P, Bullermann L, Hakimi M, Gehrmann SV, Thelen S, Betsch M, Windolf J, Wild M.[Radial nerve palsy associated with humeral shaft fractures - early exploration or expectant procedure? An analysis concerning current strategies of treatment]. Z Orthop Unfall. 2010;148(6):691-6.
- 122 Green DW, Widmann RF, Frank JS, Gardner MJ. Low incidence of ulnar nerve injury with crossed pin placement for pediatric supracondylar humerus fractures using a mini-open technique. J Orthop Trauma 2005;19:158-163
- 123 Grube BJ, Heimbach DM, Engrav LH et al. Neurological consequences of electrical burns. J Trauma 1990;30:254-58
- 124 Gruber H, Peer S, Meirer R, Bodner G. Peroneal nerve palsy associated with knee luxation: evaluation by sonography--initial experiences. AJR 2005;185 : 1119-25
- 125 Gruber H, Peer S, Kovacs P et al. The ultrasonographic appearance of the femoral nerve and cases of iatrogenic impairment. J Ultrasound Med 2003; 22:163-72
- 126 Gu B, Xie F, Jiang H, Shen G, Li Q. Repair of electrically injured median nerve with the aid of somatosensory evoked potential. Microsurgery 2009;29:449-455
- 127 Guerra WK, Baldauf J, Schroeder HW. Long-term results after microsurgical repair of traumatic nerve lesions of the upper extremities. Zbl Neurochir 2007;68:195-199
- 128 Gummesson C, Ward MM, Atroshi I. The shortened disabilities of the arm, shoulder and hand questionnaire (QuickDASH): validity and reliability based on responses within the full-length DASH. BMC Musculoskelet Disord 2006;7:44
- 129 Haastert K, Joswig H, Jäschke KA, Samii M, Grothe C. Nerve repair by end-to-side nerve coaptation: histologic and morphometric evaluation of axonal origin in a rat sciatic nerve model. Neurosurgery. 2010;66(3):567-76
- 130 Haastert-Talini K, Schmitte R, Korte N, Klode D, Ratzka A, Grothe C. Electrical stimulation accelerates axonal and functional peripheral nerve regeneration across long gaps. J Neurotrauma. 2011; 28:661-74.
- 131 Hall S: The response to injury in the peripheral nervous system. J Bone Joint Surg Br 2005;87:1309-1319
- 132 Haninec P: Undulating course of nerve fibres and bands of Fontana in peripheral nerves of the rat. Anat Embryol (Berl) 1986;174:407-411, 1986
- 133 Hansson T, Brismar T. Loss of sensory discrimination after median nerve injury and activation in the primary somatosensory cortex on functional magnetic resonance imaging. J Neurosurg 2003;99:100-105
- 134 Harth A, Germann G, Jester A. Evaluating the effectiveness of a patient-oriented hand rehabilitation programme. J Hand Surg Eur Vol 2008; 33: 771-8
- 135 Hasegawa T, Nakamura S, Manabe T, Mikawa Y. Vascularized nerve grafts for the treatment of large nerve gap after severe trauma to an upper extremity. Arch Orthop Trauma Surg 2004;124:209-213
- 136 Hassan-Zadeh R, Lajevardi L, Esfahani AR, Kamali M. Improvement of hand sensibility after selective temporary anaesthesia in combination with sensory re-education. NeuroRehabilitation 2009;24:383-386
- 137 Hassantash SA, Afrakhteh M, Maier R. Causalgia. A meta-analysis of the literature. Arch Surg. 2003;138:1226-1231

- 138 Hazari A, Elliot D: Treatment of end-neuromas, neuromas-in-continuity and scarred nerves of the digits by proximal relocation. *J Hand Surg* 2004;29:338-50
- 139 Heckler MW, Bamberger HB. Humeral shaft fractures and radial nerve palsy: to explore or not to explore...That is the question. *Am J Orthop* 2008;37(8):415-9.
- 140 Hoffmann P: Über eine Methode, den Erfolg einer Nerven-naht zu beurteilen. *Medizinische Klinik* 1915;11:359-360
- 141 Hollister AM et al. High frequency ultrasound evaluation of traumatic peripheral nerve injuries. *Neurol Res*. 2012;34:98-103
- 142 Hood B, Levene HB, Levi AD. Transplantation of autologous Schwann cells for the repair of segmental peripheral nerve defects. *Neurosurg Focus* 2009;26:E4
- 143 Hosalkar HS, Matzon JL, Chang B. Nerve palsies related to pediatric upper extremity fractures. *Hand Clin* 2006;22:87-98
- 144 Huelsenbeck SC, Rohrbeck A, Handreck A, Hellmich G, Kiaei E, Roettinger I, Grothe C, Just I, Haastert-Talini K. C3 Peptide Promotes Axonal Regeneration and Functional Motor Recovery after Peripheral Nerve Injury. *Neurotherapeutics*. 2011 Aug 25. [Epub ahead of print]
- 145 Institut für Qualitätssicherung in Prävention und Rehabilitation GmbH an der Deutschen Sporthochschule Köln (iqpr): Datenbank Assessmentinstrumente, unter: <http://www.assessment-info.de/assessment/seiten/default.asp> (Stand: 10.02.2012)
- 146 Ichihara S, Inada Y, Nakamura T. Artificial nerve tubes and their application for repair of peripheral nerve injury: an update of current concepts. *Injury* 2008;39 Suppl 4:29-39
- 147 Jabaley ME. Primary nerve repair. In: Slutzky DJ, Hentz VR (eds.) *Peripheral nerve surgery*. Churchill Livingstone 2006
- 148 Jawa A, McCarty P, Doornberg J, Harris M, Ring D. Extra-articular distal-third diaphyseal fractures of the humerus. A comparison of functional bracing and plate fixation. *J Bone Joint Surg Am*. 2006;88(11):2343-7.
- 149 Jerosch-Herold C. Should sensory function after median nerve injury and repair be quantified using two-point discrimination as the critical measure? *Scand J Plast Reconstr Surg Hand Surg* 2000;34:339-343
- 150 Jerosch-Herold C. A study of the relative responsiveness of five sensibility tests for assessment of recovery after median nerve injury and repair. *J Hand Surg Br* 2003;28:255-260
- 151 Jerosch-Herold C. Assessment of sensibility after nerve injury and repair: a systematic review of evidence for validity, reliability and responsiveness of tests. *J Hand Surg Br* 2005;30:252-264
- 152 Jerosch-Herold C. Sensory relearning in peripheral nerve disorders of the hand: a web-based survey and delphi consensus method. *J Hand Ther* 2011; 24: 292-299
- 153 Jerosch-Herold C. Ein Überblick der Forschungen zur Entwicklung von Sensibilitätstests an der Hand. *Zeitschrift für Handtherapie, Sonderheft: Nerven*, 2000; 2/3: 16-17
- 154 Johnson EO, Soucacos PN. Nerve repair: experimental and clinical evaluation of biodegradable artificial nerve guides. *Injury* 2008;39 Suppl 3:30-36
- 155 Karabay N, Toros T, Ademoglu Y, Ada S. Ultrasonographic evaluation of the iatrogenic peripheral nerve injuries in upper extremity. *Eur J Radiol* 2010; 73 :234-40
- 156 Karabekmez FE, Duymaz A, Moran SL. Early clinical outcomes with the use of decellularized nerve allograft for repair of sensory defects within the hand. *Hand (N Y)* 2009;4:245-249
- 157 Kato N, Birch R. Peripheral nerve palsies associated with closed fractures and dislocations. *Injury* 2006;37(6):507-12.
- 158 Katz B u. Miledi R: The development of acetylcholine sensitivity in nerve free segments of skeletal muscle. *J Physiol* 170: 389, 1964.
- 159 Kaufman Y, Cole P, Hollier L. Peripheral nerve injuries of the pediatric hand: issues in diagnosis and management. *J Craniofac Surg* 2009;20:1011-1015
- 160 Khan R, Birch R. Iatrogenic injuries of peripheral nerves. *J Bone Jt Surg Br*. 2001;831145-48
- 161 Khan WS, Dillon B, Agarwal M, Fehily M, Ravenscroft M. The Validity, Reliability, Responsiveness, and Bias of the Manchester-Modified Disability of the Arm, Shoulder, and Hand Score in Hand Injuries. *Hand (N Y)* 2009;4:362-367
- 162 Kilinc A, Ben Slama S, Dubert T, Dinh A, Osman N, Valenti P. Results of primary repair of injuries to the median and ulnar nerves at the wrist. *Chir Main* 2009;28:87-92
- 163 Kim DH, Murovic JA, Kim YY, Kline DG. Surgical treatment and outcomes in 45 cases of posterior interosseous nerve entrapments and injuries. *J Neurosurg* 2006;104:766-777
- 164 Kim Y, Haftel VK, Kumar S. The role of aligned polymer fiber-based constructs in the bridging long peripheral nerve gaps. *Biomaterials*. 2008 July ; 29: 3117-3127.
- 165 Kim IS, Song YM, Cho TH et al. Biphasic electrical targeting plays a significant role in Schwann cell activation. *Tissue Eng Part A*. 2011;17:1327-40
- 166 Kingham PJ, Terngi G. Bioengineered nerve regeneration and muscle reinnervation. *J. Anat.* 2006;209:511-526
- 167 Kleist-Welch Guerra W, Schroeder H. Iatrogene Nervenläsionen der oberen Extremität – Häufigkeit und Ergebnisse der mikrochirurgischen Therapie. *Akt Neurol* 2008;35:280-284
- 168 Kline DG, Hudson AR. Nerve injuries. Operative results for major nerve injuries, entrapments, and tumors. Philadelphia: Saunders, 1995.
- 169 Kline DG: Nerve action potential recordings, in: Kim D, Midha R, Murovic J, Spinner R.; Kline & Hudson's Nerve Injuries. Operative Results for major Nerve Injuries, Entrapments, and Tumors, ed 2nd. Philadelphia: Saunders-Elsevier, 2008
- 170 Koenig RW et al. High-resolution ultrasonography in evaluating peripheral nerve entrapment and trauma. *Neurosurgical focus* 2009;26 (2) pp. E13



- 171 Koenig RW, Schmidt TE, Heinen CP, Wirtz CR, Kretschmer T, Antoniadis G, Pedro MT. Intraoperative high-resolution ultrasound: a new technique in the management of peripheral nerve disorders. *J Neurosurg.* 2010 Nov 5. [Epub ahead of print]
- 172 Koesling C. Schienenbehandlung, in: Scheepers C, Steding-Albrecht U, Jehn P (Hg) *Ergotherapie - Vom Behandeln zum Handeln: Lehrbuch für die theoretische und praktische Ausbildung.* 3. Auflage, 2007, Thieme: 295-298
- 173 Kouyoumdjian JA. Peripheral nerve injuries: a retrospective survey of 456 cases. *Muscle Nerve* 2006;34:785-788
- 174 Kremer T, Riedel K, German G, Heitmann C, Sauerbier M. [Tendon transfer for peroneal palsy – functional outcome]. *Handchir Mikrochir Plast Chir* 2011;43:95-101
- 175 Kretschmer T, Antoniadis G, Braun V, Rath SA, Richter HP. Evaluation of iatrogenic lesions in 722 surgically treated cases of peripheral nerve trauma. *J Neurosurg.* 2001 Jun;94(6):905-12.
- 176 Kretschmer T, Birch R: Management of acute peripheral nerve injuries. In: Youmans Neurological Surgery, 6th Edition, 4 Vol., H. Richard Winn (Ed), 2011
- 177 Kretschmer T, Heinen CW, Antoniadis G, Richter HP, König RW. Iatrogenic nerve injuries. *Neurosurg Clin N Am* 2009;20:73-90
- 178 Lad SP, Nathan JK, Schubert RD, Boakye M. Trends in median, ulnar, radial and brachioplexus nerve injuries in the United States. *Neurosurgery* 2010;66:953-60
- 179 Landwehr GM, Brüser P. Klinische Ergebnisse von End-zu-Seit-Nervennähten. *Handchir Mikrochir. Plast Chir* 2008;40:318-21
- 180 Lassner, F., Schaller, E., Steinhoff, G., Wonigeit, K., Walter, G.F., Berger, A.: Cellular Mechanisms of Rejection and Regeneration in Peripheral Nerve Allografts", *Transplantation*, 1998; 48, 386-392
- 181 Lawson GM: The peripheral sensory nervous system: dorsal root ganglion neurones, in Dyck P, PK T (eds): *Peripheral Neuropathy*, ed. 4th, Chapter 8. Philadelphia: Elsevier Saunders, 2005, pp 163-202).
- 182 Lee YH, Shieh SJ. Secondary nerve reconstruction using vein conduit grafts for neglected digital nerve injuries. *Microsurgery* 2008;28:436-440
- 183 Lee FC, Singh H, Nazarian LN, Ratliff JK. High-resolution ultrasonography in the diagnosis and intraoperative management of peripheral nerve lesions. *J Neurosurg* 2011;114:206-11
- 184 Lewin-Kowalik J, Marcol W, Kotulska K et al. Prevention and management of painful neuroma. *Neurol Med chir (Tokyo)* 2006;46:62-8
- 185 Lietz M, Dreesmann L, Hoss M, Oberhoffner S, Schlosshauer B: Neuro tissue engineering of glial nerve guides and the impact of different cell types. *Biomaterials* 27:1425-1436, 2006,
- 186 Lin CH, Mardini S, Levin SL, Lin YT, Yeh JT. Endoscopically assisted sural nerve harvest for upper extremity posttraumatic nerve defects: an evaluation of functional outcomes. *Plast Reconstr Surg* 2007;119:616-626
- 187 Lowry WE Jr, Follender AB. Interfascicular neurolysis in the severe carpal tunnel syndrome. A prospective, randomized, double-blind, controlled study. *Clin Orthop Relat Res* 1988;227:251-254
- 188 Lubiatowski P, Unsal FM, Nair D, Ozer K, Siemionow M. The epineurial sleeve technique for nerve graft reconstruction enhances nerve recovery. *Microsurgery* 2008;28:160-167
- 189 Lundborg G: *Nerve Injury and Repair.* London: Churchill Livingstone, 2004
- 190 Lundborg G, Reydevik B. Effects on stretching the tibial nerve of the rabbit. A preliminary study of the intraneural circulation and the barrier function of the perineurium. *J Bone Joint Surg Br.* 1973;55:390-401
- 191 Lundborg G, Rosén B. The tow-point discrimination test - - time for a re-appraisal? *J Hand Surg Br* 2004;29:418-422
- 192 Lundborg G, Rosén B. Hand function after nerve repair. *Acta Physiol (Oxf)* 2007;189:207-217
- 193 Lundborg G, Björkman A, Rosén B. Enhanced sensory relearning after nerve repair by using repeated forearm anaesthesia: aspects on time dynamics of treatment. *Acta Neurochir Suppl* 2007;100:121-126
- 194 Lundström R. Neurological diagnosis - - aspects of quantitative sensory testing methodology in relation to hand-arm vibration syndrome. *Int Arch Occup Environ Health* 2002;75:68-77
- 195 Mackinnon SE, Colbert SH. Nerve transfers in the hand and upper extremity surgery. *Tech Hand Up Extrem Surg* 2008;12:20-33
- 196 Mackinnon SE, Dellon AL: Nerve repair and nerve grafts, in *Surgery of the Peripheral Nerve.* New York, Thieme, 1988, pp 89-129
- 197 Magnaghi V, Procacci P, Tata AM. Chapter 15 novel pharmacological approaches to schwann cells as neuroprotective agents for peripheral nerve regeneration. *Int Rev Neurobiol* 2009;87:295-315
- 198 Mahabier KC, Vogels LM, Punt BJ et al. Humeral shaft fractures: retrospective results on non-operative and operative treatment of 186 patients. *Injury* 2012; Epub
- 199 Mailänder P, Berger A., Schaller E, Ruhe K. Results of Primary Nerve Repair In The Upper Extremity. *Microsurgery* 1989;10: 147-150
- 200 Makwana M, Raivich G. Molecular mechanisms in successful peripheral regeneration. *FEBS Journal* 2005;272:2628-38
- 201 Malikowski T, Micklesen PJ, Robinson LR. Prognostic values of electrodiagnostic studies in traumatic radial neuropathy. *Muscle Nerve* 2007;36:364-367
- 202 Massy-Westropp N. The effects of normal human variability and hand activity on sensory testing with the full Semmes-Weinstein monofilaments kit. *J Hand Ther* 2002;15:48-52
- 203 Mavrogenis AF, Pavlakis K, Stamatoukou A, Papagelopoulos PJ, Theoharis S, Zoubos AB, Zhang Z, Soucacos PN. Current treatment concepts for neuromas-in-continuity. *Injury* 2008;39 Suppl 3:S43-48
- 204 Mavrogenis AF, Spyridonos SG, Antonopoulos D, Soucacos PN, Papagelopoulos PJ. Effect of sensory re-education after low median nerve complete transection and repair. *J Hand Surg Am* 2009;34:1210-1215
- 205 McKee, Nguyen C. Low-profile dorsal dynamic wrist-finger-thumb assistive-extension orthosis for high radial nerve injury-fabrication instruction. *J Hand Ther* 2007; 20: 70-72

- 206 Mazal PR, Millesi H. Neurolysis: is it beneficial or harmful? *Acta Neurochir Suppl* 2005;92:3-6
- 207 Medical Research Council (MRC). Aids to the Examination of the Peripheral Nervous System. Memorandum No. 45. London: Her Majesty's Stationary Office; 1975
- 208 Meek MF, Coert JH. US Food and Drug Administration / Conformit Europe- approved absorbable nerve conduits for clinical repair of peripheral and cranial nerves. *Ann Plast Surg* 2008;60:466-472
- 209 Meiners PM, Coert JH, Robinson PH, Meek MF. Impairment and employment issues after nerve repair in the hand and forearm. *Disability and Rehabilitation* 2005; 27: 617-623
- 210 Midha R. Mechanisms and pathology of injury. In: Kim D, Midha R, Murovic J, Spinner R, (eds.): *Kline & Hudson's Nerve Injuries. Operative Results for major Nerve Injuries, Entrapments, and Tumors*, 2nd. Ed. Philadelphia: Saunders-Elsevier, 2008
- 211 Millesi H, Berger A, Meissl G. The interfascicular nerve grafting of the median and ulnar nerves. *J Bone Jt.Surg* 1972;54:722-50
- 212 Millesi,H.; A. Berger,G. Meissel. Experimentelle Untersuchungen zur Heilung durchtrennter peripherer Nerven; 213 *Chir. plastica (Berlin)*, 1972;1:174-206
- 214 Millesi H, Rath T, Reisner R, Zoch G. Microsurgical neurolysis: its anatomical and physiological basis and its classification. *Microsurgery* 1993;14:430-439
- 215 Millesi H, Schmidhammer R. End-to-side coaptation - controversial research issue or important tool in human patients. *Acta Neurochir Suppl* 2007;100:103-106
- 216 Millesi H, Zoch G, Rath T: The gliding apparatus of peripheral nerve and its clinical significance. *Ann Chir Main Memb Super* 9:87-97, 1990
- 217 Moberg E. Objective methods for determining the functional value of sensibility in the hand. *J Bone Joint Surg Br* 1958;40-B:454-476
- 218 Mödlin M, Forstner C, Hofer C et al. Electrical stimulation of denervated muscles: first results of a clinical study. *Artif Organs* 2005;29:203-6
- 219 Möller AR. Intraoperative electrophysiological monitoring. Springer Science+Business Media 2011
- 220 Mohler LR, Hanel DP. Closed fractures complicated by peripheral nerve injury. *J Am Acad Orthop Surg* 2006;14:32-37
- 221 Moor BK, Haefeli, Bouaicha S, Nagy L. Results after delayed axillary nerve reconstruction with interposition of sural nerve grafts. *J Shoulder Elbow Surg* 2010;19:461-466
- 222 Moseley GL, Wiech K. The effect of tactile discrimination training is enhanced when patients watch the reflected image of their unaffected limb during training. *Pain* 2009; 144: 314-319
- 223 Mumenthaler M, Stöhr M, Müller-Vahl H (Hrsg.) *Läsionen peripherer Nerven und radikuläre Syndrome*. 9. Aufl., Thieme Stuttgart, New York 2007
- 224 Murovic JA. Upper-extremity peripheral nerve injuries: a Louisiana State University Health Sciences Center literature review with comparison of the operative outcomes of 1837 Louisiana State University Health Sciences Center median, radial, and ulnar nerve lesions. *Neurosurgery*. 2008;65(4 Suppl):A11-7.
- 225 Naleschinski D, Baron R. Diagnostik und Therapie neuropathischer Schmerzen. *Psychopharmakotherapie* 2008;15:217-22
- 226 Nath RK, Melcher SE. Rapid recovery of serratus anterior muscle function after microneurolysis of long thoracic nerve injury. *J Brachial Plex Peripher Nerve Inj* 2007;2:4
- 227 Nath RK, Lyons AB, Bietz G. Microneurolysis and decompression of long thoracic nerve injury are effective in reversing scapular winging: long-term results in 50 cases. *BMC Musculoskelet Disord* 2007;8:25
- 228 Navarro X, Vivó M, Valero-Cabré A. Neural plasticity after peripheral nerve injury and regeneration. *Prog Neurobiol* 2007;82:163-201
- 229 Navarro X, Udina E. Chapter 6: Methods and protocols in peripheral nerve regeneration experimental research: part III-electrophysiological evaluation. *Int Rev Neurobiol* 2009;87:105-126
- 230 Nielsen VK, Osgaard O, Trojaborg W. Interfascicular neurolysis in chronic ulnar nerve lesions at the elbow: an electrophysiological study. *J Neurol Neurosurg Psychiatry* 1980;43:272-280
- 231 Noble J, Munro CA, Prasad VS, Midha R. Analysis of upper and lower extremity peripheral nerve injuries in a population of patients with multiple injuries. *J Trauma* 1998;45:116-122
- 232 Neuro Orthopaedic Institute (NOI): Graded Motor Imagery, unter: [www.gradedmotorimagery.com](http://www.gradedmotorimagery.com) (Stand: 10.02.2012)
- 233 Novak CB, Kelly L, Mackinnon SE. Sensory recovery after median nerve grafting. *J Hand Surg Am* 1992;17:59-68
- 234 Novak CB, Mackinnon SE, Kelly L. Correlation of two-point discrimination and hand function following median nerve injury. *Ann Plast Surg* 1993;31:495-498
- 235 Oberle JW, Antoniadis G, Rath SA, Richter HP. Value of nerve action potentials in the surgical management of traumatic nerve lesions. *Neurosurgery*. 1997 Dec;41(6):1337-42; discussion 1342- 1344.
- 236 Ohlbauer M, Sauerbier M, Heitmann C, Germann G. Improved outcome of nerve injuries in the upper extremity. *Nervenarzt* 2006;77:922-930
- 237 Omer GE Jr. Results of untreated peripheral nerve injuries. *Clin Orthop Relat Res* 1982;163:15-19
- 238 Omer GE. Muscle-tendon transfers for traumatic nerve injuries. In: Slutzky DJ, Hentz VR (eds.) *Peripheral nerve surgery*. Churchill Livingstone 2006
- 239 Oud T, Beelen A, Eijffinger E, Nolle F. Sensory re-education after nerve injury of the upper limb: a systematic review. *Clin Rehabil* 2007;21:483-494
- 240 Pannucci C, Myckatyn TM, Mackinnon SE, Hayashi A. End-to-side nerve repair: review of the literature. *Restor Neurol Neurosci* 2007;25:45-63
- 241 Panseri S, Cunha C, Lowery J et al. Electrospun micro- and nanofiber tubes for functional nervous regeneration in sciatic nerve transections *BMC Biotechnology* 2008;8:39-

- 242 Paternostra-Sluga, Posch, Moser, Factors that influence the duration of splint wear in peripheral nerve lesions; *Phys Med Rehabil* 2003; 82:86-95
- 243 Peer S, Bodner G, Meirer R, Willeit J, Piza-Katzer H. Examination of postoperative peripheral nerve lesions with high-resolution sonography. *AJR* 2001;177:415-9
- 244 Perfetti C: Rehabilitieren mit Gehirn. Kognitiv-Therapeutische Übungen in der Neurologie und Orthopädie. 2006, Richard Pflaum
- 245 Pfaeffle HJ, Waitayawinyu T, Trumble TE. Ulnar nerve laceration and repair. *Hand clin* 2007;23:291-9
- 246 Pienaar C, Swan MC, De Jager W, Solomons M. Clinical experience with end-to-side nerve transfer. *J Hand Surg Br* 2004;29:438-443
- 247 Piza-Katzer H, Schöller T, Stichelberger M. Iatrogene N. femoralis-Läsionen. *Handchir Mikrochir Plast Chir* 2009;41:230-37
- 248 Polydefkis M, Sirdofsky M, Hauer P, Petty BG, Murinson B, McArthur JC. Factors influencing nerve regeneration in a trial of timcodar dimesylate. *Neurology* 2006;66:259-261
- 249 Priestley JV. Promoting anatomical plasticity and recovery of function after traumatic injury to the central or peripheral nervous system. *Brain* 2007;130:895-7
- 250 Reiß I. Thermotheapie, in: Scheepers C, Steding-Albrecht U, Jehn P (Hg) *Ergotherapie - Vom Behandeln zum Handeln: Lehrbuch für die theoretische und praktische Ausbildung*. 3. Auflage, 2007, Thieme: 281-283
- 251 Rigoard P, Lapiere F. Review of the peripheral nerve. *Neurochirurgie* 2009
- 252 Ring D, Chin K, Jupiter JB. Radial nerve palsy associated with high-energy humeral shaft fractures. *J Hand Surg Am*. 2004;29(1):144-7.
- 253 Rinkel WD, Huisstede BM, van der Avoort DJ, Coert HJ, Hovius SE. What is evidence based in the reconstruction of digital nerves? A systematic review. *J Plast Reconstr Aesthet Surg*. 2013 Feb;66(2):151-64
- 254 Rinker B, Liao JY. A prospective randomized study comparing woven polyglycolic acid and autogenous vein conduits for reconstruction of digital nerve gaps. *J Hand surg Am* 2011;775-81
- 255 Rizzolatti G. The mirror neuron system and its function in humans. *Anat Embryol* 2005; 210: 419-421
- 256 Robert EG, Happel LT, Kline DG. . Intraoperative nerve action potential recordings: technical considerations, problems, and pitfalls. *Neurosurgery*. 2009;65(4 Suppl):A97-104.
- 257 Robinson LR. Traumatic injury to peripheral nerves. *AAEM Minimograph* 28. *Muscle Nerve* 2000;23:863-873
- 258 Robinson LR. Traumatic injury to peripheral nerves. *Suppl Clin Neurophysiol* 2004;57:173-186
- 259 Rochkind S, Alon M. Microsurgical management of old injuries of the peripheral nerve and brachial plexus. *J Reconstr Microsurg* 2000;16:541-546
- 260 Rochkind S, Drory V, Alon M, Nissan M, Ouaknine GE. Laser phototherapy (780 nm), a new modality in treatment of long-term incomplete peripheral nerve injury: a randomized double-blind placebo-controlled study. *Photomed Laser Surg* 2007;25:436-442
- 261 Rochkind S, Filmar G, Kluger Y, Alon M. Microsurgical management of penetrating peripheral nerve injuries: pre, intra- und postoperative analysis and results. *Acta Neurochir Suppl* 2007;100:21-24
- 262 Roganovic Z, Pavlicevic G, Petkovic S. Missile-induced complete lesions of the tibial nerve and tibial division of the sciatic nerve: results of 119 repairs. *J Neurosurg* 2005;103:622-629
- 263 Roganovic Z. Missile-caused complete lesions of the peroneal nerve and peroneal division of the sciatic nerve: results of 157 repairs. *Neurosurgery* 2005;57:1201-1212
- 264 Rommens PM, Kuechle R, Bord T et al. Humeral nailing revisites. *Injury* 2008;39:1319-28
- 265 Rosberg HE, Carlsson KS, Hojgard S et al. Injury to the human median and ulnar nerves in the forearm – Analysis of costs for treatment and rehabilitation of 69 patients in southern Sweden. *J Hand Surg Br*. 2005;30B:35-39
- 266 Rose RE, Phillips W. Iatrogenic ulnar neuropathies post-pinning of displaced supracondylar humerus fractures in children. *West Indian Med J* 2002;51:17-20
- 267 Rosén B, Dahlin LB, Lundborg G: Assessment of functional outcome after nerve repair in a longitudinal cohort. *Scand J Plast Reconstr Surg Hand Surg*. 2000;34(1):71-8.
- 268 Rosen B, Lundborg G. A new model instrument for outcome after nerve repair. *Hand Clin* 2003;19:463-70
- 269 Rosén B, Lundborg G. Sensory re-education after nerve repair: aspects of timing. *Handchir Mikrochir Plast Chir* 2004;36:8-12
- 270 Rosén B, Lundborg G. Training with a mirror in rehabilitation of the hand. *Scand J Plast Reconstr Surg Hand Surg* 2005;39:104-108
- 271 Rosén B, Lundborg G. Enhanced sensory recovery after median nerve repair using cortical audio-tactile interaction. A randomised multicentre study. *J Hand Surg Eur Vol*. 2007;32:31-7.
- 272 Rosén B, Björkman A, Lundborg G. Improved sensory relearning after nerve repair induced by selective temporary anaesthesia – a new concept in hand rehabilitation. *J Hand Surg Br* 2006;31:126-132
- 273 Rosén B, Björkman A, Weibull A, Svensson J, Lundborg G. Improved sensibility of the foot after temporary cutaneous anesthesia of the lower leg. *Neuroreport* 2009;20:37-41
- 274 Rossini PM, Dal Forno G. Integrated technology for evaluation of brain function and neural plasticity. *Phys Med Rehabil Clin N Am* 2004;15:263-306
- 275 Ruijs AC, Jaquet JB, Kalmijn S, Giele H, Hovius SE. Median and ulnar nerve injuries: a meta-analysis of predictors of motor and sensory recovery after modern microsurgical nerve repair. *Plast Reconstr Surg* 2005;116:484-494
- 276 Sandi B. Desensibilisierungstherapie. *Zeitschrift für Handtherapie, Sonderheft: Nerven*, 2000; 2/3: 24-27
- 277 Saoto H, Dahlin LB. Expression of ATF3 and axonal outgrowth are impaired after delayed nerve repair. *BMC Neuroscience* 2008;9:88
- 278 Schady W, Ochoa JL, Torebjork HE, Chen LS: Peripheral projections of fascicles in the human median nerve. *Brain* 1983;106 (Pt 3):745-760,

- 279 Schaller H-E., "Nervenrekonstruktion und Nervenersatzoperation", Trauma Berufskrankheit, 2006 8 (Suppl 1), S. 28-30
- 280 Schaller H-E. "Technik und Grenzen der Wiederherstellung bei Radialispareesen", Trauma Berufskrankheit, 2008;10 (Suppl 2): 272-275
- 281 Schaller E., Becker, M., Mailänder, P., Walter, G.F., Berger, A.: Regeneration in Autologous and Allogenic Nerve Grafts in the Rat with MHC-Disparity with and without Cyclosporin A: A Preliminary Report, European Journal of Plastic Surgery 1989;12:261-268
- 282 Schaller, E., Mailänder, P., Becker, M., Walter, G.F., Berger, A.: "Nervenregeneration im autologen und allogenen Transplantat des Nervus ischiadicus der Ratte", Handchirurgie 1988;20:7-10
- 283 Schittko A. Humerusschafffrakturen. Chirurg 2004;75:833-47
- 284 Schlosshauer B, Dreesmann L, Schaller HE, Sinis N. Synthetic nerve guide implants in humans: a comprehensive survey. Neurosurgery. 2006; 59: 740-747.
- 285 Scholz T, Krichevsky A, Sumarto A, Jaffurs D, Wirth GA, Paydar K, Evans GR. Peripheral nerve injuries: an international survey of current treatments and future perspectives. J Reconstr Microsurg 2009;25:339-344
- 286 Secer HI, Daneyemez M, Gonul E, Izci Y. Surgical repair of ulnar nerve lesions caused by gunshot and shrapnel: results in 407 lesions. J Neurosurg 2007;107:776-783
- 287 Secer HI, Daneyemez M, Tehli O, Gonul E, Izci Y. The clinical, electrophysiologic, and surgical characteristics of peripheral nerve injuries caused by gunshot wounds in adults: a 40-year experience. Surg Neurol 2008;69:143-152
- 288 Seddon H: Three types of nerve injury. Brain 1943;66:237-288
- 289 Seddon H. Surgical disorders of the peripheral nerves. Churchill Livingstone, Edinburgh London 1975
- 290 Seery JM, Valosen JM, Phillips JH Jr, Slade DL, Seery AB, Parham MA, Chasen AB, Cutting PJ, Pizarro JM. Effects of metal fragments on nerve healing in extremity injuries using a rat peroneal nerve model. J Am Coll Surg 2009;209:278-283
- 291 Seidel JA, Koenig R, Antoniadis G, Richter HP, Kretschmer T. Surgical treatment of traumatic peroneal nerve lesions. Neurosurgery. 2008;62(3):664-73
- 292 Seki M, Nakamura H, Kono H. Neurolysis is not required for young patients with a spontaneous palsy of the anterior interosseous nerve: retrospective analysis of cases managed non-operatively. J Bone Joint Surg Br 2006;88:1606-1609
- 293 Selles RW, Schreuders TAR, Stam HJ. Mirror therapy in patients with causalgia (Complex regional pain syndrome type II) following peripheral nerve injury: two cases. J Rehab Med 2008;40:312-14
- 294 Senes FM, Campus R, Becchetti F, Catena N. Upper limb nerve injuries in developmental age. Microsurgery 2009;29:529-535
- 295 Shao YC, Harwood P, Grotz MR, Limb D, Giannoudis PV. Radial nerve palsy associated with fractures of the shaft of the humerus: a systematic review. J Bone Joint Surg Br. 2005;87(12):1647-52.
- 296 Shy ME, Frohman EM, So YT, Arezzo JC, Cornblath DR, Giuliani MJ, Kincaid JC, Ochoa JL, Parry GJ, Weimer LH. Quantitative sensory testing: Report of the Therapeutics and Technology Assessment Subcommittee of the American Academy of Neurology. Neurology 2003;60:898-904
- 297 Siao P, Cros DP. Quantitative sensory testing. Phys Med Rehabil Clin N Am 2003;14:261-286
- 298 Siemionow M, Brzezicki G. Chapter 8: Current techniques and concepts in peripheral nerve repair. Int Rev Neurobiol 2009;87:141-172
- 299 Sinis N, Kraus A, Papagiannoulis N, Werdin F, Schittenhelm J, Meyermann R, Haerle M, Geuna S, Schaller HE. Concepts and developments in peripheral nerve surgery. Clin Neuropathol 2009;28:247-262
- 300 Sinis N, Manoli T, Werdin F, et al. Chapter 23: Manual stimulation of target muscles has different impact on functional recovery after injury of pure motor or mixed nerves. Int Rev Neurobiol 2009;87:417-432
- 301 Skaggs DL, Hale JM, Bassett J, Kaminsky C, Kay RM, Tolo VT. Operative treatment of supracondylar fractures of the humerus in children. The consequences of pin placement. J Bone Joint Surg Am 2001;83-A:735-740
- 302 Skirven T, Callahan A. Therapist's Management of peripheral -nerve Injuries. In: Hunter, Mackin, Callahan Hrsg Rehabilitation of the hand and upper extremity. 5. ed, Mosby; 2002: 599- 621
- 303 Slutsky DJ. Pedicled neurosensory flaps for hand coverage, in: Slutsky DJ, Hentz VR (eds.) Peripheral nerve surgery. Churchill Livingstone 2006
- 304 Spinner R. Operative care and techniques. In: Kim D, Midha R, Murovic J, Spinner R, (eds.): Kline & Hudson's Nerve Injuries. Operative Results for major Nerve Injuries, Entrapments, and Tumors, 2nd. Philadelphia: Saunders-Elsevier, 2008
- 305 Spinner R. Iatrogenic injury to peripheral nerve. In: Kim D, Midha R, Murovic J, Spinner R, (eds.): Kline & Hudson's Nerve Injuries. Operative Results for major Nerve Injuries, Entrapments, and Tumors, 2nd. Philadelphia: Saunders-Elsevier, 2008
- 306 Spinner RJ, Kline DG. Surgery for peripheral nerve and brachial plexus injuries or other nerve lesions. Muscle Nerve 2000;23:680-695
- 307 Stöhr M. Iatrogene Nervenläsionen. Thieme, Stuttgart New York 1996
- 308 Stein V, Greitemann B. Rehabilitation in Orthopädie und Unfallchirurgie. Methoden-Therapiestrategien-Behandlungsempfehlungen. 2004, Springer
- 309 Stendel R, Jahnke U, Straschill M. Changes of medium-latency SEP-components following peripheral nerve lesion. J Brachial Plex Peripher Nerve Inj 2006;1:4
- 310 Stokvis A, Ruijs AC, van Neck JW, Coert JH. Cold intolerance in surgically treated neuroma patients: a prospective follow-up study. J Hand Surg Am 2009;34:1689-1695
- 311 Stokvis A, van Neck JW, van Dijke CF, van Wamel A, Coert JH. High-resolution ultrasonography of the cutaneous nerve branches in the hand and wrist. J Hand Surg Eur Vol 2009;34:766-771



- 312 Stoll G, Jander S, Myers RR: Degeneration and regeneration of the peripheral nervous system: from Augustus Waller's observations to neuroinflammation. *J Peripher Nerv Syst* 2002;7:13-27
- 313 Stoll G, Bendszus M, Perez J, Pham M. Magnetic resonance imaging of the peripheral nervous system. *J Neurol* 2009;256:1043-51
- 314 Stuart RM, Winfree CJ. Neurostimulation techniques for painful peripheral nerve disorders. *Neurosurg Clin N Am* 2009;20:111-20
- 315 Strauch B, Goldberg N, Herman CK. Sural nerve harvest: anatomy and technique. *J Reconstr. Microsurg* 2005;21:133-6
- 316 Sugimoto Y, Takayama S, Horiuchi Y et al. An experimental study on the perineurial window. *Journal of the Peripheral Nervous System* 2002;7:104-111
- 317 Sunderland S. A classification of peripheral nerve injuries producing loss of function. *Brain* 1951;74:491-516
- 318 Sunderland S: Peripheral nerve trunks. IN: *Nerve and Nerve Injuries*, pp 31-60., ed 2 nd. Edinburgh: Churchill Livingstone, 1978
- 319 Sunderland S, Bradley KC. The cross-sectional area of peripheral nerve trunks devoted to nerve fibres. *Brain* 1949;428-449
- 320 Tanabe M, Takasu K, Takeuchi Y, Ono H. Pain relief by gabapentin and pregabalin via supraspinal mechanisms after peripheral nerve injury. *J Neurosci Res* 2008;86:3258-64
- 321 Tang P, Wang Y, Zhang L, He C, Liu X. Sonographic evaluation of peripheral nerve injuries following the Wenchuan earthquake. *J Clin Ultrasound*. 2012 Jan;40(1):7-13
- 322 Taylor GI, Ham FJ: The free vascularized nerve graft. A further experimental and clinical application of microvascular techniques. *Plast Reconstr Surg* 57:413-426, 1976,
- 323 Taylor CA, Braza D, Rice JB, Dillingham T. The incidence of peripheral nerve injury in extremity trauma. *Am J Phys Med Rehabil* 2008;87:381-385
- 324 Taylor KS, Anastakis DJ, Davis KT. Cutting your nerve changes your brain. *Brain* 2009;132:3122-33
- 325 Thomas PK. Changes in the endoneurial sheaths of peripheral myelinated nerve fibres during Wallerian degeneration. *J Anat* 1964;98:175-82
- 326 Tillett RL, Afoke A, Hall SM, Brown RA, Phillips JB: Investigating mechanical behaviour at a core-sheath interface in peripheral nerve. *J Peripher Nerv Syst* 9:255-262, 2004
- 327 Tinazzi M, Rosso T, Zanette G, Fiaschi A, Aglioti SM. Rapid modulation of cortical proprioceptive activity induced by transient cutaneous deafferentation: neurophysiological evidence of short-term plasticity across different somatosensory modalities in humans. *Eur J Neurosci* 2003;18:3053-3060
- 328 Tinel J: *Nerve Wounds*. Authorised translation Rothwll F. Revised and edited by Joll CA. London: Ballière Tindal and Cox, 1917,
- 329 Toros T, Karabay N, Ozaksar K et al. Evaluation of peripheral nerves of the upper limb with ultrasonography: a comparison of ultrasonographic examination and the intra-operative findings. *J Bone Joint Surg (Br)* 2009; 91 :762-5
- 330 Tos P, Battiston B, Ciclamini D, Geuna S, Artiaco S. Primary repair of crush nerve injuries by means of biological tubulization with muscle-vein-combined grafts. *Microsurgery*. 2012 Jul;32(5):358-63
- 331 Towfigh H, Hierner R, Langer M, Friedel R (Hrsg.). *Handchirurgie*. Springer Berlin Heidelberg 2011
- 332 Tränkle M, Sauerbier M, Heitmann C, Germann G. Restoration of thumb sensibility with the innervated first dorsal metacarpal artery island flap. *J Hand Surg Am*. 2003;28(5):758-66.
- 333 Trojaborg W: Rate of recovery in motor and sensory fibers of radial nerve: Clinical and electrophysiological aspects. *J Neurol Neurosurg Psychiatry* 1970;33:625-638
- 334 Tung TH, Mackinnon SE. Nerve transfers: Indications, techniques, and outcomes. *J Hand Surg Am* 2010;35:332-41
- 335 Urbaniak JR, Lumsden EG, Vance TL. End-to-side neuroorrhaphy: a review of the current literature and its potential applications in neuroma prevention, functional recovery, and clinical application, in: Slutzky DJ, Hentz VR (eds.) *Peripheral nerve surgery*. Churchill Livingstone 2006
- 336 UVG [www.unfallstatistik.ch/d/neuza/med\\_stat/diag\\_VerlNerven\\_d.htm](http://www.unfallstatistik.ch/d/neuza/med_stat/diag_VerlNerven_d.htm).
- 337 Uzun N, Tanriverdi T, Savrun FK et al. Traumatic peripheral nerve injuries: demographic and electrophysiological findings of 802 patients from a developing country. *J Clin Neuromuscul Dis* 2006;7:97-103
- 338 Vogt MR. *Praxis der plastischen Chirurgie*. Springer, Berlin, Heidelberg, New York 2011
- 339 Vleggeert-Lankamp CL. The role of evaluation methods in the assessment of peripheral nerve regeneration through synthetic conduits: a systematic review. *Laboratory investigation*. *J Neurosurg* 2007;107:1168-1189
- 340 Vipond N, Taylor W, Rider M. Postoperative splinting for isolated digital nerve injuries in the hand. *J Hand Ther* 2007; 20: 222-230
- 341 Waldner-Nilsson B: *Ergotherapie in der Handrehabilitation II. Ein Praxisleitfaden*. 1997, Springer: 259-390
- 342 Waller A: XX. Experiments on the Section of the Glossopharyngeal and Hypoglossal Nerves of the frog, and observations of the alterations produced thereby in the structure of the primitive fibres. *Philosophical transactions of the Royal society of London* 1850;140:423-429,
- 343 Wan LD, Xia R, Ding WL. Electrical stimulation enhance remyelination of injured sciatic nerves by increasing neurotrophins. *Neuroscience* 2010;169:1029-38
- 344 Wang WJ, Zhu H, Li F, Wan LD, Li HC, Ding WL. Electrical stimulation promotes motor nerve regeneration selectivity regardless of end-organ connection. *J Neurotrauma*. 2009 Apr;26(4):641-9.
- 345 Weber RA, Breidenbach WC, Brown RE, Jabaley ME, Mass DP. A randomized prospective study of polyglycolic acid conduits for digital nerve reconstruction in humans. *Plast Reconstr Surg* 2000;106:1036-1045
- 346 Weber RV u. Mackinnon SE. Median Nerve Mistaken for Palmaris Longus Tendon: Restoration of Function with Sensory Nerve Transfers *Hand* 2007;2:1-4

- 347 Wee AS, Truitt NR, Smith LD. Type and frequency of peripheral nerve injuries encountered in a clinical neurophysiology laboratory. *J Miss State Med Assoc* 2006;47:67-71
- 348 Weinstein S. Fifty years of somatosensory research: from the Semmes-Weinstein monofilaments to the Weinstein Enhanced Sensory Test. *J Hand Ther* 1993;6:11-22
- 349 Welch MB, Brummett CM, Welch TD, Tremper KK, Shanks AM, Guglani P, Mashour GA. Perioperative peripheral nerve injuries: a retrospective study of 380,680 cases during a 10-year period at a single institution. *Anesthesiology* 2009;111:490-497
- 350 Wendt H. Muskelfunktionstraining, Koordinationstraining, Belastungstraining, in: Scheepers C, Steding-Albrecht U, Jehn P (Hg) *Ergotherapie - Vom Behandeln zum Handeln: Lehrbuch für die theoretische und praktische Ausbildung*. 3. Auflage, 2007, Thieme: 269-303
- 351 Werdin F, Schaller HE. Combined flexor tendon and nerve injury of the hand. *Orthopade* 2008;37:1202-1209
- 352 West AG, Haynor DR, Goodkin R, Tsuruda JS, Bronstein AD, Kraft G, Winter T, Kliot M: Magnetic resonance imaging signal changes in denervated muscles after peripheral nerve injury. *Neurosurgery* 1994;35:1077-1086
- 353 Wilgis EF, Murphy R: The significance of longitudinal excursion in peripheral nerves. *Hand Clin* 2:761-766, 1986
- 354 Wilhelmi BJ, Lee WPA. Neurosensory free flaps. in: Slutzky DJ, Hentz VR (eds.) *Peripheral nerve surgery*. Churchill Livingstone 2006
- 355 Wong KH, Coert JH, Robinson PH, Meek MF. Comparison of assessment tools to score recovery of function after repair of traumatic lesions of the median nerve. *Scand J Plast Reconstr Surg Hand Surg* 2006;40:219-224
- 356 Yan JG, Eldridge MP, Dzwierzynski WD, et al. Intraoperative Electrophysiological Studies to Predict the Efficacy of Neurolysis After Nerve Injury—Experiment in Rats. *Hand* (2008) 3:257–262
- 357 Yoo S, van Niekerk EA, Merianda TT, Twiss JL. Dynamics of axonal mRNA transport and implications for peripheral nerve regeneration. *Exp Neurol* 2010;223:19-27
- 358 Zhang XY, Liu JH, Cui Y, Tang P. Electrophysiological examination of peripheral nerve injury and its significance in forensic medicine. *Fa Yi Xue Za Zhi* 2009;24:280-283

## 005-010 Versorgung peripherer Nervenverletzungen Stand 06/2013

### Autoren:

Assmus H, Antoniadis G, Bischoff C, Dumont C, Henningsen I, Kretschmer T, Lautenbach M, Mailänder P, Schädel-Höpfner M, Schaller HE, Scheglmann K, Schulte-Mattler W, Schwerdtfeger K, Sinis N, Wendt H, Wüstner-Hofmann M

### Koordination:

Dr. Hans Assmus/Schriesheim

[hans-assmus@t-online.de](mailto:hans-assmus@t-online.de)

Prof. Dr. Margot Wüstner-Hofmann/Ulm

[margot.wuestner@klinik-rosengasse.de](mailto:margot.wuestner@klinik-rosengasse.de)

**Methodische Beratung:** Prof. Dr. Karsten Schwerdtfeger/Homburg-Saar

**Leitliniensekretariat:** [angela.kuhn@klinik-rosengasse.de](mailto:angela.kuhn@klinik-rosengasse.de)

**Erstellungsdatum:** Juni 2013

**Aktualisierung:** geplant 2018

### Danksagung:

Die Koordinatoren der Leitlinie danken den Mitgliedern der Arbeitsgruppe, den externen Gutachtern, den Vorständen der beteiligten Gesellschaften und dem Sekretariat für ihren Einsatz und die gute Kooperation, die eine zügige Erstellung der Leitlinie ermöglichten

## 18. Anhang1 : Vorschläge zu Qualitätsindikatoren und klinischen Studien

### 18.1. Qualitätsindikatoren

Qualitätsindikatoren sollen messbare Größen sein, die im Rahmen eines (zukünftigen) Qualitätssicherungsverfahrens erhoben und ausgewertet werden können. Sie sind primär aus A-Empfehlungen abzuleiten. Die Mitglieder der Arbeitsgruppe haben aus den A-Empfehlungen dieser Leitlinie Qualitätsindikatoren formuliert und innerhalb der Gruppe diskutiert. Die im Folgenden aufgelisteten Indikatoren wurden dabei als geeignet erachtet, die Implementierung der Leitlinie und die Versorgungsqualität von Patienten mit Nervenverletzungen zu messen. Eine sinnvolle Umsetzung in einem Qualitätssicherungsverfahren ist aber an eine systematische und strukturierte Dokumentation von Anamnese, klinischem und elektrophysiologischem Befund sowie der intraoperativen Situation gebunden. Entsprechende Dokumentationsbögen werden noch als ergänzende Implementationshilfen zur Verfügung gestellt.

**QI 1:** Anteil der dokumentierten Anamnesen nach Nervenverletzung, inklusive iatrogenen Verletzungen (Empfehlung E8)

**QI 2:** Anteil der dokumentierten klinischen Untersuchungen nach Nervenverletzung (Empfehlung E9)

**QI 3:** Anzahl der dokumentierten klinischen Befunde nach Nervenoperation (Empfehlung E10)

**QI 4:** Anzahl der dokumentierten klinischen Verlaufsuntersuchungen innerhalb von 6 Monaten nach nicht operativ versorgter Nervenverletzung zur Überprüfung der OP-Indikation (Empfehlung E11)

**QI 5:** Anteil an ENG-Untersuchungen nach Nervenverletzung (Empfehlung E13)

**QI 6:** Anteil an Nadel-EMG-Untersuchungen und Zeitpunkt (nicht kleiner als 2 Wochen) nach Nervenverletzung mit axonaler Schädigung (Empfehlung E14)

**QI 7:** Anteil operativer Eingriffe bei Nervenverletzungen mit schweren Funktionsstörungen und offenen Wunden (Empfehlung E23)

**QI 8:** Anteil der bis in nicht traumatisiertes Gewebe freigelegten Nerven bei Wundexplorationen nach Nervenverletzung (Empfehlung E24)

**QI 9:** Zeitintervall bis zur Nervennaht bei sauberer Wunde und glatter Nervdurchtrennung (Empfehlung E25)

**QI 10:** Anteil der erfolgreichen Koaptationen bei primärer und sekundärer Nervennaht (End-zu-End-Naht) (Empfehlung E34)

**QI 11:** Anteil der Nerventransplantate bei Nervendurchtrennung mit Defekten/nicht spannungsfreier Koaptation (Empfehlung E35)

**QI 12:** Anteil der Nervenrekonstruktionen, bei denen Nahtmaterial 8-0 oder dünner verwendet wurde (Empfehlung E36)

### 18.2. Klinische Studien

Bei der Entwicklung dieser Leitlinie mussten viele Empfehlungen letztendlich als Expertenkonsens formuliert werden, da die Evidenzlage in der wissenschaftlichen Literatur dürftig war. In Anbetracht der funktionellen Beeinträchtigungen, unter denen die häufig jungen Verletzungsoffer leiden, und der erheblichen Folgekosten für das Gesundheitssystem sind weitere wissen-

schaftlich fundierte Erkenntnisse wünschenswert. Die Autoren dieser Leitlinie regen daher gute klinische Studien zu folgenden Fragestellungen an:

Operationszeitpunkt und funktionelles Resultat

Vergleich der Nervenersatz-Methoden

zum Nutzen der Elektrotherapie

Lymphdrainage bei Nervenverletzungen

Spiegeltherapie bei Nervenverletzungen

alltags- und berufsorientierte Ergotherapie bei Nervenverletzungen

Neurom-Behandlung



## 19. Anhang 2: Konsensstärke bei Abstimmung der Statements im nominalen Gruppenprozess.

Lfd. Nr/ Kapitel	Statement	Konsensstärke
S1/Kap. 3	Nervenverletzungen sind vergleichsweise selten (Inzidenz 1,6-2 %, Prävalenz 5,8%)	einstimmig
S2/Kap. 3	Bis zu 25% aller Nervenverletzungen sind iatrogen bedingt	einstimmig
S3/Kap. 3	Nervenverletzungen verursachen hohe Kosten	einstimmig
S4/Kap. 4	Verkehrsunfälle sind die häufigste Ursache einer Nervenverletzung.	einstimmig
S5/Kap. 4	Die Nn. ulnaris, radialis und medianus (einschließlich der Fingernerven) sind am häufigsten betroffen.	einstimmig
S6/Kap. 6	Substanzielle Nervenverletzungen heilen in der Regel mit einem funktionellen Defekt (Ausnahme: kindliches Alter). Die Qualität und der Zeitpunkt der Primärversorgung haben (neben patientenbezogenen Faktoren) Einfluss auf das Behandlungsergebnis.	einstimmig
S7/Kap. 6	Die wichtigsten prognostischen Faktoren sind: Alter des Patienten, betroffener Nerv, Höhe der Läsion, Ursache und Art der Verletzung und Begleitverletzungen, sowie der Zeitraum zwischen Verletzung und Rekonstruktion des Nervs.	einstimmig
S8/Kap. 7	Auf der Basis klinischer Symptome und physikalischer Befunde allein ist es häufig schwierig oder unmöglich, zwischen Neurapraxie, Axonotmesis und Neurotmesis-Schädigung zu unterscheiden, insbesondere im Frühstadium der Läsion. Hier können zusätzliche elektrophysiologische Befunderhebungen notwendig werden (Navarro u. Udina 2009).	>70%
S9/Kap. 13	Bei der Primärnaht (Indikationen s. Empfehlung E25) ist oftmals ein minimaler Rückschnitt bis zu sicher unbeeinträchtigter Faszikelstruktur erforderlich. Eine verzögerte Primärnaht nach einigen Tagen kann in geeigneten Fällen noch sinnvoll sein (z.B. Extremitätennerven Nn. ulnaris und medianus).	einstimmig
S10/Kap. 13	Die Primärrekonstruktion mit Transplantaten wird vorgenommen, wenn keine spannungsfreie Koaptation der Nervstümpfe möglich ist. Nur sicher unbeeinträch-	einstimmig

	tigte Faszikelstrukturen dürfen koaptiert werden, andernfalls ist ein Rückschnitt/Rückkürzen des proximalen oder distalen Stumpfes erforderlich.	
S11/Kap. 13	Die Sekundärnaht (s. auch Empfehlung E26) erfolgt, wenn aufgrund des nur minimalen Rückschnittes oder nach entsprechendem Verlagerungsmanöver des Nervs eine End-zu-End Naht spannungsfrei möglich ist.	einstimmig
S12/Kap. 13	Eine Sekundärrekonstruktion mit Transplantaten ist erforderlich, wenn die Sekundärnaht aufgrund des Defektes oder des erforderlichen Rückschnittes nicht spannungsfrei möglich ist bzw. kein geeigneter Operateur für den Soforteingriff zur Verfügung stehen. Die Defektüberbrückung kann durch autologe Transplantat evtl. kombiniert mit Nervenverlagerung (z.B. des N. ulnaris auf die Beugeseite) oder Nervenersatzverfahren (z.B. Conduits) erfolgen.	einstimmig
S13/Kap. 13	Mikrochirurgische Techniken verbessern signifikant das Operationsergebnis	einstimmig
S14/Kap. 13	Eine Probefreilegung (auch diagnostisch, gegebenenfalls mit Dekompression/ Neurolyse) ist dann indiziert, wenn ein hinreichender Verdacht besteht, dass eine funktionell nutzvolle Regeneration sich nicht einstellt bzw. eine funktionell wenig wirksame bisherige Regeneration nicht fortschreitet. Dies gilt auch für iatrogene Fälle mit dringendem Verdacht auf eine Nervendurchtrennung.	einstimmig
S15/Kap. 13	Eine Dekompression (alternative Bezeichnung externe Neurolyse) ist nur dann erforderlich, wenn ein nachgewiesenes mechanisches äußeres Hindernis kompressiv auf den Nerv wirkt.	einstimmig
S16/Kap. 13	Der vieldeutige Begriff „Neurolyse“ bedarf als therapeutische Maßnahme der Nerven Chirurgie weiterer erklärender Zusätze wie Dekompression ohne oder mit Epineuriotomie, Faszikelseparation/Präparation, auch zu diagnostischen Zwecken (NAP-Ableitung) oder als Bestandteil der Nerven transplantation.	einstimmig

## 20. Anhang 3: Evidenz, Begründung des Empfehlungsgrades und Konsensstärke bei Abstimmung der Empfehlungen im nominalen Gruppenprozess.

Nr	Empfehlung	Empfehlungsgrad	Konsensstärke
	<p><i>Synopsis der Evidenz und Begründung des Empfehlungsgrades</i></p> <ul style="list-style-type: none"> <li><i>Literaturstelle</i></li> </ul>	Evidenzgrad	Studientyp
Kapitel 5: Grundlagen der Anatomie und Pathophysiologie der Nervendegeneration und Regeneration, einschließlich zentraler Mechanismen			
E1:	<p><b>Der in der Versorgung peripherer Nervenverletzungen tätige Arzt sollte grundlegende Kenntnisse der Pathophysiologie, Klassifikation und Diagnostik peripherer Nervenverletzungen haben. Diese sind Voraussetzung für eine korrekte Diagnostik und prognostische Einschätzung einer Nervenläsion und die Indikationsstellung für einen operativen Eingriff.</b></p>		
	<p><i>Mit den im Kapitel Methodologische Exaktheit aufgeführten Suchstrategien konnte kein evidenzbasierter Beleg für diese Empfehlung in der Literatur gefunden werden. Der Empfehlungsgrad beruht daher auf dem Konsens der Experten in der Leitlinienentwicklergruppe, die den Inhalt als wichtigen Aspekt in der Versorgung peripherer Nervenverletzungen ansehen und daher die Anwendung empfehlen. Diese Einschätzung wurde im externen Begutachtungsprozess bestätigt.</i></p>	<b>B</b>	<b>&gt;85%</b>
Kapitel 7: Klassifikation und (semi-)quantitative Verfahren zu Diagnostik und Evaluation			
E2:	<p><b>Es sollte eine detaillierte, die unterschiedlichen Aspekte fassende Läsionsbeschreibung erfolgen</b></p>		
	<p><i>Mit den im Kapitel Methodologische Exaktheit aufgeführten Suchstrategien konnte kein evidenzbasierter Beleg für diese Empfehlung in der Literatur gefunden werden. Der Empfehlungsgrad beruht daher auf dem Konsens der Experten in der Leitlinienentwicklergruppe, die den Inhalt als wichtigen Aspekt in der Versorgung peripherer Nervenverletzungen ansehen und daher die Anwendung empfehlen. Diese Einschätzung wurde im externen Begutachtungsprozess bestätigt.</i></p>	<b>B</b>	<b>Einstimmig</b>

	<i>tungsprozess bestätigt.</i>		
--	--------------------------------	--	--

<b>E3</b>	<b>Hierbei können Klassifikationen für die Feststellung des Schweregrades der Nervläsion und der Prognose sowie zur Entscheidungshilfe für die Behandlung, insbesondere die Indikation zur Operation und letztlich zur Evaluation des Behandlungsergebnisses hilfreich sein</b>	<b>0</b>	<b>Einstimmig</b>
	<i>Mit den im Kapitel Methodologische Exaktheit aufgeführten Suchstrategien konnte kein evidenzbasierter Beleg für diese Empfehlung in der Literatur gefunden werden. Der Empfehlungsgrad beruht daher auf dem Konsens der Experten in der Leitlinienentwicklergruppe, die den Inhalt als optionalen Aspekt in der Versorgung peripherer Nervenverletzungen ansehen. Diese Einschätzung wurde im externen Begutachtungsprozess bestätigt.</i>		
<b>E4</b>	<b>Der klinische Befund sollte entsprechend der britischen MRC-Skala (Medical Research Council 1976) zu Beginn der Behandlung und zur Indikationsstellung klassifiziert werden.</b>	<b>B</b>	<b>Einstimmig</b>
	<i>Mit den im Kapitel Methodologische Exaktheit aufgeführten Suchstrategien konnte kein evidenzbasierter Beleg für diese Empfehlung in der Literatur gefunden werden. Der Empfehlungsgrad beruht daher auf dem Konsens der Experten in der Leitlinienentwicklergruppe, die den Inhalt als wichtigen Aspekt in der Versorgung peripherer Nervenverletzungen ansehen und daher die Anwendung empfehlen. Diese Einschätzung wurde im externen Begutachtungsprozess bestätigt.</i>		
<b>E5</b>	<b>Im Fall einer operativen Versorgung sollte der klinische Befund im postoperativen Verlauf entsprechend dem Verlauf der zu erwartenden Nervenregeneration erneut nach der MRC-Skala erhoben werden.</b>	<b>B</b>	<b>Einstimmig</b>
	<i>Mit den im Kapitel Methodologische Exaktheit aufgeführten Suchstrategien konnte kein evidenzbasierter Beleg für diese Empfehlung in der Literatur gefunden werden. Der Empfehlungsgrad beruht daher auf dem Konsens der Experten in der Leitlinienentwicklergruppe, die den Inhalt als wichtigen Aspekt in der Versorgung peripherer Nervenverletzungen ansehen und daher die Anwendung empfehlen. Diese Einschätzung wurde im externen Begutachtungsprozess bestätigt.</i>		

<b>E6</b> Im Verlauf können psychometrische Testverfahren zur Dokumentation der Wiederherstellung der Sensibilität eingesetzt werden. Die Ergebnisse haben besondere indikatorische und gutachterliche Bedeutung.			
<i>Mit den im Kapitel Methodologische Exaktheit aufgeführten Suchstrategien konnte kein evidenzbasierter Beleg für diese Empfehlung in der Literatur gefunden werden. Der Empfehlungsgrad beruht daher auf dem Konsens der Experten in der Leitlinienentwicklergruppe, die den Inhalt als optionalen Aspekt in der Versorgung peripherer Nervenverletzungen ansehen. Diese Einschätzung wurde im externen Begutachtungsprozess bestätigt</i>		<b>0</b>	<b>Einstimmig</b>
<b>E7:</b> Als psychometrische Testverfahren sollten der Weinstein Enhanced Sensory Test oder der Semmes-Weinstein Monofilament-Test als Schwellentest für leichte Berührung sowie der Shape-Texture Identifikations-Test für taktile Wahrnehmung verwandt werden			
<i>Die systematische Literaturrecherche ergab einen systematischen Review. Der Inhalt der Empfehlung ist auch nach übereinstimmender Einschätzung in der Entwicklergruppe ein wichtiger Aspekt in der Versorgung peripherer Nervenverletzungen, sodass im Konsens eine Empfehlung ausgesprochen wurde.</i>		<b>B</b>	<b>einstimmig</b>
<ul style="list-style-type: none"> <li>Jerosch-Herold C. Assessment of sensibility after nerve injury and repair: a systematic review of evidence for validity, reliability and responsiveness of tests. J Hand Surg Br 2005;30:252-264]</li> </ul>	<b>3a</b>	Systematischer Review von Studien mit Aussage zur Sensitivität und Spezifität	
<b>Kapitel 8: Klinische Untersuchung</b>			
<b>E8:</b> Eine sorgfältige Erhebung der Vorgeschichte soll bei allen Patienten erfolgen, um eine Nervenverletzung von spinalen, zerebralen oder anderen Funktionsstörungen abzugrenzen			
<i>Mit den im Kapitel Methodologische Exaktheit aufgeführten Suchstrategien konnte kein evidenzbasierter Beleg für diese Empfehlung in der Literatur gefunden werden. Der Empfehlungsgrad beruht daher auf dem Konsens der Experten in der Leitlinienentwicklergruppe, die den Inhalt als sehr wichtigen Aspekt in der Versorgung peripherer Nervenverletzungen ansehen und daher eine starke Empfehlung für die Anwendung aussprachen. Diese Einschätzung wurde im externen Begutachtungsprozess bestätigt.</i>		<b>A</b>	<b>einstimmig</b>

<b>E9</b>	<b>Aus dem gleichen Grund soll eine klinische (einschließlich des neurologischen Befundes) Untersuchung zum frühest möglichen Zeitpunkt erfolgen.</b>		
	<i>Mit den im Kapitel Methodologische Exaktheit aufgeführten Suchstrategien konnte kein evidenzbasierter Beleg für diese Empfehlung in der Literatur gefunden werden. Der Empfehlungsgrad beruht daher auf dem Konsens der Experten in der Leitlinienentwicklergruppe, die den Inhalt als sehr wichtigen Aspekt in der Versorgung peripherer Nervenverletzungen ansehen und daher eine starke Empfehlung für die Anwendung aussprachen. Diese Einschätzung wurde im externen Begutachtungsprozess bestätigt.</i>	<b>A</b>	<b>Einstimmig</b>
<b>E10</b>	<b>Im Falle einer operativen Versorgung soll der klinische Befund (siehe Empfehlungen E2 bis E7) im postoperativen Verlauf entsprechend der zu erwartenden Nervenregenerationszeit erhoben werden</b>		
	<i>Mit den im Kapitel Methodologische Exaktheit aufgeführten Suchstrategien konnte kein evidenzbasierter Beleg für diese Empfehlung in der Literatur gefunden werden. Der Empfehlungsgrad beruht daher auf dem Konsens der Experten in der Leitlinienentwicklergruppe, die den Inhalt als sehr wichtigen Aspekt in der Versorgung peripherer Nervenverletzungen ansehen und daher eine starke Empfehlung für die Anwendung aussprachen. Diese Einschätzung wurde im externen Begutachtungsprozess bestätigt.</i>	<b>A</b>	<b>Einstimmig</b>
<b>E11</b>	<b>Bei konservativer Behandlung soll der Verlauf innerhalb des ersten halben Jahres regelmäßig klinisch (s. Empfehlungen E2 bis E7) und gegebenenfalls elektrophysiologisch (s. Empfehlungen E13 bis E15) kontrolliert werden. Das Intervall hängt von der konkreten Läsion ab.</b>		
	<i>Mit den im Kapitel Methodologische Exaktheit aufgeführten Suchstrategien konnte kein evidenzbasierter Beleg für diese Empfehlung in der Literatur gefunden werden. Der Empfehlungsgrad beruht daher auf dem Konsens der Experten in der Leitlinienentwicklergruppe, die den Inhalt als sehr wichtigen Aspekt in der Versorgung peripherer Nervenverletzungen ansehen und daher eine starke Empfehlung für die Anwendung aussprachen. Diese Einschätzung wurde im externen Begutachtungsprozess bestätigt.</i>	<b>A</b>	<b>Einstimmig</b>

<b>E12 Im Verlauf kann das Hoffmann-Tinelsche Zeichen als Indikator bestimmt werden, um das Fortschreiten oder Ausbleiben der Regeneration entlang der Axone zu verfolgen</b>			
<i>Mit den im Kapitel Methodologische Exaktheit aufgeführten Suchstrategien konnte kein evidenzbasierter Beleg für diese Empfehlung in der Literatur gefunden werden. Der Empfehlungsgrad beruht daher auf dem Konsens der Experten in der Leitlinienentwicklergruppe, die den Inhalt als optionalen Aspekt in der Versorgung peripherer Nervenverletzungen ansehen. Diese Einschätzung wurde im externen Begutachtungsprozess bestätigt.</i>		<b>0</b>	<b>Einstimmig</b>
Kapitel 9: Elektrophysiologische Untersuchungsverfahren			
<b>E13 Da die Neurographie wichtige Hinweise zum Pathomechanismus (Leitungsblock versus axonale Schädigung) bereits nach einer Woche liefert, soll sie bei diagnostischer Unsicherheit für die Abklärung einer Nervenverletzung durchgeführt werden</b>			
<i>Die systematische Literaturrecherche ergab nur Publikationen mit einem niedrigen Evidenzgrad. Der Inhalt der Empfehlung ist aber nach übereinstimmender Einschätzung in der Entwicklergruppe ein sehr wichtiger Aspekt in der Versorgung peripherer Nervenverletzungen, sodass im Konsens eine starke Empfehlung ausgesprochen wurde</i>		<b>A</b>	<b>Einstimmig</b>
<ul style="list-style-type: none"> <li>• Campbell WW. Evaluation and management of peripheral nerve injury. Clin Neurophysiol 2008;119:1951-1965</li> <li>• - WA: The electrophysiology of peripheral nerve injuries. NeuReview/Lehrbuchartikel ohne systematische Literaturrechercheurg, Clin N Am 1991;2:43-56,</li> <li>• Gilliatt RW: Physical injury to peripheral nerves: Physiological and electrodiagnostic aspects. Mayo Clin Proc 56:361-370, 1981</li> </ul>	<b>5</b>	Review oder Lehrbuchartikel ohne systematische Literaturrecherche	
	<b>5</b>	Review oder Lehrbuchartikel ohne systematische Literaturrecherche	
	<b>5</b>	Review oder Lehrbuchartikel ohne systematische Literaturrecherche	



<b>E14 Da die Nadel-EMG Untersuchung etwa 2 Wochen nach einer axonalen Läsion charakteristische Veränderungen in betroffenen Muskeln nachweist, soll sie nach 2 Wochen, zur Unterscheidung Axonotmesis versus Neurapraxie verwandt werden.</b>			
<i>Die systematische Literaturrecherche ergab nur Publikationen mit einem niedrigen Evidenzgrad. Der Inhalt der Empfehlung ist aber nach übereinstimmender Einschätzung in der Entwicklergruppe ein sehr wichtiger Aspekt in der Versorgung peripherer Nervenverletzungen, sodass im Konsens eine starke Empfehlung ausgesprochen wurde.</i>		<b>A</b>	<b>einstimmig</b>
<ul style="list-style-type: none"> <li>Carter GT, Robinson LR, Chang VH, Kraft GH. Electrodiagnostic evaluation of traumatic nerve injuries. Hand Clin 2000;16:1-12</li> </ul>	<b>5</b>	Review oder Lehrbuchartikel ohne systematische Literaturrecherche	
<b>E15 Ein Nadel-EMG kann bereits unmittelbar nach einer Schädigung genutzt werden, um einen evtl. Vorschaden zu erkennen, oder um nachzuweisen, dass eine inkomplette Läsion vorliegt.</b>			
<i>Die systematische Literaturrecherche ergab nur Publikationen mit einem niedrigen Evidenzgrad. Der Inhalt der Empfehlung ist aber nach übereinstimmender Einschätzung in der Entwicklergruppe ein zu berücksichtigender Aspekt in der Versorgung peripherer Nervenverletzungen, sodass im Konsens eine optionale Empfehlung ausgesprochen wurde.</i>		<b>0</b>	<b>einstimmig</b>
<ul style="list-style-type: none"> <li>Campbell WW. Evaluation and management of peripheral nerve injury. Clin Neurophysiol 2008;119:1951-1965</li> </ul>	<b>5</b>	Review oder Lehrbuchartikel ohne systematische Literaturrecherche	
<b>E16 Zur Klärung spezieller Fragestellungen und Entscheidung für ein bestimmtes operatives Verfahren können weitere elektrophysiologische Techniken (intraoperative Neurographie, somatosensibel evozierte Potentiale) eingesetzt werden</b>			
<i>Die systematische Literaturrecherche ergab nur Publikationen mit einem niedrigen Evidenzgrad. Der Inhalt der Empfehlung ist aber nach übereinstimmender Einschätzung in der Entwicklergruppe ein zu berücksichtigender Aspekt in der Versorgung peripherer Nervenverletzungen, sodass im Konsens eine optionale Empfehlung ausgesprochen wurde.</i>		<b>0</b>	<b>einstimmig</b>
<ul style="list-style-type: none"> <li>Alon M, Rochkind S. Pre-, intra-, and postoperative electrophysiologic analysis of the recovery of old injuries of the peripheral nerve and brachial plexus after microsurgical management. J Reconstr Microsurg 2002;18:77-82</li> </ul>	<b>4</b>	Retrospektive Fallserie	
<ul style="list-style-type: none"> <li>Assmus H. Das somato-sensorische evozierte kortikale Potential (SSEP) im Verlauf der sensiblen Regeneration nach Nerven- nähten. EEG EMG 1978:167-71</li> </ul>	<b>4</b>	Retrospektive Fallserie	

<ul style="list-style-type: none"> <li>Burg G, Infanger M, Meuli-Simmen et al. Methode, Indikationen und kritische Wertung der intraoperativen Nervenfunktionsdiagnostik. Handchir Mikrochir Plast Chir 2002;34:3-16</li> </ul>	5	Review oder Lehrbuchartikel ohne systematische Literaturrecherche
<ul style="list-style-type: none"> <li>Campbell WW. Evaluation and management of peripheral nerve injury. Clin Neurophysiol 2008;119:1951-1965</li> </ul>	5	Review oder Lehrbuchartikel ohne systematische Literaturrecherche
<ul style="list-style-type: none"> <li>Eisen A. The use of somatosensory evoked potentials for the evaluation of the peripheral nervous system. Neurol Clin 1988;6:825-838</li> </ul>	5	Review oder Lehrbuchartikel ohne systematische Literaturrecherche
<ul style="list-style-type: none"> <li>Gu B, Xie F, Jiang H, Shen G, Li Q. Repair of electrically injured median nerve with the aid of somatosensory evoked potential. Microsurgery 2009;29:449-455</li> </ul>	4	Retrospektive Fallserie
<ul style="list-style-type: none"> <li>Kline DG: Nerve action potential recordings, in: Kim D, Midha R, Murovic J, Spinner R,; Kline &amp; Hudson's Nerve Injuries. Operative Results for major Nerve Injuries, Entrapments, and Tumors, ed 2nd. Philadelphia: Saunders-Elsevier, 2008</li> </ul>	5	Review oder Lehrbuchartikel ohne systematische Literaturrecherche
<ul style="list-style-type: none"> <li>Möller AR. Intraoperative electrophysiological monitoring. Springer Science+Business Media 2011</li> </ul>	5	Review oder Lehrbuchartikel ohne systematische Literaturrecherche
<ul style="list-style-type: none"> <li>Oberle JW, Antoniadis G, Rath SA, Richter HP. Value of nerve action potentials in the surgical management of traumatic nerve lesions. Neurosurgery. 1997 Dec;41(6):1337-42; discussion 1342- 1344.</li> </ul>	4	Retrospektive Fallserie
<ul style="list-style-type: none"> <li>Robert EG, Happel LT, Kline DG. . Intraoperative nerve action potential recordings: technical considerations, problems, and pitfalls. Neurosurgery. 2009;65(4 Suppl):A97-104.</li> </ul>	4	Retrospektive Fallserie
<ul style="list-style-type: none"> <li>Spinner RJ, Kline DG. Surgery for peripheral nerve and brachial plexus injuries or other nerve lesions. Muscle Nerve 2000;23:680-695</li> </ul>	5	Review oder Lehrbuchartikel ohne systematische Literaturrecherche
<ul style="list-style-type: none"> <li>Stendel R, Jahnke U, Straschill M. Changes of medium-latency SEP-components following peripheral nerve lesion. J Brachial Plex Peripher Nerve Inj 2006;1:4</li> </ul>	4	Retrospektive Fallserie

Kapitel 10: Bildgebende Verfahren			
<b>E17 Die Sonographie kann bei diagnostischer Unsicherheit präoperativ und ggfls. intraoperativ zur genaueren Eingrenzung des Ortes einer traumatischen Nervenläsion und zur Erleichterung der Entscheidung für das weitere operative Vorgehen eingesetzt werden.</b>			
<p><i>Die systematische Literaturrecherche ergab Publikationen mit einem niedrigen bis mittleren Evidenzgrad. Der Inhalt der Empfehlung ist aber nach übereinstimmender Einschätzung in der Entwicklergruppe ein zu berücksichtigender Aspekt in der Versorgung peripherer Nervenverletzungen, sodass im Konsens eine optionale Empfehlung ausgesprochen wurde.</i></p>		<b>0</b>	<b>einstimmig</b>
<ul style="list-style-type: none"> <li>• Beekman R, Visser LH. High-resolution sonography of the peripheral nervous system – a review of the literature . Europ J Neurol 2004;11:305-14</li> <li>• Bodner G, Buchberger W, Schocke M et al. Radial nerve palsy associated with humeral shaft fracture: evaluation with US--initial experience. Radiology 2001;219 : 811-6</li> <li>• Cartwright MS, Chloros GD, Walker FO et al. Diagnostic ultrasound for nerve transection. Muscle Nerve (2007) vol. 35 (6) pp. 796-9</li> <li>• Chiou HJ, Chou YH, Chiou SY, Liu JB, Chang CY. Peripheral nerve lesions: role of high-resolution US. Radiographics 2003;23:e15</li> <li>• Gruber H, Peer S, Meirer R, Bodner G. Peroneal nerve palsy associated with knee luxation: evaluation by sonography--initial experiences. AJR 2005;185 : 1119-25</li> <li>• Gruber H, Peer S, Kovacs P et al. The ultrasonographic appearance of the femoral nerve and cases of iatrogenic impairment. J Ultrasound Med 2003; 22:163-72</li> <li>• Hollister AM, et al. High frequency ultrasound evaluation of traumatic peripheral nerve injuries. Neurol Res. 2012;34:98-103</li> <li>• Karabay N, Toros T, Ademoglu Y, Ada S. Ultrasonographic evaluation of the iatrogenic peripheral nerve injuries in upper extremity. Eur J Radiol 2010; 73 :234-40</li> <li>• Koenig RW et al. High-resolution ultrasonography in evaluating peripheral nerve entrapment and trauma. Neurosurgical</li> </ul>	<p><b>3a</b></p> <p><b>3b</b></p> <p><b>5</b></p> <p><b>4</b></p> <p><b>4</b></p> <p><b>4</b></p> <p><b>4</b></p> <p><b>4</b></p>	<p>Systematischer Review von Diagnosestudien auch niedriger Evidenzgrade (≥3b)</p> <p>Prospektive diagnostische Fallserie mit Referenzuntersuchung, abgewertet da sehr kleine Fallzahl</p> <p>Ohne Bewertung - Kadaverstudie</p> <p>Review oder Lehrbuchartikel ohne systematische Literaturrecherche</p> <p>Fallserie ohne Referenzuntersuchung</p> <p>Fallserie ohne Referenzuntersuchung</p> <p>Fallserie mit teilweise intraoperativem Vergleich</p> <p>Retrospektive Fallserie mit teilweise intraoperativem Vergleich. Kleine Fallzahl</p> <p>Review oder Lehrbuchartikel ohne systemati-</p>	

<p>focus 2009;26 (2) pp. E13</p> <ul style="list-style-type: none"> <li>• Koenig RW, Schmidt TE, Heinen CP, Wirtz CR, Kretschmer T, Antoniadis G, Pedro MT. Intraoperative high-resolution ultrasound: a new technique in the management of peripheral nerve disorders. J Neurosurg. 2010 Nov 5. [Epub ahead of print]</li> <li>• Lee FC, Singh H, Nazarian LN, Ratliff JK. High-resolution ultrasonography in the diagnosis and intraoperative management of peripheral nerve lesions. J Neurosurg. 2011 Jan;114(1):206-11. Epub 2010 Mar 12.</li> <li>• Peer S, Bodner G, Meirer R, Willeit J, Piza-Katzer H. Examination of postoperative peripheral nerve lesions with high-resolution sonography. AJR 2001;177:415-9</li> <li>• Stokvis A, van Neck JW, van Dijke CF, van Wamel A, Coert JH. High-resolution ultrasonography of the cutaneous nerve branches in the hand and wrist. J Hand Surg Eur Vol 2009;34:766-771</li> <li>• Tang P, Wang Y, Zhang L, He C, Liu X. Sonographic evaluation of peripheral nerve injuries following the Wenchuan earthquake. J Clin Ultrasound. 2012 Jan;40(1):7-13.</li> <li>• Toros T, Karabay N, Ozaksar K et al. Evaluation of peripheral nerves of the upper limb with ultrasonography: a comparison of ultrasonographic examination and the intra-operative findings. J Bone Joint Surg (Br) 2009; 91 :762-5</li> </ul>	<p>4</p> <p>4</p> <p>3b</p> <p>4</p> <p>3b</p>	<p>sche Literaturrecherche</p> <p>Prospektive diagnostische Fallserie mit nicht systematisch durchgeführter Referenzuntersuchung</p> <p>Fallserie ohne Referenzuntersuchung</p> <p>Prospektive diagnostische Fallserie mit Referenzuntersuchung, kleine Fallzahl</p> <p>Ohne Bewertung Kadaverstudie</p> <p>Diagnostische Fallserie mit nicht systematisch durchgeführter Referenzuntersuchung</p> <p>Diagnostische Fallserie mit nicht systematisch durchgeführter Referenzuntersuchung</p>
<p><b>E18 Die Magnetresonanztomographie bzw. Magnetresonanz-Neurographie kann zur Lokalisation einer Nervenläsion und zur Beurteilung der Ursache eingesetzt werden.</b></p>		
<p><i>Die systematische Literaturrecherche ergab nur Publikationen mit einem niedrigen bis mittleren Evidenzgrad. Der Inhalt der Empfehlung ist aber nach übereinstimmender Einschätzung in der Entwicklergruppe ein zu berücksichtigender Aspekt in der Versorgung peripherer Nervenverletzungen, sodass im Konsens eine optionale Empfehlung ausgesprochen wurde.</i></p>		<p><b>0</b></p> <p><b>einstimmig</b></p>
<ul style="list-style-type: none"> <li>• Aagaard BD, Lazar DA, Lankerovich L, Andrus K, Hayes CE, Maravilla K, Kliot M. High-resolution magnetic resonance imaging is a noninvasive method of observing injury and recovery in the peripheral nervous system. Neurosurgery 2003;53:199-203</li> <li>• Allen JM, Greer BJ, Sorge DG, Campbell SE. MR imaging of neuropathies of the leg, ankle, and foot. Magn Reson Imaging Clin N Am 2008;16:117-131</li> <li>• Bendszus M, Wessig C, Solymosi L, Reiners K, Koltzenburg M. MRI of peripheral nerve degeneration and regeneration:</li> </ul>	<p>5</p>	<p>Ohne Bewertung- tierexperimentelle Studie</p> <p>Review oder Lehrbuchartikel ohne systematische Literaturrecherche</p> <p>Ohne Bewertung - tierexperimentelle Studie</p>

<ul style="list-style-type: none"> <li>• correlation with electrophysiology and histology. Exp Neurol 2004;188:171-177</li> <li>• Du R, Auguste KI, Chin CT, Engstrom JW, Weinstein PR. Magnetic resonance neurography for the evaluation of peripheral nerve, brachial plexus, and nerve root disorders. J Neurosurg 2009;112:362-371</li> <li>• Stoll G, Bendszus M, Perez J, Pham M. Magnetic resonance imaging of the peripheral nervous system. J Neurol 2009;256:1043-51</li> <li>• West AG, Haynor DR, Goodkin R, Tsuruda JS, Bronstein AD, Kraft G, Winter T, Kliot M: Magnetic resonance imaging signal changes in denervated muscles after peripheral nerve injury. Neurosurgery 1994;35:1077-1086</li> </ul>	<p><b>4</b></p> <p><b>5</b></p> <p><b>3b</b></p>	<p>Retrospektive Fallserie</p> <p>Review oder Lehrbuchartikel ohne systematische Literaturrecherche</p> <p>Diagnostische Fallserie mit Referenzuntersuchung, kleine Fallzahl</p>
<p><b>E19 Eine Röntgendiagnostik des verletzten Teils einer Extremität sollte in Standardtechnik in zwei oder drei Ebenen – evtl. mit zusätzlichen Zielaufnahmen- zur Feststellung bzw. zum Ausschluss von knöchernen Veränderungen und Frakturen in Nervnähe eingesetzt werden.</b></p>		
<p><i>Mit den im Kapitel Methodologische Exaktheit aufgeführten Suchstrategien konnte kein evidenzbasierter Beleg für diese Empfehlung in der Literatur gefunden werden. Der Empfehlungsgrad beruht daher auf dem Konsens der Experten in der Leitlinienentwicklergruppe, die den Inhalt als wichtigen Aspekt in der Versorgung peripherer Nervenverletzungen ansehen und daher die Anwendung empfehlen. Diese Einschätzung wurde im externen Begutachtungsprozess bestätigt.</i></p>	<p><b>B</b></p>	<p><b>&gt;85%</b></p>
<p>Kapitel 11: Medikamentöse und physikalische Behandlungsmaßnahmen</p>		
<p><b>E20 Eine medikamentöse Therapie mit dem Ziel einer Verbesserung der Nervregeneration außerhalb von kontrollierten Studien kann nicht empfohlen werden.</b></p>		
<p><i>Mit den im Kapitel Methodologische Exaktheit aufgeführten Suchstrategien konnte kein evidenzbasierter Beleg für oder gegen eine medikamentöse Therapie in der Literatur gefunden werden. Die Formulierung und der Empfehlungsgrad beruhen daher auf dem Konsens der Experten in der Leitlinienentwicklergruppe. Diese Einschätzung wurde im externen Begutachtungsprozess bestätigt.</i></p>	<p><b>0</b></p>	<p><b>einstimmig</b></p>
<p><b>E21 Die Elektrotherapie ist eine Behandlungsoption bei einer Nervläsion mit axonaler Schädigung (Axonotmesis oder Neurotmesis). Die Wirksamkeit der Elektrostimulation von Nerv und Muskel beim Menschen ist umstritten und nicht durch Studien belegt</b></p>		

	Die systematische Literaturrecherche ergab nur Publikationen mit einem niedrigen bis mittleren Evidenzgrad. Der Inhalt der Empfehlung ist aber nach übereinstimmender Einschätzung in der Entwicklergruppe ein zu berücksichtigender Aspekt in der Versorgung peripherer Nervenverletzungen, sodass im Konsens eine optionale Empfehlung ausgesprochen wurde.	<b>0</b>	<b>einstimmig</b>
	<ul style="list-style-type: none"> <li>Gordon T, Brushart TM, Chan KM. Augmenting nerve regeneration with electrical stimulation. <i>Neurol Res</i> 2008;30:1012-1022</li> <li>Gordon T, Chan KM, Sulaiman OA et al. Accelerating axon growth to overcome limitations in functional recovery after peripheral nerve injury. <i>Neurosurgery</i> 2009;65 (Suppl.):A132-44</li> <li>Wang WJ, Zhu H, Li F, Wan LD, Li HC, Ding WL. Electrical stimulation promotes motor nerve regeneration selectivity regardless of end-organ connection. <i>J Neurotrauma</i>. 2009 Apr;26(4):641-9</li> </ul>	<p><b>4</b></p> <p><b>3b</b></p>	<p>Qualitativ schlechte Fall-Kontrollserie</p> <p>Randomisiert kontrollierte Studie niedriger Qualität (keine Angabe von Patientenzahl und Randomisierungsverfahren)</p> <p>Ohne Bewertung - tierexperimentelle Studie</p>
<b>E22 Für die Wirksamkeit der (Laser-) Photostimulation bei inkompletten Nervenläsionen gibt es schwache Belege. Sie ist daher eine weitere Behandlungsoption</b>			
	Für diese Empfehlung lag eine gut durchgeführte randomisierte Studie vor. Bislang erfolgte aber keine weitere Studie zu diesem Thema, die die Wirksamkeit der insgesamt eher unüblichen Behandlungsmethode bestätigen konnte. Aus diesem Grunde wurde im Konsens nur eine optionale Empfehlung ausgesprochen.	<b>0</b>	<b>einstimmig</b>
	<ul style="list-style-type: none"> <li>Rochkind S, Drory V, Alon M, Nissan M, Ouaknine GE. Laser phototherapy (780 nm), a new modality in treatment of long-term incomplete peripheral nerve injury: a randomized double-blind placebo-controlled study. <i>Photomed Laser Surg</i> 2007;25:436-442</li> </ul>	<b>2a</b>	Randomisiert kontrollierte Studie aber nur geringe Fallzahl
Kapitel 12: Indikationen zur operativen Therapie und Zeitlimits			
<b>E23 Wenn ein Nerv klinisch eine schwere Funktionsstörung zeigt und sich in seinem Verlauf eine Wunde befindet, ist zunächst von einer Durchtrennung auszugehen und die umgehende Exploration anzustreben/indiziert.</b>			
	Mit den im Kapitel Methodologische Exaktheit aufgeführten Suchstrategien konnte kein evidenzbasierter Beleg für diese Empfehlung in der Literatur gefunden werden. Der Empfehlungsgrad beruht daher auf dem Konsens der Experten in der Leitlinienentwicklergruppe, die den Inhalt als sehr wichtigen Aspekt in der Versorgung peripherer Nervenverletzungen ansehen und daher eine starke Empfehlung für die Anwendung aussprachen. Diese Einschätzung wurde im externen Begutach-	<b>A</b>	<b>Einstimmig</b>

	<i>tungsprozess bestätigt.</i>		
--	--------------------------------	--	--

<b>E24</b>	<b>Die Wundexploration soll als erweiterte Freilegung möglichst in Blutleere zur Bestätigung und ausreichenden Beurteilung des Nervenschadens erfolgen.</b>		
	<i>Mit den im Kapitel Methodologische Exaktheit aufgeführten Suchstrategien konnte kein evidenzbasierter Beleg für diese Empfehlung in der Literatur gefunden werden. Der Empfehlungsgrad beruht daher auf dem Konsens der Experten in der Leitlinienentwicklergruppe, die den Inhalt als sehr wichtigen Aspekt in der Versorgung peripherer Nervenverletzungen ansehen und daher eine starke Empfehlung für die Anwendung aussprachen. Diese Einschätzung wurde im externen Begutachtungsprozess bestätigt.</i>	<b>A</b>	<b>einstimmig</b>
<b>E25</b>	<b>Im Falle einer (glatten) Nervdurchtrennung soll die primäre Nervennaht/Nervenkoaptation möglichst am Unfalltag bzw. innerhalb von 8-24 Stunden, in geeigneten Fällen bis max. 10 Tage nach dem Trauma immer dann durchgeführt werden, wenn die Nervendümpfe spannungsfrei koaptiert werden können und die Wunde nicht verunreinigt ist.</b>		
	<i>Mit den im Kapitel Methodologische Exaktheit aufgeführten Suchstrategien konnte kein evidenzbasierter Beleg für diese Empfehlung in der Literatur gefunden werden. Der Empfehlungsgrad beruht daher auf dem Konsens der Experten in der Leitlinienentwicklergruppe, die den Inhalt als sehr wichtigen Aspekt in der Versorgung peripherer Nervenverletzungen ansehen und daher eine starke Empfehlung für die Anwendung aussprachen. Diese Einschätzung wurde im externen Begutachtungsprozess bestätigt.</i>	<b>A</b>	<b>einstimmig</b>
<b>E26</b>	<b>Eine Sekundärversorgung („delayed repair“) sollte wegen unterlassener oder nicht indizierter Primärversorgung (Schuss-/Sägeverletzung, unzureichender Erfahrung und Ausrüstung und im Vordergrund stehender Begleitverletzungen) bei reizlosen, nicht infiziertem Revisionsbereich und guter Blutversorgung bei gesicherter Diagnose innerhalb 3-6 Wochen, bei erforderlichen Verlaufskontrollen spätestens innerhalb 6 Monaten, dennoch so früh wie möglich erfolgen.</b>		
	<i>Mit den im Kapitel Methodologische Exaktheit aufgeführten Suchstrategien konnte kein evidenzbasierter Beleg für diese Empfehlung in der Literatur gefunden werden. Der Empfehlungsgrad beruht daher auf dem Konsens der Experten in der Leitlinienentwicklergruppe, die den Inhalt als wichtigen Aspekt in der Versorgung peripherer Nervenverletzungen ansehen und daher die Anwendung empfehlen. Diese Einschätzung wurde im externen Begutachtungsprozess bestätigt.</i>	<b>B</b>	<b>Einstimmig</b>



<b>E27 Bei geschlossener/stumpfer/Dehnungs-Verletzung sollte eine genaue Dokumentation des neurologischen Befundes erfolgen und die Nervenexploration ggfls. als Sekundäreingriff in Abhängigkeit von klinischem, elektrophysiologischem und/oder bildgebendem Befund durchgeführt werden.</b>		
<i>Mit den im Kapitel Methodologische Exaktheit aufgeführten Suchstrategien konnte kein evidenzbasierter Beleg für diese Empfehlung in der Literatur gefunden werden. Der Empfehlungsgrad beruht daher auf dem Konsens der Experten in der Leitlinienentwicklergruppe, die den Inhalt als wichtigen Aspekt in der Versorgung peripherer Nervenverletzungen ansehen und daher die Anwendung empfehlen. Diese Einschätzung wurde im externen Begutachtungsprozess bestätigt.</i>		<b>B</b> <b>Einstimmig</b>
<b>E28 Falls bei knöcherner Verletzung in Nervnähe eine offene Osteosynthese notwendig ist, sollte eine sichere Nervdarstellung und entsprechende Befunddokumentation vorgenommen werden.</b>		
<i>Mit den im Kapitel Methodologische Exaktheit aufgeführten Suchstrategien konnte kein evidenzbasierter Beleg für diese Empfehlung in der Literatur gefunden werden. Der Empfehlungsgrad beruht daher auf dem Konsens der Experten in der Leitlinienentwicklergruppe, die den Inhalt als wichtigen Aspekt in der Versorgung peripherer Nervenverletzungen ansehen und daher die Anwendung empfehlen. Diese Einschätzung wurde im externen Begutachtungsprozess bestätigt.</i>		<b>B</b> <b>einstimmig</b>
<b>E29 Liegt eine primäre Nervus radialis-Läsion bei einer geschlossenen Humerusschaftfraktur vor, sollte die spontane Remission abgewartet werden.</b>		
<i>Die systematische Literaturrecherche ergab nur Publikationen mit einem niedrigen bis mittleren Evidenzgrad. Der Inhalt der Empfehlung ist aber nach übereinstimmender Einschätzung in der Entwicklergruppe ein wichtiger Aspekt in der Versorgung peripherer Nervenverletzungen, sodass im Konsens eine Empfehlung ausgesprochen wurde.</i>		<b>B</b> <b>einstimmig</b>
<ul style="list-style-type: none"> <li>• Elton SG, Rizzo M. Management of radial nerve injury associated with humeral shaft fractures: an evidence-based approach. J Reconstr Microsurg 2008;24:569-573</li> <li>• Grassmann JP, Jungbluth P, Bullermann L, Hakimi M, Gehrman SV, Thelen S, Betsch M, Windolf J, Wild M.[Radial nerve palsy associated with humeral shaft fractures - early exploration or expectant procedure? An analysis concerning current strategies of treatment]. Z Orthop Unfall. 2010;148(6):691-6.</li> <li>• Hosalkar HS, Matzon JL, Chang B. Nerve palsies related to pediatric upper extremity fractures. Hand Clin 2006;22:87-98</li> </ul>	<p><b>5</b></p> <p><b>5</b></p>	<p>Review oder Lehrbuchartikel ohne systematische Literaturrecherche</p> <p>Keine Bewertung, da Umfrage zur Versorgungsrealität</p> <p>Review oder Lehrbuchartikel ohne systematische Literaturrecherche</p>

	<ul style="list-style-type: none"> <li>• Ring D, Chin K, Jupiter JB. Radial nerve palsy associated with high-energy humeral shaft fractures. J Hand Surg Am. 2004;29(1):144-7.</li> <li>• Shao YC, Harwood P, Grotz MR, Limb D, Giannoudis PV. Radial nerve palsy associated with fractures of the shaft of the humerus: a systematic review. J Bone Joint Surg Br. 2005 Dec;87(12):1647-52</li> </ul>	4	Retrospektive Fallserie
		3a	Systematischer Review von Studien auch mit niedriger Evidenz (≥ 3b)
<b>E30 Liegt eine sekundäre Nervus-radialis-Läsion nach indirekter Reposition einer geschlossenen Humerusschaftfraktur vor, kann eine operative Revision des Nerven erfolgen.</b>			
	<i>Die systematische Literaturrecherche ergab nur Publikationen mit einem niedrigen Evidenzgrad. Der Inhalt der Empfehlung ist aber nach übereinstimmender Einschätzung in der Entwicklergruppe ein zu berücksichtigender Aspekt in der Versorgung peripherer Nervenverletzungen, sodass im Konsens eine optionale Empfehlung ausgesprochen wurde.</i>		<b>0</b> einstimmig
	<ul style="list-style-type: none"> <li>• Mahabier KC, Vogels LM, Punt BJ, Roukema GR, Patka P, Van Lieshout EM. Humeral shaft fractures: Retrospective results of non-operative and operative treatment of 186 patients. Injury. 2012 Aug 28. [Epub ahead of print]</li> </ul>	4	Retrospektive Fallserie
<b>E31 Liegt eine Nervus radialis Läsion bei einer offenen Verletzung des Oberarmes vor, sollte der Nerv im Rahmen der Primärversorgung revidiert werden.</b>			
	<i>Die systematische Literaturrecherche ergab nur Publikationen mit einem niedrigen Evidenzgrad. Der Inhalt der Empfehlung ist aber nach übereinstimmender Einschätzung in der Entwicklergruppe ein zu wichtiger Aspekt in der Versorgung peripherer Nervenverletzungen, sodass im Konsens eine Empfehlung ausgesprochen wurde.</i>		<b>B</b> einstimmig
	<ul style="list-style-type: none"> <li>• Elton SG, Rizzo M. Management of radial nerve injury associated with humeral shaft fractures: an evidence-based approach. J Reconstr Microsurg 2008;24:569-573</li> <li>• Hosalkar HS, Matzon JL, Chang B. Nerve palsies related to pediatric upper extremity fractures. Hand Clin 2006;22:87-98</li> </ul>	5	Review oder Lehrbuchartikel ohne systematische Literaturrecherche
		5	Review oder Lehrbuchartikel ohne systematische Literaturrecherche

<b>E32 Bei ausbleibender Regeneration sollte anhand einer operativen Exploration des Nervus radialis innerhalb von 6 Monaten nach dem Trauma, jedoch so früh wie möglich, das weitere Therapiekonzept festgelegt werden.</b>			
<i>Die systematische Literaturrecherche ergab nur Publikationen mit einem niedrigen bis mittleren Evidenzgrad. Der Inhalt der Empfehlung ist aber nach übereinstimmender Einschätzung in der Entwicklergruppe ein wichtiger Aspekt in der Versorgung peripherer Nervenverletzungen, sodass im Konsens eine Empfehlung ausgesprochen wurde.</i>			<b>B</b> einstimmig
<ul style="list-style-type: none"> <li>Amillo S, Barrios RH, Martínez-Peric R, Losada JI. Surgical treatment of the radial nerve lesions associated with fractures of the humerus. J Orthop Trauma. 1993;7(3):211-5</li> </ul>	<b>4</b>	retrospektive Fallserie	
<ul style="list-style-type: none"> <li>Bumbasirević M, Lesić A, Bumbasirević V, Cobeljić G, Milosević I, Atkinson HD. The management of humeral shaft fractures with associated radial nerve palsy: a review of 117 cases. Arch Orthop Trauma Surg. 2010 Apr;130(4):519-22. 1</li> </ul>	<b>4</b>	retrospektive Fallserie	
<ul style="list-style-type: none"> <li>Elton SG, Rizzo M. Management of radial nerve injury associated with humeral shaft fractures: an evidence-based approach. J Reconstr Microsurg 2008;24:569-573</li> </ul>	<b>5</b>	Review oder Lehrbuchartikel ohne systematische Literaturrecherche	
<ul style="list-style-type: none"> <li>Schittko A. Humerusschaftfrakturen. Chirurg 2004;75:833-47</li> </ul>	<b>5</b>	Review oder Lehrbuchartikel ohne systematische Literaturrecherche	
<ul style="list-style-type: none"> <li>Shao YC, Harwood P, Grotz MR, Limb D, Giannoudis PV. Radial nerve palsy associated with fractures of the shaft of the humerus: a systematic review. J Bone Joint Surg Br. 2005;87(12):1647-52.</li> </ul>	<b>3a</b>	Systematischer Review von Studien auch mit niedriger Evidenz (≥3b)	
<b>Kapitel 13.3: Operative Verfahren/Techniken - Probefreilegung/Neurolyse/Dekompression</b>			
<b>E33 Eine innere Neurolyse sollte nur im Rahmen einer Teilnervenrekonstruktion („Split repair“), bei einem Nervtransfer und im Rahmen der Nervtransplantation durchgeführt werden.</b>			
<i>Die systematische Literaturrecherche ergab nur Publikationen mit einem niedrigen Evidenzgrad. Der Inhalt der Empfehlung ist aber nach übereinstimmender Einschätzung in der Entwicklergruppe ein wichtiger Aspekt in der Versorgung peripherer Nervenverletzungen, sodass im Konsens eine Empfehlung ausgesprochen wurde.</i>			<b>B</b> einstimmig
<ul style="list-style-type: none"> <li>Birch R: Nerve repair, in: Green's operative surgery, 5th ed. P. 1075-1112, Elsevier 2005</li> </ul>	<b>5</b>	Review oder Lehrbuchartikel ohne systematische Literaturrecherche	
<ul style="list-style-type: none"> <li>Spinner RJ, Kline DG. Surgery for peripheral nerve and brachial plexus injuries or other nerve lesions. Muscle Nerve 2000;23:680-695</li> </ul>	<b>5</b>	Review oder Lehrbuchartikel ohne systematische Literaturrecherche	

Kapitel 13.4: Operative Verfahren/Techniken - Rekonstruktion des verletzten Nervs		
<b>E34</b>	<b>Bei der primären und sekundären Nervennaht soll gewährleistet sein, dass die Nervenenden spannungsfrei koaptiert werden.</b>	
	<i>Mit den im Kapitel Methodologische Exaktheit aufgeführten Suchstrategien konnte kein evidenzbasierter Beleg für diese Empfehlung in der Literatur gefunden werden. Der Empfehlungsgrad beruht daher auf dem Konsens der Experten in der Leitlinienentwicklergruppe, die den Inhalt als sehr wichtigen Aspekt in der Versorgung peripherer Nervenverletzungen ansehen und daher eine starke Empfehlung für die Anwendung aussprachen. Diese Einschätzung wurde im externen Begutachtungsprozess bestätigt.</i>	<b>A</b> einstimmig
<b>E35</b>	<b>Vorzugsweise soll bei einer Nervennaht feines Nahtmaterial mindestens der Stärke 8-0, besser 10-0, verwendet werden.</b>	
	<i>Mit den im Kapitel Methodologische Exaktheit aufgeführten Suchstrategien konnte kein evidenzbasierter Beleg für diese Empfehlung in der Literatur gefunden werden. Der Empfehlungsgrad beruht daher auf dem Konsens der Experten in der Leitlinienentwicklergruppe, die den Inhalt als sehr wichtigen Aspekt in der Versorgung peripherer Nervenverletzungen ansehen und daher eine starke Empfehlung für die Anwendung aussprachen. Diese Einschätzung wurde im externen Begutachtungsprozess bestätigt.</i>	<b>A</b> einstimmig
<b>E36</b>	<b>Eine Nervtransplantation soll immer dann vorgenommen werden, wenn eine spannungsfreie Koaptation der Nervenenden nicht möglich ist – möglichst unter Verwendung eines autologen Transplantats (Nerv, unter bestimmten Voraussetzungen auch Vene)</b>	
	<i>Mit den im Kapitel Methodologische Exaktheit aufgeführten Suchstrategien konnte kein evidenzbasierter Beleg für diese Empfehlung in der Literatur gefunden werden. Der Empfehlungsgrad beruht daher auf dem Konsens der Experten in der Leitlinienentwicklergruppe, die den Inhalt als sehr wichtigen Aspekt in der Versorgung peripherer Nervenverletzungen ansehen und daher eine starke Empfehlung für die Anwendung aussprachen. Diese Einschätzung wurde im externen Begutachtungsprozess bestätigt.</i>	<b>A</b> einstimmig

<b>E37 Die Transplantatlänge soll länger als die eigentliche Defektstrecke sein.</b>			
<i>Mit den im Kapitel Methodologische Exaktheit aufgeführten Suchstrategien konnte kein evidenzbasierter Beleg für diese Empfehlung in der Literatur gefunden werden. Der Empfehlungsgrad beruht daher auf dem Konsens der Experten in der Leitlinienentwicklergruppe, die den Inhalt als sehr wichtigen Aspekt in der Versorgung peripherer Nervenverletzungen ansehen und daher eine starke Empfehlung für die Anwendung aussprachen. Diese Einschätzung wurde im externen Begutachtungsprozess bestätigt.</i>		<b>A</b>	<b>einstimmig</b>
<b>E38 Bei einer partiellen Nervendurchtrennung sollte unter bestimmten Voraussetzungen und bei strenger Indikationsstellung eine Teilnervenrekonstruktion (Split repair) erfolgen</b>			
<i>Die systematische Literaturrecherche ergab nur Publikationen mit einem niedrigen Evidenzgrad. Der Inhalt der Empfehlung ist aber nach übereinstimmender Einschätzung in der Entwicklergruppe ein wichtiger Aspekt in der Versorgung peripherer Nervenverletzungen, sodass im Konsens eine Empfehlung ausgesprochen wurde.</i>		<b>B</b>	<b>einstimmig</b>
<ul style="list-style-type: none"> <li>• Kretschmer T, Birch R: Management of acute peripheral nerve injuries. In: Youmans Neurological Surgery, 6th Edition, 4 Vol., H. Richard Winn (Ed), 2011</li> </ul>	<b>5</b>	Review oder Lehrbuchartikel ohne systematische Literaturrecherche	
<ul style="list-style-type: none"> <li>• Spinner RJ, Kline DG. Surgery for peripheral nerve and brachial plexus injuries or other nerve lesions. Muscle Nerve 2000;23:680-695</li> </ul>	<b>5</b>	Review oder Lehrbuchartikel ohne systematische Literaturrecherche	
<b>E39 Bei Verletzung von sensiblen Nerven und bei kurzen Defektstrecken können Venen oder Conduits/Tubes aus resorbierbaren Materialien, die porös sind, eine hohle Struktur aufweisen und aus flexiblen Materialien bestehen, eingesetzt werden.</b>			
<i>Die systematische Literaturrecherche ergab nur Publikationen mit einem niedrigen bis gutem Evidenzgrad. Eine randomisiert kontrollierte Studie wurde abgewertet, da sie nur eine geringe Fallzahl beinhaltete und das Randomisierungsverfahren nicht eindeutig zu erkennen war. Der Inhalt der Empfehlung ist aber nach übereinstimmender Einschätzung in der Entwicklergruppe ein zu berücksichtigender Aspekt in der Versorgung peripherer Nervenverletzungen, sodass im Konsens eine optionale Empfehlung ausgesprochen wurde.</i>		<b>0</b>	<b>einstimmig</b>

<ul style="list-style-type: none"> <li>• Battiston B, Geuna S, Ferrero M, Tos P. Nerve repair by means of tubulization: literature review and personal clinical experience comparing biological and synthetic conduits for sensory nerve repair. <i>Microsurgery</i> 2005;25:258-267</li> </ul>	<b>5</b>	Review oder Lehrbuchartikel ohne systematische Literaturrecherche
<ul style="list-style-type: none"> <li>• Battiston B, Tos P, Conforti LG, Geuna S. Alternative techniques for peripheral nerve repair: conduits and end-to-side neuroorrhaphy. <i>Acta Neurochir Suppl</i> 2007;100:43-50</li> </ul>	<b>4</b>	Retrospektive Fallserie
<ul style="list-style-type: none"> <li>• Bertleff MJ, Meek MF, Nicolai JP. A prospective clinical evaluation of biodegradable neurolac nerve guides for sensory nerve repair in the hand. <i>J Hand Surg Am</i> 2005;30:513-518</li> </ul>	<b>2b</b>	Randomisiert kontrollierte Studie, abgestuft, da unklare Randomisierung und geringe Fallzahl
<ul style="list-style-type: none"> <li>• Bozkurt A, Brook GA, Scheffel J et al. Einsatz von transdifferenzierten adulten mesenchymalen Vorläuferzellen und bioartifizialen-mikrostrukturierten Nervenleitschienen zur Regeneration peripherer Nerven. <i>Chirurg Forum</i> 2010;39:243-45</li> </ul>		Ohne Bewertung, da tierexperimentelle Studie
<ul style="list-style-type: none"> <li>• Canan S, Bozkurt HH, Acar M, Vlamings R, Aktas A, Sahin B, Temel Y, Kaplan S. An efficient stereological sampling approach for quantitative assessment of nerve regeneration. <i>Neuropathol Appl Neurobiol</i> 2008;34:638-649</li> </ul>		Ohne Bewertung, da tierexperimentelle Studie
<ul style="list-style-type: none"> <li>• Dahlin LB, Lundborg G. Use of tubes in peripheral nerve repair. <i>Neurosurg Clin N Am</i> 2001;12:341-352</li> </ul>	<b>5</b>	Review oder Lehrbuchartikel ohne systematische Literaturrecherche
<ul style="list-style-type: none"> <li>• De Ruyter GC, Malessy MJ, Yaszemski MJ, Windebank AJ, Spinner RJ. Designing ideal conduits for peripheral nerve repair. <i>Neurosurg Focus</i> 2009;26:E5</li> </ul>	<b>5</b>	Review oder Lehrbuchartikel ohne systematische Literaturrecherche
<ul style="list-style-type: none"> <li>• Deumens R, Bozkurt A, Meek MF et al. Repairing injured peripheral nerves: Bridging the gap. <i>Progr Neurobiol</i> 2010</li> </ul>	<b>5</b>	Review oder Lehrbuchartikel ohne systematische Literaturrecherche
<ul style="list-style-type: none"> <li>• Ducic I, Fu R, Iorio ML. Innovative treatment of peripheral nerve injuries: combined reconstructive concepts. <i>Ann Plast Surg.</i> 2012 Feb;68(2):180-7</li> </ul>	<b>4</b>	retrospektive Fallserie
<ul style="list-style-type: none"> <li>• Hasegawa T, Nakamura S, Manabe T, Mikawa Y. Vascularized nerve grafts for the treatment of large nerve gap after severe trauma to an upper extremity. <i>Arch Orthop Trauma Surg</i> 2004;124:209-213</li> </ul>	<b>4</b>	retrospektive Fallserie
<ul style="list-style-type: none"> <li>• Ichihara S, Inada Y, Nakamura T. Artificial nerve tubes and their application for repair of peripheral nerve injury: an update of current concepts. <i>Injury</i> 2008;39 Suppl 4:29-39</li> </ul>	<b>5</b>	Review oder Lehrbuchartikel ohne systematische Literaturrecherche
<ul style="list-style-type: none"> <li>• Johnson EO, Soucacos PN. Nerve repair: experimental and clinical evaluation of biodegradable artificial nerve guides. <i>Injury</i> 2008;39 Suppl 3:30-36</li> </ul>	<b>5</b>	Review oder Lehrbuchartikel ohne systematische Literaturrecherche
<ul style="list-style-type: none"> <li>• Karabekmez FE, Duymaz A, Moran SL. Early clinical outcomes with the use of decellularized nerve allograft for repair of sensory defects within the hand. <i>Hand (N Y)</i> 2009;4:245-249</li> </ul>	<b>4</b>	retrospektive Fallserie
<ul style="list-style-type: none"> <li>• Kim Y, Haftel VK, Kumar S. The role of aligned polymer fiber-based constructs in the bridging long peripheral nerve gaps. <i>Biomaterials.</i> 2008 July ; 29: 3117–3127</li> </ul>		Ohne Bewertung – tierexperimentelle Studie

	<ul style="list-style-type: none"> <li>• Lassner, F., Schaller, E., Steinhoff, G., Wonigeit, K., Walter, G.F., Berger, A.: Cellular Mechanisms of Rejection and Regeneration in Peripheral Nerve Allografts", Transplantation, 1989; 48, 386-392</li> <li>• Lee YH, Shieh SJ. Secondary nerve reconstruction using vein conduit grafts for neglected digital nerve injuries. Microsurgery 2008;28:436-440</li> <li>• Mackinnon SE, Dellon AL: Nerve repair and nerve grafts, in Surgery of the Peripheral Nerve. New York, Thieme, 1988, pp 89-129</li> <li>• Panseri S, Cunha C, Lowery J et al. Electrospun micro- and nanofiber tubes for functional nervous regeneration in sciatic nerve transections BMC Biotechnology 2008;8:39-</li> <li>• Rinkel WD, Huisstede BM, van der Avoort DJ, Coert HJ, Hovius SE. What is evidence based in the reconstruction of digital nerves? A systematic review. J Plast Reconstr Aesthet Surg. 2013 Feb;66(2):151-64</li> <li>• Schaller, E., Mailänder, P., Becker, M., Walter, G.F., Berger, A.: "Nervenregeneration im autologen und allogenen Transplantat des Nervus ischiadicus der Ratte", Handchirurgie 1988;20:7-10</li> <li>• Schaller E., Becker, M., Mailänder, P., Walter, G.F., Berger, A.: Regeneration in Autologous and Allogenic Nerve Grafts in the Rat with MHC-Disparity with and without Cyclosporin A: A Preliminary Report, European Journal of Plastic Surgery 1989;12:261-268</li> <li>• Schlosshauer B, Dreesmann L, Schaller HE, Sinis N. Synthetic nerve guide implants in humans: a comprehensive survey. Neurosurgery. 2006; 59: 740-747.</li> <li>• Siemionow M, Brzezicki G. Chapter 8: Current techniques and concepts in peripheral nerve repair. Int Rev Neurobiol 2009;87:141-172</li> <li>• Sinis N, Kraus A, Papagiannoulis N, Werdin F, Schittenhelm J, Meyermann R, Haerle M, Geuna S, Schaller HE. Concepts and developments in peripheral nerve surgery. Clin Neuropathol 2009;28:247-262,</li> <li>• Tos P, Battiston B, Ciclamini D, Geuna S, Ariaco S. Primary repair of crush nerve injuries by means of biological tubulization with muscle-vein-combined grafts. Microsurgery. 2012 Jul;32(5):358-63.</li> <li>• Vleggeert-Lankamp CL. The role of evaluation methods in the assessment of peripheral nerve regeneration through synthetic conduits: a systematic review. Laboratory investigation. J Neurosurg 2007;107:1168-1189</li> </ul>	<p></p> <p><b>4</b></p> <p><b>5</b></p> <p><b>3a</b></p> <p></p> <p><b>5</b></p> <p><b>5</b></p> <p><b>5</b></p> <p><b>4</b></p>	<p>Ohne Bewertung – tierexperimentelle Studie</p> <p>retrospektive Fallserie</p> <p>Review oder Lehrbuchartikel ohne systematische Literaturrecherche</p> <p>Ohne Bewertung – tierexperimentelle Studie</p> <p>Systematic Review aber nur aus Studien niedriger Evidenz</p> <p>Ohne Bewertung – tierexperimentelle Studie</p> <p>Ohne Bewertung – tierexperimentelle Studie</p> <p>Review oder Lehrbuchartikel ohne systematische Literaturrecherche</p> <p>Review oder Lehrbuchartikel ohne systematische Literaturrecherche</p> <p>Review oder Lehrbuchartikel ohne systematische Literaturrecherche</p> <p>Retrospektive Fallserie</p> <p>Ohne Bewertung – systematischer Review experimenteller Arbeiten</p>
--	---	--	--

<p><b>E40 Für alle Verfahren der Nervennaht oder Nervenrekonstruktion sollten ausreichende optische Vergrößerungsgeräte und eine entsprechende Ausleuchtung vorhanden sein (Mikroskop, notfalls Lupenbrille, falls dieses nicht verfügbar), außerdem ein mikrochirurgisches Instrumentarium und mikrochirurgisches Nahtmaterial .</b></p> <p><b>Hilfreich können auch Vorrichtungen sein, die eine intraoperative elektrophysiologische Nervenstestung ermöglichen (z.B. Nervenstimulatoren zur Testung der muskulären Reizantwort oder die Ableitung von Nervenaktionspotenzialen).</b></p>		
<p><i>Mit den im Kapitel Methodologische Exaktheit aufgeführten Suchstrategien konnte kein evidenzbasierter Beleg für diese Empfehlung in der Literatur gefunden werden. Der Empfehlungsgrad beruht daher auf dem Konsens der Experten in der Leitlinienentwicklergruppe, die den Inhalt als wichtigen Aspekt in der Versorgung peripherer Nervenverletzungen ansehen und daher die Anwendung empfehlen. Diese Einschätzung wurde im externen Begutachtungsprozess bestätigt.</i></p>	<b>B</b>	<b>einstimmig</b>
Kapitel 13.5: Operative Verfahren/Techniken - Nervenersatzoperationen (bei fehlendem proximalen oder distalem Anschluss)		
<p><b>E41 Bei fehlendem proximalem Anschluss kann eine Nervenersatzoperation/Nerventransfer erfolgen.</b></p>		
<p><i>Die systematische Literaturrecherche ergab nur Publikationen mit einem niedrigen Evidenzgrad. Der Inhalt der Empfehlung ist aber nach übereinstimmender Einschätzung in der Entwicklergruppe ein zu berücksichtigender Aspekt in der Versorgung peripherer Nervenverletzungen, sodass im Konsens eine optionale Empfehlung ausgesprochen wurde.</i></p>	<b>0</b>	<b>einstimmig</b>
<ul style="list-style-type: none"> <li>• Addas BM, Midha R. Nerve transfers for severe nerve injury. Neurosurg Clin N Am. 2009;20:27-38</li> <li>• Chuang DC. Nerve transfer with functioning free muscle transplantation. Hand Clin 2008;24:377-388</li> <li>• Mackinnon SE, Colbert SH. Nerve transfers in the hand and upper extremity surgery. Tech Hand Up Extrem Surg 2008;12:20-33</li> </ul>	5	Review oder Lehrbuchartikel ohne systematische Literaturrecherche
	5	Review oder Lehrbuchartikel ohne systematische Literaturrecherche
	5	Review oder Lehrbuchartikel ohne systematische Literaturrecherche



<b>E42 Alternativ können (bei mono- oder oligofaszikulären Nerven) unterschiedlich beurteilte End-zu-Seit-Verfahren angewandt werden.</b>		
<i>Die systematische Literaturrecherche ergab nur Publikationen mit einem niedrigen Evidenzgrad. Der Inhalt der Empfehlung ist aber nach übereinstimmender Einschätzung in der Entwicklergruppe ein zu berücksichtigender Aspekt in der Versorgung peripherer Nervenverletzungen, sodass im Konsens eine optionale Empfehlung ausgesprochen wurde.</i>	<b>0</b>	<b>einstimmig</b>
<ul style="list-style-type: none"> <li>Battiston B, Tos P, Conforti LG, Geuna S. Alternative techniques for peripheral nerve repair: conduits and end-to-side neurorrhaphy. Acta Neurochir Suppl 2007;100:43-50</li> <li>Beris A, Lykissas M, Korompilias A, Mitsonis G. End-to-side nerve repair in peripheral nerve injury. J Neurotrauma 2007;24:909-916</li> <li>Brenner MJ, Dvali L, Hunter DA, Myckatyn TM, Mackinnon SE. Motor neuron regeneration through end-to-side repairs is a function of donor nerve axotomy. Plast Reconstr Surg 2007;120:215-223</li> <li>Dahlin LB, Bontioti E, Kataoka K, Kanje M, Dreesmann L, Ahlers M: Functional recovery and mechanisms in end-to-side nerve repair in rats. Acta Neurochir Suppl. 2007;100:93-5.</li> <li>Dvali LT, Myckatyn TM. End-to-side nerve repair: review of the literature and clinical indications. Hand Clin 2008;24:455-460</li> <li>Fernandez E, Lauretti L, Tufo T, D'Ercole M, Ciampini A, Doglietto F. End-to-side nerve neurorrhaphy: critical appraisal of experimental and clinical data. Acta Neurochir Suppl 2007;100:77-84</li> <li>Haastert-Talini K, Schmitte R, Korte N, Klode D, Ratzka A, Grothe C. Electrical stimulation accelerates axonal and functional peripheral nerve regeneration across long gaps. J Neurotrauma. 2011; 28:661-74.</li> <li>Landwehr GM, Brüser P. Klinische Ergebnisse von End-zu-Seit-Nervennähten. Handchir Mikrochir. Plast Chir 2008;40:318-21</li> <li>Lundborg G: Nerve Injury and Repair. London: Churchill Livingstone, 2004</li> <li>Millesi H, Schmidhammer R. End-to-side coaptation - - controversial research issue or important tool in human patients. Acta Neurochir Suppl 2007;100:103-106</li> </ul>	<p><b>4</b></p> <p><b>5</b></p> <p><b>5</b></p> <p><b>5</b></p> <p><b>5</b></p> <p><b>4</b></p> <p><b>5</b></p> <p><b>5</b></p>	<p>retrospektive Fallserie</p> <p>Review oder Lehrbuchartikel ohne systematische Literaturrecherche</p> <p>Ohne Bewertung – tierexperimentelle Studie</p> <p>Ohne Bewertung – tierexperimentelle Studie</p> <p>Review oder Lehrbuchartikel ohne systematische Literaturrecherche</p> <p>Review oder Lehrbuchartikel ohne systematische Literaturrecherche</p> <p>Ohne Bewertung – tierexperimentelle Studie</p> <p>retrospektive Fallserie</p> <p>Review oder Lehrbuchartikel ohne systematische Literaturrecherche</p> <p>Review oder Lehrbuchartikel ohne systematische Literaturrecherche</p>

<ul style="list-style-type: none"> <li>• Pannucci C, Myckatyn TM, Mackinnon SE, Hayashi A. End-to-side nerve repair: review of the literature. Restor Neurol Neurosci 2007;25:45-63</li> <li>• Pienaar C, Swan MC, De Jager W, Solomons M. Clinical experience with end-to-side nerve transfer. J Hand Surg Br 2004;29:438-443</li> <li>• Siemionow M, Brzezicki G. Chapter 8: Current techniques and concepts in peripheral nerve repair. Int Rev Neurobiol 2009;87:141-172</li> <li>• Urbaniak JR, Lumsden EG, Vance TL. End-to-side neurorrhaphy: a review of th current literature and its potential applications in neuroma prevention, functional recovery, and clinical application, in: Slutzky DJ, Hentz VR (eds.) Peripheral nerve surgery. Churchill Livingstone 2006</li> </ul>	<p>5</p> <p>4</p> <p>5</p> <p>5</p>	<p>Review oder Lehrbuchartikel ohne systematische Literaturrecherche</p> <p>Retrospektive Fallserie</p> <p>Review oder Lehrbuchartikel ohne systematische Literaturrecherche</p> <p>Review oder Lehrbuchartikel ohne systematische Literaturrecherche</p>
<p><b>E43 Bei fehlendem distalen Anschluss kann bei motorischen Nerven eine direkte Muskelneurotisation durchgeführt werden.</b></p>		
<p><i>Die systematische Literaturrecherche ergab nur Publikationen mit einem niedrigen Evidenzgrad. Der Inhalt der Empfehlung ist aber nach übereinstimmender Einschätzung in der Entwicklergruppe ein zu berücksichtigender Aspekt in der Versorgung peripherer Nervenverletzungen, sodass im Konsens eine optionale Empfehlung ausgesprochen wurde.</i></p>		<p><b>0</b> einstimmig</p>
<ul style="list-style-type: none"> <li>• Brunelli GA. Direct muscular neurotization. In: Slutzky DJ, Hentz VR (eds.) Peripheral nerve surgery. Churchill Livingstone 2006</li> <li>• Schaller H-E., "Nervenrekonstruktion und Nervenersatzoperation", Trauma Berufskrankheit, 2006 8(Suppl 1), S. 28-30</li> </ul>	<p>5</p> <p>5</p>	<p>Review oder Lehrbuchartikel ohne systematische Literaturrecherche</p> <p>Review oder Lehrbuchartikel ohne systematische Literaturrecherche</p>
<p><b>Kapitel 13.6: Operative Verfahren/Techniken - Motorische Ersatzoperationen (Muskel-Sehnen-Transposition)</b></p>		
<p><b>E44 Motorische Ersatzoperationen sollten dann durchgeführt werden, wenn eine Nervenrekonstruktion bzw. eine Neurotisation des ausgefallenen Muskels nicht möglich ist oder erfolglos blieb.</b></p>		
<p><i>Mit den im Kapitel Methodologische Exaktheit aufgeführten Suchstrategien konnte kein evidenzbasierter Beleg für diese Empfehlung in der Literatur gefunden werden. Der Empfehlungsgrad beruht daher auf dem Konsens der Experten in der Leitlinienentwicklergruppe, die den Inhalt als wichtigen Aspekt in der Versorgung peripherer Nervenverletzungen ansehen und daher die Anwendung empfehlen. Diese Einschätzung wurde im externen Begutachtungsprozess bestätigt.</i></p>		<p><b>B</b> einstimmig</p>

<b>E45 Motorische Ersatzoperationen können gleichzeitig mit der Nervenrekonstruktion durchgeführt werden, wenn eine lange Rege- nerationszeit zu erwarten ist.</b>			
<i>Mit den im Kapitel Methodologische Exaktheit aufgeführten Suchstrategien konnte kein evidenzbasierter Beleg für diese Empfehlung in der Literatur gefunden werden. Der Inhalt der Empfehlung ist aber nach übereinstimmender Einschätzung in der Entwicklergruppe ein wichtiger Aspekt in der Versorgung peripherer Nervenverletzungen, sodass im Konsens eine Empfehlung ausgesprochen wurde. Diese Einschätzung wurde im externen Begutachtungsprozess bestätigt.</i>		<b>0</b>	<b>einstimmig</b>
Kapitel 13.7: Operative Verfahren/Techniken - Sensible Ersatzoperationen (Neurovaskuläre Lappen)			
<b>E46 Sensible Ersatzoperationen (Neurovaskuläre Lappen) können bei ausgedehnten Weichteilverletzungen der Hand, insbesondere bei Fingerverletzungen vorgenommen werden.</b>			
<i>Die systematische Literaturrecherche ergab nur Publikationen mit einem niedrigen Evidenzgrad. Der Inhalt der Empfehlung ist aber nach übereinstimmender Einschätzung in der Entwicklergruppe ein zu berücksichtigender Aspekt in der Versorgung peripherer Nervenverletzungen, sodass im Konsens eine optionale Empfehlung ausgesprochen wurde.</i>		<b>0</b>	<b>einstimmig</b>
<ul style="list-style-type: none"> <li>• Slutzky DJ. Pedicled neurosensory flaps for hand coverage, in: Slutzky DJ, Hentz VR (eds.) Peripheral nerve surgery. Churchill Livingstone 2006</li> </ul>	<b>5</b>	Review oder Lehrbuchartikel ohne systematische Literaturrecherche	
<ul style="list-style-type: none"> <li>• Tränkle M, Sauerbier M, Heitmann C, Germann G. Restoration of thumb sensibility with the innervated first dorsal meta-carpal artery island flap. J Hand Surg Am. 2003; 28(5):758-66.</li> </ul>	<b>5</b>	unklares Studiendesign, vermutlich retrospektive Fallserie	
<ul style="list-style-type: none"> <li>• Wilhelmi BJ, Lee WPA. Neurosensory free flaps. in: Slutzky DJ, Hentz VR (eds.) Peripheral nerve surgery. Churchill Livingstone 2006</li> </ul>	<b>5</b>	Review oder Lehrbuchartikel ohne systematische Literaturrecherche	

Kapitel 14: Nachbehandlung, Ergo- /Physio-(Hand-)therapeutische Verfahren			
<b>E47 Bei Nervenverletzungen und nach einer Nervenrekonstruktion sollte eine begleitende Rehabilitation unter Einsatz von Ergo- und/oder Physiotherapie so früh wie möglich nach dem Trauma bzw. der operativen Rekonstruktion, erfolgen.</b>			
<i>Die systematische Literaturrecherche ergab nur Publikationen mit einem niedrigen Evidenzgrad. Der Inhalt der Empfehlung ist aber nach übereinstimmender Einschätzung in der Entwicklergruppe ein wichtiger Aspekt in der Versorgung peripherer Nervenverletzungen, sodass im Konsens eine Empfehlung ausgesprochen wurde.</i>			<b>B</b> >85
<ul style="list-style-type: none"> <li>Bond TJ, Lundy J. Physical therapy following peripheral nerve surgeries. Clin Podiatr Med Surg. 2006 Jul;23(3):651-66.</li> </ul>	5	Review oder Lehrbuchartikel ohne systematische Literaturrecherche	
<b>E48 Zu Beginn der Behandlung sollte ein Rehabilitationsplan aufgestellt werden und eine Patientenanleitung erfolgen.</b>			
<i>Die systematische Literaturrecherche ergab nur eine Publikation mit einem mittleren Evidenzgrad. Der Inhalt der Empfehlung ist nach übereinstimmender Einschätzung in der Entwicklergruppe ein wichtiger Aspekt in der Versorgung peripherer Nervenverletzungen, sodass im Konsens eine Empfehlung ausgesprochen wurde.</i>			<b>B</b> einstimmig
<ul style="list-style-type: none"> <li>Harth A, Germann G, Jester A. Evaluating the effectiveness of a patient-oriented hand rehabilitation programme. J Hand Surg Eur Vol 2008; 33: 771-8</li> </ul>	3b	Fall-Kontrollstudie	
<b>E49 Eine gezielte sensorische Reedukation (Spiegeltherapie, Graded motor imagery program, Sensibilitätstraining) sollte zur Verbesserung der funktionellen Sensibilität der Hand nach peripheren Nervenverletzungen, insbesondere Fingernervenläsionen, eingesetzt werden</b>			
<i>Die systematische Literaturrecherche ergab Publikationen mit unterschiedlichem, in einer Studie relativ hohem Evidenzgrad. Der Inhalt der Empfehlung ist auch nach übereinstimmender Einschätzung in der Entwicklergruppe ein wichtiger Aspekt in der Versorgung peripherer Nervenverletzungen, sodass im Konsens eine Empfehlung ausgesprochen wurde.</i>			<b>B</b> einstimmig
<ul style="list-style-type: none"> <li>Cheng AS, Hung L, Wong JM, Lau H, Chan J. A prospective study of early tactile stimulation after digital nerve repair. Clin Orthop Relat Res 2001;384:169-</li> </ul>	2b	Randomisiert kontrollierte Studie abgewertet, da keine klaren Ein- und Ausschlusskriterien, Randomisierung unklar	

<ul style="list-style-type: none"> <li>• Daniele HR, Leda Aguado TO. Early compensatory sensory re-education. J Reconstr. Microsurg 2003;19:107-10</li> <li>• Lundborg G, Rosen B, Sensory relearning after nerve repair, THE LANCET • Vol 358 • September 8, p.809-810, 2001</li> <li>• Lundborg G, Richard P. Bunge memorial lecture. Nerve injury and repair - - a challenge to the plastic brain. J Peripher Nerv Syst 2003;8:209-226</li> <li>• Mavrogenis AF, Spyridonos SG, Antonopoulos D, Soucacos PN, Papagelopoulos PJ. Effect of sensory re-education after low median nerve complete transection and repair. J Hand Surg Am 2009;34:1210-1215</li> <li>• Oud T, Beelen A, Eijffinger E, Nollet F. Sensory re-education after nerve injury of the upper limb: a systematic review. Clin Rehabil 2007;21:483-494</li> <li>• Rinkel WD, Huisstede BM, van der Avoort DJ, Coert HJ, Hovius SE. What is evidence based in the reconstruction of digital nerves? A systematic review. J Plast Reconstr Aesthet Surg. 2013 Feb;66(2):151-64</li> <li>• Taylor KS, Anastakis DJ, Davis KT. Cutting your nerve changes your brain. Brain 2009;132:3122-33</li> </ul>	<p>4</p> <p>4</p> <p>5</p> <p>2b</p> <p>3a</p> <p>3a</p> <p>3b</p>	<p>retrospektive Fallserie</p> <p>Retrospektive Fallserie</p> <p>Review oder Lehrbuchartikel ohne systematische Literaturrecherche</p> <p>Randomisiert kontrollierte Studie abgewertet, da kleine Fallzahl, unklare Randomisierung</p> <p>Systematischer Review von Studien auch niedriger Evidenzgrade (≥3b)</p> <p>Systematischer Review von Studien auch niedriger Evidenzgrade (≥3b)</p> <p>Prospektive Fall-Kontrollstudie, kleine Fallzahl</p>
<p><b>E50 Bei einer motorischen Nervenersatzplastik sollte eine ergo- und physiotherapeutische Vor- und Nachbehandlung durchgeführt werden.</b></p>		
<p><i>Mit den im Kapitel Methodologische Exaktheit aufgeführten Suchstrategien konnte kein evidenzbasierter Beleg für diese Empfehlung in der Literatur gefunden werden. Der Empfehlungsgrad beruht daher auf dem Konsens der Experten in der Leitlinienentwicklergruppe, die den Inhalt als wichtigen Aspekt in der Versorgung peripherer Nervenverletzungen ansehen und daher die Anwendung empfehlen. Diese Einschätzung wurde im externen Begutachtungsprozess bestätigt.</i></p>	<p><b>B</b></p>	<p><b>einstimmig</b></p>

Kapitel 15: Prophylaxe und Behandlung von Neuomen und des neuropathischen Schmerzes			
<b>E51 Zur Prophylaxe einer Neuomentstehung soll bei operativen Zugängen auf den anatomischen Verlauf von Nerven geachtet werden, um eine Verletzung derselben zu vermeiden.</b>			
<i>Die systematische Literaturrecherche ergab nur Publikationen mit einem niedrigem Evidenzgrad. Der Inhalt der Empfehlung ist aber nach übereinstimmender Einschätzung in der Entwicklergruppe ein sehr wichtiger Aspekt in der Versorgung peripherer Nervenverletzungen, sodass im Konsens eine starke Empfehlung ausgesprochen wurde.</i>		<b>A</b>	<b>Einstimmig</b>
<ul style="list-style-type: none"> <li>Green DW, Widmann RF, Frank JS, Gardner MJ. Low incidence of ulnar nerve injury with crossed pin placement for pediatric supracondylar humerus fractures using a mini-open technique. J Orthop Trauma 2005;19:158-163</li> </ul>	<b>4</b>	retrospektive Fallserie	
<ul style="list-style-type: none"> <li>Lewin-Kowalik J, Marcol W, Kotulska K et al. Prevention and management of painful neuroma. Neurol Med chir (Tokyo) 2006;46:62-8</li> </ul>	<b>5</b>	Review oder Lehrbuchartikel ohne systematische Literaturrecherche	
<ul style="list-style-type: none"> <li>Green DW, Widmann RF, Frank JS, Gardner MJ. Low incidence of ulnar nerve injury with crossed pin placement for pediatric supracondylar humerus fractures using a mini-open technique. J Orthop Trauma 2005;19:158-163</li> </ul>	<b>4</b>	retrospektive Fallserie	
<b>E52 Bei einer intraoperativen Nervenverletzung soll schnellstmöglich eine Rekonstruktion durch einen erfahrenen Operateur erfolgen.</b>			
<i>Die systematische Literaturrecherche ergab nur Publikationen mit einem niedrigen Evidenzgrad. Der Inhalt der Empfehlung ist aber nach übereinstimmender Einschätzung in der Entwicklergruppe ein sehr wichtiger Aspekt in der Versorgung peripherer Nervenverletzungen, sodass im Konsens eine starke Empfehlung ausgesprochen wurde.</i>		<b>A</b>	<b>einstimmig</b>
<ul style="list-style-type: none"> <li>Birch R: Nerve repair, in: Green's operative surgery, 5th ed. P. 1075-1112, Elsevier 2005</li> </ul>	<b>5</b>	Review oder Lehrbuchartikel ohne systematische Literaturrecherche	
<ul style="list-style-type: none"> <li>Lewin-Kowalik J, Marcol W, Kotulska K et al. Prevention and management of painful neuroma. Neurol Med chir (Tokyo) 2006;46:62-8</li> </ul>	<b>5</b>	Review oder Lehrbuchartikel ohne systematische Literaturrecherche	

<b>E53 Die operative Neurombehandlung kann durch Resektion, Transplantation oder Verlagerung des proximalen Nervenendes in die Tiefe erfolgen. Die Entscheidung ist individuell zu treffen.</b>			
<i>Die systematische Literaturrecherche ergab Publikationen mit unterschiedlichem, in einer Studie relativ hohem Evidenzgrad, jedoch nur geringer Fallzahl. Der Inhalt der Empfehlung ist nach übereinstimmender Einschätzung in der Entwicklergruppe ein zu berücksichtigender Aspekt in der Versorgung peripherer Nervenverletzungen, sodass im Konsens eine optionale Empfehlung ausgesprochen wurde.</i>		<b>0</b>	<b>einstimmig</b>
<ul style="list-style-type: none"> <li>Aszmann OC, Moser V, Frey M. Die Behandlung chronisch schmerzhafter Neurome mittels End-zu-Seit Neurographie. Handchir Mikrochir Plast Chir 2010;42:225-32</li> <li>Balcin H, Erba P, Wettstein R, Schaefer DJ, Pierer G, Kalbermatten DF. A comparative study of two methods of surgical treatment for painful neuroma. J Bone Joint Surg Br 2009;91:803-808</li> <li>Birch R: Nerve repair, in: Green's operative surgery, 5th ed. P. 1075-1112, Elsevier 2005</li> <li>Hazari A, Elliot D: Treatment of end-neuromas, neuromas-in-continuity and scarred nerves of the digits by proximal relocation. J Hand Surg 2004;29:338-50</li> <li>Lewin-Kowalik J, Marcol W, Kotulska K et al. Prevention and management of painful neuroma. Neurol Med chir (Tokyo) 2006;46:62-8</li> <li>Mavrogenis AF, Pavlakis K, Stamatoukou A, Papagelopoulos PJ, Theoharis S, Zoubos AB, Zhang Z, Soucacos PN. Current treatment concepts for neuromas-in-continuity. Injury 2008;39 Suppl 3:S43-48</li> </ul>	<p><b>5</b></p> <p><b>2b</b></p> <p><b>5</b></p> <p><b>4</b></p> <p><b>5</b></p> <p><b>5</b></p>	<p>unklares Studiendesign, vermutlich retrospektive Studie</p> <p>Randomisiert kontrollierte Studie, Abstufung wegen geringer Fallzahl)</p> <p>Review oder Lehrbuchartikel ohne systematische Literaturrecherche</p> <p>retrospektive Fallserie</p> <p>Review oder Lehrbuchartikel ohne systematische Literaturrecherche</p> <p>Review oder Lehrbuchartikel ohne systematische Literaturrecherche</p>	
<b>E54 Bei einem CRPS II als Folge einer Nervenverletzung kann eine Spiegeltherapie erfolgen.</b>			
<i>Die systematische Literaturrecherche ergab nur Publikationen mit einem niedrigen Evidenzgrad. Der Inhalt der Empfehlung ist aber nach übereinstimmender Einschätzung in der Entwicklergruppe ein zu berücksichtigender Aspekt in der Versorgung peripherer Nervenverletzungen, sodass im Konsens eine optionale Empfehlung ausgesprochen wurde.</i>		<b>0</b>	<b>einstimmig</b>
<ul style="list-style-type: none"> <li>Lundborg G: Nerve Injury and Repair. London: Churchill Livingstone, 2004</li> </ul>	<b>5</b>	Review oder Lehrbuchartikel ohne systematische Literaturrecherche	

	<ul style="list-style-type: none"> <li>Selles RW, Schreuders TAR, Stam HJ. Mirror therapy in patients with causalgia (Complex regional pain syndrome type II)</li> </ul>	5	Fallbericht
	<ul style="list-style-type: none"> <li>following peripheral nerve injury: two cases. J Rehab Med 2008;40:312-14</li> </ul>		
<b>E55 Außerdem kann beim CRPS als Folge einer Nervenverletzung eine epidurale Rückenmarkstimulation versucht werden.</b>			
	<b>Die Empfehlung wurde analog zur unten aufgeführten Leitlinie formuliert, die sich allgemein auf die Behandlung chronischer Schmerzen bezieht.</b>		<b>0</b> einstimmig
	<ul style="list-style-type: none"> <li>AWMF-Leitlinie Epidurale Rückenmark-Stimulation zur Therapie chronischer Schmerzen. (Registernummer 041/002) Version 2010. <a href="http://www.awmf.org/leitlinien/detail/II/041-002.html">http://www.awmf.org/leitlinien/detail/II/041-002.html</a></li> </ul>	1a	Evidenzbasierte Leitlinie
<b>E56 Bei neuropathischem Schmerz kann eine Behandlung mit Gabapentin, erfolgen</b>			
	<b>Die Empfehlung wurde analog zur den unten aufgeführten Leitlinien formuliert, die sich allgemein auf die Behandlung neuropathischer Schmerzen bezieht. Eine weitere Publikation mit hohem Evidenzgrad liegt vor. Der Inhalt der Empfehlung ist nach übereinstimmender Einschätzung in der Entwicklergruppe noch nicht ausreichend durch Wiederholungsstudien belegt, sodass im Konsens nur eine optionale Empfehlung ausgesprochen wurde.</b>		<b>0</b> einstimmig
	<ul style="list-style-type: none"> <li>Attal N, Cruccu G, Baron R et al. EFNS guidelines on the pharmacological treatment of neuropathic pain: 2010 revision. European Journal of Neurology 2010;17:1113-23</li> </ul>	1a	Evidenzbasierte Leitlinie
	<ul style="list-style-type: none"> <li>DGN-Leitlinie Therapie neuropathischer Schmerzen. In: Leitlinien für Diagnostik und Therapie in der Neurologie; 4. überarbeitete Auflage 2008, S. 654 ff, ISBN 978-3-13-132414-6; Georg Thieme Verlag Stuttgart</li> </ul>	5	Nicht Evidenz-basierte Leitlinie
	<ul style="list-style-type: none"> <li>Gordh TE, Stubhaug A, Jensen TS, Arnèr S, Bibe B, Boivie J, Mannheimer C, Kalliomäki J, Kalso E. Gabepentin in traumatic nerve injury pain: a randomized, double-blind, placebo-controlled, cross-over, multi-center study. Pain 2008;138:255-266</li> </ul>	1b	<b>Randomisiert kontrollierte Studie</b>



**Erstellungsdatum:** 06/2013

**Nächste Überprüfung geplant:** 06/2018

Die "Leitlinien" der Wissenschaftlichen Medizinischen Fachgesellschaften sind systematisch entwickelte Hilfen für Ärzte zur Entscheidungsfindung in spezifischen Situationen. Sie beruhen auf aktuellen wissenschaftlichen Erkenntnissen und in der Praxis bewährten Verfahren und sorgen für mehr Sicherheit in der Medizin, sollen aber auch ökonomische Aspekte berücksichtigen. Die "Leitlinien" sind für Ärzte rechtlich nicht bindend und haben daher weder haftungsbegründende noch haftungsbefreiende Wirkung.

Die AWMF erfasst und publiziert die Leitlinien der Fachgesellschaften mit größtmöglicher Sorgfalt - dennoch kann die AWMF für die Richtigkeit des Inhalts keine Verantwortung übernehmen. **Insbesondere bei Dosierungsangaben sind stets die Angaben der Hersteller zu beachten!**

© Deutsche Gesellschaft für Handchirurgie  
Autorisiert für elektronische Publikation: AWMF online