



<b>AWMF-Register Nr.</b>	<b>005/010</b>	<b>Klasse:</b>	<b>S3</b>
--------------------------	----------------	----------------	-----------

## **Versorgung peripherer Nervenverletzungen**

### **S3-Leitlinie**

**der**

**Deutschen Gesellschaft für Orthopädie und Unfallchirurgie (DGOU)**

**Deutschen Gesellschaft für Handchirurgie (DGH)**

**Deutschen Gesellschaft für Neurochirurgie (DGNC)**

**Deutschen Gesellschaft der Plastischen, Rekonstruktiven und Ästhetischen Chirurgen  
(DGPRÄC)**

**Deutschen Gesellschaft für Neurologie (DGN)**

**und**

**unter Beteiligung der / des**

**Deutsche Gesellschaft für Neuroradiologie e.V. (DGNR)**

**Deutschen Gesellschaft für Klinische Neurophysiologie und Funktionelle Bildgebung  
(DGKN)**

**Deutschen Arbeitsgemeinschaft für Handtherapie (DAHTH)**

**Deutschen Verbandes der Ergotherapeuten (DVE)**

**Deutschen Verbandes für Physiotherapie -Zentralverband der Physiotherapeuten/ Kran-  
kengymnasten (ZVK)**

**Deutsche Schmerzgesellschaft e.V. (DGSS)**

## Herausgebende

### **Deutsche Gesellschaft für Neurochirurgie** (Geschäftsstelle)

Conventus Congressmanagement u. Marketing GmbH, Carl-Pulfrich-Str. 1, 07745 Jena

E-Mail: [sgs@dgnc.de](mailto:sgs@dgnc.de)

### **Deutsche Gesellschaft der Plastischen, Rekonstruktiven und Ästhetischen Chirurgen** (Geschäftsstelle)

Langenbeck-Virchow-Haus, Luisenstraße 58-59, 10117 Berlin

Sekretariat: Frau Kerstin van Ark; E-Mail: [vanark@dgpraec.de](mailto:vanark@dgpraec.de)

### **Deutsche Gesellschaft für Handchirurgie** (Geschäftsstelle)

Straße des 17. Juni 106-108, 10623 Berlin

E-Mail: [sekretariat@dg-h.d](mailto:sekretariat@dg-h.d)

### **Deutsche Gesellschaft für Orthopädie und Unfallchirurgie** (Geschäftsstelle)

Straße des 17. Juni 106-108, 10623 Berlin

E-Mail: [leitlinien@dgou.de](mailto:leitlinien@dgou.de)

### **Deutsche Gesellschaft für Neurologie** (Geschäftsstelle)

Reinhardtstr. 27 C, 10117 Berlin

E-Mail: [info@dgnc.org](mailto:info@dgnc.org)

## Autoren

Prof. Dr. med. Leila Harhaus

PD Dr. med. Nora Dengler

Prof. Dr. Susanne Rein

Dr. Elisabeth Haas-Lützenberger

Prof. Dr. Frank Siemers

Prof. Dr. Johannes Frank

Prof. Dr. Clemens Dumont

Prof. Dr. Jonas Kolbenschlag

Dr. Johannes Heinzl

Prof. Dr. Michael Schädel-Höpfner

PD Dr. Maria T. Pedro

Dr. Peter Pöschl

Prof. Dr. med. Rezvan Ahmadi

PD Dr. med. Sascha Tafelski

Hannelore Wendt  
Dr. Natalie Winter  
Ingela Henningsen  
Prof. Dr. med. Thomas Kretschmer  
Dr. med. Christian Heinen  
Prof. Dr. med. Christian Bischoff  
Prof. Dr. med. Alexander Grimm  
Prof. Dr. med. Wilhelm Schulte-Mattler  
PD Dr. Katrin Hahn  
PD Dr. Daniel Schwarz  
Prof. Dr. med. Martin Bendszus  
Prof. Dr. Holm Thieme  
PD Dr. Reinhard Meier

Zusätzlich verweisen wir auf die Liste der Autoren der Erstversion 06/2013. Passagen, die keiner Überarbeitung bedurften, wurden aus der Erstversion übernommen. Die Erstversion der Leitlinie können Sie beim Leitliniensekretariat der DGOU ([leitlinien@dgou.de](mailto:leitlinien@dgou.de)) erfragen.

Wir bedanken uns bei den Autoren der Erstversion:

**Assmus H**, Antoniadis G, Bischoff C, Dumont C, Henningsen I, Kretschmer T, Lautenbach M, Mailänder P, Schädel-Höpfner M, Schaller HE, Scheglmann K, Schulte-Mattler W, Schwerdtfeger K, Sinis N, Wendt H, Wüstner-Hofmann M

Bitte wie folgt zitieren:

Deutsche Gesellschaft für Neurochirurgie, Deutsche Gesellschaft der Plastischen, Rekonstruktiven und Ästhetischen Chirurgen, Deutsche Gesellschaft für Handchirurgie, Deutsche Gesellschaft für Orthopädie und Unfallchirurgie, Deutsche Gesellschaft für Neurologie: Versorgung peripherer Nervenverletzungen.

Erstversion vom 06/2013, überarbeitet 09/2023, <https://www.awmf.org/leitlinien/aktuelle-leitlinien.html>

Hinweis: *Aus Gründen der besseren Lesbarkeit wird im Text verallgemeinernd das generische Maskulinum verwendet. Diese Formulierungen umfassen gleichermaßen Personen jeder Geschlechtsidentität; alle sind damit selbstverständlich.*

## Was gibt es Neues?

Diese Leitlinie ist für Patienten mit Verletzungen peripherer Nerven entwickelt worden. Sie soll die Entscheidungsfindung in der medizinischen Versorgung dieser Patienten auf eine rationale Basis stellen. Es sollen die Qualität der Versorgung und die medizinischen Ergebnisse und somit die Lebensqualität der Patienten verbessert werden. Insbesondere soll eine umfassende Darstellung der ergo-physio-handtherapeutischen Verfahren zur Nach- und Weiterbehandlung dazu beitragen, die Bedeutung der oft langfristig notwendigen Behandlung in der Postakutphase hervorzuheben. Die interdisziplinäre Zusammenarbeit aller Fachbereiche spielt hier eine wesentliche Rolle für das bestmögliche Behandlungsergebnis.

Wesentliche Neuerungen in dieser Leitlinie beziehen sich auf die Aktualisierung der Epidemiologie von peripheren Nervenverletzungen (Kapitel 4). Ein besonderer Fokus wurde hierbei auf Nervenverletzungen bei Kriegsverletzungen gelegt (Kapitel 4.3). Auch der Bereich der iatrogenen Nervenverletzungen wurde tiefergehend dargestellt (Kapitel 4.4). Für die Diagnostik (Kapitel 6) hat insbesondere der Fortschritt in der Bildgebung mittels MR-Neurographie (Kapitel 6.3.1) relevante Änderungen für die Indikationsstellung mit sich gebracht. Therapeutisch haben sich Nerventransfers (Kapitel 7.2.1.3) zu einer fest etablierten Technik entwickelt, die in dieser Form bei der Erstellung der alten Leitlinie noch nicht bekannt war.

Für das Update wurden insgesamt sieben Themenbereiche definiert, die einer Neubewertung der Evidenz nach GRADE-System unterzogen wurden. Hierfür wurden entsprechende PICO-(PATIENT –INTERVENTION-CONTROL-OUTCOME) Fragen formuliert, für die eine systematische Literaturrecherche durchgeführt wurde mit dem Ziel einer aggregierten Ergebnisdarstellung. Die Themen umfassten:

Thema	Empfehlung	Ergebnis
Ergebnisse bei der Verwendung von Venen-Muskel-Interponaten, Tubes oder Allograft bei gemischten/motorischen Nerven	7.2.1.4	Evidenzbericht Teil B Frage 1
Ergebnisse bei der Verwendung von Venen-Muskel-Interponaten, Tubes oder Allograft bei sensiblen Nerven	7.2.1.8	Evidenzbericht Teil B Frage 2
Ergebnisse bei distalem Nerventransfer im Vergleich mit proximaler Nervenrekonstruktion Empfehlung	7.2.1.9	Evidenzbericht Teil B Frage 3
Ergebnisse bei distalem Nerventransfer im Vergleich mit Sehnentransfer/motorischer Ersatzplastik	7.2.1.5.1	Evidenzbericht Teil B Frage 4
Ergebnisse nach lokaler Infiltration bei Patienten mit neuropathischen Schmerzen	9.6	Evidenzbericht Teil B Frage 5

Ergebnisse nach chirurgisch ablativer Technik (nerve in vein, nerve in muscle, nerve in bone, zentrozentrale Koaptation, EzS Koaptation)		Evidenzbericht Teil B Frage 6 – keine Literatur gefunden
Ergebnisse nach chirurgisch rekonstruktiver Technik (TMR, RPNI, NTT) Schmerzen	9.3	Evidenzbericht Teil B Frage 7

## Die wichtigsten Empfehlungen auf einen Blick

1. Periphere Nervenverletzungen haben trotz ihrer relativ niedrigen Inzidenz eine hohe medizinische, gesellschaftliche und gesundheitsökonomische Relevanz. **(Statement 1)**
2. Periphere Nervenverletzungen sind in relevantem Ausmaß mit weiteren begleitenden Verletzungen und Kontextfaktoren assoziiert. **(Statement 2)**
3. Periphere Nervenverletzungen sind zu einem relevanten Anteil mit Frakturen assoziiert. **(Statement 3)**
4. Bei Polytraumapatienten nimmt die Häufigkeit und Schwere von Nervenverletzungen mit zunehmender Gesamtverletzungsschwere zu. Die Häufigkeit von Nervenverletzungen beim Polytrauma wird mit 2 bis 4 % beziffert. **(Statement 4)**
5. Nervenverletzungen durch Schussverletzungen sind eine besondere Entität. Durch die vom Projektil abgegebene kinetische Energie handelt es sich um Komplexverletzungen mit starken Verschmutzungen und Nekrosen des umliegenden Gewebes. **(Statement 5)**
6. Periphere Nervenverletzungen haben in bis zu 17,4 % der Fälle eine iatrogene Ursache. Entscheidend sind die frühe Einleitung der Diagnostik und Therapie, eine offene Gesprächsführung mit den Patienten und ein frühes Hinzuziehen nervenchirurgisch erfahrener Kollegen. **(Statement 6)**
7. Eine sorgfältige *Erhebung der Vorgeschichte* soll bei allen Patienten erfolgen, um eine periphere Nervenverletzung von spinalen, zerebralen oder anderen Funktionsstörungen abzugrenzen. **(Empfehlung 6.1.1)**
8. Eine *klinische* Untersuchung soll zum frühestmöglichen Zeitpunkt erfolgen. **(Empfehlung 6.1.2)**
9. Es sollte eine detaillierte, die unterschiedlichen Aspekte (funktionell, anatomisch-morphologisch, ätiologisch) umfassende Läsionsbeschreibung mit Bezug zu den gängigen Klassifikationen (MRC und Seddon oder Sunderland) erfolgen. Die Befunde sollten initial und bei den Verlaufsvorstellungen zur Beurteilung einer Spontanbesserung, Indikationsstellung oder Evaluation des Behandlungsergebnisses erfolgen. **(Empfehlung 6.1.3)**
10. Zur Evaluation der Sensibilität sollte ein Schwellentest für leichte Berührungen und die Zweipunkte-Diskriminationsschwelle erhoben werden. Falls möglich können auch komplexere haptische Testverfahren verwendet werden. **(Empfehlung 6.1.4)**
11. Im Verlauf kann das Hoffman-Tinelsche Zeichen als Indikator bestimmt werden, um das Fortschreiten oder Ausbleiben der Regeneration entlang der Axone zu verfolgen. **(Empfehlung 6.1.5)**

12. Da die Neurographie wichtige Hinweise zum Pathomechanismus (Leitungsblock versus axonale Schädigung) bereits nach einer Woche liefert, soll sie bei diagnostischer Unsicherheit in den ersten Wochen für die Abklärung einer Nervenverletzung durchgeführt werden. **(Empfehlung 6.2.1)**
13. Da die Nadel-EMG-Untersuchung etwa 2 Wochen nach einer axonalen Läsion charakteristische Veränderungen in betroffenen Muskeln nachweist, soll sie bei Unklarheit nach 2 Wochen zur Unterscheidung Axonotmesis versus Neurapraxie angewendet werden. **(Empfehlung 6.2.2)**
14. Ein Nadel-EMG kann bereits unmittelbar nach einer Schädigung genutzt werden, um einen eventuellen Vorschaden zu erkennen oder um nachzuweisen, dass eine inkomplette Läsion vorliegt. **(Empfehlung 6.2.3)**
15. Zur Klärung spezieller Fragestellungen und zur Entscheidung für ein bestimmtes operatives Verfahren können weitere elektrophysiologische Techniken (intraoperative Neurografie, somatosensibel evozierte Potenziale) eingesetzt werden. **(Empfehlung 6.2.4)**
16. Die Sonografie sollte bei diagnostischer Unsicherheit präoperativ eingesetzt werden, außerdem ggf. intraoperativ zur genaueren Eingrenzung des Ortes und der Schwere einer traumatischen Nervenläsion sowie zur Erleichterung der Entscheidung für das weitere operative Vorgehen. **(Empfehlung 6.3.1)**
17. Die Magnetresonanztomografie bzw. Magnetresonanztomografie sollte in unklaren Fällen zur Lokalisation einer Nervenläsion sowie zur Beurteilung der Ursache und des Schweregrades eingesetzt werden. **(Empfehlung 6.3.2)**
18. Eine Röntgendiagnostik des verletzten Teils einer Extremität sollte in Standardtechnik in zwei oder drei Ebenen – evtl. mit zusätzlichen Zielaufnahmen zur Feststellung bzw. zum Ausschluss knöcherner Veränderungen und Frakturen in Nervennähe – eingesetzt werden. **(Empfehlung 6.3.3)**
19. Eine Angiografie, ein Angio-CT oder eine CT-Untersuchung können ergänzende Informationen als indirekten Hinweis auf eine Nervenverletzung liefern. **(Empfehlung 6.3.4)**
20. Auf der Basis klinischer Symptome und physikalischer Befunde allein ist es häufig schwierig oder unmöglich, zwischen Neurapraxie-, Axonotmesis- und Neurotmesis- Schädigungen zu unterscheiden, insbesondere im Frühstadium der Läsion. Hier können zusätzliche elektrophysiologische Befunderhebungen und bildgebende Untersuchungen notwendig werden. **(Statement 7)**
21. Der in der Versorgung peripherer Nervenverletzungen tätige Arzt sollte Kenntnisse der Pathophysiologie, der Klassifikation und der Diagnostik peripherer Nervenverletzungen haben. Dies ist die Voraussetzung für die korrekte Diagnostik, prognostische Einschätzung und Indikationsstellung eines operativen Eingriffs. **(Empfehlung 7.1.1)**
22. Operativ zu versorgende Nervenschäden sollten zeitnah einer adäquaten mikrochirurgischen, operativen Maßnahme zugeführt werden, um eine möglichst frühe Reinnervation zu erreichen. **(Empfehlung 7.1.2)**
23. Wenn ein Nerv klinisch eine Funktionsstörung zeigt und sich entlang seines Verlaufs eine offene Verletzung befindet, ist zunächst von einer Beteiligung auszugehen und es soll die umgehende Exploration erfolgen. **(Empfehlung 7.1.3)**
24. Eine *Sekundärversorgung* („Delayed-Repair“) sollte wegen unterlassener oder nicht indizierter Primärversorgung (Schuss-/Sägeverletzung, unzureichende Erfahrung und Ausrüstung, im Vordergrund stehende Begleitverletzungen) bei reizlosem, nicht infiziertem Revisionsbereich und bei

guter Blutversorgung bei gesicherter Diagnose innerhalb von 3 bis 6 Wochen, bei erforderlichen Verlaufskontrollen spätestens innerhalb von 6 Monaten (dennoch so früh wie möglich) erfolgen. **(Empfehlung 7.1.4)**

25. Bei einer *geschlossenen/stumpfen bzw. bei einer Dehnungs-Verletzung* sollte bei Vorliegen einer Nervenfunktionsstörung eine genaue Dokumentation des neurologischen Befundes erfolgen und die Nervenexploration ggf. in Abhängigkeit vom klinischen, elektrophysiologischen und/oder bildgebenden Befund und Verlauf durchgeführt werden. **(Empfehlung 7.1.5)**
26. Falls bei einer knöchernen Verletzung in Nervennähe ein offenes Osteosyntheseverfahren notwendig ist, sollte eine sichere Nervdarstellung und eine entsprechende Befunddokumentation vorgenommen werden. **(Empfehlung 7.1.6)**
27. Bei *ausbleibender Regeneration* sollte innerhalb von 6 Monaten nach dem Trauma, jedoch so früh wie möglich, das weitere Therapiekonzept festgelegt werden und ggf. eine operative Exploration des Nervs erfolgen. **(Empfehlung 7.1.7)**
28. Eine *faszikuläre Neurolyse* kann im Rahmen einer Teilnervenrekonstruktion („Split-Repair“), bei einem Nerventransfer, bei starken Vernarbungen und im Rahmen der Nervenretransplantation durchgeführt werden. **(Empfehlung 7.2.1.1)**
29. Bei der primären und sekundären Nervenreinnäht soll gewährleistet sein, dass die Nervenenden spannungsfrei koaptiert werden. **(Empfehlung 7.2.1.2)**
30. Es soll bei einer Nervenreinnäht feines Nahtmaterial mindestens der Stärke 8-0 bis 10-0 verwendet werden. **(Empfehlung 7.2.1.3)**
31. Eine Nervenretransplantation soll immer dann vorgenommen werden, wenn eine spannungsfreie Koaptation der Nervenenden nicht möglich ist – möglichst unter Verwendung eines autologen Transplantats. **(Empfehlung 7.2.1.4)**
32. Die Transplantatlänge soll ca. 10 % länger sein als die eigentliche Defektstrecke. **(Empfehlung 7.2.1.5)**
33. Bei einer partiellen Nervendurchtrennung sollte unter bestimmten Voraussetzungen und bei strenger Indikationsstellung eine Teilnervenrekonstruktion („Split-Repair“) erfolgen. **(Empfehlung 7.2.1.6)**
34. Für alle Verfahren der Nervenreinnäht oder Nervenrekonstruktion sollen ausreichende optische Vergrößerungsgeräte und eine entsprechende Ausleuchtung vorhanden sein (Mikroskop bzw. Lupe), außerdem ein mikrochirurgisches Instrumentarium und mikrochirurgisches Nahtmaterial. Zu empfehlen sind Vorrichtungen, die eine intraoperative elektrophysiologische Nervenreinnäht ermöglichen (z. B. Nervenstimulatoren zur Testung der muskulären Reizantwort oder die Ableitung von Nervenaktionspotenzialen). **(Empfehlung 7.2.1.7)**
35. Bei einer Verletzung sensibler Nerven und bei kurzen Defektstrecken sensibler Endäste (Fingernerven) können Venen oder Conduits/Tubes eingesetzt werden. **(Empfehlung 7.2.1.8)**
36. Nervenreinnähts sollten eingesetzt werden, wenn eine Nervenrekonstruktion nicht möglich oder nicht erfolgsversprechend ist. Sie können auch ergänzend in End-zu-Seit-Technik eingesetzt werden. **(Empfehlung 7.2.1.9)**

37. Bei fehlendem distalem Anschluss kann bei motorischen Nerven eine direkte Muskelneurotisation durchgeführt werden. (**Empfehlung 7.2.1.10**)
38. Sensible Ersatzoperationen (neurovaskuläre Lappen) können bei ausgedehnten Weichteilverletzungen der Hand, insbesondere bei Fingerverletzungen, vorgenommen werden. (**Empfehlung 7.2.1.11**)
39. Nerventransfers sollten so geplant werden, dass die Koaptationsstelle so nah wie möglich am Zielmuskel zu liegen kommt. (**Empfehlung 7.2.1.3.1**)
40. Nerventransfers sollten zeitlich so indiziert werden, dass die Reinnervation der Zielmuskulatur – unter Berücksichtigung der vergangenen Zeit seit dem Trauma und der noch zu durchwachsenden Strecke – innerhalb von 12 bis maximal 18 Monaten erfolgen kann. (**Empfehlung 7.2.1.3.2**)
41. Der Donornerv muss ein verzichtbarer Ast mit weitestgehend passender Anzahl motorischer Axone und möglichst synergistischer Funktion mit dem Empfänger sein. (**Empfehlung 7.2.1.3.3**)
42. Anatomische Engstellen des Empfängernervs können zur Verbesserung der Reinnervation dekomprimiert werden (z. B. Frohse-Arkade bei Nerventransfer zum NIP). (**Empfehlung 7.2.1.3.4**)
43. Motorische Ersatzoperationen können dann durchgeführt werden, wenn eine Reinnervation des ausgefallenen Muskels nicht möglich ist oder erfolglos blieb. (**Empfehlung 7.2.1.5.1**)
44. Motorische Ersatzoperationen können gleichzeitig mit der Nervenrekonstruktion durchgeführt werden, wenn eine lange Regenerationszeit zu erwarten ist. (**Empfehlung 7.2.1.5.2**)
45. Eine medikamentöse Therapie mit dem Ziel einer Verbesserung der Nervenregeneration außerhalb kontrollierter Studien kann nicht empfohlen werden. (**Empfehlung 7.2.2.1**)
46. Die Elektrotherapie kann als ergänzende Behandlungsoption bei einer Nervenläsion mit axonaler Schädigung (Axonotmesis oder Neurotmesis) angewendet werden. (**Empfehlung 7.2.2.2**)
47. Die (Laser-) Photostimulation kann bei inkompletten Nervenläsionen als ergänzende Behandlungsoption angewendet werden. (**Empfehlung 7.2.2.3**)
48. *Mikrochirurgische Techniken* verbessern signifikant das Operationsergebnis. (**Statement 8**)
49. Als *Dekompression* wird bezeichnet, wenn ein nachgewiesenes mechanisches, äußeres Hindernis kompressiv auf den Nerv wirkt und entfernt/durchtrennt wird. (**Statement 9**)
50. Der Begriff „*Neurolyse*“ beschreibt eine Lösung des Nervs aus seinem umgebenden Gewebe. Weitere erklärende Zusätze wie Dekompression ohne oder mit Epineuriotomie, interne/externe Faszikelseparation bzw. -präparation, auch zu diagnostischen Zwecken (NAP-Ableitung) oder als Bestandteil der Nerventransplantation, können ergänzt werden. Inhaltlich sind externe und interne Neurolyse zu unterscheiden. (**Statement 10**)
51. Die Art der chirurgischen Behandlung einer Kontinuitätsläsion ist im Wesentlichen abhängig von der Lokalisation, der Morphologie und der Funktion bzw. dem Erhalt der Leitfähigkeit des betroffenen geschädigten Nervensegments. (**Statement 11**)
52. Bei Nervenverletzungen und nach einer Nervenrekonstruktion soll eine begleitende Ergo- und Physiotherapie so früh wie möglich nach dem Trauma bzw. der operativen Rekonstruktion erfolgen. (**Empfehlung 8.1**)

### S3-Leitlinie 005/010: Versorgung peripherer Nervenverletzungen

53. Zu Beginn der Behandlung sollten partizipativ Ziele formuliert und ein Rehabilitationsplan aufgestellt werden sowie eine Patientenanleitung erfolgen. (**Empfehlung 8.2**)
54. Eine gezielte sensorische Reedukation (Spiegeltherapie Evidenz 1b, Graded motor imagery program, Sensibilitätstraining) sollte zur Verbesserung der sensorischen Funktionen nach peripheren Nervenverletzungen, insbes. Fingernervenläsionen, eingesetzt werden. (**Empfehlung 8.3**)
55. Gezielt ergo- und physiotherapeutische Interventionen zur Verbesserung motorischer Funktionen sollten eingesetzt werden (Spiegeltherapie, elektrische Muskelstimulation, motorisch-funktionelles Training), wobei auf einen Übertrag in Aktivität und Partizipation zu achten ist. (**Empfehlung 8.4**)
56. Schmerzlindernde ergo- und physiotherapeutische Maßnahmen sollten bei Patienten mit neuropathischen Schmerzen (inkl. CRPS, Phantomschmerz) eingesetzt werden (v. a. Spiegeltherapie, TENS). (**Empfehlung 8.5**)
57. Bei einer motorischen Nervenersatzplastik sollte eine ergo- und physiotherapeutische Vor- und Nachbehandlung durchgeführt werden. (**Empfehlung 8.6**)
58. Zur Prophylaxe einer Neuromentstehung soll bei operativen Zugängen auf den anatomischen Verlauf von Nerven geachtet werden, um eine Verletzung derselben zu vermeiden. (**Empfehlung 9.1**)
59. Bei einer intraoperativen Nervenverletzung soll schnellstmöglich eine Rekonstruktion durch einen erfahrenen Operateur erfolgen. (**Empfehlung 9.2**)
60. Die operative Behandlung symptomatischer Neurome kann durch verschiedene rekonstruktive oder ablativ-strategien erfolgen. Die Entscheidung ist individuell zu treffen. (**Empfehlung 9.3**)
61. Bei chronischen neuropathischen Schmerzen und CRPS als Folge einer Nervenverletzung sollte die Anwendung einer spinalen (SCS, DRGs) oder einer peripheren (PNS) Neurostimulation erwogen werden. (**Empfehlung 9.4**)
62. Bei neuropathischen Schmerzen soll eine Leitliniengerechte schmerzmedizinische Behandlung erfolgen. (**Empfehlung 9.5**)
63. Bei neuropathischen Schmerzen nach Amputation kann eine perineurale Infusion mit Lokalanästhetikum erfolgen. (**Empfehlung 9.6**)
64. Substanzielle Nervenverletzungen heilen in der Regel mit einem funktionellen Defekt (Ausnahme: kindliches Alter). Die Qualität und der Zeitpunkt der Primärversorgung haben (neben patientenbezogenen Faktoren) Einfluss auf das Behandlungsergebnis. (**Statement 12**)
65. Die wichtigsten prognostischen Faktoren sind: Alter des Patienten, betroffener Nerv, Höhe der Läsion, Ursache und Art der Verletzung und Begleitverletzungen sowie der Zeitraum zwischen Verletzung und Rekonstruktion des Nervs. (**Statement 13**)

## Inhaltsverzeichnis

<b>HERAUSGEBENDE</b> .....	<b>2</b>
<b>WAS GIBT ES NEUES?</b> .....	<b>4</b>
<b>DIE WICHTIGSTEN EMPFEHLUNGEN AUF EINEN BLICK</b> .....	<b>5</b>
<b>1. GELTUNGSBEREICH UND ZWECK</b> .....	<b>14</b>
1.1 ZIELSETZUNG UND FRAGESTELLUNG .....	14
1.2 VERSORGBEREICH .....	15
1.3 PATIENTENZIELGRUPPE .....	15
1.4 ADRESSATEN .....	15
1.5 WEITERE DOKUMENTE ZU DIESER LEITLINIE .....	15
<b>2. DEFINITION EINER PERIPHEREN NERVENVERLETZUNG</b> .....	<b>16</b>
<b>3. KLASSIFIKATION EINER NERVENVERLETZUNG</b> .....	<b>16</b>
<b>4. EPIDEMIOLOGIE UND ÄTIOLOGIE</b> .....	<b>18</b>
4.1 NERVENVERLETZUNGEN ALS BEGLEITVERLETZUNGEN BEI FRAKTUREN .....	19
4.2 NERVENVERLETZUNGEN BEIM POLYTRAUMA .....	21
4.3 NERVENLÄSIONEN DURCH KRIEGSVERLETZUNG UND SCHUSSWUNDEN .....	23
4.4 IATROGENE NERVENLÄSIONEN .....	25
4.5 KINDLICHE NERVENLÄSIONEN .....	28
<b>5. ART DER NERVENVERLETZUNG MIT BEZUG ZUR ÄTIOLOGIE</b> .....	<b>29</b>
5.1 KONTINUITÄTSLÄSIONEN .....	29
5.2 DISKONTINUITÄTSLÄSIONEN .....	34
<b>6. DIAGNOSTIK</b> .....	<b>37</b>
6.1 ANAMNESE, KLINISCHE UNTERSUCHUNG UND BEDEUTUNG DES HOFMANN-TINEL ZEICHENS .....	41
6.2 ELEKTROPHYSIOLOGIE .....	43
6.2.1 NEUROGRAFIE .....	44
6.2.2 ELEKTROMYOGRAFIE .....	45
6.2.3 SOMATOSENSIBEL EVOZIERTE POTENZIALE .....	46
6.2.4 INTRAOPERATIVE ELEKTROPHYSIOLOGISCHE UNTERSUCHUNGEN .....	46
6.3 BILDGEBENDE VERFAHREN .....	47
6.3.1 MAGNETRESONANZTOMOGRAFIE (MRT) .....	47
6.3.2 ULTRASCHALL .....	49

6.3.2 RÖNTGEN, CT, ANGIOGRAFIE .....	50
<b>7. <u>TIMING UND THERAPIE</u> .....</b>	<b>51</b>
7.1 GENERELLE ÜBERLEGUNGEN UND TIMING.....	59
7.2 THERAPIE .....	63
7.2.1 OPERATIVE VERFAHREN.....	63
7.2.1.1 KONTINUITÄTSLÄSIONEN.....	63
7.2.1.2 DISKONTINUITÄTSLÄSIONEN .....	64
7.2.1.2.1 NERVENERSATZ.....	64
7.2.1.2.2 PARTIELLE DURCHTRENNUNG.....	79
7.2.1.2.3 DIREKTE NERVENNAHT .....	80
7.2.1.3 NERVENTRANSFERS.....	83
7.2.1.3.1 PRINZIP .....	83
7.2.1.3.2 INDIKATIONEN .....	83
7.2.1.3.3 STRATEGIEN UND TECHNIKEN .....	86
7.2.1.4 MUSKELNEUROTISATION.....	89
7.2.1.5 MUSKEL-, SEHNENTRANSFERS UND STATISCHE VERFAHREN .....	91
7.2.1.6 BESONDERHEITEN DES OPERATIVEN MANAGERMENTS BEI KRIEGSVERLETZUNGEN .....	96
7.2.2 KONSERVATIVE VERFAHREN .....	100
<b>8. <u>MIT- UND NACHBEHANDLUNG: ERGO-PHYSIO-(HAND)THERAPEUTISCHE VERFAHREN</u> .....</b>	<b>101</b>
8.1 EINLEITUNG UND GENERELLE ÜBERLEGUNGEN .....	102
8.2 ZEITPUNKT UND INTENSITÄT VON ERGO- UND PHYSIOTHERAPIE .....	104
8.3 ERGO- UND PHYSIOTHERAPEUTISCHE BEFINDERHEBUNG .....	104
8.4 BEHANDLUNGSZIELE .....	104
8.5 ALLGEMEINE INHALTE DER ERGO- UND PHYSIOTHERAPIE .....	105
8.5.1 MAßNAHMEN ZUR VERBESSERUNG SENSORISCHER FUNKTIONEN .....	106
8.5.2 MAßNAHMEN ZUR VERBESSERUNG MOTORISCHER FUNKTIONEN UND AKTIVITÄTEN.....	107
8.5.3 MAßNAHMEN ZUR SCHMERZLINDERUNG.....	107
8.5.4 TRAINING ALLTAGSPRAKTISCHER UND BERUFSSPEZIFISCHER FUNKTIONEN IN DEN BEREICHEN SELBSTVERSORGUNG/PRODUKTIVITÄT/FREIZEIT UND ERHOLUNG .....	107
8.5.5 ADAPTATION DER PHYSISCHEN UMWELT .....	108
8.6 SPEZIFISCHE ERGO- UND PHYSIOTHERAPEUTISCHE MAßNAHMEN .....	108
8.6.1 SPIEGELTHERAPIE .....	108
8.6.2 VIRTUELLE REALITÄT .....	109
8.6.3 SCHIENENBEHANDLUNG.....	109
8.6.4 ELEKTROTHERAPIE .....	110
8.7 BEGLEITENDE MAßNAHMEN.....	110
8.8 ERGO- UND PHYSIOTHERAPIE BEI MOTORISCHEN ERSATZPLASTIKEN NACH NERVENLÄSIONEN.....	110
<b>9. <u>PROPHYLAXE UND BEHANDLUNG VON NEUROMEN UND DES NEUROPATHISCHEN SCHMERZES</u></b>	
<b>111</b>	

9.1 ANATOMIE, PHYSIOLOGIE UND INZIDENZ.....	113
9.2 THERAPIE .....	116
9.2.1 PHYSIO- UND ERGOTHERAPEUTISCHE BEHANDLUNG.....	117
9.2.2 SCHMERZMEDIZINISCHE UND MEDIKAMENTÖSE BEHANDLUNG BEI MANIFESTIERTEN NEUROPATHIEN.....	117
9.2.3 NEUROMODULATION (INVASIV) .....	121
9.2.4 OPERATIVE NEUROMBEHANDLUNG .....	123
<b><u>10. OUTCOME UND PROGNOSE .....</u></b>	<b>127</b>
10.1 OUTCOME-ERHEBUNG IN DER CHIRURGIE VON VERLETZUNGEN PERIPHERER NERVEN .....	127
10.2 ERGEBNISSE NACH REKONSTRUKTION DER NERVENFUNKTION (NERVENNAHT, TRANSPLANTATION, NERVENTRANSFERS).....	128
10.3 ERGEBNISSE NACH NERVENREKONSTRUKTION MIT NERVENERSATZVERFAHREN .....	132
<b><u>11. QUALITÄTSINDIKATOREN.....</u></b>	<b>134</b>
<b><u>12. WICHTIGE FORSCHUNGSFRAGEN .....</u></b>	<b>134</b>
<b><u>13. ZUSAMMENSETZUNG DER LEITLINIENGRUPPE .....</u></b>	<b>134</b>
13.1 LEITLINIENKOORDINATOR/ANSPRECHPARTNER .....	134
13.2 BETEILIGTE FACHGESELLSCHAFTEN UND ORGANISATIONEN .....	135
13.3. PATIENTEN-/BÜGERBETEILIGUNG .....	136
13.4. METHODISCHE BEGLEITUNG .....	136
<b><u>14. INFORMATIONEN ZU DIESER LEITLINIE.....</u></b>	<b>136</b>
14.1. METHODISCHE GRUNDLAGEN .....	136
14.2. SYSTEMATISCHE RECHERCHE UND AUSWAHL DER EVIDENZ .....	137
14.3. KRITISCHE BEWERTUNG DER EVIDENZ .....	137
14.4. STRUKTURIERTE KONSENSFINDUNG.....	137
14.5 EMPFEHLUNGSGRADUIERUNG UND FESTSTELLUNG DER KONSENSSTÄRKE.....	138
<b><u>15. REDAKTIONELLE UNABHÄNGIGKEIT .....</u></b>	<b>138</b>
15.1. FINANZIERUNG DER LEITLINIE.....	138
15.2. DARLEGUNG VON INTERESSEN UND UMGANG MIT INTERESSENKONFLIKTEN .....	138
<b><u>16. EXTERNE BEGUTACHTUNG UND VERABSCHIEDUNG.....</u></b>	<b>139</b>
<b><u>17. GÜLTIGKEITSDAUER UND AKTUALISIERUNGSVERFAHREN.....</u></b>	<b>139</b>
<b><u>18. VERWENDETE ABKÜRZUNGEN .....</u></b>	<b>139</b>

<b>19. TABELLEN- UND ABBILDUNGSVERZEICHNIS .....</b>	<b>142</b>
<b>20. LITERATURVERZEICHNIS .....</b>	<b>143</b>
<b>ANHANG 1: EVIDENZBERICHT .....</b>	<b>191</b>
<b>TEIL A: EVIDENZ DER EMPFEHLUNGEN NACH OXFORD, BEGRÜNDUNG DES EMPFEHLUNGSGRADES UND KONSENSSTÄRKE .....</b>	<b>191</b>
<b>TEIL B: THEMEN MIT ERNEUTER SYSTEMATISCHER LITERATURRECHERCHE UND EVIDENZBEWERTUNG NACH GRADE .....</b>	<b>219</b>
<b>PICO FRAGEN .....</b>	<b>220</b>
<b>METHODEN .....</b>	<b>222</b>
<b>DATEN MANAGEMENT .....</b>	<b>223</b>
<b>SUCHSTRATEGIEN (PUBMED) .....</b>	<b>224</b>
<b>PRISMA FLOW CHARTS .....</b>	<b>229</b>
<b>GRADE (ZUSAMMENFASSUNG DER EVIDENZ).....</b>	<b>236</b>

## 1. Geltungsbereich und Zweck

### 1.1 Zielsetzung und Fragestellung

Traumatische Nervenläsionen sind vergleichsweise selten, betreffen vorwiegend jüngere Patienten, belasten die Kostenträger stark und schränken in vielen Fällen den Patienten lebenslang ein (Aman et al., 2022). Da sie häufig nicht oder zu spät erkannt werden, soll diese Leitlinie dazu beitragen, das Bewusstsein hierfür zu schärfen, um nicht den optimalen Zeitpunkt für die fachgerechte Behandlung zu verpassen. Das Erkennen einer Nervenläsion und das unverzögerte Einleiten einer korrekten Behandlung spielt eine entscheidende Rolle im Hinblick auf die bestmögliche Funktionswiederherstellung. In diesem Sinne geht diese Leitlinie auch speziell auf die Besonderheiten bei iatrogenen, traumatischen, kindlichen und kriegsbedingten Verletzungen ein.

Nervenverletzungen sind durch ihre unterschiedlichen Schweregrade, Funktionen (sensibel oder motorisch) und anatomischen Regionen eine sehr inhomogene Läsionsgruppe und erfordern deshalb jeweils eine individuelle Bewertung der zur Verfügung stehenden diagnostischen und therapeutischen Verfahren. Die Nutzer der Leitlinie werden daher darauf hingewiesen, die ausgesprochenen Empfehlungen auf ihre Anwendbarkeit im konkreten Einzelfall zu überprüfen. Viele Zusammenhänge wurden zudem als tabellarische Übersichten zusammengefasst. Die Autoren sind sich hierbei der Tendenz zu einer Vereinfachung bewusst und weisen ausdrücklich auf die Begleitinformationen bzw. die im Literaturverzeichnis aufgeführte Fachliteratur hin.

Zum Verständnis der diagnostischen und therapeutischen Verfahren und insbesondere der Indikationsstellung und der Prognose sind grundlegende anatomische und nervenphysiologische Kenntnisse erforderlich. Hier sei auf entsprechende Fachliteratur hingewiesen. Um dem Leser dennoch relevante Kenntnisse mitzugeben, die für das Verständnis der Leitlinie erforderlich sind, haben wir uns im Rahmen dieser Leitlinie auf wesentliche Punkte fokussiert.

Da das Ergebnis einer operativen Nervenwiederherstellung nicht nur von der Qualität der chirurgischen Versorgung, sondern auch von patientenbezogenen Faktoren in der postoperativen Mitarbeit abhängig ist, war es der Leitliniengruppe wichtig, Aspekte der Motivation und aktiven Mitarbeit der Patienten im Wiedererlernen der sensiblen und motorischen Fähigkeiten zu erläutern.

Das Ziel der Behandlung nach einer peripheren Nervenverletzung ist immer die funktionelle Verbesserung oder sogar Wiederherstellung der Funktionen und, noch weitreichender, die bestmögliche Reintegration der Patienten in einen Arbeitsprozess und ihr soziales Umfeld. Die Behandlung neuropathischer Schmerzen nach einer peripheren Nervenverletzung spielt hierbei eine wichtige Rolle.

Diese Leitlinie bewertet bekannte und neue Verfahren sowohl der Diagnostik als auch der Therapie und stützt sich dabei auf die wissenschaftliche Literatur und die Expertise ausgewiesener Spezialisten aus den verschiedenen, an der Behandlung von Patienten mit peripheren Nervenverletzungen beteiligten Fachrichtungen. Ziel ist es, verlässliche Informationen und Empfehlungen für Diagnostik und Therapie zu geben.

Die diagnostischen und therapeutischen Möglichkeiten können in den jeweiligen Behandlungsumgebungen sehr unterschiedlich sein. Um immer das Angebot für eine spezialisierte Behandlung der Patienten zu bieten, können behandelnde Ärzte und Therapeuten Behandler sich an spezialisierte Zentren für periphere Nerven Chirurgie wenden, die meist in großen handchirurgischen, neurochirurgischen, orthopädisch-unfallchirurgischen und plastisch-chirurgischen Kliniken oder Abteilungen bestehen und deren Qualitätsanforderungen auf Grundlage der Empfehlungen von S3-Leitlinien entwickelt wurden. Ähnliches gilt auch für die diagnostischen Verfahren – neben der etablierten Elektrophysiologie vorwiegend für die zunehmend verbesserte Bildgebung – und auch für eine flächendeckende rehabilitative Versorgung durch speziell ausgebildete Therapeuten.

### **1.2 Versorgungsbereich**

Die Diagnostik und Versorgung von Patienten mit peripheren Nervenverletzungen findet sektorenübergreifend im ambulanten oder vertragsärztlichen und stationären Bereich statt. Den Leitlinienentwicklern ist bewusst, dass Diagnostik und Versorgung durch Vertreter unterschiedlicher Fachdisziplinen erfolgen.

### **1.3 Patientenzielgruppe**

Diese Leitlinie soll Entscheidungen in der Diagnostik und medizinischen Versorgung von Patienten mit Verletzungen peripherer Nerven unterschiedlichster Genese auf eine evidenzbasierte und rationale Basis stellen und die bestmögliche Qualität in der Versorgung ermöglichen.

### **1.4 Adressaten**

Die Leitlinie richtet sich vorrangig an Personen, die in der Diagnostik und Therapie von peripheren Nervenverletzungen eingebunden sind (wie Handchirurgen, Neurochirurgen, plastische, rekonstruktive und ästhetische Chirurgen, Neurophysiologen, Neurologen, Therapeuten [Physiotherapeuten, Ergotherapeuten, Handtherapeuten] und dient zur Information für Neuroradiologen und ggf. weitere Kooperationspartner der Ärzteschaft (z. B. Fachberufe im Gesundheitswesen, Kostenträger), der betroffenen Patienten und gegebenenfalls deren persönlichen Umfelds (z. B. Eltern, Partner) sowie der Öffentlichkeit.

### **1.5 Weitere Dokumente zu dieser Leitlinie**

- Leitlinienreport mit Evidenztabelle (Evidenztabelle als extra Dokument)
- Kurzversion
- Patientenversion
- Foliensatz

## 2. Definition einer peripheren Nervenverletzung

### Empfehlungen/Statements

Keine

Unterbrechung/Unterbrechen der Funktionsfähigkeit eines Nervs durch oder in Folge äußerer Noxen, nämlich Schnitt, Stich, Dehnung, Prellung/Druck, inklusive der iatrogenen, physikalischen (Elektrotrauma, Kälte, Strahlung usw.) und chemischen Läsionen (Injektion usw.).

## 3. Klassifikation einer Nervenverletzung

### Empfehlungen/Statements

Keine

Die Klassifikation einer peripheren Nervenverletzung ist entscheidend für die Abschätzung ihrer Prognose und ist die Basis der therapeutischen Entscheidung. Verbreitet ist das Klassifikationsschema von Seddon (Seddon, 1943), das eine Einteilung in 3 Schweregrade beinhaltet. Um differenziertere Therapieentscheidungen treffen zu können, wurde von Sunderland (Sunderland, 1951) eine verfeinerte Einteilung vorgeschlagen (Tabelle 1). Millesi et al. (Millesi, Zöch & Rath, 1990) haben im Anschluss die Sunderland-Grad-III-Schädigung noch weiter nach Fibrosegraden unterteilt, da das Vorhandensein einer intraneuralen Fibrose gegen eine spontane Regeneration spricht.

In der klinischen Anwendung wird jedoch überwiegend die Klassifikation nach Seddon genutzt, da sie praxisnah und pragmatisch ist. Mit den bestehenden diagnostischen Verfahren ist es immer noch nahezu unmöglich, präoperativ die Art der Nervenschädigung entsprechend der anderen Klassifikationsverfahren präzise einzuschätzen. Auch können viele traumatische Nervenläsionen mit den bestehenden Klassifikationssystemen nicht hinreichend genau beschrieben werden. Nicht nur ein Nervensegment, sondern auch der Nervenquerschnitt kann in einzelnen Sektoren unterschiedliche Läsionsausprägungen vorweisen. Ein Sektor des Querschnitts kann eine intakte Faszikelstruktur aufweisen, ein anderer jedoch teilfibrosiert sein, mit erhaltener Leitungsfähigkeit, während ein weiterer Sektor aus Neuromnarben ohne jegliche Faszikelstruktur besteht. Es ist somit wichtig, nicht verallgemeinernd von „partiellen Nervenläsionen“ zu sprechen, sondern sehr präzise zwischen einer inkompletten Läsion (z. B. Neurapraxie) des gesamten Nervs und einer kompletten Durchtrennung eines Teils des Nervs zu unterscheiden. (Die apparativen diagnostischen Möglichkeiten zur präoperativen Klassifikation einer Nervenläsion werden in Kapitel 6 zusammengefasst.)

Zunächst kann eine Nervenverletzung in *offen* und *geschlossen* eingeteilt werden, mit entsprechend hoher Relevanz für den Versorgungsalgorithmus. Ebenso ist eine Unterteilung in *Kontinuitäts-* und *Diskontinuitätsläsion* gängig.

Zur genaueren Klassifizierung des morphologischen Ausmaßes der Nervenschädigung existieren 4 wichtige Systeme, die auf den anatomischen Veränderungen im Nerv basieren, welche sich erst intraoperativ beim Präparieren des Nervs zeigen:

### **1. Klassifizierung nach Seddon (Seddon , 1943)**

*I. Neurapraxie:* Demyelinisierung mit daraus resultierendem Leitungsblock ohne strukturelle Schädigung des Axons oder einer anderen Komponente des Nervs

*II. Axonotmesis:* Zerstörung des Axons ohne Schädigung einer der Hüllschichten

*III. Neurotmesis:* Komplette Durchtrennung des gesamten Nervs mit Schädigung des Axons und aller Hüllschichten

### **2. Klassifikation nach Sunderland (Sunderland, 1951)**

*I. Neurapraxie:* Entspricht Seddons Definition der Neurapraxie

*II. Axonotmesis Grad I:* Entspricht Seddons Axonotmesis

*III. Axonotmesis Grad II:* Axonotmesis mit zusätzlicher Schädigung des Endoneuriums

*IV. Axonotmesis Grad III:* Axonotmesis mit zusätzlicher Schädigung des Endo- und Perineuriums sowie des interfaszikulären Epineuriums

*V. Neurotmesis:* Entspricht Seddons Neurotmesis

### **3. Klassifikation nach Dellon und Mackinnon (Mackinnon & Dellon, 1988)**

Basierend auf der von Sunderland definierten Skala, jedoch mit Erweiterung um ein sechstes Schädigungsmuster:

*VI. Verletzung vom Mischtyp:* Vorliegen der jeweils anderen Schädigungsgrade in Kombination

### **4. Klassifikation nach Millesi (Millesi, Meissl & Berger, 1972) für die Sunderland °III-V**

*Typ A:* Fibrose des extrafaszikulären Epineuriums

*Typ B:* Fibrose des intrafaszikulären Epineuriums

*Typ C:* Fibrose des Endoneuriums

*Typ N:* Neurom (Typ IV nach Sunderland)

*Typ S:* Stumpf

Diese Klassifikationen können sowohl in die Elektrophysiologie als auch in die Bildgebung übertragen werden, wodurch eine nicht-invasive Aufarbeitung möglich ist (Koenig et al., 2009).

Klinisch finden die Klassifizierungen nach Seddon und Sunderland am häufigsten Anwendung. Eine chirurgische Intervention ist bei einer Neurapraxie (Sunderland Grad I) oder einer Axonotmesis Grad I (Sunderland Grad II) selten notwendig (außer die klinische Pathologie ist persistent). In vielen Fällen zeigen auch Grad-III-Läsionen im Verlauf eine spontane Restitution. Die

Grade IV und V nach Sunderland haben eine Indikation zur operativen Behandlung. Zur besseren Orientierung zwischen den sich teilweise überlappenden Einteilungsgraden beider Klassifizierungen dient die folgende Übersichtstabelle (Tabelle 1).

**Tabelle 1: Klassifikation traumatischer Nervenläsionen nach patho-anatomischen Kriterien nach Seddon und Sunderland**

Quelle		Patho-anatomische Definition
Seddon	Sunderland	
Neurapraxie	Grad I	Nerv in Kontinuität, leichteste Form der Nervenschädigung. Anatomische Struktur vollständig oder weitestgehend erhalten, nur minimale makro- bzw. mikroskopische Veränderungen – „der Nerv funktioniert nicht mehr“.
Axonotmesis	Grad II	Nerv in Kontinuität, Axonotmesis (Unterbrechung der Axone) mit intaktem Endoneurium.
	Grad III	Nerv in Kontinuität, Axonotmesis mit unterbrochenem Endoneurium, Perineurium bzw. Basalmembran der Schwann-Zellen intakt.
	Grad IV	Nerv in Kontinuität (wie Grad III), aber zusätzlich Perineurium unterbrochen, Binnenstruktur zerstört bzw. narbig umgewandelt
Neurotmesis	Grad V	Nerv in Diskontinuität, schwerster Grad der Nervenläsion: Unterbrechung der Axone, der Myelinscheide und der Hüllstrukturen bei komplett- oder teildurchtrenntem Nerv.

#### 4. Epidemiologie und Ätiologie

##### Statements

Statement 1	Periphere Nervenverletzungen haben trotz ihrer relativ niedrigen Inzidenz eine hohe medizinische, gesellschaftliche und gesundheitsökonomische Relevanz.	Stand 2023 Modifiziert
Konsensstärke	100%	

Statement 2	Periphere Nervenverletzungen sind in relevantem Ausmaß mit weiteren begleitenden Verletzungen und Kontextfaktoren assoziiert.	Stand 2023 NEU
Konsensstärke	95%	

Statement 3	Periphere Nervenverletzungen sind zu einem relevanten Anteil mit Frakturen assoziiert.	Stand 2023 Modifiziert
Konsensstärke	100%	

Statement 4	Bei Polytraumapatienten nimmt die Häufigkeit und Schwere von peripheren Nervenverletzungen mit zunehmender Gesamtverletzungsschwere zu. Die Häufigkeit von Nervenverletzungen beim Polytrauma wird mit 2 bis 4 % beziffert.	Stand 2023 NEU
Konsensstärke	100%	

Statement 5	Nervenverletzungen durch Schussverletzungen sind eine besondere Entität. Durch die vom Projektil abgegebene kinetische Energie handelt es sich um Komplexverletzungen mit starken Verschmutzungen und Nekrosen des umliegenden Gewebes.	Stand 2023 NEU
Konsensstärke	100%	

Statement 6	Periphere Nervenverletzungen haben in bis zu 17,4 % der Fälle eine iatrogene Ursache. Entscheidend sind die frühe Einleitung der Diagnostik und Therapie, eine offene Gesprächsführung mit den Patienten und ein frühes Hinzuziehen nervenchirurgisch erfahrener Kollegen.	Stand 2023 Modifiziert, erweitert
Konsensstärke	100%	

Dieses Kapitel beschreibt die Epidemiologie und Ätiologie von Verletzungen peripherer Nerven. Nervenverletzungen sind vergleichsweise selten. So konnten aktuell in einem Kollektiv von 110.667 Traumapatienten eines europäischen Traumazentrums 5.026 Nervenläsionen identifiziert werden (4,54 %) (Aman et al., 2022). Dennoch haben sie eine hohe medizinische, gesellschaftliche und gesundheitsökonomische Relevanz, da zum einen überwiegend Patienten im erwerbsfähigen Alter betroffen sind und zum anderen die Heilungsphasen oft sehr lange andauern. Nicht selten bleibt eine vollständige Heilung aus und die Verletzung resultiert in lebenslangen Konsequenzen in allen Lebensbereichen. Daher ist eine genaue Kenntnis der Entstehungsursachen, der Arten und der Epidemiologie solcher Verletzungen entscheidend, um schnellstmöglich eine präzise Diagnostik und die richtige Therapie einleiten zu können. In diesem Kapitel werden daher die epidemiologischen und ätiologischen Aspekte von Nervenverletzungen anhand dieser wichtigen Kontextfaktoren dargestellt.

#### 4.1 Nervenverletzungen als Begleitverletzungen bei Frakturen

##### Pathophysiologie der Nervenschädigung bei Frakturen

Die das Epineurium umgebende bindegewebige Gleitschicht gewährleistet das freie Gleiten des Nerven. Zudem besitzen Nerven durch die Faserondulation im Bindegewebe eine gewisse physiologische Dehnbarkeit. Kurzfristig werden Elongationen bis 12 % der Ruhelänge ohne funktionellen

Schaden toleriert. Ab einer Dehnung von 8 % über die Ruhelänge hinaus kommt es jedoch bereits zu einer venösen Abflussstörung. Arterielle Einstromstörungen und Ischämien treten bei Dehnungen ab 16 % auf (Trumble & McCallister, 2000; Bodine & Lieber, 1994; Rickett, Connell, Bastijanic, Hegde & Shi, 2011). Periphere Nervenverletzungen sind in bis zu 4 % mit Frakturen assoziiert (Taylor, Braza, Rice & Dillingham, 2008; Kato & Birch, 2006; Voth et al. 2017; Voth et al. 2021).

Insbesondere Frakturen können neben der direkten mechanischen Einwirkung, durch die es zu Druckschäden oder Durchtrennungen kommt, durch Dislokationen zur Überdehnung bis hin zur Zerreiung des peripheren Nervs fhren. Hierbei sind entsprechend der Intensitt und der Dauer der schdigenden Einwirkung alle Stufen der traumatischen Nervenschdigung von der Neurapraxie ber die Axonotmesis bis hin zur Neurotmesis mglich. Steife Verbandsanordnungen (Gips) und Lagerungsschden knnen bei exponierten Nerven (N. ulnaris, N. peroneus) darber hinaus zu Drucklsionen fhren. Ferner ist auch eine sekundre Schdigung durch eine Nervenkompression aufgrund des Frakturhmatoms oder des sich bildenden Kallus mglich.

### **Besonders verletzungsgefhrdete Nerven bei Frakturen**

Periphere Nervenverletzungen treten gehuft bei bestimmten Frakturen auf. Entsprechend ihrem anatomischen Verlauf und ihrer kritischen vaskulren Versorgung werden als direkte Frakturfolge vor allem Lsionen des N. axillaris, des N. radialis und des N. peroneus gefunden (Kato & Birch, 2006).

In Folge von Schultergelenkluxationen, aber auch von dislozierten proximalen Humerusfrakturen ist der N. axillaris gefhrdet. Whrend prinzipiell alle Nerven aus dem Plexus brachialis an der Schulter gefhrdet sind, ist der N. axillaris durch die anatomische Enge in der hinteren Achsellcke und der Nhe zum Humerus besonders exponiert. In der Literatur werden Hufigkeiten von 3 bis 40 % angeben (Atef, El-Tantawy, Gad & Hefeda, 2016; Visser, Coene, Brand & Tavy, 1999; Te Slaa & Wijffels, 2004).

Am Oberarm ist die Lsionsgefhrdung des N. radialis relevant. Hier sind Verletzungen des Nervs bei Frakturen am Schaft oder um den Ellenbogen mglich. Der N. radialis verluft in einer Spirale dorsal um den Oberarm bis zur distalen radialen Vorderseite. Anatomisch sind hier insbesondere die relativ fixierten Engstellen am lateralen Septum am Oberarm zu erwhnen, dort kommt es entsprechend hufiger zu Verletzungen oder zu einer Kompression. Eine Lsion des N. radialis tritt bei etwa 12 % der Humerusschaftfrakturen auf (Shao, Harwood, Grotz, Limb & Giannoudis, 2005).

Die prdestinierteste Engstelle des N. medianus liegt im Karpalkanal. Im Rahmen von distalen Unterarmfrakturen ist eine direkte Nervenkompression durch dislozierte Fragmente oder Einblutungen sowie Zugschden bei starker Fragmentabkipfung mglich (posttraumatisches Karpaltunnelsyndrom; AWMF Leitlinie Karpaltunnel).

In 8 bis 12 % der Acetabulumfrakturen kommt es zu Lsionen des N. ischiadicus (Lehmann, et al., 2014; Roeder, Loddie & Delee, 1980). Der hufigste Unfallmechanismus ist dabei die hintere Hftluxation mit oder ohne Fraktur des dorsalen Pfannenrands. Zum Unfallzeitpunkt besteht meist eine Beugung der Hfte und eine Krafteinwirkung von vorne (dashboard injury) (McCoy, Johnstone & Kenwright, 1989; Rupp et al., 2002; Descamps et al, 2021). Die Hfte

wird nach hinten aus der Pfanne gedrückt, hinter der in enger anatomischer Nachbarschaft der N. ischiadicus verläuft.

Bei Frakturen im Bereich des Kniegelenkes ist der N. peroneus oder auch der N. tibialis nach der Aufspaltung des N. ischiadicus am distalen Oberschenkel gefährdet. Hier kann es durch eine Dislokation im Bereich des Septums bzw. Caput longum und Caput brevis des M. biceps femoris zu einer Beeinträchtigung kommen. Problematisch ist bei diesen Läsionen, dass je nach Verletzungsschwere präoperativ mitunter nur eine unzureichende Untersuchbarkeit besteht. In der Folge kann es schwierig sein, zwischen einem direkten traumatischen Schaden durch die Verletzung, einem iatrogenen Schaden im Rahmen der Versorgung oder einem Lagerungsschaden zu unterscheiden.

Offensichtlich sind traumatische Verletzungen bei Knieluxationen oder schweren Tibiakopffrakturen – insbesondere, wenn das proximale Tibio-Fibular-Gelenk betroffen ist. Hier kann anhand der Röntgenbilder eine wahrscheinliche Verletzungshöhe abgeschätzt werden. Bei schwerer Luxation geht dies nicht selten mit einer kompletten Zerreißung einer der beiden Nerven (N. tibialis oder N. peroneus) einher.

#### *Ergänzende Informationen:*

Die Abgrenzung eines iatrogenen Schadens oder Lagerungsschadens ist schwierig. Zur Differenzierung müssen viele Aspekte analysiert werden. So ist ein Nervenschaden auf Höhe der Fraktur oder in enger anatomischer Relation zu einer offenen Wunde oder einem Fremdkörperintritt eher als Traumafolge zu werten. Auch die detaillierte Anamnese kann helfen und etwa unterscheiden, ob der Schaden bereits unmittelbar nach dem Unfall oder erst nach der operativen Versorgung auftrat. Die Beteiligung anderer Nerven kann ebenfalls einen wertvollen Hinweis geben. Entscheidend ist immer das frühe Erkennen des Nervenschadens sowie die frühe Einleitung der Diagnostik und der indizierten Therapie. Eine offene Gesprächsführung mit den Patienten und ein frühes Hinzuziehen nervenchirurgischer Kollegen ist entscheidend. Hier sei auf Kapitel 3.2.4 (Iatrogene Nervenläsionen) verwiesen.

## **4.2 Nervenverletzungen beim Polytrauma**

Literaturangaben zu Häufigkeit und Ausmaß von Nervenverletzungen beim Polytrauma existieren vor allem als Fallberichte, in Ausnahmen auch als Fallserien. Prospektive Studien sind zu dieser Fragestellung nicht durchführbar. Die beste Aussagekraft bieten Registerevaluierungen.

Die Publikationen beziehen sich überwiegend auf Extremitätenverletzungen. Bezüglich des Zusammenhangs zwischen Verletzungen des Körperstammes und peripheren Nervenverletzungen finden sich nur Fallberichte, beispielsweise über zentrale Frakturen am Becken oder wirbelsäulennahe Verletzungen des Schultergürtels.

Extremitätenverletzungen sind beim Polytrauma häufig. Eine Auswertung des TraumaRegisters der DGU ergab 58,6 % Extremitätenverletzungen bei 24.885 Patienten mit einem Injury Severity Score (ISS)  $\geq 16$  (Banerjee et al., 2013). Insbesondere die oberen Extremitäten waren

betroffen. Grundsätzlich sind, abhängig von Ausmaß und Art sowie der Lokalisation der Gewalteinwirkung, Nervenverletzungen bei allen Extremitätenverletzungen möglich. Vor allem Frakturen und Luxationen mit starker Dislokation (s. Kapitel 3.2.) und ausgedehnten Weichteilschäden können mit Nervenverletzungen assoziiert sein.

Noble et al. (Noble, Munro, Prasad & Midha, 1998) fanden für die Jahre 1986 bis 1996 bei 5.777 Traumapatienten in Kanada 162 periphere Nervenverletzungen. Das entspricht einer Häufigkeit von 2,8 %. Die Patienten waren überwiegend männlich (83 %). Das mittlere Alter lag bei 34,6 Jahren und der mittlere ISS bei 23,1. Die Dauer des Krankenhausaufenthaltes betrug im Mittel 28 Tage. 121 von 200 identifizierten Nervenverletzungen der 162 Patienten betrafen die obere Extremität. Unter den Unfallursachen, die zu Nervenverletzungen führten, dominierten Verkehrsunfälle mit 46 %. An der oberen Extremität war vor allem der N. radialis betroffen (58 Patienten), an der unteren Extremität vor allem der N. peroneus (39 Patienten). Taylor et al. (Taylor, Braza, Rice & Dillingham, 2008) führten für das Jahr 1998 auf Grundlage der Angaben von 16 Millionen US-amerikanischen Versicherten eine Datenbankanalyse durch und fanden für einen Zeitraum von 9 Monaten bei 220.593 Patienten mit Extremitätenverletzungen in 1,64 % der Fälle Nervenverletzungen. Quetschverletzungen („Crush Injuries“) und Luxationen waren besonders häufig mit Nervenläsionen assoziiert.

Eine Analyse des Nationalen Iranischen Trauma-Registers für den Zeitraum von 1999 bis 2004 konnte bei 16.753 Traumapatienten 219 periphere Nervenverletzungen (1,31 %) ermitteln (Saadat, Eslami & Rahimi-Movaghar, 2011). Die betroffenen Patienten waren überwiegend männlich (83,1 %). Patienten mit Nervenverletzungen waren signifikant jünger als solche ohne Nervenschaden (28,6 vs. 30 Jahre) und wiesen einen niedrigeren ISS (5,5 vs. 7,1) sowie einen kürzeren stationären Aufenthalt (6,0 vs. 7,9 Tage) auf. Die Nervenverletzungen resultierten meist aus scharfen Gewalteinwirkungen (61 %), seltener aus Verkehrsunfällen (22 %), Stürzen (8 %) und stumpfer Gewalt (6 %). Die meisten Nervenverletzungen fanden sich an Ellenbogen, Unterarm und Hand.

Eine retrospektive Analyse einer mexikanischen Universitätsklinik (Castillo-Galván, Martínez-Ruiz, de la Garza-Castro, Elizondo-Omaña & Guzmán-López, 2014) konnte über einen Zeitraum von 5,5 Jahren (2008 bis 2012) bei 11.998 Traumapatienten 134 Verletzungen peripherer Nerven identifizieren (1,12 %). Die Patienten mit Nervenverletzungen hatten ein mittleres Alter von 27 Jahren und waren meist männlich (67,9 %). Betroffen war überwiegend die obere Extremität (61 %), deutlich seltener die untere Extremität (15 %) und das Gesicht (14 %). Die am häufigsten mit Nervenverletzungen assoziierten Unfallmechanismen waren Stichwunden (19 %), direkte Traumen (17 %), Verkehrsunfälle (16 %), Frakturen (12 %), Schusswunden (11 %), Geburtstraumen (10 %) und Quetschungen (7 %).

Aussagekräftiger für die vorliegende nationale Leitlinie sind die Ergebnisse einer Auswertung des TraumaRegisters der DGU, die für Verletzungen der oberen Extremität durchgeführt wurde. Huckhagel et al. (Huckhagel, Nüchtern, Regelsberger, Lefering & TraumaRegister DGU, 2018) analysierten die Daten des Registers für 227.323 Fälle der Jahre 2002 bis 2015. Sie fanden Nervenverletzungen bei 1.608 von 49.382 Patienten mit Verletzungen der oberen Extremität (3,26 %). Patienten mit Nervenverletzungen waren häufiger männlich (78,6 % vs. 73,2 %) und deutlich jünger (40,6 Jahre vs. 47,2 Jahre) als Patienten ohne Nervenverletzung. Die

häufigsten Unfallursachen bei Nervenverletzungen waren Motorradunfälle (32,5 %), Autounfälle (26,9 %) und Stürze aus großer Höhe (13,5 %), dagegen in der Gruppe ohne Nervenverletzungen Autounfälle (25,4 %) vor Motorradunfällen (21,0 %) und Stürzen aus großer Höhe (19,6 %). In beiden Gruppen dominierten stumpfe Gewalteinwirkungen (85,3 % vs. 96,9 %) gegenüber penetrierenden Verletzungen (14,7 % vs. 3,1 %). Typische Verletzungskonstellationen waren Frakturen des Humerus (37,2 %) und der Ulna (20,3 %) sowie Gefäßläsionen (10,9 % arteriell, 2,4 % venös) und ausgedehnte Weichteilschäden (21,3 %). Trotz einer ähnlichen Traumaschwere (mittlerer ISS von 22,4 bei Nervenverletzung und 22,5 ohne Nervenverletzung) hatten Patienten mit Nervenschäden einen längeren stationären Aufenthalt (30,6 Tage vs. 24,2 Tage).

Eine ähnliche Evaluation des TraumaRegisters zur unteren Extremität von Huckhagel et al. aus dem Jahr 2018 ergab, dass rund 1,8 % der Patienten mit Verletzungen an der unteren Extremität eine zusätzliche Nervenläsion aufwiesen (Huckhagel et al., 2018). Am häufigsten war mit 50,9 % der N. peroneus betroffen. Patienten mit begleitendem Nervenschaden erforderten einen längeren Krankenhausaufenthalt und benötigten mit größerer Wahrscheinlichkeit im Anschluss an die Entlassung eine Rehabilitation (Huckhagel et al., 2018).

Zusammenfassend finden sich nur wenige relevante Publikationen zum Zusammenhang zwischen Polytrauma und Verletzungen peripherer Nerven. Außereuropäische Analysen zu Fallserien und Datenbanken sind schwer übertragbar. Zudem liegen den meisten Publikationen Patientenkollektive mit einem ISS < 16 zugrunde. Die Daten von Noble und Huckhagel legen nahe, dass bei höherer Gesamtverletzungsschwere die Häufigkeit peripherer Nervenverletzungen zunimmt. Unter den Unfallmechanismen dominieren Verkehrsunfälle, insbesondere Motorradunfälle, und stumpfe Gewalteinwirkung. Betroffen von Nervenverletzungen sind überwiegend jüngere, männliche Patienten und die obere Extremität. Trotz schwacher Datenlage kann angenommen werden, dass die Häufigkeit von Nervenverletzungen beim Polytrauma bei 2 bis 4 % liegt (Campbell, 2008; Noble, Munro, Prasad & Midha, 1998; Jha & Shutter 2017).

#### **4.3 Nervenläsionen durch Kriegsverletzung und Schusswunden**

Periphere Nervenverletzungen durch Kugeln, Projektile und verschiedene Splitter finden sich bei kriegerischen Auseinandersetzungen, aber auch bei Überfällen, Anschlägen oder bei Unfällen mit Waffen bzw. Sprengmitteln. Ballistische Verletzungen, die periphere Nerven betreffen, sind häufig schwerwiegend. Die Versorgung solcher Verletzungen stellt eine Herausforderung dar. Dies betrifft Besonderheiten bezüglich der Indikationsstellung, der Zeitplanung und der Versorgungsmethoden, vor allem wenn es sich um Hochenergie-Verletzungen unterschiedlicher Gewebsstrukturen handelt. Die chirurgische Versorgung erfordert ein Grundverständnis von Ballistik und den damit verbundenen, häufigen Verletzungen. Wenn ein Nerv nicht direkt durch das Projektil durchtrennt wird, kann durch das indirekte Trauma der Schockwelle dennoch ein schwerer, anhaltender Nervenausfall resultieren. Die resultierenden Wunden sind meist extrem kontaminiert bzw. mit Frakturen und Gefäßverletzungen verbunden (Birch, Stewart & Eardley, 2015; Birch et al., 2012a; Birch et al., 2012b; Pfister et al., 2018).

Trotz der komplexen und individuell stark variierenden Verletzungsmuster ist ein standardisiertes Management notwendig. Dies betrifft sowohl die akute als auch die subakute Phase, inklusive ihrer Besonderheiten bezüglich einer möglichen und/oder sinnvollen Direktversorgung bzw. bei schweren Verletzungen eher sekundären rekonstruktiven Optionen. Die Zeitplanung ist bei diesen Verletzungen besonders wichtig und richtet sich nach der Defektlänge, Begleitverletzungen sowie dem Infektionsrisiko und korreliert insbesondere mit der Geschwindigkeit des Projektils. Eine erfolgreiche Nervenrekonstruktion erfordert saubere Wundverhältnisse, eine stabile Frakturversorgung, gute Gewebedurchblutung und ausreichende Weichteildeckung (Solagberu, 2003; Riddez, 2014; Descamps et al., 2021; Jha & Shutter, 2017).

### **Pathophysiologie**

Das Ausmaß der Verletzung durch ein Projektil ist nicht nur abhängig von der betroffenen Körperregion, sondern auch von der kinetischen Energie, die es dabei abgibt. Diese Energie ist abhängig von der Projektil-Geschwindigkeit. Daher werden diese in Niedrig- und Hochgeschwindigkeitsgeschosse unterteilt. Handfeuerwaffen haben relativ schwere Munition mit einer Geschwindigkeit zwischen 150 und 200 m/s. Die Geschosse aus Militärgewehren können eine Geschwindigkeit von 700 bis 900 m/s erreichen. Entsprechend resultieren daraus unterschiedliche Gewebeverletzungen (Jandial, Reichwage, Levy, Duenas & Sturdivan, 2008; Wolf, 2023).

#### *Projektile mit niedriger Geschwindigkeit*

Diese Art der Geschosse haben eine gerade Flugbahn und verursachen bei Eintritt in den Körper Nervenschäden durch Crush oder Schnitt. Dabei kann es zur Durchtrennung von Nerven oder einer Kontusion mit variablem Ausmaß innerer Nervenläsionen kommen. Oft weicht der Nerv bis zu einem gewissen Grad aus, daher sind Teilverletzungen, allerdings mit variablen Längen, häufiger. Fragmente oder Bleikugeln können die Faszikel intern bei nahezu intaktem Paraneurium schädigen. Daraus ergeben sich relativ komplexe inkomplette Läsionen. Eine spezielle Variante ist die Verletzung durch eine Shotgun (Schrotflinte). Hieraus können zahlreiche angrenzende Verletzungen, auch mit Eintritt von Bleikugeln in die Nerven, resultieren. Zudem können Nachschuss-Verletzungen besonders große Defekte nach sich ziehen (Jandial, Reichwage, Levy, Duenas & Sturdivan, 2008; Secer, Daneyemez, Tehli, Gonul & Izci, 2008; Oberlin & Rantissi, 2011).

#### *Projektile mit hoher Geschwindigkeit*

Diese Geschosse verursachen entweder direkte Verletzungen am Nerv (permanente Verletzungszone) oder indirekte Schäden durch die Ausbreitung der kinetischen Energie über das Gewebe (temporäre Verletzungszone). Die Schockwelle wird durch ein Taumeln des Projektils durch eine Destabilisierung im Körper oder durch Ablenkung vor dem Auftreffen verursacht, sonst wäre der Schaden ähnlich wie bei Munition niedriger Geschwindigkeit. Diese temporäre Verletzungszone verursacht einen Dehnungsschaden der Nerven in räumlicher Entfernung vom Weg des Projektils durch den Körper. Daraus resultiert im günstigen Fall eine Läsion "in

continuitatem“, die sich schnell erholt. War die Energieeinwirkung jedoch zu hoch, verbleiben üblicherweise Dauerschäden. Wenn solche Projektile Nerven direkt verletzen, kommt es häufig zu einem Mischbild von normalen und verletzten Faszikeln im Verletzungsbereich (Jandial, Reichwage, Levy, Duenas & Sturdivan, 2008; Secer, Daneyemez, Tehli, Gonul & Izci, 2008; Oberlin & Rantissi, 2011; (Masmajan et al., 2017).

### **Begleitverletzungen**

An der oberen Extremität kann man davon ausgehen, dass bei Schussverletzungen, die zu Frakturen und Gefäßverletzungen führen, auch Nervenläsionen vorliegen. Der Weichteilschaden und die Verschmutzung des Gewebes ist bei Hochgeschwindigkeitsprojektilen relevant. Ebenso splintern die Knochen, und einzelne Fragmente davon können den Nerv zusätzlich schädigen. Die Fragmentdislokation, Schwellung und Vernarbung trägt zusätzlich zum Verletzungsbild bei und findet sich häufig im Bereich des N. radialis am Humerus bzw. N. fibularis an der Fibula (Pfister et al., 2018; Straszewski et al., 2022; Heckmann et al., 2017; Pfister et al., 2020; Bercik, Kingsbery & Ilyas, 2012; Akhavan-Sigari, Mielke, Farhadi & Rohde, 2018).

Verletzungen der Axilla bzw. am Arm führen durch die anatomische Nähe der Strukturen meist zu einer Kombination von Nerven- und Gefäßverletzungen. Dabei muss die Gefäßläsion durch den sofortigen Eingriff beherrscht werden und idealerweise gleichzeitig zumindest eine Exploration der verletzten Nervenstrukturen erfolgen. Ist dies nicht möglich, sollte dies bei einer Nervenläsion so früh wie möglich geschehen.

Besonders bei Hochgeschwindigkeitsgeschossen ist das Infektionsrisiko hoch. Das Infektmanagement mit gegebenenfalls wiederholten Eingriffen zur Wundsäuberung ermöglicht meist zunächst keine Nervenrekonstruktion. Diese ist erst bei Erreichen sauberer Wundverhältnisse durchzuführen. Die durch die Debridements entstehenden Defekte können aufwändige Weichteilrekonstruktionen erforderlich machen (z. B. freier mikrovaskulärer Lappen), die dann erst eine sekundäre Nervenrekonstruktion ermöglichen (Jandial, Reichwage, Levy, Duenas & Sturdivan, 2008; Oberlin & Rantissi, 2011; Straszewski et al., 2022; Bercik, Kingsbery & Ilyas, 2012; Mathieu et al., 2014).

### **4.4 Iatrogene Nervenläsionen**

Hier sei auch auf das Kapitel 3.3.1 “Kontinuitätsläsionen“ verwiesen, welches diese Art der Nervenverletzungen im Detail und in Bezug auf einzelne, operative Eingriffe beleuchtet.

Eine iatrogene Ursache für Läsionen peripherer Nerven wurde in einer großen Fallserie von Nervenläsionen mit 17.4 % beziffert. Der Zusammenhang mit einem chirurgischen Eingriff als Ursache der Läsion wurde in dieser Studie mit 94 % assoziiert (Kretschmer, Antoniadis, Braun, Rath & Richter, 2001). Größere Eingriffe, wie Osteosynthesen, Herniotomien, Knie-, Hüft-, und Schulteroperationen haben hier mit 45 % das größte Risiko für Nervenläsionen. Auch kleinere Eingriffe, z. B. Lymphknotenentfernungen im Halsdreieck und Varizenoperationen, können in 27 % der Fälle Ursache von iatrogenen Nervenläsionen sein. Nervenchirurgische Eingriffe waren in 15 % der iatrogenen Fälle Ursache der Nervenläsion. Nicht chirurgische Maßnahmen

wie Injektionen, Punktionen, Lagerung und Verbände waren zu 4 % Ursache einer iatrogenen Läsion (Antoniadis et al., 2014).

Für einige Nerven ist die iatrogene Verursachung der häufigste Grund für eine Läsion. An großen Patientenkollektiven wurde gezeigt, dass 25,2 % der behandelten Ischiadikusläsionen, 60 % der Femoralisläsionen und 94 % der N. accessorius Läsionen iatrogen verursacht waren (Alon & Rochkind, 2002; Altintas et al., 2009; Amillo, Barrios, Martinez-Peric & Losada, 1993; Anders, Geuna & Rochkind, 2004; Antoniadis, 2011).

Durch ihren Verlauf sind einige Nerven bei chirurgischen Eingriffen gefährdeter als andere. Eine große Serie zeigte den N. medianus (21.3 %), den N. accessorius (18 %), den N. radialis (15.6 %) und den N. peroneus (11.5 %) am häufigsten betroffen (Rasulić et al., 2017). Eine ähnliche Prozentverteilung zeigte sich in den bislang größten deutschen Serien (Antoniadis et al., 2014; Aman et al., 2022).

Chirurgische Eingriffe mit erhöhtem Risiko von Nervenverletzungen sind in Tabelle 2 aufgeführt. Radialispareesen kommen im Rahmen einer Humerus-Osteosynthese besonders häufig vor (Guerra & Schroeder, 2008). Das Risiko der iatrogenen N. radialis-Schädigung bei Durchführung einer Plattenosteosynthese am distalen Humerusschaft wird mit 5,1 bis 16 % angegeben (Eglseder, 2012; Jawa, McCarty, Doornberg, Harris & Ring, 2006; Mahabier et al., 2013; Rommens et al., 2008). Der N. accessorius war in der Studie von Khan und Birch (Khan, 2001) am häufigsten betroffen bzw. an zweiter Stelle nach Radialisläsionen, gefolgt von Ulnarisläsionen (Guerra & Schroeder, 2008). Nach den Untersuchungen von Kretschmer et al. aus dem Jahr 2009 (Kretschmer, Heinen, Antoniadis, Richter & König, 2009) waren Medianusläsionen mit 16 % noch häufiger als Accessoriusläsionen mit 13 %, Peroneusläsionen mit 11 % und Radialispareesen mit 10 %, während Genitofemoralis-, Ileoinguinalis- mit 5% und Ulnarisläsionen mit 4 % nur eine untergeordnete Rolle spielten. Bemerkenswerterweise waren 31 von 41 Medianus-Läsionen nach Karpaltunnel-Eingriffen (45 % offen, 55 % endoskopisch) aufgetreten. Komplette Durchtrennungen waren seltener, kamen jedoch auch bei Karpaltunnel-Eingriffen und durch Verwechslung mit der Palmaris-longus-Sehne vor (Weber & Mackinnon, 2007). N. femoralis Läsionen wurden vor allem bei Implantation einer Hüftendoprothese beobachtet (Piza-Katzer, Schöller & Stichelberger, 2009). Ulnarisläsionen wurden bei suprakondylären Humerusfrakturen nur dann beobachtet, wenn ein medialer Kirschner-Draht, jedoch nicht, wenn ein lateraler Zugang verwendet wurde (Skaggs, Hale, Bassett, & Kaminsky, 2001). Nervenläsionen kamen besonders durch inadäquate Behandlung von benignen Nerventumoren ohne primäre Ausfälle (Exstirpation eines Schwannoms, Verwechslung mit Ganglien oder infolge einer Nadelbiopsie oder Probeexzision) zustande (Khan, 2001; Kim, Murovic, Kim & Kline, 2006; Kretschmer, Antoniadis, Braun Rath, & Richter, 2001).

Iatrogene Nervenverletzungen werden in der Regel vom Verursacher nicht sofort bemerkt (Midha, 2007). Perioperative, nicht durch chirurgischen Eingriff selbst bedingte Läsionen wurden bei 380.680 Anästhesien 112-mal (0,03 %) beschrieben (Welch et al., 2009). Nervenverletzungen können auch durch Bestrahlung und Kälte (Löscher et al., 2015; Pradat et al., 2012; Birch, 2011; Seddon, 2011) sowie ein Elektrotrauma (Grube, Heimbach, Engrav & Copass, 1990) verursacht werden.

**Tabelle 2: Risiko iatrogenen Nervenverletzungen in Bezug auf den Nerv und die Art des Eingriffs (Stöhr, 1996)**

<b>NERV</b>	<b>ART DES EINGRIFFS</b>
N. accessorius	Lymphknoten-PE im lateralen Halsdreieck
N. radialis	Reposition und Osteosynthese bei Humerusfrakturen
N. interosseus posterior	Reposition und Osteosynthese von Radiusköpfchenfrakturen, Denervierung bei Epiconylopathie
Ramus superficialis N. radialis	Osteosynthese dist. Radiusfrakturen, Spaltung des 1. Strecksehnenfachs
N. ulnaris	Shunt-Operationen, Spickdraht-Osteosynthese bei kindl. Ellenbogenfraktur, falsche Lagerung
N. cutaneus antebrachii medialis	Dekompression/Verlagerung des N. ulnaris
R. palmaris N. medianus bzw. Seitenäste	Karpaltunnelspaltung
N. medianus und Endäste	Offene und endoskopische Retinakulumspaltung, Shunt-Operationen, Versorgung suprakondylärer Humerusfrakturen bei Kindern
Fingernerven	Ringbandspaltung (bes. am Daumen), Aponeurektomie bei M. Dupuytren
N. ischiadicus	Hüftgelenksendoprothese, dorsaler Zugang bei Acetabulumfraktur, intraglut. Injektionen
N. peroneus	Kniegelenkseingriffe, Lagerungsschäden
N. femoralis	Gefäßeingriffe in Leisten- und Beckenregion
Ramus infrapatellaris N. saphenus	Knieeingriffe
N. saphenus	Venenstripping
N. suralis	Osteosynthese von Knöchelfrakturen
N. cutaneus femoris lat.	Spahnentnahme aus Beckenkamm, Herniotomie, Leistenlappen, ilioinguinaler Zugang zum Acetabulum

#### 4.5 Kindliche Nervenläsionen

Insgesamt scheinen ähnlich wie bei den Erwachsenen die traumatischen Läsionen am häufigsten aufzutreten (Finnerup et al, 2015), (Costales, Socolovsky, Sánchez Lázaro & Álvarez García, 2019). Birch und Achan berichten von Nervenläsionen in 10 bis 15 % der Fälle in einer auf die Behandlung von kindlichen Nervenverletzungen spezialisierten Einheit (UK; Birch & Achan, 2000). Aman et al. (Aman et al., 2022) berichten eine Prävalenz von 0,26 % Kinder mit Nervenläsionen in einem großen unfallchirurgischen Krankenhaus. Häufigste Verletzungsursachen sind ähnlich wie bei Erwachsenen Schnitt- oder Risswunden (68,1 %), gefolgt von Stürzen (14,6 %), Unfällen im Straßenverkehr (5,6 %) und iatrogenen Nervenverletzungen (1,4 %; Aman et al., 2022; Costales, Socolovsky, Sánchez Lázaro & Álvarez García, 2019). Auch thermische Verletzungen werden genannt, jedoch ohne Angabe von Häufigkeiten (Costales, Socolovsky, Sánchez Lázaro & Álvarez García, 2019).

Nervenkompressions-Syndrome aufgrund von Engpässen treten bei Kindern sehr selten auf (Costales, Socolovsky, Sánchez Lázaro & Costales, 2019). Spezifisch bei Kindern können zudem sehr selten Nervenläsionen beim Geburtsvorgang auftreten (Costales, Socolovsky, Sánchez Lázaro & Álvarez García, 2019).

Jungen sind mit ca. 70 % deutlich häufiger betroffen als Mädchen. Die Häufigkeit traumatischer Nervenverletzungen nimmt mit dem Alter zu (Aman et al., 2022).

Am häufigsten betroffen sind bei den traumatischen Verletzungen mit fast 50 % die Fingernerven (Aman et al., 2022), gefolgt von Läsionen des N. Medianus (14,8 %) – meist aufgrund von Schnitten, seltener in Folge von supracondylären Frakturen oder Ellenbogenluxationen (Costales, Socolovsky, Sánchez Lázaro & Álvarez García, 2019; Kwok et al., 2016). Verletzungen des N. Ulnaris und des N. Radialis treten ebenfalls häufig auf. Ursachen dafür sind meist direkte Traumata ebenso wie Frakturen und Ellenbogenluxationen. In einer Studie zu Nervenläsionen nach suprakondylärer Humerusfraktur wurden bei 45 Patienten (5,1 %) Verletzungen von Nerven beschrieben. Betroffen war jeweils in 20 Fällen der N. radialis (44,4 %), in 16 Fällen der N. medianus (35,6 %) und 9-mal der N. ulnaris (20,0 %). Bei 7 Patienten bestand eine primäre Gefäßläsion (0,7 %).

Verletzungen der Nerven der unteren Extremität treten deutlich seltener auf (Costales, Socolovsky, Sánchez Lázaro & Álvarez García, 2019; Aman, Böcker, Kneser & Harhaus, 2021). Am häufigsten sind hier der N. peroneus (5,2 %) und der N. tibialis (2,1 %) betroffen (Aman et al., 2022). Traumatische Verletzungen sind auch hier die häufigsten Ursachen, wobei Verletzungen des N. tibialis auch durch Beinverlängerungen auftreten können. N. peroneus und N. suralis treten häufig nach Umknicktraumata oder nach Frakturen des Knöchels auf. Verletzungen des N. ischiaticus werden bei Kindern in seltenen Fällen nach Nadelverletzungen bei Impfungen und nach Steißgeburten berichtet (Costales, Socolovsky, Sánchez Lázaro & Álvarez García, 2019).

## Die Versorgung kindlicher Nervenläsionen

Die Therapie dabei unterscheidet sich nicht von Erwachsenen außer, dass die Prognose bei guter Versorgung wesentlich besser ist als bei Erwachsenen (Bich & Achnan, 2000). Die Regenerationsrate beträgt typischerweise zwischen 1 und maximal 3 mm pro Tag. Auffällig bei Kindern ist dabei die Tatsache, dass Schmerzen relativ selten auftreten (Missios et al. 2014).

## 5. Art der Nervenverletzung mit Bezug zur Ätiologie

### Empfehlungen/Statements

Keine

Dieses Kapitel setzt die Besonderheiten von Kontinuitäts- und Diskontinuitätsläsionen in Bezug zu den möglichen Ätiologien und soll damit in der Praxis eine bessere Einordnung der möglichen Verletzungsmechanismen des Nervs mit Bezug zur individuellen Patientenanamnese ermöglichen.

### 5.1 Kontinuitätsläsionen

Kontinuitätsläsionen beschreiben Nervenverletzungen im Sinne einer Neurapraxie oder Axonotmesis, bei denen also zumindest die Nervenhülle und damit die Kontinuität des Nervs erhalten ist. Sie können bei geschlossenen und offenen Verletzungen durch Druck- oder Zugeinwirkung (Traktion) entstehen.

Ein Nervendehnungsschaden entsteht, wenn der Nerv mehr als rund 20 % seiner normalen Ruhelänge gedehnt wird. Schon eine Elongation des Nervs um 8 % reduziert seine Perfusion um bis zu 50 % und erhöht die Möglichkeit einer Nervenschädigung sekundär zur inadäquaten Perfusion und Nährstoffzufuhr (Trumble & McCallister, 2000). Axonale Fasern reißen bereits bei einer Dehnung von 4 bis 6 % (Bodine & Lieber, 1994). Funktionelle Defizite bei Nervendehnung wurden bereits bei Dehnungsraten zwischen 5 und 10 % gemessen (Rickett, Connell, Bastijanac, Hegde & Shi, 2011).

Vier Faktoren sind für das Entstehen eines Dehnungsschadens entscheidend: 1. eine erhöhte Belastung durch Kompression oder Dehnung, 2. eine erhöhte Rate der Belastung, 3. eine erhöhte Dauer der Belastung und 4. eine ungleichmäßige Applikation von Belastung auf das Gewebe (DeHart & Riley).

Entsprechend dem Gesetz nach Laplace (die Oberflächenspannung verhält sich proportional zum Druck und zum Radius zylindrischer Strukturen (Brandes, Lang & Schmidt, 2019) sind größere Nerven anfälliger für einen Dehnungsschaden als kleinere Nerven (De Luca, Bloom & Gilmore, 1987).

Prinzipiell sind medizinische Komorbiditäten, die zu mikrovaskulären Veränderungen führen, Prädispositionen für nervalen Dehnungsschaden. Hierzu zählen etwa arterielle Hypertonien, Diabetes mellitus, Rauchen oder vorbestehende periphere Neuropathien sowie spezifische

anatomische Lokalisationen, postoperativ entstandenes, perineural lokalisiertes Narbengewebe, anästhesiologische Verfahren der Allgemein- und Periduralanästhesie sowie auch perioperative Faktoren wie eine Hypovolämie, Dehydratation, Hypotension, Hypoxie, Elektrolytverschiebung oder eine Hypothermie (Welch et al., 2009; Lalkhen & Bhatia, 2012; Plastaras, Chhatre & Kotcharian, 2014).

### **iatrogene Kontinuitätsläsionen**

Iatrogene Dehnungsschäden entstehen bei der Lagerung für eine Operation, durch vermehrten Zug bei Arthroskopien oder Frakturpositionierungen sowie beim Einsetzen von Wundretractoren während der Operation (Antoniadis et al., 2014; Plastaras, Chhatre & Kotcharian, 2014). Einen ersten Überblick zu diesem Thema gibt Kapitel 4.5. „Iatrogene Nervenverletzungen“.

#### *Arthroskopie*

Die Inzidenzen für postoperative Nervenschäden nach arthroskopischen Interventionen werden in der Literatur wie folgt angegeben: für die Articulatio coxae 0 bis 13 % (Sampson, 2001; Thomas Byrd, 2005; Pailhé et al., 2013; Immerman, Price, Alfonso & Grossman, 2014; Plastaras, Chhatre & Kotcharian, 2014; Stephens et al., 2016; Larson et al., 2016; Truntzer, Hoppe, Shapiro, Abrams & Safran, 2017; Habib et al., 2018; Kern, Murray, Sherman & Postma, 2018; Brand, Rossi & Lubowitz, 2019; Amadei, Basile & Leigheb, 2021), für die Articulatio genus 0,01 bis 0,06 % (DeLee, 1985; Sherman et al., 1986; Zyluk, Puchalski & Walaszek, 2005; Small, 1986; Small, 1988; Baima & Krivickas, 2008; Amadei, Basile & Leigheb, 2021), für die Articulatio talocruralis 1,9 bis 8,3 % (Deng et al., 2012; Zengerink & van Dijk, 2012; San Miguel Campos, 2016; Zekry, Shahban, El Gamal & Platt, 2019), für die Articulatio glenohumeralis 0,01 bis 3 % (Small, 1986; Small, 1988; Valente, Quaglia & Ravera, 2006; Martin, Gao, Pugely & Wolf, 2013; Scully, Wilson, Parada & Arrington, 2013; Hamada, 2020; Amadei, Basile & Leigheb, 2021), für die Articulatio cubiti 1,7 bis 2,5 % (Kelly, Morrey & O'Driscoll, 2001; Elsaidi, Ruch, Schaefer, Kuzma & Smith, 2004; Nelson, Wu, Galatz, Yamaguchi & Keener, 2014; Jinnah et al., 2018; Amadei, Basile & Leigheb, 2021) und für die Articulatio carpi 1,17 bis 1,5 % (Luchetti, Atzei & Rocchi, 2006; Leclercq & Mathoulin, 2016; Amadei, Basile & Leigheb, 2021). Kutane sensible Nervenäste werden durch die Zugänge der Trokare affiziert (Sampson, 2001; Deng et al., 2012; Zengerink & van Dijk, 2012). Dehnungsschäden von Nerven resultieren vorwiegend durch Traktion (Sampson, 2001; Larson et al., 2016), hierbei ist das maximale Traktionsgewicht und nicht die totale Traktionszeit entscheidend (Telleria, Safran, Gardi, Harris & Glick, 2012). Durch perineale Abstützungsrichtungen bei Hüftarthroskopien und lange Traktionszeiten erhöhte sich das Risiko von N.-pudendus-Dehnungsschäden von 0,5 % auf 4,3 % (Habib et al., 2018). Äste des R. superficialis n. peronei sind in 1,04 bis 8,3 %, der N. peroneus profundus in 0,2 bis 0,77 %, der N. saphenus in 0,16 bis 3,3 % und der N. suralis in 0,08 bis 4,04 % der Fälle nach einer Sprunggelenksarthroskopie affiziert (Zekry, Shahban, El Gamal & Platt, 2019).

### *Kolorektale Chirurgie*

Motorische periphere Nervenschäden nach laparoskopischen kolorektalen Eingriffen werden mit 0,065 bis 3 % Häufigkeit angegeben (Navarro-Vicente et al., 2012; Ellebrecht, Wolken, Ellebrecht, Bruch & Kleemann, 2013; Al-Temimi et al., 2017), wobei jüngeres Alter, Adipositas, eine stattgefundenen Radiotherapie, lange Operationszeiten sowie offene Operationsverfahren als Prädiktoren identifiziert wurden (Ellebrecht, Wolken, Ellebrecht, Bruch & Kleemann, 2013; Al-Temimi et al., 2017). Für periphere Nervenschäden nach offenen kolorektalen Operationsverfahren werden eine Inzidenz von 0,2 % dokumentiert (Navarro-Vicente et al., 2012). Dehnungsschäden des Plexus brachialis werden nach laparoskopischen Eingriffen in Trendelenburg-Lagerung oder Armabduktion mit 0,23 % Wahrscheinlichkeit berichtet (Codd, Evans, Sagar & Williams, 2013; Ellebrecht, Wolken, Ellebrecht, Bruch & Kleemann, 2013), sind durch Armanlagerung aber auf 0,1 % reduzierbar (Ellebrecht, Wolken, Ellebrecht, Bruch & Kleemann, 2013).

### *Endoprothetik - Articulatio coxae*

Für die Implantation einer Hüfttotalendoprothese wird eine Inzidenz für periphere Nervenverletzungen von 0,009 bis 7,6 % dokumentiert (Farrell, Springer, Haidukewych & Morrey, 2005; Jacob et al., 2011; Plastaras, Chhatre & Kotcharian, 2014; Christ, Chiu, Joseph, Westrich & Lyman, 2019; Shetty, 2019). Diese Inzidenz wird durch vorbestehende Wirbelsäulenerkrankungen, chronischen Diabetes mellitus, junges Alter sowie Krankenhaus-assoziierte postoperative Komplikationen erhöht (Christ, Chiu, Joseph, Westrich & Lyman, 2019). Weiterhin gelten eine kongenitale Hüftdysplasie, posttraumatische Arthrose, ein posteriorer Zugang, eine Verlängerung der Extremität während des gleichen Eingriffswährend des gleichen Eingriffs und nichtzementierte Implantate als Risikofaktoren für postoperative Nervenschäden (Farrell, Springer, Haidukewych & Morrey, 2005; Plastaras, Chhatre & Kotcharian, 2014). Während die Primärimplantation einer Hüftendoprothese eine Inzidenz von 1,3 % aufweist, stieg diese bei einer Revision auf 3,6 % an (Plastaras, Chhatre & Kotcharian, 2014).

Die Inzidenzrate für Verletzungen des N. femoralis bei Implantationen von Hüfttotalendoprothesen wird mit 0,21 % angegeben, wobei der anterolaterale Zugang mit 0,64 % und anteriore Zugang mit 0,4 % entsprechend höhere Inzidenzraten anzeigen (Fleischman, Rothman & Parvizi, 2018). Der N. femoralis wird bei Abduktion, Flexion und Außenrotation im Hüftgelenk durch das Ligamentum inguinale komprimiert (Plastaras, Chhatre & Kotcharian, 2014). Ursächlich für Neuropathien des N. femoralis, die mit einer Inzidenz zwischen 0,04 und 2,6 % auftreten, sind neben Operationen an der Hüfte und des Beckens auch abdominelle oder urogenitale Eingriffe sowie Punktionen der A. femoralis (Boontje & Haaxma, 1987; Moore & Stringer, 2011).

### *Endoprothetik — Articulatio genus*

Die Inzidenz von peripheren Nervenverletzungen nach Implantation einer Knieendoprothese wird mit 0,12 bis 0,16 % angezeigt (Shetty, 2018; Christ, Chiu, Joseph, Westrich & Lyman, 2019). Vorbestehende Wirbelsäulenerkrankungen und eine Valgus-Deformität des Sprungg-

lenkes korrelieren positiv mit dem Auftreten von peripheren Nervenschäden. Weiterhin können ein jüngeres Alter, Krankenhauskomplikationen, das weibliche Geschlecht und bilaterale Operationen mit dem Auftreten von Nervenschäden assoziiert werden (Shetty, 2018; Christ, Chiu, Joseph, Westrich & Lyman, 2019). Operative Interventionen, die posterolaterale Verletzungen des Kniegelenkes betreffen, gehen in 26,2 % der Fälle mit Schäden des N. peroneus communis einher. Davon beschreiben 4,9 % jeweils partielle oder komplette Durchtrennungen und 16,4 % Dehnungsschäden des (Ridley, McCarthy, Bollier, Wolf & Amendola, 2018). Kompressionsschäden des Nervs werden durch den anatomischen Verlauf des N. peroneus communis um das Caput fibulae mit fibroosärer Öffnung des Caput superficiale des M. peroneus longus, oder auch durch eine präoperative Flexionskontraktur des Kniegelenkes, durch Seitenlagerungen auf dem Operationstisch sowie durch externen Druck auf das Caput fibulae provoziert (Plastaras, Chhatre & Kotcharian, 2014).

#### *Eingriffe an der Articulatio glenohumeralis*

Die Lagerung in der lateralen Dekubitus-Position ist im Vergleich zur Beach-chair-Position bei einer allgemeinen Inzidenz von 10 % mit einem höheren Risiko für transiente Nervenschäden verbunden (Rains, Rooke & Wahl, 2011).

Die Inzidenz von peripheren Nervenschäden nach Schulterluxationen beträgt bis zu 65 %, wovon anterior-inferiore Luxationen 61,6 % ausmachen (Tiefenboeck, Zeilinger, Komjati, Fialka & Boesmueller, 2020). Allgemein verursachen Schulterluxationen in 76,6 % der Fälle Affektionen des Plexus brachialis und in 23,3 % der Fälle isolierte Nervenverletzungen (Tiefenboeck, Zeilinger, Komjati, Fialka & Boesmueller, 2020)). Isolierte Läsionen des N. axillaris werden mit einer Inzidenz zwischen 3,33 und 13,3 %, kombinierte Verletzungen mit einer Fraktur des Tuberculum majus humeri oder einer Rotatorenmanschettenverletzung mit jeweils 6,25 % angegeben (Atef, El-Tantawy, Gad & Hefeda, 2016; Tiefenboeck, Zeilinger, Komjati, Fialka & Boesmueller, 2020). Posttraumatisch bestehen sieben Monate lang in 41,6 % der Fälle motorische Defizite und in 35 % der Fälle sensorische Defizite. Zu 43 % münden diese Defizite in schweren Beeinträchtigung, zu 25 % in milden Beeinträchtigung und zu 32 % in kompletter Wiederherstellung (Tiefenboeck, Zeilinger, Komjati, Fialka & Boesmueller, 2020).

Die Implantation von Schulter-Endoprothesen ist in 1 bis 20,9 % der Fälle mit Nervenkomplikationen assoziiert (McFarland, Caicedo, Guitierrez, Sherbondy & Kim, 2001; Ball, 2017), welche durch exzessiven Zug oder direkte Verletzung provoziert werden (Ball, 2017). Frauen sind mit 81,8 % häufiger betroffen als Männer (18,2 %). Die Implantation von inversen Schulterprothesen (21,3 % der Fälle) hat dabei ein höheres Risiko von Nervenverletzungen als anatomische Prothesen (16,4 %).

Bezogen auf alle Nervenkomplikationen war der N. medianus mit 56,8 % am häufigsten betroffen, gefolgt vom N. musculocutaneus (18,1 %; Ball, 2017). Neuropathien des N. axillaris traten in 0,75 % der Fälle nach Implantation einer Schulterendoprothese auf (Wirth & Rockwood Jr, 1996), welcher bei Kapsel-Labrum-Rekonstruktionen, Split des M. deltoideus und perkutanen Interventionen am proximo-lateralen Humerus gefährdet ist (Nagda et al., 2007). Das intraoperative Monitoring des N. axillaris bei Arthroplastiken des Schultergelenkes

zeigte in 16,7 % Alterationen. In 9,1 % der Fälle entwickeln sich nach einer Revisionsschulterendoprothetik distale periphere Neuropathien (Patel, Wilent, Gutman & Abboud, 2021).

Nervenschäden bei Operationen im anterioren Bereich des Schultergelenkes werden mit 8,2 % und bei Operationen an der Rotatorenmanschette mit 1 bis 2 % Häufigkeit angegeben (McFarland, Caicedo, Guitterez, Sherbondy & Kim, 2001). Der N. suprascapularis verläuft am glenoidalen Rand, sodass er durch Bohren oder Schraubenüberstand bei der Rekonstruktion von Bankart-Läsionen oder in bis zu 27 % bei Verletzungen der Rotatorenmanschette betroffen ist (Costouros, Porramatikul, Lie & Warner, 2007).

Die Tenodese des Caput longum des M. triceps brachii und das Positionieren des Retraktors bei Latarjet-Eingriffen führt in 4,1 % der Fälle zur postoperativen temporären Neuropraxie des N. musculocutaneus (Ma, Van Heest, Glisson & Patel, 2009; Scully, Wilson, Parada & Arrington, 2013).

#### *Anästhesiologische Verfahren*

Die allgemeine Inzidenz von peripheren Nervenverletzungen bei anästhesiologischen Verfahren, welche einer multifaktoriellen Genese unterliegen, wird mit weniger als 1 % angegeben. Zu bemerken ist, dass unter Vollnarkosen zwar Nervenschäden auftreten, die Narkoseform selbst jedoch nicht ursächlich ist, sondern vielmehr unbemerkte Lagerungsschäden oder chirurgische Aspekte. Infiltrative Narkoseformen können dagegen direkt ursächlich für Nervenschäden sein. So wurden unter Vollnarkosen 12 % dieser peripheren Nervenschäden beobachtet, von denen zwei Drittel den N. ulnaris und den Plexus brachialis betreffen (Chui, Murkin, Posner & Domino, 2018). Die Inzidenz einer N.-ulnaris-Schädigung wird mit 0,04 bis 0,52 % Häufigkeit berichtet (Warner, Warner & Martin, 1994; Warner et al., 1999). Als Ursache für intraoperative lagerungsbedingte Plexus-brachialis-Schäden sind Hyperextensionen der Schulter bei Steilstellung des Kopfes nach unten, lange Applikation von Wundretractoren, spezifische chirurgische Techniken sowie Entzündungsreaktionen zu nennen (Ünlü, Velioglu, Koçak, Becit & Ceviz, 2007; Gavazzi, de Rino, Boveri, Picozzi & Franceschi, 2016). An der unteren Extremität sind der N. cutaneus femoris lateralis in 0,5 %, der N. peroneus communis und der N. ischiadicus in jeweils 0,3 % sowie der N. obturatorius in 0,5 % der Fälle betroffen (Warner, Warner, Harper, Schroeder & Maxson, 2000).

Die Inzidenz von definitiven peripheren Nervenschäden nach peripheren Nervenblockaden liegt bei 0,11 % (Williams, Ibinson, Gould & Mangione, 2017). Entsprechend der Lokalisation der peripheren Nervenblockade besteht eine Inzidenz von 2,73 % für interskalenäre und 1,4 % für axilläre Blockaden an der oberen Extremität. Die Inzidenz für Blockaden der unteren Extremität liegt bei 0,13 % für den N. femoralis und bei 0,09 % für den N. ischiadicus (Münch & Volk, 2012). Risiken, die postoperative neurologische Dysfunktionen begünstigen, werden prinzipiell in operations- und patientenassoziierte Faktoren unterteilt. Letztere beinhalten hohes Alter, das männliche Geschlecht, vaskuläre Erkrankungen, Multiple Sklerose, Polyneuropathie bei Diabetes mellitus, Nikotinabusus und arterielle Hypertonie. Zu den operationsbedingten Risikofaktoren zählen eine Blutsperre von über 400mmHg, die Dauer der Blutsperre, Lagerungen, Gipsanlagen und Schienen sowie Schädigungen von Nerven durch direkte Trau-

mata oder Dehnungen (Münch & Volk, 2012). In den USA wurden nach peripheren Nervenblockaden zu 0,66 % transiente und zu 0,69 % persistierende Nervenschäden bestätigt (Lee & Shieh, 2008). In England waren es 0,14 % blockadebedingte Läsionen (Szygula et al., 2010) und in der Schweiz insgesamt 18 % bei 9 % permanenten Schäden (Staender et al., 2011). Blutspenden sind mit einer Inzidenz von 0,9 % mit Nervenschäden verbunden (Newman, Pichette, Pichette & Dzaka, 2003; Newman, 2013).

### **Spezielle Kontinuitätsverletzungen**

#### *Plexus brachialis*

Die Inzidenz für Plexus brachialis Läsionen liegt bei 0,2 bis 0,6 % (Lalkhen & Bhatia, 2012). Anatomisch prädisponierende Faktoren für Verletzungen des Plexus brachialis sind die Nähe zu mobilen Knochenstrukturen und dessen Verlauf zwischen zwei fixierenden Punkten: dem Foramen intervertebrale und der axillären Muskellücke sowie der limitierte Platz zwischen Clavicula und erster Rippe. Es entsteht Druck und Dehnung auf die Nerven gegen die Clavicula oder in lateraler Dekubitus-Position mit Kompression gegen Thorax und Caput humeri (Plastaras, Chhatre & Kotcharian, 2014). Die Stellung des Armes in Abduktion und Außenrotation dehnt obere Anteile des Plexus brachialis (Plastaras, Chhatre & Kotcharian, 2014)). Verletzungen der Segmente C5 bis C6C mit dem N. musculocutaneus, N. axillaris und dem N. supraclavicularis liegen eine innenrotierte und adduzierte Armstellung zugrunde (Plastaras, Chhatre & Kotcharian, 2014). Verletzungen des N. axillaris haben eine Inzidenz von 1 bis 7 % (Welch et al., 2009) und werden durch Kompression des Nervs gegen den Humerushals provoziert (Plastaras, Chhatre & Kotcharian, 2014).

#### *Sport*

18 % aller Verletzungen des N. peroneus am Kniegelenk sind durch sportliche Aktivitäten bedingt, davon gehen jedoch 57 % nicht mit Frakturen oder Luxationen einher (Cho, Saetia, Lee, Kline, & Kim, 2011).

Periphere Nervenschädigungen treten in 21,9 % der Fälle bei Sport- und Freizeitaktivitäten in den USA auf. Dabei sind 46,7 % auf trainingsbedingte Verletzungen zurückzuführen, mit Punctum maximum in der 4. und 5. Dekade. Männer sind häufiger betroffen als Frauen. Bei den unter 20-Jährigen ist Fußball spielen prädominant (Li, Onor, Lemme & Gil, 2021).

Sportverletzungen bei High-School-Schülern treten mit einer Inzidenz von 1,46 pro 100.000 Athleten auf. Die höchste Verletzungsrate bei Jungen hat mit 71,3 % das Fußballspielen, gefolgt von Ringen mit 7,1 % und Baseball mit 3,4 %. Auslösende Mechanismen sind in 67,3 % der Fälle Spielkontakte, in 10 % Überanspruchung und in 9,7 % ein Oberflächenkontakt, wobei Hypästhesien der oberen Extremität am häufigsten auftreten (Zuckerman et al., 2019).

### **5.2 Diskontinuitätsläsionen**

Die Inzidenz von peripheren Diskontinuitätsverletzungen der oberen Extremität wird in den USA mit 0,0169 % bis 0,00438 % (Karsy et al., 2019; Tapp, Wenzinger, Tarabishy, Ricci &

Herrera, 2019), in Finnland für Frauen mit 0,00815 % und für Männer mit 0,018 % (Wiman et al., 2022) und in Schweden für Fingernerven mit 0,0062 % angegeben (Thorsén, Rosberg, Steen Carlsson & Dahlin, 2012). Der Daumen ist der am häufigsten betroffene Finger, bei Frauen in 0,0029 % und bei Männern in 0,00784 % der Fälle (Wiman et al., 2022). Die Inzidenz von peripheren Nervenverletzungen der unteren Extremität in den USA wird mit 0,0013 % angegeben (Foster et al., 2019).

Nachfolgend sind keine Artikel von peripheren Nervenverletzungen bei Polytraumata oder Kriegsverletzungen, Dehnungsverletzungen oder speziell iatrogene Verletzungen berücksichtigt (s. hierzu die jeweiligen spezifischen Kapitel dieser Leitlinie 4.2 – 4.5).

Bezogen auf die gesamte obere Extremität ist der N. medianus mit 33,4 % (Spannweite: 12 bis 66 %) am häufigsten verletzt, gefolgt von den Digitalnerven mit 24,4 % (Spannweite: 18 bis 37,3 %), dem N. ulnaris mit 24,1 % (Spannweite: 7,1 bis 44,2 %) und dem Plexus brachialis mit 8,4 % (Spannweite: 2,3 bis 14,5 %) (Rasulić et al., 2015; Karsy et al., 2019; Kisch et al., 2019; Tapp, Wenzinger, Tarabishy, Ricci & Herrera, 2019; Bergmeister et al., 2020; De, Singhal, Naalla & Dave, 2021; Matzkeit et al., 2023; Aman et al., 2022). Die differenzierte Betrachtung der anatomischen Regionen der oberen Extremität weist periphere Nervenverletzungen an den Fingern in 48,4 % (Spannweite: 31,4 bis 66 %), am Unterarm in 26,5 % (Spannweite: 21 bis 32 %), am Handgelenk in 25,5 % (Spannweite: 25,1 bis 26 %), am Daumen in 15,2 % (Spannweite: 9,7 bis 22 %), am Oberarm in 4,97 % (Spannweite: 2 bis 12,8 %) und an der Schulter in 3,08 % der Fälle auf (Thorsén, Rosberg, Steen Carlsson & Dahlin, 2012; Manley, Wormald & Furniss, 2019; Bergmeister et al., 2020; Aman et al., 2022; Wiman et al., 2022). Analysen der Nervenverletzungen an den Fingern fanden heraus, dass der Daumen in 22 %, der Zeigefinger in 37 %, der Mittelfinger in 10 %, der Ringfinger in 8 % und der Kleinfinger in 23 % der Fälle geschädigt sind. In Höhe der Phalanx proximalis sind Nervenverletzungen zu 44 % lokalisiert, distal der Articulatio interphalangealis proximalis ebenfalls zu 44 % und proximal der Articulatio metacarpophalangealis zu 12 % (Thorsén, Rosberg, Steen Carlsson & Dahlin, 2012).

An der unteren Extremität ist der N. peroneus mit 26,8 % (Spannweite: 4,5 bis 42,7 %) am häufigsten betroffen, gefolgt vom N. tibialis mit 7,6 % (Spannweite: 1,6 bis 15,4 %), dem N. ischiadicus mit 9 % (Spannweite: 1 bis 16,6 %) und dem N. femoralis mit 7,5 % (Spannweite: 4,4 bis 10,7 %) (Foster et al., 2019; Bergmeister et al., 2020; Aman et al., 2022).

#### *Obere versus untere Extremität*

Entsprechend dem TraumaRegister der Deutschen Gesellschaft für Unfallchirurgie haben 3,3 % aller Patienten mit Verletzungen der oberen Extremität und 1,8 mit Verletzungen der unteren Extremität eine zusätzliche Nervenverletzung (Huckhagel et al., 2018; Huckhagel, Nüchtern, Regelsberger, Lefering & TraumaRegister DGU, 2018). Studien zu peripheren Nervenverletzungen beschreiben, dass die obere Extremität in 72,6 bis 88 der Fälle % (Kouyoumdjian, Graça & Ferreira, 2017; Aman et al., 2022), in 9,8 % die untere Extremität, in 1,5 % die Kopf-Hals-Region und in 0,4 % der Rumpf mit Kombinationsverletzungen betroffen sind (Aman et al., 2022).

### *Alter/Geschlecht*

Periphere Nervenverletzungen der oberen Extremität besitzen ihren Altersgipfel in der 3. Dekade mit einem durchschnittlichen Alter zwischen 30,5 und 45,8 Jahren (Thorsén, Rosberg, Steen Carlsson & Dahlin, 2012; Kouyoumdjian, Graça & Ferreira, 2017; Tapp, Wenzinger, Tarabishy, Ricci; & Herrera, 2019; Bergmeister et al., 2020; De, Singhal, Naalla & Dave, 2021; Matzkeit et al., 2023; Aman et al., 2022; Wiman et al., 2022). Männer sind 2,14-mal häufiger betroffen als Frauen und haben ein 3,25-fach höheres Risiko für eine Verletzung von Digitalnerven (Tapp, Wenzinger, Tarabishy, Ricci & Herrera, 2019). Männer erleiden mit 64,3 bis 93,3% der Fälle häufiger Verletzungen der peripheren Nerven an der oberen Extremität als Frauen (Thorsén, Rosberg, Steen Carlsson & Dahlin, 2012; Kouyoumdjian, Graça & Ferreira, 2017; Bergmeister et al., 2020; De, Singhal, Naalla & Dave, 2021; Matzkeit et al., 2023; Aman et al., 2022; Wiman et al., 2022). Frauen erleiden periphere Nervenverletzungen in 52,3% der Fälle aufgrund nichttraumatischer Genese und in 53,4 % iatrogen bedingt (Aman et al., 2022).

### *Ursachen*

Peripheren Nervenverletzungen liegen in 47,8 % der Fälle nichttraumatische und in 52,2 % traumatische Ursachen aus Unfällen in der Freizeit (70 %) und während der Arbeitszeit (30 %) zugrunde (Aman et al., 2022). Letztere sind verursacht durch Kompression (22,2 %), Stürze (9,8 %), Unfälle mit einem Kraftfahrzeug (7 %), verschiedene Traumata (3,4 %), Elongation (1,3 %) sowie Verbrennung, Schussverletzungen, Explosionen oder Bisse (0,6 %) (Aman et al., 2022). Nichttraumatische Genesen peripherer Nervenverletzungen beinhalten in 25 % der Fälle eine Kompression, Neurome in 3,5 %, Tumore in 0,8 %, Irritationen in 16,8 %, Inflammation in 0,2 % und unklare Gründe in 1,5 % der Fälle (Aman et al., 2022).

An der unteren Extremität gehen periphäre Nervenverletzungen zu 13,43 % aus Frakturen hervor, zu 7,24 % aus Frakturen anderer Körperregionen, zu 9,7 % aus Quetschverletzungen, zu 11,2 % aus Komplikationen nach chirurgischen Eingriffen, zu 10,34 % aus offenen Wunden und zu 48,09 % aus anderen Verletzungen (Foster et al., 2019). Weitere Ursachen für Nervenverletzungen der unteren Extremität wurden in 39,6 % der Fälle als nicht-traumatisch, in 27,1 % durch Motorräder, in 10 % nach Stürzen, in 9,4 % nach Schnittwunden und in 9,2 % durch Neurome identifiziert (Aman et al., 2022).

Periphere Nervenverletzungen sind zu 94 % mit offenen Verletzungen verbunden, wobei eine Inkorporation von Fremdkörpern in 86 % der Fälle nachgewiesen wurde, welche zu 36 % von elektrischen Maschinen, zu 15 % von Glas und zu 13 % durch Messer verursacht werden (Bergmeister et al., 2020).

Schnittverletzungen am Unterarm sind prädominierend für Nervenverletzungen bei Suizidversuchen und Spaghetti-Wrists (Rasulić et al., 2015; De, Singhal, Naalla & Dave, 2021; Matzkeit et al., 2023).

Periphere Nervenschäden bei Mehrfachverletzten entstehen in 47,1 bis 72 % der Fälle nach Verkehrsunfällen, zu 23,4 % durch penetrierende Verletzungen, zu 10,5 bis 24 % nach Stürzen, zu 6,8 % durch Schusswunden, zu 2,8 % nach Autounfällen mit Fußgängern, zu 2,3 % nach Sportverletzungen und zu 7 % durch sonstige Ursachen (Intiso et al., 2010; Kouyoumdjian, Graça & Ferreira, 2017).

*Handdominanz:*

Die dominante Hand ist bei Unfällen in 33,3 bis 38 % der Fälle (Thorsén, Rosberg, Steen Carlsson & Dahlin, 2012; Matzkeit et al., 2023), bei Spaghetti-Wrist sogar in 73,3 % der Fälle verletzt (De, Singhal, Naalla & Dave, 2021). Die rechte obere Extremität ist zu 40 bis 88,9 %, die linke obere Extremität zu 11,1 bis 60 % bei Unfällen betroffen (Bergmeister et al., 2020; Matzkeit et al., 2023; Aman et al., 2022). Analysen von Suizidverletzungen zeigen folgende Verteilung: zu 14,3 % die dominante Hand, zu 57,1 % die nicht-dominante Hand und zu 28,6 % beide Hände sowie in 14,3 % der Fälle durch Linkshänder und in 85,7 % der Fälle durch Rechtshänder (Matzkeit et al., 2023).

*Partielle vs. komplette Nervenverletzungen*

Intraoperative Nervenexplorationen des Ausmaßes des verletzten Nervendurchmessers an der oberen Extremität ergaben, dass eine intakte Kontinuität in 10,7 bis 46,6 % der Fälle (Intiso et al., 2010; Aman et al., 2022), eine partielle Durchtrennung mit weniger als 50 % des Nervendurchmessers in 11 bis 16,5 % der Fälle (Thorsén, Rosberg, Steen Carlsson & Dahlin, 2012; Kouyoumdjian, Graça & Ferreira, 2017; Bergmeister et al., 2020) und eine partielle Durchtrennung mit über 50 % des Nervendurchmessers in 7,4 bis 71,4 % der Fälle vorliegen (Intiso et al., 2010; Thorsén, Rosberg, Steen Carlsson & Dahlin, 2012; Kouyoumdjian, Graça & Ferreira, 2017; Aman et al., 2022).

## 6. Diagnostik

### Empfehlungen

Empfehlung 6.1.1	Eine sorgfältige <i>Erhebung der Vorgeschichte</i> soll bei allen Patienten erfolgen, um eine periphere Nervenverletzung von spinalen, zerebralen oder anderen Funktionsstörungen abzugrenzen.	Stand 2013, geprüft 2023
Empfehlungsgrad	<b>A↑↑</b>	
Evidenzgrad	5 Expertenmeinung	
Konsensstärke	100%	

Empfehlung 6.1.2	Eine <i>klinische</i> Untersuchung soll zum frühestmöglichen Zeitpunkt erfolgen.	Stand 2023, modifiziert
Empfehlungsgrad	<b>A↑↑</b>	
Evidenzgrad	4 Literatur: Gupta et al. 2020	
Konsensstärke	100%	

Empfehlung 6.1.3	Es sollte eine detaillierte, die unterschiedlichen Aspekte (funktionell, anatomisch-morphologisch, ätiologisch) umfassende Läsionsbeschreibung mit Bezug zu den gängigen Klassifikationen (MRC und Seddon oder Sunderland) erfolgen. Die Befunde sollten initial und bei den Verlaufsvorstellungen zur Beurteilung einer Spontanbesserung, Indikationsstellung oder Evaluation des Behandlungsergebnisses erfolgen.	Stand 2023, modifiziert
Empfehlungsgrad	<b>B</b> ↑	
Evidenzgrad	3a Literatur: Chen et al. 2021	
Konsensstärke	100%	

Empfehlung 6.1.4	Zur Evaluation der Sensibilität sollte ein Schwellentest für leichte Berührungen und die Zweipunkte-Diskriminationsschwelle erhoben werden. Falls möglich können auch komplexere haptische Testverfahren verwendet werden.	Stand 2023, modifiziert
Empfehlungsgrad	<b>B</b> ↑	
Evidenzgrad	2b - 3a Literatur: Antonopoulos et al. 2019, Jerosch-Herold 2005, John et al. 2022, Fonesca et al. 2018	
Konsensstärke	100%	

Empfehlung 6.1.5	Im Verlauf kann das Hoffman-Tinelsche Zeichen als Indikator bestimmt werden, um das Fortschreiten oder Ausbleiben der Regeneration entlang der Axone zu verfolgen.	Stand 2023, geprüft
Empfehlungsgrad	<b>0</b> ↔	
Evidenzgrad	2b Literatur: Wiesman et al. 2003	
Konsensstärke	100%	

Empfehlung 6.2.1	Da die Neurographie wichtige Hinweise zum Pathomechanismus (Leitungsblock versus axonale Schädigung) bereits nach einer Woche liefert, soll sie bei diagnostischer Unsicherheit in den ersten Wochen für die Abklärung einer Nervenverletzung durchgeführt werden.	Stand 2023, modifiziert
Empfehlungsgrad	<b>A</b> ↑↑	
Evidenzgrad	2b Literatur: Eder et al. 2017	
Konsensstärke	100%	

S3-Leitlinie 005/010: Versorgung peripherer Nervenverletzungen

Empfehlung 6.2.2	Da die Nadel-EMG-Untersuchung etwa 2 Wochen nach einer axonalen Läsion charakteristische Veränderungen in betroffenen Muskeln nachweist, soll sie bei Unklarheit nach 2 Wochen zur Unterscheidung Axonotmesis versus Neurapraxie angewendet werden.	Stand 2023, modifiziert
Empfehlungsgrad	<b>A</b> ↑↑	
Evidenzgrad	4 Literatur: Jürgens et al. 2012	
Konsensstärke	100%	

Empfehlung 6.2.3	Ein Nadel-EMG kann bereits unmittelbar nach einer Schädigung genutzt werden, um einen eventuellen Vorschaden zu erkennen oder um nachzuweisen, dass eine inkomplette Läsion vorliegt.	Stand 2023, geprüft
Empfehlungsgrad	<b>0</b> ↔	
Evidenzgrad	5 Expertenmeinung	
Konsensstärke	100%	

Empfehlung 6.2.4	Zur Klärung spezieller Fragestellungen und zur Entscheidung für ein bestimmtes operatives Verfahren können weitere elektrophysiologische Techniken (intraoperative Neurografie, somatosensibel evozierte Potenziale) eingesetzt werden.	Stand 2023, geprüft
Empfehlungsgrad	<b>0</b> ↔	
Evidenzgrad	4 Literatur: Alon & Rochkind 2002, Assmus 1978, Gu et al. 2009, Robert et al. 2009, Stendel et al. 2006	
Konsensstärke	100%	

Empfehlung 6.3.1	Die Sonografie sollte bei diagnostischer Unsicherheit präoperativ eingesetzt werden, außerdem ggf. intraoperativ zur genaueren Eingrenzung des Ortes und der Schwere einer traumatischen Nervenläsion sowie zur Erleichterung der Entscheidung für das weitere operative Vorgehen.	Stand 2023, geprüft
Empfehlungsgrad	<b>B</b> ↑	
Evidenzgrad	3a - 3b Literatur: Beekman & Visser 2004; Bodner et al. 2001, Peer et al. 2001, Toros et al. 2009, Gruber et al. 2007	
Konsensstärke	100%	

Empfehlung 6.3.2	Die Magnetresonanztomografie bzw. Magnetresonanztomografie sollte in unklaren Fällen zur Lokalisation einer Nervenläsion sowie zur Beurteilung der Ursache und des Schweregrades eingesetzt werden.	Stand 2023, geprüft
Empfehlungsgrad	<b>B</b> ↑	
Evidenzgrad	3b Literatur: West et al. 1994, Boecker et al. 2022, Godel et al. 2019,	
Konsensstärke	100%	

Empfehlung 6.3.3	Eine Röntgendiagnostik des verletzten Teils einer Extremität sollte in Standardtechnik in zwei oder drei Ebenen – evtl. mit zusätzlichen Zielaufnahmen zur Feststellung bzw. zum Ausschluss knöcherner Veränderungen und Frakturen in Nerven-nähe – eingesetzt werden.	Stand 2023, geprüft
Empfehlungsgrad	<b>B</b> ↑	
Evidenzgrad	4 Literatur: Huckhagel et al. 2018a, b, Medina et al. 2014, Hendrickx et al. 2021, Kim et al. 2021, Kim et al. 2020, Frech et al. 2016	
Konsensstärke	100%	

Empfehlung 6.3.4	Eine Angiografie, ein Angio-CT oder eine CT-Untersuchung können ergänzende Informationen als indirekten Hinweis auf eine Nervenverletzung liefern.	Stand 2013, geprüft 2023
Empfehlungsgrad	<b>O</b> ↔	
Evidenzgrad	5 Expertenmeinung	
Konsensstärke	100%	

### Statements

Statement 7	Auf der Basis klinischer Symptome und physikalischer Befunde allein ist es häufig schwierig oder unmöglich, zwischen Neurapraxie-, Axonotmesis- und Neurotmesis- Schädigungen zu unterscheiden, insbesondere im Frühstadium der Läsion. Hier können zusätzliche elektrophysiologische Befunderhebungen und bildgebende Untersuchungen notwendig werden.	Stand 2013, geprüft
Konsensstärke	100%	

Dieses Kapitel betrachtet die diagnostischen Aspekte von peripheren Nervenverletzungen, die für die Therapieentscheidungen relevant sind. Es bezieht sich auf klinische, elektrophysiologische und bildgebende Aspekte.

## 6.1 Anamnese, klinische Untersuchung und Bedeutung des Hofmann-Tinel Zeichens

Der Nutzen einer klinischen Untersuchung für die Versorgung peripherer Nervenverletzungen wurde bisher nicht explizit untersucht. Es ist jedoch eine allgemein akzeptierte Ansicht, dass eine sorgfältige, wenn möglich frühzeitige Anamnese und klinische Untersuchung steht immer am Anfang der medizinischen Versorgung peripherer Nervenverletzungen (Empfehlung 6.1.1). Dazu gehört die Erfassung der Vorgeschichte und/oder des Unfallhergangs gemeinsam mit einer genauen klinischen Untersuchung, die sowohl die Nerven-, Muskel- als auch Gelenkfunktion umfasst. Dabei gilt es, sowohl Motorik als auch Sensibilität und Schmerzausprägung klinisch zu erfassen, um eine erste Einschätzung der Läsionsart und -höhe zu erhalten. Darauf aufbauend kann dann die korrekte apparative Diagnostik initiiert werden (Kretschmer, Antoniadis & Assmus, 2014).

Das Ziel muss sein, die Art und Ausprägung der Nervenläsion – auch anhand der klinischen Untersuchung – so früh und so präzise wie möglich einzuschätzen (Empfehlung 6.1.2), um die richtige Therapie in kürzestmöglicher Zeit einzuleiten.

Die häufig zu sehende “Watch-and-wait“-Strategie, die die Nervenläsion anhand ihrer Erholungstendenz über mehrere Monate einschätzt, ist aufgrund der Weiterentwicklung der bildgebenden Verfahren und dem Wissenszuwachs zum Effekt der Degeneration der muskulären Endplatten im Sinne eines „Zeit ist Muskel“-Konzeptes mittlerweile in den Hintergrund gerückt (Gupta et al., 2020; Li et al., 2022). Es sollte mit allen Mitteln, bis hin zur operativen Exploration, das Ziel verfolgt werden, die Nervenläsion möglichst präzise zu erfassen. Ist dann eine unproblematische Kontinuitätsläsion sicher erkannt, kann konservativ behandelt und abgewartet werden.

Zur ausführlichen Untersuchung der Nervenfunktion sei an die einschlägigen Lehrbücher verwiesen (Antoniadis, Harhaus & Assmus, 2021; Mumenthaler & Schliack, 2014). Die Untersuchung besteht in der Erhebung und Dokumentation der klinischen Befunde durch Inspektion, Palpation, Erhebung der Gelenkbeweglichkeit, Untersuchung der Sensibilität, dem Hoffmann-Tinel-Zeichen und der motorischen Untersuchung. Für die Praktikabilität im klinischen Alltag wurden die wichtigsten Bewegungsabläufe der jeweiligen Nerven mit Kennmuskel und spinalem Innervationsursprung in den folgenden Tabellen zusammengestellt (s. Tabellen 3 bis 6). Zur einheitlichen Dokumentation des Schweregrads eines sensiblen oder motorischen Funktionsausfalls haben sich in der klinischen Routine die jeweiligen Einteilungen nach dem Medical Research Council bewährt (Medical Research Council, 1942). Zur Quantifizierung der sensiblen, motorischen und allgemeinen Funktion etwa mittels Dynamometer, 2-Punkt-Diskrimination, Semmes-Weinstein-Monofilamenttest (Empfehlung 6.1.4) oder mit dem Fragebogen „Disabilities of the Arm, Shoulder and Hand Score“ (DASH) sei auf die weiterführende Literatur verwiesen (Chen et al., 2021; Fonseca et al., 2018; John et al., 2022; Anatonopoulos et al., 2019; Jerosch-Herold, 2005; Kretschmer, Antoniadis & Assmus, 2014). Einschränkend muss erwähnt werden, dass sich die vorhandene Evidenz überwiegend auf periphere Nervenverletzungen der oberen Extremität bezieht.

**Tabelle 3: Bewegungen der oberen Extremität mit Zuordnung der Muskulatur, der Nervenwurzeln und Nerven**

**Obere Extremität**

Bewegungen	Nervenwurzeln	Nerven	Muskeln
Schulterabduktion 0-15°	C5, C6	N. suprascapularis	M. supraspinatus
Schulterabduktion ab ca. 10°	C5	N. axillaris	M. deltoideus
Schulteraußenrotation	C5, C6	N. suprascapularis	M. infraspinatus
Schulteradduktion	C5, C6	N. pectoralis lat. + med.	M. pectoralis major
	C5, C6	N. subscapularis	M. teres major
Schulterretroversion	C4, C5	N. dorsalis scapulae	M. rhomboideus major & minor
Ellenbogenflexion	C5, C6	N. musculocutaneus	M. biceps brachii
	C6	N. radialis	M. brachioradialis
Ellenbogenextension	C7	N. radialis	M. triceps brachii
Ellenbogensupination	C6, C7	N. radialis / R. interosseus post.	M. supinator
Ellenbogenpronation	C6, C7	N. medianus	M. pronator teres
			M. pronator quadratus
Handgelenksexension & -abduktion	C7, C8	N. radialis (R. profundus)	M. extensor carpi rad. brevis
Radiale Handgelenksexension	C5, C6	N. radialis (R. profundus)	M. extensor carpi rad. longus
Handgelenksexension	C7, C8	R. interosseus post. (nn. radialis)	M. extensor digiti. communis
Ulnare Handgelenksexension	C7, C8	R. interosseus post. (nn. radialis)	M. extensor carpi uln.
Fingerextension (nicht Mittel- & Endglieder)	C7, C8	R. interosseus post. (nn. radialis)	M. extensor digiti. communis
Fingermittel- & Fingerendgliedextension	C8, Th 1	N. medianus	M. lumbricalis (I + II)
& Beugung im Grundgelenk	C8, Th 1	N. ulnaris	M. lumbricalis (III + IV)
Fingerflexion (distal)	C7, C8	N. ulnaris	M. flexor digit.prof. (uln. Dig. III + IV)
Fingerflexion (distal)	C7, C8	N. interosseus ant. (nn. medianus)	M. flexor pollicis longus
			M. flexor digit. prof. (radial / Dig II)
Handgelenkflexion, Radialabduktion	C6, C7	N. medianus	<u>M. flexor carpi radialis Hand- &amp; Fingergrunde-</u>
lenkflexion	C7, C8, Th 1	N. medianus	<u>M. flexor digitorum superficialis</u>
			<u>M. palmaris longus</u>
Daumenabduktion	C8, Th 1	N. medianus	<u>M. abductor pollicis brevis</u>
Daumenopposition	C8, Th 1	N. medianus	M. opponens pollicis
Daumenadduktion	C8, Th 1	N. ulnaris	M. adductor pollicis
Daumenextension	C7, C8	R. interosseus post. (nn. radialis)	M. extensor pollicis longus
			M. extensor pollicis brevis
Indexfingerextension	C7, C8	R. interosseus post. (nn. radialis)	M. extensor indicis
Handgelenksulnarflexion	C7, C8, Th 1	N. ulnaris	M. flexor carpi ulnaris
Hypothenarflexion	C8, Th 1	N. ulnaris	M. flexor digiti minimi
Hypothenarabduktion	C8, Th 1	N. ulnaris	M. abductor digiti minimi

**Tabelle 4: Bewegungen der unteren Extremität mit Zuordnung der Muskulatur, der Nervenwurzeln und Nerven**

**Untere Extremität**

Bewegungen	Nervenwurzeln	Nerven	Muskeln
Hüftbeugung	L1-L4	Plexus lumbalis & N. femoralis	M. psoas major
			M. iliacus
			M. sartorius
Hüftadduktion	L2, L3	N. femoralis	M. adductor magnus
	L2, L3, L4	N. obturatorius & N. tibialis	M. obturator externus
		N. obturatorius	M. adductor longus
			M. adductor brevis
			M. gracilis
Hüftextension	L5, S1	N. obturatorius & N. femoralis	M. pectineus
	L5, S1	N. gluteus inferior	M. gluteus maximus
Knieflexion	L5, S1; S2	N. ischiadicus	M. biceps femoris
		N. ischiadicus / N. tibialis	M. semitendinosus
			M. semimembranosus
Knieextension	L2, L3	N. femoralis	M. sartorius
Fußdorsalflexion	L3, L4	N. femoralis	M. quadriceps femoris
FußReversion	L4, L5	N. fibularis profundus	M. tibialis anterior
Fußplantarflexion	L5, S1	N. fibularis superficialis	M. fibularis longus et brevis
	S1, S2	N. tibialis	M. gastrocnemius
			M. soleus
Großzehenhebung	L5	N. fibularis profundus	M. extensor hallucis longus

**Tabelle 5: Klassifikation der sensiblen Regeneration (Medical Research Council, MRC 1975 & 1942)**

Grad	Stadium der Sensibilität	Ergänzung durch MacKinnon und Dellon 1988 [MRC 1942]
S0	Keine Sensibilität	
S1	Schmerzwahrnehmung	
S2	Beginnende Schmerzlokalisierung und Berührungswahrnehmung	
S2+	Rückgang der Hyperpathie	
S3	Rückkehr von Schmerzlokalisierung und Berührungsempfindung	Statische 2PD bis 15 mm Dynamische 2PD 4 bis 7 mm
S3+	Wie S3, zusätzlich Stimuluslokalisierung und 2PD	Statische 2PD 7 bis 15 mm Dynamische 2PD 4 bis 7 mm
S4	Normale Sensibilität	Statische 2PD 2 bis 15 mm Dynamische 2PD 2 bis 3 mm

**Tabelle 6: Beschreibung der Schweregrade der motorischen Läsion nach der MRC-Skala (Medical Research Council Scale; MRC 1942)**

M0	Keine Kontraktion
M1	Sichtbare Muskelbewegung
M2	Aktive Bewegung bei ausgeschalteter Schwerkraft
M3	Aktive Bewegung gegen Schwerkraft
M4	Aktive Bewegung gegen leichten Widerstand
M5	Normale Kraft

Regelmäßige Verlaufskontrollen abhängig von der Höhe der Nervenläsion und der zu erwartenden Regenerationszeit sind während des weiteren Heilungsverlaufs durchzuführen.

Das *Hoffmann-Tinel-Zeichen* kennzeichnet die abnorme mechanische Irritierbarkeit von Nervenfasern (Hoffmann, 1915; Tinel, 1918). Die Untersuchung des Zeichens dient dazu, die einsetzende Regeneration nach erfolgter Nervenrekonstruktion zu bestätigen und im Verlauf zu verfolgen. Dies kann mit einer Sensitivität von 23 bis 67 % und einer Spezifität von 95 bis 99 % erreicht werden (Wiesman, Novak, Mackinnon & Winograd, 2003; Rinkel et al., 2018; Ho & Braza, 2020; Bhatia et al., 2016). Mit zunehmender Regeneration und Wachstum der Axone ist das Zeichen distal der Läsion zunehmend stärker auslösbar als im Bereich der Läsionsstelle bzw. Nervennaht. Bleibt das Zeichen auf Höhe der Nervenläsion stehen, muss von einer ausbleibenden Reinnervation ausgegangen und entsprechende Maßnahmen eingeleitet werden. Nach einer Axonotmesis schreitet dieses Zeichen mit einer größeren Geschwindigkeit voran (ca. 2 mm/Tag) als nach einer Nervenrekonstruktion (ca. 1 mm/Tag). Da ein voranschreitendes Hoffmann-Tinel-Zeichen lediglich das Aussprossen von Fasern anzeigt, aber nicht die Innervation des Zielorganes, ist es kein Garant für einen Regenerationserfolg. Das Zeichen ist auch bei „rein“ motorischen Nerven wie dem N. facialis oder dem N. interosseus posterior verwertbar, da diese auch propriozeptive sowie einen geringen Anteil sensibler Fasern enthalten, was Voraussetzungen für das Wahrnehmen von Dysästhesien bzw. des Tinel-Zeichens sind.

## 6.2 Elektrophysiologie

Die Neurapraxie als mildester Grad einer Nervenverletzung bzw. Funktionsstörung ist charakterisiert durch eine Verlangsamung oder eine komplette Blockierung der elektrischen Nervenleitung im Bereich des geschädigten Nervensegments (segmentaler Block). Die Axone sind in ihrer Kontinuität erhalten, die Nervenleitung ist proximal und distal der Läsion normal. Die Läsion ist nach Abklingen oder der Beseitigung der Störung (gleichgültig, ob mechanisch, metabolisch oder ischämisch) voll reversibel und geht mit einer vollständigen Normalisierung der Nervenleitung innerhalb von Tagen oder Wochen einher (Trojaborg, 1970).

Die partielle und totale Axonotmesis sind elektrophysiologisch am zuverlässigsten mittels Nadel-Elektromyografie (EMG) zu erkennen, und zwar am Auftreten pathologischer Spontanaktivität etwa 10 bis 14 Tage nach dem Eintreten der Läsion. Das neurographische Korrelat der Axonotmesis ist eine niedrige Reizantwort. Diese ist allerdings ein unspezifischer Befund. Bei

der Beurteilung elektrophysiologischer Befunde ist deren zeitlicher Verlauf von entscheidender Bedeutung (s. Tabelle 7).

**Tabelle 7: Klassifikation traumatischer Nervenläsionen – Neurophysiologische Befunde im zeitlichen Verlauf**

EMG: Elektromyografie, ENG: Elektroneurografie, US: Ultraschall, ER: Entladungsrate motorischer Einheiten, PME: Potenziale motorischer Einheiten, MSAP: Muskuläres Summenaktionspotenzial, „Block“: MSAP nach distaler Reizung höher als nach proximaler, PSA: pathologische Spontanaktivität, CSA: Querschnittsfläche (cross sectional area), n: normal, ↑: vergrößert, ↓: vermindert, ∅: keine, \*): im Falle erfolgreicher operativer Therapie.

Sunderland		Sofort	Nach 1 Woche	Nach 2 Wochen	Nach ca. 6 Wochen	Nach Jahren
Grad I	EMG	ER ↑, PME n	Normalisierung innerhalb von Minuten bis Wochen			Normal
	ENG	„Block“				Normal
	US	Normal	Normal	Normal	Normal	Normal
Grad II	EMG	ER ↑, PME n	ER ↑, PME n	PSA, ER ↑, PME n	PSA, ER ↑, Polyphasie	PME ↑
	ENG	„Block“	MSAP ↓	MSAP ↓	MSAP ↓	MSAP (↓)
	US					
Grad III	EMG	ER ↑, PME n	ER ↑, PME n	PSA, ER ↑, PME n	PSA, ER ↑, Polyphasie	PME ↑
	ENG	„Block“	MSAP ↓	MSAP ↓	MSAP ↓	MSAP (↓)
	US					
Grad IV	EMG	Insertion, ∅ PME	∅ PME	PSA, ∅ PME	PSA, ∅ PME (oder Naszierende*)	(PSA), ∅ PME (oder PME ↑*)
	ENG	„Block“	∅ MSAP	∅ MSAP	∅ MSAP (oder MSAP ↓*)	∅ MSAP (oder MSAP ↓*)
	US	CSA ↑, Textur ↓	CSA ↑, Textur ↓	CSA ↑, Textur ↓	Kontinuitätsneurom	Kontinuitätsneurom
Grad V	EMG	Insertion, ∅ PME	∅ PME	PSA, ∅ PME	PSA, ∅ PME (oder Naszierende*)	(PSA), ∅ PME (oder PME ↑*)
	ENG	„Block“	∅ MSAP	∅ MSAP	∅ MSAP (oder MSAP ↓*)	∅ MSAP (oder MSAP ↓*)
	US	∅ Kontinuität	∅ Kontinuität	∅ Kontinuität	Stumpfneurom	Stumpfneurom

### 6.2.1 Neurografie

Die Neurografie liefert wichtige Hinweise zum Pathomechanismus (Neurapraxie/Leitungsblock versus axonale Schädigung) bereits nach einer Woche. Aufgrund pathophysiologischer Überlegungen und einiger Beobachtungsstudien ist sie daher für die Diagnose einer Nerven-

verletzung von wesentlicher Bedeutung (Übersicht in Campbell; Campbell, 2008) und soll daher nach der ersten Woche nach einer Nervenverletzung angewendet werden (Empfehlung 6.6). Für die neurographische Untersuchung ist es notwendig, einen motorischen oder gemischten Nerv proximal und distal des vermeintlichen Schädigungsortes zu stimulieren. Sofort nach der Läsion kommt es zu einer Abnahme der Amplitude bei der proximalen Stimulation bzw. zu einem Potenzialverlust. Unabhängig von der Art der Läsion bleibt der Nerv distal der Schädigungsstelle erregbar. Bei einer reinen Neurapraxie (Leitungsblock) ist lediglich die Nervenleitung über die Läsionsstelle hinweg gestört, deshalb bleibt dieser Befund auch bei späteren Untersuchungen bis zur Rückbildung des Blocks bestehen. Bei axonalen Läsionen (Axonotmesis oder Neurotmesis) zeigen Untersuchungen in den Folgetagen eine kontinuierliche Abnahme der Amplituden im Rahmen der Wallerschen Degeneration (Eder, Schulte-Mattler & Pöschl, 2017; Friedman, 1991; Gilliatt, 1981). Bei einer kompletten axonalen Läsion ist das Antwortpotenzial nach 7 bis 10 Tagen distal nicht mehr erhältlich. Bei der kompletten (totalen) Axonotmesis ist eine Unterscheidung von einer Neurotmesis mit klinisch neurophysiologischen Methoden nicht möglich.

Besonders bei proximalen Läsionen, Plexusläsionen und Wurzelausrissen erlaubt die Untersuchung der sensiblen Nervenaktionspotenziale (SNAP) eine lokalisatorische Zuordnung. Bei infraganglionären Schädigungen (distal des Spinalganglions im Foramen intervertebrale) kommt es zu einer Abnahme der Amplituden bzw. dem Verlust der sensiblen Antworten, während bei präganglionären Schädigungen (bei Wurzelausrissen) nur der zentrale Ast der pseudounipolaren Ganglienzellen geschädigt wird. Der periphere Ast bleibt hier erhalten – wie in diesem Fall aus ebendiesem Grund auch das SNAP, trotz klinischer Anästhesie (Harper, 2005; Lundborg & Dahlin, 1996).

Liegt der Ort der Schädigung distal eines möglichen Stimulationsorts, ist der Wert der Neurographie eingeschränkt, da es sowohl bei einer axonalen Schädigung als auch bei einem Leitungsblock zu einem Verlust oder einer Erniedrigung des Antwortpotenzials kommt. Hier ist immer die Kombination mit dem EMG erforderlich, welches bei axonaler Schädigung Spontanaktivität zeigt. Bei bloßem Leitungsblock tritt dies wegen der erhaltenen anatomischen Verbindung zwischen Nerv und Muskel nicht auf.

#### **6.2.2 Elektromyografie**

Mit der Nadel-EMG-Untersuchung kann etwa ab einem Zeitpunkt von zwei Wochen pathologische Spontanaktivität (Fibrillationspotenziale oder positive scharfe Wellen) in betroffenen Muskeln nachgewiesen werden. Ab diesem Zeitpunkt ist eine Unterscheidung Axonotmesis versus Neurapraxie mithilfe des EMG möglich (Carter, Robinson, Chang & Kraft, 2000). Da diese Unterscheidung für das weitere Vorgehen von großer Bedeutung ist, soll daher nach Ablauf von 2 Wochen ein Nadel-EMG durchgeführt werden (Empfehlung 6.2.2).

Besonders bei eingeschränkter Beweglichkeit (Frakturen, schmerzbedingte Immobilisation, kognitive Einschränkungen), also eingeschränkter Beurteilbarkeit der klinischen Kraftprüfungen, kann durch das Verteilungsmuster der EMG-Veränderungen der Schädigungsort bestimmt werden.

Mitunter kann es klinisch schwierig sein, eine inkomplette von einer kompletten Schädigung zu trennen. Sobald sich bei der EMG-Untersuchung Potenziale motorischer Einheiten nachweisen lassen (Willkürinnervation), muss es sich um eine inkomplette Schädigung handeln. Eine komplette Schädigung (Neurotmesis) ist damit ausgeschlossen.

Die erste Untersuchung kann unmittelbar bzw. innerhalb der ersten Woche nach dem Trauma (Campbell, 2008) erfolgen, um eventuelle Vorschädigungen zu erfassen und (durch verminderte oder ausbleibende Willküraktivität) zu lokalisieren (Empfehlung 6.2.3).

Ist unklar, ob es sich um eine zentrale oder periphere Läsion handelt, kann bei einer höhergradigen posttraumatischen Parese mit der EMG-Untersuchung schon in den ersten Tagen durch die erhöhte Entladungsrate motorischer Einheiten eine periphere Läsion nachgewiesen werden (Jürgens, Puchner & Schulte-Mattler, 2012).

Bei einer totalen Axonotmesis kann das zeitgerechte Einsetzen der Reinnervation (Ausprossung um 1 mm/d) mit dem EMG nachgewiesen werden, bevor klinisch eine Reinnervation erfasst werden kann.

### **6.2.3 Somatosensibel evozierte Potenziale**

Nach einer Nervenverletzung mit axonaler Läsion können SEPs erhältlich sein, während ein sensibles Nervenaktionspotenzial (SNAP) häufig nicht mehr auslösbar ist (Assmus, 1978). Dies wird durch einen bisher noch unbekanntem zentralen Verstärkermechanismus erklärt (Eisen, 1988; Stendel, Jahnke & Straschill, 2006). Die Methode kann unter Ausnutzung dieses kortikalen Verstärkereffektes als objektive Funktionsprüfung der sensiblen Leitungsbahn im Frühstadium der Reinnervation und zur Verfolgung des Regenerationsfortschrittes nach operativer Behandlung von Nervenverletzungen (Assmus, 1978) Verwendung finden (Empfehlung 6.2.4). SEPs sind im Regenerationsstadium oft früher zu registrieren als SNAPs. Ein fehlendes SNAP beweist eine ausbleibende Regeneration nur dann, wenn gleichzeitig das SEP nicht auslösbar ist (Eisen, 1988). Nach Elektrotrauma mit ausgedehnter Schädigung des N. medianus lässt sich mit dem *intraoperativen SEP* die Länge der Resektionsstrecke des Nervs besser abschätzen als auf herkömmliche Weise, nämlich histologisch, mit Transversalschnitten und intraoperativer Neurografie (Gu, Xie, Jiang, Shen & Li, 2009).

### **6.2.4 Intraoperative elektrophysiologische Untersuchungen**

Intraoperative elektrophysiologische Nervenuntersuchungen werden angewendet zur Identifizierung funktionell intakter Nervenfasern, zum Nervenmapping, bei Kontinuitätsneuromen und bei Plexusläsionen (Burg et al., 2002; Campbell, 2008; Oberle, Antoniadis, Rath & Richter, 1997; Robert, Happel & Kline, 2009; Spinner & Kline, 2000; Kamble, Shukla & Bhat, 2019). Sie können bei der Entscheidung für ein bestimmtes operatives Vorgehen hilfreich sein (Empfehlung 6.2.4).

Es stehen folgende Techniken zur Verfügung:

- SNAP-Ableitung

- Nervenmonitoring mittels Nervenaktionspotenzialen (NAPs) und/oder Ableitung von CMAPs (compound action potenzials)
- SEP-Ableitung

Beim *Nervenmonitoring* wird der Nerv intraoperativ stimuliert und die Muskelantwort aus dem entsprechenden Kennmuskel mit Nadelelektroden (Ableitung von compound muscle action potenzials, CMAP) abgeleitet oder klinisch gesehen. Diese Methode dient vor allem zur Identifizierung eines (noch funktionierenden) Nervs und zur Erhaltung seiner Funktion bei der Präparation (Burg et al., 2002; Kline & Tiel, 2007; Malessy, Pondaag & van Dijk, 2009; Hamad et al., 2022; Murovic, 2009) sowie zur Evaluierung des Effekts einer Neurolyse (Alon & Rochkind, 2002; Yan et al., 2008).

Das *Nervmapping* findet im Akutstadium einer Nervdurchtrennung Anwendung und dient zur Unterscheidung motorischer und sensibler Nervenfasern. Im Rahmen der peripheren Nervenverletzungen kommt der *intraoperativen SNAP-Ableitung* die größte Bedeutung zu (Oberle, Antoniadis, Rath & Richter, 1997). Bei Läsionen Grad III A-C und Grad IV nach Millesi (s. Kapitel 3) ist äußerlich die Nervenkontinuität intakt. Es kann entweder ein Kontinuitätsneurom, eine Endoneuralfibrose oder eine Fibrose des epi- oder interfazikulären Epineuriums vorliegen. Diese Veränderungen können den gesamten oder einen Teil des Nervs, also auch einzelne Faszikel, betreffen. Zur Differenzierung dieser Läsionen kann das intraoperative Monitoring mit Ableitungen von SNAPs beitragen (Mavrogenis et al., 2008). Der Nerv wird proximal der Läsionsstelle mit einer dreipoligen Hakenelektrode gereizt und distal der Läsion mit einer zweipoligen Elektrode abgeleitet.

## 6.3 Bildgebende Verfahren

### 6.3.1 Magnetresonanztomografie (MRT)

Bei Fragen im Rahmen eines Nerventraumas sollte eine geplante Kernspintomografie, wenn möglich, in Form einer Magnetresonanztomografie (MRN) erfolgen. Die Indikation ist dabei im engen Austausch von klinisch behandelnden Chirurgen und Radiologen zu stellen, um die Untersuchungsregion, das Sequenzprotokoll sowie das erwartete Schädigungsausmaß möglichst eingrenzen zu können und die Untersuchung zielgerichtet in einen sinnvollen klinischen Kontext zu bringen. Eine vollständige Extremitätenuntersuchung ist sehr zeitaufwendig und belastend für den Patienten und gerade im Kontext einer frischen Verletzung aufgrund der Lagerungsbedingungen möglicherweise nur begrenzt durchführbar.

Das Hauptprinzip der MRN ist die bestmögliche Isolierung des nervalen MR-Signals vom umgebenden Gewebe (Kollmer, Bendszus & Pham, 2015; Bäumer, 2017; Andreisek & Chhabra, 2018). Dies wird typischerweise durch lange Echozeiten bei gleichzeitiger Unterdrückung des Signals des umgebenden Fettgewebes erreicht. In Kombination mit der notwendigen hohen Ortsauflösung können strukturelle Veränderungen eines verletzten Nervs bzw. seiner faszikulären Binnenarchitektur (Purger, Sakamuri, Hug, Biswal & Wilson, 2020; Chhabra, Ahlawat, Belzberg & Andreisek, 2014) sowie umgebender Weichgewebsveränderungen wie etwa eine

Muskeldenerverung (Kim et al, 2011; Schwarz et al., 2015) verlässlich dargestellt werden. Außerdem ist die Abbildung eines größeren Gewebevolumens von Vorteil, sodass gleichzeitig auch subklinisch betroffene Regionen mitbeurteilt werden können und mehrfache Evaluationen des Bildmaterials möglich sind.

Der Einsatz der MRN eignet sich somit besonders für Situationen, in denen die übrige Diagnostik lückenhafte oder uneindeutige Ergebnisse liefert (Empfehlung 6.3.2). Das gilt im Speziellen:

- Bei tiefergelegenen und proximalen Nervenstrukturen, insbesondere Plexusverletzungen.
- Bei ausgedehnten Hämatomen und Weichteilverletzungen.
- Zur Beurteilung von Denervierungsmustern.
- Zur Forcierung von therapeutischen Entscheidungen und Zeitersparnis, insbesondere Vermeidung von nachteiligen „Watch-and-Wait“-Intervallen.

Für die technischen Voraussetzungen einer MRN sollte die Untersuchung aufgrund des besseren Signal-zu-Rausch-Verhältnisses grundsätzlich an einem 3-Tesla-MRT angestrebt werden. Mit einem entsprechend adaptierten Protokoll ist jedoch auch eine Untersuchung bei 1,5 T möglich und bei erwarteten Metallartefakten gegebenenfalls sogar von Vorteil (Andreisek & Chhabra, 2018). Bislang besteht wenig Erfahrung mit Untersuchungen am Ultrahochfeld-MRT (d. h. bei 7 T und mehr) und ein gesicherter Mehrwert konnte bislang nicht dargestellt werden. Für die optimale Darstellung der zu untersuchenden Region werden dedizierte Körperspulen mit einem optimierten Spulenprofil empfohlen. Wichtig ist dabei auch die Minimierung des Abstands zur interessierenden Nervenstruktur sowie gegebenenfalls eine Parallelbenutzung mehrerer Spuleneinheiten.

Optimierte Sequenzprotokolle sollten je nach Untersuchungsregion ausgewählt werden, wobei eine Standardisierung der Untersuchungsprotokolle die Verlässlichkeit der diagnostischen Aussage erhöht und den Ablauf verbessert (Jengojan, Schellen, Bodner & Kasprian, 2017; Schwarz, Pedro, Brand, Bendszus & Antoniadis, 2017; Andreisek & Chhabra, 2018). Die intravenöse Gabe eines gadoliniumhaltigen Kontrastmittels ist bei frühzeitigen Untersuchungen nach einem Nerven trauma eher nicht zu empfehlen. Bei länger zurückliegender Verletzung kann dies aber zur genauen Einschätzung des Ausmaßes einer Nervenbinnenverletzung sowie des umgebenden Narbengewebes von Nutzen sein.

Wichtige diagnostische Kriterien zur Beurteilung der Schädigungslokalisierung und Schwere im Rahmen einer Nervenverletzung sind die Beurteilung von Nervenkaliber und Kontinuität sowie der sogenannten intraneuralen oder faszikulären T2-Läsion (Stoll, Bendszus, Perez & Pham, 2009). Die strukturelle räumliche Auflösung einer MRN ermöglicht es, vollständige Kontinuitätsverletzungen der peripheren Nerven in den allermeisten Fällen sehr früh nach der stattgefundenen Verletzung nachzuweisen. Daher kann auf Grundlage der Bildbefunde häufig ein nachteiliges „Watch-and-Wait“-Intervall vermieden werden, bevor die Entscheidung zur operativen Intervention getroffen wird (Schwarz, Pedro, Brand, Bendszus & Antoniadis, 2017; Boecker et al., 2022). Kontinuitätsneurome sind ebenfalls zuverlässig durch eine deutliche Kaliberzunahme beurteilbar (Chhabra, Ahlawat, Belzberg & Andreisek, 2014). Kommt es nach

akutem Druck oder scharfer Durchtrennung zum axonalen Faserverlust, stellt sich dieser durch eine langstreckige, T2-hyperintense Veränderung der distalen Nervenfaszikel ab der Schädigungsstelle dar.

In den vergangenen Jahren hat sich neben den hochauflösenden anatomischen Nervendarstellungen der MRN auch zunehmend die funktionelle Diffusionstensorbildgebung (DTI) zur Beurteilung des peripheren Nervensystems etabliert (Naraghi, Awdeh, Wadhwa, Andreisek & Chhabra, 2015; Jeon, Fung, Koch, Tan & Sneag, 2018). Dabei können zum einen funktionelle Eigenschaften von Nervenläsionen beurteilt werden (Bäumer et al., 2014; Godel et al., 2019), zum anderen kann mittels einer sogenannten Traktografie die Kontinuität von Nerven bzw. Nervenfasern erfasst werden (Martín Noguerol et al., 2019)). Dies kann vor allem für die Frage nach der Kontinuität bzw. Funktionalität von Nervenwurzeln nahe der Wirbelsäule von Nutzen sein (Gasparotti et al., 2013). Inwieweit hier jedoch eine direkte Entsprechung von einzelnen Diffusionstrakten zu histologisch gesicherten Nervenfasern bzw. -faszikeln besteht, ist derzeit nicht abschließend geklärt. Entsprechende Visualisierungen müssen daher mit Vorsicht interpretiert werden.

Bisherige experimentelle Forschungsdaten sowie vereinzelte Fallberichte legen als weiteres, möglicherweise zukünftiges Einsatzgebiet der DTI-MRN nahe, dass mittels DTI auch eine erfolgreiche Nervenregeneration abgebildet werden kann (Lehmann, Zhang, Mori & Sheikh, 2010; Simon et al., 2014). Der Einsatz dieser Techniken ist jedoch zum aktuellen Zeitpunkt nicht hinreichend weit ausgereift und sollte spezialisierten Zentren vorbehalten bleiben.

#### 6.3.2 Sonographie

Der hochauflösende Nervenultraschall (HRUS) hat sich mittlerweile zu einer fest etablierten Untersuchungsmethode in der Diagnostik peripherer Nervenerkrankungen entwickelt (Empfehlung 6.3.1). Nach aktueller Datenlage ist der HRUS in der Lage, den Ort einer traumatischen Nervenläsion mit hoher Sensitivität und Spezifität nachzuweisen, und wird speziell bei einer geschlossenen Verletzung als wertvoll angesehen (Cartwright, Chloros, Walker, Wiesler & Campbell, 2007; Lee, Singh, Nazarian & Ratliff, 2011; Tang, Wang, Zhang, He & Liu, 2012). Dabei kann zwischen traumatischen Veränderungen des Nervs selbst und Veränderungen des perineuralen Gewebes (Narbe, Kallus) differenziert werden (Chiou, Chou, Chiou, Liu & Chang, 2003; Gruber, Peer, Meirer & Bodner, 2005). Durch laufende technische Verbesserungen, die zu einer Erhöhung des Gewebekontrastes und der räumlichen Auflösung führten, wurde die morphologische Untersuchung eines Nervs oder seiner Umgebung möglich (Beekman & Visser, 2004, Cartwright, Chloros, Walker, Wiesler & Campbell, 2007; Gruber, Peer, Kovacs, Marth & Bodner, 2003; Gruber, Peer, Meirer & Bodner, 2005; Hollister, Simoncini, Sciuk & Jordan, 2012; Karabay, Toros, Ademoğlu & Ada, 2010; Koenig et al., 2009; Lee, Singh, Nazarian & Ratliff, 2011). Als sonographische Kriterien für eine traumatische Nervenläsion gelten (Peer, Bodner, Meirer, Willeit & Piza-Katzer, 2001; Toros et al., 2009):

- Kontinuitätsverlust (Darstellung zweier Nervenstümpfe mit oder ohne Lücke)
- Fusiforme Schwellung mit hyperechogener Textur

- Unterbrechung der faszikulären Struktur und der Kontinuität des Epineuriums
- Schwellung und hypoechogene Echotextur mit durchgehend nachweisbarem Epineurium, mit oder ohne Zeichen einer externen Kompression durch perineurale Gewebe wie Kallus oder Narbe

Der präoperative Ultraschall kann in der Regel eine komplette Unterbrechung der Nervenkontinuität von einer Kontinuitätsläsion differenzieren. Durch die Beurteilung der Faszikelstruktur und der Vergrößerung der Nervenquerschnittsfläche an der Läsionsstelle sowie distal hiervon kann mit einer hohen Genauigkeit (bis zu 93 %; Zhu, Liu, Li, Shao & Hu, 2011) eine ‚major lesion‘, d. h. Verletzungsgrad IV und V nach Sunderland (s. Tabelle 7), detektiert werden. Eine langstreckige Nervenschwellung distal der Läsionsstelle wird hierbei als Zeichen einer Wallerschen Degeneration angenommen (Gruber et al., 2007). Eine spezifischere Unterscheidung der Nervenläsionen anhand der Sunderland-Klassifikation ist jedoch (noch) nicht möglich.

Durch die präoperative Darstellung des distalen und proximalen Nervenstumpfes kann die Operationsplanung erleichtert und darüber hinaus gegebenenfalls sogar die Operationszeit reduziert werden (Bodner et al., 2001; Lee, Singh, Nazarian & Ratliff, 2011). Ein weiterer Vorteil in der präoperativen Planung besteht in der Möglichkeit, mittels Ultraschall ein Mapping des Nervenverlaufs und gegebenenfalls begleitender Gefäße zu erstellen. Intraoperativ gelingt zudem die Abgrenzung geschädigter Faszikel von gesunden Faszikeln sowie die Darstellung der Läsionslänge (Burks, Cajigas, Jose & Levi, 2017; Koenig, 2010). Die mit hochfrequenten Schallköpfen einhergehende geringe Gewebepenetration schränkt die Beurteilung tieferliegender Strukturen ein. Zusätzlich können traumabedingte Weichteilveränderungen (etwa ausgeprägte Narbenbildung, Fremdkörper wie Splitter oder Nahtmaterial) durch Schallstreuungs- und Absorptionsphänomene die Beurteilung des Ultraschalls erheblich einschränken (Gruber, Peer, Meirer & Bodner, 2005). Bei oberflächlich verlaufenden kleinen Hautnerven kann eine höhere Schallfrequenz von 80 Mhz und mehr die Darstellbarkeit verbessern (Stokvis, Van Neck, Van Dijke, van Wamel & Coert, 2009). Sonografisch lässt sich auch das Gleitverhalten des Nervs nach Rekonstruktionen beurteilen (Erel et al., 2010).

### **6.3.3 Röntgen, CT, Angiografie**

Nerven sind als Weichteilgewebe nicht röntgenologisch darstellbar. Da jedoch einige Nerven unmittelbar entlang eines Knochens verlaufen (z. B. die Nn. Ulnaris und radialis an der oberen Extremität, Nn. Ischiadicus an der Hüfte, peroneus, tibialis am Kniegelenk (Medina, Arom, Yerosian, Petrigliano & McAllister, 2014; Hendrickx, Hilgersom, Alkaduhimi, Doornberg & van den Bekerom, 2021; Mthethwa & Chikate, 2018) liefert in diesen Fällen die Röntgenuntersuchung einen wesentlichen Hinweis auf eine Nervenverletzung (Empfehlung 6.3.3), auch wenn keine Evidenz zum Nutzen der Röntgendiagnostik bei peripheren Nervenverletzungen besteht.

Röntgen und CT erlauben eine Einschätzung der Gelenkluxation oder -subluxation, der Frakturlokalisierung, dislozierter Fragmente und metallischer Implantate mit Hinweisen auf eine mögliche Nervenläsion (Goyal, Wadgera, Srivastava, Ansari & Dawar, 2021; Bertrand, Andrés-

Cano & Pascual-López, 2015; Samson, Ng & Power, 2016; Kim, Park, Kim, Lee & Pujol, 2021). Darüber hinaus können auch Osteophyten oder Exostosen, die für eine chronische Nervenläsion verantwortlich sein können, durch die Röntgendiagnostik detektiert werden (Empfehlung 6.3.3).

Die CT-Diagnostik und die Angiografie, die heute meist als CT-Angiografie eingesetzt werden, können dazu beitragen, beim Trauma Kombinationen aus Nervenläsionen und Gefäßverletzungen nachzuweisen (Empfehlung 6.3.4; Frech, Pellegrini, Fraedrich, Goebel & Klocker, 2016; Huckhagel et al., 2018; Huckhagel, Nüchtern, Regelsberger, Lefering & TraumaRegister DGU, 2018).

Ist bei unklaren Nervenausfällen die Röntgenaufnahme unauffällig, kann neben dem Ultraschall alternativ die MRT bzw. Angio-MRT zusätzliche Informationen liefern (s. Kapitel 6.3.1 und 6.3.2). Dadurch können auch tumoröse Veränderungen, die als Ursachen eines peripheren Nervenschadens in Betracht kommen, erfasst werden (Kim, Yoo, Kim Han, & Lee, 2020).

## 7. Timing und Therapie

### Empfehlungen

Empfehlung 7.1.1	Der in der Versorgung peripherer Nervenverletzungen tätige Arzt sollte Kenntnisse der Pathophysiologie, der Klassifikation und der Diagnostik peripherer Nervenverletzungen haben. Dies ist die Voraussetzung für die korrekte Diagnostik, prognostische Einschätzung und Indikationsstellung eines operativen Eingriffs.	Stand 2013, geprüft 2023
Empfehlungsgrad	<b>B</b> ↑	
Evidenzgrad	5 Expertenmeinung	
Konsensstärke	100%	

Empfehlung 7.1.2	Operativ zu versorgende Nervenschäden sollten zeitnah einer adäquaten mikrochirurgischen, operativen Maßnahme zugeführt werden, um eine möglichst frühe Reinnervation zu erreichen.	Stand 2023, NEU
Empfehlungsgrad	<b>B</b> ↑	
Evidenzgrad	3a - 3b Literatur: MacKay et al. 2021, Taylor et al. 2009	
Konsensstärke	100%	

S3-Leitlinie 005/010: Versorgung peripherer Nervenverletzungen

Empfehlung 7.1.3	Wenn ein Nerv klinisch eine Funktionsstörung zeigt und sich entlang seines Verlaufs eine offene Verletzung befindet, ist zunächst von einer Beteiligung auszugehen und es soll die umgehende Exploration erfolgen.	Stand 2023, modifiziert
Empfehlungsgrad	<b>A</b> ↑↑	
Evidenzgrad	5 Expertenmeinung	
Konsensstärke	100%	

Empfehlung 7.1.4	Eine <i>Sekundärversorgung</i> („Delayed-Repair“) sollte wegen unterlassener oder nicht indizierter Primärversorgung (Schuss-/Sägeverletzung, unzureichende Erfahrung und Ausrüstung, im Vordergrund stehende Begleitverletzungen) bei reizlosem, nicht infiziertem Revisionsbereich und bei guter Blutversorgung bei gesicherter Diagnose innerhalb von 3 bis 6 Wochen, bei erforderlichen Verlaufskontrollen spätestens innerhalb von 6 Monaten (dennoch so früh wie möglich) erfolgen.	Stand 2023, geprüft
Empfehlungsgrad	<b>B</b> ↑	
Evidenzgrad	3a – 3b Literatur: MacKay et al. 2021; Kato et al. 2006	
Konsensstärke	100%	

Empfehlung 7.1.5	Bei einer <i>geschlossenen/stumpfen bzw. bei einer Dehnungsverletzung</i> sollte bei Vorliegen einer Nervenfunktionsstörung eine genaue Dokumentation des neurologischen Befundes erfolgen und die Nervenexploration ggf. in Abhängigkeit vom klinischen, elektrophysiologischen und/oder bildgebenden Befund und Verlauf durchgeführt werden.	Stand 2023, modifiziert
Empfehlungsgrad	<b>B</b> ↑	
Evidenzgrad	5 Expertenmeinung	
Konsensstärke	100%	

Empfehlung 7.1.6	Falls bei einer knöchernen Verletzung in Nervennähe ein offenes Osteosyntheseverfahren notwendig ist, sollte eine sichere Nervendarstellung und eine entsprechende Befunddokumentation vorgenommen werden.	Stand 2023, modifiziert
Empfehlungsgrad	<b>B</b> ↑	
Evidenzgrad	5 Expertenmeinung	
Konsensstärke	100%	

S3-Leitlinie 005/010: Versorgung peripherer Nervenverletzungen

Empfehlung 7.1.7	Bei <i>ausbleibender Regeneration</i> sollte innerhalb von 6 Monaten nach dem Trauma, jedoch so früh wie möglich, das weitere Therapiekonzept festgelegt werden und ggf. eine operative Exploration des Nerven erfolgen.	Stand 2023, modifiziert
Empfehlungsgrad	<b>B</b> ↑	
Evidenzgrad	3a Literatur: Shao et al. 2005, Ilyas et al. 2020	
Konsensstärke	100%	

Empfehlung 7.2.1.1	Eine <i>faszikuläre Neurolyse</i> kann im Rahmen einer Teilnervenrekonstruktion („Split-Repair“), bei einem Nerventransfer, bei starken Vernarbungen und im Rahmen der Nervenreplantation durchgeführt werden.	Stand 2023, modifiziert
Empfehlungsgrad	<b>0</b> ↔	
Evidenzgrad	5 Expertenmeinung	
Konsensstärke	100%	

Empfehlung 7.2.1.2	Bei der primären und sekundären Nervenreinnäht soll gewährleistet sein, dass die Nervenenden spannungsfrei koaptiert werden.	Stand 2023, modifiziert
Empfehlungsgrad	<b>A</b> ↑↑	
Evidenzgrad	3a Literatur: Ducic et al. 2017	
Konsensstärke	100%	

Empfehlung 7.2.1.3	Es soll bei einer Nervenreinnäht feines Nahtmaterial mindestens der Stärke 8-0 bis 10-0 verwendet werden.	Stand 2023, geprüft
Empfehlungsgrad	<b>A</b> ↑↑	
Evidenzgrad:	3a Literatur: Koopman et al. 2022	
Konsensstärke	100%	

Empfehlung 7.2.1.4	Eine Nerven- transplantation soll immer dann vorgenommen werden, wenn eine spannungsfreie Koaptation der Nervenenden nicht möglich ist – möglichst unter Verwendung eines autologen Transplantats.	Stand 2023, modifiziert
Empfehlungsgrad	Starke Empfehlung dafür ↑↑	
Qualität der Evidenz <i>Evidenzbericht Teil B Frage 1</i>	<p>Komplikationen Sehr niedrig ⊕⊖⊖⊖</p> <p>Revision mit Transplantatentfernung: Sehr niedrig ⊕⊖⊖⊖</p> <p>Sensible Erholung (BMRC): Sehr niedrig ⊕⊖⊖⊖</p> <p>Motorische Erholung (BMRC): Sehr niedrig ⊕⊖⊖⊖</p> <p>Integrierter funktioneller Outcome: Sehr niedrig ⊕⊖⊖⊖</p> <p>Literatur: Thomson et al. 2022, Ahmad et al. 2017, Yang et al. 2011</p>	
Konsensstärke:	100%	

Empfehlung 7.2.1.5	Die Transplantatlänge soll ca. 10 % länger sein als die eigentliche Defektstrecke.	Stand 2023, Modifiziert
Empfehlungsgrad	<b>A</b> ↑↑	
Evidenzgrad	3a	
Konsensstärke	Literatur: Geissler et al. 2019 100%	

Empfehlung 7.2.1.6	Bei einer partiellen Nervendurchtrennung sollte unter bestimmten Voraussetzungen und bei strenger Indikationsstellung eine Teilnervenrekonstruktion („Split-Repair“) erfolgen	Stand 2023, geprüft
Empfehlungsgrad	<b>B</b> ↑	
Evidenzgrad	5 Expertenmeinung	
Konsensstärke	100%	

S3-Leitlinie 005/010: Versorgung peripherer Nervenverletzungen

Empfehlung 7.2.1.7	Für alle Verfahren der Nervennaht oder Nervenrekonstruktion sollen ausreichende <i>optische Vergrößerungsgeräte</i> und eine <i>entsprechende Ausleuchtung</i> vorhanden sein (Mikroskop bzw. Lupenbrille), außerdem ein <i>mikrochirurgisches Instrumentarium</i> und <i>mikrochirurgisches Nahtmaterial</i> . Zu empfehlen sind Vorrichtungen, die eine intraoperative elektrophysiologische Nerventestung ermöglichen (z. B. Nervenstimulatoren zur Testung der muskulären Reizantwort oder die Ableitung von Nervenaktionspotenzialen).	Stand 2023, modifiziert
Empfehlungsgrad	<b>A↑↑</b>	
Evidenzgrad	4	
	Literatur: Thomas et al. 2015	
Konsensstärke	100%	

Empfehlung 7.2.1.8	Bei einer Verletzung sensibler Nerven und bei kurzen Defektstrecken sensibler Endäste (Fingernerven) können Venen oder Conduits/Tubes eingesetzt werden..	Stand 2023, modifiziert
Empfehlungsgrad:	Optional 0⇔	
Qualität der Evidenz <i>Evidenzbericht Teil B</i> <i>Frage 2</i>	Komplikationen Sehr niedrig ⊕⊖⊖⊖ Revision mit Transplantatentfernung: Sehr niedrig ⊕⊖⊖⊖ Sensible Erholung (BMRC): Sehr niedrig ⊕⊖⊖⊖ Statische 2 Pkt-Diskriminierung Sehr niedrig ⊕⊖⊖⊖ Dynamisch 2 Pkt-Diskriminierung: Sehr niedrig ⊕⊖⊖⊖ Literatur: Thomson et al. 2022, Böcker et al. 2022, Chiu et al. 1990, Erakat et al. 2013, He et al. 2015, Manoli et al. 2014, Saeki et al. 2018, Mauch et al. 2019	
Konsensstärke:	100%	

S3-Leitlinie 005/010: Versorgung peripherer Nervenverletzungen

Empfehlung 7.2.1.9	Nerventransfers sollten eingesetzt werden, wenn eine Nervenrekonstruktion nicht möglich oder nicht erfolgsversprechend ist. Sie können auch ergänzend in End-zu-Seit-Technik eingesetzt werden.	Stand 2023, modifiziert
Empfehlungsgrad:	Schwache Empfehlung dafür ↑	
Qualität der Evidenz <i>Evidenzbericht Teil B Frage 3</i>	<p>Plexustrauma - Beugung im Ellenbogen: niedrig ⊕⊕⊖⊖</p> <p>Plexustrauma - Abduktion der Schulter: niedrig ⊕⊕⊖⊖</p> <p>Geburtstraumatische Plexuslähmung - Beugung im Ellenbogen: niedrig ⊕⊕⊖⊖</p> <p>Axillarisschädigung – Abduktion der Schulter: niedrig ⊕⊕⊖⊖</p> <p>Läsion des N. axillars - Beugung im Ellenbogen: Sehr niedrig ⊕⊖⊖⊖</p> <p>Peronäusschädigung – Funktionelle Erholung: niedrig ⊕⊕⊖⊖</p> <p>Literatur: Bhandari et al. 2015, Klifto 2022, Velasquez-Giron et al 2021, Texakalidis et al. 2019, Koshy et al. 2017, Ali et al. 2015, Garg et al. 2011</p>	
Konsensstärke:	100%	

Empfehlung 7.2.1.10	Bei fehlendem distalem Anschluss kann bei motorischen Nerven eine direkte Muskelneurotisation durchgeführt werden.	Stand 2013, geprüft 2023
Empfehlungsgrad	0↔	
Evidenzgrad	5 Expertenmeinung	
Konsensstärke	100%	

Empfehlung 7.2.1.11	Sensible Ersatzoperationen (neurovaskuläre Lappen) können bei ausgedehnten Weichteilverletzungen der Hand, insbesondere bei Fingerverletzungen, vorgenommen werden.	Stand 2013, geprüft 2023
Empfehlungsgrad	0↔	
Evidenzgrad	5 Expertenmeinung	
Konsensstärke	100%	

S3-Leitlinie 005/010: Versorgung peripherer Nervenverletzungen

Empfehlung 7.2.1.3.1	Nerventransfers sollten so geplant werden, dass die Koaptationsstelle so nah wie möglich am Zielmuskel zu liegen kommt.	Stand 2023, NEU
Empfehlungsgrad	<b>B</b> ↑	
Evidenzgrad	3 Literatur: Van Zyl et al. 2019, Garg et al. 2011, Socolovsky et al. 2020	
Konsensstärke	100%	

Empfehlung 7.2.1.3.2	Nerventransfers sollten zeitlich so indiziert werden, dass die Reinnervation der Zielmuskulatur – unter Berücksichtigung der vergangenen Zeit seit dem Trauma und der noch zu durchwachsenden Strecke – innerhalb von 12 bis maximal 18 Monaten erfolgen kann.	Stand 2013, geprüft 2023
Empfehlungsgrad	<b>B</b> ↑	
Evidenzgrad	5 Expertenmeinung	
Konsensstärke	100%	

Empfehlung 7.2.1.3.3	Der Donornerv muss ein verzichtbarer Ast mit weitestgehend passender Anzahl motorischer Axone und möglichst synergistischer Funktion mit dem Empfänger sein.	Stand 2023, NEU
Empfehlungsgrad	<b>B</b> ↑	
Evidenzgrad	5 Expertenmeinung	
Konsensstärke	100%	

Empfehlung 7.2.1.3.4	Anatomische Engstellen des Empfängernervs können zur Verbesserung der Reinnervation dekomprimiert werden (z. B. Frohse-Arkade bei Nerventransfer zum NIP).	Stand 2023, NEU
Empfehlungsgrad	<b>O</b> ↔	
Evidenzgrad	5 Expertenmeinung	
Konsensstärke	100%	

7.2.1.5.1.	<b>Motorische Ersatzoperationen können dann durchgeführt werden, wenn eine Reinnervation des ausgefallenen Muskels nicht möglich ist oder erfolglos blieb</b>	Stand 2023
Empfehlungsgrad:	<b>Schwache Empfehlung dafür ↑</b>	
Qualität der Evidenz <i>Evidenzbericht Teil B Frage 4</i>	Niedrig ⊕⊕⊖⊖ Literatur: Klifto et al., 2022	
Konsensstärke:	100%	

Empfehlung 7.2.1.5.2	Motorische Ersatzoperationen können gleichzeitig mit der Nervenrekonstruktion durchgeführt werden, wenn eine lange Regenerationszeit zu erwarten ist.	Stand 2013, geprüft 2023
Empfehlungsgrad	<b>0↔</b>	
Evidenzgrad	5 Expertenmeinung	
Konsensstärke	100%	

Empfehlung 7.2.2.1	Eine medikamentöse Therapie mit dem Ziel einer Verbesserung der Nervregeneration außerhalb kontrollierter Studien kann nicht empfohlen werden.	Stand 2013, geprüft 2023
Empfehlungsgrad	<b>0↔</b>	
Evidenzgrad	5 Expertenmeinung	
Konsensstärke	100%	

Empfehlung 7.2.2.2	Die Elektrotherapie kann als ergänzende Behandlungsoption bei einer Nervenläsion mit axonaler Schädigung (Axonotmesis oder Neurotmesis) angewendet werden.	Stand 2013, modifiziert
Empfehlungsgrad	<b>0↔</b>	
Evidenzgrad	3b Literatur: Gordon et al. 2009	
Konsensstärke	100%	

Empfehlung 7.2.2.3	Die (Laser-) Photostimulation kann bei inkompletten Nervenläsionen als ergänzende Behandlungsoption angewendet werden.	Stand 2013, modifiziert
Empfehlungsgrad	<b>0</b> ↔	
Evidenzgrad	3a Literatur: Rochkind et al. 2007	
Konsensstärke	100%	

### Statements

Statement 8	<i>Mikrochirurgische Techniken</i> verbessern signifikant das Operationsergebnis.	Stand 2013, geprüft 2023
Konsensstärke	100%	

Statement 9	Als <i>Dekompression</i> wird bezeichnet, wenn ein nachgewiesenes mechanisches, äußeres Hindernis kompressiv auf den Nerv wirkt und entfernt/durchtrennt wird.	Stand 2023, Modifiziert
Konsensstärke	100%	

Statement 10	Der Begriff „ <i>Neurolyse</i> “ beschreibt eine Lösung des Nerven aus seinem umgebenden Gewebe. Weitere erklärende Zusätze wie Dekompression ohne oder mit Epineuriotomie, interne/externe Faszikelseparation bzw. -präparation, auch zu diagnostischen Zwecken (NAP-Ableitung) oder als Bestandteil der Nerventransplantation, können ergänzt werden. Inhaltlich sind externe und interne Neurolyse zu unterscheiden.	Stand 2023, Modifiziert
Konsensstärke	100%	

Statement 11	Die Art der chirurgischen Behandlung einer Kontinuitätsläsion ist im Wesentlichen abhängig von der Lokalisation, der Morphologie und der Funktion bzw. dem Erhalt der Leitfähigkeit des betroffenen geschädigten Nervensegments.	Stand 2023, NEU
Konsensstärke	100%	

### 7.1 Generelle Überlegungen und Timing

Systematische Untersuchungen über den Zusammenhang zwischen Spezialisierung und den klinischen Ergebnissen in der Versorgung peripherer Nervenverletzungen existieren nicht. Nach Überzeugung der bei der Aktualisierung der Leitlinie beteiligten Spezialisten erleichtern aber Kenntnisse über Pathophysiologie, Klassifikation und Diagnostik erheblich die Interpretation klinischer und elektrodiagnostischer Befunde sowie der Bildgebung und damit die Indikationsstellung für operative und/oder konservative Behandlungsverfahren sowie die Abschätzung der individuellen Prognose im weiteren Verlauf (Empfehlung 7.1.1). Es ist daher anzunehmen, dass die Betreuung und Beratung des Patienten auf einem wesentlich adäquateren Niveau stattfinden kann.

Für die Einschätzung einer peripheren Nervenverletzung und die Entscheidung über die Notwendigkeit, das Timing und die Wahl eines operativen Verfahrens sind mehrere Aspekte relevant: Traumamechanismus, Begleitverletzungen, Zeitpunkt, Defektlänge, funktionelles und morphologisches Schädigungsmaß sowie die Ergebnisse der bildgebenden und elektrophysiologischen Diagnostik (Seddon, 1954; Simon, Spinner, Kline & Kliot, 2016; Smith et al., 2016; Smith et al., 2019; Midha & Grochmal, 2019; Ramachandran & Midha, 2019; Coroneos et al., 2017; Donzelli et al., 2022).

Die Klassifizierungen des morphologischen Ausmaßes der Nervenschädigung sind in Kapitel 3 beschrieben. Zur präoperativen Differenzierung können die elektrophysiologische (s. Kapitel 6.2) und bildgebende Diagnostik (s. Kapitel 6.3) herangezogen werden (Chhabra, Ahlawat, Belzberg & Andresek, 2014; Ahlawat, Belzberg, Montgomery & Fayad, 2016; Robinson & Binhammer, 2022).

Im Zweifel kann in der Zusammenschau des Verletzungsmusters, des Verlaufs der funktionellen Regeneration und der Zusatzdiagnostik die Entscheidung zur operativen Therapie bzw. Exploration getroffen werden (Empfehlung 7.1.8) (Shao et al. 2005; Amillo et al. 1993; Bumbasirević et al. 2010; Elton & Rizzo 2008; Schittko 2004)). Die Wahl des Verfahrens kann teilweise erst nach Exploration des Lokalbefundes und Erheben des intraoperativen elektrophysiologischen Befundes festgelegt werden (Robinson & Binhammer, 2022). Für die Art der Versorgung spielt die Nervenkontinuität (komplett erhalten, teilweise erhalten, Diskontinuität) eine entscheidende Rolle.

Die zeitgerechte Behandlung traumatischer Nervenläsionen beeinflusst das funktionelle Ergebnis operativer Maßnahmen wesentlich (Kretschmer & Antoniadis, 2014), denn eine frühere Reinnervation führt in der Regel zu besseren funktionellen Ergebnissen (Kretschmer & Birch, 2011; MacKay et al., 2021; Wang et al., 2017; Jonsson et al., 2013). Die pathophysiologischen Prozesse nach einer Nervenverletzung verlaufen zentral und peripher in engen Zeitfenstern. Ein denervierter Muskel atrophiert zunächst reversibel, um später irreversibel bindegewebig-fettig umgebaut zu werden und nach Verlust der motorischen Endplatten nicht mehr reinnervierbar zu sein. Der dafür maßgebliche Zeitraum wird kontrovers diskutiert: Bisher wurde davon ausgegangen, dass ein solcher Umbau 18 Monate nach ausbleibender Reinnervation eintritt. Frühere morphologische Veränderungen treten aber bereits an den motorischen Endplatten auf (Fu & Gordon, 1995; Gordon, 2020). Aktuelle Ergebnisse zur humanen Muskel-Endplatten-Remodellierung scheinen hierzu teilweise im Widerspruch zu stehen, denn sie beschreiben einen Erhalt der Struktur über 6 Monate hinaus (Gupta et al., 2020)). Bei hohen proximalen Läsionen dauern Reinnervationsprozesse bis zum peripheren Zielorgan aufgrund der größeren Distanzen länger als bei weiter peripher gelegenen Verletzungen. Insofern ist eine zeitnahe operative Versorgung bei proximalen Verletzungen (z. B. Plexusverletzungen) besonders wichtig (Coroneos et al., 2017). Nach Versorgungsintervallen von 6 oder mehr Monaten konnten schlechtere Ergebnisse aufgezeigt werden (Kandenwein, Kretschmer, Engelhardt, Richter & Antoniadis, 2005).

Dazu kommen zentralnervöse Veränderungen in der kortikalen Repräsentation des ausgefallenen Areals, die mit zunehmender Dauer zusätzliche Probleme mit dem Wiedererlangen der Funktion verursachen („Cutting your nerve changes your brain“; Taylor, Anastakis & Davis,

2009; Coroneos et al., 2017). Auf Ebene des Rückenmarks wurde ein unterschiedliches Ausmaß an Zellapoptosen zwischen sensiblen und motorischen Neuronen festgestellt (Terenghi, Hart & Wiberg, 2011). Richter et al. (Richter, 1982) sowie Gordon et al. (Gordon, 2020) belegten bereits, dass nicht nur der fettige Umbau des Zielorganmuskels die funktionell wirksame motorische Reinnervation beeinflusst, sondern auch eine sich einstellende Fibrosierung muskulärer Endplatten (Richter, 1982; Ritcher & Ketelsen, 1982; Fu & Gordon, 1995; Gordon, 2020).

Deshalb ist es wichtig, einen operativ zu versorgenden Nervenschaden möglichst früh als solchen zu erkennen und die richtige Therapie frühestmöglich einzuleiten (Empfehlung 7.1.2), (Donzelli et al., 2022; Pulos et al., 2019).

Bei einer vollständigen Durchtrennung eines Nervs ist die mikrochirurgische Rekonstruktion indiziert. Der Zeitpunkt der Nervennaht (Koaptation) sollte möglichst früh erfolgen. Hierdurch werden ein Schrumpfen und die Retraktion der Nervenenden vermieden, zudem wird frühzeitig eine neurale Leitschiene zur Aussprossung eines neuen Axons gelegt. Voraussetzung für eine primäre Nervennaht sind saubere Wundverhältnisse und glatte, nicht gequetschte Stumpfen. Eine primäre Nervennaht sollte, wenn möglich, innerhalb weniger Tage erfolgen. Sie kann unter bestimmten Umständen jedoch auch postprimär/spätprimär mit gutem Erfolg nach bis zu 3 Wochen durchgeführt werden, wenn nach der Verletzung eine Readaptation spannungsfrei möglich ist. Die zeitliche Definition ist hier in der Literatur unterschiedlich (Birch, 2011; Dvali & Mackinnon, 2003; Siemionow & Brzezicki, 2009; Huber, Tobler, Gloor-Juzi, Grill & Gubler-Gut, 2011). Von einer verzögerten Primärnaht wird meist nach Ablauf von 5 Tagen gesprochen und von einer Sekundärversorgung, wenn die Versorgung der Nerven nach 3 Wochen erfolgt. Hier wird zusätzlich noch zwischen einer unmittelbaren Versorgung nach einem Monat, einer verzögerten Versorgung nach 3 bis 6 Monaten und einer Spätversorgung nach 1 bis 2 Jahren unterschieden (Kato, Htut, Taggart, Carlstedt & Birch, 2006; Goldie, Coates & Birch, 1992).

Bei ausgedehnten Weichteilverletzungen oder Infektionen muss die Wundheilung abgewartet und eine sekundäre Nervennaht durchgeführt werden. Liegt eine Defektstrecke vor oder sind die Stumpfen retrahiert, muss eine Nerventransplantation durchgeführt werden. Eine sekundäre Rekonstruktion oder Transplantation sollte jedoch bei Beteiligung von muskulären Strukturen so früh wie möglich geplant werden (Empfehlung 7.1.5). Nach 6 Monaten ist die Degeneration des motorischen Endorgans (Muskulatur) relativ weit fortgeschritten, sodass die Erfolgchancen für das Erreichen einer motorischen Funktion deutlich reduziert sind. Das Wiedererlangen einer Sensibilität unterliegt zeitlich nicht diesen Grenzen, ist jedoch bei frühzeitiger operativer Versorgung günstiger (Bell Krotoski, 2002; Millesi, 1990; Werdin & Schaller, 2008).

#### *Klassifikation primär, spätprimär und sekundär*

Eine primäre Nervennaht sollte, wenn möglich, innerhalb von weniger Tage erfolgen. Sie kann jedoch auch unter bestimmten Umständen postprimär mit gutem Erfolg nach bis zu 3 Wochen durchgeführt werden, wenn nach der Verletzung eine Readaptation spannungsfrei möglich

ist. Die zeitliche Definition ist hier in der Literatur unterschiedlich (Birch, 2011a; Dvali & Mackinnon, 2003; Siemionow & Brzezicki, 2009). Man spricht meist von einer verzögerten Primärnaht oft nach Ablauf von 5 Tagen und meist von einer Sekundärversorgung, wenn die Versorgung der Nerven nach 3 Wochen erfolgt. Hier wird zusätzlich noch zwischen einer unmittelbaren nach 1 Monat, einer verzögerten nach 3-6 Monaten und einer Spätversorgung nach 1-2 Jahren gesprochen (Birch, 2011b; Birch et al., 2012, 2015; Goldie, Coates & Birch 1992; Kato et al., 2006). Bei ausgedehnten Weichteilverletzungen oder Infektionen muss die Wundheilung abgewartet und eine sekundäre Nervennaht durchgeführt werden. Liegt eine Defektstrecke vor oder sind die Stumpfen retrahiert, muss eine Nervenrekonstruktion durchgeführt werden. Eine sekundäre Rekonstruktion oder Transplantation sollte jedoch bei Beteiligung von muskulären Strukturen so früh wie möglich geplant werden. Nach 6 Monaten ist die Degeneration des motorischen Endorgans (Muskulatur) relativ weit fortgeschritten, dass die Erfolgchancen zum Erreichen einer motorischen Funktion deutlich reduziert sind. Das Wiedererlangen einer Sensibilität unterliegt zeitlich nicht diesen Grenzen ist jedoch bei frühzeitiger operativer Versorgung günstiger (Green et al. 2017; Bell Krotoski 2002; Millesi 1990; Rudigier 2006; Towfigh et al. 2011; Werdin & Schaller 2008).

### *Erkennen von Nervenverletzungen*

Mindestens 1,8 % aller Patienten mit einem Trauma der oberen und 3,3 % aller Patienten mit einer Verletzung der unteren Extremität weisen eine relevante Nervenverletzung auf (Huckhagel, et al., 2018; Huckhagel, Nüchtern, Regelsberger, Lefering & TraumaRegister DGU, 2018). Aufgrund dieser Häufigkeit sollte bei der Statuserhebung von Traumapatienten die Erfassung möglicher Nervenschäden zur Routine gehören. Weiterhin treten viele der in nervenchirurgischen Zentren behandelten Verletzungen im Rahmen von Operationen auf (Antoniadis et al., 2014). Besteht der Verdacht auf eine Nervenläsion, muss eine spezifisch diagnostische Aufarbeitung in Verbindung mit der Vorstellung in einer rekonstruktiv tätigen nervenchirurgischen Abteilung erfolgen (Empfehlung 7.1.4).

### *Initiale Maßnahmen*

Besteht der klinische Verdacht einer Nerven- oder Plexusläsion, sollte schnellstmöglich eine bildgebende (MR-Neurografie/Neurosonografie) und funktionell-elektrophysiologische Abklärung erfolgen sowie eine Expertenmeinung eingeholt werden (Jack, Smith & Spinner, 2022).

### *Nervenschäden, die ohne weitere Kontrollen operativ versorgt werden sollten – offene Verletzungen:*

Wird bei der diagnostischen Evaluation ein hochgradiger Nervenschaden festgestellt, ist eine konservative Therapie überholt und kontraindiziert. Hochgradige Nervenschäden sind Nervendurchtrennungen oder Grad-IV-Läsionen (nach Sunderland), die keine Aussicht auf eine erfolgreiche spontane Regeneration haben. Patienten mit derartigen Nervenschäden müssen zeitnah operativ versorgt werden.

### *Nervenschäden bei denen Verlaufskontrollen indiziert sind – Kontinuitätsläsionen*

Komplexer gestaltet sich die Therapie von Kontinuitätsläsionen (Sunderland Grad II bis III), bei denen nicht eindeutig ist, ob eine spontane Erholung möglich ist. Neben der Bildgebung und Elektrophysiologie ist die kurzfristige klinische Verlaufsbeurteilung innerhalb von 3 bis 4 Wochen therapieentscheidend (Empfehlung 7.1.6 und 7.1.7. Tritt eine relevante Besserung ein, kann konservativ verfahren und wiederum 3 bis 4 Wochen später kontrolliert werden. Andernfalls ist eine nervenchirurgische OP indiziert. Deswegen sollten auch diese Patienten frühzeitig nervenchirurgisch vorgestellt werden (ohne dass jeder Patient zwingend operiert wird) (Ilyas et al., 2020; Chaudry et al., 2019; Pulos et al., 2019). Nur so kann der spontane Verlauf mitbeurteilt und die Entwicklung bzw. die ausbleibende Entwicklung in die Therapie einbezogen werden (Heinen, Binaghi & Kretschmer, 2022).

## **7.2 Therapie**

### **7.2.1 Operative Verfahren**

#### **7.2.1.1 Kontinuitätsläsionen**

Bei ausbleibender Regeneration und/oder bei Nachweis einer Läsion oder Kompression in der durchgeführten bildgebenden Diagnostik ist eine Exploration (auch Probefreilegung) indiziert. Bei der Exploration erfolgt die Freilegung des betroffenen Nervenabschnitts. Dabei kann eine Dekompression von externen, einengenden Strukturen erfolgen. Dekompression an sich ist ein sehr allgemeiner Begriff, der im nervenchirurgischen Sinn letztlich eine eher makrochirurgische Maßnahme beschreibt. Dabei wird der Nerv von einer externen, einengenden Struktur befreit, ohne dass dabei schon direkt am Nerv zirkumferentiell präpariert wird (mikrochirurgischer Folgeschritt).

Der vieldeutige Begriff „Neurolyse“ (er wird von Schmerztherapeuten auch mit gänzlich anderer Bedeutung, nämlich als destruktiver Eingriff, verwendet) ist als nächster Schritt nach der Freilegung und möglicherweise notwendigen Dekompression anzusehen. Er bedarf als therapeutische Maßnahme der Nervenchirurgie weiterer erklärender Zusätze, die einen Hinweis darauf geben, welche mikrochirurgische Technik und Maßnahme tatsächlich angewendet wurde (z. B. zirkumferentielle Entfernung einer am Nerv anhaftenden Narbe, Epineuriotomie, Faszikelseparation/Präparation). Auch zu diagnostischen Zwecken kann eine Neurolyse nötig sein: Die NAP-Ableitung erfordert eine externe Neurolyse, da der Nerv zirkumferentiell aus dem Nervbett herausgearbeitet werden muss, um die Elektroden anlegen zu können und gleichzeitig keinen Kontakt des Nervs mit dem Umgebungsgewebe zu haben (Spinner & Kline, 2000).

Um über die Notwendigkeit einer Transplantation oder Teiltransplantation zu entscheiden, kann eine interfaszikuläre Neurolyse indiziert sein. Eine Neurolyse ist als alleinige Behandlungsmaßnahme bei erhaltenem SNAP vertretbar, denn es besteht kein bzw. nur ein minimales Risiko einer Verletzung von Faszikeln. Innere/interfaszikuläre Neurolyse bedeutet dabei die Freilegung der Faszikel durch eine Präparation des interfaszikulären und unter Umständen vernarbten Epineuriums (Birch, 2005; Frykman, Adams & Bowen, 1981; Millesi, Meissl &

Berger, 1972; Mazal & Millesi, 2005). Mazal und Millesi (Mazal & Millesi, 2005) bezeichnen die „innere Neurolyse“ als „Entfernung von fibrotischem Gewebe im Innern eines Nervs, jedoch ohne komplette Isolierung von Faszikeln, die das Risiko einer Schädigung von Verbindungen zwischen den Faszikeln und einer Verschlechterung der Blutversorgung beinhaltet.“

Die Indikation für die innere Neurolyse ist eng (Empfehlung 7.2.1.1); (Birch, 2005). Sie wird bei einem Kontinuitätsneurom im Rahmen des Split-Repairs, zur Durchführung eines Nervtransfers, bei der Nervtransplantation und bei der Exstirpation bzw. dem Herausschälen eines benignen, aber infiltrativen Tumors angewendet sowie selten bei neuropathischem Schmerz (Spinner & Kline, 2000; Birch, 2005). Keine Indikation für eine innere Neurolyse ergibt sich bei Läsionen ohne Schmerzsyndrom und Risiko der Verletzung intakter Faszikel sowie bei Verschlechterung der Gefäßversorgung (ebenso nicht bei schwerem Karpaltunnelsyndrom und Kubitaltunnelsyndrom) (Lowry & Follender, 1988; Nielsen, Osgaard & Trojaborg, 1980).

Nach der Freilegung des Nervs (und ggf. Dekompression von umgebenden Strukturen) sowie einer externen Neurolyse sollte die Morphologie und elektrophysiologische Funktionalität evaluiert werden. Bei nicht erhaltener Funktionalität bzw. Leitfähigkeit (z. B. gemessen anhand NAPs) sollten Nervenersatzverfahren (Transplantation oder Transfer, s. Kapitel 7.2.1.2, 7.2.1.3) erfolgen (Mavrogenis et al., 2008; Kline, 1982; Mackinnon, Glickman & Dagum, 1992; Mahan et al., 2019).

### **7.2.1.2 Diskontinuitätsläsionen**

#### **7.2.1.2.1 Nervenersatz**

Nervenrekonstruktionen unter Spannung heilen mit vermehrter Vernarbung und münden in ein schlechtes Endergebnis. Eine spannungsfreie Nervenrekonstruktion wird durch Überbrücken der Defektstrecken mit Nerveninterponaten gewährleistet. Eine Metaanalyse zeigte hierfür sensible Nerven bessere Ergebnisse als für die Rekonstruktion motorischer Nerven, sowie bessere Ergebnisse bei der Rekonstruktion des Nervus medianus, als des Nervus ulnaris (Yang et al., 2011, Empfehlung 7.2.1.4) das Interponat schützt die Axone vor Narben des umgebenden Gewebes (Battiston, Titolo, Ciclamini & Panero, 2017). Hierbei werden grundsätzlich autologe, d. h. körpereigene, von kommerziell erhältlichen azellulären Nerveninterponaten unterschieden.

#### *Indikation*

Die autologe Nerventransplantation ist nach wie vor der Goldstandard für Nervendefektstrecken von mehr als 3 cm Länge (Millesi, Meissl & Berger, 1972; Pan, Mackinnon & Wood, 2020; Battiston, Titolo, Ciclamini & Panero, 2017), außer bei nichtkritischen, sensiblen Innervationsarealen, etwa des dritten Zwischenfingerraums an der Hand (Pan, Mackinnon & Wood, 2020). Prinzipiell sind alle Nervenqualitäten (sensibel, motorisch und gemischt) für eine autologe Rekonstruktion geeignet. Ideale Ergebnisse sind bei Defektgrößen zwischen 3 und 6 cm zu erwarten (Moore, Wagner & Fox, 2015). Jedoch gibt es keinen Konsens über die maximale Defektstrecke, die durch ein Nervenautotransplantat überbrückt werden kann, und tatsächlich

wurde über sehr unterschiedliche Erfolgsgrade bei Autotransplantaten bis zu 20 cm berichtet (Lenoble et al., 1989). Allerdings besteht ein allgemeiner Konsens darüber, dass der Regenerationserfolg abnimmt, wenn die Autotransplantate länger als 60 cm sind (Boyd & Fox, 2015). Insbesondere bei komplexen Verletzungen, etwa multiplen Nervenverletzungen des Plexus brachialis, sind autologe Nerventransplantate erforderlich, obwohl deren Verfügbarkeit limitiert ist (Kandenwein, Kretschmer, Engelhardt, Richter & Antoniadis, 2005; Socolovsky, Di Masi & Battaglia, 2011). Sollte sich nach initialer Rekonstruktion von Nervendefekten, die 3 cm in der Länge überschreiten, mit Konduiten im postoperativen Verlauf keine Reinnervation zeigen, wird eine autologe Nerventransplantation auch noch nach 3 bis 6 Monaten empfohlen (Battiston, Titolo, Ciclamini & Panero, 2017).

Als einfacher intraoperativer Test gilt: Wenn eine epineurale Koaptation mit zwei 8-0-Einzelknopfnähten im Winkel von 180 Grad die Nervenenden nicht zusammenhält, ist die Indikation zum Nerventransplantat gegeben (Moore, Wagner & Fox, 2015).

Allgemeine Kriterien für eine erfolgreiche Nervenrekonstruktion basieren auf einer gut durchbluteten Wunde, stabilen knöchernen Verhältnissen, einer suffizienten Hautweichteilbedeckung, beweglichen Gelenken und intakten motorischen Endplatten im Muskel (Geissler & Stevanovic, 2019).

Grundsätzlich ist eine schnelle Rekonstruktion des Nervs anzustreben, optimalerweise direkt während der Akutversorgung. Denn dann ist noch kein Narbengewebe vorhanden, welches die Rekonstruktion deutlich erschwert (Geissler & Stevanovic, 2019). Außerdem ist ein wesentlicher Vorteil, dass eine intraoperative Nervenstimulation bis zu 72 Stunden nach der Durchtrennung möglich ist, da das distale Nervenende noch Neurotransmitter enthält, was die intraoperative topografische Ausrichtung erleichtert (Moore, Wagner & Fox, 2015).

Ist eine primäre Nervenrekonstruktion bei polytraumatisierten Verletzten nicht möglich, sollte im Rahmen der „damage control surgery“ der Nerv primär markiert werden, um die spätere subakute Rekonstruktion zu erleichtern (Moore, Wagner & Fox, 2015). Weitere Situationen, die eine verzögerte Rekonstruktion bedingen, sind akut infizierte Wunden, eine fehlende adäquate Hautweichteilbedeckung oder die Notwendigkeit von weiteren chirurgischen Debridements (Battiston, Titolo, Ciclamini & Panero, 2017). Eine verzögerte Rekonstruktion ist nicht ideal, da sich die Nervenenden schlechter mobilisieren lassen und daraus somit eine größere Defektstrecke resultiert.

#### *Vorteile*

Autologe Nerventransplantate fungieren als immunogeninerte Gerüststrukturen, da sie die für die axonale Regeneration essenziellen neurotrophen Faktoren und vitale Schwann-Zellen besitzen (Siemionow & Brzezicki, 2009; Ray & Mackinnon, 2010). Die extrazelluläre Matrix ist so angeordnet, dass sie endoneurale Röhren bildet. Obwohl der Blutfluss während des Transplantationsvorgangs zunächst unterbrochen ist, wird der funktionelle Blutfluss innerhalb weniger Tage durch Inoskulation oder eine spontane End-to-End-Reparatur des bestehenden Gefäßsystems wiederhergestellt, die sowohl vom Gewebebett als auch von den wieder verbundenen Nervenenden ausgeht (Best, Mackinnon, Evans, Hunter & Midha, 1999, Farber et al., 2016).

Die Nerventransplantate werden in den folgenden Wochen umgebaut. Zu diesen Prozessen gehören die Invasion von Makrophagen, die Proliferation der Spendertransplantat-Schwann-Zellen, die Degeneration von Axonen und Myelinresten innerhalb des Transplantats und sogar eine starke Migration von Schwann-Zellen aus dem Transplantat zu den reparierten Nervenenden (Tomita et al., 2009).

Optimale Ergebnisse werden bei Defektstrecken von 6 cm und länger erzielt, wobei kleinere und dünnere Nerven aufgrund der besseren Revaskularisation bessere funktionelle Ergebnisse erzielen (Boyd & Fox, 2015). Die Vaskularisation ist insbesondere für dickere Nerven wichtig, um eine zentrale Nekrose zu vermeiden (Boyd & Fox, 2015).

### *Nachteile*

Allgemeine Nachteile der autologen Nerventransplantation inkludieren

- die Hebmorbidity des Spendernervs mit Sensibilitätsverlust in dessen Innervationsgebiet,
- das potenzielle Risiko der Entwicklung eines Neuroms an den abgesetzten Spendernervenenden,
- zusätzliche Narben mit dem Risiko von Narbenadhäsionen durch einen zweiten Operationssitus, wenn der Spendernerv nicht direkt über die bestehende Wunde als angrenzender Nerv gehoben werden kann,
- die zusätzliche Operationszeit durch Heben des Nerventransplantates,
- die limitierte Länge des Transplantatmaterials und
- die Tatsache, dass das Nerventransplantat häufig einen deutlichen Größenunterschied zum zu rekonstruierenden Nerven besitzt (Trehan, Model & Lee, 2016; Battiston, Titolo, Ciclamini & Panero, 2017; Kornfeld, Borger & Radtke, 2021).

Prinzipiell wurde in Tierexperimenten nachgewiesen, dass Nerventransplantate mit motorischen oder gemischten Faszikelqualitäten eine bessere Regeneration an der Koaptationsseite aufweisen als rein sensible Nerventransplantate (Moradzadeh et al., 2008). Werden komplette Nervensegmente verwendet (beispielsweise bei „spar part surgery“-Rekonstruktionen), resultieren zentrale Fibrosen, weshalb dies nicht empfohlen wird (Beris, Gkiatas, Gelalis, Papadopoulos & Kostas-Agnantis, 2019).

Nachuntersuchungen zur Hebmorbidity nach Entnahme des N. suralis ergaben, dass deren Symptome in 5 % der Fälle Auswirkungen auf das tägliche Leben hatten, wobei sensible Defizite in 92,9 %, chronische Schmerzen in 19,7 %, sensorische Symptome in 41,1 %, Wundinfektionen in 5,7 % und nichtinfektiöse Wundkomplikationen in 7,8 % der Fälle vorlagen (Ducic, Yoon & Buncke, 2020). In einer weiteren Studie gaben Patienten 15 Jahre nach Entnahme des N. suralis in 76 % der Fälle eine Hypästhesie im Innervationsgebiet des Nervs, in 17 % Schmerz, in 34 % Kälteempfindlichkeit, in 24 % Narbenempfindlichkeit und in 17 % der Fälle eine funktionelle Verschlechterung durch einen Schuhkonflikt an (Ijpma, Nicolai & Meek, 2006). Ein propriozeptives Defizit des Sprunggelenks nach Entnahme des Nervus suralis besteht nicht (Rein et al., 2009).

Als Nachteile für die Entnahme des Nervus cutaneus antebrachii medialis wurden störende Narben, Parästhesien der Unterarmauflagefläche in einer durchschnittlichen Größe von 16 × 8 cm und in 25 % der Fälle schmerzhaftes Neurome angegeben (Stang, Stollwerck, Prommersberger & Van Schoonhoven, 2013). Im Gegensatz dazu besteht als Hebemorbidity beim selten verwendeten Nervus interosseus posterior nur die sichtbare Narbe am dorsalen Handgelenk (Stang, Stollwerck, Prommersberger & Van Schoonhoven, 2013).

#### *Kontraindikationen*

Die wichtigste Kontraindikation für das Verwenden von Nerventransplantaten bei motorischen Reinnervationsverfahren ist das Fehlen funktioneller motorischer Einheiten im Endorgan. Im Laufe von 12 bis 18 Monaten atrophiert und fibrosiert der denervierte Muskel, sodass er die Fähigkeit zur Kontraktion verliert, selbst wenn neurale Stimuli zu einem späteren Zeitpunkt wiederhergestellt werden würden (Buena & Fichman, 2023). Kontraindikationen für die Entnahme des N. auricularis magnus als autologes Nerventransplantat zur Rekonstruktion des N. facialis sind tumoröses Gewebe in unmittelbarer Umgebung des Nervs, insbesondere Tumoren mit Skip-Läsionen oder eine vorherige Bestrahlung dieser Region (Werner et al., 2021).

#### *Technik*

Für die Nervenrekonstruktion sind entweder eine Lupenbrille mit mindestens vierfacher Vergrößerung vonnöten oder – noch geeigneter – das Operationsmikroskop unter Verwenden von mikrochirurgischem Instrumentarium (Moore, Wagner & Fox, 2015).

Zunächst werden beide Nervenenden dargestellt. Durch die Mobilisation der Nervenenden ist aufgrund der elastischen Eigenschaften des Nervengewebes eine Defektstrecke von weniger als 5 mm überbrückbar (Millesi, 1986).

Während bei akut durchgeführten Nervenrekonstruktion nur 4 % des Nervs retrahieren und somit eine primäre End-zu-End-Koaptation möglich ist, retrahieren bei verzögert durchgeführten Rekonstruktionen die Nervenenden um 28 %, was einen irreversiblen Rückgang des Blutflusses bewirkt, sodass ein Nerveninterponat erforderlich wird (Trumble & Shon, 2000). Außerdem verkürzt sich die Zeit für die Reinnervation der motorischen Endplatten - „*time is muscle*“ (Geissler & Stevanovic, 2019)). Die longitudinal verlaufenden perineuralen Gefäße dienen als Orientierung für das Ausrichten des Nervs. Beide Nervenenden werden angefrischt, sodass vitale Faszikel im Nervenquerschnitt zu sehen sind. Da akut verletzte Nerven geschwollen, hämorrhagisch oder ausgedünnt erscheinen können, ist es mitunter schwierig, das Ausmaß der Verletzungszone exakt zu bestimmen. Bei subakuten Nervenrekonstruktionen erscheinen die Nervenenden vernarbt und steif, was die topografische Zuordnung und Mobilisation erschweren (Geissler & Stevanovic, 2019). Die proximalen und distalen Nervenenden sind so weit zurückzukürzen, bis vorgewölbte vitale Faszikel erkennbar sind. Diese Technik wird im englischen Sprachraum „*bread loafed*“ genannt (Boyd & Fox, 2015; Moore, Wagner & Fox, 2015). Eine Möglichkeit zur Bestätigung der adäquaten Rückkürzung in vitales Nervengewebe besteht darin, das proximale Schnittende zu trimmen, während die Narkose verringert wird. Alterationen der Herzfrequenz oder des Blutdrucks deuten auf eine nozizeptive Reaktion hin (Moore, Wagner & Fox, 2015; Boyd & Fox, 2015).

Die entnommenen Transplantate werden mit mindestens 10 % Überlänge im Vergleich zur Defektstrecke eingenäht, sodass eine spannungsfreie Nervenrekonstruktion in allen Gelenkpositionen erreicht wird. Die spannungsfreie gelenkübergreifende Nervenrekonstruktion ist in den verschiedenen Gelenkpositionen intraoperativ zu überprüfen, beispielsweise am Unterarm in Pro- und Supinationsstellung (Ducic et al., 2016).

Die Empfehlung der Invertierung des Nerventransplantates zur Verhinderung eines axonalen Verlustes während der Regeneration besteht nicht mehr, da neuere Arbeiten zeigten, dass die Polarität des Nerventransplantates keinen Einfluss auf die nervale Regeneration hat (Roberts et al., 2017; Afshari et al., 2018; Kim et al., 2020).

Es ist auf eine ausreichende Anzahl von Nerventransplantaten zu achten. Ein „*Overgrafting*“, d. h. das Einbringen von mehr Transplantaten als vorhandenen Faszikeln im Nervenquerschnitt, sollte realisiert werden, da vor allem der N. suralis einen hohen Anteil an Bindegewebe zeigt. Für den Erfolg einer Nerventransplantation ist die Qualität des Transplantatlagers von ausschlaggebender Bedeutung. Bei einem narbenreichen oder schlecht vaskularisierten Wundbett ist dies beispielsweise durch eine Lappenplastik zu beheben. Alternativ werden längere Nerventransplantate mit einem extraanatomischen Verlauf gewählt. Die Stärke des Nahtmaterials beträgt bei großen Stammnerven am Unterarm 8-0 oder 9-0, im Hohlhandbereich 9-0 und bei Fingernerven 9-0 oder sogar 10-0. Prinzipiell sollten so wenige Nähte wie möglich durchgeführt werden. Autologe Nerventransplantate werden bei gemischten großen Nerven (beispielsweise am Unterarm) interfaszikulär, bei kleinen Nerven (z. B. Digitalnerven) epineural koaptiert. Es ist darauf zu achten, dass die Faszikel exakt adaptiert werden und nicht überlappen.

Die Nervenkoaptation kann bei suffizientem Hautweichteilgewebe zusätzlich mit einem Konduit geschützt werden, da gezeigt wurde, dass die sensorische Nervenregeneration bei primärer End-zu-End-Koaptation dadurch verbessert wird (Neubrech et al., 2018).

Nervkoaptationen nur mit Fibrinkleber führen zu ähnlichen funktionellen und elektrophysiologischen Ergebnissen, aber kürzeren Operationszeiten im Vergleich zu Nervkoaptationen durch alleinige Nähte (Barton et al., 2014). Dennoch resultieren Nervkoaptationen nur mit Fibrinkleber in einer geringeren longitudinalen Festigkeit und mehr Dehiszenzen. Da bei der Kombination von Fibrinkleber mit ein oder zwei Nähten keine Dehiszenz beobachtet wurde, wird dessen Anwendung in Kombination empfohlen (Koopman et al., 2022). Die spannungsfreie Nervenrekonstruktion erlaubt eine frühe funktionelle Nachbehandlung.

#### *Transplantatauswahl*

Die Wahl des Spendernervs hängt einerseits von der Größe des Nervendefektes, der Anzahl der Faszikel und der Querschnittsfläche des zu rekonstruierenden Nervs ab, andererseits vom postoperativen Defizit nach der Spendernerventnahme und von der Praktikabilität der Transplantathebung (Trehan, Model & Lee, 2016). Tabelle 8 liefert eine Übersicht der verfügbaren autologen Spendernerven.

Der Nervus suralis ist nach wie vor der am häufigsten verwendete Nerv für eine Nerveninterposition (Buena & Fichman, 2023). Er wird gewählt, wenn kein anderer sensibler Nerv als

Transplantat im Wundgebiet verfügbar und multiple Nervenrekonstruktionen bei langen Defektstrecken erforderlich sind (Poppler et al., 2015; Buena & Fichman, 2023).

Bei Reinnervationsoperationen des N. facialis ermöglicht die enorme Länge des Nervus suralis ein Cross-Face-Transplantat von einem normalen Gesichtsnerv proximal zum distalen Stumpf des Gesichtsnervs auf der gelähmten Seite (Buena & Fichman, 2023).

Zur Neurotisation der Cornea des Auges werden Nerventransplantate, beispielsweise der N. auricularis magnus (Jowett & Pineda II, 2019) oder der N. suralis verwendet (Elbaz, Bains, Zucker, Borschel & Ali, 2014).

Transplantate des N. suralis werden standardmäßig im Zusammenhang mit einer Verletzung des Plexus brachialis eingesetzt (Chuang, 2009).

Wird das distale Ende des Spendernervs an einen in der Nähe liegenden Nerv End-zu-Seit koaptiert, lassen sich die durch aussprossende, sensible Nerven bedingten Hypästhesien oder die Hypersensitivität im Hebegebiet reduzieren (Poppler et al., 2015). Grund dafür ist, dass sensible Nerven spontan aussprossen, während motorische Axone eine Verletzung benötigen, um auszusprossen (Tarasidis et al., 1997; Pannucci et al., 2007).

Alternativ zum N. suralis gibt es vielfältige Spendernerven, welche unter der Maxime, zusätzliche Hautinzisionen zu vermeiden, die Hebemorbidity zu limitieren und den Spendernerven leicht zu heben, für eine Entnahme infrage kommen (Poppler et al., 2015). So gelingt es in 67 % der Fälle die Involvierung einer zweiten Extremität und in 30 % eine zweite Inzision während der Operation zu vermeiden (Poppler et al., 2015). Für distale Verletzungen des N. medianus und des N. ulnaris ist der N. cutaneus antebrachii medialis die erste Wahl (Ehretzman, Novak & Mackinnon, 1999; Dorsi et al., 2008).

Weiterhin besteht die Überlegung, nichtkritische Nervenanteile von verletzten Nerven zu nutzen, um zusätzliche Hautschnitte zu vermeiden und die Operationszeit zu minimieren. Beispielsweise sind bei proximalen Verletzungen des N. medianus die Nerven der dritten Zwischenfingerfalte nutzbar (Poppler et al., 2015).

Für kurze Defektrekonstruktionen des R. superficialis n. radialis eignet sich der angrenzende N. cutaneus antebrachii lateralis (Poppler et al., 2015). Der R. superficialis n. radialis sollte rekonstruiert werden, da diese Region aufgrund von aussprossenden Kollateralen zur Hyperalgesie neigt (Dorsi et al., 2008). Bei hohen N.-radialis-Läsionen wird der R. superficialis denerviert und rückgekürzt, um schmerzhaftes Neurome zu vermeiden, oder der distale Anteil des R. superficialis n. radialis End-zu-Seit an den N. medianus koaptiert (Poppler et al., 2015). Auf keinen Fall sollte ein gesunder R. superficialis n. radialis aufgrund der Prädisposition zur Hyper- und Dysalgesie als Spendernerv dienen.

Die Wahl des Spendernervs für die Rekonstruktion der Fingernerven ist abhängig von der Lokalisation (Tabelle 9). Da der N. interosseus posterior sehr dünn ist und wenige Axone besitzt, wird er kaum als Spendernerv genutzt, zumal daraus eine Narbe am sichtbaren dorsalen Handgelenk resultiert (Higgins, Fisher, Serletti & Orlando, 2002; Poppler et al., 2015). Der N. obturatorius wird nur im Ausnahmefall für kritische Rekonstruktionen von motorischen Nerven (etwa der motorische Ast des N. ulnaris oder der N. accessorius) gewählt (Poppler et al., 2015).

Da der N. auricularis magnus im Kopf-Hals-Bereich in unmittelbarer Nähe zum N. facialis liegt, seine konstante anatomische Lokalisation über den McKinney-Punkt (6,5 cm kaudal der inneren Wand des Meatus acusticus externus und 0,5 cm posterior der V. jugularis externus) auffindbar ist, er eine Länge von ca. 8 cm, einen Durchmesser von 1,5 bis 3,26 mm und eine faszikuläre Querschnittsfläche von 0,59 bis 0,82 mm<sup>2</sup> hat, wird er gern für die Rekonstruktion von Ästen des N. facialis (Werner, et al., 2021), des N. alveolaris inferior (Taraquois et al., 2016), für die korneale Neurotisation (Benkhatar et al., 2018) oder den N. accessorius (Weisberger, Kincaid & Riteris, 1998) verwendet (Werner et al., 2021). Der N. auricularis magnus ist ein rein sensibler Nerv, welcher die Haut über der Mandibula und der Glandula parotis innerviert. Sein Ramus posterior innerviert die Haut über dem Mastoid und Meatus acusticus externus sowie über Anteilen der Ohrmuschel. Nachteil der Entnahme des N. auricularis magnus ist das sensorische Defizit, welches im Alltag von den Patienten teilweise als störend empfunden wird (Koshima, Nanba, Tsutsui, Takahashi & Itoh, 2004).

**Tabelle 8: Übersicht der verfügbaren autologen Spendernerven**

Die autologen Spendernerven werden mit verfügbarer Länge, durchschnittlicher Querschnittsfläche und Faszikelanzahl sowie deren sensiblem Innervationsgebiet aufgelistet (Higgins, Fisher, Serletti, & Orlando, 2002, Poppler, et al., 2015).

Spendernerv	verfügbare Länge [cm]	durchschnittl. Querschnittsfläche [mm <sup>2</sup> ]	durchschnittl. Faszikelanzahl [n]	Hypästhesie
<i>Obere Extremität</i>				
N. cutaneus antebrachii medialis	10-56	0,6	3,8	Medialer Unterarm
N. cutaneus antebrachii lateralis	8-12	1,2	5	Lateraler Unterarm
N. interosseus posterior	15-20	0,5	1,8	Am Boden des 4. Strecksehnenfaches
R. superficialis n. radialis	25			Dorsoradialer Handrücken
R. palmaris n. mediani	bis 14			Thenar
3. Zwischenfingerfalte	bis 25			Ulnarer Mittelfinger, radialer Ringfinger
R. dorsalis n. ulnaris	Bis 26			Dorsoulnarer Handrücken
<i>Untere Extremität</i>				
N. suralis	30-50	2,8	8,5	Lateraler Rückfuß
N. cutaneus femoris lateralis	30			Lateraler Oberschenkel

N. saphenus	25-40			Medialseite Unterschenkel
-------------	-------	--	--	---------------------------

**Tabelle 9: Auflistung der Spendernerven für die Rekonstruktion der Fingernerven entsprechend der Lokalisation (Higgins, Fisher, Serletti & Orlando, 2002)**

Zonen des Digitalnervs	Erklärung	durchschnittl. Querschnittsfläche [mm <sup>2</sup> ]	durchschnittl. Faszikelanzahl [n]	Spendernerv
1	Distal der Trifurkation in Höhe der distalen Phalanx	0,6	5,3	N. interosseus posterior oder N. cutaneus antebrachii lateralis
2	Vom Abgang des dorsalen sensorischen Hauptastes in Höhe des MCP bis zur Trifurkation	1	6	N. cutaneus antebrachii lateralis
3	Von der Aufteilung der Nervi digitales palmares communes bis zum Abgang des dorsalen sensorischen Hauptastes in Höhe des MCP	1,5	5,3	N. cutaneus antebrachii lateralis
4	Handgelenk bis zur digitalen Nervenbifurkation	3,6	10,6	N. suralis

Nach wie vor stellt das autologe Nerventransplantat den Goldstandard zur Versorgung peripherer Nervenläsionen dar, welche nicht mittels spannungsfreier Koaptation rekonstruiert werden können. Jedoch kann dieses aufgrund der resultierenden Hebemorbidität und begrenzter Verfügbarkeit nicht immer uneingeschränkt verwendet werden. Als Alternative stehen aktuell mehrere Nervenersatzmaterialien zur Verfügung, darunter autogenes Venengewebe und Venen-Muskel-Interponate, synthetische Conduits (beispielsweise aus Kollagen und Chitosan) oder dezellularisiertes allogenes Nervengewebe aus gespendeten menschlichen peripheren Nerven (Siemers, 2016; Singh, Haq, Tiwari & Saxena, 2022).

#### *Autogenes Venengewebe*

Der Einsatz eines autogenen Venensegments zur Nervenrekonstruktion wurde erstmals 1909 von Wrede in Form eines Fallberichts beschrieben (Wrede, 1909). Eine retrospektive klinische Arbeit aus dem Jahre 1989 verwies auf gute funktionelle Ergebnisse, wenn Venen zur akuten

Rekonstruktion segmentaler Digitalnervenverletzungen von weniger als 30 mm Länge verwendet wurden. Schlechte Ergebnisse wurden jedoch insbesondere bei Defektlängen über 30 mm berichtet. Die Autoren vermuteten in diesem Zusammenhang, dass das Venensegment aufgrund der fehlenden Rigidität der Gefäßwand zum Kollaps neigen und somit die Nervenregeneration (Tang, Gu, & Song, 1993) behindern würde (Walton, Brown, Matory Jr, Borah & Dolph, 1989).

Als Lösungsansatz schlugen verschiedene Autoren vor, die Venensegmente von über 20 mm Länge mit autologen Nervensegmenten zu befüllen, um die Regeneration zu verbessern (Tang, Gu & Song, 1993; Tang, 1995; Tang, 1993; Terzis & Kostas, 2007). In einem Kollektiv von 18 Patienten lieferte diese Technik bei segmentalen Digitalnervendefekten bis 30 mm Länge gemischte Ergebnisse. So war die funktionelle Regeneration im Zuge einer Primärrekonstruktion in 75 % der Fälle exzellent oder gut, jedoch nur in 33 % der Fälle bei verzögerter Rekonstruktion (Tang, Gu & Song, 1993). Dem gegenüber steht eine Arbeit aus dem Jahre 2008, in der im Rahmen einer Fallserie von 3 Patienten über gute Ergebnisse auch bei verzögerter Rekonstruktion berichtet wird (Lee & Shieh, 2008)). Bei Digitalnervendefekten bzw. Defekten gemischter Nerven von jeweils mehr als 50 mm Länge kam es jedoch zu keiner messbaren Regeneration (Tang, Shi & Zhou, 1995; Tang, Gu & Song, 1993).

Die Autoren einer prospektiven Arbeit, die die funktionellen Ergebnisse der Nervenrekonstruktion mittels Venensegment mit denen nach autologer Nervenrekonstruktion und direkter Neurorrhaphie bei insgesamt 34 Defekten verglich, schlussfolgerten, dass die Ergebnisse der Veneninterposition denen der anderen Verfahren zwar unterlegen seien, empfahlen die Technik aber trotzdem zur Rekonstruktion kurzstreckiger Digitalnervendefekte von bis zu 30 mm Länge. Als Gründe dafür führten sie die hohe Patientenakzeptanz und die nachweislich stattfindende Regeneration an (Chiu & Strauch, 1990; Chiu, 1999), was in einer Meta-Analyse aus dem Jahr 2013 bestätigt wurde (Paprottka et al., 2013). Weitere klinische Untersuchungen, jeweils aber ohne Kontrollgruppe mit autologer Nervenrekonstruktion, schlossen sich dieser Empfehlung an (Jeon et al., 2011), schränkten die Defektlänge aber teils auf 20 mm ein (Zyluk, Puchalski & Walaszek, 2005).

#### *Venen-Muskel-Interponate*

Venen-Muskel-Interponate (VMI) wurden Anfang der 1990er Jahre erstmals von Brunelli beschrieben (Brunelli, Battiston, Vigasio, Brunelli & Marocolo, 1993) und in den vergangenen drei Jahrzehnten zunehmend populärer (Geuna et al., 2014). Die Methode vereint die positiven Eigenschaften autologen Venen- und Muskelgewebes. Zum einen lassen sich entsprechende Segmente autologer Venen und einige Muskelfasern ohne relevante Hebermorbidität fast in jeder Körperregion problemlos gewinnen, zum anderen können diese mit minimalem technischem Aufwand zu einer Nervenleitschiene kombiniert werden. Die Vene dient den regenerierenden Nervenfasern hierbei als mechanische Barriere nach außen und verhindert Verwachsungen mit dem umliegenden Gewebe. Die inserierten Muskelfasern verhindern das Kollabieren der Vene und dienen zudem durch die Struktur des Endomysiums als natürliche Leitschiene sowie Quelle wachstumsfördernder Substanzen für regenerierende Axone und einwandernde Schwann-Zellen (Heinzel et al., 2021).

Erste klinische Studien aus den 2000er Jahren berichten von guten funktionellen Ergebnissen vor allem bei der Rekonstruktion rein sensibler Nerven (d. h. Digitalnervenverletzungen) sowie bei gemischten Nervendefekten von bis zu 60 mm Länge. Jedoch handelte es sich hierbei ausschließlich um Studien mit kleinen Fallzahlen und ohne entsprechende Kontrollgruppe, also um autologe Nerventransplantate (Battiston, Geuna, Ferrero & Tos, 2005; Battiston, Tos, Cushway & Geuna, 2000). Eine im Jahr 2010 publizierte Arbeit, in der 21 Digitalnervendefekte mittels VMI rekonstruiert wurden, deren Durchschnittslänge bei 22 mm lag, berichtet von einer guten bis exzellenten Regeneration in 64 % der Fälle, jedoch auch hier ohne Vergleich mit einer Kontrollgruppe (Ignazio & Adolfo, 2010).

Tos et al. verwiesen im Rahmen einer retrospektiven Arbeit auf gemischte Ergebnisse, abhängig von der Faserqualität des rekonstruierten Nervs. Während es bei Digitalnervenverletzungen in 87,5 % der Fälle zu exzellenten oder guten funktionellen Ergebnissen kam, waren die Resultate nach der Rekonstruktion gemischter Nerven deutlich heterogener. Hier waren nur 50 % der sensiblen Regenerationsergebnisse exzellent oder gut, in Bezug auf die Motorik wurde nur in 37,5 % der Fälle der Kraftgrad M4 erreicht (Tos, Battiston, Ciclamini, Geuna & Artiaco, 2012).

Zum aktuellen Zeitpunkt (August 2023) liegen nur zwei publizierte Studien vor, die die Ergebnisse der Nervenrekonstruktion mittels VMI denen nach autologer Nerventransplantation gegenübergestellt haben. Manoli et al. verglichen im Fall von Digitalnervenläsionen insgesamt 17 Nervenrekonstruktionen mittels VMI mit 14 autologen Nerventransplantationen, wobei die durchschnittliche Defektlänge rund 22 mm betrug. Die Autoren stellten in Ihrer Arbeit die Gleichwertigkeit der Ergebnisse der Rekonstruktionsverfahren fest (Manoli, Schulz, Stahl, Jaminet & Schaller, 2014), jedoch war auch hier das Patientenkollektiv nur klein und lediglich in 2 Fällen pro Gruppe betrug die Defektlänge mehr als 30 mm (Manoli, Schulz & Stahl, 2015). Ahmad et al. (Ahmad, Mir & Khan, 2017) verglichen in einer 2017 publizierten Studie die Ergebnisse nach der Rekonstruktion kurzstreckiger (weniger als 30 mm) Defekte des N. medianus oder N. ulnaris auf Unterarm- und Handgelenkshöhe, entweder mittels autologem Nerventransplantat oder VMI bei jeweils 9 Patienten. Die Autoren analysierten die Zwei-Punkte-Diskrimination sowie die Muskelkraft, ohne jedoch einen definierten Beobachtungszeitraum anzugeben. Es zeigten sich auch in dieser Arbeit keine signifikanten Unterschiede beim Vergleich der Gruppen (Ahmad, Mir & Khan, 2017).

Weitere retrospektive Arbeiten sowie eine Fallserie aus Italien mit 4 Patienten lieferten zwar weitere Hinweise, dass VMI zur Rekonstruktion von kurzstreckigen Digitalnervenverletzungen geeignet sind, jedoch fehlte auch hier eine entsprechende Kontrollgruppe mit autologer Nerventransplantation (Schiefer et al., 2015; Manoli, Schiefer, Schulz, Fuchsberger & Schaller, 2016; Ederer et al., 2022; Minini & Megaro, 2021). Weitere randomisierte klinische Studien betreffend die Rekonstruktion segmentaler Läsionen gemischter Nerven liegen derzeit nicht vor (Heinzel et al., 2021).

#### *Conduits aus Kollagen*

Während bis heute keine klinischen Erfahrungsberichte für die Produkte NeuroFlex<sup>®</sup>, NeuroMatrix<sup>®</sup> und NeuroMend<sup>®</sup> (Collagen Matrix Inc., Franklin Lakes, NJ, USA) vorliegen (Bozkurt &

Haastert-Talini, 2014) und für das Produkt Revolnerv® (Orthomed SA-06640 Saint-Jeannet, Frankreich) lediglich eine retrospektive Studie betreffend dessen Einsatz zum Schutz der Koaptationsstellen bei der Neurorrhaphie von Digitalnerven publiziert ist (Arnaout, Fontaine & Chantelot, 2014), berichten zahlreiche Publikationen von den Ergebnissen des klinischen Einsatzes von NeuraGen® (Integra LifeSciences, 1100 Campus Road Princeton, NJ, USA). Es ergaben sich heterogene Resultate nach der Rekonstruktion von 22 Digitalnervenverletzungen bis 17 mm Länge, da es bei ca. 32 % der Patienten zu keiner Rückkehr der statischen 2-Punkte-Diskrimination kam (Taras, Jacoby & Lincoski, 2011; Bozkurt & Haastert-Talini, 2014).

Zwei Publikationen aus den Jahren 2007 und 2009 berichten über die Ergebnisse der Rekonstruktion von Digitalnervenverletzungen zwischen 6 und 18 mm Länge bei 25 Patienten, von denen bei 18 eine gute bis exzellente sensible Regeneration eintrat (Lohmeyer, Siemers, Machens & Mailänder, 2009; Lohmeyer et al., 2007). Bushnell und Kollegen rekonstruierten Fingernervendefekte zwischen 10 und 20 mm Länge bei 9 Patienten. Hiervon erreichten 5 eine komplette Regeneration, jedoch 4 entweder nur eine verminderte oder gar keine Wiederherstellung der Schutzsensibilität (Bushnell, McWilliams, Whitener & Messer, 2008; Bozkurt & Haastert-Talini, 2014). Die Ergebnisse einer größeren retrospektiven Studie an 96 Patienten mit Nervenverletzungen der oberen und unteren Extremität berichtet von einer Verbesserung der Beschwerden bei ca. 35 % der Patienten, jedoch sind weder die Daten betreffend der Nervenläsionen noch die Ergebnisse genau beschrieben und nur bei 17 Patienten liegen quantitative Nachuntersuchungsergebnisse vor (Wangensteen & Kalliainen, 2010).

Ferner wurde NeuraGen® bereits laut Aussage von Ashley und Kollegen zur Rekonstruktion von Verletzungen des Plexus brachialis bei Kleinkindern eingesetzt. Die Ergebnisse der 2006 publizierten Arbeit sind jedoch nur schwer zu interpretieren (Ashley, Weatherly & Park, 2006; Bozkurt & Haastert-Talini, 2014) und stehen im Widerspruch zu den Ergebnissen einer Studie aus dem Jahr 2009, die bei einer solchen Indikation unzureichende Ergebnisse von NeuraGen® beschreibt (Moore et al., 2009; Bozkurt & Haastert-Talini, 2014).

Eine 2012 publizierte prospektive monozentrische Studie, bei der NeuraGen® im Kontext von Nerventransfers an der oberen Extremität eingesetzt wurde, berichtet von einer motorischen Regeneration mit einem Muskelkraftgrad von M4 und höher in 63 % der insgesamt 30 Fälle (Wolfe, Strauss, Garg & Feinberg, 2012). Eine retrospektive Studie aus dem Jahr 2019 mit 19 Patienten, bei denen Digitalnervenverletzungen mit durchschnittlich 15 mm Länge rekonstruiert wurden, verweist auf eine exzellente oder gute Erholung in 74 % der Fälle (Rbia, Bulstra, Saffari, Hovius & Shin, 2019).

Neben diesen größtenteils positiv konnotierten Ergebnissen berichteten Liodaki und Kollegen im Jahre 2013 über 4 frustrane Nervenrekonstruktionen im Bereich der Hand mittels NeuraGen® und stellten die Hypothese auf, dass die kurze Halbwertszeit des Conduits die Bildung von Narbennuromen begünstige (Liodaki et al., 2013).

Zu einem weiteren Conduit aus Kollagen, Neuromaix (Matricel GmbH, Herzogenrath, Deutschland), liegt bisher nur ein klinischer Erfahrungsbericht in Form einer nicht-randomisierten monozentrischen Studie vor. Es erfolgte die Rekonstruktion von 20 bis 40 mm langen Defekten des N. suralis bei 20 Patienten. Zwölf Monate nach der Implantation berichteten 2 der 18 nachbeobachteten Patienten von einer kompletten sensiblen Regeneration, 11 weitere über

ein positives Hoffmann-Tinel-Zeichen im Verlauf des N. suralis mit gleichzeitig eingetretener Reduktion des anästhetischen Areals in dessen Innervationsgebiet (Bozkurt et al., 2017).

Das Conduit RevolvNerv® (Orthomed SA-06640 Saint-Jeannet, France) wurde bisher ebenfalls lediglich in einer monozentrischen nicht-randomisierten klinischen Studie eingesetzt. Es wurden bei 35 Patienten Digitalnervenverletzungen rekonstruiert, davon wurden 24 in die finale Auswertung eingeschlossen. Angaben zur Länge der Nervendefekte fehlen, jedoch kam es bei 85 % der Patienten nach 6 Monaten zu einer exzellenten oder guten sensiblen Regeneration, gemessen anhand der statischen 2-Punkte-Diskrimination (Arnaout, Fontaine & Chantelot, 2014).

#### *Conduits aus Polyglykolsäure*

Zu zwei Conduits aus Polyglykolsäure liegen bisher klinische Erfahrungsberichte vor. Nerbridge® (Toyobo Co., Japan) wurde bisher bei zwei Patienten zur Rekonstruktion des temporalen Astes des N. facialis verwendet und in beiden Fällen kam es laut Angaben der Studienautoren zu einer messbaren klinischen Regeneration der innervierten Muskulatur (Nakamura et al., 2020).

Zum Produkt NeuroTube (Synovis Micro Companies Alliance, 439 Industrial Lane Birmingham, AL 35211, USA) findet man eine deutlich größere Anzahl von Publikationen. In einer randomisiert kontrollierten Studie aus dem Jahre 2000 wurden insgesamt keine signifikanten Unterschiede bezüglich der sensiblen Regeneration nach der Rekonstruktion von Digitalnervenverletzungen im Vergleich zur Kontrollgruppe festgestellt. Im Falle von Defektstrecken mit weniger als 4 mm Länge waren die Ergebnisse in der NeuroTube-Gruppe sogar besser als die der Standardtherapie, also der direkten Neurorrhaphie. Das gleiche galt für Defektstrecken von mehr als 8 mm Länge im Vergleich zur autologen Nerventransplantation. Jedoch kam es bei 3 der 62 eingeschlossenen Patienten zu einer Extrusion des Conduits (Weber, Breidenbach, Brown, Jabaley & Mass, 2000; Bozkurt & Haastert-Talini, 2014) – ein Phänomen, das auch von anderen Autoren beschrieben wurde, welche dies auf die Materialeigenschaften zurückführten und den Gebrauch von Conduits aus Kollagen empfahlen (Duncan, Kakinoki, Rizzo & Kang, 2015).

Battiston und Kollegen verglichen die Ergebnisse nach NeuroTube-Implantationen mit denen nach Implantationen eines VMI zur primären und sekundären Rekonstruktion von Digitalnervenverletzungen mit einer mittleren Defektstrecke von 20 mm. In der NeuroTube-Gruppe erreichten 13 von 19 Fälle eine exzellente oder gute sensible Regeneration (> S3+), in der VMI-Gruppe trat dies bei 10 von 13 Fällen ein (Battiston, Geuna, Ferrero & Tos, 2005; Bozkurt & Haastert-Talini, 2014). Rinker et al. stellten in einer randomisierten kontrollierten Studie zur Untersuchung der funktionellen Regeneration nach Rekonstruktion von Digitalnervenverletzungen mittels NeuroTube und einer mittleren Defektstrecke von 10 mm in 36 Fällen keine signifikanten Unterschiede zu einer mittels VMI versorgten Gruppe fest (Rinker & Liao, 2011; Bozkurt & Haastert-Talini, 2014).

Während Berger und Kollegen im Jahre 1994 unbefriedigende Ergebnisse nach dem Einsatz von NeuroTube zur Rekonstruktion langstreckiger Defekte gemischter Nerven prophezeiten (Berger, Lassner & Schaller, 1994), liegen prospektive, randomisiert kontrollierte Studien zu

dieser Fragestellung derzeit nicht vor. Es existieren bisher lediglich diverse Fallberichte und -serien über den erfolgreichen Einsatz von NeuroTube zur Rekonstruktion des N. facialis (Navissano et al., 2005), N. accessorius (Ducic, Maloney & Dellon, 2005), N. ulnaris (Rosson, Williams & Dellon, 2009), N. medianus (Donoghoe, Rosson & Dellon, 2007; Hung & Dellon, 2008; Rosson, Williams, & Dellon, 2009) Ramus superficialis des N. radialis (Dellon & Maloney Jr, 2006) und N. plantaris medialis (Kim & Dellon, 2001).

#### *Conduits aus Polycaprolacton*

Zum klinischen Einsatz von NeuroLac® (Polyganics BV, Blauwborgje 32, 9747 AC Groningen, Niederlande) liegen mehrere Publikationen vor. Eine randomisierte, kontrollierte Studie aus dem Jahre 2005 (Bertleff, Meek & Nicolai, 2005) berichtet von keinem signifikanten Unterschied in Bezug auf die sensible Regeneration nach Versorgung von Digitalnervenverletzungen von bis zu 20 mm Länge mittels NeuroLac® oder direkter Neurorrhaphie. Jedoch haben andere Autoren deutliche Mängel bezüglich der Methodologie der Studie bzw. der Darstellung der Ergebnisse aufgezeigt (Bozkurt & Haastert-Talini, 2014).

Drei der 17 Patienten in der mittels NeuroLac® versorgten Gruppe zeigten Wundheilungsstörungen, in einem Fall musste das Conduit entfernt werden. In einer retrospektiven Arbeit aus dem Jahre 2017 berichten die Autoren davon, dass es in allen 12 Fällen nach der Rekonstruktion von Digitalnervenverletzungen von weniger als 25 mm Länge mit NeuroLac® zu einer exzellenten oder guten Regeneration der Sensibilität kam (Costa Serrão de Araújo, Couto Neto, Harley Santos Botelho & Carpi Malta, 2017). Dem gegenüber stehen die Ergebnisse einer weiteren retrospektiven Studie aus dem Jahr 2012, in deren Rahmen 28 Nervenläsionen mit einer durchschnittlichen Länge von 11 mm mit NeuroLac® rekonstruiert wurden. Im Vergleich zur unverletzten kontralateralen Seite zeigten sich statistisch hochsignifikant schlechtere Ergebnisse im Fall der Rekonstruktion mittels NeuroLac®. Des Weiteren kam es in zwei Fällen zu einer Extrusion des Conduits und bei drei weiteren zu Komplikationen, die mit der Verwendung von NeuroLac® in Zusammenhang zu stehen schienen, sodass die Autoren von dessen Gebrauch abrieten (Chiriac, Facca, Diaconu, Gouzou & Liverneaux, 2012). In einem Leserbrief an den Herausgeber des Journals stellten jedoch wiederum Meek und Kollegen die Konklusion dieser Studie infrage (Meek & Coert, 2012). Einige Fallserien und ein Fallbericht dokumentieren zudem gescheiterte Rekonstruktionsversuche mittels NeuroLac® im Fall sensibler Fuß- (Meek, Nicolai & Robinson, 2006) sowie Fingernervendefekte (Hernández-Cortés et al., 2010), wobei die Autoren im letzteren Fall außerdem die Entstehung einer schweren granulomatösen Fremdkörperreaktion beschreiben (Bozkurt & Haastert-Talini, 2014).

#### *Conduits aus Polyvinylalcohol*

Es liegen noch keine klinischen Erfahrungsberichte über SaluBridge (SaluMedica, Atlanta, GA, USA) vor (Siemers, 2016).

#### *Conduits aus Chitosan*

Chitosan findet seit etwa fünfzehn Jahren zunehmend Verwendung in der peripheren Nerven-chirurgie (Boecker, Däschler, Kneser & Harhaus, 2019). Zwei Fallberichte aus den Jahren 2008

und 2012 berichten über den erfolgreichen klinischen Einsatz eines Chitosan-Conduits zur Rekonstruktion einer 30 mm (Gu et al., 2012) und einer 35 mm (Fan et al., 2008) langen Läsion des N. medianus.

Im Jahr 2022 verglich erstmalig eine multizentrische, randomisierte kontrollierte Studie bei 47 Patienten den Einsatz von Reaxon® (Medovent GmbH, Mainz, Deutschland) zur Rekonstruktion von Digitalnervenverletzungen mit bis zu 26 mm Länge mit der autologen Nerventransplantation. Die Autoren stellten keine Unterschiede bezüglich der sensiblen Regeneration, subjektiven Schmerzangaben und Patientenzufriedenheit zwischen den Gruppen fest (Böcker et al., 2022). Während somit der Einsatz von Reaxon® zur Rekonstruktion kurzstreckiger Digitalnervenverletzungen durch diese Ergebnisse unterstützt wird, liegen noch keine randomisiert kontrollierten Studien vor, die den Einsatz bei langstreckigen Defekten oder Nerven gemischter Faserqualität untersucht haben.

In einem Cochrane Review zeigte sich bezüglich der unterschiedlichen bioartifiziellen Conduits und Wraps keine Überlegenheit eines Produktes (Thompson et al., 2022). In einer klinischen Multicenterstudie konnte ein gleichwertiges Ergebnis von Rekonstruktion sensibler Nerven mittels mit Kollagenfilamenten gefüllten Kollagenconduits im Vergleich zur Rekonstruktion mit autologen Nerventransplantaten gefunden werden (Saeki et al., 2018)(Empfehlung 7.2.1.8).

### **Allogene Nerventransplantate**

Die klinische Anwendung eines allogenen Nerventransplantats wurde erstmals 1885 durch den österreichischen Chirurgen Eduard Albert aus Innsbruck beschrieben (Schmidt, 1993). Vorteilhaft an diesem Verfahren ist die nahezu unbegrenzte Verfügbarkeit des Materials, welches zudem gleichzeitig neuronalen Ursprungs ist. Als Nachteile werden die notwendige Immunsuppression infolge der Transplantation angesehen sowie die hohen Kosten, die aufgrund der aufwendigen Aufbereitung und Dezellularisierung der Transplante anfallen, um die Immunsuppression zu umgehen.

Seit etwa Anfang der 2000er Jahre wird der Avance® Nerve Graft (Axogen, Alachua, Florida, USA) vermehrt klinisch eingesetzt, wobei es sich laut Aussage des Herstellers um ein Nervenallotransplantat aus dezellularisierter und gereinigter extrazellulärer Matrix aus gespendeten menschlichen peripheren Nerven handelt (Kasper, Deister, Beck & Schmidt, 2020; Safa & Buncke, 2016; Azouz, Lucas, Mahabir & Noland, 2018; Kornfeld, Borger & Radtke, 2021; Bozkurt & Haastert-Talini, 2014; Lin, Manzano & Gupta, 2013; Isaacs & Browne, 2014; Rinker & Vyas, 2014; Tang & Chauhan, 2015). Eine Umfrage unter den mehr als 5.000 Mitgliedern der American Society for Surgery of the Hand (ASSH) und American Association of Hand Surgery (AAHS) ergab, dass etwa 70 % der ca. 400 Befragten regelmäßig Avance verwendeten (Azouz, Lucas, Mahabir & Noland, 2018). Die Anzahl der Publikationen betreffend den klinischen Einsatz von Avance hat in der vergangenen Dekade deutlich zugenommen (Weller, 2019). Einige retrospektive Arbeiten ohne Kontrollgruppe sowie Fallberichte zeigen vielversprechende Ergebnisse hinsichtlich der Rekonstruktion von Digitalnervenverletzungen bis zu 30 mm Länge

auf (Karabekmez, Duymaz & Moran, 2009; Guo, Chen, Tian & Tapia, 2013; Taras, Amin, Patel & McCabe, 2013; McKee, Osemwengie & Cox, 2020). Ein Fallbericht unterstreicht dieses Potenzial auch hinsichtlich der Rekonstruktion sensibler Nervenverletzungen an der unteren Extremität wie beispielsweise des N. peroneus superficialis (Ogrodnik, 2018). Die in den folgenden Jahren sukzessive veröffentlichten Ergebnisse der multizentrischen RANGER (A Registry Study of Avance Nerve Graft Evaluation Outcomes in Nerve Repair)-Studie scheinen dies weiter zu belegen (Deslivia, Lee, Adikrishna & Jeon, 2015).

In Arbeiten, in denen Defekte bis 50 mm Länge rekonstruiert wurden, kam es je nach Publikation in etwa 87 % bzw. 89 % der Fälle zu einer bedeutsamen Regeneration der Sensibilität nach Rekonstruktion von Digitalnervenläsionen (Cho et al., 2012; Brooks et al., 2012). Rekonstruktionen des N. medianus resultieren in 75 % der Fälle in einer bedeutsamen Regeneration, solche des N. ulnaris in 67 %. Jedoch wurden nur etwas mehr als 33 % der sensiblen Regenerationsergebnisse (statische 2-Punkte-Diskrimination) und nur etwa 25 % der motorischen Regenerationsergebnisse nachgehalten (Cho et al., 2012; Brooks et al., 2012; Bozkurt & Haastert-Talini, 2014).

Bei Digitalnervenverletzungen bis 15 mm Länge wird von einer bedeutsamen Erholung in 92 % der Fälle berichtet (Rinker et al., 2015), bei Läsionslängen zwischen 25 mm und 50 mm (Mittelwert 33 mm) in 88 % der Fälle (Rinker et al., 2017). Im Fall der Überbrückung großkalibriger Defekte von 4 bis 5 mm Durchmesser und einer mittleren Länge von 33 mm in der oberen Extremität kam es in 67 % der Fälle zu einer bedeutsamen Regeneration der Sensibilität, zu einer Regeneration der Motorik in 85 % der Fälle (Isaacs & Safa, 2017).

Eine Studie in der hauptsächlich Nervenläsionen der oberen Extremität, nachrangig aber auch solche der Kopf- und Halsregion sowie der unteren Extremität mit einer durchschnittlichen Länge von 65 mm versorgt wurden, berichtet von einer guten bis exzellenten Regeneration der Sensibilität in 92 % der Fälle. Eine gute motorische Regeneration war jedoch nur bei 33 % der Rekonstruktion zu beobachten (Carlson, Wallace & Konofaos, 2018). Safa und Kollegen berichten in 82 % der Fälle von einer bedeutsamen Nervenregeneration nach der Rekonstruktion sowohl sensibler als auch motorischer und gemischter Nervenläsionen bis zu einer maximalen Länge von 70 mm (Safa et al., 2020).

Dem entgegen stehen die Ergebnisse der Rekonstruktion von Verletzungen sensibler und gemischter Nerven bis 70 mm Länge bei Angehörigen des U.S. Militärs: Hier kam es nur in ca. 27 % der Fälle zu einer bedeutsamen Regeneration (Dunn et al., 2021; Jacobson, Wood & Mackinnon, 2021). Eine retrospektive Arbeit aus dem Jahr 2020, die insgesamt 171 Nervenrekonstruktionen an der oberen und unteren Extremität mittels Allograft (durchschnittliche Länge 27 mm, durchschnittliche Breite 2 mm) umfasste, berichtet davon, dass 77 % der Patienten eine sensible Regeneration von zumindest S3 erreichten, wobei eine motorische Regeneration von mindestens M3 nur in 36 % der Fälle verzeichnet wurde (Leckenby & Vögelin, 2021; Leckenby, Furrer, Haug, Juon Personeni & Vögelin, 2020). Einzelne Fallberichte und Fallserien führen ebenfalls immer wieder gescheiterte Rekonstruktionsversuchen mit Avance® an (Thomson, Schneider, Pohl & Power, 2022), beispielsweise bei segmentalen Defekten des N. ulnaris, N. medianus (Berrocal, Almeida & Levi, 2013; Cho et al., 2012; Peters, Wood, Hunter & Mackinnon, 2023) oder Ramus superficialis des N. radialis (Zucal et al., 2022)

sowie bei proximalen Läsionen des Plexus brachialis oder langstreckigen Verletzungen (> 45 mm) des N. tibialis (Nietosvaara, Grahn & Sommarhem, 2019).

Andererseits sind in Form von Fallberichten gute Ergebnisse nach Rekonstruktionen eines 40 mm langen Defekts des N. radialis am Oberarm (Lauder & Leversedge, 2020), einer 50 mm langen Läsion des N. medianus am distalen Unterarm (Suryavanshi, Cox, Osemwengie, Jones & MacKay, 2020) oder bezüglich der direkten Neurotisation des M. tibialis anterior mittels eines 70 mm langen Allografts (Tuffaha, Meaie & Moran, 2020) festgehalten.

Einige wenige randomisierte kontrollierte Studien sowie Meta-Analysen belegen zwar im Fall von kurzstreckigen Digitalnervenverletzungen eine Gleichwertigkeit der Nervenrekonstruktion mittels Autograft bzw. Allograft und verweisen teilweise auf schlechtere Regenerationsergebnisse und höhere Komplikationsraten bei der Verwendung von Conduits (Mauch, Bae, Shubinetz & Lin, 2019; Means Jr et al., 2016; Rbia, Bulstra, Saffari, Hovius & Shin, 2019; Leversedge et al., 2020), jedoch fehlen eine ausreichende Anzahl randomisiert kontrollierter Studien, um diese vielversprechenden Ergebnisse weiter zu unterstützen. Insbesondere hinsichtlich der Rekonstruktion langstreckiger Defekte von Nerven gemischter Faserqualität ist die Datenlage nicht ausreichend, um eine abschließende Bewertung vorzunehmen, wobei manche Autoren betonen, dass vor allem die schlechte Vaskularisation und verminderte Schwann-Zellen-Migration über längere Defektstrecken den Einsatz von Avance® limitieren (Zuo & Borschel, 2021; Zucal et al., 2022; Leckenby & Vögelin, 2021).

Wieder andere Autoren plädieren für eine multifaktorielle Genese (Thomson, Schneider, Pohl & Power, 2022) und empfehlen insbesondere für die Rekonstruktion langstreckiger Defekte und bei großen Nervenquerdurchmesser die Verwendung von Autografts (Jacobson, Woo & Mackinnon, 2021).

#### **7.2.1.2.2 Partielle Durchtrennung**

Die partielle Nervenverletzung entsteht sekundär durch Laceration von scharfen Knochenfragmenten nach dislozierten Frakturen, Quetschverletzungen oder nach iatrogenen Nervenschäden. Die Indikation ergibt sich aus der häufigen Bildung schmerzhafter Neurome und dem Ausmaß des Funktionsausfalls.

Bei einer partiellen Nervendurchtrennung sollte eine *Teilnervenrekonstruktion* (englisch: „*split repair*“) erfolgen (Spinner & Kline, 2000). Verletzte Faszikel werden von gesunden Faszikeln mikrochirurgisch separiert. Das Narbengewebe wird reseziert, wobei darauf zu achten ist, dass die Faszikelstruktur nicht zerstört wird. Anschließend erfolgt eine intraoperative Stimulation der Faszikel. Bei intakten Faszikeln sollte ein Nervenaktionspotenzial ableitbar sein. Anschließend erfolgt bei glatter Durchtrennung eine End-zu-End Koaptation, bei Nervendefekten die faszikuläre Koaptation mit Interposition von autologen Nerventransplantaten (Kretschmer & Birch, 2011).

### 7.2.1.2.3 Direkte Nervennaht

Die erstmals 1873 vom deutschen Chirurgen Carl Hueter beschriebene chirurgische Technik der Neurorrhaphie, d. h. der direkten Nervennaht durch die Koaptation beider Nervenstümpfe mittels mikrochirurgischer Nähte, gilt als Goldstandard für die Therapie peripherer Nervenläsionen, wenn eine Annäherung der Stümpfe ohne Spannung möglich ist (Hueter, 1873; Siqueira & Martins, 2017; Böcker & Knoll, 2021; Schmidhammer, Rosenauer & Hausner, 2022). Von einer primären Nervennaht/Nervenkoaptation spricht man, wenn die Naht unmittelbar nach der Durchtrennung des Nervs erfolgen kann, bzw. mit dem geringstmöglichen Zeitverzug unter Verzicht auf eine Verlaufsbeobachtung. Die primäre Nervennaht/ Nervenkoaptation sollte immer dann durchgeführt werden, wenn die Nervenstümpfe unmittelbar nach einer glatten Durchtrennung spannungsfrei koaptiert werden können.

Der Begriff „Anastomose“ sollte nicht verwendet werden, da kein Stoma, also Lumen, im eigentlichen Sinne genäht wird. Nach Möglichkeit werden die Nervenenden mit ihrem Querschnitt so koaptiert, dass korrespondierende Faszikelgruppen wieder einander zugeordnet werden. Bei der Identifikation sensibler und motorischer Faszikel kann die elektrische Stimulation in den ersten Tagen hilfreich sein (noch erhaltene distale Leitungsfunktion). Der Eingriff sollte einem erfahrenen Nervenoperator vorbehalten bleiben sowie unter mikroskopischer oder zumindest unter Lupenbrillenvergrößerung erfolgen. Manche Autoren und Autorinnen befürworten den Einsatz eines Operationsmikroskops, da dieser im Tiermodell gegenüber der Naht unter Lupenbrillenvergrößerung mit besseren funktionellen Ergebnissen assoziiert ist (Stančić et al., 1996; Stančić et al., 1998). Eine klinische Studie, die diesen Vergleich bei der Neurorrhaphie von Digitalnerven anstellte, ergab keine signifikanten Unterschiede zwischen den Vergrößerungsverfahren (Thomas, Saunders & Means, 2015), wurde jedoch aufgrund methodologischer Schwächen hinsichtlich ihrer Aussagekraft kritisiert (Adami, Rodrigues & Nikkhah, 2015).

Teildurchtrennungen und komplett neuromatös veränderte Teilläsionen des Nervenquerschnitts, der ansonsten intakte Faszikelstrukturen aufweist, erfordern eine besonders strenge Indikationsstellung und stellen höchste Anforderungen an den Operateur. Die Primärversorgung gilt heute als Standard der Versorgung einer Nervenverletzung (Schmidhammer, Rosenauer & Hausner, 2022; Böcker & Knoll, 2021; Beris, Gkiatas, Gelalis, Papadopoulos & Kostas-Agnantis, 2019) – wenn die Voraussetzungen gegeben sind. Wenn der Nerv nicht in der akuten Phase, sondern erst zu einem späteren Zeitpunkt (2 bis 3 Wochen: früh sekundär; danach spät sekundär) genäht wird, spricht man von einer sekundären Nervennaht.

Ziel des operativen Eingriffs ist es, mit Einzelknopfnähten die Nervenenden so aneinander zu koaptieren, dass daraus eine spannungsfreie Naht resultiert, die kräftig genug ist, ein Auseinanderweichen der Stümpfe zu verhindern. Fortlaufende Nähte sind kontraindiziert. Erfolgt die primäre Naht mit zeitlichem Verzug nach ein paar Tagen, ist in der Regel eine Resektion der Nervenstümpfe (d. h. ein „Anfrischen“) erforderlich, bis intakte Faszikel sichtbar werden. Das wichtigste Prinzip bei der Rekonstruktion eines Nervs durch die End-zu-End-Naht stellt die spannungsfreie Koaptation der Nervenstümpfe dar. Eine wesentliche Rolle spielt dabei die

Neutralstellung des benachbarten Gelenks bezogen auf die spätere Gleitfähigkeit des rekonstruierten Nervs und unter Berücksichtigung der zu erwartenden postoperativen perinervalen Verklebungen (Millesi, Zöch & Rath, 1990). Letztere führen, wenn sie bei der primären Versorgung in einer nicht korrekten Positionierung des Gelenks durchgeführt wurden (etwa um eine Spannungsverminderung an der Koaptationsstelle zu erreichen), zu Verziehungen und unter Umständen auch zu erhöhten Zugbelastungen, die nicht nur zu neuropathischen Schmerzen, sondern auch zu einer vaskulären Minderversorgung (im Tierversuch bestätigt; Miyamoto, 1979; Miyamoto, Watari & Tsuge, 1979) und Gefährdung des Regenerationsergebnisses durch vermehrte intraneurale Narbenbildung.

Obwohl die Auswirkungen moderater Zugkräfte auf einen genähten Nerv bis in die Mitte der 1970er Jahre von den Pionieren der peripheren Nerven Chirurgie als akzeptabel angesehen wurden, wenn dadurch eine Neurorrhaphie möglich war, betonte Hanno Millesi stets die obligatorische Prämisse einer völlig spannungsfreien Naht bei der Durchführung einer Neurorrhaphie. Seiner Meinung nach führt selbst der geringste Grad an Spannung auf den regenerierenden Nerv zu schlechteren Ergebnissen im Vergleich zu einer spannungsfreien Reparatur (Millesi, 1973; Millesi, 1982; Birch, 2011). Anhand des transperineurialen Verlaufs der intraneuralen Gefäße und ihrer Anfälligkeit für Zug- und Scherkräfte kann die schädliche Wirkung solcher Zugkräfte auf die intraneurale Mikrozirkulation verdeutlicht werden (Prahm, Heinzl & Kolbenschlag, 2022; Myers, Murakami & Powell, 1986). Während der venöse Blutfluss bei einer Dehnung des Nervs um etwa 8 % seiner Gesamtlänge deutlich abzunehmen beginnt, ist die arterielle und kapillare Durchblutung bei einer Dehnung von etwa 10 % stark beeinträchtigt. Ein vollständiger Zirkulationsstillstand innerhalb des Nervs kann beobachtet werden, wenn die Dehnung etwa 15 % erreicht (Stanton-Hicks, 2018). Hierbei ist nach wie vor unbekannt, ob primär das extrinsische oder intrinsische Gefäßsystem des peripheren Nervs von der Dehnung betroffen ist oder ob es sich um eine Kombination aus beidem handelt (Firrell, 2019; Prahm, Heinzl & Kolbenschlag, 2022). Während Hanno Millesi darauf bestand, dass an der Reparaturstelle jegliche Spannung vermieden werden muss (Millesi, 1973; Millesi, 1982), plädierten andere, darunter Sir Herbert Seddon, der Pionier der peripheren Nerven Chirurgie, für ein moderates Maß an Dehnung und schlugen hierbei mindestens 6 % der „normalen Nervenelastizität“ als tolerablen Spielraum vor (Seddon, 1975). Sunderland hielt fest, dass die Manipulation der proximalen und distalen Segmente eines Nervs die kritische Länge von 8 cm nicht überschreiten sollte, um eine End-zu-End-Verbindung zu erreichen (Sunderland, 1991; Stanton-Hicks, 2018). Obwohl das Wissen über die vaskuläre Anatomie und intraneurale Mikrozirkulation zugenommen hat, ist das Thema nach wie vor Gegenstand wissenschaftlicher Debatten (Mahan, 2019; Prahm, Heinzl & Kolbenschlag, 2022).

Die End-zu-End-Neurorrhaphie kann entweder in epineurialer, perineurialer (faszikulärer) oder gruppiert faszikulärer Technik durchgeführt werden. Während bei der epineurialen Koaptation die Nähte innerhalb des extrafaszikulären Epineuriums platziert werden, wird bei der gruppiert faszikulären Koaptation das interfaszikuläre Epineurium vernäht. Hierbei ist es wichtig zu beachten, dass es nicht zum „Herausquellen“ einzelner Faszikel oder Faszikelgruppen im Bereich der Koaptationsstelle kommen darf. Eine faszikuläre, d. h. perineuriale, Koaptation

bedeutet die Naht des Perineuriums, um miteinander korrespondierende Faszikel im proximalen und distalen Nervenstumpf jeweils passend aufeinander auszurichten. Die Vorteile der faszikulären und gruppiert faszikulären Technik sind eine bessere Ausrichtung der Faszikel und damit eine geringere axonale Fehlleitung. Sie erfordern jedoch einen höheren Aufwand an chirurgischer Vorbereitung und Dissektion sowie eine größere Menge an Fremdmaterial, das in den Nerv eingebracht wird, da eine größere Anzahl von Nähten platziert werden muss, was wiederum mit einem höheren Maß von Fibrose einhergeht. Studien, in denen die epineuriale Reparatur mit den anderen Nahttechniken verglichen wurde, erbrachten keinen Nachweis für eine Überlegenheit der faszikulären oder gruppiert faszikulären Technik gegenüber der epineurialen Naht bei der End-zu-End-Neurorrhaphie (Levinthal, Brown & Rand, 1977; Bratton, Kline, Coleman & Hudson, 1979; Hudson, Hunter, Kline & Bratton, 1979; Siemionow & Brzezicki, 2009; Houschyar et al, 2016).

Um bei der End-zu-End-Naht die Faszikelgruppen nicht zu verletzen, respektive keinen zusätzlichen Narbenproliferationsreiz zu setzen, ist also eine epineuriale Nahttechnik zu empfehlen. Hierbei sollte feines Nahtmaterial mindestens der Stärke 8-0 verwendet werden. Einige Chirurgen empfehlen zur Überprüfung der vorherrschenden Spannung eine Naht mittels Material der Stärke 10-0 oder 9-0 (Bahm, Esser, Sellhaus, El-kazzi & Schuind, 2018; Bahm, Gkotsi, Bouslama, El-kazzi & Schuind, 2017). Kommt es hierbei nicht zu einem Reißen der Naht, kann der Nervendefekt mittels Neurorrhaphie versorgt werden. Reißt die Naht, sollte explizit nicht einfach auf stärkeres Nahtmaterial zurückgegriffen werden, sondern eine Rekonstruktion mittels Transplantat oder Nervenersatzmaterialien erfolgen. Experimentelle Untersuchungen zeigten, dass bei Transplantationen von Defektstrecken bis 4 cm bei interfaszikulärer Zuordnung keine schlechteren Regenerationsergebnisse als bei primären direkten Koaptationen zu erwarten sind und dass bei richtiger Anwendung zwei Koaptationsstellen kein größeres Hindernis darstellen als eine (Millesi, Meissl & Berger, 1972; Millesi, Meissl & Berger, 1976).

Zur Wiederherstellung der Kontinuität eines peripheren Nervs stehen neben der mikrochirurgischen Naht auch klebende Agenzien wie beispielsweise Fibrinkleber zur Verfügung. Das Vernähen der Nervenenden mit Einzelknopfnähten und einem mikrochirurgischen Faden ermöglicht eine präzisere korrespondierende Zuordnung von Faszikelgruppen als unter Applikation klebender Agenzien, die bis zur Polymerisation ein gewisses Maß an Mikrobewegung an den Nervenstümpfen zulassen. Eine Vielzahl von tierexperimentellen Studien lieferte bisher vielversprechende Ergebnisse, die die Gleichwertigkeit von mittels Fibrinkleber durchgeführten Koaptationen und der Neurorrhaphie nahelegen (Koopman et al., 2022).

Eine im Jahre 2022 publizierte klinische Studie berichtet von gleichwertigen Ergebnissen auch bei der Reparatur des N. ulnaris und N. medianus auf Höhe des Handgelenks und Unterarms bei ca. 40 Patienten (Sallam, Eldeeb & Kamel, 2022). Jedoch fehlt eine ausreichende Anzahl prospektiver, randomisiert-kontrollierter Studien, um den Einsatz von Fibrinkleber als Äquivalent zur mikrochirurgischen Nervennaht uneingeschränkt zu empfehlen (Koopman et al., 2022; Heinzl, Gloeckel, Gruber, Heher & Hercher, 2022).

### **7.2.1.3 Nerventransfers**

#### **7.2.1.3.1 Prinzip**

Verzichtbare Anteile eines funktionierenden Nervs werden genutzt, um je nach Technik im Sinne einer End-zu-End-Koaptation seine aussprossenden Axone und seine neurotrophischen Faktoren zur Funktionswiederherstellung im Empfängernerv zu nutzen. Dies betrifft meist motorische, aber auch sensible Funktionen. Der Nerventransfer ermöglicht so die Reinnervation der betroffenen Muskulatur durch Umlagerung entbehrllicher motorischer Faszikel eines gesunden Spendernervs zielmuskelnah auf die motorischen Endäste des geschädigten Nervs und konvertiert dadurch eine proximale in eine distale Läsion.

Eine verkürzte Reinnervationsstrecke und reduzierte Reinnervationszeiten sind bei gleichzeitig klar definierter Zuordnung von motorischen (seltener sensiblen) Spender- zu Empfängerfaszikeln die Stärke des Verfahrens.

#### **7.2.1.3.2 Indikationen**

Nerventransfers sind zur Behandlung von Plexus brachialis Verletzungen gut etabliert und vielfach eingesetzt. Zunehmend finden sie auch zur Behandlung peripherer Nervenverletzungen und anderer (u. a. zentraler) Läsionen Anwendung (van Zyl, Hill, Cooper, Hahn & Galea, 2019).

#### **Transferarten: End-zu-End oder End-zu-Seit**

Ist von proximal keine Reinnervation der distalen Zielmuskulatur mehr zu erwarten, sollte der Nerventransfer in End-zu-End-Technik durchgeführt werden. Dadurch kann die Einleitung der maximalen Anzahl motorischer Spenderaxone in den Empfängernerv und die Zielmuskulatur bestmöglich gewährleistet werden. Bei Fällen, in denen jedoch von proximal noch eine Reinnervation möglich ist, kann eine etwaige spontane Regeneration durch End-zu-Seit-Transfer ergänzt werden. Dieser leitet auf diese Weise, neben neurotrophischen Faktoren, zusätzliche motorische Axone ein, ohne den Empfängernerv zu durchtrennen und ihm damit die Option der eigenen Reinnervation zu nehmen (von Guionneau et al., 2020).

Grundsätzlich sollten die Transfers so nah wie möglich am Zielorgan angelegt werden (distale Transfers haben eine kürzere Aussprossungsstrecke; Addas & Midha 2009; Chuang 2008; Mackinnon & Colbert 2008).

#### **Nerventransfers bei peripheren Nervenverletzungen**

Die systematische Literaturrecherche (s. Evidenzbericht) ergab lediglich für den N. axillaris eine Übersichtsarbeit (Koshy et al 2017) und eine retrospektive Fall-Kontroll-Studie für den N. musculocutaneus (Bhandari et al 2015). In beiden Arbeiten ergab sich kein eindeutiger Vorteil für einen Nerventransfer im Vergleich zur Rekonstruktion mittels Transplantaten.

Die Indikation für einen Nerventransfer besteht bei hohen Stammnervenverletzungen, bei denen durch eine alleinige Nervenrekonstruktion

- entweder aufgrund der zu durchwachsenden Strecke
- oder aufgrund der bereits vergangenen Zeit seit dem Trauma
- oder aufgrund einer aufgehobenen Zuordnungsmöglichkeit der Faszikel

keine funktionelle Rekonstruktion der distalen Zielmuskeln zu erwarten ist.

Als diagnostische Modalitäten sind hier die Elektrophysiologie (v. a. EMG) und die MRT/ Sonografie (u. a. Beschaffenheit der Muskulatur) zu nennen. Die Beurteilung des morphologischen und funktionell-elektrophysiologischen (Leitungs-)Zustands ist entscheidend für die Therapiefindung.

Als „hohe Stammnervenläsionen“ werden Läsionen definiert, die auf Höhe des Plexus brachialis bzw. lumbosacralis oder an den proximalen Extremitätengelenken (Schulter/Hüfte) auftreten. Dazu kommen individuelle Faktoren wie die Körpergröße und das Alter. Nerven haben ein bisweilen sehr unterschiedlich ausgeprägtes Regenerationspotenzial (z. B. sehr gut im Fall des N. radialis vs. sehr schlecht im Fall des N. peroneus; Roganović, 1998).

### **Nerventransfers bei Plexus brachialis Verletzungen**

#### *Bedeutung der operativen Behandlung*

Verletzungen des Plexus brachialis äußern sich in sensiblen und motorischen Ausfällen unterschiedlichen Ausmaßes. Verletzungen beim Sport mit plötzlicher Überdehnung des Plexus (z. B. bei Handstandüberschlag, Zug am Arm durch Fremdeinwirkung oder weit ausholende Schlagbewegungen) können zu schwersten Defiziten mit Verlust der gesamten Funktionalität der oberen Extremität und eines Teils der Rücken- und Brustmuskulatur inklusive gravierender Schmerzzustände (z. B. Deafferenzierungsschmerz bei Wurzelaustrissen; Midha, 1997) führen. In Abhängigkeit vom Verletzungsausmaß und der Verletzungstiefe existieren viele und komplexe operative Möglichkeiten, um die Funktion wesentlich zu verbessern (Garg, Merrell, Hillstrom & Wolfe, 2011) und auch wieder einen Einstieg in das Arbeitsleben zu erreichen (Kretschmer et al, 2009).

#### *Möglichkeiten der Funktionsverbesserung*

Stark vereinfacht geht es um die Instandsetzung und Funktionsverbesserung der Schulterfunktion (Stabilität, Abduktion, Elevation, Retroversion), Armbeugung vor Armstreckung, Handfunktion (Greifen) und Fingersensibilität. In den vergangenen Jahren rückt auch immer mehr die Handfunktion bei Erwachsenen in den Fokus des operativ Verbesserbaren.

#### *Rolle der Transfers:*

In der systematischen Literaturrecherche (s. Evidenzbericht) wurden insgesamt 3 systematische Reviews (Garg et al. 2011, Ali et al. 2015 und Texakalidis et al. 2019) sowie eine Übersichtsarbeit bei geburtstraumatischer Plexusschädigung (Velasquez-Giron et al. 2021) gefunden. Bei insgesamt niedriger Evidenzqualität zeigen sich überwiegend keine Vorteile für einen Transfer im Vergleich zu einer Rekonstruktion durch Transplantate. Lediglich die Übersicht von Garg et al. 2011 ergab bei Transfer zweier Nerven einen markanten Vorteil des Transfers.

Die Rolle der Nerventransfers in der Plexuschirurgie hat dennoch kontinuierlich zugenommen (Garg, Merrell, Hillstrom & Wolfe, 2011; Muramatsu, Mizuno, Murayama & Ikemoto, 1990; Ray, Chang, Hawasli, Wilson & Yang, 2016; Midha & Grochmal, 2019). Für Teilfunktionen konnte in einigen retrospektiven Studien ein besseres und schneller erreichbares, gut funktionelles Resultat im Vergleich zur Transplantatrekonstruktion demonstriert werden. Außer Acht gelassen wurde dabei die Rolle der Plexusexploration zur Entscheidungsfindung im Hinblick auf die jeweils angemessenste Maßnahme. Auch in Bezug auf das Nebeneinander unterschiedlichster Schädigungsausmaße (stumpfe Durchtrennung, Ausriss, Dehnung, Kontusion, komplettes und teilweises Kontinuitätsneurom, externe Vernarbung bei erhaltener Nervenstruktur), das Ansteuern unterschiedlicher Muskelgruppen, die erreichbare Kraftausdauer (Socolovsky et al., 2019) und die Analyse von Bewegungsketten spielt die Exploration eine Rolle.

Ein neuer zusätzlicher Aspekt zielgerichteter Nerventransfers im Zusammenhang mit der Wiederherstellung nach Plexusläsionen ist das Ansteuern myoelektrischer Orthesen und Prothesen.

#### *Individualisierte Indikationsstellung*

Aus der Inhomogenität der Plexusverletzungen ergibt sich eine schwere Vergleichbarkeit einzelner Läsionen. Die präoperative Diagnostik mit ihren Pfeilern

- Anamnese (Unfallhergang, Wucht, Begleitverletzungen),
- Bildmorphologie (zur Darstellung von Wurzelaustrissen am Rückenmark vs. Abrissen von Plexuselementen, begleitende Gefäß- und knöcherne Verletzungen),
- Elektrophysiologie (zur Definition der Höhe der Läsion der Wurzel-, Truncus-, Aufteilungs- oder faszikulären Ebene, supra- vs. infraganglionäres sensibles Ausfallmuster, Reinnervationszeichen, bindegewebiger Umbau)
- und klinische Untersuchung

bestimmt neben der operativen Erfahrung die Indikationsstellung entscheidend (Planung einer OP vs. Verlaufskontrolle, Auswahl der geeigneten Verfahren, deren Kombination und vor allem der intraoperativen Reevaluierung inklusive der intraoperativen Elektrophysiologie und Ultraschallbildgebung in schwierig zu entscheidenden Fällen).

Die Auswahl geeigneter Transfers in Kombination mit den klassischen Methoden der Dekompression, Neurolyse und Transplantatrekonstruktion ist für den funktionellen Erfolg sehr wesentlich. Somit fallen generalisierte Empfehlungen schwer. Sehr erfolgreich war in den vergangenen 20 Jahren der Oberlin-Transfer für die Wiederherstellung der Armbeugefunktion bei noch intakter Ulnarisfunktion. Die isolierte Schulterfunktionswiederherstellung durch Transferkombinationen scheint hingegen der N.-axillaris-Rekonstruktion nicht überlegen.

#### *Versorgung in dafür spezialisierten Abteilungen*

Aufgrund der Möglichkeiten der alltagstauglichen, signifikant funktionellen Verbesserungen ist eine zeitnahe Vorstellung in Einrichtungen mit nachgewiesener Expertise sehr sinnvoll (Dolan, Butler, Hynes & Cronin, 2012). Wegen der geringen und abnehmenden Fallzahl im

deutschsprachigen Raum (etwa im Vergleich zu Asien und Südamerika) und des zur adäquaten Behandlung nötigen langen und sehr spezifischen Trainings erscheint die Konzentration der Evaluierung und Operation von Plexusverletzungen in darauf ausgerichteten Kliniken gerechtfertigt (Socolovsky et al., 2019).

### **7.2.1.3.3 Strategien und Techniken**

Neben der Reinnervation einer einzigen Muskelgruppe existieren feste Transferkombinationen mit dem Ziel der Reinnervation von muskulären Funktionseinheiten. Dennoch gilt es meist, individuelle Transferlösungen für jeden Patienten zu finden.

Nerventransfers werden als alleinige Maßnahme, aber auch ergänzend zu einer proximalen Rekonstruktion durchgeführt. Ziele der proximalen Rekonstruktion (z. B. mit autologen Transplantaten sensibler Hautnerven) sind die Neuromprophylaxe, die Rekonstruktion der sensiblen Funktion, das Erreichen der proximalen motorischen Abgänge (z. B. zum M. brachioradialis oder ECRL bei Läsion des N. radialis) und gegebenenfalls die Schmerzreduktion. Der Nerventransfer übernimmt dann die gezielte Reinnervation („targeted reinnervation“) der distalen motorischen Funktionen (z. B. zum ECRB oder Finger- und Daumenstreckern bei Läsion des N. radialis).

Ein distaler Nerventransfer kann auch additiv in End-zu-Seit-Technik als sogenannter Supercharge-Transfer durchgeführt werden, wenn eine noch mögliche Reinnervation von proximal unterstützt werden soll. Dies wird z. B. bei proximalen Ulnarisläsionen, die ein ungünstigeres Regenerationsvermögen besitzen, jedoch in ihrer Kontinuität erhalten sind, angewendet (Addas & Midha 2009; Chuang 2008; Mackinnon & Colbert 2008; Battiston, Conforti & Geuna 2007; Beris et al. 2007; Brenner et al. 2007; Dahlin et al. 2007; Dvali & Myckatyn 2008; Fernandez et al. 2007; Haastert-Talin et al. 2001; Landwehr & Brüser 2008; Millesi & Schmidhammer 2007; Pienaar et al. 2004; Urbaniak, Lundsén & Vance 2006).

Auf Läsionshöhe wird nur eine Neurolyse durchgeführt, weil noch ein spontanes Reinnervationsvermögen besteht. Distal kann zur Erhöhung der Regenerationschancen mit einem End-zu-Seit-Transfer des N. interosseus anterior der Ramus profundus nervi ulnaris in Nähe des Handgelenks ergänzt werden (Kale et al., 2011; Barbour, Yee, Kahn & Mackinnon, 2012; Davidge, Yee, Moore & Mackinnon, 2015; Power et al., 2020; von Guionneau et al., 2020; Koriem, El-Mahy, Atiyya & Diab, 2020; Isaacs et al., 2019; Baltzer, Woo, Oh & Moran, 2016; Dunn et al., 2021).

### **Vor- und Nachteile**

Die grundsätzlichen Optionen sind die autologe Rekonstruktion (Transplantat oder End-zu-End), der Nerventransfer und sekundär-motorische Ersatzplastiken.

Im Vergleich zu Sehnentransfers bzw. motorischen Ersatzplastiken als konkurrierende Verfahren, bestehen die Vorteile des Nerventransfers in der Reinnervation der originären Muskulatur. Dadurch ist eine differenziertere und kontrolliertere Ansteuerung dieser Muskulatur möglich (z. B. im Hinblick auf die Feinmotorik) – im Vergleich zu den größeren Ersatzbewegungen,

die durch einen Sehnentransfer erreicht werden können. Regelmäßig ist bei einem Nerventransfer auch keine oder zumindest eine deutlich kürzere Ruhigstellung im Vergleich zum Sehnentransfer nötig.

Patterson et al. (Patterson, Russo, El-Haj, Novak & Mackinnon, 2022) evaluierten beide Behandlungsoptionen in der rekonstruktiven Therapie bei hoher Radialisparese im Vergleich. Im Ergebnis konnten die Patienten mit einem Nerventransfer eine signifikant höhere Griffkraft zeigen, und dies bei gleichem Profil in den Verbesserungen im DASH-Score und den QOL-Scores. Bei Van Zyl et al. und der vergleichenden Anwendung bei Tetraparetikern war dies eher umgekehrt (van Zyl, Hill, Cooper, Hahn & Galea, 2019). Für die Rekonstruktion des N. musculocutaneus konnte in einer retrospektiven Fall-Kontrollstudie eine funktionelle Überlegenheit des distalen doppel-faszikulären Nerventransfers im Vergleich zur proximalen Rekonstruktion mit Interponaten nachgewiesen werden (Bhandari et al., 2015; Empfehlung 7.2.1.9). Entscheidend für gute funktionelle Ergebnisse scheint eine strenge Indikationsstellung zum Nerventransfer zu sein. Auch bei Nerventransfers sollte die Zeit zwischen der Nervenläsion und der operativen Versorgung möglichst kurz sein. Nach Ablauf von 12 Monaten scheinen auch Nerventransfers keine signifikanten Funktionsverbesserungen bei kompletten Läsionen zu erbringen (Peters, Van Handel, Russo & Moore, 2021). Wie generell bei den Nervenverletzungen ist die oft verzögerte Vorstellung der Patienten somit problematisch. Die operativen Angebote sind dadurch sehr individuell, was es den Betroffenen zu erörtern gilt, damit die Erwartungen realistisch bleiben.

Jüngere Patienten profitieren besser von Nerventransfers, ältere hingegen besser von Sehnentransfers (Lee & Wolfe, 2012). Ebenso sollte das individuelle Anforderungsprofil berücksichtigt werden. Der Eingriff selbst erfordert zudem meist keine postoperative Ruhigstellung, eine sofortige postoperative Beübung ist meist möglich. Die Gefahr einer Ruptur oder nachlassender Wirkung durch eine Längung wie bei Sehnentransfers besteht ebenfalls nicht (Marei, Doi, Hattori & Sakamoto, 2019).

Nerventransfers können mit Sehnentransfers kombiniert werden.

## Techniken

Tabelle 10 zeigt die klassischen Transfer-Sets bei peripheren Stammnervenverletzungen:

**Tabelle 10: Transfer-Sets bei peripheren Stammnervenverletzungen**

Proximale Nervenläsion	Spendernerve	Empfängernerv
N. musculocutaneus	FCU-Faszikel aus N. ulnaris FCR-Faszikel aus N. medianus	Ast zum M. biceps brachii Ast zum M. brachialis

N. radialis	FDS-Ast des N. medianus FCR-Ast des N. medianus (Ergänzend PT-Sehne) NCAL	ECRB-Ast N. interosseus posterior (EzS als Babysitter in ECRB- Sehne) RSNR
N. ulnaris	Endstrecke des N. interosseus anterior	Ramus profundus nervi ulna- ris
N. medianus	ADM-Ast des N. ulnaris ECRB-Ast des N. radialis	Motorischer Thenar-Ast N. interosseus anterior

### Nerventransfers bei Nervenverletzungen der unteren Extremitäten inkl. Plexus lumbosacralis

An der unteren Extremität ist das Hauptziel von Nervenrekonstruktionen motorisch das Erreichen der Steh- und Gehfähigkeit (N. femoralis, N. peroneus, Nn. glutei), sensibel das Wiedererlangen einer Schutzsensibilität der Fußsohle (N. tibialis). Nachteilig sind die deutlich längeren Strecken, welche die aussprossenden Axone überwinden müssen. Die Datenlage ist im Vergleich zur oberen Extremität bzw. dem Plexus brachialis deutlich überschaubarer. Es existieren kaum Publikationen mit größeren Patientenzahlen und Langzeitergebnissen.

Die grundsätzlichen Techniken entsprechen den oben genannten (autologe Transplantation, Nerventransfer, Muskel-Sehnen-Transfer, Arthrodesen, etc.).

#### *N. femoralis*

Zur Reinnervation des M. iliopsoas und M. quadrizeps stehen neben der autologen Rekonstruktion Nerventransfers zur Verfügung. So kann der ipsi- oder auch kontralaterale N. obturatorius verwendet werden (Nichols & Chim, 2021). Es existieren im Wesentlichen Kasuistiken, sodass keine grundsätzliche Empfehlung abgegeben werden kann. Dennoch sind in gut selektierten Fällen eindeutige Funktionsverbesserungen möglich.

#### *N. peroneus:*

Eine funktionierende Fußhebung ist für das Gangbild und die Fortbewegung von hoher Bedeutung. Aufgrund des anatomischen Verlaufs ist der Nerv sowohl auf Hüft- als auch auf Kniehöhe exponiert und anfällig für Verletzungen. Neben den kompletten Durchtrennungen sind vor allem die zum Teil langstreckigen Dehnungsläsionen nur schwierig zu behandeln.

Der N. peroneus ist bei komplettem Ausfall einer der sich am schlechtesten erholenden Nerven. Sowohl die autologen Transplantationen als auch die Nerventransfers haben eine ungünstige Prognose (Kretschmer & Antoniadis, 2014). In der systematischen Übersicht von Klifto et al. 2022 zeigt sich im funktionellen Ergebnis ein leichter, aber nicht signifikanter Vorteil des Nerventransfers. Die niedrige Evidenzstärke schränkt die Aussagekraft der Arbeit weiter ein (s. Evidenzbericht). Eine sinnvolle Alternative zu Nervenoperationen sind die Muskel-

Sehnen-Transfers (M. tibialis posterior; Carolus et al., 2019). Dies setzt jedoch voraus, dass der N. tibialis funktionsfähig ist.

#### *N. tibialis*

Im Gegensatz zu Femoralis und Peroneus steht beim N. tibialis die sensible Funktion im Vordergrund zur Wiederherstellung der Fußsohlensensibilität. Auch die autologe Transplantation steht zur Verfügung. Zusätzlich können Nerven transfers unter Verwendung des N. saphenus (Ast des N. femoralis) durchgeführt werden (Agarwal, Sharma, Nebhani, Kukrele & Kukrele, 2021) sowie mit sensiblen Endästen des Peroneus. End-zu-Seit-Techniken haben insbesondere bei unklaren inkompletten Läsionen (nach entsprechender intraoperativer Evaluierung) ihre Berechtigung.

#### *N. ischiadicus*

Diese Läsionen gehen mit gravierenden Einschränkungen für die Betroffenen einher. Bei einer proximalen Läsion in Gesäß- bzw. Hüfthöhe muss eine sehr lange Regenerationsstrecke überwunden werden. Dies impliziert ein entsprechend langes Zeitintervall bis zum Erreichen der Zielstrukturen. Damit ist eine ausgeprägte muskuläre Atrophie und ein bindegewebig-fettiger Umbau inklusive einer Fibrosierung motorischer Einheiten verbunden (bzgl. der Zeiträume jüngst unterschiedliche Angaben; vgl. Gupta (Gupta et al., 2020) vs Gordon (Gordon, Jones & Vrbová, 1976; Giuffre, Bishop, Spinner & Shin, 2015). Die Ergebnisse sind oft nicht befriedigend (Kline, 1982).

Distale motorische Nerven transfers sind bei gleichzeitiger Schädigung des peronealen und tibialen Anteils nicht möglich, als sensible Transfers kann der oben erwähnte Saphenustransfer Anwendung finden. Somit muss auch hier individuell entschieden werden.

Die Läsionshöhe beeinflusst die Entscheidungen. Die Lokalisation und Bestimmung der Höhe der Läsion ist deswegen wichtig, aber nicht immer eindeutig (MR-Neurografie/Neurosonografie).

#### *Nn. glutei*

Auch hier liegen nur Einzelfallberichte vor (Alexandre, Corò & Azuelos, 2005).

#### *Plexus lumbosacralis:*

Die grundsätzlichen Prinzipien der Rekonstruktion gelten auch hier. Motorische Hauptziele sind die Stabilisierung von Becken und/oder Hüfte, des Knies und der Fußhebung, sensibles Hauptziel ist die Fußsohlenreinnervation. Neben den autologen Transplantationen kommen Nerven transfers zum Einsatz (ipsi- und kontralateral; Li, Lin, Zhao & Chen, 2014). Ein deutlicher Unterschied zum Plexus brachialis ist der Beitrag des Plexus lumbosacralis zur Kontinenz und zur Sexualfunktion. Erste Tierexperimente und Kasuistiken beschäftigen sich mit der Blasenreinnervation durch Nerven transfers (Gomez-Amaya et al., 2015).

### **7.2.1.4 Muskelneurotisation**

#### **Prinzip**

Die Implantation eines Nervenendes in das Intermysium eines denervierten Muskels wird als direkte Neurotisation bezeichnet. Pathophysiologisch wird die Bildung neuer neuromuskulärer Endplatten im Muskelgewebe am Ort der aussprossenden Axone angenommen. Dies kann nur an denerviertem und daher für einsprossende Axone empfänglichem Muskelgewebe erfolgreich sein (Brunelli & Brunelli, 1993).

Da der funktionelle Wert dieser Technik nach wie vor nicht gut belegt ist, besteht sie eher als Rückzugsstrategie, wenn keine direkten Nervenrekonstruktionen oder Nerventransfers möglich sind.

### **Indikationen und Kontraindikationen**

Als Indikationen für eine Neurotisation gelten spezielle Situationen, etwa wenn der distale Nervenast nicht mehr vorhanden und somit keine neurale Koaptation möglich ist. Dies kann bei traumatischen Situationen mit Destruktion des neuromuskulären Übergangs (z. B. die häufige Risswunde am Thenar mit Ausriss des motorischen Thenarastes aus der Muskulatur) oder Tumorresektionen der Fall sein.

Das Verfahren ist für viele Muskelgruppen an der oberen und unteren Extremität beschrieben, jedoch existiert insgesamt wenig Literatur und die Versagensrate ist hoch (Becker, Lassner, Fansa, Mawrin & Pallua, 2002). Die besten Ergebnisse sind bei direkten Neurotisationen beispielsweise im Rahmen einer Traumaversorgung beschrieben (Sobotka, Chen, Nyirenda & Mu, 2017).

Als Kontraindikationen gelten eine lange Denervierungszeit des Zielmuskels (> 12 bis 18 Monate), wenn keine Fibrillationen mehr im EMG ableitbar sind. Auch bei großteiligen traumatisch oder tumorbedingten Muskelresektionen, die zu wenig Muskelgewebe für eine sinnvolle Funktion zurücklassen, eignet sich dieses Verfahren nicht. Ausgedehnte Vernarbungen und Perfusionsstörungen des Muskels (z. B. als Folge eines Kompartmentsyndroms) oder eingeschränkte Beweglichkeit der zu bewegenden Gelenke sprechen gegen eine Neurotisation (Horen, Jahromi, & Konofaos, 2022).

### **Technik**

Um möglichst viele muskuläre Einheiten zu erreichen, wird empfohlen, den Nervenstumpf von seinem Epineurium zu befreien, in möglichst viele faszikuläre Einheiten aufzuspleißen und fächerartig in verschiedene intermyseale Räume/Septen zu implantieren (Brunelli, 1981). Kann aufgrund einer Defektstrecke der Muskel nicht direkt erreicht werden, ist auch die Verlängerung des Nervenstumpfes mit einem Nerveninterponat möglich.

Wenn die Reinnervationsstrecke sehr lang ist, kann additiv eine sogenannte temporäre sensorische Neurotisation angelegt werden. Hierfür wird ein sensibler, benachbarter Nervenast in die Muskulatur implantiert. Dahinter steht die Überlegung, durch die einsprossenden sensorischen Fasern die Empfänglichkeit des Muskelgewebes aufrecht zu erhalten, also einen sogenannten trophischen Support zu leisten. Die einsprossenden sensiblen Fasern haben somit einen „Babysitter-Effekt“ und schützen vor Atrophie und Fibrose. Interessant ist dies z. B.

in der Behandlung der Fazialiparese, bis die motorischen Fasern des Cross face nerve grafts an der Zielmuskulatur ankommen (Konofaos & Wallace, 2015).

### **7.2.1.5 Muskel-, Sehnentransfers und statische Verfahren**

#### **Muskel/ Sehnentransfer**

Beim Muskel- bzw. Sehnentransfer erfolgt der motorische Ersatz einer ausgefallenen Funktion durch innervierte Muskelgruppen, die für die Gesamtfunktion entbehrlich sind. Man spricht bei diesem Verfahren auch von einer motorischen Ersatzoperation bzw. einer motorischen Ersatzplastik. Klifto et al., 2022 zeigten in ihrem systematischen Review, dass bei Verletzungen des N. peroneus communis der Transfer zu einer leichten, aber nicht signifikanten Funktionsverbesserung führt (s. Evidenzbericht). Die Durchführung dieser Eingriffe kann bei bleibendem Ausfall, aber auch als überbrückende Maßnahme (Seit-zu-Seit-Sehnentransfer) zu einem frühen Zeitpunkt nach der Nervendurchtrennung durchgeführt werden, bis es zu einer erfolgreichen Reinnervation der ausgefallenen neuralen Struktur gekommen ist (Klifto et al., 2022). Bei der Auswahl des Spendermuskels muss sichergestellt sein, dass das hieraus resultierende funktionelle Defizit durch andere Muskelgruppen kompensiert werden kann. Auch muss nach der Umsetzung ein entsprechend ausreichender Kraftgrad des Spendermuskels im Hinblick auf die Ersatzfunktion vorhanden sei (mindestens M 4+ nach BMRC). Weitere Aspekte, die berücksichtigt werden müssen, sind neben der Amplitude des Spenders die Führung der umgelagerten Sehne sowie die intraoperativ erreichte Vorspannung.

#### *Nahttechnik*

Die am häufigsten verwendete Nahttechnik ist die Durchflechtungsnaht nach Pulvertaft, bei der ein Sehnenende mehrfach durch die Sehne der Zielsehnenengruppe geflochten wird. Eine neuere Technik ist die Seit-zu-Seit-Naht nach Fridén, die neben einer besseren Gleitfähigkeit auch eine höhere Stabilität erreicht. Ein weiterer Vorteil ist, dass bei dieser Nahttechnik eine geringere Prominenz im Nahtbereich vorliegt (Brown et al., 2010; Pulvertaft 2016; Pulvertaft 1953; Hap, Wong & Rajaratnam 2020, Fridén et al. 2014).

#### *Voraussetzungen*

Neben einer stabilen Weichteilsituation ist eine der wichtigsten Voraussetzungen für eine erfolgreiche Sehnenumlagerung eine gute passive Beweglichkeit der Zielgelenke. Hierzu kann es erforderlich sein, dass im Vorfeld der Ersatzoperation intensive physiotherapeutische Maßnahmen oder gegebenenfalls auch die Anlage spezieller Schienen durchgeführt werden. In Einzelfällen kann auch einmal eine chirurgische Arthrolyse indiziert sein (Harhaus, 2021).

#### *Indikationen*

Hinsichtlich der Indikation für die Durchführung einer Sehnenumlagerung müssen Situationen unterschieden werden, in denen eine Nervenrekonstruktion nicht mehr erfolgreich ist. Dies

kann zum Beispiel bei ausgedehnten Verletzungsmustern der Fall sein oder wenn der Zeitfaktor gegen eine erfolgreiche Reinnervation spricht. Weitere Indikationen sind patientenabhängig, wie zum Beispiel das Patientenalter, Begleiterkrankungen oder auch die Compliance des Betroffenen.

### **Freier Muskeltransfer**

Neben der Verwendung innervierter regionaler Muskeln bzw. Sehnen besteht auch die Möglichkeit, freie Muskeltransplantate zu verwenden. Auch hierzu ist es erforderlich, dass die Zielgelenke passiv frei beweglich sind. Bei der Fixierung bzw. Platzierung des Muskeltransplantates sollte auf eine geradlinige Ausrichtung der Zugrichtung geachtet werden (Garcia & Ruch, 2016), es bedarf einer ausreichenden Weichteildeckung und es ist darüber hinaus zwingend notwendig, dass die mikrochirurgische Nervenkoaptation spannungsfrei erfolgt.

Hinsichtlich der Wahl des Spendernervs ist es wünschenswert, dass dieser in seiner ursprünglichen Ausrichtung eine agonistische Muskelgruppe ansteuert. Bei größeren Distanzen zwischen dem Spendernerv und dem freien Muskeltransplantat kann es vonnöten sein, dass Nerveninterponate eingebracht werden müssen. Wenn ein derartiges Vorgehen gefragt ist, erfolgt zunächst die Koaptation des Interponates am Spendernerv. Die Reinnervation wird dann in den darauffolgenden Wochen und Monaten über den Verlauf des Hoffman-Tinel-Zeichens kontrolliert und gemonitort. Bei erfolgreicher Innervation des Interponats erfolgt im letzten Schritt der Transfer des freien Muskeltransplantates.

Geeignete Muskeltransplantate sind neben dem M. gracilis auch der M. latissimus dorsi oder der M. pronator quadratus.

### **Statische Verfahren**

Statische Korrekturverfahren kommen zum Beispiel bei Läsionen des N. ulnaris zum Einsatz. So kann bei einfacher Krallenfehlstellung, bei der die Streckfähigkeit in den Mittelgelenken intakt ist, eine Fixierung der Grundgelenke in 30 Grad Beugung zu einer besseren Funktionalität im Bereich der betroffenen Hand führen. Ein weiteres Verfahren, insbesondere dann, wenn hohe kombinierte Läsionen des N. ulnaris und medianus vorliegen, ist die definitive Versteifung der Fingergrundgelenke.

Eine weitere Möglichkeit, die Grundgelenke in eine Flexionsstellung zu bringen, ist die Lasso-Technik unter Zuhilfenahme der oberflächlichen Beugesehnen. Hierbei wird nach ansatznaher Durchtrennung der oberflächlichen Beugesehne diese nach proximal um das Ringband geführt und mit sich selbst bzw. dem A1-Ringband vernäht.

Bei der palmar Kapsulodese nach Zancolli wird eine Proximalisierung der palmaren Platte des Grundgelenkes vorgenommen und diese zum Beispiel mittels Knochenanker fixiert.

### **Sensible Ersatzplastiken**

### S3-Leitlinie 005/010: Versorgung peripherer Nervenverletzungen

Insbesondere beim Sensibilitätsausfall am Daumen und Zeigefinger kann die Durchführung von sogenannten sensiblen Ersatzplastiken sinnvoll sein. Neben dem Transfer von streckseitigen auf palmarseitige Fingernerven kann der Transfer einer sensiblen Lappenplastik sinnvoll sein (Slutsky 2006; Tränkle et al. 2003; Wilhelmi & Lee 2006).

**Tabelle 11: Motorische Ersatzoperationen und statische Verfahren der oberen Extremität**

NERVENAUSFALL	OPERATIONEN	ZIEL
N. radialis	<ul style="list-style-type: none"> <li>• <i>Merle d'Aubigne, 1949</i>: PT auf ECRB + ECRL, FCU auf EDC + EPL, PL auf PB + APL</li> <li>• <i>Boyes 1962</i>: PT auf ERCB + ECRL, FDS 3 auf EDC, FDS 4 auf EPL, FCR auf EPB + APL</li> <li>• <i>Tsuge 1980</i>: PT auf ECRB, FCR auf EDC, PL auf EPL</li> <li>• <i>Riordan 1983</i>: PT auf ECRB, FCU auf EDC, PL auf EPL</li> <li>• <i>Riordan-Modifikation</i>: PT auf ECRB, FCU auf EDC, FDS 4 auf EPL</li> </ul>	Handgelenks- und Daumen-/ Fingerstreckung
N. medianus	<ul style="list-style-type: none"> <li>• EI auf APB</li> <li>• FDS 3 oder 4 auf APB</li> <li>• <i>Camitz 1929</i>: PL auf APB</li> <li>• <i>Huber 1921</i>: ADM auf APB</li> <li>• FPL-Ersatz durch BR, FDP 4/5-Kopplung an FDS 2/3</li> </ul>	Daumenopposition Handgelenks- und Daumen-/Fingerbeugung
N. ulnaris	<ul style="list-style-type: none"> <li>• FDS-Lasso (semidynamisch)</li> <li>• Palmare Kapsulodese (<i>Zancolli</i>)</li> <li>• MCP-Arthrodes</li> <li>• FDS-Split-Transfer (<i>House</i>; dynamisch)</li> <li>• ECRB/ECRL-Transfer (<i>Brand</i>)</li> <li>• <i>Smith 1983</i>: ECRB + Transplantat (z. B. PL) auf Adduktorenaponeurose</li> <li>• Alternativ: FDS 3 oder 4 als Spender (<i>Brand</i>)</li> <li>• Kopplung FDP 4/5 an FDP 3</li> </ul>	Krallenhandkorrektur Daumenadduktion Rekonstruktion der FDP-4/5-Funktion
Kombinierte N.-medianus- und N.-ulnaris-Läsion	<ul style="list-style-type: none"> <li>• ECRL auf FDP und BR auf FPL</li> <li>• EI nach radial an MP-Gelenk/ interosseus I</li> </ul>	Faustschluss Augmentation des Pinzettengriffs
N. musculocutaneus	<ul style="list-style-type: none"> <li>• Latissimus-dorsi-Transfer</li> </ul>	
N. axillaris	<ul style="list-style-type: none"> <li>• Transfer oberer und mittlerer Anteil des M. trapezius auf proximalen Humerus (<i>Elhassan 2009, Elhassan, Bishop, &amp; Shin, 2009</i>)</li> </ul>	
N. accessorius	<ul style="list-style-type: none"> <li>• M. levator scapulae auf spina scapulae und Mm. Rhomboideus minor et major auf mittleren Korpusanteil der Skapula (<i>Eden-Lange-Transfer</i>)</li> </ul>	

**Tabelle 12: Motorische Ersatzoperationen an der unteren Extremität**

NERVENAUSFALL	OPERATIONEN	ZIEL
N. femoralis	<ul style="list-style-type: none"> <li>• BF auf Patella, ggf. zusätzlich ST auf Patella (transossäre Fixierung)</li> </ul>	Streckung Kniegelenk
N. peroneus communis / profundus	<ul style="list-style-type: none"> <li>• TP auf TA, FDL auf EHL und EDL</li> <li>• „Steigbügelplastik“: zusätzlich zum TP-Transfer Umlagerung der distalen Anteile der PerL</li> </ul>	Fußhebung und Zehenstreckung

**Tabelle 13: Abkürzungen der zuvor genannten medizinischen Muskel-Bezeichnungen**

ADM	M. adductor digiti minimi
APB	M. adductor pollicis brevis
APL	M. abductor pollicis longus
BF	M. biceps femoris
BR	M. brachioradialis
ECRB	M. extensor carpi radialis brevis
ECRL	M. extensor carpi radialis longus
EDC	M. extensor digitorum communis
EDL	M. extensor digitorum longus
EHL	M. extensor hallucis longus
EI	M. extensor indicis
EPB	M. extensor pollicis brevis
EPL	M. extensor pollicis longus
FCR	M. flexor carpi radialis
FCU	M. flexor carpi ulnaris
FDP	M. flexor digitorum profundus
FDS	M. flexor digitorum superficialis
PerL	M. peroneus longus
PL	M. palmaris longus
PT	M. pronator teres
ST	M. semitendinosus
TA	M. tibialis anterior
TP	M. tibialis posterior

### **7.2.1.6 Besonderheiten des operativen Managements bei Kriegsverletzungen**

#### **Zeitpunkt der operativen Nervenfreilegung**

Viele Autoren diskutieren über eine Früh- und Spätexploration. Für ein verzögertes Vorgehen spricht, dass der Nerv oft nicht durchtrennt ist und 1-3-Läsionen nach Sunderland vorliegen. Viele Studien beschreiben eine gute Erholung und empfehlen ein klinisches Monitoring. Ebenso kann bei einer verzögerten Exploration die Darstellung leichter sein, wenn nicht bereits eine Freilegung des Nervs stattgefunden hat. Weiterhin müssen das Infektionsrisiko und der komplexe und in der Anfangsphase womöglich unübersichtliche Gewebeschaden berücksichtigt werden. Hier kann unter Umständen das Ausmaß der notwendigen Resektion bei einer frühen Nervenrekonstruktion unterschätzt werden (Straszewski et al., 2022; Pannell et al., 2017; Rasulić et al., 2018; Kim, Murovic, Tiel & Kline, 2004; Korompilias et al., 2006; Samardžić, Rasulić & Vučković, 1999; Sunderland, 1951).

Andere Autoren wiederum berichten über bessere Ergebnisse bei einer früheren chirurgischen Intervention nach einem ballistischen Trauma. Hier wird besonders seitens der Grundlagenforschung von einer besseren Mediatorexpression, geringeren Fibrose und einem besseren axonalen Wachstum berichtet. Die Chance auf eine primäre Koaptation, um eine Retraktion zu verhindern, ist höher. Zudem ist die Freilegung des Nervs leichter als später in narbig verändertem Gewebe. Damit können auch kleinere Projektile innerhalb des Nervs besser entfernt werden. Eine notwendige Resektion kann abgebrochen werden, wenn sich normale Faszikel- und Gefäßstrukturen zeigen (Secer, Daneyemez, Tehli, Gonul & Izci, 2008; Oberlin & Rantissi, 2011; Pannell et al., 2017; Stoebner, Sachanandani & Borschel, 2011; Rochkind et al., 2014; Iordache, Gorski, Nahas, Feintuch & Rahamimov, 2021; Gousheh, Arasteh & Beikpour, 2008; Saito & Dahlin, 2008; Jonsson et al., 2013).

#### **Management**

Wenn es die operative Umgebung erlaubt, wird zunehmend, wie bei allen penetrierenden Verletzungen, die zügige operative Freilegung empfohlen und von einer verzögerten Freilegung nach 3 bis 6 Monaten eher Abstand genommen. Es ist entscheidend, dafür zwischen Kontinuitätsläsionen (Sunderland Grad 1 bis 3) und solchen Verletzungen zu differenzieren, die eine operative Versorgung, Nervenkoaptation bzw. Nervenrekonstruktion erfordern (Sunderland Grad 4 und 5).

Hierzu erfolgt ein standardisiertes diagnostisches Vorgehen mit klinischer bzw. neurologischer Untersuchung, Bildgebung und chirurgischer Freilegung. Der klinische Zustand des Patienten kann dabei sehr komplex sein. Er kann Weichteilschäden aufweisen oder gar instabil bis bewusstlos sein. Bei Verletzungen durch Projektile ist in der Primärphase die neurophysiologische Evaluation schwierig und oftmals wenig hilfreich. Ebenso ist die sonst so häufig angewendete MRT-Diagnostik durch die metallischen Artefakte nur bedingt aussagekräftig. Daher ist die Ultraschalldiagnostik ein gutes Verfahren, welches auch intraoperativ eingesetzt hilfreich sein kann. Röntgen und CT-Untersuchungen können weitere Hinweise auf die Läsionshöhe und -schwere geben ( (Smith, et al., 2016), (Nwawka, Casaletto, Wolfe, & Feinberg, 2019)).

Der Zustand der Wunde, ein instabiler Patient mit zahlreichen Begleitverletzungen und gegebenenfalls Infektionen oder aber begrenzte Versorgungsressourcen beeinflussen das weitere Vorgehen und können eine operative Versorgung verzögern. In solchen Situationen wird eine Nervenfreilegung nach Stabilisierung des Patienten oder Optimierung der Umstände idealerweise innerhalb von 1 bis 2 Wochen empfohlen, um die Diagnose zu sichern und den Schaden zu rekonstruieren.

### **Chirurgische Intervention**

Die chirurgische Exploration erfordert eine 3-stufige Vorgehensweise. Zunächst beginnt die Nervenfreilegung und Neurolyse aus relativ gesundem bzw. erhaltenem Gewebe in Richtung des Gewebetraumas. Danach erfolgen die Inspektion und Palpation. Ein auffälliger Befund (Hämatom bzw. abnormer Palpationsbefund) erfordert die Epineurotomie oder partiell interfaszikuläre Neurolyse zur Überprüfung der Integrität oder Beurteilung des Ausmaßes der Durchtrennung.

Ist eine Versorgung der Läsion nicht möglich (aufgrund schwerer Begleitverletzungen, Wundinfektion), sollten die Nervenenden markiert und durch Fixation an Muskeln oder Faszien eine Retraktion verhindert sowie dadurch die spätere Identifikation im Narbengewebe erleichtert werden. Dabei kann eine extraanatomische Positionierung hilfreich sein, um später eine kritische, vernarbte Region oder auch ein Areal, in dem eine Gefäßrekonstruktion stattgefunden hat, zu umgehen (Mathieu et al., 2014; Mathieu, Addas, Irimura, Oberlin & Belkheyar, 2020; Mathieu, Pfister, Murison, Oberlin & Belkheyar, 2019; Roganovic, 2004).

Bei einer verzögerten Versorgung einer kompletten Nervendurchtrennung verursachen die Nervenretraktion und die notwendige Resektion der Stumpfneurome einen deutlich langstreckigen Defekt. Bei inkompletten Läsionen ist die Separation dieser Neurome von den intakten Strukturen schwierig. Bei erhaltener Längsstruktur kann die Identifizierung eines Kontinuitätsneuroms schwierig sein. Hier kann die intraoperative Nervenstimulation helfen und die Sunderland-Klassifikation ermöglichen (Oberlin & Rantissi, 2011; Sunderland, 1951).

Problematisch bleibt jedoch die selektive faszikuläre Stimulation – insbesondere im Narbengewebe, da wenige intakte Fasern eine Kontraktion am Zielmuskel verursachen können. Hieraus könnte fälschlicherweise eine beginnende Erholung abgeleitet werden, was womöglich zu einem klinisch schlechten Endresultat führt.

#### *Neurolyse*

Der Effekt der Neurolyse muss kritisch gesehen werden und kann kaum von einer spontanen Erholung bei Sunderland-Grad-1-3-Läsionen differenziert werden. Es stellt eher eine Nervenexploration dar als eine konkrete chirurgische Therapie.

Bei einer Epineurotomie kann der intraneurale Druck womöglich durch ein Ödem gesenkt werden oder eine Entlastung an den typischen Kompressionsstellen zur Vermeidung von Sekundärschäden bzw. sekundären Nervenkompressionssyndromen besonders im Bereich des Karpaltunnels und Fibulakopfes führen (Oberlin & Rantissi, 2011; Pannell et al., 2017; Rasulić et al., 2018; Kim, Murovic, Tiel & Kline, 2004; Korompilias et al., 2006; Rochkind et al., 2014;

Mathieu, Addas, Irimura, Oberlin & Belkheyar, 2020; Guedes, Sanches, Novaes, Guimaraes Ferreira & Torrão, 2021; Samadian et al., 2009).

#### *Nerventransplantation*

Wie bei anderen Läsionsätiologien stellt auch hier die autologe Nerventransplantation das Standardverfahren dar. Die Defekte durch Projektile werden durch Kabeltransplantate bei kompletten Defekten oder interfaszikuläre Transplantate bei Teilläsionen ersetzt. Dabei bleibt jedoch das erhöhte Infektionsrisiko in der akuten bzw. Frühphase und das Problem der eingeschränkten Verfügbarkeit bestehen (Oberlin & Rantissi, 2011; Rasulić et al., 2018; Stoebner, Sachanandani & Borschel, 2011; Rochkind et al., 2014; Iordache, Gorski, Nahas, Feintuch & Rahamimov, 2021; Mathieu, Pfister, Murison, Oberlin & Belkheyar, 2019; Samadian et al., 2009; Pan, Mackinnon & Wood, 2020; Birch et al., 2012a; Birch et al., 2012b).

#### *Direkte Nervenkoaptation*

Die direkte Nervenkoaptation ist bei direkten Verletzungen durch Projektile oder gar einer verspäteten operativen Exploration schwierig. Bei hohen Stammverletzungen an der unteren Extremität ist jedoch eine Rekonstruktion über Interponate ungünstig, wenn der Defekt 3 cm erreicht. In der Literatur wird daher die direkte Nervennaht empfohlen, mit Beugung des Kniegelenkes von 90 Grad für ca. 6 Wochen. Teildefekte können so auch durch eine Omega-Technik überwunden werden. Ähnliche Techniken können bei kürzeren Defekten im Bereich des Ellenbogengelenkes (90-Grad-Beugung) bzw. des Handgelenkes (30-Grad-Beugung) angewendet werden.

Man kann bei solchen Projektilverletzungen davon ausgehen, dass die Defektgröße im Bereich der unteren Extremität größer ist, oftmals mehr als 4 cm, und im Bereich der oberen Extremität häufig zwischen 2 und 3 cm liegt. Dabei sind proximale Läsionen des N. ischiadicus im Bereich des Gesäßes bzw. des proximalen Oberschenkels ungünstiger (Pfister et al., 2018; Pfister et al., 2020; Samardžić, Rasulić & Vučković, 1999; Mathieu, Addas, Irimura, Oberlin & Belkheyar, 2020; Mathieu, Pfister, Murison, Oberlin & Belkheyar, 2019; Roganovic, 2004; Jones et al., 2018; Dunn et al., 2021; Vayvada, Demirdöver, Menderes, Yilmaz & Karaca, 2013).

#### *Nervenconduits*

Synthetische Nervenconduits sind populär und können bei kurzen Nervendefekten angewendet werden. Zur Rekonstruktion nach einer Projektilverletzung werden sie gerne zur Überbrückung von Defekten sensibler Nerven an der Hand verwendet. Hier sollten diese Defekte über 3 cm Länge nicht überschreiten. Ebenso sind sie hilfreich bei partiellen Verletzungen, bei denen nur wenige Faszikel involviert sind („Neuro-Wrapping“). Gleiches gilt für die Anwendung von Allograft-Transplantaten (Pan, Mackinnon & Wood, 2020; Dunn et al., 2021; Rebowe et al., 2018).

#### *Nerventransfer*

Der Nerventransfer sollte besonders bei proximaler Läsion (Plexus brachialis) im Bereich der oberen Extremität in Erwägung gezogen werden. Hier zeigen sich bessere Ergebnisse nach C5-

6- und C5-7-Projektilverletzungen durch die Neurotisation des N. musculocutaneus, N. axillaris und N. suprascapularis. Auch sollte beispielsweise für proximale Läsionen des N. ulnaris die Neurotisation des Motorastes durch den N. interosseus anterior erwogen werden (Oberlin & Rantissi, 2011; Straszewski et al., 2022; Stoebner, Sachanandani & Borschel, 2011; Samadian et al., 2009; Roganovic, 2004; Stewart, 2001; Chambers, Hiles & Keene, 2014; Brown, Yee & Mackinnon, 2009; Pages, Le Hanneur, Cambon-Binder & Belkheyar, 2020).

#### *Sehnentransfer*

Sehnentransfers kommen besonders dort infrage, wo ein ideales, frühes Management bzw. die Ressourcen für eine Nervenrekonstruktion eingeschränkt sind. Der Sehnentransfer kann dann als alleiniges Verfahren oder auch als kombiniertes Verfahren sinnvoll sein. Dies betrifft besonders den Spitzfuß bei Läsionen des N. peroneus oder die Fallhand bei Läsionen des N. radialis bzw. wenn eine lange Erholungsphase zu erwarten ist. Hier kann der Transfer einer Gelenkkontraktur gegenwirken und reduziert so die Notwendigkeit einer aufwändigen Schienenversorgung über längere Zeit. Die Bewegung fördert zudem die neuronale Regeneration (Iordache, Gorski, Nahas, Feintuch & Rahamimov, 2021; Ucak, 2019; Mathieu, Achour, Oberlin & Belkheyar, 2021).

#### **Zusammenfassung**

Der Zeitpunkt ist für die Rekonstruktion von Nervenverletzungen nach Projektilverletzungen besonders relevant und hängt von unterschiedlichen Faktoren ab, insbesondere der Defektgröße, den Begleitverletzungen und dem Infektionsrisiko. Die Projektilgeschwindigkeit und die damit direkt übertragene Energie haben hier einen besonderen Einfluss auf das Verletzungsmuster.

#### *Begrenzte Nervendefekte*

Bei Verletzungen mit Projektilen niedriger Energie kann eine Primärversorgung durchgeführt werden. Dies erfordert eine radikale Wundsäuberung und einen guten Wundverschluss bzw. eine gute Weichteildeckung. Ist dies nicht möglich, resultiert daraus eine verzögerte Versorgung, meist innerhalb von 4 bis 6 Wochen. Diese Phase ist geprägt von wiederholtem Wunddebridement, einer Stabilisierung der knöchernen Strukturen sowie einer suffizienten Weichteilrekonstruktion.

#### *Große Nervendefekte*

Bei hochenergetischen Verletzungen und großen Nervendefekten muss oft eine Spätversorgung erfolgen, da hier optimale Bedingungen, insbesondere die Abwesenheit von Infektzeichen sowie eine gute Weichteilsituation, bestehen müssen. Daher erfolgt eine definitive Nervenversorgung häufig erst nach 3 bis 4 Monaten. Trotzdem ist in der frühen Versorgungsphase eine vorausschauende Planung notwendig, damit Probleme durch die notwendige Verzögerung minimiert werden. Hier muss besonders die Fixierung der Nervenenden, Optimierung der Nervenpositionierung und Vermeidung einer signifikanten Retraktion erwähnt werden.

### 7.2.2 Konservative Verfahren

Bei Nervenverletzungen ist insbesondere vor dem Hintergrund der potenziellen Chronifizierung der Schmerzen (Fletcher et al., 2015) eine frühzeitige, adäquate schmerzmedizinische Basisbehandlung der Patienten mit neuropathischen und nozizeptiven Schmerzen wichtig. Hierfür sind Empfehlungen in der 2021 erschienenen S3-Leitlinie „Behandlung akuter perioperativer und posttraumatischer Schmerzen“ enthalten (DGAI 2021, s. Kapitel 9).

Weiterhin ist eine begleitende adäquate Rehabilitation unter Einsatz von Ergo- und Physiotherapie erforderlich. Der Beginn der Rehabilitation ist mit dem Zeitpunkt des Traumas gleichzusetzen. Bei chronifizierten neuropathischen Schmerzen ist auch an die Möglichkeit des Einsatzes neuromodulatorischer Techniken zu denken (s. Kapitel 8 und 9).

Erfolgsversprechende tierexperimentelle Untersuchungen über Substanzen, die die Nervenregeneration fördern, konnten bislang am Menschen nicht bestätigt werden. Eine Wirksamkeit eines topischen Kortikosteroidpräparats bei einer Axonotmesis-Läsion (außerhalb typischer Nervenkompressionssyndrome wie z.B. KTS) ist nicht nachgewiesen. Die Wirksamkeit von Timcodar konnte an einem experimentellen Capsaicin-Denervationsmodell nicht bestätigt werden (Polydefkis et al 2006). Eine medikamentöse Behandlung zur Förderung der Nervenregeneration beim Menschen ist somit nicht bekannt. (s. Empfehlung 7.2.2.1).

Eine Elektrostimulation des Nervs soll Axonwachstum und Reinnervation des Muskels bei Patienten mit Karpaltunnelsyndrom beschleunigen (Gordon et al., 2008, 2009) und nach Nervenverletzungen die Nervregeneration unabhängig von Endplattenbeschaffenheit verbessern (Wang et al., 2009). Der Wert der Elektrostimulation der denervierten menschlichen Muskulatur mit kurzen Rechteckimpulsen zur Verhinderung bzw. Verzögerung einer Muskelatrophie ist nicht erwiesen. Auch hier waren Tierversuche erfolgreicher. Ein Trainingseffekt der Elektrostimulation der Muskulatur wurde bei Querschnittsgelähmten nachgewiesen (Mödlin et al., 2005). Aufgrund der widersprüchlichen Datenlage kann die Elektrotherapie daher nur als Behandlungsoption angesehen werden (Empfehlung 7.2.2.2). Es gibt Hinweise, dass eine Laser-Phototherapie die Nervregeneration günstig beeinflusst (Rochkind et al 2007). Dies wurde allerdings nur für partielle Läsionen nachgewiesen und bisher von anderen Untersuchern nicht bestätigt. Trotz einer relativ hohen Evidenz der Studie kann deswegen keine allgemeine Empfehlung der Methode ausgesprochen werden (s Empfehlung Empfehlung 7.2.2.3).

Manuelle Stimulation der Muskulatur zeigte im Tierversuch einen positiven Effekt bei Fazialisparesen, nicht jedoch bei N. medianus-Läsionen (Sinis et al., 2009).

## 8. Mit- und Nachbehandlung: Ergo-Physio-(Hand)therapeutische Verfahren

### Empfehlungen

Empfehlung 8.1	Bei Nervenverletzungen und nach einer Nervenrekonstruktion soll eine begleitende Ergo- und Physiotherapie so früh wie möglich nach dem Trauma bzw. der operativen Rekonstruktion erfolgen.	Stand 2023, modifiziert
Empfehlungsgrad	<b>A</b> ↑↑	
Evidenzgrad	2 Literatur: Xia et al. 2021, Deer et al. 2020, Zink & Philip 2020	
Konsensstärke	100%	

Empfehlung 8.2	Zu Beginn der Behandlung sollten partizipativ Ziele formuliert und ein Rehabilitationsplan aufgestellt werden sowie eine Patientenanleitung erfolgen.	Stand 2023, Modifiziert
Empfehlungsgrad	<b>B</b> ↑	
Evidenzgrad	2 - 3b Literatur: Xia et al. 2021, Deer et al. 2020, Zink & Philip 2020, Harth et al. 2008	
Konsensstärke	100%	

Empfehlung 8.3	Eine gezielte sensorische Reedukation (Spiegeltherapie Evidenz 1b, Graded motor imagery program, Sensibilitätstraining) sollte zur Verbesserung der sensorischen Funktionen nach peripheren Nervenverletzungen, insbes. Fingernervenläsionen, eingesetzt werden.	Stand 2013, geprüft 2023
Empfehlungsgrad	<b>B</b> ↑	
Evidenzgrad	2b – 3a Literatur: Cheng et al. 2001, Mavrogenis et al. 2009, Oud et al. 2007, Rinkel et al. 2013, Taylor et al. 2009	
Konsensstärke	100%	

Empfehlung 8.4	Gezielt ergo- und physiotherapeutische Interventionen zur Verbesserung motorischer Funktionen sollten eingesetzt werden (Spiegeltherapie, elektrische Muskelstimulation, motorisch-funktionelles Training), wobei auf einen Übertrag in Aktivität und Partizipation zu achten ist.	Stand 2023, NEU
Empfehlungsgrad	<b>B</b> ↑	
Evidenzgrad	1b - 2b Literatur: ElAbd et al. 2022 (elektrische Stimulation), Chen et al. 2022, Hsu et al. 2019 (Spiegeltherapie)	
Konsensstärke	100%	

Empfehlung 8.5	Schmerzlindernde ergo- und physiotherapeutische Maßnahmen sollten bei Patienten mit neuropathischen Schmerzen (inkl. CRPS, Phantomschmerz) eingesetzt werden (v. a. Spiegeltherapie, TENS).	Stand 2023, modifiziert
Empfehlungsgrad	<b>B</b> ↑	
Evidenzgrad	1 Literatur: Rajendram et al. 2022	
Konsensstärke	100%	

Empfehlung 8.6	Bei einer motorischen Ersatzplastik sollte eine ergo- und physiotherapeutische Vor- und Nachbehandlung durchgeführt werden.	Stand 2013, geprüft 2023
Empfehlungsgrad	<b>B</b> ↑	
Evidenzgrad	5 Expertenmeinung	
Konsensstärke	100%	

### 8.1 Einleitung und generelle Überlegungen

Ergo- und physiotherapeutische Behandlungsverfahren sind etablierte Bestandteile und bedeutend an der Unterstützung des Gesamtbehandlungsprozesses beteiligt (Bond & Lundy, 2006). Neben der Funktionsorientierung sind die Klienten- und Alltagszentrierung sowie das Erfassen und Fokussieren auf die individuellen Partizipationsbedürfnisse der Patienten wesentliche Orientierungen von Ergo- und Physiotherapeuten. Dies hat auch das Ziel, die Eigenaktivität, Motivation und das Selbstvertrauen im Rehabilitationsprozess zu fördern (<https://www.dimdi.de/dynamic/de/klassifikationen/icf/>).

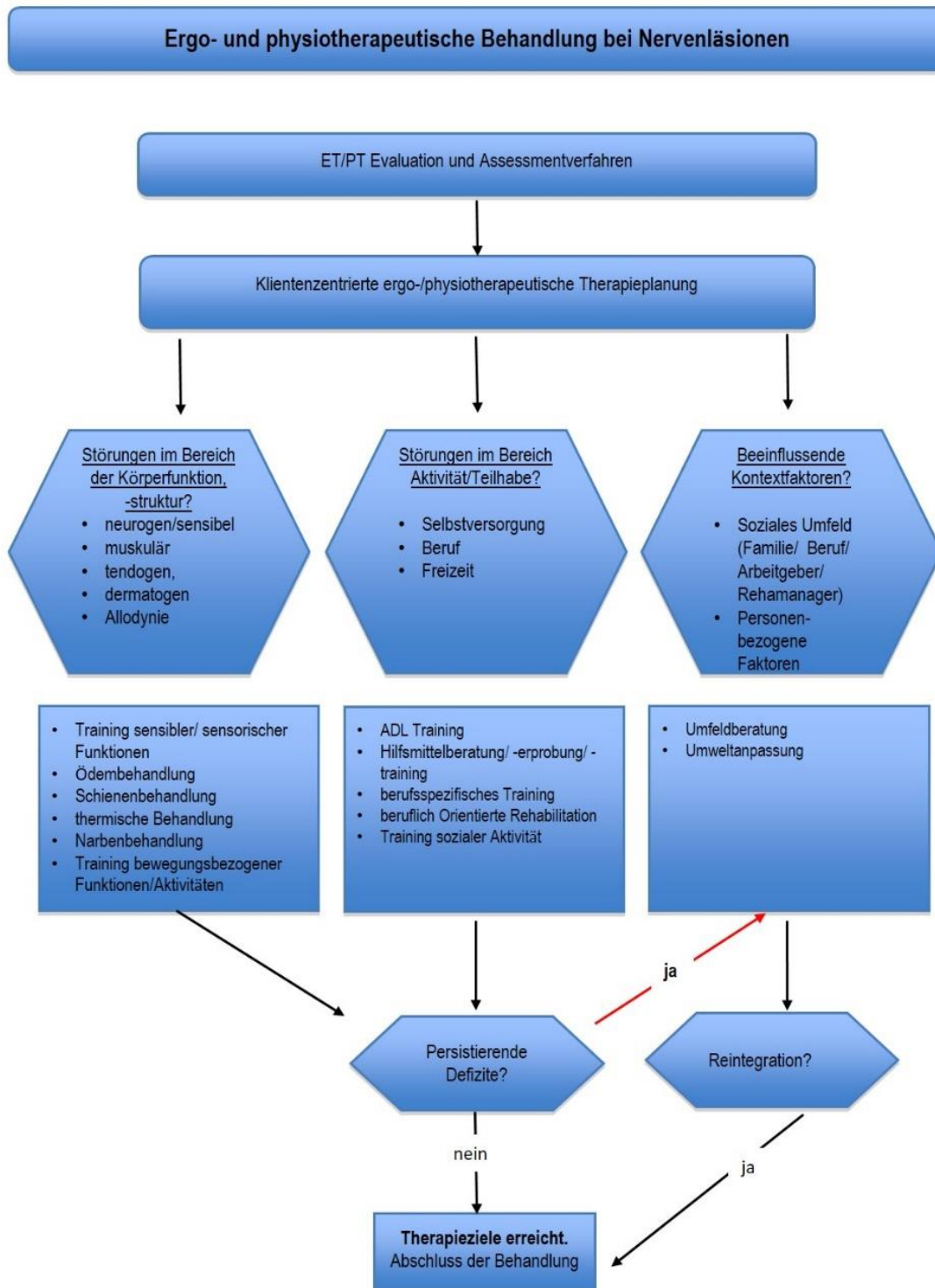
Im Algorithmus „Ergo- und physiotherapeutische Behandlung bei Nervenläsionen“ sind die Einsatzmöglichkeiten der Ergo- und Physiotherapie aufgezeigt. Die daraus resultierenden therapeutischen Maßnahmen werden anhand von Leitfragen dargestellt. Die Leistungen der Ergo- und Physiotherapie können ambulant (nach Heilmittelverordnung: sensomotorisch-perzeptive Behandlung und ggfs. Schiene für Ergotherapie, Krankengymnastik auf neurophysiologischer Grundlage für Physiotherapie) oder stationär (im Akut- und/oder Rehabereich) erbracht werden.

Die Inhalte der ergo- und physiotherapeutischen Maßnahmen unterscheiden sich bezüglich der Nachbehandlung nach konservativer oder operativer Intervention nicht wesentlich. Der Beginn der Therapie richtet sich jeweils nach den Vorgaben des behandelnden Arztes bzw. Operateurs, wobei eine frühzeitige Intervention anzustreben ist (s. auch die Abschnitte Schienenbehandlung und Sensibilitätstraining).

Kontraindikationen für die Verordnung von Ergo- und Physiotherapie bei Nervenläsionen können sich z. B. durch Begleitverletzungen oder auftretende Infektionen ergeben, die zunächst eine postoperative Ruhigstellung erzwingen. Hier würde es sich allerdings nur um eine Kontraindikation für die funktionelle Therapie handeln, eine Schienen- und/oder Hilfsmittelversorgung bzw. ein Training der Aktivitäten zur Selbstversorgung kann aber gegebenenfalls bereits

indiziert sein. Hierbei sind die zugrundeliegenden interdisziplinären Behandlungskonzepte zu berücksichtigen. Abbildung 1 gibt im Folgenden einen Überblick über die ergo- und physiotherapeutischen Behandlungsmöglichkeiten bei Nervenläsionen.

**Abbildung 1: Ergo- und physiotherapeutische Behandlung bei Nervenläsionen**



## **8.2 Zeitpunkt und Intensität von Ergo- und Physiotherapie**

Die Behandlung sollte so früh wie möglich nach dem Trauma bzw. nach der operativen Rekonstruktion erfolgen (Empfehlung 8.1).

Die Immobilisierung durch Gipsschienen usw. ist auf das Nötigste zu beschränken. Die Frühmobilisierung kann einschnürende Adhäsionen häufig vermeiden oder reduzieren. Es ist jedoch immer darauf zu achten, dass die Nervennaht oder Koaptation sowie die Transplantatanschlüsse keinen Schaden nehmen, bevor eine ausreichende Festigkeit durch die Heilungsvorgänge erreicht ist. Eine übertriebene oder abrupte postoperative Mobilisierung kann zu einer Nahtdehissens des Nervs führen und ist zu vermeiden.

Postoperativ sollte der Regenerationsfortschritt regelmäßig klinisch-neurologisch und elektrophysiologisch kontrolliert werden, wobei Kontrollen nach 2 und 6 Wochen, nach 3 und 6 Monaten und dann in jährlichen Intervallen empfohlen werden. Eine elektrophysiologische Kontrolle kann frühestens nach 6 Monaten erfolgen. Bei der klinischen Untersuchung sollten das Ausmaß der Bewegungen und die Erholung der motorischen und sensiblen Funktion bestimmt und der Befund dokumentiert werden. Insbesondere durch die elektrophysiologischen Untersuchungen kann frühzeitig eine Reinnervation festgestellt werden und dies sowohl den Behandlungsverlauf als auch die Kommunikation mit dem Patienten beeinflussen. Außerdem erlauben diese Untersuchungen gegebenenfalls prognostische Aussagen im Hinblick auf die einzuschlagende berufliche Rehabilitation.

Die ergo- und physiotherapeutische Behandlung nach einer Nervenverletzung erstreckt sich in der Regel über einen sehr langen Zeitraum von Monaten bis Jahren und erfordert Ausdauer und Geduld, sowohl vonseiten des Patienten als auch der behandelnden Fachkraft. Die Frage, ob sich durch die Behandlung der Regenerationsprozess abkürzen lässt, ist nicht mit hinreichender Sicherheit zu beantworten. Die Frage, ob das Ergebnis durch die Behandlung verbessert wird, kann jedoch im Allgemeinen bejaht werden.

## **8.3 Ergo- und physiotherapeutische Befunderhebung**

Die ergotherapeutische und physiotherapeutische Evaluation ermöglicht es, sensible und motorische Funktionsstörungen sowie Beeinträchtigungen im Bereich der Teilhabe und Aktivitäten eines Patienten zu identifizieren und im Behandlungsverlauf zu dokumentieren. Bei Verletzungen empfiehlt es sich, die Bereiche nach der „Internationalen Klassifikation der Funktionsfähigkeit, Behinderung und Gesundheit“ (ICF) zu erfassen. Zu unterschiedlichen Zeitpunkten kommen dabei verschiedene Assessmentverfahren zur Anwendung (Bell-Krotoski, 2002; Hsu et al., 2019).

## **8.4 Behandlungsziele**

Anhand der aus der Evaluation und den Assessments gewonnenen Daten wird gemeinsam mit dem Patienten ein Rehabilitationsplan aufgestellt (Empfehlung 8.2) und die Behandlungsziele erarbeitet, wobei Klientenzentrierung und Patientenzufriedenheit für den Heilverlauf und das

Endergebnis bedeutend sind (Harth, Germann & Jester, 2008). Eine Hilfe zur möglichst genauen Formulierung der Patientenziele stellt die Erhebung der Behandlungsziele nach SMART (Spezifisch, Messbar, Erreichbar, Realistisch, Terminiert) dar. Hierdurch werden die Ziele überprüfbar. Im Laufe der Behandlung werden diese regelmäßig reevaluiert, um auf Veränderungen frühzeitig reagieren, die Behandlungsziele anpassen und gegebenenfalls die Therapie neu ausrichten zu können.

**Tabelle 14: Ziele der Ergo-/Physio-(Hand)Therapie bei Nervenverletzungen**

Evaluation der Funktions- und Leistungsfähigkeit sowie der Teilhabeeinschränkungen bei Patienten mit Nervenverletzungen
Information und Schulung des Patienten über die Art der Verletzung und Vorsichtsmaßnahmen
Verbesserung oder Erhalt der Partizipation (v. a. Selbstversorgung und Alltagsbewältigung, Mobilität sowie berufliche Orientierung)
Unterstützung der Nervenregeneration einschließlich der zentralen (Lern-)Vorgänge, Verbesserung der motorischen und sensiblen Funktionen
Prophylaxe und Behandlung von Sekundärschäden (Lymphödem, Gelenkeinstellung, Fehlstellungen, Muskelkontrakturen usw.)
Schmerzlinderung
Reduzierung/Vermeidung von funktionslimitierenden/überempfindlichen Narben

### 8.5 Allgemeine Inhalte der Ergo- und Physiotherapie

Den Therapeuten kommt hier zunächst die wichtige Aufgabe zu, die Patienten über mögliche Risiken einer Nervenverletzung (z. B. erhöhte Verbrennungsgefahr asensibler Hautareale insbesondere an Hand und Fingern) hinzuweisen. Genauso wichtig ist die Mithilfe und Unterstützung des Patienten bei der Vermeidung von Sekundärschäden an Muskeln, Sehnen und Gelenken (Prophylaxe von Kontrakturen und Überdehnungen) durch entsprechende Schienen und Bewegungstherapie.

In der Akutphase (post-OP, post-Trauma) werden gegebenenfalls Schienen angepasst und zunächst ein funktionelles Training ohne Belastung durchgeführt, um Dehnung oder Zug auf die Nervenbahn bzw. die verletzten Strukturen zu vermeiden. Zeitgleich wird die Nervenregeneration einschließlich der zentralen (Lern-)Vorgänge unterstützt. Im weiteren Verlauf wird die Belastung langsam und kontinuierlich aufgebaut.

Eine besondere Bedeutung kommt der Übungsbehandlung bei Patienten mit komplexem regionalem Schmerzsyndrom (CRPS) zu. Die Frage, ob Behandlungsmaßnahmen, insbesondere eine Elektrotherapie, die zwangsläufige Muskelatrophie verhindern oder zumindest verzögern kann, ist selbst im Tierversuch strittig, da hier auch Verzögerungen berichtet wurden. Auch die Förderung der Nervenregeneration durch Stromanwendungen ist bisher nur im Tierversuch einigermaßen gesichert. Im Gegensatz zur motorischen Regeneration gibt es jedoch eine

(schwache) Evidenz für die Wirksamkeit übender Verfahren für die Verbesserung der sensiblen Funktion (Oud, Beelen, Eijffinger & Nollet, 2007).

### 8.5.1 Maßnahmen zur Verbesserung sensorischer Funktionen

Die Verbesserung der funktionellen Sensibilität der Hand nach peripheren Nervenverletzungen, insbesondere nach Fingernervenläsionen, durch ergo- und physiotherapeutische Interventionen ist in der wissenschaftlichen Literatur belegt (Oud, Beelen, Eijffinger & Nollet, 2007; Rinkel, Huisstede, van der Avoort, Coert & Hovius, 2013; Lundborg & Rosen, 2001; Lundborg, Richard & Bunge, 2003, Oud et al., 2007, Cheng et al., 2001, Mavrogenis et al., 2009). Dabei können verschiedene Techniken zur Anwendung kommen (Empfehlung 8.3). Das Training sensibler Funktionen ist möglich durch:

- Graded Motor Imagery (GMI)
- Spiegeltherapie (s. Kapitel 8.6.1)
- Sensibilisierungstraining
  - Lokalisationstraining
  - Diskriminationstraining
- Training in virtuellen Realitäten (s. Kapitel 8.6.2)
- Anwendung einer anästhesierenden Salbe
- Desensibilisierung
- Thermische Anwendungen (zur Desensibilisierung)
- Kognitiv-therapeutische Übungen (Perfetti, 2007)
- Koordinationstraining

In der Phase der Asensibilität beschränkt sich das Sensibilitätstraining auf die Reorganisation der kortikalen Plastizität der Hand (Daniele & Aguado, 2003; Taylor, Braza, Rice & Dillingham, 2008). Dies wird erreicht, indem dem Gehirn eine Vorstellung von Sensibilität vermittelt wird. Das Graded Motor Imagery Programme (GMIP) wird zur Aufrechterhaltung bzw. Wiederherstellung der kortikalen Plastizität sowie zur Schmerzreduktion angewendet und besteht aus 3 Teilen: der Wiederherstellung der Lateralitätserkennung durch die Inhibierung des prämotorischen Areals, dem Prozess der zerebralen Abspeicherung bei der Beobachtung einer Bewegung oder einer Position, ohne selbst eine Bewegung auszuführen (Rizzolatti, 2005), sowie der Spiegeltherapie (Jerosch-Herold, 2011; Moseley & Wiech, 2009; Gaggioli et al., 2009).

Das Lokalisationstraining fördert das Erkennen eines statischen/dynamischen Reizes mit und ohne Augenkontrolle. Die taktile Gnosis wird mit dem Diskriminationstraining verbessert. Hierbei werden verschiedene Formen, Textilien und Gegenstände aus dem täglichen Leben ohne Augenkontrolle betastet und beschrieben, erforderlichenfalls unter Miteinschaltung eines „Nachbarsinnes“ (Daniele & Aguado, 2003; Fess, 2002).

Weitere Verfahren sind das bilaterale Training und das temporäre Ausschalten der Unterarmsensibilität mit einer anästhesierenden Salbe zur Verbesserung der Handsensibilität (Rosén, Björkman & Lundborg, 2006). Desensibilisierung wird bei Hyperästhesie (Reaktion auf einen

normalerweise nicht als unangenehm empfundenen Reiz) eingesetzt. Das Desensibilisierungsprogramm besteht aus drei Teilen: unterschiedliche Materialbäder, Druckstäbe unterschiedlicher Berührungsqualität und Vibration (Blumenthal, 2007). Bei den kognitiv-therapeutischen Übungen handelt es sich um ein sensomotorisches Training mit dem Ziel der Verbesserung der Motorik (Jerosch-Herold, 2011; Freund, 2000; Sandi, 2000; Birbamer, Kastner & Köster-Boos, 2001; Perfetti, 2007; Quintal, Carrier, Packham, Bourbonnais & Dyer, 2021).

### **8.5.2 Maßnahmen zur Verbesserung motorischer Funktionen und Aktivitäten**

Motorische Funktionen sind die Grundlage der meisten Alltagshandlungen und damit auch eine der Grundvoraussetzung zur Erfüllung von Partizipationsbedürfnissen. Dabei interagieren sie unter anderem stark mit sensorischen oder kognitiven Funktionen. Das Training dieser Funktionen soll dem Patienten eine weitgehend eigenständige Lebensführung und Teilhabe entsprechend dem jeweiligen Stadium des Heilungsverlaufes ermöglichen (Skriver & Callahan, 2002). Im Rahmen der funktionellen Behandlung peripherer Nervenläsionen und Begleitstörungen werden folgende Verfahren eingesetzt (Reiß, 2007; Stein & Greitemann, 2015; Breier, Diday-Nolle & Saur, 1997; Wendt, 2007):

- Spiegeltherapie (s. Kapitel 8.6.1, hier Anbahnung von Bewegung)
- Muskelfunktionstraining
- Koordinationstraining (z. B. propriozeptive Neuromuskuläre Fazilitation (PNF), Krankengymnastik am Gerät)
- Belastungstraining (z. B. medizinische Trainingstherapie)
- Belastungstraining mit Realitäts- und Belastungsbezug
- Der Rehabilitationsphase angepasste kontrollierte Eigenübungsprogramme

### **8.5.3 Maßnahmen zur Schmerzlinderung**

Diese ergo- und physiotherapeutischen Maßnahmen zur Schmerzlinderung sind ausführlich in der Leitlinie „Chronischer Schmerz“ beschrieben (s. AWMF-Leitlinie chronischer Schmerz: <https://www.awmf.org/leitlinien/detail/II/053-036.html>)

### **8.5.4 Training alltagspraktischer und berufsspezifischer Funktionen in den Bereichen Selbstversorgung/Produktivität/Freizeit und Erholung**

Das Training der Aktivitäten des täglichen Lebens dient der Ermöglichung von Selbstversorgung (z. B. waschen, anziehen, essen), Produktivität (z. B. Haushalt, Spiel, schulische Aktivitäten, Beruf) und Freizeit/Erholung (z. B. Sport, Kultur). Ziel ist es, die weitgehende Selbstständigkeit zu erlangen. Bei Bedarf erfolgt zusätzlich eine Hilfsmittelversorgung (s. Kapitel 8.6.3). Im berufsspezifischen Training werden Teilbereiche der arbeitsspezifischen Tätigkeiten des Patienten simuliert und entsprechend seiner Belastbarkeit zeitlich limitiert. Zu diesem Zeitpunkt beginnt auch die Erstellung von Leistungsprofilen (Meiners, Coert, Robinson & Meek,

2005). Die medizinisch-beruflich orientierte Rehabilitation bzw. die tätigkeitsorientierte Rehabilitation (TOR) integriert im Gegensatz dazu die arbeitsplatzspezifischen Anforderungen in die Therapie und erprobt die Durchführung der Arbeitsabläufe unter realen Arbeitsplatzsituationen/-bedingungen (Harth, Germann & Jester, 2008). Sind dabei bleibende Defizite erkennbar, so können frühzeitig Hilfsmittel oder Abänderungen am Arbeitsplatz vorgenommen werden.

### **8.5.5 Adaptation der physischen Umwelt**

Ist absehbar, dass Defizite temporär (z. B. bis zur Reinnervation) oder dauerhaft (z. B. durch Funktionsverluste oder Begleitverletzungen) bestehen bleiben und nicht durch entsprechende Trickbewegungen kompensierbar sein werden, wird eine entsprechende Hilfsmittelberatung und Erprobung durchgeführt. Ebenso ist bei Störungen der Umweltfaktoren (ICF) auf eine frühzeitige Miteinbeziehung des häuslichen, sozialen und schulischen Umfelds zu achten. Darüber hinaus kann eine Umweltpassung erforderlich sein (Wohnraum, Schule, Arbeitsplatz). Vor allem im Bereich der beruflichen Teilhabe ist die Kooperation mit dem Berufshelfer/ Rehabilitationsmanager sowie dem Arbeitgeber unabdingbar (Koesling, 2007; Breier, Diday-Nolle & Saur, 1997).

## **8.6 Spezifische ergo- und physiotherapeutische Maßnahmen**

### **8.6.1 Spiegeltherapie**

Bei der Spiegeltherapie wird ein Spiegel in der Mitte der Extremitäten so platziert, dass die Reflexion der nicht betroffenen Extremität so gesehen wird, dass sie als die betroffene Seite erscheint. Dabei wird bei sensorischer Reizung und/oder durch Bewegung der nicht betroffenen Extremität eine Art Illusion erzeugt, als wäre dies die betroffene Extremität.

Randomisierte kontrollierte Studien konnten zeigen, dass Patienten mit operativer Rekonstruktion nach Verletzungen des Medianus- oder Ulnarisnervs von einem frühzeitigen Einsatz der Spiegeltherapie im Sinne sensomotorischer Funktionssteigerungen und Verbesserungen der Geschicklichkeit profitierten, und dies zum Teil mit einem größeren Effekt als etwa bei einem sensorischen Reeducationstraining. Gleichzeitig waren deutliche Zeichen kortikaler Reorganisationsprozesse nach Spiegeltherapie festzustellen (Chen, Siow, Wang, Lin & Chao, 2022; Hsu & Cohen, 2013; Xie et al., 2022).

Eine klinisch signifikante Schmerzlinderung durch Einsatz der Spiegeltherapie konnte in systematischen Reviews bestätigt werden, v. a. im Rahmen eines CRPS und von Phantomschmerzen nach einer Extremitätenamputation (Rajendram, Ken-Dror, Han & Sharma, 2022; Crosio et al., 2020).

### **8.6.2 Virtuelle Realität**

Eine zunehmend beachtete Form der Therapie ist das Trainieren in virtuellen Realitäten (virtual reality, augmented reality). Hierbei kann eine Person innerhalb dreidimensionaler virtueller Räume mit virtuellen Gegenständen oder Personen multisensorisch interagieren. Die Anwendungen reichen dabei von frei am Markt verfügbaren Computerspielen, über spezifischere rehabilitationsspezifische Spiele bis zu individuell gestalteten virtuellen Umgebungen. Die Interaktion kann über Joysticks oder Bewegungssensoren geschehen, mit sensorischen Stimulationsapplikationen kombiniert und auch interaktiv mit mehreren Personen gestaltet werden.

Die Therapie mithilfe virtueller Realitäten konnte signifikante und klinisch relevante Verminderung von Phantomschmerzen zeigen (Rajendram, Ken-Dror, Han & Sharma, 2022). Auch für andere Schmerzsyndrome in Zusammenhang mit peripheren Nervenverletzungen scheint die Therapie mithilfe virtueller Realität ein vielversprechender Ansatz zu sein, wobei die derzeitige Evidenz hierzu noch zu gering ist, um abschließende Aussagen darüber treffen zu können (Baker, Baird & Driscoll, 2022; Wittkopf, Lloyd & Johnson, 2019).

Bei Kindern mit einer Armplexusschädigung im Kontext der Geburt zeigte eine randomisierte kontrollierte Studie größere motorische Funktionsverbesserungen durch den Einsatz virtueller Spielanwendungen gegenüber konventioneller Physiotherapie (Karas, Atıcı, Aydın & Demirsöz, 2021). Auch eine virtuelle Spiegeltherapie wurde erfolgreich in der Behandlung von Patienten mit neuropathischen Schmerzen verschiedener Genese eingesetzt (Mouraux et al, 2017). In einer randomisiert kontrollierten Studie mittels fMRI wurde nachgewiesen, dass virtuelle Realitäten sowohl im motorischen als auch im sensomotorischen Cortex in allen Phasen der neurologischen Rehabilitation die Bewegungsperformance fördern (Feitosa, Fernandes, Casseb & Castellano, 2022).

### **8.6.3 Schienenbehandlung**

Schienen sind äußere Hülsen, die der Stabilisierung, Stützung, Korrektur, Lagerung und Funktionsverbesserung eines Extremitätenabschnitts und seiner Gelenke dienen (Koesling, 2007). Sie werden in der Regel nur über einen bestimmten Zeitraum getragen. Bei der Behandlung von Nervenverletzungen dienen sie dazu, die Entstehung von Deformitäten zu minimieren, Gelenkkontrakturen zu vermeiden und fehlende Muskelmotoren zu ersetzen bzw. die Balance zwischen Agonisten und Antagonisten wiederherzustellen. Es kommen folgende Schienen zum Einsatz:

- Lagerungs-/Statische Schienen
- Dynamische Schienen
- Frühfunktionelle Schienen
- Funktionsersatzschienen (dynamisch und/oder statisch)

Statische Schienen werden sowohl posttraumatisch als auch postoperativ zur Immobilisierung und Lagerung eingesetzt, um Zugkräfte auf die Nervennaht und zu erwartende arthrogene,

tendogene und/oder dermatogene Einschränkungen zu vermeiden bzw. zu minimieren. Dynamische Schienen wirken durch mechanische Systeme auf zu korrigierende vorhandene Fehlstellungen ein oder dehnen kontrakte Gelenke, Narben oder Sehnenverklebungen. In diesem Sinne werden sie auch bei Nervenverletzungen eingesetzt. Frühfunktionelle Schienen können statisch und/oder dynamisch sein und dienen dazu, unmittelbar postoperativ mit der Bewegungsbehandlung innerhalb eines festgelegten Übungsprogramms zu beginnen. Funktionsersatzschienen können dynamisch und/oder statisch sein. Bezüglich der jeweils verwendeten Schienenart wird auf die einschlägige Standardliteratur verwiesen (Chan, 2002; Colditz, 2002; Paternostro-Sluga, Keilani, Posch & Fialka-Moser, 2003; McKee & Nguyen, 2007, Vipond, Taylor & Rider, 2007; Satyawali, Meena & Jain, 2021; Cantero-Téllez, Villafañe, Garcia-Orza & Valdes, 2020; Bula-Oyola, Belda-Lois, Porcar-Seder & Page, 2021; Ballesterio-Pérez et al., 2017).

#### **8.6.4 Elektrotherapie**

In der Handrehabilitation werden als ergänzende, unterstützende Maßnahmen Ultraschall, Iontophorese, TENS und Elektromyostimulationen angewendet.

Die Evidenz dieser Maßnahmen ist allerdings nicht gesichert, da nur wenige, nicht aussagekräftige Studien vorliegen (ElAbd et al., 2022).

#### **8.7 Begleitende Maßnahmen**

Begleitende Maßnahmen haben das Ziel der

- Ödemprophylaxe (komplexe physikalische Entstauungstherapie; s. S2 k Leitlinie AWMF Reg.-Nr 058-001 2017 Diagnostik und Therapie der Lymphödeme)
- Gelenkmobilisation (z. B. manuelle Therapie; Jimenez-del-Barrio et al., 2022)
- Narbenbehandlung

Zur Narbenbehandlung werden verwendet:

- Kompressionstherapie
- Silikontherapie
- Narbenmassage (s. S2k AWMF Reg.-Nr 044-001 2021 Behandlung thermischer Verletzungen des Erwachsenen)
- Thermische Anwendungen

#### **8.8 Ergo- und Physiotherapie bei motorischen Ersatzplastiken nach Nervenläsionen**

Die besondere Situation bei motorischen Ersatzplastiken bedarf einer gezielten physio- und ergotherapeutischen Unterstützung (Empfehlung 8.6), die sich in mehrere Phasen mit speziell adaptierten Maßnahmen aufteilt. In der präoperativen Phase kommen folgende Maßnahmen zum Einsatz:

- Evaluation zu Anfang der Behandlung: gibt Auskunft über das gesamte Ausmaß der jeweiligen Läsion (s. Kapitel 8.4)

- Schienenbehandlung (s. Kapitel 8.6.3.)
- Muskelfunktionstraining

Die postoperative Therapie ist in 3 Abschnitte gegliedert:

- Immobilisation und Ödemprophylaxe
- Erlernen der neuen Muskelfunktion ohne Widerstand
- Muskelkräftigung und Wiedererlangen einer normalen Handfunktion sowie Training alltagspraktischer und berufsspezifischer Funktionen in den Bereichen Selbstversorgung, Produktivität, Freizeit und Erholung (s. Kapitel 8.6.2. und 8.6.4.)

Ziel der Immobilisation ist der Schutz der transferierten Sehne. Dabei wird eine Position gewählt, bei der nur minimaler Zug auf die transferierte Sehne entsteht. Die Immobilisation erfolgt mittels Gips oder einer thermoplastischen Schiene. Die Stellung der Gelenke richtet sich nach den transponierten Sehnen und deren Spannungsverhältnissen.

Die neue Muskelfunktion wird durch aktive Bewegungen und Sehnengleitübungen in Entlastung für die Sehnennaht eingeübt. Falls erforderlich, wird die Narbenbehandlung wie in der präoperativen Therapie fortgeführt. Zur Anbahnung aktiver Bewegung auf kortikaler Ebene kommt die Spiegeltherapie (s. Kapitel 8.6.1.) zum Einsatz. Zeitgleich wird in dieser Phase mit funktionellen Übungen ohne Widerstand begonnen, um den unbewussten Gebrauch der neuen Muskelfunktion zu trainieren. In der übungsfreien Zeit und nachts wird die Hand weiterhin in einer Schiene gelagert, um eine Überdehnung zu vermeiden.

Ab der sechsten postoperativen Woche ist die Sehnennaht ausreichend stabil, um Übungen mit leichten Widerständen zu tolerieren. Zeigen sich in dieser Phase passive Bewegungseinschränkungen, kommen zusätzlich passive Mobilisationstechniken, statisch progressive und dynamische Schienen sowie Bewegungsschienen (CPM-Schienen) zum Einsatz. Zu diesem Zeitpunkt soll der Patient in der Lage sein, den Transfer aktiv einzusetzen, sodass das Koordinationstraining – mit Fokus auf die exakte Ausführung der Bewegung – nun darauf aufbaut, die Geschwindigkeit der durchzuführenden Bewegung zu steigern. Parallel dazu findet ein Training alltagspraktischer und berufsspezifischer Funktionen statt (s. Kapitel 8.5.5.).

## 9. Prophylaxe und Behandlung von Neuomen und des neuropathischen Schmerzes

### Empfehlungen

Empfehlung 9.1	Zur Prophylaxe einer Neuromentstehung soll bei operativen Zugängen auf den anatomischen Verlauf von Nerven geachtet werden, um eine Verletzung derselben zu vermeiden.	Stand 2013, geprüft 2023
Empfehlungsgrad	<b>A</b> ↑↑	
Evidenzgrad	5 Expertenmeinung	
Konsensstärke	100%	

S3-Leitlinie 005/010: Versorgung peripherer Nervenverletzungen

Empfehlung 9.2	Bei einer intraoperativen Nervenverletzung soll schnellstmöglich eine Rekonstruktion durch einen erfahrenen Operateur erfolgen.	Stand 2013, geprüft 2023
Empfehlungsgrad	<b>A</b> ↑↑	
Evidenzgrad	5 Expertenmeinung	
Konsensstärke	100%	

Empfehlung 9.3	Rekonstruktive oder ablative Operationen haben keinen sicheren Effekt auf symptomatische Neurome. Eine Entscheidung ist daher individuell zu treffen	Stand 2023, modifiziert
Empfehlungsgrad:	Optional 0⇔	
Qualität der Evidenz <i>Evidenzbericht Teil B Frage 7</i>	Targeted muscle reinnervation – Phantomschmerz (NRS): Moderat ⊕⊕⊕⊖ Targeted muscle reinnervation – Stumpfschmerz(NRS): Moderat ⊕⊕⊕⊖ Literatur: Dumanian 2019	
Konsensstärke:	100%	

Empfehlung 9.4	Bei chronischen neuropathischen Schmerzen und CRPS als Folge einer Nervenverletzung sollte die Anwendung einer spinalen (SCS, DRGs) oder einer peripheren (PNS) Neurostimulation erwogen werden.	Stand 2023, modifiziert
Empfehlungsgrad	<b>B</b> ↑	
Evidenzgrad	1a - 2 Literatur: Tronnier et al. 2013, Nappal et al. 2021 (SCS, DRGs), Xu et al. 2021, Deer et al. 2020 (PNS)	
Konsensstärke	100%	

Empfehlung 9.5	Bei neuropathischen Schmerzen soll eine leitliniengerechte schmerzmedizinische Behandlung erfolgen.	Stand 2023, modifiziert
Empfehlungsgrad	<b>A</b> ↑↑	
Evidenzgrad	1 - 2 Literatur: DGAI et al. 2021, Finnerup et al. 2015	
Konsensstärke	100%	

Empfehlung 9.6	Bei neuropathischen Schmerzen nach Amputation kann eine perineurale Infusion mit Lokalanästhetikum erfolgen	Stand 2023, neu
Empfehlungsgrad:	<b>Schwache Empfehlung dafür ↑</b>	
Qualität der Evidenz <i>Evidenzbericht Teil B</i> <i>Frage 5</i>	Phantomschmerz nach Amputation (NRS) Niedrig ⊕⊕⊖⊖ Literatur: Ilfeld et al. 2021	
Konsensstärke	100 %	

### 9.1 Anatomie, Physiologie und Inzidenz

Nach einer Verletzung peripherer Nerven sprossen die Axone in unterschiedliche Richtungen aus, um Anschluss an ihr Zielorgan zu finden. Finden sie dabei keine Leitstruktur, in die sie einwachsen können, entsteht ein ungerichtetes Wachstum. Eine zusätzliche Hyperproliferation von Schwann-Zellen und Fibroblasten führt zu einer Narbenbildung mit lokaler Verdickung und Verhärtung als morphologisches Korrelat eines Neuoms und zusätzlicher Regenerationsbarriere.

Klinisch bedeutsam ist dabei die veränderte Expression von Natrium-Kanälen mit konsekutiv gestörter Erregbarkeit. Daraus resultiert eine gestörte, oft schmerzhafte Sensibilität (Hyperästhesie, Hyperalgesie). Die sensiblen Beeinträchtigungen setzen sich typischerweise aus negativen (z. B. Anästhesie) und positiven (z. B. Allodynie) Symptomen zusammen, was auf die unterschiedliche Erregbarkeit und Regeneration der an der Hautwahrnehmung beteiligten Nervenfasern zurückzuführen ist (Huber et al., 2017).

#### Definitionen

- Das *Stumpfneurom* entsteht immer dann, wenn ein durchtrennter Nerv ohne distalen Anschluss endet. Klassischerweise ist dies bei Amputationen der Fall.
- Bei durchtrennten, nicht wieder koaptierten Nervenverletzungen spricht man vom *Diskontinuitätsneurom*. Im Unterschied zum Stumpfneurom ist hier der distale Nervenanschluss noch vorhanden.
- Bei Teilverletzungen eines Nervs oder auch nach Nervenkoaptationen können die Axone ein intraneurales Neurom ausbilden, welches als *Kontinuitätsneurom* bezeichnet wird.

Jede Nervendurchtrennung bzw. -Teildurchtrennung führt zwangsläufig zu einer Neuombildung (Lundborg, 2004). Da das Behandlungsergebnis bei einem schmerzhaften Neurom meist unbefriedigend ist, kommt der Prävention der Neuomentstehung eine besondere Bedeutung zu (Birch 2005, Lewin-Kowalik et al., 2006). Bei Operationen als potentielle Ursache iatrogenen Nervenverletzungen soll daher beim Zugang auf den anatomischen Verlauf von Nerven, auch

kleiner Hautnerven geachtet werden, damit eine Verletzung vermieden werden kann (Empfehlung 9.1). Ist es dennoch zu einer Verletzung gekommen ist eine sorgfältige und zeitnahe Durchführung einer Nervrekonstruktion (Birch, 2005, 2011, Lewin-Kowalik et al., 2006) erforderlich (Empfehlung 9.2)

### **Stumpfneurome und Diskontinuitätsneurome**

Nach einer Amputation oder Nervendurchtrennung werden auf peripherer Ebene proinflammatorische Botenstoffe freigesetzt, die die oben genannten regenerative Prozesse induzieren (Van Der Avoort, Hovius, Selles, Van Neck & Coert, 2013; Oliveira et al., 2018). Das an deren Endpunkt stehende Neurom beschreibt zunächst nur die makroskopische lokale Auftreibung und Verhärtung des Nervenstumpfes. Rund 7 % der Patienten mit Fingeramputationen entwickeln jedoch ein chronisch schmerzhaftes Neurom (Vlot, Wilkens, Chen & Eberlin, 2018). Die Gründe und prädisponierenden Faktoren für die Entwicklung eines schmerzhaften Neuroms sind nach wie vor nicht ganz klar.

Die Entwicklung chronischer Schmerzen nach peripheren Nervenverletzungen wird dabei auf Veränderungen auf allen Verarbeitungsebenen des somatosensorischen Systems zurückgeführt (Navarro, Vivó & Valero-Cabré, 2007; Wolff et al., 2011; Wall, Xu & Wang, 2002), was die Komplexität dieser Vorgänge verdeutlicht. Ein zusätzlicher Einfluss weiterer Aspekte (psychosozialer Faktoren, Operationstechniken, prä- und perioperative Schmerzmedikation etc.) wird angenommen.

Belegt sind folgende prädisponierende Faktoren für persistierende neurombezogene Schmerzen:

- Die Höhe der Amputation (Lans et al., 2020)
- Die Art der Verletzung (z. B. Avulsionsverletzung; Vlot, Wilkens, Chen & Eberlin, 2018)
- Welche und wie viele Finger betroffen sind (Vlot, Wilkens, Chen & Eberlin, 2018)
- Die OP-Technik und die Anzahl der Revisions-Operationen (Van Der Avoort, Hovius, Selles, Van Neck & Coert, 2013; Economides, DeFazio, Attinger & Barbour, 2016; Poppler et al., 2018).
- Vorausgegangene Neurom-Operationen (Poppler et al., 2018)
- Präoperativ bestehende Schmerzen über mehr als 24 Monate (Poppler et al., 2018)

Die meisten Studien zu neuropathischen Schmerzen nach Makroamputationen differenzieren nur nach Phantom- und Stumpfschmerzen (auch: residual limb pain). Nur sehr selten werden die Stumpfschmerzen weiter differenziert, sodass sich die meisten Aussagen zu Risikofaktoren nach Amputationen auf neuropathische Schmerzen allgemein beziehen.

### **Kontinuitätsneurome (Neuroma in continuitatem)**

Nach erfolgter Nervenkoaptation ist die Inzidenz von symptomatischen Neuromen mit etwa 1 % deutlich niedriger als bei Stumpfneuromen (Van Der Avoort, Hovius, Selles, Van Neck & Coert, 2013). Eine mikrochirurgisch perfekt durchgeführte Nervennaht, die die Einleitung aller

Axone in den distalen Nervenanteil gewährleistet, ist Grundvoraussetzung und die beste Prävention. Inwieweit zusätzliche Techniken zum Schutz der Nervennaht (Suture-protection durch über die Nervennaht gezogene Venensegmente oder artifizielle Nerve-tubes) die Neurombildungsrate vermindern können, wird in Kapitel 7.2.1.6 dargestellt.

Eine relevante weitere Entität von Kontinuitätsneuromen entsteht zudem im Rahmen von Teilverletzungen eines Nervs oder Traktionsschädigungen. Hier sind die iatrogenen Nervenschädigungen besonders zu betrachten.

### **Spezielle Diagnostik**

In der Diagnostik von Neuromen stehen klinische und bildgebende Untersuchungen im Vordergrund. Eine aktuelle Metaanalyse konnte klare diagnostische Kriterien für symptomatische Neurome herausarbeiten (Arnold et al., 2019; s. Abbildung 2).

#### *Klinischer Befund*

- Einschießende, brennende oder elektrisierende Schmerzen im Bereich der Nervenverletzung
- Bei Kontinuitätsneuromen Ausstrahlen der Schmerzen entlang des anatomischen Nervenverlaufs nach proximal und/oder distal
- Schmerzen sind auf das Versorgungsgebiet des betroffenen Nervs begrenzt
- Darüberhinausgehende Schmerzen lassen eher an generalisierte Schmerzsyndrome (CRPS) denken
- Die Schmerzen sind typischerweise beim Beklopfen des Areals reproduzierbar (Hoffmann-Tinel-Zeichen)
- Einen diagnostischen Wert hat zudem eine Beschwerdebesserung bei lokaler Infiltration des betroffenen Areals mit Lokalanästhetikum (Testblockade)

#### *Elektrophysiologie*

- Bei Kontinuitätsneuromen hilfreich in der Bestätigung bzw. dem Ausschluss einer funktionellen Regeneration
- Bei Stumpfneuromen hat sie keinen diagnostischen Wert

#### *Bildgebung*

- Zuverlässige Darstellung von Neuromen bis zu den distalen Fingerbereichen mit der hochauflösenden Neurosonografie
- wichtigstes Verfahren in der Neuromdiagnostik
- Kann jedoch bei starker Schmerzsymptomatik eingeschränkt anwendbar sein
- MR-Neurografie als wertvolle Ergänzung in speziellen Fällen, z. B. bei tiefergelegenen oder intraplexuellen Neuromen

#### *Quantitative sensorische Testung*

- Eher wissenschaftlichen Fragestellungen vorbehalten

- Erfassung der Ausprägung der Plus- und Minussymptomatik ( (Rolke & et al, 2006))
- Nach Amputationen bisher gemischte Ergebnisse, z. B. erhöhte Sensitivität für Druckschmerz am Stumpf (Wahren, 1990; Vase et al., 2011), die jedoch interindividuell stark variieren (Hunter, Katz & Davis, 2005)
- Daher eher im intraindividuellen Vergleich (z. B. vor und nach der operativen Intervention) aufschlussreich. Kann im individuellen Fall einen Hinweis für die Behandlungsentscheidung geben, indem die zugrundeliegenden Schmerzmechanismen ausführlicher dargestellt werden (Pfau, Geber, Birklein & Treede, 2012; Cruz-Almeida & Fillingim, 2014)

**Abbildung 2: Darstellung der zur Diagnose eines symptomatischen Neuroms erforderlichen Kriterien in Anlehnung an Arnold et al. 2019**

**Diagnostische Kriterien für Symptomatische Neurome**

Alle 3 müssen erfüllt sein:

1. Schmerzen mit mind. 3 der folgenden Qualitäten: brennend, schneidend, einschließend, elektrisierend, Parästhesien, Taubheitsgefühl, Kälteintoleranz
2. Die Symptome beschränken sich auf ein definiertes neuroanatomisches Areal
3. Stattgehabte oder vermutete Nervenverletzung in der Anamnese

Mindestens 1 muss erfüllt sein:

1. Positives Tinel-Zeichen (bei kutanen Nerven)
2. Ansprechen auf Infiltration mit Lokalanästhetikum
3. Bestätigung eines Neuroms in der Bildgebung (Neurosonographie, MRT)

## 9.2 Therapie

Chronische neuropathische Schmerzen und neurombezogene Schmerzen nach Amputationen sind oft nicht klar differenzierbar und auch in der Literatur nicht immer klar unterteilt. Sie treten jedoch häufig auf (Clarke, Lindsay, Pyati & Buchheit, 2013; Hsu & Cohen, 2013) und gelten insgesamt als schwer behandelbar (Stokvis, Coert & van Neck, 2010; Kern, Busch, Müller, Kohl & Birklein, 2012; Kent, Hsia, Van de Ven & Buchheit, 2017). Auch psychische Belastungen resultieren in Schlafstörungen, depressiven Verstimmungen und sozialem Rückzug (Blackburn-Munro & Blackburn-Munro, 2001; Finan, Goodin & Smith, 2013). Die Folgen sind

lange Arbeitsausfallzeiten und ein hohes medizinisches Inanspruchnahmeverhalten. Insbesondere neurombedingte Schmerzen am Stumpf verhindern das regelmäßige Tragen einer Prothese und führen somit zu einer erheblichen Funktionseinschränkung bei den Betroffenen. Zur Prophylaxe neuropathischer Schmerzen sowie zu deren Therapie stehen konservative Therapieoptionen an erster Stelle. Die perioperative Prophylaxe von Neuropathien wurde im Jahr 2021 in der S-3 Leitlinie „Behandlung akuter perioperativer und posttraumatischer Schmerzen“ (<https://www.awmf.org/leitlinien/detail/II/001-025.html>) aktualisiert. Zusammenfassend ist insbesondere der Einsatz einer perioperativen Leitungsanästhesie oder Periduralanästhesie bei Amputationen empfohlen und sollte als multimodales Therapiekonzept eingesetzt werden. Sind spezifische Regionalanästhesieverfahren nicht möglich, sollten nervennahe Katheter durch den Operateur eingelegt werden (LoE 2). Insbesondere die Akutschmerztherapie mit einer patientenkontrollierten Analgesie mit einem Opioid hat einen Stellenwert bei einer Amputation (LoE 1) und soll durch die intraoperative Gabe des NMDA-Rezeptorantagonisten Ketamin ergänzt werden (LoE 1). Die S3-Leitlinie sowie die entsprechende Literatur betonen insbesondere eine patientenindividuelle Indikationsstellung dieser Verfahren (Erlenwein, Diers, Ernst, Schulz & Petzke, 2023) in einer Nutzen-Risiko-Abwägung (Tafelski, 2020).

### **9.2.1 Physio- und ergotherapeutische Behandlung**

Eine gezielte und möglichst frühzeitige ergo- und physiotherapeutische Behandlung bei Verletzungen oder chirurgischen Interventionen (inklusive Amputationen) peripherer Nerven verbessert die Sensibilität, vermindert Beeinträchtigungen und Schmerzen, fördert die adaptive kortikale Plastizität (Xia et al., 2021; Deer et al., 2020; Zink & Philip, 2020) und scheint damit ein bedeutender Faktor in der Förderung der Regeneration peripherer Nerven zu sein.

Für eine spezifische Vermeidung oder Behandlung von Neuomen mit physio- und ergotherapeutischen Interventionen besteht derzeit keine Evidenz. Es kann jedoch angenommen werden, dass die positiven Effekte solcher Interventionen bei Verletzungen peripherer Nerven und nach deren chirurgischer Behandlung übertragen werden können. Tierversuche an Ratten konnten zeigen, dass eine Bewegungstherapie in Form eines Schwimmtrainings die Neuromformation hemmt und neuromassoziierte Schmerzen reduziert (Sun et al., 2019; Tian, et al., 2018). Die spezifischen ergo- und physiotherapeutischen Interventionen wie (aktivitätsbasierte) sensorische Reedukation, Spiegeltherapie (Selles, Schreuder & Stam, 2008), Bewegungsbeobachtung mit kombinierter peripherer Nervenstimulation, mentale motorische Imagination oder kreuzmodale sensorische Substitution werden in Kapitel 8 vorgestellt.

### **9.2.2 Schmerzmedizinische und medikamentöse Behandlung bei manifestierten Neuropathien**

Bei Nervenverletzungen besteht in der symptomorientierten, konservativen Therapie die primär indizierte Behandlungsstrategie. Sofern der konservative Ansatz aus medikamentöser Behandlung, flankiert von physiotherapeutischen bzw. ergotherapeutischen Maßnahmen, nicht

erfolgreich ist, sollte die Indikation zur interventionellen oder operativen Behandlung von schmerzhaften Neuropathien geprüft werden. Insbesondere vor dem Hintergrund der potenziellen Chronifizierung von Schmerzen (Fletcher et al., 2015) ist eine frühzeitige, adäquate Basisbehandlung von Patienten mit neuropathischen und nozizeptiven Schmerzen gleichermaßen wichtig. Hierfür sind Empfehlungen in der 2021 erschienenen S3-Leitlinie „Behandlung akuter perioperativer und posttraumatischer Schmerzen“ enthalten (DGAI et al., 2021).

Aufgrund eines eigenen Therapiefades ist dabei vor der Einleitung einer konservativen Therapie eine zirkumskripte Neuropathie im spezifischen Versorgungsgebiet eines betroffenen Nervs von Differentialdiagnosen wie dem CRPS (Complex Regional Pain Syndrome) abzugrenzen. Ein CRPS kann sich im Zuge peripherer Nervenverletzungen beispielsweise nach Traumata oder Operationen entwickeln. Dies ist gekennzeichnet durch Schmerzen, die über ein Innervationsgebiet eines Nervs hinausgehen, Seitendifferenzen in der Hauttemperatur, Ödeme, reduzierte Beweglichkeit sowie trophische Störungen von Haut und Nagelwachstum und klinisch manifestiert. Für die Diagnostik und Behandlung dieser Entität sei auf die spezifische Leitlinie hingewiesen (Birklein et al., 2018).

Aus schmerzmedizinischer Perspektive ist die Behandlung der Neuropathie und somit auch der Neuromschmerz komplex und erfordert ein bio-psychosoziales Krankheitsmodell (Kern, Busch, Müller, Kohl & Birklein, 2012; Kuffler, 2018; <https://www.awmf.org/leitlinien/detail/II/030-114.html>). Ein hohes Inanspruchnahmeverhalten von Behandlungen, hoher Analgetikagebrauch bis hin zu Abhängigkeitsstörungen sind beschrieben. Eine auf die Verbesserung der numerischen Schmerzskala ausgerichtete medikamentöse Therapie zielt in der Regel auf eine 30-prozentige oder 50-prozentige Schmerzreduktion ab (Decrouy-Duruz, Christen & Raffoul, 2018), obwohl weitere Faktoren wie die schmerzbedingte physische und psychische Beeinträchtigung gleichwertige patientenorientierte Zielstellungen sind. Im Rahmen einer multimodal ausgerichteten, konservativen Schmerztherapie sollte neben somatischen Faktoren auch eine Abwägung der schmerzunterhaltenden psychosozialen Faktoren sowie eine Evaluation maladaptiver Verhaltensmuster erfolgen und diese behandelt werden.

Für die Behandlung von Neurom-assoziierten Schmerzen stehen die in Kapitel 5.2 dieser Leitlinie formulierten Behandlungsstrategien zur Verfügung.

Bei der manifesten Neuropathie sollte symptomorientiert ein pharmakologisches Behandlungskonzept mit systemischen Koanalgetika (trizyklische Antidepressiva, SNRIs und Gabapentinen) vorgesehen und durch topische Lokalthherapie erweitert werden. Akut können Opiode wirksam sein, wenn sie in kritischer Nutzen-Risiko-Abwägung eingesetzt und die Patienten gut aufgeklärt werden.

Infiltrationen mit Lokalanästhetika werden individuell indiziert und haben einen diagnostischen Stellenwert. Inzwischen zeigen einzelne Studien, wie eine wiederholte oder kontinuierliche Leitungsanästhesie therapeutisch genutzt werden kann (Tafelski et al., 2015). So weisen aktuelle Arbeiten darauf hin, dass der mehrtägige Einsatz regionalanästhesiologischer Verfahren nach Majoramputation zu einer relevanten Phantomschmerzreduktion bei Patienten führte. In der RCT von Ilfeld et al. zeigte sich ebenfalls eine entsprechende Schmerzreduktion sowie Verbesserung der schmerzbezogenen physischen wie auch psychischen Einschränkungen.

gen (Ilfeld et al., 2021). Leider ist – wie in den meisten Studien zu diesem Thema – keine Differenzierung von Neuromschmerzen und Phantomschmerzen in den Daten enthalten, sodass auf die Empfehlungen zur Behandlung neuropathischer Schmerzen allgemein zurückgegriffen werden muss.

In der aktuellen S2k-Leitlinie „Diagnose und nicht-interventionelle Therapie neuropathischer Schmerzen“ (<https://www.awmf.org/leitlinien/detail/II/030-114.html>) sind die einzelnen Substanzgruppen detailliert beschrieben und einer evidenzbasierten Bewertung unterzogen worden. In der nachfolgenden Tabelle 15 sind Elemente der medikamentösen Therapiesäule zusammengefasst.

**Tabelle 15: Medikamentöse Therapiesäulen zur Behandlung neuropathischer Schmerzen**

Substanzgruppe	Beispielsubstanz und therapeutischer Stellenwert entsprechend Leitlinie <a href="https://www.awmf.org/leitlinien/detail/II/030-114.html">https://www.awmf.org/leitlinien/detail/II/030-114.html</a>	NNT (number needed to treat) für 50-prozentige Schmerzreduktion mit Konfidenzintervall nach Finnerup 2015 (Finnerup et al., 2015)
Trizyklische Antidepressiva	z. B. Amitriptylin, 1. Wahl in der AWMF-Leitlinie	3.5 (3.0 bis 4.4)
SNRI (Selective Noradrenalin-Serotonin Reuptake Inhibitoren)	z. B. Duloxetin, 1. Wahl in der AWMF-Leitlinie	6.40 (5.2 bis 8.4)
Gabapentinoide	Gabapentin/Pregabalin, 1. Wahl in der AWMF-Leitlinie	7 (6 bis 9)
Tramadol	Tramadol retard, III. Wahl in der AWMF-Leitlinie	4.73 (3.6 bis 6.7)
WHO-III-Opioide	retardiertes Morphin, Oxycodon, Hydromorphone, Tapentadol; III. Wahl in der AWMF-Leitlinie	4.26 (3.4 bis 5.8)
Botulinum Toxine	BTX-A, Einsatz wird in der AWMF-Leitlinie als Option benannt	1.85 (1.5 bis 2.4)

Ein pharmakologisches Behandlungskonzept für Patienten mit neuropathischen Schmerzen umfasst dabei die systemische Behandlung mit Koanalgetika wie beispielsweise trizyklische Antidepressiva, SNRIs oder Gabapentinen. Der Einsatz von Opioiden wird aufgrund der immanenten Gefahr von Abhängigkeit und relevanten Nebenwirkungen (insbesondere kognitiv, gastrointestinal) insgesamt kritisch gesehen (s. auch: Langzeitanwendung von Opioiden bei chronischen nichttumorbedingten Schmerzen (LONTs); <https://www.awmf.org/leitlinien/detail/II/145-003.html>). Besonders der Aufklärung der Patient zu substanzspezifischer Indikation und dem Nebenwirkungsspektrum kommt dabei eine besondere Rolle zu. Bei der Auswahl der

Substanzen sollte eine patientenindividualisierte Indikationsstellung erfolgen, eine adäquate Dosis angestrebt und der Therapieerfolg in einem Intervall über 4 bis 6 Wochen bewertet werden.

Eine weitere, nebenwirkungsarme Therapieoption besteht in der topischen, transdermalen Applikation. Lidocain als Pflaster oder individuelle Salbenanwendungen insbesondere bei der zirkumskripten Hyperalgesie oder die Applikation von Capsaicin-Pflaster sind pharmazeutisch verfügbar.

**Tabelle 16: Therapeutischer Stellenwert der Substanzgruppen**

Substanzgruppe	Beispielsubstanz und therapeutischer Stellenwert entsprechend Leitlinie <a href="https://www.awmf.org/leitlinien/detail/II/030-114.html">https://www.awmf.org/leitlinien/detail/II/030-114.html</a>	Beispielreferenz
Lidocain Pflaster	<ul style="list-style-type: none"> <li>• 12-stündige Lokalthherapie durch Patienten täglich</li> <li>• zugelassen für die Post-Zoster-Neuralgie</li> <li>• II. Wahl in der AWMF-Leitlinie</li> </ul>	Derry, Wiffen, Moore, & Quinlan, 2014; Voute, Morel & Pickering, 2021
Capsaicin 8 %	<ul style="list-style-type: none"> <li>• Lokalanwendung in der Praxis oder Ambulanzen</li> <li>• zugelassen für periphere neuropathischen Schmerzen bei Erwachsenen</li> <li>• Einsatz wird in der AWMF-Leitlinie als Option benannt</li> </ul>	Finnerup et al., 2015; Derry, Wiffen, Moore & Quinlan, 2014
Lidocain in Salbenanwendung	<ul style="list-style-type: none"> <li>• z. B. Lidocain 5%-Rezepturen</li> <li>• Einsatz wird in der AWMF-Leitlinie nicht empfohlen</li> </ul>	Derry, Wiffen, Moore & Quinlan, 2014

Als *interventionelle Anwendung* hat die Infiltration mit einem Lokalanästhetikum nicht nur einen diagnostischen Stellenwert. Sie kann nach Nutzen-Risiko-Abwägung nach individueller Indikationsstellung auch als wiederholte oder kontinuierliche Leitungsanästhesie therapeutisch angewendet werden (Tafelski et al., 2015; Gerken et al., 2020). In Empfehlungen der NeuPSIG (International Association for the Study of Pain Neuropathic Pain Special Interest Group) wurden invasive Verfahren bei fehlendem therapeutischem Ansprechen in konservativen Verfahren diskutiert (Dworkin et al., 2013)). Insgesamt aber liegen für die meisten peripheren neuropathischen Schmerzsyndrome nur sehr eingeschränkt hochwertige randomisierte Studien vor (<https://www.ncbi.nlm.nih.gov/pmc/articles/PMC7399767>).

Dem gegenüber zeigt eine qualitativ hochwertige RCT für die Therapie von Phantomschmerzen eine signifikante Schmerzreduktion (Ilfeld et al., 2021). Eine weitere mögliche spezifische

Indikation ist zudem die Pudendus-Neuralgie, bei der eine diagnostische Testinfiltration Eingang in Diagnosekriterien gefunden hat und zu der einzelne klinische Studien zur therapeutischen Infiltration am Nervus pudendus vorliegen (Vancaillie et al., 2012; Weinschenk, Benrath, Kessler, Strowitzki & Feisst, 2022). Hier hatte die zusätzliche Applikation von Kortikoiden mit Lokalanästhetika in einer randomisierten, klinischen Studie keinen zusätzlichen Effekt (Labat & et al., 2017).

Betont werden sollte für invasive Verfahren grundsätzlich, dass diese einer Einbettung in einer möglichst multimodalen Behandlungsstrategie nach sorgfältiger somatischer und psychosomatischer Evaluation bedürfen.

### **9.2.3 Neuromodulation (invasiv)**

Trotz des weitverbreiteten Einsatzes von unterschiedlichen Methoden und Targets im zentralen und peripheren Nervensystem kann explizit für die Gruppe der Neuromschmerzen keine ausreichend verlässliche Evidenz nachgewiesen werden. Dies ist unter anderem auf Einschränkungen im Studiendesign und der Berichterstattung, aber vor allem auf das Fehlen der Diagnostik bezüglich des Nachweises bzw. Ausschlusses von Neuromen zurückzuführen. Die invasive Neurostimulation wird bereits seit Jahrzehnten in der Therapie der neuropathischen Schmerzen eingesetzt (Shealy, Mortimer & Reswick, 1967).

Zur Therapie von CRPS in Folge von peripheren Nervenverletzungen wird auf die S1-AWMF-Leitlinie (Registernummer: 030/116) für Diagnostik und Therapie komplexer regionaler Schmerzsyndrome (CRPS) verwiesen (Birklein et al. 2018). Hier wird die Indikation zur SCS (Rückenmarkstimulation) und alternativ auch die DRGs (Dorsale Spinalganglion-Stimulation benannt, bei sonst therapierefraktären Patienten mit CRPS an der unteren Extremität ohne mechanische Allodynie und ohne gravierende psychische Erkrankung (fachspezifische Untersuchung), bei denen die Probestimulation effektiv war. Die hierzu ausgewerteten klinischen Studien sind in der Anzahl begrenzt, aber mit wenigen gut kontrollierten RCT eine gute Grundlage für diese Empfehlung.

Für die anderen schmerzhaften Situationen bedingt durch Verletzungen der peripheren Nerven (etwa neuropathische Leisten-/Becken-Schmerzen in Folgen von operativen oder traumatischen Nervenverletzungen) sind sowohl SCS als auch DRGs in einer Metaanalyse bzw. mehreren Fallserien ausgewertet und miteinander verglichen worden (Nagpal, Clements, Duszynski & Boies, 2021). Hierbei zeigten sich beide Verfahren wirksam und mit einer geringen Evidenz-Qualität auch eine leichte Überlegenheit der DRGs in der Schmerztherapie. Analog hierzu könnten andere postoperative neuropathische Schmerzen mittels spinaler Neuromodulation (SCS, DRGs) oder je nach Lokalisation mittels PNS behandelt werden, wenn die Standardtherapie nicht ausreichen sollte (Empfehlung 9.4).

Für alle andere Subgruppen der schmerzhaften Neuropathien infolge von Verletzungen der peripheren Nerven können trotz des weitverbreiteten Einsatzes von unterschiedlichen Methoden und Targets im zentralen und peripheren Nervensystem keine ausreichend starke Evidenz nachgewiesen werden. Dies ist unter anderem auf Einschränkungen im Studiendesign

und der Berichterstattung, kleine und nicht ausreichend charakterisierte Stichprobengrößen und kurze Nachbeobachtungszeiträume zurückzuführen.

Dennoch ist anhand der wiederholt berichteten Ergebnisse der publizierten klinischen Studien und Fallberichte eine relevante Wirksamkeit dieser Therapien bei Postamputationsschmerzen bzw. posttraumatischen neuropathischen Schmerzen nachvollziehbar. Vor allem bei Patienten, die nicht oder nicht ausreichend von der konservativen Schmerztherapie profitieren und für eine kausale Therapie nicht oder nicht mehr infrage kommen, kann ein invasives neuromodulatives Verfahren individuell erwogen werden.

Die Ergebnisse der Grundlagenforschung zur mechanistischen Entstehung bzw. Aufrechterhaltung der schmerzhaften Neuropathie im zentralen Nervensystem zeigen, dass neben der Neurom-Bildung auch molekulare Mechanismen, Neuroinflammation, zentrale Sensitivierung und Genetik im gesamten peripheren und zentralen Nervensystem eine Rolle spielen (Finnerup, Kuner & Jensen, 2020). Die modulatorische Wirkung der elektrischen Stimulation auf diese Mechanismen ist ebenfalls und auf unterschiedlichen Targets (periphere Nerven, Rückenmark und dorsale Spinalganglion) untersucht und nachgewiesen worden (Linderoth & Foreman, 2017; Krames, 2015; Petersen, Nanivadekar, Chandrasekaran & Fisher, 2019).

Basierend auf diesen Daten sowie die Ergebnisse der Metaanalyse von Xu et al. (Xu et al., 2021) und Cohen et al. (Cohen et al., 2019) wird die Anwendung der peripheren Nervenstimulationen (PNS) als eine minimalinvasive und effektive Methode zur Behandlung von therapieresistenten neuropathischen Schmerzen nach Traumata der peripheren Nerven bzw. Postamputationsschmerzen empfohlen. Die Wirksamkeit der Therapie kann mit geringem Aufwand und Risiko getestet werden. Die spinale Neuromodulation im Sinne einer epiduralen Rückenmarkstimulation (SCS) und Stimulation des dorsalen Spinalganglions (DRGs) sind alternativ anwendbar. Hierzu gibt es ebenfalls einige Publikationen zur Wirksamkeit anderer peripherer Neuropathien wie das CRPS, Mononeuropathien und CRPS. Die Indikation und Anwendung dieser Verfahren sollten multidisziplinär und an Zentren mit ausreichender Erfahrung erfolgen.

In jedem Fall sollte die Indikation zur permanenten Implantation durch eine Testung und entsprechende Evaluation des Ergebnisses überprüft und die Kontraindikationen analog zu den S3-Leitlinien zur Rückenmarkstimulation berücksichtigt werden (Tronnier et al., 2013). Dennoch ist auf der Basis der existierenden Daten, Erfahrungsberichte und Erkenntnisse aus der Grundlagenforschung naheliegend, dass bei den gemeinsamen mechanistischen Grundlagen von neuropathischen Schmerzen der Einsatz von neuromodulatorischen Verfahren erwogen kann, wenn die Standard- und konservative Therapie nicht bzw. nicht ausreichend erfolgreich wirksam war.

Die Wahl der Methode ist von der Lokalisation der Läsion und den individuellen anatomischen Gegebenheiten abhängig zu machen, solange die Evidenzlage bezüglich der Wirksamkeit einzelner Methoden gegeneinander nicht ausreichend belegt ist. Hierzu sind die spinalen neuromodulativen Methoden (z. B. die Stimulation des Spinalganglions) gegen die Rückenmarkstimulation bei bestehenden spinalen und foraminale Stenosen bzw. cervikale versus lumbale oder thorakale Lage abzuwägen. Für die periphere Nervenstimulation sind die Größe und Lage des betroffenen Nervs ausschlaggebend.

## 9.2.4 Operative Neurombehandlung

### Häufigkeit und Inzidenz

- 66 % der Patienten unterziehen sich nach ausgereizter konservativer Behandlung einer chirurgischen Therapie des Neuroms.
- Eine Beschwerdebesserung ist dadurch jedoch nur in 77 % der Fälle (Poppler et al., 2018) zu erreichen.
- So liegt auch die Re-Operationsrate bei 20 bis 27 % (Vlot, Wilkens, Chen & Eberlin, 2018; Guse & Moran, 2013), mit jeweils abnehmender Erfolgsrate je weiterer Operation.

### Chirurgische Therapie von Stumpfneuromen

In der chirurgischen Therapie von Stumpfneuromen wird unterschieden in *ablative* Techniken, bei denen aufgrund der anatomischen Gegebenheiten eine Kontinuitätswiederherstellung nicht möglich ist, und in *rekonstruktive* Techniken mit dem Ziel, den Nerv wieder in ein Zielorgan zu leiten.

#### Ablative Techniken

Ablative Techniken haben das Ziel, den Nervenstumpf insbesondere vor äußeren Druckreizen zu schützen und zusätzlich eine Rezidiv-Neurombildung zu verhindern. Zahlreiche Techniken zum Umgang mit dem Nervenstumpf sind dafür beschrieben (Eberlin & Ducic, 2018), jedoch zeigen alle nur eine begrenzte Erfolgsrate. Eine systematische Literaturrecherche erbrachte leider keine Publikationen, die einen Vergleich der verschiedenen Techniken mit dem Standardverfahren Exzision und Koagulation erlauben (s. Evidenzbericht).

#### *Exzision und Koagulation*

Die sicherlich einfachste und am häufigsten durchgeführte Technik ist die lokale Neuromexzision mit nachfolgender Rückkürzung und Kauterisierung des Nervenstumpfes. Diese Technik wird vor allem im Fingerbereich durchgeführt, jedoch mit hoher Rezidivrate. Der Versuch, das Aussprossen der Axone über einen Verschluss des Epineuriums zu reduzieren, zeigte weder für den prophylaktischen noch für den therapeutischen Ansatz verbesserte Ergebnisse (Yüksel, Kişlaoğlu, Durak, Uçar & Karacaoğlu, 1997).

#### *Neurorrhaphie*

Mit dem Ziel einer Kontinuitätswiederherstellung wurden die Konzepte der zentrozentralen Koaptation und der End-zu-Seit-Neurorrhaphie entwickelt.

Zentrozentrale Koaptation: Die Verbindung zweier blind endender Nervenstümpfe hat in kleinen Studienkollektiven gute Ergebnisse zeigen können (Kon & Bloem, 1987). Auch als Neuromprävention wird diese Technik beschrieben (Belcher & Pandya, 2000), jedoch ohne überzeugende Vorteile gegenüber der reinen Rückkürzung. Aufgrund der technischen Herausforderungen und des oft zu dünnen Weichteilmantels, welcher zu einem großen Teil auch für die

Rezidiventwicklung verantwortlich war, konnte sie sich jedoch nicht durchsetzen. Zudem treffen die einsprossenden Axone bei dieser Technik niemals auf ein sensibles oder motorisches Endorgan.

End-zu-Seit Neurorrhaphie: Die Einleitung eines blind endenden Nervenstumpfes über ein epineurales Fenster in einen benachbart verlaufenden, intakten Nerv hat den Vorteil, dass die einsprossenden Axone entlang der intakt vorhandenen Leitstrukturen auswachsen und ein Zielorgan erreichen können. Auch hier werden gute Ergebnisse in kleinen, selektierten Kollektiven berichtet (Al-Qattan, 2000). Viele anatomische Gegebenheiten, wie etwa bei der Fingeramputation, lassen diese Technik jedoch nicht zu bzw. erfordern hierfür eine Verlagerung nach proximal (Aszmann, Moser & Frey, 2010). Gut geeignet ist sie z. B. bei Verletzungen einzelner Äste des Ramus superficialis nervi radialis, welche so in einen anderen benachbarten Ast eingeleitet werden können.

#### *Transposition in Muskelgewebe*

Die Transposition des Nervenstumpfes in benachbartes Muskelgewebe soll den empfindsamen Stumpf in die Tiefe verlagern und gleichzeitig durch eine gute Weichgewebsschicht vor Druck von außen schützen. Diese gängige und häufig durchgeführte Technik ist für fast alle Läsionshöhen und Nervenarten beschrieben. Größere Studien beschreiben eine gute Schmerzreduktion in 64 bis 82 % der Fälle (Novak, van Vliet & Mackinnon, 1995; Mackinnon & Dellon, 1987). Problematisch kann aber die rezidivierende Traktion sein, die der Muskel bei seiner Aktivität auf den implantierten Nerv ausübt. Auch ist diese Technik zu unterscheiden von einer Neurotisation, da der Nervenstumpf in nicht-denerviertes Muskelgewebe eingepflanzt wird und somit keine „freien“ motorischen Endplatten vorhanden sind, die dem Nerv als Ziel dienen könnten. Der Muskel dient lediglich als mechanische Abpolsterung.

#### *Transposition in eine Vene*

Beschrieben ist weiterhin die Transposition des Nervenstumpfes in eine Vene unter der Vorstellung, dass der Nerv entlang des Hohlorganes aussprossen kann und kein schmerzhaftes Neurom bildet. Eine solche Transposition entweder End-zu-End oder End-zu-Seit führte in 86 bis 96 % der Fälle zu einer merkbaren Schmerzreduktion und in 52 bis 70 % zu einer Schmerzfreiheit (Koch, Haas, Hubmer, Rappl & Scharnagl, 2003; Kakinoki, Ikeguchi, Matsumoto, Shimizu & Nakamura, 2003; Balcin et al., 2009).

#### *Transposition in einen Knochen*

Die Transposition des Nervenstumpfes in einen Knochen hat ebenso das Ziel, die aussprossenden Axone in einen Hohlraum zu leiten und gleichzeitig den Nerven in die Tiefe zu verlagern sowie vor Druck von außen zu schützen. Problematisch ist aber auch hier eine Schmerzinduktion durch Traktion, wie sie aufgrund der muskuloskelettalen Bewegungen auf den Nerv ausgeübt wird. Größere Untersuchungen zur Erfolgsrate fehlen jedoch.

## Rekonstruktive Techniken

Keine der bisher vorgestellten Techniken erfüllt jedoch die Anforderungen einer idealen Neurombehandlung, nämlich die Verbindung zu vorher denervierten motorischen oder sensiblen Endorganen wiederherzustellen, um dem Nerv die Möglichkeit zurückzugeben, seine ursprüngliche Funktion auszuüben. Ein neues, vielversprechendes Konzept ist daher die Targeted Muscle Reinnervation (TMR).

### *Targeted Muscle Reinnervation*

Das Prinzip der Targeted Muscle Reinnervation (TMR) besteht in einer Umlagerung der betroffenen Nervenstümpfe auf einen motorischen Nervenast, der zu einem noch intakt vorhandenen Muskel führt. Über eine primäre End-zu-End-Koaptation wird zum einen dieser Muskel denerviert, zum anderen können die aussprossenden Axone in diesen motorischen Nervenast geleitet werden und treffen dann auf kurzfristig denerviertes Muskelgewebe bzw. motorischen Endplatten, die sie reinnervieren können. Dadurch ist eine hochselektive Reinnervation auch einzelner Muskelbereiche möglich (z. B. nur ein Kopf des M. biceps brachii; (Souza et al., 2014; Kuiken, Barlow, Hargrove & Dumanian, 2017).

Die Technik wurde eigentlich für den Bereich der bionischen Prothetik entwickelt. Hier wurden die blind endenden Nerven auf selektierte Muskeläste koaptiert, um die Anzahl motorisch einzeln ansteuerbarer und abnehmbarer Signale für die Prothesenversorgung zu erhöhen. Als Nebeneffekt wurden eine sehr geringe Neuromrate und eine Reduktion von Phantomschmerzen beobachtet. Gezielte Studien haben diesbezüglich nun exzellente Ergebnisse hinsichtlich Neurombildung und Schmerzreduktion gezeigt (Ives et al., 2018; Mioton & Dumanian, 2018; Dumanian et al., 2019). Dies gilt sowohl für die sekundäre TMR zur Behandlung bereits existenter Neurome (Pet, Ko, Friedly, Mourad & Smith, 2014; Souza et al., 2014), als auch für eine primäre, prophylaktische TMR bei frischen Amputationen, die sich daher in der klinischen Praxis mehr und mehr durchsetzt.

Die Technik der TMR ist nicht nur für Makrostümpfe eine therapeutische Option. Auch bei therapierefraktären, schmerzhaften Neuomen an Fingerstümpfen kann diese Technik angewendet werden. So können die sensiblen Fingernervenstümpfe z. B. auf die motorischen Äste zu den Musculi lumbricales transponiert und mit diesen End-zu-End koaptiert werden. Über den vollständigen Sensibilitätsverlust der betroffenen Fingerseite muss dabei vor der Operation explizit aufgeklärt werden. Hier stehen jedoch noch Berichte über Langzeitergebnisse aus. Aktuelle Studien eines akademischen Zentrums in Ann Arbor, Michigan, in Tiermodellen und an Patienten haben gezeigt, dass mit der Implantation von regenerativen peripheren Nerven-„Schnittstellen“ (Interfaces) das aberrante Nerven ausprossen reduziert werden kann (Kung et al., 2014; Kubiak, Kemp, Cederna & Kung, 2017; Kubiak, Kemp & Cederna, 2018). Die Idee beinhaltet die Neurotisation eines autologen, freien Muskels zur Neuromprophylaxe. Auch hier stehen Studienergebnisse zu einer breiten Anwendung im humanen Patienten noch aus (Raspopovic, Valle & Petrini, 2021; Petrini et al., 2019).

## **Kontinuitätsneurome**

### *Chirurgische Neuromprophylaxe nach erfolgter Koaptation*

Trotz technisch einwandfreier, primärer End-zu-End-Koaptation können insbesondere im Bereich der Digitalnerven schmerzhaftes Neurome an der Koaptationsstelle entstehen. Solche Kontinuitätsneurome entstehen in etwa 1 % der Fälle (Vlot, Wilkens, Chen & Eberlin, 2018). Die Rate nach problembehafteten Nervenversorgungen, z. B. im Rahmen von Komplexverletzungen, ist deutlich höher.

Daher stellen chirurgische Techniken zur Prophylaxe einer solchen Neurombildung ebenfalls einen wichtigen Aspekt in diesem Bereich dar. Es sind unterschiedliche Techniken beschrieben worden, welche bei ausgesuchten Indikationen auch gute Ergebnisse erreichen. So zeigte eine protektive Ummantelung der Koaptationsstelle mit einem autologen Veneninterponat bei 53 Digitalnervenverletzungen in keinem Fall eine Neuromentstehung und in 96 % eine hohe und sehr hohe Patientenzufriedenheit (Alligand-Perrin et al., 2011). Auch unterschiedliche synthetische Conduits stehen als „Suture Protection“ zur Verfügung (Challoner, Nijran & Power, 2019). Allen Techniken ist gemein, dass sie die vulnerable Koaptationsstelle schützend ummanteln und mit einem neurotrophen Milieu die aussprossenden Axone in die richtige Richtung dirigieren.

### *Neurolyse und Dekompression*

Hat sich jedoch ein schmerzhaftes Kontinuitätsneurom entwickelt, kommen mehrere Techniken zur Neuromtherapie in Betracht. Ist die Funktionalität des betroffenen Nervs erhalten oder regeneriert, wird zum Funktionserhalt zunächst die Neurolyse und Dekompression vom umgebenden Narbengewebe empfohlen. Je nach intraoperativem Befund kann diese epineural, häufiger aber interfaszikulär erfolgen. Hierbei muss das Risiko einer erneuten intraneuralen Narbenbildung gegen den möglichen Dekompressionseffekt abgewogen werden. Eine intraoperative elektrophysiologische Testung oder auch eine intraoperative Sonografie können bei der Identifikation funktionell intakter Faszikel helfen.

### *Autologe Transplantate*

Zeigt sich im Rahmen der Neurolyse jedoch, dass einzelne Faszikel oder auch der gesamte Nervenabschnitt ersetzt werden müssen, kann eine Rekonstruktion durch autologe Nerveninterponate direkt angeschlossen werden. Ein partieller Ersatz einzelner Faszikel kann als sogenannter „Split-Repair“ erfolgen, bei dem nur die funktionsunfähigen, neuromatös veränderten Faszikel isoliert und ersetzt werden. Bei Kontinuitätsneuromen mit vollständig aufgehobener Funktion, ausgebliebener Regeneration oder auf expliziten Patientenwunsch ist die gesamte Resektion des Neuroms und die Kontinuitätswiederherstellung mit autologen Transplantaten der Goldstandard (Guse & Moran, 2013). Die Indikation zur vollständigen Neuromresektion bei noch erhaltener oder wieder regenerierter Funktion sollte sehr zurückhaltend gestellt werden und erfordert den expliziten Patientenwunsch (z. B. bei stark beeinträchtigenden, im Vordergrund stehenden Schmerzen) und eine gut dokumentierte Aufklärung. Die OP-Technik ist im Detail in Kapitel 7 beschrieben.

### *New Target Transfer (NTT)*

Abgeleitet aus den Überlegungen zur TMR kann es in ausgewählten Situationen sinnvoll sein, ein neues Zielorgan, welches durch den Nervenstumpf reinnerviert werden kann, in den Situs zu bringen. So können freie fasziokutane Lappenplastiken inklusive des zugehörigen sensiblen kutanen Hautnervs als sensibles Target transferiert werden (Aman et al., 2021), aktuell under submission). Über eine primäre End-zu-End-Koaptation kann der schmerzhafte Nervenstumpf nach Neuromresektion mit dem kutanen Nerv verbunden werden, sodass die Axone in das zugehörige Dermatom, nämlich die Lappenplastik, einsprossen können. Gleichzeitig kann durch die Lappenplastik eine stabile, suffiziente Weichteilbedeckung erzielt werden, was eine entscheidende Grundvoraussetzung für die Rezidivprophylaxe darstellt.

## 10. Outcome und Prognose

### Statements

Statement 12	Substanzielle Nervenverletzungen heilen in der Regel mit einem funktionellen Defekt (Ausnahme: kindliches Alter). Die Qualität und der Zeitpunkt der Primärversorgung haben (neben patientenbezogenen Faktoren) Einfluss auf das Behandlungsergebnis.	Stand 2013, geprüft 2023
Konsensstärke	100%	

Statement 13	Die wichtigsten prognostischen Faktoren sind: Alter des Patienten, betroffener Nerv, Höhe der Läsion, Ursache und Art der Verletzung und Begleitverletzungen sowie der Zeitraum zwischen Verletzung und Rekonstruktion des Nerven.	Stand 2013, geprüft 2023
Konsensstärke	100%	

### 10.1 Outcome-Erhebung in der Chirurgie von Verletzungen peripherer Nerven

Bislang existieren keine einheitlichen Empfehlungen für den optimalen Zeitpunkt und die Erhebung einheitlicher Faktoren für die qualitative Erhebung des Outcomes (Murphy et al., 2021; Bruyns et al., 2003).

Klinisch durchgesetzt hat sich die Beurteilung der Muskelfunktion mit der BMRC-Skala (Korus, Ross, Doherty & Miller, 2016). Für die Untersucher unabhängige Quantifizierung beispielsweise der Hand- oder Fingerkraft wird in vielen Studien die Dynamometrie verwendet (Quick, Singh, Fox, Sinisi & MacQuillan, 2016; Zaidman, Wu, Wilder, Darras & Rutkove, 2014). Andere, seltener verwendete Techniken sind der Ultraschall und das MRT zur Evaluation der Muskelstärke (Compston, 2010). Das EMG kann klinisch zur Beurteilung der Reinnervation sinnvoll sein, hat sich aber zur alleinigen Ergebnisbeurteilung in klinischen Studien nicht durchgesetzt (Disselhorst-Klug, Schmitz-Rode & Rau, 2009; Fonseca et al., 2018).

Eine Quantifizierung der sensiblen Funktion kann, wie auch in Kapitel 6 „Diagnostik“ beschrieben, anhand der MRC-Skala erfolgen. Der Maßstab für die Beurteilung einer adäquaten Reinnervation beruht ebenfalls auf der Grundlage der Skala des „*Medical Research Council*“ (Medical Research Council, 1954), wo für sensorische Funktionen Ergebnisse besser oder gleich S3 und für motorische Funktionen besser oder gleich M4 festgelegt wurden (Wang, Sunitha & Chung, 2013). Eine Möglichkeit zur semiobjektiven Quantifizierung stellt die Verwendung von Dynamometern dar (Quick, Singh, Fox, Sinisi & MacQuillan, 2016; Buitenhuis, Pondaag, Wolterbeek & Malessy, 2021; Socolovsky, Bonilla, Lovaglio & Masi, 2020).

In der Praxis haben sich weitere, speziellere Outcome-Erhebungsmodalitäten, wie z. B. der DASH oder Quick-DASH für die obere Extremität, durchgesetzt (Moradi, Menendez, Kachooei, Isakov & Ring, 2016; Hill et al., 2022).

Zur Beurteilung von neuropathischen Schmerzen kann einerseits die visuelle oder numerische Rating-Skala (VAS oder NRS) sowie der Effekt auf die gesundheitsbezogene Lebensqualität durch standardisierte Fragebögen, wie z. B. der SF-36 oder EQ-5D-5L, herangezogen werden. Neuerdings finden zunehmend diese Lebensqualität-bezogenen, psychometrischen und funktionellen Faktoren, wie etwa die Wiedereingliederung in das Arbeitsleben, Einzug in die Beurteilung des Ergebnisses der Behandlung nach einer Nervenverletzung. Ältere Studien weisen diese Kriterien noch nicht auf (Sung & Wu, 2018; Lins & Carvalho, 2016; Devlin, Roudijk & Ludwig, 2022; Tsai, Tu, Hsiao & Su, 2015).

Andere Studien erheben auch die Dosierung der benötigten Schmerzmedikation, wie beispielsweise die Opioidäquivalenzdosis oder die Dosierung der neuropathischen Schmerzmedikation, als Parameter zur Quantifizierung des Erfolgs einer Behandlung (Chaparro, Wiffen, Moore & Gilron, 2012; Padovano et al., 2022).

Es werden aktuell innerhalb einiger Fachgesellschaften Bestrebungen unternommen, einheitliche Outcome-Sets („Core-Outcome-Sets“) für Erkrankungen peripherer Nerven zu entwickeln, um eine bessere Vergleichbarkeit zwischen den Studien und eine bessere Generalisierbarkeit der Studienergebnisse herzustellen (Wilson et al., 2023).

Grundsätzlich ist hier anzumerken, dass in Ermangelung randomisierter kontrollierter Studien bereits durch die Wahl der Eingriffstechnik ein Ergebnis-Bias entsteht. Ebenso zeigen verschiedene Nerven unterschiedliche Kapazitäten in Bezug auf die Funktionalität der Reinnervation. Daher ist hier für eine realistische Einschätzung der Prognose des individuellen Patienten eine Untergliederung in die verschiedenen Eingriffsarten, aber auch abschließend ein besonderes Augenmerk auf die Lokalisation der Nervenverletzung mit Bezug zum betroffenen Nerv entscheidend.

## **10.2 Ergebnisse nach Rekonstruktion der Nervenfunktion (Nervennaht, Transplantation, Nerventransfers)**

Die Ergebnisse der Nervenrekonstruktion sind generell abhängig vom Unfallmechanismus der Nervenverletzung, der Länge der Defektstrecke, vom Durchmesser und der Qualität (sensibel, motorisch, gemischt) des verletzten Nervs, der Wahl des Rekonstruktionsmaterials und der chirurgischen Technik, der mikrochirurgischen Expertise des Operateurs, dem Zeitpunkt der

Rekonstruktion, vom Alter und den Komorbiditäten des Patienten sowie von biologischen neurotrophen Faktoren (Wood, Kemp, Weber, Borschel & Gordon, 2011; Wood & Mackinnon, 2015; Battiston, Titolo, Ciclamini & Panero, 2017; Pan, Mackinnon & Wood, 2020).

Prognosefaktoren, welche mit einem schlechten klinischen Ergebnis assoziiert sind, inkludieren ein höheres Alter des Patienten, die proximale Lage der Verletzung mit der konsekutiven langen Distanz bis zur motorischen Endplatte, den spezifischen verletzten Nerv (z. B. regeneriert der N. ulnaris schlechter als der N. radialis), erhebliche Verzögerung des operativen Eingriffs, hypertrophe Narben, Nervenrekonstruktion mit Spannung, gleichzeitige Knochen- und Weichteilverletzungen und sehr lange Nerventransplantate (Kallio & Vastamäki, 1993; Trehan, Model & Lee, 2016; Geissler & Stevanovic, 2019).

Die Nervenrekonstruktion durch direkte Koaptation weist bessere Ergebnisse auf als die Rekonstruktion mit Nerveninterponaten (Beris, Gkiatas, Gelalis, Papadopoulos & Kostas-Agnantis, 2019). Hier ist jedoch die Rekonstruktion durch interfaszikuläre Nerventransplantate einer epineuralen Koaptation nicht überlegen (Trehan, Model & Lee, 2016). Der Nachteil der interfaszikulären Rekonstruktion ergibt sich aus der Kombination einer extensiveren Dissektion und den intraneuralen Nähten, was in einer vermehrten Fibrose resultiert und somit die Nervenheilung überlagert (Cabaud, Rodkey, McCarroll Jr, Mutz & Niebauer, 1976; Tupper, Crick & Mattek, 1988).

Avulsionsverletzungen mit Nervenaustrissen am neuromuskulären Übergang haben einen schlechten Outcome, da die Rekonstruktion durch die schwierig zu lokalisierenden Nervenenden anspruchsvoll ist. Weiterhin hat das Durchführen einer intraoperativen Histologie zur präzisen Differenzierung zwischen motorischen und sensiblen Faszikeln außer einer verlängerten Operationszeit klinisch kein besseres Ergebnis gezeigt (Battiston, Titolo, Ciclamini & Panero, 2017).

Autologe Nerventransplantate fördern die axonale Regeneration einer Nervendefektstrecke am besten, gefolgt von azellulären Allografts und dann leeren Conduits (Whitlock et al., 2009; Giusti, et al., 2012; Pan, Mackinnon & Wood, 2020). Allerdings wurde ein direkter Vergleich der autologen Nerventransplantation mit den derzeit verfügbaren klinischen Transplantationsalternativen bisher nur in Tierstudien nachgewiesen (Pan, Mackinnon & Wood, 2020). Alle Belege dafür, dass die Ergebnisse der Alternativen mit denen der gängigen Autotransplantate vergleichbar sind, stammen aus einzelnen Studien zu Alternativen, die bei der Nervenreparatur eingesetzt wurden, welche dann mit existierenden Daten der autologen Nerventransplantation verglichen wurden (Mauch, Bae, Shubinets & Lin, 2019; Pan, Mackinnon & Wood, 2020).

Bei langen Nervendefekten von 14 cm am Unterarm wurde das N.-suralis-Transplantat bei freien Radialis-Lappenplastiken durch die mitentnommene und als Leitschiene dienende V. cephalica umhüllt. Die Langzeitergebnisse zeigten einen Kraftgrad von M5 und eine Zweipunkt-diskrimination von S3+ (Campodonico, Pangrazi, De Francesco & Riccio, 2020).

Nervendefekte mit gemischten oder motorischen Qualitäten von weniger als 3 cm weisen vergleichbare Ergebnisse zwischen Autograft und azellulären Nerventransplantaten auf (Pan, Mackinnon & Wood, 2020).

Rekonstruktionen mit autologen Nerventransplantaten von gemischten oder motorischen Nerven haben gezeigt, dass Reinnervationsraten von 68 bis 80 % des N. radialis (Kim, Kam, Chandika, Tiel & Kline, 2001) und N. medianus (Kim, Kam, Chandika, Tiel & Kline, 2001) sowie von 55 bis 70 % der N. ulnaris (Kim, Han, Tiel, Murovic & Kline, 2003) erreicht werden.

Die sensible Reinnervation nach Rekonstruktion von digitalen Nervendefekten mit autologen Nerventransplantaten wurde in 100 % der Fälle bei Defektlängen von weniger als 21 mm beobachtet, während die Erholungsrate bei Längen zwischen 21 und 49 mm auf 67 % und bei Längen von mehr als 49 mm auf nur 9 % fiel (Kallio & Vastamäki, 1993).

Rekonstruktionen der Digitalnerven mit dem Nervus cutaneus antebrachii lateralis ergaben bei einer durchschnittlichen Transplantatlänge von 18 mm in über 33 % der Fälle ausgezeichnete Ergebnisse, in 53 % gute Ergebnisse und in 13 % mäßige Ergebnisse. Sensibel erreichten 100 % der Fälle Funktionen besser als S3+. Alle Patienten berichteten zudem über eine Hypästhesie am anterolateralen Unterarm, die aber nicht als störend empfunden wird, da dieses Hautareal nicht der Ruheposition des Armes entspricht und das Innervationsgebiet zu 75 % mit dem Innervationsgebiet des Ramus superficialis n. radialis überlappt. Eine Kälteintoleranz wurde in 13 % der Fälle angegeben (Pilanci et al., 2014; Acott, 2022).

Folgende Ergebnisse wurden nach autologer Nerventransplantation zur Fingernervenrekonstruktion berichtet (Mauch, Bae, Shubinets & Lin, 2019):

- Statische 2-Punkte-Diskrimination mit Verlust der Schutzsensibilität in 12 % der Fälle
- Eine verminderte Schutzsensibilität in 31 % der Fälle
- 57 % der Patienten weisen ein normales bis leicht vermindertes Fingerspitzengefühl auf
- 88 % der Patienten erreichten mindestens einen Grad von S3+ auf der MRC-Scala
- 93 % der Patienten zeigten im Semmes-Weinstein-Monofilament-Test ein normales Empfinden oder eine dezent verminderte, leichte Berührung
- In 4 % der Fälle kam es zu Neuomen

Konträre Ergebnisse liegen zu den Faserqualitäten der autologen Nerventransplantate in der Kopf-Hals-Region vor. Während einige Studien bei Nerventransplantaten mit motorischen Qualitäten eine bessere Reinnervation als bei sensiblen Nerventransplantaten beobachteten (Nichols et al., 2004; Brenner et al., 2006), zeigten Gegenstudien keinen Unterschied zwischen motorischen, sensiblen und gemischten Nerventransplantaten (Kawamura et al., 2010).

Sechs bis neun Monate nach einer autologen Nerventransplantation zur Rekonstruktion des N. facialis erreichen die meisten Patienten einen House-Brackmann-Score von 3 bis 4 (Nellis et al., 2017). Zufriedenstellende Ergebnisse wurden auch bei langen Transplantaten von mehr als 6 cm, bei prolongierter präoperativer Dysfunktion, bei älteren Patienten und nach adjuvanter Radiotherapie erzielt (Iseli, Harris, Dean, Iseli & Rosenthal, 2010; Hanasono et al., 2011).

Eine periorale Schutzsensibilität wurde nach Rekonstruktion des N. alveolaris inferior mit N. suralis-Transplantaten erreicht (Chang, Rodriguez, Chu, Tsai & Wei, 2012) und eine funktionelle sensorische Wiederherstellung des Nerven nach 2 bis 12 Monaten von 94 % der Patienten angegeben (Yampolsky, Ziccardi & Chuang, 2017). Der Nervenast zum M. vastus lateralis ist in einer Länge von 30 cm präparierbar, weist ein gutes Kaliber auf und teilt sich in 3 bis 6

Äste auf, weshalb er ideal für Rekonstruktionen des N. facialis ist (Revenaugh, Knott, McBride & Fritz, 2012). Er besitzt zudem nur eine minimale Hebermorbidity (Hanasono et al., 2011). Alternativ kann der N. suralis in 2 bis 3 Anteile gesplittet werden, um die multiplen Äste des N. facialis zu rekonstruieren (Lee et al., 2015).

Die von Taylor und Ham inaugurierten vaskularisierten Nerventransplantate erlauben prinzipiell eine Nervenrekonstruktion im avaskulären Umgebungsgewebe, unabhängig vom Transplantatdurchmesser (Taylor & Ham, 1976). Sie sind als freie vaskularisierte (Doi, Kuwata, Sakai, Tamaru & Kawai, 1987) oder gestielte vaskuläre Nerventransplantate (Chen, Tang & Zhang, 2012) in der Literatur beschrieben. Vaskularisierte Nerventransplantate sind technisch aufwendig zu heben, erbringen aber keinen Vorteil der klinischen Ergebnisse im Vergleich zu avaskulären Nerveninterponaten (Beris, Gkiatas, Gelalis, Papadopoulos & Kostas-Agnantis, 2019; Saffari, Bedar, Hundepool, Bishop & Shin, 2020).

Da die häufigsten Nervenverletzungen die obere Extremität betreffen, gehen wir hier auf die Prognose der Verletzungen einzelner Nerven der oberen Extremität ein (Johnson & et al, 2015)).

#### *Radialisparese*

Der gute Outcome bei Medianus-zu-Radialis-Transfers ist sicher belegt. Ein Kraftgrad von MRC 4 bis 5 in der Handgelenksexension konnte in einer Serie von 19 Patienten bei 16 Patienten erreicht werden (Ray & Mackinnon, 2011). Ähnliche Ergebnisse zeigten sich auch für die Finger- und Daumenextension, auch in kleineren Serien (Lowe III, Tung & Mackinnon, 2002; Davidge, Yee, Kahn & Mackinnon, 2013; Brown, Tung & Mackinnon, 2010; García-López, Navarro, Martinez & Rojas, 2014; Bertelli, Nehete, Duarte, Patel & Ghizoni, 2020; Bertelli, 2020).

#### *Medianusparese*

Für die Medianusparese ist die Studienlage zu Nerventransfers überschaubar. Für den ECRB-auf-NIA-Transfer sind jedoch sehr gute Ergebnisse beobachtet worden, mit Erreichen einer vollen Flexionsfähigkeit der Langfinger (Bertelli & Ghizoni, 2017). Im Vergleich mit anderen Spenderästen (Brachialis, Brachioradialis) zeigte der ECRB-Ast eine stärkere Kraftentwicklung bis MRC 4 bis 5 (Bertelli & Ghizoni, 2006). Eine Schwäche der Donoren konnte nicht nachgewiesen werden (Khalifeh et al., 2019). Als Rückzugsoption bei insuffizienter Reinnervation sind zuverlässige Muskel- und Sehnen transfers vorhanden (Bertelli & Ghizoni, 2006). Die intrinsische Daumenfunktion kann gut über den ADM-Transfer rekonstruiert werden (Aman, Böcker, Kneser & Harhaus, 2021; Bertelli, Soldado, Rodrigues-Baeza & Ghizoni, 2018).

#### *Ulnarisparese*

Eine Reinnervation der intrinsischen Handmuskulatur über einen End-zu-End-NIA-Transfer konnte konsistent klinisch mit guten Kraftgraden (Novak & Mackinnon, 2002; Wang & Zhu, 1997; Battiston & Lanzetta, 1999) und elektrophysiologisch (Brown & Mackinnon, 2008; Haase & Chung, 2002) nachgewiesen werden. Der Vergleich einer alleinigen Nervenrekonstruktion über Interponate mit dem NIA-Transfer bei hohen Ulnarisläsionen zeigte durchgängig eine bessere Griffkraft und einen Pinchgriff mit höheren MRC-Grades und besseren DASH-Scores

für die Gruppe mit Nerventransfers (Flores, 2015; Sallam, El-Deeb & Imam, 2017). Eine Spendermorbidity war dabei nicht zu verzeichnen.

Für die Supercharged-/End-zu-Seit-Transfers wurden ebenfalls erfolgreiche Outcomes berichtet (Kale et al., 2011; Barbour, Yee, Kahn & Mackinnon, 2012; Davidge, Yee, Moore & Mackinnon, 2015; Power et al., 2020; von Guionneau et al., 2020; Koriem, El-Mahy, Atiyya & Diab, 2020; Isaacs et al., 2019; Baltzer, Woo, Oh & Moran, 2016; Dunn et al., 2021). Ein aktuelles Review (Dunn et al., 2021) belegte bei 78 Patienten eine schnelle Reinnervation der intrinsischen Funktion nach 3,7 Monaten, eine Verbesserung der Griff- und Pinchkraft um 202 % bzw. 179 % sowie einen verbesserten DASH-Score. 8 % der Patienten zeigten keine Reinnervation.

Bei Verletzungen der unteren Extremität ist die Verletzung des N. ischiadicus proximal von distalen isolierten Verletzungen des N. peroneus und N. tibialis zu unterscheiden. Bei Schädigungen des N. ischiadicus auf Gesäßhöhe kann eine Erholung der tibialen Funktion mit sehr guten Resultaten (BMRC größer 3 in 70 % der Fälle) bei deutlich geringerem Erfolg für den peronealen Anteil (BMRC größer 3 in nur 25 % der Fälle) ebenso wie bei Schädigungen auf Oberschenkelhöhe (tibial 70 % > BMRC 3; peroneal 25 % > BMRC 3; Kim, Murovic, Tiel & Kline, 2004) erwartet werden.

Bei Verletzungen des N. tibialis sind in der Literatur gute motorische Ergebnisse ( $\geq$  Grad 3) für überbrückte Defektstrecken zwischen 5 und 8 cm in 69 bis 85 % der Fälle berichtet (Kim, Han, Tiel, Murovic & Kline, 2003). Bei längeren Defektstrecken sind weniger gute Ergebnisse zu erwarten, daher ist die Indikation zur Transplantation individuell in Abhängigkeit vom Alter des Patienten und der Dauer der Schädigung zu stellen (Kim, Han, Tiel, Murovic & Kline, 2003).

Bei einer kurzstreckigen Verletzung des N. peroneus können durch eine rasche primäre End-zu-End- Koaptation in bis zu 84 % der Fälle gute Ergebnisse ( $>$  BMRC 3) für die Fußdorsalextension ca. 18 bis 24 Monate nach der Rekonstruktion erreicht werden. Eine Erholung der Großzehenextension hat jedoch eine deutlich eingeschränkte Prognose (Kim, Murovic, Tiel & Kline, 2004). Bei längeren Defektstrecken oder langstreckigen Kontinuitätsneuromen am N. peroneus wird in der Praxis frühzeitig ein Sehnentransfer in Betracht gezogen, der einen Gang ohne Orthese mit verbesserter Dorsalflexion im Sprunggelenk ermöglicht (Steinaw et al., 2011; Birch, Stewart & Eardley, 2015).

Bei einer Verletzung des N. femoralis können im längerfristigen Verlauf gute chirurgische Ergebnisse für die motorische und sensible Funktion möglich sein, auch bei längeren Transplantatstrecken. Wichtig ist hier jedoch ein früher Zeitpunkt der Rekonstruktion (Kim, Murovic, Tiel & Kline, 2004).

Insbesondere bei Verletzungen des N. suralis und des N. saphenus ist die Kontrolle des neuropathischen Schmerzsyndroms für die Patienten relevant. Hier verweisen wir auf Kapitel 9 „Neurome und neuropathischer Schmerz“.

### **10.3 Ergebnisse nach Nervenrekonstruktion mit Nervenersatzverfahren**

Nur wenige Meta-Analysen haben bisher die Ergebnisse nach dem Einsatz von manchen der zuvor beschriebenen Nervenersatzverfahren mit dem Goldstandard, das heißt dem autologen

Nerventransplantat, verglichen. In der überwiegenden Anzahl der Fälle handelt es sich außerdem um eine isolierte Analyse der Ergebnisse nach Rekonstruktion einer Digitalnervenverletzung.

Braga-Silva et al. kamen zu dem Ergebnis, dass bei Patienten über 40 Jahren ein autologes Nerventransplantat zur Rekonstruktion von Digitalnervenverletzungen bessere Ergebnisse liefert als die Verwendung eines Conduits (Silva et al., 2021), jedoch ist diese Schlussfolgerung aufgrund der Heterogenität der analysierten Studien und der empfohlenen Altersgrenze von 40 Jahren kritisch zu diskutieren (Ruchalla & Dürrhein, 2022). Auch Herman et al. empfahlen im Zweifelsfall die Verwendung entweder eines Autografts oder Allografts zur Rekonstruktion segmentaler Digitalnervendefekte, die nicht spannungsfrei koaptiert werden können (Herman & Ilyas, 2020), jedoch wurde diese Übersichtsarbeit massiv seitens anderer Autoren kritisiert, hauptsächlich aufgrund einer in deren Augen fehlerhaften statistischen Auswertung und dem Nichteinhalten der PRISMA-Kriterien (Page et al., 2021) für systematische Übersichtsarbeiten und Meta-Analysen (Drinane, Gemoets & Roth, 2020).

Eine ältere Arbeit aus dem Jahre 2013 konnte in Bezug auf Digitalnervenverletzungen keine Rekonstruktionstechnik als den anderen überlegen identifizieren, jedoch waren etliche der in diesem Kapitel erwähnten Arbeiten zu diesem Zeitpunkt noch nicht publiziert (Paprottka et al., 2013). Eine noch weiter zurückliegende Arbeit aus dem Jahr 2011 verglich die Ergebnisse nach Rekonstruktion des N. medianus und des N. ulnaris mittels Conduit mit der Nerventransplantation, kam aber ebenfalls zu dem Schluss, dass sich die Ergebnisse der beiden Rekonstruktionstechniken nicht signifikant unterscheiden. Auch im Fall der vorliegenden Arbeit sollte der zu diesem Zeitpunkt deutlich geringere Literaturbestand zum Thema bei der Interpretation der Ergebnisse berücksichtigt werden (Yang et al., 2011).

#### *Outcome nach Muskelneurotisation*

Als relevante Faktoren für eine erfolgreiche Reinnervation zählen auch bei den Neurotisationen die Denervationszeit des Zielmuskels und das Alter der Patienten (Kozusko, Kaminsky, Boyd & Konofaos, 2019). Dabei sind bessere Ergebnisse beschrieben, wenn die Neurotisation sofort oder innerhalb von 3 bis 6 Monaten durchgeführt wird (Dy et al., 2013).

Das zunehmende Alter beeinflusst die muskuläre Antwort auf molekularer Ebene. Dabei liegt die Altersgrenze bereits bei unter 20 Jahren. Bei Kindern besteht bekanntlich eine hohe regenerative Kapazität, auch aufgrund der kürzeren zu reinnervierenden Strecken. Dieser Vorteil endet somit mit Erreichung des Wachstumsendes bei ca. 20 Jahren (Terzis & Karypidis, 2009).

## 11. Qualitätsindikatoren

Die Evaluierung der Leitlinie Versorgung peripherer Nervenverletzungen hinsichtlich Ihres Einflusses auf Prozess- und Ergebnisqualität wird angestrebt. Hierzu wurden sechs Qualitätsziele und Qualitätsindikatoren definiert, die als Grundlage eines Qualitätssicherungsverfahrens dienen sollen:

**Qualitätsziel 1:** Es sollte in 95% der Fälle mit Verdacht auf eine Nervenverletzung eine spezifisch klinisch-neurologische Untersuchung dokumentiert erfolgen (Empfehlung 6.1.2).

**Qualitätsziel 2:** Es sollte in 95% der Fälle mit einer offenen Verletzung im Verlauf eines Nervs eine operative Exploration erfolgen (Empfehlung 7.1.3).

**Qualitätsziel 3:** Es sollte in 95% der Fälle mit einer Nervenkoaptation keine Ruptur oder Dehiszenz der Nervennaht auftreten (Empfehlung 7.2.1.2).

**Qualitätsziel 4:** Nerven chirurgische Operationen sollen in 95% der Fälle dokumentiert in mikrochirurgischer Technik erfolgen (Empfehlung 7.2.1.7).

**Qualitätsziel 5:** Es sollte in 95% der Fälle mit einer Nervenverletzung und nach einer Nervenrekonstruktion eine frühestmögliche begleitende Ergo- oder Physiotherapie erfolgen (Empfehlung 8.1).

**Qualitätsziel 6:** 95% der Fälle mit neuropathischen Schmerzen sollen eine dokumentierte leitliniengerechte schmerzmedizinische Behandlung erhalten (Empfehlung 9.5).

## 12. Wichtige Forschungsfragen

Die Ergebnisse der systematischen Literaturrecherche anhand der PICO-Fragen zeigten, dass für die meisten Fragestellungen nur Studien mit niedriger Evidenzqualität vorlagen. Da die Ergebnisse der Versorgung peripherer Nervenverletzungen von vielen Faktoren wie Alter des Patienten, Lokalisation und Ausmaß der Verletzung, Zeit seit dem Trauma und anderen abhängen, bedarf es einer Reihe von randomisiert-kontrollierten klinischen Studien mit adäquatem Design. Schwerpunkte sollten sein:

- Conduits und allogene Interponate in verschiedenen Lokalisationen
- Prävention chronisch neuropathischer Schmerzen
- Medikamentöse und operative Therapie von chronisch neuropathischen Schmerzen

## 13. Zusammensetzung der Leitliniengruppe

### 13.1 Leitlinienkoordinator/Ansprechpartner

Leitlinienkoordinatoren:

Prof. Dr. Leila Harhaus, PD Dr. Nora Dengler

Leitliniensekretariat der DGOU:

Frau Lena Maria Marter, Frau Dr. Diana Schoppe

**13.2 Beteiligte Fachgesellschaften und Organisationen****Tabelle 17: Mitglieder der Leitliniengruppe**

Mandatsträger	Fachgesellschaft/ Organisation	Zeitraum
Prof. Dr. Michael Schädel-Höpfner	DGOU	01.12.2021 – 30.09.2023
Prof. Dr. Clemens Dumont	DGOU	01.12.2021 – 30.09.2023
Prof. Dr. Johannes Frank	DGOU	01.12.2021 – 30.09.2023
PD Dr. Reinhard Meier	DGOU	01.12.2021 – 30.09.2023
PD Dr. Jonas Kolbenschlag	DGPRÄC	01.12.2021 – 30.09.2023
Frau Hannelore Wendt	DAHTH, DVE	01.12.2021 – 30.09.2023
Frau Ingela Henningsen	DAHTH	01.12.2021 – 30.09.2023
Prof. Dr. Leila Harhaus	DGH, DGPRÄC	01.12.2021 – 30.09.2023
Prof. Dr. Frank Siemers	DGH	01.12.2021 – 30.09.2023
Dr. Elisabeth Haas-Lützenberger	DGH	01.12.2021 – 30.09.2023
Prof. Dr. Susanne Rein	DGH	01.12.2021 – 30.09.2023
Prof. Dr. Thomas Kretschmer	DGNC	01.12.2021 – 30.09.2023
PD Dr. Maria T. Pedro	DGNC	01.12.2021 – 30.09.2023
Dr. Christian Heinen	DGNC	01.12.2021 – 30.09.2023
PD Dr. Rezvan Ahmadi	DGNC	01.12.2021 – 30.09.2023
PD. Dr. Daniel Schwarz	DGNR	01.12.2021 – 30.09.2023
Prof. Dr. Martin Bendszus	DGNR	01.12.2021 – 30.09.2023
Prof. Dr. Wilhelm Schulte-Mattler	DGN, DGKN	01.12.2021 – 30.09.2023
Prof. Dr. Christian Bischoff	DGN, DGKN	01.12.2021 – 30.09.2023
Dr. Peter Pöschl	DGN, DGKN	01.12.2021 – 30.09.2023
PD Dr. Katrin Hahn	DGN, DGKN	01.12.2021 – 30.09.2023
PD Dr. Sascha Tafelski	DGSS	01.12.2021 – 30.09.2023
Prof. Dr. Holm Thieme	ZVK	01.12.2021 – 30.09.2023

Weitere Teilnehmer	Funktion & Fachgesellschaft/ Organisation	Zeitraum
Prof. Dr. Karsten Schwerdtfeger	Methodenberatung, DGNC	01.12.2021 – 30.09.2023

PD Dr. Nora Dengler	Leitlinienkoordinatorin, DGNC	01.12.2021 – 30.09.2023
Dr. Annette Stolle	Wissenschaftliche Mitarbeiterin	01.12.2021 – 30.09.2023
Dr. Johannes Heinzl	DGPRÄC	01.12.2021 – 30.09.2023
Prof. Dr. Alexander Grimm	DGPRÄC	01.12.2021 – 30.09.2023
Dr. Nathalie Winter	DGPRÄC	01.12.2021 – 30.09.2023

### 13.3. Patienten-/Bürgerbeteiligung

Spezifische Interessengruppierungen oder Patientengruppen existieren zu diesem Fachgebiet nicht.

### 13.4. Methodische Begleitung

Bei der Erstellung/Aktualisierung wurde die Leitlinie durch Prof. Dr. med. Karsten Schwerdtfeger, AWMF-Leitlinienberater, methodisch begleitet.

## 14. Informationen zu dieser Leitlinie

### 14.1. Methodische Grundlagen

Die Methodik zur Erstellung dieser Leitlinie richtet sich nach dem AWMF-Regelwerk (2. Auflage, 2020). Schon die Vorgängerversion war eine S3-Leitlinie. Im Rahmen des Updates wurden daher die beteiligten Fachgesellschaften gebeten, erneut Mandatsträger für das Update zu benennen, so dass wiederum eine repräsentative Leitliniengruppe aus allen an der Behandlung beteiligten Fachgruppen zusammengestellt werden konnte. Als Fachgesellschaft neu hinzugekommen ist bei dem Update noch ein Mandatsträger der Deutschen Schmerzgesellschaft e.V. (DGSS). Aufgrund der hohen Prävalenz von neuropathischen Schmerzen nach peripheren Nervenverletzungen erschien dies den Leitlinienkoordinatorinnen und der Leitliniengruppe als eine sinnvolle Ergänzung.

Beim ersten Treffen der Arbeitsgruppe wurde von den Teilnehmern insgesamt sieben Bereiche definiert, bei denen nach einstimmiger Ansicht der Teilnehmer eine systematische Literaturrecherche und Evidenzbewertung erfolgen sollte:

- Ergebnisse bei der Verwendung von Venen-Muskel-Interponaten, Tubes oder Allograft bei gemischten/motorischen Nerven
- Ergebnisse bei der Verwendung von Venen-Muskel-Interponaten, Tubes oder Allograft bei sensiblen Nerven
- Ergebnisse bei distalem Nerventransfer im Vergleich mit proximaler Nervenrekonstruktion
- Ergebnisse bei distalem Nerventransfer im Vergleich mit Sehnenttransfer/motorischer Ersatzplastik

- Ergebnisse nach lokaler Infiltration bei Patienten mit neuropathischen Schmerzen
- Ergebnisse nach chirurgisch ablativer Technik (nerv in vein, nerve in muscle, nerve in bone, zentrozentrale Koaptation, EzS Koaptation)
- Ergebnisse nach chirurgisch rekonstruktiver Technik (TMR, RPNI, NTT)

Für diese Bereiche wurden vorläufige PICO (Patient-Intervention-Control-Outcome) -Fragen definiert. Mit der systematischen Literaturrecherche und der Aufarbeitung der Evidenz wurde Prof. Dr. Schwerdtfeger beauftragt. Da sich international zunehmend die GRADE-Methodik durchsetzt, wurde beschlossen, die Ergebnisse der Literaturrecherche mit GRADE aufzuarbeiten.

Für die Fragestellungen, bei denen keine erneute systematische Literaturrecherche als erforderlich erachtet wurde, wurde die Bewertung im Oxford-Schema durchgeführt. Die "Oxford-Empfehlungen" wurden sprachlich angepasst und dem Hintergrundtext vorangestellt.

## **14.2. Systematische Recherche und Auswahl der Evidenz**

Die Verfeinerung der PICO-Fragen wurde jeweils gemeinsam mit den jeweiligen Arbeitsgruppenmitgliedern, den Leitlinienkoordinatorinnen und Prof. Schwerdtfeger durchgeführt. Bei den therapeutischen Fragen wurde ein Katalog mit sinnvollen Outcome-Maßen festgelegt, die im Rahmen der Recherche jedoch nicht für alle Aspekte nutzvolle Ergebnisse lieferte. Eine ausführliche Beschreibung zur Update-Literaturrecherche finden Sie im Leitlinienreport dieser Leitlinie.

## **14.3. Kritische Bewertung der Evidenz**

Da sich mittlerweile zunehmend die GRADE-Methodik zur Evidenzbewertung und der Formulierung von Empfehlungen durchsetzt, wurde beschlossen, die Ergebnisse der Literaturrecherche für die PICO-Fragen dementsprechend aufzuarbeiten.

Die Fragestellungen, bei denen keine erneute systematische Literaturrecherche als erforderlich erachtet wurde, wurden im Oxford-Schema belassen.

## **14.4. Strukturierte Konsensfindung**

Die abzustimmenden Empfehlungen und Statements wurden im Vorfeld in ein Online Umfragetool übertragen. Gemeinsam mit dem Abstimmungslink erhielten die Autoren auch den Hintergrundtext mit der tabellarischen Auflistung und Bewertung der Evidenz. Die Abstimmung und auch die Kommentare im Umfragetool wurden anonymisiert gespeichert. In einer am 10.09.2023 durchgeführten Online Teams-Konferenz erfolgte die Diskussion der aufgeworfenen Rückfragen aus dem Delphi-Verfahren. Es konnte in allen Fällen eine allgemein akzeptierte Formulierung erstellt werden, sodass für alle auf der Oxford-Klassifikation beruhenden Empfehlungen ein Konsens von 100% gefunden wurde.

Anlässlich der Konferenz wurden die Ergebnisse der systematischen Literaturrecherche und Evidenzbewertung nach GRADE vorgestellt und in Hinblick auf die entsprechenden Empfehlungen der Vorgängerversion diskutiert. Da die Ergebnisse inhaltlich der Vorgängerversion entsprachen, konnten die Empfehlungen nach GRADE angepasst werden und die finalen Texte erstellt werden. Sie wurden an alle Autoren mit der Bitte um Stellungnahme versandt. Hieraus ergab sich dann kein weiterer Änderungsbedarf.

## 14.5 Empfehlungsgraduierung und Feststellung der Konsensstärke

Zum methodischen Vorgehen sei auf die entsprechenden Abschnitte im Leitlinienreport verwiesen. An dieser Stelle sind die verwendeten Bewertungsschemata tabellarisch aufgeführt.

### Festlegung des Empfehlungsgrades

Tabelle 18 – Beispiel 1: Dreistufiges Schema zur Graduierung von Empfehlungen

Empfehlungsgrad	Beschreibung	Ausdrucksweise	Symbol (fakultativ)
A	Starke Empfehlung	Soll /Soll nicht	↑↑ / ↓↓
B	Schwache Empfehlung	Sollte /sollte nicht	↑ / ↓
0	Empfehlung offen	Kann erwogen/verzichtet werden	↔

Tabelle 19 – Beispiel 2: Zweistufiges Schema zur Graduierung von Empfehlungen nach GRADE

Empfehlungsgrad	Beschreibung	Ausdrucksweise	Symbol (fakultativ)
1	Starke Empfehlung	Wir empfehlen/ empfehlen nicht	↑↑ / ↓↓
2	Empfehlung	Wir schlagen vor/ schlagen nicht vor	↑ / ↓

### Feststellung der Konsensstärke

Tabelle 20: Feststellung der Konsensstärke

Klassifikation der Konsensusstärke	
Starker Konsens	> 95 % der Stimmberechtigten
Konsens	> 75 bis 95 % der Stimmberechtigten
Mehrheitliche Zustimmung	> 50 bis 75 % der Stimmberechtigten
Keine mehrheitliche Zustimmung	< 50 % der Stimmberechtigten

## 15. Redaktionelle Unabhängigkeit

### 15.1. Finanzierung der Leitlinie

Die Finanzierung der Leitlinie erfolgte zu gleichen Teilen durch die federführenden Fachgesellschaften DGOU, DGH, DGNC

### 15.2. Darlegung von Interessen und Umgang mit Interessenkonflikten

Die Darlegung von Interessen und der Umgang mit Interessenskonflikten erfolgt im Leitlinienreport.

## 16. Externe Begutachtung und Verabschiedung

Die externe Begutachtung erfolgt durch Veröffentlichung der Konsultationsfassung auf der Homepage der AWMF und gezielte Aufforderung der beteiligten Fachgesellschaften zur spezifischen Begutachtung. Nach einer abschließenden redaktionellen Überarbeitung erfolgte die Verabschiedung der finalen Version durch die Vorstände aller beteiligten Fachgesellschaften.

## 17. Gültigkeitsdauer und Aktualisierungsverfahren

Die Leitlinie ist ab 01.10.2023 bis zur nächsten Aktualisierung gültig, die Gültigkeitsdauer beträgt fünf Jahre. Die Leitlinie ist gültig bis zum 30.09.2028.

Leitlinien-Sekretariat

Deutsche Gesellschaft für Orthopädie und Unfallchirurgie e. V. (DGOU)

Straße des 17. Juni 106-108

10623 Berlin

## 18. Verwendete Abkürzungen

ADM	M. adductor digiti minimi
AAHS	American Association of Hand Surgery
APB	M. adductor pollicis brevis
APL	M. abductor pollicis longus
ASSH	American Society for Surgery of the Hand
BF	M. biceps femoris
BR	M. brachioradialis
CSA	Querschnittsfläche (cross sectional area)
CMAP	Compound muscle action potentials
CAS	Compound action potentials
CRPS	Komplexes regionales Schmerzsyndrom
DASH	Disabilities of the arm shoulder and hand score
DRGs	Dorsale-Spinalganglion-Stimulation
ECRB	M. extensor carpi radialis brevis
ECRL	M. extensor carpi radialis longus
EDC	M. extensor digitorum communis
EDL	M. extensor digitorum longus
EHL	M. extensor hallucis longus
EI	M. extensor indicis
EMG	Elektromyografie
ENG	Elektroneurografie
EPB	M. extensor pollicis brevis
EPL	M. extensor pollicis longus

### S3-Leitlinie 005/010: Versorgung peripherer Nervenverletzungen

ER	Entladungsrate motorischer Einheiten
EzS	End-zu-Seit Koaptation
FCR	M. flexor carpi radialis
FCU	M. flexor carpi ulnaris
FDP	M. flexor digitorum profundus
FDS	M. flexor digitorum superficialis
fMRT	funktionelle Magnetresonanztomografie
HRUS	Hochauflösender Nervenultraschall
ICF	Internationale Klassifikation der Funktionsfähigkeit, Behinderung und Gesundheit
ISS	Injury Severity Score
KG	Krankengymnastik
GMI	Graded Motor Imagery
GMIP	Graded Motor Imagery Programme
MRC-Skala	Medical Research Council Scale
MRN	Magnetresonanztomografie
MRT	Magnetresonanztomografie
MSAP	Muskuläres Summenaktionspotenzial
NAP-Ableitung	Nervenaktionspotential-Ableitung
NCAL	N. cutaneous antebrachii lateralis
NAP	Nervale Aktionspotentiale
NeuPSIG	International Association for the Study of Pain Neuropathic Pain Special Interest Group
NRS	Numerische Rating Skala
NTT	New Target Transfer
PerL	M. peroneus longus
PL	M. palmaris longus
PME	Potenziale motorischer Einheiten
PNF	Propriozeptive neuromuskuläre Fazilitation
PNS	Periphere Nervenstimulation
PSA	Pathologische Spontanaktivität
PT	M. pronator teres
RANGER	A Registry Study of Avance Nerve Graft Evaluation Outcomes in Nerve Repair
RCT	randomisierte kontrollierte Studie (Randomised controlled trial)
RSNR	Ramus superficialis nervi radialis
SCS	Rückenmarkstimulation
SMART	Spezifisch, messbar, erreichbar, realistisch, terminiert
SNAP	Sensible Nervenaktionspotenziale
ST	M. semitendinosus
TA	M. tibialis anterior
TENS	Transkutane Elektrische Nervenstimulation

## S3-Leitlinie 005/010: Versorgung peripherer Nervenverletzungen

TOR	Tätigkeitsorientierte Rehabilitation
TMR	Targeted Muscle Reinnervation
TP	M. tibialis posterior
US	Ultraschall
VAS	Visuelle Rating Skala
VMI	Venen-Muskel-Interponate
QOL	Lebensqualität (Quality of Life)

## 19. Tabellen- und Abbildungsverzeichnis

TABELLE 1: KLASSIFIKATION TRAUMATISCHER NERVENLÄSIONEN NACH PATHO-ANATOMISCHEN KRITERIEN NACH SEDDON UND SUNDERLAND .....	18
TABELLE 2: RISIKO IATROGENER NERVENVERLETZUNGEN IN BEZUG AUF DEN NERV UND DIE ART DES EINGRIFFS ( [73]) .....	27
TABELLE 3: BEWEGUNGEN DER OBEREN EXTREMITÄT MIT ZUORDNUNG DER MUSKULATUR, DER NERVENWURZELN UND NERVEN .....	42
TABELLE 4: BEWEGUNGEN DER UNTEREN EXTREMITÄT MIT ZUORDNUNG DER MUSKULATUR, DER NERVENWURZELN UND NERVEN .....	42
TABELLE 5: KLASSIFIKATION DER SENSIBLEN REGENERATION (MEDICAL RESEARCH COUNCIL, MRC 1975).....	42
TABELLE 6: BESCHREIBUNG DER SCHWEREGRADE DER MOTORISCHEN LÄSION NACH DER MRC-SKALA (MEDICAL RESEARCH COUNCIL SCALE) .....	43
TABELLE 7: KLASSIFIKATION TRAUMATISCHER NERVENLÄSIONEN – NEUROPHYSIOLOGISCHE BEFUNDE IM ZEITLICHEN VERLAUF.....	44
TABELLE 8: ÜBERSICHT DER VERFÜGBAREN AUTOLOGEN SPENDERNERVEN .....	70
TABELLE 9: AUFLISTUNG DER SPENDERNERVEN FÜR DIE REKONSTRUKTION DER FINGERNERVEN ENTSPRECHEND DER LOKALISATION ([532]).....	71
TABELLE 10: TRANSFER-SETS BEI PERIPHEREN STAMMNERVENVERLETZUNGEN.....	87
TABELLE 11: MOTORISCHE ERSATZOPERATIONEN UND STATISCHE VERFAHREN DER OBEREN EXTREMITÄT.....	94
TABELLE 12: MOTORISCHE ERSATZOPERATIONEN AN DER UNTEREN EXTREMITÄT .....	95
TABELLE 13: ABKÜRZUNGEN DER ZUVOR GENANNTE MEDIZINISCHEN MUSKEL-BEZEICHNUNGEN .....	95
TABELLE 14: ZIELE DER ERGO-/PHYSIO-(HAND)THERAPIE BEI NERVENVERLETZUNGEN .....	105
TABELLE 15: MEDIKAMENTÖSE THERAPIESÄULEN ZUR BEHANDLUNG NEUROPATHISCHER SCHMERZEN .....	119
TABELLE 16: THERAPEUTISCHER STELLENWERT DER SUBSTANZGRUPPEN .....	120
TABELLE 17: MITGLIEDER DER LEITLINIENGRUPPE .....	135
TABELLE 18: DREISTUFIGES SCHEMA ZUR GRADUIERUNG VON EMPFEHLUNGEN .....	132
TABELLE 19: ZWEISTUFIGES SCHEMA ZUR GRADUIERUNG VON EMPFEHLUNGEN NACH GRADE .....	133
TABELLE 20: FESTSTELLUNG DER KONSENSSTÄRKE .....	133
ABBILDUNG 1: ERGO- UND PHYSIOTHERAPEUTISCHE BEHANDLUNG BEI NERVENLÄSIONEN .....	103
ABBILDUNG 2: DARSTELLUNG DER ZUR DIAGNOSE EINES SYMPTOMATISCHEN NEUROMS ERFORDERLICHEN KRITERIEN IN ANLEHNUNG AN ARNOLD ET AL. 2019 .....	116

## 20. Literaturverzeichnis

- Acott, T. R. (2022). Digital nerve reconstruction. *Orthopedic clinics*, 53(2), 187-195.
- Adami, R. Z., Rodrigues, J., & Nikkhah, D. (2015). Re: Thomas PR, Saunders RJ, Means KR. Comparison of digital nerve sensory recovery after repair using loupe or operating microscope magnification. *J Hand Surg Eur*. 2015, 40: 608–13. *Journal of hand surgery, European volume*, 40(8), 877-879.
- Addas BM, Midha R. Nerve transfers for severe nerve injury. *Neurosurg Clin N Am*. 2009;20:27-38
- Afshari, A., & et al. (2018). Assessment of the effect of autograft orientation on peripheral nerve regeneration using diffusion tensor imaging. *Annals of plastic surgery*, 80(4), 384.
- Agarwal, P., Sharma, D., Nebhani, D., Kukrele, R., & Kukrele, P. (2021). Saphenous nerve to posterior tibial nerve transfer: a new approach to restore sensations of sole in diabetic sensory polyneuropathy. *Journal of plastic, reconstructive & aesthetic surgery*, 74(9), 2110-2119.
- Ahlawat, A., Belzberg, A. J., Montgomery, E. A., & Fayad, L. M. (2016). MRI features of peripheral traumatic neuromas. *European radiology*, 26, 1204-1212.
- Ahmad, I., Mir, M. A., & Khan, A. H. (2017). An evaluation of different bridging techniques for short nerve gaps. *Annals of plastic surgery*, 79(5), 482-485.
- Akhavan-Sigari, R., Mielke, D., Farhadi, A., & Rohde, V. (2018). Study of radial nerve injury caused by gunshot wounds and explosive injuries among Iraqi soldiers. *Open access Macedonian journal of medical sciences*, 6(9), 1622.
- Alexandre, A., Corò, L., & Azuelos, A. (2005). Microsurgical treatment of lumbosacral plexus injuries. In *Advanced peripheral nerve surgery and minimal invasive spinal surgery* (S. 53-59). Vienna: Springer-Verlag.
- Ali, Z. S., Heuer, G. G., Faught, R. W., Kaneriyaa, S. H., Sheikh, U. A., Syed, I. S., ... & Zager, E. L. (2015). Upper brachial plexus injury in adults: comparative effectiveness of different repair techniques. *Journal of neurosurgery*, 122(1), 195-201.
- Alligand-Perrin, P., Rabarin, F., Jeudy, J., Cesari, B., Saint-Cast, Y., Fouque, P. A., & Raimbeau, G. (2011). Vein conduit associated with microsurgical suture for complete collateral digital nerve severance. *Orthopaedics & traumatology: Surgery & research*, 97(4), S16-S20.
- Alon, M., & Rochkind, S. (2002). Pre-, intra-, and postoperative electrophysiologic analysis of the recovery of old injuries of the peripheral nerve and brachial plexus after microsurgical management. *Journal of reconstructive microsurgery*, 18(02), 77-82.
- Al-Qattan, M. M. (2000). Prevention and treatment of painful neuromas of the superficial radial nerve by the end-to-side nerve repair concept: An experimental study and preliminary clinical experience. *Microsurgery*, 20(3), 99-104.
- Al-Temimi, M. H., Chandrasekaran, B., Phelan, M. J., Pigazzi, A., Mills, S. D., Stamos, M. J., & Carmichael, J. C. (2017). Incidence, risk factors, and trends of motor peripheral nerve injury after colorectal surgery: analysis of the National Surgical Quality Improvement Program database. *Diseases of the colon & rectum*, 60(3), 318-325.

- Altintas, A. A., Altintas, M. A., Gazyakan, E., Gohla, T., Germann, G., & Sauerbier, M. (2009). Long-term results and the disabilities of the arm, shoulder, and hand score analysis after modified Brooks and D'Aubigne tendon transfer for radial nerve palsy. *The journal of hand surgery*, 34(3), 474-478.
- Amadei, F., Basile, G., & Leigheb, M. (2021). Nerve lesions during arthroscopic procedure: a literature overview. *Orthopedic Reviews*, 13(2).
- Aman, M., Böcker, A., Kneser, U., & Harhaus, L. (2021). Selective nerve transfers for thenar branch reconstruction. *Operative Orthopädie und Traumatologie*, 33, 384-391.
- Aman, M., Zimmermann, K. S., Thielen, M., Thomas, B., Daeschler, S., Boecker, A. H., . . . Harhaus, L. (2022). An epidemiological and etiological analysis of 5026 peripheral nerve lesions from a european level I trauma center. *Journal of personalized medicine*, 12(10), 1673.
- Amillo, S., Barrios, R. H., Martinez-Peric, R., & Losada, J. I. (1993). Surgical treatment of the radial nerve lesions associated with fractures of the humerus. *Journal of orthopaedic trauma*, 7(3), 211-215.
- Anders, J. J., Geuna, S., & Rochkind, S. (2004). Phototherapy promotes regeneration and functional recovery of injured peripheral nerve. *Neurological research*, 26(2), 233-239.
- Andreisek, G., & Chhabra, A. (2018). MR-Neurografie–eine Einführung. *Radiologie up2date*, 18(01), 15-30.
- Antoniadis, G. (2011). Traumatische Nerven-und Plexusschäden: Prä- und klinische Versorgungsalgorithmen und Behandlungsoptionen. *Notfallmedizin up2date*, 6(02), 125-139.
- Antoniadis, G., Harhaus, L., & Assmus, H. (2021). *Chirurgie peripherer Nerven kompakt*. Berlin/Heidelberg: Springer-Verlag.
- Antoniadis, G., Kretschmer, T., Pedro, M. T., König, R. W., Heinen, C. P., & Richter, H. P. (2014). Iatrogenic nerve injuries: prevalence, diagnosis and treatment. *Deutsches Ärzteblatt International*, 111(16), 273.
- Antonopoulos, D. K., Mavrogenis, A. F., Megaloikonomos, P. D., Mitsiokapa, E., Georgoudis, G., Vottis, C. T., ... & Spyridonos, S. G. (2019). Similar 2-point discrimination and stereognosia but better locognosia at long term with an independent home-based sensory reeducation program vs no reeducation after low-median nerve transection and repair. *Journal of Hand Therapy*, 32(3), 305-312.
- Arbeitsgemeinschaft der Wissenschaftlichen Medizinischen Fachgesellschaften (AWMF) – Ständige Kommission Leitlinien. AWMF-Regelwerk „Leitlinien“. S.10, 2. Auflage 2020.
- Arnaut, A., Fontaine, C., & Chantelot, C. (2014). Sensory recovery after primary repair of palmar digital nerves using a Revolvornerv® collagen conduit: A prospective series of 27 cases. *Chirurgie de la main*, 33(4), 279-285.
- Arnold, D. M., Wilkens, S. C., Coert, J. H., Chen, N. C., Ducic, I., & Eberlin, K. R. (2019). Diagnostic criteria for symptomatic neuroma. *Annals of plastic surgery*, 82(4), 420-427.
- Ashley, W. W., Weatherly, T., & Park, T. S. (2006). Collagen nerve guides for surgical repair of brachial plexus birth injury. *Journal of neurosurgery: Pediatrics*, 105(6), 452-456.

- Assmus, H. (1978). Somatosensory evoked cortical potentials (SSEP) in regenerating nerves following suture (author's transl). *EEG-EMG Zeitschrift für Elektroenzephalographie, Elektromyographie und Verwandte Gebiete*, 9(3), 167-171.
- Aszmann, O. C., Moser, V., & Frey, M. (2010). Treatment of painful neuromas via end-to-side neurotaphy. *Handchirurgie, Mikrochirurgie, Plastische Chirurgie*, 42(4), 225-232.
- Atef, A., El-Tantawy, A., Gad, H., & Hefeda, M. (2016). Prevalence of associated injuries after anterior shoulder dislocation: a prospective study. *International orthopaedics*, 40(3), 519-524.
- Azouz, S. M., Lucas, H. D., Mahabir, R. C., & Noland, S. S. (2018). A survey of the prevalence and practice patterns of human acellular nerve allograft use. *Plastic and reconstructive surgery Global open*, 6(8).
- Bahm, J., Esser, T., Sellhaus, B., El-kazzi, W., & Schuind, F. (2018). Tension in peripheral nerve suture. In *Treatment of brachial plexus injuries* (S. 2-9). London, UK: IntechOpen.
- Bahm, J., Gkotsi, A., Bouslama, S., El-kazzi, W., & Schuind, F. (2017). Direct nerve sutures in (extended) upper obstetric brachial plexus repair. *Journal of brachial plexus and peripheral nerve injury*, 12(01), e17-e20.
- Baima, J., & Krivickas, L. (2008). Evaluation and treatment of peroneal neuropathy. *Current reviews in musculoskeletal medicine*, 1(2), 147-153.
- Baker, N. A., Baird, J., & Driscoll, M. (2022). Integrating virtual reality into a comprehensive chronic pain program. *Pain medicine*, 23(7), 1342-1343.
- Balcin H, Erba P, Wettstein R, Schaefer DJ, Pierer G, Kalbermatten DF. A comparative study of two methods of surgical treatment for painful neuroma. *J Bone Joint Surg Br* 2009;91:803-808
- Ball, C. M. (2017). Neurologic complications of shoulder joint replacement. *Journal of shoulder and elbow surgery*, 16(12), 2125-2132.
- Ballester-Pérez, R., & et al. (2017). Effectiveness of nerve gliding exercises on carpal tunnel syndrome: a systematic review. *Journal of manipulative and physiological therapeutics*, 40(1), 50-59.
- Baltzer, H., Woo, A., Oh, C., & Moran, S. L. (2016). Comparison of ulnar intrinsic function following supercharge end-to-side anterior interosseous-to- ulnar motor nerve transfer: A matched cohort study of proximal ulnar nerve injury patients. *Plastic and reconstructive surgery*, 138(6), 1264-1272.
- Banerjee, M., Bouillon, B., Shafizadeh, S., Paffrath, T., Lefering, R., & Wafaisade, A. (2013). Epidemiology of extremity injuries in multiple trauma patients. *Injury*, 44(8), 1015-1021.
- Barbour, J., Yee, A., Kahn, L. C., & Mackinnon, S. E. (2012). Supercharged end-to-side anterior interosseous to ulnar motor nerve transfer for intrinsic musculature reinnervation. *The journal of hand surgery*, 37(10), 2150-2159.
- Battiston, B., & Lanzetta, M. (1999). Reconstruction of high ulnar nerve lesions by distal double median to ulnar nerve transfer. *The journal of hand surgery*, 24(6), 1185-1191.

- Battiston, B., Geuna, S., Ferrero, M., & Tos, P. (2005). Nerve repair by means of tubulization: literature review and personal clinical experience comparing biological and synthetic conduits for sensory nerve repair. *Microsurgery*, 25(4), 258-267.
- Battiston, B., Titolo, P., Ciclamini, D., & Panero, B. (2017). Peripheral nerve defects: overviews of practice in Europe. *Hand clinics*, 33(3), 545-550.
- Battiston, B., Tos, P., Cushway, T. R., & Geuna, S. (2000). Nerve repair by means of vein filled with muscle grafts I. Clinical results. *Microsurgery*, 20(1), 32-36.
- Battiston B, Tos P, Conforti LG, Geuna S. Alternative techniques for peripheral nerve repair: conduits and end-to-side neuroorrhaphy. *Acta Neurochir Suppl* 2007;100:43-50
- Bäumer, P. (2017). Diagnostic criteria in MR neurography. *Der Radiologe*, 57, 176-183.
- Bäumer, P., & et al. (2014). Peripheral neuropathy: detection with diffusion-tensor imaging. *Radiology*, 273(1), 185-193.
- Becker, M., Lassner, F., Fansa, H., Mawrin, C., & Pallua, N. (2002). Refinements in nerve to muscle neurotization. *Muscle & nerve*, 26(3), 362-366.
- Beekman, R., & Visser, L. H. (2004). High-resolution sonography of the peripheral nervous system—a review of the literature. *European journal of neurology*, 11(5), 305-314.
- Belcher, H. J., & Pandya, A. N. (2000). Centro-central union for the prevention of neuroma formation after finger amputation. *The journal of hand surgery, British & European volume*, 25(2), 154-159.
- Bell Krotoski, J. A. (2002). Flexor tendon and peripheral nerve repair. *Hand surgery*, 7(01), 83-100.
- Bell-Krotoski, J. A. (2002). Preoperative and postoperative management of tendon transfers after median-and ulnar-nerve injury. In *Rehabilitation of the hand and upper extremity*, 5. Edition. St. Louis: Mosby.
- Benkhatar, H., Levy, O., Goemaere, I., Borderie, V., Laroche, L., & Bouheraoua, N. (2018). Corneal neurotization with a great auricular nerve graft: effective reinnervation demonstrated by in vivo confocal microscopy. *Cornea*, 37(5), 647-650.
- Bercik, M. J., Kingsbery, J., & Ilyas, A. M. (2012). Peripheral nerve injuries following gunshot fracture of the humerus. *Orthopedics*, 35(3), e349-e352.
- Berger, A., Lassner, F., & Schaller, E. (1994). The Dellon tube in injuries of peripheral nerves. *Handchirurgie, Mikrochirurgie, Plastische Chirurgie*, 26(1), 44-47.
- Bergmeister, K. D., & et al. (2020). Acute and long-term costs of 268 peripheral nerve injuries in the upper extremity. *PloS one*, 15(4), e0229530.
- Beris, A., Gkiatas, I., Gelalis, I., Papadopoulos, D., & Kostas-Agnantis, I. (2019). Current concepts in peripheral nerve surgery. *European journal of orthopaedic surgery & traumatology*, 29, 263-269.
- Beris A, Lykissas M, Korompilias A, Mitsonis G. End-to-side nerve repair in peripheral nerve injury. *J Neurotrauma* 2007;24:909-916
- Beris, A., Gkiatas, I., Gelalis, I., Papadopoulos, D., & Kostas-Agnantis, I. (2019). Current concepts in peripheral nerve surgery. *European journal of orthopaedic surgery & traumatology*, 29, 263-269.
- Berrocal, Y. A., Almeida, V. W., & Levi, A. D. (2013). Limitations of nerve repair of segmental defects using acellular conduits: Case report. *Journal of neurosurgery*, 119(3), 733-738.

- Bertelli, J. A. (2020). Nerve versus tendon transfer for radial nerve paralysis reconstruction. *The journal of hand surgery*, 45(5), 418-426.
- Bertelli, J. A., & Ghizoni, M. F. (2006). Brachialis muscle transfer to reconstruct finger flexion or wrist extension in brachial plexus palsy. *The Journal of hand surgery*, 31(2), 190-196.
- Bertelli, J. A., & Ghizoni, M. F. (2017). Nerve transfers for restoration of finger flexion in patients with tetraplegia. *Journal of Neurosurgery: Spine*, 26(1), 55-61.
- Bertelli, J. A., Nehete, S., Duarte, E. C., Patel, N., & Ghizoni, M. F. (2020). Distal pronator teres motor branch transfer for wrist extension restoration in radial nerve paralysis. *Journal of neurosurgery*, 134(1), 251-257.
- Bertelli, J. A., Soldado, F., Rodríguez-Baeza, A., & Ghizoni, M. F. (2018). Transfer of the motor branch of the abductor digiti quinti for thenar muscle reinnervation in high median nerve injuries. *The journal of hand surgery*, 43(1), 15.
- Bertleff, M. J., Meek, M. F., & Nicolai, J. P. (2005). A prospective clinical evaluation of bio-degradable neurolac nerve guides for sensory nerve repair in the hand. *The journal of hand surgery*, 30(3), 513-518.
- Bertrand, M. L., Andrés-Cano, P., & Pascual-López, F. J. (2015). Suppl 1: M9: Periarticular fractures of the knee in polytrauma Patients. *The open orthopaedics journal*, 9, 332.
- Best, T. J., Mackinnon, S. E., Evans, P. J., Hunter, D., & Midha, R. (1999). Peripheral nerve revascularization: histomorphometric study of small-and large-caliber grafts. *Journal of reconstructive microsurgery*, 15(03), 183-190.
- Bhandari, P. S., & Deb, P. (2015). Management of isolated musculocutaneous injury: comparing double fascicular nerve transfer with conventional nerve grafting. *The Journal of Hand Surgery*, 40(10), 2003-2006.
- Bhatia, A., & et al. (2016). Study protocol for a pilot, randomised, double-blinded, placebo controlled trial of perineural local anaesthetics and steroids for chronic post-traumatic neuropathic pain in the ankle and foot: the PREPLANS study. *BMJ open*, 6(6), e012293.
- Birbamer, G., Kastner, F., & Köster-Boos, T. (2001). Das Konzept der kognitiven therapeutischen Übungen nach Perfetti. *Zeitschrift für Handtherapie*, 1, 10-14.
- Birch, R. (2005). Nerve Repair. In *Green's operative surgery*, 5. Editon. Elsevier.
- Birch, R. (2011). Part V: Nerve. In *Green's Operative Hand Surgery* (S. 1035-1074). Elsevier.
- Birch, R. (2011). *Surgical disorders of the peripheral nerves*. Springer Science & Business Media.
- Birch, R. (2011). *Surgical disorders of the peripheral nerves*. Springer Science & Business Media.
- Birch, R. M., Stewart, M. P., & Eardley, W. G. (2015). War and gunshot wound injuries of the peripheral nerves. *Nerves and nerve injuries*, academic press, 629-653.
- Birch, R., & Achan, P. (2000). Peripheral nerve repairs and their results in children. *Hand clinics*, 16(4), 579-595.
- Birch, R., Misra, P., Stewart, M. P., Eardley, W. G., Ramasamy, A., Brown, K., . . . Etherington, J. (2012). Nerve injuries sustained during warfare: part I – epidemiology. *The journal of bone & joint surgery, British volume*, 94(4), 523-528.

- Birch, R., Misra, P., Stewart, M. P., Eardley, W. G., Ramasamy, A., Brown, K., . . . Etherington, J. (2012). Nerve injuries sustained during warfare: part II – outcomes. *The journal of bone & joint surgery, British volume*, 94(4), 529-535.
- Birklein F. et al., Diagnostik und Therapie komplexer regionaler Schmerzsyndrome (CRPS), S1-Leitlinie, 2018; in: Deutsche Gesellschaft für Neurologie (Hrsg.), Leitlinien für Diagnostik und Therapie in der Neurologie. Online: [www.dgn.org/leitlinien](http://www.dgn.org/leitlinien)
- Blackburn-Munro, G., & Blackburn-Munro, R. E. (2001). Chronic pain, chronic stress and depression: Coincidence or consequence? *Journal of neuroendocrinology*, 13(12), 1009-1023.
- Blumenthal, K. (2007). Behandlungsverfahren bei sensiblen Dysfunktionen. In *Ergotherapie vom Behandeln zum Handeln*, 3. Edition (S. 278-281). Thieme.
- Böcker, A. H., & Knoll, A. (2021). Chirurgische Techniken in der Chirurgie peripherer Nerven. In *Chirurgie peripherer Nerven kompakt* (S. 113-131). Berlin/Heidelberg: Springer-Verlag.
- Böcker, A., Aman, M., Kneser, U., Harhaus, L., Siemers, F., & Stang, F. (2022). Closing the gap: Bridging peripheral sensory nerve defects with a chitosan-based conduit a randomized prospective clinical trial. *Journal of personalized medicine*, 12(6), 900.
- Bodine, S., & Lieber, R. (1994). Peripheral nerve physiology, anatomy and pathology. *Orthopaedic basic science*, 378.
- Bodner, G., & et al. (2001). Radial nerve palsy associated with humeral shaft fracture: evaluation with US – initial experience. *Radiology*, 219(3), 811-816.
- Boecker, A. H., Lukhaup, L., Aman, M., Bergmeister, K., Schwarz, D., Bendszus, M., . . . Harhaus, L. (2022). Evaluation of MR-neurography in diagnosis and treatment in peripheral nerve surgery of the upper extremity: A matched cohort study. *Microsurgery*, 42(2), 160-169.
- Boecker, A., Däschler, S. C., Kneser, U., & Harhaus, L. (2019). Relevance and recent developments of chitosan in peripheral nerve surgery. *Frontiers in cellular neuroscience*, 13, 104.
- Bond, T. J., & Lundy, J. (2006). Physical therapy following peripheral nerve surgeries. *Clinics in podiatric medicine and surgery*, 23(3), 651-666.
- Boontje, A. H., & Haaxma, R. (1987). Femoral neuropathy as a complication of aortic surgery. *The journal of cardiovascular surgery*, 28(3), 286-289.
- Boyd, K. U., & Fox, I. K. (2015). Nerve repair and grafting. In *Nerve repair* (S. 75-100). New York: Thieme Medical Publishers.
- Boyes, J. H. (1962). Selection of a donor muscle for tendon transfer. *Bulletin of the hospital for joint diseases*, 23, 1-4.
- Bozkurt, A., & et al. (2017). Clinical and biometrical 12-month follow-up in patients after reconstruction of the sural nerve biopsy defect by the collagen-based nerve guide Neuromaix. *European journal of medical research*, 22(1), 1-12.
- Bozkurt, A., & Haastert-Talini, K. (2014). Bioartifizielle Nervenimplantate und alternative Rekonstruktionsverfahren. In *Nerven Chirurgie: Trauma, Tumor, Kompression* (S. 387-402). Berlin/Heidelberg: Springer.

- Brand, J. C., Rossi, M. J., & Lubowitz, J. H. (2019). Hip arthroscopy complications are rare, but there is room for improvement. *Arthroscopy: The journal of arthroscopic & related surgery*, 35(5), 1297-1299.
- Brandes, R., Lang, F., & Schmidt, R. (. (2019). *Physiologie des Menschen: mit Pathophysiologie*. Berlin/Heidelberg: Springer-Verlag.
- Bratton, B. R., Kline, D. G., Coleman, W., & Hudson, A. R. (1979). Experimental interfascicular nerve grafting. *Journal of neurosurgery*, 51(3), 323-332.
- Breier, S., Diday-Nolle, A. P., & Saur, I. (1997). *Ergotherapie in der Handrehabilitation: Ein Praxisleitfaden*. Band 2: Verletzungen. Berlin/Heidelberg: Springer-Verlag.
- Brenner MJ, Dvali L, Hunter DA, Myckatyn TM, Mackinnon SE. Motor neuron regeneration through end-to-side repairs is a function of donor nerve axotomy. *Plast Reconstr Surg* 2007;120:215-223
- Brenner, M. J., Hess, J. R., Myckatyn, T. M., Hayashi, A., Hunter, D. A., & Mackinnon, S. E. (2006). Repair of motor nerve gaps with sensory nerve inhibits regeneration in rats. *The laryngoscope*, 116(9), 1685-1692.
- Brooks, D. N., & et al. (2012). Processed nerve allografts for peripheral nerve reconstruction: a multicenter study of utilization and outcomes in sensory, mixed, and motor nerve reconstructions. *Microsurgery*, 32(1), 1-14.
- Brown, J. M., & Mackinnon, S. E. (2008). Nerve transfers in the forearm and hand. *Hand clinics*, 24(4), 319-340.
- Brown, J. M., Tung, T. H., & Mackinnon, S. E. (2010). Median to radial nerve transfer to restore wrist and finger extension: technical nuances. *Operative neurosurgery*, 66(3), 75-83.
- Brown, J. M., Yee, A., & Mackinnon, S. E. (2009). Distal median to ulnar nerve transfers to restore ulnar motor and sensory function within the hand: technical nuances. *Neurosurgery*, 65(5), 966-978.
- Brown, S. H., Hentzen, E. R., Kwan, A., Ward, S. R., Fridén, J., & Lieber, R. L. (2010). Mechanical strength of the side-to-side versus Pulvertaft weave tendon repair. *The journal of hand surgery*, 35(4), 540-545.
- Brunelli, G. (1981). Direct neurotization of severely damaged and denervated muscles. In *Muscle transplantation* (S. 283-286). Vienna: Springer.
- Brunelli, G. A., & Brunelli, G. R. (1993). Direct muscle neurotization. *Journal of reconstructive microsurgery*, 9(02), 81-89.
- Brunelli, G. A., Battiston, B., Vigasio, A., Brunelli, G., & Marocolo, D. (1993). Bridging nerve defects with combined skeletal muscle and vein conduits. *Microsurgery*, 14(4), 247-251.
- Bruyns, C. N., Jaquet, J. B., Schreuders, T. A., Kalmijn, S., Kuypers, P. D., & Hovius, S. E. (2003). Predictors for return to work in patients with median and ulnar nerve injuries. *The journal of hand surgery*, 28(1), 28-34.
- Buena, I. T., & Fichman, M. (2023). *Sural nerve graft*. Internet: StatPearls Publishing.
- Buitenhuis, S. M., Pondaag, W., Wolterbeek, R., & Malessy, M. J. (2021). Gripforce reduction in children with an upper neonatal brachial plexus palsy. *Journal of rehabilitation medicine*, 53(8).

- Bula-Oyola, E., Belda-Lois, J. M., Porcar-Seder, R., & Page, Á. (2021). Effectiveness of electrophysical modalities in the sensorimotor rehabilitation of radial, ulnar, and median neuropathies: A meta-analysis. *PloS one*, 16(3), e0248484.
- Burg, D., Infanger, M., Meuli-Simmen, C., Stallmach, T., Beer, G., Amgwerd, S., & Meyer, V. E. (2002). Methods, indications and validation of intraoperative nerve conductivity testing. *Handchirurgie, Mikrochirurgie, Plastische Chirurgie*, 34(1), 3-16.
- Burks, S. S., Cajigas, I., Jose, J., & Levi, A. D. (2017). Intraoperative imaging in traumatic peripheral nerve lesions: Correlating histologic cross-sections with high-resolution ultrasound. *Operative neurosurgery*, 13(2), 196-203.
- Bushnell, B. D., McWilliams, A. D., Whitener, G. B., & Messer, T. M. (2008). Early clinical experience with collagen nerve tubes in digital nerve repair. *The journal of hand surgery*, 33(7), 1081-1087.
- Cabaud, H. E., Rodkey, W. G., McCarroll Jr, H. R., Mutz, S. B., & Niebauer, J. J. (1976). Epineurial and perineurial fascicular nerve repairs: A critical comparison. *The journal of hand surgery*, 1(2), 131-137.
- Camitz, H. (1929). Surgical treatment of paralysis of the opponens muscles of thumb. *Acta Chir. Scand*, 65, 77-81.
- Campbell, W. W. (2008). Evaluation and management of peripheral nerve injury. *Clinical neurophysiology*, 119(9), 1951-1965.
- Campodonico, A., Pangrazi, P. P., De Francesco, F., & Riccio, M. (2020). Reconstruction of a long defect of the median nerve with a free nerve conduit flap. *Archives of plastic surgery*, 47(2), 187-193.
- Cantero-Téllez, R., Villafañe, J. H., Garcia-Orza, S. G., & Valdes, K. (2020). Analyzing the functional effects of dynamic and static splints after radial nerve injury. *Hand surgery and rehabilitation*, 39(6), 564-567.
- Carlson, T. L., Wallace, R. D., & Konofaos, P. (2018). Cadaveric nerve allograft: single center's experience in a variety of peripheral nerve injuries. *Annals of plastic surgery*, 80(6S), S328-S332.
- Carolus, A. E., Becker, M., Cuny, J., Smektala, R., Schmieder, K., & Brenke, C. (2019). The interdisciplinary management of foot drop. *Deutsches Ärzteblatt International*, 116(20), 347.
- Carter, G. T., Robinson, L. R., Chang, V. H., & Kraft, G. H. (2000). Electrodiagnostic evaluation of traumatic nerve injuries. *Hand clinics*, 16(1), 1-12.
- Cartwright, M. S., Chloros, G. D., Walker, F. O., Wiesler, E. R., & Campbell, W. W. (2007). Diagnostic ultrasound for nerve transection. *Muscle & nerve*, 35(6), 796-799.
- Castillo-Galván, M., Martínez-Ruiz, F., de la Garza-Castro, O., Elizondo-Omaña, R., & Guzmán-López, S. (2014). Study of peripheral nerve injury in trauma patients. *Gaceta medica de Mexico*, 150(6), 527-532.
- Challoner, T., Nijran, A., & Power, D. M. (2019). The surgical management of traumatic neuromas. *Journal of musculoskeletal surgery and research*, 3, 22.
- Chambers, J. A., Hiles, C. L., & Keene, B. P. (2014). Brachial plexus injury management in military casualties: who, what, when, why, and how. *Military medicine*, 179(6), 640-644.

- Chan, R. K. (2002). Splinting for peripheral nerve injury in upper limb. *Hand surgery*, 7(02), 251-259.
- Chang, Y. M., Rodriguez, E. D., Chu, Y. M., Tsai, C. Y., & Wei, F. C. (2012). Inferior alveolar nerve reconstruction with interpositional sural nerve graft: A sensible addition to one-stage mandibular reconstruction. *Journal of plastic, reconstructive & aesthetic surgery*, 65(6), 757-762.
- Chaparro, L. E., Wiffen, P. J., Moore, R. A., & Gilron, I. (2012). Combination pharmacotherapy for the treatment of neuropathic pain in adults. *Cochrane database of systematic reviews*, 7.
- Chen L, Ogalo E, Haldane C, Bristol SG, Berger MJ. Relationship Between Sensibility Tests and Functional Outcomes in Patients With Traumatic Upper Limb Nerve Injuries: A Systematic Review. *Arch Rehabil Res Clin Transl*. 2021 Sep 20;3(4):100159
- Chen, C., Tang, P., & Zhang, X. (2012). Reconstruction of proper digital nerve defects in the thumb using a pedicle nerve graft. *Plastic and reconstructive surgery*, 130(5), 1089-1097.
- Chen, Y. H., Siow, T. Y., Wang, J. Y., Lin, S. Y., & Chao, Y. H. (2022). Greater cortical activation and motor recovery following mirror therapy immediately after peripheral nerve repair of the forearm. *Neuroscience*, 481, 123-133.
- Chhabra, A., Ahlawat, S., Belzberg, A., & Andreseik, G. (2014). Peripheral nerve injury grading simplified on MR neurography: As referenced to Seddon and Sunderland classifications. *Indian journal of radiology and imaging*, 24(03).
- Chiou, H. J., Chou, Y. H., Chiou, S. Y., Liu, J. B., & Chang, C. Y. (2003). Peripheral nerve lesions: role of high-resolution US. *Radiographics*, 23(6), e15.
- Chiriac, S., Facca, S., Diaconu, M., Gouzou, S., & Liverneaux, P. (2012). Experience of using the bioresorbable copolyester poly (DL-lactide-ε-caprolactone) nerve conduit guide Neurolac™ for nerve repair in peripheral nerve defects: report on a series of 28 lesions. *Journal of hand surgery, European volume*, 37(4), 342-349.
- Chiu, D. T. (1999). Autogenous venous nerve conduits. A review. *Hand clinics*, 15(4), 667-71, x.
- Chiu, D. T., & Strauch, B. (1990). A prospective clinical evaluation of autogenous vein grafts used as a nerve conduit for distal sensory nerve defects of 3 cm or less. *Plastic and reconstructive surgery*, 86(5), 928-934.
- Cho, D., Saetia, K., Lee, S., Kline, D. G., & Kim, D. H. (2011). Peroneal nerve injury associated with sports-related knee injury. *Neurosurgical focus*, 31(5), E11.
- Cho, M. S., Rinker, B. D., Weber, R. V., Chao, J. D., Ingari, J. V., Brooks, D., & Buncke, G. M. (2012). Functional outcome following nerve repair in the upper extremity using processed nerve allograft. *The journal of hand surgery*, 37(11), 2340-2349.
- Christ, A., Chiu, Y., Joseph, A., Westrich, G., & Lyman, S. (2019). Incidence and risk factors for peripheral nerve injury after 383,000 total knee arthroplasties using a New York state database (SPARCS). *The journal of arthroplasty*, 34(10), 2473-2478.
- Christ, A., Chiu, Y., Joseph, A., Westrich, G., & Lyman, S. (2019). Risk factors for peripheral nerve injury after 207,000 total hip arthroplasties using a New York state database (Statewide Planning and Research Cooperative System). *The journal of arthroplasty*, 34(8), 1787-1792.

- Chuang DC. Nerve transfer with functioning free muscle transplantation. *Hand Clin* 2008;24:377-388
- Chuang, D. C. (2009). Adult brachial plexus reconstruction with the level of injury: review and personal experience. *Plastic and Reconstructive Surgery*, 124(6S), e359-e369.
- Chui, J., Murkin, J. M., Posner, K. L., & Domino, K. B. (2018). Perioperative peripheral nerve injury after general anesthesia: a qualitative systematic review. *Anesthesia & analgesia*, 127(1), 134-143.
- Clarke, C., Lindsay, D. R., Pyati, S., & Buchheit, T. (2013). Residual limb pain is not a diagnosis: a proposed algorithm to classify postamputation pain. *The clinical journal of pain*, 29(6), 551-562.
- Codd, R., Evans, M., Sagar, P., & Williams, G. (2013). A systematic review of peripheral nerve injury following laparoscopic colorectal surgery. *Colorectal disease*, 15(3), 278-282.
- Cohen, S. P., & et al. (2019). Percutaneous peripheral nerve stimulation for the treatment of chronic pain following amputation. *Military medicine*, 184(4-8), e267-e274.
- Colditz, J. C. (2002). Splinting the hand with a peripheral nerve injury. In *Rehabilitation of the hand and upper extremity* (S. 622-634). St. Louis: Mosby.
- Compston, A. (2010). Aids to the investigation of peripheral nerve injuries. *Brain*, 133(10), 2838-2844.
- Costa Serrão de Araújo, G., Couto Neto, B., Harley Santos Botelho, R., & Carpi Malta, M. (2017). Clinical evaluation after peripheral nerve repair with caprolactone neurotube. *Hand*, 12(2), 168-174.
- Costales, J., Socolovsky, M., Sánchez Lázaro, J., & Álvarez García, R. (2019). Peripheral nerve injuries in the pediatric population: a review of the literature. Part I: traumatic nerve injuries. *Child's nervous system*, 35, 29-35.
- Costales, J., Socolovsky, M., Sánchez Lázaro, J., & Costales, D. (2019). Peripheral nerve injuries in the pediatric population: a review of the literature. Part II: entrapment neuropathies. *Child's nervous system*, 35, 37-45.
- Costouros, J. G., Porratikul, M., Lie, D. T., & Warner, J. J. (2007). Reversal of suprascapular neuropathy following arthroscopic repair of massive supraspinatus and infraspinatus rotator cuff tears. *Arthroscopy: The journal of arthroscopic & related surgery*, 23(11), 1152-1161.
- Crosio, A., & et al. (2020). Prevention of symptomatic neuroma in traumatic digital amputation: A RAND/UCLA appropriateness method consensus study. *Injury*, 51, S103-S107.
- Cruz-Almeida, Y., & Fillingim, R. B. (2014). Can quantitative sensory testing move us closer to mechanism-based pain management? *Pain medicine*, 15(1), 61-72.
- Dahlin LB, Bontioti E, Kataoka K, Kanje M, Dreesmann L, Ahlers M: Functional recovery and mechanisms in end-to-side nerve repair in rats. *Acta Neurochir Suppl*. 2007;100:93-5.
- Daniele, H. R., & Aguado, L. (2003). Early compensatory sensory re-education. *Journal of reconstructive microsurgery*, 19(02), 107-110.
- D'Aubigne, R. M. (1949). Treatment of residual paralysis after injuries of the main nerves – superior extremity. *Proceedings of the Royal society of medicine*, 42(10), 831-835.

- Davidge, K. M., Yee, A., Kahn, L. C., & Mackinnon, S. E. (2013). Median to radial nerve transfers for restoration of wrist, finger, and thumb extension. *The Journal of hand surgery*, 38(9), 1812-1827.
- Davidge, K. M., Yee, A., Moore, A. M., & Mackinnon, S. E. (2015). The supercharge end-to-side anterior interosseous-to-ulnar motor nerve transfer for restoring intrinsic function: clinical experience. *Plastic and reconstructive surgery*, 136(3), 344e-352e.
- De Luca, C., Bloom, L., & Gilmore, L. (1987). Compression induced damage on in-situ severed and intact nerves. *Orthopedics*, 10(5), 777-784.
- De, M., Singhal, M., Naalla, R., & Dave, A. (2021). Identification of prognostic factors in spaghetti wrist injuries. *The journal of hand surgery, Asian-Pacific Volume*, 26(4), 588-598.
- Decrouy-Duruz, V., Christen, T., & Raffoul, W. (2018). Evaluation of surgical treatment for neuropathic pain from neuroma in patients with injured peripheral nerves. *Journal of neurosurgery*, 128(4), 1235-1240.
- Deer, T. R., & et al. (2020). A systematic literature review of peripheral nerve stimulation therapies for the treatment of pain. *Pain medicine*, 21(8), 1590-1603.
- DeHart, M., & Riley, L. (kein Datum). Nerve injuries in total hip arthroplasty. *The journal of the American academy of orthopaedic surgeons*, 7(2), 101-111.
- DeLee, J. C. (1985). Complications of arthroscopy and arthroscopic surgery: results of a national survey. *Arthroscopy: The journal of arthroscopic & related surgery*, 1(4), 214-220.
- Dellon, A. L., & Maloney Jr, C. T. (2006). Salvage of sensation in a hallux-to-thumb transfer by nerve tube reconstruction. *The journal of hand surgery*, 31(9), 1495-1498.
- Deng, D. F., Hamilton, G. A., Lee, M., Rush, S., Ford, L. A., & Patel, S. (2012). Complications associated with foot and ankle arthroscopy. *The journal of foot and ankle surgery*, 51(3), 281-284.
- Derry, S., Wiffen, P. J., Moore, R. A., & Quinlan, J. (2014). Topical lidocaine for neuropathic pain in adults. *Cochrane database of systematic reviews*, 7.
- Descamps, C., & et al. (2021). Gunshot and stab wounds in France: descriptive study from a national trauma registry. *European journal of trauma and emergency surgery*, 1-9.
- Deslivia, M. F., Lee, H. J., Adikrishna, A., & Jeon, I. H. (2015). Decellularized nerves for upper limb nerve reconstruction: a systematic review of functional outcomes. *Journal of reconstructive microsurgery*, 31(09), 660-667.
- Deutsche Gesellschaft für Anästhesiologie und Intensivmedizin e.V. (DGAI). S3-Leitlinie Behandlung akuter perioperativer und posttraumatischer Schmerzen. Version 4.0, 2021, verfügbar unter: <https://register.awmf.org/de/leitlinien/detail/001-025>.
- Devlin, N., Roudijk, B., & Ludwig, K. (2022). Value sets for EQ-5D-5L: a compendium, comparative review & user guide.
- Disselhorst-Klug, C., Schmitz-Rode, T., & Rau, G. (2009). Surface electromyography and muscle force: Limits in sEMG-force relationship and new approaches for applications. *Clinical biomechanics*, 24(3), 225-235.
- Doi, K., Kuwata, N., Sakai, K., Tamaru, K., & Kawai, S. (1987). A reliable technique of free vascularized sural nerve grafting and preliminary results of clinical applications. *The journal of hand surgery*, 12(5), 677-684.

- Dolan, R. T., Butler, J. S., Hynes, D. E., & Cronin, K. J. (2012). The nerve to delay: the impact of delayed referrals in the management of traumatic brachial plexus injuries in the Republic of Ireland. *Journal of plastic, reconstructive & aesthetic surgery*, 65(8), 1127-1129.
- Donoghoe, N., Rosson, G. D., & Dellon, A. L. (2007). Reconstruction of the human median nerve in the forearm with the Neurotube™. *Microsurgery: Official journal of the international microsurgical society and the european federation of societies for microsurgery*, 27(7), 595-600.
- Dorsi, M. J., Chen, L., Murinson, B. B., Pogatzki-Zahn, E. M., Meyer, R. A., & Belzberg, A. J. (2008). The tibial neuroma transposition (TNT) model of neuroma pain and hyperalgesia. *Pain*, 134(3), 320-334.
- Drinane, J. J., Gemoets, D. E., & Roth, M. Z. (2020). Comments on “Sensory Outcomes in Digital Nerve Repair Techniques: An Updated Meta-Analysis and Systematic Review”. *Hand*, 15(6), 884-885.
- Ducic, I., Maloney, C. T., & Dellon, A. L. (2005). Reconstruction of the spinal accessory nerve with autograft or neurotube? Two case reports. *Journal of reconstructive microsurgery*, 21(01), 29-33.
- Ducic, I., Yoon, J., & Buncke, G. (2020). Chronic postoperative complications and donor site morbidity after sural nerve autograft harvest or biopsy. *Microsurgery*, 40(6), 710-716.
- Dumanian, G. A., Potter BK, Mioton LM, Ko JH, Cheesborough JE et al. (2019). Targeted muscle reinnervation treats neuroma and phantom pain in major limb amputees: A randomized clinical trial. *Annals of surgery*, 270(2), 238-246.
- Duncan, S. F., Kakinoki, R., Rizzo, M., & Kang, W. (2015). Extrusion of a neurotube: A case report. *Ochsner Journal*, 15(2), 191-192.
- Dunn, J. C., Gonzalez, G. A., Fernandez, I., Orr, J. D., Polfer, E. M., & Nesti, L. J. (2021). Supercharge end-to-side nerve transfer: systematic review. *Hand*, 16(2), 151-156.
- Dvali, L., & Mackinnon, S. (2003). Nerve repair, grafting, and nerve transfers. *Clinics in plastic surgery*, 30(2), 203-221.
- Dvali LT, Myckatyn TM. End-to-side nerve repair: review of the literature and clinical indications. *Hand Clin* 2008;24:455-460
- Dworkin, R. H., O'Connor AB, Kent J, Mackey SC, Raja SN, Stacy BR et al. (2013). Interventional management of neuropathic pain: NeuPSIG recommendations. *Pain*, 154(11), 2249-2261.
- Dy, C. J., Kitay, A., Garg, R., Kang, L., Feinberg, J. H., & Wolfe, S. W. (2013). Neurotization to innervate the deltoid and biceps: 3 cases. *The journal of hand surgery*, 38(2), 237-240.
- Eberlin, K. R., & Ducic, I. (2018). Surgical algorithm for neuroma management: A changing treatment paradigm. *Plastic and reconstructive surgery Global open*, 6(10), e1952.
- Economides, J. M., DeFazio, M. V., Attinger, C. E., & Barbour, J. R. (2016). Prevention of painful neuroma and phantom limb pain after transfemoral amputations through concomitant nerve coaptation and collagen nerve wrapping. *Neurosurgery*, 79(3), 508-513.
- Eder, M., Schulte-Mattler, W., & Pöschl, P. (2017). Neurographic course of wallerian degeneration after human peripheral nerve injury. *Muscle & nerve*, 56(2), 247-252.

- Ederer, I. A., Mayer, J. A., Heinzl, J., Kolbenschlag, J., Daigeler, A., & Wahler, T. (2022). Outcome after reconstruction of 43 digital nerve defects with muscle-in-vein conduits. *The journal of hand surgery*.
- Eglseder, W. A. (2012). Distal humeral fractures: impact of lateral approach and fracture-specific plating on radial nerve palsies. *Techniques in hand & upper extremity surgery*, 16(3), 127-131.
- Ehretzman, R. L., Novak, C. B., & Mackinnon, S. E. (1999). Subjective recovery of nerve graft donor site. *Annals of plastic surgery*, 43(6), 606-612.
- Eisen, A. (1988). The use of somatosensory evoked potentials for the evaluation of the peripheral nervous system. *Neurologic clinics*, 6(4), 825-838.
- ElAbd, R., Alabdulkarim, A., AlSabah, S., Hazan, J., Alhalabi, B., & Thibaudeau, S. (2022). Role of electrical stimulation in peripheral nerve regeneration: a systematic review. *Plastic and reconstructive surgery Global open*, 10(3).
- Elbaz, U., Bains, R., Zuker, R. M., Borschel, G. H., & Ali, A. (2014). Restoration of corneal sensation with regional nerve transfers and nerve grafts: a new approach to a difficult problem. *JAMA ophthalmology*, 132(11), 1289-1295.
- Elhassan, B., Bishop, A., & Shin, A. (2009). Trapezius transfer to restore external rotation in a patient with a brachial plexus injury: A case report. *JBJS*, 91(4), 939-944.
- Ellebrecht, D. B., Wolken, H., Ellebrecht, C. T., Bruch, H. P., & Kleemann, M. (2013). Positioning injuries to peripheral nerves during laparoscopic colon and rectum surgery. *Zentralblatt für Chirurgie*, 140(6), 610-616.
- Elsaidi, G. A., Ruch, D. S., Schaefer, W. D., Kuzma, K., & Smith, B. P. (2004). Complications associated with traction on the hip during arthroscopy. *The journal of bone & joint surgery, British volume*, 86(6), 793-796.
- Erel, E., Dilley, A., Turner, S., Kumar, P., Bhatti, W. A., & Lees, V. C. (2010). Sonographic measurements of longitudinal median nerve sliding in patients following nerve repair. *Muscle & nerve*, 41(3), 350-354.
- Erlenwein, J., Diers, M., Ernst, J., Schulz, F., & Petzke, F. (2023). Klinisches Update zu Phantomschmerz. *Der Schmerz*, 37(3), 195-214.
- Fan, W., Gu, J., Hu, W., Deng, A., Ma, Y., Liu, J., . . . Gu, X. (2008). Repairing a 35-mm-long median nerve defect with a chitosan/PGA artificial nerve graft in the human: A case study. *Microsurgery: Official journal of the international microsurgical society and the European federation of societies for microsurgery*, 28(4), 238-242.
- Farber, S. J., Hoben, G. M., Hunter, D. A., Yan, Y., Johnson, P. J., Mackinnon, S. E., & Wood, M. D. (2016). Vascularization is delayed in long nerve constructs compared with nerve grafts. *Muscle & nerve*, 54(2), 319-321.
- Farrell, C., Springer, B., Haidukewych, G., & Morrey, B. (2005). Motor nerve palsy following primary total hip arthroplasty. *JBJS*, 87(12), 2619-2625.
- Feitosa, J. A., Fernandes, C. A., Casseb, R. F., & Castellano, G. (2022). Effects of virtual reality-based motor rehabilitation: a systematic review of fMRI studies. *Journal of neural engineering*, 19(1), 011002.
- Fernandez E, Lauretti L, Tufo T, D'Ercole M, Ciampini A, Doglietto F. End-to-side nerve neuroorrhaphy: critical appraisal of experimental and clinical data. *Acta Neurochir Suppl* 2007;100:77-84

- Fess, E. (2002). Sensory reeducation. In *Rehabilitation of the hand and upper extremity* (S. 635-639). Mosby.
- Finan, P. H., Goodin, B. R., & Smith, M. T. (2013). The association of sleep and pain: An update and a path forward. *The journal of pain*, 14(12), 1539-1552.
- Finnerup, N. B., & et al. (2015). Pharmacotherapy for neuropathic pain in adults: a systematic review and meta-analysis. *The lancet neurology*, 14(2), 162-173.
- Finnerup, N. P., Kuner, R., & Jensen, T. S. (2020). Neuropathic pain: From mechanisms to treatment. *Physiological reviews*, 259-301.
- Firrell, J. (kein Datum). Peripheral nerve microcirculation. In *Clinically applied microcirculation research* (S. 277-284). Routledge.
- Fleischman, A., Rothman, R., & Parvizi, J. (2018). Femoral nerve palsy following total hip arthroplasty: incidence and course of recovery. *The journal of arthroplasty*, 33(4), 1194-1199.
- Fletcher, D., & et al. (2015). Chronic postsurgical pain in Europe: an observational study. *European journal of anaesthesiology | EA*, 32(10), 725-734.
- Flores, L. P. (2015). Comparative study of nerve grafting versus distal nerve transfer for treatment of proximal injuries of the ulnar nerve. *Journal of reconstructive microsurgery*, 31(09), 647-653.
- Fonseca, M. D., & et al. (2018). Functional, motor, and sensory assessment instruments upon nerve repair in adult hands: systematic review of psychometric properties. *Systematic reviews*, 7, 1-11.
- Foster, C. H., Karsy, M., Jensen, M. R., Guan, J., Eli, I., & Mahan, M. A. (2019). Trends and cost-analysis of lower extremity nerve injury using the national inpatient sample. *Neurosurgery*, 85(2), 250-256.
- Frech, A., Pellegrini, L., Fraedrich, G., Goebel, G., & Klocker, J. (2016). Long-term clinical outcome and functional status after arterial reconstruction in upper extremity injury. *European journal of vascular and endovascular surgery*, 52(1), 119-123.
- Freund, E. (2000). Die Rolle der Sensibilität für die Handmotorik. *Zeitschrift für Handtherapie / DAHTA*, 2/3, 18-23.
- Fridén J, Tirrell TF, Bholá S, Lieber RL (2014). The mechanical strength of side-to-side tendon repair with mismatched tendon size and shape. *J Hand Surg Eur Vol* 2015; 40(3):239-245.
- Friedman, W. A. (1991). The electrophysiology of peripheral nerve injuries. *Neurosurgery clinics of North America*, 2(1), 43-56.
- Frykman, G. K., Adams, J., & Bowen, W. W. (1981). Neurolysis. *Orthopedic clinics of North America*, 12(2), 325-342.
- Fu, S. Y., & Gordon, T. (1995). Contributing factors to poor functional recovery after delayed nerve repair: prolonged denervation. *Journal of neuroscience*, 15(5), 3886-3895.
- Gaggioli, A., Morganti, F., Meneghini, A., Pozzato, I., Greggio, G., Pigatto, M., & Riva, G. (2009). Computer-guided mental practice in neurorehabilitation. In *Advanced technologies in rehabilitation* (S. 195-208). IOS Press.
- Garcia, R. M., & Ruch, D. S. (2016). Free flap functional muscle transfers. *Hand clinics*, 32(3), 397-405.

- García-López, A., Navarro, R., Martínez, F., & Rojas, A. (2014). Nerve transfers from branches to the flexor carpi radialis and pronator teres to reconstruct the radial nerve. *The journal of hand surgery*, 39(1), 50-56.
- Garg, R., Merrell, G. A., Hillstrom, H. J., & Wolfe, S. W. (2011). Comparison of nerve transfers and nerve grafting for traumatic upper plexus palsy: a systematic review and analysis. *JBJS*, 93(9).
- Gasparotti, R., Lodoli, G., Meoded, A., Carletti, F., Garozzo, D., & Ferraresi, S. (2013). Feasibility of diffusion tensor tractography of brachial plexus injuries at 1.5 T. *Investigative radiology*, 48(2), 104-112.
- Gavazzi, A., de Rino, F., Boveri, M. C., Picozzi, A., & Franceschi, M. (2016). Prevalence of peripheral nervous system complications after major heart surgery. *Neurological Sciences*, 37(2), 205-209.
- Geissler, J., & Stevanovic, M. (2019). Management of large peripheral nerve defects with autografting. *Injury*, 50, S64-S67.
- Gerken, J. D., Fritzsche, T., Denke, C., Schäfer, M., & Tafelski, S. (2020). Retrospective study on ganglionic and nerve block series as therapeutic option for chronic pain patients with refractory neuropathic pain. *Pain Research and Management*, 2020
- Geuna, S., Tos, P., Titolo, P., Ciclamini, D., Beningo, T., & Battiston, B. (2014). Update on nerve repair by biological tubulization. *Journal of brachial plexus and peripheral nerve injury*, 9(01), e16-e21.
- Gilliatt, R. W. (1981). Physical injury to peripheral nerves. Physiologic and electrodiagnostic aspects. In *Mayo Clinic Proceedings* (S. 361-370). Elsevier Publishing.
- Giuffre, J. L., Bishop, A. T., Spinner, R. J., & Shin, A. Y. (2015). The best of tendon and nerve transfers in the upper extremity. *Plastic and reconstructive surgery*, 135(3), 617e-630e.
- Giusti, G., Willems, W. F., Kremer, T., Friedrich, P. F., Bishop, A. T., & Shin, A. Y. (2012). Return of motor function after segmental nerve loss in a rat model: comparison of autogenous nerve graft, collagen conduit, and processed allograft (AxoGen). *JBJS*, 94(5), 410-417.
- Godel, T., & et al. (2019). Diffusion tensor imaging in anterior interosseous nerve syndrome—functional MR Neurography on a fascicular level. *NeuroImage: Clinical*, 21, 101659.
- Goldie, B. S., Coates, C. J., & Birch, R. (1992). The long term result of digital nerve repair in no-man's land. *Journal of hand surgery*, 17(1), 75-77.
- Gomez-Amaya, S. M., & et al. (2015). Neural reconstruction methods of restoring bladder function. *Nature Reviews Urology*, 12(2), 100-118.
- Gordon, T. (2020). Peripheral nerve regeneration and muscle reinnervation. *International journal of molecular sciences*, 21(22), 8652.
- Gordon, T., Jones, R., & Vrbová, G. (1976). Changes in chemosensitivity of skeletal muscles as related to endplate formation. *Progress in neurobiology*, 6, 103-136.
- Gousheh, J., Arasteh, E., & Beikpour, H. (2008). Therapeutic results of sciatic nerve repair in Iran-Iraq war casualties. *Plastic and reconstructive surgery*, 121(3), 878-886.
- Goyal, A., Wadgera, N., Srivastava, D. N., Ansari, M. T., & Dawar, R. (2021). Imaging of traumatic peripheral nerve injuries. *Journal of clinical orthopaedics and trauma*, 21, 101510.

- Green's Operative Hand Surgery, 7th Edition (2017) Scott W. Wolfe, MD, Robert N. Hotchkiss, MD, William C. Pederson, MD, Scott H. Kozin and Mark S. Cohen, MD; Elsevier.
- Grube, B., Heimbach, D., Engrav, L., & Copass, M. (1990). Neurologic consequences of electrical burns. *The Journal of trauma*, 30(3), 254-258.
- Gruber, H., Glodny, B., Galiano, K., Kamelger, F., Bodner, G., Hussl, H., & Peer, S. (2007). High-resolution ultrasound of the supraclavicular brachial plexus—can it improve therapeutic decisions in patients with plexus trauma? *European radiology*, 17, 1611-1620.
- Gruber, H., Peer, S., Kovacs, P., Marth, R., & Bodner, G. (2003). The ultrasonographic appearance of the femoral nerve and cases of iatrogenic impairment. *Journal of ultrasound in medicine*, 22(2), 163-172.
- Gruber, H., Peer, S., Meirer, R., & Bodner, G. (2005). Peroneal nerve palsy associated with knee luxation: evaluation by sonography – initial experiences. *American journal of roentgenology*, 185(5), 1119-1125.
- Gu, B., Xie, F., Jiang, H., Shen, G., & Li, Q. (2009). Repair of electrically injured median nerve with the aid of somatosensory evoked potential. *Microsurgery: Official journal of the international microsurgical society and the European federation of societies for microsurgery*, 29(6), 449-455.
- Gu, J., Hu, W., Deng, A., Zhao, Q., Lu, S., & Gu, X. (2012). Surgical repair of a 30 mm long human median nerve defect in the distal forearm by implantation of a chitosan–PGA nerve guidance conduit. *Journal of tissue engineering and regenerative medicine*, 6(2), 163-168.
- Guedes, F., Sanches, G. E., Novaes, N., Guimaraes Ferreira, A., & Torrão, F. (2021). Surgical management of pediatric patients with peripheral nerve and plexus lesions caused by stray bullets. *Child's nervous system*, 37, 1219-1227.
- Guerra, W. K.-W., & Schroeder, H. (2008). Iatrogene Nervenläsionen der oberen Extremität—Häufigkeit und Ergebnisse der mikrochirurgischen Therapie. *Aktuelle Neurologie*, 35(06), 280-284.
- Guo, Y., Chen, G., Tian, G., & Tapia, C. (2013). Sensory recovery following decellularized nerve allograft transplantation for digital nerve repair. *Journal of plastic surgery and hand surgery*, 47(6), 451-453.
- Gupta, R., & et al. (2020). Human motor endplate remodeling after traumatic nerve injury. *Journal of neurosurgery*, 135(1), 220-227.
- Guse, D. M., & Moran, S. L. (2013). Outcomes of the surgical treatment of peripheral neuromas of the hand and forearm: A 25-year comparative outcome study. *Annals of plastic surgery*, 71 (6), 654-658.
- Haase, S. C., & Chung, K. C. (2002). Anterior interosseous nerve transfer to the motor branch of the ulnar nerve for high ulnar nerve injuries. *Annals of plastic surgery*, 49(3), 285-290.
- Haastert-Talini K, Schmitte R, Korte N, Klode D, Ratzka A, Grothe C. Electrical stimulation accelerates axonal and functional peripheral nerve regeneration across long gaps. *J Neurotrauma*. 2011; 28:661-74.

- Habib, A., Haldane, C., Ekhtiari, S., de SA, D., Simunovic, N., Belzile, E., & Ayeni, O. (2018). Pudendal nerve injury is a relatively common but transient complication of hip arthroscopy. *Knee surgery, sports traumatology, arthroscopy*, 26, 969-975.
- Hamad, M. N., Boroda, N., Echenique, D. B., Dieter, R. A., Amirouche, F. M., Gonzalez, M. H., & Kerns, J. M. (2022). Compound Motor Action Potentials During a Modest Nerve Crush. *Frontiers in cellular neuroscience*, 16, 798203.
- Hamada, H. e. (2020). Incidence of axillary nerve injury after arthroscopic shoulder stabilization. *Arthroscopy: The journal of arthroscopic & related surgery*, 36(6), 1555-1564.
- Hanasono, M. M., & et al. (2011). Skull base reconstruction: an updated approach. *Plastic and reconstructive surgery*, 128(3), 675-686.
- Hap, D. X. F., Wong, Y. R. & Rajaratnam, V. The use of barbed sutures in the Pulvertaft weave: a biomechanical study. *J. hand Surg., Eur. Vol.* 45, 1055–1060 (2020).
- Harhaus, L. (2021). Motorische Ersatzplastiken. In *Chirurgie peripherer Nerven kompakt*. Berlin/Heidelberg: Springer-Verlag.
- Harper, C. M. Preoperative and intraoperative electrophysiologic assessment of brachial plexus injuries. *Hand Clin.* 21, 39–46, vi (2005).
- Harth, A., Germann, G., & Jester, A. (2008). Evaluating the effectiveness of a patient-oriented hand rehabilitation programme. *Journal of hand surgery, European volume*, 33(6), 771-778.
- Heckmann, N., Heckmann, N., Alluri, R., Sivasundaram, L., Stevanovic, M., & Ghiassi, A. (2017). Predictors of nerve injury after gunshot wounds to the upper extremity. *Hand*, 12(5), 501-506.
- Heinen, C., Binaghi, D., & Kretschmer, T. (2022). Management von Armplexusverletzungen. *Orthopädie und Unfallchirurgie up2date*, 17(03), 257-273.
- Heinzel, J. C., Gloeckel, M., Gruber, A., Heher, P., & Hercher, D. (2022). Fibrin in nerve tissue engineering. In *Peripheral Nerve Tissue Engineering and Regeneration* (S. 281-322). Springer International Publishing.
- Heinzel, J. C., Quyen Nguyen, M., Kefalianakis, L., Prahm, C., Daigeler, A., Hercher, D., & Kolbenschlag, J. (2021). A systematic review and meta-analysis of studies comparing muscle-in-vein conduits with autologous nerve grafts for nerve reconstruction. *Scientific reports*, 11(1), 11691.
- Hendrickx, L. A., Hilgersom, N. F., Alkaduhimi, H., Doornberg, J. N., & van den Bekerom, M. P. (2021). Radial nerve palsy associated with closed humeral shaft fractures: a systematic review of 1758 patients. *Archives of orthopaedic and trauma surgery*, 141, 561-568.
- Herman, Z. J., & Ilyas, A. M. (2020). Sensory outcomes in digital nerve repair techniques: An updated meta-analysis and systematic review. *Hand*, 15(2), 157-164.
- Higgins, J. P., Fisher, S., Serletti, J. M., & Orlando, G. S. (2002). Assessment of nerve graft donor sites used for reconstruction of traumatic digital nerve defects. *The journal of hand surgery*, 27(2), 286-292.
- Hill, E. J., Padovano, W., Krauss, E. M., Patterson, J. M., Yee, A., Crock, L. W., & Mackinnon, S. E. (2022). Decompression with brachioradialis tenotomy improves pain and quality of life in patients with radial sensory nerve compression. *Plastic and reconstructive surgery*, 151(4), 641e-650e.

- Ho, T., & Braza, M. E. (2020). Hoffmann Tinel Sign.
- Hoffmann, P. (1915). Über eine Methode, den Erfolg einer Nervennaht zu beurteilen. *Medizinische Klinik*, 11(13), 359-360.
- Hollister, A. M., Simoncini, A., Sciuk, A., & Jordan, J. (2012). High frequency ultrasound evaluation of traumatic peripheral nerve injuries. *Neurological research*, 34(1), 98-103.
- Horen, S. R., Jahromi, A. H., & Konofaos, P. (2022). Direct neurotization: Past, present, and future considerations. *Annals of plastic surgery*, 88(3), 308-312.
- Houschyar, K. S., & et al. (2016). The role of current techniques and concepts in peripheral nerve repair. *Plastic surgery international*, 2016.
- Hsu, E., & Cohen, S. P. (2013). Postamputation pain: epidemiology, mechanisms, and treatment. *Journal of pain research*, 121-136.
- Hsu, H. Y., Chen, P. T., Kuan, T. S., Yang, H. C., Shieh, S. J., & Kuo, L. C. (2019). A touch-observation and task-based mirror therapy protocol to improve sensorimotor control and functional capability of hands for patients with peripheral nerve injury. *The American journal of occupational therapy*, 73(2), 7302205020p1-7302205020p10.
- Huber, E. (1921). Hilfsoperation bei Medianuslähmung. *Deutsche Zeitschrift für Chirurgie*, 162, 271-275.
- Huber, E. O., Tobler, A., Gloor-Juzi, T., Grill, E., & Gubler-Gut, B. (2011). The ICF as a way to specify goals and to assess the outcome of physiotherapeutic interventions in the acute hospital. *Journal of rehabilitation medicine*, 43(2), 174-177.
- Huber, J. L., Maier, C., Mainka, T., Mannil, L., Vollert, J., & Homann, H. H. (2017). Recovery of mechanical detection thresholds after direct digital nerve repair versus conduit implantation. *Journal of hand surgery, European volume*, 42(7), 720-730.
- Huckhagel, T., Nüchtern, J., Regelsberger, J., Gelderblom, M., Lefering, R., & TraumaRegister DGU®. (2018). Nerve trauma of the lower extremity: evaluation of 60,422 leg injured patients from the TraumaRegister DGU® between 2002 and 2015. *Scandinavian journal of trauma, resuscitation and emergency medicine*, 26(1), 1-8.
- Huckhagel, T., Nüchtern, J., Regelsberger, J., Lefering, R., & TraumaRegister DGU. (2018). Nerve injury in severe trauma with upper extremity involvement: evaluation of 49,382 patients from the TraumaRegister DGU® between 2002 and 2015. *Scandinavian journal of trauma, resuscitation and emergency medicine*, 26(1), 1-8.
- Hudson, A. R., Hunter, D., Kline, D. G., & Bratton, B. R. (1979). Histological studies of experimental interfascicular graft repairs. *Journal of neurosurgery*, 51(3), 333-340.
- Hueter, C. (1873). *Die allgemeine Chirurgie: Eine Einleitung in das Studium der chirurgischen Wissenschaft: Nach dem Inhalt der an der Universität Greifswald in den Jahren 1869-1873 gehaltenen Vorlesungen für Ärzte und Studierende*. Leipzig: FCW Vogel.
- Hung, V., & Dellon, A. L. (2008). Reconstruction of a 4-cm human median nerve gap by including an autogenous nerve slice in a bioabsorbable nerve conduit: case report. *The journal of hand surgery*, 33(3), 313-315.
- Hunter, J. P., Katz, J., & Davis, K. D. (2005). Dissociation of phantom limb phenomena from stump tactile spatial acuity and sensory thresholds. *Brain*, 128(2), 308-320.
- Ignazio, M., & Adolfo, V. (2010). Muscle-in-vein nerve guide for secondary reconstruction in digital nerve lesions. *The Journal of hand surgery*, 35(9), 1418-1426.

- Ijpma, F. F., Nicolai, J. P., & Meek, M. F. (2006). Sural nerve donor-site morbidity: thirty-four years of follow-up. *Annals of plastic surgery*, 57(4), 391-395.
- Ilfeld, B. M., Khatabi B, Maheshwari K, Madison SJ et al. (2021). Ambulatory continuous peripheral nerve blocks to treat postamputation phantom limb pain: a multicenter, randomized, quadruple-masked, placebo-controlled clinical trial. *Pain*, 162(3), 938.
- Immerman, I., Price, A. E., Alfonso, I., & Grossman, J. A. (2014). Lower extremity nerve trauma. *Bulletin of the NYU Hospital for Joint Diseases*, 72(1), 43.
- Intiso, D., Grimaldi, G., Russo, M., Maruzzi, G., Basciani, M., Fiore, P., . . . Di Rienzo, F. (2010). Functional outcome and health status of injured patients with peripheral nerve lesions. *Injury*, 41(5), 540-543.
- Iordache, S. D., Gorski, A., Nahas, M., Feintuch, L., & Rahamimov, N. (2021). Treatment of Peripheral Nerve Injuries in Syria's War Victims: Experience from a Northern Israeli Hospital. *The Israel medical association journal*, 23(5), 279-285.
- Isaacs, J., & Browne, T. (2014). Overcoming short gaps in peripheral nerve repair: conduits and human acellular nerve allograft. *Hand*, 9(2), 131-138.
- Isaacs, J., & et al. (2019). Effect of reverse end-to-side (supercharging) neurotization in long processed acellular nerve allograft in a rat model. *The journal of hand surgery*, 44(5), 419.e1-419.e10.
- Isaacs, J., & Safa, B. (2017). A preliminary assessment of the utility of large-caliber processed nerve allografts for the repair of upper extremity nerve injuries. *Hand*, 12(1), 55-59.
- Iseli, T. A., Harris, G., Dean, N. R., Iseli, C. E., & Rosenthal, E. L. (2010). Outcomes of static and dynamic facial nerve repair in head and neck cancer. *The Laryngoscope*, 120(3), 478-483.
- Ives, G. C., Kung, T. A., Nghiem, B. T., Ursu, D. C., Brown, D. L., Cederna, P. S., & Kemp, S. W. (2018). Current state of the surgical treatment of terminal neuromas. *Neurosurgery*, 83(3), 354-364.
- Jack, M. M., Smith, B. W., & Spinner, R. J. (2022). Neurosurgery for the Neurologist: Peripheral Nerve Injury and Compression (What can be Fixed?). *Neurologic Clinics*, 40(2), 283-295.
- Jacob, A., Mantilla, C., Sviggum, H., Schroeder, D., Pagnano, M., & Hebl, J. (2011). Perioperative nerve injury after total knee arthroplasty: regional anesthesia risk during a 20-year cohort study. *The Journal of the American Society of Anesthesiologists*, 114(2), 311-317.
- Jacobson, L. A., Wood, M. D., & Mackinnon, S. E. (2021). Editorial commentary of "Nerve reconstruction using processed nerve allograft in the US military". *Military medicine*, 186(5-6), 48-151.
- Jandial, R., Reichwage, B., Levy, M., Duenas, V., & Sturdivan, L. (2008). Ballistics for the neurosurgeon. *Neurosurgery*, 62(2), 472-480.
- Jawa, A., McCarty, P., Doornberg, J., Harris, M., & Ring, D. (2006). Extra-articular distal-third diaphyseal fractures of the humerus: a comparison of functional bracing and plate fixation. *JBJS*, 88(11), 2343-2347.

- Jengojan, S., Schellen, C., Bodner, G., & Kasprian, G. (2017). Imaging of the lumbosacral plexus: Diagnostics and treatment planning with high-resolution procedures. *Der Radiologe*, 57, 195-203.
- Jeon, T., Fung, M. M., Koch, K. M., Tan, E. T., & Sneag, D. B. (2018). Peripheral nerve diffusion tensor imaging: overview, pitfalls, and future directions. *Journal of Magnetic Resonance Imaging*, 47(5), 1171-1189.
- Jeon, W. J., Kang, J. W., Park, J. H., Suh, D. H., Bae, J. H., Hong, J. Y., & Park, J. W. (2011). Clinical application of inside-out vein grafts for the treatment of sensory nerve segmental defect. *Microsurgery*, 31(4), 268-273.
- Jerosch-Herold, C. (2011). Sensory relearning in peripheral nerve disorders of the hand: A web-based survey and delphi consensus method. *Journal of hand therapy*, 24(4), 292-299.
- Jha RM, Shutter L. Neurologic complications of polytrauma. *Handb Clin Neurol*. 2017;141:633-655. doi: 10.1016/B978-0-444-63599-0.00034-X. PMID: 28190439.
- Jimenez-del-Barrio, S., Cadellans-Arróniz, A., Ceballos-Laita, L., Estébanez-de-Miguel, E., Lopez-de-Celis, C., Bueno-Gracia, E., & Pérez-Bellmunt, A. (2022). The effectiveness of manual therapy on pain, physical function, and nerve conduction studies in carpal tunnel syndrome patients: A systematic review and meta-analysis. *International orthopaedics*, 46(2), 301-312.
- Jinnah, A. H., & et al. (2018). Peripheral nerve injury after elbow arthroscopy: an analysis of risk factors. *Arthroscopy: The journal of arthroscopic & related surgery*, 34(5), 1447-1452.
- Johnson, J. E., & et al. (2015). Outcomes of the bridle procedure for the treatment of foot drop. *Foot & ankle international*, 36(11), 1287-1296.
- Jones, P. E., Meyer, R. M., Faillace, W. J., Landau, M. E., Smith, J. K., McKay, P. L., & Nesti, L. J. (2018). Combat injury of the sciatic nerve—an institutional experience. *Military medicine*, 183(9-10), e434-e441.
- Jonsson, S., Wiberg, R., McGrath, A. M., Novikov, L. N., Wiberg, M., Novikova, L. N., & Kingham, P. J. (2013). Effect of delayed peripheral nerve repair on nerve regeneration, Schwann cell function and target muscle recovery. *PloS one*, 8(2), e56484.
- Jowett, N., & Pineda II, R. (2019). Corneal neurotisation by great auricular nerve transfer and scleral-corneal tunnel incisions for neurotrophic keratopathy. *British journal of ophthalmology*, 103(9), 1235-1238.
- Jürgens, T. P., Puchner, C., & Schulte-Mattler, W. J. (2012). Discharge rates in electromyography distinguish early between peripheral and central paresis. *Muscle & nerve*, 46(4), 591-593.
- Kakinoki, R., Ikeguchi, R., Matsumoto, T., Shimizu, M., & Nakamura, T. (2003). Treatment of painful peripheral neuromas by vein implantation. *International orthopaedics*, 27, 60-64.
- Kale, S. S., Glaus, S. W., Yee, A., Nicoson, M. C., Hunter, D. A., Mackinnon, S. E., & Johnson, P. J. (2011). Reverse end-to-side nerve transfer: from animal model to clinical use. *The journal of hand surgery*, 36(10), 1631-1639.
- Kallio, P. K., & Vastamäki, M. (1993). An analysis of the results of late reconstruction of 132 median nerves. *Journal of hand surgery*, 18(1), 97-105.

- Kamble, N., Shukla, D., & Bhat, D. (2019). Peripheral nerve injuries: electrophysiology for the neurosurgeon. *Neurology India*, 67(6), 1419.
- Kandenwein, J. A., Kretschmer, T., Engelhardt, M., Richter, H. P., & Antoniadis, G. (2005). Surgical interventions for traumatic lesions of the brachial plexus: a retrospective study of 134 cases. *Journal of neurosurgery*, 103(4), 614-621.
- Karabay, N., Toros, T., Ademoğlu, Y., & Ada, S. (2010). Ultrasonographic evaluation of the iatrogenic peripheral nerve injuries in upper extremity. *European journal of radiology*, 73(2), 234-240.
- Karabekmez, F. E., Duymaz, A., & Moran, S. L. (2009). Early clinical outcomes with the use of decellularized nerve allograft for repair of sensory defects within the hand. *Hand*, 4(3), 245-249.
- Karas, H. E., Atıcı, E., Aydın, G., & Demirsöz, M. (2021). The effects of virtual reality on upper extremity in patients with obstetric brachial plexus injury. *Journal of pediatric neurology*, 20(01), 028-036.
- Karsy, M., Watkins, R., Jensen, M. R., Guan, J., Brock, A. A., & Mahan, M. A. (2019). Trends and cost analysis of upper extremity nerve injury using the national (nation-wide) inpatient sample. *World neurosurgery*, 123, e488-e500.
- Kasper, M., Deister, C., Beck, F., & Schmidt, C. E. (2020). Bench-to-bedside lessons learned: commercialization of an acellular nerve graft. *Advanced Healthcare Materials*, 9(16), 2000174.
- Kato, N., & Birch, R. (2006). Peripheral nerve palsies associated with closed fractures and dislocations. *Injury*, 37(6), 507-512.
- Kato, N., Htut, M., Taggart, M., Carlstedt, T., & Birch, R. (2006). The effects of operative delay on the relief of neuropathic pain after injury to the brachial plexus: a review of 148 cases. *The journal of bone & joint Surgery, British volume*, 88(6), 756-759.
- Kawamura, D. H., & et al. (2010). Matching of motor-sensory modality in the rodent femoral nerve model shows no enhanced effect on peripheral nerve regeneration. *Experimental neurology*, 223(2), 496-504.
- Kelly, E. W., Morrey, B. F., & O'Driscoll, S. W. (2001). Complications of elbow arthroscopy. *JBJS*, 83(1), 25.
- Kent, M. L., Hsia, H. L., Van de Ven, T. J., & Buchheit, T. E. (2017). Perioperative pain management strategies for amputation: A topical review. *Pain medicine*, 18(3), 504-519.
- Kern, M., Murray, R., Sherman, T., & Postma, W. (2018). Incidence of nerve injury after hip arthroscopy. *JAAOS – Journal of the American Academy of Orthopaedic Surgeons*, 26(21), 773-778.
- Kern, U., Busch, V., Müller, R., Kohl, M., & Birklein, F. (2012). Phantom limb pain in daily practice – Still a lot of work to do! *Pain medicine*, 13(12), 1611-1626.
- Khalifeh, J. M., & et al. (2019). Nerve transfers in the upper extremity following cervical spinal cord injury. Part 2: Preliminary results of a prospective clinical trial. *Journal of neurosurgery: Spine*, 31(5), 641-653.
- Khan, R. (2001). Iatrogenic injuries of peripheral nerves. *The journal of bone & joint surgery, British volume*, 83(8), 1145-1148.
- Kim, D. H., Han, K., Tiel, R. L., Murovic, J. A., & Kline, D. G. (2003). Surgical outcomes of 654 ulnar nerve lesions. *Journal of neurosurgery*, 98(5), 993-1004.

- Kim, D. H., Kam, A. C., Chandika, P., Tiel, R. L., & Kline, D. G. (2001). Surgical management and outcome in patients with radial nerve lesions. *Journal of neurosurgery*, 95(4), 573-583.
- Kim, D. H., Kam, A. C., Chandika, P., Tiel, R. L., & Kline, D. G. (2001). Surgical management and outcomes in patients with median nerve lesions. *Journal of neurosurgery*, 95(4), 584-594.
- Kim, D. H., Murovic, J. A., Tiel, R., & Kline, D. G. (2004). Management and outcomes in 353 surgically treated sciatic nerve lesions. *Journal of neurosurgery*, 101(1), 8-17.
- Kim, D., Murovic, J., Kim, Y., & Kline, D. (2006). Surgical treatment and outcomes in 45 cases of posterior interosseous nerve entrapments and injuries. *Journal of neurosurgery*, 104(5), 766-777.
- Kim, J. H., Yoo, S. D., Kim, D. H., Han, Y. R., & Lee, S. A. (2020). Iliopsoas hematoma presenting with sudden knee extensor weakness: A case report. *Medicine*, 99(50).
- Kim, J., & Dellon, A. L. (2001). Reconstruction of a painful post-traumatic medial plantar neuroma with a bioabsorbable nerve conduit: a case report. *The journal of foot and ankle surgery*, 40(5), 318-323.
- Kim, J., Choi, Y. E., Kim, J. H., Lee, S. H., Oh, S., & Kim, S. H. (2020). Nerve repair and orthodromic and antidromic nerve grafts: an experimental comparative study in rabbit. *BioMed Research International*, 2020.
- Kim, S. H., Park, Y. B., Kim, B. S., Lee, D. H., & Pujol, N. (2021). Incidence of associated lesions of multiligament knee injuries: a systematic review and meta-analysis. *Orthopaedic journal of sports medicine*, 9(6), 23259671211010409.
- Kim, S. J., & et al. (2011). MR imaging mapping of skeletal muscle denervation in entrapment and compressive neuropathies. *Radiographics*, 31(2), 319-332.
- Kisch, T., Matzkeit, N., Waldmann, A., Stang, F., Krämer, R., Schweiger, U., . . . Westermair, A. L. (2019). The reason matters: deep wrist injury patterns differ with intentionality (accident versus suicide attempt). *Plastic and reconstructive surgery global open*, 7(5).
- Klifto, K.M., Azoury, S.D., Gurno, C.F., Card, E.B., Levin, L.S., Kovach, S.J. (2022). Treatment approach to isolated common peroneal nerve palsy by mechanism of injury: Systematic review and meta-analysis of individual participants' data. *J Plast Reconstr Aesthet Surg*, 75(2):683-702.
- Kline, D. G. (1982). Timing for exploration of nerve lesions and evaluation of the neuroma-in-continuity. *Clinical orthopaedics and related research*, 163, 42-49.
- Kline, D. G., & Tiel, R. (2007, 2nd Edition). Nerve action potential (NAP) recordings. In Kline and Hudson's nerve injuries: Operative results for major nerve injuries, entrapments and tumors. Saunders.
- Koch, H., Haas, F., Hubmer, M., Rappl, T., & Scharnagl, E. (2003). Treatment of painful neuroma by resection and nerve stump transplantation into a vein. *Annals of plastic surgery*, 51(1), 45-50.
- Koenig, R., Pedro, M., Heinen, C., Schmidt, T., Richter, H., Antoniadis, G., & Kretschmer, T. (2009). High-resolution ultrasonography in evaluating peripheral nerve entrapment and trauma. *Neurosurgical focus*, 26(2).

- Koenig RW, Schmidt TE, Heinen CP, Wirtz CR, Kretschmer T, Antoniadis G, Pedro MT. Intraoperative high-resolution ultrasound: a new technique in the management of peripheral nerve disorders. *J Neurosurg*. 2010 Nov 5. [Epub ahead of print]
- Koesling, C. (2007). Schienenbehandlung. In *Ergotherapie - Vom Handeln zum Handeln: Lehrbuch für die theoretische und praktische Ausbildung* (S. 295-598). Thieme.
- Kollmer, J., Bendszus, M., & Pham, M. (2015). MR neurography: diagnostic imaging in the PNS. *Clinical neuroradiology*, 25, 283-289.
- Kon, M., & Bloem, J. J. (1987). The treatment of amputation neuromas in fingers with a centrocentral nerve union. *Annals of plastic surgery*, 18(6), 506-510.
- Konofaos, P., & Wallace, R. D. (2015). Basic science of muscle neurotization: A review. *Journal of reconstructive microsurgery*, 481-486.
- Koopman, J. E., Duraku, L. S., de Jong, T., de Vries, R. B., Zuidam, J. M., & Hundepool, C. A. (2022). A systematic review and meta-analysis on the use of fibrin glue in peripheral nerve repair: Can we just glue it? *Journal of plastic, reconstructive & aesthetic surgery*, 75(3), 1018-1033.
- Koopman, J. E., Duraku, L. S., de Jong, T., de Vries, R. B., Zuidam, J. M., & Hundepool, C. A. (2022). A systematic review and meta-analysis on the use of fibrin glue in peripheral nerve repair: Can we just glue it? *Journal of plastic, reconstructive & aesthetic surgery*, 75(3), 1018-1033.
- Koriem, E., El-Mahy, M. M., Atiyya, A. N., & Diab, R. A. (2020). Comparison between supercharged ulnar nerve repair by anterior interosseous nerve transfer and isolated ulnar nerve repair in proximal ulnar nerve injuries. *The journal of hand surgery*, 45(2), 104-110.
- Kornfeld, T., Borger, A., & Radtke, C. (2021). Reconstruction of critical nerve defects using allogenic nerve tissue: a review of current approaches. *International journal of molecular sciences*, 22(7), 3515.
- Korompilias, A. V., Payatakes, A. H., Beris, A. E., Vekris, M. D., Afendras, G. D., & Soucacos, P. N. (2006). Sciatic and peroneal nerve injuries. *Microsurgery*, 26(4), 288-294.
- Korus, L., Ross, D. C., Doherty, C. D., & Miller, T. A. (2016). Nerve transfers and neurotization in peripheral nerve injury, from surgery to rehabilitation. *Journal of neurology, neurosurgery & psychiatry*, 87(2), 188-197.
- Koshima, I., Nanba, Y., Tsutsui, T., Takahashi, Y., & Itoh, S. (2004). New one-stage nerve pedicle grafting technique using the great auricular nerve for reconstruction of facial nerve defects. *Journal of reconstructive microsurgery*, 20(05), 357-361.
- Koshy, J. C., Agrawal, N. A., & Seruya, M. (2017). Nerve transfer versus interpositional nerve graft reconstruction for posttraumatic, isolated axillary nerve injuries: a systematic review. *Plastic and reconstructive surgery*, 140(5), 953-960.
- Kouyoumdjian, J. A., Graça, C. R., & Ferreira, V. F. (2017). Peripheral nerve injuries: A retrospective survey of 1124 cases. *Neurology India*, 65(3), 551.
- Kozusko, S. D., Kaminsky, A. J., Boyd, L. C., & Konofaos, P. (2019). Sensory neurotization of muscle: past, present and future considerations. *Journal of plastic surgery and hand surgery*, 53(1), 31-36.
- Krames, E. S. (2015). The dorsal root ganglion in chronic pain and as a target for neuromodulation: A review. *Neuromodulation: Technology at the neural interface*, 18(1), 24-32.

- Kretschmer, T., & Antoniadis, A. (2014). Traumatische Nervenläsionen. In *Nerven Chirurgie* (S. 95-182). Berlin/Heidelberg: Springer-Verlag.
- Kretschmer, T., & Birch, R. (2011). Management of acute peripheral nerve injuries. In *Youmans Neurological Surgery*, 6th ed (S. 2465-2483). Philadelphia: Elsevier Saunders.
- Kretschmer, T., & et al. (2009). Patient satisfaction and disability after brachial plexus surgery. *Neurosurgery*, 65(4), A189-A196.
- Kretschmer, T., Antoniadis, G., & Assmus, H. (2014). *Nerven Chirurgie*. Berlin/Heidelberg: Springer-Verlag.
- Kretschmer, T., Antoniadis, G., Braun, V., Rath, S., & Richter, H. (2001). Evaluation of iatrogenic lesions in 722 surgically treated cases of peripheral nerve trauma. *Journal of neurosurgery*, 94(6), 905-912.
- Kretschmer, T., Heinen, C., Antoniadis, G., Richter, H., & König, R. (2009). Iatrogenic nerve injuries. *Neurosurgery Clinics of North America*, 20(1), 73-90.
- Kubiak, C. A., Kemp, S. W., & Cederna, P. S. (2018). Regenerative peripheral nerve interface for management of postamputation neuroma. *JAMA surgery*, 153(7), 681-682.
- Kubiak, C. A., Kemp, S. W., Cederna, P. S., & Kung, T. A. (2017). Abstract P26: Prophylactic regenerative peripheral nerve interfaces for the mitigation of neuroma pain and phantom limb pain. *Plastic and reconstructive surgery Global open*, 5(4), 120.
- Kuffler, D. P. (2018). Origins of phantom limb pain. *Molecular neurobiology*, 55, 60-69.
- Kuiken, T. A., Barlow, A. K., Hargrove, L., & Dumanian, G. A. (2017). Targeted muscle reinnervation for the upper and lower extremity. *Techniques in orthopaedics (Rockville, Md.)*, 32(2), 109-116.
- Kung, T. A., Langhals, N. B., Martin, D. C., Johnson, P. J., Cederna, P. S., & Urbanchek, M. G. (2014). Regenerative peripheral nerve interface viability and signal transduction with an implanted electrode. *Plastic and reconstructive surgery*, 133(6), 1380-1394.
- Kwok, I., Silk, Z., Quick, T., Sinisi, M., MacQuillan, A., & Fox, M. (2016). Nerve injuries associated with supracondylar fractures of the humerus in children: our experience in a specialist peripheral nerve injury unit. *The bone & joint journal*, 98(6), 851-856.
- Labat, J. J., & et al. (2017). Adding corticosteroids to the pudendal nerve block for pudendal neuralgia: a randomised, double-blind, controlled trial. *BJOG: An International Journal of Obstetrics & Gynaecology*, 124(2), 251-260.
- Lalkhen, A., & Bhatia, K. (2012). Perioperative peripheral nerve injuries. *Continuing education in anaesthesia, critical care & pain*, 12(1), 38-42.
- Landwehr GM, Brüser P. Klinische Ergebnisse von End-zu-Seit-Nervennähten. *Handchir Mikrochir. Plast Chir* 2008;40:318-21
- Lans, J., Hoftiezer, Y., Lozano-Calderón, S. A., Heng, M., Valerio, I. L., & Eberlin, K. R. (2020). Risk factors for neuropathic pain following major upper extremity amputation. *Journal of reconstructive microsurgery*, 37(5), 413-420.
- Larson, C., Clohisy, J., Beaulé, P., Kelly, B., Giveans, M., Stone, R., & Samuelson, K. (2016). Intraoperative and early postoperative complications after hip arthroscopic surgery: a prospective multicenter trial utilizing a validated grading scheme. *The American journal of sports medicine*, 44(9), 2292-2298.

- Lauder, A., & Leversedge, F. J. (2020). Long Segment, Mixed Sensorimotor Nerve Reconstruction with Allograft: A Case Report of High Radial Nerve Injury. *JBJS Case Connector*, 10(1), e0207.
- Leckenby, J. I., & Vögelin, E. (2021). Reply: A retrospective case series reporting the outcomes of Avance nerve allografts in the treatment of peripheral nerve injuries. *Plastic and reconstructive surgery*, 147(2), 351e.
- Leckenby, J. I., Furrer, C., Haug, L., Juon Personeni, B., & Vögelin, E. (2020). A retrospective case series reporting the outcomes of Avance nerve allografts in the treatment of peripheral nerve injuries. *Plastic and reconstructive surgery*, 145(2), 368e-381e.
- Leclercq, C., & Mathoulin, C. (2016). Complications of wrist arthroscopy: a multicenter study based on 10,107 arthroscopies. *Journal of Wrist Surgery*, 5(04), 320-326.
- Lee, F. C., Singh, H., Nazarian, L. N., & Ratliff, J. K. (2011). High-resolution ultrasonography in the diagnosis and intraoperative management of peripheral nerve lesions. *Journal of neurosurgery*, 114(1), 206-211.
- Lee, M. C., Kim, D. H., Jeon, Y. R., Rah, D. K., Lew, D. H., Choi, E. C., & Lee, W. J. (2015). Functional outcomes of multiple sural nerve grafts for facial nerve defects after tumor-ablative surgery. *Archives of plastic surgery*, 42(4), 461-468.
- Lee, S. K., & Wolfe, S. W. (2012). Nerve transfers for the upper extremity: new horizons in nerve reconstruction. *AAOS - Journal of the American academy of orthopaedic surgeons*, 20(8), 506-517.
- Lee, Y. H., & Shieh, S. J. (2008). Secondary nerve reconstruction using vein conduit grafts for neglected digital nerve injuries. *Microsurgery*, 28(6), 436-440.
- Lehmann, H. C., Zhang, J., Mori, S., & Sheikh, K. A. (2010). Diffusion tensor imaging to assess axonal regeneration in peripheral nerves. *Experimental neurology*, 223(1), 238-244.
- Lehmann, W., Hoffmann, M., Fensky, F., Nüchtern, J., Großterlinden, L., Aghayev, E., . . . Rueger, J. (2014). What is the frequency of nerve injuries associated with acetabular fractures? *Clinical Orthopaedics and Related Research*®, 472(11), 3395-3403.
- Lenoble, E., Sokolow, C., Ebelin, M., Rigot, J., Dabos, N., Lemerle, J. P., & Vilain, R. (1989). Résultats de la réparation primaire de vingt-huit plaies isolées du nerf médian au poignet. In *Annales de chirurgie de la main* (S. 347-351). Elsevier Masson.
- Leversedge, F. J., & et al. (2020). A multicenter matched cohort study of processed nerve allograft and conduit in digital nerve reconstruction. *The journal of hand surgery*, 45(12), 1148-1156.
- Levinthal, R., Brown, W. J., & Rand, R. W. (1977). Comparison of fascicular, interfascicular, and epineural suture techniques in the repair of simple nerve lacerations. *Journal of neurosurgery*, 47(5), 744-750.
- Li, D. D., Deng, J., Jin, B., Han, S., Gu, X. Y., Zhou, X. F., & Yin, X. F. (2022). Effects of delayed repair of peripheral nerve injury on the spatial distribution of motor endplates in target muscle. *Neural regeneration research*, 17(2), 459.
- Li, N. Y., Onor, G. I., Lemme, N. J., & Gil, J. A. (2021). Epidemiology of peripheral nerve injuries in sports, exercise, and recreation in the United States. *The physician and sportsmedicine*, 49(3), 355-362.

- Li, Y., Lin, H., Zhao, L., & Chen, A. (2014). Unaffected contralateral S1 transfer for the treatment of lumbosacral plexus avulsion. *Injury*, 45(6), 1015-1018.
- Lin, M. Y., Manzano, G., & Gupta, R. (2013). Nerve allografts and conduits in peripheral nerve repair. *Hand clinics*, 29(3), 331-348.
- Linderoth, B., & Foreman, R. D. (2017). Conventional and novel spinal stimulation algorithms: hypothetical mechanisms of action and comments on outcomes. *Neuromodulation: Technology at the neural interface*, 20(6), 525-533.
- Lins, L., & Carvalho, F. M. (2016). SF-36 total score as a single measure of health-related quality of life: Scoping review. *SAGE open medicine*, 4, 2050312116671725.
- Liodaki, E., & et al. (2013). Removal of collagen nerve conduits (NeuraGen) after unsuccessful implantation: focus on histological findings. *Journal of reconstructive microsurgery*, 29(08), 517-522.
- Lohmeyer, J. A., Siemers, F., Machens, H. G., & Mailänder, P. (2009). The clinical use of artificial nerve conduits for digital nerve repair: a prospective cohort study and literature review. *Journal of reconstructive microsurgery*, 25(01), 55-61.
- Lohmeyer, J., Zimmermann, S., Sommer, B., Machens, H. G., Lange, T., & Mailänder, P. (2007). Bridging peripheral nerve defects by means of nerve conduits. *Der Chirurg*, 78, 142-147.
- Löscher, W. N., & et al. (2015). Iatrogenic lesions of peripheral nerves. *Acta Neurologica Scandinavica*, 132(5), 291-303.
- Lowe III, J. B., Tung, T. R., & Mackinnon, S. E. (2002). New surgical option for radial nerve paralysis. *Plastic and reconstructive surgery*, 110(3), 836-843.
- Lowry, F. E., & Follender, A. B. (1988). Interfascicular Neurolysis in the Severe Carpal Tunnel Syndrome A Prospective, Randomized, Double-Blind, Controlled Study. *Clinical Orthopaedics and Related Research (1976-2007)*, 227, 251-254.
- Luchetti, R., Atzei, A., & Rocchi, L. (2006). Fréquence et causes des mauvais résultats de l'arthroscopie du poignet / Incidence and causes of failures in wrist arthroscopic techniques. *Chirurgie de la Main*, 25, 48-53.
- Lundborg, G. & Dahlin, L. B. Anatomy, Function, and Pathophysiology of Peripheral Nerves and Nerve Compression. *Hand Clin.* 12, 185–193 (1996).
- Lundborg G, Rosen B, Sensory relearning after nerve repair, *THE LANCET* • Vol 358 • September 8, p.809-810, 2001
- Lundborg G. Richard P. Bunge memorial lecture. Nerve injury and repair - - a challenge to the plastic brain. *J Peripher Nerv Syst* 2003;8:209-226
- Ma, H., Van Heest, A., Glisson, C., & Patel, S. (2009). Musculocutaneous nerve entrapment: an unusual complication after biceps tenodesis. *The American journal of sports medicine*, 37(12), 2467-2469.
- Mackinnon SE, Colbert SH. Nerve transfers in the hand and upper extremity surgery. *Tech Hand Up Extrem Surg* 2008;12:20-3
- Mackinnon, S. E., & Dellon, A. L. (1987). Results of treatment of recurrent dorsoradial wrist neuromas. *Annals of plastic surgery*, 19(1), 54-61.
- Mackinnon, S. E., & Dellon, A. L. (1988). Classification of nerve injuries as the basis for treatment. In *Surgery of the peripheral nerve* (S. 35-63). New York: Thieme.

- Mackinnon, S. E., Glickman, L. T., & Dagum, A. (1992). A technique for the treatment of neuroma in-continuity. *Journal of reconstructive microsurgery*, 8(05), 379-383.
- Mahabier, K., Vogels, L., Punt, B., Roukema, G., Patka, P., & Van Lieshout, E. (2013). Humeral shaft fractures: retrospective results of non-operative and operative treatment of 186 patients. *Injury*, 44(4), 427-430.
- Mahan, M. A. (2019). Nerve stretching: a history of tension. *Journal of neurosurgery*, 132(1), 252-259.
- Mahan, M. A., Abou-Al-Shaar, H., Karsy, M., Warner, W., Yeoh, S., & Palmer, C. A. (2019). Pathologic remodeling in human neuromas: insights from clinical specimens. *Acta Neurochirurgica*, 161, 2453-2466.
- Malessy, M. J., Pondaag, W., & van Dijk, J. G. (4). Electromyography, nerve action potential, and compound motor action potentials in obstetric brachial plexus lesions: validation in the absence of a “gold standard”. In *Neurosurgery* (S. A153-A159). 2009: 65.
- Manley, O. W., Wormald, J. C., & Furniss, D. (2019). The changing shape of hand trauma: an analysis of Hospital Episode Statistics in England. *Journal of hand surgery, European volume*, 44(5), 532-536.
- Manoli, T., Schiefer, J. L., Schulz, L., Fuchsberger, T., & Schaller, H. E. (2016). Influence of immobilization and sensory re-education on the sensory recovery after reconstruction of digital nerves with direct suture or muscle-in-vein conduits. *Neural regeneration research*, 11(2), 338.
- Manoli, T., Schulz, L., & Stahl, S. (2015). Venen-Muskel-Interponate bei monofaszikulären Nervendefekten. *Handchirurgie Scan*, 4(01), 13-14.
- Manoli, T., Schulz, L., Stahl, S., Jaminet, P., & Schaller, H. E. (2014). Evaluation of sensory recovery after reconstruction of digital nerves of the hand using muscle-in-vein conduits in comparison to nerve suture or nerve autografting. *Microsurgery*, 34(8), 608-615.
- Marei, A., Doi, K., Hattori, Y., & Sakamoto, S. (2019). Quantitative assessment of elbow flexion by handheld dynamometry in brachial plexus palsy. *Journal of hand surgery, European volume*, 44(3), 256-262.
- Martín Nogueroles, T., Barousse, R., Gómez Cabrera, M., Socolovsky, M., Bencardino, J. T., & Luna, A. (2019). Functional MR neurography in evaluation of peripheral nerve trauma and postsurgical assessment. *Radiographics*, 39(2), 427-446.
- Martin, C. T., Gao, Y., Pugely, A. J., & Wolf, B. R. (2013). 30-day morbidity and mortality after elective shoulder arthroscopy: a review of 9410 cases. *Journal of shoulder and elbow surgery*, 22(12), 1667-1675.e1.
- Masmejean, E., Bihel, T., Lafosse, T., Pierrart, J., Silvera, J., Mir, O., & Gregory, T. (2017). Bataclan's ulnar nerve syndrome. *The American journal of medicine*, 130(3), e105-e106.
- Mathieu, L., Achour, S., Oberlin, C., & Belkheyar, Z. (2021). Single versus double tendon transfer for foot drop due to post-traumatic common fibular nerve palsy. *European journal of trauma and emergency surgery*, 1-7.
- Mathieu, L., Addas, B. M., Irimura, S. C., Oberlin, C., & Belkheyar, Z. (2020). Management of sciatic nerve defects: lessons learned and proposal for a new strategy. *Annals of plastic surgery*, 84(5), 559-564.

- Mathieu, L., Bertani, A., Gaillard, C., Chaudier, P., Ollat, D., Bauer, B., & Rigal, S. (2014). Combat-related upper extremity injuries: surgical management specificities on the theatres of operations. *Chirurgie de la main*, 33(3), 174-182.
- Mathieu, L., Pfister, G., Murison, J. C., Oberlin, C., & Belkheyar, Z. (2019). Missile injury of the sciatic nerve: observational study supporting early exploration and direct suture with flexed knee. *Military medicine*, 184(11-12), e937-e944.
- Matzkeit, N., Kisch, T., Waldmann, A., Schweiger, U., Mailänder, P., & Westermair, A. L. (2023). Deep wrist injuries from suicide attempts vs. accidents do not differ regarding sensorimotor outcome, but regarding patient-reported outcome measures. *Journal of plastic surgery and hand surgery*, 57(1-6), 95-102.
- Mauch, J. T., Bae, A., Shubinets, V., & Lin, I. C. (2019). A systematic review of sensory outcomes of digital nerve gap reconstruction with autograft, allograft, and conduit. *Annals of plastic surgery*, 82(4S), S247-S255.
- Mavrogenis, A. F., Pavlakis, K., Stamatoukou, A., Papagelopoulos, P. J., Theoharis, S., Zoubos, A. B., . . . Soucacos, P. N. (2008). Current treatment concepts for neuromas-in-continuity. *Injury*, 39(3), 43-48.
- Mavrogenis AF, Spyridonos SG, Antonopoulos D, Soucacos PN, Papagelopoulos PJ. Effect of sensory re-education after low median nerve complete transection and repair. *J Hand Surg Am* 2009;34:1210-1215
- Mazal, P. R., & Milesi, H. (2005). Neurolysis: Is it beneficial or harmful? In *Advanced Peripheral Nerve Surgery and Minimal Invasive Spinal Surgery* (S. 3-6). Vienna: Springer-Verlag.
- McCoy, G., Johnstone, R., & Kenwright, J. (1989). Biomechanical aspects of pelvic and hip injuries in road traffic accidents. *Journal of orthopaedic trauma*, 3(2), 118-123.
- McFarland, E. G., Caicedo, J. C., Gutterez, M. I., Sherbondy, P. S., & Kim, T. K. (2001). The anatomic relationship of the brachial plexus and axillary artery to the glenoid: implications for anterior shoulder surgery. *The American journal of sports medicine*, 29(6), 729-733.
- McKee, D., Osemwengie, B., & Cox, C. (2020). Distal digital nerve repair using nerve allograft with a dermal substitute: a case report. *Hand*, 15(4), NP47-NP50.
- McKee, P., & Nguyen, C. (2007). Low-profile dorsal dynamic wrist-finger-thumb assistive-extension orthosis for high radial nerve injury – Fabrication instructions. *Journal of hand therapy*, 20(1), 70-72.
- Means Jr, K. R., Rinker, B. D., Higgins, J. P., Payne Jr, S. H., Merrell, G. A., & Wilgis, E. S. (2016). A multicenter, prospective, randomized, pilot study of outcomes for digital nerve repair in the hand using hollow conduit compared with processed allograft nerve. *Hand*, 11(2), 144-151.
- Medical Research Council (Great Britain). Nerve Injuries Committee. (1942). Aids to the investigation of peripheral nerve injuries. HM Stationery Office.
- Medina, O., Arom, G. A., Yeranossian, M. G., Petrigliano, F. A., & McAllister, D. R. (2014). Vascular and nerve injury after knee dislocation: a systematic review. *Clinical orthopaedics and related research*, 472, 2621-2629.
- Meek, M. F., & Coert, J. H. (2012). Re: Chiriac et al. Experience of using the bioresorbable copolyester poly (DL-lactide-ε-caprolactone) nerve conduit guide Neurolac™ for

- nerve repair in peripheral nerve defects: report on a series of 28 lesions. *J Hand Surg Eur.* 2011, 37: 342–349. *Journal of hand surgery, European volume*, 37(7), 702-705.
- Meek, M. F., Nicolai, J. P., & Robinson, P. H. (2006). Secondary digital nerve repair in the foot with resorbable p (DLLA-ε-CL) nerve conduits. *Journal of reconstructive microsurgery*, 22(03), 149-152.
- Meiners, P. M., Coert, J. H., Robinson, P. H., & Meek, M. F. (2005). mpairment and employment issues after nerve repair in the hand and forearm. *Disability and rehabilitation*, 27(11), 617-623.
- Midha, R. (1997). Epidemiology of brachial plexus injuries in a multitrauma population. *Neurosurgery*, 40(6), 1182-1189.
- Midha, R. (2007). Mechanisms and pathology of injury. In Kline and Hudson's nerve injuries operative results for major nerve injuries, entrapments and tumors. Elsevier Health Sciences.
- Midha, R., & Grochmal, J. (2019). Surgery for nerve injury: current and future perspectives: JNSPG 75th anniversary invited review article. *Journal of neurosurgery*, 130(3), 675-685.
- Millesi, H. (1973). Microsurgery of peripheral nerves. *Hand*, 5(2), 157-160.
- Millesi, H. (1982). Peripheral nerve injuries. Nerve sutures and nerve grafting. *Scandinavian Journal of Plastic and Reconstructive Surgery. Supplementum*, 19, 25-37.
- Millesi, H. (1986). The nerve gap: theory and clinical practice. *Hand clinics*, 2(4), 651-663.
- Millesi, H. (1990). Progress in peripheral nerve reconstruction. *World journal of surgery*, 14, 733-747.
- Millesi, H., Meissl, G., & Berger, A. (1972). The interfascicular nerve-grafting of the median and ulnar nerves. *The journal of bone and joint surgery, American volume*, 54(4), 727-750.
- Millesi, H., Meissl, G., & Berger, A. (1972). The interfascicular nerve-grafting of the median and ulnar nerves. *JBJS*, 54(4), 727-750.
- Millesi, H., Meissl, G., & Berger, A. (1976). Further experience with interfascicular grafting of the median, ulnar, and radial nerves. *JBJS*, 85(2), 209-218.
- Millesi H, Schmidhammer R. End-to-side coaptation - - controversial research issue or important tool in human patients. *Acta Neurochir Suppl* 2007;100:103-106
- Millesi, H., Zöch, G., & Rath, T. (1990). The gliding apparatus of peripheral nerve and its clinical significance. *Annales de chirurgie de la main et du membre superieur*, 9(2), 87-97.
- Minini, A., & Megaro, A. (2021). Muscle in vein conduits: our experience. *Acta bio medica: Atenei parmensis*, 92(Suppl 1).
- Mioton, L. M., & Dumanian, G. A. (2018). Targeted muscle reinnervation and prosthetic rehabilitation after limb loss. *Journal of surgical oncology*, 118(5), 807-814.
- Missios S, Bekelis K, Spinner RJ (2014) Traumatic peripheral nerve injuries in children: epidemiology and socioeconomic. *J Neurosurg Pediatr* 14 (6): 688–694
- Miyamoto, Y. (1979). Experimental study of results of nerve suture under tension vs. nerve grafting. *Plastic and reconstructive surgery*, 64(4), 540-549.

- Miyamoto, Y., Watari, S., & Tsuge, K. (1979). Experimental studies on the effects of tension on intraneural microcirculation in sutured peripheral nerves. *Plastic and reconstructive surgery*, 63(3), 398-403.
- Mödlin M, Forstner C, Hofer C et al. Electrical stimulation of denervated muscles: first results of a clinical study. *Artif Organs* 2005;29:203-6
- Moore, A. E., & Stringer, M. D. (2011). Iatrogenic femoral nerve injury: a systematic review. *Surgical and radiologic anatomy*, 33, 649-658.
- Moore, A. M., Kasukurthi, R., Magill, C. K., Farhadi, H. F., Borschel, G. H., & Mackinnon, S. E. (2009). Limitations of conduits in peripheral nerve repairs. *Hand*, 4(2), 180-186.
- Moore, A. M., Wagner, I. J., & Fox, I. K. (2015). Principles of nerve repair in complex wounds of the upper extremity. In *Seminars in Plastic Surgery* (S. 040-047). Thieme Medical Publishers.
- Moradi, A., Menendez, M. E., Kachooei, A. R., Isakov, A., & Ring, D. (2016). Update of the quick DASH questionnaire to account for modern technology. *Hand*, 11(4), 403-409.
- Moradzadeh, A., Borschel, G. H., Luciano, J. P., Whitlock, E. L., Hayashi, A., Hunter, D. A., & Mackinnon, S. E. (2008). The impact of motor and sensory nerve architecture on nerve regeneration. *Experimental neurology*, 212(2), 370-376.
- Moseley, G. L., & Wiech, K. (2009). The effect of tactile discrimination training is enhanced when patients watch the reflected image of their unaffected limb during training. *Pain*, 144(3), 314-319.
- Mouraux, D., & et al. (2017). 3D augmented reality mirror visual feedback therapy applied to the treatment of persistent, unilateral upper extremity neuropathic pain: a preliminary study. *Journal of manual & manipulative therapy*, 25(3), 137-143.
- Mthethwa, J., & Chikate, A. (2018). A review of the management of tibial plateau fractures. *Musculoskeletal surgery*, 102, 119-127.
- Mumenthaler, M., & Schliack, H. (2014). *Läsionen peripherer Nerven und radikuläre Syndrome*. Stuttgart: Thieme.
- Münch, J., & Volk, T. (2012). Nerve injuries associated with nerve blocks: clinic and incidence. *Anesthesiologie, Intensivmedizin, Notfallmedizin, Schmerztherapie: AINS*, 47(5), S. 320-3255; quiz 326.
- Muramatsu, S., Mizuno, Y., Murayama, H., & Ikemoto, S. (1990). Hereditary antithrombin III deficiency with a superior sagittal sinus thrombosis: evidence for a possible mutation starting in the mother of the propositus. *Thrombosis research*, 57(4), 593-600.
- Murovic, J. A. (2009). Upper-extremity peripheral nerve injuries: a Louisiana State University Health Sciences Center literature review with comparison of the operative outcomes of 1837 Louisiana State University Health Sciences Center median, radial, and ulnar nerve lesions. *Neurosurgery*, 65(4), A11-A17.
- Murphy, R. N., Elsayed, H., Singh, S., Dumville, J., Wong, J. K., & Reid, A. J. (2021). A quantitative systematic review of clinical outcome measure use in peripheral nerve injury of the upper limb. *Neurosurgery*, 89(1), 22-30.
- Myers, R. R., Murakami, H., & Powell, H. C. (1986). Reduced nerve blood flow in edematous neuropathies: a biomechanical mechanism. *Microvascular research*, 32(2), 145-151.

- Nagda, S. H., Rogers, K. J., Sestokas, A. K., Getz, C. L., Ramsey, M. L., Glaser, D. L., & Williams Jr, G. R. (2007). Neer Award 2005: peripheral nerve function during shoulder arthroplasty using intraoperative nerve monitoring. *Journal of shoulder and elbow surgery*, 16(3), S2-S8.
- Nagpal, A., Clements, N., Duszynski, B., & Boies, B. (2021). The effectiveness of dorsal root ganglion neurostimulation for the treatment of chronic pelvic pain and chronic neuropathic pain of the lower extremity: a comprehensive review of the published data. *Pain medicine*, 22(1), 49-59.
- Nakamura, Y., Takanari, K., Ebisawa, K., Kanbe, M., Nakamura, R., & Kamei, Y. (2020). Repair of temporal branch of the facial nerve with novel polyglycolic acid-collagen tube: a case report of two cases. *Nagoya journal of medical science*, 82(1), 123.
- Naraghi, A. M., Awdeh, H., Wadhwa, V., Andreisek, G., & Chhabra, A. (2015). Diffusion tensor imaging of peripheral nerves. In *Seminars in musculoskeletal radiology (Volume 19)* (S. 191-200). Thieme Medical Publishers.
- Navarro, X., Vivó, M., & Valero-Cabré, A. (2007). Neural plasticity after peripheral nerve injury and regeneration. *Progress in neurobiology*, 82(4), 163-201.
- Navarro-Vicente, F., García-Granero, A., Frasson, M., Blanco, F., Flor-Lorente, B., García-Botello, S., & García-Granero, E. (2012). Prospective evaluation of intraoperative peripheral nerve injury in colorectal surgery. *Colorectal disease*, 14(3), 382-385.
- Nellis, J. C., Ishii, M., Byrne, P. J., Boahene, K. D., Dey, J. K., & Ishii, L. E. (2017). Association among facial paralysis, depression, and quality of life in facial plastic surgery patients. *JAMA facial plastic surgery*, 19(3), 190-196.
- Nelson, G., Wu, T., Galatz, L., Yamaguchi, K., & Keener, J. (2014). Elbow arthroscopy: early complications and associated risk factors. *Journal of shoulder and elbow surgery*, 23(2), 273-278.
- Neubrech, F., & et al. (2018). Enhancing the outcome of traumatic sensory nerve lesions of the hand by additional use of a chitosan nerve tube in primary nerve repair: a randomized controlled bicentric trial. *Plastic and reconstructive surgery*, 142(2), 415-424.
- Newman, B. (2013). Arm complications after manual whole blood donation and their impact. *Transfusion medicine reviews*, 27(1), 44-49.
- Newman, B. H., Pichette, S., Pichette, D., & Dzaka, E. (2003). Adverse effects in blood donors after whole-blood donation: a study of 1000 blood donors interviewed 3 weeks after whole-blood donation. *Transfusion*, 43(5), 598-603.
- Nichols, C. M., Brenner, M. J., Fox, I. K., Tung, T. H., Hunter, D. A., Rickman, S. R., & Mackinnon, S. E. (2004). Effects of motor versus sensory nerve grafts on peripheral nerve regeneration. *Experimental neurology*, 190(2), 47-355.
- Nichols, D. S., & Chim, H. (2021). Contralateral obturator to femoral nerve branch transfer for multilevel lumbosacral plexus avulsion injury. *Plastic and reconstructive surgery global open*, 9(12).
- Nielsen, V. K., Osgaard, O., & Trojaborg, W. (1980). Interfascicular neurolysis in chronic ulnar nerve lesions at the elbow: an electrophysiological study. *Journal of neurology, neurosurgery & psychiatry*, 43(3), 272-280.

- Nietosvaara, Y., Grahn, P., & Sommarhem, A. (2019). Failed peripheral nerve reconstruction with processed nerve allografts in three patients. *Journal of hand surgery, European volume*, 44(3), 318-320.
- Noble, J., Munro, C., Prasad, V., & Midha, R. (1998). Analysis of upper and lower extremity peripheral nerve injuries in a population of patients with multiple injuries. *Journal of trauma and acute care surgery*, 45(1), 116-122.
- Novak, C. B., van Vliet, D., & Mackinnon, S. E. (1995). Subjective outcome following surgical management of upper extremity neuromas. *The journal of hand surgery*, 20(2), 221-226.
- Novak, C., & Mackinnon, S. E. (2002). Distal anterior interosseous nerve transfer to the deep motor branch of the ulnar nerve for reconstruction of high ulnar nerve injuries. *Journal of reconstructive microsurgery*, 18(06), 459-464.
- Nwawka, O. K., Casaletto, E., Wolfe, S. W., & Feinberg, J. H. (2019). Ultrasound imaging of brachial plexus trauma in gunshot injury. *Muscle & nerve*, 59(6), 707-711.
- Oberle, J. W., Antoniadis, G., Rath, S. A., & Richter, H. P. (1997). Value of nerve action potentials in the surgical management of traumatic nerve lesions. *Neurosurgery*, 41(6), 1337-1344.
- Oberlin, C., & Rantissi, M. (2011). Gunshot injuries to the nerves. *Chirurgie de la main*, 30(3), 176-182.
- Ogrodnik, J. (2018). Superficial peroneal nerve injured during fasciotomy: A successful repair with Cadaveric nerve allograft. *The American surgeon*, 84(2), E59-E60.
- Oliveira, K. M., Pindur, L., Han, Z., Bhavsar, M. B., Barker, J. H., & Leppik, L. (2018). Time course of traumatic neuroma development. *PLoS One*, 13(7), e0200548.
- Oud, T., Beelen, A., Eijffinger, E., & Nollet, F. (2007). Sensory re-education after nerve injury of the upper limb: A systematic review. *Clinical rehabilitation*, 21(6), 483-494.
- Padovano, W. M., & et al. (2022). Incidence of nerve injury after extremity trauma in the United States. *Hand*, 17(4), 615-623.
- Page, M. J., & et al. (2021). The PRISMA 2020 statement: An updated guideline for reporting systematic reviews. *International journal of surgery*, 88, 105906.
- Pages, L., Le Hanneur, M., Cambon-Binder, A., & Belkheyar, Z. (2020). C5/C6 brachial plexus palsy reconstruction using nerve surgery: long-term functional outcomes. *Orthopaedics & traumatology: surgery & research*, 106(6), 1095-1100.
- Pailhé, R., Chiron, P., Reina, N., Cavaignac, E., Lafontan, V., & Laffosse, J. (2013). Pudendal nerve neuralgia after hip arthroscopy: retrospective study and literature review. *Orthopaedics & traumatology: surgery & research*, 99(7), 785-790.
- Pan, D., Mackinnon, S. E., & Wood, M. D. (2020). Advances in the repair of segmental nerve injuries and trends in reconstruction. *Muscle & nerv*, 61(6), 726-739.
- Pannell, W. C., Heckmann, N., Alluri, R. K., Sivasundaram, L., Stevanovic, M., & Ghiassi, A. (2017). Predictors of nerve injury after gunshot wounds to the upper extremity. *Hand*, 12(5), 501-506.
- Pannucci, C., Myckatyn, T. M., Mackinnon, S. E., & Hayashi, A. (2007). End-to-side nerve repair: review of the literature. *Restorative neurology and neuroscience*, 25(1), 45-63.
- Paprottka, F. J., Wolf, P., Harder, Y., Kern, Y., Paprottka, P. M., Machens, H. G., & Lohmeyer, J. A. (2013). Sensory recovery outcome after digital nerve repair in relation

- to different reconstructive techniques: meta-analysis and systematic review. *Plastic surgery international*, 2013.
- Patel, M. S., Wilent, W. B., Gutman, M. J., & Abboud, J. A. (2021). Incidence of peripheral nerve injury in revision total shoulder arthroplasty: an intraoperative nerve monitoring study. *Journal of shoulder and elbow surgery*, 30(7), 1603-1612.
- Paternostro-Sluga, T., Keilani, M., Posch, M., & Fialka-Moser, V. (2003). Factors that influence the duration of splint wear in peripheral nerve lesions. *American journal of physical medicine & rehabilitation*, 82(2), 86-95.
- Patterson, J. M., Russo, S. A., El-Haj, M., Novak, C. B., & Mackinnon, S. E. (2022). Radial nerve palsy: nerve transfer versus tendon transfer to restore function. *Hand*, 17(6), 1082-1089.
- Peer, S., Bodner, G., Meirer, R., Willeit, J., & Piza-Katzer, H. (2001). Examination of postoperative peripheral nerve lesions with high-resolution sonography. *American journal of roentgenology*, 177(2), 415-419.
- Perfetti, C. (2007). *Rehabilitieren mit Gehirn: kognitiv-therapeutische Übungen in Neurologie und Orthopädie*. Pflaum Physiotherapie.
- Pet, M. A., Ko, J. H., Friedly, J. L., Mourad, P. D., & Smith, D. G. (2014). Does targeted nerve implantation reduce neuroma pain in amputees? *Clinical orthopaedics and related research*, 472, 2991-3001.
- Peters, B. R., Van Handel, A. C., Russo, S. A., & Moore, A. M. (2021). Five reliable nerve transfers for the treatment of isolated upper extremity nerve injuries. *Plastic and reconstructive surgery*, 147(5), 830e-845e.
- Peters, B. R., Wood, M. D., Hunter, D. A., & Mackinnon, S. E. (2023). Acellular nerve allografts in major peripheral nerve repairs: An analysis of cases presenting with limited recovery. *Hand*, 18(2), 236-243.
- Petersen, B. A., Nanivadekar, A. C., Chandrasekaran, S., & Fisher, L. E. (2019). Phantom limb pain: peripheral neuromodulatory and neuroprosthetic approaches to treatment. *Muscle & nerve*, 59(2), 154-167.
- Petrini, F. M., & et al. (2019). Sensory feedback restoration in leg amputees improves walking speed, metabolic cost and phantom pain. *Nature medicine*, 25(9), 1356-1363.
- Pfau, D. B., Geber, C., Birklein, F., & Treede, R. D. (2012). Quantitative sensory testing of neuropathic pain patients: potential mechanistic and therapeutic implications. *Quantitative sensory testing of neuropathic pain patients: potential mechanistic and therapeutic implications*, 16, 199-206.
- Pfister, G., De Carbonnières, A., Dubourg, O., Prat, N., Cremades, A., & Mathieu, L. (2018). Traumatismes balistiques des nerfs: quelles lésions microscopiques sur la partie continue des sections partielles? *Hand surgery and rehabilitation*, 37(6), 384-385.
- Pfister, G., Ghabi, A., de Carbonnières, A., Oberlin, C., Belkheyar, Z., & Mathieu, L. (2020). Direct suturing of sciatic nerve defects in high-degree knee flexion: an experimental study. *World neurosurgery*(133), e288-e292.
- Pienaar C, Swan MC, De Jager W, Solomons M. Clinical experience with end-to-side nerve transfer. *J Hand Surg Br* 2004;29:438-443

- Pilanci, O., Ozel, A., Basaran, K., Celikdelen, A., Berkoz, O., Saydam, F. A., & Kuvat, S. V. (2014). Is there a profit to use the lateral antebrachial cutaneous nerve as a graft source in digital nerve reconstruction? *Microsurgery*, 34(5), 367-371.
- Piza-Katzer, H., Schöller, T., & Stichelberger, M. (2009). Iatrogen femoral nerve lesions. *Handchirurgie, Mikrochirurgie, Plastische Chirurgie: Organ der Deutschsprachigen Arbeitsgemeinschaft für Handchirurgie: Organ der Deutschsprachigen Arbeitsgemeinschaft für Mikrochirurgie der Peripheren Nerven und Gefässe: Organ der V...*, 41(4), 230-237.
- Plastaras, C., Chhatre, A., & Kotcharian, A. (2014). Perioperative lower extremity peripheral nerve traction injuries. *Orthopedic Clinics*, 45(1), 55-63.
- Plastaras, C., Chhatre, A., & Kotcharian, A. (2014). Perioperative upper extremity peripheral nerve traction injuries. *Orthopedic Clinics*, 45(1), 47-53.
- Polydefkis M, Sirdofsky M, Hauer P, Petty BG, Murinson B, McArthur JC. Factors influencing nerve regeneration in a trial of timcodar dimesylate. *Neurology* 2006;66:259-261
- Poppler, L. H., Davidge, K., Lu, J. C., Armstrong, J., Fox, I. K., & Mackinnon, S. E. (2015). Alternatives to sural nerve grafts in the upper extremity. *Hand*, 10(1), 68-75.
- Poppler, L. H., Parikh, R. P., Bichanich, M. J., Rebehn, K., Bettlach, C. R., Mackinnon, S. E., & Moore, A. M. (2018). Surgical interventions for the treatment of painful neuroma: a comparative meta-analysis. *Pain*, 159(2), 214.
- Power, H. A., Kahn, L. C., Patterson, M. M., Yee, A., Moore, A. M., & Mackinnon, S. E. (2020). Refining indications for the supercharge end-to-side anterior interosseous to ulnar motor nerve transfer in cubital tunnel syndrome. *Plastic and reconstructive surgery*, 145(1), 106e-116e.
- Pradat, P. F., Maisonobe, T., Psimaras, D., Lenglet, T., Porcher, R., Lefaix, J. L., & Delanian, S. (2012). Radiation-induced neuropathies: collateral damage of improved cancer prognosis. *Revue neurologique*, 168(12), 939-950.
- Prahn, C., Heinzl, J., & Kolbenschlag, J. (2022). Blood supply and microcirculation of the peripheral nerve. In *Peripheral nerve tissue engineering and regeneration* (S. 35-79). Springer International Publishing.
- Pulvertaft, R. G. Repair of flexor tendons of the hand. *Plast Reconstr Surg* 11, 509–510 (1953).
- Pulvertaft, R. G. Repair of Tendon Injuries in the Hand. *Postgrad Med* 8, 81–87 (2016).
- Purger, D. A., Sakamuri, S., Hug, N. F., Biswal, S., & Wilson, T. J. (2020). Imaging of damaged nerves. *Clinics in Plastic Surgery*, 47(2), 245-259.
- Quick, T. J., Singh, A. K., Fox, M., Sinisi, M., & MacQuillan, A. (2016). A quantitative assessment of the functional recovery of flexion of the elbow after nerve transfer in patients with a brachial plexus injury. *The bone & joint journal*, 98(11), 1517-1520.
- Quintal, I., Carrier, A., Packham, T., Bourbonnais, D., & Dyer, J. O. (2021). Tactile stimulation programs in patients with hand dysesthesia after a peripheral nerve injury: A systematic review. *Journal of hand therapy*, 34(1), 3-17.
- Rains, D., Rooke, G., & Wahl, C. (2011). Pathomechanisms and complications related to patient positioning and anesthesia during shoulder arthroscopy. *Arthroscopy: The journal of arthroscopic & related surgery*, 27(4), 532-541.

- Rajendram, C., Ken-Dror, G., Han, T., & Sharma, P. (2022). Efficacy of mirror therapy and virtual reality therapy in alleviating phantom limb pain: a meta-analysis and systematic review. *BMJ Military health*, 168(2), 173-177.
- Raspopovic, S., Valle, G., & Petrini, F. M. (2021). Sensory feedback for limb prostheses in amputees. *Nature materials*, 20(7), 925-939.
- Rasulić, L., & et al. (2017). Iatrogenic peripheral nerve injuries—surgical treatment and outcome: 10 years' experience. *World neurosurgery*, 103, 841-851.e6.
- Rasulić, L., & et al. (2018). Management of brachial plexus missile injuries. *Acta Clinica Croatica*, 57(3), 487.
- Rasulić, L., Puzović, V., Rotim, K., Jovanović, M., Samardžić, M., Živković, B., & Savić, A. (2015). The epidemiology of forearm nerve injuries—a retrospective study. *Acta clinica Croatica*, 54(1), 19-24.
- Ray, W. Z., & Mackinnon, S. E. (2010). Management of nerve gaps: autografts, allografts, nerve transfers, and end-to-side neurorrhaphy. *Experimental neurology*, 223(1), 77-85.
- Ray, W. Z., & Mackinnon, S. E. (2011). Clinical outcomes following median to radial nerve transfers. *The journal of hand surgery*, 36(2), 201-208.
- Ray, W. Z., Chang, J., Hawasli, A., Wilson, T. J., & Yang, L. (2016). Motor nerve transfers: a comprehensive review. *Neurosurgery*, 78(1), 1-26.
- Rbia, N., Bulstra, L. F., Saffari, T. M., Hovius, S. E., & Shin, A. Y. (2019). Collagen nerve conduits and processed nerve allografts for the reconstruction of digital nerve gaps: a single-institution case series and review of the literature. *World neurosurgery*, 127, e1176-e1184.
- Rebowe, R., Rogers, A., Yang, X., Kundu, S. C., Smith, T. L., & Li, Z. (2018). Nerve repair with nerve conduits: problems, solutions, and future directions. *Journal of hand and microsurgery*, 10(02), 61-65.
- Rein, S., & et al. (2009). Evaluation of the proprioceptive influence of the cutaneous afferents to the ankle in patients after sural nerve harvesting. *Neurosurgery*, 64(3), 519-526.
- Reiß, I. (2007). *Thermotherapie*. In *Ergotherapie - Vom Behandeln zum Handeln: Lehrbuch für die theoretische und praktische Ausbildung*. Thieme.
- Revenaugh, P. C., Knott, P. D., McBride, J. M., & Fritz, M. A. (2012). Motor nerve to the vastus lateralis. *Archives of facial plastic surgery*, 14(5), 365-368.
- Richter, H. P. (1982). Impairment of motor recovery after late nerve suture: experimental study in the rabbit. Part 1: functional and electromyographic findings. *Neurosurgery*, 10(1), 70-74.
- Rickett, T., Connell, S., Bastijanac, J., Hegde, S., & Shi, R. (2011). Functional and mechanical evaluation of nerve stretch injury. *Journal of medical systems*, 35(5), 787-793.
- Riddez, L. (2014). Wounds of war in the civilian sector: principles of treatment and pitfalls to avoid. *European journal of trauma and emergency surgery*, 40(4), 461-468.
- Ridley, T., McCarthy, M., Bollier, M., Wolf, B., & Amendola, A. (2018). The incidence and clinical outcomes of peroneal nerve injuries associated with posterolateral corner injuries of the knee. *Knee surgery, sports traumatology, arthroscopy*, 26, 806-811.

- Rinkel, W. D., Cabezas, M. C., van Neck, J. W., Birnie, E., Hovius, S. E., & Coert, J. H. (2018). Validity of the Tinel sign and prevalence of tibial nerve entrapment at the tarsal tunnel in both diabetic and nondiabetic subjects: a cross-sectional study. *Plastic and reconstructive surgery*, 142(5), 1258-1266.
- Rinkel, W. D., Huisstede, B. M., van der Avoort, D. J., Coert, J. H., & Hovius, S. E. (2013). What is evidence based in the reconstruction of digital nerves? A systematic review. *Journal of plastic, reconstructive & aesthetic surgery*, 66(2), 151-164.
- Rinker, B. D., Ingari, J. V., Greenberg, J. A., Thayer, W. P., Safa, B., & Buncke, G. M. (2015). Outcomes of short-gap sensory nerve injuries reconstructed with processed nerve allografts from a multicenter registry study. *Journal of reconstructive microsurgery*, 31(05), 384-390.
- Rinker, B., & et al. (2017). Use of processed nerve allografts to repair nerve injuries greater than 25 mm in the hand. *Annals of plastic surgery*, 78(6), S292-S295.
- Rinker, B., & Liau, J. Y. (2011). A prospective randomized study comparing woven polyglycolic acid and autogenous vein conduits for reconstruction of digital nerve gaps. *The journal of hand surgery*, 36(5), 775-781.
- Rinker, B., & Vyas, K. S. (2014). Clinical applications of autografts, conduits, and allografts in repair of nerve defects in the hand: current guidelines. *Clinics in Plastic Surgery*, 41(3), 533-550.
- Riordan, D. C. (1983). Tendon transfers in hand surgery. *The journal of hand surgery*, 8(5), 748-753.
- Ritcher, H. P., & Ketelsen, U. P. (1982). Impairment of motor recovery after late nerve suture: experimental study in the rabbit. Part 2: morphological findings. *Neurosurgery*, 10(1), 75-85.
- Rizzolatti, G. (2005). The mirror neuron system and its function in humans. *Anatomy and embryology*, 210(5-6), 419-421.
- Robert, E. G., Happel, L. T., & Kline, D. G. (2009). Intraoperative nerve action potential recordings: technical considerations, problems, and pitfalls. *Neurosurgery*, 65(4), A97-A104.
- Roberts, S. E., Thibaudeau, S., Burrell, J. C., Zager, E. L., Cullen, D. K., & Levin, L. S. (2017). To reverse or not to reverse? A systematic review of autograft polarity on functional outcomes following peripheral nerve repair surgery. *Microsurgery*, 37(2), 167-174.
- Rochkind S, Drory V, Alon M, Nissan M, Ouaknine GE. Laser phototherapy (780 nm), a new modality in treatment of longterm incomplete peripheral nerve injury: a randomized double-blind placebo-controlled study. *Photomed Laser Surg* 2007;25:436-442
- Rochkind, S., Strauss, I., Shlitner, Z., Alon, M., Reider, E., & Graif, M. (2014). Clinical aspects of ballistic peripheral nerve injury: shrapnel versus gunshot. *Acta neurochirurgica*, 156, 1567-1575.
- Roeder, J. R., Loddie, F., & Delee, J. C. (1980). Femoral head fractures associated with posterior hip dislocations. *Clinical orthopaedics and related research*, 147, 121-130.
- Roganović, Z. (1998). Factors influencing the outcome of nerve repair. *Vojnosanitetski Pregled*, 55(2), 119-131.

- Roganovic, Z. (2004). Missile-caused ulnar nerve injuries: outcomes of 128 repairs. *Neurosurgery*, 55(5), 1120-1129.
- Rolke, R., & et al. (2006). Pain@. 123(3), 231-243.
- Rommens, P., Kuechle, R., Bord, T., Lewens, T., Engelmann, R., & Blum, J. (2008). Humeral nailing revisited. *Injury*, 39(12), 1319-1328.
- Rosén, B., Björkman, A., & Lundborg, G. (2006). Improved sensory relearning after nerve repair induced by selective temporary anaesthesia—a new concept in hand rehabilitation. *Journal of hand surgery*, 31(2), 126-132.
- Rosson, G. D., Williams, E. H., & Dellon, A. L. (2009). Motor nerve regeneration across a conduit. *Microsurgery*, 29(2), 107-114.
- Ruchalla, E., & Dürrheim, B. (2022). Metaanalyse zum Vergleich von Nerven-trans-plantaten und Conduits zur Rekonstruktion von Fingernerven. *Handchirurgie Scan*, 11(02), 99-101.
- Rudigier J. Kurzgefasste Handchirurgie. 5. A. (2006). Thieme. Stuttgart.
- Rupp, J., Reed, M., Van Ee, C., Kuppaa, S., Wang, S., Goulet, J., & Schneider, L. (2002). The tolerance of the human hip to dynamic knee loading. *SAE Technical Paper*, 22(0011).
- Saadat, S., Eslami, V., & Rahimi-Movaghar, V. (2011). The incidence of peripheral nerve injury in trauma patients in Iran. *Ulusal travma ve acil cerrahi dergisi (Turkish journal of trauma & emergency surgery)*, 17(6), 539-544.
- Saeki, M., Tanaka, K., Imatani, J., Okamoto, H., Watanabe, K., Nakamura, T., ... & Hirata, H. (2018). Efficacy and safety of novel collagen conduits filled with collagen filaments to treat patients with peripheral nerve injury: A multicenter, controlled, open-label clinical trial. *Injury*, 49(4), 766-774.
- Safa, B., & Buncke, G. (2016). Autograft substitutes: conduits and processed nerve allografts. *Hand clinics*, 32(2), 127-140.
- Safa, B., & et al. (2020). Peripheral nerve repair throughout the body with processed nerve allografts: Results from a large multicenter study. *Microsurgery*, 40(5), 527-537.
- Saffari, T. M., Bedar, M., Hundepool, C. A., Bishop, A. T., & Shin, A. Y. (2020). The role of vascularization in nerve regeneration of nerve graft. *Neural regeneration research*, 15(9), 1573-1579.
- Saito, H., & Dahlin, L. B. (2008). Expression of ATF3 and axonal outgrowth are impaired after delayed nerve repair. *BMC neuroscience*, 9(1), 1-10.
- Sallam, A. A., El-Deeb, M. S., & Imam, M. A. (2017). Nerve transfer versus nerve graft for reconstruction of high ulnar nerve injuries. *The journal of hand surgery*, 42(4), 265-273.
- Sallam, A., Eldeeb, M., & Kamel, N. (2022). Autologous fibrin glue versus microsuture in the surgical reconstruction of peripheral nerves: a randomized clinical trial. *The journal of hand surgery*, 47(1), 89.e1-89. e11.
- Samadian, M., & et al. (2009). Gunshot injuries to the brachial plexus during wartime. *British journal of neurosurgery*, 23(2), 165-169.
- Samardžić, M. M., Rasulić, L. G., & Vučković, Č. D. (1999). Missile injuries of the sciatic nerve. *Injury*, 30(1), 15-20.
- Sampson, T. (2001). Complications of hip arthroscopy. *Clinics in sports medicine*, 20(4), 831-836.

- Samson, D., Ng, C. Y., & Power, D. (2016). An evidence-based algorithm for the management of common peroneal nerve injury associated with traumatic knee dislocation. *EFORT open reviews*, 1(10), 362-367.
- San Miguel Campos, M. (2016). Complications after ankle and hindfoot arthroscopy. *Revista española de cirugía ortopédica y traumatología (English ed.)*, 60(6), 387-393.
- Sandi, B. (2000). Desensibilisierungstherapie. *Zeitschrift für Handtherapie, Sonderheft Nerven*, 2(3), 15-30.
- Satyawali, M., Meena, S. K., & Jain, N. (2021). Effectiveness of hand splinting and sensory re-education to regain functionality after wrist drop. *EPR International journal of research & development*, 6(7).
- Schiefer, J. L., Schulz, L., Rath, R., Stahl, S., Schaller, H. E., & Manoli, T. (2015). Comparison of short-with long-term regeneration results after digital nerve reconstruction with muscle-in-vein conduits. *Neural regeneration research*, 10(10), 1674.
- Schmidhammer, R., Rosenauer, R., & Hausner, T. (2022). Surgical techniques in nerve repair. In *Peripheral nerve tissue engineering and regeneration* (S. 467-490). Springer International Publishing.
- Schmidt, G. (1993). Eduard Albert and the beginning of human nerve grafting. *European surgery*, 45(4), 287-288.
- Schwarz, D., Pedro, M. T., Brand, C., Bendszus, M., & Antoniadis, G. (2017). Nerve injuries and traumatic lesions of the brachial plexus: imaging diagnostics and therapeutic options. *Der Radiologe*, 57, 184-194.
- Schwarz, D., Weiler, M., Pham, M., Heiland, S., Bendszus, M., & Bäumer, P. (2015). Diagnostic signs of motor neuropathy in MR neurography: nerve lesions and muscle denervation. *European radiology*, 25, 1497-1503.
- Scully, W., Wilson, D., Parada, S., & Arrington, E. (2013). Iatrogenic nerve injuries in shoulder surgery. *JAAOS – Journal of the American academy of orthopaedic surgeons*, 21(12), 717-726.
- Secer, H., Daneyemez, M., Tehli, O., Gonul, E., & Izci, Y. (2008). The clinical, electrophysiologic, and surgical characteristics of peripheral nerve injuries caused by gunshot wounds in adults: a 40-year experience. *Surgical neurology*, 69(2), 143-152.
- Seddon, H. (1943). Peripheral nerve injuries. *Glasgow medical journal*, 139(3), 61-75.
- Seddon, H. (1975). *Surgical disorders of the peripheral nerves*.
- Seddon, H. (2011). *Surgical disorders of the peripheral nerves (1975)*. In *Surgical disorders of the peripheral nerves* (S. xiii-336). Springer Science & Business Media.
- Seddon, H. J. (1954). Methods of investigating nerve injuries. *Special report series (Medical Research Council, Great Britain)*, 282, 1-15.
- Selles RW, Schreuders TAR, Stam HJ. Mirror therapy in patients with causalgia (Complex regional pain syndrome type II) following peripheral nerve injury: two cases. *J Rehab Med* 2008;40:312-14
- Shao, Y., Harwood, P., Grotz, M., Limb, D., & Giannoudis, P. (2005). Radial nerve palsy associated with fractures of the shaft of the humerus: a systematic review. *The journal of bone & joint surgery, British volume*, 87(12), 1647-1652.

- Shealy, C. N., Mortimer, J. T., & Reswick, J. B. (1967). Electrical inhibition of pain by stimulation of the dorsal columns: preliminary clinical report. *Anesthesia & analgesia*, 46(4), 489-491.
- Sherman, O., Fox, J., Snyder, S., Del Pizzo, W., Friedman, M., Ferkel, R., & Lawley, M. (1986). Arthroscopy--" no-problem surgery". An analysis of complications in two thousand six hundred and forty cases. *JBJS*, 68(2), 256-265.
- Shetty, T. e. (2018). Risk factors for acute nerve injury after total knee arthroplasty. *Muscle & nerve*, 57(6), 946-950.
- Shetty, T. e. (2019). Risk factors for nerve injury after total hip arthroplasty: a case-control study. *The journal of arthroplasty*, 34(1), 151-156.
- Siemers, F. (2016). Nervenröhrchen in der Nerven Chirurgie. *Trauma und Berufskrankheit*, 18(Suppl 3), 260-263.
- Siemionow, M., & Brzezicki, G. (2009). Current techniques and concepts in peripheral nerve repair. *International review of neurobiology*, 87, 141-172.
- Siemionow, M., & Brzezicki, G. (2009). Current techniques and concepts in peripheral nerve repair. *International review of neurobiology*, 87, 141-172.
- Silva, J. B., Leal, B. L., Magnus, G. A., de Souza Stanham, V., Mattiello, R., & Wolff, C. G. (2021). Comparison of nerve conduits and nerve graft in digital nerve regeneration: A systematic review and meta-analysis. *Hand surgery and rehabilitation*, 40(6), 715-721.
- Simon, N. G., & et al. (2014). Visualizing axon regeneration after peripheral nerve injury with magnetic resonance tractography. *Neurology*, 83(15), 1382-1384.
- Simon, N. G., Spinner, R. J., Kline, D. G., & Kliot, M. (2016). Advances in the neurological and neurosurgical management of peripheral nerve trauma. *Journal of neurology, neurosurgery & psychiatry*, 87(2), 198-208.
- Singh, V. K., Haq, A., Tiwari, M., & Saxena, A. K. (2022). Approach to management of nerve gaps in peripheral nerve injuries. *Injury*, 53(4), 1308-1318.
- Sinis N, Manoli T, Werdin F, et al. Chapter 23: Manual stimulation of target muscles has different impact on functional recovery after injury of pure motor or mixed nerves. *Int Rev Neurobiol* 2009;87:417-432
- Siqueira, M. G., & Martins, R. S. (2017). Conventional strategies for nerve repair. In *Modern Concepts of Peripheral Nerve Repair* (S. 41-51). Springer International Publishing.
- Skaggs, D., Hale, J., Bassett, J., & Kaminsky, C. (2001). Operative treatment of supracondylar fractures of the humerus in children: The consequences of pin placement. *Journal of bone and joint surgery*, 83(5), 735.
- Skriben, T., & Callahan, A. (2002). Therapist's management of peripheral nerve injuries. In *Rehabilitation of the hand and upper extremity*, 5. Edition (S. 599-621). Mosby.
- Slutzky DJ. Pedicled neurosensory flaps for hand coverage, in: Slutzky DJ, Hentz VR (eds.) *Peripheral nerve surgery*. Churchill Livingstone 2006
- Small, N. (1986). Complications in arthroscopy: the knee and other joints: committee on complications of the Arthroscopy Association of North America. *Arthroscopy: The journal of arthroscopic & related surgery*, 2(4), 253-258.
- Small, N. (1988). Complications in arthroscopic surgery performed by experienced arthroscopists. *Arthroscopy: The journal of arthroscopic & related surgery*, 4(3), 215-221.

- Smith, B. W., Sakamuri, S., Spain, D. A., Joseph, J. R., Yang, L. J., & Wilson, T. J. (2019). An update on the management of adult traumatic nerve injuries – Replacing old paradigms: A review. *Journal of trauma and acute care surgery*, 86(2), 299-306.
- Smith, J. K., Miller, M. E., Carroll, C. G., Faillace, W. J., Nesti, L. J., Cawley, C. M., & Landau, M. E. (2016). High-resolution ultrasound in combat-related peripheral nerve injuries. *Muscle & nerve*, 54(6), 1139-1144.
- Smith, R. J. (1983). Education in hand surgery. *The journal of hand surgery*, 8(5, Part 2), 655-659.
- Sobotka, S., Chen, J., Nyirenda, T., & Mu, L. (2017). Outcomes of muscle reinnervation with direct nerve implantation into the native motor zone of the target muscle. *Journal of reconstructive microsurgery*, 33(02), 077-086.
- Socolovsky, M., Antoniadis, G., Lovaglio, A., Durner, G., Bonilla, G., Schmidhammer, M., & di Masi, G. (2019). A comparison of patients from Argentina and Germany to assess factors impacting brachial plexus and brain injury. *Journal of brachial plexus and peripheral nerve injury*, 14(01), e39-e46.
- Socolovsky, M., Bonilla, G., Lovaglio, A. C., & Masi, G. D. (2020). Differences in strength fatigue when using different donors in traumatic brachial plexus injuries. *Acta neurochirurgica*, 162, 1913-1919.
- Socolovsky, M., Di Masi, G., & Battaglia, D. (2011). Use of long autologous nerve grafts in brachial plexus reconstruction: factors that affect the outcome. *Acta neurochirurgica*, 153, 2231-2240.
- Solagberu, B. (2003). Epidemiology and outcome of gunshot injuries in a civilian population in West Africa. *European journal of trauma (Website)*, 29(2), 92-96.
- Souza, J. M., Cheesborough, J. E., Ko, J. K., Cho, M. S., Kuiken, T. A., & Dumanian, G. A. (2014). Targeted muscle reinnervation: A novel approach to postamputation neuroma pain. *Clinical orthopaedics and related research*, 472, 2984-299.
- Spinner, R. J., & Kline, D. G. (2000). Surgery for peripheral nerve and brachial plexus injuries or other nerve lesions. *Muscle & nerve*, 23(5), 680-695.
- Staender, S., Schaer, H., Clergue, F., Gerber, H., Pasch, T., Skarvan, K., & Meister, B. (2011). A Swiss anaesthesiology closed claims analysis: report of events in the years 1987–2008. *European journal of anaesthesiology | EJA*, 28(2), 85-91.
- Stančić, M. F., Mićović, V., Bobinac, D., Starčević, G., Fužinac, A., & Tomljanović, Ž. (1996). Electromyographic evaluation of experimental nerve grafts suggests better recovery with microscope assistance. *Pflügers Archiv*, 431, R285-R286.
- Stančić, M. F., Mićović, V., Potočnjak, M., Draganić, P., Sasso, A., & Mackinnon, S. E. (1998). The value of an operating microscope in peripheral nerve repair: An experimental study using a rat model of tibial nerve grafting. *International orthopaedics*, 22, 107-110.
- Stang, F., Stollwerck, P., Prommersberger, K. J., & Van Schoonhoven, J. (2013). Posterior interosseus nerve vs. medial cutaneous nerve of the forearm: differences in digital nerve reconstruction. *Archives of orthopaedic and trauma surgery*, 133, 875-880.
- Stanton-Hicks, M. (2018). Anatomy and physiology related to peripheral nerve stimulation. In *Neuromodulation (S. 723-727)*. Academic Press.

- Stein, V., & Greitemann, B. (2015). *Rehabilitation in Orthopädie und Unfallchirurgie: Methoden-Therapiestrategien-Behandlungsempfehlungen*. Berlin/Heidelberg: Springer-Verlag.
- Steinau, H. U., & et al. (2011). Tendon transfers for drop foot correction: long-term results including quality of life assessment, and dynamometric and pedobarographic measurements. *Archives of orthopaedic and trauma surgery*, 131, 903-910.
- Stendel, R., Jahnke, U., & Straschill, M. (2006). Changes of medium-latency SEP-components following peripheral nerve lesion. *Journal of brachial plexus and peripheral nerve injury*, 1(01), e8-e13.
- Stephens, K., Parmar, D., Simunovic, N., Philippon, M., Karlsson, J., & Ayeni, O. (2016). A comparison of supine and lateral decubitus positions for hip arthroscopy: a systematic review of outcomes and complications. *Arthroscopy: The Journal of Arthroscopic & Related Surgery*, 32(4), 716-725.
- Stewart, M. P. (2001). Penetrating missile injuries of the brachial plexus. *The journal of bone & joint surgery, British volume*, 83(4), 517-524.
- Stoebner, A. A., Sachanandani, N. S., & Borschel, G. H. (2011). Upper and lower extremity nerve injuries in pediatric missile wounds: a selective approach to management. *Pediatric surgery international*, 27, 635-641.
- Stöhr, M. (1996). *Iatrogene Nervenläsionen*. Thieme.
- Stokvis, A., Coert, J. H., & van Neck, J. W. (2010). Insufficient pain relief after surgical neuroma treatment: Prognostic factors and central sensitisation. *Journal of plastic, reconstructive & aesthetic surgery*, 63(9), 1538-1543.
- Stokvis, A., Van Neck, J. W., Van Dijke, C. F., van Wamel, A., & Coert, J. H. (2009). High-resolution ultrasonography of the cutaneous nerve branches in the hand and wrist. *Journal of hand surgery, European volume*, 34(6), 766-771.
- Stoll, G., Bendszus, M., Perez, J., & Pham, M. (2009). Magnetic resonance imaging of the peripheral nervous system. *Journal of neurology*, 256, 1043-1051.
- Straszewski, A. J., Schultz, K., Dickherber, J. L., Dahm, J. S., Wolf, J. M., & Strelzow, J. A. (2022). Gunshot-related upper extremity nerve injuries at a level 1 trauma center. *The journal of hand surgery*, 47(1), 88.e1-88.e6.
- Sun, L., Lv, Y., Tian, J., Yu, T., Niu, F., Zhang, X., & Du, D. (2019). Regular swimming exercise attenuated neuroma pain in rats: involvement of leptin and adiponectin. *The journal of pain*, 20(9), 1112-1124.
- Sunderland, S. (1951). A classification of peripheral nerve injuries producing loss of function. *Brain: A journal of neurology*, 74(4), 491-516.
- Sunderland, S. (1991). *Nerve injuries and their repair: A critical appraisal*. Churchill Livingstone.
- Sung, Y. T., & Wu, J. S. (2018). The visual analogue scale for rating, ranking and paired-comparison (VAS-RRP): a new technique for psychological measurement. *Behavior research methods*, 50, 1694-1715.
- Suryavanshi, J. R., Cox, C., Osemwengie, B. O., Jones, H. B., & MacKay, B. J. (2020). Sutureless repair of a partially transected median nerve using Tisseel glue and Axoguard nerve protector: A case report. *Microsurgery*, 40(8), 896-900.

- Szypula, K., Ashpole, K. J., Bogod, D., Yentis, S. M., Mihai, R., Scott, S., & Cook, T. M. (2010). Litigation related to regional anaesthesia: an analysis of claims against the NHS in England 1995–2007. *Anaesthesia*, 65(5), 443-452.
- Tafelski, S. (2020). Perioperative measures for prevention of phantom pain: an evidence-based approach to risk reduction. *Der Anaesthesist*, 69(9), 665-671.
- Tafelski, S., Beuthauser, T., Gouliou-Mayerhauser, E., Fritzsche, T., Denke, C., & Schäfer, M. (2015). Praxis der regionalanästhesiologischen Behandlung chronischer Schmerzpatienten in der stationären und ambulanten Versorgung. *Der Schmerz*, 2(29), 186-194.
- Tang, J. B. (1993). Group fascicular vein grafts with interposition of nerve slices for long ulnar nerve defects: report of three cases. *Microsurgery*, 14(6), 404-408.
- Tang, J. B. (1995). Vein conduits with interposition of nerve tissue for peripheral nerve defects. *Journal of reconstructive microsurgery*, 11(01), 21-26.
- Tang, J. B., Gu, Y. Q., & Song, Y. S. (1993). Repair of digital nerve defect with autogenous vein graft during flexor tendon surgery in zone 2. *The journal of hand surgery, British & European volume*, 18(4), 449-453.
- Tang, J. B., Shi, D., & Zhou, H. (1995). Vein conduits for repair of nerves with a prolonged gap or in unfavorable conditions: an analysis of three failed cases. *Microsurgery*, 16(3), 133-137.
- Tang, P., & Chauhan, A. (2015). Decellular nerve allografts. *JAAOS – Journal of the American academy of orthopaedic surgeons*, 23(11), 641-647.
- Tang, P., Wang, Y., Zhang, L., He, C., & Liu, X. (2012). Sonographic evaluation of peripheral nerve injuries following the Wenchuan earthquake. *Journal of clinical ultrasound*, 40(1), 7-13.
- Tapp, M., Wenzinger, E., Tarabishy, S., Ricci, J., & Herrera, F. A. (2019). The epidemiology of upper extremity nerve injuries and associated cost in the US emergency departments. *Annals of plastic surgery*, 83(6), 676-680.
- Taraquois, R., Joly, A., Sallot, A., Kün Darbois, J. D., Laure, B., & Paré, A. (2016). Inferior alveolar nerve reconstruction after segmental resection of the mandible. *Revue de stomatologie, de chirurgie maxillo-faciale et de chirurgie orale*, 117(6), 438-441.
- Taras, J. S., Amin, N., Patel, N., & McCabe, L. A. (2013). Allograft reconstruction for digital nerve loss. *The journal of hand surgery*, 38(10), 1965-1971.
- Taras, J. S., Jacoby, S. M., & Lincoski, C. J. (2011). Reconstruction of digital nerves with collagen conduits. *The journal of hand surgery*, 36(9), 1441-1446.
- Tarasidis, G., Strasberg, S. R., Watanabe, O., Haughey, B. H., Mackinnon, S. E., & Hunter, D. A. (1997). End-to-side neurorrhaphy resulting in limited sensory axonal regeneration in a rat model. *Annals of otology, rhinology & laryngology*, 106(6), 506-512.
- Taylor, C., Braza, D., Rice, J., & Dillingham, T. (2008). The incidence of peripheral nerve injury in extremity trauma. *American journal of physical medicine & rehabilitation*, 87(5), 381-385.
- Taylor, G. I., & Ham, F. J. (1976). The free vascularized nerve graft: a further experimental and clinical application of microvascular techniques. *Plastic and reconstructive surgery*, 57(4), 413-426.

- Taylor, K. S., Anastakis, D. J., & Davis, K. D. (2009). Cutting your nerve changes your brain. *Brain*, 132(11), 3122-3133.
- Te Slaa, R., & Wijffels, M. (2004). The prognosis following acute primary glenohumeral dislocation. *The journal of bone & joint surgery, British volume*, 86(1), 58-64.
- Telleria, J., Safran, M., Gardi, J., Harris, A., & Glick, J. (2012). Risk of sciatic nerve traction injury during hip arthroscopy – is it the amount or duration?: An intraoperative nerve monitoring study. *JBJS*, 94(22), 2025-2032.
- Terenghi, G., Hart, A., & Wiberg, M. (2011). The nerve injury and the dying neurons: diagnosis and prevention. *Journal of Hand Surgery, European Volume*, 36(9), 730-734.
- Terzis, J. K., & Karypidis, D. (2009). Outcomes of direct muscle neurotization in pediatric patients with facial paralysis. *Plastic and reconstructive surgery*, 124(5), 1486-1498.
- Terzis, J. K., & Kostas, I. (2007). Vein grafts used as nerve conduits for obstetrical brachial plexus palsy reconstruction. *Plastic and reconstructive surgery*, 120(7), 1930-1941.
- Texakalidis, P., Hardcastle, N., Tora, M. S., & Boulis, N. M. (2020). Functional restoration of elbow flexion in nonobstetric brachial plexus injuries: A meta-analysis of nerve transfers versus grafts. *Microsurgery*, 40(2), 261-267.
- Thomas Byrd, J. W. (2005). Complications associated with hip arthroscopy. In *Operative hip arthroscopy* (S. 229-235). Springer-Verlag.
- Thomas, P. R., Saunders, R. J., & Means, K. R. (2015). Comparison of digital nerve sensory recovery after repair using loupe or operating microscope magnification. *Journal of hand surgery, European volume*, 40(6), 608-613.
- Thomson, C., Schneider, J. M., Pohl, U., & Power, D. M. (2022). Failed acellular nerve allografts: a critical review. *Annals of plastic surgery*, 89(1), 3-71.
- Thomson, S. E., Ng, N. Y., Riehle, M. O., Kingham, P. J., Dahlin, L. B., Wiberg, M., & Hart, A. M. (2022). Bioengineered nerve conduits and wraps for peripheral nerve repair of the upper limb. *Cochrane Database of Systematic Reviews*, (12).
- Thorsén, F., Rosberg, H. E., Steen Carlsson, K., & Dahlin, L. B. (2012). Digital nerve injuries: epidemiology, results, costs, and impact on daily life. *Journal of plastic surgery and hand surgery*, 46(3-4), 184-190.
- Tian, J., Yu, T., Xu, Y., Pu, S., Lv, Y., Zhang, X., & Du, D. (2018). Swimming training reduces neuroma pain by regulating neurotrophins. *Medicine and science in sports and exercise*, 50(1), 54.
- Tiefenboeck, T., Zeilinger, J., Komjati, M., Fialka, C., & Boesmueller, S. (2020). Incidence, diagnostics and treatment algorithm of nerve lesions after traumatic shoulder dislocations: a retrospective multicenter study. *Archives of orthopaedic and trauma surgery*, 140, 1175-1180.
- Tinel, J. (1918). *Nerve wounds: symptomatology of peripheral nerve lesions caused by war wounds*. Baillière, Tindall and Cox.
- Tomita, K., Hata, Y., Kubo, T., Fujiwara, T., Yano, K., & Hosokawa, K. (2009). Effects of the in vivo predegenerated nerve graft on early Schwann cell migration: quantitative analysis using S100-GFP mice. *Neuroscience letters*, 461(1), 36-40.

- Toros, T., Karabay, N., Özaksar, K., Sugun, T. S., Kayalar, M., & Bal, E. (2009). Evaluation of peripheral nerves of the upper limb with ultrasonography: a comparison of ultrasonographic examination and the intra-operative findings. *The journal of bone & joint surgery, British volume*, 91(6), 762-765.
- Tos, P., Battiston, B., Ciclamini, D., Geuna, S., & Artiaco, S. (2012). Primary repair of crush nerve injuries by means of biological tubulization with muscle-vein-combined grafts. *Microsurgery*, 32(5), 358-363.
- Towfigh H., Hierner R., Langer M., Friedel R. *Handchirurgie*. (2011). Springer. Heidelberg.
- Tränkle M, Sauerbier M, Heitmann C, Germann G. Restoration of thumb sensibility with the innervated first dorsal metacarpal artery island flap. *J Hand Surg Am*. 2003; 28(5):758-66.
- Trehan, S. K., Model, Z., & Lee, S. K. (2016). Nerve repair and nerve grafting. *Hand clinics*, 32(2), 119-125.
- Trojaborg, W. (1970). Rate of recovery in motor and sensory fibres of the radial nerve: clinical and electrophysiological aspects. *Journal of Neurology, Neurosurgery & Psychiatry*, 33(5), 625-638.
- Tronnier V et al.: S3-AWMF-Leitlinie Epidurale Rückenmarkstimulation zur Therapie chronischer Schmerzen. 07.2013 (Registernummer: 008-023)
- Trumble, T. E., & Shon, F. G. (2000). The physiology of nerve transplantation. *Hand clinics*, 16(1), 105-122.
- Trumble, T., & McCallister, W. (2000). Repair of peripheral nerve defects in the upper extremity. *Hand clinics*, 33(6), 37-52.
- Truntzer, J., Hoppe, D., Shapiro, L., Abrams, G., & Safran, M. (2017). Complication rates for hip arthroscopy are underestimated: a population-based study. *Arthroscopy: The journal of arthroscopic & related surgery*, 33(6), 1194-1201.
- Tsai, Y. J., Tu, Y. K., Hsiao, C. K., & Su, F. C. (2015). Within-session reliability and smallest real difference of muscle strength following nerve transfers in patients with brachial plexus injuries. *The journal of hand surgery*, 40(6), 1196-1201.
- Tsuge, K. (1980). Tendon transfers for radial nerve palsy. *Australian and New Zealand journal of surgery*, 50(3), 267-272.
- Tuffaha, S. H., Meaike, J. D., & Moran, S. L. (2020). Direct muscle neurotization with long acellular nerve allograft: A case report. *Microsurgery*, 40(2), 258-260.
- Tupper, J. W., Crick, J. C., & Mattek, L. R. (1988). Fascicular nerve repairs: a comparative study of epineurial and fascicular (perineurial) techniques. *Orthopedic clinics of North America*, 19(1), 57-69.
- Ucak, M. (2019). Surgical restoration of drop-hand syndrome with tendon transfer in patients injured in the Syrian civil war. *Military Medical Research*, 6(1), 1-6.
- Ünlü, Y., Velioglu, Y., Koçak, H., Becit, N., & Ceviz, M. (2007). Brachial plexus injury following median sternotomy. *Interactive cardiovascular and thoracic surgery*, 6(2), 235-237.
- Urbaniak JR, Lumsden EG, Vance TL. End-to-side neurotaphy: a review of th current literature and its potential applications in neuroma prevention, functional recovery, and clinical application, in: Slutzky DJ, Hentz VR (eds.) *Peripheral nerve surgery*. Churchill Livingstone 2006

- Valente, A., Quaglia, F., & Ravera, R. (2006). Le complicanze dell'artroscopia di spalla. *Minerva ortopedica e traumatologica*, 57, 5-10.
- Van Der Avoort, D. J., Hovius, S. E., Selles, R. W., Van Neck, J. W., & Coert, J. H. (2013). The incidence of symptomatic neuroma in amputation and neurotomy patients. *Journal of plastic, reconstructive & aesthetic surgery*, 66(10), 1330-1334.
- van Zyl, N., Hill, B., Cooper, C., Hahn, J., & Galea, M. P. (2019). Expanding traditional tendon-based techniques with nerve transfers for the restoration of upper limb function in tetraplegia: a prospective case series. *The Lancet*, 394(10198), 565-575.
- Vancaillie, T., Eggermont, J., Armstrong, G., Jarvis, S., Liu, J., & Beg, N. (2012). Response to pudendal nerve block in women with pudendal neuralgia. *Pain medicine*, 13(4), 596-603.
- Vase, L., Nikolajsen, L., Christensen, B., Egsgaard, L. L., Arendt-Nielsen, L., Svensson, P., & Jensen, T. S. (2011). Cognitive-emotional sensitization contributes to wind-up-like pain in phantom limb pain patients. *Pain*, 152(1), 157-162.
- Vayvada, H., Demirdöver, C., Menderes, A., Yilmaz, M., & Karaca, C. (2013). The functional results of acute nerve grafting in traumatic sciatic nerve injuries. *Ulus Travma Acil Cerrahi Derg*, 19(2), 109-114.
- Velásquez-Girón, E., & Zapata-Copete, J. A. (2022). Nerve Graft and Nerve Transfer for Improving Elbow Flexion in Children with Obstetric Palsy. A Systematic Review. *Revista Brasileira de Ortopedia*, 56, 705-710.
- Vipond, N., Taylor, W., & Rider, M. (2007). Postoperative splinting for isolated digital nerve injuries in the hand. *Journal of hand therapy*, 20(3), 222-231.
- Visser, C., Coene, L., Brand, R., & Tavy, D. (1999). The incidence of nerve injury in anterior dislocation of the shoulder and its influence on functional recovery: a prospective clinical and EMG study. *The journal of bone & joint surgery, British volume*, 81(4), 679-685.
- Vlot, M. A., Wilkens, S. C., Chen, N. C., & Eberlin, K. R. (2018). Symptomatic neuroma following initial amputation for traumatic digital amputation. *The journal of hand surgery*, 43(1), 86.e1-86.e8.
- von Guionneau, N., Sarhane, K. A., Brandacher, G., Hettiaratchy, S., Belzberg, A. J., & Tuffaha, S. (2020). Mechanisms and outcomes of the supercharged end-to-side nerve transfer: a review of preclinical and clinical studies. *Journal of neurosurgery*, 134(5), 1590-1598.
- Voute, M., Morel, V., & Pickering, G. (2021). Topical lidocaine for chronic pain treatment. *Drug design, development and therapy*, 4091-4103.
- Wahren, L. K. (1990). Changes in thermal and mechanical pain thresholds in hand amputees. A clinical and physiological long-term follow-up. *Pain*, 42(3), 269-277.
- Wall, J. T., Xu, J., & Wang, X. (2002). Human brain plasticity: an emerging view of the multiple substrates and mechanisms that cause cortical changes and related sensory dysfunctions after injuries of sensory inputs from the body. *Brain research reviews*, 39(2-3), 181-215.
- Walton, R. L., Brown, R. E., Matory Jr, W. E., Borah, G. L., & Dolph, J. L. (1989). Autogenous vein graft repair of digital nerve defects in the finger: a retrospective clinical study. *Plastic and reconstructive surgery*, 84(6), 944-949.

- Wang, Y., & Zhu, S. (1997). Transfer of a branch of the anterior interosseus nerve to the motor branch of the median nerve and ulnar nerve. *Chinese medical journal*, 110(03), 216-219.
- Wang WJ, Zhu H, Li F, Wan LD, Li HC, Ding WL. Electrical stimulation promotes motor nerve regeneration selectivity regardless of end-organ connection. *J Neurotrauma*. 2009 Apr;26(4):641-9.
- Wang, Y., Sunitha, M., & Chung, K. C. (2013). How to measure outcomes of peripheral nerve surgery. *Hand clinics*, 29(3), 349-361.
- Wangensteen, K. J., & Kalliainen, L. K. (2010). Collagen tube conduits in peripheral nerve repair: a retrospective analysis. *Hand*, 5(3), 273-277.
- Warner, M. A., Warner, D. O., Harper, C. M., Schroeder, D. R., & Maxson, P. M. (2000). Lower extremity neuropathies associated with lithotomy positions. *The Journal of the American Society of Anesthesiologists*, 93(4), 938-942.
- Warner, M. A., Warner, D. O., Matsumoto, J. Y., Harper, M. C., Schroeder, D. R., & Maxson, P. M. (1999). Ulnar neuropathy in surgical patients. *The journal of the American society of anesthesiologists*, 90(1), 54-59.
- Warner, M. A., Warner, M. E., & Martin, J. T. (1994). Ulnar neuropathy. Incidence, outcome, and risk factors in sedated or anesthetized patients. *Anesthesiology*, 81(6), 1332-1340.
- Weber, R. A., Breidenbach, W. C., Brown, R. E., Jabaley, M. E., & Mass, D. P. (2000). A randomized prospective study of polyglycolic acid conduits for digital nerve reconstruction in humans. *Plastic and reconstructive surgery*, 106(5), 1036-1045.
- Weber, R., & Mackinnon, S. (2007). Median nerve mistaken for palmaris longus tendon: restoration of function with sensory nerve transfers. *Hand*, 2(1), 1-4.
- Weinschenk, S., Benrath, J., Kessler, E., Strowitzki, T., & Feisst, M. (2022). Therapy With Local Anesthetics to Treat Vulvodynia. A Pilot Study. *Sexual medicine*, 10(2), 100482-100482.
- Weisberger, E. C., Kincaid, J., & Riteris, J. (1998). Cable grafting of the spinal accessory nerve after radical neck dissection. *Archives of otolaryngology – head & neck surgery*, 124(4), 377-380.
- Welch, M., Brummett, C., Welch, T., Tremper, K., Shanks, A., Guglani, P., & Mashour, G. (2009). Perioperative peripheral nerve injuries: a retrospective study of 380,680 cases during a 10-year period at a single institution. *The journal of the American society of anesthesiologists*, 111(3), 490-497.
- Weller, W. J. (2019). Emerging technologies in upper extremity surgery: polyvinyl alcohol hydrogel implant for thumb carpometacarpal arthroplasty and processed nerve allograft and nerve conduit for digital nerve repairs. *Orthopedic clinics*, 50(1), 87-93.
- Wendt, H. (2007). Muskelfunktionstraining, Koordinationstraining, Belastungstraining. In *Ergotherapie - Vom Behandeln zum Handeln: Lehrbuch für die theoretische und praktische Ausbildung* (S. 269-303). Thieme.
- Werdin, F., & Schaller, H. E. (2008). Kombinierte Beugesehnen-und Nervenverletzungen der Hand. *Der Orthopäde*, 37(12).
- Werner, C., D'Antoni, A. V., Iwanaga, J., Watanabe, K., Dumont, A. S., & Tubbs, R. S. (2021). A comprehensive review of the great auricular nerve graft. *Neurosurgical Review*, 44, 1987-1995.

- Whitlock, E. L., & et al. (2009). Processed allografts and type I collagen conduits for repair of peripheral nerve gaps. *Muscle & nerve*, 39(6), 787-799.
- Wiesman, I. M., Novak, C. B., Mackinnon, S. E., & Winograd, J. M. (2003). Sensitivity and specificity of clinical testing for carpal tunnel syndrome. *Canadian journal of plastic surgery*, 11(2), 70-72.
- Wijntjes, J., Borchert, A., & van Alfen, N. (2020). Nerve ultrasound in traumatic and iatrogenic peripheral nerve injury. *Diagnostics*, 11(1), 30.
- Wilhelmi BJ, Lee WPA. Neurosensory free flaps. in: Slutzky DJ, Hentz VR (eds.) *Peripheral nerve surgery*. Churchill Livingstone 2006
- Williams, B. A., Ibinson, J. W., Gould, A. J., & Mangione, M. P. (2017). The incidence of peripheral nerve injury after multimodal perineural anesthesia/analgesia does not appear to differ from that following single-drug nerve blocks (2011–2014). *Pain medicine*, 18(4), 628-636.
- Wilson, T. J., Davis, G. A., Dengler, N. F., Guese, F. (2023). Core outcomes in nerve surgery: development of a core outcome set for ulnar neuropathy at the elbow. *J Neurosurg*. Published online August 11, 2023; DOI: 10.3171/2023.6.
- Wiman, K., Hulkkonen, S., Miettunen, J., Auvinen, J., Karppinen, J., & Ryhänen, J. (2022). Total, gender-and age-specific incidence rates of upper extremity nerve injuries in Finland. *Journal of hand surgery, European volume*, 47(6), 639-643.
- Wirth, M. A., & Rockwood Jr, C. A. (1996). Current concepts review-complications of total shoulder-replacement arthroplasty. *JBJS*, 78(4), 603-616.
- Wittkopf, P. G., Lloyd, D. M., & Johnson, M. I. (2019). Managing limb pain using virtual reality: a systematic review of clinical and experimental studies. *Disability and rehabilitation*, 41(26), 3103-3117.
- Wolf, J. e. (2023). A global perspective on gun violence injuries. *Injury*, 54(7), 110763.
- Wolfe, S. W., Strauss, H. L., Garg, R., & Feinberg, J. (2012). Use of bioabsorbable nerve conduits as an adjunct to brachial plexus neuroorrhaphy. *The journal of hand surgery*, 37(10), 1980-1985.
- Wolff, A., Vanduyndhoven, E., van Kleef, M., Huygen, F., Pope, J., & Mekhail, N. (2011). Phantom pain. Evidence-based interventional pain medicine: According to clinical diagnoses, 160-167.
- Wood, M. D., & Mackinnon, S. E. (2015). Pathways regulating modality-specific axonal regeneration in peripheral nerve. *Experimental neurology*, 265, 171-175.
- Wood, M. D., Kemp, S. W., Weber, C., Borschel, G. H., & Gordon, T. (2011). Outcome measures of peripheral nerve regeneration. *Annals of Anatomy – Anatomischer Anzeiger*, 193(4), 321-333.
- Wrede, L. (1909). Überbrueckung eines nervendefektes mittels seidennaht und leben venenstueckes. *Dt Med Wschr*, 35, 1125-1146.
- Xia, W., Bai, Z., Dai, R., Zhang, J., Lu, J., & Niu, W. (2021). The effects of sensory re-education on hand function recovery after peripheral nerve repair: A systematic review. *NeuroRehabilitation*, 48(3), 293-304.
- Xie, H. M., Zhang, K. X., Wang, S., Wang, N., Wang, N., Li, X., & Huang, L. P. (2022). Effectiveness of mirror therapy for phantom limb pain: a systematic review and meta-analysis. *Archives of physical medicine and rehabilitation*, 103(5), 988-997.

- Xu, J., & et al. (2021). Peripheral nerve stimulation in pain management: a systematic review. *Pain physician*, 24(2), E131.
- Yampolsky, A., Ziccardi, V., & Chuang, S. K. (2017). Efficacy of acellular nerve allografts in trigeminal nerve reconstruction. *Journal of oral and maxillofacial surgery*, 75(10), 2230-2234.
- Yan, J. G., & et al. (2008). Intraoperative electrophysiological studies to predict the efficacy of neurolysis after nerve injury – Experiment in rats. *Hand*, 3(3), 257-262.
- Yang, M., Rawson, J. L., Zhang, E. W., Arnold, P. B., Lineaweaver, W., & Zhang, F. (2011). Comparisons of outcomes from repair of median nerve and ulnar nerve defect with nerve graft and tubulization: a meta-analysis. *Journal of reconstructive microsurgery*, 27(08), 451-460.
- Yüksel, F., Kişlaoğlu, E., Durak, N., Uçar, C., & Karacaoğlu, E. (1997). Prevention of painful neuromas by epineural ligatures, flaps and grafts. *British journal of plastic surgery*, 50(3), 182-185.
- Zaidman, C. M., Wu, J. S., Wilder, S., Darras, B. T., & Rutkove, S. B. (2014). Minimal training is required to reliably perform quantitative ultrasound of muscle. *Muscle & nerve*, 50(1), 124-128.
- Zekry, M., Shahban, S., El Gamal, T., & Platt, S. (2019). A literature review of the complications following anterior and posterior ankle arthroscopy. *Foot and Ankle Surgery*, 25(5), 553-558.
- Zengerink, M., & van Dijk, C. (2012). Complications in ankle arthroscopy. *Knee surgery, sports traumatology, arthroscopy*, 20, 1420-1431.
- Zhu, J., Liu, F., Li, D., Shao, J., & Hu, B. (2011). Preliminary study of the types of traumatic peripheral nerve injuries by ultrasound. *European radiology*, 21, 1097-1101.
- Zink, P. J., & Philip, B. A. (2020). Cortical plasticity in rehabilitation for upper extremity peripheral nerve injury: a scoping review. *The American journal of occupational therapy*, 74(1), 7401205030p1-7401205030p15.
- Zucal, I., Mihic-Probst, D., Pignet, A. L., Calcagni, M., Giovanoli, P., & Frueh, F. S. (2022). Intraneural fibrosis and loss of microvascular architecture – Key findings investigating failed human nerve allografts. *Annals of anatomy – Anatomischer Anzeiger*, 239, 151810.
- Zuckerman, S. L., Kerr, Z. Y., Pierpoint, L., Kirby, P., Than, K. D., & Wilson, T. J. (2019). An 11-year analysis of peripheral nerve injuries in high school sports. *The Physician and Sportsmedicine*, 47(2), 167-173.
- Zuo, K. J., & Borschel, G. H. (2021). A retrospective case series reporting the outcomes of Avance nerve allografts in the treatment of peripheral nerve injuries. *Plastic and Reconstructive Surgery*, 147(2), 350e-351e.
- Zyluk, A., Puchalski, P., & Walaszek, I. (2005). Results of the reconstruction of small sensory nerves defects with autologous vein conduits. *Chirurgia narzadow ruchu i ortopedia polska*, 70(3), 167-171.

## Anhang 1: Evidenzbericht

### Teil A: Evidenz der Empfehlungen nach Oxford, Begründung des Empfehlungsgrades und Konsensstärke

Nr.	Empfehlung		
	Synopsis der Evidenz und Begründung des Empfehlungsgrades	Empfehlungsgrad	Konsensstärke
	Literaturstelle	Evidenzgrad	Studientyp
	<b>6.1 Anamnese, klinische Untersuchung und Bedeutung des Hofmann-Tinel Zeichens</b>		
<b>6.1.1</b>	Eine sorgfältige Erhebung der Vorgeschichte soll bei allen Patienten erfolgen, um eine periphere Nervenverletzung von spinalen, zerebralen oder anderen Funktionsstörungen abzugrenzen.		<b>Stand 2013, geprüft 2023</b>
	Die Literaturrecherche ergab keinen evidenzbasierten Beleg für diese Empfehlung. Der Empfehlungsgrad beruht daher auf dem Konsens der Experten in der Leitliniengruppe, die den Inhalt als sehr wichtigen Aspekt in der Versorgung peripherer Nervenverletzungen ansehen und daher eine starke Empfehlung für die Anwendung aussprachen. Diese Einschätzung wurde bei der Aktualisierung durch die Leitliniengruppe stark empfohlen.	A	100%
<b>6.1.2</b>	Eine <i>klinische</i> Untersuchung soll zum frühestmöglichen Zeitpunkt erfolgen.		<b>Stand 2023, modifiziert</b>
	Die Literaturrecherche ergab nur eine geringe Evidenzlage mit niedrigem Evidenzgrad. Der Empfehlungsgrad beruht daher auf dem Konsens der Experten in der Leitliniengruppe, die den Inhalt als sehr wichtigen Aspekt in der Versorgung peripherer Nervenverletzungen ansehen.	A	100%
	Aktualisierung Literatur 2023		
	Gupta R, Chan JP, Uong J, Palispis WA, Wright DJ, Shah SB, Ward SR, Lee TQ, Steward O : Human motor endplate remodeling after traumatic nerve injury. Journal of neurosurgery 2020; 1-8  Li D-D, Deng J, Jin BO, Han S, Gu X-Y, Zhou X-F, Yin X-F : Effects of delayed repair of peripheral nerve injury on the spatial distribution of motor endplates in target muscle. Neural regeneration research 2022;17(2):459-464	4	Retrospektive Fallserie  Ohne Bewertung, Tierexperimentelle Studie, prospektiv, Kohortenstudie, kontrolliert
<b>6.1.3</b>	Es sollte eine detaillierte, die unterschiedlichen Aspekte (funktionell, anatomisch-morphologisch, ätiologisch) umfassende Läsionsbeschreibung mit Bezug zu den gängigen Klassifikationen (MRC und Seddon oder Sunderland) erfolgen.  Die Befunde sollten initial und bei den Verlaufsvorstellungen zur Beurteilung einer Spontanbesserung, Indikationsstellung oder Evaluation des Behandlungsergebnisses erfolgen.		<b>Stand 2023, modifiziert</b>
	Die Literaturrecherche ergab nur eine geringe indirekte Evidenzlage mit mäßigem Evidenzgrad. Der Empfehlungsgrad be-	B	100%

	ruht daher auch auf dem Konsens der Experten in der Leitliniengruppe, die dn Inhalt als sehr wichtigen Aspekt in der Versorgung peripherer Nervenverletzungen ansehen.		
	Aktualisierung Literatur 2023		
	Hsu HY, Chen PT, Kuan TS, Yang HC, Shieh SJ, Kuo LC. A Touch-Observation and Task-Based Mirror Therapy Protocol to Improve Sensorimotor Control and Functional Capability of Hands for Patients With Peripheral Nerve Injury. Am J Occup Ther. 2019 Mar/Apr;73(2):7302205020p1-7302205020p10.	4	RCT, aber abgewertet wegen Fallzahl 12 und Studienzeitraum 3Mo
	Chen L, Ogalo E, Haldane C, Bristol SG, Berger MJ. Relationship Between Sensibility Tests and Functional Outcomes in Patients With Traumatic Upper Limb Nerve Injuries: A Systematic Review. Arch Rehabil Res Clin Transl. 2021 Sep 20;3(4):100159.	3a	Systematischer Review, aber abgewertet, da Level 4 Studien integriert
<b>6.1.4</b>	Zur Evaluation der Sensibilität sollte ein Schwellentest für leichte Berührungen und die Zweipunkte-Diskriminationsschwelle erhoben werden. Falls möglich können auch komplexere haptische Testverfahren verwendet werden.		<b>Stand 2023, modifiziert</b>
	Die Literaturrecherche ergab eine geringe Evidenzlage mitmäßigem Evidenzgrad. Da der Inhalt der Empfehlung jedoch nach übereinstimmender Einschätzung der Experten ein wichtiger Aspekt in der Versorgung peripherer Nervenverletzungen ist, wurde im Konsens eine Empfehlung ausgesprochen.		<b>B</b>  <b>100%</b>
	Jerosch-Herold, C. (2005). Assessment of sensibility after nerve injury and repair: a systematic review of evidence for validity, reliability and responsiveness of tests. Journal of hand surgery, 30(3), 252-264.	3a	Systematischer Review von Studien mit Aussagen zur Sensitivität und Spezifität
	Aktualisierung Literatur 2023		
	John, A. A., Rossettie, S., Rafael, J., Cox, C. T., Ducic, I., & Mackay, B. J. (2022). Clinical Assessment of Pain and Sensory Function in Peripheral Nerve Injury and Recovery: A Systematic Review of Literature. Archives of Plastic Surgery, 49(03), 427-439.	3a	Systematischer Review von Studien mit Aussagen zu Vor- und Nachteilen der üblichen sensorischen Tests.
	Fonseca, M. D. C. R., Elui, V. M. C., Lalone, E., Da Silva, N. C., Barbosa, R. I., Marcolino, A. M., ... & MacDermid, J. C. (2018). Functional, motor, and sensory assessment instruments upon nerve repair in adult hands: systematic review of psychometric properties. Systematic reviews, 7, 1-11.	3a	Systematischer Review zu Studien mit Aussagen zu Testgütekriterien unterschiedlicher Tests.
	Antonopoulos DK, Mavrogenis AF, Megaloikonos PD, Mitsiokapa E, Georgoudis G, Vottis CT, Antonopoulos GK, Papagelopoulos PJ, Pneumatikos S, Spyridonos SG. Similar 2-point discrimination and stereognosia but better locognosia at long term with an independent home-based sensory reeducation program vs no reeducation after low-median nerve transection and repair. J Hand Ther. 2019 Jul-Sep;32(3):305-312.	2b	Prospektive Kohortenstudie, nicht randomisiert
<b>6.1.5</b>	Im Verlauf kann das Hoffman-Tinelsche Zeichen als Indikator bestimmt werden, um das Fortschreiten oder Ausbleiben der Regeneration entlang der Axone zu verfolgen.		<b>Stand 2023, geprüft</b>

	Die Literaturrecherche ergab eine geringe Evidenzlage mäßiger Evidenz. Der Empfehlungsgrad beruht daher auf dem Konsens der Experten in der Leitlinienengruppe, die den Inhalt als optionalen Aspekt in der Versorgung peripherer Nervenverletzungen ansehen.		0	100%
Aktualisierung Literatur 2023				
	Wiesman IM, Novak CB, Mackinnon SE, Winograd JM : Sensitivity and specificity of clinical testing for carpal tunnel syndrome. The Canadian journal of plastic surgery = Journal canadien de chirurgie plastique 2003;11(2):70-2	2b		Prospektive Kohortenstudie (KTS vs. Gesunde) zur Sensitivität und Spezifität
	Rinkel WD, Castro Cabezas M, van Neck JW, Birnie E, Hovius SER, Coert JH : Validity of the Tinel Sign and Prevalence of Tibial Nerve Entrapment at the Tarsal Tunnel in Both Diabetic and Nondiabetic Subjects: A Cross-Sectional Study. Plastic and reconstructive surgery 2018;142(5):1258-1266	4		Fall-Kontrollstudie (Diabetes mit vs. ohne neuropathische Symptome)
	Ho T, Braza ME : Hoffmann Tinel Sign. 2022;	5		Nicht systematische Übersichtsarbeit
	Greene JJ, Fullerton Z, Jowett N, Hadlock T : The Tinel Sign and Myelinated Axons in the Cross-Face Nerve Graft: Predictors of Smile Reanimation Outcome for Free Gracilis Muscle Transfer?. Facial plastic surgery & aesthetic medicine 2022;24(4):255-259	4		Retrospektive Fallserie ohne Referenz
Kapitel	<b>6.2 Elektrophysiologie</b>			
<b>6.2.1</b>	Da die Neurographie wichtige Hinweise zum Pathomechanismus (Leitungsblock versus axonale Schädigung) bereits nach einer Woche liefert, soll sie bei diagnostischer Unsicherheit in den ersten Wochen für die Abklärung einer Nervenverletzung durchgeführt werden.			<b>Stand 2023, modifiziert</b>
	Die Literaturrecherche ergab Publikationen mit einem niedrigen bis mittleren Evidenzgrad. Der Inhalt der Empfehlung ist aber nach übereinstimmender Einschätzung in der Leitlinienengruppe ein sehr wichtiger Aspekt in der Versorgung peripherer Nervenverletzungen, sodass im Konsens eine starke Empfehlung ausgesprochen wurde		A	100%
	Campbell WW. Evaluation and management of peripheral nerve injury. Clin Neurophysiol 2008;119:1951-1965	5		Review oder Lehrbuchartikel ohne systematische Literaturrecherche
	Friedman WA: The electrophysiology of peripheral nerve injuries. Clin N Am 1991;2:43-56,	5		Review oder Lehrbuchartikel ohne systematische Literaturrecherche
	Gilliatt RW: Physical injury to peripheral nerves: Physiological and electrodiagnostic aspects. Mayo Clin Proc 56:361-370, 1981.	5		Review oder Lehrbuchartikel ohne systematische Literaturrecherche
Aktualisierung Literatur 2023				
	Eder M, Schulte-Mattler W, Pöschl P : Neurographic course Of Wallerian degeneration after human peripheral nerve injury. Muscle & nerve 2017;56(2):247-252	2		Prospektive Monozentrische Beobachtungsstudie
<b>6.2.2</b>	Da die Nadel-EMG-Untersuchung etwa 2 Wochen nach einer axonalen Läsion charakteristische Veränderungen in betroffenen			<b>Stand 2023, modifiziert</b>

	Muskeln nachweist, soll sie bei Unklarheit nach 2 Wochen zur Unterscheidung Axonotmesis versus Neurapraxie angewendet werden.		
	Die Literaturrecherche ergab nur Publikationen mit einem niedrigen Evidenzgrad. Der Inhalt der Empfehlung ist aber nach übereinstimmender Einschätzung in der Leitliniengruppe ein sehr wichtiger Aspekt in der Versorgung peripherer Nervenverletzungen, sodass im Konsens eine starke Empfehlung ausgesprochen wurde.	A	100%
	Carter GT, Robinson LR, Chang VH, Kraft GH. Electrodiagnostic evaluation of traumatic nerve injuries. Hand Clin 2000;16:1-12	5	Review oder Lehrbuchartikel ohne systematische Literaturrecherche
	Aktualisierung Literatur 2023		
	Campbell WW. Evaluation and management of peripheral nerve injury. Clin Neurophysiol 2008;119:1951-1965	5	Review oder Lehrbuchartikel ohne systematische Literaturrecherche
	Jürgens TP, Puchner C, Schulte-Mattler WJ : Discharge rates in electromyography distinguish early between peripheral and central paresis. Muscle & nerve 2012;46(4):591-3	4	Prospektive Beobachtungsstudie
<b>6.2.3</b>	Ein Nadel-EMG kann bereits unmittelbar nach einer Schädigung genutzt werden, um einen evtl. Vorschaden zu erkennen, oder um nachzuweisen, dass eine inkomplette Läsion vorliegt		<b>Stand 2023 Geprüft</b>
	<i>Die systematische Literaturrecherche ergab nur eine Publikation mit einem niedrigen Evidenzgrad. Der Inhalt der Empfehlung ist aber nach übereinstimmender Einschätzung in der Leitliniengruppe ein zu berücksichtigender Aspekt in der Versorgung peripherer Nervenverletzungen, sodass im Konsens eine optionale Empfehlung ausgesprochen wurde.</i>	0	100%
	Campbell WW. Evaluation and management of peripheral nerve injury. Clin Neurophysiol 2008;119:1951-1965	5	Review oder Lehrbuchartikel ohne systematische Literaturrecherche
<b>6.2.4</b>	Zur Klärung spezieller Fragestellungen und Entscheidung für ein bestimmtes operatives Verfahren können weitere elektrophysiologische Techniken (intraoperative Neurographie, somatosensibel evozierte Potentiale) eingesetzt werden.		<b>Stand 2023, geprüft</b>
	<i>Die systematische Literaturrecherche ergab nur Publikationen mit einem niedrigen Evidenzgrad. Der Inhalt der Empfehlung ist aber nach übereinstimmender Einschätzung in der Leitliniengruppe ein zu berücksichtigender Aspekt in der Versorgung peripherer Nervenverletzungen, sodass im Konsens eine optionale Empfehlung ausgesprochen wurde.</i>	0	100%
	Alon M, Rochkind S. Pre-, intra-, and postoperative electrophysiologic analysis of the recovery of old injuries of the peripheral nerve and brachial plexus after microsurgical management. J Reconstr Microsurg 2002;18:77-82	4	Retrospektive Fallserie
	Assmus H. Das somato-sensorische evozierte kortikale Potential (SSEP) im Verlauf der sensiblen Regeneration nach Nervennähten. EEG EMG 1978:167-71	4	Retrospektive Fallserie
	Burg G, Infanger M, Meuli-Simmen et al. Methode, Indikationen und kritische Wertung der intraoperativen Nervenfunktionsdiagnostik. Handchir Mikrochir Plast Chir 2002;34:3-16	5	Review oder Lehrbuchartikel ohne systematische Literaturrecherche

S3-Leitlinie 005/010: Versorgung peripherer Nervenverletzungen - Evidenzbericht

	<p>Campbell WW. Evaluation and management of peripheral nerve injury. Clin Neurophysiol 2008;119:1951-1965</p> <p>Eisen A. The use of somatosensory evoked potentials for the evaluation of the peripheral nervous system. Neurol Clin1988;6:825-838</p> <p>Gu B, Xie F, Jiang H, Shen G, Li Q. Repair of electrically injured median nerve with the aid of somatosensory evoked potential. Microsurgery 2009;29:449-455</p> <p>Kline DG: Nerve action potential recordings, in: Kim D, Midha R, Murovic J, Spinner R,: Kline &amp; Hudson's Nerve Injuries. Operative Results for major Nerve Injuries, Entrapments, and Tumors, ed 2nd. Philadelphia: Saunders-Elsevier, 2008</p> <p>Möller AR. Intraoperative electrophysiological monitoring. Springer Science+Business Media 2011</p> <p>Oberle JW, Antoniadis G, Rath SA, Richter HP. Value of nerve action potentials in the surgical management of traumatic nerve lesions. Neurosurgery. 1997 Dec;41(6):1337-42; discussion 1342- 1344.</p> <p>Robert EG, Happel LT, Kline DG. . Intraoperative nerve action potential recordings: technical considerations, problems, and pitfalls. Neurosurgery. 2009;65(4 Suppl):A97-104.</p> <p>Spinner RJ, Kline DG. Surgery for peripheral nerve and brachial plexus injuries or other nerve lesions. Muscle Nerve 2000;23:680-695</p> <p>Stendel R, Jahnke U, Straschill M. Changes of medium-latency SEP-components following peripheral nerve lesion. J Brachial Plex Peripher Nerve Inj 2006;1:4</p>	<p>5</p> <p>5</p> <p>4</p> <p>5</p> <p>5</p> <p>4</p> <p>4</p> <p>4</p> <p>4</p> <p>4</p>	<p>Review oder Lehrbuchartikel ohne systematische Literaturrecherche</p> <p>Review oder Lehrbuchartikel ohne systematische Literaturrecherche</p> <p>Retrospektive Fallserie</p> <p>Review oder Lehrbuchartikel ohne systematische Literaturrecherche</p> <p>Review oder Lehrbuchartikel ohne systematische Literaturrecherche</p> <p>Retrospektive Fallserie</p> <p>Retrospektive Fallserie</p> <p>Retrospektive Fallserie</p> <p>Review oder Lehrbuchartikel ohne systematische Literaturrecherche</p> <p>Retrospektive Fallserie</p>
	Aktualisierung Literatur 2023		
	<p>Mavrogenis AF, Pavlakis K, Stamatoukou A, Papageopoulos PJ, Theoharis S, Zoubos AB, Zhang Z, Soucacos PN : Current treatment concepts for neuromas-in-continuity. Injury 2008;39 Suppl 3 S43-8</p> <p>Yan J-G, Eldridge MP, Dzwierzynski WW, Yan YH, Jaradeh S, Zhang L-L, Sanger JR, Matloub HS : Intraoperative electrophysiological studies to predict the efficacy of neurolysis after nerve injury-experiment in rats. Hand (New York, N.Y.) 2008;3(3):257-62</p> <p>Malessy MJA, Pondaag W, van Dijk JG : Electromyography, nerve action potential, and compound motor action potentials in obstetric brachial plexus lesions: validation in the absence of a &amp;#34;gold standard&amp;#34;. Neurosurgery 2009;65(4 Suppl):A153-9</p> <p>Hamad MN, Boroda N, Echenique DB, Dieter RA, Amirouche FML, Gonzalez MH, Kerns JM : Compound Motor Action Potentials During a Modest</p>	<p>5</p> <p>5</p>	<p>Review oder Lehrbuchartikel ohne systematische Literaturrecherche</p> <p>Ohne Bewertung, Tierexperimentelle Studie</p> <p>Review oder Lehrbuchartikel ohne systematische Literaturrecherche</p>

	Nerve Crush. Frontiers in cellular neuroscience 2022;16 798203		Ohne Bewertung, tierexperimentelle Studie
<b>6.3. Bildgebende Verfahren</b>			
<b>6.3.1</b>	Die Sonografie sollte bei diagnostischer Unsicherheit präoperativ eingesetzt werden, außerdem ggf. intraoperativ zur genaueren Eingrenzung des Ortes und der Schwere einer traumatischen Nervenläsion sowie zur Erleichterung der Entscheidung für das weitere operative Vorgehen.		<b>Stand 2023, geprüft</b>
	<i>Die systematische Literaturrecherche ergab Publikationen mit einem niedrigen bis mittleren Evidenzgrad. Der Inhalt der Empfehlung ist aber nach übereinstimmender Einschätzung in der Leitliniengruppe ein zu berücksichtigender Aspekt in der Versorgung peripherer Nervenverletzungen, sodass im Konsens eine Empfehlung ausgesprochen wurde.</i>	B	100%
	Beekman R, Visser LH. High-resolution sonography of the peripheral nervous system – a review of the literature . Europ JNeurol 2004;11:305-14	3a	Systematischer Review von Diagnosestudien auch niedriger Evidenzgrade (≥3b)
	Bodner G, Buchberger W, Schocke M et al. Radial nerve palsy associated with humeral shaft fracture: evaluation withUS--initial experience. Radiology 2001;219 : 811-6	3b	Prospektive diagnostische Fallserie mit Referenzuntersuchung, abgewertet da sehr kleine Fallzahl
	Cartwright MS, Chloros GD, Walker FO et al. Diagnostic ultrasound for nerve transection. Muscle Nerve (2007) vol. 35 (6)pp. 796-9		Ohne Bewertung: Kadaverstudie
	Chiou HJ, Chou YH, Chiou SY, Liu JB, Chang CY. Peripheral nerve lesions: role of high-resolution US. Radiographics 2003;23:e15		Review oder Lehrbuchartikel ohne systematische Literaturrecherche
	Gruber H, Peer S, Meirer R, Bodner G. Peroneal nerve palsy associated with knee luxation: evaluation by sonography--initial experiences. AJR 2005;185 : 1119-25	5	Fallserie ohne Referenzuntersuchung
	Gruber H, Peer S, Kovacs P et al. The ultrasonographic appearance of the femoral nerve and cases of iatrogenic impairment. J Ultrasound Med 2003; 22:163-72	4	Fallserie ohne Referenzuntersuchung
	Hollister AM, et al. High frequency ultrasound evaluation of traumatic peripheral nerve injuries. Neurol Res. 2012;34:98-103	4	Fallserie mit teilweise interoperativem Vergleich
	Karabay N, Toros T, Ademoglu Y, Ada S. Ultrasonographic evaluation of the iatrogenic peripheral nerve injuries in upper extremity. Eur J Radiol 2010; 73 :234-40	4	Retrospektive Fallserie mit teilweise interoperativem Vergleich, kleine Fallzahl
	Koenig RW et al. High-resolution ultrasonography in evaluating peripheral nerve entrapment and trauma. Neurosurgical focus 2009;26 (2) pp. E13	4	Review oder Lehrbuchartikel ohne systematische Literaturrecherche
	Koenig RW, Schmidt TE, Heinen CP, Wirtz CR, Kretschmer T, Antoniadis G, Pedro MT. Intraoperative high-resolution ultrasound: a new technique in the	5	Prospektive diagnostische Fallserie mit nicht systematisch durchgeführter Referenzuntersuchung

	<p>management of peripheral nerve disorders. J Neurosurg. 2010 Nov 5. [Epub ahead of print]</p> <p>Lee FC, Singh H, Nazarian LN, Ratliff JK. High-resolution ultrasonography in the diagnosis and intraoperative management of peripheral nerve lesions. J Neurosurg. 2011 Jan;114(1):206-11. Epub 2010 Mar 12.</p> <p>Peer S, Bodner G, Meirer R, Willeit J, Piza-Katzer H. Examination of postoperative peripheral nerve lesions with highresolution sonography. AJR 2001;177:415-9</p> <p>Stokvis A, van Neck JW, van Dijke CF, van Wamel A, Coert JH. High-resolution ultrasonography of the cutaneous nervebranches in the hand and wrist. J Hand Surg Eur Vol 2009;34:766-771</p> <p>Tang P, Wang Y, Zhang L, He C, Liu X. Sonographic evaluation of peripheral nerve injuries following the Wenchuan earthquake. J Clin Ultrasound. 2012 Jan;40(1):7-13.</p> <p>Toros T, Karabay N, Ozaksar K et al. Evaluation of peripheral nerves of the upper limb with ultrasonography: a comparison of ultrasonographic examination and the intra-operative findings. J Bone Joint Surg (Br) 2009; 91 :762-5</p>	<p>4</p> <p>3b</p> <p>4</p> <p>4</p> <p>3b</p>	<p>Fallserie ohne Referenzuntersuchung</p> <p>Prospektive diagnostische Fallserie mit Referenzuntersuchung, kleine Fallzahl</p> <p>Ohne Bewertung Kadaverstudie</p> <p>Diagnostische Fallserie mit nicht systematisch durchgeführter Referenzuntersuchung</p> <p>Diagnostische Fallserie mit nicht systematisch durchgeführter Referenzuntersuchung</p>
	Aktualisierung Literatur 2023		
	<p>Burks SS, Cajigas I, Jose J, Levi AD : Intraoperative Imaging in Traumatic Peripheral Nerve Lesions: Correlating Histologic Cross-Sections with High-Resolution Ultrasound. Operative neurosurgery (Hagerstown, Md.) 2017;13(2):196-203</p> <p>Erel E, Dilley A, Turner S, Kumar P, Bhatti WA, Lees VC : Sonographic measurements of longitudinal median nerve sliding in patients following nerve repair. Muscle &amp; nerve 2010;41(3):350-4</p> <p>Gruber H, Glodny B, Galiano K, Kamelger F, Bodner G, Hussl H, Peer S : High-resolution ultrasound of the supraclavicular brachial plexus--can it improve therapeutic decisions in patients with plexus trauma?. European radiology 2007;17(6):1611-20</p> <p>Zhu J, Liu F, Li D, Shao J, Hu B : Preliminary study of the types of traumatic peripheral nerve injuries by ultrasound. European radiology 2011;21(5):1097-101</p>	<p>4</p> <p>4</p> <p>3b</p> <p>4</p>	<p>prospektive diagnostische kleine Fallserie ohne Referenzuntersuchung</p> <p>diagnostische Fallserie ohne Referenzuntersuchung</p> <p>prospektive diagnostische Beobachtungsstudie mit Referenzuntersuchung</p> <p>prospektive diagnostische Studie mit großer Fallzahl aber keine Kontrollgruppe</p>
<b>6.3.2</b>	Die Magnetresonanztomografie bzw. Magnetresonanztomografie sollte in unklaren Fällen zur Lokalisation einer Nervenläsion sowie zur Beurteilung der Ursache und des Schweregrades eingesetzt werden.		<b>Stand 2023, geprüft</b>
	<i>Die systematische Literaturrecherche ergab nur Publikationen mit einem niedrigen bis mittleren Evidenzgrad. Der Inhalt der Empfehlung ist aber nach übereinstimmender Einschätzung in der Leitliniengruppe ein zu berücksichtigender Aspekt in der Versorgung peripherer Nervenverletzungen, sodass im Konsens eine Empfehlung ausgesprochen wurde.</i>	<b>B</b>	<b>100%</b>

S3-Leitlinie 005/010: Versorgung peripherer Nervenverletzungen - Evidenzbericht

	<p>Aagaard BD, Lazar DA, Lankerovich L, Andrus K, Hayes CE, Maravilla K, Kliot M. High-resolution magnetic resonance imaging is a noninvasive method of observing injury and recovery in the peripheral nervous system. <i>Neurosurgery</i> 2003;53:199-203</p> <p>Allen JM, Greer BJ, Sorge DG, Campbell SE. MR imaging of neuropathies of the leg, ankle, and foot. <i>Magn Reson Imaging Clin N Am</i> 2008;16:117-131</p> <p>Bendszus M, Wessig C, Solymosi L, Reiners K, Koltzenburg M. MRI of peripheral nerve degeneration and regeneration: correlation with electrophysiology and histology. <i>Exp Neurol</i> 2004;188:171-177</p> <p>Du R, Auguste KI, Chin CT, Engstrom JW, Weinstein PR. Magnetic resonance neurography for the evaluation of peripheral nerve, brachial plexus, and nerve root disorders. <i>J Neurosurg</i> 2009;112:362-371</p> <p>Stoll G, Bendszus M, Perez J, Pham M. Magnetic resonance imaging of the peripheral nervous system. <i>J Neuro</i> 2009;256:1043-51</p> <p>West AG, Haynor DR, Goodkin R, Tsuruda JS, Bronstein AD, Kraft G, Winter T, Kliot M: Magnetic resonance imaging signal changes in denervated muscles after peripheral nerve injury. <i>Neurosurgery</i> 1994;35:1077-1086</p>	<p>5</p> <p>4</p> <p>5</p> <p>3b</p>	<p>Ohne Bewertung, tierexperimentelle Studie</p> <p>Review oder Lehrbuchartikel ohne systematische Literaturrecherche</p> <p>Ohne Bewertung, Tierexperimentelle Studie</p> <p>Retrospektive Fallserie</p> <p>Review oder Lehrbuchartikel ohne systematische Literaturrecherche</p> <p>Diagnostische Fallserie mit Referenzuntersuchung, kleine Fallzahlen</p>
	Aktualisierung Literatur 2023		
	<p>Chhabra A, Ahlawat S, Belzberg A, Andreisek G : Peripheral nerve injury grading simplified on MR neurography: As referenced to Seddon and Sunderland classifications. <i>The Indian journal of radiology &amp; imaging</i> 2014;24(3):217-24</p> <p>Andreisek G, Chhabra A : MR-Neurographie - eine Einführung. <i>Radiologie up2date</i> 2018;18(1):15-30</p> <p>Bäumer P : [Diagnostic criteria in MR neurography]. <i>Der Radiologe</i> 2017;57(3):176-183</p> <p>Bäumer P, Pham M, Ruetters M, Heiland S, Heckel A, Radbruch A, Bendszus M, Weiler M : Peripheral neuropathy: detection with diffusion-tensor imaging. <i>Radiology</i> 2014;273(1):185-93</p> <p>Boecker AH, Lukhaup L, Aman M, Bergmeister K, Schwarz D, Bendszus M, Kneser U, Harhaus L : Evaluation of MR-neurography in diagnosis and treatment in peripheral nerve surgery of the upper extremity: A matched cohort study. <i>Microsurgery</i> 2022;42(2):160-169</p> <p>Gasparotti R, Lodoli G, Meoded A, Carletti F, Garozzo D, Ferraresi S : Feasibility of diffusion tensor tractography of brachial plexus injuries at 1.5 T. <i>Investigative radiology</i> 2013;48(2):104-12</p> <p>Godel T, Pham M, Kele H, Kronlage M, Schwarz D, Brunée M, Heiland S, Bendszus M, Bäumer P : Diffusion tensor imaging in anterior interosseous nerve</p>	<p>5</p> <p>5</p> <p>5</p> <p>4</p> <p>3b</p> <p>4</p> <p>3b</p>	<p>Review oder Lehrbuchartikel ohne systematische Literaturrecherche</p> <p>Review oder Lehrbuchartikel ohne systematische Literaturrecherche</p> <p>Review oder Lehrbuchartikel ohne systematische Literaturrecherche</p> <p>Prospektive Fallserie (n=30)</p> <p>Fall-Kontroll-Studie, retrospektiv (n=29 pro Gruppe)</p> <p>Fallserie (n=30)</p> <p>Fall-Kontroll Studie</p>

	<p>syndrome - functional MR Neurography on a fascicular level. <i>NeuroImage. Clinical</i> 2019;21 101659</p> <p>Jengojan S, Schellen C, Bodner G, Kasprian G : [Imaging of the lumbosacral plexus : Diagnostics and treatment planning with high-resolution procedures]. <i>Der Radiologe</i> 2017;57(3):195-203</p> <p>Jeon T, Fung MM, Koch KM, Tan ET, Sneag DB : Peripheral nerve diffusion tensor imaging: Overview, pitfalls, and future directions. <i>Journal of magnetic resonance imaging : JMRI</i> 2018;47(5):1171-1189</p> <p>Kim S-J, Hong SH, Jun WS, Choi J-Y, Myung JS, Jacobson JA, Lee JW, Choi J-A, Kang HS : MR imaging mapping of skeletal muscle denervation in entrapment and compressive neuropathies. <i>Radiographics : a review publication of the Radiological Society of North America, Inc</i> 31(2):319-32</p> <p>Kollmer J, Bendszus M, Pham M : MR Neurography: Diagnostic Imaging in the PNS. <i>Clinical neuroradiology</i> 2015;25 Suppl 2 283-9</p> <p>Lehmann HC, Zhang J, Mori S, Sheikh KA : Diffusion tensor imaging to assess axonal regeneration in peripheral nerves. <i>Experimental neurology</i> 2010;223(1):238-44</p> <p>Martín Noguero T, Barousse R, Gómez Cabrera M, Socolovsky M, Bencardino JT, Luna A : Functional MR Neurography in Evaluation of Peripheral Nerve Trauma and Postsurgical Assessment. <i>Radiographics : a review publication of the Radiological Society of North America, Inc</i> 39(2):427-446</p> <p>Naraghi AM, Awdeh H, Wadhwa V, Andreisek G, Chhabra A : Diffusion tensor imaging of peripheral nerves. <i>Seminars in musculoskeletal radiology</i> 2015;19(2):191-200</p> <p>Purger DA, Sakamuri S, Hug NF, Biswal S, Wilson TJ : Imaging of Damaged Nerves. <i>Clinics in plastic surgery</i> 2020;47(2):245-259</p> <p>Schwarz D, Pedro MT, Brand C, Bendszus M, Antoniadis G : [Nerve injuries and traumatic lesions of the brachial plexus : Imaging diagnostics and therapeutic options]. <i>Der Radiologe</i> 2017;57(3):184-194</p> <p>Schwarz D, Weiler M, Pham M, Heiland S, Bendszus M, Bäumer P : Diagnostic signs of motor neuropathy in MR neurography: nerve lesions and muscle denervation. <i>European radiology</i> 2015;25(5):1497-503</p> <p>Simon NG, Narvid J, Cage T, Banerjee S, Ralph JW, Engstrom JW, Kliot M, Chin C : Visualizing axon regeneration after peripheral nerve injury with magnetic resonance tractography. <i>Neurology</i> 2014;83(15):1382-4</p>	<p>5</p> <p>5</p> <p>5</p> <p>5</p> <p></p> <p>5</p> <p>5</p> <p>5</p> <p>5</p> <p>5</p> <p>4</p> <p>4</p>	<p>Review oder Lehrbuchartikel ohne systematische Literaturrecherche</p> <p>Review oder Lehrbuchartikel ohne systematische Literaturrecherche</p> <p>Review oder Lehrbuchartikel ohne systematische Literaturrecherche</p> <p>Review oder Lehrbuchartikel ohne systematische Literaturrecherche</p> <p>Ohne Bewertung, Tierexperimentelle Studie</p> <p>Review oder Lehrbuchartikel ohne systematische Literaturrecherche</p> <p>Review oder Lehrbuchartikel ohne systematische Literaturrecherche</p> <p>Review oder Lehrbuchartikel ohne systematische Literaturrecherche</p> <p>Review oder Lehrbuchartikel ohne systematische Literaturrecherche</p> <p>Diagnostische Fallserie ohne Referenzuntersuchung</p> <p>Fallbericht</p>
--	---	--	--

<b>6.3.3</b>	Eine Röntgendiagnostik des verletzten Teils einer Extremität sollte in Standardtechnik in zwei oder drei Ebenen – evtl. mit zusätzlichen Zielaufnahmen zur Feststellung bzw. zum Ausschluss knöcherner Veränderungen und Frakturen in Nervennähe – eingesetzt werden.	<b>Stand 2023, geprüft</b>
	<i>Die systematische Literaturrecherche ergab nur Publikationen mit einem niedrigen Evidenzgrad. Der Inhalt der Empfehlung ist aber nach übereinstimmender Einschätzung in der Leitliniengruppe ein zu berücksichtigender Aspekt in der Versorgung peripherer Nervenverletzungen, sodass im Konsens eine Empfehlung ausgesprochen wurde.</i>	<b>B</b>  <b>100%</b>
	Aktualisierung Literatur 2023	
	<p>Huckhagel T, Nüchtern J, Regelsberger J, Gelderblom M, Lefering R : Nerve trauma of the lower extremity: evaluation of 60,422 leg injured patients from the TraumaRegister DGU® between 2002 and 2015. Scandinavian journal of trauma, resuscitation and emergency medicine 2018;26(1):40</p> <p>Huckhagel T, Nüchtern J, Regelsberger J, Lefering R : Nerve injury in severe trauma with upper extremity involvement: evaluation of 49,382 patients from the TraumaRegister DGU® between 2002 and 2015. Scandinavian journal of trauma, resuscitation and emergency medicine 2018;26(1):76</p> <p>Medina O, Arom GA, Yeranorian MG, Petrigliano FA, McAllister DR : Vascular and nerve injury after knee dislocation: a systematic review. Clinical orthopaedics and related research 2014;472(9):2621-9</p> <p>Hendrickx LAM, Hilgersom NFJ, Alkaduhimi H, Doornberg JN, van den Bekerom MPJ : Radial nerve palsy associated with closed humeral shaft fractures: a systematic review of 1758 patients. Archives of orthopaedic and trauma surgery 2021;141(4):561-568</p> <p>Mthethwa J, Chikate A. A review of the management of tibial plateau fractures. Musculoskelet Surg. 2018 Aug;102(2):119-127. doi: 10.1007/s12306-017-0514-8. Epub 2017 Oct 17. PMID: 29043562.</p> <p>Bertrand ML, Andrés-Cano P, Pascual-López FJ : Periarticular Fractures of the Knee in Polytrauma Patients. The open orthopaedics journal 2015;9 332-46</p> <p>Samson D, Ng CY, Power D : An evidence-based algorithm for the management of common peroneal nerve injury associated with traumatic knee dislocation. EFORT open reviews 2016;1(10):362-367</p> <p>Kim SH, Park Y-B, Kim B-S, Lee D-H, Pujol N : Incidence of Associated Lesions of Multiligament Knee Injuries: A Systematic Review and Meta-analysis. Orthopaedic journal of sports medicine 2021;9(6):23259671211010409</p> <p>Kim JH, Yoo SD, Kim DH, Han YR, Lee SA : Iliopsoas hematoma presenting with sudden knee extensor</p>	<p>4 Multizenter Registerstudie sehr hohe Fallzahl</p> <p>4 Multizenter Registerstudie sehr hohe Fallzahl</p> <p>4 Systematisches Review von Diagnosestudien</p> <p>4 Systematisches Review, Einschluss aller Designs</p> <p>5 Review ohne systematische Literaturrecherche</p> <p>5 Review ohne systematische Literaturrecherche</p> <p>5 Review ohne systematische Literaturrecherche</p> <p>4 systematisches Review, hohe Fallzahl</p> <p>4 Case report</p>

	<p>weakness: A case report. Medicine 2020;99(50):e23497</p> <p>Frech A, Pellegrini L, Fraedrich G, Goebel G, Klocker J : Long-term Clinical Outcome and Functional Status After Arterial Reconstruction in Upper Extremity Injury. European journal of vascular and endovascular surgery : the official journal of the European Society for Vascular Surgery 2016;52(1):119-23</p>	4	Retrospektive Datenanalyse, hohe Fallzahl
<b>6.3.4</b>	Eine Angiografie, ein Angio-CT oder eine CT-Untersuchung können ergänzende Informationen als indirekten Hinweis auf eine Nervenverletzung liefern.		<b>Stand 2013, geprüft 2023</b>
	<i>Die Literaturrecherche ergab keine evidenzbasierten Belege für diese Empfehlung. Der Inhalt der Empfehlung ist aber nach übereinstimmender Einschätzung in der Leitliniengruppe ein zu berücksichtigender Aspekt in der Versorgung peripherer Nervenverletzungen, sodass im Konsens eine optionale Empfehlung ausgesprochen wurde.</i>	0	100%
<b>7.1 Generelle Überlegungen und Timing</b>			
<b>7.1.1</b>	Der in der Versorgung peripherer Nervenverletzungen tätige Arzt sollte Kenntnisse der Pathophysiologie, der Klassifikation und der Diagnostik peripherer Nervenverletzungen haben. Dies ist die Voraussetzung für die korrekte Diagnostik, prognostische Einschätzung und Indikationsstellung eines operativen Eingriffs.		<b>Stand 2013 geprüft 2023</b>
	<i>Bei der Literaturrecherche ergab sich kein evidenzbasierter Beleg für diese Empfehlung. Der Empfehlungsgrad beruht daher auf dem Konsens der Experten in der Leitliniengruppe, die den Inhalt als wichtigen Aspekt in der Versorgung peripherer Nervenverletzungen ansehen und daher die Anwendung empfehlen.</i>	B	100%
<b>7.1.2</b>	Operativ zu versorgende Nervenschäden sollten zeitnah einer adäquaten mikrochirurgischen, operativen Maßnahme zugeführt werden, um eine möglichst frühe Reinnervation zu erreichen.		<b>Stand 2023 NEU</b>
	<i>Die systematische Literaturrecherche ergab nur Publikationen mit einem niedrigen bis mittleren Evidenzgrad. Der Inhalt der Empfehlung ist aber nach übereinstimmender Einschätzung in der Leitliniengruppe ein zu berücksichtigender Aspekt in der Versorgung peripherer Nervenverletzungen, sodass im Konsens eine Empfehlung ausgesprochen wurde.</i>	B	100%
	<p>MacKay BJ, Cox CT, Valerio IL, Greenberg JA, Buncke GM, Evans PJ, Mercer DM, McKee DM, Ducic : [Evidence-Based Approach to Timing of Nerve Surgery: A Review. Ann Plast Surg. 2021 Sep 1;87(3):e1-e21.</p> <p>Wang E, Inaba K, Byerly S, Escamilla D, Cho J, Carey J, Stevanovic M, Ghiassi A, Demetriades D.J: Optimal timing for repair of peripheral nerve injuries.Trauma Acute Care Surg. 2017 Nov;83(5):875-881.</p> <p>Jonsson S, Wiberg R, McGrath AM, Novikov LN, Wiberg M, Novikova LN, Kingham: Effect of delayed peripheral nerve repair on nerve regeneration, Schwann cell function and target muscle recovery. Pj.PLoS One. 2013;8(2):e56484. Epub 2013 Feb 7.</p>	<p>3a</p> <p>4</p>	<p>Systematischer Review, abgewertet da aus Studien niedriger Evidenz</p> <p>Retrospektive Fallserie</p> <p>Ohne Bewertung, tierexperimentelle Studie</p> <p>Konsens basierte Leitlinie</p>

	<p>Coroneos CJ, Voineskos SH, Christakis MK, Thoma A, Bain JR, Brouwers MC; Obstetrical brachial plexus injury (OBPI): Canada's national clinical practice guideline.; Canadian OBPI Working Group. <i>BMJ Open</i>. 2017 Jan 27;7(1):e014141.</p>	5	
	<p>Donzelli R, Capone C, Sgulò FG, Mariniello G, Donzelli O, Maiuri F.J: Microsurgical repair by autografting in traumatic injuries of peripheral nerves. <i>Neurosurg Sci</i>. 2022 Jun;66(3):208-214.</p>	4	Retrospektive Fallserie
	<p>Pulos N, Shin EH, Spinner RJ, Shin AY.J: Management of Iatrogenic Nerve Injuries. <i>Am Acad Orthop Surg</i>. 2019 Sep 15;27(18):e838-e848.</p>	5	Review oder Lehrbuchartikel ohne systematische Literaturrecherche
	<p>Kretschmer T, Antoniadis G : Traumatische Nervenläsionen. <i>Nervenchirurgie/ Kretschmer T., Antoniadis G., Assmus H. (Ed.)/ Springer 2014;1 95-182</i></p>	5	Review oder Lehrbuchartikel ohne systematische Literaturrecherche
	<p>Ritcher HP, Ketelsen UP : Impairment of motor recovery after late nerve suture: experimental study in the rabbit. Part 2: morphological findings. <i>Neurosurgery</i> 1982;10(1):75-85</p>		Ohne Bewertung, Tierexperimentelle Studie
	<p>Fu SY, Gordon T : Contributing factors to poor functional recovery after delayed nerve repair: prolonged axotomy. <i>The Journal of neuroscience : the official journal of the Society for Neuroscience</i> 1995;15(5 Pt 2):3876-85</p>		Ohne Bewertung, Tierexperimentelle Studie
	<p>Gordon T : Peripheral Nerve Regeneration and Muscle Reinnervation. <i>International journal of molecular sciences</i> 2020;21(22):</p>	5	Review oder Lehrbuchartikel ohne systematische Literaturrecherche
	<p>Terenghi G, Hart A, Wiberg M : The nerve injury and the dying neurons: diagnosis and prevention. <i>The Journal of hand surgery, European volume</i> 2011;36(9):730-4</p>	5	Review oder Lehrbuchartikel ohne systematische Literaturrecherche
	<p>Kandenwein JA, Kretschmer T, Engelhardt M, Richter H-P, Antoniadis G : Surgical interventions for traumatic lesions of the brachial plexus: a retrospective study of 134 cases. <i>Journal of neurosurgery</i> 2005;103(4):614-21</p>	5	Review oder Lehrbuchartikel ohne systematische Literaturrecherche
	<p>Kretschmer T, Birch R : Management of Acute Peripheral Nerve Injuries. <i>Youmans Neurological Surgery/ Winn HR &amp; Winn R (Ed.)/ Elsevier 2011;6</i></p>	5	Review oder Lehrbuchartikel ohne systematische Literaturrecherche
	<p>Taylor KS, Anastakis DJ, Davis KD : Cutting your nerve changes your brain. <i>Brain : a journal of neurology</i> 2009;132(Pt 11):3122-33</p>	3b	Fall-Kontrollstudie (fMRI; gesunde vs. PNI), kleine Fallzahl
	<p>Richter HP : Impairment of motor recovery after late nerve suture: experimental study in the rabbit. Part 1: functional and electromyographic findings. <i>Neurosurgery</i> 1982;10(1):70-4</p>		Ohne Bewertung, Tierexperimentelle Studie
	<p>Gupta R, Chan JP, Uong J, Palispis WA, Wright DJ, Shah SB, Ward SR, Lee TQ, Steward O : Human motor endplate remodeling after traumatic nerve injury. <i>Journal of neurosurgery</i> 2020; 1-8</p>	4	Retrospektive Fallserie

S3-Leitlinie 005/010: Versorgung peripherer Nervenverletzungen - Evidenzbericht

	Robinson LR, Binhammer P.: Role of electrodiagnosis in nerve transfers for focal neuropathies and brachial plexopathies. Muscle Nerve. 2022 Feb;65(2):137-146.	5	Review oder Lehrbuchartikel ohne systematische Literaturrecherche
	Ramachandran S, Midha R.; Recent advances in nerve repair. Neurol India. 2019 Jan-Feb; 67 (Supplement): S106-S114.	5	Review oder Lehrbuchartikel ohne systematische Literaturrecherche
<b>7.1.3</b>	Wenn ein Nerv klinisch eine Funktionsstörung zeigt und sich entlang seines Verlaufs eine offene Verletzung befindet, ist zunächst von einer Beteiligung auszugehen und es soll die umgehende Exploration erfolgen.		<b>Stand 2023, modifiziert</b>
	<i>Die Literaturrecherche ergab keinen evidenzbasierten Beleg für diese Empfehlung. Der Empfehlungsgrad beruht daher auf dem Konsens der Experten in der Leitliniengruppe, die den Inhalt als sehr wichtigen Aspekt in der Versorgung peripherer Nervenverletzungen ansehen und daher eine starke Empfehlung für die Anwendung aussprachen.</i>	A	100%
<b>7.1.4</b>	Eine Sekundärversorgung („Delayed-Repair“) sollte wegen unterlassener oder nicht indizierter Primärversorgung (Schuss-/Sägeverletzung, unzureichende Erfahrung und Ausrüstung, im Vordergrund stehende Begleitverletzungen) bei reizlosem, nicht infiziertem Revisionsbereich und bei guter Blutversorgung bei gesicherter Diagnose innerhalb von 3 bis 6 Wochen, bei erforderlichen Verlaufskontrollen spätestens innerhalb von 6 Monaten (dennoch so früh wie möglich) erfolgen.		<b>Stand 2023, geprüft</b>
	<i>Die Literaturrecherche ergab nur Publikationen niedrigem bis mäßigem Evidenzgrad. Der Empfehlungsgrad beruht daher auf dem Konsens der Experten in der Leitliniengruppe, die den Inhalt als wichtigen Aspekt in der Versorgung peripherer Nervenverletzungen ansehen und daher die Anwendung empfehlen.</i>	B	100%
	Aktualisierung Literatur 2023		
	MacKay BJ, Cox CT, Valerio IL, Greenberg JA, Buncke GM, Evans PJ, Mercer DM, McKee DM, Ducic : [Evidence-Based Approach to Timing of Nerve Surgery: A Review. Ann Plast Surg. 2021 Sep 1;87(3):e1-e21.	3a	Systematischer Review, abgewertet da aus Studien niedriger Evidenz
	Wang E, Inaba K, Byerly S, Escamilla D, Cho J, Carey J, Stevanovic M, Ghiassi A, Demetriades D.J: Optimal timing for repair of peripheral nerve injuries.Trauma Acute Care Surg. 2017 Nov;83(5):875-881.	4	Retrospektive Fallserie
	Jonsson S, Wiberg R, McGrath AM, Novikov LN, Wiberg M, Novikova LN, Kingham: Effect of delayed peripheral nerve repair on nerve regeneration, Schwann cell function and target muscle recovery. PJ.PLoS One. 2013;8(2):e56484. Epub 2013 Feb 7.		Ohne Bewertung, tierexperimentelle Studie
	Coroneos CJ, Voineskos SH, Christakis MK, Thoma A, Bain JR, Brouwers MC; Obstetrical brachial plexus injury (OBPI): Canada's national clinical practice guideline.; Canadian OBPI Working Group.BMJ Open. 2017 Jan 27;7(1):e014141.	5	Konsens basierte Leitlinie
	Donzelli R, Capone C, Sgulò FG, Mariniello G, Donzelli O, Maiuri F.J: Microsurgical repair by autografting in traumatic injuries of peripheral nerves. Neurosurg Sci. 2022 Jun;66(3):208-214.	4	Retrospektive Fallserie

S3-Leitlinie 005/010: Versorgung peripherer Nervenverletzungen - Evidenzbericht

	Pulos N, Shin EH, Spinner RJ, Shin AY.J: Management of Iatrogenic Nerve Injuries. Am Acad Orthop Surg. 2019 Sep 15;27(18):e838-e848.	5	Review oder Lehrbuchartikel ohne systematische Literaturrecherche
	Birch R : Green;s Operative Hand Surgery. Part V Nerve 2011; 1035-1074	5	Review oder Lehrbuchartikel ohne systematische Literaturrecherche
	Dvali L, Mackinnon S : Nerve repair, grafting, and nerve transfers. Clin Plast Surg 2003;30(2):203-221	5	Review oder Lehrbuchartikel ohne systematische Literaturrecherche
	Krotoski JAB : Flexor Tendon and Peripheral Nerve Repair. Hand Surg 2002;07(01):83-100	5	Review oder Lehrbuchartikel ohne systematische Literaturrecherche
	Siemionow M, Brzezicki G : Chapter 8: Current techniques and concepts in peripheral nerve repair. International review of neurobiology 2009;87 141-172	5	Review oder Lehrbuchartikel ohne systematische Literaturrecherche
	Goldie B.S., Coates C.J., Birch R. : The long term result of digital nerve repair in no-man's land. J Hand Surg Br European Volume 1992;17(1):75-77	5	Retrospektive Fallserie
	Kato N., Htut M., Taggart M., Carlstedt T., Birch R. : The effects of operative delay on the relief of neuropathic pain after injury to the brachial plexus. Bone Joint J 2006;88-B(6):756-759	3b	Retrospektive Fall-Kontroll Studie
	Millesi H : Progress in peripheral nerve reconstruction. World J. Surg. 1990;14(6):733-747	5	Review oder Lehrbuchartikel ohne systematische Literaturrecherche
	Werdin F, Schaller H-E : Kombinierte Beugesehnen- und Nervenverletzungen der Hand. Der Orthopäde 2008;37(12):1202-1209	5	Review oder Lehrbuchartikel ohne systematische Literaturrecherche
	Birch R : Peripheral Nerve Injuries: A Clinical Guide. Springer Science & Business Media, 2012.	5	Review oder Lehrbuchartikel ohne systematische Literaturrecherche
<b>7.1.5</b>	Bei einer <i>geschlossenen/stumpfen bzw. bei einer Dehnungs-Verletzung</i> sollte bei Vorliegen einer Nervenfunktionsstörung eine genaue Dokumentation des neurologischen Befundes erfolgen und die Nervenexploration ggf. in Abhängigkeit vom klinischen, elektrophysiologischen und/oder bildgebenden Befund und Verlauf durchgeführt werden.		<b>Stand 2023, modifiziert</b>
	<i>Die Literaturrecherche ergab nur eine Publikation mit niedrigem Evidenzgrad. Der Empfehlungsgrad beruht daher auf dem Konsens der Experten in der Leitliniengruppe, die den Inhalt als wichtigen Aspekt in der Versorgung peripherer Nervenverletzungen ansehen und daher die Anwendung empfehlen.</i>	B	100%
	Aktualisierung Literatur 2023		
	Heinen C, Binaghi D, Kretschmer T : Management von Armplexusverletzungen. Orthopädie und Unfallchirurgie up2date/ Thieme 2022;17(3):257-273	5	Review oder Lehrbuchartikel ohne systematische Literaturrecherche
<b>7.1.6</b>	Falls bei einer knöchernen Verletzung in Nervennähe ein offenes Osteosyntheseverfahren notwendig ist, sollte eine sichere Nervendarstellung und eine entsprechende Befunddokumentation vorgenommen werden.		<b>Stand 2023, modifiziert</b>
	<i>Die Literaturrecherche ergab keinen evidenzbasierten Beleg für diese Empfehlung. Der Empfehlungsgrad beruht daher auf dem Konsens der Experten in der Leitliniengruppe, die den Inhalt als wichtigen Aspekt in der Versorgung peripherer Nervenverletzungen ansehen und daher die Anwendung empfehlen.</i>	B	100%

<b>7.1.7</b>	Bei <i>ausbleibender Regeneration</i> sollte innerhalb von 6 Monaten nach dem Trauma, jedoch so früh wie möglich, das weitere Therapiekonzept festgelegt werden und ggf. eine operative Exploration des Nervis erfolgen.		<b>Stand 2023, modifiziert</b>
	<i>Die Literaturrecherche ergab nur Publikationen mit einem niedrigen bis mittleren Evidenzgrad. Der Inhalt der Empfehlung ist auch nach übereinstimmender Einschätzung in der Leitliniengruppe ein wichtiger Aspekt in der Versorgung peripherer Nervenverletzungen, so dass im Konsens eine Empfehlung ausgesprochen wurde.</i>	B	100%
	Amillo S, Barrios RH, Martínez-Peric R, Losada JI. Surgical treatment of the radial nerve lesions associated with fractures of the humerus. J Orthop Trauma. 1993;7(3):211-5	4	Retrospektive Fallserie
	Bumbasirević M, Lesić A, Bumbasirević V, Cobeljić G, Milosević I, Atkinson HD. The management of humeral shaft fractures with associated radial nerve palsy: a review of 117 cases. Arch Orthop Trauma Surg. 2010 Apr;130(4):519-22. 1	4	Retrospektive Fallserie
	Elton SG, Rizzo M. Management of radial nerve injury associated with humeral shaft fractures: an evidence-based approach. J Reconstr Microsurg 2008;24:569-573	5	Review oder Lehrbuchartikel ohne systematische Literaturrecherche
	Schittko A. Humerusschaftfrakturen. Chirurg 2004;75:833-47	5	Review oder Lehrbuchartikel ohne systematische Literaturrecherche
	Shao YC, Harwood P, Grotz MR, Limb D, Giannoudis PV. Radial nerve palsy associated with fractures of the shaft of the humerus: a systematic review. J Bone Joint Surg Br. 2005;87(12):1647-52.	3a	Systematischer Review von Studien mit niedriger Evidenz (≥3b)
	Aktualisierung Literatur 2023		
	Ilyas AM, Mangan JJ, Graham J.: Radial Nerve Palsy Recovery With Fractures of the Humerus: An Updated Systematic Review. J Am Acad Orthop Surg. 2020 Mar 15;28(6):e263-e269.	3a	Systematischer Review und Meta-Analyse, abgewertet da nur Studien mit niedriger Evidenz
	Chaudhry S, Ipaktchi KR, Ignatiuk A: Updates on and Controversies Related to Management of Radial Nerve Injuries. J Am Acad Orthop Surg. 2019 Mar 15;27(6):e280-e284.	5	Review oder Lehrbuchartikel ohne systematische Literaturrecherche
	<b>7.2.1 Operative Verfahren</b>		
<b>7.2.1.1</b>	Eine <i>fazikuläre Neurolyse</i> kann im Rahmen einer Teilnervenrekonstruktion („Split-Repair“), bei einem Nerventransfer, bei starken Vernarbungen und im Rahmen der Nerventransplantation durchgeführt werden.		<b>Stand 2023, modifiziert</b>
	<i>Die Literaturrecherche ergab nur Publikationen mit einem niedrigen Evidenzgrad. Der Inhalt der Empfehlung ist aber nach übereinstimmender Einschätzung in der Leitliniengruppe ein wichtiger Aspekt in der Versorgung peripherer Nervenverletzungen, sodass im Konsens eine Empfehlung ausgesprochen wurde.</i>	0	100%
	Birch R: Nerve repair, in: Green's operative surgery, 5th ed. P. 1075-1112, Elsevier 2005	5	Review oder Lehrbuchartikel ohne systematische Literaturrecherche
	Spinner RJ, Kline DG. Surgery for peripheral nerve and brachial plexus injuries or other nerve lesions. Muscle Nerve 2000;23:680-695	5	Review oder Lehrbuchartikel ohne systematische Literaturrecherche

S3-Leitlinie 005/010: Versorgung peripherer Nervenverletzungen - Evidenzbericht

	Aktualisierung Literatur 2023		
	Frykman GK, Adams J, Bowen WW : Neurolysis. The Orthopedic clinics of North America 1981;12(2):325-42	5	Review oder Lehrbuchartikel ohne systematische Literaturrecherche
	Millesi H, Meissl G, Berger A : The interfascicular nerve-grafting of the median and ulnar nerves. The Journal of bone and joint surgery. American volume 1972;54(4):727-50	5	Review oder Lehrbuchartikel ohne systematische Literaturrecherche
	Mazal PR, Millesi H : Neurolysis: is it beneficial or harmful?. Acta neurochirurgica. Supplement 2005;92 3-6	5	Review oder Lehrbuchartikel ohne systematische Literaturrecherche
<b>7.2.1.2</b>	<b>Bei der primären und sekundären Nervennaht soll gewährleistet sein, dass die Nervenenden spannungsfrei koaptiert werden.</b>		<b>Stand 2023, modifiziert</b>
	<i>Die Literaturrecherche ergab nur Publikationen mit niedrigerem Evidenzgrad. Der Empfehlungsgrad beruht daher auf dem Konsens der Experten in der Leitliniengruppe, die den Inhalt als sehr wichtigen Aspekt in der Versorgung peripherer Nervenverletzungen ansehen und daher eine starke Empfehlung für die Anwendung aussprachen.</i>	A	100%
	Aktualisierung Literatur 2023		
	Birch R. : Surgical Disorders of the Peripheral Nerves. Springer Science & Buisness Media, 2011	5	Review oder Lehrbuchartikel ohne systematische Literaturrecherche
	Firrell J : Peripheral Nerve Microcirculation. Clinically Applied Microcirculation Research, Routledge 2019; 277-284.	5	Review oder Lehrbuchartikel ohne systematische Literaturrecherche
	Mahan MA : Nerve stretching: a history of tension. Journal of neurosurgery 2019;132(1):252-259	5	Review oder Lehrbuchartikel ohne systematische Literaturrecherche
	Millesi H. : Microsurgery of peripheral nerves. Ann Chir Gynaecol 1982;71(1):56-64		
	Millesi H. : Peripheral nerve injuries. Nerve sutures and nerve grafting. Scand J Plast Reconstr Surg Suppl 1982;19 25-37	5	Review oder Lehrbuchartikel ohne systematische Literaturrecherche
	Miyamoto Y. : Experimental study of results of nerve suture under tension vs. nerve grafting. Plast Reconstr Surg 1979;64(4):540-9		ohne Bewertung, experimentelle Studie
	Miyamoto Y., Watari S., Tsuge K. : Experimental studies on the effects of tension on intraneural microcirculation in sutured peripheral nerves. Plast Reconstr Surg 1979;63(3):398-403		ohne Bewertung, tierexperimentelle Studie
	Myers RR, Murakami H., Powell HC : Reduced nerve blood flow in edematous neuropathies: a biomechanical mechanism. Microvasc Res 1986;32(2):145-51		ohne Bewertung, experimentelle Studie
	Prahm C., Heinzel J., Kolbenschlag J. : Blood Supply and Microcirculation of the Peripheral Nerve. Phillips J, Hercher D, Hausner T, (Eds.), Peripheral Nerve Tissue Engineering and Regeneration, null, Springer International Publishing 2021; 1-46	5	Review oder Lehrbuchartikel ohne systematische Literaturrecherche
	Seddon H. : Surgical disorders of the peripheral nerves. In Surgigal disorders oft he peripheral nerves. 1975; xiii-336	5	Review oder Lehrbuchartikel ohne systematische Literaturrecherche

	<p>Stanton-Hicks M : Anatomy and Physiology Related to Peripheral Nerve Stimulation. Neuromodulation 2018; 723-727</p> <p>Sunderland S. : Nerve Injuries and Their Repair: A Critical Appraisal. 1991</p> <p>Beris A, Gkiatas I, Gelalis I, Papadopoulos D, Kostas-Agnantis I: Current concepts in peripheral nerve surgery. Eur J Orthop Surg Traumatol. 2019 Feb;29(2):263-269. Epub 2018 Nov 27.</p> <p>Ducic I, Safa B, DeVinney E.: Refinements of nerve repair with connector-assisted coaptation. Microsurgery. 2017 Mar;37(3):256-263. Epub 2016 Dec 30.</p> <p>Ramachandran S, Midha R.: Recent advances in nerve repair. Neurol India. 2019 Jan-Feb;67(Supplement):S106-S114. doi: 10.4103/0028-3886.250702</p>	<p>5</p> <p>5</p> <p>5</p> <p>3a</p> <p>5</p>	<p>Review oder Lehrbuchartikel ohne systematische Literaturrecherche</p> <p>Review oder Lehrbuchartikel ohne systematische Literaturrecherche</p> <p>Review oder Lehrbuchartikel ohne systematische Literaturrecherche</p> <p>Systematischer Review, mit Studien niedriger Evidenz</p> <p>Review oder Lehrbuchartikel ohne systematische Literaturrecherche</p>
<b>7.2.1.3</b>	Es soll bei einer Nervennaht feines Nahtmaterial mindestens der Stärke 8-0 - 10-0, verwendet werden.		<b>Stand 2023, geprüft</b>
	<i>Die Literaturrecherche ergab wenige Publikationen mit mittlerer bis niedrigem Evidenzgrad. Der Empfehlungsgrad beruht daher hauptsächlich auf dem Konsens der Experten in der Leitliniengruppe, die den Inhalt als sehr wichtigen Aspekt in der Versorgung peripherer Nervenverletzungen ansehen und daher eine starke Empfehlung für die Anwendung aussprachen.</i>	A	100%
	Aktualisierung Literatur 2023		
	<p>Beris A, Gkiatas I, Gelalis I, Papadopoulos D, Kostas-Agnantis I.: Current concepts in peripheral nerve surgery. Eur J Orthop Surg Traumatol. 2019 Feb;29(2):263-269. Epub 2018 Nov 27.</p> <p>Koopman JE, Duraku LS, de Jong T, de Vries RBM, Michiel Zuidam J, Hundepool CA.J : A systematic review and meta-analysis on the use of fibrin glue in peripheral nerve repair: Can we just glue it? Plast Reconstr Aesthet Surg. 2022 Mar;75(3):1018-1033. Epub 2022 Jan 19.</p> <p>Barton MJ, Morley JW, Stoodley MA, Lauto A, Mahns DA.: Nerve repair: toward a sutureless approach. Neurosurg Rev. 2014 Oct;37(4):585-95. Epub 2014 Jul 13.</p>	<p>5</p> <p>3a</p> <p>5</p>	<p>Review oder Lehrbuchartikel ohne systematische Literaturrecherche</p> <p>Systematischer Review, mit Studien niedriger Evidenz</p> <p>Review oder Lehrbuchartikel ohne systematische Literaturrecherche</p>
<b>7.2.1.5</b>	Die Transplantatlänge soll ca. 10 % länger sein als die eigentliche Defektstrecke.		<b>Stand 2023, modifiziert</b>
	<i>Die Literaturrecherche ergab wenige Publikationen mit mittlerem bis niedrigem Evidenzgrad. Der Empfehlungsgrad beruht daher auf dem Konsens der Experten in der Leitliniengruppe, die den Inhalt als sehr wichtigen Aspekt in der Versorgung peripherer Nervenverletzungen ansehen und daher eine starke Empfehlung für die Anwendung aussprachen.</i>	A	100%
	Aktualisierung Literatur 2023		
	<p>Beris A, Gkiatas I, Gelalis I, Papadopoulos D, Kostas-Agnantis I.: Current concepts in peripheral nerve surgery. Eur J Orthop Surg Traumatol. 2019 Feb;29(2):263-269. Epub 2018 Nov 27.</p>	<p>5</p> <p>3a</p>	<p>Review oder Lehrbuchartikel ohne systematische Literaturrecherche</p>

	Geissler J, Stevanovic M.: Management of large peripheral nerve defects with autografting. Injury. 2019 Dec;50 Suppl 5:S64-S67. Epub 2019 Oct 21.	5	Systematischer Review, mit Studien niedriger Evidenz
	Ramachandran S, Midha R.: Recent advances in nerve repair. Neurol India. 2019 Jan-Feb;67(Supplement):S106-S114.		Review oder Lehrbuchartikel ohne systematische Literaturrecherche
<b>7.2.1.6</b>	Bei einer partiellen Nervendurchtrennung sollte unter bestimmten Voraussetzungen und bei strenger Indikationsstellung eine Teilnervenrekonstruktion („Split-Repair“) erfolgen		<b>Stand 2023, geprüft</b>
	<i>Die systematische Literaturrecherche ergab nur Publikationen mit einem niedrigen Evidenzgrad. Der Inhalt der Empfehlung ist aber nach übereinstimmender Einschätzung in der Leitliniengruppe ein wichtiger Aspekt in der Versorgung peripherer Nervenverletzungen, sodass im Konsens eine Empfehlung ausgesprochen wurde.</i>		B 100%
	Kretschmer T, Birch R: Management of acute peripheral nerve injuries. In: Youmans Neurological Surgery, 6th Edition, 4 Vol., H. Richard Winn (Ed),.2011	5	Review oder Lehrbuchartikel ohne systematische Literaturrecherche
	Spinner RJ, Kline DG. Surgery for peripheral nerve and brachial plexus injuries or other nerve lesions. Muscle Nerve 2000;23:680-695	5	Review oder Lehrbuchartikel ohne systematische Literaturrecherche
	Aktualisierung Literatur 2023		
	Beris A, Gkias I, Gelalis I, Papadopoulos D, Kostas-Agnantis I.: Current concepts in peripheral nerve surgery. Eur J Orthop Surg Traumatol. 2019 Feb;29(2):263-269. Epub 2018 Nov 27.	5	Review oder Lehrbuchartikel ohne systematische Literaturrecherche
	Ramachandran S, Midha R.: Recent advances in nerve repair. Neurol India. 2019 Jan-Feb;67(Supplement):S106-S114.	5	Review oder Lehrbuchartikel ohne systematische Literaturrecherche
<b>7.2.1.7</b>	Für alle Verfahren der Nervennaht oder Nervenrekonstruktion sollen ausreichende <i>optische Vergrößerungsgeräte</i> und eine <i>entsprechende Ausleuchtung</i> vorhanden sein (Mikroskop bzw. Lupenbrille), außerdem ein <i>mikrochirurgisches Instrumentarium</i> und <i>mikrochirurgisches Nahtmaterial</i> .  Zu empfehlen sind Vorrichtungen, die eine intraoperative elektrophysiologische Nerventestung ermöglichen (z. B. Nervenstimulatoren zur Testung der muskulären Reizantwort oder die Ableitung von Nervenaktionspotenzialen).		<b>Stand 2023, modifiziert</b>
	<i>Die Literaturrecherche ergab nur wenige Publikationen mit niedrigem Evidenzgrad. Der Empfehlungsgrad beruht daher auf dem Konsens der Experten in der Leitliniengruppe, die den Inhalt als wichtigen Aspekt in der Versorgung peripherer Nervenverletzungen ansehen und daher die Anwendung empfehlen.</i>		A 100%
	Aktualisierung Literatur 2023		
	Adami RZ, Rodrigues J., Nikkhah D. : Re: Thomas PR, Saunders RJ, Means KR. Comparison of digital nerve sensory recovery after repair using loupe or operating microscope magnification. J Hand Surg Eur. 2015, 40: 608-13. J Hand Surg Eur Vol 2015;40(8):877-8	5	Kommentar, Expertenmeinung
	Stancić MF, Mićović V., Bobinac D., Starčević G., Fuzinac A., Tomljanović Z. : Electromyographic evaluation of experimental nerve grafts suggests better recovery with microscope assistance. Pflugers Arch 1996;431(6 Suppl 2):R285-6		Ohne Bewertung, Tierexperimentelle Studie

	<p>Stancic MF, Micovic V., Potocnjak M., Draganic P., Sasso A., Mackinnon SE : The value of an operating microscope in peripheral nerve repair. An experimental study using a rat model of tibial nerve grafting. Int Orthop 1998;22(2):107-10</p> <p>Thomas PR, Saunders RJ, Means KR : Comparison of digital nerve sensory recovery after repair using loupe or operating microscope magnification. J Hand Surg Eur Vol 2015;40(6):608-13</p>	4	<p>Ohne Bewertung, Tierexperimentelle Studie</p> <p>Retrospektive Fallserie</p>
<b>7.2.1.10</b>	Bei fehlendem distalem Anschluss kann bei motorischen Nerven eine direkte Muskelneurotisation durchgeführt werden.		<b>Stand 2013, geprüft 2023</b>
	<i>Die Literaturrecherche ergab nur eine Publikation mit einem niedrigen Evidenzgrad. Der Inhalt der Empfehlung ist aber nach übereinstimmender Einschätzung in der Leitliniengruppe ein zu berücksichtigender Aspekt in der Versorgung peripherer Nervenverletzungen, sodass im Konsens eine optionale Empfehlung ausgesprochen wurde.</i>		0 100%
	Brunelli GA. Direct muscular neurotization. In: Slutsky DJ, Hentz VR (eds.) Peripheral nerve surgery. Churchill Livingstone 2006	5	Review oder Lehrbuchartikel ohne systematische Literaturrecherche
<b>7.2.1.11</b>	Sensible Ersatzoperationen (neurovaskuläre Lappen) können bei ausgedehnten Weichteilverletzungen der Hand, insbesondere bei Fingerverletzungen, vorgenommen werden.		<b>Stand 2013, geprüft 2023</b>
	<i>Die Literaturrecherche ergab nur Publikationen mit einem niedrigen Evidenzgrad. Der Inhalt der Empfehlung ist aber nach übereinstimmender Einschätzung in der Leitliniengruppe ein zu berücksichtigender Aspekt in der Versorgung peripherer Nervenverletzungen, sodass im Konsens eine optionale Empfehlung ausgesprochen wurde</i>		0 100%
	Slutsky DJ. Pedicled neurosensory flaps for hand coverage, in: Slutsky DJ, Hentz VR (eds.) Peripheral nerve surgery. Churchill Livingstone 2006	5	Review oder Lehrbuchartikel ohne systematische Literaturrecherche
	Tränkle M, Sauerbier M, Heitmann C, Germann G. Restoration of thumb sensibility with the innervated first dorsal metacarpal artery island flap. J Hand Surg Am. 2003; 28(5):758-66.	5	Review oder Lehrbuchartikel ohne systematische Literaturrecherche
	Wilhelmi BJ, Lee WPA. Neurosensory free flaps. in: Slutsky DJ, Hentz VR (eds.) Peripheral nerve surgery. Churchill Livingstone 2006	5	Review oder Lehrbuchartikel ohne systematische Literaturrecherche
	<b>7.2.1.3 Nerventransfers</b>		
<b>7.2.1.3.1</b>	Nerventransfers sollten so geplant werden, dass die Koaptationsstelle so nah wie möglich am Zielmuskel zu liegen kommt.		<b>Stand 2023 NEU</b>
	<i>Die systematische Literaturrecherche ergab Publikationen mit einem niedrigen bis mittleren Evidenzgrad. Der Inhalt der Empfehlung ist aber nach übereinstimmender Einschätzung in der Leitliniengruppe ein wichtiger Aspekt in der Versorgung peripherer Nervenverletzungen, sodass im Konsens eine Empfehlung ausgesprochen wurde.</i>		B 100%
	Addas BM, Midha R. Nerve transfers for severe nerve injury. Neurosurg Clin N Am. 2009;20:27-38	5	Review oder Lehrbuchartikel ohne systematische Literaturrecherche
	Chuang DC. Nerve transfer with functioning free muscle transplantation. Hand Clin 2008;24:377-388	5	Review oder Lehrbuchartikel ohne systematische Literaturrecherche

Mackinnon SE, Colbert SH. Nerve transfers in the hand and upper extremity surgery. Tech Hand Up Extrem Surg 2008;12:20-3	5	Review oder Lehrbuchartikel ohne systematische Literaturrecherche
van Zyl N, Hill B, Cooper C, Hahn J, Galea MP : Expanding traditional tendon-based techniques with nerve transfers for the restoration of upper limb function in tetraplegia: a prospective case series. Lancet (London, England) 2019;394(10198):565-575	3	Prospektive Fallserie
Dolan RT, Butler JS, Hynes DE, Cronin KJ : The nerve to delay: the impact of delayed referrals in the management of traumatic brachial plexus injuries in the Republic of Ireland. Journal of plastic, reconstructive & aesthetic surgery : JPRAS 2012;65(8):1127-9	4	Retrospektive Fallserie
Garg R, Merrell GA, Hillstrom HJ, Wolfe SW : Comparison of nerve transfers and nerve grafting for traumatic upper plexus palsy: a systematic review and analysis. The Journal of bone and joint surgery. American volume 2011;93(9):819-29	3	Systematisches Review, mit Studien niedriger Evidenz
Kretschmer T, Ihle S, Antoniadis G, Seidel JA, Heinen C, Börm W, Richter H-P, König R : Patient satisfaction and disability after brachial plexus surgery. Neurosurgery 2009;65(4 Suppl):A189-96	4	Prospektive Kohortenstudie
Midha R : Epidemiology of brachial plexus injuries in a multitrauma population. Neurosurgery 1997;40(6):1182-8; discussion 1188-9	4	Retrospektive Fallserie
Socolovsky M, Antoniadis G, Lovaglio A, Durner G, Bonilla G, Schmidhammer M, di Masi G : A Comparison of Patients from Argentina and Germany to Assess Factors Impacting Brachial Plexus and Brain Injury. Journal of brachial plexus and peripheral nerve injury 2019;14(1):e39-e46	4	Prospektive Kohortenstudie
Socolovsky M, Bonilla G, Lovaglio AC, Masi GD : Differences in strength fatigue when using different donors in traumatic brachial plexus injuries. Acta neurochirurgica 2020;162(8):1913-1919	3b	Fall-Kontroll-Studie (retrospektiv, kleine Fallzahl)
Ray WZ, Chang J, Hawasli A, Wilson TJ, Yang L : Motor Nerve Transfers: A Comprehensive Review. Neurosurgery 2016;78(1):1-26	5	Review oder Lehrbuchartikel ohne systematische Literaturrecherche
[438] Nichols DS, Chim H : Contralateral Obturator to Femoral Nerve Branch Transfer for Multilevel Lumbosacral Plexus Avulsion Injury. Plastic and reconstructive surgery. Global open 2021;9(12):e3997	5	Fallbericht
Carolus AE, Becker M, Cuny J, Smektala R, Schmieder K, Brenke C : The Interdisciplinary Management of Foot Drop. Deutsches Arzteblatt international 2019;116(20):347-354	5	Review oder Lehrbuchartikel ohne systematische Literaturrecherche
Agarwal P, Sharma D, Nebhani D, Kukrele R, Kukrele P : Saphenous nerve to posterior tibial nerve transfer: A new approach to restore sensations of sole in diabetic sensory polyneuropathy. Journal of plastic, reconstructive & aesthetic surgery : JPRAS 2021;74(9):2110-2119	4	Prospektive Fallserie

S3-Leitlinie 005/010: Versorgung peripherer Nervenverletzungen - Evidenzbericht

	<p>Kline DG, Kim D, Midha R, Harsh C, Tiel R : Management and results of sciatic nerve injuries: a 24-year experience. Journal of neurosurgery 1998;89(1):13-23</p> <p>Alexandre A, Corò L, Azuelos A : Microsurgical treatment of lumbosacral plexus injuries. Acta neurochirurgica. Supplement 2005;92 53-9</p> <p>Garozzo D, Zollino G, Ferraresi S : In lumbosacral plexus injuries can we identify indicators that predict spontaneous recovery or the need for surgical treatment? Results from a clinical study on 72 patients. Journal of brachial plexus and peripheral nerve injury 2014;9(1):1</p> <p>Li Y, Lin H, Zhao L, Chen A : Unaffected contralateral S1 transfer for the treatment of lumbosacral plexus avulsion. Injury 2014;45(6):1015-8</p> <p>Gomez-Amaya SM, Barbe MF, de Groat WC, Brown JM, Tuite GF, Corcos J, Fecho SB, Braverman AS, Ruggieri MR : Neural reconstruction methods of restoring bladder function. Nature reviews. Urology 2015;12(2):100-18</p> <p>Peters BR, Van Handel AC, Russo SA, Moore AM : Five Reliable Nerve Transfers for the Treatment of Isolated Upper Extremity Nerve Injuries. Plastic and reconstructive surgery 2021;147(5):830e-845e</p> <p>Patterson JMM, Russo SA, El-Haj M, Novak CB, Mackinnon SE : Radial Nerve Palsy: Nerve Transfer Versus Tendon Transfer to Restore Function. Hand (New York, N.Y.) 2021; 1558944720988126</p> <p>Gordon T, Fu SY : Peripheral nerves preferentially regenerate in intramuscular endoneurial tubes to reinnervate denervated skeletal muscles. Experimental neurology 2021;341 113717</p> <p>Gordon T, Jones R, Vrbova G : Changes in chemosensitivity of skeletal muscles as related to endplate formation. Progress in neurobiology 1976;3(2):103-36</p> <p>Giuffre JL, Bishop AT, Spinner RJ, Shin AY : The best of tendon and nerve transfers in the upper extremity. Plastic and reconstructive surgery 2015;135(3):617e-630e</p> <p>Lee SK, Wolfe SW : Nerve transfers for the upper extremity: new horizons in nerve reconstruction. The Journal of the American Academy of Orthopaedic Surgeons 2012;20(8):506-17</p>	<p>4</p> <p>4</p> <p>4</p> <p>5</p> <p>5</p> <p>5</p> <p>4</p> <p>4</p> <p>5</p> <p>5</p>	<p>Retrospektive Fallserie</p> <p>Fallserie</p> <p>Retrospektive Fallserie</p> <p>Fallbericht</p> <p>Review oder Lehrbuchartikel ohne systematische Literaturrecherche</p> <p>Review oder Lehrbuchartikel ohne systematische Literaturrecherche</p> <p>Retrospektive Fall-Kontroll-Studie (kleine Fallzahl)</p> <p>Ohne Bewertung, Tierexperimentelle Studie</p> <p>Ohne Bewertung, Tierexperimentell Studie</p> <p>Review oder Lehrbuchartikel ohne systematische Literaturrecherche</p> <p>Review oder Lehrbuchartikel ohne systematische Literaturrecherche</p>
<b>7.2.1.3.2</b>	<p>Nerventransfers sollten zeitlich so indiziert werden, dass die Reinnervation der Zielmuskulatur – unter Berücksichtigung der vergangenen Zeit seit dem Trauma und der noch zu durchwachsenden Strecke – innerhalb von 12 bis maximal 18 Monaten erfolgen kann.</p>		<p><b>Stand 2013, geprüft 2023</b></p>
	<p>Die Literaturrecherche ergab keinen evidenzbasierten Beleg für diese Empfehlung. Der Empfehlungsgrad beruht daher auf</p>		<p>B</p> <p>100%</p>

	<i>dem Konsens der Experten in der Leitliniengruppe, die den Inhalt als wichtigen Aspekt in der Versorgung peripherer Nervenverletzungen ansehen und daher eine Empfehlung für die Anwendung aussprachen.</i>		
<b>7.2.1.3.3</b>	Der Donornerv muss ein verzichtbarer Ast mit weitestgehend passender Anzahl motorischer Axone und möglichst synergistischer Funktion mit dem Empfänger sein.		<b>Stand 2023 NEU</b>
	<i>Die Literaturrecherche fand nur eine Publikation mit niedrigem Evidenzgrad. Der Empfehlungsgrad beruht daher auf dem Konsens der Experten in der Leitliniengruppe, die den Inhalt als wichtigen Aspekt in der Versorgung peripherer Nervenverletzungen ansehen und daher eine Empfehlung für die Anwendung aussprachen.</i>	B	100%
	Peters BR, Van Handel AC, Russo SA, Moore AM : Five Reliable Nerve Transfers for the Treatment of Isolated Upper Extremity Nerve Injuries. Plastic and reconstructive surgery 2021;147(5):830e-845e	5	Review oder Lehrbuchartikel ohne systematische Literaturrecherche
<b>7.2.1.3.4</b>	Anatomische Engstellen des Empfängernervs können zur Verbesserung der Reinnervation dekomprimiert werden (z. B. Frohse-Arkade bei Nerventransfer zum NIP).		<b>Stand 2023 NEU</b>
	<i>Die Literaturrecherche ergab keinen evidenzbasierten Beleg für diese Empfehlung. Der Empfehlungsgrad beruht daher auf dem Konsens der Experten in der Leitliniengruppe, die den Inhalt als wichtigen Aspekt in der Versorgung peripherer Nervenverletzungen ansehen und daher eine Empfehlung für die Anwendung aussprachen.</i>	0	100%
<b>7.2.1.5 Muskel-, Sehnentransfers und statische Verfahren</b>			
<b>7.2.1.5.2</b>	Motorische Ersatzoperationen können gleichzeitig mit der Nervenrekonstruktion durchgeführt werden, wenn eine lange Regenerationszeit zu erwarten ist.		<b>Stand 2013, geprüft 2023</b>
	<i>Die Literaturrecherche ergab keinen evidenzbasierten Beleg für diese Empfehlung. Der Empfehlungsgrad beruht daher auf dem Konsens der Experten in der Leitliniengruppe, die den Inhalt als wichtigen Aspekt in der Versorgung peripherer Nervenverletzungen ansehen, so dass eine optionale Empfehlung ausgesprochen wurde.</i>	0	100%
<b>7.2.2 Konservative Verfahren</b>			
<b>7.2.2.1</b>	Eine medikamentöse Therapie mit dem Ziel einer Verbesserung der Nervenregeneration außerhalb kontrollierter Studien kann nicht empfohlen werden.		<b>Stand 2013, geprüft 2023</b>
	<i>Die Literaturrecherche ergab keinen evidenzbasierten Beleg für diese Empfehlung. Der Empfehlungsgrad beruht daher auf dem Konsens der Experten in der Leitliniengruppe, die den Inhalt als wichtigen Aspekt in der Versorgung peripherer Nervenverletzungen ansehen, so dass eine optionale Empfehlung ausgesprochen wurde.</i>	0	100%
<b>7.2.2.2</b>	Die Elektrotherapie kann als ergänzende Behandlungsoption bei einer Nervenläsion mit axonaler Schädigung (Axonotmesis oder Neurotmesis) angewendet werden.		<b>Stand 2013, modifiziert</b>
	<i>Die systematische Literaturrecherche ergab nur Publikationen mit einem niedrigen bis mittleren Evidenzgrad. Der Inhalt der Empfehlung ist aber nach übereinstimmender Einschätzung in</i>	0	100%

	<i>der Leitliniengruppe ein zu berücksichtigender Aspekt in der Versorgung peripherer Nervenverletzungen, sodass im Konsens eine optionale Empfehlung ausgesprochen wurde.</i>		
	Gordon T, Brushart TM, Chan KM. Augmenting nerve regeneration with electrical stimulation. <i>Neurol Res</i> 2008;30:1012-1022	4	Qualitativ schlechte Fall-Kontrollserie
	Gordon T, Chan KM, Sulaiman OA et al. Accelerating axon growth to overcome limitations in functional recovery after peripheral nerve injury. <i>Neurosurgery</i> 2009;65 (Suppl.):A132-44	3b	Randomisierte kontrollierte Studie niedriger Qualität (keine Angabe von Patientenzahl und Randomisierungsverfahren)
	Wang WJ, Zhu H, Li F, Wan LD, Li HC, Ding WL. Electrical stimulation promotes motor nerve regeneration selectivity regardless of end-organ connection. <i>J Neurotrauma</i> . 2009 Apr;26(4):641-9		Ohne Bewertung, tierexperimentelle Studie
<b>7.2.2.3</b>	Die (Laser-) Photostimulation kann bei inkompletten Nervenläsionen als ergänzende Behandlungsoption angewendet werden.		<b>Stand 2013, modifiziert</b>
	<i>Für diese Empfehlung lag eine gut durchgeführte randomisierte Studie vor. Bisläng erfolgte aber keine weitere Studie zu diesem Thema, die die Wirksamkeit der insgesamt eher unüblichen Behandlungsmethode bestätigen konnte. Aus diesem Grunde wurde im Konsens nur eine optionale Empfehlung ausgesprochen.</i>		0 100%
	Rochkind S, Drory V, Alon M, Nissan M, Ouaknine GE. Laser phototherapy (780 nm), a new modality in treatment of longterm incomplete peripheral nerve injury: a randomized double-blind placebo-controlled study. <i>Photomed Laser Surg</i> 2007;25:436-442	3a	Randomisierte kontrollierte Studie aber nur geringe Fallzahl
<b>8. Mit- und Nachbehandlung: Ergo-Physio-(Hand)therapeutische Verfahren</b>			
<b>8.1</b>	Bei Nervenverletzungen und nach einer Nervenrekonstruktion soll eine begleitende Ergo- und Physiotherapie so früh wie möglich nach dem Trauma bzw. der operativen Rekonstruktion erfolgen.		<b>Stand 2023, modifiziert</b>
	<i>Die systematische Literaturrecherche ergab Publikationen mit einem niedrigen bis guten Evidenzgrad. Der Inhalt der Empfehlung ist zudem nach übereinstimmender Einschätzung in der Leitliniengruppe ein sehr wichtiger Aspekt in der Versorgung peripherer Nervenverletzungen, sodass im Konsens eine starke Empfehlung ausgesprochen wurde</i>		A 100%
	Bond TJ, Lundy J. Physical therapy following peripheral nerve surgeries. <i>Clin Podiatr Med Surg</i> . 2006 Jul;23(3):651-66.	5	Review oder Lehrbuchartikel ohne systematische Literaturrecherche
Aktualisierung Literatur 2023			
	Xia, W., Bai, Z., Dai, R., Zhang, J., Lu, J., & Niu, W. (2021). The effects of sensory re-education on hand function recovery after peripheral nerve repair: A systematic review. <i>NeuroRehabilitation</i> , 48(3), 293–304.	2	Systematisches Review moderater Evidenz, welches Teilaspekte der Physio- und Ergotherapie enthält
	Deer TR, Esposito MF, McRoberts WP, Grider JS, Sayed D, Verrills P, Lamer TJ, Hunter CW, Slavin KV, Shah JM, Hagedorn JM, Simopoulos T, Gonzalez DA, Amirdelfan K, Jain S, Yang A, Aiyer R, Antony A, Azeem N, Levy RM, Mekhail N : A Systematic Literature Review of Peripheral Nerve Stimulation Therapies for the Treatment of Pain. <i>Pain medicine (Malden, Mass.)</i> 2020;21(8):1590-1603.	2	Systematisches Review moderater Evidenz, welches Teilaspekte der Physio- und Ergotherapie enthält

S3-Leitlinie 005/010: Versorgung peripherer Nervenverletzungen - Evidenzbericht

	Zink PJ, Philip BA : Cortical Plasticity in Rehabilitation for Upper Extremity Peripheral Nerve Injury: A Scoping Review. The American journal of occupational therapy : official publication of the American Occupational Therapy Association 74(1):7401205030p1-7401205030p15	2	Systematisches Review moderater Evidenz, welches Teilaspekte der Physio- und Ergotherapie enthält
<b>8.2</b>	Zu Beginn der Behandlung sollten partizipativ Ziele formuliert und ein Rehabilitationsplan aufgestellt werden sowie eine Patientenanleitung erfolgen.		<b>Stand 2023, modifiziert</b>
	<i>Die systematische Literaturrecherche ergab wenige Publikation mit gutem bis mittleren Evidenzgrad. Der Inhalt der Empfehlung ist nach übereinstimmender Einschätzung in der Leitliniengruppe ein wichtiger Aspekt in der Versorgung peripherer Nervenverletzungen, sodass im Konsens eine Empfehlung ausgesprochen wurde.</i>		B 100%
	Harth A, Germann G, Jester A. Evaluating the effectiveness of a patient-oriented hand rehabilitation programme. J Hand Surg Eur Vol 2008; 33: 771-8	3b	Fall-Kontrollstudie
	Aktualisierung Literatur 2023		
	Xia W, Bai Z, Dai R, Zhang J, Lu J, Niu W : The effects of sensory re-education on hand function recovery after peripheral nerve repair: A systematic review. NeuroRehabilitation 2021;48(3):293-304	2	Systematischer Review
	Deer TR, Esposito MF, McRoberts WP, Grider JS, Sayed D, Verrills P, Lamer TJ, Hunter CW, Slavin KV, Shah JM, Hagedorn JM, Simopoulos T, Gonzalez DA, Amirdelfan K, Jain S, Yang A, Aiyer R, Antony A, Azeem N, Levy RM, Mekhail N : A Systematic Literature Review of Peripheral Nerve Stimulation Therapies for the Treatment of Pain. Pain medicine (Malden, Mass.) 2020;21(8):1590-1603	2	Systematischer Review
	Zink PJ, Philip BA : Cortical Plasticity in Rehabilitation for Upper Extremity Peripheral Nerve Injury: A Scoping Review. The American journal of occupational therapy : official publication of the American Occupational Therapy Association 74(1):7401205030p1-7401205030p15	2	Scoping Review
<b>8.3</b>	Eine gezielte sensorische Reeducation (Spiegeltherapie Evidenz 1b, Graded motor imagery program, Sensibilitätstraining) sollte zur Verbesserung der sensorischen Funktionen nach peripheren Nervenverletzungen, insbes. Fingernervenläsionen, eingesetzt werden.		<b>Stand 2013, geprüft 2023</b>
	<i>Die Literaturrecherche ergab Publikationen mit niedrigem bis mittlerem Evidenzgrad. Der Inhalt der Empfehlung ist zudem nach übereinstimmender Einschätzung in der Leitliniengruppe ein wichtiger Aspekt in der Versorgung peripherer Nervenverletzungen, sodass im Konsens eine Empfehlung ausgesprochen wurde.</i>		B 100%
	Cheng AS, Hung L, Wong JM, Lau H, Chan J. A prospective study of early tactile stimulation after digital nerve repair. Clin Orthop Relat Res 2001;384:169-	2b	Randomisierte kontrollierte Studie, abgewertet da keine klaren Ein- und Ausschlusskriterien, Randomisierung unklar
	Daniele HR, Leda Aguado TO. Early compensatory sensory re-education. J Reconstr. Microsurg 2003;19:107-10	4	Retrospektive Fallserie
	Lundborg G, Rosen B, Sensory relearning after nerve repair, THE LANCET • Vol 358 • September 8, p.809-810, 2001	4	Retrospektive Fallserie

	<p>Lundborg G, Richard P. Bunge memorial lecture. Nerve injury and repair - a challenge to the plastic brain. J Peripher Nerv Syst 2003;8:209-226</p> <p>Mavrogenis AF, Spyridonos SG, Antonopoulos D, Soucacos PN, Papagelopoulos PJ. Effect of sensory re-education after low median nerve complete transection and repair. J Hand Surg Am 2009;34:1210-1215</p> <p>Oud T, Beelen A, Eijffinger E, Nollet F. Sensory re-education after nerve injury of the upper limb: a systematic review. Clin Rehabil 2007;21:483-494</p> <p>Rinkel WD, Huisstede BM, van der Avoort DJ, Coert HJ, Hovius SE. What is evidence based in the reconstruction of digital nerves? A systematic review. J Plast Reconstr Aesthet Surg. 2013 Feb;66(2):151-64</p> <p>Taylor KS, Anastakis DJ, Davis KT. Cutting your nerve changes your brain. Brain 2009;132:3122-33</p>	<p>5</p> <p>2b</p> <p>3a</p> <p>3a</p> <p>3b</p>	<p>Review oder Lehrbuchartikel ohne systematische Literaturrecherche</p> <p>Randomisierte kontrollierte Studie abgewertet, da kleine Fallzahl, unklare Randomisierung</p> <p>Systematischer Review von Studien auch niedrigerer Evidenzgrade (≥3b)</p> <p>Systematischer Review von Studien auch niedrigerer Evidenzgrade (≥3b)</p> <p>Prospektive Fall-Kontrollstudie, kleine Fallzahl</p>
<b>8.4</b>	<p>Gezielt ergo- und physiotherapeutische Interventionen zur Verbesserung motorischer Funktionen sollten eingesetzt werden (Spiegeltherapie, elektrische Muskelstimulation, motorisch-funktionelles Training), wobei auf einen Übertrag in Aktivität und Partizipation zu achten ist.</p>		<p><b>Stand 2023, NEU</b></p>
	<p><i>Die Literaturrecherche ergab Publikationen mit mittlerem bis hohem Evidenzgrad. Der Inhalt der Empfehlung ist auch nach übereinstimmender Einschätzung in der Leitliniengruppe ein wichtiger Aspekt in der Versorgung peripherer Nervenverletzungen, sodass im Konsens eine Empfehlung ausgesprochen wurde.</i></p>		<p>B</p> <p>100%</p>
	<p>Chen, Y. H., Siow, T. Y., Wang, J. Y., Lin, S. Y., &amp; Chao, Y. H. (2022). Greater Cortical Activation and Motor Recovery Following Mirror Therapy Immediately after Peripheral Nerve Repair of the Forearm. Neuroscience, 481, 123–133.</p> <p>Hsu, H. Y., Chen, P. T., Kuan, T. S., Yang, H. C., Shieh, S. J., &amp; Kuo, L. C. (2019). A Touch-Observation and Task-Based Mirror Therapy Protocol to Improve Sensorimotor Control and Functional Capability of Hands for Patients With Peripheral Nerve Injury. The American journal of occupational therapy : official publication of the American Occupational Therapy Association, 73(2), 7302205020p1–7302205020p10.</p> <p>ElAbd, R., Alabdulkarim, A., AlSabah, S., Hazan, J., Alhalabi, B., &amp; Thibaudeau, S. (2022). Role of Electrical Stimulation in Peripheral Nerve Regeneration: A Systematic Review. Plastic and reconstructive surgery. Global open, 10(3), e4115.</p>	<p>2b</p> <p>2b</p> <p>1b</p>	<p>Randomisierte kontrollierte Studie keine Fallzahl</p> <p>Randomisierte kontrollierte Studie, kleine Fallzahl</p> <p>Systematischer Review mit limitierter Evidenz</p>
<b>8.5</b>	<p>Schmerzlindernde ergo- und physiotherapeutische Maßnahmen sollten bei Patienten mit neuropathischen Schmerzen (inkl. CRPS, Phantomschmerz) eingesetzt werden (v. a. Spiegeltherapie, TENS).</p>		<p><b>Stand 2023, modifiziert</b></p>

	<i>Die Literaturrecherche ergab eine Publikation mit hohem Evidenzgrad. Der Inhalt der Empfehlung ist auch nach übereinstimmender Einschätzung in der Leitliniengruppe ein wichtiger Aspekt in der Versorgung peripherer Nervenverletzungen, sodass im Konsens eine Empfehlung ausgesprochen wurde.</i>		B	100%
	Lundborg G: Nerve Injury and Repair. London: Churchill Livingstone, 2004	5	Review oder Lehrbuchartikel ohne systematische Literaturrecherche	
	Selles RW, Schreuders TAR, Stam HJ. Mirror therapy in patients with causalgia (Complex regional pain syndrome type II) following peripheral nerve injury: two cases. J Rehab Med 2008;40:312-14	5	Fallbericht	
	Aktualisierung Literatur 2023			
	Rajendram, C., Ken-Dror, G., Han, T., & Sharma, P. (2022). Efficacy of mirror therapy and virtual reality therapy in alleviating phantom limb pain: a meta-analysis and systematic review. BMJ military health, 168(2), 173–177.	1	Systematischer Review mit Metanalyse	
<b>8.6</b>	Bei einer motorischen Ersatzplastik sollte eine ergo- und physiotherapeutische Vor- und Nachbehandlung durchgeführt werden.			<b>Stand 2013, geprüft 2023</b>
	<i>Die Literaturrecherche ergab keinen evidenzbasierten Beleg für diese Empfehlung. Der Empfehlungsgrad beruht daher auf dem Konsens der Experten in der Leitliniengruppe, die den Inhalt als wichtigen Aspekt in der Versorgung peripherer Nervenverletzungen ansehen und daher die Anwendung empfehlen.</i>		B	100%
	<b>9. Prophylaxe und Behandlung von Neuomen und des neuropathischen Schmerzes</b>			
<b>9.1</b>	Zur Prophylaxe einer Neuomentstehung soll bei operativen Zugängen auf den anatomischen Verlauf von Nerven geachtet werden, um eine Verletzung derselben zu vermeiden.			<b>Stand 2013, geprüft 2023</b>
	<i>Die Literaturrecherche ergab eine Publikation mit niedrigem Evidenzgrad. Der Inhalt der Empfehlung ist aber nach übereinstimmender Einschätzung in der Leitliniengruppe ein sehr wichtiger Aspekt in der Versorgung peripherer Nervenverletzungen, sodass im Konsens eine starke Empfehlung ausgesprochen wurde.</i>		A	100%
	Lewin-Kowalik J, Marcol W, Kotulska K et al. Prevention and management of painful neuroma. Neurol Med chir (Tokyo) 2006;46:62-8	5	Review oder Lehrbuchartikel ohne systematische Literaturrecherche	
<b>9.2</b>	Bei einer intraoperativen Nervenverletzung soll schnellstmöglich eine Rekonstruktion durch einen erfahrenen Operateur erfolgen.			<b>Stand 2013, geprüft 2023</b>
	<i>Die Literaturrecherche ergab nur Publikationen mit niedrigem Evidenzgrad. Der Inhalt der Empfehlung ist aber nach übereinstimmender Einschätzung in der Leitliniengruppe ein sehr wichtiger Aspekt in der Versorgung peripherer Nervenverletzungen, sodass im Konsens eine starke Empfehlung ausgesprochen wurde.</i>		A	100%
	Birch R: Nerve repair, in: Green's operative surgery, 5th ed. P. 1075-1112, Elsevier 2005	5	Review oder Lehrbuchartikel ohne systematische Literaturrecherche	
	Lewin-Kowalik J, Marcol W, Kotulska K et al. Prevention and management of painful neuroma. Neurol Med chir (Tokyo) 2006;46:62-8	5	Review oder Lehrbuchartikel ohne systematische Literaturrecherche	
<b>9.4</b>	Bei chronischen neuropathischen Schmerzen und CRPS als Folge einer Nervenverletzung sollte die Anwendung einer spinalen (SCS, DRGs) oder einer peripheren (PNS) Neurostimulation erwogen werden.			<b>Stand 2023, modifiziert</b>

S3-Leitlinie 005/010: Versorgung peripherer Nervenverletzungen - Evidenzbericht

	Die Empfehlung wurde analog zu den unten aufgeführten Leitlinien und den beiden Reviews formuliert. Der Inhalt der Empfehlung ist nach übereinstimmender Einschätzung in der Leitliniengruppe ein zu berücksichtigender Aspekt in der Versorgung peripherer Nervenverletzungen, sodass im Konsens eine Empfehlung ausgesprochen wurde.		B	100%
	AWMF-Leitlinie Epidurale Rückenmark-Stimulation zur Therapie chronischer Schmerzen. (Registernummer 041/002) Version 2010. <a href="http://www.awmf.org/leitlinien/detail/II/041-002.html">http://www.awmf.org/leitlinien/detail/II/041-002.html</a>	1a	Evidenzbasierte Leitlinie	
	Aktualisierung Literatur 2023			
	Xu J, Sun Z, Wu J, Rana M, Garza J, Zhu AC, Chakravarthy KV, Abd-Elseyed A, Rosenquist E, Basi H, Christo P, Cheng J: Peripheral Nerve Stimulation in Pain Management: A Systematic Review. Pain physician 2021;24(2):E131-E152	2	Systematischer Review	
	Nagpal A, Clements N, Duszynski B, Boies B : The Effectiveness of Dorsal Root Ganglion Neurostimulation for the Treatment of Chronic Pelvic Pain and Chronic Neuropathic Pain of the Lower Extremity: A Comprehensive Review of the Published Data. Pain medicine (Malden, Mass.) 2021;22(1):49-59	2	Systematischer Review	
	Birklein F et al.: S1- AWMF- Leitlinie Diagnostik und Therapie komplexer regionaler Schmerzsyndrome (CRPS) (Registernummer: 030/116)	5	Leitlinie	
	Tronnier V et al.: S3-AWMF-Leitlinie Epidurale Rückenmarkstimulation zur Therapie chronischer Schmerzen. 07.2013 (Registernummer: 008-023)	1	Evidenzbasierte Leitlinie	
	Deer TR, Esposito MF, McRoberts WP, Grider JS, Sayed D, Verrills P, Lamer TJ, Hunter CW, Slavin KV, Shah JM, Hagedorn JM, Simopoulos T, Gonzalez DA, Amirdelfan K, Jain S, Yang A, Aiyer R, Antony A, Azeem N, Levy RM, Mekhail N: A Systematic Literature Review of Peripheral Nerve Stimulation Therapies for the Treatment of Pain. Pain medicine (Malden, Mass.) 2020;21(8):1590-1603	2	Systematischer Review	
<b>9.5</b>	<b>Bei neuropathischen Schmerzen soll eine leitliniengerechte schmerzmedizinische Behandlung erfolgen.</b>		<b>Stand 2023, modifiziert</b>	
	<i>Die Empfehlung wurde analog zu den unten aufgeführten Leitlinien und den Studien mit z.T. hoher Evidenz formuliert. Der Inhalt der Empfehlung ist nach übereinstimmender Einschätzung in der Leitliniengruppe ein zu berücksichtigender Aspekt in der Versorgung peripherer Nervenverletzungen, sodass im Konsens eine starke Empfehlung ausgesprochen wurde.</i>		A	100%
	S3-Leitlinie „Behandlung akuter perioperativer und posttraumatischer Schmerzen“ enthalten ( <a href="https://www.awmf.org/leitlinien/detail/II/001-025.html">https://www.awmf.org/leitlinien/detail/II/001-025.html</a> )	1	Evidenzbasierte Leitlinie	
	Birklein F et al.: S1- AWMF- Leitlinie Diagnostik und Therapie komplexer regionaler Schmerzsyndrome (CRPS) (Registernummer: 030/116)	5	Leitlinie	
	S2k-Leitlinie Diagnose und nicht-interventionelle Therapie neuropathischer Schmerzen	5	Leitlinie	

	<p>(<a href="https://www.awmf.org/leitlinien/detail/ll/030-114.html">https://www.awmf.org/leitlinien/detail/ll/030-114.html</a>)</p> <p>Finnerup NB, Attal N, Haroutounian S, McNicol E, Baron R, Dworkin RH, Gilron I, Haanpää M, Hansson P, Jensen TS, Kamerman PR, Lund K, Moore A, Raja SN, Rice ASC, Rowbotham M, Sena E, Siddall P, Smith BH, Wallace M : Pharmacotherapy for neuropathic pain in adults: a systematic review and meta-analysis. <i>The Lancet. Neurology</i> 2015;14(2):162-73</p> <p>Derry S, et al. Topical lidocaine for neuropathic pain in adults. <i>Cochrane Database Syst Rev.</i> 2014, Issue 7. Art. No.: CD010958. [7]</p> <p>Voute M, Morel V, Pickering G : Topical Lidocaine for Chronic Pain Treatment. <i>Drug design, development and therapy</i> 2021;15 4091-4103</p> <p>Tafelski S., Beutlhauser T., Gouliou-Mayerhauser E., Fritzsche T., Denke C., Schäfer M. : Praxis der regionalanästhesiologischen Behandlung chronischer Schmerzpatienten in der stationären und ambulanten Versorgung. <i>Der Schmerz</i> 2015;29(2):186-194</p> <p>Dworkin RH, O'Connor AB, Kent J, Mackey SC, Raja SN, Stacey BR, Levy RM, Backonja M, Baron R, Harke H, Loeser JD, Treede R-D, Turk DC, Wells CD : Interventional management of neuropathic pain: NeuPSIG recommendations. <i>Pain</i> 2013;154(11):2249-2261</p> <p>Gerken, J. D., Fritzsche, T., Denke, C., Schäfer, M., &amp; Tafelski, S. (2020). Retrospective study on ganglionic and nerve block series as therapeutic option for chronic pain patients with refractory neuropathic pain. <i>Pain Research and Management</i>, 2020.</p> <p>Vancaillie T, Eggermont J, Armstrong G, Jarvis S, Liu J, Beg N : Response to pudendal nerve block in women with pudendal neuralgia. <i>Pain medicine (Malden, Mass.)</i> 2012;13(4):596-603</p> <p>Weinschenk S, Benrath J, Kessler E, Strowitzki T, Feisst M : Therapy With Local Anesthetics to Treat Vulvodynia. A Pilot Study. <i>Sexual medicine</i> 2022;10(2):100482</p> <p>Labat JJ, Riant T, Lassaux A, Rioult B, Rabischong B, Khalfallah M, Volteau C, Leroi A-M, Ploteau S : Adding corticosteroids to the pudendal nerve block for pudendal neuralgia: a randomised, double-blind, controlled trial. <i>BJOG : an international journal of obstetrics and gynaecology</i> 2017;124(2):251-260</p> <p>Ilfeld BM, Khatibi B, Maheshwari K, Madison SJ, Esa WAS, Mariano ER, Kent ML, Hanling S, Sessler DI, Eisenach JC, Cohen SP, Mascha EJ, Ma C, Padwal JA, Turan A, : Ambulatory continuous peripheral nerve blocks to treat postamputation phantom limb pain: a multicenter, randomized, quadruple-masked, placebo-controlled clinical trial. <i>Pain</i> 2021;162(3):938-955</p>	<p>2</p> <p>1</p> <p>1a</p> <p>5</p> <p>2a</p> <p>4</p> <p>3</p> <p>3</p> <p>1b</p> <p>1b</p>	<p>Systematischer Review</p> <p>Systematischer Review</p> <p>Systematischer Review</p> <p>Expertenmeinung, Befragung von Therapeuten</p> <p>Expertenmeinung, abgeleitet aus systematischer Literaturrecherche, analog Leitlinien</p> <p>Retrospektive Fallserie</p> <p>Prospektive Kohortenstudie</p> <p>Prospektive Kohortenstudie</p> <p>RCT</p> <p>Multicenter RCT</p>
--	--	---	---

## **Teil B: Themen mit erneuter systematischer Literaturrecherche und Evidenzbewertung nach GRADE**

### **Klinische Experten (alphabetische Reihenfolge):**

Prof. Dr. Alexander Grimm

Prof. Dr. Leila Harhaus

Dr. Christian Heinen

Dr. Johannes Heinzl

Prof. Dr. Thomas Kretschmer

PD Dr. Daniel Schwarz

Prof. Dr. Karsten Schwerdtfeger

Dr. Annette Stolle

PD Dr. Sascha Tafelski

Dr. Natalie Winter

### **Methodenteam zur Aggregation der Evidenz**

Prof. Dr. Karsten Schwerdtfeger

Dr. Annette Stolle

## PICO Fragen

### Kapitel 7 Timing und Therapie

#### Frage 1

Patients	Patienten mit segmentalen Nervendefekten gemischter / motorischer Nerven ohne die Möglichkeit einer spannungsfreien Direktkoaption
Intervention/Diagnostics	Venen-Muskel-Interponat, Tubes (Chitosan, Kollagen, etc.), Allograft
Comparison/ Control	autologes Transplantat
Outcomes	funktionelles Ergebnis

#### Frage 2

Patients	Patienten mit segmentalen Nervendefekten sensibler Nerven ohne die Möglichkeit einer spannungsfreien Direktkoaption
Intervention/Diagnostics	Venen-Muskel-Interponat, Tubes (Chitosan, Kollagen, etc.), Allograft
Comparison/ Control	autologes Transplantat
Outcomes	funktionelles Ergebnis

#### Frage 3

Patients	Patienten mit proximaler Nervenläsion
Intervention/Diagnostics	Distaler Nerventransfer
Comparison/ Control	Proximale Nervenrekonstruktion
Outcomes	funktionelles Ergebnis

#### Frage 4

Patients	Patienten mit proximaler Nervenläsion
Intervention/Diagnostics	Distaler Nerventransfer
Comparison/ Control	Sehnentransfer/ motorische Ersatzplastik
Outcomes	funktionelles Ergebnis

## Kapitel 9 Prophylaxe und Behandlung von Neuomen und des neuropathischen Schmerzes

### Frage 5

---

---

<b>Patients</b>	Patienten mit neuropathischen Schmerzen oder Phantomschmerzen
<b>Intervention/Diagnostics</b>	Lokale Infiltration mittels Katheterverfahren oder Infiltrationsserien mittels Lokalanästhetika
<b>Comparison/ Control</b>	Placebo oder Standard of Care
<b>Outcomes</b>	Schmerzreduktion (VAS), Phantomschmerzinzidenz

---

---

### Frage 6

---

---

<b>Patients</b>	Patienten mit schmerzhaftem Stumpfneurom
<b>Intervention/Diagnostics</b>	Alle ablativen Techniken (nerv in vein, nerve in muscle, nerve in bone, zentro-zentrale Koaptation, EzS Koaptation)
<b>Comparison/ Control</b>	Rückkürzung und Koagulation
<b>Outcomes</b>	Schmerzreduktion (VAS), Rezidivhäufigkeit

---

---

### Frage 7

---

---

<b>Patients</b>	Patienten mit schmerzhaftem Stumpfneurom
<b>Intervention/Diagnostics</b>	Rekonstruktive Techniken -TMR, -RPNI, -NTT
<b>Comparison/ Control</b>	Rückkürzung und Koagulation
<b>Outcomes</b>	Schmerzreduktion (VAS), Rezidivhäufigkeit

---

---

### Methoden

Die Methodik folgt dem Cochrane Handbook for Systematic Reviews of Interventions und Cochrane Handbook for Systematic Reviews of Diagnostic Text Accuracy. Für die Darstellung der abschließenden Zusammenfassung richteten wir uns nach den PRISMA Reporting Guidelines.

### *Auswahlkriterien*

#### **Population**

Die untersuchte Population umfasste Patienten mit traumatischen oder iatrogenen peripheren Nervenschäden. Ausgeschlossen wurden Studien, die sich rein auf Patienten mit nicht-traumatischer Ursache der Schädigung (z.B. Polyneuropathie, Entrapment-Syndrome) bezogen.

#### **Interventionen**

Für die Analyse fassten wir, wenn möglich, thematisch vergleichbare Interventionen zusammen, z.B. die verschiedenen Conduit-Typen und die unterschiedlich aufgearbeiteten Allografts. In der operativen Versorgung von Neuomen zeigte sich, dass lediglich für die targeted muscle reinnervation (TMR) als rekonstruktives Verfahren ein Vergleich mit dem Standardverfahren Exzision und Koagulation möglich war. Eine an sich wünschenswerte, systematische Betrachtung von Subgruppen (z.B. betroffener Nerv/Lokalisation, Alter....) war aus den recherchierten Daten nicht möglich.

#### **Outcomes**

Für die therapeutischen Fragestellungen zur operativen Versorgung peripherer Nervenverletzungen wurde zunächst als offener Endpunkt jegliche Art der Besserung des funktionellen Outcomes festgelegt. Nach einer Sichtung der Outcomes zeigte sich, dass für den motorischen Endpunkt überwiegend die motorische Skala des British Medical Research Councils (mBMRC) gewählt wurde, größtenteils in dichotomisierter Form (mBMRC  $\geq 3$ ). Sensibel wurden die Ergebnisse gemäß der sensiblen Skala des British Medical Research Councils (sBMRC) und als Ergebnis der statischen und dynamischen 2-Punkt-Diskriminierung angegeben. Auch hier erfolgte häufig die Dichotomisierung. Weniger häufig und daher nicht einbezogen wurde die Testung nach Semmes-Weinstein. Bei den therapeutischen Fragestellungen zur Behandlung neuropathischer Schmerzen und von symptomatischen Neuomen wurde als Endpunkt die Besserung der Schmerzsymptomatik nach NRS/VAS festgelegt.

#### **Zeitpunkt für Outcomes**

Die analysierten Publikationen zeichneten sich durch eine große Bandbreite der Follow-up Zeiträume aus. Sofern mehrere Nachuntersuchungen stattfanden, wählten wir den spätesten, angegebenen Zeitpunkt aus.

#### **Studien Design**

Eingeschlossen wurden randomisiert kontrollierte Studien und kontrollierte Beobachtungsstudien (sowohl prospektiv als auch retrospektiv). Ferner berücksichtigten wir Systematische Reviews und Metaanalysen auch aus nicht kontrollierten Beobachtungsstudien.

#### **Suchmethode**

Die Literaturrecherche erfolgte für alle PICO Fragen in MEDLINE und dem Cochrane Central Register of Controlled Trials (CENTRAL). Die Suchstrategien für MEDLINE wurden von K. Schwerdtfeger erstellt und mit den klinischen Experten abgestimmt. Die Suchstrategien sind im folgenden Kapitel dargestellt. Für die PICO-Fragen 3 und 4 wurde die gleiche Suchstrategie verwandt. Die Aufteilung erfolgte nach Sichtung von Titel und Abstract. Gleiches gilt für die PICO-Fragen 6 und 7.

In CENTRAL erfolgte eine breite Suche nach allen randomisiert-kontrollierten Studien mit den Begriffen „nerve trauma“ und „nerve injury“. Die gefundenen Publikationen wurden nach Sichtung von Titel und Abstract auf die einzelnen PICO-Fragen aufgeteilt.

## S3-Leitlinie 005/010: Versorgung peripherer Nervenverletzungen - Evidenzbericht

In der Suche gefundene systematische Reviews wurden bezüglich der inkludierten Studien überprüft, um ggf. noch weitere relevante Studien zu finden. Ferner wurden die von den klinischen Experten benannten Studien berücksichtigt.

Eine Einschränkung der Recherche durch Festlegung eines Startdatums erfolgte nicht, d.h. beide Datenbanken wurden komplett durchsucht. Enddatum für die Literaturrecherche war der 31.07.2023.

### **Screening Methode**

Eine erste Sichtung erfolgte auf Titel- und Abstraktebene zusammen mit den klinischen Experten unter Zuhilfenahme des Rayyan-Portals ([www.rayyan.ai](http://www.rayyan.ai)). Hierbei wurden Duplikate aussortiert. Die verbleibenden Studien wurden im Volltext besorgt und zunächst von A. Stolle und K. Schwerdtfeger auf das oben beschriebene Studiendesign überprüft. Die Endauswahl der zu inkludierenden Publikationen erfolgte dann wieder mit den klinischen Experten.

### **Daten Management**

Die Daten wurden von A. Stolle und K. Schwerdtfeger extrahiert und in eine EXCEL-Tabelle übertragen. Eine Prüfung erfolgte durch die jeweiligen klinischen Experten im Rahmen der finalen Konsentierung der auszuwählenden Literatur. Für dichotome Outcomevariablen wurde gemäß des PICO-Vergleiches das Risikoverhältnis (risk ratio) mit zugehörigem Konfidenzintervall berechnet. Für kontinuierliche Variablen erfolgte die Berechnung der Differenz der Mittelwerte und der Standardabweichung. Da die Einzelstudien bezüglich der Lokalisation der Nervenschädigung sehr heterogen waren, erfolgte keine Metaanalyse.

Anschließend wurden die Daten in die MAGICApp (<https://app.magicapp.org/#/guidelines>) übertragen und die Gewissheit der Evidenz beurteilt. Mit Ausnahme der Frage 6, für die sich keine verwertbaren Studien fanden erfolgte eine zusammenfassende Darstellung der Evidenz gemäß dem GRADE – Schema.

Suchstrategien (PUBMED)

**Frage 1: Venen-Muskel-Interponat, Tubes, Allograft – gemischte/motorische Nerven**

("Peripheral Nerve Injuries"[MeSH Terms] OR (("peripheral nerves"[MeSH Terms] OR "Peripheral Nervous System"[MeSH Terms] OR ("peripheral"[TIAB] AND "nerves"[TIAB]) OR "peripheral nerves"[TIAB] OR ("peripheral"[TIAB] AND "nerve"[TIAB]) OR "peripheral nerve"[TIAB] OR "nerve "[TIAB] OR "nervus "[ TIAB]) AND ("injuries"[MeSH Subheading] OR "injur\*"[TIAB] OR "trauma\*"[TIAB] OR "wounds and injuries"[MeSH Terms] OR ("wounds"[TIAB] AND "injuries"[TIAB]) OR "wounds and injuries"[TIAB] OR "trauma s"[TIAB] OR "traumas"[TIAB] OR "accident\*"[ TIAB] OR "iatrogen\*"[TIAB]))))

AND

(english[Filter] OR german[Filter] OR French[Filter])

NOT

((("animals"[MeSH Terms] OR "animal\*"[TIAB] OR "rat"[TIAB] OR "rats"[TIAB] OR "mouse"[TIAB] OR "mice\*"[TIAB]) NOT "humans"[MeSH Terms]) OR ("Olfactory Nerve Injuries"[MeSH Terms] OR "olfactory nerve\*"[TIAB] OR "Optic Nerve Injuries"[MeSH Terms] OR "optic nerve\*"[TIAB] OR "Oculomotor Nerve Injuries"[MeSH Terms] OR "Oculomotor nerve\*"[TIAB] OR "Abducens Nerve Injury"[MeSH Terms] OR "abducens nerve\*"[TIAB] OR "Trochlear Nerve Injuries"[MeSH Terms] OR "trochlear nerve\*"[TIAB] OR "Vestibulocochlear Nerve Injuries"[MeSH Terms] OR "vestibulocochlear nerve\*"[TIAB] OR ("Case Reports"[PT] OR "case report\*"[TIAB]))

AND

((("Guided Tissue Regeneration"[Mesh] OR "guide"[TIAB] OR "guided"[TIAB] OR "guides"[TIAB] OR "guiding"[TIAB] OR "transplantation"[MeSH Terms] OR "Transplantation, Heterologous"[Mesh] OR "transplants"[MeSH Terms] OR "transplantation"[MeSH Subheading] OR "transplantation"[TIAB] OR "transplant\*"[TIAB] OR "Prostheses and Implants"[Mesh] OR "Allografts"[Mesh] or "Allograft\*"[TIAB] OR "graft\*"[TIAB] OR "grafted"[TIAB] OR "graftings"[TIAB] OR "grafting"[TIAB] OR "tube\*"[TIAB] OR "tubes"[TIAB] OR "conduit\*"[TIAB] OR "conduits"[TIAB]) AND ("muscles"[MeSH Terms] OR "muscle\*"[TIAB] OR "veins"[MeSH Terms] OR "vein\*"[TIAB] OR "vascular\*"[TIAB] OR "muscle-in-vein"[TIAB] OR "muscle-vein"[TIAB] OR "muscle-stuffed"[TIAB] OR "vein filled with muscle"[TIAB] OR ("am-nion"[MeSH Terms] OR "am-nion"[TIAB] OR "am-nions"[TIAB] OR "am-nionic"[TIAB] OR "chorioam-nionitis"[MeSH Terms] OR "chorioam-nionitis"[TIAB] OR "am-nionitis"[TIAB]) AND ("combinable"[TIAB] OR "combined"[TIAB] OR "combination"[TIAB] OR "combinational"[TIAB] OR "combinations"[TIAB] OR "combinative"[TIAB] OR "combine"[TIAB] OR "combined"[TIAB] OR "combines"[TIAB] OR "combining"[TIAB])) OR "Avance"[TIAB] OR ("chito-san"[MeSH Terms] OR "chitosan\*"[TIAB] OR "Reaxon"[TIAB]) OR ("collagen"[MeSH Terms] OR "collagen"[TIAB] OR "collagens"[TIAB] OR "collagen s"[TIAB] OR "collagenation"[TIAB] OR "collagene"[TIAB] OR "collageneous"[TIAB] OR "collagenic"[TIAB] OR "collagenization"[TIAB] OR "collagenized"[TIAB] OR "collagenous"[TIAB]) OR "Neuro-Gen"[TIAB] OR "NeuroMax"[TIAB] OR "NeuroMatrix"[TIAB] OR "NeuroMend"[TIAB] OR "NeuroWrap"[TIAB] OR "RevolNerv"[TIAB] OR ("polyglycolic acid"[MeSH Terms] OR ("polyglycolic"[TIAB] AND "acid"[TIAB]) OR "polyglycolic acid"[TIAB] OR "NeuroTube"[TIAB] OR "Nerbridge"[TIAB]) OR ("Poly"[TIAB] AND "DL-lactide-epsilon-caprolactone"[TIAB]) OR "NeuroLac"[TIAB] OR ("polyvinyl alcohol"[MeSH Terms] OR ("polyvinyl"[TIAB] AND "alcohol"[TIAB]) OR "polyvinyl alcohol"[TIAB] OR "Salubridge "[TIAB] OR "SaluTunnel"[TIAB]) OR ("porcines"[TIAB] OR "swine"[MeSH Terms] OR "swine"[TIAB] OR "porcine"[TIAB]) AND ("intestine, small"[MeSH Terms] OR ("intestine"[TIAB] AND "small"[TIAB]) OR "small intestine"[TIAB] OR ("small"[TIAB] AND "intestinal"[TIAB]) OR "small intestinal"[TIAB]) AND ("submucosa"[TIAB] OR "submucosae"[TIAB]) OR "AxoGuard"[TIAB]))

NOT

("sensory nerve\*"[TIAB] OR ("sensor\*"[TIAB] AND "nerve\*"[TIAB]))

**Frage 2: Venen-Muskel-Interponat, Tubes, Allograft – sensible Nerven**

("Peripheral Nerve Injuries"[MeSH Terms] OR (("peripheral nerves"[MeSH Terms] OR "Peripheral Nervous System"[MeSH Terms] OR ("peripheral"[TIAB] AND "nerves"[TIAB]) OR "peripheral nerves"[TIAB] OR ("peripheral"[TIAB] AND "nerve"[TIAB]) OR "peripheral nerve"[TIAB] OR "nerve "[TIAB] OR "nervus "[ TIAB]) AND ("injuries"[MeSH Subheading] OR "injur\*"[TIAB] OR "trauma\*"[TIAB] OR "wounds and injuries"[MeSH Terms] OR ("wounds"[TIAB] AND "injuries"[TIAB]) OR "wounds and injuries"[TIAB] OR "trauma s"[TIAB] OR "traumas"[TIAB] OR "accident\*" [TIAB] OR "iatrogen\*" [TIAB])))

AND

(english[Filter] OR german[Filter] OR French[Filter])

NOT

((("animals"[MeSH Terms] OR "animal\*" [TIAB] OR "rat"[TIAB] OR "rats"[TIAB] OR "mouse"[TIAB] OR "mice\*" [TIAB]) NOT "humans"[MeSH Terms]) OR ("Olfactory Nerve Injuries"[MeSH Terms] OR "olfactory nerve\*" [TIAB] OR "Optic Nerve Injuries"[MeSH Terms] OR "optic nerve\*" [TIAB] OR "Oculomotor Nerve Injuries"[MeSH Terms] OR "Oculomotor nerve\*" [TIAB] OR "Abducens Nerve Injury"[MeSH Terms] OR "abducens nerve\*" [TIAB] OR "Trochlear Nerve Injuries"[MeSH Terms] OR "trochlear nerve\*" [TIAB] OR "Vestibulocochlear Nerve Injuries"[MeSH Terms] OR "vestibulocochlear nerve\*" [TIAB] OR ("Case Reports"[PT] OR "case report\*" [TIAB])))

AND

((("Guided Tissue Regeneration"[Mesh] OR "guide"[TIAB] OR "guided"[TIAB] OR "guides"[TIAB] OR "guiding"[TIAB] OR "transplantation"[MeSH Terms] OR "Transplantation, Heterologous"[Mesh] OR "transplants"[MeSH Terms] OR "transplantation"[MeSH Subheading] OR "transplantation"[TIAB] OR "transplant\*" [TIAB] OR "Prostheses and Implants"[Mesh] OR "Allografts"[Mesh] OR "Allograft\*" [TIAB] OR "graft\*" [TIAB] OR "grafted"[TIAB] OR "graftings"[TIAB] OR "grafting"[TIAB] OR "tube\*" [TIAB] OR "tubes"[TIAB] OR "conduit\*" [TIAB] OR "conduits"[TIAB]) AND ("muscles"[MeSH Terms] OR "muscle\*" [TIAB] OR "veins"[MeSH Terms] OR "vein\*" [TIAB] OR "vascular\*" [TIAB] OR "muscle-in-vein"[TIAB] OR "muscle-vein"[TIAB] OR "muscle-stuffed"[TIAB] OR "vein filled with muscle"[TIAB] OR ("am-nion"[MeSH Terms] OR "amnion"[TIAB] OR "amnioms"[TIAB] OR "amniotic"[TIAB] OR "chorioamnionitis"[MeSH Terms] OR "chorioamnionitis"[TIAB] OR "amnionitis"[TIAB]) AND ("combinable"[TIAB] OR "combined"[TIAB] OR "combination"[TIAB] OR "combinational"[TIAB] OR "combinations"[TIAB] OR "combinative"[TIAB] OR "combine"[TIAB] OR "combined"[TIAB] OR "combines"[TIAB] OR "combining"[TIAB])) OR "Avance"[TIAB] OR ("chito-san"[MeSH Terms] OR "chitosan\*" [TIAB] OR "Reaxon"[TIAB]) OR ("collagen"[MeSH Terms] OR "collagen"[TIAB] OR "collagens"[TIAB] OR "collagen s"[TIAB] OR "collagenation"[TIAB] OR "collagene"[TIAB] OR "collageneous"[TIAB] OR "collagenic"[TIAB] OR "collagenization"[TIAB] OR "collagenized"[TIAB] OR "collagenous"[TIAB]) OR "Neura-Gen"[TIAB] OR "NeuroMax"[TIAB] OR "NeuroMatrix"[TIAB] OR "NeuroMend"[TIAB] OR "NeuroWrap"[TIAB] OR "RevolNerv"[TIAB]) OR ("polyglycolic acid"[MeSH Terms] OR ("polyglycolic"[TIAB] AND "acid"[TIAB]) OR "polygly-colic acid"[TIAB] OR "NeuroTube"[TIAB] OR "Nerbridge"[TIAB]) OR ("Poly"[TIAB] AND "DL-lactide-epsilon-capro-lactone"[TIAB]) OR "NeuroLac"[TIAB]) OR ("polyvinyl alcohol"[MeSH Terms] OR ("polyvinyl"[TIAB] AND "al-cohol"[TIAB]) OR "polyvinyl alcohol"[TIAB] OR "Salubridge "[TIAB] OR "SaluTunnel"[TIAB]) OR ("porcines"[TIAB] OR "swine"[MeSH Terms] OR "swine"[TIAB] OR "porcine"[TIAB]) AND ("intestine, small"[MeSH Terms] OR ("intes-tine"[TIAB] AND "small"[TIAB]) OR "small intestine"[TIAB] OR ("small"[TIAB] AND "intestinal"[TIAB]) OR "small intestinal"[TIAB]) AND ("submucosa"[TIAB] OR "submucosae"[TIAB]) OR "AxoGuard"[TIAB]))

AND

("sensory nerve\*" [TIAB] OR ("sensor\*" [TIAB] AND "nerve\*" [TIAB]))

**Frage 3: Nerventransfer vs. Rekonstruktion**

**Frage 4: Nerventransfer vs. Sehnentransfer/motorische Ersatzplastik**

("Peripheral Nerve Injuries"[MeSH Terms] OR (("peripheral nerves"[MeSH Terms] OR "Peripheral Nervous System"[MeSH Terms] OR ("peripheral"[TIAB] AND "nerves"[TIAB]) OR "peripheral nerves"[TIAB] OR ("peripheral"[TIAB] AND "nerve"[TIAB]) OR "peripheral nerve"[TIAB] OR "nerve "[TIAB] OR "nervus "[ TIAB]) AND ("injuries"[MeSH Subheading] OR "injur\*"[TIAB] OR "trauma\*"[TIAB] OR "wounds and injuries"[MeSH Terms] OR ("wounds"[TIAB] AND "injuries"[TIAB]) OR "wounds and injuries"[TIAB] OR "trauma s"[TIAB] OR "traumas"[TIAB] OR "accident\*"[ TIAB] OR "iatrogen\*"[TIAB])))

AND

(english[Filter] OR german[Filter] OR French[Filter])

NOT

((("animals"[MeSH Terms] OR "animal\*"[TIAB] OR "rat"[TIAB] OR "rats"[TIAB] OR "mouse"[TIAB] OR "mice\*"[TIAB]) NOT "humans"[MeSH Terms]) OR ("Olfactory Nerve Injuries"[MeSH Terms] OR "olfactory nerve\*"[TIAB] OR "Optic Nerve Injuries"[MeSH Terms] OR "optic nerve\*"[TIAB] OR "Oculomotor Nerve Injuries"[MeSH Terms] OR "Oculomotor nerve\*"[TIAB] OR "Abducens Nerve Injury"[MeSH Terms] OR "abducens nerve\*"[TIAB] OR "Trochlear Nerve Injuries"[MeSH Terms] OR "trochlear nerve\*"[TIAB] OR "Vestibulocochlear Nerve Injuries"[MeSH Terms] OR "vestibulocochlear nerve\*"[TIAB]) OR ("Case Reports"[PT] OR "case report\*"[TIAB]))

AND

("Nerve Transfer"[Mesh] OR "neurotiz\*"[TIAB] OR "crossover"[TIAB] OR "nerve crossover\*"[TIAB] OR "tendon crossover\*"[TIAB] OR "nerve transfer\*"[TIAB] OR "tendon transposition\*"[TIAB] OR "nerve transposition\*"[TIAB])

***Frage 5: Lokale Infiltration vs Standardbehandlung bei neuropathischen Schmerzen oder Phantomschmerzen***

("Peripheral Nerve Injuries"[MeSH Terms] OR (("peripheral nerves"[MeSH Terms] OR "Peripheral Nervous System"[MeSH Terms] OR ("peripheral"[TIAB] AND "nerves"[TIAB]) OR "peripheral nerves"[TIAB] OR ("peripheral"[TIAB] AND "nerve"[TIAB]) OR "peripheral nerve"[TIAB] OR "nerve "[TIAB] OR "nervus "[ TIAB]) AND ("injuries"[MeSH Subheading] OR "injur\*"[TIAB] OR "trauma\*"[TIAB] OR "wounds and injuries"[MeSH Terms] OR ("wounds"[TIAB] AND "injuries"[TIAB]) OR "wounds and injuries"[TIAB] OR "trauma s"[TIAB] OR "traumas"[TIAB] OR "accident\*"[ TIAB] OR "iatrogen\*"[TIAB])))

AND

(english[Filter] OR german[Filter] OR French[Filter])

NOT

((("animals"[MeSH Terms] OR "animal\*"[TIAB] OR "rat"[TIAB] OR "rats"[TIAB] OR "mouse"[TIAB] OR "mice\*"[TIAB]) NOT "humans"[MeSH Terms]) OR ("Olfactory Nerve Injuries"[MeSH Terms] OR "olfactory nerve\*"[TIAB] OR "Optic Nerve Injuries"[MeSH Terms] OR "optic nerve\*"[TIAB] OR "Oculomotor Nerve Injuries"[MeSH Terms] OR "Oculomotor nerve\*"[TIAB] OR "Abducens Nerve Injury"[MeSH Terms] OR "abducens nerve\*"[TIAB] OR "Trochlear Nerve Injuries"[MeSH Terms] OR "trochlear nerve\*"[TIAB] OR "Vestibulocochlear Nerve Injuries"[MeSH Terms] OR "vestibulocochlear nerve\*"[TIAB]) OR ("Case Reports"[PT] OR "case report\*"[TIAB]))

AND

("Neuralgia"[Mesh] OR "neuropathic\*"[TIAB] OR "neuropathic pain\*"[TIAB] OR "nerve pain\*"[TIAB] OR "Phantom Limb"[Mesh] OR "phantom pain\*"[TIAB] OR "phantom pain\*"[TIAB] OR ("phantom pain\*"[TIAB] AND "Limb\*"[TIAB]) OR "pseudomelia"[TIAB])

**Frage 6: Chirurgisch-ablative Verfahren vs. Standard (Resektion und Koagulation)**

**Frage 7: Chirurgisch-rekonstruktive Verfahren vs. Standard (Resektion und Koagulation)**

("Peripheral Nerve Injuries"[MeSH Terms] OR (("peripheral nerves"[MeSH Terms] OR "Peripheral Nervous System"[MeSH Terms] OR ("peripheral"[TIAB] AND "nerves"[TIAB]) OR "peripheral nerves"[TIAB] OR ("peripheral"[TIAB] AND "nerve"[TIAB]) OR "peripheral nerve"[TIAB] OR "nerve "[TIAB] OR "nervus "[ TIAB]) AND ("injuries"[MeSH Subheading] OR "injur\*"[TIAB] OR "trauma\*"[TIAB] OR "wounds and injuries"[MeSH Terms] OR ("wounds"[TIAB] AND "injuries"[TIAB]) OR "wounds and injuries"[TIAB] OR "trauma s"[TIAB] OR "traumas"[TIAB] OR "accident\*"[ TIAB] OR "iatrogen\*"[TIAB]))))

AND

(english[Filter] OR german[Filter] OR French[Filter])

NOT

((("animals"[MeSH Terms] OR "animal\*"[TIAB] OR "rat"[TIAB] OR "rats"[TIAB] OR "mouse"[TIAB] OR "mice\*"[TIAB]) NOT "humans"[MeSH Terms]) OR ("Olfactory Nerve Injuries"[MeSH Terms] OR "olfactory nerve\*"[TIAB] OR "Optic Nerve Injuries"[MeSH Terms] OR "optic nerve\*"[TIAB] OR "Oculomotor Nerve Injuries"[MeSH Terms] OR "Oculomotor nerve\*"[TIAB] OR "Abducens Nerve Injury"[MeSH Terms] OR "abducens nerve\*"[TIAB] OR "Trochlear Nerve Injuries"[MeSH Terms] OR "trochlear nerve\*"[TIAB] OR "Vestibulocochlear Nerve Injuries"[MeSH Terms] OR "vestibulocochlear nerve\*"[TIAB]) OR ("Case Reports"[PT] OR "case report\*"[TIAB]))

AND

("Neuralgia"[Mesh] OR "neuropathic\*"[TIAB] OR "neuropathic pain\*"[TIAB] OR "nerve pain\*"[TIAB] OR "Phantom Limb"[Mesh] OR "phantom pain\*"[TIAB] OR "phantom pain\*"[TIAB] OR ("phantom pain\*"[TIAB] AND "Limb\*"[TIAB]) OR "pseudomelia"[TIAB]) AND ("neuroma"[Mesh] OR "neuroma\*"[TIAB] OR "neuroma pain"[TIAB] OR "stump neuralgia\*"[TIAB] OR "neuralgia, stump"[TIAB] OR "neuralgias, stump"[TIAB] OR "amputation neuroma\*"[TIAB])

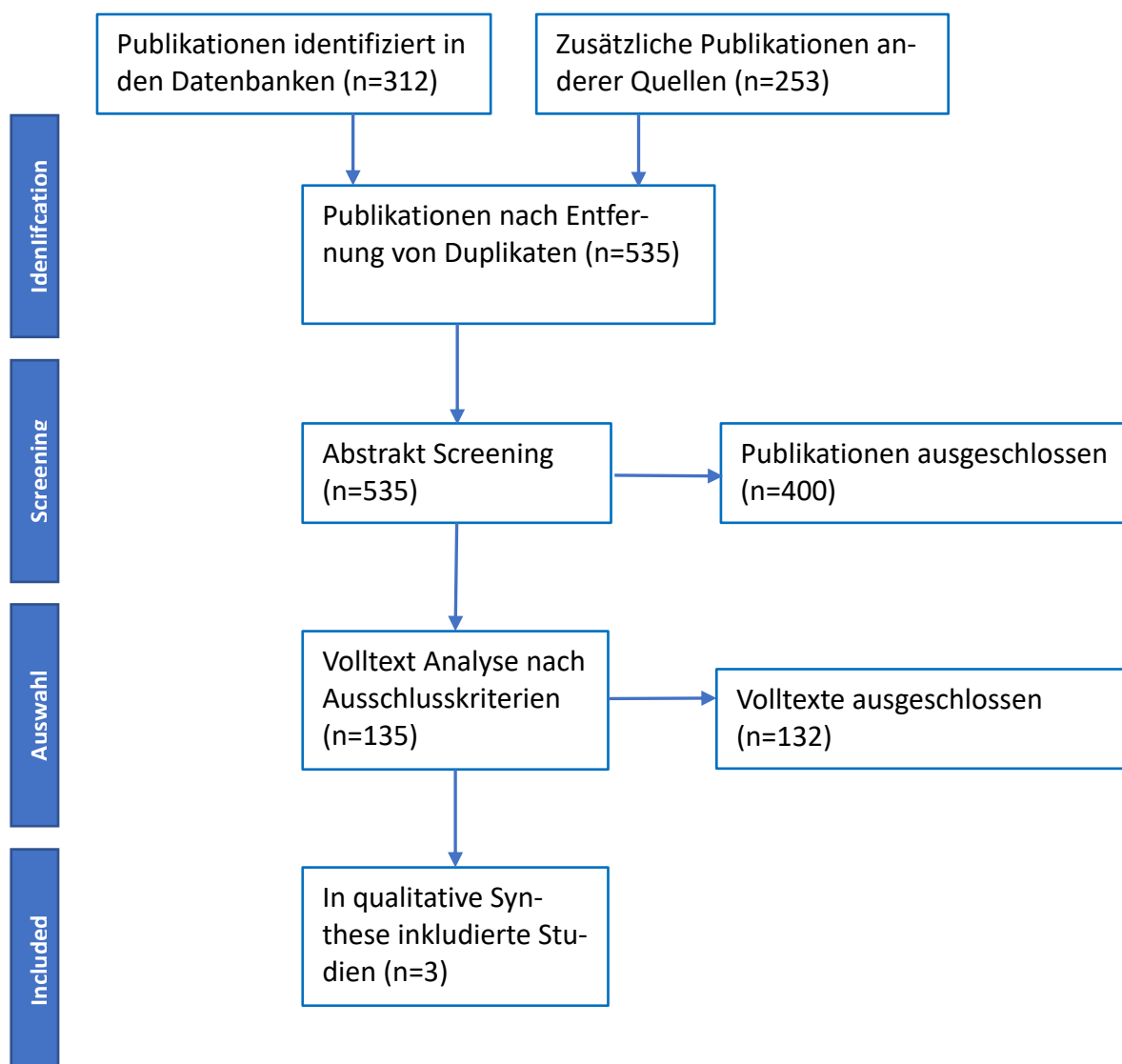
AND

((("neurovascular"[TIAB] AND ("surgical flaps"[MeSH Terms] OR ("surgical"[TIAB] AND "flaps"[TIAB]) OR "surgical flaps"[TIAB] OR ("island"[TIAB] AND "flap"[TIAB]) OR "island flap"[TIAB])) OR "flap\*"[TIAB] OR ("epineural"[TIAB] OR "epineurally"[TIAB]) AND ("ligation"[MeSH Terms] OR "ligation"[TIAB] OR "ligature"[TIAB] OR "ligatures"[TIAB] OR "ligatured"[TIAB] OR "ligaturing"[TIAB])) OR ("centro-central"[TIAB] AND ("coaptated"[TIAB] OR "coaptation"[TIAB] OR "coaptations"[TIAB])) OR ("concomitant"[TIAB] AND ("coaptated"[TIAB] OR "coaptation"[TIAB] OR "coaptations"[TIAB])) OR ("centro central"[TIAB] AND ("union"[TIAB] OR "union s"[TIAB] OR "unionism"[TIAB] OR "unionization"[TIAB] OR "unionize"[TIAB] OR "unionizing"[TIAB] OR "unions"[TIAB])) OR ("regenerative"[TIAB] AND ("peripheral nerves"[MeSH Terms] OR ("peripheral"[TIAB] AND "nerves"[TIAB]) OR "peripheral nerves"[TIAB] OR ("peripheral"[TIAB] AND "nerve"[TIAB]) OR "peripheral nerve"[TIAB]) AND ("interface"[TIAB] OR "interface s"[TIAB] OR "interfaced"[TIAB] OR "interfaces"[TIAB] OR "interfacing"[TIAB])) OR

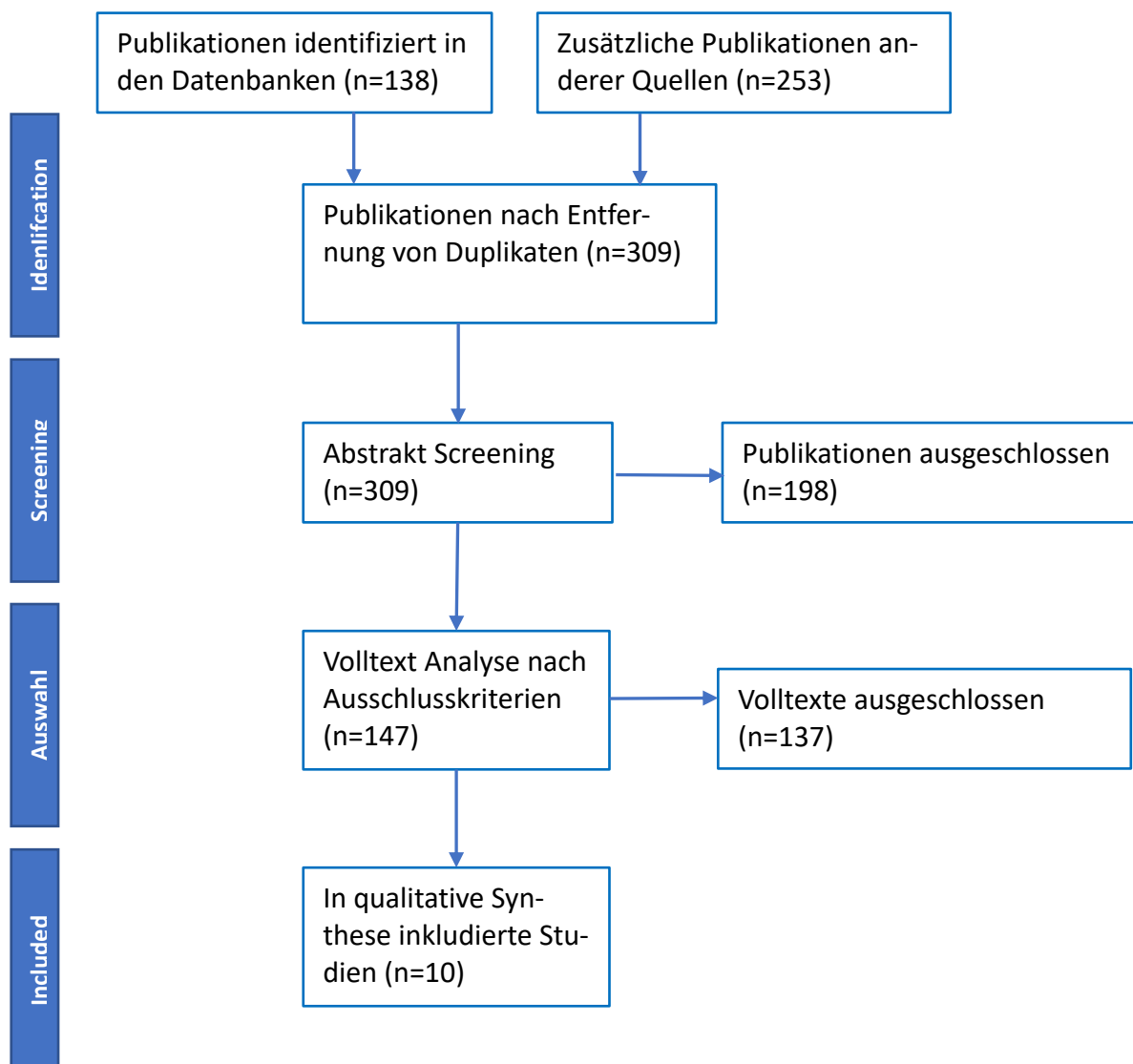
((("target"[TIAB] OR "targetability"[TIAB] OR "targetable"[TIAB] OR "targeted"[TIAB] OR "targeting"[TIAB] OR "targetings"[TIAB] OR "targets"[TIAB] OR "targetted"[TIAB] OR "targetting"[TIAB]) AND ("muscle s"[TIAB] OR "muscles"[MeSH Terms] OR "muscles"[TIAB] OR "muscle"[TIAB]) AND "reinnervation\*"[TIAB]) OR ((("target"[TIAB] OR "targetability"[TIAB] OR "targetable"[TIAB] OR "targeted"[TIAB] OR "targeting"[TIAB] OR "targetings"[TIAB] OR "targets"[TIAB] OR "targetted"[TIAB] OR "targetting"[TIAB]) AND ("nerve"[TIAB] OR "nerve s"[TIAB] OR "nerved"[TIAB] OR "nerves"[TIAB]) AND ("embryo implantation"[MeSH Terms] OR ("embryo"[TIAB] AND "implantation"[TIAB]) OR "embryo implantation"[TIAB] OR "implantation"[TIAB] OR "implant"[TIAB] OR "implant s"[TIAB] OR "implantability"[TIAB] OR "implantable"[TIAB] OR "implantables"[TIAB] OR "implantate"[TIAB] OR "implanted"[TIAB] OR "implantates"[TIAB] OR "implantations"[TIAB] OR "implanted"[TIAB] OR "implanter"[TIAB] OR "implanters"[TIAB] OR "implanting"[TIAB] OR "implantion"[TIAB] OR "implantitis"[TIAB] OR "implants"[TIAB]))))

## PRISMA Flow Charts

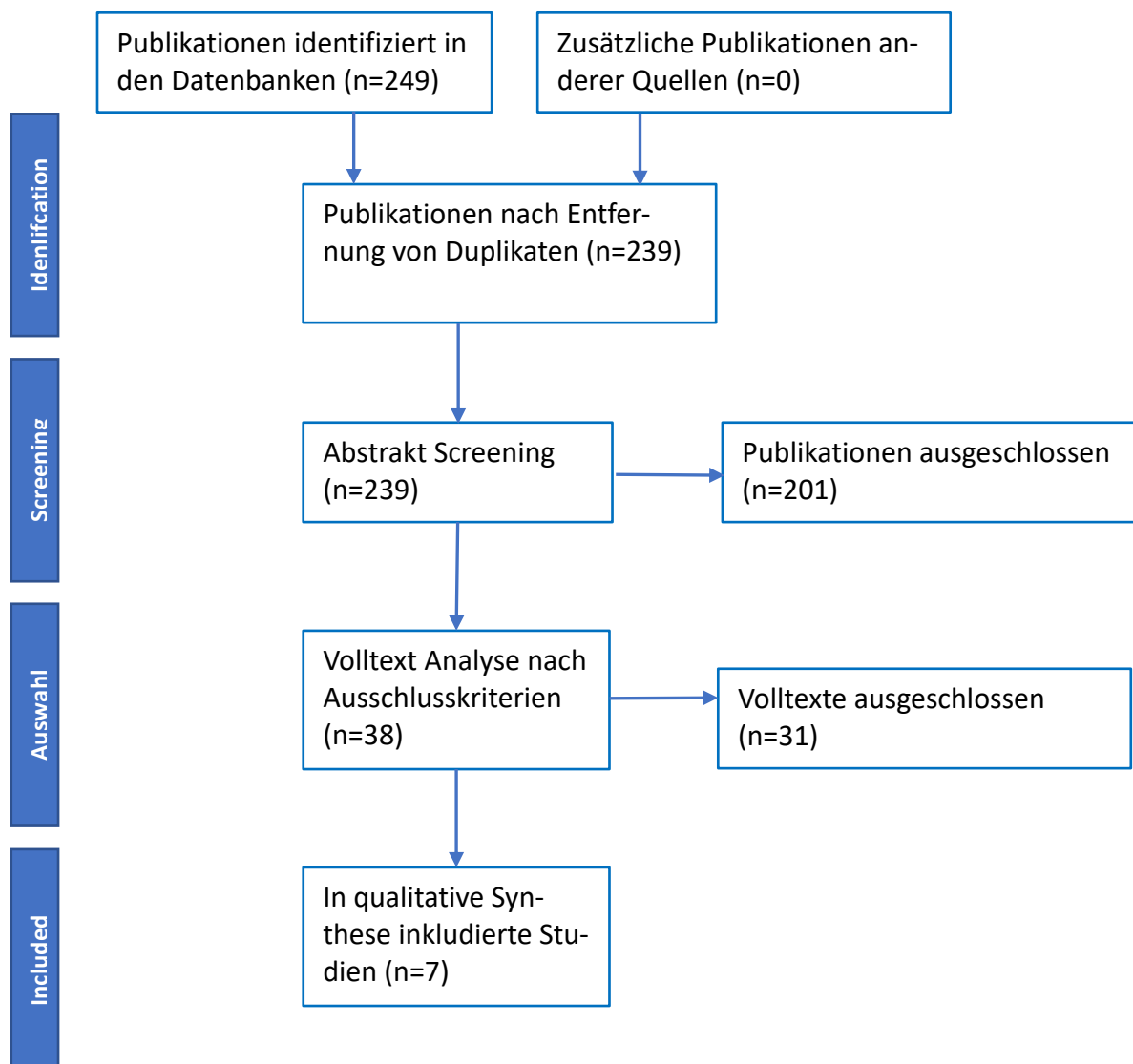
### Frage 1



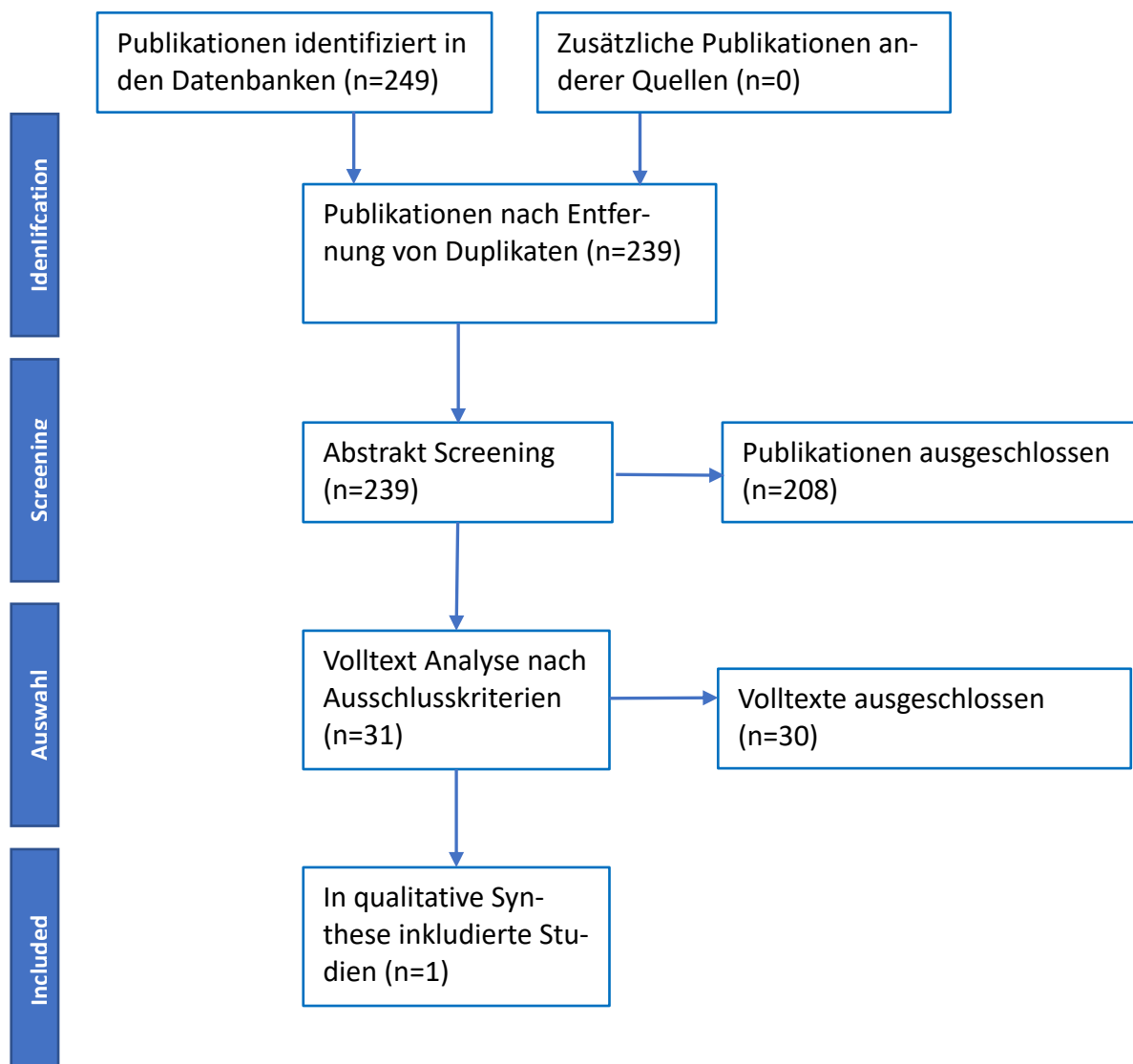
**Frage 2**



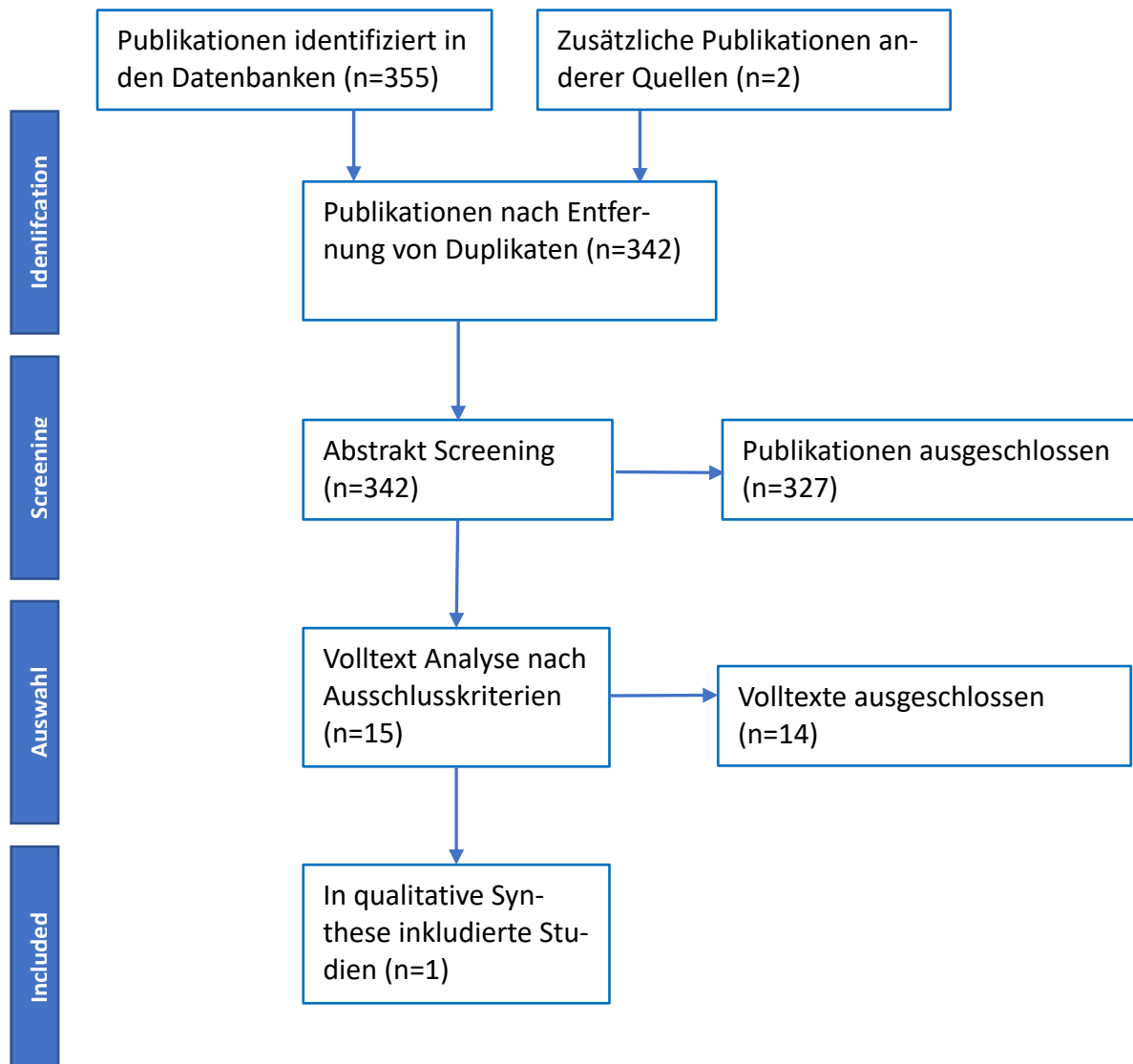
**Frage 3**



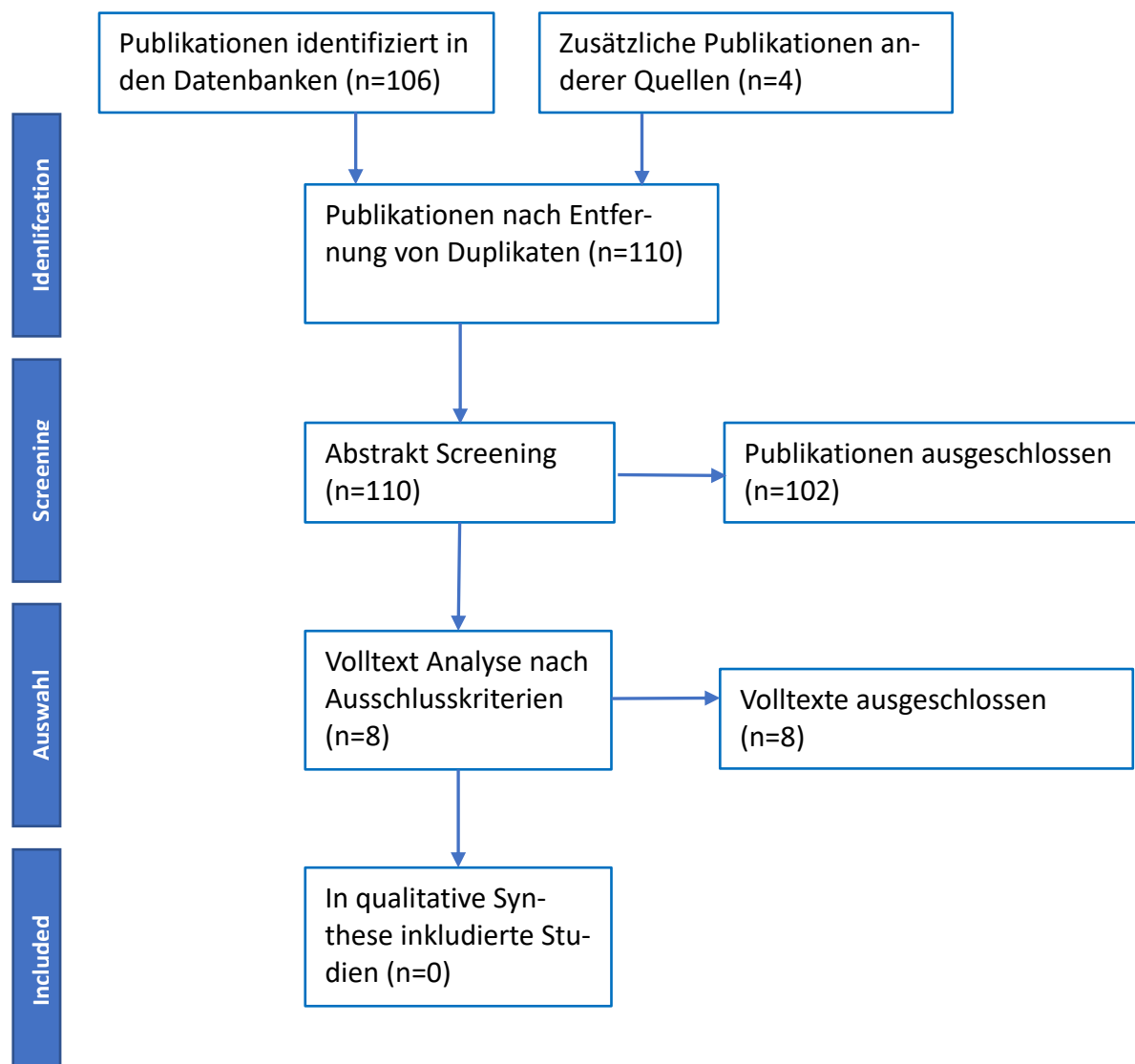
**Frage 4**



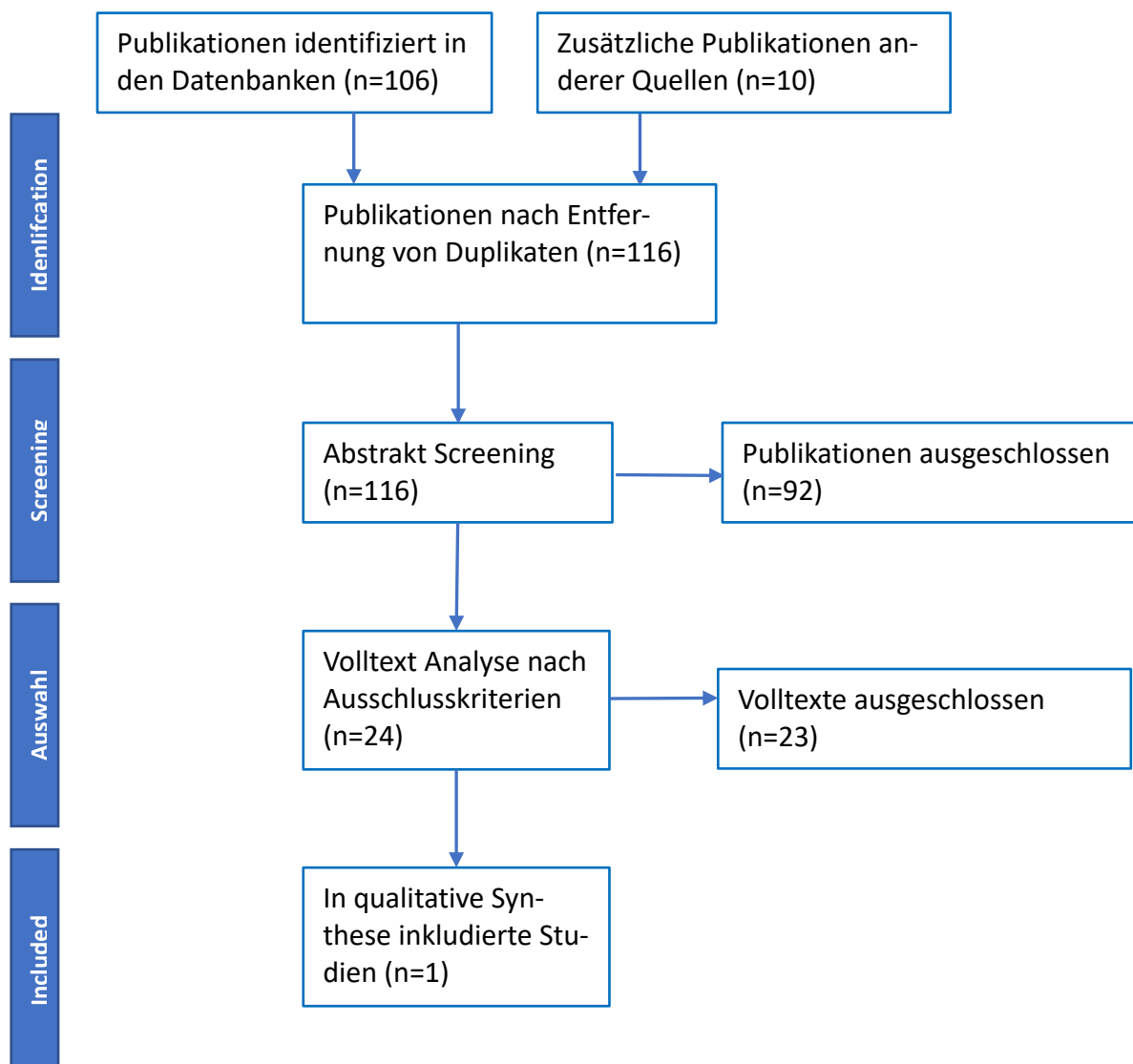
**Frage 5**



**Frage 6**



**Frage 7**



## GRADE (Zusammenfassung der Evidenz)

### Frage 1

Population: Patienten mit segmentalen Nervendefekten gemischter / motorischer Nerven ohne die Möglichkeit einer spannungsfreien Direktkoaption  
 Intervention: Venen-Muskel-Interponat, Tubes (Chitosan, Kollagen, etc.), Allograft  
 Vergleichsintervention: autologes Transplantat  
 Betrifft: Empfehlung 7.2.1.4

Endpunkt Zeitrahmen	Ergebnisse und Messwerte	Absolute Effektschätzer		Gewissheit der Evidenz (Vertrauenswürdigkeit der Evidenz)	Zusammenfassung
		autologes Transplantat	Interponate		
Komplikationen	Relatives Risiko: 7.15 (CI 95% 1.74 - 29.42) Basierend auf Daten von 213 Patienten und 5 Studien <sup>1</sup>	<b>10</b> pro 1000	<b>72</b> pro 1000	<b>Sehr niedrig</b> Aufgrund von sehr schwerwiegender unzureichender Präzision, Aufgrund von schwerwiegenden Indirektheit, Aufgrund von schwerwiegendem Risiko für Bias <sup>2</sup>	Interponate scheinen mit einer höheren Komplikationsrate verbunden zu sein. Die Evidenz ist aber aufgrund der Studienlimitationen, Ungenauigkeiten und Indirektheit sehr ungewiss. In diesem Cochrane-Review sind auch Studien an rein sensiblen Nerven enthalten.
Implantatentfernung	Relatives Risiko: 7.61 (CI 95% 1.48 - 39.02) Basierend auf Daten von 256 Patienten und 5 Studien <sup>3</sup> Beobachtungszeit 12 Monate	<b>93</b> pro 1000	<b>93</b> pro 1000	<b>Sehr niedrig</b> Aufgrund von sehr schwerwiegender unzureichender Präzision, Aufgrund von schwerwiegendem Risiko für Bias <sup>4</sup>	Interponate sind mit einer höheren Wahrscheinlichkeit einer notwendigen Implantatentfernung verbunden. Die Evidenz ist aber aufgrund der Studienlimitationen und Ungenauigkeit sehr ungewiss. In diesem Cochrane-Review sind auch Studien an rein sensiblen Nerven enthalten.
Funktionelle Erholung mBMRC + sBMRC (>= S3M4) <sup>5</sup>	Relatives Risiko: 1.28 (CI 95% 1.04 - 1.57) Basierend auf Daten von 311 Patienten und 33 Studien <sup>6</sup> Beobachtungszeit 1-240	<b>493</b> pro 1000	<b>631</b> pro 1000	<b>Sehr niedrig</b> Aufgrund von schwerwiegendem Risiko für Bias, Aufgrund von schwerwiegenden Indirektheit, Aufgrund von schwerwiegenden Publikations-Bias <sup>7</sup>	Dieser Review aus Beobachtungsstudien ergibt etwas bessere Ergebnisse bei Verwendung von Conduits. Die Evidenz ist aber aufgrund der Qualität der eingeschlossenen Studien, der Variabilität des Follow-up und eines möglichen Publikationsbias sehr ungewiss
sensible Erholung ≥ 24 Monaten (sBMRC)	Gemessen mit: sBMRC Skala: 0 - 4 Höher ist besser	<b>2.75</b> Mittelwert	<b>2.78</b> Mittelwert	<b>Sehr niedrig</b>	

### S3-Leitlinie 005/010: Versorgung peripherer Nervenverletzungen - Evidenzbericht

	Basierend auf Daten von 28 Patienten und 1 Studien <sup>8</sup> Beobachtungszeit $\geq$ 24 Monate (5 Jahre)	<b>Differenz: MD 0.03 Größer</b> (CI 95% 0.43 kleiner - 0.49 Größer)	Aufgrund von sehr schwerwiegender unzureichender Präzision, Aufgrund von schwerwiegendem Risiko für Bias <sup>9</sup>	Keine signifikante Differenz. Die Evidenz ist aber aufgrund der sehr geringen Fallzahl, des PublikationsBias und der unvollständigen Outcomedaten sehr ungewiss
motorische Erholung (mBMRC) nach 18 Monaten <sup>10</sup>	Gemessen mit: Skala: - Basierend auf Daten von 11 Patienten und 1 Studien <sup>11</sup> Beobachtungszeit 18 Monate	<b>1.0</b> Mittelwert <b>1.4</b> Mittelwert <b>Differenz: MD 0.40 Größer</b> (CI 95% 0.38 kleiner - 1.18 Größer)	<b>Sehr niedrig</b> Aufgrund von schwerwiegendem Risiko für Bias, Aufgrund von schwerwiegendem PublikationsBias, Aufgrund von schwerwiegenden unzureichender Präzision <sup>12</sup>	Keine signifikante Differenz. Die Evidenz ist aber aufgrund der sehr geringen Fallzahl, des PublikationsBias und der unvollständigen Outcomedaten sehr ungewiss
Integrierter funktioneller Outcome (Rosén Model) 5 Jahre	Gemessen mit: RMI score Skala: 0 - 3 Höher ist besser Basierend auf Daten von 28 Patienten und 1 Studien <sup>13</sup> Beobachtungszeit 60 Monate	<b>2.05</b> Mittelwert <b>2.28</b> Mittelwert <b>Differenz: MD 0.23 Größer</b> (CI 95% 0.07 Größer - 0.38 Größer)	<b>Sehr niedrig</b> Aufgrund von schwerwiegendem Risiko für Bias, Aufgrund von sehr schwerwiegender unzureichender Präzision. <sup>14</sup>	Keine signifikante Differenz. Die Evidenz ist aber aufgrund der sehr geringen Fallzahl, des PublikationsBias und der unvollständigen Outcomedaten sehr ungewiss
sensible Erholung (2PD) 9 Monate	Gemessen mit: 2PD Skala: 0 - 15 Niedriger ist besser Basierend auf Daten von 18 Patienten und 1 Studien <sup>15</sup> Beobachtungszeit 9 Monate	<b>5.25</b> mmMittelwert <b>5.75</b> mmMittelwert <b>Differenz: MD 0.5 Größer</b> (CI 95% 0.09 Größer - 0.9 Größer)	<b>Sehr niedrig</b> Aufgrund von sehr schwerwiegendem Risiko für Bias, Aufgrund von schwerwiegender Indirektheit, Aufgrund von schwerwiegender unzureichender Präzision <sup>16</sup>	Keine signifikante Differenz. Die Evidenz ist aber aufgrund der sehr geringen Fallzahl und des sehr schwerwiegenden Risikos für Bias sehr ungewiss. Keine Angabe, ob statische oder dynamische 2-Punkt diskriminierung gemessen wurde.
motorische Erholung (mBMRC) - 9 Monate	Gemessen mit: Skala: - Höher ist besser Basierend auf Daten von 18 Patienten und 1 Studien <sup>17</sup> Beobachtungszeit 9 Monate	<b>4.11</b> Mittelwert <b>3.89</b> Mittelwert <b>Differenz: MD 0.22 kleiner</b> (CI 95% 0.46 kleiner - 0.02 Größer)	<b>Sehr niedrig</b> Aufgrund von sehr schwerwiegendem Risiko für Bias, Aufgrund von schwerwiegender Indirektheit, Aufgrund von schwerwiegender unzureichender Präzision <sup>18</sup>	Keine signifikante Differenz. Die Evidenz ist aber aufgrund der sehr geringen Fallzahl und des sehr schwerwiegenden Risikos für Bias sehr ungewiss

- Systematic review (Thomson et al. 2022) mit eingeschlossenen Studien: Weber 2000, Aberg 2009, Bertleff 2005, Boeckstyns 2013, Lundborg 2004 **Baseline/Vergleichsintervention** Kontrollarm aus der Referenz für Interventionsarm .
- Risiko für Bias: schwerwiegend.** hohes Risiko in mehreren Domänen; **Indirektheit: schwerwiegend.** wegen mangelnder Definition von Nebenwirkungen; **Unzureichende Präzision: sehr schwerwiegend.** Weite Konfidenzintervalle;
- Systematic review (Thomson et al. 2022) mit eingeschlossenen Studien: Lundborg 2004, Weber 2000, Aberg 2009, Bertleff 2005, Boeckstyns 2013 **Baseline/Vergleichsintervention** Systematic review .
- Risiko für Bias: schwerwiegend.** BiasRisiko in mehreren Domänen; **Unzureichende Präzision: sehr schwerwiegend.** Sehr weite Konfidenzintervalle;
- Verletzungen des N. medianus und N. ulnaris am Unterarm
- Systematic review Yang et al.2011. **Baseline/Vergleichsintervention** Systematic review .
- Indirektheit: schwerwiegend.** Follow-up Zeitraum in den eingeschlossenen Studien sehr unterschiedlich; **PublikationsBias: schwerwiegend.** keine Angaben zu Interessenskonflikten;
- Systematic review (Thomson et al. 2022) mit eingeschlossenen Studien: Lundborg 2004 **Baseline/Vergleichsintervention** Kontrollarm aus der Referenz für Interventionsarm .
- Risiko für Bias: schwerwiegend.** Unzureichende Randomisierung, Inadäquates/fehlendes Verblinden der Auswerter, Inadäquate Generierung von Sequenzen/vergleichbare Gruppen; **Unzureichende Präzision: sehr schwerwiegend.** Wenige Teilnehmer(<100)/(100-300), Daten nur aus einer Studie;
- undefined
- Systematic review (Thomson et al. 2022) mit eingeschlossenen Studien: Aberg 2009 **Baseline/Vergleichsintervention** Kontrollarm aus der Referenz für Interventionsarm .
- Risiko für Bias: schwerwiegend.** Inkomplette Daten und/oder Verlust in der Nachbeobachtung; **Unzureichende Präzision: schwerwiegend.** Wenige Teilnehmer(<100)/(100-300), Daten nur aus einer Studie; **PublikationsBias: schwerwiegend.**

## S3-Leitlinie 005/010: Versorgung peripherer Nervenverletzungen - Evidenzbericht

13. Systematic review (Thomson et al. 2022) mit eingeschlossenen Studien: Lundborg 2004 **Baseline/Vergleichsintervention** Kontrollarm aus der Referenz für Interventionsarm .
14. **Risiko für Bias: schwerwiegend.** Inadäquate Generierung von Sequenzen/vergleichbare Gruppen, Mangelnde Verblindung; **Unzureichende Präzision: sehr schwerwiegend.** Daten nur aus einer Studie, Wenige Teilnehmer(<100)/(100-300);
15. Primary study Ahmad et al. 2017 **Baseline/Vergleichsintervention** Kontrollarm aus der Referenz für Interventionsarm .
16. **Risiko für Bias: sehr schwerwiegend.** Unzureichende Randomisierung, Intention-to-treat Analyse nicht eingehalten; **Indirektheit: schwerwiegend.** Insuffizienter Zeitrahmen für Nachuntersuchungen; **Unzureichende Präzision: schwerwiegend.** Wenige Teilnehmer(<100)/(100-300);
17. Primary study Ahmad et al. 2017 **Baseline/Vergleichsintervention** Kontrollarm aus der Referenz für Interventionsarm .
18. **Risiko für Bias: sehr schwerwiegend.** Unzureichende Randomisierung, Intention-to-treat Analyse nicht eingehalten; **Indirektheit: schwerwiegend.** Insuffizienter Zeitrahmen für Nachuntersuchungen; **Unzureichende Präzision: schwerwiegend.** Wenige Teilnehmer(<100)/(100-300);

### Referenzen

Yang M., Rawson JL, Zhang EW, Arnold PB, Lineaweaver W., Zhang F. : Comparisons of outcomes from repair of median nerve and ulnar nerve defect with nerve graft and tubulization: a meta-analysis. J Reconstr Microsurg 2011;27(8):451-60

Thomson, S. E., Ng, N. Y., Riehle, M. O., Kingham, P. J., Dahlin, L. B., Wiberg, M., & Hart, A. M. (2022). Bioengineered nerve conduits and wraps for peripheral nerve repair of the upper limb. Cochrane Database of Systematic Reviews, (12).

Ahmad, I., Mir, M. A., & Khan, A. H. (2017). An evaluation of different bridging techniques for short nerve gaps. Annals of plastic surgery, 79(5), 482-485.

**Frage 2**

Population: Patienten mit segmentalen Nervendefekten rein sensibler Nerven ohne die Möglichkeit einer spannungsfreien Direktkoaktion  
 Intervention: Venen-Muskel-Interponat, Tubes (Chitosan, Kollagen, etc.), Allograft  
 Vergleichsintervention: autologes Transplantat  
 Betrifft: Empfehlung 7.2.1.8

Endpunkt Zeitraumen	Ergebnisse und Messwerte	Absolute Effektschätzer		Gewissheit der Evidenz (Vertrauenswürdigkeit der Evidenz)	Zusammenfassung
		autologes Transplantat	Interponate		
Komplikationen <sup>1</sup>	Relatives Risiko: 7.15 (CI 95% 1.74 - 29.42) Basierend auf Daten von 213 Patienten und 5 Studien <sup>2</sup>	<b>10</b> pro 1000	<b>68</b> pro 1000	<b>Sehr niedrig</b> Aufgrund von schwerwiegendem Risiko für Bias, Aufgrund von schwerwiegenden Indirektheit, Aufgrund von schwerwiegender unzureichender Präzision, Aufgrund von sehr schwerwiegenden unzureichende präzision <sup>3</sup>	Interponate scheinen mit einer höheren Komplikationsrate verbunden zu sein. Die Evidenz ist aber aufgrund der Studienlimitationen, Ungenauigkeiten und Indirektheit sehr ungewiss. In diesem Cochrane-Review sind auch Studien an gemischten Nerven enthalten.
Implantatentfernung <sup>4</sup>	Relatives Risiko: 7.61 (CI 95% 1.48 - 39.02) Basierend auf Daten von 256 Patienten und 5 Studien <sup>5</sup>	<b>0</b> pro 1000	<b>47</b> pro 1000	<b>Sehr niedrig</b> Aufgrund von schwerwiegendem Risiko für Bias, Aufgrund von sehr schwerwiegender unzureichender Präzision <sup>6</sup>	Interponate sind mit einer höheren Wahrscheinlichkeit einer notwendigen Implantatentfernung verbunden. Die Evidenz ist aber aufgrund der Studienlimitationen und Ungenauigkeit sehr ungewiss. In diesem Cochrane-Review sind auch Studien an gemischten Nerven enthalten.
Implantatentfernung	Relatives Risiko: 1.4 (CI 95% 0.06 - 30.23) Basierend auf Daten von 22 Patienten und 1 Studien <sup>7</sup> Beobachtungszeit 12 Monate	<b>0</b> pro 1000	<b>67</b> pro 1000	<b>Sehr niedrig</b> Aufgrund von schwerwiegendem Risiko für Bias, Aufgrund von schwerwiegender unzureichender Präzision, Aufgrund von schwerwiegendem PublikationsBias <sup>8</sup>	Auch in diesem RCT zeigt sich ein erhöhtes Risiko für die Notwendigkeit einer Implantatentfernung. Die Evidenz ist aber aufgrund der Einschränkungen der Studie und der sehr kleinen Fallzahl sehr ungewiss.

S3-Leitlinie 005/010: Versorgung peripherer Nervenverletzungen - Evidenzbericht

<p>Komplikationen - Review Allograft vs Autograft<sup>9</sup></p>	<p>Relatives Risiko: 0.53 (CI 95% 0.1 - 2.8) Basierend auf Daten von 136 Patienten und 8 Studien<sup>10</sup> Beobachtungszeit 12 Monate</p>	<p><b>57</b> <b>pro 1000</b></p> <p><b>30</b> pro 1000</p> <p><b>Differenz: 27 weniger pro 1000</b> (CI 95% 51 weniger - 103 mehr)</p>	<p><b>Sehr niedrig</b> Aufgrund von schwerwiegender unzureichender Präzision, Aufgrund von schwerwiegenden Publikations-Bias<sup>11</sup></p>	<p>Im Vergleich zu anderen Reviews weniger Komplikationen in der Interventionsgruppe. Der Unterschied ist aber nicht signifikant. Die Evidenz ist aber aufgrund des Designs der eingeschlossenen Studien, der unzureichenden Präzision und eines möglichen PublikationsBias sehr unsicher</p>
<p>Zufriedenstellende sensible Regeneration - Review Allograft vs. Autograft<sup>12</sup></p>	<p>Relatives Risiko: 0.97 (CI 95% 0.83 - 1.14) Basierend auf Daten von 86 Patienten und 8 Studien<sup>13</sup> Beobachtungszeit 12 Monate</p>	<p><b>884</b> <b>pro 1000</b></p> <p><b>857</b> pro 1000</p> <p><b>Differenz: 27 weniger pro 1000</b> (CI 95% 150 weniger - 124 mehr)</p>	<p><b>Sehr niedrig</b> Aufgrund von schwerwiegender Indirektheit, Aufgrund von schwerwiegenden PublikationsBias, Aufgrund von schwerwiegender unzureichender Präzision<sup>14</sup></p>	<p>Kein eindeutiger Unterschied zwischen beiden Gruppen. Die Evidenz ist aber aufgrund des Designs der eingeschlossenen Studien, der unzureichenden Präzision und eines möglichen PublikationsBias sehr unsicher</p>
<p>Schwere Nebenwirkungen</p>	<p>Relatives Risiko: 3.1 (CI 95% 0.94 - 10.23) Basierend auf Daten von 108 Patienten und 2 Studien<sup>15</sup></p>	<p><b>67</b> <b>pro 1000</b></p> <p><b>208</b> pro 1000</p> <p><b>Differenz: 141 mehr pro 1000</b> (CI 95% 4 weniger - 618 mehr)</p>	<p><b>Sehr niedrig</b> Aufgrund von schwerwiegendem Risiko für Bias, Aufgrund von schwerwiegender unzureichender präzision, Aufgrund von schwerwiegendem PublikationsBias<sup>16</sup></p>	<p>Interponate scheinen mit einer höheren Komplikationsrate verbunden zu sein, das Ergebnis ist aber nicht signifikant. Die Evidenz ist aber aufgrund der Studienlimitationen, Ungenauigkeiten und Indirektheit sehr ungewiss.</p>
<p>zufriedenstellende sensible Regeneration</p>	<p>Relatives Risiko: 1.03 (CI 95% 0.94 - 1.12) Basierend auf Daten von 281 Patienten und 3 Studien<sup>17</sup></p>	<p><b>863</b> <b>pro 1000</b></p> <p><b>889</b> pro 1000</p> <p><b>Differenz: 26 mehr pro 1000</b> (CI 95% 52 weniger - 104 mehr)</p>	<p><b>Sehr niedrig</b> Aufgrund von schwerwiegender Inkonsistenz, Aufgrund von schwerwiegender Indirektheit, Aufgrund von schwerwiegendem Publikations-Bias<sup>18</sup></p>	<p>In den einbezogenen BeobachtungsStudien zeigt sich kein eindeutiger Unterschied zwischen den Gruppen. Die Evidenz ist aber aufgrund der Studienlimitationen, Ungenauigkeiten und Indirektheit sehr ungewiss. Die Ermittlung der Zufriedenheit über die sensible Regeneration erfolgt über unterschiedliche Outcomemessungen.</p>
<p>sensible Regeneration &lt;= 6 mm Review</p>	<p>Relatives Risiko: 0.75 (CI 95% 0.5 - 1.14) Basierend auf Daten von 152 Patienten und 15 Studien<sup>19</sup> Beobachtungszeit 12 Monate</p>	<p><b>280</b> <b>pro 1000</b></p> <p><b>210</b> pro 1000</p> <p><b>Differenz: 70 weniger pro 1000</b> (CI 95% 140 weniger - 39 mehr)</p>	<p><b>Sehr niedrig</b> Aufgrund von schwerwiegenden indirektheit<sup>20</sup></p>	<p>In den einbezogenen BeobachtungsStudien zeigt sich kein eindeutiger Unterschied zwischen den Gruppen. Die Evidenz ist aber aufgrund der Studienlimitationen und Indirektheit sehr ungewiss.</p>

S3-Leitlinie 005/010: Versorgung peripherer Nervenverletzungen - Evidenzbericht

<p>Chitosan Conduit vs. Autograft - statische 2PD<sup>21</sup></p>	<p>Gemessen mit: statische 2-Pkt Diskriminierung Skala: 0 - 15 Niedriger ist besser Basierend auf Daten von 22 Patienten und 1 Studien<sup>22</sup> Beobachtungszeit 12 Monate</p>	<p><b>7.9</b> mmMittelwert</p> <p><b>10.9</b> mmMittelwert</p> <p><b>Differenz: MD 3.0 Größer</b> (CI 95% 2.48 Größer - 3.52 Größer)</p>	<p><b>Sehr niedrig</b> Aufgrund von schwerwiegendem Risiko für Bias, Aufgrund von schwerwiegender unzureichender Präzision, Aufgrund von schwerwiegendem PublikationsBias</p>	<p>Die sensible Erholung gemessen als durchschnittlicher Wert der statischen 2-Pkt Diskriminierung ist bei autologen Transplantaten besser. Die Evidenz ist aber aufgrund der Einschränkungen der Studie und der sehr kleinen Fallzahl sehr ungewiss.</p>
<p>Chitosan conduit vs. Autograft - dynamische 2PD<sup>23</sup></p>	<p>Gemessen mit: Dynamische 2-Pkt Diskriminierung Skala: 0 - 15 Niedriger ist besser Basierend auf Daten von 22 Patienten und 1 Studien<sup>24</sup> Beobachtungszeit 12 Monate</p>	<p><b>5.3</b> mmMittelwert</p> <p><b>6.6</b> mmMittelwert</p> <p><b>Differenz: MD 1.3 Größer</b> (CI 95% 0.89 Größer - 1.71 Größer)</p>	<p><b>Sehr niedrig</b> Aufgrund von schwerwiegendem Risiko für Bias, Aufgrund von schwerwiegender unzureichender Präzision, Aufgrund von schwerwiegendem PublikationsBias</p>	<p>Die sensible Erholung gemessen als durchschnittlicher Wert der dynamischen 2-Pkt Diskriminierung ist bei autologen Transplantaten nur leicht besser. Die Evidenz ist aber aufgrund der Einschränkungen der Studie und der sehr kleinen Fallzahl sehr ungewiss.</p>
<p>Venenconduit vs. Autograft - statische 2PD</p>	<p>Gemessen mit: statische 2 PD Skala: 0 - 15 Niedriger ist besser Basierend auf Daten von 19 Patienten und 1 Studien<sup>25</sup> Beobachtungszeit 27 Monate</p>	<p><b>9.0</b> mmMittelwert</p> <p><b>11.1</b> mmMittelwert</p> <p><b>Differenz: MD 2.1 Größer</b> (CI 95% 1.23 Größer - 2.97 Größer)</p>	<p><b>Sehr niedrig</b> Aufgrund von schwerwiegender unzureichender Präzision, Aufgrund von schwerwiegendem Publikations-Bias<sup>26</sup></p>	<p>Die sensible Erholung gemessen als durchschnittlicher Wert der statischen 2-Pkt Diskriminierung ist bei autologen Transplantaten etwas besser. Die Evidenz ist aber aufgrund der Einschränkungen der Studie und der sehr kleinen Fallzahl sehr ungewiss.</p>
<p>Venenconduit vs. Autograft - dynamische 2PD</p>	<p>Gemessen mit: dynamisch 2PD Skala: 0 - 15 Niedriger ist besser Basierend auf Daten von 19 Patienten und 1 Studien<sup>27</sup> Beobachtungszeit 27 Monate</p>	<p><b>5.78</b> mmMittelwert</p> <p><b>6.5</b> mmMittelwert</p> <p><b>Differenz: MD 0.72 Größer</b> (CI 95% 0.45 kleiner - 1.89 kleiner)</p>	<p><b>Sehr niedrig</b> Aufgrund von schwerwiegender unzureichender Präzision, Aufgrund von schwerwiegendem Publikations-Bias</p>	<p>Die sensible Erholung gemessen als durchschnittlicher Wert der dynamischen 2-Pkt Diskriminierung unterscheidet sich zwischen beiden Gruppen nicht signifikant. Die Evidenz ist aber aufgrund der Einschränkungen der Studie und der sehr kleinen Fallzahl sehr ungewiss.</p>

## S3-Leitlinie 005/010: Versorgung peripherer Nervenverletzungen - Evidenzbericht

<p>Muscle-in-vein Conduit vs. Autograft statische 2 PD</p>	<p>Gemessen mit: statische 2PD Skala: 0 - 15 Niedriger ist besser Basierend auf Daten von 31 Patienten und 1 Studien<sup>28</sup> Beobachtungszeit 14 - 31 Monate</p>	<p><b>5.5</b> mmMedian      <b>5.5</b> mmMedian  <b>Differenz: MD null kleiner</b></p>	<p><b>Sehr niedrig</b> Aufgrund von schwerwiegendem Risiko für Bias, Aufgrund von schwerwiegender unzureichender Präzision, Aufgrund von schwerwiegendem PublikationsBias<sup>29</sup></p>	<p>Soweit bei der unvollständigen Darstellung der Ergebnisse ableitbar, liegt kein wesentlicher Unterschied zwischen den Gruppen vor. Die Evidenz ist aber aufgrund der Einschränkungen der Studie, der sehr kleinen Fallzahl und einem möglichen PublikationsBias sehr ungewiss.</p>
<p>Muscle-in-vein Conduit vs. Autograft dynamische 2 PD</p>	<p>Gemessen mit: dynamische 2 PD Skala: 0 - 15 Niedriger ist besser Basierend auf Daten von 31 Patienten und 1 Studien<sup>30</sup> Beobachtungszeit 14 - 31 Monate</p>	<p><b>4.0</b> mmMedian      <b>4.0</b> mmMedian  <b>Differenz: MD null kleiner</b></p>	<p><b>Sehr niedrig</b> Aufgrund von schwerwiegendem Risiko für Bias, Aufgrund von schwerwiegender unzureichender Präzision, Aufgrund von schwerwiegendem PublikationsBias</p>	<p>Soweit bei der unvollständigen Darstellung der Ergebnisse ableitbar, liegt kein Unterschied zwischen den Gruppen vor. Die Evidenz ist aber aufgrund der Einschränkungen der Studie, der sehr kleinen Fallzahl und einem möglichen PublikationsBias sehr ungewiss.</p>

1. undefined
2. Systematic review Thomson et al. 2022 mit eingeschlossenen Studien: Bertleff 2005, Aberg 2009, Lundborg 2004, Boeckstyns 2013, Weber 2000 **Baseline/Vergleichsintervention** Systematic review Thomson et al. 2022 .
3. **Risiko für Bias: schwerwiegend. Indirektheit: schwerwiegend. Unzureichende Präzision: sehr schwerwiegend.**
4. undefined
5. Systematic review mit eingeschlossenen Studien: Boeckstyns 2013, Bertleff 2005, Weber 2000, Lundborg 2004, Aberg 2009 **Baseline/Vergleichsintervention** Kontrollarm aus der Referenz für Interventionsarm .
6. **Risiko für Bias: schwerwiegend. Unzureichende Präzision: sehr schwerwiegend.**
7. Primary study Böcker et al. 2022 **Baseline/Vergleichsintervention** Primary study .
8. **Risiko für Bias: schwerwiegend.** Intention-to-treat Analyse nicht eingehalten, Unvollständige Daten/starker Verlust in der Nachbeobachtung; **Unzureichende Präzision: schwerwiegend.** Wenige Teilnehmer(<100) / (100-300); **PublikationsBias: schwerwiegend.** Nur kleine und zumeist kommerziell gesponsorte Studien;
9. Review aus nicht-randomisierten Studien an Fingernerven
10. Systematic review Mauch et al. 2019 . **Baseline/Vergleichsintervention** Systematic review Mauch et al. 2019 .
11. **Unzureichende Präzision: schwerwiegend.** Wenige Teilnehmer(<100) / (100-300); **PublikationsBias: schwerwiegend.** keine Erklärung zu Interessenskonflikten;
12. undefined
13. Systematic review Mauch et al. 2019 . **Baseline/Vergleichsintervention** Systematic review Mauch et al. 2019 .
14. **Unzureichende Präzision: schwerwiegend.** Wenige Teilnehmer(<100) / (100-300); **PublikationsBias: schwerwiegend.** Keine Angabe zu Interessenskonflikten;
15. Primary study Saeki et al. 2018, Böcker et al. 2022 **Baseline/Vergleichsintervention** Kontrollarm aus der Referenz für Interventionsarm .
16. **Risiko für Bias: schwerwiegend.** Unvollständige Daten/starker Verlust in der Nachbeobachtung, Intention-to-treat Analyse nicht eingehalten; **Unzureichende Präzision: schwerwiegend.** Wenige Teilnehmer(<100) / (100-300); **PublikationsBias: schwerwiegend.** Nur kleine und zumeist kommerziell gesponsorte Studien;
17. Systematic review mit eingeschlossenen Studien: He et al. 2015, Saeki et al. 2018, Erakat et al. 2013 **Baseline/Vergleichsintervention** Kontrollarm aus der Referenz für Interventionsarm .
18. **Inkonsistenz: schwerwiegend.** The direction of the effect is not consistent between the included Studies; **Indirektheit: schwerwiegend.** Unterschiede zwischen den relevanten und berichteten Endpunkten: (keine Patientenrelevante Endpunkte, Surrogatendpunkte); **PublikationsBias: schwerwiegend.** Nur kleine und zumeist kommerziell gesponsorte Studien;
19. Systematic review Herman et al. 2020 . **Baseline/Vergleichsintervention** Systematic review Herman et al. 2020 .
20. **Indirektheit: schwerwiegend.** Keine direkten Vergleiche verfügbar;
21. undefined
22. Primary study Böcker et al. 2022 **Baseline/Vergleichsintervention** Primary study Böcker et al. 2022
23. undefined
24. Primary study Böcker et al. 2022 **Baseline/Vergleichsintervention** Kontrollarm aus der Referenz für Interventionsarm .
25. Primary study Chiu and Strauch 1990 **Baseline/Vergleichsintervention** Kontrollarm aus der Referenz für Interventionsarm .
26. **Unzureichende Präzision: schwerwiegend.** Wenige Teilnehmer(<100) / (100-300); **PublikationsBias: schwerwiegend.** Nur kleine und zumeist kommerziell gesponsorte Studien;

## S3-Leitlinie 005/010: Versorgung peripherer Nervenverletzungen - Evidenzbericht

27. Primary study Chiu and Strauch 1990 **Baseline/Vergleichsintervention** Kontrollarm aus der Referenz für Interventionsarm .
28. Primary study Manoli et al. 2014 **Baseline/Vergleichsintervention** Kontrollarm aus der Referenz für Interventionsarm .
29. **Risiko für Bias: schwerwiegend.** Selektive Berichterstattung; **Unzureichende Präzision: schwerwiegend.** Wenige Teilnehmer(<100)/(100-300); **PublikationsBias: schwerwiegend.** keine Angaben zu Interessenskonflikten;
30. Systematic review mit eingeschlossenen Studien: Manoli et al. 2014 **Baseline/Vergleichsintervention** Kontrollarm aus der Referenz für Interventionsarm .

### Referenzen

Böcker A., Aman M., Kneser U., Harhaus L., Siemers F., Stang F. (2022): Closing the Gap: Bridging Peripheral Sensory Nerve Defects with a Chitosan-Based Conduit a Randomized Prospective Clinical Trial. *J Pers Med* 12(6):

Herman ZJ, Ilyas AM : Sensory Outcomes in Digital Nerve Repair Techniques: An Updated Meta-analysis and Systematic Review. *Hand (N Y)* 2020;15(2):157-164

Mauch JT, Bae A., Shubinets V., Lin IC : A Systematic Review of Sensory Outcomes of Digital Nerve Gap Reconstruction With Autograft, Allograft, and Conduit. *Ann Plast Surg* 2019;82(4S Suppl 3):S247-S255

Manoli T., Schulz L., Stahl S., Jaminet P., Schaller HE (2014): Evaluation of sensory recovery after reconstruction of digital nerves of the hand using muscle-in-vein conduits in comparison to nerve suture or nerve autografting. *Microsurgery* 34(8):608-15

Chiu DT, Strauch B. (1990): A prospective clinical evaluation of autogenous vein grafts used as a nerve conduit for distal sensory nerve defects of 3 cm or less. *Plast Reconstr Surg* 86(5):928-34

Huber JL, Maier C, Mainka T, Mannil L, Vollert J, Homann H-H : Recovery of mechanical detection thresholds after direct digital nerve repair versus conduit implantation. *The Journal of hand surgery, European volume* 2017;42(7):720-730

Thomson, S. E., Ng, N. Y., Riehle, M. O., Kingham, P. J., Dahlin, L. B., Wiberg, M., & Hart, A. M. (2022). Bioengineered nerve conduits and wraps for peripheral nerve repair of the upper limb. *Cochrane Database of Systematic Reviews*, (12).

Saeki M, Tanaka K, Imatani J, Okamoto H, Watanabe K, Nakamura T, Gotani H, Ohi H, Nakamura R, Hirata H : Efficacy and safety of novel collagen conduits filled with collagen filaments to treat patients with peripheral nerve injury: A multicenter, controlled, open-label clinical trial. *Injury* 2018;49(4):766-774

He BO, Zhu Q, Chai Y, Ding X, Tang J, Gu L, Xiang J, Yang Y, Zhu J, Liu X : Safety and efficacy evaluation of a human acellular nerve graft as a digital nerve scaffold: a prospective, multicentre controlled clinical trial. *Journal of tissue engineering and regenerative medicine* 2015;9(3):286-95

Erakat MS, Chuang S-K, Shanti RM, Ziccardi VB : Interval between injury and lingual nerve repair as a prognostic factor for success using type I collagen conduit. *Journal of oral and maxillofacial surgery : official journal of the American Association of Oral and Maxillofacial Surgeons* 2013;71(5):833-8

**Frage 3**

Population: Patienten mit proximaler Nervenläsion  
 Intervention: Distaler Nerventransfer  
 Vergleichsintervention: Proximale Nervenrekonstruktion  
 Betrifft: Empfehlung 7.2.1.9

Endpunkt Zeitraumen	Ergebnisse und Messwerte	Absolute Effektschätzer		Gewissheit der Evidenz (Vertrauenswürdigkeit der Evidenz)	Zusammenfassung
		Proximale Nervenrekonstruktion	Distaler Nerventransfer		
Plexustrauma Beugung im Ellenbogen mBMRC $\geq 3$ <sup>1</sup>	Relatives Risiko: 1.16 (CI 95% 1.02 - 1.32) Basierend auf Daten von 356 Patienten und 31 Studien <sup>2</sup> Beobachtungszeit 12 Monate	<b>825</b> pro 1000	<b>957</b> pro 1000	<b>Niedrig</b> Beinhaltet retrospektive Fallserien <sup>3</sup>	Bei Plexustrauma und Beurteilung der Flexion im Ellenbogen findet sich tendenziell ein besseres Ergebnis bei distalem Nerventransfer. Die Qualität der Evidenz ist aufgrund der eingeschlossenen Studien aber als niedrig anzusehen.
Plexustrauma Beugung im Ellenbogen mBMRC $\geq 3$ <sup>4</sup>	Relatives Risiko: 1.1 (CI 95% 0.97 - 1.24) Basierend auf Daten von 490 Patienten und 9 Studien <sup>5</sup> Beobachtungszeit 24 - 37 Monate	<b>707</b> pro 1000	<b>778</b> pro 1000	<b>Niedrig</b> <sup>6</sup>	Bei Plexustrauma und Beurteilung der Flexion im Ellenbogen findet sich kein wesentlicher Unterschied in beiden Gruppen. Die Qualität der Evidenz ist aufgrund der eingeschlossenen Studien aber als niedrig anzusehen
Geburts-Plexuslähmung Beugung im Ellenbogen mBMRC $\geq 3$ <sup>7</sup>	Relatives Risiko: 1.11 (CI 95% 0.99 - 1.24) Basierend auf Daten von 50 Patienten und 7 Studien <sup>8</sup> Beobachtungszeit > 6 Monate	<b>903</b> pro 1000	<b>1000</b> pro 1000	<b>Niedrig</b> Aufgrund von Inkonsistenz <sup>9</sup>	Bei Geburtstrauma mit Plexusschädigung und Beurteilung der Flexion im Ellenbogen findet sich kein wesentlicher Unterschied in beiden Gruppen. Die Qualität der Evidenz ist aufgrund der eingeschlossenen Studien aber als niedrig anzusehen
Plexustrauma Beugung im Ellenbogen mBMRC $\geq 3$ <sup>10</sup>	Relatives Risiko: 0.96 (CI 95% 0.9 - 1.01) Basierend auf Daten von 3187 Patienten und 71 Studien <sup>11</sup> Beobachtungszeit 30 - 44 Monate	<b>692</b> pro 1000	<b>664</b> pro 1000	<b>Niedrig</b> <sup>12</sup>	Bei Plexustrauma und Beurteilung der Flexion im Ellenbogen findet sich kein wesentlicher Unterschied in beiden Gruppen. Die Qualität der Evidenz ist aufgrund der eingeschlossenen Studien aber als niedrig anzusehen.

S3-Leitlinie 005/010: Versorgung peripherer Nervenverletzungen - Evidenzbericht

<p>Plexustrauma Schulterabduktion mBMRC &gt;=3 single transfer<sup>13</sup></p>	<p>Relatives Risiko: 1.16 (CI 95% 0.82 - 1.63) Basierend auf Daten von 85 Patienten und 31 Studien<sup>14</sup> Beobachtungszeit 12 Monate</p>	<p><b>607</b> pro 1000 <b>704</b> pro 1000 <b>Differenz: 97 mehr pro 1000</b> (CI 95% 109 weniger - 382 mehr)</p>	<p><b>Niedrig</b> <sup>15</sup></p>	<p>Bei Plexustrauma und Beurteilung der Abduktion im Schultergelenk findet sich kein wesentlicher Unterschied in beiden Gruppen. Ausgewertet wurden die Ergebnisse bei Transfer eines Nerven. Die Qualität der Evidenz ist aufgrund der eingeschlossenen Studien aber als niedrig anzusehen.</p>
<p>Plexustrauma Schulterabduktion mBMRC &gt;=3<sup>16</sup></p>	<p>Relatives Risiko: 1.62 (CI 95% 1.22 - 2.22) Basierend auf Daten von 82 Patienten und 31 Studien<sup>17</sup> Beobachtungszeit 12 Monate</p>	<p><b>607</b> pro 1000 <b>983</b> pro 1000 <b>Differenz: 376 mehr pro 1000</b> (CI 95% 134 mehr - 741 mehr)</p>	<p><b>Niedrig</b> Aufgrund der eingeschlossenen Studien<sup>18</sup></p>	<p>Bei Plexustrauma und Beurteilung der Abduktion im Schultergelenk finden sich bessere Ergebnisse nach Nerventransfer. Ausgewertet wurden die Ergebnisse bei Transfer zweier Nerven. Die Qualität der Evidenz ist aufgrund der eingeschlossenen Studien aber als niedrig anzusehen.</p>
<p>Plexustrauma Schulterabduktion mBMRC &gt;=3<sup>19</sup></p>	<p>Relatives Risiko: 1.17 (CI 95% 1.09 - 1.25) Basierend auf Daten von 3187 Patienten und 71 Studien<sup>20</sup> Beobachtungszeit 30 - 44 Monate</p>	<p><b>560</b> pro 1000 <b>655</b> pro 1000 <b>Differenz: 95 mehr pro 1000</b> (CI 95% 50 mehr - 140 mehr)</p>	<p><b>Niedrig</b> Aufgrund der eingeschlossenen Studientypen<sup>21</sup></p>	<p>Bei Plexustrauma und Beurteilung der Abduktion im Schultergelenk findet sich tendenziell ein besseres Ergebnis bei distalem Nerventransfer. Die Qualität der Evidenz ist aufgrund der eingeschlossenen Studien aber als niedrig anzusehen.</p>
<p>Axillarissschädigung Schulterabduktion mBMRC &gt;= 3</p>	<p>Relatives Risiko: 0.87 (CI 95% 0.78 - 0.97) Basierend auf Daten von 66 Patienten und 10 Studien<sup>22</sup> Beobachtungszeit 18-24 Monate</p>	<p><b>1000</b> pro 1000 <b>870</b> pro 1000 <b>Differenz: 130 weniger pro 1000</b> (CI 95% 220 weniger - 30 weniger)</p>	<p><b>Niedrig</b> beinhaltet auch retrospektive Fallserien<sup>23</sup></p>	<p>Bei Verletzung des N. axillaris und Beurteilung der Abduktion im Schultergelenk findet sich tendenziell ein besseres Ergebnis bei autologen Transplantaten. Die Qualität der Evidenz ist aufgrund der eingeschlossenen Studien aber als niedrig anzusehen.</p>
<p>Peronäusläsion Funktionscore 0-3</p>	<p>Gemessen mit: Umrechnung der Einzelstudien in einen Funktionscore Skala: 0 - 3 Höher ist besser Basierend auf Daten von 358 Patienten und 144 Studien<sup>24</sup> Beobachtungszeit 6 - 372 Monate</p>	<p><b>1.22</b> Mittelwert <b>1.76</b> Mittelwert <b>Differenz: MD 0.54 Größer</b> (CI 95% 0.99 Größer - null Größer)</p>	<p><b>Niedrig</b> Aufgrund des Einschlusses retrospektiver Fallserien und der starken Variationsbreite des Follow-up-Zeitrahmens<sup>25</sup></p>	<p>Der systematische Review von Klifto et al. 2022 beinhaltete insgesamt 144 Studien mit 1284 Patienten. Eingeschlossen sind auch Fallserien, sodass ein direkter Vergleich verschiedener Therapieformen nicht gegeben ist. Aus den in den Einzelarbeiten berichteten Outcomes wird ein globaler Funktionscore definiert, in den die Ergebnisse transferiert werden. Für den Vergleich proximale Nervenrekonstruktion vs. distaler Nerventransfer liegen insgesamt die Daten von 358 Patienten vor, wobei nur 21 Patienten zur Nerventransfergruppe zählen. Der Differenz der Effektstärke spricht für den distalen Transfer, ist aber zwischen beiden Gruppen nicht signifikant. Die Qualität der Evidenz wird durch die Qualität der eingeschlossenen Studien, der erheblichen Variabilität im Follow-up-Zeitrahmen und den sehr unterschiedlichen Gruppengrößen deutlich herabgesetzt.</p>

### S3-Leitlinie 005/010: Versorgung peripherer Nervenverletzungen - Evidenzbericht

Läsion N. musculocutaneus Ellenbogenflexion mBMRC	Gemessen mit: Motorische BMRC - Skala Skala: 0 - 5 Höher ist besser Basierend auf Daten von 20 Patienten und 1 Studien <sup>26</sup> Beobachtungszeit 24-36 Monate	<b>3.63</b> Mittelwert <b>Differenz: MD 0.29 Größer</b> (CI 95% 0.44 kleiner - null kleiner)	<b>3.92</b> Mittelwert	<b>Niedrig</b> Retrospektive Fall-Kontroll-Studie <sup>27</sup>	Bei Läsion des N. musculocutaneus ergibt sich kein signifikante Unterschied zwischen beiden Gruppen. Die Qualität der Evidenz ist aufgrund des Studiendesigns eingeschränkt
--	---	---	---------------------------	--	---

1. 1. Systematischer Review
2. Systematic review Garg et al. 2011 . **Baseline/Vergleichsintervention** Systematic review .
3. **Risiko für Bias: keine.** beinhaltet auch Fallserien; **Inkonsistenz: keine.** beinhaltet auch Fallserien; **Indirektheit: keine.** Keine direkten Vergleiche verfügbar;
4. 3. Systematischer Review
5. Systematic review Texakalidis et al. 2020 . **Baseline/Vergleichsintervention** Systematic review .
6. **Risiko für Bias: keine.** beinhaltet auch retrospektive Fallserien;
7. Systematischer Review bei Kindern
8. Systematic review Velásquez-Girón et al. 2019 . **Baseline/Vergleichsintervention** Systematic review Velásquez-Girón et al. 2019 .
9. **Inkonsistenz: schwerwiegend.** stark variierender Follow-up Zeitrahmen;
10. 2. Systematischer Review
11. Systematic review Ali et al. 2015 . **Baseline/Vergleichsintervention** Systematic review .
12. **Risiko für Bias: keine.** beinhaltet auch Fallserien; **Inkonsistenz: keine.** beinhaltet auch Fallserien;
13. 1. Systematischer Review Transfer eines Nervens
14. Systematic review Garg et al. 2011 . **Baseline/Vergleichsintervention** Systematic review Garg et al. 2011 .
15. **Risiko für Bias: keine.** beinhaltet auch retrospektive Fallserien;
16. 1. Systematischer Review Intervention mit Transfer 2 Nerven
17. Systematic review Garg et al. 2011 . **Baseline/Vergleichsintervention** Systematic review Garg et al. 2011 .
18. **Risiko für Bias: schwerwiegend.** beinhaltet auch retrospektive Fallserien;
19. 2. Systematischer Review
20. Systematic review Ali et al. 2015 . **Baseline/Vergleichsintervention** Systematic review Ali et al. 2015 .
21. **Risiko für Bias: schwerwiegend.** beinhaltet retrospektive Fallserien;
22. Systematic review Koshy et al. 2017 . **Baseline/Vergleichsintervention** Systematic review Koshy et al. 2017 .
23. **Risiko für Bias: schwerwiegend.** beinhaltet auch retrospektive Fallserien
24. Systematic review Klifto et al. 2022 . **Baseline/Vergleichsintervention** Systematic review Klifto et al. 2022 .
25. **Risiko für Bias: schwerwiegend.** beinhaltet auch retrospektive Fallserien; **Indirektheit: schwerwiegend.** Es findet sich eine erhebliche Variationsbreite des Follow-up-Zeitrahmens;
26. Primary study Bhandari et al. 2015 **Baseline/Vergleichsintervention** Kontrollarm aus der Referenz für Interventionsarm Bhandari et al. 2015
27. **Risiko für Bias: schwerwiegend.** retrospektive Fall-Kontroll-Studie;

#### Referenzen

- Garg R, Merrell GA, Hillstrom HJ, Wolfe SW : Comparison of nerve transfers and nerve grafting for traumatic upper plexus palsy: a systematic review and analysis. The Journal of bone and joint surgery. American volume 2011;93(9):819-29
- Klifto KM, Azoury SC, Gurno CF, Card EB, Levin LS, Kovach SJ : Treatment approach to isolated common peroneal nerve palsy by mechanism of injury: Systematic review and meta-analysis of individual participants' data. Journal of plastic, reconstructive & aesthetic surgery : JPRAS 2022;75(2):683-702
- Ali ZS, Heuer GG, Faught RWF, Kaneriyah SH, Sheikh UA, Syed IS, Stein SC, Zager EL : Upper brachial plexus injury in adults: comparative effectiveness of different repair techniques. Journal of neurosurgery 2015;122(1):195-201
- Koshy JC, Agrawal NA, Seruya M : Nerve Transfer versus Interpositional Nerve Graft Reconstruction for Posttraumatic, Isolated Axillary Nerve Injuries: A Systematic Review. Plastic and reconstructive surgery 2017;140(5):953-960
- Texakalidis P, Hardcastle N, Tora MS, Boullis NM : Functional restoration of elbow flexion in nonobstetric brachial plexus injuries: A meta-analysis of nerve transfers versus grafts. Microsurgery 2020;40(2):261-267

### S3-Leitlinie 005/010: Versorgung peripherer Nervenverletzungen - Evidenzbericht

Velásquez-Girón E, Zapata-Copete JA : Nerve Graft and Nerve Transfer for Improving Elbow Flexion in Children with Obstetric Palsy. A Systematic Review. Revista brasileira de ortopedia 2021;56(6):705-710

Bhandari PS, Deb P : Management of Isolated Musculocutaneous Injury: Comparing Double Fascicular Nerve Transfer With Conventional Nerve Grafting. The Journal of hand surgery 2015;40(10):2003-6

### Frage 4

Population: Patienten mit proximaler Nervenläsion  
 Intervention: Distaler Nerventransfer  
 Vergleichsintervention: Sehnentransfer/ motorische Ersatzplastik  
 Betrifft: Empfehlung 7.2.1.5.1

Endpunkt Zeitraumen	Ergebnisse und Mess- werte	Absolute Effektschätzer		Gewissheit der Evidenz (Vertrauenswürdigkeit der Evidenz)	Zusammenfassung
		Sehnentransfer/ motorische Er- satzplastik	Distaler Nerven- transfer		
globaler Funktions- score <sup>1</sup>	Gemessen mit: globalem Funktionsscore Skala: 0 - 3 Höher ist besser Basierend auf Daten von 192 Patienten und 144 Studien <sup>2</sup> Beobachtungszeit 6 - 372 Monate	<b>1.96</b> Mittelwert	<b>1.76</b> Mittelwert	<b>Niedrig</b> Aufgrund von Risiko für Bias, Auf- grund von Inkonsistenz, Aufgrund von schwerwiegender Indirektheit <sup>3</sup>	Der systematische Review von Klifto et al. 2022 beinhaltet ins- gesamt 144 Studien mit 1284 Patienten. Eingeschlossen sind auch Fallserien, sodass ein direkter Vergleich verschiedener Therapie- formen nicht gegeben ist. Aus den in den Einzelarbeiten berichte- ten Outcomes wird ein globaler Funktionscore definiert, in den die Ergebnisse transferiert werden. Für den Vergleich distaler Ner- ventransfer vs. Sehnentransfer/motorische Ersatzplastik liegen insgesamt die Daten von 192 Patienten vor, wobei nur 21 Patien- ten zur Nerventransfergruppe zählen. Die Differenz zwischen bei- den Gruppen ist nicht signifikant. Die Qualität der Evidenz wird durch die Qualität der eingeschlossenen Studien, der erheblichen Variabilität im Follow-up-Zeitraumen und den sehr unterschiedli- chen Gruppengrößen deutlich herabgesetzt.

1. Transformation aus den 144 analysierten Publikaitonen

2. Systematic review Klifto et al. 2022 . **Baseline/Vergleichsintervention** Systematic review .

3. **Risiko für Bias: keine.** Systematischer Review aus BeobachtungsStudien; **Inkonsistenz: keine.** Review beinhaltet auch Fallserien; **Indirektheit: schwerwiegend.** Keine direkten Vergleiche verfügbar. Es findet sich eine erhebliche Variationsbreite des Follow-up-Zeitraumens;

### Referenzen

Klifto KM, Azoury SC, Gurno CF, Card EB, Levin LS, Kovach SJ : Treatment approach to isolated common peroneal nerve palsy by mechanism of injury: Systematic review and meta-analysis of individual participants' data. Journal of plastic, reconstructive & aesthetic surgery : JPRAS 2022;75(2):683-702

### Frage 5

Population: Patienten mit neuropathischem Schmerzen oder Phantomschmerzen  
 Intervention: Lokale Infiltration mittels Katheterverfahren oder Infiltrationsserien mittels Lokalanästhetika  
 Vergleichsintervention: Placebo oder Standardbehandlung  
 Betrifft: Empfehlung 9.6

Betrifft: - Empfehlung 9.6 Endpunkt Zeitraum	Ergebnisse und Messwerte	Absolute Effektschätzer		Gewissheit der Evidenz (Vertrauenswürdigkeit der Evidenz)	Zusammenfassung
		Placebo oder Standardbehandlung	Lokale Infiltration		
Phantomschmerz NRS absolut	Gemessen mit: NRS Skala: 0 - 10 Niedriger ist besser Basierend auf Daten von 144 Patienten und 1 Studie <sup>1</sup> Beobachtungszeit 4 Wochen	<b>4.5</b> Mittelwert	<b>3.0</b> Mittelwert	<b>Moderat</b> Aufgrund von schwerwiegender unzureichender Präzision <sup>2</sup>	Die Studie von Iffeld et al. 2021 zeigt 4 Wochen nach kontinuierlicher perineuraler Infusion mit einem Lokalanästhetikum über 6 Tage eine Abnahme des absoluten Phantomschmerzes im Vergleich zur Placebogruppe. Der Beobachtungszeitraum erscheint recht kurz.
Phantomschmerz NRS Delta	Gemessen mit: NRS Skala: 0 - 10 Niedriger ist besser Basierend auf Daten von 144 Patienten und 1 Studie <sup>3</sup> Beobachtungszeit 4 Wochen	<b>0.9</b> Mittelwert	<b>-2.4</b> Mittelwert	<b>Moderat</b> Aufgrund von schwerwiegender unzureichender Präzision <sup>4</sup>	Die Studie von Iffeld et al. 2021 zeigt 4 Wochen nach kontinuierlicher perineuraler Infusion mit einem Lokalanästhetikum über 6 Tage eine ausgeprägtere Abnahme des Phantomschmerzes im Vergleich zur Placebogruppe. Der Beobachtungszeitraum erscheint recht kurz.

1. Primary study Iffeld et al. 2021 **Baseline/Vergleichsintervention** Kontrollarm aus der Referenz für Interventionsarm .
2. **Unzureichende Präzision: schwerwiegend.** Daten von nur einer Studie;
3. Systematic review mit eingeschlossenen Studie: Iffeld et al. 2021 **Baseline/Vergleichsintervention** Kontrollarm aus der Referenz für Interventionsarm Iffeld et al. 2021
4. **Unzureichende Präzision: schwerwiegend.** Daten von nur einer Studie;

### Referenzen

Iffeld BM, Khatibi B, Maheshwari K, Madison SJ, Esa WAS, Mariano ER, Kent ML, Hanling S, Sessler DI, Eisenach JC, Cohen SP, Mascha EJ, Ma C, Padwal JA, Turan A : Ambulatory continuous peripheral nerve blocks to treat postamputation phantom limb pain: a multicenter, randomized, quadruple-masked, placebo-controlled clinical trial. Pain 2021;162(3):938-955

### Frage 7

Population: Patienten mit schmerzhaftem Stumpfneurom  
 Intervention: Rekonstruktive Techniken -TMR, -RPNI, -NTT  
 Vergleichsintervention: Rückkürzung und Koagulation  
 Betrifft: Empfehlung 9.3

Endpunkt Zeitraumen	Ergebnisse und Mess- werte	Absolute Effektschätzer		Gewissheit der Evidenz (Vertrauenswürdigkeit der Evidenz)	Zusammenfassung
		Rückkür- zung und Koagula- tion	Rekonstruktive Techniken		
Phantomschmerz	Gemessen mit: NRS Delta präop-postop 12 Mo Skala: 0 - 10 Höher ist bes- ser Basierend auf Daten von 30 Patienten und 1 Studie <sup>1</sup> Beobachtungszeit 12 Mo- nate	<b>-0.2</b> Mittelwert	<b>3.2</b> Mittelwert	<b>Moderat</b> Aufgrund von schwerwiegen- der unzureichender Präzision <sup>2</sup>	In der Studie von Dumanian et al. 2019 zeigt sich 12 Monate nach Durchführung der TMR im Mittelwert eine stärkere Abnahme des Phan- tomschmerzes. Die Differenz ist jedoch statis- tisch nicht signifikant. Die Qualität der Evidenz wird durch die kleine Fallzahl eingeschränkt.
Stumpfschmerz	Gemessen mit: NRS Delta präop - postop 12 Monate Skala: 0 - 10 Höher ist bes- ser Basierend auf Daten von 30 Patienten und 1 Studie <sup>3</sup> Beobachtungszeit 12 Mo- nate	<b>0.9</b> Mittelwert	<b>2.9</b> Mittelwert	<b>Moderat</b> Aufgrund von schwerwiegen- der unzureichender Präzision <sup>4</sup>	In der Studie von Dumanian et al. 2019 zeigt sich 12 Monate nach Durchführung der TMR im Mittelwert eine stärkere Abnahme des Stumpf- schmerzes. Die Differenz ist jedoch statistisch nicht signifikant. Die Qualität der Evidenz wird durch die kleine Fallzahl eingeschränkt.

1. Primary study Dumanian et al. 2019 Baseline/Vergleichsintervention Kontrollarm aus der Referenz für Interventionsarm .
2. Unzureichende Präzision: schwerwiegend. Daten von nur einer Studie, Wenige Teilnehmer(<100);
3. Primary study . Baseline/Vergleichsintervention Kontrollarm aus der Referenz für Interventionsarm
4. Unzureichende Präzision: schwerwiegend. Wenige Teilnehmer(<100), Daten von nur einer Studie;

### Referenzen

Dumanian GA, Potter BK, Mioton LM, Ko JH, Cheesborough JE, Souza JM, Ertl WJ, Tinkle SM, Nanos GP, Valerio IL, Kuiken TA, Apkarian AV, Porter K, Jordan SW : Tar-  
 geted Muscle Reinnervation Treats Neuroma and Phantom Pain in Major Limb Amputees: A Randomized Clinical Trial. Annals of surgery 2019;270(2):238-246

<b>Versionsnummer:</b>	2.1
<b>Erstveröffentlichung:</b>	2013/06
<b>Überarbeitung von:</b>	2023/09
<b>Nächste Überprüfung geplant:</b>	2028/09

Die AWMF erfasst und publiziert die Leitlinien der Fachgesellschaften mit größtmöglicher Sorgfalt - dennoch kann die AWMF für die Richtigkeit des Inhalts keine Verantwortung übernehmen. **Insbesondere bei Dosierungsangaben sind stets die Angaben der Hersteller zu beachten!**

Autorisiert für elektronische Publikation: AWMF online