



<b>AWMF-Register Nr.</b>	<b>187 - 053</b>	<b>Klasse:</b>	<b>S2k</b>
--------------------------	------------------	----------------	------------

## Kindlicher Knick-Senkfuß

### S2k-Leitlinie

der

Deutschen Gesellschaft für Orthopädie und Unfallchirurgie e.V.



&

Deutsche Assoziation für Fuß und Sprunggelenk e.V. (DAF)

Deutsche Gesellschaft für Kinder- und Jugendmedizin e.V. (DGKJ)

Deutsche Gesellschaft für Sozialpädiatrie und Jugendmedizin e.V. (DGSPJ)

Gesellschaft für Fuß- und Sprunggelenkchirurgie e. V. (GFFC)

Gesellschaft für Neuropädiatrie e.V. (GNP)

Gesellschaft für Pädiatrische Radiologie e.V. (GPR)

Vereinigung für Kinderorthopädie e.V. (VKO)

Deutscher Verband für Physiotherapie e.V. (ZVK)

**Herausgebende**

Deutsche Gesellschaft für Orthopädie und Unfallchirurgie e.V.

Straße des 17. Juni 106-108

10623 Berlin

Tel.: 030 – 340 60 36 15

leitlinien@dgou.de

www.dgou.de

Federführende Autorin:

Prof. Dr. Anna K. Hell (VKO)

Autorinnen und Autoren:

PD Dr. Oliver Eberhardt (VKO)

Dr. Matthias Hösl (VKO)

PD Dr. Thekla von Kalle (GPR)

Frauke Mecher (ZVK)

Dr. Caroline Siemer (DGKJ)

Dr. Angela Simon (GFFC)

Dr. Hartmut Stinus (GFFC, DAF)

Prof. Dr. Bernd Wilken (DGSPJ, GNP)

Prof. Dr. Thomas Wirth (VKO, DGOU)

***Bitte wie folgt zitieren:***

Deutsche Gesellschaft für Orthopädie und Unfallchirurgie e.V.: Kindlicher Knick-Senkfuß: Version 4.0 (15.06.2022): Verfügbar unter <https://www.awmf.org/leitlinien/detail/II/033-020.html>. Zugriff am [Bitte Datum einfügen].

## Inhalt

<b>HERAUSGEBENDE</b>	<b>2</b>
<b>1. ALLGEMEINES</b>	<b>5</b>
<b>1.1 DEFINITION</b>	<b>5</b>
<b>1.2 SYNONYME UND SCHLÜSSELWÖRTER</b>	<b>5</b>
<b>1.3 ÄTIOLOGIE, PATHOGENESE, PATHOPHYSIOLOGIE</b>	<b>5</b>
<b>1.3.1 FLEXIBLER KNICK-SENKFUß</b>	<b>5</b>
<b>1.3.2 KONTRAKTER/RIGIDER KINDLICHER KNICK-SENKFUß</b>	<b>6</b>
<b>1.3.3 URSÄCHLICHE DIAGNOSEN ORTHOPÄDISCH/ KINDERORTHOPÄDISCH/ PÄDIATRISCH / NEUROPÄDIATRISCH</b>	<b>6</b>
<b>1.4 KLASSIFIKATION</b>	<b>7</b>
<b>1.5 SCORES</b>	<b>8</b>
<b>2. ANAMNESE</b>	<b>8</b>
<b>3. DIAGNOSTIK</b>	<b>9</b>
<b>3.1 KLINISCH</b>	<b>9</b>
<b>3.1.1 ALLGEMEIN PÄDIATRISCHE/ NEUROPÄDIATRISCHE DIAGNOSTIK</b>	<b>9</b>
<b>3.1.2 SPEZIELLE ORTHOPÄDISCHE/ KINDERORTHOPÄDISCHE DIAGNOSTIK</b>	<b>10</b>
<b>3.1.3 APPARATIVE ANALYSE/ GANGANALYSE</b>	<b>10</b>
<b>3.2 BILDGEBUNG</b>	<b>10</b>
<b>3.2.1 RÖNTGEN</b>	<b>11</b>
<b>3.3 SCHNITTBILDTECHNIKEN</b>	<b>12</b>
<b>3.3.1 MRT</b>	<b>12</b>
<b>3.3.2 CT</b>	<b>12</b>

<b>3.3.3 SONOGRAPHIE</b>	<b>12</b>
<b>3.4 FUNKTIONELL</b>	<b>13</b>
<b>3.4.1 FUßHALTUNG (ENGL. FOOT POSTURE)</b>	<b>13</b>
<b>3.4.2 PEDOBAROGRAPHIE</b>	<b>13</b>
<b>3.4.3 VIDEOANALYSE (BEOBACHTENDE GANGANALYSE)</b>	<b>14</b>
<b>3.4.4 INSTRUMENTELLE 3D-GANGANALYSE</b>	<b>15</b>
<b>4. KONSERVATIVE THERAPIE</b>	<b>16</b>
<b>4.1 KONSERVATIV EINLAGEN/ ORTHESEN</b>	<b>16</b>
<b>4.2 PHYSIOTHERAPIE</b>	<b>17</b>
<b>4.2.1 BEI &lt; 6 JAHREN</b>	<b>17</b>
<b>4.2.2 SCHULKINDER UND JUGENDLICHE</b>	<b>18</b>
<b>5. OPERATIVE THERAPIE</b>	<b>18</b>
<b>5.1 INDIKATION ZUR OPERATIVEN THERAPIE:</b>	<b>18</b>
<b>5.2 OPERATIONSMETHODEN</b>	<b>21</b>
<b>5.3 POSTOPERATIVE NACHBEHANDLUNG</b>	<b>23</b>
<b>5.4 STUFENSHEMA DIAGNOSTISCHES UND THERAPEUTISCHES VORGEHEN</b>	<b>24</b>
<b>6. PROGNOSE UND PRÄVENTION</b>	<b>25</b>
<b>6.1 PROGNOSE</b>	<b>25</b>
<b>6.2 PRÄVENTION</b>	<b>25</b>
<b>7. ABKÜRZUNGSVERZEICHNIS</b>	<b>26</b>
<b>8. LITERATURVERZEICHNIS</b>	<b>27</b>

## 1. Allgemeines

### 1.1 Definition

Der kindliche Knick-Senkfuß ist eine dreidimensionale Fußfehlstellung mit vermehrter Valgusstellung der Ferse und Abflachung der medialen Längswölbung. Man unterscheidet die flexible von der kontrakten (rigiden) Form.

### 1.2 Synonyme und Schlüsselwörter

flat valgus foot; valgus foot; Talus verticalis; Plattfuß; Talus obliquus; pediatric flat foot; Plano valgus foot; Knick-Senk-Fuß; Knick-Platt-Fuß

### 1.3 Ätiologie, Pathogenese, Pathophysiologie

- $\leq 6$  Jahre ist der flexible Knick-Senkfuß fast ausschließlich physiologisch (Vorkommen bei 97% aller 19 Monate alten Kinder)
- Bis zum Alter von 10 Jahren bildet sich die mediale Fußlängswölbung zunehmend aus (Wang et al., 2022). Bei einem kleinen Anteil (10-jährige Kinder 4%) persistiert der Knick-Senkfuß oder wird progredient) (Dare et al., 2014).
- Oberhalb von 10 Jahren oder abhängig vom Reifegrad schon früher, besteht die Gefahr der Dekompensation mit zunehmender Rigidität. Nur wenige Kinder entwickeln eine Schmerzsymptomatik ( $<2\%$ ).
- Ein Risikofaktor zur Persistenz des Knick-Senkfußes stellt das Übergewicht im Kindesalter dar (62% der 6-Jährigen mit Knick-Senkfuß sind übergewichtig) (Dare et al., 2014).
- Pathogenetische Faktoren können muskulär, knöchern und bindegewebig sein, wobei hier der Einfluss der Faktoren kontrovers diskutiert wird.

#### 1.3.1 Flexibler Knick-Senkfuß

##### Untergruppe physiologisch flexibel

Der flexible Knick-Senkfuß im Kindesalter ohne neurologische oder syndromale Erkrankung stellt den Normalzustand dar. Er ist physiologisch (97%; Altersabhängigkeit s.o.) (Wang et al., 2022).

##### Untergruppe flexibel bei Begleiterkrankungen

Beim kindlichen Knick-Senkfuß kommt es - bedingt durch eine Schwäche der Muskulatur im Sinne einer muskulären Hypotonie oder Laxizität des Bandapparates - im Prozess des Laufenlernens zu einem Knick-Senkfuß. Dies führt zu einer Störung der Gesamtstatik und zu einer Störung der komplex-motorischen Bewegungsübergänge, da das Gangbild nicht harmonisch ist.

Die Ursachen für einen flexiblen neurogenen Knick-Senkfuß im Kindesalter können sehr unterschiedlich sein: Häufig handelt es sich um eine gutartige muskuläre Hypotonie, die erworben und im Verlauf rückläufig ist. Die Ursache der muskulären Hypotonie muss aber geklärt sein. Daher ist auf allgemeinpädiatrische und neuropädiatrische Grunderkrankungen zu achten. Eine muskuläre Hypotonie kann aber auch bei bestimmten Syndromen Teil des Problems sein: klassische Beispiele sind die Trisomie 21 (Down-Syndrom) und das Rett- Syndrom. Hier gehört eine muskuläre Hypotonie zur Grunderkrankung dazu und erschwert das Laufenlernen. Diese Kinder entwickeln einen therapiebedürftigen Knick-Senkfuß. Die Grunderkrankung sollte aber anhand der klassischen Stigmata geklärt sein. Darüber hinaus muss an den neurogenen Knick-Senkfuß, bedingt durch eine infantile Cerebralparese, gedacht werden. Die infantile Cerebralparese geht sehr häufig initial mit einer muskulären Hypotonie einher. Die Spastik entwickelt sich oft erst später, zum Teil erst um das

4. Lebensjahr. Daher ist auch eine ausführliche Geburtsanamnese essentiell. Bei kindlichen Fußdeformitäten sind Myelomeningozelen von Bedeutung, bzw. die Folge der Myelomeningozele oder auch unabhängig davon ein Tethered cord, welches ebenfalls zu Fußfehlstellungen führen kann. Zu denken ist auch an eine neuromuskuläre Erkrankung: Die primären kongenitalen Myopathien oder auch früh beginnende Muskeldystrophien führen zu Fußfehlstellungen, ebenso wie eine hereditäre Neuropathie.

Auch Erkrankungen des Collagens, wie z. B. Collagen 6-Defekte, führen zu einer klaren Fußfehlstellung, hier noch besonders mit einem sogenannten Kalkaneus-Zeichen mit einem prominenten Kalkaneus.

Bei Arthritis des unteren Sprunggelenkes kommt es zur leichten Dorsalextension und Supination im Sinne einer Schonhaltung. Während es zu einem Hypertonus des M. Tib. Anterior kommt, werden M. Peroneus longus, M. Tibialis posterior und M. Triceps surae hypoton.

Für eine physiologische Dreipunktbelastung des Fußes unter Belastung kompensiert eine Eversion des Rückfußes die mangelnde Vorfußpronation, was zunächst zu einem funktionellen Knick-Senkfuß führt. Beim Zehenstand wird die Valgusfehlstellung nicht mehr vollständig ausgeglichen. Bei länger anhaltender Fehlbelastung entwickelt sich ein fixierter Knick-Senkfuß (Spamer et al., 2001).

Auf diese Differentialdiagnosen muss die Diagnostik abgestellt sein.

### 1.3.2 kontrakter/rigider kindlicher Knick-Senkfuß

#### Empfehlung 1

Bereits im Säuglingsalter soll der sofort therapiebedürftige rigide Knick-Senkfuß (Talus verticalis= dorsolaterale Subluxationsstellung des subtalaren Gelenkkomplexes mit Achillessehnenverkürzung) von der flexiblen Form abgegrenzt werden.

Konsensstärke: 100% Zustimmung (starker Konsens)

Der rigide Knick-Senkfuß kann sich aufgrund einer knöchernen Deformität oder durch eine neurologische Erkrankung (z.B. früh einsetzende Spastik oder Hypotonie) entwickeln. Die pathologische flexible Form kann in seltenen Fällen in eine rigide Form übergehen (Döderlein et al., 2002).

### 1.3.3 Ursächliche Diagnosen orthopädisch/ kinderorthopädisch/ pädiatrisch / neuropädiatrisch

- physiologisch
- idiopathisch
- Knöcherne Fehlbildungen
  - Kongenitale Talus verticalis
  - Coalitio talocalcaneare / calcaneonaviculare
  - Osteonekrosen (z.B. nach Chemotherapie)
  - Knochen- und Weichteiltumoren
- Posttraumatisch
- Bindegewebserkrankungen
  - z.B. Ehlers-Danlos
  - Kollagen-6-Defekte
- Neurologisch:
  - Muskelerkrankungen (z.B. kongenitale Myopathien, Muskeldystrophien...)
  - Neuropathien (z.B. HSMN Typ 1 [Hereditäre senso-motorische Neuropathie])
  - Intraspinale Pathologien (z.B. Tethered Cord, Syrinx, Dysraphien...)

- Infantile Cerebralparesen
- Syndromale Erkrankungen (z.B. Trisomie 21, Rett-Syndrom...)
- Entzündlich
  - Infektiös
  - Inflammatorisch / rheumatisch (z.B. Juvenile idiopathische Arthritis)

#### Empfehlung 2

Folgende pädiatrische / neuropädiatrische Differentialdiagnosen sollen erwogen werden:

- Bindegewebserkrankungen (z.B. Ehlers-Danlos, Kollagen-6-Defekte...)
- Muskelerkrankungen (z.B. kongenitale Myopathien, Muskeldystrophien...)
- Neuropathien (z.B. HSMN Typ 1 [Hereditäre senso-motorische Neuropathie])
- Syndromale Erkrankungen (z.B. Trisomie 21, Rett-Syndrom...)
- Intraspinale Pathologien (z.B. Tethered Cord, Syrinx, Dysraphien...)
- Infantile Cerebralparesen
- entzündlich
- posttraumatisch

Konsensstärke: 100% Zustimmung (starker Konsens)

#### 1.4 Klassifikation

Die Heterogenität der Synonyme des kindlichen Knick-Senkfußes spiegelt sich in den verschiedensten Klassifikationen wider.

In der Praxis relevante Klassifikationen sind:

1. Unterteilung in
  - a. Flexiblen kindlichen Knick-Senkfuß
    - i. Physiologisch
    - ii. Neurogen
    - iii. Syndromale Erkrankungen
  - b. Kontrakten / rigiden kindlichen Knick-Senkfuß
    - i. Knöcherne Pathologie (z.B. Coalitio, Talus verticalis ...)
    - ii. Syndromale Erkrankungen
    - iii. Sekundäre Pathologie (Nekrosen, sekundäre Folgen nach Arthritis, postinfektiös, inflammatorisch...)
2. Unterteilung in
  - a. schmerzlos
  - b. schmerzhaft
3. Unterteilung in
  - a. kompensiert (komplette Aufrichtung der Fußwölbung im Zehenstand mit Varisierung des Rückfußes)
  - b. dekomensiert (keine komplette Aufrichtung der Fußwölbung im Zehenstand mit verbleibender Valgisierung des Rückfußes; manuelle Flexibilität im Talonaviculargelenk ist noch vorhanden)

#### 4. Unterteilung in

- a. primär (Pathologie im Sprunggelenk, z.B. Arthritis unteres Sprunggelenk)
- b. sekundär (durch Über – oder Fehlbelastung am nicht betroffenen Fuß) (Spamer et al. 2001, Iijima et al., 2017)

### 1.5 Scores

Aktuell vorhandene Scores zum kindlichen Knick-Senkfuß basieren auf dynamischen, statischen und ganganalytischen Aspekten.

Diese Scores können zur individuellen Therapieplanung hilfreich sein. Die derzeitige Datenlage lässt keine allgemeingültige Empfehlung zu.

## 2. Anamnese

Die Anamnese zum kindlichen Knick-Senkfuß umfasst folgende Aspekte:

1. Allgemein pädiatrische Anamnese
  - a. Familienanamnese (Vorkommen symptomatischer Fußfehlstellungen)
  - b. Geburtsanamnese
  - c. Gewichts- und Größenentwicklung
  - d. Meilensteine der Entwicklung (insbesondere Beginn des freien Laufens)
  - e. Pädiatrische Begleiterkrankungen
  - f. Besondere sportliche / hochleistungssportliche Aktivitäten
  - g. Abgrenzung neurologischer Erkrankungen

Dazu gehört eine ausführlichste Anamnese, die die Geburtsumstände miterfassen muss, mit Blick auf die erworbene infantile Cerebralparese. Wichtig ist dabei, die Apgar-Werte und den Nabelschnur-pH zu erfassen und auch nach Geburtskomplikationen zu fragen. In der klinisch-neurologischen Untersuchung fallen dann z. B. die Pyramidenbahnläsionen auf. Eine muskuläre Schwäche, bedingt durch eine primäre Muskelerkrankung, gilt es auszuschließen. Das Fehlen der Muskeleigenreflexe und sehr dünne Unterschenkel sind ein Hinweis auf eine Neuropathie. Eine Überprüfung der Nervenleitgeschwindigkeit kann das sehr schnell klären. Bei Verdacht auf eine neuromuskuläre Erkrankung bietet sich darüber hinaus die Durchführung einer Muskelsonografie an. Auf syndromale Erkrankungen ist zu achten. Daher ist der Entwicklungsverlauf anamnestisch zu erfragen. Ein Tethered cord kann ebenfalls für die Fußfehlstellung verantwortlich sein. Es gilt auf Dysraphie-Zeichen zu achten, dabei insbesondere auf eine atypische Behaarung oder einen Neuroporus am Rücken. Wenn das Kind beim Gehen die Zehen beim Abrollen etwas hochzieht, ist das ein indirektes Zeichen für ein Tethered cord. Eine Laxizität der Gelenke fällt in der neurologischen Untersuchung auf. Syndromale Erkrankungen sind bei Bedarf mit molekulargenetischen oder zytogenetischen Untersuchungen auszuschließen.



### Spezielle Anamnese der Fußpathologie

#### h. Schmerzanamnese

Die **Schmerzanamnese** dient zur Abgrenzung differentialdiagnostischer Überlegungen.

Erfragt werden Schmerzlokalisierung, Schmerzausstrahlung, Schmerzintensität und Schmerzcharakter. Es muss erfragt werden, welche Schmerzen bei welcher Gehstrecke und welcher Belastungsart auftreten. Ebenso ist eine frühe Ermüdbarkeit abzufragen.

#### i. Funktionsanamnese

Bei der Funktionsanamnese werden Hinken, Bewegungseinschränkung, Umknicken, Einschränkungen im Alltag, bei sportlichen Aktivitäten, wenn ja, bei welchen sportlichen Aktivitäten bzw. bei welchen allgemeinen Tätigkeiten, erfragt. Im Rahmen der Gelenkbeurteilung müssen Schwellung, Bewegungseinschränkung und Entzündungszeichen evaluiert werden sowie eine Morgensteife abgefragt werden.

#### j. Schuhbeurteilung

Hilfreich beim Bewerten von Fußpathologien und deren Ursachen ist eine Schuhanamnese. Abgefragt werden sollten Probleme und Druckstellen beim Tragen von Schuhen. Von besonderer Bedeutung sind daher Stellung, Verformung und Abnutzung des getragenen Schuhs und eventuell getragener Einlagen.

#### Empfehlung 3

Die Evaluation des Knick-Senkfußes im Kindesalter umfasst das Erheben von Allgemein- und Risikofaktoren, eine Familienanamnese, eine Sozialanamnese, eine spezielle Anamnese zur Fußpathologie selbst und eine klinische Untersuchung. Dieses Procedere soll bei allen Kindern, die mit der Fragestellung „kindlicher Knick- Senkfuß“ vorgestellt werden, durchgeführt werden.

Konsensstärke: 100% Zustimmung (starker Konsens)

#### Empfehlung 4

Bei Bedarf und mit gezielter Fragestellung sollen fachspezifische weitere Untersuchungsschritte eingeleitet werden, ggf. mit interdisziplinärem Behandlungsansatz, um auch Begleitpathologien nicht zu verpassen.

Konsensstärke: 100% Zustimmung (starker Konsens)

### 3. Diagnostik

#### 3.1 Klinisch

##### 3.1.1 Allgemein pädiatrische/ neuropädiatrische Diagnostik

- Größe / Gewicht
- Begleiterkrankungen / Syndromale Erkrankungen
- Bindegewebs- und Muskeltonus
- Beobachtung des Gangbildes (siehe unten)
- Neurologische Untersuchung
- Kraftgrade
- Koordination

### 3.1.2 spezielle orthopädische/ kinderorthopädische Diagnostik

- Inspektion (Beschwiellung, Fußform, Fehlstellung, Entzündungszeichen, Druckmarkierungen an der Haut, Vorfußabduktion [too many toe sign])
- Palpation (Knochen, Bänder, Sehnen)
- Achs- und Rotationsbeurteilung der gesamten unteren Extremität inkl. Beinlängendifferenz
- Bewegungsumfang (Neutral-Null-Methode) von Hüft-, Knie-, Oberem Sprung-, Unterem Sprunggelenk sowie Rück- und Vorfuß
- funktionelle Tests des Fußgewölbes (Aufrichtung beim funktionellen Zehenstand, Einbeinstand und Einbeinhüpfen; jack test= toe raising test; Silverskjöld Test)

*Anmerkung: Gemäß Elftmann kommt es beim maximalen Zehenstand zu einem sog. midtarsal Lock also durch die Gelenkgeometrie einer Aufrichtung der Fußlängswölbung. Daher sollte die Fußlängswölbung im Verlauf des Aufrichtens in den Zehenstand beurteilt werden und nicht im maximalen Zehenstand.*

- einwirkenden Muskel, Sehnen, Bänder (inkl. Wadenmuskulatur)
- Bewegungseinschränkung (z.B. bei der fibrösen kalkaneonavikularen Coalitio, die im MRT leicht zu übersehen ist)
- Umfangsdifferenz der Unterschenkel als Zeichen für eine asymmetrische Belastung/Beanspruchung des Fußes

### 3.1.3 Apparative Analyse/ Ganganalyse

#### Empfehlung 5

Additiv kann zur anamnestischen, statischen und klinisch-funktionellen Untersuchung bei spezifischer Fragestellung die apparative Analyse, z.B. Pedobarographie oder Ganganalyse hinzugezogen werden.

Konsensstärke: 100% Zustimmung (starker Konsens)

### 3.2 Bildgebung

Die Indikationen zu radiologischen Untersuchungen bei kindlichem Knick-Senkfuß sind differenziert zu stellen.

#### Empfehlung 6

Eine radiologische Abklärung sollte beim schmerzhaften und/ oder kontrakten und rigiden Knick-Senkfuß erfolgen.

Konsensstärke: 100% Zustimmung (starker Konsens)

Eine Röntgenaufnahme in exakter Technik ist erst ab dem Alter von 3 Monaten sinnvoll (Ossifikation).

#### Empfehlung 7

Folgende bildgebende Methoden stehen zur Klärung gezielter Fragestellungen zur Verfügung: Sonographie, Röntgen im Stehen oder unter Belastung, MRT, CT. Bei entsprechender Indikation soll als Methode der ersten Wahl eine Röntgenuntersuchung durchgeführt werden.

Konsensstärke: 100% Zustimmung (starker Konsens)

### 3.2.1 Röntgen

Röntgen-Untersuchungen können zur primären Diagnostik und/oder im Verlauf zur Therapiekontrolle konservativer oder operativer Maßnahmen sinnvoll eingesetzt werden (Benedetti et al. 2010, Bourdet et al., 2013, Berkeley et al., 2021, Kang et al., 2022).

#### Empfehlung 8

Bei schmerzhaftem, dekompensiertem und rigidem/ kontraktem Knick-Senkfuß soll als Standarddiagnostik eine Röntgenuntersuchung des Fußes in zwei Ebenen (ap und exakt seitlich) unter Belastung bzw. beim stehfähigen Kind im Stand erfolgen. Korrekte Projektionen sind wichtig, um Fehldiagnosen zu vermeiden.

Konsensstärke: 100% Zustimmung (starker Konsens)

#### Röntgenaufnahme im Stehen unter Belastung

*Cave: Eine willkürliche oder unwillkürliche Aufrichtung des Fußes z.B. bei Kontakt mit kalter Standfläche oder Röntgenkassette ist zu vermeiden.*

#### Laterale Projektion (Standard)

- Radiologisch sind Winkelmessungen hilfreich, um die dreidimensionale Form des Fußes zu objektivieren. Diese Winkelmessungen sind die Basis für individuelle Verlaufskontrollen und Therapiemaßnahmen.

#### Sinnvolle Winkelmessungen:

- o Talus- Metatarsale-I-Winkel (Meary Winkel, lat. TMT-I-Winkel): normal = 0° (+/- 4°); Neugeborene 20° (9-31°), 8- Jährige 5° (10-18°)
- o Talocalcaneärer Winkel: normal 40° (25-55°)
- o Costa-Bartani-Winkel (normal 120-125°)
- o Calcaneusneigungswinkel (calcaneal pitch): normal 20-30° (Kinder 17° +/- 6°)

- Dorsoplantare Projektion (Standard)

#### Sinnvolle Winkelmessungen:

- o Talus-Metatarsale I-Winkel, dorsoplantar: normal = 0 – 20° (Kinder 10° +/- 7°)
- o Talocalcaneärer Winkel: normal 25° (15-35°); Neugeborene 40° (25-55°)
- o Winkel zwischen lateraler Calcaneus-Kontur und Metatarsale V: normal= 0
- o Talonaviculare Abdeckung (talonavicular coverage) angegeben in Prozent oder als Winkel: 20° +/- 9,8°

- TMT-I- Index nach Hamel (Addition des TMT-1-Winkels (lat. Projektion) und des TMTB-I-Winkels (d.p. Projektion); Vorzeichen beachten!
- Spezialaufnahmen
  - o Schrägaufnahme innenrotiert bei V.a. Coalitio calcaneonavicularis
  - o Projektion nach Harris bei V.a. Coalitio talocalcanearis
  - o Projektion nach Saltzman (Dokumentation des Rückfußvalgus)
- Funktionsaufnahmen
  - o Plantarflexion (DD Talus verticalis , Talus obliquus)

Die publizierten Normwerte der genannten Winkel weisen eine gewisse Streubreite auf. Die hier angegebenen Werte beziehen sich auf Davids et al. 2005, Hamel et al. 2006, Moraleda 2011, Park et al. 2013, Waldt et al 2017, Hamel et al. 2021.

### 3.3 Schnittbildtechniken

(Kan JH und Kleinman PK 2007, Berkeley 2021)

#### 3.3.1 MRT

MRT des Fußes (1. Wahl)

- o zeigt nicht nur knöcherne, sondern auch knorpelige und fibröse Coalitiones
- o ist auch aus strahlenhygienischen Gründen zu bevorzugen
- o STIR (SPIR, SPAIR, T2 mit Fettsättigung) zeigen perifokales Ödem /Stressreaktion oder Stressfraktur
- o Schichtdicke < 3 mm, ausreichende Ortsauflösung
- o sagittale Schichtorientierung zeigt Coalitio calcaneonavicularis
- o coronare Schichtorientierung zeigt Coalitio talocalcanearis
- o 3D Sequenzen (z.B. DESS): aufwendig, aber sinnvoll bei V.a. andere oder multiple Coalitiones

MRT des Gehirns und/ oder des Spinalkanals zur Klärung neuropädiatrischer Differentialdiagnosen

#### 3.3.2 CT

CT (2. Wahl)

- o wenn MRT und Röntgenaufnahmen nicht konklusiv
- o zeigt knöcherne Details in hoher Auflösung
- o 3D–Aufnahmen mit Oberflächenrekonstruktion möglich
- o Nachteil: Strahlenexposition junger Patientinnen und Patienten

Digitale Volumentomographie (wenn möglich statt CT)

- o Vorteile: Geringere Strahlenexposition, Aufnahme im Stehen

#### 3.3.3 Sonographie

- o Muskelsonographie bei V.a. neuromuskuläre Erkrankung
- o Gelenksonographie zum Nachweis/Ausschluss eines Ergusses oder einer Tendovaginitis

#### Indikation und Durchführung

- beim kongenitalen Knick-Senkfuß Darstellung des Talus verticalis und Talus obliquus möglich.
- V.a. entzündliche Veränderungen
- Nachweis/Ausschluss von Gelenkergüssen talonavicular gut möglich, talocalcaneare nur durch geübte Untersucherinnen und Untersucher.

Nachweis/Ausschluss einer Tendovaginitis.

### 3.4 Funktionell

#### 3.4.1 Fußhaltung (engl. Foot posture)

Empfehlung 9
Neben einer statischen Beurteilung der Fußauflagefläche im Stand sollte eine funktionelle und dynamische Gangbeurteilung erfolgen.
Konsensstärke: 83% Zustimmung (Konsens)

Eine Kategorisierung der Fußhaltung anhand von statischen Fußabdruckdaten (in beidfüßiger, gewichtstragender, entspannter Haltung), spiegelt die Komplexität und multiplanare Funktionalität des Fußes unzureichend wider (Uden et al., 2017). Reine Fußabdruckindizes (z.B. basierend auf der Breite des Mittel- im Vergleich zum Rückfuß (Staheli Arch) oder zu den Metarsalia (Chippaux-Smirak) oder auch der Clarke's Winkel sind zwar beliebte Screening-Methoden, sollten aber hinsichtlich ihrer Validität in Frage gestellt werden (Banwell et al., 2018). Der Fußabdruck im Stehen überschätzt die Pathologie möglicherweise (Gijon-Nogueron et al., 2019). Auch standardisierte Beobachtungsinstrumente wie der Foot Posture Index (FPI-6), der mehrere Komponenten der Fußhaltung bewertet, sind zwar reliable Verfahren mit Kongruenz zu radiologischen Daten (Banwell et al., 2018, Cranage et al., 2016, Lee et al., 2015, Hegazy et al., 2021), dies hat seinen Grund aber vermutlich auch in der statischen Positionierung der Füße für beide Methoden.

#### 3.4.2 Pedobarographie

Empfehlung 10
Die dynamische Pedobarographie kann die klinische und radiologische Indikation sowie die Evaluation operativer Maßnahmen ergänzen und wird im Entscheidungsprozess zu Rate gezogen.
Konsensstärke: 100% Zustimmung (starker Konsens)

Die Pedobarographie gibt Aufschluss darüber, wie sich die Kraft auf die plantare Fläche (=Druck) des Fußes beim Bodenkontakt verteilt. Zur Diagnostik werden bei Kindern überwiegend Plattformsysteme beim Barfußgehen eingesetzt. Einige Füße mit abgesenktem Längsgewölbe im Stand, zeigen beim Gehen, aufgrund von Korrekturmechanismen, eine geringere Auffälligkeit (Boryczka-Trefler et al., 2021), sodass seine Evaluierung beim Gehen sinnvoll ist. Die dynamische Pedobarographie hat ihren Platz in der Bewertung der Fußfunktion bei Kindern mit Knick-Senkfuß. Sie kann die klinische und radiologische Indikation sowie die Evaluation operativer Maßnahmen ergänzen und wird zudem auch für den Entscheidungsprozess zu Rate gezogen (Kellermann et al., 2011, Vogt et al., 2021, Westberry et al., 2013, Dibello et al., 2022).

Die Druckverteilung eignet sich insbesondere zur weniger kosten- und zeitintensiven Verlaufsdokumentation. Man sollte grundsätzlich mehrere Versuche analysieren, am besten beim Gehen (eventuell beim Joggen oder Rennen). Die Messungen werden üblicherweise in der Mitte mehrere Schritte (mit ausreichend Anlauf und Auslauf) bei einer selbstgewählten Gehgeschwindigkeit durchgeführt. Eine ausreichende Auflösung zur klinischen Diagnostik ist essentiell.

Die Pedobarographie lokalisiert abnormale Druckspitzen und Areale mit fehlender Belastung und lässt dadurch Rückschlüsse über das Abrollverhalten und die Stabilität des Fußes zu. Die Unterauswahl in Fußzonen, auch als Masken bezeichnet, erfolgt bei der Auswertung in der Regel

automatisiert, kann aber bei schwereren Fehlstellungen manuelle Nachkorrekturen erfordern. Anatomische Markierungen, beruhend auf alternativen Messgeräten, darunter Röntgenaufnahmen oder physische Marker der 3D-Ganganalyse bietet höhere Genauigkeiten der Aufteilung. Häufig berichtete Parameter sind Kontaktfläche, Kontaktzeit, Spitzendruck, mittlerer Druck, Druck-Zeit-Integral, Kraft und Kraft-Zeit-Integrale sowie das medial zu laterale Druck- oder Kräfteverhältnis. Es besteht noch kein Konsens über den optimalen Messwert der dynamischen Pedobarographie bei Knick-Senkfüßen, allerdings sollte zur Beurteilung weniger auf rein flächenbezogene Messwerte geachtet werden, da diese weniger Anhaltspunkte über die selbstempfundene Funktion oder Symptome zu liefern scheinen (Hösl et al., 2020). Stattdessen können die Druck- oder Kraftspitzen im Rück- oder Mittelfuß im Mittelpunkt stehen.

#### Empfehlung 11

Neben quantitativen Messwerten können zur Beurteilung der Druckverteilungsbilder von Knick-Senkfüßen folgende Aspekte hilfreich sein:

- 1) Kommt es zu einer punktuellen, medialisierten Kalkaneus-Belastung?
- 2) Kommt es zu einem deutlichen Absinken der Längswölbung mit medialen Druckspitzen?
- 3) Gibt es Hinweise auf einen Fersenhochstand?
- 4) Ist die Belastungszone des Rückfußes (Kalkaneus) Richtung Mittelfuß verlängert?
- 5) Dekompensiert der Fuß beim Rennen?

Konsensstärke: 100% Zustimmung (starker Konsens)

### 3.4.3 Videoanalyse (beobachtende Ganganalyse)

#### Empfehlung 12

Zusätzlich sollte die Fuß- und Gesamtkörperbewegung beim Barfußgehen und -rennen dokumentiert werden. Ideal und wünschenswert ist eine standardisierte Videoaufnahme (von vorn, hinten und beiden Seiten).

Konsensstärke: 100% Zustimmung (starker Konsens)

Sie bietet Gelegenheit zur Begutachtung des verlangsamten Bewegungsablaufes. Die Ansicht der unteren Extremität sollte bis einschließlich des Beckens gewährleistet sein. Auch die Patella oder Fersenlängsachse kann farblich markiert werden. Oberflächlich spielt die Einschätzung der Ganggeschwindigkeit, Dynamik (insbesondere beim Rennen), gleichmäßige Bewegungsqualität und -kontrolle sowie Symmetrie in Stand- und Schwungphase eine Rolle. Besonders auf schmerzinduziertes Schonhinken sollte geachtet werden. Auch Hinweise auf assoziierte Co-Morbiditäten werden evtl. sichtbar: Bei der Ansicht von vorn sollte auf Rotationsfehlstellungen der Hüfte- und des Unterschenkels geachtet werden. Von der Gangrichtung abweichende Patellen- bzw. Fußöffnungswinkel liefern Verdachtsmomente hierfür. Auch ein Beckenschiefstand in Folge unilateraler prominenter Fußpathologie sollte ausgeschlossen werden. Sagittal kann eine Rekrvation des Knies durch Hyperlaxizität auffallen. Bezüglich des Fußes geht ein verfrühtes Abheben der Ferse in Folge kurzer Wadenmuskeln oft mit einer Dekompensation des Fußhebels einher. Die Höhe des Längsgewölbes spielt hier eine wichtige Rolle. Aus der Frontalen sieht man, ob der Vorfuß nach lateral abweicht oder der erste Strahl durchweg supiniert bleibt. Man erkennt auch, ob eine Extensoren-Substitution (angehobene Großzehe) notwendig ist, um das Längsgewölbe zu stabilisieren. Die Eversion und Re-Inversion der Ferse zu Beginn und Ende der Standphase sollte begutachtet werden, um rigide Fehlstellungen auszuschließen. Neben dem Visuellen könnten auch akustische Zeichen, wie ein lautes „Aufplatschen“ auf fehlende Funktionalität hinweisen.

### 3.4.4 Instrumentelle 3D-Ganganalyse

#### Empfehlung 13

Die instrumentelle Ganganalyse hat sich zu einem nützlichen Instrument entwickelt, das nicht nur das Wissen zur Pathobiomechanik des Knick-Senkfußes erweitert, sondern wertvoll in der Diagnostik und der Verlaufskontrolle ist und sollte nach Möglichkeit verwendet werden.

Konsensstärke: 64% Zustimmung (mehrheitliche Zustimmung)

Um die komplexen Bewegungen bei klinisch diagnostizierten Fehlstellungen detailliert darzustellen, sind weitere Informationen aus der 3D Ganganalyse hilfreich. Dies gilt insbesondere für die Abklärung medizinischer Grenzfälle und von komplexen 3D-Deformitäten. Zur Interpretation werden individuelle Durchschnittsdaten mit denen eines altersäquivalenten Normkollektivs mit normal entwickelten Füßen verglichen.

Sie fungiert als Werkzeug, um Grenzfälle im Detail abzuklären (Westberry et al., 2013) und, um dem Arzt / der Ärztin Informationen zur Abwägung von Operationen zu liefern (Dibello et al., 2022). Zudem kann sie auch in der postoperativen Nachsorge persistierende Funktionsdefizite aufzeigen, was zu einer genaueren Surveillance und Identifikation notwendiger Nachkorrekturen beiträgt (Hagen et al., 2019).

Eine Kontrolle von OP-Ergebnissen via Ganganalyse wird in der Regel ab ca. 12 Monaten nach operativer Intervention empfohlen (Dibello et al., 2022). Neben dem Monitoring von Grenzfällen und OP-Abklärungen kann mittels 3D Ganganalyse auch der evidenzbasierte Wirknachweis von Hilfsmitteln (z.B. Einlagen) geführt werden (Jafarnezhadgero et al., 2018).

In speziellen Ganglaboren wird der Bewegungsablauf beim Gehen mehrmals mit Hochgeschwindigkeitskameras aufgenommen. Für die Analyse werden kleine reflektierende Kugeln auf der Haut angebracht und deren Bewegung im Raum erfasst. So können dynamische Gelenkwinkel und Segmentbewegungen des Fußes detailliert überprüft werden.

Multi-segmentale Fußmodelle erlauben die Kinematik der Fußgelenke und die Verformung des Gewölbes messtechnisch zu erfassen. Dabei werden Bewegungsumfang und zeitliche Profile der Gelenkrotationen quantifiziert. Mit Hilfe solcher Fußmodelle (Deschamps et al., 2011, Nicholson et al., 2018, Leardini & Caravaggi, 2018) können reliable (Yoo et al., 2022) und valide (Sekiguchi et al., 2020) Ergebnisse generiert werden.

Dies liefert objektive Erkenntnisse zu Restriktionen und Erhöhungen im Bewegungsausmaß der Knick-Senkfüße (Hösl et al., 2014, Caravaggi et al., 2018, Böhm et al., 2019, Kerr et al., 2019), wobei hier u.a. die vermehrte Abduktion des Vorfußes mit Symptomen assoziiert scheint (Kerr et al., 2019). Auch zur notwendigen Graduierung der Flexibilität des Fußes scheint diese Methode geeignet: Insbesondere die Re-Inversion des Rückfußes in der Phase des Abdrucks ist hier eine wichtige Determinante (Böhm et al., 2019). Die Relevanz dieser Methodik ergibt sich zudem daraus, dass die Messwerte der Ganganalyse (erhöhte Eversion des Rückfußes und Supination des Vorfußes) mit der selbstempfundenen Lebensqualität der Kinder mit Knick-Senkfüßen korrelieren (Kothari et al., 2015).

Dynamische Ganganalysen und statische Röntgenbilder liefern unterschiedliche Informationen zum Ausmaß der Pathologie des Knick-Senkfußes (Böhm et al., 2020). Radiologische Verbesserungen nach

korrektiven Maßnahmen spiegeln sich daher nicht immer in einer Verbesserung der Messwerte des Gehens wider (Das et al., 2017).

#### Empfehlung 14

Die klinische und radiologische Untersuchung sowie die instrumentelle Ganganalyse sollen sich in der Diagnostik ergänzen.

Konsensstärke: 92% Zustimmung (Konsens)

Zusätzlich werden typischerweise Kräfte mittels im Boden eingelassener Kraftmessplatten aufgezeichnet. Dadurch können Gelenkbelastung und kraftproduzierende Fähigkeiten quantifiziert werden (Kinetik), was Anhaltspunkte über ausreichende Funktionalität liefert.

Eine Quantifizierung (kompensatorischer) Bewegung in proximalen Gelenken (z.B. Hüfte, Knie) (Kim et al., 2020, Kerr et al., 2019), bzw. mit der Fußpathologie assoziierter Belastungsveränderungen am Knie (Byrnes et al., 2021), können Hinweise geben, ob weitere Dysfunktionen oder Pathologien vorliegen. Eine mögliche Einschränkung der Propulsion durch den Fuß (Hösl et al., 2014, Kim et al., 2017) kann ebenfalls quantifiziert werden. Dies kann eingesetzt werden, um die Funktion der Füße vor und nach Eingriffen zu beurteilen (Kim et al., 2020).

Global wird z.B. über Weg-Zeit-Parameter quantifiziert, ob das Kind langsamer als gewöhnlich geht oder ob eine Asymmetrie der Schrittlänge vorliegt. Hinweise auf funktionelle, laterale Ungleichheit der Fehlstellung können u.a. anhand der Dauer der Einbeinunterstützungsphasen gefolgert werden. Reproduzierbare Untersuchungen sind im Allgemeinen ab etwa 6 Jahren möglich.

## 4. Konservative Therapie

### 4.1 Konservativ Einlagen/ Orthesen

#### Empfehlung 15

Der flexible schmerzlose physiologische Knick-Senkfuß soll nicht spezifisch therapiert werden, ebenso nicht bei Kindern unter 6 Jahren ohne neuromuskuläre Erkrankungen oder Fehlbildung. Eine Einlagen- und Orthesenversorgung ist beim schmerzlosen physiologischen Knick-Senkfuß nicht notwendig.

Konsensstärke: 100% Zustimmung (starker Konsens)

Eine Indikation zur Einlagenversorgung besteht bei:

- schmerzhaftem flexiblem Knick-Senkfuß (Shin 2021)
- Subluxation im Fußwurzelbereich, fehlender Aufrichtung im funktionellen Zehenstand

Die Einlagenversorgung (alternativ auch Fußorthesenversorgung genannt) kann stützende, bettende und sensomotorische Elemente beinhalten. Alle Einlagen sind individuell nach dreidimensionalem Fußabdruck zu fertigen. Eine Einlagen-/Fußorthesenversorgung mit sensomotorischem Charakter setzt ein reaktionsfähiges Nerven-, Muskel- und Skelettsystem voraus.

#### Empfehlung 16

Sensomotorische Einlagen/ Fußorthesen können wegen ihrer propriozeptiven Stimulation vorteilhaft sein

Konsensstärke: 90% Zustimmung (Konsens)

Eine evidenz-basierte Studienlage zur Wirkung propriozeptiver Einlagen liegt derzeit nicht vor.



Während ältere Studien Einlagen aus hartem Material keinen positiven Einfluss auf die kindliche Fußentwicklung bescheinigen (Cranage et al., 2016), zeigen sich in neueren Untersuchungen unklare Ergebnisse (Dars et al., 2018) bis zu biomechanischen und klinischen Hinweisen für eine Verbesserung (Jafarnezhadgero et al., 2018). Einem aktuellen Cochrane-Review zu Folge liegt bei gesunden Kindern mit schmerzfreiem Knick-Senkfuß aktuell eine geringe bis sehr geringe Qualität der Evidenz für den Benefit von Einlagen vor (Evans et al., 2022).

#### Empfehlung 17

Beim neuromuskulären und kontrakten Knick-Senkfuß sollte eine hochschalige Einlagenversorgung oder eine knöchelübergreifende dynamische Fuß- Sprunggelenkorthese (DAFO) mit sensomotorischem Design eingesetzt werden, solange keine strukturelle Wadenmuskelverkürzung vorliegt.

Konsensstärke: 100% Zustimmung (starker Konsens)

#### Empfehlung 18

Eine Nachtschienenversorgung mit Orthesengelenken bei Verkürzungstendenz der Waden- und Peronealmuskulatur kann additiv sinnvoll sein.

Konsensstärke: 100% Zustimmung (starker Konsens)

### 4.2 Physiotherapie

Die Interventionen der Physiotherapie richten sich nach Alter und Befund.

#### Empfehlung 19

Mit Beginn einer physiotherapeutischen Therapie soll eine Befund- und Verlaufsdokumentation erfolgen.

Konsensstärke: 100% Zustimmung (starker Konsens)

#### Empfehlung 20

Bei allen Fußfehlstellungen soll der klinische Befund der gesamten unteren Extremität (insbesondere Achsfehlstellungen, Drehfehler und Bewegungseinschränkungen) berücksichtigt und ggf. mitbehandelt werden.

Konsensstärke: 100% Zustimmung (starker Konsens)

#### Empfehlung 21

Physiotherapie kann im Kontext einer gesamten neurologischen Grundproblematik notwendig werden und sollte immer Teilhabe orientiert sein. Eine Physiotherapie ausschließlich zur Behandlung des asymptomatischen, idiopathischen Knick Senk-Fußes ist nicht erforderlich.

Konsensstärke: 90% Zustimmung (Konsens)

#### 4.2.1 Bei < 6 Jahren

Beim physiologischen Knick-Senkfuß ist Physiotherapie nicht erforderlich, eine ausführliche Elternberatung aber sinnvoll.

#### Empfehlung 22

Bei Kindern <6 Jahren mit physiologischem Knick-Senkfuß sollen weiche Schuhe mit ausreichender Längenzugabe und genügender Weite ab sicherem Laufen zum Schutz getragen werden.

Konsensstärke: 100% Zustimmung (starker Konsens)
--

<b>Empfehlung 23</b>
----------------------

Der natürliche Bewegungsdrang des Kindes soll ausgenutzt und unterstützt werden, ebenso wie Barfußlaufen auf wechselnden Untergründen, Rennen und Klettern.
---

Konsensstärke: 100% Zustimmung (starker Konsens)
--

Nicht förderlich sind Lauflern-Hilfen und vorzeitiges passives Hinstellen vor Beginn des freien Gehens.

#### 4.2.2 Schulkinder und Jugendliche

##### Indikationen zur physiotherapeutischen Behandlung dieser Altersgruppe:

- unzureichende Aufrichtung des Fußgewölbes
- Bewegungseinschränkungen in den Sprung- und Fußgelenken
- Fehlstellung der Beinachsen (Varus/Valgus, Torsion) und/oder muskuläre und/oder ligamentäre Dysbalancen
- Belastungsschmerzen im Fuß

##### Therapieansätze und Schwerpunkte:

- Propriozeptionstraining (Wahrnehmungsschulung) bzgl. der Dysbalancen und Erarbeitung von Korrekturmechanismen

<b>Empfehlung 24</b>
----------------------

Es sollte eine Anleitung für ein Heimprogramm mit Integration der Fußgymnastik in den Tagesablauf, z.B. beim Zähneputzen, den Hausaufgaben etc., erfolgen.
--

Konsensstärke: 100% Zustimmung (starker Konsens)
--

Bei deutlichen Auffälligkeiten sind positive Erfahrungen mit Übungen/ Hausprogramm aus dem Konzept der Spiraldynamik bekannt.

<b>Empfehlung 25</b>
----------------------

Bei Bewegungseinschränkungen und Kontrakturen im Sprung- und Fußgelenksbereich sollen nach Ausschluss einer Coalitio mobilisierende Techniken aus der Manuellen Therapie, Dehnungen und Redressionen zum Einsatz kommen.
--

Konsensstärke: 100% Zustimmung (starker Konsens)
--

<b>Empfehlung 26</b>
----------------------

Besondere Aufmerksamkeit soll auf die Dehnung der Wadenmuskulatur sowie auf die antagonistische Kräftigung der Fußheber gerichtet werden.
---

Konsensstärke: 100% Zustimmung (starker Konsens)
--

Tritt der kindliche Knick-Senkfuß im Rahmen einer rheumatischen Erkrankung auf, ist Physiotherapie unabhängig vom Alter indiziert.

## 5. Operative Therapie

### 5.1 Indikation zur operativen Therapie:

Die Indikationsstellung zur Operation des kindlichen Knick-Senkfußes wird relativ selten gestellt. Sie berücksichtigt verschiedene Aspekte, von denen die wesentlichen wie folgt angegeben sind:

Aspekte für die Indikationsstellung zur Operation:

## • Alter der Patientinnen und Patienten:

- bis zum 6. Lebensjahr (Kleinkindesalter): Ein therapiebedürftiger Knick-Senkfuß bei Kindern <6 Jahre ohne neuromuskuläre oder genetische Erkrankung stellt eine Rarität dar.

- 7.-10.Lebensjahr (Kindesalter):

**Empfehlung 27**

In sehr schweren Fällen kann die Indikation zur operativen Behandlung schon in der ersten Lebensdekade bestehen.

Konsensstärke: 100% Zustimmung (starker Konsens)

- 11.-16.Lebensjahr (Jugendalter):

**Empfehlung 28**

In der zweiten Lebensdekade sollen notwendige operative Maßnahmen am besten vor der skelettalen Ausreifung des Fußes durchgeführt werden.

Konsensstärke: 100% Zustimmung (starker Konsens)

## • Das Auftreten einer einseitigen oder doppelseitigen Deformität

Ein beidseitiger Knick-Senkfuß führt seltener zur Indikation einer operativen Korrektur als ein einseitiger (Kang et al., 2022).

## • Die Ausprägung der verschiedenen Komponenten der Deformität im Vor- und im Rückfuß:

Sagittalebene = Absinken der medialen Längswölbung im TN-Gelenk; im NC-Gelenk oder kombiniert am gesamten medialen Fußrand.

Frontalebene = Rückfußvalgusabweichung (passiver und aktiver Korrekturgrad sind dabei zu testen). Der Grad der passiven und der aktiven Korrekturfähigkeit stellt eine wesentliche Information für die Auswahl der evtl. einzuschlagenden Operationstechniken dar. In der Frontalebene ist auch die Stellung des Vorfußes zum Rückfuß nach passiver und aktiver Korrektur des Rückfußes zu beachten.

**Empfehlung 29**

Insbesondere soll bei der Analyse des Knick-Senkfußes eine rigide Vorfußsupination ausgeschlossen werden.

Konsensstärke: 100% Zustimmung (starker Konsens)

Die Transversalebene betrifft die Abduktion des Rück- und des Vorfußes.

## • Die Schmerzangaben der Patientin/des Patienten:

Symptomatische Knick-Senkfüße zeigen oft typische Schmerzlokalisationen, die in die Therapieentscheidung mit einfließen müssen. Die Schmerzen treten meistens unter Belastung an verschiedenen anatomischen Stellen auf. Typische richtungsweisende Schmerzpunkte beim kindlichen Knick-Senkfuß sind am Fußinnenrand (mediales Gewölbe in Höhe des Taluskopfes, des Os naviculare oder des Os cuneiforme mediale), am Fußaußenrand (unter der Fibula und im Sinus tarsi) sowie ggf. auch proximal am Knie zu suchen. Auch eine etwaige Verkürzung oder ein

Gegenspannen der Wadenmuskulatur und ein Anspannen der Peronealsehnen und –muskeln (= der sog. Peronealspasmus) sind bei passiver Bewegungsprüfung des Rückfußes zu beachten.

- Die Entwicklung der Deformität im zeitlichen Verlauf:

Diese Befunde, die sich nur dann bestimmen lassen, wenn sorgfältig erhobene Vorbefunde verfügbar sind, stellen weitere wichtige Hilfswerkzeuge für eine Indikationsstellung zur Operation dar.

#### Empfehlung 30

Es soll bei der Indikationsstellung zur Operation versucht werden, Parameter zu finden, mit denen festgestellt werden kann, ob und in welchem Grade sich die Fußdeformität im zeitlichen Verlauf (6-12 Monate) verändert hat (besser, gleichbleibend oder schlechter): Symptomatik, klinischer Befund, Röntgendiagnostik sowie statische, dynamische und funktionelle Stand- und Gangdiagnostik.

Konsensstärke: 100% Zustimmung (starker Konsens)

#### Empfehlung 31

Bei Verschlechterung und bei deutlichem Funktionsdefizit und Symptomen kann die OP-Indikation beim kindlichen Knick-Senkfuß gestellt werden.

Konsensstärke: 100% Zustimmung (starker Konsens)

#### Empfehlung 32

Der Einfluss von proximalen Achsendeformitäten soll dabei ebenfalls einbezogen werden.

Konsensstärke: 100% Zustimmung (starker Konsens)

Art der Operationstechniken anhand der operierten Strukturen:

- Weichteiloperationen mit Muskelverlängerungen (tendinöse oder intramuskuläre Verlängerungen)
- Weichteiloperationen mit Gelenkkapsel- und Bandraffungen
- Weichteiloperationen mit Lösung kontrakter Gelenkkapseln und -bänder
- Weichteiloperationen mit Sehnenversetzungen bzw. Sehnenraffungen (=Sehnenverkürzungen)
- Gelenkoperationen mit der Implantation einer extraartikularen Anschlagssperre (sog. Arthrorise)
- knöcherne Operationen mit der Einfügung eines Knochenkeiles (autolog, heterolog oder allogene)
- knöcherne Operationen mit Durchtrennung und Verschiebung bzw. Verlagerung von Knochen in einer, zwei oder drei Ebenen

- Gelenkoperationen mit der Versteifung eines oder mehrerer Gelenke

#### Empfehlung 33

Kombinationseingriffe können für Füße mit komplexen Deformitäten nötig sein.

Konsensstärke: 100% Zustimmung (starker Konsens)

## 5.2 Operationsmethoden

Die nachfolgende Liste gibt die häufigeren beim kindlichen Knick-Senkfuß angewendeten Operationstechniken gegliedert nach ihrer Indikation, der Technik, den Ergebnissen und ihren möglichen Nachteilen und Problemen an.

- Wadenmuskelverlängerung und Achillessehnenverlängerung:
  - o Indikation: strukturelle Spitzfußkomponente eines Knick-Senkfußes bei klinischer Testung unter invertorischer Verriegelung des Rückfußes; getestet wird unter Kniebeugung und bei Kniestreckung, um den Anteil des M. Gastrocnemius und des M. Soleus an der Spitzfußkomponente zu unterscheiden und ggf. selektiv anzugehen.

Hinweis: Bei der Methode besteht die Gefahr der zu ausgedehnten Schwächung der Wadenmuskelfunktion mit der Gefahr eines Hackenfußes.

- Verlängerung der verkürzten Pronatoren (M. Peroneus brevis und tertius)
  - o Indikation: Rigide Verkürzung der Pronatoren-Muskulatur bei passiver Bewegungsprüfung der Reponierbarkeit des Rückfußes.

Hinweis: Theoretisch ist eine Überkorrektur durch exzessive Schwächung möglich. Der M. Peroneus longus muss wegen seiner stabilisierenden Wirkung auf den medialen Fußrand möglichst erhalten bleiben.

- Rückversetzung des Ansatzes der M. Tibialis anterior-Sehne am Fußinnenrand auf das Os naviculare:
  - o Indikation: Die Indikation wird nur in Ausnahmefällen als Kombinationseingriff gestellt.

Hinweis: Diese OP wurde in der Vergangenheit als sogenannte Naviculare- Umschlingung beschrieben und häufig angewendet. Sie wird aktuell nur mehr selten eingesetzt, da keine eindeutigen Langzeitergebnisse vorliegen.

- Raffung und Distalisierung der Sehne des M. Tibialis posterior und der medialen Gelenkkapsel des Talonaviculargelenkes inkl. Raffung des Spring-Ligamentes (Lig. calcaneonaviculare plantare)
  - o Indikation: Als Teilaspekt von Knickfußkorrekturen wird diese Technik weiterhin auch im Erwachsenenalter bei der Tibialis posterior Insuffizienz angewendet. Als isolierte Methode kommt sie nur noch vereinzelt zur Anwendung.

Hinweis: Als alleinige Methode meist Unterkorrektur, da nur eine begrenzte Wirkung auf den Knick-Senkfuß besteht. Die Technik wird deshalb meist mit zusätzlichen Skelettoperationen (z.B. OP nach Evans oder/und Calcaneusverschiebung) kombiniert.

- Subtalare Arthrorise mit verschiedenen allogenen Implantatmaterialien (de Pellegrin et al., 2021, Kellermann et al., 2011, Leonchuk et al., 2020, Smith et al., 2021, Vogt et al., 2021)
  - o Indikation: Die subtalare Arthrorise stellt die mit Abstand häufigste Operationsmethode des kindlichen Knick-Senkfußes dar. Da sie als mechanische Anschlagssperre gegen die Eversion des Subtalargelenkes wirkt, ist sie nur bei passiv in allen Ebenen vollständig ausgleichbaren Deformitätskomponenten indiziert. Der Erfolg einer Arthrorise ist unter

anderem auch abhängig vom Alter bei der Operation. In der Altersgruppe der 9-12 Jährigen scheinen die Ergebnisse besser zu sein (Kubo et al., 2020).

Hinweis: Jede strukturelle Teilkomponente eines Knick-Senkfußes wie z.B. eine Torsionsdeformität, eine Spitzfußdeformität oder eine Vorfußsupinationsstellung ist zusätzlich bzw. gesondert zu korrigieren. Bei nicht ausreichendem Effekt lässt sich die Methode durch andere Verfahren ersetzen. Nachteile sind mögliche Implantatlockerungen, ein Peronealspasmus und seltene Überkorrekturen. Eine Konversion in andere Methoden ist mit wenig Aufwand möglich, was die Verbreitung dieser Methode unterstützt.

- OP nach Evans (Calcaneusverlängerung)
  - o Indikation: Diese Operation ist bei symptomatischen kindlichen Knick-Senkfüßen mit hohem Korrekturpotential, aber erheblich größerem Operationsaufwand möglich. Sie ist vor allem bei Abduktionsdeformitäten gegenüber des Rückfußes (in der Transversalebene) sinnvoll, da ansonsten die Gefahr der Metatarsus adduktus Bildung besteht. Oft ist zusätzlich eine plantrisierende OP am cuneiforme med. erforderlich (Cotton).

Hinweis: Diese Methode wird je nach dem Vorliegen zusätzlicher Deformitätskomponenten mit weiteren Techniken häufig kombiniert. Entnahmebeschwerden des Knochenkeiles (Beckenkamm) und mögliche Unter- oder seltener Überkorrekturen in einen Klumpfuß mit verstärkter Fußaußenrandbelastung sind möglich.

- OP nach Gleich (Calcaneusverschiebung nach medial)
  - o Indikation: Diese Operationstechnik ist vor allem bei ausgeprägter Rückfußvalguskomponente (Deformität in der Frontalebene) indiziert.

Hinweis: Bis auf die theoretische Möglichkeit der Unter- oder Überkorrektur sind kaum Probleme berichtet worden. Pseudarthrosen sind am Calcaneus bisher nicht beschrieben worden.

- OP nach Cotton (dorsal aufklappende Osteotomie des Os Cuneiforme mediale)
  - o Indikation: Rigide Supinationsstellung des Vorfußes bzw. des ersten Strahles.

Hinweis: Mögliche Entnahmeprobleme (Beckenkamm) und die Unter- oder die Überkorrektur, welche sich aber ohne großen Aufwand nachkorrigieren lassen.

- Temporäre Epiphyseodese der distalen Tibia
  - o Indikation: Wachstumslenkung bei Valgusdeformität im oberen Sprunggelenk bis zur Horizontalisierung der Gelenkebene. Hier muss u.U. schon frühzeitig (< 10 Jahre) korrigiert werden.

Hinweis: Engmaschige Kontrollen, um das Korrekturpotential zu erkennen. Metallentfernung bei Erreichen der Achskorrektur, um Überkorrekturen zu vermeiden.

- Kombinationseingriffe von Calcaneusverlängerungsosteotomie, Calcaneusverschiebeosteotomie und den ersten Strahl absenkenden Osteotomien (Os cuneiforme mediale, Metatarsale 1) können den schweren Knick-Senkfuß in allen drei Ebenen gut korrigieren.

Tabelle 1 Calcaneusverlängerungsosteotomie, Calcaneusverschiebeosteotomie und Osteotomien am ersten Strahl haben unterschiedliches Korrekturpotential bezüglich der drei Fehlstellungsebenen des Knick-Senkfußes (Hamel et al., 2014, Mosca et al., 1995, Nejib et al, 2020)

Osteotomie	Korrektur		
	Transversalebene	Sagittalebene	Frontalebene
Calcaneusverlängerung Evans, Mosca, Hintermann	+++	++	+
Fersenverschiebe- osteotomie Mitchell, Gleich	-	-	+++
1. Strahl absenkende Osteotomie Cotton	-	+++	-

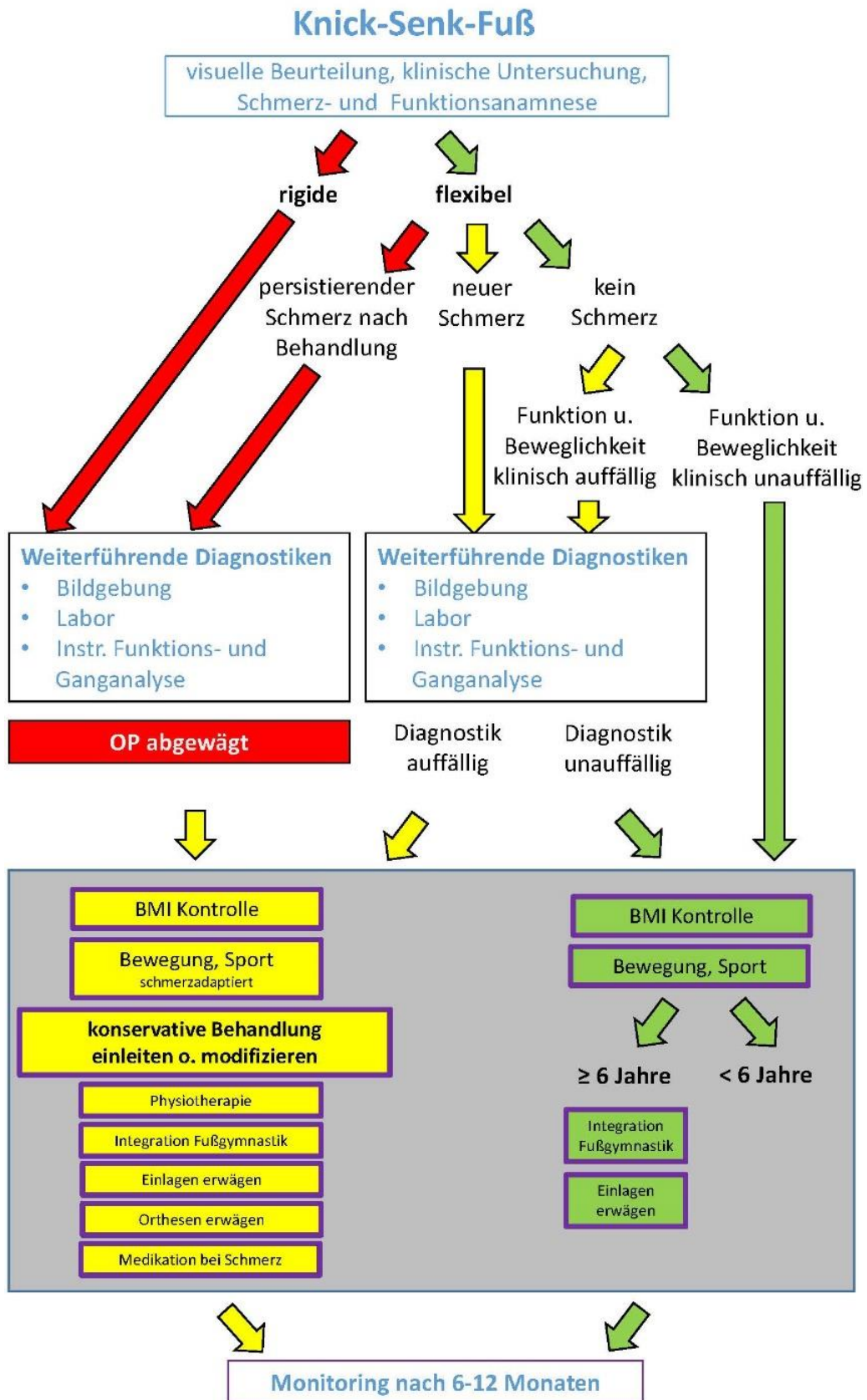
### 5.3 Postoperative Nachbehandlung

#### Empfehlung 34

In Abhängigkeit vom OP-Verfahren und des Schweregrades der Deformität soll eine frühfunktionelle Nachbehandlung angestrebt werden, wobei temporär Gipstherapie, Orthesen und Physiotherapie zur Anwendung kommen.

Konsensstärke: 100% Zustimmung (starker Konsens)

5.4 Stufenschema diagnostisches und therapeutisches Vorgehen





## 6. Prognose und Prävention

### 6.1 Prognose

- $\leq 6$  Jahre ist der flexible Knick-Senkfuß fast ausschließlich physiologisch (Vorkommen bei 97% aller 19 Monate alten Kinder) (Aboelein et al, 2020, Dare et al., 2014)
- Bis zum Alter von 10 Jahren bildet sich die mediale Fußlängswölbung zunehmend aus (Wang et al., 2022). Bei einem kleinen Anteil (10-jährige Kinder 4%) persistiert der Knick-Senkfuß oder wird progredient (Aboelein et al., 2020).
- Oberhalb von 10 Jahren besteht die Gefahr der Dekompensation mit zunehmender Rigidität. Nur die Minderheit der Kinder entwickelt eine Schmerzsymptomatik (<2%).
- Ein Risikofaktor zur Persistenz des Knick-Senkfußes stellt das Übergewicht im Kindesalter dar (62% der 6-Jährigen mit Knick-Senkfuß sind übergewichtig) (Aboelein et al., 2020)
- Pathogenetische Faktoren können muskulär, knöchern und/oder bindegewebig sein, wobei hier der Einfluss der unterschiedlichen Faktoren kontrovers diskutiert wird.

### 6.2 Prävention

Die Hauptprävention besteht in einer umfassenden Aufklärung zu den Bedürfnissen einer normalen kindlichen Entwicklung. Daraus resultiert:

- Eigenförderung der physiologischen Entwicklung durch tägliche Bewegung
- Normgewichtigkeit
- Weiche Schuhe mit ausreichender Länge und Weite zum Schutz
- Barfußlaufen auf wechselnden Untergründen

## 7. Abkürzungsverzeichnis

Abkürzung	Bedeutung
3D	Dreidimensional
AMC	Arthogryposis multiplex congenita
BVOU	Berufsverband der Ärzte für Orthopädie und Unfallchirurgie e. V.
bzgl.	bezüglich
bzw.	beziehungsweise
CP	Zerebralparese
CT	Computertomographie
DD	Differentialdiagnostik
DAF	Deutsche Assoziation für Fuß und Sprunggelenk e.V.
DESS	Double Echo Steady State
DGKJ	Deutsche Gesellschaft für Kinder- und Jugendmedizin e.V.
DGOU	Deutsche Gesellschaft für Orthopädie und Unfallchirurgie e.V.
DGSPJ	Deutsche Gesellschaft für Sozialpädiatrie und Jugendmedizin e.V.
dp	dorso-plantar
et al.	et alia
etc.	et cetera
evtl.	eventuell
FPI	Foot Posture Index
GFFC	Gesellschaft für Fuß- und Sprunggelenkchirurgie e. V.
ggf.	gegebenenfalls
GNP	Gesellschaft für Neuropädiatrie e.V.
GPR	Gesellschaft für Pädiatrische Radiologie e. V.
HSMN	Hereditär motorisch-sensorische Neuropathien
inkl.	inklusive
Lig.	Ligamentum
M.	Musculus
med.	mediale
mm	Millimeter
MMC	Myelomeningocele
MRT	Magnetresonanztomographie
NC-Gelenk	Naviculocuneiformes Gelenk
pH	pondus hydrogenii; Potential des Wasserstoffs
sog.	sogenannt
SPAIR	SPECTral Attenuated Inversion Recovery
SPIR	Spectral Presaturation with Inversion Recovery
STIR	Short-Tau-Inversion-Recovery-Sequenz
T2	transversale Relaxationszeit
TMTB-I-Winkel	Talus-Metatarsalbasis-I-Winkel
TMT-I- Index	Talometatarsalindex
TN-Gelenk	Talonavikulargelenks
u.a.	unter anderem
u.U.	unter Umständen
V.a.	Verdacht auf
VKO	Vereinigung für Kinderorthopädie

z.B. zum Beispiel  
ZVK Deutscher Verband für Physiotherapie e. V.

## 8. Literaturverzeichnis

1. Aboelein AM, Fahmy ML, Elbarbary HM, Mohamed AZ, Galal S. Calcaneal lengthening for the pes planovalgus foot deformity in children with cerebral palsy. *J Clin orthop Trauma* 2020; 11:245-250.
2. Banwell HA, Paris ME, Mackintosh S, Williams CM. Paediatric flexible flat foot: how are we measuring it and are we getting it right? A systematic review. *J Foot Ankle Res.* 2018 May 30;11:21. doi: 10.1186/s13047-018-0264-3. PMID: 29854006; PMCID: PMC5975578.
3. Benedetti, M.G., et al., Clinicoradiographic Assessment of Flexible Flatfoot in Children. *Journal of the American Podiatric Medical Association*, 2010. 100(6): p. 463-471.
4. Berkeley R, Tennant S, Saifuddin A. Multimodality imaging of the paediatric flatfoot. *Skeletal Radiol.* 2021 Nov;50(11):2133-2149.
5. Böhm H, Döderlein L, Fujak A, Dussa CU. Is there a correlation between static radiographs and dynamic foot function in pediatric foot deformities? *Foot Ankle Surg.* 2020 Oct;26(7):801-809.
6. Böhm H, Oestreich C, Rethwilm R, Federolf P, Döderlein L, Fujak A, Dussa CU. Cluster analysis to identify foot motion patterns in children with flexible flatfeet using gait analysis-A statistical approach to detect decompensated pathology? *Gait Posture.* 2019.
7. Boryczka-Trefler A, Kalinowska M, Szczerbik E, Stępowaska J, Łukaszewska A, Syczewska M. Effect of Plano-Valgus Foot on Lower-Extremity Kinematics and Spatiotemporal Gait Parameters in Children of Age 5-9. *Diagnostics (Basel).* 2021 Dec 21;12(1):2.
8. Bouchard M, Ross TD. Bony procedures for the correction of the flexible pediatric flatfoot deformity. *Foot Ankle Clin* 2021; 26: 915-939.
9. Bourdet, C., et al., Flatfoot in children and adolescents. Analysis of imaging findings and therapeutic implications. *Orthopaedics & Traumatology: Surgery & Research*, 2013. 99(1): p. 80-87.
10. Byrnes SK, Wearing S, Böhm H, Dussa CU, Horstmann T. Effects of idiopathic flatfoot deformity on knee adduction moments during walking. *Gait Posture.* 2021 Feb;84:280-286.
11. Caravaggi P, Sforza C, Leardini A, Portinaro N, Panou A. Effect of plano-valgus foot posture on midfoot kinematics during barefoot walking in an adolescent population. *J Foot Ankle Res.* 2018 Oct 1;11:55. doi: 10.1186/s13047-018-0297-7.
12. Choi JY, Hong WH, Suh JS, Han JH, Lee DJ, Lee YJ. The long-term structural effect of orthoses for pediatric flexible flat foot: A systematic review. *Foot Ankle Surg.* 2020 Feb;26(2):181-188.
13. Cranage S, Banwell H, Williams CM. Gait and Lower Limb Observation of Paediatrics (GALLOP): development of a consensus based paediatric podiatry and physiotherapy standardised recording proforma. *J Foot Ankle Res.* 2016 Mar 3;9:8.
14. Dare, D.M. and E.R. Dodwell, Pediatric flatfoot: cause, epidemiology, assessment, and treatment. 2014(1531-698X (Electronic)).
15. Dars S, Uden H, Banwell HA, Kumar S. The effectiveness of non-surgical intervention (Foot Orthoses) for paediatric flexible pes planus: A systematic review: Update. *PLoS One.* 2018 Feb 16;13(2):e0193060.
16. Das SP, Das PB, S G, Sahu MC. Effectiveness of surgically treated symptomatic plano-valgus deformity by the calcaneo stop procedure according to radiological, functional and gait parameters. *J Taibah Univ Med Sci.* 2017 Jan 13;12(2):102-109.

17. Davids, J.R., T.W. Gibson, and L.I. Pugh, Quantitative Segmental Analysis of Weight-Bearing Radiographs of the Foot and Ankle for Children. *Journal of Pediatric Orthopaedics*, 2005. 25(6): p. 769-776.
18. De Luna V, De Maio F, Caterini A, Marsiolo M, Petrungraro L, Ippolito E, Farsetti P. Surgical Treatment of Severe Idiopathic Flexible Flatfoot by Evans-Mosca Technique in Adolescent Patients: A Long-Term Follow-Up Study. *Adv Orthop*. 2021 Jan 20;2021:8843091.
19. de Pellegrin M, Moharamzadeh D. Subtalar Arthroereisis for surgical treatment of flexible flatfoot. *Foot Ankle Clin* 2021; 26: 765-805.
20. De Pellegrin, M., et al., Subtalar extra-articular screw arthroereisis (SESA) for the treatment of flexible flatfoot in children. *Journal of Children's Orthopaedics*, 2014. 8(6): p. 479-487.
21. Deschamps K, Staes F, Roosen P, Nobels F, Desloovere K, Bruyninckx H, Matricali GA. Body of evidence supporting the clinical use of 3D multisegment foot models: a systematic review. *Gait Posture*. 2011 Mar;33(3):338-49.
22. Dibello D, Di Carlo V, Pederiva F. Are Pedobarographic and Gait Analyses Useful Tools to Evaluate Outcomes of Anterograde Calcaneo-Stop Procedure in Pediatric Symptomatic Flexible Flatfoot? *Children (Basel)*. 2022 Mar 5;9(3):366.
23. Döderlein, L., W. Wenz, and U. Schneider, *Der Knickplattfuß, in Fussdeformitäten*. 2002, Springer Nature. p. 1-7.
24. Evans AM, Rome K, Carroll M, Hawke F. Foot orthoses for treating paediatric flat feet. *Cochrane Database Syst Rev*. 2022 Jan 14;1(1):CD006311. Update in: *Cochrane Database Syst Rev*. 2022 Jan 26;1:CD006311.
25. Gijon-Nogueron G, Marchena-Rodriguez A, Montes-Alguacil J, Evans AM. Evaluation of the paediatric foot using footprints and foot posture index: A cross-sectional study. *J Paediatr Child Health*. 2020 Feb;56(2):201-206. doi: 10.1111/jpc.14558. Epub 2019 Jul 2.
26. Hagen L, Kostakev M, Pape JP, Peterlein CD. Are there benefits of a 2D gait analysis in the evaluation of the subtalar extra-articular screw arthroereisis? Short-term investigation in children. *Clin Biomech (Bristol, Avon)*. 2019 Mar;63:73-78.
27. Hamel J, Hörterer H, Harrasser N. Der Talometatarsalindex („TMT-Index“): Ein wertvoller Röntgenparameter zur Differenzierung zwischen Normalfuß und Planovalgusdeformität beim Kind und Jugendlichen. *Orthopäde*. 2021 Jun;50(6):481-488.
28. Hamel, J. and C. Kinast, *Der TMT-Index zur radiologischen Quantifizierung von Planovalgus-Deformitäten*. *FussSprung*, 2006. 4(4): p. 221-226.
29. Hamel J, Nell M, Kaplen A, Das Konzept der tarsalen Tripleosteotomie (TTO) zur 3-D-Korrektur schwerer Planovalgusdeformitäten – erste radiologisch pedobarographische Ergebnisse im Adoleszentenalter. 2014; 12: 160-169
30. Hegazy F, Aboelnasr E, Abuzaid M, Kim IJ, Salem Y. Comparing Validity and Diagnostic Accuracy of Clarke's Angle and Foot Posture Index-6 to Determine Flexible Flatfoot in Adolescents: A Cross-Sectional Investigation. *J Multidiscip Healthc*. 2021 Sep 27;14:2705-2717.
31. Hösl M, Böhm H, Multerer C, Döderlein L. Does excessive flatfoot deformity affect function? A comparison between symptomatic and asymptomatic flatfeet using the Oxford Foot Model. *Gait Posture*. 2014 Jan;39(1):23-8. doi: 10.1016/j.gaitpost.2013.05.017. Epub 2013 Jun 22.
32. Hösl M, Böhm H, Oestreich C, Dussa CU, Schäfer C, Döderlein L, Nader S, Fenner V. Self-perceived foot function and pain in children and adolescents with flexible flatfeet - Relationship between dynamic pedobarography and the foot function index. *Gait Posture*. 2020 Mar;77:225-230.

33. Iijima H, Ohi H, Isho T, Aoyama T, Fukutani N, Kaneda E, Ohi K, Abe K, Kuroki H, Matsuda S. Association of bilateral flat feet with knee pain and disability in patients with knee osteoarthritis: A cross-sectional study. *J Orthop Res.* 2017 Nov;35(11):2490-2498.
34. Jafarnezhadgero A, Madadi-Shad M, Alavi-Mehr SM, Granacher U. The long-term use of foot orthoses affects walking kinematics and kinetics of children with flexible flat feet: A randomized controlled trial. *PLoS One.* 2018 Oct 9;13(10):e0205187.
35. Kan JH, Kleinmann PK, Pediatric and adolescent musculoskeletal MRI: a case-based approach. . Springer, New York Heidelberg2007.
36. Kang MS, Bae K, Kim HY, Park SS. Clinico-radiological factors predicting the failure risk of conservative management in moderate to severe pediatric idiopathic flexible flatfoot. *J Pediatr Orthop B.* 2022 Mar 1;31(2):e213-e218.
37. Kellermann P, Roth S, Gion K, Boda K, Tóth K. Calcaneo-stop procedure for paediatric flexible flatfoot. *Arch Orthop Trauma Surg.* 2011 Oct;131(10):1363-7.
38. Kerr CM, Zavatsky AB, Theologis T, Stebbins J. Kinematic differences between neutral and flat feet with and without symptoms as measured by the Oxford foot model. *Gait Posture.* 2019 Jan;67:213-218.
39. Kim HY, Cha YH, Lee JS, Kil KM, Choy WS. Changes in Gait and Radiographic and Clinical Results of Calcaneal Lengthening Osteotomy in Children with Idiopathic Flexible Flatfoot. *Clin Orthop Surg.* 2020 Sep;12(3):386-395.
40. Kim HY, Shin HS, Ko JH, Cha YH, Ahn JH, Hwang JY. Gait analysis of symptomatic flatfoot in children: an observational study. *Clin Orthop Surg.* 2017;9(3):363-73.
41. Kothari A, Dixon PC, Stebbins J, Zavatsky AB, Theologis T. Are flexible flat feet associated with proximal joint problems in children? *Gait Posture.* 2016 Mar;45:204-10.
42. Kothari A, Dixon PC, Stebbins J, Zavatsky AB, Theologis T. The relationship between quality of life and foot function in children with flexible flatfeet. *Gait Posture.* 2015 Mar;41(3):786-90.
43. Kubo H, Lipp C, Hufeland M, Ruppert M, Westhoff B, Krauspe R, Pilge H. Outcome after subtalar screw arthroereisis in children with flexible flatfoot depends on time of treatment: Midterm results of 95 cases. *J Orthop Sci.* 2020 May;25(3):497-502.
44. Leardini A., Caravaggi P. (2018) Kinematic Foot Models for Instrumented Gait Analysis. In: Müller B., Wolf S. (eds) *Handbook of Human Motion.* Springer, Cham.
45. Lee JS, Kim KB, Jeong JO, Kwon NY, Jeong SM. Correlation of foot posture index with plantar pressure and radiographic measurements in pediatric flatfoot. *Ann Rehabil Med.* 2015 Feb;39(1):10-7.
46. Leonchuk SS, Dyachkov K, Neretin AS, Blanchard AJ, Popkov D. Subtalar arthroereisis for treatment of children with flexible planovalgus foot deformity and analysis of CT data in long-term period. *J Orthop.* 2020 Oct 8;22:478-484.
47. Look N, Autruong P, Pan Z, Chang FM, Carollo JJ. Radiographic and plantar pressure assessment of pes planovalgus severity in children with cerebral palsy. *Clin Biomech (Bristol, Avon).* 2021 May;85:105364.
48. Moraleda, L. and S.J. Mubarak, Flexible Flatfoot. *Journal of Pediatric Orthopaedics*, 2011. 31(4): p. 421-428.
49. Mosca V, Calcaneal lengthening for valgus deformity hindfoot. Results of children who had severe, symptomatic flatfoot and skewfoot. *J Bone Joint Surg Am* 1995; 77: 500-512.
50. Nejib K, Delpont M. Medium-term results of calcaneus lengthening in idiopathic symptomatic flat foot in children and adolescents. *J Child Orthop.* 2020 Aug 1;14(4):286-292.

51. Nicholson K, Church C, Takata C, Niiler T, Chen BP, Lennon N, Sees JP, Henley J, Miller F. Comparison of three-dimensional multi-segmental foot models used in clinical gait laboratories. *Gait Posture*. 2018 Jun;63:236-241.
52. Park, M.S., et al., Spontaneous Improvement of Radiographic Indices for Idiopathic Planovalgus with Age. *The Journal of Bone and Joint Surgery-American Volume*, 2013. 95(24): p. e193-1-8.
53. Pfeiffer, M., et al., Prevalence of flat foot in preschool-aged children. 2006(1098-4275 (Electronic)).
54. Sekiguchi Y, Kokubun T, Hanawa H, Shono H, Tsuruta A, Kanemura N. Evaluation of the Validity, Reliability, and Kinematic Characteristics of Multi-Segment Foot Models in Motion Capture. *Sensors (Basel)*. 2020 Aug 7;20(16):4415.
55. Shin JH. Biomechanical Evidence From Ultrasonography Supports Rigid Foot Orthoses in Children With Flatfoot. *Ann Rehabil Med*. 2021 Dec;45(6):411-412.
56. Smith C, Zaidi R, Bhamra J, Brigdens A, Wek C, Kokkinakis M. Subtalar arthroereisis for the treatment of the symptomatic paediatric flexible pes planus: a systematic review. *EFORT Open Rev* 2021; 6:118-129.
57. Spamer, M., R. Häfner, and H. Truckenbrodt, *Der Fuß, in Physiotherapie in der Kinderrheumatologie. Das Garmischer Behandlungskonzept.*, I. Liebenstund, Editor. 2001, Richard Pflaum Verlag GmbH & Co. KG: München, Bad Kissingen, Berlin, Düsseldorf, Heidelberg. p. 266-271.
58. Uden H, Scharfbillig R, Causby R. The typically developing paediatric foot: how flat should it be? A systematic review. *J Foot Ankle Res*. 2017 Aug 15;10:37.
59. Vogt B, Toporowski G, Gosheger G, Rölfing JD, Rosenbaum D, Schiedel F, Laufer A, Kleine-Koenig MT, Theil C, Roedl R, Frommer A. Subtalar Arthroereisis for Flexible Flatfoot in Children—Clinical, Radiographic and Pedobarographic Outcome Comparing Three Different Methods. *Children (Basel)*. 2021 Apr 30;8(5):359-371.
60. Waldt S et al. , *Messverfahren und Klassifikationen in der muskuloskelettalen Radiologie*. 2017: Thieme Publishing Group.
61. Wang J, Tang L, Tang J, Chen J, Gong X, Qin L, Huang J, Deng Y, Liu X, Huang W, Li M, Hu N. The typically developing pediatric foot - The data of the 1744 children in China. *Foot Ankle Surg*. 2022 Apr;28(3):347-353.
62. Westberry DE, Davids JR, Anderson JP, Pugh LI, Davis RB, Hardin JW. The operative correction of symptomatic flat foot deformities in children: the relationship between static alignment and dynamic loading. *Bone Joint J*. 2013 May; 95-B(5):706-13.
63. Xu Y, Cao YX, Li XC, Zhu Y, Xu XY. Double calcaneal osteotomy for severe adolescent flexible flatfoot reconstruction. *J Orthop Surg Res*. 2017 Oct 17;12(1):153-158.
64. Yoo HJ, Park HS, Lee DO, Kim SH, Park GY, Cho TJ, Lee DY. Comparison of the kinematics, repeatability, and reproducibility of five different multi-segment foot models. *J Foot Ankle Res*. 2022 Jan 6;15(1):1.
65. Zollinger H, Fau Wiasmitinow, N.P. and N.P. Wiasmitinow, [9. Foot deformities of infants. Results after 10 or more years. a). Long-term results of children with supple flat feet treated conservatively (author's transl)]. 1979(0085-4530 (Print)).

**Versionsnummer: 4.0**

***Versionsnummer: 1.0 bis 3.0 (1998 bis 2017) publiziert unter 033-020***

**Erstveröffentlichung: 08/1998**

**Überarbeitung von: 06/2022**

**Nächste Überprüfung geplant: 06/2027**

Die AWMF erfasst und publiziert die Leitlinien der Fachgesellschaften mit größtmöglicher Sorgfalt - dennoch kann die AWMF für die Richtigkeit des Inhalts keine Verantwortung übernehmen. **Insbesondere bei Dosierungsangaben sind stets die Angaben der Hersteller zu beachten!**

Autorisiert für elektronische Publikation: AWMF online