

Leitlinien Orthopädie und Unfallchirurgie © DGOU Leitlinienkommission
Berlin 2021
AWMF-Nr. 187-038
ICD S-42.3
Erarbeitet auf S1 Niveau nach AWMF
Letztes Bearbeitungsdatum: 04.04.2021
Gültig bis 22.12.2026
Genehmigung durch Vorstand der DGOU am 22.12.2021
Korrespondenz: leitlinien@dgou.de



Oberarmschaftfraktur

Federführende Autoren:

Prof. Mag. Dr. Franz Josef Seibert (ÖGU)
Dr. Maria Anna Smolle (ÖGU)
Priv.-Doz. Dr. Dr. Sandra Bösmüller (ÖGU)

Leitlinienkommission der Deutschen Gesellschaft für Orthopädie und Unfallchirurgie

unter Federführung der
der Deutschen Gesellschaft für Orthopädie und Unfallchirurgie
e.V. (DGOU)

in Zusammenarbeit mit

Österreichische Gesellschaft für Unfallchirurgie (ÖGU)
Schweizerische Gesellschaft für Chirurgie (SGC)

Priv.-Doz. Dr. Dr. Yves Pascal Acklin (SGC)	Basel (CH)
Dr. Michele Arigoni (SGC)	Locarno (CH)
Priv.-Doz. Dr. Dr. Sandra Bösmüller (ÖGU)	Wien (A)
Prof. Dr. Felix Bonnaire (DGOU)	Dresden
Prof. Dr. Klaus Dresing (DGOU)	Göttingen
Prof. Dr. Karl-Heinz Frosch (DGOU)	Hamburg
Prof. Dr. Lars Grossterlinden (DGOU)	Hamburg
Dr. Rainer Kübke (DGOU)	Berlin
Dr. Lutz Mahlke (DGOU)	Paderborn
Prof. Dr. Norbert Meenen (DGOU)	Hamburg
Priv.-Doz. Dr. Oliver Pieske (DGOU)	Oldenburg
Dr. Philipp Schleicher (DGOU)	Frankfurt
Priv.-Doz. Dr. Dorien Schneidmüller (DGOU)	Murnau
Prof. Mag. Dr. Franz Josef Seibert (ÖGU)	Graz (A)
Prof. Dr. Stephan Sehmisch (DGOU)	Göttingen
Dr. Maria Anna Smolle (ÖGU)	Graz (A)
Prof. Dr. Klaus Wenda (DGOU)	Wiesbaden
Dr. Philipp Wilde (DGOU)	Wiesbaden

Inhalt

1. ALLGEMEINES	7
1.1. Ätiologie	7
1.1.1. Strukturelle Ursachen	7
1.1.2. Pathomechanismus	8
1.2. Prävention	8
Basismaßnahmen aktuelle Leitlinien Osteoporose der DVO (6) [15]	8
1.3. Lokalisation	9
1.4. Typische Begleitverletzungen	9
1.5. Klassifikation	9
2. PRÄKLINISCHES MANAGEMENT	10
2.1. Analyse des Unfallhergangs	10
2.2. Notfallmaßnahmen und Transport [36]	10
2.3. Dokumentation	10
3. ANAMNESE	11
3.1. Analyse des Verletzungsmechanismus	11
3.2. Gesetzliche Unfallversicherung	11
3.3. Vorerkrankungen und Verletzungen	11
3.4. Wichtige Begleitumstände	12
3.5. Symptome	12
4. DIAGNOSTIK	13
4.1. Notwendige Untersuchungen	13
4.1.1. Klinische Untersuchung lokal	13
4.1.2. Röntgenuntersuchung (konventionell).....	13
4.1.3. Laboruntersuchungen	13
4.2. Fakultative Untersuchungen	14
4.2.1. Computertomographie.....	14
4.3. Ausnahmsweise	14
4.4. Nicht erforderlich	14
4.5. Diagnostische Schwierigkeiten	14
4.6. Differentialdiagnose	14

5. KLINISCHE ERSTVERSORGUNG	14
5.1. Klinisches Management	14
5.2. Allgemeine Maßnahmen	14
5.3. Spezielle Maßnahmen	15
5.4. Klinische Erstversorgung bei Polytrauma	15
6. INDIKATION ZUR DEFINITIVEN THERAPIE	15
6.1. Nicht-operativ	15
6.2. Operativ	15
6.2.1. Indikation zur Osteosynthese	15
6.3. Stationär/ambulant	16
7. THERAPIE NICHT-OPERATIV	16
7.1. Logistik.....	16
7.2. Begleitende Maßnahmen	16
7.3. Häufigste Verfahren	17
7.4. Alternative Verfahren	17
7.5. Zeitpunkt	17
7.6. Weitere Behandlung.....	17
7.7. Risiken und Komplikationen	17
8. THERAPIE OPERATIV	18
8.1. Logistik.....	18
8.2. Perioperative Maßnahmen.....	18
8.2.1. Allgemeine Maßnahmen	18
8.2.2. Patienten mit gerinnungsbeeinträchtigenden Medikamenten.....	18
8.2.3. Anästhesieverfahren	19
8.3. Häufigste Verfahren	19
8.3.1. Osteosynthese	19
8.3.2. Fakultative ergänzende Maßnahmen	19
8.3.3. Lagerung	19
Empfehlung der Leitlinienkommission	19
8.3.4. Zugang	19
8.4. Alternative Verfahren	20
8.5. Seltene Verfahren	20
8.6. Operationszeitpunkt.....	20

8.7. Postoperative Behandlung	20
8.7.1. Allgemeine postoperative Maßnahmen	20
8.7.2. Spezielle chirurgische postoperative Maßnahmen	21
8.7.3. Physiotherapie	21
8.7.4. Weitere postoperative Maßnahmen	21
8.8. Risiken/Komplikationen	21
9. WEITERBEHANDLUNG	22
9.1. Rehabilitation	22
9.2. Kontrollen	22
9.3. Implantatentfernung	22
9.4. Spätkomplikationen	23
9.4.1. Nicht-operative Therapie	23
9.4.2. Operative Therapie	23
9.5. Dauerfolgen	23
10. KLINISCH-WISSENSCHAFTLICHE ERGEBNIS-SCORES	23
11. PROGNOSE	24
11.1. Nicht-operative Behandlung	24
11.2. Operative Behandlung	24
12. PRÄVENTION VON FOLGESCHÄDEN	24
13. SCHLÜSSELWÖRTER	25
14. EXTERNE BEGUTACHTUNG UND VERABSCHIEDUNG	26
15. GÜLTIGKEITSDAUER UND AKTUALISIERUNGSVERFAHREN	26
16. VERWENDETE ABKÜRZUNGEN	27
17. LITERATURVERZEICHNIS	28

Unfallchirurgische Leitlinien für Diagnostik und Therapie

PRÄAMBEL

Die Deutsche Gesellschaft für Orthopädie und Unfallchirurgie e.V. (DGOU) gibt als wissenschaftliche Fachgesellschaft Leitlinien für die unfallchirurgische Diagnostik und Therapie heraus. Diese Leitlinien werden von der Kommission Leitlinien in Zusammenarbeit mit der Österreichischen Gesellschaft für Unfallchirurgie (ÖGU) und der Schweizerischen Gesellschaft für Chirurgie (SGC) formuliert und vom Vorstand der DGOU verabschiedet. Die Leitlinien werden mit der Leitlinienkommission der Deutschen Gesellschaft für Orthopädie und Unfallchirurgie (DGOU) konsentiert. Diagnostik und Therapie unterliegen einem ständigen Wandel, sodass die Leitlinien regelmäßig überarbeitet werden.

Die Methodik der Leitlinienentwicklung und das Verfahren der Konsensbildung sind in einer gesonderten Ausarbeitung im Detail dargestellt, die jeder Leitlinie beigelegt ist. Der aktuelle Stand der Leitlinienentwicklung kann beim Leiter der Leitlinien-Kommission oder der Geschäftsstelle der DGOU erfragt werden (leitlinien@dgou.de).

Leitlinien sollen Ärztinnen, Ärzten Mitgliedern medizinischer Hilfsberufe, Patientinnen und Patienten und interessierten Laien zur Information dienen und zur Qualitätssicherung beitragen. Hierbei ist zu berücksichtigen, dass Leitlinien nicht in jeder Behandlungssituation uneingeschränkt anwendbar sind. Die Freiheit des ärztlichen Berufes kann und darf durch Leitlinien nicht eingeschränkt werden. Leitlinien sind daher Empfehlungen für ärztliches Handeln in charakteristischen Situationen. Im Einzelfall kann durchaus eine von den Leitlinien abweichende Diagnostik oder Therapie angezeigt sein. Leitlinien berücksichtigen in erster Linie ärztlich-wissenschaftliche und nicht wirtschaftliche Aspekte.

Die unfallchirurgischen Leitlinien werden nach Möglichkeit stichwortartig ausgearbeitet und sollen kein Ersatz für Lehrbücher oder Operationslehren sein. Daher sind die Leitlinien so kurz wie möglich gehalten. Begleitmaßnahmen wie die allgemeine präoperative Diagnostik oder die Indikation und Art einer eventuellen Thromboseprophylaxe oder Antibiotikatherapie werden nicht im Einzelnen beschrieben, sondern sind Gegenstand gesonderter Leitlinien. Die Behandlungsmethoden sind meist nur als kurze Bezeichnung und nicht mit Beschreibung der speziellen Technik aufgeführt. Diese findet man in Operationslehren und wissenschaftlichen Publikationen.

Die unfallchirurgischen Leitlinien sind nach einer einheitlichen Gliederung aufgebaut, sodass man bei allen Leitlinien z.B. unter Punkt 4 die Diagnostik mit ihren Unterpunkten findet. Dabei kann die Gliederung einzelner Leitlinien in den Unterpunkten sinnvoll angepasst werden.

Die Leitlinien sind so abgefasst, dass sie für die Zukunft Innovationen ermöglichen und auch seltene, aber im Einzelfall sinnvolle Verfahren abdecken. Die Entwicklung des medizinischen Wissens und der medizinischen Technik schreitet besonders auf dem Gebiet der Unfallchirurgie so rasch fort, dass die Leitlinien immer nur den momentanen Stand widerspiegeln.

Neue diagnostische und therapeutische Methoden, die in den vorliegenden Leitlinien nicht erwähnt werden, können sich zukünftig als sinnvoll erweisen und entsprechend Anwendung finden.

Die in den Leitlinien aufgeführten typischen Schwierigkeiten, Risiken und Komplikationsmöglichkeiten stellen naturgemäß keine vollständige Auflistung aller im Einzelfall möglichen Eventualitäten dar. Ihre Nennung weist darauf hin, dass sie auch trotz aller Sorgfalt der handelnden Ärztin bzw. des handelnden Arztes eintreten können und im Streitfall von einem Behandlungsfehler abzugrenzen sind. Es muss immer damit gerechnet werden, dass selbst bei strikter Anwendung der Leitlinien das erwünschte Behandlungsergebnis nicht erzielt werden kann.

Leitlinien basieren auf wissenschaftlich gesicherten Studienergebnissen und dem diagnostischen und therapeutischen Konsens derjenigen, die Leitlinien formulieren. Medizinische Lehrmeinung kann aber nie homogen sein. Dies wird auch dadurch dokumentiert, dass verschiedene wissenschaftliche Fachgesellschaften Leitlinien zu ähnlichen Themen mit gelegentlich unterschiedlichen Aussagen herausgeben.

Leitlinien oberhalb des Niveaus S1 basieren u.a. auf einer systematischen Literatur-Recherche und -Bewertung mit dem Ziel, bestimmte Aussagen Evidenz basiert treffen zu können. Der Evidenzgrad wird nach den DELBI-Kriterien ermittelt. Leider finden sich in der Unfallchirurgie auf Grund des raschen medizinischen Fortschritts nur relativ wenige Evidenz-basierte Aussagen, weil dies zahlreiche aufwändige und teure Forschungsarbeiten über einen oft 10-jährigen oder noch längeren Zeitraum voraussetzt.

Bei fraglichen Behandlungsfehlern ist es Aufgabe der Gerichtsgutachterin oder des Gerichtsgutachters, den zum maßgeblichen Zeitpunkt geltenden Medizinischen Standard zu beschreiben und dem Gericht mitzuteilen. Die Funktion der fachspezifischen und erfahrenen Gutachterin bzw. des Gutachters kann nicht durch Leitlinien ersetzt werden.

Univ.-Prof. Dr. med. Klaus Michael Stürmer

Göttingen, den 20. April 2020

Prof. Dr. med. Thomas Gösling

Braunschweig, den 28. März 2021

Hinweis: Aus Gründen der besseren Lesbarkeit wird auf die gleichzeitige Verwendung der Sprachformen männlich, weiblich und divers (m/w/d) verzichtet. Sämtliche Personenbezeichnungen gelten gleichermaßen für alle Geschlechter.

1. Allgemeines

Die allgemeine Präambel für Unfallchirurgische Leitlinien ist integraler Bestandteil der vorliegenden Leitlinie. Die Leitlinie darf nicht ohne Berücksichtigung dieser Präambel angewandt, publiziert oder vervielfältigt werden.

Diese Leitlinie gilt nicht für Frakturen im Wachstumsalter.

Diese Leitlinie wurde auf dem Niveau einer S1-Leitlinie erstellt. 877 Literaturstellen wurden geprüft. Auf eine Gewichtung der Empfehlungen wurde verzichtet. Die Empfehlungen geben die Meinung der Leitliniengruppe wieder, sie beziehen sich nicht nur auf Evidenz basierte Literaturergebnisse, sondern berücksichtigen auch klinische Erfahrungen und Erkenntnisse.

Die Evidenzklassen nach AHCP 1992, Sign 1996 werden nach der Literaturstelle in den Evidenztabelle angegeben.

Epidemiologie

- ca. 3% aller langen Röhrenknochenfrakturen [1, 2]
- Inzidenz ca. 7,2 – 65,4/100.000 Personen/Jahr [1, 3-8]
- Zwei Altersgipfel (20. – 30. Lebensjahr und jenseits des 60. Lebensjahres) [1, 9]

1.1. Ätiologie

- Indirekte Gewalteinwirkung (Spiralfraktur) [10] – z.B. Sturz auf den Arm, Armdrücken
- Direkte Gewalteinwirkung auf den Oberarm (Schräg- oder Querfraktur, evtl. mit Biegungskeil)
- Spezieller Mechanismus: Armdrücken

1.1.1. Strukturelle Ursachen

- Osteoporose
- Gangunsicherheit
- Kardiovaskuläre Erkrankungen
- Neurologische Erkrankungen
- Metabolische Erkrankungen
- Muskelschwäche
- Sehstörungen
- Tumorbedingte Osteolysen (ca. 10% der Fälle) [1, 11]
- Knochenzysten
- Inaktivität
- Hormonmangel
- Krampfanfall
- Stromunfall
- Mangelernährung

- Rauchen
- Alkoholabusus
- Drogen
- Subpectorale Bicepstenodese [12]

1.1.2. Pathomechanismus

- Bei normaler Knochenstruktur
 - Sport-/Freizeitverletzung
 - Hochrasanztraumen
 - Verkehrsunfälle [13, 14]
 - Stürze
 - Arbeitsunfälle
 - Schussfrakturen
- Bei osteoporotischem Knochen
 - Sturz im häuslichen Umfeld
 - Gangunsicherheit
 - Umgebung (Glätte, Stufen, etc.)
- Pathologische Fraktur

1.2. Prävention

Basismaßnahmen aktuelle Leitlinien Osteoporose der DVO (6) [15]

- Verwendung von Sicherheitsgurten (insbesondere als Beifahrer) [14]
- Protektoren bei gefährlichen Sportarten
- Abklärung und Behandlung von neuro-muskulären Erkrankungen
- Vermeidung der Immobilisation
- Regelmäßige körperliche Aktivität
- Verbesserung der Muskelkraft und Koordination [16]
- Alter > 70 Jahre jährliche Sturzanamnese
- Bei hohem Sturzrisiko Ursachen- und Risikoabklärung
- Therapie vermeidbarer Sturzursachen
- Allgemeine Unfallverhütung (Altersgerechte Wohnungseinrichtung)
- Körperliches und geistiges Training [16]
- Anpassung der Medikation
- Vermeidung eines Vitamin-D-Mangels
- Behandlung Sturz verursachender Erkrankungen
- Erkennung und rechtzeitige Behandlung bei Metastasierung maligner Tumoren
- Erkennung und rechtzeitige Behandlung von Knochenzysten

Maßnahmenkatalog zur Prävention erstellen, z.B.:

- *Dem Wetter angepasstes Schuhwerk und Gehhilfen*
- *Altersgerechte Wohnungseinrichtung (Türschwellen und Teppiche vermeiden, Handläufe benutzen)*
- *Überprüfung der Sehfähigkeit*
- *Gute Beleuchtung auch nachts*
- *Medikamente anpassen, die das Gleichgewicht beeinträchtigen*
- *Muskelaufbau-, Kräftigungs- und Koordinationsübungen (Propriozeptionstraining)*

Empfehlung der Leitlinienkommission

Bei Verdacht auf eine Osteoporose assoziierte Fraktur: Diagnostik, Prophylaxe und Therapie der Osteoporose nach DVO-Leitlinien veranlassen.

Empfehlung der Leitlinienkommission

1.3. Lokalisation

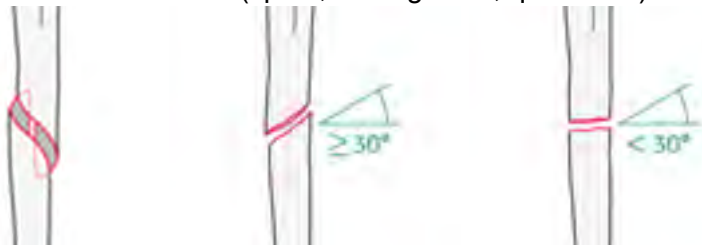
- Zwischen Oberrand des M. pectoralis major Ansatzes und knapp oberhalb der Fossa olecrani (2/6 - 5/6 des Oberarmschaftes)

1.4. Typische Begleitverletzungen

- Meist isolierte Verletzung, selten multifokale Oberarmfrakturen [17]
- Primäre Radialisläsion (4 - 40%) [18-31]
- Selten N. ulnaris (ca. 2%) [18]
- Selten A. brachialis (ca. 1 - 2%) [18]
- Ipsilaterale Olecranonfraktur oder distale Radiusfraktur (Kettenverletzung)
- Selten Teilruptur oder Ruptur der Supraspinatussehne [32]
- Selten Schulterluxation [33]

1.5. Klassifikation

- AO/OTA [34, 35]
 - 12 A1-A3: Einfache Fraktur (spiral, schräg $>30^\circ$, quer $<30^\circ$)



- 12 B2-B3: Keilfraktur (Biegungskeil, fragmentierter Keil)



- 12 C2-C3: Komplexe Fraktur (spiralförmig mit zwei oder mehr Zwischenfragmenten [17], etagenförmig, irregulär)



2. Präklinisches Management

2.1. Analyse des Unfallhergangs

- Siehe 1.1
- Übermittlung wesentlicher Begleitumstände
- Minimierung des Informationsverlustes

2.2. Notfallmaßnahmen und Transport [36]

- Im Rahmen einer Monoverletzung
 - Immobilisation des Oberarmes
 - Angepasste Analgesie
 - Transport in eine unfallchirurgische Praxis oder Klinik
- Im Rahmen einer Mehrfachverletzung
 - Siehe oben
 - Vorgehen gemäß gültigen Versorgungsalgorithmen/Leitlinien (ATLS, DGU-S3 Leitlinie Polytrauma / Schwerverletzten-Behandlung) [37]
 - Transport in ein Traumazentrum (TraumaNetzwerk®)

2.3. Dokumentation

- Schriftliches Übergabeprotokoll durch Rettungspersonal sinnvoll
- Mitteilung über:
 - Primär
 - Neurovaskulärer Status der Extremität (pMDS = periphere Motorik-Durchblutung-Sensibilität)
 - Sekundär
 - Alle relevanten Angaben zum Unfall
 - Genauer Unfall-Hergang
 - Soziales Umfeld
 - Bekannte Vorerkrankungen
 - Mentale Dysfunktion
 - Frühere Unfälle
 - Sturzneigung
 - Medikamente
 - Nikotin
 - Alkohol
 - Drogen
 - Multiresistente Keime
 - Infektionen (speziell Hepatitis B, C, HIV)

- Unfall im Rahmen der gesetzlichen Unfallversicherung (DGUV, AUVA, UVG)

3. Anamnese

3.1. Analyse des Verletzungsmechanismus

- Richtung und Maß der einwirkenden Kräfte
- Weichteilrelevante Unfall-/ Verletzungsmechanismen
- Hinweise auf Begleitverletzungen aus biomechanischer Sicht

3.2. Gesetzliche Unfallversicherung

- In Deutschland muss bei allen Arbeitsunfällen, bei Unfällen auf dem Weg von und zur Arbeit, bei Unfällen in Zusammenhang mit Studium, Schule und Kindergarten sowie allen anderen gesetzlich versicherten Tätigkeiten - einschließlich aller ihrer Folgen - eine Unfallmeldung durch den Arbeitgeber erfolgen, wenn der Unfall eine Arbeitsunfähigkeit von mehr als drei Kalendertagen oder den Tod zur Folge hat.
- In Österreich muss diese Meldung in jedem Fall erfolgen.
- Diese Patienten müssen in Deutschland einem zum Durchgangsarztverfahren zugelassenen Arzt vorgestellt werden. Dieser entscheidet über die Einleitung eines bg-lichen Heilverfahrens.
- Die weitere Behandlung muss zum frühestmöglichen Zeitpunkt in einer von der DGUV zugelassenen Einrichtung erfolgen, abgestuft nach DAV, VAV und SAV.
- Bei allen späteren Unfallfolgen und Folgeerkrankungen muss das bg-liche Heilverfahren wieder aufgenommen werden.
- Nach dem Verletzungsartenverzeichnis der DGUV sind folgende Oberarmschaftfrakturen in für VAV oder SAV zugelassenen Kliniken zu behandeln:
 - 6.3 (V): Brüche des Oberarmes bei
 - Mehrteilebruch entsprechend Typ C der AO-Klassifikation
 - Etagenfrakturen bei gegebener oder abzuklärender Operationsnotwendigkeit

 - 6.3 (S): Brüche des Oberarmes bei
 - Gefäßverletzung
 - Nervenverletzung
 - Hochgradiger Weichteilschädigung

3.3. Vorerkrankungen und Verletzungen

- Lokal
 - Voroperationen
 - Knochenerkrankungen
 - Gelenkerkrankungen
 - N. radialis-Schaden
 - Lymphödem
 - Lokaler Infekt
 - Lokale Hauterkrankung
 - Tumorleiden, -operationen
 - Shuntarm
 - Gefäßanomalie

- Allgemein
 - Kardiovaskuläre Erkrankungen
 - Neurologische Erkrankungen
 - Zerebrovaskuläre Erkrankungen
 - Osteoporose
 - Malignom
 - Rheumatische Vorerkrankungen
 - Diabetes mellitus
 - Leber-/Nierenerkrankungen
 - Infektionen
 - Hepatitis B, C
 - HIV
 - Multiresistente Keime
 - Allgemeine Hauterkrankungen
 - Allergien
 - Inkontinenz
 - Flüssigkeitsbilanz
 - Bisherige Mobilität, Aktivitäten des täglichen Lebens
 - Alkoholabusus, Drogen
- Sozial
 - Soziale Umstände/ Prognose
 - Familiensituation
 - Pflegefall/ Pflegeheim
 - Rechts-/ Linkshänder
 - Rehabilitationsfähigkeit

3.4. Wichtige Begleitumstände

- Zeitpunkt und -intervall zwischen Unfall, Notfallbehandlung und stationärer Aufnahme
 - Dauer der Schädigung des N. radialis
- Medikamente
 - Gerinnungshemmende Substanzen
 - Acetylsalicylsäure (ASS) und Kombinationspräparate
 - Cumarine
 - Direkte orale Antikoagulantien (DOAKs)
 - Nichtsteroidale Antirheumatika (NSAR)
 - Clopidogrel
 - Zytostatika
 - Metforminhaltige Antidiabetika
 - Kortison

3.5. Symptome

- Fehlstellungen – Abnorme Beweglichkeit
- Schmerzen am Oberarm
- Ausstrahlung bis in die Hand
- Funktionseinschränkung der Schulter
- Funktionseinschränkung Ellbogen

- Motorische Ausfälle
- Sensible Ausfälle
- Im Laufe von Tagen oft ausgedehnte Hämatombildung

4. Diagnostik

4.1. Notwendige Untersuchungen

4.1.1. Klinische Untersuchung lokal

- Schonhaltung des verletzten Armes
- Prellmarke und Hämatom
- Schmerzen bei aktiver und passiver Bewegung
- Druckschmerzhafter Oberarmschaft
- Offene Fraktur - z.B. Hautdurchspießung von innen
- Krepitation – nicht prüfen (N. radialis!)
- Kontamination im späteren Operationsgebiet und Axilla (Akne/Akne inversa!)
- Periphere Durchblutung
- Neurologische Ausfälle (speziell: Sensibilität im autonomen Gebiet des N. radialis bei Frakturen am Übergang vom mittleren zum distalen Drittel –Holstein-Lewis-Fraktur) [1, 38, 39]
- Wunden im Frakturbereich
- Schwellung, Spannungsblasen
- Begleitverletzungen (insbesondere bei Rasanztraumata)
- Bewegungsmaß der gesunden Seite als Referenz

4.1.2. Röntgenuntersuchung (konventionell)

- Oberarmschaft und angrenzende Gelenke in 2 Ebenen (Schulter und Ellbogengelenk)

4.1.3. Laboruntersuchungen

- Laboruntersuchung unter Berücksichtigung von Alter und Begleiterkrankungen des Patienten
 - Ursachenuntersuchung
 - Operationsvorbereitung
 - Patienten mit gerinnungshemmenden Medikamenten individuell und interdisziplinär zu beurteilen, Risikoabwägung zwischen Folgen von OP-Verzögerung, vermehrter perioperativen Blutungsneigung und Auswirkungen auf Grunderkrankung (Beeinflussung des Operationsverfahrens möglich!)

4.2. Fakultative Untersuchungen

4.2.1. Computertomographie

- Bei Verdacht auf Frakturausläufer in den Oberarmkopf oder die supra-/diacondyläre Region [40]
- Bei Verdacht auf Gefäßläsion (CT-Angiographie)

4.3. Ausnahmsweise

- Sonographie bei Radialisverletzung
- Magnetresonanztomographie
- Bei Zusatzverletzungen:
 - Angiographie
 - Fachneurologische Untersuchung
- Ausschluss multiresistenter Keime

4.4. Nicht erforderlich

- Szintigraphie
- Arthrographie

4.5. Diagnostische Schwierigkeiten

- Undislozierte Fraktur
- Erkennen einer proximalen oder distalen Gelenkbeteiligung
- Erkennen einer pathologischen Fraktur
- Primärer oder sekundärer Radialisschaden
- Beurteilung des traumatischen N. radialis-Schadens: Durchtrennung oder Quetschung?
- Gefäßverletzung (Intimaläsion)

4.6. Differentialdiagnose

- Humeruskopffraktur
- Supracondyläre Oberarmfraktur

5. Klinische Erstversorgung

5.1. Klinisches Management

- Lagerung
- Ruhigstellung im immobilisierenden Verband

5.2. Allgemeine Maßnahmen

- Thromboseprophylaxe
 - (siehe zum Risiko, allgemeinen und medikamentösen Maßnahmen aktuelle interdisziplinäre Leitlinie VTE Prophylaxe der AWMF [41])
 - Rasche Mobilisation des Patienten
- Schmerztherapie

- Analgetikagabe
- Dekubitusprophylaxe
 - Frühzeitige Mobilisation
 - Bettruhe normalerweise nicht erforderlich
 - Lagerung auf speziellen druckmindernden Unterlagen, z.B. Gel-Matten auf dem Operationstisch → reduziert die Dekubitusrate
 - Abschwellende Maßnahmen

5.3. Spezielle Maßnahmen

- Single Shot Antibiose
- Antibiotikagabe bei offenen Frakturen
 - Eine Antibiotikaprophylaxe reduziert die Rate der oberflächlichen und tiefen Wundinfektionen [42]
 - Antibiotikagabe frühzeitig nach der Aufnahme oder spätestens mit Beginn der Anästhesieeinleitung [43]
- Tetanusauffrischung

5.4. Klinische Erstversorgung bei Polytrauma

- Vorgehen gemäß gültigen Versorgungsalgorithmen/Leitlinien (ATLS, DGU-S3 Leitlinie 187-023 Polytrauma / Schwerverletzten-Behandlung) [37]
- Fixateur externe bis zur definitiven Versorgung (bessere Weichteilprotektion im Vergleich zum Cast, erleichterte Pflege des Patienten)
- Offene Frakturen: tiefe Wundreinigung, Dbridement, Drainage und operative Stabilisierung
- Stabilisierung der Vitalparameter bis zur definitiven Versorgung

6. Indikation zur definitiven Therapie

Ziel ist die Wiedererlangung einer guten Funktion des Armes, der Schulter und des Ellbogens

Die Wahl des Behandlungsverfahrens wird wesentlich beeinflusst durch den Frakturtyp, die Knochenqualität (Osteoporose), das biologische Alter, den Funktionsanspruch und Begleiterkrankungen.

6.1. Nicht-operativ

- Allgemeine oder lokale Kontraindikationen gegen eine Operation
- Fakultativ: Schafffrakturen im mittleren Drittel ohne Diastase (guter Knochenkontakt), insbesondere nicht dislozierte oder gering dislozierte Frakturen (lange Schrägbrüche), reponier- und retinierbare Frakturen

6.2. Operativ

6.2.1. Indikation zur Osteosynthese

- Offene Fraktur (ab 2°)
- Drohendes Kompartmentsyndrom (Notfallindikation)
- Defektfraktur

- Persistierende Diastase – Interponatbildung
- Serienverletzung der Extremität (Kettenverletzung, „Floating elbow“)
- Begleitende Gefäßschäden [45]
- Nervenschaden (sekundärer Radialisschaden nach Manipulation) [46-50]

6.2.2. Relative Indikationen

- Oberarmfraktur bei Polytrauma [53]
- Offene Fraktur 1°
- Ausstrahlende Frakturen in den Oberarmkopf bei älterer Population „Fragility Fractures“ [54]
- Distale Schafffrakturen mit gefährdetem N. radialis [55, 56]
- Sekundäre Dislokation nach konservativer Therapie
- Pathologische Fraktur [11, 51]
- Beidseitige Humerusfraktur
- Querfraktur oder kurze Schrägfraktur [52]
- Adipositas
- Fehlende Compliance
- Schwere Omarthrose
- Dislozierte Fraktur (>20° Antekurvation/ >30° Varusfehlstellung/ >3cm Dislokation/ >20° Innen-/Außenrotation) [9,44,61,62]

Die primäre Radialisläsion stellt KEINE absolute Operationsindikation dar – hohe spontane Erholungsrate [19, 28, 30, 47, 57-59]

Empfehlung der Leitlinienkommission

6.3. Stationär/ambulant

- Die konservative Therapie erfolgt meist ambulant, abhängig von:
 - Allgemeinzustand
 - Vorerkrankungen
 - Begleitverletzungen
- Die operative Therapie erfolgt in der Regel stationär und nur ausnahmsweise ambulant

7. Therapie nicht-operativ

7.1. Logistik

- Stützverbandsmaterial
- Orthese
- Physiotherapeutisches Behandlungskonzept
- Möglichkeit der radiologischen Kontrolle der Fraktur

7.2. Begleitende Maßnahmen

- Analgetika bedarfsabhängig
- Aufklärung

- über Behandlungskonzept
- Alternativverfahren
- Komplikationsmöglichkeiten, Risiken und Langzeitfolgen
- Klärung der häuslichen Versorgung
- Behandlung der Sturzursache
- Diagnostik und Behandlung von weiteren Begleiterkrankungen
- Manuelle Lymphdrainage

7.3. Häufigste Verfahren

- Kurzfristige Ruhigstellung für 2-3 Wochen (z.B. Gilchristverband mit Gips-U-Schiene oder Desaultverband)
- Funktionelle Weiterbehandlung mit (Sarmiento)-Brace für 8-10 Wochen (passive und aktive Bewegungsübungen bis zur Schmerzgrenze) [60-69]
- Analgetika

7.4. Alternative Verfahren

- Operation [70]

7.5. Zeitpunkt

- Möglichst früh nach dem Unfall

7.6. Weitere Behandlung

- Röntgenkontrollen im Verlauf
- Kontrollen von Orthese, Hautverhältnissen, Durchblutung
- Nervenfunktion – N. radialis; Prüfung im Verlauf
- Bei anhaltenden Schmerzen oder Gefühlsstörungen sofortige Vorstellung
- Selbständige Bewegungsübungen der Schulter, des Ellenbogens und der Gelenke der Hand
- Physiotherapie
- Co-Kontraktionen – besonders im Brace
- Bei sekundärer Dislokation Operationsindikation erneut prüfen

7.7. Risiken und Komplikationen

- Sekundäre Neurologische Ausfälle (N. radialis 9,5%) [63]
- Sekundäre Dislokation der Fraktur
- Verzögerte Heilung und Pseudarthrose (2%) [60, 71, 72]
- Heilung in Fehlstellung (bis zu 15%, wobei 87% <16° Varus und 2% Varus >24°) [9, 60, 73]
- Ausgedehntes Hämatom am Arm
- Hämatom bedingtes Kompartmentsyndrom
- Druckstellen durch den Stützverband
- Blutumlaufstörungen und
- Lymphödem und Schwellung der Hand durch den Stützverband

- Feuchtigkeitsbedingte Hauterkrankungen in der Axilla und unter den Mammae bis hin zum Schweißdrüsenabszess, Intertrigo Prophylaxe
- Bewegungseinschränkung, Funktionsbehinderung und Kraftminderung des gesamten Armes [74]
- Einsteifung von Ellbogen oder Schulter
- Complex Regional Pain Syndrom (CRPS)
- Medikamentennebenwirkungen

8. Therapie operativ

8.1. Logistik

- Instrumente und Implantate für die Osteosynthese und denkbare Komplikationen
- Möglichkeit der intraoperativen Durchleuchtung
- Möglichkeit für zusätzliche fixierende Stützverbände
 - Instrumente für intraoperative Komplikationen
 - Instrumente für Spongiosaplastik
 - ggf. Knochenersatzmaterialien
 - Knochenzement

8.2. Perioperative Maßnahmen

8.2.1. Allgemeine Maßnahmen

- Aufklärung über Therapie, Gefahren, Erfolgsaussichten und Alternativverfahren [77-79]
- Labor, EKG, und Röntgenaufnahme des Thorax nach Alter und Anamnese
- Thromboseprophylaxe nach individuellem Gefährdungsrisiko (s.a. *AWMF-S3-Leitlinie* Prophylaxe der venösen Thromboembolie (VTE) [41])
- Antibiotikagabe (s.a. 5.2, Leitlinie Perioperative und Periinterventionelle Antibiotikaphylaxe[43])
- Lagerung auf speziellen druckmindernden Unterlagen, z.B. Gel-Matten auf dem Operationstisch → reduziert deutlich die Dekubitusrate
- Erythrozyten Konzentrate nach klinikinterner SOP

Bei Verdacht auf eine Osteoporose assoziierte Fraktur: Diagnostik, Prophylaxe und Therapie der Osteoporose nach DVO-Leitlinien veranlassen.

Empfehlung der Leitlinienkommission

8.2.2. Patienten mit gerinnungsbeeinträchtigenden Medikamenten

- Patienten mit gerinnungshemmenden Medikamenten sollten individuell und interdisziplinär beurteilt werden.
- Es findet eine Risikoabwägung zwischen den Folgen einer OP-Verzögerung, einer vermehrten perioperativen Blutungsneigung und den Auswirkungen auf die Grunderkrankung statt.
- Diese Erwägungen können auch die Auswahl des Operationsverfahrens beeinflussen.

8.2.3. Anästhesieverfahren

- Vollnarkose
- Regionalanästhesie

8.3. Häufigste Verfahren

Ansprüche

- Wiederherstellung von Funktion und Beweglichkeit im Verlauf
- Schmerzreduktion
- Frühe Bewegungsstabilität
- Schonendes Operationsverfahren
- Einfache Operationstechnik
- Niedrige Komplikationsrate
- Geringe Inzidenz von Pseudarthrosen

8.3.1. Osteosynthese

Die Knochenqualität, der Frakturtyp und das Ausmaß der Dislokation sollten zu Beginn der Behandlung genau eingeschätzt werden.

Empfehlung der Leitlinienkommission

Derzeit gängige und akzeptierte Verfahren:

- Plattenosteosynthese nach AO
 - konventionell [80, 81]
 - winkelstabil [44, 82-84]
 - MIPO (minimalinvasive Plattenosteosynthese) [52, 85-103]
- Intramedulläre Nagelungen (ante- oder retrograd, konventionelle oder winkelstabile Verriegelung) [59, 104-119]
- Implantatkombinationen [120]

8.3.2. Fakultative ergänzende Maßnahmen

- Zementaugmentation der Schraubenlager

8.3.3. Lagerung

- Beach chair
- Rückenlage
- Bauchlage

Lagern, Desinfizieren und Abdecken unter leichtem achsgerechtem Zug.

Empfehlung der Leitlinienkommission

8.3.4. Zugang

Mehrere Zugänge werden in der Literatur empfohlen

- Transdeltoidaler Zugang minimal-invasiv (antegrader Humerusnagel)
- Antero-lateraler transbrachialer Zugang (für Platte) [121-123]
- Lateraler Zugang [124]

- Dorsaler Zugang (nach Henry, für Platte oder retrograden Humerusnagel) [125, 126]
- Modifizierter dorsaler Zugang [55, 120, 127, 128]
- Selten medialer Zugang [129]
- Minimalinvasive Zugänge für MIPO-Technik [101, 130]

8.4. Alternative Verfahren

- Verbundosteosynthese
 - bei ausgeprägter Osteoporose
 - bei pathologischen Frakturen [131-135]

8.5. Seltene Verfahren

- Fixateur externe (bei schwerem Weichteiltrauma oder Polytrauma) [136-138]
- Markraumdrahtungen [139-143]
- Bündelnagelung
- Monomer/Polymer Implantate
- Expandierbarer, mit Wasser gefüllter Marknagel [108, 144]
- Marchetti-Vincenzi-Nagel [105]
- Sogenannte Sicherheits-Verriegelungsnägel [145, 146]
- Arthroskopisch assistierte Nagelung [147]
- Flexibler Nagel [141]
- Doppelplattenosteosynthese [148]

8.6. Operationszeitpunkt

- Notfalloperation (alternativ auch „Dringliche Operation“) bei:
 - Begleitender Gefäßverletzung
 - Drohendem oder manifestem Kompartmentsyndrom
 - Offenen Frakturen 2° und 3°
 - Frakturen mit schwerem Weichteilschaden
- Primärversorgung anstreben [149]
 - Erhebliche nicht reponierbare Dislokation mit drohendem sekundärem Schaden
 - Andere Frakturen sofern von der Logistik und dem Zustand des Verletzten vertretbar
 - Kettenverletzung
 - Bei Schürfungen im Operationsgebiet (Gefahr der Keimbesiedelung)
- Selten sekundäre Versorgung
 - Nach fehlgeschlagenem konservativem Behandlungsversuch [150]
 - Sekundäre Radialisläsion

8.7. Postoperative Behandlung

8.7.1. Allgemeine postoperative Maßnahmen

- Hochlagerung
- Kryotherapie
- Fortführung der Thromboseprophylaxe (siehe Interdisziplinäre Leitlinie der AWMF [41])
- Analgesie (Analgetika, fakultativ Skalenusblock)
- Ggf. Fortführung einer begonnenen Antibiotikatherapie bei offenen Frakturen unter Berücksichtigung des Erregerspektrums

- Hb-Kontrolle individuell
- Flüssigkeits- und Elektrolytbilanzierung; Elektrolytentgleisungen, insbesondere Hyponatriämie und Hypokaliämie sind in der postoperativen Phase häufig und geben die geringe renale Kompensationsfähigkeit des alten Menschen wieder [151-154]

8.7.2. Spezielle chirurgische postoperative Maßnahmen

- Kontrolle von Durchblutung, Sensibilität und Motorik peripher
- Regelmäßige Wundkontrollen
- Wunddrainagen- bzw. Redondrainagenpflege
- Ruhigstellung zur Schmerzreduktion (z.B. Gilchristverband, Desaultverband)
- Postoperative Röntgenkontrolle in 2 Ebenen mit angrenzenden Gelenken

8.7.3. Physiotherapie

- Frühmobilisation [155]
- Geführte Frühmobilisation [156]
 - Adäquate Analgesie
 - Pendelübungen
 - Passive Bewegungsübungen
- Lymphdrainage bei Schwellung
- Schultermotorschiene fakultativ

8.7.4. Weitere postoperative Maßnahmen

- Behandlung sturzauslösender Ursachen
 - Therapie von Herzrhythmusstörungen
 - Therapie von neurologischen Erkrankungen
 - Therapie von Gefäßerkrankungen
- Einleitung einer adäquaten Sturzprophylaxe
- Therapie einer Osteoporose

8.8. Risiken/Komplikationen

- Allgemein
 - Thrombose
 - Stressulcera (u.a. bei NSAR-Medikation speziell in Kombination mit blutgerinnungsaktiver Medikation und Cortison beachten)
 - Pneumonie
 - Verlängerter Aufenthalt (insbesondere Plattenosteosynthese) / Wiederaufnahme (insbesondere Marknagelosteosynthese) [157]
- Lokal
 - Gefäßverletzung
 - Nachblutung, Hämatom
 - Nervenschaden
 - Wundrandnekrosen/Wundheilungsstörung
 - Weichteilinfekt
 - Gelenkeinstellung
- Knochen und Implantat
 - Sekundärer Radialisschaden (4 -16%) [29, 158-164]
 - Sekundäre Dislokation/Implantatversagen

- Implantatfehlage und –dislokation [165]
- Zusätzliche intraoperative Fraktur [165]
- Impingement zwischen Akromion und Implantat und/oder Fragment
- Dreh- und Achsabweichungen [166]
- Allergie gegen das Implantat [167]
- Osteitis [168]

9. Weiterbehandlung

9.1. Rehabilitation

- Physiotherapie unter adäquater Analgesie
- Lymphdrainage bei Schwellungen
- Selbsttätige Bewegungsübungen
- Möglichst frühzeitiger Einsatz der Hand und der oberen Extremität im täglichen Leben
- Motorbewegungsschiene (CPM = continuous passive motion) fakultativ

9.2. Kontrollen

- Klinische und radiologische Kontrollen in Abhängigkeit von Alter, Beanspruchung, Knochenqualität, Beschwerden und Behandlungsverfahren
- Wiederaufnahme von Diagnostik und Therapie bei Komplikationen
- Bei Verdacht auf Pseudarthrose: CT

9.3 Implantatentfernung

Eine Implantatentfernung nach abgeschlossener Frakturheilung ist möglich, aber nicht zwingend. Hierzu ist die DGOU-Leitlinie 187-011 Implantatentfernung nach Osteosynthese [169] zu berücksichtigen.

- Die Indikation zur vollständigen oder teilweisen Entfernung muss im Einzelfall gestellt werden, sie ist abhängig von:
 - lokalen Beschwerden
 - Alter
 - Aktivitätsgrad
 - Implantat - Gefahr einer Radialisläsion bei Plattenentfernung, vor allem dorsal
 - sekundär notwendig werdenden Operationen (Pseudarthrose, Endoprothese)
 - Implantatwanderung
 - Impingement nach Marknagelentfernung besser [170]
 - Infizierte Osteosynthese:
 - bei akutem Infekt möglichst frühe Implantatentfernung und Verfahrenswechsel [171]
 - Wechsel des Implantates (ein- oder zweizeitig) mit Débridement und Eradikation des Infektes durch Antibiotikatherapie (DGOU-Leitlinie 187-035 Akute und chronische exogene Osteomyelitis langer Röhrenknochen des Erwachsenen [172])
 - Retention des Implantates und Behandlung mit Débridement und suppressive Antibiotika-Therapie
 - Bei beherrschtem Infekt und stabiler Implantatlage Frakturheilung abwarten

9.4. Spätkomplikationen

9.4.1. Nicht-operative Therapie

- Bewegungseinschränkung, besonders der angrenzenden Gelenke
- Pseudarthrose (0-65%) [9, 21, 173, 174]
- Heilung in Fehlstellung (ca. 15%) [9]

9.4.2. Operative Therapie

- Osteosynthese
 - Dislokation der Fraktur
 - Implantatdislokation
 - Implantatbruch
 - verzögerte Heilung, Frakturheilungsstörung, Pseudarthrose (3-34,8%) [111, 173-180]
 - Heterotope Ossifikationen
 - CRPS
 - Funktionsstörung der Schulter und weiterer Gelenke der betroffenen Extremität [179, 181]
 - Bewegungseinschränkung [182]
 - Impingement subacromial [170]
 - Spätinfekte [168, 170, 183]

9.5. Dauerfolgen

- Bewegungseinschränkung der Schulter und peripherer Gelenke (posttraumatische Arthrofibrose, Schultersteife)
- Kraftminderung des Armes
- Ästhetisch störende Narben
- Persistierende Nervenausfälle

10. Klinisch-wissenschaftliche Ergebnis-Scores

- Constant/Murley-Score [184]
- Neer Score [185]
- Rowe-Score [186]
- Disabilities of the Arm, Shoulder and Hand (DASH)-Score [187]
- American Shoulder and Elbow Surgeons (ASES) Standardized Shoulder Assessment Form [188]
- Oxford Shoulder Score [189]
- Shoulder Rating Questionnaire [190]
- SF-36 [191]
- SMFA [192, 193]
- The Radiographic Union Score for HUmeral fractures (RUSHU) [72]
- Radiographic humerus union measurement (RHUM) [71]

11. Prognose

Insgesamt ist die Prognose abhängig von den Begleitverletzungen, individuellen Patientenfaktoren (z.B. Osteoporose), der Therapie, der Weiterbehandlung und der Mitarbeit des Patienten.

Prognose abhängig von

- Frakturform, Frakturmorphologie und Lokalisation
- Begleitendem Weichteilschaden und dessen Management
- Behandlungsform [194]
- Behandlungszeitpunkt
- Behandlungsverlauf
- Mitbeteiligung eines Gelenks
- Mitarbeit des Patienten
- Rauchen (erhöhte Rate an Pseudarthrosen und verzögerter Knochenbruchheilung bei Rauchern)
- Alter des Patienten [195]
- Vorerkrankungen (Diabetes, pAVK, Osteoporose, Rheuma, Arthrose)
- Bei optimaler Konstellation dieser Faktoren ist die Prognose für eine Wiederherstellung der Funktion gut.

11.1. Nicht-operative Behandlung

- Pseudarthrose, v.a. im proximalen Drittel durch Weichteilinterposition (0-65%) [9, 21, 173]
- Schmerzen mäßigen Grades
- Abhängig von der Händigkeit des Patienten

11.2. Operative Behandlung

- Keine signifikanten Differenzen zwischen ORIF-IMN-MIPO [196]
- Bewegungseinschränkung
- sekundäre Dislokation in Abhängigkeit von Frakturtyp, Knochenqualität, Reposition und Implantat
- Pseudarthrose (3-34,8%) [111, 173, 175-177]

12. Prävention von Folgeschäden

- Wiederherstellung von Achse, Rotation, Länge und Gelenken, wenn nötig, auch sekundär
- Vermeidung und Behandlung instabiler Narben
- Behandlung von Komplikationsfolgen [173, 197-224]
- Im direkten Anschluss an die Implantatentfernung Vermeidung von Spitzenbelastungen
- Kompressionsbehandlung nach Thrombose oder bei chronischer Schwellneigung

13. Schlüsselwörter

13.1. Schlüsselwörter deutsch

Allgemeine Maßnahmen – Alternativverfahren – Analgetikagabe – Anästhesieverfahren – Anschlussheilbehandlung – Antegrade Nagelung – AO-Klassifikation – ASES Score – Ätiologie – Aufklärung – Augmentation – Begleitumstände – Begleitverletzungen – Behandlungsalgorithmus – Behandlungsaufschub – Bewegungseinschränkung – Constant Score – DASH-Score – Dauerfolgen – Dekubitusprophylaxe – Diabetes mellitus – Diagnostik – Differentialdiagnose – Dokumentation – Ermüdungsfraktur – Flüssigkeits- und Elektrolytbilanzierung – Frakturrisiko – Frühmobilisation – Gefäß- und Nervenläsion – Geriatrische Rehabilitation – Gerinnungshemmende Substanzen – Gleichgewichtsstörungen – Grunderkrankungen – häuslicher Sturz – Heterotrope Ossifikationen – Hormonmangel – Hormonsubstitution – Humerusschaft – Implantatentfernung – Implantatversagen – Indikation – Infektionsprophylaxe – Inzidenz – Kalziumsubstitution – kardiovaskuläre Erkrankungen – Klinische Erstversorgung – Klinisches Management – Knochenbezogen – Knochenersatzmaterial – Komplikationen – Kompressionsschraube – Koordinationsstörungen – körperliche Aktivität – Labor – Lagerung – Lagerungstherapie – Leitlinien – Logistik – Lokalisation – Lungenembolie – Markdrahtung – Marknagelung – MIPO (minimalinvasive Plattenosteosynthese) – Mobilisation – Morbidität – Mortalität – MRSA – Multimorbidität – Muskel- und Gleichgewichtstraining – Muskelaufbau – Neer Score – Neurologische Erkrankungen – nichtoperative Behandlung – niedrige Knochendichte – Notfallmaßnahmen – Oberarm – Oberarmhals – Oberarmschaftfraktur – Oberarmschaftpseudarthrose – Operationszeitpunkt – operative Behandlung – Osteoporose – Osteosynthese – Östrogentherapie – Oxford shoulder score – Pathologische Fraktur – Perioperative Maßnahmen – Physiotherapie – Plattenosteosynthese – Plexusläsion – Postoperative Behandlung – Postoperative Maßnahmen – Präklinisches Management – Prävention – Prognose – Pseudarthrose – Radialisläsion primär – Radialisläsion sekundär – Rasanztraumen – Regionale Anästhesieverfahren – Rehabilitation – Reosteosynthese – Retrograde Nagelung – RHUM – Risiken – Risikofaktoren – Röntgen – Rowe Score – RUSHU – Schafffraktur – Schmerztherapie – Schraubenosteosynthese – Schulter – Schultersteife – SF-36 – Shoulder Rating Questionnaire – Skalenus-Block – SMFA – Soziale Umstände – Spätkomplikationen – Spongiosaplastik – Standardverfahren – Stromunfall – Synkopen – Therapie nichtoperativ – Therapie operativ – Thrombose – Thromboseprophylaxe – Totalendoprothese – Transport – Unfallhergang – Verletzungshergang – Verletzungsrisiken – Vorerkrankungen – Zerebrovaskuläre Erkrankungen – Zugang

13.2. Key Words englisch

Aetiology – acceleration trauma – accident sequence – accompanying circumstances – accompanying injuries – algorithm – alternative procedures – anaesthetic procedures – analgetics – anaesthesia – antegrade nailing – anticoagulants – AO/OTA classification – approach – ASES score – balance disturbances – blood vessel or nerve lesion – bone related – calcium supplementation – cardio vascular diseases – cerebrovascular diseases – comorbidities – complication – composite osteosynthesis – connecting rehabilitation – consent – Constant score – contraindication – DASH score – decubitus prophylaxis – diabetes mellitus – diagnostics – differential diagnosis – displacement – disturbance – documentation – DVT – early mobilization – emergency measures – estrogen therapy – fall from standing height – fatigue fracture

– first line clinical treatment – first line clinical management – fluid and electrolyte balance – functional status score – general measures – geriatric rehabilitation – guidelines – hardware removal – heterotopic ossification – high voltage injury – hormone deficiency – hormone supplementation – humerus – humeral fracture – implant failure – infection prophylaxis – injury mechanism – injury risks – internal fixation – intramedullary nailing – intramedullary wiring – laboratory parameters – limitation of movement – localization – logistics – long term complications – long term consequences – low bone density – malunion – MIPO (minimally invasive plate osteosynthesis) – mobilization – morbidity – mortality – MRSA – multi morbidity – Neer score – neurological diseases – non-operative treatment – nonunion – open reduction – operative treatment – osteoporosis – osteosynthesis – Oxford shoulder score – pain – pathological fracture – perioperative treatment – physical activity – physiotherapy – placement therapy – placement/positioning – plate fixation – postoperative measures – postoperative treatment – posttraumatic – preclinical management – pre-existing diseases/comorbidity – prevention – pseudoarthrosis – pulmonary embolism – radial nerve lesion (primary or secondary) – regional anaesthetic procedures – rehabilitation – removal of implant – retrograde nailing – RHUM – risk – risk factors – risk of fracture – Rowe score – RUSHU – Salter/Harris – seizure – SF-36 – shaft fracture – Shoulder rating questionnaire – SMFA – social circumstances – standard procedures – surgical stocking – surgical timing – syncope – therapy – thrombosis (DVT) – thrombosis (DVT) prophylaxis – transport – treatment algorithm – treatment delay – upper arm – upper extremity – X-ray

14. Externe Begutachtung und Verabschiedung

DIE LEITLINIE WURDE IM ZEITRAUM VON 10.12.2021 BIS 22.12.2021 VON DEN VORSTÄNDEN DER BETEILIGTEN FACHGESELLSCHAFTEN VERABSCHIEDET.

15. Gültigkeitsdauer und Aktualisierungsverfahren

Die Leitlinie ist ab 22.12.2021 bis zur nächsten Aktualisierung gültig, die Gültigkeitsdauer beträgt 5 Jahre und endet am 22.12.2026. Vorgesehen sind regelmäßige Aktualisierungen; bei dringendem Änderungsbedarf werden diese gesondert publiziert. Kommentare und Hinweise für den Aktualisierungsprozess sind ausdrücklich erwünscht und können an das Leitliniensekretariat gesendet werden.

Kontakt:

Deutsche Gesellschaft für Orthopädie und Unfallchirurgie e.V. (DGOU)

DGOU Leitliniensekretariat

Straße des 17. Juni 106-108

10623 Berlin

Tel.: 030 – 340 60 36 15

leitlinien@dgou.de

www.dgou.de

16. Verwendete Abkürzungen

Abkürzung	Erläuterung
A. brachialis	Arteria brachialis
AHCPR	Agency for Health Care Policy and Research
AO	Arbeitsgemeinschaft für Osteosynthesefragen
ASES	American Shoulder and Elbow Surgeons
ASS	Acetylsalicylsäure
ATLS	Advanced Trauma Life Support
AUVA	Allgemeine Unfallversicherungsanstalt
AWMF	Arbeitsgemeinschaft der Wissenschaftlichen Medizinischen Fachgesellschaften e.V.
BG-liche	berufsgenossenschaftliche
ca.	circa
CPM	continuous passive motion
CRPS	Complex Regional Pain Syndrom
CT	Computertomographie
DASH	Disabilities of the Arm, Shoulder and Hand
DAV	Stationäres Durchgangsarztverfahren
DELBI	Das Deutsche Leitlinien-Bewertungsinstrument
DGOU	Deutsche Gesellschaft für Orthopädie und Unfallchirurgie e.V.
DGU	Deutsche Gesellschaft für Unfallchirurgie e.V.
DGUV	Deutsche Gesetzliche Unfallversicherung e. V.
DOAK	Direkte orale Antikoagulantien
Dr. med.	Doktor der Medizin
DVO	Dachverband Osteologie
e.V.	eingetragener Verein
EK	Evidenzklassen
evtl.	eventuell
Ggf.	gegebenenfalls
HIV	Humaner Immundefizienz-Virus
IMN	Intramedulläre Vernagelung
M. pectoralis major	Musculus pectoralis major
MIPO	minimalinvasive perkutane Plattenosteosynthese
N. radialis	Nervus radialis
N. ulnaris	Nervus ulnaris
NSAR	Nichtsteroidale Antirheumatika
ÖGU	Österreichischen Gesellschaft für Unfallchirurgie
OP	Operation
ORIF	open reduction and internal fixation
OTA	Orthopaedic Trauma Association
pAVK	peripheren arteriellen Verschlusskrankheit
pMDS	periphere Motorik-Durchblutung-Sensibilität
RHUM	Radiographic humerus union measurement
RUSHU	Radiographic Union Score for HUmeral fractures
SAV	Schwerstverletzungsartenverfahren
SF-36	Short Form (36); Gesundheitsfragebogen

SGC	Schweizerischen Gesellschaft für Chirurgie
SIGN	Scottish Intercollegiate Guidelines Network
SMFA	Short Musculoskeletal Function Assessment Bogen
Univ.-Prof.	Universitätsprofessor
U-Schiene	
UVG	Unfallversicherungsgesetz
v.a.	vor allem
VAV	Verletzungsartenverfahren
VTE	venösen Thrombembolie
z.B.	zum Beispiel

17. Literaturverzeichnis

1. Ekholm, R., et al., *Fractures of the shaft of the humerus. An epidemiological study of 401 fractures*. J Bone Joint Surg Br, 2006. **88**(11): p. 1469-73.
2. Volgas, D.A., J.P. Stannard, and J.E. Alonso, *Nonunions of the humerus*. Clin Orthop Relat Res, 2004(419): p. 46-50.
3. Court-Brown, C.M. and B. Caesar, *Epidemiology of adult fractures: A review*. Injury, 2006. **37**(8): p. 691-7.
4. Oliver, W.M., et al., *Fractures of the proximal- and middle-thirds of the humeral shaft should be considered as fragility fractures*. Bone Joint J, 2020. **102-B**(11): p. 1475-1483.
5. Bergdahl, C., et al., *Epidemiology and patho-anatomical pattern of 2,011 humeral fractures: data from the Swedish Fracture Register*. BMC Musculoskelet Disord, 2016. **17**: p. 159.
6. Kim, S.H., R.M. Szabo, and R.A. Marder, *Epidemiology of humerus fractures in the United States: nationwide emergency department sample, 2008*. Arthritis Care Res (Hoboken), 2012. **64**(3): p. 407-14.
7. Holloway, K.L., et al., *Humeral Fractures in South-Eastern Australia: Epidemiology and Risk Factors*. Calcif Tissue Int, 2015. **97**(5): p. 453-65.
8. Mahabier, K.C., et al., *Trends in incidence rate, health care consumption, and costs for patients admitted with a humeral fracture in The Netherlands between 1986 and 2012*. Injury, 2015. **46**(10): p. 1930-7.
9. Lotzien, S., et al., *Standards: Humerusschaftfraktur*. Trauma Berufskr, 2017(19): p. 216–221.
10. Bumbasirevic, M.Z., et al., *Fractures of the humerus during arm wrestling*. Vojnosanit Pregl, 2014. **71**(12): p. 1144-6.
11. Rock, M.G., *Metastatic lesions of the humerus and the upper extremity*. Instr Course Lect, 1992. **41**: p. 329-33.
12. Overmann, A.L., et al., *Incidence and Characteristics of Humeral Shaft Fractures After Subpectoral Biceps Tenodesis*. Orthop J Sports Med, 2019. **7**(3): p. 2325967119833420.
13. Ezeuko, V.C., A.R. Ehimigbai, and E.L. Esechie, *Assessment of some demographic risk factors associated with diaphyseal humeral fractures among Nigerians*. Burns Trauma, 2015. **3**: p. 3.
14. Koca, K., et al., *Spiral-medial butterfly fractures (AO-12-B1) in distal diaphysis of humerus with rotational forces: preliminary results of open reduction and plate-screw fixation*. Eur Rev Med Pharmacol Sci, 2015. **19**(23): p. 4494-7.

15. Osteologie, D., *DVO-Leitlinie 2009 zur Prophylaxe, Diagnostik und Therapie der Osteoporose bei Erwachsenen*. Osteologie 2009. **4**: p. 304-324.
16. Gillespie, L.D., et al., *Interventions for preventing falls in older people living in the community*. Cochrane Database Syst Rev, 2009(2): p. CD007146.
17. Maresca, A., et al., *Multifocal humeral fractures*. Injury, 2014. **45**(2): p. 444-7.
18. Käch, K. and O. Trentz, *Humerusschaft.*, in *Unfallchirurgie.*, A. R ter, O. Trentz, and M. Wagner, Editors. 1995, Urban & Schwarzenberg: München. p. 496–508.
19. Shao, Y.C., et al., *Radial nerve palsy associated with fractures of the shaft of the humerus: a systematic review*. J Bone Joint Surg Br, 2005. **87**(12): p. 1647-52.
20. Jawa, A., et al., *Extra-articular distal-third diaphyseal fractures of the humerus. A comparison of functional bracing and plate fixation*. J Bone Joint Surg Am, 2006. **88**(11): p. 2343-7.
21. Papasoulis, E., et al., *Functional bracing of humeral shaft fractures. A review of clinical studies*. Injury, 2010. **41**(7): p. e21-27.
22. Schwab, T.R., et al., *Radial nerve palsy in humeral shaft fractures with internal fixation: analysis of management and outcome*. Eur J Trauma Emerg Surg, 2018. **44**(2): p. 235-243.
23. Pailhe, R., et al., *Plate osteosynthesis of humeral diaphyseal fractures associated with radial palsy: twenty cases*. Int Orthop, 2015. **39**(8): p. 1653-7.
24. Claessen, F.M., et al., *Factors associated with radial nerve palsy after operative treatment of diaphyseal humeral shaft fractures*. J Shoulder Elbow Surg, 2015. **24**(11): p. e307-11.
25. Noaman, H., et al., *Early surgical exploration of radial nerve injury associated with fracture shaft humerus*. Microsurgery, 2008. **28**(8): p. 635-42.
26. Ring, D., K. Chin, and J.B. Jupiter, *Radial nerve palsy associated with high-energy humeral shaft fractures*. J Hand Surg Am, 2004. **29**(1): p. 144-7.
27. Esparza, M., et al., *Ultrasound Evaluation of Radial Nerve Palsy Associated with Humeral Shaft Fractures to Guide Operative Versus Non-Operative Treatment*. Acta Med Acad, 2019. **48**(2): p. 183-192.
28. Hegeman, E.M., et al., *Incidence and Management of Radial Nerve Palsies in Humeral Shaft Fractures: A Systematic Review*. Cureus, 2020. **12**(11): p. e11490.
29. Hendrickx, L.A.M., et al., *Radial nerve palsy associated with closed humeral shaft fractures: a systematic review of 1758 patients*. Arch Orthop Trauma Surg, 2020.
30. Ilyas, A.M., J.J. Mangan, and J. Graham, *Radial Nerve Palsy Recovery With Fractures of the Humerus: An Updated Systematic Review*. J Am Acad Orthop Surg, 2020. **28**(6): p. e263-e269.
31. Grass, G., et al., *Primary Exploration of Radial Nerve is Not Required for Radial Nerve Palsy while Treating Humerus Shaft Fractures with Unreamed Humerus Nails (UHN)*. Open Orthop J, 2011. **5**: p. 319-23.
32. O'Donnell, T.M., et al., *Concomitant injuries to the ipsilateral shoulder in patients with a fracture of the diaphysis of the humerus*. J Bone Joint Surg Br, 2008. **90**(1): p. 61-5.
33. Lyu, F., et al., *Management of Dislocation of the Shoulder Joint with Ipsilateral Humeral Shaft Fracture: Initial Experience*. Orthop Surg, 2020. **12**(5): p. 1430-1438.
34. Mueller, M.E., et al., *The comprehensive Classification of fractures of long bones*. 1990, Berlin, Heidelberg, New York, Tokio,.
35. Meinberg, E.G., et al., *Fracture and Dislocation Classification Compendium-2018*. J Orthop Trauma, 2018. **32 Suppl 1**: p. S1-S170.

36. Wolf, J.M., et al., *Acute trauma to the upper extremity: what to do and when to do it*. J Bone Joint Surg Am, 2009. **91**(5): p. 1240-52.
37. AWMF, *Polytrauma / Schwerverletzten-Behandlung*. 2016.
38. Holstein, A. and G.M. Lewis, *Fractures of the Humerus with Radial-Nerve Paralysis*. J Bone Joint Surg Am, 1963. **45**: p. 1382-8.
39. Pollock, F.H., et al., *Treatment of radial neuropathy associated with fractures of the humerus*. J Bone Joint Surg Am, 1981. **63**(2): p. 239-43.
40. Stedtfeld, H.W. and R. Biber, *Proximal third humeral shaft fractures -- a fracture entity not fully characterized by conventional AO classification*. Injury, 2014. **45 Suppl 1**: p. S54-9.
41. AWMF, *Prophylaxe der venösen Thromboembolie (VTE)*. 2009.
42. Classen, D.C., et al., *The timing of prophylactic administration of antibiotics and the risk of surgical-wound infection*. N Engl J Med, 1992. **326**(5): p. 281-6.
43. AWMF, *Leitlinien zur Hygiene in Klinik und Praxis. Perioperative Antibiotikaprophylaxe*. Wiesbaden: mhp-Verlag, 2009.
44. van de Wall, B.J.M., et al., *Results of plate fixation for humerus fractures in a large single-center cohort*. Arch Orthop Trauma Surg, 2020. **140**(10): p. 1311-1318.
45. Paryavi, E., et al., *Salvage of upper extremities with humeral fracture and associated brachial artery injury*. Injury, 2014. **45**(12): p. 1870-5.
46. Bishop, J. and D. Ring, *Management of radial nerve palsy associated with humeral shaft fracture: a decision analysis model*. J Hand Surg Am, 2009. **34**(6): p. 991-6 e1.
47. Korompilias, A.V., et al., *Approach to radial nerve palsy caused by humerus shaft fracture: is primary exploration necessary?* Injury, 2013. **44**(3): p. 323-6.
48. Prodromo, J. and R.J. Goitz, *Management of radial nerve palsy associated with humerus fracture*. J Hand Surg Am, 2013. **38**(5): p. 995-8; quiz 998.
49. Rocchi, M., et al., *Humerus shaft fracture complicated by radial nerve palsy: Is surgical exploration necessary?* Musculoskelet Surg, 2016. **100**(Suppl 1): p. 53-60.
50. Niver, G.E. and A.M. Ilyas, *Management of radial nerve palsy following fractures of the humerus*. Orthop Clin North Am, 2013. **44**(3): p. 419-24, x.
51. Muramatsu, K., et al., *Treatment of metastatic bone lesions in the upper extremity: indications for surgery*. Orthopedics, 2010. **33**(11): p. 807.
52. Matsunaga, F.T., et al., *Minimally Invasive Osteosynthesis with a Bridge Plate Versus a Functional Brace for Humeral Shaft Fractures: A Randomized Controlled Trial*. J Bone Joint Surg Am, 2017. **99**(7): p. 583-592.
53. Brumback, R.J., et al., *Intramedullary stabilization of humeral shaft fractures in patients with multiple trauma*. J Bone Joint Surg Am, 1986. **68**(7): p. 960-70.
54. James, I.B., et al., *Open reconstruction of complex proximal metadiaphyseal fragility fractures of the humerus*. Geriatr Orthop Surg Rehabil, 2014. **5**(1): p. 9-13.
55. Kharbanda, Y., et al., *Retrospective analysis of extra-articular distal humerus shaft fractures treated with the use of pre-contoured lateral column metaphyseal LCP by triceps-sparing posterolateral approach*. Strategies Trauma Limb Reconstr, 2017. **12**(1): p. 1-9.
56. Jain, D., et al., *Outcome of anatomic locking plate in extraarticular distal humeral shaft fractures*. Indian J Orthop, 2017. **51**(1): p. 86-92.
57. Belayneh, R., et al., *Final outcomes of radial nerve palsy associated with humeral shaft fracture and nonunion*. J Orthop Traumatol, 2019. **20**(1): p. 18.
58. Yorukoglu, A.C., et al., *Humeral shaft fractures and radial nerve palsy: early exploration findings*. Eklemler Hastalik Cerrahisi, 2016. **27**(1): p. 41-5.
59. Thakur, A., et al., *Antegrade Unreamed Locked Intramedullary Nailing in Open Fractures of Shaft of Humerus*. J Clin Diagn Res, 2016. **10**(9): p. RC13-RC16.

60. Sarmiento, A., et al., *Functional bracing for the treatment of fractures of the humeral diaphysis*. J Bone Joint Surg Am, 2000. **82**(4): p. 478-86.
61. Zagorski, J.B., et al., *Diaphyseal fractures of the humerus. Treatment with prefabricated braces*. J Bone Joint Surg Am, 1988. **70**(4): p. 607-10.
62. Sarmiento, A., et al., *Functional bracing of fractures of the shaft of the humerus*. J Bone Joint Surg Am, 1977. **59**(5): p. 596-601.
63. Denard, A., Jr., et al., *Outcome of nonoperative vs operative treatment of humeral shaft fractures: a retrospective study of 213 patients*. Orthopedics, 2010. **33**(8).
64. Pehlivan, O., *Functional treatment of the distal third humeral shaft fractures*. Arch Orthop Trauma Surg, 2002. **122**(7): p. 390-5.
65. Kapil Mani, K.C., et al., *Study on outcome of fracture shaft of the humerus treated non-operatively with a functional brace*. Eur J Orthop Surg Traumatol, 2013. **23**(3): p. 323-8.
66. Mahabier, K.C., et al., *Humeral shaft fractures: retrospective results of non-operative and operative treatment of 186 patients*. Injury, 2013. **44**(4): p. 427-30.
67. Ali, E., et al., *Nonoperative treatment of humeral shaft fractures revisited*. J Shoulder Elbow Surg, 2015. **24**(2): p. 210-4.
68. Pal, J.N., et al., *Outcome of humeral shaft fractures treated by functional cast brace*. Indian J Orthop, 2015. **49**(4): p. 408-17.
69. Westrick, E., et al., *Humeral shaft fractures: results of operative and non-operative treatment*. Int Orthop, 2017. **41**(2): p. 385-395.
70. Schoch, B.S., et al., *Humeral shaft fractures: national trends in management*. J Orthop Traumatol, 2017. **18**(3): p. 259-263.
71. Christiano, A.V., et al., *Scoring of radiographic cortical healing with the radiographic humerus union measurement predicts union in humeral shaft fractures*. Eur J Orthop Surg Traumatol, 2020. **30**(5): p. 835-838.
72. Oliver, W.M., et al., *The Radiographic Union Score for HUmeral fractures (RUSHU) predicts humeral shaft nonunion*. Bone Joint J, 2019. **101-B**(10): p. 1300-1306.
73. Crespo, A.M., S.R. Konda, and K.A. Egol, *Set it and Forget it: Diaphyseal Fractures of the Humerus Undergo Minimal Change in Angulation After Functional Brace Application*. Iowa Orthop J, 2018. **38**: p. 73-77.
74. Rosenberg, N. and M. Soudry, *Shoulder impairment following treatment of diaphysial fractures of humerus by functional brace*. Arch Orthop Trauma Surg, 2006. **126**(7): p. 437-40.
75. Klenerman, L., *Fractures of the shaft of the humerus*. J Bone Joint Surg Br, 1966. **48**(1): p. 105-11.
76. Shields, E., et al., *The impact of residual angulation on patient reported functional outcome scores after non-operative treatment for humeral shaft fractures*. Injury, 2016. **47**(4): p. 914-8.
77. Oliver, W.M., et al., *A prospective randomised controlled trial of operative versus non-operative management of fractures of the humeral diaphysis: the HUmeral Shaft Fracture FIXation (HU-FIX) Study protocol*. Trials, 2019. **20**(1): p. 475.
78. Ramo, L., et al., *Open reduction and internal fixation of humeral shaft fractures versus conservative treatment with a functional brace: a study protocol of a randomised controlled trial embedded in a cohort*. BMJ Open, 2017. **7**(7): p. e014076.

79. Mahabier, K.C., et al., *HUMeral shaft fractures: measuring recovery after operative versus non-operative treatment (HUMMER): a multicenter comparative observational study*. BMC Musculoskelet Disord, 2014. **15**: p. 39.
80. McCormack, R.G., et al., *Fixation of fractures of the shaft of the humerus by dynamic compression plate or intramedullary nail. A prospective, randomised trial*. J Bone Joint Surg Br, 2000. **82**(3): p. 336-9.
81. Wali, M.G., et al., *Internal fixation of shaft humerus fractures by dynamic compression plate or interlocking intramedullary nail: a prospective, randomised study*. Strategies Trauma Limb Reconstr, 2014. **9**(3): p. 133-40.
82. Kim, S.J., et al., *Surgical result of plate osteosynthesis using a locking plate system through an anterior humeral approach for distal shaft fracture of the humerus that occurred during a throwing motion*. Int Orthop, 2016. **40**(7): p. 1489-94.
83. Singh, A.K., et al., *Plate osteosynthesis of fractures of the shaft of the humerus: comparison of limited contact dynamic compression plates and locking compression plates*. J Orthop Traumatol, 2014. **15**(2): p. 117-22.
84. Akalin, Y., et al., *Locking compression plate fixation versus intramedullary nailing of humeral shaft fractures: which one is better? A single-centre prospective randomized study*. Int Orthop, 2020. **44**(10): p. 2113-2121.
85. Jiang, R., et al., *Minimally invasive plating for complex humeral shaft fractures*. Arch Orthop Trauma Surg, 2007. **127**(7): p. 531-5.
86. Pospula, W. and T. Abu Noor, *Percutaneous fixation of comminuted fractures of the humerus: initial experience at Al Razi hospital, Kuwait*. Med Princ Pract, 2006. **15**(6): p. 423-6.
87. Livani, B. and W.D. Belangero, *Bridging plate osteosynthesis of humeral shaft fractures*. Injury, 2004. **35**(6): p. 587-95.
88. Shin, S.J., H.S. Sohn, and N.H. Do, *Minimally invasive plate osteosynthesis of humeral shaft fractures: a technique to aid fracture reduction and minimize complications*. J Orthop Trauma, 2012. **26**(10): p. 585-9.
89. Mahajan, A.S., et al., *Is Anterior Bridge Plating for Mid-Shaft Humeral Fractures a Suitable Option for Patients Predominantly Involved in Overhead Activities? A Functional Outcome Study in Athletes and Manual Laborers*. Clin Orthop Surg, 2016. **8**(4): p. 358-366.
90. Shetty, M.S., et al., *Minimally invasive plate osteosynthesis for humerus diaphyseal fractures*. Indian J Orthop, 2011. **45**(6): p. 520-6.
91. Jitprapaikulsarn, S., et al., *Anterior minimally invasive plating osteosynthesis using reversed proximal humeral internal locking system plate for distal humeral shaft fractures*. Eur J Orthop Surg Traumatol, 2020. **30**(8): p. 1515-1521.
92. Schwarz, N., M. Windisch, and B. Mayr, *Minimally Invasive Anterior Plate Osteosynthesis in Humeral Shaft Fractures*. Eur J Trauma Emerg Surg, 2009. **35**(3): p. 271-6.
93. Zogaib, R.K., et al., *Minimal invasive osteosintesis for treatment of diaphyseal transverse humeral shaft fractures*. Acta Ortop Bras, 2014. **22**(2): p. 94-8.
94. Kim, J.W., et al., *A prospective randomized study of operative treatment for noncomminuted humeral shaft fractures: conventional open plating versus minimal invasive plate osteosynthesis*. J Orthop Trauma, 2015. **29**(4): p. 189-94.
95. Apivatthakakul, T., et al., *Less invasive plate osteosynthesis in humeral shaft fractures*. Oper Orthop Traumatol, 2009. **21**(6): p. 602-13.
96. Concha, J.M., A. Sandoval, and P.N. Streubel, *Minimally invasive plate osteosynthesis for humeral shaft fractures: are results reproducible?* Int Orthop, 2010. **34**(8): p. 1297-305.

97. Huri, G., et al., *Functional outcomes of minimal invasive percutaneous plate osteosynthesis (MIPPO) in humerus shaft fractures: a clinical study*. Acta Orthop Traumatol Turc, 2014. **48**(4): p. 406-12.
98. Mehraj, M., et al., *Early Results of Bridge Plating of Humerus Diaphyseal Fractures by MIPO Technique*. Ortop Traumatol Rehabil, 2019. **21**(2): p. 117-121.
99. Zamboni, C., et al., *Rotational evaluation of humeral shaft fractures with proximal extension fixed using the MIPO technique*. Injury, 2018. **49**(8): p. 1558-1561.
100. Zhiquan, A., et al., *Minimally invasive plating osteosynthesis (MIPO) of middle and distal third humeral shaft fractures*. J Orthop Trauma, 2007. **21**(9): p. 628-33.
101. Esmailiejah, A.A., et al., *Treatment of Humeral Shaft Fractures: Minimally Invasive Plate Osteosynthesis Versus Open Reduction and Internal Fixation*. Trauma Mon, 2015. **20**(3): p. e26271.
102. An, Z., et al., *Plating osteosynthesis of mid-distal humeral shaft fractures: minimally invasive versus conventional open reduction technique*. Int Orthop, 2010. **34**(1): p. 131-5.
103. Malhan, S., et al., *Minimally invasive plate osteosynthesis using a locking compression plate for diaphyseal humeral fractures*. J Orthop Surg (Hong Kong), 2012. **20**(3): p. 292-6.
104. Riemer, B., *Intramedullary nailing of the humerus.*, in *The science of intramedullary nailing.*, B. Browner, Editor. 1996, Williams and Wilkins: Baltimore. p. 241 – 263.
105. Scheerlinck, T. and F. Handelberg, *Functional outcome after intramedullary nailing of humeral shaft fractures: comparison between retrograde Marchetti-Vicenzi and unreamed AO antegrade nailing*. J Trauma, 2002. **52**(1): p. 60-71.
106. Biber, R., et al., *An innovative technique of rear entry creation for retrograde humeral nailing: how to avoid iatrogenic comminution*. Injury, 2013. **44**(4): p. 514-7.
107. Muckley, T., et al., *Results of the T2 humeral nailing system with special focus on compression interlocking*. Injury, 2008. **39**(3): p. 299-305.
108. Franck, W.M., et al., *Expandable nail system for osteoporotic humeral shaft fractures: preliminary results*. J Trauma, 2003. **54**(6): p. 1152-8.
109. Petsatodes, G., et al., *Antegrade interlocking nailing of humeral shaft fractures*. J Orthop Sci, 2004. **9**(3): p. 247-52.
110. Lin, J. and S.M. Hou, *Rotational alignment of humerus after closed locked nailing*. J Trauma, 2000. **49**(5): p. 854-9.
111. Ajmal, M., et al., *Antegrade locked intramedullary nailing in humeral shaft fractures*. Injury, 2001. **32**(9): p. 692-4.
112. Vidovic, D., et al., *Treatment of Humeral Shaft Fractures: Antegrade Interlocking Intramedullary Nailing with Additional Interlocking Neutralization Screws through Fracture Site*. Acta Clin Croat, 2019. **58**(4): p. 632-638.
113. Spencer, S.J., et al., *Locked intramedullary nailing of symptomatic metastases in the humerus*. J Bone Joint Surg Br, 2010. **92**(1): p. 142-5.
114. Duygun, F. and C. Aldemir, *Is locked compressive intramedullary nailing for adult humerus shaft fractures advantageous? Eklem Hastalik Cerrahisi*, 2017. **28**(2): p. 80-6.
115. Moura, D.L., et al., *Treatment of Pathological Humerus-Shaft Tumoral Fractures with Rigid Static Interlocking Intramedullary Nail-22 Years of Experience*. Rev Bras Ortop (Sao Paulo), 2019. **54**(2): p. 149-155.
116. Ofluoglu, O., et al., *Minimally invasive treatment of pathological fractures of the humeral shaft*. Int Orthop, 2009. **33**(3): p. 707-12.

117. Sarahrudi, K., et al., *Surgical treatment of pathological fractures of the shaft of the humerus*. J Trauma, 2009. **66**(3): p. 789-94.
118. Sahu, R.L., R. Ranjan, and A. Lal, *Fracture union in closed interlocking nail in humeral shaft fractures*. Chin Med J (Engl), 2015. **128**(11): p. 1428-32.
119. Kumar, R., et al., *Humeral shaft fracture management, a prospective study; nailing or plating*. J Clin Orthop Trauma, 2012. **3**(1): p. 37-42.
120. Prasarn, M.L., et al., *Dual plating for fractures of the distal third of the humeral shaft*. J Orthop Trauma, 2011. **25**(1): p. 57-63.
121. Chang, A.C., et al., *The modified anterolateral approach to the humerus*. J Orthop Surg (Hong Kong), 2019. **27**(3): p. 2309499019865954.
122. Li, Y., et al., *Comparison of the Posterior and Anterolateral Surgical Approaches in the Treatment of Humeral Mid-Shaft Fractures: A Retrospective Study*. Med Sci Monit, 2020. **26**: p. e924400.
123. Lee, S.K., et al., *LCP metaphyseal plate fixation for fractures of the distal third humeral shaft using brachialis splitting approach*. Acta Orthop Belg, 2016. **82**(1): p. 85-93.
124. Lee, T.J., et al., *Modified combined approach for distal humerus shaft fracture: anterolateral and lateral bimodal approach*. Clin Orthop Surg, 2013. **5**(3): p. 209-15.
125. Gausden, E.B., et al., *The triceps-sparing posterior approach to plating humeral shaft fractures results in a high rate of union and low incidence of complications*. Arch Orthop Trauma Surg, 2016. **136**(12): p. 1683-1689.
126. Lotzien, S., et al., *Open reduction and internal fixation of humeral midshaft fractures: anterior versus posterior plate fixation*. BMC Musculoskelet Disord, 2019. **20**(1): p. 527.
127. Gerwin, M., R.N. Hotchkiss, and A.J. Weiland, *Alternative operative exposures of the posterior aspect of the humeral diaphysis with reference to the radial nerve*. J Bone Joint Surg Am, 1996. **78**(11): p. 1690-5.
128. Lewicky, Y.M., J.E. Sheppard, and J.T. Ruth, *The combined olecranon osteotomy, lateral paratricipital sparing, deltoid insertion splitting approach for concomitant distal intra-articular and humeral shaft fractures*. J Orthop Trauma, 2007. **21**(2): p. 133-9.
129. Lu, S., et al., *Medial approach to treat humeral mid-shaft fractures: a retrospective study*. J Orthop Surg Res, 2016. **11**: p. 32.
130. Gallucci, G.L., et al., *Posterior minimally invasive plate osteosynthesis (MIPO) of distal third humeral shaft fractures with segmental isolation of the radial nerve*. Chir Main, 2015. **34**(5): p. 221-6.
131. Amen, T.B., et al., *Morbidity and Mortality of Surgically Treated Pathologic Humerus Fractures Compared to Native Humerus Fractures*. J Shoulder Elbow Surg, 2020.
132. Casadei, R., et al., *Humeral metastasis of renal cancer: Surgical options and review of literature*. Orthop Traumatol Surg Res, 2018. **104**(4): p. 533-538.
133. de Geyer, A., et al., *Retrospective, multicenter, observational study of 112 surgically treated cases of humerus metastasis*. Orthop Traumatol Surg Res, 2020. **106**(6): p. 1047-1057.
134. Laitinen, M., J. Nieminen, and T.K. Pakarinen, *Treatment of pathological humerus shaft fractures with intramedullary nails with or without cement fixation*. Arch Orthop Trauma Surg, 2011. **131**(4): p. 503-8.
135. Pizzo, R.A., et al., *Distally Unlocked Intramedullary Nailing With Cement Fixation for Impending and Actual Pathologic Humerus Fractures: A Retrospective Case Series*. J Am Acad Orthop Surg Glob Res Rev, 2020. **4**(6).

136. Scaglione, M., et al., *The role of external fixation in the treatment of humeral shaft fractures: a retrospective case study review on 85 humeral fractures*. Injury, 2015. **46**(2): p. 265-9.
137. Bisaccia, M., et al., *Comparison of Plate, Nail and External Fixation in the Management of Diaphyseal Fractures of the Humerus*. Med Arch, 2017. **71**(2): p. 97-102.
138. Lee, H.J., et al., *Minimally invasive plate osteosynthesis for humeral shaft fracture: a reproducible technique with the assistance of an external fixator*. Arch Orthop Trauma Surg, 2013. **133**(5): p. 649-57.
139. Khurana, A., et al., *Retrograde Ender nailing for humerus shaft fractures*. Acta Orthop Belg, 2009. **75**(5): p. 599-605.
140. Muller, C.A., et al., [*The AO/ASIF Flexnail : A flexible intramedullary nail for the treatment of humeral shaft fractures*]. Unfallchirurg, 2007. **110**(3): p. 219-25.
141. Stannard, J.P., et al., *Intramedullary nailing of humeral shaft fractures with a locking flexible nail*. J Bone Joint Surg Am, 2003. **85**(11): p. 2103-10.
142. Upadhyay, A.S. and N.A. Lil, *Use of Titanium Elastic Nails in the Adult Diaphyseal Humerus Fractures*. Malays Orthop J, 2017. **11**(2): p. 53-59.
143. Verma, A., et al., *Clinical Outcome of Treatment of Diaphyseal Fractures of Humerus Treated by Titanium Elastic Nails in Adult Age Group*. J Clin Diagn Res, 2017. **11**(5): p. RC01-RC04.
144. Mallick, E., et al., *The Fixion nailing system for stabilising diaphyseal fractures of the humerus: a two-year clinical experience*. Acta Orthop Belg, 2008. **74**(3): p. 308-16.
145. Demirtas, A., et al., *Can the complications of distal locking be prevented with a new nail that offers a novel locking technique in the treatment of humeral shaft fractures?* Jt Dis Relat Surg, 2020. **31**(3): p. 470-475.
146. Tasci, M., et al., *InSafeLock humeral nail provides a safe application for proximal and distal locking screws with distal endopin - An anatomical study*. Orthop Traumatol Surg Res, 2019. **105**(5): p. 1005-1011.
147. Dedeoglu, S.S., et al., *Arthroscopy-assisted versus standard intramedullary nail fixation in diaphyseal fractures of the humerus*. J Orthop Surg (Hong Kong), 2017. **25**(3): p. 2309499017727949.
148. Seo, J.B., et al., *Clinical outcomes of dual 3.5-mm locking compression plate fixation for humeral shaft fractures: Comparison with single 4.5-mm locking compression plate fixation*. J Orthop Surg (Hong Kong), 2019. **27**(2): p. 2309499019839608.
149. Yigit, S., *What should be the timing of surgical treatment of humeral shaft fractures?* Medicine (Baltimore), 2020. **99**(17): p. e19858.
150. Dang, K.H., K. Jensen, and A.K. Dutta, *Early outcomes of magnetic intramedullary compression nailing for humeral fractures*. Eur J Orthop Surg Traumatol, 2020.
151. Lane, N. and K. Allen, *Hyponatraemia after orthopaedic surgery*. BMJ, 1999. **318**(7195): p. 1363-4.
152. Shin, B., C.F. Mackenzie, and M. Helrich, *Hypokalemia in trauma patients*. Anesthesiology, 1986. **65**(1): p. 90-2.
153. Tolia, C.M., *Severe hyponatraemia in elderly patients: cause for concern*. Ann R Coll Surg Engl, 1995. **77**(5): p. 346-8.
154. Kellerman, P.S., *Perioperative care of the renal patient*. Arch Intern Med, 1994. **154**(15): p. 1674-88.
155. Tingstad, E.M., et al., *Effect of immediate weightbearing on plated fractures of the humeral shaft*. J Trauma, 2000. **49**(2): p. 278-80.

156. Kobayashi, M., Y. Watanabe, and T. Matsushita, *Early full range of shoulder and elbow motion is possible after minimally invasive plate osteosynthesis for humeral shaft fractures*. J Orthop Trauma, 2010. **24**(4): p. 212-6.
157. Merrill, R.K., et al., *Length of stay and 30-day readmissions after isolated humeral shaft fracture open reduction and internal fixation compared to intramedullary nailing*. Injury, 2020. **51**(4): p. 942-946.
158. Brug, E., T. Westphal, and G. Schafers, *[Differential treatment of diaphyseal humerus fractures]*. Unfallchirurg, 1994. **97**(12): p. 633-8.
159. AWMF, *Versorgung peripherer Nervenverletzungen*. 2013.
160. Chamseddine, A.H., et al., *Transfracture medial transposition of the radial nerve associated with plate fixation of the humerus*. Int Orthop, 2017. **41**(7): p. 1463-1470.
161. Gouse, M., et al., *Incidence and predictors of radial nerve palsy with the anterolateral brachialis splitting approach to the humeral shaft*. Chin J Traumatol, 2016. **19**(4): p. 217-20.
162. Streufert, B.D., et al., *Iatrogenic Nerve Palsy Occurs With Anterior and Posterior Approaches for Humeral Shaft Fixation*. J Orthop Trauma, 2020. **34**(3): p. 163-168.
163. Wang, J.P., et al., *Iatrogenic radial nerve palsy after operative management of humeral shaft fractures*. J Trauma, 2009. **66**(3): p. 800-3.
164. Wang, X., et al., *Secondary radial nerve palsy after internal fixation of humeral shaft fractures*. Eur J Orthop Surg Traumatol, 2014. **24**(3): p. 331-3.
165. Baltov, A., R. Mihail, and E. Dian, *Complications after interlocking intramedullary nailing of humeral shaft fractures*. Injury, 2014. **45 Suppl 1**: p. S9-S15.
166. Li, Y., et al., *Postoperative malrotation of humeral shaft fracture after plating compared with intramedullary nailing*. J Shoulder Elbow Surg, 2011. **20**(6): p. 947-54.
167. Swiontkowski, M.F., et al., *Cutaneous metal sensitivity in patients with orthopaedic injuries*. J Orthop Trauma, 2001. **15**(2): p. 86-9.
168. Vinh, D.C. and J.M. Embil, *Device-related infections: a review*. J Long Term Eff Med Implants, 2005. **15**(5): p. 467-88.
169. AWMF, *Implantatentfernung nach Osteosynthese*. Wiesbaden: mhp-Verlag, 2018. **187-011**.
170. Changulani, M., U.K. Jain, and T. Keswani, *Comparison of the use of the humerus intramedullary nail and dynamic compression plate for the management of diaphyseal fractures of the humerus. A randomised controlled study*. Int Orthop, 2007. **31**(3): p. 391-5.
171. Ochsner, P. and U. M. Iler, *AO-Prinzipien des Frakturmanagements.*, P.R. R. edi and W.M. Murphy, Editors. 2003, Thieme: Stuttgart; New York. p. 733-752.
172. AWMF, *Akute und chronische exogene Osteomyelitis langer R hrenknochen des Erwachsenen*. Wiesbaden: mhp-Verlag, 2017. **187-035**.
173. Abalo, A., et al., *Open reduction and internal fixation of humeral non-unions: radiological and functional results*. Acta Orthop Belg, 2011. **77**(3): p. 299-303.
174. Schneble, C.A., et al., *Reliability of Radiographic Union Scoring in Humeral Shaft Fractures*. J Orthop Trauma, 2020.
175. Kulkarni, V.S., et al., *Comparison between antegrade intramedullary nailing (IMN), open reduction plate osteosynthesis (ORPO) and minimally invasive plate osteosynthesis (MIPO) in treatment of humerus diaphyseal fractures*. Injury, 2017. **48 Suppl 2**: p. S8-S13.
176. Culemann, U., *Schaft- und distale Humerusfrakturen*. Trauma Berufskr, 2016(18): p. 468–473.

177. Rommens, P.M., et al., *Humeral nailing revisited*. *Injury*, 2008. **39**(12): p. 1319-28.
178. Liu, G.D., et al., *Meta-analysis of the outcomes of intramedullary nailing and plate fixation of humeral shaft fractures*. *Int J Surg*, 2013. **11**(9): p. 864-8.
179. Denies, E., et al., *Operative treatment of humeral shaft fractures. Comparison of plating and intramedullary nailing*. *Acta Orthop Belg*, 2010. **76**(6): p. 735-42.
180. Raghavendra, S. and H.P. Bhalodiya, *Internal fixation of fractures of the shaft of the humerus by dynamic compression plate or intramedullary nail: A prospective study*. *Indian J Orthop*, 2007. **41**(3): p. 214-8.
181. Flinkkila, T., et al., *Recovery of shoulder joint function after humeral shaft fracture: a comparative study between antegrade intramedullary nailing and plate fixation*. *Arch Orthop Trauma Surg*, 2004. **124**(8): p. 537-41.
182. Verdano, M.A., et al., *Humeral shaft fractures treated with antegrade intramedullary nailing: what are the consequences for the rotator cuff?* *Int Orthop*, 2013. **37**(10): p. 2001-7.
183. Grigorian, A., et al., *No increased risk of acute osteomyelitis associated with closed or open long bone shaft fracture*. *J Clin Orthop Trauma*, 2019. **10**(Suppl 1): p. S133-S138.
184. Constant, C.R. and A.H. Murley, *A clinical method of functional assessment of the shoulder*. *Clin Orthop Relat Res*, 1987(214): p. 160-4.
185. Neer, C.S., 2nd, *Displaced proximal humeral fractures. I. Classification and evaluation*. *J Bone Joint Surg Am*, 1970. **52**(6): p. 1077-89.
186. Rowe, C.R. and B. Zarins, *Recurrent transient subluxation of the shoulder*. *J Bone Joint Surg Am*, 1981. **63**(6): p. 863-72.
187. Hudak, P.L., P.C. Amadio, and C. Bombardier, *Development of an upper extremity outcome measure: the DASH (disabilities of the arm, shoulder and hand) [corrected]. The Upper Extremity Collaborative Group (UECG)*. *Am J Ind Med*, 1996. **29**(6): p. 602-8.
188. Michener, L.A., P.W. McClure, and B.J. Sennett, *American Shoulder and Elbow Surgeons Standardized Shoulder Assessment Form, patient self-report section: reliability, validity, and responsiveness*. *J Shoulder Elbow Surg*, 2002. **11**(6): p. 587-94.
189. Dawson, J., R. Fitzpatrick, and A. Carr, *Questionnaire on the perceptions of patients about shoulder surgery*. *J Bone Joint Surg Br*, 1996. **78**(4): p. 593-600.
190. L'Insalata, J.C., et al., *A self-administered questionnaire for assessment of symptoms and function of the shoulder*. *J Bone Joint Surg Am*, 1997. **79**(5): p. 738-48.
191. Bullinger, M., *[Assessment of health related quality of life with the SF-36 Health Survey]*. *Rehabilitation (Stuttg)*, 1996. **35**(3): p. XVII-XXVII; quiz XXVII-XXIX.
192. Barei, D.P., J. Agel, and M.F. Swiontkowski, *Current utilization, interpretation, and recommendations: the musculoskeletal function assessments (MFA/SMFA)*. *J Orthop Trauma*, 2007. **21**(10): p. 738-42.
193. Swiontkowski, M.F., et al., *Short musculoskeletal function assessment questionnaire: validity, reliability, and responsiveness*. *J Bone Joint Surg Am*, 1999. **81**(9): p. 1245-60.
194. Gosler, M.W., et al., *Surgical versus non-surgical interventions for treating humeral shaft fractures in adults*. *Cochrane Database Syst Rev*, 2012. **1**: p. CD008832.
195. Putnam, J.G., et al., *Early post-operative outcomes of plate versus nail fixation for humeral shaft fractures*. *Injury*, 2019. **50**(8): p. 1460-1463.

196. Zhao, J.G., et al., *Surgical interventions to treat humerus shaft fractures: A network meta-analysis of randomized controlled trials*. PLoS One, 2017. **12**(3): p. e0173634.
197. Nickel, B.T., et al., *Closing the gap: a novel technique for humeral shaft nonunions using cup and cone reamers*. Injury, 2016. **47 Suppl 7**: p. S40-S43.
198. Babhulkar, S., S. Babhulkar, and A. Vasudev, *Recalcitrant aseptic atrophic non-union of the shaft of the humerus after failure of surgical treatment: management by excision of non-union, bone grafting and stabilization by LCP in different modes*. Injury, 2017. **48 Suppl 2**: p. S33-S43.
199. Campochiaro, G., et al., *Humeral shaft non-union after intramedullary nailing*. Musculoskelet Surg, 2017. **101**(2): p. 189-193.
200. Chen, D., J. Liu, and S.H. Li, *Outcome Assessment of Z-shaped Osteotomy in the Management of Humeral Shaft Nonunion Secondary to Failed Plate Osteosynthesis*. Curr Med Sci, 2019. **39**(3): p. 426-430.
201. Gessmann, J., et al., *Anterior augmentation plating of aseptic humeral shaft nonunions after intramedullary nailing*. Arch Orthop Trauma Surg, 2016. **136**(5): p. 631-8.
202. Hackl, S., et al., *Long-term outcome following additional rhBMP-7 application in revision surgery of aseptic humeral, femoral, and tibial shaft nonunion*. BMC Musculoskelet Disord, 2017. **18**(1): p. 342.
203. Hierholzer, C., et al., *Plate fixation of ununited humeral shaft fractures: effect of type of bone graft on healing*. J Bone Joint Surg Am, 2006. **88**(7): p. 1442-7.
204. Hsu, T.L., et al., *Treatment of nonunion of humeral shaft fracture with dynamic compression plate and cancellous bone graft*. J Chin Med Assoc, 2005. **68**(2): p. 73-6.
205. Padhye, K.P., et al., *Plating, nailing, external fixation, and fibular strut grafting for non-union of humeral shaft fractures*. J Orthop Surg (Hong Kong), 2013. **21**(3): p. 327-31.
206. Pollon, T., et al., *Persistent non-union of the humeral shaft treated by plating and autologous bone grafting*. Int Orthop, 2017. **41**(2): p. 367-373.
207. Singh, A.K., et al., *Treatment of non-union of humerus diaphyseal fractures: a prospective study comparing interlocking nail and locking compression plate*. Arch Orthop Trauma Surg, 2014. **134**(7): p. 947-53.
208. Bajaj, S.K., N.R. Mohan, and C.S. Kumar, *Supracondylar Femoral Nail in the management of non-union of humeral shaft fractures*. Injury, 2004. **35**(5): p. 523-7.
209. Bassiony, A.A., et al., *Infected non-union of the humerus after failure of surgical treatment: management using the Orthofix external fixator*. Ann Acad Med Singap, 2009. **38**(12): p. 1090-4.
210. Lavini, F., et al., *Treatment of non-union of the humerus using the Orthofix external fixator*. Injury, 2001. **32 Suppl 4**: p. SD35-40.
211. Martinez, A.A., J. Cuenca, and A. Herrera, *Two-plate fixation for humeral shaft non-unions*. J Orthop Surg (Hong Kong), 2009. **17**(2): p. 135-8.
212. Martinez, A.A., J. Cuenca, and A. Herrera, *Treatment of humeral shaft nonunions: nailing versus plating*. Arch Orthop Trauma Surg, 2004. **124**(2): p. 92-5.
213. Martinez, A.A., et al., *Treatment of humeral shaft nonunion by external fixation: a valuable option*. J Orthop Sci, 2001. **6**(3): p. 238-41.
214. Tomic, S., et al., *Ilizarov frame fixation without bone graft for atrophic humeral shaft nonunion: 28 patients with a minimum 2-year follow-up*. J Orthop Trauma, 2007. **21**(8): p. 549-56.

215. Vidyadhara, S., et al., *Use of intramedullary fibular strut graft: a novel adjunct to plating in the treatment of osteoporotic humeral shaft nonunion*. Int Orthop, 2009. **33**(4): p. 1009-14.
216. Vilaca, P.R., Jr. and M.K. Uezumi, *Anterior minimally invasive bridge-plate technique for treatment of humeral shaft nonunion*. J Orthop Traumatol, 2012. **13**(4): p. 211-6.
217. El-Rosasy, M.A., *Nonunited humerus shaft fractures treated by external fixator augmented by intramedullary rod*. Indian J Orthop, 2012. **46**(1): p. 58-64.
218. Kashayi-Chowdojirao, S., et al., *Role of autologous non-vascularised intramedullary fibular strut graft in humeral shaft nonunions following failed plating*. J Clin Orthop Trauma, 2017. **8**(Suppl 2): p. S21-S30.
219. Koh, J., et al., *What is the Real Rate of Radial Nerve Injury After Humeral Nonunion Surgery?* J Orthop Trauma, 2020. **34**(8): p. 441-446.
220. Konda, S.R., R.I. Davidovitch, and K.A. Egol, *Initial Surgical Treatment of Humeral Shaft Fracture Predicts Difficulty Healing when Humeral Shaft Nonunion Occurs*. HSS J, 2016. **12**(1): p. 13-7.
221. Muramatsu, K., et al., *Recalcitrant posttraumatic nonunion of the humerus: 23 patients reconstructed with vascularized bone graft*. Acta Orthop Scand, 2003. **74**(1): p. 95-7.
222. Rollo, G., et al., *Plate-and-bone-strut fixation of distal third humeral shaft aseptic non-unions: A consecutive case series*. J Clin Orthop Trauma, 2019. **10**(Suppl 1): p. S127-S132.
223. Yajima, H., et al., *Treatment of persistent non-union of the humerus using a vascularized bone graft from the supracondylar region of the femur*. J Reconstr Microsurg, 2007. **23**(2): p. 107-13.
224. Kumar, M.N., V.P. Ravindranath, and M. Ravishankar, *Outcome of locking compression plates in humeral shaft nonunions*. Indian J Orthop, 2013. **47**(2): p. 150-5.

Versionsnummer: 1.0

Erstveröffentlichung: 12/2021

Nächste Überprüfung geplant: 12/2026

Die AWMF erfasst und publiziert die Leitlinien der Fachgesellschaften mit größtmöglicher Sorgfalt - dennoch kann die AWMF für die Richtigkeit des Inhalts keine Verantwortung übernehmen. **Insbesondere bei Dosierungsangaben sind stets die Angaben der Hersteller zu beachten!**