

S1-Leitlinie „Chronisch nicht bakterielle Osteomyelitis im Kindesalter“

AWMF-Register-Nr. 185-004

Federführend herausgegeben von der **Gesellschaft für Kinder- und Jugendrheumatologie (GKJR)**

Christiane Reiser, Anja Schnabel (Koordinatoren)

Konsensusgruppe:

Meinrad Beer⁴, Diana Borucki⁶, Hermann Girschick², Gabriele Hahn⁴, Christian Hedrich¹, Annette Friederike Jansson¹, Henner Morbach¹, Peter Raab⁵, Andrea Skrabl-Baumgartner³

Die o.g. Gruppe wurden durch die folgenden Fachgesellschaften / Vereine mandatiert:

¹ Gesellschaft für Kinder- und Jugendrheumatologie (GKJR)

² Deutsche Gesellschaft für Kinder- und Jugendmedizin (DGKJ)

³ Österreichische Gesellschaft für Kinder- und Jugendheilkunde (ÖGKJ)

⁴ Gesellschaft für Pädiatrische Radiologie e.V. (GPR)

⁵ Vereinigung für Kinderorthopädie (VKO)

⁶ Deutsche Rheuma-Liga Bundesverband e. V.

Korrespondierende Autorinnen:

Dr. Christiane Reiser

Universitätsklinikum Tübingen

Klinik für Kinder- und Jugendmedizin I

Zentrum für pädiatrische Rheumatologie / arcT autoinflammation reference center

Hoppe-Seyler-Str. 1

72076 Tübingen

Tel: 07071/29-81381

T +43 (0)5574 401-2910

Christiane.reiser@med.uni-tuebingen.de

Dr. Anja Schnabel, M.Sc.

Universitätsklinikum Carl Gustav Carus

Technische Universität Dresden

Klinik für Kinder- und Jugendmedizin

Pädiatrische Rheumatologie

Fetscherstr. 74

01307 Dresden

T +49(0)351-4582345

anja.schnabel@uniklinikum-dresden.de

Inhalt

METHODIK.....	3
Zusammensetzung der Leitliniengruppe, Beteiligung von Interessengruppen	3
Recherche und Auswahl der wissenschaftlichen Belege	3
Verfahren zur Konsensfindung und Verabschiedung	4
Finanzierung und redaktionelle Unabhängigkeit	4
Acknowledgements.....	4
EINLEITUNG	5
PATHOPHYSIOLOGIE.....	6
KLINIK	7
DIAGNOSTIK.....	8
Labor- und weiterführende Diagnostik	8
Bildgebung.....	9
Knochenbiopsie	10
DIFFERENTIALDIAGNOSEN	13
THERAPIE	14
Therapieziel	14
Medikamentöse Therapie	15
Nicht steroidale Antirheumatika (NSAR).....	15
Glukokortikoide	16
Konventionelle DMARDs	16
Biologische DMARDs	16
Bisphosphonate.....	17
Weitere Substanzklassen	18
Therapiedauer	18
Konservative/orthopädische Therapie.....	19
PROGNOSE	20
SCHLUSSFOLGERUNG	20
ABKÜRZUNGEN.....	21
LITERATURVERZEICHNIS.....	22

Zur besseren Lesbarkeit wird in dieser Leitlinie das generische Maskulinum verwendet. Die verwendeten Personenbezeichnungen („Patient, Arzt, etc.“) beziehen sich auf alle Geschlechter gleichermaßen.

METHODIK

Zusammensetzung der Leitliniengruppe, Beteiligung von Interessengruppen

Die Auswahl der Leitliniengruppe erfolgte aufgrund klinischer Erfahrung in der Versorgung von Patienten mit CNO und der durch internationale Publikationen dokumentierte klinisch-wissenschaftliche Expertise auf dem Gebiet der CNO.

Federführende Fachgesellschaft: **Gesellschaft für Kinder- und Jugendrheumatologie (GKJR)**

In Kooperation mit:

Deutschen Gesellschaft für Kinder- und Jugendmedizin (DGKJ)

Österreichische Gesellschaft für Kinder- und Jugendmedizin (DGKJ)

Gesellschaft für Pädiatrische Radiologie (GPR)

Vereinigung für Kinderorthopädie (VKO)

Vertreter ihrer Fachgesellschaften waren:

GKJR: Christian Hedrich, Henner Morbach, Annette Jansson

DGKJ: Hermann Girschick

ÖGKJ: Andrea Skrabl-Baumgartner

GPR: Meinrad Beer, Gabriele Hahn

VKO: Peter Raab

Patientenvertretung: Diana Borucki

Die Koordination der Leitlinie erfolgte durch Christiane Reiser und Anja Schnabel, die von der GKJR dazu berufen wurden.

Recherche und Auswahl der wissenschaftlichen Belege

Die S1-Leitlinie basiert auf einem Konsens der zuvor aufgeführten Expertengruppe vor dem Hintergrund einer ausführlichen Literaturrecherche, welche die aktuellen Originalpublikationen und Reviews enthalten. Die Ergebnisse dieser Literaturrecherche liegen den Kernaussagen zugrunde. Da für die CNO im Kindesalter zum aktuellen Zeitpunkt nahezu keine randomisierten prospektiven Studien vorliegen, besteht hierbei naturgemäß eine schwache Evidenz. Grund hierfür ist die Seltenheit der Erkrankung, die Heterogenität des Patientenkollektives und ethische Aspekte bei der Studiendurchführung im Kindesalter.

Verfahren zur Konsensfindung und Verabschiedung

Bei dieser S1-Leitlinie handelt es sich um einen Expertenkonsens. Die Konsensbildung erfolgte im informellen Umlaufverfahren per E-Mail sowie informellen Diskussionen in Video- und Telefonkonferenzen.

Zwischen März und April 2023 erfolgte die formale Verabschiedung der Leitlinie durch die beteiligten wissenschaftlichen Fachgesellschaften. Die Vorstände der beteiligten Fachgesellschaften haben dem Leitlinientext in der vorliegenden Fassung zugestimmt.

Finanzierung und redaktionelle Unabhängigkeit

Die Leitlinie wurde ohne jegliche finanzielle Unterstützung erstellt. Wir danken den Mitgliedern der Leitliniengruppe für ihre ehrenamtliche Tätigkeit.

Alle Mitglieder der Leitliniengruppe reichten Online über das AWMF-Portal eine schriftliche Erklärung zu möglichen bestehenden Interessenskonflikten insbesondere gegenüber Industrie sowie indirekte Interessen ein. Die Erklärungen sind auf dem entsprechenden AWMF-Formblatt hinterlegt. Die Bewertung aller Interessenerklärungen hinsichtlich des thematischen Bezuges zur Leitlinie sowie Relevanz erfolgte durch Leitlinien-Gruppe.

Als *hoher Interessenkonflikt* wurden Eigentümerinteressen (Patent, Urheberrecht, Aktienbesitz) für ein mit der Leitlinie inhaltlich verknüpftes Thema gewertet. Ein hoher Interessenkonflikt hätte den Ausschluss aus der Beratung des betroffenen Mitgliedes zur Folge gehabt. Bei keinem Mitglied der Leitlinien-Gruppe lag ein solcher Konflikt vor. Eine Tätigkeit als Berater oder Gutachter für ein Unternehmen der pharmazeutischen Industrie mit inhaltlichem Bezug zur Leitlinie wurde als *moderater* Interessenkonflikt eingestuft. Ein moderater Interessenkonflikt würde eine Enthaltung in der Abstimmung zum Inhalt der Leitlinie nach sich ziehen. Bei den Mitgliedern der Leitlinien-Gruppe lag weder ein hoher noch ein moderater Interessenkonflikt vor. Interessenkonflikte wie Mitarbeit in einem wissenschaftlichen Beirat (Advisory Board), bezahlte Vortrags- oder Schulungstätigkeit wurde als *geringer Interessenkonflikt* bewertet.

Die interdisziplinäre Zusammensetzung der Leitliniengruppe als auch die Offenlegung der Interessen können als protektive Faktoren gegen das Risiko einer Verzerrung durch Interessenkonflikte gewertet werden.

Acknowledgements

Wir danken Herrn Dr. Jürgen Clausen, Forschungsreferent der Rheuma-Liga, für seine Unterstützung bei der Erstellung der Leitlinie.

EINLEITUNG

Die Diagnose *Chronisch nicht bakterielle Osteomyelitis* (CNO) ist eine heterogene, in der Regel genetisch nicht definierte Erkrankung des Knochens mit dem Leitsymptom Knochenschmerz. Die CNO wird den Autoinflammationserkrankungen zugeordnet (s. Pathophysiologie), wobei humorale Entzündungszeichen häufig fehlen. Der Begriff der *Chronisch rekurrenden multifokalen Osteomyelitis* (CRMO) beschreibt einen rezidivierenden und vielfach schweren multifokalen Verlauf, wurde allerdings lange (und auch heute noch) synonym für alle Verlaufsformen der chronischen Knochenentzündung verwendet. Der später eingeführte Begriff CNO beschreibt die Erkrankung umfassender, da er sowohl mono- als auch multifokale Manifestationen der Knochenentzündung erfasst; auch international wird er am häufigsten verwendet. Das Spektrum der Verlaufsformen der CNO reicht von milden Erkrankungen bis zur gelegentlich schweren Manifestation mit Komplikationen. Wirbelkörperläsionen können zu Kompressionsfrakturen führen und erfordern ggf. ein intensiviertes therapeutisches Vorgehen. Bei erwachsenen Patienten wird das SAPHO-Syndrom (Synovitis, Akne, Pustulosis, Hyperostose und Osteitis) oft als Synonym für die CRMO/CNO betrachtet, wobei bisher unklar ist, ob es sich hierbei tatsächlich um die gleiche Krankheitsentität handelt. Charakteristisch für diesen Symptomenkomplex ist eine sterile Osteitis (Osteomyelitis) mit oder ohne Arthritis in Kombination mit pustulösen/psoriasiformen Hautläsionen. Der Ausprägungsgrad der einzelnen Symptome kann dabei sehr unterschiedlich sein.

Klinische Diagnosekriterien (München 2009 (1), Bristol 2016 (2)), ein Aktivitäts-Score (PedCNO Score (3)) und radiologische Aktivitätskriterien (4) wurden mangels sonstiger spezifischer Marker anhand von Patientenkollektiven für die CNO entwickelt und werden als Hilfsmittel für Diagnostik und Therapie herangezogen (2–6). Im Rahmen nationaler und internationaler Kooperationen wurden Konsensus-Strategien für Diagnostik und Verlaufsbeurteilung entwickelt (6,7).

Ziel dieser S1-Leitlinie ist es, Pfade für klinische und diagnostische Entscheidungen bei Verdacht auf CNO aufzuzeigen. Mögliche Therapiestrategien in Abhängigkeit von Klinik und Verlauf sowie Überlegungen zur Therapie-Beendigung sollen ein harmonisiertes Vorgehen ermöglichen. Die Einbeziehung der Eltern/Erziehungsberechtigten in Entscheidungen bei Diagnostik und Therapie zur Förderung der Compliance im Sinne eines shared-decision-making spielt hier eine wichtige Rolle. Auf folgende Leitlinien mit thematischem Bezug zur vorliegenden S1-Leitlinie zur CNO im Kindesalter soll an dieser Stelle verwiesen werden:

Leitlinie	AWMF-Register-Nr.	Jahr
Muskuloskeletale Schmerzen bei Kindern und Jugendlichen – Ein Algorithmus zur differenzialdiagnostischen Abklärung eines häufigen Leitsymptoms in der Kinder- und Jugendmedizin (S2k)	027-073	2020
Axiale Spondyloarthritis inklusive Morbus Bechterew und Frühformen (S3)	060/003	2019
Therapie der Psoriasis bei Kindern und Jugendlichen (S2k)	013-094	2022
Ganzkörpermagnetresonanztomografie im Kindes- und Jugendalter (S1)	064-018	2021
Antiresorptiva-assoziierte Kiefernekrosen (AR-ONJ) (S3)	007-091	2018

Tabelle 1: Leitlinien mit thematischem Bezug zur S1-Leitlinie CNO im Kindesalter

PATHOPHYSIOLOGIE

Die CNO wird als autoinflammatorische Erkrankung klassifiziert. Der klassischen Definition folgend liegt der CNO eine spontan auftretende Inflammation ohne Nachweis hochtitriger Autoantikörper und/oder autoreaktiver Lymphozytenpopulationen zugrunde (8,9).

Trotz signifikanter Fortschritte in den letzten Jahren bleibt die genaue Pathophysiologie der CNO unklar. Die CNO ist gekennzeichnet von einem Ungleichgewicht in der Expression von pro- und anti-inflammatorischen Zytokinen. Einer gesteigerten Expression und Aktivierung von IL-1, IL-6 und TNF-alpha in Monozyten steht eine reduzierte Expression des immunregulatorischen Zytokins IL-10 gegenüber (10). Die Ursachen hierfür sind komplex und variieren wahrscheinlich zwischen einzelnen Patienten. Studien an Monozyten von CNO-Patienten erbrachten eine reduzierte Phosphorylierung/Aktivierung von MAP-Kinasen als Erklärung mangelnder IL-10 Expression. Reduzierte MAP-Kinasenaktivierung führte zu einer fehlenden Aktivierung des Transkriptionsfaktors SP-1 und mangelnder Histon-Phosphorylierung (an Position H3S10) und daraus resultierend zu einer reduzierten Zugänglichkeit von *IL-10* regulatorischen Elementen (11,12). Ein Mangel an IL-10 trägt zu einem gesteigerten Zusammenbau von NLRP3-Inflammasomen bei, welche das pro-inflammatorische Zytokin IL-1 β aktivieren können (12,13). Ein weiterer Mechanismus, der zu gesteigerter Inflammasom-Expression führt, ist die reduzierte DNA-Methylierung von Inflammasom-assoziierten Genen (14). Ob dies ein sekundärer Effekt anhaltender Inflammation und/oder reduzierter Expression von IL-10 oder ein primäres Ereignis darstellt, bleibt aktuell unklar.

Anders als bei anderen Inflammasom-assoziierten autoinflammatorischen Erkrankungen ist die CNO bisher nicht durch einzelne Mutationen in Inflammasom-assoziierten Genen zu erklären. Wenige Einzelpatienten tragen Varianten in Genen, welche die CNO-assoziierte Immundysregulation erklären könnten (e.g. *FBLIM1*(15), *IL1RN* (16), *FGR* (17), *MEFV* (18)). Die überwiegende Mehrzahl an Patienten weist jedoch keine erklärenden Varianten in diesen Genen auf. Es wird daher angenommen, dass die meisten Patienten zwar eine genetische Veranlagung (Risikoallele) für die CNO haben, jedoch weitere bisher unbekannte Faktoren akkumulieren müssen, um zu erkranken (8,9). Monogenetische

Knochenstoffwechselerkrankungen wie die Hypophosphatasie können eine CNO in Klinik und Bildgebung imitieren.

Letztlich könnten sich die beteiligten Pathomechanismen auch über die Zeit ändern. Dies basiert auf der Beobachtung, dass histologische Präparate von betroffenen Knochenarealen Anteile aufweisen, die Zellinfiltrate von Immunzellen des angeborenen Immunsystems zeigen (Makrophagen, Neutrophile), während andere ein buntes Bild sowohl aus Zellen des angeborenen als auch des adaptiven Immunsystems (Lymphozyten, Plasmazellen) aufweisen (8,9). Dies deutet darauf hin, dass angeborene Immunmechanismen zur Rekrutierung und Aktivierung von adaptiven Immunzellen führen, die dann das Entzündungsgeschehen beeinflussen und ggf. individuelle und/oder Stadien-orientierte Therapien erlauben oder sogar erfordern.

KLINIK

Aus Sicht der Patienten werden wiederkehrende klinische Beschwerden mit meist lokalen, teilweise multifokalen Knochenschmerzen, Schwellung und Beweglichkeitseinschränkungen von Gelenken berichtet. Knochenschmerzen sind das führende Symptom (10,19). Die Erkrankung tritt vorwiegend im späteren Kindes- und vor allem Jugendalter auf, Säuglinge und Kleinkinder sind selten betroffen (19). Eine Wendigkeit hin zum weiblichen Geschlecht wird in einigen Kohorten beschrieben (19,20). Oft dauert es Monate bis eine Diagnosestellung erfolgt. Die entzündlichen Knochenläsionen können an einer oder mehreren Stellen auftreten. Besonders bevorzugte Prädilektionsstellen sind Tibia, Femur (hier vor allem die Meta- und Epiphysen der langen Röhrenknochen) und Pelvis (21). Des Weiteren können die Wirbelsäule, die Clavicula und auch als charakteristische unifokale Manifestation die Mandibula betroffen sein (22). Eine Symmetrie der Läsionen kann hinweisend für eine CNO sein. Untypisch ist der Befall des Neurokraniums (23) und sollte zum Ausschluss von Differentialdiagnosen, insbesondere der Langerhanszell-Histiozytose veranlassen. Muskuloskelettal kommt es bei 20-40 % der Patienten zu einer Gelenkbeteiligung mit dem Bild einer Arthritis (3,19,21). In ausgewählten Kohorten wurde auch die langfristige Entwicklung einer Spondylarthropathie/Morbus Bechterew beschrieben (24,25). Ein generelles Phänomen in den größeren Patientenkohorten scheint dies aber nicht zu sein. Eine HLA-B27 Präsenz wird inhomogen berichtet, so findet man in der europäischen Eurofever Kohorte keine Erhöhung gegenüber der Normalbevölkerung, während in zwei deutschen Kohorten ein Anteil von 15 bzw. 21% im Vergleich zur Normalbevölkerung (10%) berichtet wird (19,21,26). Neben Knochen und Gelenken/Sehnen können auch andere Organe in den entzündlichen Prozess mit einbezogen sein: Allen voran handelt es sich dabei um entzündliche Hautbeteiligungen aus dem Formenkreis der Psoriasis, speziell die palmoplantare Pustulose, sowie Aknemanifestationen (insbesondere Akne conglobata). Eine chronisch entzündliche Darmerkrankung zeigt sich in bis zu 10 % der Patienten, insbesondere wenn ein multifokal ossäres Bild besteht (19,22,27). Seltener werden Hepatosplenomegalie und Lymphknotenvergrößerung benannt (19), wobei hier vor allem auch maligne Erkrankungen als Differentialdiagnose erwogen werden sollten. Eine Augenbeteiligung wie z.B. Uveitis oder Episkleritis

ist keine typische Manifestation der CNO. Zuletzt gab es Berichte über einzelne Patienten mit Lungenbeteiligung (28,29). Die Erkrankung wird in allen Regionen der Welt beschrieben, in den internationalen Kohorten überwiegen Patienten aus Europa und den USA (19,22,30). Bei etwa einem Viertel der Patienten wird nur eine Knochenläsion in der Ganzkörper-MRT Bildgebung gefunden. Wenn mindestens zwei Läsionen auftreten, spricht man von einer multifokalen Erkrankung, die je nach Kohorte bei 60 – 90 % der Patienten auftritt (19–21,31–33).

DIAGNOSTIK

Labor- und weiterführende Diagnostik

Die Labordiagnostik dient im Wesentlichen zum Ausschluss anderer Differentialdiagnosen (Abbildung 1), da krankheitsspezifische Biomarker bislang in der Routinediagnostik nicht etabliert sind (10). Die Anfertigung eines Differentialblutbildes ist in diesem Rahmen zwingend notwendig und sollte durch die Bestimmung von Zellzerfallsparametern (LDH, Harnsäure) ergänzt werden (34). Entzündungsmarker (CRP, BSG) sollten im Rahmen der Abklärung immer bestimmt werden und können bei deutlicher Erhöhung auf eine bakterielle Genese oder assoziierte Komorbiditäten (Chronisch-entzündliche Darmerkrankung) hinweisen (35). Ebenso sollte immer eine „orientierende“ Untersuchung des Knochenstoffwechsels erfolgen (Alkalische Phosphatase (AP), Calcium, Phosphat). Ein Screening auf Tuberkulose und auch auf atypische Mykobakterien als mögliche Ursachen der Knochenläsionen sollte initial immer erfolgen (im Alter >5 Jahre Interferon- γ Release Assay (IGRA) ggf. in Kombination mit einem Tuberkulin Hauttest (PPD RT23)), im Alter 1-5 Jahre nur Tuberkulin-Hauttest. Die Bestimmung von antinukleären Antikörpern (ANA) sowie des HLA-B27 Status kann für die Differentialdiagnosen, zur Einordnung des Phänotyps der CNO sowie entsprechende therapeutische Überlegungen hilfreich sein (Abbildung 1).

Die Ausrichtung der weiterführenden Labordiagnostik ist abhängig von der klinischen (Begleit-) Symptomatik sowie von den Befunden der bildgebenden Diagnostik. Bei atypischem bildgebendem Befund sollte die dann notwendige histopathologische Aufarbeitung durch die Bestimmung von Tumormarkern ergänzt werden (Neuronenspezifische Enolase im Serum; Katecholamin-Metabolite, d.h. Vanillinmandelsäure und Homovanillinsäure im Urin). Auch eine nur grenzwertig niedrige AP-Aktivität sollte hinsichtlich des möglichen Vorliegens einer (milden) Hypophosphatasie weiter abgeklärt werden (36). Ebenso sollte auch bei nur leichten gastrointestinalen Symptomen die Bestimmung von Calprotectin im Stuhl zum Ausschluss einer assoziierten chronisch-entzündlichen Darmerkrankung erfolgen. Bei schwerem multifokalem Verlauf der CNO und Knochenläsionen mit Einbeziehung der Beckenregion ist insbesondere an eine chronisch entzündliche Darmerkrankung zu denken. Eine genetische Untersuchung ist in der Regel nicht zielführend, kann aber bei entsprechender Symptomatik und Verdacht auf eine monogenetische Erkrankung erwogen werden. An Skorbut ist zu denken bei klassischer Symptomatik (u. a. follikuläre Einblutungen, Gingivahyperplasie) in Kombination mit Knochenschmerzen (siehe unter Differentialdiagnosen).

Bildgebung

Kernaufgaben der Bildgebung sind die Diagnosestellung, die Abgrenzung der Differentialdiagnosen sowie die Therapieevaluierung der CNO. Bei unklaren, lokalisierten Schmerzen können - primär zum Ausschluss von Differentialdiagnosen - der Ultraschall sowie die konventionelle Röntgendiagnostik zum Einsatz kommen. Die spezifische bildgebende Diagnostik sollte mittels MRT erfolgen (regionale und Ganzkörper-MRT Untersuchungen). Die initiale MRT wird oft (bei zu diesem Zeitpunkt noch unklarem Befund) mittels regionaler MRT inklusive Kontrastmittelgabe durchgeführt.

Gerade die MRT ist angesichts des nicht invasiven Erkennens von Krankheitsmustern am ganzen Skelett eine ideale diagnostische Methode (37,38). Kennzeichen der CNO sind ein multifokaler und oftmals beidseitiger / symmetrischer Befall des Skelettes. Typische Befunde sind Befall der distalen Femora, der proximalen Tibiae, des Beckenskelettes, der Claviculae, der Mandibula und der Wirbelkörper (2,19,39).

Das Verteilungsmuster der Läsionen sollte im Verlauf der Erstdiagnostik initial mittels einer kontrastmittelfreien Ganzkörper-MRT Untersuchung (GK-MRT) dargestellt werden. Im Vordergrund stehen dabei fett-supprimierte Sequenzen wie STIR oder TIRM mit Ganzkörper-Spulenteknik während einer Untersuchung. Die GK-Bildgebung erfolgt zumeist in koronarer Schichtorientierung. Im Bereich der Füße kann eine axiale Schichtführung angewandt werden; die Untersuchung der Wirbelsäule erfolgt sagittal.

Auch bezüglich wichtiger Differentialdiagnosen bietet die GK-MRT Sicherheit (37–39,39–43). In diesem Fall erfolgt die Untersuchung mit diffusionsgewichteter Bildgebung. Die diffusionsgewichteten Sequenzen (DWI) ermöglichen nicht selten den Ausschluss einer malignen Erkrankung. Falls ein GK-MRT nicht zur Verfügung steht oder die Anatomie des Patienten es erfordert, kann auf die Durchführung regionaler MR-Untersuchungen mit nachträglichem Composing zurückgegriffen werden. Gerade die Darstellung von distalem Unterarm und Füßen mag eine selektive Darstellung dieser Regionen im MRT erfordern. Die Überweisung an ein entsprechend erfahrenes Zentrum ist erstrebenswert, falls die Untersuchungstechnik vor Ort nicht angeboten wird. Die Skelett-Szintigraphie stellt heutzutage aufgrund der hohen Strahlenbelastung und fehlenden Sensitivität in den Wachstumszonen des kindlichen Skelettes hierzulande keine Alternative mehr dar und sollte in dieser Indikation nicht mehr eingesetzt werden (44).

Auch zur Therapieevaluierung im Verlauf der Erkrankung soll die GK-MRT herangezogen werden. In der Mehrzahl der Fälle genügt für die Verlaufsuntersuchung eine kontrastmittelfreie MRT. Eine Abnahme des Knochenmarködems ist Kennzeichen eines Therapieansprechens, kann aber auch spontan im Verlauf ohne Therapie rückläufig sein. Typischerweise sollte die Verlaufs bildgebung in Abhängigkeit vom klinischen Verlauf und Befallsmuster nach 6 – 12 Monaten stattfinden. Bei Beteiligung der Wirbelkörper sollen kurzfristige Verlaufskontrollen (Wirbelsäulen- oder GK-MRT) angestrebt werden, je nach Schweregrad nach 4 - 12 Wochen.

Die Ultraschalluntersuchung erfolgt mittels B-Bild Sonographie, in Ergänzung mit der farbkodierten Duplexsonographie nur zur Beurteilung von beteiligten Gelenkregionen oder zur Ausschlussdiagnostik anderer Erkrankungen. Die konventionelle Röntgendiagnostik sollte nur in der Primärdiagnostik und bei Komplikationen Anwendung finden. Die CT-Diagnostik kommt aufgrund der Strahlenbelastung bei fehlender Detektion eines Knochenmarködems in der Regel nicht zur Anwendung.

Knochenbiopsie

Die Knochenbiopsie bei der CNO im Kindesalter wird zum Ausschluss eines infektiösen oder malignen Geschehens in bestimmten Fällen für sinnvoll erachtet. Da die differentialdiagnostische Abgrenzung zu einer chronischen bakteriellen Osteomyelitis oder einer malignen Systemerkrankung im Einzelfall schwierig sein kann, kann eine Knochenbiopsie, vor allem bei unifokalem Befall oder atypischer Lokalisation notwendig sein. Dieser Schritt erfolgt in enger Absprache mit Kinderonkologen und pädiatrischen Infektiologen (mit nachfolgender histologischer und mikrobiologischer Aufarbeitung des Probenmaterials) eher zur differentialdiagnostischen Einschätzung und Ausschlussdiagnose, insbesondere vor Beginn mit Glukokortikoiden oder TNF-Inhibitoren, und weniger zur Diagnosesicherung einer CNO. Die mikrobiologische Aufarbeitung der Biopsie sollte neben einer bakteriellen Kultur (möglichst mit längerer Bebrütung von etwa 10 Tagen) eine molekulargenetische Untersuchung auf Bakterien (z.B. 16s rRNA „eubakterielle“ PCR, oder auch next-generation-sequencing-basierte Techniken), sowie die kulturelle und molekulargenetische Untersuchung auf typische und atypische Mykobakterien umfassen. Die Notwendigkeit einer Biopsie bei typischem multifokalem Befall sollte interdisziplinär diskutiert werden, ist jedoch nicht regelhaft indiziert.

Die Knochenbiopsie kann als diagnostische, *offene Biopsie* erfolgen, um möglichst einen repräsentativen Überblick über die histologischen Veränderungen in verschiedenen Regionen des Biopsates zu erhalten. Die bildgestützte *Stanzbiopsie* hat den Vorteil gegenüber der Inzisionsbiopsie in der schonenden und minimalinvasiven Durchführbarkeit, birgt jedoch das damit verbundene Risiko des Erhalts von zu wenig oder nicht ausreichend diagnostischem Gewebe. Die Entscheidung über den jeweiligen Zugangsweg erfolgt abhängig von Lokalisation und Besonderheit der Läsion, den lokalen Gegebenheiten zur interdisziplinären Versorgung und den Erfahrungen der Operateure. Entsprechende wissenschaftliche Analysen zum optimalen Zugangsweg sind den Autoren nicht bekannt. Die Entscheidung darüber liegt interdisziplinär bei den behandelnden Ärzten.

Die technische Durchführung der Inzisionsbiopsie orientiert sich an den Grundsätzen, die bei der Diagnostik primärer Knochentumore festgelegt sind. Hier ist insbesondere beim operativen Zugang der kürzeste und direkteste Weg zur Läsion zu wählen, um eine potenzielle Kontamination weiterer Kompartimente zu vermeiden, da im Falle eines malignen Tumors diese Strukturen mit reseziert werden

müssten. Das gewonnene Material sollte umgehend nativ, d.h. unfixiert und steril, zur weiteren mikrobiologischen, molekularbiologischen und histologischen Diagnostik übergeben werden.

Die histologischen Befunde der CNO zeigen typischerweise ein Mischbild aus akuter und chronischer Entzündung sowie reparativen Umbauvorgängen, wobei der Wert der Biopsie in der Differentialdiagnostik liegt (19,45). Histologisch zeigen sich im frühen Krankheitsstadium häufig neutrophile Granulozyten und Monozyten, während bei der chronischen Inflammation auch Lymphozyten und Plasmazellinfiltrate bis hin zur Fibrose sichtbar sind (8).

Leitsymptom: Knochenschmerzen > 6 Wochen

➤ AWMF Leitlinie „Muskuloskeletale Schmerzen bei Kindern und Jugendliche“ für Differentialdiagnostik beachten

Ausschluss anderer Grunderkrankungen (Malignome/Infektionen/Stoffwechselerkrankungen)

Labordiagnostik

Basislabor:

Differentialblutbild
CRP, BSG, Kreatinin, ALAT, ASAT
LDH, Harnsäure
AP, Calcium, Phosphat
Urinstatus
Tuberkulose-Ausschluß^{#1}

Erweitertes Labor für Differentialdiagnostik, ggf.:

Blutkulturen
Calprotectin im Stuhl
ANA, HLA-B27
Vitamin C
Tumormarker^{#2}
Genetik^{#3}

Gehäufte Komorbiditäten bedenken:

Psoriasis, palmoplantare Pustulose,
Akne fulminans
Mb. Crohn, Colitis ulcerosa

Bildgebung

Primäre Bildgebung zur differentialdiagnostischen Abgrenzung

Knochenläsion:

- Konventionelles Röntgen
- Regionales MRT (Kontrastmittel-gestützt)

ggf. zusätzlich:

- Röntgen-Thorax
- Abdomensonographie

Goldstandard bei CNO-Verdacht

Ganzkörper-MRT^{#4}

➤ AWMF Leitlinie „Ganzkörper-MRT im Kindes- und Jugendalter“

CNO-typische Läsionen

- multifokal +/- symmetrisch
- Metaphysen, Epiphysen
- Clavicula, Mandibula, lange Röhrenknochen untere Extremität, Wirbelkörper
- unifokal in Clavicula oder Mandibula

nicht vorhanden

Differentialdiagnosen überprüfen

vorhanden

CRMO/CNO

Im Verlauf stets Überprüfung der DD vor allem bei red flags wie:

- Fieber, Nachtschweiß, Gewichtsverlust
- Lymphknotenschwellung
- Gedeihstörung
- chronische Diarrhö

CNO-untypische Läsionen

- unifokal (außer Clavicula und Mandibula)
- Diaphyse
- Beteiligung Schädelknochen (Neurocranium)
- Brodie-Abszess, ossäre Fisteln
- diffuses Verteilungsmuster im Skelett

Erweiterte Abklärung

Knochenbiopsie (Pathologie/ Mikrobiologie)
Knochenmarkpunktion

bei Diagnoseunsicherheit

^{#1} > 5 Jahre: Interferon-gamma Releas Assay (IGRA) (nach Klinik ± Tuberkulin-Hauttest)

1-5 Jahre: Tuberkulin-Hauttest

^{#2} Neuronenspezifische Enolase im Serum, Katecholamin-Metabolite im Urin (Vanillinmandel-, Homovanillinsäure)

^{#3} bei Vd. auf monogenetischer Knochenerkrankungen (Majeed, DIRA, PAPA), Hypophosphatasie (TNSALP), Cherubismus (SH3BP2)

^{#4} Ganzkörper-MRT: Fett-supprimierte, stark T2-gewichtete Sequenzen (STIR oder TIRM), koronare Schichtführung

Abbildung 1. Diagnostik bei Verdacht auf CNO im Kindesalter.

ANA Antinukleäre Antikörper, ALAT Alanin-Aminotransferase, ASAT Aspartat-Aminotransferase, AP Alkalische Phosphatase, BSG Blutsenkungsgeschwindigkeit, CNO Chronisch nicht bakterielle Osteomyelitis, CRMO Chronisch rekurrende multifokale Osteomyelitis, CRP C-reaktives Protein, DD Differentialdiagnosen, DIRA Deficiency of IL1-receptor antagonist, GK-MRT Ganzkörper-Magnetresonanztomographie, HLA Human leukocyte antigen, KG Körpergewicht, LDH Lactat-Dehydrogenase, MRT Magnetresonanztomographie, PAPA-Syndrom Pyogene Arthritis, Pyoderma gangraenosum und Akne- Syndrom, STIR Short Tau Inversion Recovery, TIRM Turbo-Inversion Recovery-Magnitude

DIFFERENTIALDIAGNOSEN

Die wichtigsten Differentialdiagnosen sind die bakterielle Osteomyelitis, gutartige Knochentumore (Osteoidosteome) und maligne Erkrankungen bzw. Knochenmetastasen sowie seltene primäre Erkrankungen des Knochenstoffwechsels. Insbesondere bei unifokalem Befall sind infektiöse und maligne Erkrankungen wichtige Differentialdiagnosen (10). Hierbei müssen bakterielle Infektionen nicht immer mit deutlich erhöhten Entzündungsparametern und/oder Fieber einhergehen. Beim Brodie-Abszess oder Osteomyelitiden durch niedrig-virulente Erreger können die Inflammationsparameter auch nur leicht erhöht sein (35,46). Infektionen durch *Mycobacterium tuberculosis* aber auch durch nicht tuberkulöse Mykobakterien (MOTT) sollten immer in die differentialdiagnostischen Überlegungen einbezogen werden (47). Bei den malignen Knochentumoren kommen Ewing-Sarkome, das Osteosarkom oder Knochenmanifestationen anderer Malignome in Frage (z.B. Neuroblastom, Leukämie). Auch die Langerhans-Zell-Histiozytose ist eine wichtige Differentialdiagnose der CNO, seltener ein ossäres Lymphom. Primäre Erkrankungen des Knochenstoffwechsels, insbesondere die Hypophosphatasie, können sich unter dem Bild einer multifokalen CNO manifestieren (36). Auch an die Fibröse Dysplasie als Differentialdiagnose der CNO (mono-ostotisch, poly-ostotisch und systemisch: McCune-Albright-Syndrom) sollte gedacht werden.

Des Weiteren sollten bei der Abklärung von muskuloskelettalen Schmerzen somatoforme ‚Schmerzverstärkungssyndrome‘ sowie Bindegewebserkrankungen in die differentialdiagnostischen Überlegungen einbezogen werden (48).

Monogenetisch bedingte, autoinflammatorische Knochenerkrankungen sind eine seltene Ursache der CNO, betreffen häufig sehr junge Kinder und weisen nicht selten „spezifische“ (Zusatz-) Symptome auf (49). Von diesen seltenen Erkrankungen sind folgende Erkrankungen hervorzuheben: Majeed-Syndrom (*LPIN2*), Interleukin-1-Rezeptor Defizienz (*IL1RN*) und Cherubismus (*SH3BP2*). Eine seltene Vitamin C-Defizienz (infantiler Skorbut) kann bei (z.B. schwer behinderten, autistischen oder essgestörten) Kindern mit stark einseitiger Ernährung und schmerzhaften Knochenläsionen eine Differentialdiagnose darstellen. Klinische Veränderungen wie Gingivahyperplasie/-Blutungen oder folliculäre Petechien der Haut in Kombination mit konventionellen Röntgenbildern sind hier differentialdiagnostisch wegweisend.

Knochenödeme vor allem im Bereich des Fußes, der Fußwurzel und der Zehen sind in ihrer Einschätzung bildmorphologisch nicht sicher von einer CNO zu trennen. So können im Rahmen der sensitiven MR-Diagnostik auch Läsionen detektiert werden, die hinsichtlich der Diagnose CNO kritisch betrachtet werden sollten. Klinisch kann eine vermehrte mechanische Belastung im Bereich des Fußes (z.B. Trauma, Sport oder auch bei Hypermobilität) zu Knochenödemem, ggf. ohne weiteren Krankheitswert führen. Naturgemäß ist man mit Knochenbiopsien im Bereich des Fußes und der Fußwurzelknochen zurückhaltend, sodass man pragmatisch zunächst eine entzündungshemmende Therapie mit entsprechenden Verlaufskontrollen durchführen kann.

THERAPIE

Therapieziel

Die gemeinsame Festlegung möglicher Therapieziele (treat-to-target Konzepte) wird international noch kontrovers diskutiert: im Wettstreit stehen vor allem die klinische Beschwerdefreiheit und die radiologische/MRT bezogene Feststellung einer kompletten Remission der Läsion(en). Vergleichende prospektive Langzeitverläufe auf der Basis dieser Ziele sind nicht publiziert (21,50). Das individuell festzulegende Therapieziel erfolgt im Konsens mit dem Patienten/den Eltern. Aus Patientensicht stellt sicher die klinische Symptombefreiheit das wichtigste Therapieziel dar. Auch das Ziel einer möglichen radiologischen Remission (Ganzkörper-MRT) sollte ebenso gemeinsam besprochen werden. Die Akzeptanz einer Langzeittherapie kann insbesondere bei beschwerdefreien Patienten trotz aktiver Läsionen im MRT eingeschränkt sein. Solange keine strukturellen Knochenschäden (insbesondere an der Wirbelsäule) vorliegen und eine klinische Besserung eingetreten ist, mögen NSAR als alleinige Therapie eingesetzt werden, wenn das gemeinsam festgelegte „Therapieziel“ die Schmerzbefreiheit des Patienten darstellt. Anders jedoch sollte das „Therapieziel“ bei ausgeprägtem multifokalem Befallsmuster, beim Vorliegen von strukturellen Wirbelsäulenveränderungen, bei persistierend erhöhten laborchemischen Entzündungszeichen oder klinischen Rezidiven stringenter gestellt/verhandelt werden. Hierbei sollte neben Schmerzkontrolle und verbesserter Lebensqualität auch eine läsionsärmere oder ggf. sogar läsionsfreie MRT-Bildgebung in Betracht gezogen werden. Zur Einschätzung der Krankheitsaktivität kann der pedCNO-Score als validierter *disease activity score* verwendet werden, der neben der Arzt- und Patientenbewertung, dem CHAQ (Childhood Health Assessment Questionnaire) und der BSG, vor allem auch die Anzahl der radiologischen Knochenläsionen im MRT erfasst (3,21). Die isolierte Betrachtungsweise einer möglichen Normalisierung der systemischen Inflammation als Therapieziel ist für manche Patienten nicht geeignet, weil die Entzündungswerte oft nicht erhöht sind.

Medikamentöse Therapie

Derzeit stehen für die Behandlung der CNO keine zugelassenen Medikamente zur Verfügung. Der Einsatz der hier aufgeführten Medikamente liegt somit außerhalb des Zulassungsbereiches („off-label use“). Aus Mangel an prospektiven Studien erfolgt die Behandlung von Patienten mit CNO weitgehend empirisch und basiert auf retrospektiven Fallserien, Fallberichten, Expertenmeinungen und persönlichen Erfahrungen (3,7,19,31,51). Die kürzlich veröffentlichten Konsensus-Therapiepläne der Childhood Arthritis & Rheumatology Research Alliance (CARRA) und der deutschen PRO-KIND Initiative zielen darauf, zukünftig prospektive Daten zum Therapieansprechen bei der CNO zu generieren (6,7) (Abbildung 2). Neben nicht steroidal Antiphlogistika (NSAR) und Glukokortikoiden kommen folgende Substanzgruppen zum Einsatz (Tabelle 1):

- konventionelle DMARDs (Methotrexat und Sulfasalazin) (19,33,52,53)
- biologische DMARDs (TNF-Inhibitoren wie Adalimumab und Etanercept) (26,31,54,55)
- Bisphosphonate (in Europa meist Pamidronat) (19,22,26,31,51,56)

Nicht steroidale Antirheumatika (NSAR)

Es besteht der allgemeine Konsens, dass bei Diagnose einer CNO eine entzündungshemmende Therapie mit einem NSAR wie z.B. Naproxen indiziert ist. Hierunter kommt es bei regelmäßiger Verabreichung bei bis zu 40 - 70 % der Patienten zu einer raschen Besserung bis hin zur Symptomfreiheit innerhalb von 18 Monaten (3,57). Nach dem derzeitigen pathophysiologischen Verständnis der CNO hemmen NSAR zum einen das Inflammason (58) und zum anderen führen NSAR (zumindest teilweise) über eine verringerte Prostaglandinproduktion (Hemmung der Cyclooxygenase-Enzyme) zu einer Normalisierung der erhöhten Osteoklastenaktivität (58). Allerdings zeigte eine retrospektive Studie zur Langzeitbeobachtung, dass bei 50 % der mit NSAR behandelten CNO-Patienten nach einem Median von 29 Monaten ein erneuter Schub auftreten kann (26).

Abhängig vom individuell festgelegten Therapieziel bestehen bei (I) fehlender klinischer Besserung unter NSAR, (II) multifokalem Befall oder (III) MR-tomographisch nachgewiesenem Progress der Erkrankung verschiedene Möglichkeiten der Therapieerweiterung. Hier existieren mehrere Therapieregimes, die abhängig vom Befallsmuster, den Begleitsymptomen, dem Verlauf oder im Rahmen der Therapieeskalation einzeln oder auch in Kombination angewandt werden können. Kommt es bei einer Wirbelsäulenbeteiligung zu strukturellen Schädigungen, dann scheint eine alleinige NSAR-Therapie hierfür als nicht ausreichend wirksam, eine Erweiterung der Therapie um Bisphosphonate wird in aller Regel zu empfehlen sein (Abbildung 2) (3).

Glukokortikoide

In Fällen, die auf eine NSAR-Behandlung nicht ansprechen, können die Patienten zusätzlich zu den NSAR von einer kurzzeitigen oralen Glukokortikoidtherapie mit 1 – 2 mg/kgKG Prednisolon/Prednison/Tag (max. 60 mg Tagesdosis) über 5 – 10 Tage profitieren, wobei eine hochdosierte intravenöse Steroidstoßtherapie (Methylprednisolon) in der Regel nicht empfohlen wird. Einige Experten bevorzugen den Einsatz von niedrig-dosierten Glukokortikoiden (Prednisolon/Prednison) mit 0,1 – 0,2 mg/kgKG/Tag über maximal 4 Wochen zur Remissionsinduktion bzw. zur Überbrückung des Wirkungseintrittes klassischer DMARDs wie Methotrexat. Der alleinige Einsatz von Glukokortikoiden kann zwar zu einer vorübergehenden Kontrolle oder Verbesserung der Knochenentzündung und Schmerzempfindung führen, eine anhaltende Wirkung oder gar Langzeitremission wird jedoch häufig nicht erreicht (25,26,35,57). Bei Wirbelkörperveränderungen mit strukturellen Schäden wird der Einsatz von Glukokortikoiden nicht empfohlen (7,22).

Konventionelle DMARDs

Generell basieren die Daten zum Einsatz von konventionellen DMARDs bei der CNO unter anderem auf retrospektiven Fallkohorten sowie dem Internationalen Eurofever/CNO Register und der Kerndokumentation (19,21,33) in Deutschland. Am häufigsten kamen hierbei Methotrexat und Sulfasalazin zum Einsatz, wobei oft begleitende Grunderkrankungen wie Arthritiden oder chronisch entzündliche Darmerkrankungen bestanden. Aufgrund der heterogenen Patientenkollektive ist die Interpretation der Wirksamkeit erschwert, so dass für Methotrexat eine komplette klinische Remission mit 20 – 44% und für Sulfasalazin mit 18 – 38% in der Literatur angegeben wird (19,33,50,52,53).

Biologische DMARDs

TNF-Inhibitoren werden erfolgreich bei der CNO eingesetzt und modulieren, zumindest teilweise, das Ungleichgewicht zwischen pro- und anti-inflammatorischen Zytokinen. Sie können speziell bei erhöhten systemischen Entzündungswerten, bei begleitender Arthritis, schwerer psoriasiformer Hautbeteiligung oder auch chronisch-entzündlichen Darmerkrankungen von Vorteil sein. In mehreren kleinen Fallserien wurde der erfolgreiche Einsatz von TNF-Inhibitoren insbesondere bei NSAR-refraktären Verläufen beschrieben (20,26,31,33,59–61). Speziell bei Patienten mit einer hohen Anzahl an Knochenläsionen in der GK-MRT bei Diagnosestellung und hohen serologischen Entzündungsmarkern scheint die Therapie mit TNF-Inhibitoren denen mit Bisphosphonaten als Second-line Therapie etwas überlegen zu sein (31). Die Dosierungen von den bei CNO-Patienten am häufigsten angewendeten TNF-Inhibitoren wie Etanercept und Adalimumab orientieren sich an den Zulassungen dieser Biologika für die Therapie der juvenilen idiopathischen Arthritis (62,63) (Tabelle 1). In unterschiedlichen retrospektiven Kohorten werden bei CNO-Patienten leicht erhöhte Prävalenzen von HLA-B27 mit 10 – 20 % (im Vergleich zu 8-10 % in der Normalbevölkerung) angegeben (21,31,64).

Bei HLA-B27 positiven CNO-Patienten wurde häufiger eine axiale Beteiligung (insbesondere der Iliosakralgelenke) berichtet, so dass TNF-Inhibitoren eine mögliche Therapieoption darstellen (31,52). Bei einer Wirbelbeteiligung mit Knochenmarködem *ohne* Vorliegen einer strukturellen Schädigung erscheint statt einer Bisphosphonat-Therapie auch ein Therapieversuch mit TNF-Blockern möglich (6).

Bisphosphonate

Liegen hingegen strukturelle/substanzielle Wirbelkörperschädigungen i.S. von Deckplatteneinbrüchen, Frakturen, Flachwirbelbildung oder anderen strukturellen knöchernen Veränderungen vor, empfiehlt sich der Einsatz von Bisphosphonaten. Im Kindesalter kommt hierbei am häufigsten intravenös appliziertes Pamidronat mit gutem Behandlungserfolg zum Einsatz – wie in mehreren publizierten Kohorten mit stabiler Wirkung nachgewiesen (6,19,31,65–69). Ziel ist es, Langzeitkomplikationen wie Wirbelkörper-Sinterungen mit Skoliose oder Hyperkyphose zu vermeiden bzw. ihren Progress aufzuhalten. Zu Zoledronat gibt es nach Wissen der Autoren nur sehr wenige Daten (70).

Darüber hinaus stellen Bisphosphonate in ansonsten therapierefraktären Fällen eine Alternative zu biologischen DMARDs dar. Bisphosphonate hemmen die Osteoklastenaktivität und reduzieren über eine Hemmung der Expression von proinflammatorischen Zytokinen Knochenschmerzen und den entzündlichen Knochenverlust (8). In vorliegenden kleinen Fallkohorten bewirkte Pamidronat bei CNO-Patienten eine zeitlich schnellere klinische Remission als TNF-Inhibitoren (31,55) mit guter Langzeitwirkung (51,68,69,71). Dennoch benötigt ein Teil der mit Bisphosphonaten behandelten CNO-Patienten eine nachfolgende Therapie mit TNF-Inhibitoren aufgrund wiederkehrender Krankheitsschübe oder anhaltender Krankheitsaktivität (31,51).

In der klinischen Praxis werden im deutschsprachigen Raum häufig zwei alternative Dosierungsschemata für Pamidronat eingesetzt (26,66,69,71,72):

A: 1 mg/kg/ED i.v. (max. 60 mg/ED) an drei aufeinanderfolgenden Tagen (1. Dosis des 1. Zyklus 0,5 mg/kg), alle drei Monate wiederholt (mit insgesamt 3 – 4 Zyklen) *oder*

B: 1 mg/kg/ED i.v. (max. 60 mg/ED) jeden Monat als einmalige Einzeldosis, fortgeführt über 9-12 Monate.

Aufgrund potenzieller Nebenwirkungen (inkl. Bisphosphonat-assoziierte Osteonekrose des Kiefers, bislang nur in der Onkologie und im Erwachsenenalter berichtet (73–75)) und der langen biologischen Halbwertszeit von Bisphosphonaten sollten diese – wie beschrieben – nur bei ansonsten therapierefraktären Fällen oder Wirbelkörperbeteiligung mit strukturellen Schäden in Betracht gezogen werden (58,66,76–78). Vor Bisphosphonat Therapiebeginn sollte eine zahnärztliche Vorstellung und ggf. eine Sanierung erfolgen.

Weitere Substanzklassen

Die Datenlage zum Einsatz weiterer therapeutischer Strategien bzw. spezieller Therapeutika (u.a. Phosphodiesterasehemmung durch Apremilast (79,80), IL-17A Blockade durch Secukinumab bzw. IL-12/IL-23-Blockade durch Ustekinumab (80–82), JAK-Inhibitoren (83–85) und IL-1-Blockade (86,87)) ist unzureichend und zu begrenzt, um insbesondere im Kindesalter Empfehlungen für die hier aufgeführten Substanzklassen auszusprechen.

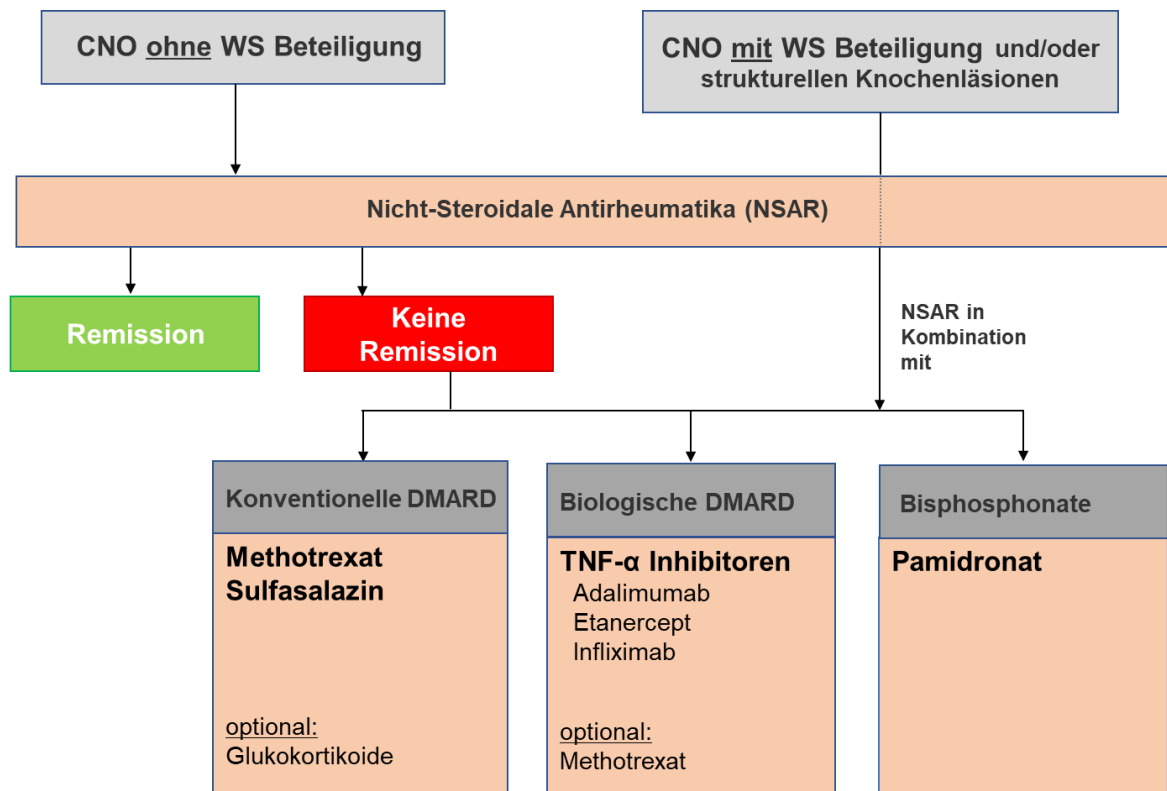


Abbildung 2. Therapieübersicht bei CNO ohne und mit Wirbelsäulenbeteiligung (modifiziert nach (6,7)).

WS Wirbelsäule, CNO Chronisch nicht bakterielle Osteomyelitis, NSAR Nicht steroidale Antirheumatika, DMARD Disease-modifying anti-rheumatic drugs, TNF- α Tumor-Nekrose-Faktor alpha

Therapiedauer

Da es sich bei CNO um eine chronische Erkrankung mit Phasen klinischer Aktivität und Remission handelt, kann eine längere Behandlung (auch über Monate oder sogar Jahre) erforderlich sein (8,26,58,88,89). Klinisch-rheumatologische Verlaufskontrollen sollten je nach Krankheitsdauer, Aktivitätsgrad und eingesetzter Therapie alle 3 – 6 Monate erfolgen. Unsicherheit besteht hinsichtlich

der Dauer der medikamentösen Therapie und den Therapiezielen, da auch hierzu keine studiengesicherten Daten vorliegen. Bei klinischer Remission wird in vielen Zentren nach 6 Monaten eine GK-MRT-Verlaufskontrolle durchgeführt (6). Sofern sich eine Regression bzw. Remission der Läsionen zeigt, sollte die Therapie noch für weitere 3 – 6 Monate aufrechterhalten werden. Generell wird eine *klinische* Beschwerdefreiheit über 6 Monate angestrebt. Sollte keine Besserung der MRT-Befunde erreichbar sein, z.B. wenn das Kontroll-MRT neue Läsionen bzw. einen unveränderten Befund zum Ausgangs-MRT zeigt, dann gilt es die Therapieziele neu zu definieren und die Therapie darauf abzustimmen. Entscheidungen hinsichtlich der Therapieeskalation sollten unter Bedacht erfolgen, da i) Signalveränderungen im MRT bei asymptomatischen Patienten „überinterpretiert“ werden könnten, ii) sich Läsionen im Verlauf auch spontan zurückbilden können, ohne dass sie klinisch auffällig werden oder zu Folgeschäden führen, und iii) die Langzeittherapie potenzielle Nebenwirkungen verursachen kann. Andererseits kann eine unkontrollierte Entzündung zu einer erhöhten Langzeitmorbidity (Schmerz, funktionelle Beeinträchtigung, Einschränkung der Lebensqualität) und eine Wirbelsäulenbeteiligung zu Frakturen und möglicherweise weiteren Komplikationen führen (58,65). Auch hier hat das vorab mit Eltern und Patienten definierte treat-to-target Konzept eine wichtige Funktion und sollte bei der Entscheidungsfindung über eine Therapieeskalation berücksichtigt werden.

Konservative/orthopädische Therapie

Die kinderorthopädische Therapie der CNO ist symptom-orientiert und richtet sich nach den pädiatrischen Vorgaben. Größere operativ-rekonstruktive oder tumorchirurgische Maßnahmen mit mutilierenden Resektionen sind aus Autorensicht nicht sinnvoll und sollten vermieden werden (90). Auch führen die detektierten Läsionen selten zu Wachstumsstörungen, sekundären Deformitäten oder zu derart osteolytisch bedingten Instabilitäten, dass eine operative Therapie notwendig wäre. Allenfalls kann nach einer bioptischen Sicherung eine kurzzeitige Entlastung der betroffenen Extremität erforderlich sein.

Physiotherapie und/oder physikalische Therapiemaßnahmen können angewendet werden bei schmerzbedingter Schonung und daraus resultierenden Funktionsstörungen, begleitender Arthritis mit Bewegungseinschränkung oder sekundären Muskelimbancen. Orthopädisch-technische Maßnahmen umfassen z. B. die Einlagenversorgung bei z. B. Wachstumsdifferenz der unteren Extremität. Bei Wirbelkörperdestruktionen, die auch ggf. bereits in Kyphosierungen/Skoliosen resultieren, sollte in interdisziplinären Visiten entschieden werden, ob eine vorübergehende Korsettversorgung notwendig ist bis zum Wiedererreichen einer ausreichenden Wirbelkörperstabilität. Die Teilnahme an sportlichen Aktivitäten/Sportunterricht sollte gemeinsam mit den Patienten und Eltern besprochen werden und ist abhängig vom Befallsmuster und Beschwerden des Kindes bzw. Jugendlichen. So sind bei bestehender Arthritis gelenkschonende Sportarten vorzuziehen, bei strukturellen Wirbelkörperschädigungen/Kompressionen sind Erschütterungen zu meiden.

PROGNOSE

Die Prognose der CNO kann bei frühzeitiger und konsequenter antientzündlicher Therapie als günstig eingestuft werden (3,19,91). Monophasische Verläufe und Spontanremissionen bei milden Verläufen wurden berichtet (20,26,33). Zumeist verläuft die Erkrankung jedoch chronisch-rezidivierend mit Schüben über mehrere Jahre. Nach ein bis fünf Jahren sind ca. 40 % der Kinder in klinischer Remission (38). Es liegen Daten aus einer retrospektiven Fallkohorte vor, die zeigen, dass bei der Hälfte der therapierten Patienten nach einem Median von 29 Monaten ein erneuter Krankheitsschub auftrat (26). Genaue Empfehlungen zu den Intervallen der Verlaufskontrollen liegen nicht vor. Nach Erreichen der medikamentenfreien Remission sind die weiteren notwendigen Kontrollen mit den behandelnden Ärzten zu besprechen. In der Regel stellen sich die Patienten ein bis zwei Mal pro Jahr über 3 und auch mehr Jahre bei ihrem kinderrheumatologischen Team vor.

Angaben zu Patientenzahlen, die das Erreichen einer medikamentenfreien Remission beschreiben, variieren. So wurden diese in zwei größeren Kohortenstudien mit 13% respektive 23% angegeben (20,33). Andere Kohorten beschreiben Remissionsraten um 60% (Eurofever: 50% (19), Kerndokumentation 2020: 53% (21), Würzburger Kohorte: 67%) (50). Die Erkrankung kann bis in das Erwachsenenalter hineinreichen, wobei kleine Kohortenstudien im Erwachsenenalter häufiger einen chronischen Verlauf beschreiben (24,92).

Bei einem kleinen Teil der Patienten kommt es zu teils erheblicher Beeinträchtigung der Lebensqualität infolge von Schmerzen sowie physischer und psychischer Einschränkungen. So können sich strukturelle Komplikationen entwickeln in Form von Knochen- und Gelenkdeformitäten mit funktionellen Einschränkungen oder lokalen Wachstumsstörungen durch Beteiligung der Epiphysenfugen. Dem Befall der Wirbelsäule kommt besondere Bedeutung zu. Dabei können Kyphosen und Skoliosen infolge asymmetrischer Destruktionen, sowie Vertebra plana und pathologische Frakturen auftreten (46).

Von Übergängen/Koexistenz der CNO in eine bzw. bei Spondylarthropathie wurde in einigen Kohorten berichtet (24,25). Es gibt Hinweise darauf, dass HLA-B27 bei CNO mit der Entwicklung einer Spondylarthropathie/Enthesitis-assoziierten Arthritis vergesellschaftet sein kann (19,21,92). Ungünstige Faktoren für einen schwereren Verlauf sind beschrieben: multifokaler Befall, HLA-B27, extraossäre Manifestationen, eine positive Familienanamnese für assoziierte Erkrankungen und anhaltend erhöhte Entzündungsmarker (20,21).

SCHLUSSFOLGERUNG

Die Betreuung von Kindern und Jugendlichen mit CNO erfordert ein multiprofessionelles und erfahrenes Team aus verschiedenen Fachdisziplinen. Die CNO stellt eine Ausschlussdiagnose dar, so dass insbesondere maligne und infektiologische Erkrankungen fokussiert betrachtet werden sollten. Obwohl die Pathophysiologie bisher nur unvollständig verstanden wird, spielt die dysregulierte

Zytokinexpression und die pathologische Aktivierung des NLRP3-Inflammasoms scheinbar eine zentrale Rolle. Die Therapie basiert auf persönlichen Erfahrungen, retrospektiven Fallserien sowie konsentierten Therapieplänen, deren Langzeitanalyse aber noch aussteht. Sie beinhaltet anti-inflammatorisch wirksame Medikamente (NSAR, Glukokortikoide, klassische und biologische DMARDs, sowie Bisphosphonate), von denen keines aus Mangel an kontrollierten Studien für die Behandlung der CNO zugelassen ist (off-label-use). Begleiterkrankungen wie psoriasiforme Hautveränderungen oder chronisch-entzündliche Darmerkrankungen können zu jedem Zeitpunkt im Krankheitsverlauf auftreten und bedürfen dann ggf. additiver Therapien. Da die Erkrankung meist einen chronisch-rekurrierenden Verlauf zeigt und Langzeitkomplikationen wie Wirbelkörperfrakturen oder Hyperostosen auftreten können, sollte eine engmaschige, interdisziplinäre Betreuung der Patienten im Vordergrund stehen.

ABKÜRZUNGEN

ANA	Antinukleäre Antikörper
AP	Alkalische Phosphatase
BSG	Blutsenkungsgeschwindigkeit
CHAQ	Childhood Health Assessment Questionnaire
CNO	Chronisch nicht bakterielle Osteomyelitis
CRMO	Chronisch rekurrende multifokale (nicht bakterielle) Osteomyelitis
CRP	C-reaktives Protein
DD	Differentialdiagnosen
DIRA	Deficiency of IL1-receptor antagonist
DMARDs	Disease-modifying anti-rheumatic drugs
GK-MRT	Ganzkörper-Magnetresonanztomographie
HLA	Human leukocyte antigen
IL	Interleukin
KG	Körpergewicht
LDH	Lactat-Dehydrogenase
MRT	Magnetresonanztomographie
MTX	Methotrexat
NBO	nicht bakterielle Osteomyelitis
NLRP3	NLR family pyrin domain containing 3
NSAR	Nicht steroidale Antiphlogistika
PAPA- Syndrom	Pyogene Arthritis, Pyoderma gangraenosum und Akne – Syndrom
SAPHO-Syndrom	Synovitis, Akne, Pustulosis, Hyperostose und Osteitis – Syndrom
STIR	Short Tau Inversion Recovery
TIRM	Turbo-Inversion Recovery-Magnitude

TNF	Tumor-Nekrose-Faktor
WS	Wirbelsäule

LITERATURVERZEICHNIS

1. Jansson AF, Müller TH, Glier L, Ankerst DP, Wintergerst U, Belohradsky BH, et al. Clinical score for nonbacterial osteitis in children and adults. *Arthritis Rheum.* 2009 Apr;60(4):1152–9.
2. Roderick MR, Shah R, Rogers V, Finn A, Ramanan A V. Chronic recurrent multifocal osteomyelitis (CRMO) - advancing the diagnosis. *Pediatr Rheumatol Online J.* 2016 Aug;14(1):47.
3. Beck C, Morbach H, Beer M, Stenzel M, Tappe D, Gattenlöhner S, et al. Chronic nonbacterial osteomyelitis in childhood: prospective follow-up during the first year of anti-inflammatory treatment. *Arthritis Res Ther.* 2010;12(2):R74.
4. Zhao Y, Sato TS, Nielsen SM, Beer M, Huang M, Iyer RS, et al. Development of a Scoring Tool for Chronic Nonbacterial Osteomyelitis Magnetic Resonance Imaging and Evaluation of its Interrater Reliability. *J Rheumatol [Internet].* 2020 May 1 [cited 2022 Jul 18];47(5):739–47. Available from: <https://www.jrheum.org/content/47/5/739>
5. Jansson A, Renner ED, Ramser J, Mayer A, Haban M, Meindl A, et al. Classification of non-bacterial osteitis: retrospective study of clinical, immunological and genetic aspects in 89 patients. *Rheumatol Oxf Engl.* 2007 Jan;46(1):154–60.
6. Zhao Y, Wu EY, Oliver MS, Cooper AM, Basiaga ML, Vora SS, et al. Consensus Treatment Plans for Chronic Nonbacterial Osteomyelitis Refractory to Nonsteroidal Antiinflammatory Drugs and/or With Active Spinal Lesions. *Arthritis Care Res.* 2018 Aug;70(8):1228–37.
7. Schwarz T, Oommen PT, Windschall D, Weissbarth-Riedel E, Trauzeddel R, Grote V et al. Protokolle zur Klassifikation, Überwachung und Therapie in der Kinderreumatologie (PRO-KIND): Chronisch nicht-bakterielle Osteomyelitis (CNO): Ergebnisse der Arbeitsgruppe Chronisch nicht-bakterielle Osteomyelitis in der GKJR Kommission PRO-KIND. *Arthritis Rheuma Internet.* 38:282-8.
8. Hedrich CM, Hofmann SR, Pablik J, Morbach H, Girschick HJ. Autoinflammatory bone disorders with special focus on chronic recurrent multifocal osteomyelitis (CRMO). *Pediatr Rheumatol Online J.* 2013 Dec;11(1):47.
9. Hofmann SR, Kapplusch F, Girschick HJ, Morbach H, Pablik J, Ferguson PJ, et al. Chronic Recurrent Multifocal Osteomyelitis (CRMO): Presentation, Pathogenesis, and Treatment. *Curr Osteoporos Rep.* 2017 Dec;15(6):542–54.

10. Hedrich CM, Morbach H, Reiser C, Girschick HJ. New Insights into Adult and Paediatric Chronic Non-bacterial Osteomyelitis CNO. *Curr Rheumatol Rep*. 2020 Jul;22(9):52.
11. Hofmann SR, Schwarz T, Möller JC, Morbach H, Schnabel A, Rösen-Wolff A, et al. Chronic non-bacterial osteomyelitis is associated with impaired Sp1 signaling, reduced IL10 promoter phosphorylation, and reduced myeloid IL-10 expression. *Clin Immunol Orlando Fla*. 2011 Dec;141(3):317–27.
12. Hofmann SR, Morbach H, Schwarz T, Rösen-Wolff A, Girschick HJ, Hedrich CM. Attenuated TLR4/MAPK signaling in monocytes from patients with CRMO results in impaired IL-10 expression. *Clin Immunol Orlando Fla*. 2012 Oct;145(1):69–76.
13. Hofmann SR, Kubasch AS, Ioannidis C, Rösen-Wolff A, Girschick HJ, Morbach H, et al. Altered expression of IL-10 family cytokines in monocytes from CRMO patients result in enhanced IL-1 β expression and release. *Clin Immunol Orlando Fla*. 2015 Dec;161(2):300–7.
14. Brandt D, Sohr E, Pablik J, Schnabel A, Kapplusch F, Mäbert K, et al. CD14(+) monocytes contribute to inflammation in chronic nonbacterial osteomyelitis (CNO) through increased NLRP3 inflammasome expression. *Clin Immunol Orlando Fla*. 2018 Nov;196:77–84.
15. Cox AJ, Darbro BW, Laxer RM, Velez G, Bing X, Finer AL, et al. Recessive coding and regulatory mutations in FBLIM1 underlie the pathogenesis of chronic recurrent multifocal osteomyelitis (CRMO). *PLoS One*. 2017;12(3).
16. Kuemmerle-Deschner JB, Welzel T, Hoertnagel K, Tsiflikas I, Hospach A, Liu X, et al. New variant in the IL1RN-gene (DIRA) associated with late-onset, CRMO-like presentation. *Rheumatol Oxf Engl*. 2020 Nov;59(11):3259–63.
17. Abe K, Cox A, Takamatsu N, Velez G, Laxer RM, Tse SML, et al. Gain-of-function mutations in a member of the Src family kinases cause autoinflammatory bone disease in mice and humans. *Proc Natl Acad Sci U S A*. 2019 Jun;116(24):11872–7.
18. Salehzadeh F, Anari H, Sarkhanloo S. Idiopathic CRMO and MEFV Gene Variant Alleles: Is There Any Relationship? Vol. 2019, *Case reports in rheumatology*. 2019. p. 9847867.
19. Girschick H, Finetti M, Orlando F, Schalm S, Insalaco A, Ganser G, et al. The multifaceted presentation of chronic recurrent multifocal osteomyelitis: a series of 486 cases from the Eurofever international registry. *Rheumatol Oxf Engl*. 2018 Jul;57(7):1203–11.
20. Wipff J, Costantino F, Lemelle I, Pajot C, Duquesne A, Lorrot M, et al. A large national cohort of French patients with chronic recurrent multifocal osteitis. *Arthritis Rheumatol Hoboken NJ*. 2015 Apr;67(4):1128–37.
21. Reiser C, Klotsche J, Hospach A, Berendes R, Schnabel A, Jansson AF, et al. First-year follow-up of children with chronic nonbacterial osteomyelitis-an analysis of the German National Pediatric Rheumatologic Database from 2009 to 2018. *Arthritis Res Ther*. 2021 Nov;23(1):281.

22. Zhao DY, McCann L, Hahn G, Hedrich CM. Chronic nonbacterial osteomyelitis (CNO) and chronic recurrent multifocal osteomyelitis (CRMO). *J Transl Autoimmun.* 2021;4:100095.
23. Ferrara G, Insalaco A, Pardeo M, Cattalini M, La Torre F, Finetti M, et al. Prevalence of cranial involvement in a cohort of Italian patients with chronic non-bacterial osteomyelitis. *Clin Exp Rheumatol.* 2020;38(2):366–9.
24. Vittecoq O, Said LA, Michot C, Mejjad O, Thomine JM, Mitrofanoff P, et al. Evolution of chronic recurrent multifocal osteitis toward spondylarthropathy over the long term. *Arthritis Rheum.* 2000 Jan;43(1):109–19.
25. Job-Deslandre C, Krebs S, Kahan A. Chronic recurrent multifocal osteomyelitis: five-year outcomes in 14 pediatric cases. *Joint Bone Spine.* 2001 May;68(3):245–51.
26. Schnabel A, Range U, Hahn G, Berner R, Hedrich CM. Treatment Response and Longterm Outcomes in Children with Chronic Nonbacterial Osteomyelitis. *J Rheumatol.* 2017 Jul;44(7):1058–65.
27. Hedrich CM, Morbach H, Reiser C, Girschick HJ, Zhao DY, McCann L, et al. Chronic nonbacterial osteomyelitis (CNO) and chronic recurrent multifocal osteomyelitis (CRMO). *J Transl Autoimmun.* 2021 Jul;22(9):52.
28. Blankenburg F, Müller-Abt P, Brück N, Meissner C, Hospach A. *Monatsschr Kinderheilkd* 2021 · 169 Suppl 3 S91–S204.
29. Ravelli A, Marseglia GL, Viola S, Ruperto N, Martini A. Chronic recurrent multifocal osteomyelitis with unusual features. *Acta Paediatr Oslo Nor* 1992. 1995 Feb;84(2):222–5.
30. Kostik MM, Kopchak OL, Maletin AS, Mushkin AY. The peculiarities and treatment outcomes of the spinal form of chronic non-bacterial osteomyelitis in children: a retrospective cohort study. *Rheumatol Int.* 2020 Jan;40(1):97–105.
31. Schnabel A, Nashawi M, Anderson C, Felsenstein S, Lamoudi M, Poole-Cowley J, et al. TNF-inhibitors or bisphosphonates in chronic nonbacterial osteomyelitis? - Results of an international retrospective multicenter study. *Clin Immunol Orlando Fla.* 2022 May;238:109018.
32. Huber AM, Lam PY, Duffy CM, Yeung RSM, Ditchfield M, Laxer D, et al. Chronic recurrent multifocal osteomyelitis: clinical outcomes after more than five years of follow-up. *J Pediatr.* 2002 Aug;141(2):198–203.
33. Borzutzky A, Stern S, Reiff A, Zurakowski D, Steinberg EA, Dedeoglu F, et al. Pediatric chronic nonbacterial osteomyelitis. *Pediatrics.* 2012 Nov;130(5):e1190-7.
34. Louvigné M, Rakotonjanahary J, Goumy L, Tavenard A, Brasme JF, Rialland F, et al. Persistent osteoarticular pain in children: early clinical and laboratory findings suggestive of acute lymphoblastic leukemia (a multicenter case-control study of 147 patients). *Pediatr Rheumatol Online J.* 2020 Jan;18(1):1.

35. Schnabel A, Range U, Hahn G, Siepmann T, Berner R, Hedrich CM. Unexpectedly high incidences of chronic non-bacterial as compared to bacterial osteomyelitis in children. *Rheumatol Int.* 2016 Dec;36(12):1737–45.
36. Girschick HJ, Mornet E, Beer M, Warmuth-Metz M, Schneider P. Chronic multifocal non-bacterial osteomyelitis in hypophosphatasia mimicking malignancy. *BMC Pediatr.* 2007 Jan;7:3.
37. Andronikou S, Kraft JK, Offiah AC, Jones J, Douis H, Thyagarajan M, et al. Whole-body MRI in the diagnosis of paediatric CNO/CRMO. *Rheumatol Oxf Engl.* 2020 Oct;59(10):2671–80.
38. Zhao Y, Ferguson PJ. Chronic Nonbacterial Osteomyelitis and Chronic Recurrent Multifocal Osteomyelitis in Children. *Pediatr Clin North Am.* 2018 Aug;65(4):783–800.
39. d'Angelo P, de Horatio LT, Toma P, Ording Müller LS, Avenarius D, von Brandis E, et al. Chronic nonbacterial osteomyelitis - clinical and magnetic resonance imaging features. *Pediatr Radiol.* 2021 Feb;51(2):282–8.
40. Schaefer JF, Berthold LD, Hahn G, von Kalle T, Moritz JD, Schröder C, et al. Whole-Body MRI in Children and Adolescents – S1 Guideline. *RöFo - Fortschritte Auf Dem Geb Röntgenstrahlen Bildgeb Verfahr [Internet].* 2019 Jul [cited 2022 Jun 27];191(07):618–25. Available from: <http://www.thieme-connect.de/DOI/DOI?10.1055/a-0832-2498>
41. Capponi M, Pires Marafon D, Rivosecchi F, Zhao Y, Pardeo M, Messia V, et al. Assessment of disease activity using a whole-body MRI derived radiological activity index in chronic nonbacterial osteomyelitis. *Pediatr Rheumatol Online J [Internet].* 2021 Aug 14 [cited 2023 May 5];19:123. Available from: <https://www.ncbi.nlm.nih.gov/pmc/articles/PMC8364123/>
42. Nico MAC, Araújo FF, Guimarães JB, da Cruz IAN, Silva FD, Carneiro BC, et al. Chronic nonbacterial osteomyelitis: the role of whole-body MRI. *Insights Imaging [Internet].* 2022 Sep 16 [cited 2023 May 5];13:149. Available from: <https://www.ncbi.nlm.nih.gov/pmc/articles/PMC9481810/>
43. Andreasen CM, Klicman RF, Herlin T, Hauge EM, Jurik AG. Standardized reporting and quantification of whole-body MRI findings in children with chronic non-bacterial osteomyelitis treated with pamidronate. *Pediatr Rheumatol Online J.* 2022 Oct 1;20(1):85.
44. Morbach H, Schneider P, Schwarz T, Hofmann C, Raab P, Neubauer H, et al. Comparison of magnetic resonance imaging and 99mTechnetium-labelled methylene diphosphonate bone scintigraphy in the initial assessment of chronic non-bacterial osteomyelitis of childhood and adolescents. *Clin Exp Rheumatol.* 2012 Aug;30(4):578–82.
45. Girschick HJ, Huppertz HI, Harmsen D, Krauspe R, Müller-Hermelink HK, Papadopoulos T. Chronic recurrent multifocal osteomyelitis in children: diagnostic value of histopathology and microbial testing. *Hum Pathol.* 1999 Jan;30(1):59–65.

46. Zhao Y, Ferguson PJ. Chronic non-bacterial osteomyelitis and autoinflammatory bone diseases. *Clin Immunol Orlando Fla.* 2020 Jul;216:108458.
47. Kostik MM, Kopchak OL, Maletin AS, Zorin VI, Mushkin AY. How nonbacterial osteomyelitis could be discriminated from tuberculosis in the early stages: the simple algorithm. *Clin Rheumatol.* 2020 Dec;39(12):3825–32.
48. S2k-Leitlinie Muskuloskeletale Schmerzen bei Kindern und Jugendlichen – Ein Algorithmus zur differenzialdiagnostischen Abklärung eines häufigen Leitsymptoms in der Kinder- und Jugendmedizin. AWMF-Leitlinie [Internet]. [cited 2023 May 5]; Available from: <https://register.awmf.org/de/leitlinien/detail/027-073>
49. Morbach H, Hedrich CM, Beer M, Girschick HJ. Autoinflammatory bone disorders. *Clin Immunol Orlando Fla.* 2013 Jun;147(3):185–96.
50. Schwarz T, Petzke S, Morbach H, Hofmann C, Beer M, Raab P, et al. Juvenile chronic non-bacterial osteomyelitis (CNO): Long term course of disease and response to treatment in a large institutional cohort. *Pediatr Rheumatol* [Internet]. 2015 Dec [cited 2021 Jan 11];13(S1):P178, 1546-0096-13-S1-P178. Available from: <https://ped-rheum.biomedcentral.com/articles/10.1186/1546-0096-13-S1-P178>
51. Andreasen CM, Jurik AG, Glerup MB, Høst C, Mahler BT, Hauge EM, et al. Response to Early-onset Pamidronate Treatment in Chronic Nonbacterial Osteomyelitis: A Retrospective Single-center Study. *J Rheumatol.* 2019 Nov;46(11):1515–23.
52. O’Leary D, Wilson AG, MacDermott EJ, Lowry C, Killeen OG. Variability in phenotype and response to treatment in chronic nonbacterial osteomyelitis; the Irish experience of a national cohort. *Pediatr Rheumatol Online J.* 2021 Mar;19(1):45.
53. Kostik MM, Kopchak OL, Chikova IA, Isupova EA, Mushkin AY. Comparison of different treatment approaches of pediatric chronic non-bacterial osteomyelitis. *Rheumatol Int.* 2019 Jan;39(1):89–96.
54. Bustamante J, Murias S, Enriquez E, Alcobendas R, Remesal A, De Inocencio J. Biological therapy in refractory chronic nonbacterial osteomyelitis: A case series of 19 patients. Vol. 88, *Joint bone spine.* France; 2021. p. 105120.
55. Gaal A, Basiaga ML, Zhao Y, Egbert M. Pediatric chronic nonbacterial osteomyelitis of the mandible: Seattle Children’s hospital 22-patient experience. *Pediatr Rheumatol Online J.* 2020 Jan;18(1):4.
56. Andreasen CM, Jurik AG, Deleuran BW, Horn HC, Folkmar TB, Herlin T, et al. Pamidronate in chronic non-bacterial osteomyelitis: a randomized, double-blinded, placebo-controlled pilot trial. *Scand J Rheumatol.* 2020 Jul;49(4):312–22.
57. Girschick HJ, Raab P, Surbaum S, Trusen A, Kirschner S, Schneider P, et al. Chronic non-bacterial osteomyelitis in children. *Ann Rheum Dis.* 2005 Feb;64(2):279–85.

58. Hofmann SR, Schnabel A, Rösen-Wolff A, Morbach H, Girschick HJ, Hedrich CM. Chronic Nonbacterial Osteomyelitis: Pathophysiological Concepts and Current Treatment Strategies. *J Rheumatol*. 2016 Nov;43(11):1956–64.
59. Eleftheriou D, Gerschman T, Sebire N, Woo P, Pilkington CA, Brogan PA. Biologic therapy in refractory chronic non-bacterial osteomyelitis of childhood. *Rheumatol Oxf Engl*. 2010 Aug;49(8):1505–12.
60. Deutschmann A, Mache CJ, Bodo K, Zebedin D, Ring E. Successful treatment of chronic recurrent multifocal osteomyelitis with tumor necrosis factor-alpha blockage. *Pediatrics*. 2005 Nov;116(5):1231–3.
61. Kaiser D, Bolt I, Hofer M, Relly C, Berthet G, Bolz D, et al. Chronic nonbacterial osteomyelitis in children: a retrospective multicenter study. *Pediatr Rheumatol Online J*. 2015 Jun;13:25.
62. Oommen PT, Hinze C, Holzinger D, Hospach A, Minden K, Schütz C. Therapie der juvenilen idiopathischen Arthritis (JIA): Aktualisierung der interdisziplinären AWMF-S2k-Leitlinie „Therapie der juvenilen idiopathischen Arthritis“. *Arthritis Rheuma* [Internet]. 2020 Aug [cited 2022 Jun 27];40(04):260–9. Available from: <http://www.thieme-connect.de/DOI/DOI?10.1055/a-1161-5382>
63. Oommen PT, Strauss T, Baltruschat K, Foeldvari I, Deuter C, Ganser G, et al. Update of evidence- and consensus-based guidelines for the treatment of juvenile idiopathic arthritis (JIA) by the German Society of Pediatric and Juvenile Rheumatic Diseases (GKJR): New perspectives on interdisciplinary care. *Clin Immunol Orlando Fla*. 2022 Dec;245:109143.
64. Concha S, Hernández-Ojeda A, Contreras O, Mendez C, Talesnik E, Borzutzky A. Chronic nonbacterial osteomyelitis in children: a multicenter case series. *Rheumatol Int*. 2020 Jan;40(1):115–20.
65. Girschick HJ, Zimmer C, Klaus G, Darge K, Dick A, Morbach H. Chronic recurrent multifocal osteomyelitis: what is it and how should it be treated? *Nat Clin Pract Rheumatol*. 2007 Dec;3(12):733–8.
66. Hofmann C, Wurm M, Schwarz T, Neubauer H, Beer M, Girschick H, et al. A standardized clinical and radiological follow-up of patients with chronic non-bacterial osteomyelitis treated with pamidronate. *Clin Exp Rheumatol*. 2014;32(4):604–9.
67. Pastore S, Ferrara G, Monasta L, Meini A, Cattalini M, Martino S, et al. Chronic nonbacterial osteomyelitis may be associated with renal disease and bisphosphonates are a good option for the majority of patients. *Acta Paediatr Oslo Nor* 1992. 2016 Jul;105(7):e328-33.
68. Gleeson H, Wiltshire E, Briody J, Hall J, Chaitow J, Sillence D, et al. Childhood chronic recurrent multifocal osteomyelitis: pamidronate therapy decreases pain and improves vertebral shape. *J Rheumatol*. 2008 Apr;35(4):707–12.

69. Miettunen PMH, Wei X, Kaura D, Reslan WA, Aguirre AN, Kellner JD. Dramatic pain relief and resolution of bone inflammation following pamidronate in 9 pediatric patients with persistent chronic recurrent multifocal osteomyelitis (CRMO). *Pediatr Rheumatol*. 2009;7.
70. Zhao Y, Chauvin NA, Jaramillo D, Burnham JM. Aggressive Therapy Reduces Disease Activity without Skeletal Damage Progression in Chronic Nonbacterial Osteomyelitis. *J Rheumatol*. 2015 Jul;42(7):1245–51.
71. Hospach T, Langendoerfer M, von Kalle T, Maier J, Dannecker GE. Spinal involvement in chronic recurrent multifocal osteomyelitis (CRMO) in childhood and effect of pamidronate. *Eur J Pediatr*. 2010 Sep;169(9):1105–11.
72. Roderick M, Shah R, Finn A, Ramanan AV. Efficacy of pamidronate therapy in children with chronic non-bacterial osteitis: disease activity assessment by whole body magnetic resonance imaging. *Rheumatol Oxf Engl*. 2014 Nov;53(11):1973–6.
73. Marx RE. Pamidronate (Aredia) and zoledronate (Zometa) induced avascular necrosis of the jaws: a growing epidemic. *J Oral Maxillofac Surg Off J Am Assoc Oral Maxillofac Surg*. 2003 Sep;61(9):1115–7.
74. Neal TW, Schlieve T. Medication-Related Osteonecrosis of the Jaws in the Pediatric Population. *J Oral Maxillofac Surg Off J Am Assoc Oral Maxillofac Surg*. 2022 Oct;80(10):1686–90.
75. Nasomyont N, Hornung LN, Gordon CM, Wasserman H. Outcomes following intravenous bisphosphonate infusion in pediatric patients: A 7-year retrospective chart review. *Bone*. 2019 Apr;121:60–7.
76. Otto S, Tröltzsch M, Jambrovic V, Panya S, Probst F, Ristow O, et al. Tooth extraction in patients receiving oral or intravenous bisphosphonate administration: A trigger for BRONJ development? *J Cranio-Maxillo-fac Surg Off Publ Eur Assoc Cranio-Maxillo-fac Surg*. 2015 Jul;43(6):847–54.
77. Thumbigere-Math V, Sabino MC, Gopalakrishnan R, Huckabay S, Dudek AZ, Basu S, et al. Bisphosphonate-related osteonecrosis of the jaw: clinical features, risk factors, management, and treatment outcomes of 26 patients. *J Oral Maxillofac Surg Off J Am Assoc Oral Maxillofac Surg*. 2009 Sep;67(9):1904–13.
78. Henedige AA, Jayasinghe J, Khajeh J, Macfarlane T V. Systematic review on the incidence of bisphosphonate related osteonecrosis of the jaw in children diagnosed with osteogenesis imperfecta. *J Oral Maxillofac Res*. 2013 Oct;4(4):e1.
79. Adamo S, Nilsson J, Krebs A, Steiner U, Cozzio A, French LE, et al. Successful treatment of SAPHO syndrome with apremilast. *Br J Dermatol*. 2018 Oct;179(4):959–62.
80. Firinu D, Garcia-Larsen V, Manconi PE, Del Giacco SR. SAPHO Syndrome: Current Developments and Approaches to Clinical Treatment. *Curr Rheumatol Rep*. 2016 Jun;18(6):35.

81. Wendling D, Aubin F, Verhoeven F, Prati C. IL-23/Th17 targeted therapies in SAPHO syndrome. A case series. *Joint Bone Spine*. 2017 Dec;84(6):733–5.
82. Goenka A, Roderick M, Finn A, Ramanan A V. The jigsaw puzzle of chronic non-bacterial osteomyelitis: are anti-IL17 therapies the next piece? *Rheumatology*. 2020 Mar 1;59(3):459–61.
83. Li B, Li GW, Xue L, Chen YY. Rapid remission of refractory synovitis, acne, pustulosis, hyperostosis, and osteitis syndrome in response to the Janus kinase inhibitor tofacitinib: A case report. *World J Clin Cases*. 2020;8(19):4527–34.
84. Li C, Li Z, Cao Y, Li L, Li F, Li Y, et al. Tofacitinib for the Treatment of Nail Lesions and Palmoplantar Pustulosis in Synovitis, Acne, Pustulosis, Hyperostosis, and Osteitis Syndrome. *JAMA Dermatol*. 2021 Jan;157(1):74–8.
85. Xie W, Huang H, Zhang Z. Off-label use of tofacitinib: a potential treatment option for SAPHO syndrome. Vol. 81, *Annals of the rheumatic diseases*. England; 2022. p. e91.
86. Pardeo M, Pires Marafon D, Messia V, Garganese MC, De Benedetti F, Insalaco A. Anakinra in a Cohort of Children with Chronic Nonbacterial Osteomyelitis. *J Rheumatol*. 2017 Aug;44(8):1231–8.
87. Kaut S, Van den Wyngaert I, Christiaens D, Wouters C, Noppe N, Herregods N, et al. Chronic nonbacterial osteomyelitis in children: a multicentre Belgian cohort of 30 children. *Pediatr Rheumatol Online J*. 2022 Jun 13;20(1):41.
88. Ferguson PJ, El-Shanti HI. Autoinflammatory bone disorders. *Curr Opin Rheumatol*. 2007 Sep;19(5):492–8.
89. Ferguson PJ, Sandu M. Current understanding of the pathogenesis and management of chronic recurrent multifocal osteomyelitis. *Curr Rheumatol Rep*. 2012 Apr;14(2):130–41.
90. Krauspe R, Girschick H, Huppertz HI. Lymphoplasmacellular osteomyelitis. *Orthopade*. 1997 Oct;26(10):894–901.
91. Nentwich J, Ruf K, Girschick H, Holl-Wieden A, Morbach H, Hebestreit H, et al. Correction to: Physical activity and health-related quality of life in chronic non-bacterial osteomyelitis. *Pediatr Rheumatol Online J*. 2020 Feb 3;18(1):11.
92. Skrabl-Baumgartner A, Singer P, Greimel T, Gorkiewicz G, Hermann J. Chronic non-bacterial osteomyelitis: a comparative study between children and adults. *Pediatr Rheumatol Online J*. 2019 Jul;17(1):49.

Medikamenten- gruppe	Medikament	Dosierung	Besonderheiten
NSAR	Naproxen p.o.	(10 -) 15 mg/kgKG/d in 2 ED	<ul style="list-style-type: none"> - adjuvante Therapie: bei älteren Jugendlichen mit Protonenpumpeninhibitoren (PPI) - auf Sonnenschutz achten (Photodermatitis) (Naproxen)
	Ibuprofen p.o.	30 mg/kgKG/d in 3 ED	
Steroide	Prednisolon/Prednison p.o.	1-2 mg/kgKG/d (max. 60 mg Tagesdosis)	<ul style="list-style-type: none"> - keine Steroide bei (strukturellen) Wirbelsäulenschäden empfohlen - adjuvante Therapie: PPI - nur kurzzeitiger Einsatz
csDMARDs	Methotrexat p.o./s.c.	10-15 mg/m ² KOF 1x/Woche, max. 25 mg Wochendosis	<ul style="list-style-type: none"> - adjuvante Therapie: Folsäure 2,5 bis 5 mg 24 h nach MTX-Gabe
	Sulfasalazin p.o.	30-50 mg/kgKG/d in 2 ED Einschleichend dosieren: 1. Woche 15 mg/kgKG/d TD 2. Woche 25-30 mg/kgKG/d 3. Woche 30-40 mg/kgKG/d ab 4. Woche: Erhaltungsdosis (max. 2 x 1000 mg)	
bDMARDs	Etanercept s.c.	0,8 mg/kgKG, max 50 mg ED 1x/Woche	
	Adalimumab s.c.	15-30 kg: 20 mg alle 14 Tage ab 30 kg: 40 mg alle 14 Tage	
Bisphosphonate	Pamidronat i.v.	<p>Schema A: 1 mg/kgKG ED per infusionem (max. 60 mg), an 3 aufeinander folgenden Tagen alle 3 Monate, max. 3-4 Zyklen cave: 1. Gabe vom 1. Zyklus 0.5 mg/kgKG</p> <p>Schema B: 1 mg/kgKG in einer i.v. Einzeldosis (max.</p>	<p>Vor 1. Gabe:</p> <ul style="list-style-type: none"> - Zahnstatus z. A. Karies (cave: Osteonekrose des Kiefers) - Überprüfung Knochenstoffwechsel - Nierensonographie <p>adjuvante Therapie:</p> <ul style="list-style-type: none"> - Paracetamol 30 min vor 1. Gabe

60 mg/Dosis) an je einem Tag pro Monat über
9-12 Monate

(zur Vermeidung von grippe-ähnlichen Symptomen)
- ggf. Calciumsubstitution (tägliche Elektrolytkontrolle
während der Therapie)

Tabelle 1: Übersicht über die bei CNO/CRMO regelmäßig eingesetzten Medikamente

(Off-Label Use aller Medikamente)

Abkürzungen: *ED* Einzeldosis; *KG* Körpergewicht; *MTX* Methotrexat; *NSAR* Nicht steroidale Antirheumatika; *PPI* Protonenpumpenhemmer

Versionsnummer:	2.1
Erstveröffentlichung:	01/2013
Überarbeitung von:	04/2023
Nächste Überprüfung geplant:	04/2027

Die AWMF erfasst und publiziert die Leitlinien der Fachgesellschaften mit größtmöglicher Sorgfalt - dennoch kann die AWMF für die Richtigkeit des Inhalts keine Verantwortung übernehmen. **Insbesondere bei Dosierungsangaben sind stets die Angaben der Hersteller zu beachten!**

Autorisiert für elektronische Publikation: AWMF online