

**S2k-Leitlinie**  
**„Diagnostik und Therapie**  
**klinisch hormoninaktiver Hypophysentumoren“**

Arbeitsgemeinschaft der Wissenschaftlichen Medizinischen Fachgesellschaften (AWMF)

---

**AWMF-Registernummer:**

089-002

**Autoren der Leitlinie (in alphabetischer Reihenfolge):**

Jörg Bojunga, Michael Buchfelder, Timo Deutschbein, Beate Ditzen, Martin Fassnacht, Jörg Flitsch, Rüdiger Gerlach, Elfriede Gertzen, Jürgen Honegger, Gerhard Horstmann, Cornelia Jaursch-Hancke, Arend Koch, Ulrich J. Knappe, Ilonka Kreitschmann-Andermahr, Mirjam Kunz, Wolf Lagrèze, Nils H. Nicolay, Werner Paulus, Martin Reincke, Wolfgang Saeger, Manuel Schmidt, Matthias M. Weber, Helmut Wilhelm

**Koordinatoren der Leitlinie (in alphabetischer Reihenfolge):**

Martin Fassnacht, Cornelia Jaursch-Hancke

**Sekretär der Leitlinie:**

Timo Deutschbein

# Inhaltsverzeichnis

---

	<u>Seite</u>
<b>1. Präambel</b>	<b>3</b>
<b>2. Leitlinienreport</b>	<b>4</b>
I. Geltungsbereich und Zweck	4
II. Zusammensetzung der Leitliniengruppe und Beteiligung von Interessensgruppen	4
III. Methodik	6
IV. Externe Begutachtung und Verabschiedung	8
V. Redaktionelle Unabhängigkeit und Umgang mit Interessenskonflikten	8
VI. Verbreitung und Implementierung	8
VII. Gültigkeitsdauer und Aktualisierungsverfahren	9
<b>3. Definition</b>	<b>10</b>
I. Definition	10
II. Allgemeine Empfehlung	12
<b>4. Diagnostik</b>	<b>13</b>
<b>5. Therapie</b>	<b>20</b>
I. Vorgehen bei Erstdiagnose	20
II. Perioperatives Management	27
III. Empfehlungen bei Rest- und Rezidivtumoren	31
<b>6. Pathologie</b>	<b>36</b>
<b>7. Nachsorge</b>	<b>42</b>
I. Allgemeines	42
II. Unmittelbarer postoperativer Verlauf (bis etwa 2 Wochen nach der Operation)	44
III. Kurzfristiger postoperativer Verlauf (etwa 6-12 Wochen nach der Operation)	45
IV. Mittel- und langfristiger postoperativer Verlauf	47
V. Nachsorge nach strahlentherapeutischen Interventionen	49
VI. Nachsorge von Patienten ohne vorherige Hypophysen-Operation	50
<b>8. Beratung und Schulung</b>	<b>54</b>
<b>9. Besondere Personengruppen</b>	<b>56</b>
I. Patienten mit unerfülltem Kinderwunsch	56
II. Schwangere Patientinnen	57
III. Patienten mit relevanter Morbidität bzw. Gebrechlichkeit	60
<b>10. Literatur</b>	<b>62</b>

## 1. Präambel

---

Hypophysentumoren sind häufig. Gemäß den Daten von Sektionsstudien treten sie bei Erwachsenen mit einer Prävalenz von ca. 10% auf. Auf die unterschiedlichen Entitäten von Hypophysentumoren wird in **Kapitel 3** (Definition) genauer eingegangen. Über 85% der Hypophysentumoren sind Hypophysenadenome, von welchen wiederum ca. 25-30% hormoninaktiv sind. Letztere stellen somit nach den Prolaktinomen den zweithäufigsten Tumortyp dar. Sie stehen im Fokus der vorliegenden S2k-Leitlinie. Hormonaktive Hypophysenadenome bzw. Tumoren, die nicht primär von der Hypophyse ausgehen, werden in dieser Leitlinie vor allem aus differentialdiagnostischer Sicht berücksichtigt. Bezüglich der Therapie dieser anderen Tumoren wird auf entsprechende andere Leitlinien und Empfehlungen verwiesen.

Trotz der relativen Häufigkeit von Hypophysentumoren ist die derzeitige Studienlage zumindest zu manchen klinischen Fragestellungen limitiert. Die Leitliniengruppe ist sich einig, dass ein strukturiertes, interdisziplinäres Vorgehen für eine optimale Patientenversorgung essentiell ist. Die hier von 12 medizinischen Fachgesellschaften und einer Patienten-Selbsthilfegruppe vorgelegte Leitlinie hat das Ziel, auf Basis internationaler Leitlinien und aktueller Publikationen praxistaugliche Empfehlungen zum Management von Patienten mit hormoninaktiven Hypophysentumoren zur Verfügung zu stellen.

Die Leitlinie besteht aus folgenden Dokumenten:

- Langversion mit Empfehlungstexten, Hintergrundinformationen und ausführlichem Bericht zur Methodik (Leitlinienreport).
- Kurzversion mit den wichtigsten Empfehlungen und Tabellen in Kurzform.
- Zusammenfassung der Leitlinie als gezielte Information für Patienten.

Alle drei Dokumente sind im Internet frei verfügbar (<http://awmf-leitlinien.de>, AWMF-Registernummer 089-002).

## 2. Leitlinienreport

---

### I. Geltungsbereich und Zweck

#### Zielorientierung der Leitlinie

Die Leitlinie dient der Verbesserung von Diagnose, Therapie und Nachsorge bei Patienten mit hormoninaktiven Hypophysentumoren.

#### Patientenzielgruppe

Die Leitlinie gibt Empfehlungen für erwachsene Patienten mit hormoninaktiven Hypophysentumoren.

#### Versorgungsbereich

Die Leitlinie gilt sowohl für die ambulante als auch die stationäre medizinische Versorgung in Deutschland und behandelt Diagnostik, Therapie und Nachsorge in der primär- und spezialärztlichen Anbindung.

#### Anwenderzielgruppe

Zum Adressatenkreis der Leitlinie gehören alle Ärzte, die an der Beratung, Diagnostik, Therapie und Nachsorge von Patienten mit hormoninaktiven Hypophysentumoren beteiligt sind (insbesondere, aber nicht ausschließlich Augenärzte, Endokrinologen, Internisten, Neurologen Neurochirurgen, Neuropathologen, Neuroradiologen, Psychiater/Psychologen und Strahlentherapeuten). Weiterhin ist die Leitlinie zur Information für Interessierte bestimmt, welche ebenfalls in die Begleitung entsprechender Patienten involviert sind (z.B. Allgemeinmediziner oder Gynäkologen).

Die Leitlinie kann aber auch interessierten Patienten helfen, ihren Kenntnisstand über Diagnostik und Therapie von Hypophysentumoren zu verbessern und ihnen damit eine partizipative Entscheidungsfindung zu ermöglichen.

Sämtliche Leitlinien der wissenschaftlichen medizinischen Fachgesellschaften sind für Ärzte rechtlich nicht bindend und haben daher weder haftungsbegründende noch haftungsbefreiende Wirkung.

Was im juristischen Sinne den ärztlichen Standard in der konkreten Behandlung eines Patienten darstellt, kann nur im Einzelfall entschieden werden.

### II. Zusammensetzung der Leitliniengruppe und Beteiligung von Interessensgruppen

Die Leitlinie wurde federführend durch die Deutsche Gesellschaft für Endokrinologie (DGE) erstellt, die als Koordinatoren Martin Fassnacht (Würzburg) und Cornelia Jaurisch-Hancke (Wiesbaden) beauftragte. Timo Deutschbein (Würzburg) fungierte als Leitliniensekretär und wurde unterstützt von Katharina Spek (Würzburg) als studentischer Hilfskraft. Im Auftrag der Arbeitsgemeinschaft der Wissenschaftlichen Medizinischen Fachgesellschaften e.V. (AWMF) stand Cathleen Muche-Borowski zur methodischen Beratung zur Verfügung und übernahm die Moderation der drei Treffen der Leitlinienkommission (inklusive der abschließenden Konsensuskonferenz).

Das Leitlinienvorhaben wurde nach der Anmeldung 2017 auf der Webseite der AWMF veröffentlicht. Die für das Fachgebiet relevanten Fachgesellschaften und Patientengruppen wurden angeschrieben

und um die Nennung von Mandatsträgern gebeten. Folgende Fachgesellschaften, Arbeitsgruppen und Patientenvertretungen nahmen an der Leitlinienentwicklung teil (**Tabelle 1**):

Fachgesellschaft	Mandatsträger
Arbeitsgemeinschaft Hypophyse der Deutschen Gesellschaft für Endokrinologie (AG Hypophyse)	Timo Deutschbein, <u>Jörg Flitsch</u> , Ulrich J. Knappe, Wolfgang Saeger
Berufsverband deutscher Internisten (BDI)	<u>Cornelia Jaurusch-Hancke</u>
Deutsche Gesellschaft für Radioonkologie (DEGRO)	<u>Nils H. Nicolay</u>
Deutsche Gesellschaft für angewandte Endokrinologie (DGAE)	<u>Jörg Bojunga</u> , Michael Buchfelder
Deutsche Gesellschaft für Endokrinologie (DGE)	<u>Martin Fassnacht</u> , Cornelia Jaurusch-Hancke, Matthias M. Weber
Deutsche Gesellschaft für Innere Medizin (DGIM)	<u>Martin Reincke</u>
Deutsche Gesellschaft für Neurologie (DGN)	<u>Ilonka Kreitschmann-Andermahr</u>
Deutsche Gesellschaft für Neurochirurgie (DGNC)	Rüdiger Gerlach, <u>Jürgen Honegger</u> , Gerhard Horstmann
Deutsche Gesellschaft für Neuropathologie und Neuroanatomie e.V. (DGNN)	<u>Arend Koch</u> , Werner Paulus
Deutsche Gesellschaft für Neuroradiologie (DGNR)	<u>Manuel Schmidt</u>
Deutsche Gesellschaft für Psychologie (DGPS)	<u>Beate Ditzen</u>
Deutsche Ophthalmologische Gesellschaft (DOG)	<u>Wolf Lagrèze</u> , Helmut Wilhelm
Netzwerk Hypophysen- und Nebennierenerkrankungen e.V.	Elfriede Gertzen, <u>Mirjam Kunz</u>

**Tabelle 1:** Aufstellung der an der Leitlinienerstellung mitwirkenden Fachgesellschaften (in alphabetischer Reihenfolge). Die Namen der stimmberechtigten Hauptrepräsentanten der einzelnen Fachgesellschaften sind jeweils unterstrichen.

Die Deutsche Gesellschaft für Allgemeinmedizin (DEGAM) und die Deutsche Gesellschaft für Gynäkologie und Geburtshilfe (DGGG) sagten ihre Teilnahme ab.

Beim Kick-Off-Meeting der Leitlinienkommission, welches am 19. Juni 2018 in Frankfurt (Main) erfolgte, wurden die wesentlichen inhaltlichen Fragen festgelegt. Abschließend wurden aus dem Kreis der Kommissionsmitglieder heraus insgesamt 7 Arbeitsgruppen gebildet, welche primär die zuvor besprochenen Themenbereiche bearbeiteten (**Tabelle 2**):

Arbeitsgruppe	Themengebiet	Teilnehmer
1	Präambel, Leitlinienreport und Definition	<u>Martin Fassnacht</u> , Ulrich J. Knappe, Wolfgang Saeger
2	Diagnostik	Jörg Bojunga, Michael Buchfelder, <u>Cornelia Jaursch-Hancke</u> , Ilonka Kreitschmann-Andermahr, Wolf Lagrèze, Manuel Schmidt, Matthias M. Weber
3	Therapie	Jörg Flitsch, Jürgen Honegger, Gerhard Horstmann, Rüdiger Gerlach, <u>Ulrich J. Knappe</u> , Nils H. Nicolay, Martin Reincke
4	Pathologie	Arend Koch, <u>Wolfgang Saeger</u>
5	Nachsorge	<u>Timo Deutschbein</u> , Jörg Flitsch, Wolf Lagrèze, Nils H. Nicolay, Martin Reincke, Manuel Schmidt
6	Beratung und Schulung	Martin Fassnacht, Elfriede Gertzen, <u>Mirjam Kunz</u>
7	Besondere Personengruppen	Timo Deutschbein, <u>Jörg Flitsch</u> , Rüdiger Gerlach

**Tabelle 2:** Aufstellung der im Rahmen der Leitlinienerstellung konstituierten Arbeitsgruppen (Angabe der jeweiligen Teilnehmer in alphabetischer Reihenfolge). Die Namen der Hauptverantwortlichen der einzelnen Arbeitsgruppen sind jeweils unterstrichen.

### III. Methodik

#### Festlegung der klinisch relevanten Fragen, Literaturrecherche und Auswahl der Evidenz

Beim ersten Treffen der Leitlinienkommission am 19. Juni 2018 in Frankfurt (Main) wurden die wesentlichen klinischen Fragen festgelegt, welche durch die Leitlinie beantwortet werden sollen. Diese Fragen wurden 7 Untergruppen zugeordnet, die sich in der Gliederung der weiter unten aufgeführten Empfehlungen wiederfinden. Insbesondere wird zu folgenden übergeordneten Fragen Stellung bezogen:

- Welche Diagnostik ist zur Abklärung von Hypophysentumoren der notwendige Standard?
- Wann besteht die Indikation zu einer Operation, einer Strahlentherapie oder einer medikamentösen Therapie bzw. wann kann beobachtend zugewartet werden?
- Welche Punkte sind bei der Nachsorge zu beachten (inklusive Beratung und Schulung der Patienten)?

Bei der Erstellung der Leitlinie wurde nicht nur auf die bereits vorhandenen internationalen Leitlinien (1-13), sondern auch auf eine umfangreiche Primärliteratur zurückgegriffen. Die Literatursuche erfolgte dabei durch die einzelnen Arbeitsgruppen, z.B. mittels geeigneter Suchhilfen wie PubMed (<https://www.ncbi.nlm.nih.gov/pubmed/>).

#### Formulierung der Empfehlungen und strukturierte Konsensfindung

Auf Grundlage der Literatur wurden durch die oben genannten Arbeitsgruppen Empfehlungen und Hintergrundtexte erarbeitet. Diese wurden zunächst im Umlaufverfahren innerhalb der einzelnen Arbeitsgruppen abgestimmt.

Gemäß der AWMF-Richtlinien erfolgte die Graduierung der Empfehlungen über die Formulierungen „soll“, „sollte“ und „kann“ (**Tabelle 3**):

Syntax	Beschreibung
soll	starke Empfehlung
sollte	Empfehlung
kann	offene Empfehlung

**Tabelle 3:** Schema zur Graduierung von Leitlinien-Empfehlungen. Negative Empfehlungen sind entsprechend umzuformulieren.

Alle Empfehlungen sowie z.T. auch Inhalte des Erläuterungstexts wurden sowohl bei dem zweiten Treffen der Leitlinienkommission am 19. Februar 2019 als auch auf der Konsensuskonferenz am 25. Juni 2019 diskutiert und dann abschließend verabschiedet. Der Ablauf der Konsensuskonferenz gestaltete sich dabei im Sinne eines nominalen Gruppenprozesses wie folgt:

- Präsentation der zu konsentierenden Aussagen bzw. Empfehlungen;
- Registrierung der Stellungnahmen im Umlaufverfahren und Zusammenfassung von Kommentaren durch den Moderator;
- Vorabstimmung über Diskussion der einzelnen Kommentare – Erstellung einer Rangfolge;
- Debattieren bzw. Diskussion der Diskussionspunkte;
- Endgültige Abstimmung über jede Empfehlung und alle Alternativen;
- Schritte werden für jede Empfehlung wiederholt.

Alle Empfehlungen wurden im Konsens bzw. starken Konsens verabschiedet. Die Konsensusstärke wurde dabei gemäß **Tabelle 4** festgelegt:

Konsens	Zustimmung (%)
starker Konsens	> 95
Konsens	> 75-95
mehrheitliche Zustimmung	50-75
kein Konsens	< 50

**Tabelle 4:** Schema zur Graduierung der Konsensusstärke im Rahmen der Beurteilung der Leitlinien-Empfehlungen.

Im Anschluss an die Konsensuskonferenz wurden die Kommentare zunächst unter Berücksichtigung der gefassten Beschlüsse durch die verschiedenen Arbeitsgruppen-Leiter modifiziert, bevor eine abschließende redaktionelle Überarbeitung der gesamten Leitlinie durch den Sekretär und die beiden Koordinatoren erfolgte.

#### **IV. Externe Begutachtung und Verabschiedung**

Die Leitlinie wurde am 06. November 2019 allen beteiligten Fachgesellschaften zur Stellungnahme vorgelegt und von diesen bis zum 20. Dezember 2019 endgültig verabschiedet. Durch die AWMF erfolgte anschließend eine externe formale Beurteilung.

#### **V. Redaktionelle Unabhängigkeit und Umgang mit Interessenskonflikten**

Die Leitlinie wurde von der DGE initiiert; alle anfallenden Kosten wurden ausschließlich von der DGE und den beteiligten Fachgesellschaften finanziert.

Vor Beginn der Konsensuskonferenz legten alle Teilnehmer ihre Interessenkonflikte offen (siehe Dokument im **Anhang**). Hierfür wurden Interessenkonflikte schriftlich mithilfe eines Formblattes der AWMF (in der Version aus 2018) erfasst und der Leitliniengruppe tabellarisch zur Verfügung gestellt.

Das Formblatt hatte dabei direkte finanzielle und indirekte Interessen zum Inhalt. Im Speziellen wurde nach Berater- bzw. Gutachtertätigkeiten, der Mitarbeit in wissenschaftlichen Beiräten, Vortrags- bzw. Schulungstätigkeiten, Autoren- bzw. Coautorenschaften, Forschungsvorhaben bzw. Durchführung klinischer Studien sowie Eigentümerinteressen (Patent, Urheberrecht, Aktienbesitz) gefragt. Darüber hinaus mussten Angaben zu Mitgliedschaften bzw. Funktionen in Interessenverbänden, den Schwerpunkten wissenschaftlicher Tätigkeiten bzw. Publikationen, den Schwerpunkten der klinischen Tätigkeiten, federführenden Beteiligung an Fortbildungen bzw. Ausbildungsinstituten sowie persönlichen Beziehungen zu Vertretungsberechtigten eines Unternehmens der Gesundheitswirtschaft gemacht werden.

Die von den Teilnehmern angegebenen Interessenkonflikte wurden von den beiden Leitlinienkoordinatoren bewertet und in allen Fällen als nicht relevant eingestuft. Die Interessenskonflikte der beiden Leitlinienkoordinatoren wurden von diesen gegenseitig begutachtet und ebenfalls als unkritisch eingeschätzt. Zusammenfassend musste daher keiner der Teilnehmer von Abstimmungen ausgeschlossen werden. Im Fall von Enthaltungen waren diese durch eine freiwillige Entscheidung der Teilnehmer begründet.

#### **VI. Verbreitung und Implementierung**

Die Leitlinie wird auf den Homepages der DGE ([www.endokrinologie.net](http://www.endokrinologie.net)) und der AWMF ([www.awmf.com](http://www.awmf.com)) zum freien Download zur Verfügung gestellt. Eine ins Englische übersetzte Version der Leitlinie wird in der Zeitschrift „Experimental and Clinical Endocrinology and Diabetes“ publiziert. Die Leitlinienempfehlungen werden darüber hinaus auf den Kongressen und themenbezogenen Fortbildungsveranstaltungen der beteiligten Fachgesellschaften vorgestellt. Zusätzlich gibt es eine Informationsbroschüre für Patienten, die die wesentlichen Aspekte der Leitlinie laienverständlich zusammenfasst.



## **VII. Gültigkeitsdauer und Aktualisierungsverfahren**

Die letzte inhaltliche Überarbeitung dieser Leitlinie erfolgte im Dezember 2019. Veröffentlicht wurde die Leitlinie im Januar 2020. Die Gültigkeit beträgt 5 Jahre (bis Dezember 2024). Bei veränderter Datenlage erfolgt ggf. auch eine frühere Überarbeitung der Leitlinie. Das Aktualisierungsverfahren wird durch die DGE koordiniert.

### 3. Definition und allgemeine Empfehlung

---

#### I. Definition

Hypophysentumoren sind bei Erwachsenen häufig und bis auf seltene Ausnahmen gutartig (siehe Details **Tabelle 5**). Autopsie-Studien lassen in der Allgemeinbevölkerung eine Prävalenz von ca. 10 % vermuten (14,15). In radiologischen Studien wird eine sehr variable Prävalenz von 4-38 % beschrieben (16-20). Viele dieser Tumoren werden klinisch allerdings nicht auffällig bzw. werden zufällig im Rahmen einer zerebralen Bildgebung entdeckt, welche aus einem anderen Grund als der Tumorsuche erfolgte (sog. „Inzidentalome“). Über 85% aller Tumoren in der Hypophysenregion sind Hypophysenadenome. Ein Teil dieser Adenome ist hormonproduzierend, wobei auf diese Tumoren in der vorliegenden Leitlinie nicht näher eingegangen wird.

Im Fokus stehen stattdessen die klinisch hormoninaktiven Tumoren, von denen beide Geschlechter ungefähr gleich häufig betroffen sind. Bei genauer Aufarbeitung durch den (Neuro-)Pathologen kann eine Untergruppe klassifiziert werden, bei der immunhistochemisch ein Hormonnachweis gelingt, das Hormon aber nicht in relevanter Menge in die Zirkulation abgegeben wird. Auch diese Adenome gehören im Kontext dieser Leitlinie zur Gruppe der hormoninaktiven Hypophysentumoren. Auf die seltenen bzw. sehr seltenen Tumoren, die keine Adenome sind, wird primär aus differentialdiagnostischer Sicht eingegangen.

Während in Autopsiestudien weniger als 1 % der Tumoren größer als 1 cm sind, sind Raumforderungen dieser Größe in Bildgebungsstudien oft sogar bei der Mehrheit der Patienten zu finden (21,22). Deshalb ist zu vermuten, dass zum Teil doch klinische Symptome vorlagen, die die initiale Bildgebung mit getriggert haben bzw. es einen relevanten Publikationsbias gibt, da Expertenzentren gehäuft Patienten mit größeren Tumoren zugewiesen bekommen.

Obwohl diese Grenze natürlich arbiträr ist, hat es sich im klinischen Alltag durchgesetzt, Hypophysentumoren bei einer Größe von  $\geq 1$  cm als Makrotumoren (bzw. Makroadenome) bzw. bei einer Größe von  $< 1$  cm entsprechend als Mikrotumoren (bzw. Mikroadenome) zu bezeichnen.

Da bei den klinisch inapparenten Raumforderungen häufig keine Operation notwendig ist, gibt es regelhaft auch keine pathologisch gesicherte und somit „endgültige“ Diagnose. Da es keine verlässlichen Zahlen zur Inzidenz und Prävalenz dieser Tumoren gibt, haben wir uns bei den Angaben zur relativen Häufigkeit der (teils sehr seltenen) Differentialdiagnosen auf die große Datenbank des Deutschen Hypophysenregisters gestützt (**Tabelle 5**). Es sei allerdings auf den Umstand verwiesen, dass in diesem Register definitionsgemäß nur operierte Fälle dokumentiert werden.

<b>Tumorentität</b>	<b>Relative Häufigkeit</b>
<b>Formal gutartige Tumoren</b>	<b>91,4%</b>
Hypophysenadenome <ul style="list-style-type: none"> <li>- Hormoninaktive Adenome</li> <li>- Prolaktinome</li> <li>- Wachstumshormon-produzierende Adenome (Akromegalie)</li> <li>- ACTH-produzierende Adenome (M. Cushing)</li> <li>- TSH-produzierende Adenome</li> <li>- Gonadotropin-produzierende Adenome</li> </ul>	86,6 %
Kraniopharyngeome	3,1%
Meningeome	1,3%
Hypophysenhinterlappentumoren (Spindelzellonkozytom, Pituizyтом, Granularzelltumor)	0,4%
<b>Zysten</b>	<b>4,5%</b>
Zysten der Rathke-Tasche	3,6%
Arachnoid-Zysten	0,2%
Dermoid-Zysten	0,2%
Kolloid-Zysten	0,6%
<b>Hypophysen-Hyperplasie</b>	<b>0,2%</b>
Laktotrope Hyperplasie (während der Schwangerschaft)	0,1%
Thyreotrope und gonadotrope Hyperplasie	< 0,1%
<b>Andere Entitäten (Auswahl)</b>	<b>2,3%</b>
Hypophysen-Abszess	0,3%
Lymphozytische Hypophysitis	0,3%
<b>Maligne Tumoren</b>	<b>1,6%</b>
Chordome	0,4%
Chondrosarkome	0,1%
Hypophysenkarzinom	0,2%
Keimzelltumor (Germinom)	0,2%
Metastasen anderer Malignome (z.B. Bronchial- oder Mamma-Karzinom)	0,7%

**Tabelle 5:** Differentialdiagnosen von Hypophysentumoren bzw. Ursachen von Raumforderungen in der Sella-Region (adaptiert nach (23)). Die Daten zur relativen Häufigkeit stammen aus dem deutschen Hypophysenregister mit insgesamt mehr als 11.000 operierten Tumoren. In diesem Register werden definitionsgemäß nur operierte Fälle berücksichtigt. Daher ist es offensichtlich, dass Prolaktinome und (kleine) gutartige hormoninaktive Raumforderungen (welche häufig nicht operiert werden) bzw. Tumoren, welche häufig transkranial operiert werden, in diesem Register unterrepräsentiert sind.

## II. Allgemeine Empfehlung

### **Empfehlung 3.1:**

Jeder Patient mit neu nachgewiesenem oder bekanntem Hypophysentumor **soll** von einem interdisziplinären Team aus in der Behandlung von Hypophysentumoren erfahrenen Ärzten\* diagnostiziert und behandelt werden.

#### **Starker Konsens**

\* Obligat unter Einbezug von Endokrinologie, Neurochirurgie und (Neuro-)Radiologie, je nach Tumorgröße oder geplanter Intervention zusätzlich auch noch (Neuro-)Pathologie, Ophthalmologie und Strahlentherapie, bei speziellen Fragestellungen ggf. auch andere Fachdisziplinen (z.B. Gynäkologie, Neurologie und Psychologie).

### **Erläuterung**

Bei Patienten mit Hypophysentumoren ist zur Gewährleistung einer adäquaten Diagnostik, Therapie und Nachsorge eine besondere Fachexpertise erforderlich, welche in der Regel nur durch eine interdisziplinäre Betreuung gegeben ist.

Auch wenn es keine prospektiven Studien gibt, ob ein interdisziplinäres Management das klinische Outcome der Patienten verbessert, so sind alle Mitglieder der Leitliniengruppe überzeugt, dass dies der Fall ist. Idealerweise werden alle Patienten in einer regelmäßigen interdisziplinären Fallkonferenz besprochen. Dieses interdisziplinäre Team umfasst nach unserer Auffassung obligat die Disziplinen Endokrinologie, Neurochirurgie und (Neuro-)Radiologie sowie je nach Tumorgröße oder geplanter Intervention zusätzlich auch noch (Neuro-)Pathologie, Ophthalmologie und Strahlentherapie. Bei speziellen Fragestellungen ist es zudem sinnvoll, andere Fachdisziplinen (z.B. Gynäkologie, Neurologie und Psychologie) zuzuschalten.

## 4. Diagnostik

---

### Empfehlung 4.1:

Bei Patienten mit einem Hypophysentumor **sollen** eine ausführliche Anamnese und klinische Untersuchung zur Evaluation von Symptomen einer Hypophyseninsuffizienz bzw. eines Hormonexzesses sowie von lokalen Symptomen durch die Raumforderung durchgeführt werden.

### Starker Konsens

### Erläuterung

Anamnestische und klinische Hinweise auf eine Hypophyseninsuffizienz und/oder eine gesteigerte Hormonaktivität sind entscheidend für die weitere Diagnostik und können häufig schon beim Erstgespräch und/oder durch eine klinisch-körperliche Untersuchung entdeckt werden (6).

Bei Hypophysenadenomen nehmen v.a. deren Größe und Hormonaktivität auf die zu beobachtenden Beschwerden Einfluss. Insbesondere bei Makroadenomen können durch die Kompression von Nachbarstrukturen auch lokale Komplikationen wie Doppelbilder oder eine Beeinträchtigung von Visus und Gesichtsfeld beobachtet werden (24,25). Die Datenlage zu Kopfschmerzen als Symptom von hormoninaktiven Hypophysentumoren ist nicht eindeutig. Während einige Studien einen Zusammenhang zwischen Kopfschmerzen und strukturellen Eigenschaften des Hypophysentumors wie einer Invasion des Sinus cavernosus (26) oder hoch proliferativen Tumoren herstellten (27), konnten andere keine Beziehung zwischen Kopfschmerzen und Tumoreigenschaften aufdecken (28-30). Weitere Angaben zur Kopfschmerzproblematik können dem **Kapitel 5** entnommen werden (siehe Erläuterung zu **Empfehlung 5.3**).

Beim Hypophysenapoplex hingegen sind plötzlich auftretende Kopfschmerzen ("thunderclap headache") zusammen mit plötzlich auftretenden Visus- und/oder Gesichtsfeldstörungen ein Leitsymptom (31).

Klinische Hinweise auf eine Hypophyseninsuffizienz liegen bei Erstdiagnose hormoninaktiver Makroadenome bereits bei 85 % der Patienten vor (5,32). Am häufigsten sind die gonadotrope und die somatotrope Achse betroffen (jeweils > 80 %) (5,33). Die Insuffizienz der gonadotropen Funktion führt bei Frauen vor der Menopause zu Zyklusstörungen und Amenorrhoe, bei Männern zu Libidoverlust und Erektionsstörungen. Wachstumshormon hat im Erwachsenenalter u.a. einen Einfluss auf den Stoffwechsel, weshalb Leistungsfähigkeit und Lebensqualität bei einem Mangel reduziert sein können. Studien, die isoliert die Folgen einer Beeinträchtigung der somatotropen Achse bei hormoninaktiven Hypophysen-Makroadenomen untersuchen, liegen bisher jedoch nicht vor (34). Der isolierte Ausfall der somatotropen Hormonachse ist beim Erwachsenen somit klinisch schwer zu fassen.

Störungen der übrigen Hypophysen-Partialfunktionen sind seltener. In 20-50 % der Makroadenome sind die thyreotrope und kortikotrope Achse betroffen. Eine thyreotrope Insuffizienz manifestiert sich mit Symptomen der Schilddrüsenunterfunktion, wie Gewichtszunahme, Müdigkeit, trockenem, struppigem Haar, Verstopfung, vermehrter Neigung zum Frieren und Ödembildung. Demgegenüber geht eine kortikotrope Insuffizienz üblicherweise mit Schwäche, Müdigkeit, Gewichtsverlust, Blässe und Anämie einher. Ein akuter Ausfall der kortikotropen Hormonachse kann zu einer lebensbedrohlichen Addison-Krise führen, welche sich mit Bauchschmerzen, Übelkeit, Erbrechen, Hypovolämie, Hypotonie, Hypoglykämie und Hyponatriämie bemerkbar macht. Grundsätzlich ist eine Addison-Krise als erster Hinweis auf ein hormoninaktives Hypophysenadenom ein seltenes Symptom.

Das erste (und ggf. auch einzige) Anzeichen einer kortikotropen Insuffizienz kann das Syndrom der inadäquaten ADH-Sekretion (SIDAH) darstellen (35). Da Cortisol der stärkste Inhibitor der Vasopressin-Sekretion ist, führt ein Mangel an Cortisol teilweise zu einem SIADH mit klinischen Symptomen wie Übelkeit, Kopfschmerzen, Erbrechen (als Korrelat von euvolämer Hyponatriämie bei verminderter

Serumosmolalität und erhöhter Natrium-Konzentration im Urin) einher. Bei ausgeprägter Hyponatriämie kommt es aber auch zu Bewusstseinsveränderungen, Myoklonien und epileptischen Anfällen.

Das Auftreten eines Diabetes insipidus ist in der Regel ein Hinweis dafür, dass es sich nicht um ein Hypophysenadenom handelt (36,37). Stattdessen ist in diesen Fällen eher an andere tumoröse, entzündliche oder infiltrative Hypophysenprozesse wie Kraniopharyngeome, Hypophysitiden, Germinome, Metastasen o.ä. zu denken (38).

Klinische Hinweise auf eine Hormonaktivität werden primär durch die jeweils gesteigerte Hormonsekretion getriggert und können teilweise sehr variabel sein. Die häufigsten hormonaktiven Hypophysenadenome sind Prolaktinome (32-66%), Wachstumshormon- (GH-) produzierende Adenome (Akromegalie 8-16%) und adrenocorticotropes Hormon- (ACTH-) produzierende Adenome (Morbus Cushing, 2-6 %). Eine Mehrsekretion von thyreotropem Hormon (TSH) bzw. luteinisierendem Hormon (LH) und/oder follikelstimulierendem Hormon (FSH) (welche dann als TSH-om oder Gonadotropinom bezeichnet werden) ist sehr selten (24,34).

Leitsymptome von Prolaktinomen sind Amenorrhoe, Libidoverlust, Galaktorrhoe und Infertilität bei Frauen bzw. erektile Dysfunktion, Libidoverlust und Infertilität bei Männern (39). Hinweise auf GH-produzierende Adenome können neben einer Vergrößerung von Akren (also der stammfernen Körperspitzen wie Händen, Füßen, Unterkiefer, Lippen und Nase) oder inneren Organen (im Sinne einer Organomegalie) auch ansonsten eher unspezifische Symptome (z.B. starkes Schwitzen, Schnarchen, Gelenksbeschwerden oder Carpaltunnelsyndrom) sein (8). Bei ACTH-produzierenden Adenomen sind proximal betonte Myopathie, Plethora, Gefäßfragilität mit Blutungsneigung, stammbetonte Adipositas, dünne Haut und Striae rubrae, als charakteristische Zeichen zu nennen (12). Zusätzlich liegt häufig ein Diabetes mellitus, erhöhter Blutdruck und bei Frauen ein Hirsutismus vor. Typisch für TSH-produzierende Adenome sind wiederum Anzeichen einer (mäßig) ausgeprägten Hyperthyreose mit Tachykardie, vermehrtem Schwitzen und Gewichtsabnahme (40). FSH/LH produzierende Adenome sind klinisch meist unauffällig, können aber selten eine ovarielle Überstimulation bzw. Amenorrhoe (bei prämenopausalen Frauen) oder durch eine vorzeitige Pubertät bzw. Folgen eines Hypogonadismus (beim männlichen Geschlecht) auffallen (41,42).

#### **Empfehlung 4.2:**

Bei Patienten mit einem klinisch hormoninaktiven Hypophysentumor **soll** eine laborchemische Sicherung der Diagnose hormoninaktiver Hypophysentumor erfolgen.

Eine mögliche Hormonaktivität **soll** durch basale morgendliche Messung von Prolaktin, TSH, freiem T4 (fT4), freiem T3 (fT3), LH, FSH, Gesamt-Testosteron (bei Männern) bzw. Östradiol (bei prämenopausalen Frauen), IGF-1, und einen 1 mg Dexamethason-Test abgeklärt werden.

**Starker Konsens**

#### **Empfehlung 4.3:**

Bei Makroadenomen **soll** die Hypophysenfunktion in Bezug auf eine Hypophyseninsuffizienz überprüft werden. Hierzu gehören eine basale morgendliche Messung von TSH, freiem fT4, fT3, LH, FSH, Gesamt-Testosteron (bei Männern) bzw. Östradiol (bei prämenopausalen Frauen), Cortisol und IGF-1.

Bei Auffälligkeiten **soll** eine weitere Funktionstestung erfolgen.

Auch größere Mikroadenome (mit einer Größe von 6-9 mm) führen ggf. zu einer Hypophyseninsuffizienz und **sollten** deshalb auch hinsichtlich einer Funktionsstörung laborchemisch untersucht werden.

**Starker Konsens**

## Erläuterung

Die Interpretation der Hormondiagnostik ist teilweise schwierig. Daher ist die Beurteilung der basalen Werte und der Funktionstests durch einen in Hypophysen-Erkrankungen erfahrenen Arzt vorzunehmen.

Auch bei klinisch hormoninaktiven Hypophysenadenomen kann eine autonome Hormonproduktion vorliegen und ist durch die o.g. Hormondiagnostik abzuklären (5,34,37,43).

Der Ausschluss eines Prolaktinoms steht aufgrund der Häufigkeit und der therapeutischen Konsequenzen im Vordergrund. Bei Nachweis eines Makroadenoms ist ein Prolaktin-Wert von  $> 250 \mu\text{g/l}$  nahezu beweisend für ein Makroprolaktinom (3,5,11). Bei hormoninaktiven Makroadenomen kann eine Hyperprolaktinämie auch durch eine Verlagerung bzw. Kompression des Hypophysenstiels entstehen, welche konsekutiv hemmende Einflüsse des Dopamins auf die laktotropen Zellen des Hypophysenvorderlappens reduziert. Somit kommt es zu erhöhten Prolaktin-Werten, welche jedoch regelhaft unter  $100 \mu\text{g/l}$  liegen (11).

Bei der Labordiagnostik ist insbesondere bei nicht eindeutiger Anamnese bzw. Klinik zu beachten, dass Immunoassays mit biologisch inaktiven Komplexen aus Prolaktin und anti-Prolaktin-IgG (big-big-Prolaktin/Makroprolaktin) kreuzreagieren und so zu falsch positiven Messergebnissen führen können. Bei Nachweis einer Hyperprolaktinämie und Verdacht auf einen falsch positiven Befund ist deshalb durch Fällung mit Polyethylenglykol (PEG) eine Makroprolaktinämie auszuschließen (44,45).

Bei gesicherter Hyperprolaktinämie ist es insbesondere bei sehr großen Adenomen empfehlenswert, durch das Labor eine Verdünnungsreihe anfertigen zu lassen, um einen „High-Dose-Hook“-Effekt auszuschließen (11). Darunter ist ein Messartefakt zu verstehen, welches bei Vorliegen sehr hoher Prolaktin-Konzentrationen zu einer Übersättigung der im Immunoassay eingesetzten Antikörper und somit zu falsch niedrigen Messergebnissen führen kann. Große Prolaktinome können so sicher von großen hormoninaktiven Makroadenomen unterschieden werden.

Bei Mikroprolaktinomen liegt der Prolaktin-Wert stets  $< 250 \mu\text{g/l}$ . Differentialdiagnostisch müssen aber andere Ursachen der Hyperprolaktinämie ausgeschlossen werden, um ein Mikroprolaktinom sicher von einem hormoninaktiven Mikroadenom zu unterscheiden. Viele Medikamente (v.a. Psychopharmaka), Faktoren (z.B. Stress, Geschlechtsverkehr, Palpation der Mammae) und Erkrankungen (z.B. schwere internistische Komorbiditäten wie Leber- oder Niereninsuffizienz bzw. Endokrinopathien wie eine Hypothyreose) können zu einer Hyperprolaktinämie führen (11).

Als Screeningtest einer Akromegalie ist der IGF-1 Wert geeignet (6), wohingegen die GH-Konzentration zahlreichen äußeren Einflüssen unterliegt und sich deshalb nicht zum Ausschluss oder Nachweis einer Akromegalie eignet. Ein Cushing-Syndrom wird mit hoher Sensitivität durch den 1 mg Dexamethason-Test abgeklärt (einmalige Durchführung ausreichend, dann Einnahme von 1 mg Dexamethason um 23 Uhr und Blutentnahme auf Serumcortisol am Folgemorgen um 8-9 Uhr). Alternativ kann auch zweimal das freie Cortisol im 24 Stunden Sammelurin oder das Speichel-Cortisol um Mitternacht ("bed-time") bestimmt werden (12,46,47). Klinisch relevant Gonadotropin-produzierende Hypophysenadenome sind selten und werden durch die Kombination aus Klinik und Labor (mit Bestimmung von LH, FSH und Sexualhormonen) diagnostiziert (42). Die Diagnose eines extrem seltenen TSH-oms ist durch Bestimmung von TSH und peripheren Schilddrüsenhormonwerten möglich. Ein zusätzlich wegweisender Befund für das TSH-om ist der erhöhte Nachweis der sog. alpha-Subunit (a-SU) (42).

Auch unabhängig von klinischen Symptomen kann eine partielle oder vollständige Hypophyseninsuffizienz vorliegen, die demnach abzuklären ist (6,10). Das Risiko einer Hypophyseninsuffizienz hängt dabei unmittelbar mit der Größe des Hypophysenadenoms zusammen (6,37). Die überwiegende Zahl der nachweisbaren Insuffizienzen findet sich bei Makroadenomen (5). Bei Mikroadenomen bis zu 5 mm ist eine Hypophyseninsuffizienz selten, so dass eine routinemäßige Funktionsprüfung nicht zwingend zu empfehlen ist (6). Größere Mikroadenome (6-9 mm) können zu einer Hypophyseninsuffizienz führen und sind deshalb auch hinsichtlich einer Funktionsstörung laborchemisch zu untersuchen (6).

Zur Beurteilung der kortikotropen Funktion erfolgt im ersten Schritt eine Bestimmung des basalen morgendlichen Serum-Cortisols:

- Basales Serum-Cortisol  $\leq 4,0 \mu\text{g/dl}$  ( $110 \text{ nmol/l}$ ): hochwahrscheinlicher Nachweis einer sekundären Nebennierenrinden-Insuffizienz.
- Basales Serum-Cortisol  $\geq 15,0 \mu\text{g/dl}$  ( $414 \text{ nmol/l}$ ): hochwahrscheinlich suffiziente kortikotrope Achse.
- Bei Nachweis eines basalen Serum-Cortisols im diagnostischen Graubereich (d.h.  $4,1\text{-}14,9 \mu\text{g/dl}$  ( $111\text{-}413 \text{ nmol/l}$ )) ist eine dynamische Funktionstestung zu veranlassen (Goldstandard: Insulin-Hypoglykämie-Test, alternativ: Metopyron-Test, ACTH-Test (unter Einsatz von  $250 \text{ mg Synacthen®}$ ) oder Corticotropin-Releasing-Hormon-Test (CRH-Test) (47-50).

Das pathognomonisch erniedrigte bzw. inadäquat niedrige TSH ist im Kontext einer sekundären Hypothyreose alleine kein geeigneter Parameter. Stattdessen muss hier primär fT4 Berücksichtigung finden. Werte im unteren Referenzbereich sind bei gleichzeitigem Hinweis auf den Ausfall anderer Hypophysenachsen als thyreotrope Insuffizienz zu werten. Die Durchführung eines Funktionstests mit Thyrotropin Releasing-Hormon (TRH) bringt keinen weiteren Erkenntnisgewinn und ist deshalb obsolet (51).

Die Evaluation der gonadotropen Funktion erfolgt durch die Zusammenschau der Gonadotropine LH und FSH sowie der geschlechtsspezifischen Sexualhormone (Gesamt-Testosteron bei Männern bzw. Östradiol bei prämenopausalen Frauen). Bei postmenopausalen Frauen ist eine Bestimmung des Östradiols nicht erforderlich, da hier die alleinige Bestimmung der physiologisch erhöht nachweisbaren Gonadotropine ausreichend ist. Die Blutentnahme zur Bestimmung des Gesamt-Testosterons erfolgt dabei idealerweise nüchtern und bis spätestens 10 Uhr vormittags. Für die Durchführung eines Stimulationstests mit Gabe von Luteinisierendes Hormon Releasing-Hormon (LH-RH) gibt es in der Regel keine Notwendigkeit (51).

**Tabelle 6** gibt die im Rahmen der endokrinologischen Diagnostik sinnvollen Parameter nochmals wieder.

Laborparameter
• Prolaktin
• TSH, fT4, fT3
• LH, FSH, Sexualhormone <ul style="list-style-type: none"> <li>• bei prämenopausalen Frauen Östradiol</li> <li>• bei Männer Gesamt-Testosteron</li> </ul>
• IGF-1
• Morgendliches basales Cortisol <sup>A</sup>
• 1 mg Dexamethason-Test

**Tabelle 6:** Obligate Hormonparameter bei Erstdiagnose eines Hypophysentumors. Legende: <sup>A</sup> Cortisol ist nur bei Makroadenomen und großen Mikroadenomen ( $\geq 6 \text{ mm}$ ) zu bestimmen, bei grenzwertigen Befunden sind Funktionstests erforderlich (weitere Informationen hierzu im Erläuterungstext).

#### Empfehlung 4.4:

Zum bildgebenden Nachweis und zur Charakterisierung von Hypophysentumoren **soll** die Diagnostik mittels Magnetresonanztomographie der Sella erfolgen.

#### Starker Konsens



### **Erläuterung:**

Die Magnetresonanztomographie (MRT, auch Kernspintomographie) bietet im Vergleich zur Computertomographie (CT) eine genauere Darstellung von Läsionen der Sella und der suprasellären Region. Deshalb hat sich das MRT als Goldstandard in der Diagnostik von Hypophysenadenomen durchgesetzt (52,53).

Ein mögliches Protokoll für eine MRT-Bildgebung der Sellaregion (inklusive Angaben zu dynamischen Kontrastmittel-Sequenzen) ist in **Tabelle 7** dargelegt.

Die Mitglieder der Leitliniengruppe machen auf den besonderen Nutzen sagittaler T2-gewichteter Aufnahmen (diese sind in den Standardprotokollen bisher häufig nicht enthalten) sowie auf die Verwendung der halben Kontrastmittel-Dosis bei Mikroadenomen (Sichtung der nativen Aufnahmen vor KM-Applikation) aufmerksam.

Die Diagnose eines Makroadenoms (Größe  $\geq 1$  cm) ist morphologisch unproblematisch. Die MRT-Untersuchung hat hier v.a. die Aufgabe, potentielle Beeinträchtigungen von Umgebungsstrukturen zu erkennen (z.B. Infiltration des Sinus cavernosus, Ummauerung oder Kompression der Arteria carotis interna, Kompression des Chiasma opticum bzw. des Nervus opticus oder des Tractus opticus, Einbruch in den Clivus oder den Sinus sphenoidalis). Deshalb müssen diese anatomischen Strukturen eindeutig identifizierbar sein, andernfalls ist die Bildgebung zu wiederholen. Makroadenome führen oft zu einer Vergrößerung der Sella.

10-15 % der Hypophysenadenome zeigen Einblutungen (54). Am häufigsten wird dies bei Makroadenomen unter Bromocriptin-Therapie oder während der Schwangerschaft beobachtet (53). Bei akuten Einblutungen kann sich eine Spiegelbildung zeigen. Einblutungen in die Hypophyse können aber auch primär, posttraumatisch oder im Rahmen viraler Erkrankungen auftreten.

Das typische Mikroadenom (Größe  $<1$  cm) erscheint mehrheitlich in T1w nativ hypointens und bleibt auch nach Kontrastmittel-Gabe hypointens (52,55). In T2w sind Mikroadenome oft etwas hyperintens. Nach Kontrastmittel-Gabe wird häufig die reduzierte Kontrastmittel-Aufnahme im Vergleich zum Normalgewebe der Adenohypophyse sichtbar. Die einseitige Anhebung des Diaphragma sellae oder die einseitige Absenkung des Sellabodens sowie die Verlagerung des Infundibulums zur Gegenseite können indirekte Zeichen für das Vorliegen eines Mikroadenoms sein.

Entscheidend für die Diagnostik des Mikroadenoms ist eine zusätzliche dynamische Untersuchung mit schnellen, repetitiven, coronaren, T1w-Sequenzen, die die verminderte Kontrastmittel-Anreicherung des Adenomgewebes im Vergleich zu normalem Hypophysengewebe zeigen kann (55-58).

Um Hypophysenadenome sicher von der Vielzahl anderer sellärer Raumforderungen (siehe **Tabelle 5**) abzugrenzen, bedarf es einer großen Erfahrung in der Beurteilung der MRT-Bilder der Sellaregion (37).

	Beschreibung
MRT-Charakteristika	Eine Feldstärke von mindestens 1,5 und idealerweise 3 Tesla (T) [51], eine Schichtdicke von 1,5-2 mm, einen kleinen Bildwinkel („Field of View“, FoV), eine hohe Matrix und in-Plane idealerweise eine Auflösung von 0,5 x 0,5 mm
	T2-Wichtung (T2w) in coronarer Schichtung, ausgerichtet nach dem Infundibulum (sagittaler T2w Localizer); ergänzend mindestens eine zweite Ebene in axialer oder sagittaler Schichtung
	T1-Wichtung (T1w) coronar und sagittal nativ
	T1w coronar und sagittal nach intravenöser Kontrastmittel-Gabe (z.B. 0,05 mmol/kg Körpergewicht (bei Mikroadenomen) bzw. 0,1 mmol/kg Körpergewicht (bei Makroadenomen) eines Gadolinium-haltigen Kontrastmittels) (25,59)
	3D T1 MPRAGE Volumendatensatz mit 1 mm isotroper Voxelgröße nach intravenöser Kontrastmittelgabe
Kontrastmittel-Gabe	Flussrate des Kontrastmittels: 2 ml/s
	Zeitpunkt der Injektion: Beginn der 2. dynamischen Messung
	Dauer der dynamischen Messung: max. 30 s
	Anzahl der Messungen: 6-8
	MRT-Sequenz: coronare T1 Turbo-Spin-Echo
	Voxelgröße: 0,5 x 0,5 x 2 mm
	Spülung: 20 ml NaCl-Flush mit einer Flussrate von 2,0 ml/s

**Tabelle 7:** Mögliches Protokoll für eine MRT-Bildgebung der Sellaregion.

Sollten Kontraindikationen, wie zum Beispiel ein implantierter Herzschrittmacher oder nicht MR-taugliche Metallimplantate gegen eine bildgebende Diagnostik mittels MRT sprechen, so ist eine Untersuchung der Sellaregion mittels Computertomographie durchzuführen. Idealerweise sollte dann ein Volumendatensatz mit möglichst kleiner Kollimation (z.B. Spiral-CT mit 0.6 mm Schichtdicke) akquiriert und im Weichteil- sowie im Knochenfenster multiplanar rekonstruiert werden. Ggf. kann neben einer nativen Darstellung zusätzlich ein zweiter Datensatz nach intravenöser Applikation eines nichtionischen iodierten Röntgenkontrastmittels (z.B. Iomeprol 400 mg Iod/ml in einer Dosierung von 60 ml) akquiriert werden.

#### **Empfehlung 4.5:**

Bei Hypophysentumoren, die in der Magnetresonanztomographie einen Kontakt zur Sehbahn aufweisen, **soll** eine augenärztliche Diagnostik durchgeführt werden.

#### **Starker Konsens**

#### **Erläuterung:**

Bei Hypophysenmakroadenomen können z.T. bei mehr als der Hälfte der Fälle Sehstörungen bis hin zu Gesichtsfeldausfällen und Blindheit beobachtet werden. Bei invasivem Einwachsen in den Sinus cavernosus werden ggf. auch Doppelbilder berichtet. Da sich die Ausfälle langsam entwickeln und zum Teil durch das andere Auge kompensiert werden, werden sie von den Patienten nicht immer bemerkt (60). Studien zeigen, dass bei 5-15 % der Makroadenome Sehstörungen vorliegen, die von den Patienten subjektiv nicht wahrgenommen wurden (43).

Zur augenärztlichen Untersuchung gehören die Messung von Sehschärfe und Gesichtsfeld sowie eine Untersuchung des Fundus. Im Regelfall ist hierbei eine statische Perimetrie der zentralen 30 Grad des Gesichtsfeldes ausreichend. In Hinblick auf die Durchführung einer optischen Kohärenztomographie (OCT) sind die bisherigen Empfehlungen nicht einheitlich. Verschiedene Leitlinien erwähnen die OCT nicht oder halten die Durchführung mit Blick auf die Prognose des Visus für nicht essenziell (10,25).

Andere Autoren wiederum empfehlen die präoperative Durchführung einer OCT, da eine Opticusatrophie reproduzierbar quantifiziert werden kann und die Untersuchung somit einen besseren prognostischen Wert für die postoperative Erholung hat.

Doppelbilder aufgrund einer Hirnnervenlähmung sind als Hinweis auf einen Tumoreinbruch in den Sinus cavernosus zu werten. Geringer ausgeprägte Motilitätsstörungen werden durch eine Motilitätsanalyse in den neun Hauptblickrichtungen (z.B. an der Tangententafel) abgeklärt. Zu beachten ist aber, dass es auch ohne Augenbewegungsstörung zu Diplopie kommen kann, nämlich wenn es bei einer bitemporalen Hemianopsie zu einer Abweichung der Augenstellung (Exophorie) kommt. In diesem Fall wird die Motilitätsanalyse normal ausfallen.

## 5. Therapie

---

### I. Vorgehen bei Erstdiagnose

#### **Empfehlung 5.1:**

Bei symptomlosen, hormoninaktiven Hypophysentumoren (< 1 cm) **soll** der Patient primär observierend begleitet werden („wait and scan“).

Bei symptomlosen, hormoninaktiven Hypophysentumoren ( $\geq$  1 cm) **kann** der Patient meist primär observierend begleitet werden („wait and scan“).

#### **Starker Konsens**

#### **Erläuterung:**

Der Terminus „Hypophysentumor“ schließt neben den Hypophysenadenomen auch andere hormoninaktive Raumforderungen der Sellaregion (wie z.B. Rathke'sche Zysten und Kraniopharyngeome) ein (siehe auch **Tabelle 5** in **Kapitel 3**). Da ohne histologische Diagnose in manchen Fällen diese Unterscheidung radiologisch nicht möglich ist, gilt die vorliegende Leitlinie bei nicht operierten Fällen auch für die anderen Entitäten.

In einer Metaanalyse wurde der klinische Verlauf bei longitudinaler Beobachtung inzidentell diagnostizierter, nicht-funktioneller Hypophysenadenome analysiert (61). Pro 100 Patientenjahre wurde eine Größenzunahme bei 3,3 (Mikroadenome) bzw. 12,5 (Makroadenome) Fällen beobachtet. Die Inzidenz neuer endokriner Dysfunktionen betrug 2,4 und einer Gesichtsfeldverschlechterung 0,65 pro 100 Patientenjahre. Die Inzidenz einer Hypophysenapoplexie betrug 0,2 pro 100 Patientenjahre und war höher in Studien, die ein größeres mittleres Tumorwachstum (> 3,5 mm) beschrieben. Daraus kann abgeleitet werden, dass es bei Mikroadenomen nur sehr selten zu einer relevanten Größenzunahme kommt, während dies bei Makroadenomen deutlich häufiger der Fall ist. Die anderen analysierten Komplikationen sind in der Verlaufsbeobachtung hormoninaktiver Hypophysenadenome verhältnismäßig selten.

Somit besteht bei inzidentell nachgewiesenen und symptomlosen, nicht-funktionellen Hypophysenadenomen die Möglichkeit einer „wait and scan“-Strategie. Bei asymptomatischen Patienten mit Hypophysenmikroadenom ist dies sogar die bevorzugte Variante. Vor- und Nachteile dieses Vorgehens gegenüber einer Operation sind mit dem Patienten ausführlich zu besprechen. Ein „wait and scan“ wird meist bei intrasellären Adenomen oder Adenomen mit nur geringer suprasellärer Ausdehnung durchgeführt. Eine supraselläre Ausdehnung von > 5 mm oder eine beginnende Pelottierung des Chiasmas sind hingegen Argumente für eine operative Therapie. Eine supraselläre Ausdehnung eines Hypophysenadenoms von 8 mm auf der sagittalen MRT-Schnittebene stellt gemäß vorliegender Literatur einen praktikablen Grenzwert für das Auftreten von Sehstörungen dar (87,0 % Sensitivität, 72,4 % Spezifität) (62).

Bei klinisch hormoninaktiven Mikroadenomen wird prinzipiell ein „wait and scan“ durchgeführt, da im Verlauf oft keine Größenzunahme beobachtet wird und nicht mit hypophysären Hormondefiziten oder sonstigen Komplikationen zu rechnen ist. Eine Studie untersuchte die Wachstumskinetik von 15 Patienten mit klinisch hormoninaktiven Hypophysenadenomen, die zur Operation zugewiesen wurden und von denen serielle bildgebende Untersuchungen vorlagen (63). Bei 9 Adenomen fand sich ein exponentielles und bei 5 Adenomen ein logistisches Wachstum (zunächst exponentielles Wachstum, dann Wachstumsverlangsamung), während ein Adenom keine Größenzunahme zeigte. Somit wachsen klinisch hormoninaktive Hypophysenadenome stetig entsprechend der beschriebenen Wachstumsmodelle und es ist nicht mit einer zunehmenden Akzeleration der Wachstumsgeschwindigkeit zu rechnen. Entsprechend können die Kontrollintervalle im Verlauf

verlängert werden. Andererseits wird ein Wachstum bei geringer Wachstumsrate oft erst nach Jahren sichtbar.

Die empfohlenen Kontrollintervalle bei einer „wait and scan“-Strategie beruhen auf Expertenmeinung. Studien liegen hierzu nicht vor. Detaillierte Vorschläge zu den Nachsorgeintervallen bei nicht-operierten Patienten finden sich in **Kapitel 7**.

#### **Empfehlung 5.2:**

Bei symptomlosen, hormoninaktiven Hypophysentumoren **sollte** in der Regel keine medikamentöse Therapie mit Dopaminagonisten durchgeführt werden.

Sofern unklar ist, ob eine funktionelle Hyperprolaktinämie bei klinisch hormoninaktivem Adenom oder doch ein Prolaktinom vorliegt, **kann** ein zeitlich begrenzter Behandlungsversuch mit Dopaminagonisten erfolgen.

Die Verlaufskontrolle **sollte** sowohl endokrinologisch (mit Bestimmung des Prolaktin-Serumwertes) als auch radiologisch erfolgen.

#### **Starker Konsens**

#### **Erläuterung:**

Wegen der überschaubaren Anzahl publizierter Serien und somit vergleichsweise geringen Zahl an berichteten Fällen ist die Evidenz für eine Empfehlung zur Therapie von asymptomatischen hormoninaktiven Hypophysenadenomen mit Dopaminagonisten nicht ausreichend. Die größten Serien sind in einem aktuellen Review zusammengefasst (64): Bei Gabe von Dopaminagonisten fand sich in einer Studie mit 79 Fällen in 87 % keine Tumorprogression (38 % Schrumpfung, 49 % stabiler Tumor); nach 15 Jahren zeigte sich noch bei 81 % keine Progression (65). Bei Nachweis einer Größenzunahme des Adenoms kann eine off-label Therapie mit Dopaminagonisten erwogen werden, wenn das Operationsrisiko erhöht oder eine vollständige Entfernung des Adenoms wegen invasivem Charakter nicht zu erwarten ist.

Von 250 Patienten mit später histologisch nachgewiesenem hormoninaktiven Hypophysenadenom zeigten bei Erstpräsentation 44,8 % eine Hyperprolaktinämie. Unter diesen Patienten war der Prolaktin-Wert bei 73,2 % mild (Prolaktin < 50 µg/l), bei 24,1 % moderat (Prolaktin 50-100 µg/l) und nur bei 2,7 % deutlich (Prolaktin > 100 µg/l) erhöht (66).

Die Abgrenzung von hormoninaktiven Hypophysenadenomen von Prolaktinomen bei Vorliegen einer leichten bis moderaten Hyperprolaktinämie kann jedoch im Einzelfall schwierig sein (67). Insofern erscheint in diesen unklaren Fällen ein Behandlungsversuch mit Dopaminagonisten gerechtfertigt. Im Verlauf ist nach 3-6 Monaten eine MRT- und Prolaktin-Kontrolle ratsam. Ein sehr rasches Absinken des Prolaktin-Wertes unter dopaminagonistischer Therapie und eine fehlende Größenabnahme des Hypophysenadenoms sprechen für eine funktionelle Hyperprolaktinämie bei hormoninaktivem Hypophysenadenom und gegen das Vorliegen eines Prolaktinoms.

In der täglichen Praxis zeigen sich immer wieder Fälle inaktiver Hypophysenadenome, die über längere Zeit fälschlicherweise mit Dopaminagonisten unter dem Verdacht eines Prolaktinoms behandelt wurden und bei denen im Verlauf eine Größenzunahme des Adenoms imponierte. Deshalb ist es essenziell, den Effekt einer Therapie mit Dopaminagonisten frühzeitig auch durch bildgebende Diagnostik zu evaluieren. Bei Hinweisen auf ein progredientes hormoninaktives Hypophysenadenom mit Begleit-Hyperprolaktinämie ist der Patient rechtzeitig einer operativen Therapie zuzuführen.

### **Empfehlung 5.3:**

Bei einer (drohenden) Beeinträchtigung des Sehvermögens **soll** eine operative Behandlung des Hypophysentumors durchgeführt werden.

Tumoren, die ein signifikantes Größenwachstum aufweisen (v.a. in Bezug auf kritische Umgebungsstrukturen wie die Sehbahn), **sollten** operiert werden.

Der Nachweis einer relevanten Hypophyseninsuffizienz **kann** als Operationsindikation gewertet werden.

Hypophysentumoren sind selten die Ursache für Kopfschmerzen, weshalb eine Operationsindikation allein aufgrund dieses Symptoms zurückhaltend gestellt werden **sollte**.

### **Starker Konsens**

### **Erläuterung:**

Die Indikationen zur Operation von Hypophysentumoren ergeben sich aus den unterschiedlichen (drohenden) Komplikationen dieser Tumoren und werden von uns bewusst als unterschiedlich streng formuliert.

Die transssphenoidale Operation ist in der Regel die geeignete Erstlinientherapie symptomatischer hormoninaktiver Hypophysenadenome. Eine transkranielle Operation ist als Primäreingriff nur selten indiziert. Die Indikationsstellung hängt jedoch auch von der Präferenz des Chirurgen ab (68). Laut entsprechender Leitlinie des Congress of Neurological Surgeons wird die Indikation für transkranielle Operationen oder deren Kombination mit dem transssphenoidalen Zugang für invasive Hypophysenadenome mit ausgedehntem suprasellären, frontalen oder temporalen Wachstum gesehen (9). Bei Vorliegen eines Verschluss-Hydrocephalus kann ebenfalls der transkranielle Zugang indiziert sein (69).

Das Chiasma-Syndrom stellt dabei eine absolute Indikation zur Operation dar. Ist die Beeinträchtigung des Sehvermögens noch nicht eingetreten, aber droht diese, sehen wir auch eine eindeutige Operationsindikation.

Bei initialer Beobachtung eines klinisch hormoninaktiven Hypophysenadenoms wird die Operationsindikation dann gestellt, wenn im Verlauf eine signifikante Größenprogredienz beobachtet wird. Größenprogredienz ist schwierig zu definieren. Eine mögliche Definition ist eine Zunahme des Tumolvolumens im Vergleich zur Voruntersuchung. Das Tumolvolumen berechnet sich hierbei nach der Formel:  $V = 4/3 * \pi * (a * b * c)$ , wobei a/b/c die maximalen Tumordurchmesser in axialer, coronarer und sagittaler Schichtführung beschreiben. Alternativ und im klinischen Alltag verbreiteter kann der maximale Tumordurchmesser und der hierzu in der Schnittebene senkrechte Durchmesser im radiologischen Befund angegeben werden. Eine formale Progredienz ist hierbei nicht in jedem Fall gleichbedeutend mit einer klinischen Relevanz. Um diese zu bestimmen, ist neben der quantitativen Messung eine auch qualitative Bewertung der Tumorausbreitung notwendig und sollte ebenfalls im radiologischen Befund angegeben werden. Nützlich sind hier die kategorialen Einteilungen nach Knosp bezüglich der Invasion in den Sinus cavernosus und/oder nach Hardy bezüglich der extrasellären Tumorausbreitung insbesondere in Bezug zur Sehbahn bzw. zum Chiasma opticum (70-72). Generell sollte bei der Verlaufsbildgebung die Vergleichbarkeit der Voruntersuchung mit der aktuellen Untersuchung hinsichtlich Schichtführung, Schichtdicke und Kippung sichergestellt werden, um Phänomene wie Partialvolumeneffekte auf ein Minimum zu reduzieren; ggf. ist eine Bildfusion und/oder Tumolvolumetrie zu ergänzen.

Bei Vorliegen einer Hypophysenvorderlappen-Insuffizienz sprechen wir (zumindest, wenn  $\geq 2$  Hypophysenachsen betroffen sind) ebenfalls eine Empfehlung zur transssphenoidalen Operation aus. Allerdings ist dies bewusst als "kann-Empfehlung" formuliert. Bei frühzeitiger Operation scheint eine höhere Wahrscheinlichkeit für eine postoperative Verbesserung der Hypophysenvorderlappen-Funktion zu bestehen, und eine weitere Verschlechterung der Hypophysenvorderlappen-Insuffizienz kann vermieden werden. Ein neuer postoperativer Hypopituitarismus durch die Operation selbst wurde nur

bei 5,5 % der Hypophysenadenome beobachtet und trat vorwiegend bei sehr großen Adenomen auf (73).

Die Datenlage bezüglich des ursächlichen Zusammenhanges zwischen Kopfschmerzen und Hypophysentumoren ist nicht eindeutig (siehe **Kapitel 4**). Kopfschmerz-assoziierte Symptome sind sogar im Falle von Mikroadenomen und kleinen Rathke'schen Taschenzysten bei jeweils kleiner Fallzahl nach transsphenoidaler Tumorresektion in der überwiegenden Zahl rückläufig gewesen (74). Dennoch stellt nach Überzeugung der Leitlinien-Autoren das Symptom Kopfschmerz allein eine seltene Indikation zur Operation dar.

Studien zur Radiotherapie als Primärtherapie konnten keine dem operativen Verfahren vergleichbare Ergebnisse erbringen (10).

Im Jahr 2016 wurde eine systematische Auswertung der relevanten Literatur von 1966 bis 2014 publiziert, wobei sich gemäß einer prospektiven und einiger retrospektiven Kohortenstudien bei einer Komplikationsrate von 7,1 % eine Besserung von Sehleistung (in 75-91 %) und Hypophysenfunktion (in 35-50 %) zeigte (10). So imponierte in einer großen Serie von 1.140 transsphenoidal operierten Patienten eine Verschlechterung des Visus in 1 %, eine Nachblutung in 0,4 %, eine Augenbewegungsstörung in 0,3 %, eine postoperative Liquorfistel in 0,3 % und eine Meningitis in 0,1 %. 64,8 % der hormoninaktiven Hypophysenadenome konnten radikal entfernt werden (75). In einer weiteren Serie von 1.045 transsphenoidalen Operationen wurde gezeigt, dass die Komplikationsrate bei Zweitoperationen höher war als bei Primäroperationen (76). Nach vollständiger Adenomentfernung ohne sichtbaren Tumorrest betrug die durchschnittliche Rezidivrate 12 %. Eine Meta-Analyse ergab bei sichtbarem Resttumor in 46 % der Fälle eine Progredienz (77). Bei postoperativen Langzeit-Beobachtungsstudien ist die Rate sogar noch höher.

#### **Empfehlung 5.4:**

Bei hochgradigen oder rasch progredienten neuroophthalmologischen Defiziten **soll** eine notfallmäßige neurochirurgische Vorstellung erfolgen.

#### **Starker Konsens**

#### **Erläuterung:**

Die postoperative Besserung von Sehstörungen durch Resektion eines Hypophysenadenoms ist im Wesentlichen von ihrer präoperativen Ausprägung abhängig. Die überwiegende Anzahl der Studien spricht gegen eine Abhängigkeit von der Dauer des Bestehens. Nach Auffassung der Autoren ist das schlagartige Auftreten der Symptome im Rahmen einer Hypophysenapoplexie allerdings gesondert zu betrachten.

In einer retrospektiven Auswertung von 41 Operierten zeigte sich in der multivariaten Analyse nur mit der präoperativen Visusminderung ein signifikanter Zusammenhang, nicht aber mit der Symptombdauer (68). In einer endoskopisch transsphenoidal operierten Serie von 47 Patienten war ein schweres visuelles Defizit präoperativ mit schlechtem visuellem Outcome korreliert (78). Eine Metaanalyse von 35 Studien mit endoskopischer transsphenoidaler Hypophysen-Operation zeigte bei deutlicher Heterogenität der Daten eine Besserung des visuellen Defizits in 67,5 % der Fälle, eine postoperative Verschlechterung fand sich bei 4,5%. Bei vorbestehendem Gesichtsfelddefekt kam es bei 40,4 % der operierten Fälle zu einer kompletten Rückbildung und bei insgesamt 80,8 % der Fälle zu einer Besserung des Gesichtsfelddefektes (79). Angaben zu einer Korrelation zwischen Symptombdauer und Erholung der visuellen Funktion wurden in beiden Publikationen nicht gemacht.

Eine retrospektive Untersuchung von 84 entweder transkranial oder transsphenoidal operierten Patienten mit Gesichtsfeldstörung durch (peri-)selläre Raumforderungen zeigte eine postoperative Besserung der Defizite in 70,9 % der Fälle. Die mittlere Symptombdauer betrug 9,7 Monate, eine kurze Symptombdauer war hier mit einer besseren Erholung der Symptome korreliert (80).

Bei der Hypophysenapoplexie handelt es sich um eine akute Einblutung oder Infarzierung eines Hypophysenadenoms. Sie führt häufig zu akuten ophthalmologischen Defiziten, d.h. Visusstörungen, Gesichtsfeldausfälle und/oder Augenmuskelparesen. Eine retrospektive Auswertung von 41 operierten Patienten (davon 17 Operationen innerhalb von 7 Tagen nach Symptombeginn) mit akuten ophthalmologischen Defiziten aufgrund einer Hypophysenapoplexie zeigte eine Besserung der Visusminderung in 92,9 % und komplette Rückbildung in 57,1 % der Fälle. Eine Besserung von Gesichtsfelddefekten wurde bei 94,7 % und eine komplette Rückbildung bei 36,3 % der Fälle nachgewiesen. Prädiktiv hierfür war der Grad der präoperativen Einschränkung, aber nicht der Operationszeitpunkt. Augenmuskellähmungen erholten sich in 96,4 % der Fälle. Die Korrelation zum präoperativen Ausprägungsgrad war stärker als zum Timing der Operation (81). In einer anderen retrospektiven Auswertung von 32 Patienten, die entweder früh oder später (d.h. innerhalb von 72 oder > 72 Stunden nach Auftreten der Symptome) wegen einer Hypophysenapoplexie operiert worden waren, fand sich ebenfalls kein Zusammenhang der Besserung der neuroophthalmologischen Defizite mit dem Zeitpunkt der Operation (82).

Andere Autoren hingegen bewerten die im Rahmen ihrer Fallberichte recherchierte Literatur so, dass es durchaus eine Indikation zur frühen Operation bei akutem neuroophthalmologischen Defizit gibt (83). Die Autoren dieser Leitlinie empfehlen aufgrund dieser Literaturberichte und auch aufgrund ihrer persönlichen Erfahrung bei akut auftretendem Sehverlust und/oder Ophthalmoplegie im Rahmen einer Hypophysenapoplexie die notfallmäßige Vorstellung in einer neurochirurgischen Hauptabteilung, wünschenswert in einer Klinik mit verfügbarer Expertise im Bereich der Hypophysenchirurgie.

#### **Empfehlung 5.5:**

Die neurochirurgische Intervention **sollte** durch Neurochirurgen mit ausreichender Erfahrung in der Hypophysenchirurgie erfolgen.

#### **Starker Konsens**

#### **Erläuterung:**

Die bisherig gesammelte Erfahrung eines Hypophysenchirurgen und die jährliche Fallzahl der durchgeführten transsphenoidalen Operationen beeinflussen das Resektionsergebnis und die Komplikationsrate. In einer Befragung amerikanischer Neurochirurgen wurde eruiert, wie viele Hypophysen-Operationen individuell durchgeführt wurden und wie hoch die dabei aufgetretenen Komplikationsraten eingeschätzt wurden (84). Dabei fand sich eine signifikante inverse Korrelation zwischen Anzahl der durchgeführten Operationen und Häufigkeit der beobachteten Komplikationen. Beispielsweise wurde von Neurochirurgen mit einer Vorerfahrung von < 200 transsphenoidalen Operationen eine mittlere Mortalitätsrate von 1,2 % angegeben, von Neurochirurgen mit > 500 Operationen hingegen von nur 0,2 %. Chirurgen mit geringer Vorerfahrung berichteten zudem deutlich häufiger über neue postoperative Hypophysenvorderlappen-Insuffizienzen als Chirurgen mit großer Erfahrung (20,6 gegenüber 7,2 %).

Ein Literatur-Review (85) ergab konsistent einen Trend höherer Komplikationsraten mit geringerer jährlicher Anzahl transsphenoidaler Operationen. Insbesondere zeigte sich, dass in allen Zentren mit ausreichender jährlicher Fallzahl eine akzeptable Komplikationsrate beschrieben wurde. Bei geringer jährlicher Anzahl transsphenoidaler Operationen traten hingegen in einzelnen Zentren nicht akzeptable Komplikationsraten auf. Es wird jedoch ausdrücklich darauf hingewiesen, dass die jährliche Fallzahl nicht als einziges Kriterium für den Operationserfolg verstanden werden darf. Auch in einigen Zentren mit geringer jährlicher Operationszahl wurden gute Ergebnisse erzielt.



**Empfehlung 5.6:**

Da die Ergebnisse mikrochirurgischer und endoskopischer transssphenoidaler Operationen gleichwertig sind, **sollte** die Wahl des Visualisierungsmodus von der Erfahrung des Operateurs mit der optischen Technik und seiner Präferenz abhängig gemacht werden.

**Starker Konsens****Erläuterung:**

Die Akzeptanz endoskopischer Verfahren zur transssphenoidalen Exstirpation von Hypophysenadenomen ist im Verlauf der letzten Jahre gewachsen und daraus resultiert eine breite Anwendung des Endoskops zur operativen Behandlung von Hypophysenadenomen (86,87). Neben der klassischen mikrochirurgischen transssphenoidalen Resektion mit endoskopischer Resektionskontrolle (endoskopisch assistierte Mikrochirurgie) ist in den letzten Jahren die rein endoskopische Operation zunehmend akzeptiert. Die Erfahrung einzelner Zentren in dem Transitionsprozess von mikrochirurgischen zu endoskopischen Operationen zeigte eine vergleichbare bis höhere Effektivität der Resektion bei ähnlichen endokrinologischen Ergebnisse (88-90). Diese positive Einschätzung der endoskopischen Technik wird jedoch nicht einheitlich von allen Hypophysentumor-Chirurgen geteilt (91,92). Dennoch beschreiben eine Reihe von Metaanalysen und Reviews eine geringe Verbesserung der kompletten Resektion von Hypophysenadenomen insbesondere, wenn diese lokal invasiv gewachsen sind oder ein extraselläres Wachstum haben (93). Eine 2017 publizierte Metaanalyse zeigte eine signifikant höhere Resektionsrate der endoskopisch operierten Patienten mit Hypophysenadenomen (94). Für Patienten mit einem Rezidiv- oder Restadenom, die entweder mikrochirurgisch transssphenoidal oder transkranial operiert wurden, war die Resektionsrate bei endoskopischen Re-Operationen nur gering höher als bei mikrochirurgisch erneut operierten Patienten (53 gegenüber 47 %) (95). Der Vorteil der endoskopischen Operation besteht darin, dass eine direkte Visualisierung des Operationsgebiets in hoher Auflösung möglich ist, durch die Anwendung von Winkeloptiken auf direktem Weg nicht einsehbare Bereiche eingesehen werden und die Resektion sicher fortgesetzt werden kann. In der Mikrochirurgie wird zu diesem Zwecke die Anwendung von Spiegeln in Kombination mit Spülsaugern empfohlen (96,97). Nachteile der Endoskopie sind die Visualisierung des Operationsgebietes auf Monitoren sowie der fehlende stereoskopische Bildeindruck, der durch die Entwicklung von dreidimensionalen Endoskopieverfahren in Zukunft kompensiert werden könnte (98). Einige Arbeitsgruppen meinten eine bessere Visualisierung und Differenzierung von originärem Hypophysengewebe und Tumorgewebe mit endoskopischen Verfahren im Vergleich zu mikrochirurgischen Operationen zu sehen (99).

Die Komplikationsrate in großen Serien war ohne wesentlichen Unterschied zwischen mikrochirurgischen und endoskopisch operierten Patienten (100,101). Eine Meta-Analyse des Outcomes von transssphenoidaler Endoskopie versus Mikrochirurgie ergab eine hochsignifikant höhere Inzidenz vaskulärer Komplikationen mit der endoskopischen Technik. Für alle anderen Komplikationen zeigte sich kein signifikanter Unterschied (102).

Die Autoren betrachten die mikrochirurgische und endoskopische Technik als gleichwertig und geben keiner dieser Operationstechniken den Vorzug. Diese Empfehlung ist in Einklang mit der Leitlinie des Congress of Neurological Surgeons, die keinen substantiellen Vor- oder Nachteil der mikrochirurgischen gegenüber der endoskopischen Technik sieht (9).

**Empfehlung 5.7:**

Beim transssphenoidalen Zugang sollen Sinus sphenoidalis und Sella turcica weit genug geöffnet werden, um alle präoperativ als resektabel angesehenen Tumorteile entfernen zu können.

**Starker Konsens**

### **Erläuterung:**

In einer Studie wurde davon berichtet, dass bei allen 30 Patienten, die wegen eines hormoninaktiven Restadenoms nochmals operiert wurden, eine unzureichende knöcherne Freilegung der Keilbeinhöhle (97 %), der Sella (93 %) oder beider Strukturen (90 %) vorlag (103). Mit großzügiger Eröffnung konnten 86 % der nicht invasiven Adenome und 31 % der invasiven Adenome bei der Re-Operation vollständig entfernt werden. Selbst bei schwierig zu operierenden Adenomen mit fibröser und gummiartiger Konsistenz gelang mit genügend weiter Freilegung eine komplette Resektion.

Die an der vorliegenden Leitlinie beteiligten Hypophysenchirurgen haben allesamt Erfahrung mit Re-Operationen von Patienten, bei denen aufgrund unzureichender Freilegung ein signifikantes Restadenom zurückblieb und sind sich einig, dass eine weite Eröffnung von Sinus sphenoidalis und Sella turcica Voraussetzung ist für eine bestmögliche Resektion hormoninaktiver Hypophysenadenome.

### **Empfehlung 5.8:**

Neuronavigation und intraoperative Bildgebung mittels Ultraschall **können** zur Erhöhung der Sicherheit und der Resektionsrate bei transsphenoidalen Operationen von Hypophysentumoren genutzt werden. Die intraoperative Bildgebung mittels Magnetresonanztomographie **kann** bei Operationen von Hypophysentumoren zur Erhöhung der Resektionsrate eingesetzt werden.

### **Starker Konsens**

### **Erläuterung:**

Die in der Neurochirurgie als Standardmethode angewendete Neuronavigation (syn. Bild-geführtes Operieren) bedient sich präoperativer Datensätze (MRT, CCT), die eingelesen und als Referenz-Grundlage für die Operationsinstrumente genutzt werden. In der transsphenoidalen Hypophysenchirurgie ersetzt sie die intraoperative Anwendung des C-Bogens unter Einsatz von Röntgen-Strahlen beim Zugang. Ihr Wert zur Vermeidung von Komplikationen bei eingeschränkter Nutzbarkeit anatomischer Orientierungspunkte (paraselläre Tumoranteile, Rezidiv-Operationen) ist anerkannt (76,104). Eine grundsätzliche Schwäche der Technik besteht in der Änderung der anatomischen Lageverhältnisse durch Volumenveränderung bei Tumorresektion (sog. „Shift“).

Zur intraoperativen Bildgebung erfolgte der Einsatz der MRT anfangs mit Geräten geringer Feldstärke (0,12–0,3 T), die intraoperative Scandauer lag zwischen 18 und 30 Minuten. Nachresektionen nach intraoperativem Scan wurden in 18-66 % der Fälle durchgeführt (105-107). Ein Vergleich mit dem postoperativen MRT (1,5 T) nach 3 Monaten zeigte in 40 untersuchten Patienten je nach untersuchtem Kompartiment eine Sensitivität von 85,7-100 % und eine Spezifität von 90,5-100% (107). Mittels höherer Feldstärken (1,5 T) und somit verbesserter Bildqualität konnte bei 36 von 85 Patienten (42 %), deren Hypophysentumoren präoperativ als komplett resektabel eingestuft wurden, intraoperativ ein Resttumor nachgewiesen und in 21 von 29 Nachresektionen komplett entfernt werden. Dies erhöhte die Resektionsrate in dieser selektionierten Gruppe von 58 auf 82 % (108). In einer neueren Publikation derselben Arbeitsgruppe wurde bei 85 operierten nicht-hormonsezernierenden Hypophysenadenomen in 83 % der Fälle nach intraoperativem Scan nachreseziert und die Resektionsrate dieser nicht selektionierten Serie von 44 auf 66 % verbessert (109). So scheint auf den ersten Blick auch in erfahrenen Händen die intraoperative MRT die Operationsergebnisse positiv zu beeinflussen. Die Methode ist allerdings zeit- und kostenintensiv, zudem sind entweder spezielle nichtmagnetische Instrumente oder das Umlagern des narkotisierten Patienten für die Untersuchung erforderlich. In manchen Zentren sind mobile Kernspintomographen installiert, die sich zum Patienten bewegen.

In einem kürzlich erschienenen Literatur-Review wurden die Ergebnisse der intraoperativen MRT bei hormoninaktiven Hypophysenadenomen dargestellt (110). Je nach Studie erfolgte aufgrund des intraoperativen MRT-Ergebnisses in 15-83% der operierten Fälle eine Nachresektion. Die Rate der Kompletterentfernung konnte durch das intraoperative MRT um 3-40% gesteigert werden.

Das intraoperative CCT bei transspheoidalen Hypophysen-Operationen wurde beschrieben (111), hat sich aber nicht durchgesetzt.

Die intraoperative Ultraschall Anwendung zur Resektionskontrolle von Hypophysen-Makroadenomen wurde bei Erstbeschreibung transsellär durchgeführt (112). Eine spätere Studie nutzte den gleichen Ansatz mit einer speziellen Sonde an 24 Patienten und konnte in 17 Fällen (71 %) eine komplette Tumorentfernung erreichen (113). Schon 2010 hatte diese Gruppe an einem Kollektiv von 9 Patienten den Einsatz des Prototyps einer seitlich abstrahlenden Sonde beschrieben, welche in die intraselläre Resektionshöhle eingebracht wurde und eine hervorragende anatomische Auflösung erlaubte (114). Bei 113 transspheoidalen Operationen wurde der „intrakavitäre“ Ultraschall mit einer kommerziell erhältlichen Sonde eingesetzt (115). In 65 Operationen wurde nach dem ersten intraoperativen Ultraschall nachreseziert (58 %), in 39 davon radikal (60 %). In dieser Serie mit relativ großen, oftmals auch infiltrativen Tumoren (22 % Knosp Grad III, 12 % Knosp Grad IV) sowie relativ häufigen Rezidiv-Operationen (27 %) ergab sich durch die Nachresektion nach Ultraschall eine Verbesserung der Resektionsrate von 32 auf 66 %, was den Ergebnissen großer Serien mit unselektionierten Primäroperationen entspricht (75). Für den abschließenden intraoperativen Ultraschall ergab sich im Vergleich zum MRT 3 Monate nach Operation bezüglich festgestellter Tumorreste eine Sensitivität von 57 % und eine Spezifität von 91 % (115).

Eine grundsätzliche Schwäche der Angaben zu den Resektionsraten ohne oder mit Nachresektion nach jedweder intraoperativen Bildgebung ist ein potentieller Bias. Die Operateure hätten ohne verfügbare intraoperative Bildgebung wahrscheinlich auch weiter operiert und die Resektionsrate verbessert.

Trotz positiver Effekte auf Sicherheit (Neuronavigation) und Resektionsrate (intraoperative Bildgebung) ersetzen nach Meinung der an der Leitlinienerarbeitung beteiligten Neurochirurgen weder das bildgestützte Operieren noch die intraoperative Bildgebung die Erfahrung des Operateurs als den für den Operationserfolg im Wesentlichen ausschlaggebenden Faktor. Beide Techniken haben laut aktueller Leitlinie des Congress of Neurological Surgeons keinen zwingenden Vorteil für den Operationserfolg (9).

## II. Perioperatives Management

### **Empfehlung 5.9:**

Bei Vorliegen oder Verdacht auf eine sekundäre Nebenniereninsuffizienz **soll** eine adäquate Glukokortikoidsubstitution erfolgen.

Die perioperative Substitution von Hydrocortison bei der Resektion von Hypophysentumoren **sollte** nach einem standardisierten lokalen Protokoll durchgeführt werden.

### **Starker Konsens**

### **Erläuterung:**

Bei allen Patienten mit geplanter Operation eines Hypophysenadenoms ist präoperativ eine basale Cortisol-Bestimmung durchzuführen, die im Zweifel durch einen Stimulationstest ergänzt wird (siehe die Erläuterung zu **Empfehlung 4.2**). Bei Nachweis einer kortikotropen Insuffizienz ist die perioperative Substitution mit Glukokortikoiden erforderlich. Patienten, die keine kortikotrope Insuffizienz haben, können unter sorgfältigem Monitoring des Cortisol-Wertes ohne perioperative Substitution operativ behandelt werden (116). In der Literatur ist eine Vielzahl perioperativer Substitutionsregimen beschrieben, die sich in der Glukokortikoid-Dosis und der Dauer der Gabe unterscheiden. Gängige Substitutionsschemen für die unmittelbar perioperative Zeit sind 50 mg oder 100 mg Hydrocortison intraoperativ und 50 mg oder 100 mg Hydrocortison über 24 Stunden per Perfusor. Danach erfolgt eine

schrittweise Dosisreduktion bis zum Erreichen einer Erhaltungsdosis. Eine verbindliche Empfehlung über die Höhe und die Dauer der perioperativen Hydrocortison-Substitution (bis zum Erreichen der Erhaltungsdosis) ist nach ausführlicher Diskussion der Leitlinien-Autoren nicht möglich und es bedarf den in dieser Situation erfahrenen Arzt, der individuell die Dosis festlegt. Hydrocortison stellt das Glukokortikoid der ersten Wahl zur Substitution einer sekundären Insuffizienz der Nebennierenrinde dar (5). Die Gabe von Hydrocortison ist aufgrund der kurzen Halbwertszeit gut zu steuern. In begründeten Ausnahmefällen kann Hydrocortison durch ein synthetisches Glukokortikoid ersetzt werden.

Eine Befragung unter deutschen endokrinologischen Zentren ergab, dass 68 % eine routinemäßige perioperative Hydrocortison-Substitution im Rahmen von Hypophysen-Operationen durchführen, während 32 % eine Substitution nur bei nachgewiesener kortikotroper Insuffizienz verabreichen (117). Bei Verzicht auf eine perioperative Hydrocortison-Substitution hat der Hypophysenchirurg über eine ausreichende Erfahrung zu verfügen und die selektive Adenomektomie mit Erhalt der Hypophysenfunktion zu gewährleisten. Voraussetzung ist außerdem eine gute postoperative Überwachung des Patienten durch ein spezialisiertes Team.

Die Sicherheit steroidreduzierender Protokolle sind in einer randomisierten prospektiven Studie (116), einer retrospektiven (118) und diversen nicht randomisierten prospektiven Studien (119-124) nachgewiesen. Eine aktuelle Metaanalyse hat keinen Unterschied in der Inzidenz der postoperativen kortikotropen Insuffizienz oder anderer Komplikationen, wie Diabetes insipidus, gezeigt; dies war unabhängig davon, ob die Patienten perioperativ Glukokortikoide erhalten hatten oder nicht (125). In der bisher einzigen prospektiven randomisierten Studie, die bei einer limitierten Anzahl an Patienten ohne kortikotrope Insuffizienz die perioperative Steroidgabe (für 2 Tage) gegenüber einer Operation ohne Steroide untersuchte, konnte kein Unterschied im Auftreten von Komplikationen, eines Diabetes insipidus oder einer symptomatischen postoperativen Hyponatriämie nachgewiesen werden (116).

Wenn bei schwierigen und großen Tumoren ein Risiko einer intraoperativen Verschlechterung der Hypophysenfunktion besteht, ist ebenfalls eine Substitution der kortikotropen Achse zu beginnen.

Während des postoperativen stationären Aufenthaltes erfolgt eine Überprüfung der kortikotropen Achse. In einigen Zentren wird im postoperativen Verlauf der basale morgendliche Serum-Cortisolwert einmalig oder an mehreren Tagen bestimmt. Gängig ist die Bestimmung am dritten postoperativen Tag. Im Falle einer perioperativen Hydrocortison-Substitution ist diese 18-24 Stunden vor der Blutabnahme zu pausieren. Bei einem sehr niedrigen Wert ( $< 4 \mu\text{g/dl}$  bzw.  $< 110 \text{ nmol/l}$ ) ist von einer Insuffizienz der Nebennierenrinde auszugehen (7,50,126). Im diagnostischen Graubereich ( $4,1\text{-}14,9 \mu\text{g/dl}$  bzw.  $111\text{-}413 \text{ nmol/l}$ ) ist eine Nebennierenrinden-Insuffizienz möglich (7,50,126). Bei Werten  $>15 \mu\text{g/dl}$  kann von einer regelrechten Nebennierenrinden-Funktion ausgegangen werden und auf eine Substitution mit Hydrocortison verzichtet bzw. eine perioperative Substitution beendet werden (siehe **Empfehlung 4.2**).

#### **Empfehlung 5.10:**

Bei möglichem oder bewiesenem Vorliegen einer postoperativen Nebennierenrinden-Insuffizienz **sollen** Betroffene noch vor der Entlassung suffizient über die notwendige Medikation und die Notwendigkeit einer bedarfsgerechten Adaptation aufgeklärt werden (siehe auch **Empfehlung 8.1** und **Empfehlung 8.2**).

#### **Starker Konsens**

#### **Erläuterung:**

Bei der Entlassung aus der stationären Behandlung ist eine Hydrocortison-Tagesdosis von 15-30 mg üblich (davon etwa 2/3 am Morgen und 1/3 am Mittag, alternativ auch Aufteilung auf 3 Tagesdosen möglich). Diese Erhaltungsdosis ist dann bis zur postoperativen Evaluation in der Endokrinologie (6-12 Wochen nach der Operation) unverändert beizubehalten und in Situationen mit gesteigertem Bedarf zu erhöhen.

Bereits während des stationären Aufenthaltes sind Patienten hinsichtlich stressabhängiger Dosisadaptationen des Hydrocortisons ausreichend zu schulen und mit einem Notfallausweis (sowie idealerweise auch einer Hydrocortison-Notfallspritze) auszustatten (siehe **Kapitel 8**). Alternativ können diese Maßnahmen auch vom nachbetreuenden Endokrinologen übernommen werden, sofern eine Vorstellung beim Endokrinologen in unmittelbarem Anschluss an den postoperativen stationären Aufenthalt erfolgt.

#### **Empfehlung 5.11:**

Bei prä- oder postoperativem Nachweis einer Hypothyreose **soll** vor Aufnahme einer Substitutionstherapie zunächst eine kortikotrope Insuffizienz ausgeschlossen werden, da sich diese sonst klinisch demaskieren kann.

Zur Diagnosestellung sowie zur Dosisitration der Schilddrüsenhormon-Substitutionstherapie **soll** das fT4 (und nicht das in diesem Fall häufig erniedrigte bzw. inadäquat niedrige TSH) berücksichtigt werden.

#### **Starker Konsens**

#### **Erläuterung:**

Perioperative Anpassungen einer bereits präoperativ aufgenommenen Substitutionstherapie sind mit Ausnahme der kortikotropen Achse oftmals nicht erforderlich. Vor Aufnahme einer thyreotropen Substitutionstherapie (welche in aller Regel mit Levothyroxin erfolgt) ist stets eine kortikotrope Insuffizienz auszuschließen, da sich diese sonst klinisch (bis hin zur Addison-Krise) demaskieren kann.

#### **Empfehlung 5.12:**

Um ein mögliches SIADH und/oder einen Diabetes insipidus frühzeitig zu erkennen, **sollen** nach der Operation bis mindestens zum 10. postoperativen Tag regelmäßig die Serum-Elektrolyte bestimmt und die Patienten entsprechend ausführlich aufgeklärt werden.

#### **Starker Konsens**

#### **Erläuterung:**

Postoperative Elektrolytstörungen aufgrund einer Störung der Freisetzung von ADH durch den Hypophysenhinterlappen werden häufig beobachtet. Sie haben zentrale Bedeutung für das früh-postoperative Management von Patienten nach Hypophysen-Operation. Daher sind bis zur Entlassung aus der stationären Betreuung täglich die Ein- und Ausfuhr von Flüssigkeit zu bilanzieren sowie Serum-Natrium und Urinosmolalität zu bestimmen. Ein Diabetes insipidus aufgrund eines Mangels an ADH tritt meist in den ersten postoperativen Tagen auf. Die gegenläufige Störung, das SIADH mit erhöhter ADH Freisetzung tritt in der Regel mit Verzögerung einige Tage nach der Operation auf. Phasen eines Diabetes insipidus und eines SIADH können sich in seltenen Fällen auch miteinander abwechseln, was eine adäquate Diagnostik und Therapie erschweren kann (127,128). Eine Flüssigkeitsrestriktion auf 1,5 Liter pro Tag bis zum 10. postoperativen Tag kann in dieser Situation sinnvoll sein.

Kommt es in den ersten postoperativen Tagen zu einem Diabetes insipidus, ist Desmopressin zunächst intravenös oder subkutan zu applizieren (z.B. 0,25-1,0 µg alle 12-24 Stunden), da die Desmopressin-Aufnahme über die Nasenschleimhaut in diesem Zeitraum aufgrund der Schwellung nach transnasalem Eingriff noch sehr variabel sein kann. Primäre Behandlungsziele sind eine Normalisierung von Urinvolumen und Serum-Natrium sowie die Gewährleistung eines ungestörten Nachtschlafs durch Vermeidung einer relevanten Nykturie. Besteht der Diabetes insipidus bis zur Entlassung fort, kann Desmopressin auf eine intranasale (oder orale) Gabe umgestellt werden. Über die möglichen Folgen einer Desmopressin-Überdosis (z.B. Übelkeit, Erbrechen, Kopfschmerzen, Lethargie sowie bei fortschreitender Hyponatriämie ggf. auch Bewusstlosigkeit und Koma) und die sich hieraus ergebenden

Konsequenzen (z.B. umgehendes Pausieren von Desmopressin, ärztliche Rücksprache) sind Betroffene suffizient aufzuklären.

Beim SIADH handelt es sich um eine gravierende und potenziell lebensbedrohliche Folge der transssphenoidalen Operation. Die frühe Diagnose hat deshalb im postoperativen Management nach Hypophysen-Operation hohe Priorität. Die Patienten sind ausführlich über das SIADH und die typischen Symptome aufzuklären (siehe **Kapitel 8**). Elektrolytkontrollen insbesondere mit Bestimmung des Serum-Natriumwertes sind bis zum 10. postoperativen Tage zu gewährleisten. Nach Entlassung erfolgt die ambulante Natriumbestimmung z.B. beim Endokrinologen, beim Hausarzt oder im Rahmen einer ambulanten Wiedervorstellung in der neurochirurgischen Klinik. Die behandelnde neurochirurgische Klinik hat für die frühe Wiedervorstellung und Anbindung bei einem Endokrinologen Sorge zu tragen. In einer Literaturübersicht retrospektiver Studien wird die Häufigkeit einer postoperativen Hyponatriämie als Ausdruck eines SIADH mit einer Häufigkeit zwischen 2 und 25 % bei einem Häufigkeitsgipfel um den 8. bis 10. postoperativen Tag angegeben. Bei Euvolämie ist das Vorliegen eines SIADH sehr wahrscheinlich (129). Ein systematischer Review von 2016 identifizierte 10 Studien mit mehr als 10 Patienten und Angaben zur postoperativen Hyponatriämie und umfasste 2.947 Patienten. In 4-12 % traten postoperative Hyponatriämien auf (130). Eine landesweite Auswertung der US-amerikanischen Wiederaufnahme-Datenbank identifizierte nach 8.546 transssphenoidalen Hypophysen-Operationen im Jahr 2013 742 Fälle mit ungeplanten stationären Wiederaufnahmen innerhalb der ersten 30 Tage (8,7 %), die zweithäufigste Ursache waren Wasser- und Elektrolytstörungen (131). In einer anderen Studie über 522 operierte Patienten hatten 8,6 % am 7. postoperativen Tag eine Hyponatriämie. Die Hyponatriämie war besonders häufig, wenn der Tumor bis an das Chiasma opticum heranreichte (Odds-Ratio 2,4) und wenn am 1. postoperativen Tag das Serum-Natrium erniedrigt war (Odds-Ratio 1,16 pro mmol/l). In dieser Studie lag die Wiederaufnahmerate wegen einer Hyponatriämie bei 2,7 % (132). In einer Serie von 295 Patienten mit transssphenoidaler Hypophysen-Operation konnte durch das Einführen einer beschränkten täglichen Flüssigkeitsaufnahme auf 1,5 l/Tag im postoperativen Verlauf die Wiederaufnahmerate von 7,6 % der ersten 118 Patienten signifikant auf 2,4 % der folgenden 169 Patienten reduziert werden (133), weshalb dieses Vorgehen auch von anderen empfohlen wird (134).

#### **Empfehlung 5.13:**

Nach einem neurochirurgischen Eingriff **soll** auf das mögliche Auftreten von Liquorfisteln, Meningitiden und Sehstörungen geachtet werden.

#### **Starker Konsens**

#### **Erläuterung:**

Im unmittelbaren perioperativen Verlauf werden Mortalitäts- und Morbiditätsraten von 1 bzw. 5 % beschrieben (135) Relevante Operations-bedingte Komplikationen sind somit zwar selten, die Komplikationsrate hängt allerdings erwartungsgemäß von der Erfahrung des Neurochirurgen ab (84,136).

#### **Empfehlung 5.14:**

Eine kurzfristige postoperative Bildgebung der Sellaregion ist in der Regel verzichtbar und **sollte** bestimmten Fragestellungen vorbehalten sein (z.B. zur Größenbeurteilung intraoperativ verbliebener Tumorreste, neu aufgetretenen Sehstörungen oder neurologischen Defizite mit der Frage einer Nachblutung oder Gefäßverletzung).

Die erste reguläre Verlaufs bildung **sollte** nach 3-6 Monaten erfolgen.

#### **Starker Konsens**

### **Erläuterung:**

Eine MRT-Untersuchung liefert zuverlässigere Ergebnisse, wenn sie nicht unmittelbar, sondern frühestens 3-6 Monate nach der Operation durchgeführt wird. Dies ist z.B. durch den Umstand begründet, dass nach dieser Zeit eine Größenbeurteilung von Tumorrestgewebe weniger durch postoperative Veränderungen und Artefakte erschwert wird (34).

### **III. Empfehlungen bei Rest- und Rezidivtumoren**

#### **Empfehlung 5.15:**

Bei Rest- oder Rezidivgewebe eines hormoninaktiven Hypophysentumors **sollen** das Observieren („wait and scan“), die Re-Operation und die Strahlentherapie (siehe **Empfehlung 5.16** und **Empfehlung 5.17**) erwogen werden (möglichst in einer interdisziplinären Fallkonferenz unter endokrinologischer, chirurgischer, pathologischer, radiologischer, ophthalmologischer und strahlentherapeutischer Beteiligung).

#### **Starker Konsens**

### **Erläuterung:**

Bei Rezidiv-Adenomen kommen die Re-Operation und/oder die Strahlentherapie in Frage.

Eine Re-Operation wird in der Regel durchgeführt, wenn das Rest- oder Rezidivadenom operativ zugänglich und als resektabel beurteilt wird. Auch bei Sehstörungen aufgrund des Rezidiv-Wachstums ist eine operative Entlastung indiziert. Bei großen Rezidiv-Adenomen mit invasivem Anteil kann auch das Konzept eines operativen Tumor-Debulking mit anschließender Strahlentherapie verfolgt werden. Die Indikation für eine Re-Operation ist von einem erfahrenen Hypophysenchirurgen vor dem Hintergrund der Strahlentherapie-Alternativen zu stellen.

Eine Strahlentherapie ist bei Rezidivadenomen oder Restadenomen nach stattgehabter Operation in Betracht zu ziehen. Eine Strahlentherapie ist gegenüber der Operation zu favorisieren bei invasiven Rest- oder Rezidivadenomen, insbesondere mit Invasion in den Sinus cavernosus, die operativ nicht oder nur mit hohem Risiko entfernt werden könnten.

Nach inkompletter Resektion von hormoninaktiven Hypophysenadenomen wurden in verschiedenen retrospektiven Analysen Progressionsraten von 30-60 % berichtet, während bei postoperativ fehlendem Tumornachweis im MRT die Wahrscheinlichkeit eines bildgebenden Rezidivs nach 10 Jahren nur zwischen 10 und 20 % lag (137-141). Aufgrund der signifikanten Progressionsraten wird v.a. bei größeren oder extrasellär gelegenen Restbefunden eine postoperative Strahlentherapie immer wieder diskutiert; in einer Studie rezidierten 26 % der Tumoren, die innerhalb von 12 Monaten nach Operation bestrahlt wurden im Vergleich zu 46 % der Tumoren, die nicht nachbestrahlt wurden (142). Vergleichbare Daten wurden auch von einer anderen Arbeitsgruppe geliefert, welche eine verbesserte Tumorkontrollrate nach direkter postoperativer Strahlentherapie darlegte (143). Allerdings setzt eine direkte Nachbestrahlung alle Patienten dem Risiko radiogener Nebenwirkungen aus, so dass bei inkomplett resezierten hormoninaktiven Hypophysenadenomen ohne besonders großen Restbefund oder extraselläre Lokalisation in der klinischen Routine in der Regel auf eine direkte Nachbestrahlung zugunsten bildgebender Verlaufskontrollen verzichtet wird (138,144).

Für die Strahlentherapie hormoninaktiver Hypophysenadenome stehen verschiedene Strahlentherapieverfahren zur Verfügung (siehe **Empfehlung 5.16** und **Empfehlung 5.17**). Die Wahl des Strahlentherapieverfahrens wird in der klinischen Versorgung von der Größe und der Nähe des Bestrahlungsvolumens von den Risikostrukturen, v.a. dem optischen System abhängig gemacht. Der intraoperative Befund ist bei der Wahl des Strahlentherapieverfahrens und der Definition des

Zielvolumens zu berücksichtigen. Die beiden Standardverfahren sind die stereotaktische Radiochirurgie und die fraktionierte Strahlentherapie. Die Beratung hinsichtlich strahlentherapeutischer Optionen hat durch einen fachkundigen Arzt zu erfolgen.

Bei progredienten Restbefunden hormoninaktiver Hypophysenadenomen erreicht die Strahlentherapie hohe Kontrollraten von ca. 90 % nach 10 Jahren. In einer großen retrospektiven Kohorte zeigten sich bei knapp 400 konventionell bestrahlten Patienten im langfristigen Verlauf progressionsfreie Überlebensraten von 97 und 96 % nach 10 und 20 Jahren (145). Ähnlich hohe Kontrollraten wurden auch nach stereotaktischer Radiochirurgie mittels Gamma-Knife beschrieben (146). Insofern stellt die Strahlentherapie einen Therapiestandard für progrediente Restbefunde dar.

#### **Empfehlung 5.16:**

Die Strahlentherapie von Rest-/Rezidivgewebe hormoninaktiver Hypophysenadenome **kann** abhängig von den individuellen pathoanatomischen Gegebenheiten mittels Radiochirurgie erfolgen.

#### **Starker Konsens**

#### **Erläuterung:**

Bei der Radiochirurgie handelt es sich um eine einzeitige hochkonformale Strahlentherapie mit steilen Dosisgradienten, die ursprünglich auf Behandlungen mit dem Leksell Gamma Knife zurückgeht, heute aber auch z. B. mit dem „CyberKnife“ oder mit speziell dafür optimierten Linearbeschleunigern (mit Mikro-Multileaf-Kollimatoren, 6-achsiger Tischkorrektur, adäquater Bildgebung) durchgeführt werden kann. Ziel der Radiochirurgie ist bei gleichzeitig maximaler Schonung des umgebenden Gewebes eine hohe Wirkdosis im Tumor zu applizieren.

Die verschriebenen Dosen werden in der Radiochirurgie auf die Randdosis bezogen, damit liegen die applizierten Maximaldosen innerhalb des Zielvolumens prinzipbedingt höher.

Insbesondere im amerikanischen Schrifttum wird der Begriff Radiochirurgie für Behandlungen mit einer oder bis zu fünf Fraktionen (Hypofraktionierung) verwendet, wobei sich die strahlenbiologischen Effekte hoher Einzeldosen von denen der fraktionierten Strahlentherapie unterscheiden. Im Folgenden nutzen wir den Begriff Radiochirurgie primär für die Einzeitbestrahlung; hypofraktionierte hochkonformale Strahlentherapieverfahren bilden einen Kompromiss in Richtung einer fraktionierten Strahlentherapie (siehe **Empfehlung 5.17**).

Geräte, die für die Radiochirurgie von Hypophysenadenomen Anwendung finden, müssen kleinste Strahlenfelder (4–5 mm Durchmesser auf die typische Randisodose) mit steilen Dosisgradienten zur Peripherie hin erzeugen können; die Qualitätssicherung hat gemäß DIN 6875–1, 6875–2 und 6875–3 zu erfolgen. Eine stereotaktische Ortsgenauigkeit unterhalb von 0,5 mm ist bei der einzeitigen Radiochirurgie anzustreben. Entsprechend müssen die apparativen Voraussetzungen bei der Behandlung ebenso wie bei der Qualitätskontrolle ausgewählt werden. Während für feststehende stereotaktische Rahmen von einer Ortsgenauigkeit von weniger als 0,5 mm auszugehen ist, erreichen Maskenfixierungen Genauigkeiten von 1-2 mm nur in Verbindung mit Lagekontrollsystemen, die auch während der Strahlentherapie eine Kontrolle und ggf. Unterbrechung der Strahlapplikation sowie eine Repositionierung erlauben. Der individuellen Ortsgenauigkeit ist bei der Strahlentherapieplanung und –applikation Rechnung zu tragen. Aufgrund der Komplexität des Verfahrens sollte die Radiochirurgie nur an Zentren mit Erfahrung in der kranialen Stereotaxie durchgeführt werden.

Die für die Strahlentherapieplanung erforderliche Bildgebung hat auf Basis einer Planungs-CT in Verbindung mit einer geeigneten MRT-Untersuchung zu erfolgen, welche maximal 14 Tage zurückliegt. Die Auflösung hat im Vergleich zur Tumorgroße in einem vernünftigen Verhältnis zu stehen, bei Mikroadenomen ist eine Auflösung (Voxelgröße) von 1 mm anzustreben.

Die Identifikation der Zielstruktur hat von einem in der Behandlung von Hypophysentumoren erfahrenen Behandler zu erfolgen, gegebenenfalls im Konsens mit einem Neuroradiologen. Das klinische



Zielvolumen (clinical target volume, CTV) umfasst dabei die in der Kontrastmittel-verstärkten T1-gewichteten MRT-Sequenz erkennbaren makroskopischen Tumoranteile (gross tumor volume, GTV), in aller Regel ohne zusätzliche Sicherheitssäume (CTV = GTV). Der üblicherweise nur geringen Lagerungsungenauigkeit kann je nach Setup des Patienten mit einer Expansion des CTV zum Planungszielvolumen (planning target volume, PTV) Rechnung getragen werden.

Bei hormoninaktiven Tumoren sind Einzeitdosen ab 12 Gy wirksam, Randdosen bis 16 Gy wurden bei klinischen Kollektiven beschrieben (147).

Für das optische System werden im Schrifttum (148) bei der Einzeitbestrahlung Risikodosen zwischen 10 und 12 Gy angegeben, für die ein Komplikationsrisiko von maximal 1 % besteht. Bei Einzeitdosen von 8 Gy für Chiasma opticum und Sehnerven sind keine relevanten Risiken beschrieben.

Das Auftreten posttherapeutischer Hypophyseninsuffizienzen ist von der applizierten Dosis auf die identifizierbare Resthypophyse und den Hypophysenstiel abhängig und wird in der Literatur mit 5-30 % angegeben (149). Regelhaft sollten hier Dosen von maximal 11 Gy nicht überschritten werden.

Die Entscheidung zwischen einzeitiger Radiochirurgie und hypofraktionierter Radiochirurgie ergibt sich – auch in Abwägung zur konventionell fraktionierten Strahlentherapie (siehe **Empfehlung 5.17**) – aus der anatomischen Situation, insbesondere aus der Nähe zum optischen System und der Größe des Zielgebietes. Für Tumoren, die einen Mindestabstand von 2 mm zum optischen System (N. opticus und Chiasma opticum) nicht unterschreiten, kommt eher die einzeitige Radiochirurgie in Betracht. Bei Kontakt (ohne Kompression) oder einem Abstand von weniger als 2 mm kann eine hypofraktionierte Radiochirurgie erfolgen (150). Bei der hypofraktionierten Strahlentherapie sollten je nach gewählter Fraktionierung die verschriebenen Dosen dosisäquivalent umgerechnet werden, beispielsweise nach dem linearquadratischen Modell.

Kontraindikation für die Radiochirurgie sind nicht abgrenzbare (diffus infiltrativ wachsende) Tumoren, Ummauerung des optischen Systems oder symptomatische Raumforderungen.

#### **Empfehlung 5.17:**

Die Strahlentherapie von Rest-/Rezidivgewebe hormoninaktiver Hypophysenadenome **kann** mittels fraktionierter Strahlentherapie erfolgen.

Die Strahlentherapie von Hypophysenadenomen, welche nicht für die Radiochirurgie geeignet sind (z.B. bei Nähe zum optischen System), **sollte** fraktioniert erfolgen.

#### **Starker Konsens**

#### **Erläuterung:**

Auch wenn es bisher keine vergleichenden Studien gibt, die die Ansprechraten von fraktionierten Strahlentherapieverfahren gegenüber der Radiochirurgie untersucht haben, zeigen zahlreiche retrospektive Kohortenanalysen in etwa vergleichbare Kontrollraten der beiden Verfahren bei hormoninaktiven Hypophysenadenomen. Bei großen Tumoren, die der stereotaktischen Radiochirurgie nicht mehr zugänglich sind oder bei kritischer Nähe zu den optischen Strukturen, v.a. dem Chiasma opticum, stellt die fraktionierte Strahlentherapie das Verfahren der Wahl dar, um die Effekte hoher Einzeldosen auf das optische System zu vermeiden.

Die fraktionierte Strahlentherapie setzt eine präzise Lagerung und Fixierung des Patienten, beispielsweise in einer individuellen thermoplastischen Maske voraus. Die Definition des Zielvolumens hat ähnlich wie bei der Radiochirurgie auf der Basis eines Planungs-CTs in Maskenlagerung und unter Verwendung einer ko-registrierten, Kontrastmittel-verstärkten T1-gewichteten MRT-Sequenz zu erfolgen. Das CTV umfasst die in der MRT-Bildgebung erkennbaren makroskopischen Tumoranteile. Das Planungszielvolumen umfasst zusätzlich einen Sicherheitssaum, um die üblicherweise geringen Lagerungsungenauigkeiten zu kompensieren. Regelmäßige Bildgebungen auf dem Strahlentherapietisch, beispielsweise durch Kegelstrahl-CT oder orthogonale Röntgenaufnahmen,

ermöglichen eine wiederholte Überprüfung der Lagerungsgenauigkeit unter Therapie (151). Die Qualitätssicherung hat gemäß DIN 6875–1, 6875–2 und 6875–3 zu erfolgen.

Üblicherweise werden bei der fraktionierten Strahlentherapie Dosen zwischen 45 und 54 Gy in 5 wöchentlichen Fraktionen von 1,8 bis 2 Gy über einen Zeitraum von 5 bis 6 Wochen verwendet. Bei der Dosisverschreibung sind die Belastungen der umliegenden Risikostrukturen, beispielsweise nach QUANTEC-Vorgaben zu berücksichtigen (152,153), um das Risiko von strahleninduzierten Spättoxizitäten zu minimieren. Damit lassen sich die Nebenwirkungsraten sehr gering halten. In zwei Fallserien mit fast 800 Patienten wurden Schäden am optischen System nach 10 Jahren bei 1,5 % der bestrahlten Patienten berichtet (145,154). Daten zu strahlenbedingten Zweittumoren liegen nur für ältere Strahlentherapieverfahren vor, die im Vergleich zu modernen hochkonformalen Verfahren deutlich höhere Hirnanteile signifikant belastet haben; hier wurden Raten von unter 2 % nach 20 Jahren beobachtet (154). Dagegen kommen neue Einschränkungen der hypophysären Hormonproduktion nach Strahlentherapie relativ gesehen häufiger vor. Zwei große Kohortenstudien mit insgesamt 1200 Patienten untersuchten nach fraktionierter Strahlentherapie Einschränkungen der ACTH-, TSH- oder Gonadotropin-Produktion und berichteten nach 10 Jahren neu aufgetretene hypophysäre Insuffizienzen bei 20-30% der Patienten (145,155). Hierbei ist jedoch eine zuverlässige Differenzierung gegenüber Effekten einer vorangegangenen Operation nicht möglich.

Der Stellenwert hochkonformaler Strahlentherapieverfahren, v.a. der intensitätsmodulierten Strahlentherapie, kann deutliche dosimetrische Vorteile hinsichtlich der umliegenden Risikostrukturen bieten; der Langzeitvorteil hinsichtlich der Strahlentherapiebedingten Toxizitäten ist aber bisher wissenschaftlich noch nicht abschließend belegt. Ebenso sind bisher nur sehr beschränkt Daten zur Beurteilung des Stellenwerts einer fraktionierten Protonenbestrahlung verfügbar (156,157).

#### **Empfehlung 5.18:**

Bei postoperativ wachsendem Tumorrest und nach Ausschöpfung operativer und strahlentherapeutischer Optionen **kann** in Einzelfällen die Behandlung von hormoninaktiven Hypophysenadenomen mit Dopaminagonisten erwogen werden. Für Somatostatinanaloga besteht in dieser Indikation keine ausreichende Evidenz.

#### **Starker Konsens (bei einer Enthaltung)**

#### **Erläuterung:**

Die Datenlage zur medikamentösen Therapie ist sehr begrenzt. In einer kleinen Studie mit 33 Patienten mit operiertem hormoninaktivem Hypophysenadenom und Resttumor konnte durch die Gabe von Dopaminagonisten in 79 % eine Tumorkontrolle erreicht werden, während dies in einer nicht behandelten Kontrollgruppe (n=47) nur 38 % waren (158). In einer kleinen Untersuchungsgruppe von 19 Patienten mit 8 nicht operierten hormoninaktiven Hypophysenadenomen und 11 Operierten wurde eine 25% Tumorschrumpfung bei 6 Fällen (32%) beobachtet (159).

In einer ersten randomisierten Studie wurden Patienten mit postoperativen Resten hormoninaktiver Hypophysenadenome entweder mit (n=59) oder ohne (n=57) Cabergolin nachbehandelt. Dabei zeigte die Behandlungsgruppe in 28,8% eine Tumorschrumpfung, in 66,1% einen stabilen Befund und in 5,1% einen Progress, die Kontrollgruppe in 10,5%, 73,7% und 15,8%. Das progressionsfreie Überleben war 23,2 Monate mit Nachbehandlung und 20,8% Monate ohne diese, weswegen die Autoren die Behandlung postoperativer Reste hormoninaktiver Hypophysenadenome mit Cabergolin als effektiv ansehen (160).

Den Autoren der Leitlinie erscheint die Datenlage aufgrund der begrenzten Probandenzahl und dem Fehlen weiterer randomisierter Studien nicht robust genug, um eine allgemeingültige Empfehlung aussprechen zu können.

Als Grundlage für eine Somatostatin-Analogtherapie ist das Vorhandensein von Somatostatin-Rezeptoren (SSTR) auf der Membran der Tumorzellen erforderlich. Hormoninaktive Hypophysenadenome exprimieren insbesondere die Subtypen 2a und 5 (161). Therapeutisch kann somit der SSTR-2 durch die verfügbaren Substanzen Octreotid oder Lanreotid von Bedeutung sein. Allerdings werden die Somatostatinrezeptoren nur in geringem Maße exprimiert, weswegen im Gegensatz zu GH-produzierenden Tumoren deutlich geringere Erfolge zu erwarten sind und daher keine explizite Therapieempfehlung ausgesprochen werden kann. In den wenigen Publikationen zu diesem Thema wird von maximal 5% Ansprechen im Sinne einer Tumorschrumpfung berichtet (162,163).

#### **Empfehlung 5.19:**

Als Erstlinien-Chemotherapie für aggressive Hypophysenadenome mit dokumentiertem Tumorwachstum und fehlender chirurgischer oder strahlentherapeutischer Behandlungsoption **sollte** eine Monotherapie mit Temozolomid durchgeführt werden.

#### **Starker Konsens (bei einer Enthaltung)**

#### **Erläuterung:**

Nach den Leitlinien der Europäischen Gesellschaft für Endokrinologie sind aggressiv wachsende Hypophysentumoren durch ein radiologisch invasives Wachstum und eine ungewöhnlich rasche Wachstumsrate charakterisiert, oder zeigen ein klinisch relevantes Wachstum trotz optimalen Standardtherapien (Operation, Radiotherapie, konventionelle medikamentöse Therapie z.B. mit Dopamin-Agonisten oder Somatostatin-Analoga) (13). Die Wachstumsrate von Hypophysentumoren wird durch Patienten- und Tumor-spezifische Merkmale beeinflusst, wobei die intrinsische Tumorheterogenität das Rezidivrisiko und die Behandlungsresistenz maßgeblich bestimmt. Zu unterscheiden sind Invasivität und Aggressivität des Hypophysentumors: die Invasion ist ein wesentlicher Faktor für die unvollständige Tumoresektion. Aggressive Tumoren der Hypophyse sind bei klinischer Präsentation fast immer Makroadenome. Das Zeitintervall zwischen der Primärdiagnose und dem aggressiven Tumorverhalten variiert von Monaten bis > 10 Jahren, aber beträgt meist mehrere Jahre (164-167).

Die ersten Fallberichte über Temozolomid bei der Behandlung aggressiver Hypophysentumoren erschienen 2006. Inzwischen sind 11 Studien mit insgesamt 106 Patienten (davon 34 Hypophysenkarzinome) publiziert worden, zumeist mit dem Dosisregime von Temozolomid 150–200 mg / m<sup>2</sup> / Tag an Tag 1 bis 5, mit Wiederholung alle 4 Wochen. Die Ansprechrate (teilweise oder vollständige Tumorregression) in diesem heterogenen Patientengut lag bei 47% (95% CI 36–58) (13). Eine vergleichbare Wirksamkeit (37%) wurde bei 156 auswertbaren Patienten beobachtet, über die im Rahmen einer zeitgleich zur Leitlinie publizierten Umfrage der Europäischen Gesellschaft für Endokrinologie zu aggressiven Hypophysentumoren berichtet wurde (168). Klinisch funktionelle Tumoren sprachen besser an als endokrin inaktive Tumoren.

Alternative Therapien sind aktuell allenfalls als individuelle Heilversuche anzusehen. Bei nicht-Ansprechen der Temozolomid-Therapie reicht die aktuelle Datenlage nicht aus, weitere Therapieempfehlungen auszusprechen. Individuelle Ansätze sollten kritisch und in Absprache mit spezialisierten Zentren diskutiert werden.

## 6. Pathologie

---

### **Empfehlung 6.1:**

Das Gewebematerial aus einer Hypophysentumor-Operation **soll** nach den Kriterien der jeweils gültigen WHO-Klassifikation für Tumoren endokriner Organe und Tumoren des zentralen Nervensystems aufgearbeitet und beurteilt werden.

### **Starker Konsens**

### **Erläuterung:**

In Hinblick auf die histopathologische Qualitätssicherung und um eine wissenschaftliche Vergleichbarkeit zu ermöglichen, ist eine standardisierte Aufarbeitung des hypophysären Tumorgewebes notwendig. Nur unter diesen Voraussetzungen können prognostische Aussagen getroffen werden. Hierzu hat sich in den letzten Jahren weltweit die jeweils gültige WHO-Klassifikation für endokrine Tumoren und Tumoren des zentralen Nervensystems (ZNS) (169,170) durchgesetzt und stellt damit die Grundlage der neuropathologischen Aufarbeitung dar. In der Diagnostik von Hypophysentumoren ist ein guter Informationsfluss zwischen den behandelnden medizinischen Disziplinen (also u.a. Neurochirurgie, Endokrinologie und (Neuro-)Pathologie), für die konsequente Anwendung der von der WHO empfohlenen Richtlinien essentiell. Als wesentliche Informationen an den (Neuro-)Pathologen, insbesondere zur Beurteilung der Aggressivität eines Hypophysenadenoms, sind die Tumorgöße, die Tumorausdehnung bzw. Invasivität im präoperativen MRT sowie die klinische Präsentation notwendig.

Zur Gruppe der klinisch inaktiven Hypophysentumoren zählen die „silenten“ Adenome, die trotz immunhistochemisch nachweisbarer Hormonproduktion zu keiner klinisch messbaren Hormonübersekretion führen, die Hormon-negativen, Transkriptionsfaktor-positiven Adenome, sowie die Hormon- und Transkriptionsfaktor-negativen Nullzelladenome.

### **Empfehlung 6.2:**

Zur histopathologischen Aufarbeitung von Hypophysenadenomen **sollen** analog zur WHO-Klassifikation Antikörper gegen die hypophysären Hormone (GH, Prolaktin, TSH, ACTH, FSH, LH, a-SU), die drei hypophysären Transkriptionsfaktoren (PIT-1, T-PIT, SF-1), den Östrogen-Rezeptor und den Proliferationsmarker Ki-67 im Labor bereitgehalten werden.

### **Starker Konsens**

### **Erläuterung:**

Um Hypophysenadenome gemäß ihres Hormonsubtyps einordnen zu können, müssen im histologischen Labor die (möglichst monoklonalen) Antikörper gegen die oben genannten Hypophysenhormone etabliert sein und vorgehalten werden. Zur Subtypisierung hormonnegativer und plurihormonaler Hypophysenadenome sind die Antikörper für die Transkriptionsfaktoren Pituitary-specific positive transcription factor 1 (PIT-1; relevant für den GH-, Prolaktin- und TSH-Zellkomplex), T-box factor pituitary (T-PIT; relevant für den ACTH-Zellkomplex) und Steroidogenic Factor 1 (SF-1; relevant für den gonadotropen Zellkomplex) notwendig. Auch der immunhistochemische Nachweis von Östrogen-Rezeptoren (ÖR) ist bei der Differenzierung bihormonaler GH- und Prolaktin-positiver Adenome unverzichtbar. Der Proliferationsmarker Ki-67 (MiB-1) ist immer einzusetzen, in Fällen zweifelhafter Aggressivität eines Adenoms ggf. ergänzt um p53 als weiteren Marker.

Eine Elektronenmikroskopie ist im Gegensatz zu früheren Klassifikationsrichtlinien (171) nicht mehr erforderlich.

**Empfehlung 6.3:**

Da die Identifikation bestimmter Hormon-produzierender als auch Transkriptionsfaktor-positiver Hypophysenadenome prognostische Relevanz hat, **sollen** im schriftlichen Pathologiebefund die Hormon- und Transkriptionsfaktor-Subtypen benannt werden.

**Starker Konsens****Erläuterung:**

Die derzeit gültige WHO-Klassifikation der Hypophysenadenome basiert weiterhin auf der Histostruktur und dem immunhistochemischen Nachweis der sezernierten Hormone. Dabei hat sich allerdings auch das Verständnis der für die Differenzierung der unterschiedlichen Zelllinien des Hypophysenvorderlappens verantwortlichen Transkriptionsfaktoren verbessert. So geht man davon aus, dass sich unter dem Einfluss von Pit-1 die GH-, Prolaktin- sowie TSH-produzierenden Zellen entwickeln. Eine Expression von T-Pit findet sich in ACTH-produzierenden Zellen und der Transkriptionsfaktor SF-1 führt zur Ausdifferenzierung gonadotroper Zellen. Der immunhistochemische Nachweis dieser Transkriptionsfaktoren spielt in der Diagnostik immunhistochemisch hormonnegativer und plurihormonaler Hypophysenadenome eine wichtige Rolle. Die immunhistochemisch nachweisbare Expression dieser Transkriptionsfaktoren ist zwingend, ausnahmslos nukleär und ist in allen Kernen nachzuweisen. Expressionen von mehr als einem Transkriptionsfaktor in einem Adenom kommen nicht vor.

Die Differenzierung zwischen Hypophysenvorderlappen- und Tumorgewebe kann bei Adenomen zumeist bereits im mit Hämatoxylin-Eosin (HE) gefärbten Präparat, besonders aber in der „periodic acid-Schiff“ (PAS)-Reaktion ausgemacht werden, da ein Tumor in der ansonsten eher bunt gemischten Zellkomposition der Adenohypophyse durch eine monoklonal imponierende Zellpopulation auffällt. In jedem Adenom ist die für adenohypophysäres Gewebe typische feinlobuläre Läppchenarchitektur aufgehoben. Dies lässt sich ggf. in einer Gömörierversilberung bestätigen. So lassen sich physiologisch vorkommende regionale Prädominanz bestimmter Zelltypen sowie kleine ACTH Zellnester von echten Adenomen abgrenzen.

Die Bestimmung des Hypophysenadenom-Subtyps beruht auf strukturellen und immunhistologischen Unterschieden, die in **Tabelle 8** dargestellt sind.

Die Hormon-negativen, aber Transkriptionsfaktor-positiven Adenome können endokrin inaktiv bzw. „silent“ oder endokrin aktiv sein und stellen dann durch ihren Nachweis das entscheidende Korrelat zur Erklärung einer hypophysären Überfunktion dar. So können PIT-1-positive Adenome ohne den zu erwartenden Hormonnachweis eine GH-, Prolaktin- oder TSH-Überfunktion erklären. Ebenso können T-PIT-positive, ACTH-negative Adenome eine ACTH-Überfunktion (im Sinne eines Morbus Cushing oder eines Nelson-Syndroms) bedingen. Schließlich stellen auch SF-1-positive, FSH- und LH-negative Adenome gonadotrope Adenome dar.

Bei Hormon-negativen Adenomen hat der sichere Nachweis der endokrinen Differenzierung durch die Färbung von Chromogranin A oder Synaptophysin zu erfolgen, wobei aber Chromogranin-Negativität ein Hypophysenadenom nicht ausschließt.

Tumortyp	Immunhistochemie		Aggressiv	Hauptfunktion	mögliche Funktion
	Hormone und Rezeptoren	Transkriptionsfaktor			
<b>Somatotrope Adenome</b>					
Dicht granuliertes STH-Adenom	GH, ggf. PRL, a-SU, ÖR negativ	PIT-1		Akromegalie	
Gering granuliertes STH-Adenom	GH, ggf. PRL, a-SU, ÖR negativ	PIT-1	ja	Akromegalie	silent
Undifferenziertes STH-Adenom	GH, ggf. PRL, ÖR negativ	PIT-1	ja	Akromegalie	silent
<b>Laktotrope Adenome</b>					
Dicht granuliertes PRL-Adenom	PRL, ÖR positiv	PIT-1		Hyperprolaktinämie	
Gering granuliertes PRL-Adenom	PRL, ÖR positiv	PIT-1	Makro-adenome beim Mann	Hyperprolaktinämie	silent
Azidophiles Stammzell-Adenom	PRL, (GH), ÖR positiv	PIT-1	ja	Hyperprolaktinämie	Akromegalie
Undifferenziertes PRL-Adenom	PRL, ÖR positiv	PIT-1	ja	Hyperprolaktinämie	silent
<b>Gemischte STH-Prolaktin Adenome</b>					
Dicht granuliertes GH-/PRL-Adenom	GH, PRL, ÖR positiv	PIT-1		Akromegalie	Hyperprolaktinämie
Gering granuliertes GH-/PRL-Adenom	GH, PRL, ÖR positiv	PIT-1		Akromegalie	Hyperprolaktinämie
Mammomatotropes Adenom	GH, PRL, ÖR positiv	PIT-1		Akromegalie	Hyperprolaktinämie
<b>Thyreotrope Adenome</b>					
TSH-Adenom	TSH (PRL)	PIT-1		TSH-Überfunktion	silent
Undifferenziertes TSH-Adenom	TSH, PRL	PIT-1		TSH-Überfunktion	Hyperprolaktinämie
<b>Plurihormonale Adenome</b>					
PIT-1-positives plurihormonales Adenom	GH, PRL, TSH, andere	PIT-1	ja	Inaktiv	Hyperprolaktinämie
T-PIT- oder SF-1-positives Adenom	Unterschiedliche Kombinationen	T-PIT oder SF-1	unklar		
<b>Kortikotrope Adenome</b>					
Dicht granuliertes ACTH-Adenom	ACTH	T-PIT		Morbus Cushing	silent → aggressiv
Gering granuliertes ACTH-Adenom	ACTH	T-PIT		Morbus Cushing	silent → aggressiv
Crooke-Zelladenom	ACTH	T-PIT	ja	Morbus Cushing	silent
<b>Gonadotrope Adenome</b>					
FSH- oder LH- oder FSH/LH-Adenom	FSH und/oder LH	SF-1			
alpha-Subunit Adenom	a-SU	SF-1		inaktiv	
<b>Hormon- und Transkriptionsfaktor-negative Tumoren</b>					
Nullzell-Adenom	negativ	negativ		inaktiv	

**Tabelle 8:** WHO-Klassifikation der Hypophysenadenome von 2017. Abkürzungen: ACTH, adrenocorticotropes Hormon; a-SU, alpha-Subunit; FSH, follikelstimulierendes Hormon; GH, growth hormone; LH, luteinisierendes Hormon, ÖR, Östrogenrezeptor; PIT-1, Pituitary-specific positive transcription factor; PRL, Prolaktin; T-PIT, T-PIT-box factor pituitary; TSH, thyreotropes Hormon; SF-1, Steroidogenic Factor 1.

**Empfehlung 6.4:**

Für Hormon-negative, Transkriptionsfaktor-positive Adenome **sollen** analog zur WHO-Klassifikation folgende Diagnosen angewandt werden:

- Hormon-inaktives PIT-1 positives Hypophysenadenom (eine nähere Zuordnung zu GH-Prolaktin- oder TSH-Adenomen ist nicht sicher möglich)
- Hormon-inaktives gonadotropes Hypophysenadenom (SF-1-positives Adenom)
- Hormon-inaktives kortikotropes Hypophysenadenom (T-PIT-positives Adenom)

**Starker Konsens (bei einer Enthaltung)**

**Erläuterung:**

Die Definition der Nullzelladenome hat sich in der WHO-Klassifikation von 2017 (170) gegenüber der Vorgängerklassifikation von 2004 (171) entscheidend geändert. Galt früher der fehlende Nachweis von hypophysären Hormonen als entscheidendes Kriterium, ist jetzt das gemeinsame Fehlen von Hormonen und Transkriptionsfaktoren entscheidend (**Tabelle 8**). Die Rate der Nullzelladenome wird daher erheblich absinken, nach ersten Berechnungen von etwa 15 % (172) auf etwa 1 % (173,174).

**Empfehlung 6.5:**

Zusätzlich zu der histologischen Klassifikation eines Hypophysentumors **soll** analog zur WHO-Klassifikation dessen klinische Wertigkeit und Aggressivität beurteilt werden, wozu klinische Angaben zur endokrinen Aktivität des Tumors und zu radiologischen Befunden bezüglich der Ausbreitung und Invasivität erforderlich sind.

**Starker Konsens**

**Erläuterung:**

Die sog. „atypischen Adenome“ der WHO-Klassifikation von 2004 (171,175-177) wurden nicht in die aktuelle Klassifikation von 2017 (170) übernommen, weil sie nicht die erhofften prognostischen Aussagen ermöglichten und die für die Diagnose notwendige nukleäre p53-Expression institutionsübergreifend unterschiedliche Ergebnisse und Interpretationen erbrachte (178,179).

Die aggressiven Adenome der neuen Nomenklatur von 2017 (13,170) zeichnen sich durch ein rascheres Wachstum und eine höhere Rezidivrate aus (180) und sind definiert durch das Vorliegen eines oder mehrere der folgenden Kriterien:

1. Ihren histologischen Subtyp als solchen (170,181,182). Dieses betrifft die gering granulierten somatotropen Adenome, die laktotropen Makroadenome (Durchmesser > 10 mm) beim Mann, die „silenten“ kortikotropen Adenome, die Croke-Zelladenome und das PIT-1-positiv plurihormonale Adenom, welches dem sog. „silent subtype-3 adenoma“ der vorherigen Klassifikation (170) entspricht. Diese Zuordnung als aggressives Adenom durch den Adenomtyp ist unabhängig von den jeweils dargestellten histologischen Proliferationsparametern (Ki-67, Mitosezahl) des Einzelfalls.
2. Durch ihre erhöhten Proliferationsparameter (Ki-67 über 3 %, Nachweis von Mitosen (deren Schwellenwert nicht von der WHO definiert ist) und eventuell eine signifikante nukleäre p53-Expression).
3. Durch klinische Kriterien, wie ein außergewöhnlich rasches Tumorwachstum oder präoperative radiologische Befunde eines ausgedehnten invasiven Wachstums oder intraoperative neurochirurgische Aspekte einer ausgedehnten Invasion in Nachbargewebe.

Punkt 3 stellt klar, dass aggressive Adenome oft nur diagnostiziert werden können, wenn klinische Aspekte mitberücksichtigt werden. Dies betrifft auch Angaben zu Hormonwerten. Endokrin aktive

ACTH-Adenome müssen nicht per se aggressiv sein (und sind es meistens auch nicht), „silente“ (also nicht endokrin aktive ACTH-Adenome) sind es grundsätzlich.

Wird von neurochirurgischer Seite fraktioniert Gewebe eingesandt (z.B. Probe 1: Nasen-Rachen- und Nasen-Nebenhöhlen-Schleimhaut, Probe 2: Dura, Probe 3: Tumor), ist dies aus histopathologischer Sicht sehr zu begrüßen. In diesem Fall ist festzulegen, in welchen Gewebeanteilen ein Tumornachweis als „invasives Wachstum“ angesehen wird. In jedem Fall ist ein Tumornachweis in der ersten Fraktion bzgl. der Frage nach Invasivität als klar diagnostisch anzusehen. In der zweiten Fraktion sind verschiedene Punkte zu diskutieren. Welches Durablatt wurde eingesandt; knöchernes oder mediales/hypophysäres? Ein Tumornachweis im knöchernen Blatt hat als klar invasiv zu gelten. Werden Tumorzellnester innerhalb der medialen/hypophysären Dura nachgewiesen, ist auch hier eine Invasivität zu bejahen. Anteile dieses Durablattes verbleiben in situ und damit möglicherweise auch Anteile des Tumors, sodass auch hier von einer erhöhten Wahrscheinlichkeit eines Rezidivs ausgegangen werden kann.

In der aktuellen Version der WHO-Klassifikation der Hypophysentumoren werden vereinfachend und aus Sicht der Autoren dieser Leitlinie ungünstigerweise alle Knosp Grad III und IV –Adenome im präoperativen MRT als infiltrativ und damit aggressiv angenommen (170). Hier wird auf eine einzige Übersichtsarbeit verwiesen, an deren Erstellung offensichtlich weder Neurochirurgen noch Neuroradiologen beteiligt waren (183). In der Original-Publikation von Knosp hingegen wurden die coronaren MRT-Untersuchungen von 25 Patienten (50 Sinus cavernosi) ausgewertet und intraoperativ mikrochirurgisch validiert: in Grad 0 und Grad I Tumoren fand sich keine Infiltration, in Grad II Tumoren zu 88 %, in Grad III Tumoren zu 86 % und in Grad IV Tumoren in 100 % (72). Eine intraoperativ endoskopische Validierung von 137 Patienten aus derselben Arbeitsgruppe zeigte keine Infiltration in Grad 0 Adenomen, 1,5 % Infiltration in Grad I Tumoren, 10 % in Grad II Adenomen, 38 % Infiltration in Grad III Tumoren und 100 % in Grad IV Adenomen (184). Die dort vorgeschlagene Präzisierung der Knosp-Klassifikation in Bezug auf die Grad III Adenome ergab für den Grad IIIa (Tumorextension oberhalb der Pars horizontalis der intracavernöse A. carotis interna) eine Infiltrationsrate von 27 %, für den Grad IIIb (Ausdehnung des Tumors unterhalb der Pars horizontalis der intracavernösen A. carotis) eine Infiltrationsrate von 71 %. Die in der WHO-Klassifikation vollzogene Vereinfachung ist also vereinfachend und inhaltlich fraglich. Dieses Problem betrifft allerdings auch einen nicht unerheblichen Teil von tumorbiologischen Studien, welche sich mit dem Infiltrationsverhalten humaner Hypophysenadenome und korrelierten Parametern beschäftigen. Hier wurden häufig ebenfalls vereinfachend die präoperativen MRT-Untersuchungen zur Definition der infiltrativen Gruppen herangezogen, ohne auf eine mögliche neurochirurgische oder postoperative radiologische Bestätigung Wert zu legen.

#### **Empfehlung 6.6:**

Bei Vorliegen von Aggressivitätskriterien **soll** analog zur WHO-Klassifikation bei der Diagnose im schriftlichen Pathologiebefund hinter dem Hormon- und Transkriptionsfaktor-Subtyp noch der Zusatz „mit Merkmalen der Aggressivität“ aufgeführt werden.

#### **Starker Konsens**

#### **Empfehlung 6.7:**

Zur Planung einer Pharmakotherapie **kann** die Immunhistologie mit Nachweis der Somatostatin- und Dopaminrezeptoren hilfreich sein.

Sofern bei aggressiven Hypophysenadenomen und -karzinomen eine Therapie mit Temozolomid erwogen wird, **kann** eine MGMT-Bestimmung ergänzt werden.

#### **Starker Konsens (bei drei Enthaltungen)**



### **Erläuterung:**

Sofern zur Behandlung aggressiver inaktiver Adenome aus klinischer Sicht Somatostatinanaloga, Dopaminagonisten oder Temozolomid in Frage kommen, haben sich die immunhistochemischen Färbungen mit Antikörpern gegen die Somatostatinrezeptoren (SSTR) SSTR2a und SSTR5, die Dopaminrezeptoren und die Bestimmung der O-6-Methylguanin-DNA-Methyltransferase (MGMT)-Expression als hilfreich erwiesen. Dicht granulierte somatotrope Adenome sind deutlich stärker positiv für SSTR2a als die gering granulierten somatotropen Adenome (185) und entsprechend reagieren die dicht granulierten Adenome auch stärker auf die Somatostatinanaloga-Therapie (185,186). Die relativ wenigen „silenten“ Adenome dieses Typs enthalten immunhistologisch ebenfalls SSTR2 und SSTR5 (187). Gleiches gilt für die laktotropen Adenome, die nur sehr selten „silent“ sind, wobei dann die Immunhistologie für Dopamin-Rezeptoren zur Frage einer Therapie mit Dopaminagonisten (188) einzusetzen ist. ACTH-Adenome sind nicht selten „silent“, weshalb bei aggressivem Verhalten auf SSTR (189) zu untersuchen ist. Unabhängig von ihrem histologischen Typ enthalten 60% der inaktiven Adenome Dopaminrezeptoren und 7% den SSTR2 (190).

In aggressiven Hypophysenadenomen sprechen Studien dafür, dass die Bestimmung der MGMT-Proteinexpression einen prädiktiven Wert für das Ansprechen einer Temozolomid-Therapie haben (168). Der routinemäßige Einsatz als prädiktiver Biomarker wird allerdings gegenwärtig noch diskutiert. Eine Korrelation zwischen der MGMT-Promotormethylierung und MGMT-Expression zeigt sich in Hypophysenadenomen nicht. Eindeutige immunhistochemische Grenzwerte der MGMT-Expression in Hinblick auf das Ansprechen von Temozolomid sind in Adenomen gegenwärtig nicht definiert (13,168,191-193). Die mismatch-repair-Proteine (besonders der Verlust von MSH-6) sind bei sehr aggressiven Adenomen zur Therapie zu bestimmen (194).

### **Empfehlung 6.8:**

Eine molekulargenetische Untersuchung des Gewebes hormoninaktiver Hypophysenadenome **kann** aufgrund fehlender klinischer Konsequenz aktuell nicht empfohlen werden.

### **Starker Konsens (bei einer Enthaltung)**

### **Erläuterung:**

Sporadische Mutationen wurden zwar in bis zu 60 % der kortikotropen Adenome (v.a. USP8 und USP48 Mutation) und in ca. 40 % der somatotropen Adenome (v.a. GNAS Mutationen) beschrieben (195-199), aber in hormoninaktiven Adenomen gibt es bisher keine pathogenetisch relevanten Mutationen, die gehäuft gefunden wurden. Grundsätzlich hat ein molekularpathologischer Mutationsnachweis zum momentanen Zeitpunkt keine therapeutischen Konsequenzen und wird daher allenfalls im Rahmen von Forschungsprojekten durchgeführt.

Zum Nachweis von Hormon-negativen, Transkriptionsfaktor-positiven Hypophysenadenomen kann neben der immunhistochemischen Analyse der entsprechenden Transkriptionsfaktoren (PIT-1, T-PIT, SF-1) auch eine epigenetische Analyse (EPIC) durchgeführt werden (200).

## 7. Nachsorge

---

### I. Allgemeines

#### **Empfehlung 7.1:**

Patienten mit Hinweisen auf eine Keimbahnmutation **sollten** auf die Möglichkeit einer humangenetischen Beratung hingewiesen werden.

#### **Starker Konsens**

#### **Erläuterung:**

Eine Keimbahnmutation ist vor allem dann zu erwägen, wenn der Patient bei Erstdiagnose des Hypophysenadenoms  $\leq 30$  Jahre alt ist, neben dem Hypophysenadenom noch weitere Tumoren bekannt sind oder es eine familiäre Häufung von Hypophysenadenomen gibt (201).

#### **Empfehlung 7.2:**

Nach einem neurochirurgischen Eingriff an der Hypophyse **soll** der Patient darauf hingewiesen werden, dass bestimmte Alltags- und Freizeitaktivitäten für einen begrenzten Zeitraum zu meiden sind.

#### **Starker Konsens**

#### **Erläuterung:**

Bestimmte Alltags- bzw. Freizeitaktivitäten (z.B. Haare waschen, Naseputzen, Blasinstrumente spielen) sowie die Ausübung körperlicher Tätigkeiten (z.B. im Rahmen sportlicher oder beruflicher Betätigungen) sind nach einem neurochirurgischen Eingriff zumindest über einen gewissen Zeitraum zu vermeiden. Eine Übersicht an Handlungsempfehlungen für den postoperativen Verlauf nach transsphenoidalen Eingriffen, welche exemplarisch von mehreren deutschen Neurochirurgen ausgesprochen wurden, gibt die nachfolgende **Tabelle 9** (202). Selbstverständlich gilt im Einzelfall jeweils die konkrete Empfehlung des jeweiligen Operateurs.

Aktivität	empfohlene Karenzzeit (in Wochen) nach transspheoidalem Routinezugang			empfohlene Karenzzeit (in Wochen) nach erweiterem Zugang		
	Variation	Median	Empfehlung	Variation	Median	Empfehlung
<b>Alltägliche Aktivitäten</b>						
Nase schnäuzen	<1-8	3	3 <sup>A</sup>	1-12	4	4 <sup>A</sup>
Haare waschen	<1-1	<1	<1	<1-2	<1	<1
Saunagang	1-4	4	4	2-12	4	4
Blasinstrument spielen	3-12	6	6 <sup>B</sup>	3-26	8	6 <sup>B</sup>
Fliegen	<1-8	1,5	1 <sup>C</sup>	<1-8	2,5	2 <sup>C</sup>
Schwer Heben	<1-8	4	4	1-26	6	6
Autofahren	<1-12	1	<1 <sup>D</sup>	<1-12	4	2 <sup>G</sup>
CPAP-Gerät nutzen	<1-12	3,5	3 <sup>A</sup>	<1-12	4	4 <sup>A</sup>
Geschlechtsverkehr haben	<1-4	1	1	<1-8	3,5	2
<b>Sportliche Aktivitäten</b>						
Nordic Walking	<1-4	2	2	<1-6	3	3
Joggen	<1-6	4	3	<1-12	5	4
Brustschwimmen	1-8	4	4	2-12	6	6
Kraulen	1-8	4	4	2-12	6	6
Tauchen	4-26	8	12 <sup>E</sup>	6-∅	12	12 <sup>E</sup>
Tennis	<1-8	4	4	4-12	7	6
Fußball	<1-8	4	4 <sup>F</sup>	4-12	8	8 <sup>F</sup>
Leistungssport	4-12	6	6	6-12	12	10
<b>Berufliche Aktivitäten (8 Stunden/Tag)</b>						
Sitzende Tätigkeit	<1-3	1,5	2	<1-4	2	3
Körperliche Tätigkeit	<1-6	3,5	4 <sup>A</sup>	2-12	6	6 <sup>A</sup>

**Tabelle 9:** Handlungsanweisungen nach routinemäßigen oder erweiterten transspheoidalen Eingriffen von 14 deutschen Neurochirurgen (mit insgesamt etwa 1000 transspheoidalen Operationen pro Jahr). Unter der Spalte „Variable“ finden sich die Angaben der an der Umfrage teilnehmenden Neurochirurgen in ihrer jeweiligen Reichweite („von...bis...“). Legende: A) Länger nach intraoperativem Liquorfluss; B) Startpunkt für stufenweise Erhöhung der Aktivität; C) Ausschluss intrakranieller Luft (innerhalb des Schädels) ist Voraussetzung, z. B. durch CT; D) Vorausgesetzt, Hyponatriämie ist ausgeschlossen und Patient fühlt sich wohl; E) Statement des verantwortlichen Operateurs ist verbindlich; F) Keine Kopfbälle; G) Vorausgesetzt, die Hirnoberfläche war weder durch den Tumor noch die Operation involviert; ∅ = nie (für weiterführende Informationen wird auf die entsprechende Originalarbeit verwiesen). Tabelle modifiziert nach (202).

Für transkranielle Eingriffe ist im Hinblick auf die Fahrtauglichkeit nach Hirnoperationen nach den verbindlichen Begutachtungsleitlinien zur Kraftfahrteignung der Bundesanstalt für Straßenwesen (BAST) mit Gültigkeit ab dem 24. Mai 2018 ein Fahrverbot für (zunächst) 3 Monate postoperativ auszusprechen. Das Vorliegen von Sehstörungen, einer Tagesschläfrigkeit oder epileptischer Anfälle bedarf einer gesonderten Bewertung (203). Selbstverständlich gilt im Einzelfall die konkrete Empfehlung des Operateurs.

### Empfehlung 7.3:

Patienten **sollen** gezielt nach psychosozialen Konsequenzen und Begleiterscheinungen des Hypophysentumors befragt werden. Der Einsatz von Fragebögen **kann** dabei hilfreich sein.

### Starker Konsens

### **Erläuterung:**

Patienten mit hormoninaktiven Makroadenomen der Hypophyse leiden im Vergleich zu altersgleichen gesunden Kontrollen auch nach erfolgreicher Operation oder Bestrahlung nachweislich unter einer beeinträchtigten Lebensqualität (204). Spezifisch wurde bei Betroffenen ein vermehrtes Auftreten von Abgeschlagenheit und Tagesmüdigkeit beobachtet (205). Diese Beeinträchtigungen können oftmals auf einen unterschwelligen Hypopituitarismus zurückgeführt werden (206).

Ob bei Patienten mit hormoninaktiven Hypophysenadenomen der Einsatz von Fragebögen zur Erfassung der Lebensqualität einer alleinigen klinischen Evaluation überlegen ist, ist bislang nicht ausreichend belegt. Die gesundheitsbezogene Lebensqualität wird durch körperliche, psychische und soziale Faktoren bestimmt. Gerade im Langzeitverlauf stellt der Einsatz objektivierender Messinstrumente eine Möglichkeit dar, klinisch eher subtile Veränderungen eines Patienten besser nachvollziehen und bei der Betreuung berücksichtigen zu können (z.B. vor der Veranlassung einer Substitutionstherapie bei nicht eindeutigen Laborbefunden oder im Fall eines Arztwechsels) (207,208). Geeignete Fragebögen, welche hinsichtlich ihrer Aussagekraft bereits validiert wurden, sind beispielsweise (Auswahl):

- Fragebögen zur gezielten Evaluation von Patienten mit Hypophysenadenomen:
  - LBNQ Leiden Bother and Need Questionnaire (209)
- Fragebögen zur Evaluation der allgemeinen Lebensqualität:
  - Short-Form-36 Health Survey (SF-36) (210)
  - Nottingham Health Profile (NHP) (211)
  - EuroQoL 5Q5D (212)
- Weitere Fragebögen zur gezielten Evaluation von Patienten mit einem im Erwachsenenalter erworbenem Hypopituitarismus:
  - Quality of Life-Assessment of Growth Hormone Deficiency in Adults (QoL-AGHDA Wachstumshormonmangel)
  - Questions on Life Satisfaction Hypopituitarism Module (QLS Wachstumshormonmangel) (213)
  - Adult Hypopituitarism Questionnaire (AHQ, Hypopituitarismus allgemein) (214)

Die Ergebnisse dieser Fragebögen können auch zur Evaluation einer medizinischen Nachbehandlung sowie ggf. einer psychotherapeutischen Nachsorge herbeigezogen werden. Besonders kognitiv verhaltenstherapeutische und achtsamkeitsbasierte Interventionen haben sich bei der Nachsorge onkologischer Erkrankungen im Hinblick auf die Reduktion von Müdigkeit, Ängsten und depressiven Symptomen bewährt (215,216), die Effekte sind allerdings moderat (217). Ein positiver Einfluss im Rahmen der Behandlung und Nachsorge eines Hypophysenadenoms liegt nahe, ist allerdings spezifisch für dieses Krankheitsbild bisher nicht überprüft worden.

## **II. Unmittelbarer postoperativer Verlauf (bis etwa 2 Wochen nach der Operation)**

Nach operativer Resektion eines Hypophysenadenoms wird die konkrete Nachsorge v.a. durch den Zeitpunkt der postoperativen Evaluation bestimmt. Zu dem perioperativen und unmittelbar postoperativen Verlauf (bis etwa 2 Wochen nach der Operation) wird bereits in dem **Kapitel 5** zur Therapie (und dort konkret in den **Empfehlungen 5.9-5.14**) Stellung genommen.

### III. Kurzfristiger postoperativer Verlauf (etwa 6-12 Wochen nach der Operation)

#### **Empfehlung 7.4:**

Eine postoperative Nachsorge **soll** engmaschig und nach lokalen interdisziplinären Standards erfolgen. Sofern keine lokalen interdisziplinären Standards existieren, **kann** z.B. nach dem in **Abbildung 1**, **Abbildung 2** und **Tabelle 10** aufgeführten Procedere verfahren werden.

**Starker Konsens**

#### **Empfehlung 7.5:**

Innerhalb der ersten 3 Monate postoperativ **soll** eine ausführliche endokrinologische Nachsorge erfolgen.

Das endokrinologische Labor **soll** bei allen Patienten eine morgendliche Messung von TSH, fT4, fT3, Cortisol, IGF-1 LH, FSH sowie Gesamt-Testosteron (bei Männern) bzw. Östradiol (bei prämenopausalen Frauen) beinhalten.

Eine sekundäre Nebennierenrinden-Insuffizienz **soll** nach frühestens 6 und spätestens 12 Wochen verbindlich ausgeschlossen werden z.B. mittels einer geeigneten dynamischen Funktionstestung (siehe **Empfehlung 4.3**)

Bei Verdacht auf einen Diabetes insipidus **sollte** die Urin-Osmolalität bestimmt und ggf. ein entsprechender Funktionstest durchgeführt werden.

**Starker Konsens**

#### **Empfehlung 7.6:**

Obligat sollen eine bewiesene Insuffizienz von kortikotroper und thyreotroper Achse therapiert werden, bei anderen hypophysären Hormoninsuffizienzen **sollte** eine Substitutionstherapie geprüft werden (siehe hierzu auch **Empfehlung 5.9**, **Empfehlung 5.10** und **Empfehlung 5.11**). Bezüglich der adäquaten Schulung von Patienten wird auf **Empfehlung 8.1** und **Empfehlung 8.2** verwiesen.

**Starker Konsens**

#### **Erläuterung:**

Die postoperative Diagnostik ist in **Abbildung 1** nochmals zusammengefasst.

Bei bereits präoperativ bekannten oder im Verlauf neu aufgetretenen Hormonmangelzuständen ist es ratsam, schon im kurzfristigen postoperativen Intervall eine entsprechende Diagnostik zu veranlassen, um eine notwendige Substitutionstherapie adäquat adaptieren oder beginnen zu können. Gemäß einer Metaanalyse ist nach einer Operation eine Besserung hormoneller Beeinträchtigungen bei etwa 30 % der Fälle zu erwarten und somit deutlich weniger wahrscheinlich als (oftmals rückläufige) Sehstörungen (135). Die Mehrzahl der Betroffenen ist daher langfristig auf eine Substitutionstherapie angewiesen.

Bezüglich der zu erfolgenden Hormondiagnostik sei auf die Ausführungen in **Kapitel 4** zur Diagnostik hingewiesen.

Wird postoperativ bereits Hydrocortison eingenommen, ist dieses vor der Testung mindestens 18-24 Stunden lang absetzen (synthetische Glukokortikoide wie Prednison oder Dexamethason entsprechend nochmals länger). Bestätigt sich eine sekundäre Nebennierenrinden-Insuffizienz, wird direkt die Hydrocortison-Substitution eingeleitet bzw. fortgesetzt.

Bei Durchführung eines ACTH-Tests ist v.a. in den ersten Wochen nach einer Hypophysen-Operation die Möglichkeit eines falsch-positiven Befundes zu berücksichtigen, da erst ein mittel- bis langfristiger ACTH-Mangel eine zuverlässige Atrophie der Nebenniere bedingt (218). Ab etwa 6-8 Wochen nach der Operation erscheint es jedoch sinnvoll, primär den einfach durchzuführenden, die Patienten kaum

belastenden, ACTH-Test zur dynamischen Austestung der kortikotropen Achse einzusetzen; alternativ können alle üblichen Funktionsteste angewendet werden (siehe die Erläuterung zu **Empfehlung 4.3**). Die Aufnahme einer kortikotropen Substitutionstherapie erfolgt entsprechend der Erläuterung zu **Empfehlung 5.10**.

Eine thyreotrope Insuffizienz wird mit in aller Regel mit Levothyroxin therapiert. Bei erstmaligem Nachweis einer behandlungsbedürftigen Hypothyreose wird die Therapie üblicherweise mit etwa 1,6 µg Levothyroxin pro kg Körpergewicht begonnen. Bei weniger ausgeprägten Befunden oder in bestimmten Situationen (z.B. bei bekannten kardiovaskulären Komorbiditäten) erfolgt der Beginn mit einer niedrigeren Dosis, um im Verlauf eine Therapieeskalation vorzunehmen. Bei sekundärer Hypothyreose ist das laborchemische Therapieziel ein fT4 im oberen Drittel des Referenzbereichs. Eine erste Bestimmung des fT4-Wertes ist nach etwa 8 Wochen unter Therapie sinnvoll. Bei unzureichender Höhe des fT4 ist das Levothyroxin um etwa 12,5-25 µg pro Tag anzuheben, gefolgt von einer erneuten Laborkontrolle nach etwa 8 Wochen (einen unauffälligen klinischen Verlauf vorausgesetzt).

Die Substitution einer gonadotropen Insuffizienz erfolgt beim Mann mit Testosteron und bei der prämenopausalen Frau mit einer Östrogen-Gestagen-Kombination (oder bei Z.n. Hysterektomie mittels Östrogen-Monotherapie). Vor Aufnahme einer Langzeittherapie (z.B. durch Einsatz einer Testosteron-Depotspritze) ist eine Therapie mit transdermalen Präparaten (z.B. Testosterongel) empfehlenswert.

Bei nachgewiesenem Wachstumshormonmangel und entsprechenden Beschwerden (insbesondere einer Einschränkung der Lebensqualität), ist eine Substitutionstherapie mit Somatotropin zu erwägen. Die Therapie ist seit 1995 bei symptomatischem Wachstumshormonmangel bei Erwachsenen zugelassen (219)

Bei persistierender Einschränkung des Allgemeinbefindens und/oder der Libido trotz adäquater Substitution der übrigen Hypophysenhormone ist individuell eine Substitutionstherapie mit Dihydroepiandrosteron (DHEA) zu erwägen. Positive Effekte sind erst nach Wochen oder Monaten festzustellen. Es handelt sich um eine nicht etablierte Therapie, worüber die Patientin aufzuklären ist.

Im Fall einer neuen oder sich verschlechternden Nykturie ist die tägliche Urinmenge zu protokollieren. Eine Urinmenge von > 6 l/Tag ist nahezu immer mit einem Diabetes insipidus vergesellschaftet. Bei einer Ausscheidung von > 3,5 l/Tag (bzw. 50 ml/kg Körpergewicht pro Tag) sind simultan Serum- und Urinosmolalität zu bestimmen (bei einer hohen Serumosmolalität von > 295 mosmol/l liegen üblicherweise die Urinosmolalität bei ungefähr 600 mosmol/l und das Verhältnis von Serum- zu Urinosmolalität bei > 2; hierbei hat ein Urineststreifen für Glukose negativ auszufallen). Zum definitiven Beweis eines Diabetes insipidus ist ein hypertoner Kochsalzbelastungstest (alternativ auch ein Durstversuch oder ein Arginin-Stimulationstest) zu veranlassen (220,221). Die genannte Funktionstestung kann relevante Komplikationen bedingen und bedarf daher einer entsprechenden Expertise bei der Durchführung. Wird ein Diabetes insipidus centralis diagnostiziert, kann Desmopressin intranasal oder oral verabreicht werden. Für die Dosistitration sind u.a. die Trinkmenge, die Miktionsfrequenz, der periphere Flüssigkeitsstand, die Gewichtsentwicklung und der Natriumwert im Serum zu berücksichtigen. Über die möglichen Folgen einer Desmopressin-Überdosis (z.B. Übelkeit, Erbrechen, Kopfschmerzen, Lethargie sowie bei fortschreitender Hyponatriämie ggf. auch Bewusstlosigkeit und Koma) und die sich hieraus ergebenden Konsequenzen (z.B. umgehendes Pausieren von Desmopressin, ärztliche Rücksprache) müssen Betroffene suffizient aufgeklärt werden.

Waren präoperativ Laborparameter erhöht (z.B. ACTH, IGF1, FSH oder a-SU bei subklinischen kortikotropen, somatotropen oder gonadotropen Adenomen), erlaubt die postoperative Bestimmung des Indexparameters ggf. eine erste Einschätzung, ob (und wenn ja, wieviel) Tumorgewebe nach der Operation noch verblieben ist.

### Empfehlung 7.7:

Sofern keine offenkundige Beeinträchtigung besteht und regelmäßig eine bildgebende Nachsorge mittels Magnetresonanztomographie erfolgt, **kann** bei fehlenden radiologischen Hinweisen auf einen Kontakt zur Sehbahn auf ophthalmologische Verlaufsuntersuchungen verzichtet werden.

**Starker Konsens**

### Erläuterung:

Bei den postoperativen Kontrollen sind in der Regel 6 Monate Abstand ausreichend. Ein operativer Eingriff kann bei etwa 80% der Betroffenen eine Verbesserung der Sehleistung bedingen (222). Die Besserung tritt dabei manchmal schon unmittelbar postoperativ ein (223,224). Das Erholungspotential ist vom Ausmaß der Opticusatrophie bzw. des Gesichtsfeldausfalls abhängig.

	unmittelbarer postoperativ	kurzfristiger Verlauf (bis zur 12. postoperativen Woche)
Elektrolyte	ja <sup>A</sup>	ja
Hormonlabor <sup>B</sup>	nein	ja
Funktionstest <sup>C</sup>	nein	ja <sup>D</sup>
Sella-MRT	nein	nein
Augenarzt	ja	nein <sup>E</sup>

postoperative Woche 0 2 4 6 8 10 12

**Abbildung 1:** Vorschlag zur postoperativen Nachsorge von Patienten in den ersten 12 Wochen nach der Operation eines hormoninaktiven Hypophysentumors. Legende: <sup>A</sup> regelmäßig bis min. zum 10. postoperativen Tag; <sup>B</sup> TSH, fT4, fT3, Cortisol, IGF1, LH, FSH, geschlechtsabhängig Östradiol bzw. Gesamt-Testosteron; <sup>C</sup> Dynamische Funktionstests zur diagnostischen Aufarbeitung einer möglichen kortikotropen Insuffizienz (siehe Erläuterungen zu der **Empfehlung 4.2**); <sup>D</sup> frühestens nach 6, besser nach 8 und spätestens nach 12 Wochen; <sup>E</sup> sofern Voruntersuchung unauffällig und Klinik blande im 1. Halbjahr keine erneute Durchführung mehr.

#### IV. Mittel- und langfristiger postoperativer Verlauf

Auch im langfristigen Verlauf sind regelmäßige Nachsorgeuntersuchungen erforderlich. Das individuelle Kontrollintervall ist dabei u.a. von präoperativen Befunden (Tumorgröße, Vorliegen und Ausmaß einer hormonellen Beeinträchtigung), dem Operationsergebnis (Komplett- oder Teilresektion) und dem postoperativen Verlauf abhängig. Wesentliche Ziele sind, eine potentiell Tumorrezidiv und/oder eine hormonelle Beeinträchtigung frühzeitig zu erkennen. In Abhängigkeit der direkten postoperativen endokrinologischen Diagnostik (siehe **Empfehlung 7.4**) erfolgt die weitere endokrinologische Nachsorge.

**Empfehlung 7.8:**

Bei regelrechter Hypophysenfunktion **sollte** 1 Jahr nach der Operation eine ausführliche Labordiagnostik erfolgen. Ist diese erneut unauffällig, sollte die weitere endokrinologische Nachsorge beendet werden.

Zeigt sich eine Hypophyseninsuffizienz, **sollte** zunächst alle 6 Monate, später alle 1-2 Jahre lebenslang eine endokrinologische Nachsorge erfolgen.

**Starker Konsens****Empfehlung 7.9:**

Eine erste MRT-Kontrolle **sollte** nach 3-6 Monaten postoperativ erfolgen.

Zeigt sich hierbei kein Rest- oder Rezidivtumor, **sollte** die nächste MRT-Kontrolle 2 Jahre nach der Operation wiederholt werden.

Bei unauffälligem Verlauf **sollten** die neuroradiologischen Kontrollintervalle anschließend weiter verlängert werden (auf alle 3 Jahre, somit erneute Bildgebung 5 bzw. 8 Jahre nach der Operation).

Sofern sich nach 8 Jahren bildgebender Nachsorge weiterhin kein Hinweis auf ein Rezidiv ergibt, **sollte** danach langfristig nur noch alle 5 Jahre eine Folgebildgebung veranlasst werden.

Bei Nachweis eines Resttumors in der ersten postoperativen MRT-Kontrolle **sollte** zunächst über 5 Jahre jährlich eine weitere Bildgebung erfolgen.

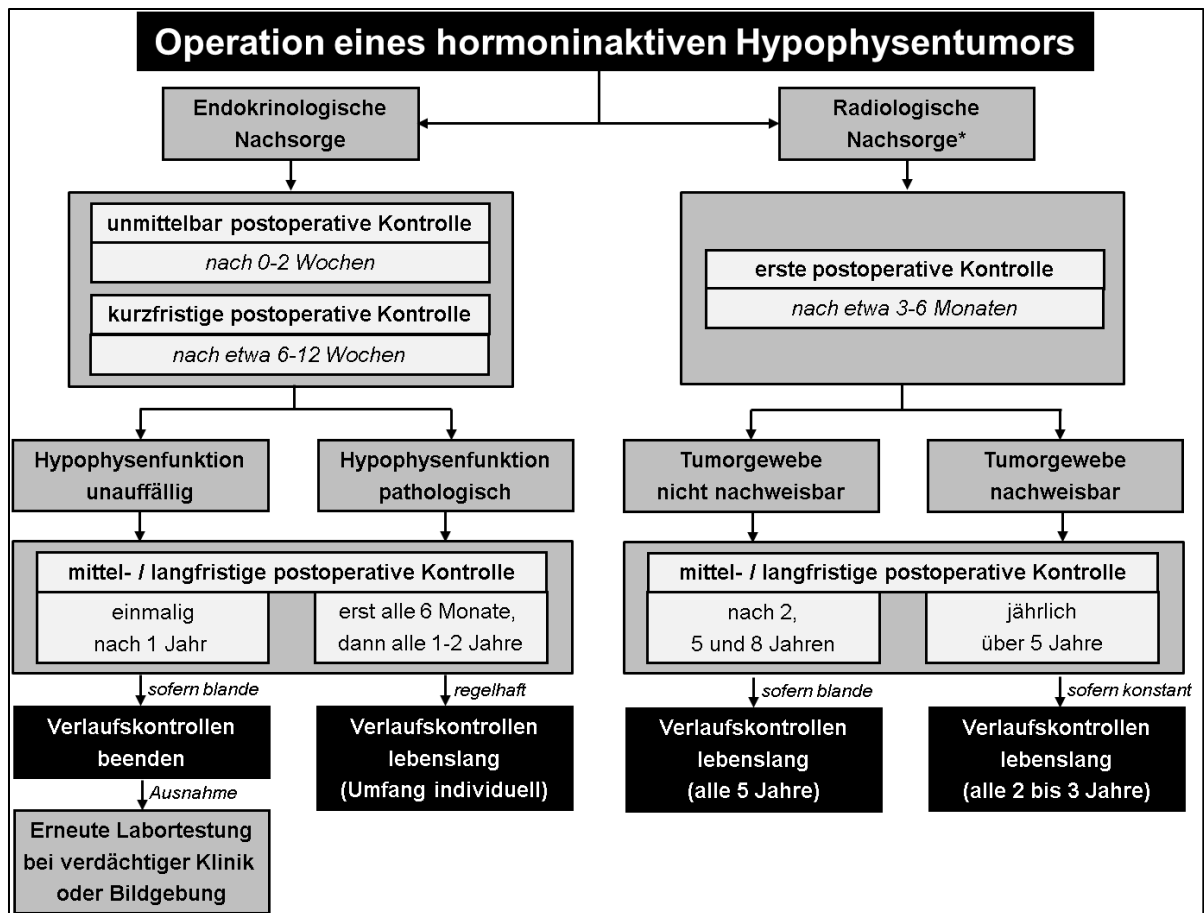
Bei stabilem Befund **kann** anschließend das Kontrollintervall verlängert werden (z.B. auf alle 2-3 Jahre).

In allen Fällen **sollte** eine lebenslange radiologische Nachsorge angeboten werden.

**Starker Konsens****Erläuterung:**

Konkrete Empfehlungen zu den idealen Intervallen bildgebender Kontrollen sind aufgrund der bisher sehr limitierten Datenlage schwierig. **Abbildung 2** gibt hier eine Orientierung.





**Abbildung 2:** Vorschlag zur postoperativen Nachsorge von Patienten mit hormoninaktiven Hypophysentumoren. Legende: \* Grundsätzlich ist die Magnetresonanztomographie die Untersuchung der Wahl, bei Kontraindikationen kann auf eine Computertomographie ausgewichen werden. Sofern keine offenkundige Beeinträchtigung des Sehvermögens besteht und regelmäßig eine bildgebende Nachsorge mittels Magnetresonanztomographie erfolgt, kann bei fehlenden radiologischen Hinweisen auf einen Kontakt zur Sehbahn auf ophthalmologische Verlaufskontrollen verzichtet werden.

### Empfehlung 7.10:

Ergibt sich der Verdacht auf ein Tumorrezidiv oder ein relevantes Wachstum postoperativ verbliebenen Tumorgewebes, **sollen** konkrete Empfehlungen zum weiteren Vorgehen festgelegt werden (möglichst in einer interdisziplinären Fallkonferenz unter endokrinologischer, neurochirurgischer, (neuro-)pathologischer, (neuro-)radiologischer, ophthalmologischer und strahlentherapeutischer Beteiligung).

### Starker Konsens

### Erläuterung:

Nach bisheriger Datenlage kommt es nach alleiniger Operation bei 10% bis etwa einem Drittel der Fälle zu einem Rezidiv (135); dabei ist das Risiko jedoch deutlich geringer, wenn im postoperativen MRT kein Restgewebe mehr nachweisbar ist. Inkomplett resezierte Tumoren weisen erwartungsgemäß ein erhöhtes Rezidivrisiko auf (138,140). Auch ist v.a. bei ausgebliebener Strahlentherapie mit einem Größenwachstum von Restgewebe zu rechnen (135).

**Empfehlung 7.11:**

Bei langfristig verlaufsstabiler Beeinträchtigung der Sehfunktion sowie fehlendem Rest-/Rezidivtumor **sollte** die Notwendigkeit regelmäßiger augenärztlicher Nachsorge geprüft werden.

Sofern neue ophthalmologische Defizite auftreten oder ein möglicher Tumorkontakt zur Sehbahn vorliegt (z.B. verdächtiger Befund im Rahmen einer Kontroll-MRT), **soll** zeitnah eine ophthalmologische Untersuchung veranlasst werden.

In Abhängigkeit des Langzeitverlaufs **sollten** ggf. auch kürzere bzw. längere Kontrollintervalle geprüft werden.

**Starker Konsens****Erläuterung:**

Die langfristige ophthalmologische Nachsorge entspricht inhaltlich grundsätzlich den Empfehlungen zur ophthalmologischen Diagnostik im kurzfristigen postoperativen Verlauf, auf welche deshalb an dieser Stelle nicht mehr dezidiert eingegangen wird. Die konkreten Untersuchungen bzw. Kontrollintervalle hängen von Art, Verlauf und Schweregrad der individuellen Beeinträchtigungen ab und sind primär vom behandelnden Ophthalmologen vorzugegeben. Allerdings sei auf den Umstand verwiesen, dass ophthalmologische Defizite, welche durch die vormalige Tumorausdehnung oder die nachfolgende Therapie (z.B. Operation, Bestrahlung) bedingt sind, therapeutisch nicht in jedem Fall kausal angegangen werden können. So besteht nur bei persistierendem oder erneutem Tumorkontakt zur Sehbahn die Möglichkeit, chirurgisch oder ggf. auch medikamentös eine Tumormassenreduktion mit konsekutiver Entlastung der Sehbahnstrukturen herbeizuführen. Bei durch die Bestrahlung hervorgerufenen Einschränkungen des Sehvermögens besteht keinerlei ursächliche Therapieoption. Dementsprechend kann der Nachweis ophthalmologischer Defekte ggf. ohne therapeutische Konsequenzen bleiben, wodurch weitere ophthalmologische Kontrollen möglicherweise verzichtbar werden.

**V. Nachsorge nach strahlentherapeutischen Interventionen****Empfehlung 7.12:**

Nach einer Strahlentherapie **sollen** regelmäßige strahlentherapeutische Nachsorgen unter Einbezug einer Magnetresonanztomographie erfolgen.

**Starker Konsens****Erläuterung:**

Die Verpflichtung zur dauerhaften strahlentherapeutischen Nachsorge durch einen sach- und fachkundigen Arzt ergibt sich aus dem deutschen Strahlenschutzgesetz sowie aus der jeweils aktuellen Richtlinie „Strahlenschutz in der Medizin“ und dient zur Qualitätssicherung der Strahlenanwendung. Daher hat nach stattgehabter Strahlentherapie eine lebenslängliche klinische strahlentherapeutische Nachsorge zu erfolgen, zunächst 3-6 Monate nach Therapie, dann für die nächsten 5 Jahre in Abhängigkeit von der Symptomatik in maximal jährlichen Abständen. Im weiteren Verlauf können die Intervalle abhängig von der Klinik des Patienten verlängert werden.

Durch die Einbeziehung adäquater Bildgebung lassen sich zum einen Rezidive nach Strahlentherapie erkennen, zum anderen können radiogene Veränderungen im umliegenden gesunden Gewebe bildgebend detektiert werden. Auch wenn keine Daten zu einer optimalen Frequenz der Nachsorge bildgebung vorliegen, hat diese in Abhängigkeit von Vorbefunden und klinischer Symptomatik in Intervallen von 6-24 Monaten zu erfolgen. Der überwiegende Teil der Rezidive nach Strahlentherapie tritt innerhalb der ersten 5 Jahre auf (145,225), so dass mindestens dieser Zeitraum

bildgebend zu erfassen ist. Allerdings sind in seltenen Fällen Spätrezidive noch bis zu 20 Jahre nach Strahlentherapie beschrieben worden, so dass mit dem Patienten weitere Bildgebungen in längeren Intervallen zu diskutieren sind (145).

**Empfehlung 7.13:**

Nach Strahlentherapie hormoninaktiver Hypophysentumoren **sollten** lebenslang endokrinologische Nachsorgen erfolgen.

Die Intervalle der augenärztlichen Nachsorge **sollten** individuell festgelegt werden.

**Starker Konsens**

**Erläuterung:**

Hypophysäre Achseninsuffizienzen treten in der Regel mit deutlicher Latenz zur Strahlentherapie auf, der überwiegende Teil zwischen 2-4 Jahren; allerdings werden bis zu 30 % der posttherapeutisch entstehenden Insuffizienzen deutlich später als 5 Jahre nach Strahlentherapie manifest (145,155). Daher sind langfristige endokrinologische Kontrollen notwendig, die in Abhängigkeit von der Befundsituation initial alle 6-12 Monate durchzuführen sind und im Verlauf ggf. verlängert werden können.

Ebenso können mit deutlicher Verzögerung postradiogene Schäden am optischen System auftreten, wenngleich die Inzidenz insgesamt sehr gering ist. So sind bei 0,2-0,5 % der Patienten neu aufgetretene Spätschäden am optischen System zwischen 10 und 20 Jahren nach stattgehabter Strahlentherapie beschrieben (145,154). Das Risiko einer Schädigung hängt von der Nähe des bestrahlten Volumens zum optischen System und von der applizierten Dosis ab. Daher sind lebenslang ophthalmologische Kontrollen (inkl. Visus- und Gesichtsfeldbestimmung, v.a. bei Prozessen mit Nähe zu Strukturen des visuellen Systems) erforderlich. Initial ist eine Kontrollfrequenz zwischen 6 und 12 Monaten anzustreben, welche im Verlauf verlängert werden kann. Wie bereits dargelegt, bleibt der Nachweis einer Bestrahlungs-bedingten Schädigung der Sehbahn in aller Regel ohne therapeutische Konsequenz und hat somit eher forensischen Wert.

**VI. Nachsorge von Patienten ohne vorherige Hypophysen-Operation**

Zur alleinigen Nachbeobachtung von nicht-funktionellen Hypophysenadenomen liegen nur wenige prospektive Daten vor, weshalb viele Empfehlungen Expertenmeinungen darstellen. Eine inhaltliche Orientierung ermöglichen die publizierten Empfehlungen der US-amerikanischen Endocrine Society (6).

**Empfehlung 7.14:**

Bei Mikroadenomen **soll** eine endokrinologische Verlaufskontrolle zunächst nach ca. 12 Monaten und anschließend über 3 Jahre einmal jährlich erfolgen, bevor im Fall von konstant unauffälligen Befunden die weiteren Untersuchungsintervalle individuell festgelegt werden.

Bei Makroadenomen **soll** eine endokrinologische Verlaufskontrolle zunächst nach ca. 3-6 Monaten und anschließend über 3 Jahre einmal jährlich erfolgen, bevor im Fall von konstant unauffälligen Befunden die weiteren Untersuchungsintervalle individuell festgelegt werden.

**Starker Konsens**

### **Erläuterung:**

Hypophysäre Mikroadenome gehen oftmals ohne relevante klinische oder laborchemische Veränderungen einher. In den bisher prospektiv nachverfolgten Fällen waren bisher nie relevante Veränderung der initialen Hypophysenfunktion dokumentiert worden (22,226-230).

Im Gegensatz dazu wurde bei Makroadenomen eine klinisch relevante Einschränkung der Hypophysenfunktion beschrieben (u.a. gonadotrope Achse bei etwa jeder Dritten Frau und bis zu 40 % der Männer beeinträchtigt) (231). In einer Metaanalyse, welche die Daten von 8 Studien mit insgesamt 1719 Patienten subsummierte, fanden sich bei 58 % aller Fälle laborchemische Hinweise auf einen hypophysär bedingten Hormonmangel (15). Die einzelnen Hypophysenachsen waren dabei in unterschiedlicher Frequenz betroffen (somatotrope, gonadotrope, kortikotrope und thyreotrope Insuffizienz bei 87, 72, 30 und 24 %). Ein vorbestehender Hypopituitarismus verschlechterte sich bei 10-14 % der Patienten (230,232). Gemäß einer Metaanalyse kam es pro Jahr bei 2,4 % der Patienten zu einer neuen hypophysären Beeinträchtigung (233). Bei neuem Auftreten eines Hypophysenapoplexes kam es bei bis zu 11 % der Fälle zu einer Hypophyseninsuffizienz (226).

### **Empfehlung 7.15:**

Bei Mikroadenomen **soll** eine radiologische Verlaufskontrolle mittels MRT der Sellaregion zunächst jährlich über 3 Jahre erfolgen, bevor im Fall von konstant unauffälligen Befunden die weiteren Untersuchungsintervalle individuell festgelegt werden.

### **Konsens (bei zwei Enthaltungen)**

### **Empfehlung 7.16:**

Bei Makroadenomen ohne Kontakt zu Strukturen der vorderen Sehbahn **soll** eine radiologische Verlaufskontrolle mittels MRT der Sellaregion zunächst nach ca. 6 Monaten und anschließend über 3 Jahre einmal jährlich erfolgen, bevor im Fall von konstant unauffälligen Befunden die weiteren Untersuchungsintervalle individuell festgelegt werden.

Bei Makroadenomen mit Kontakt zu Strukturen der vorderen Sehbahn **soll** eine radiologische Verlaufskontrolle mittels MRT der Sellaregion zunächst nach ca. 3-6 Monaten und anschließend über 3 Jahre einmal jährlich erfolgen, bevor im Fall von konstant unauffälligen Befunden die weiteren Untersuchungsintervalle individuell festgelegt werden.

### **Starker Konsens**

### **Erläuterung:**

Die Datenlage zu den besten Bildgebungsintervallen bei Hypophysenadenomen ist begrenzt. Bei initialem Nachweis eines Makroadenoms sind selläre Bildgebungen langfristig zu veranlassen, da es innerhalb von 4-5 Jahren bei bis zu 50 % der Fälle zu einem Tumorwachstum kommt (226). Zudem wird bei etwa 10 % der Fälle im Verlauf von 5 Jahren ein Hypophysenapoplex beobachtet (226). In einer Metaanalyse wurde der Verlauf von hypophysären Inzidentalomen innerhalb einer Nachbeobachtungszeit von 472 Personenjahren untersucht (233). Zwar kam es innerhalb von 100 Patientenjahren bei etwa 6 Läsionen zu einem Größenprogress, bei Mikroadenomen (etwa 3 Fälle pro 100 Patientenjahre) war eine zunehmende Größe allerdings deutlich seltener zu beobachten als bei Makroadenomen (etwa 13 Fälle pro 100 Patientenjahre). Auch in anderen Untersuchungen wurde die durchschnittliche Rate der größtenprogredienten Mikroadenome mit < 11% angegeben (22,226-228,230,234). Als Inzidentalom erstdiagnostizierte Makroadenome zeigten in diversen Studien in durchschnittlich 24 % der Fälle ein Größenwachstum (22,226-230,232,234-236).

Von einigen Autoren werden bei inzidentalenen Mikroadenomen < 5 mm weder radiologische noch endokrinologische Verlaufskontrollen empfohlen (34). Ein Teil der Leitlinienautoren ist der Auffassung, dass in der Subgruppe sehr kleiner, klinisch inaktiver Mikroadenome eine Verlaufskontrolle nicht

zwingend erforderlich ist und bei einem größenstabilen Befund nach 12 Monaten keine weiteren Bildgebungen mehr erforderlich sind.

Bei asymptomatischen hormoninaktiven Makroadenomen ist bei längerfristig dokumentierter Größenkonstanz ein Verzicht auf lebenslange kernspintomographische Kontrollen zu diskutieren. In der verfügbaren Literatur gibt es keine Evidenz für oder wider bildgebende Kontrollen. Bei Affektion der vorderen Sehbahn empfehlen wir aber, die bildgebende Kontrolle fortzuführen.

Weiterhin wird derzeit die Retention von Gadolinium nach wiederholter Applikation diskutiert (237). Nach aktueller Datenlage kommt es zwar bei linearen aber nicht bzw. in deutlich geringerem Ausmaß bei makrozyklischen gadoliniumhaltigen Kontrastmitteln zu einer Retention von Gadolinium im Neuroparenchym und anderen Geweben. Gemäß aktuellem wissenschaftlichen Kenntnisstand verursachen diese Ablagerungen weder Symptome noch Erkrankungen. Da jedoch die langfristigen Risiken einer Gadoliniumablagerung unbekannt sind, empfahl die EMA das Ruhen der Zulassungen für intravenöse lineare gadoliniumhaltige Kontrastmittel in der EU. Deshalb ruht nach EMA Empfehlung die Zulassung für lineare Kontrastmittel mit Ausnahme der Wirkstoffe Gadoxetsäure und Gadobensäure zur Leberbildgebung und des Wirkstoffs Gadopentetsäure zur intraartikulären Injektion (238-240). Handlungsleitend bei der Nachsorge von Hypophysentumoren ist das Ziel, ein Höchstmaß an diagnostischer Qualität mit der größtmöglichen Sicherheit für die Patienten zu verbinden. Bei MRT-Untersuchungen der Sella verbessern Kontrastmittel die Aussagekraft in erheblichem, nicht selten in entscheidendem Maße. In jedem Einzelfall gilt es daher, das Risiko, ohne MRT-Kontrastmittel einen wichtigen Befund zu übersehen, gegenüber den durch ihren Einsatz möglichen Nebenwirkungen abzuwägen.

	Erste Kontrolle nach Erstdiagnose		Weitere Kontrollen	
	Zeitpunkt	Inhalt	Zeitpunkt	Inhalt
<b>Mikroadenom</b>	nach 12 Monaten	- Hormonlabor - Sella-MRT	- zunächst nach 24 und 36 Monaten - weitere Kontrollen nach individueller Einschätzung (Intervalllänge diskutieren!)	- Hormonlabor - Sella-MRT
<b>Makroadenom</b> ohne Kontakt zu Strukturen der vorderen Sehbahn	nach 6 Monaten	- Hormonlabor - Sella-MRT	- jährliche Kontrollen über 3 Jahre (d.h. inkl. Erstkontrolle insg. 4 Kontrollen) - weitere Kontrollen nach individueller Einschätzung (Intervalllänge diskutieren!)	- Hormonlabor - Sella-MRT
<b>Makroadenom</b> mit Kontakt zu Strukturen der vorderen Sehbahn	nach 3-6 Monaten	- Hormonlabor - Sella-MRT - Augenarzt	- jährliche Kontrollen über 3 Jahre (d.h. inkl. Erstkontrolle insg. 4 Kontrollen) - weitere Kontrollen nach individueller Einschätzung (Intervalllänge diskutieren!)	- Hormonlabor - Sella-MRT - Augenarzt

**Tabelle 10:** Abklärungsintervalle bei größenstabilen Hypophysenadenomen ohne endokrinologische Auffälligkeiten (zum Vorgehen bei schwangeren Patientinnen sei auf **Kapitel 9** und dort konkret auf **Abschnitt II** verwiesen).

**Empfehlung 7.17:**

Bei radiologischem Nachweis von Hypophysentumoren mit Kontakt zur oder Kompression der Sehbahn sollen obligat eine Gesichtsfelduntersuchung und optional eine OCT veranlasst werden. Bei Patienten mit einer nicht an Strukturen des visuellen Systems heranreichenden Hypophysenläsion, welche regelmäßig eine bildgebende Nachsorge mittels MRT erhalten, **kann** auf eine augenärztliche Untersuchung verzichtet werden.

**Starker Konsens (bei einer Enthaltung)****Erläuterung:**

Gemäß der bisherigen Literatur ist im Verlauf der Nachsorge mit dem Auftreten von Gesichtsfeldeinschränkungen (bei ca. 8 %) und Hypophysenapoplexen (bei ca. 2 %) zu rechnen, wobei letztgenannte Fälle regelhaft zu einer chronischen Hypophyseninsuffizienz führen (226).

## 8. Beratung und Schulung

---

### Empfehlung 8.1:

Patienten mit hormoninaktiven Hypophysentumoren (und idealerweise auch deren Bezugspersonen) **sollen** dahingehend beraten werden, woran ein Mangel an lebensnotwendigen Hormonen (z.B. Cortisol, Schilddrüsenhormonen und ADH) und/oder ein Syndrom der inadäquaten Antidiurese zu erkennen sind und wie diese behandelt werden.

### Starker Konsens (bei einer Enthaltung)

### Erläuterung:

Die Erfahrung zeigt, dass seltene Erkrankungen, wie die Hypophyseninsuffizienz, mit zum Teil unspezifischen Symptomen oft verspätet erkannt oder fehlgedeutet werden. Deswegen ist es essentiell, dass alle Patienten mit Hypophysenmakrotumor bzw. nach einer Operation oder Bestrahlung der Hypophysenregion ausreichend über mögliche Symptome eines hypophysären Hormonmangels aufgeklärt sind, dass sie ggf. frühzeitig einen Endokrinologen zur Diagnostik aufsuchen können. Da gerade der Ausfall der corticotropen und thyreotropen Achse am häufigsten zu (lebens-)bedrohlichen Beschwerden führen kann, ist hier die Aufklärung am notwendigsten. Zusätzlich kann es gerade in den ersten Tagen und Wochen nach Operation zu Hypophysenhinterlappenproblemen mit Störungen des Wasserhaushalts kommen, so dass dies in dieser Situation explizit auch aufzuklären ist.

Es hat sich als sehr günstig erwiesen, wenn nicht nur der Patient, sondern auch entsprechende weitere Bezugspersonen beraten und geschult werden.

Parallel zu dieser Leitlinie ist eine eigene **Patientenbroschüre** erstellt worden, die auf die speziellen Aspekte der Leitlinie und insbesondere die Patientenaufklärung eingeht.

### Empfehlung 8.2:

Patienten bei denen der Verdacht auf eine sekundäre Nebenniereninsuffizienz besteht oder diese bereits diagnostiziert wurde, **sollen** einen Notfallausweis und ein Notfallset erhalten.

Zusätzlich **sollten** diese Patienten (idealerweise gemeinsam mit einer Bezugsperson) mittels strukturierten Schulungs- und Behandlungsprogrammen zur Diagnose geschult werden (mit regelmäßiger Wiederholung im Verlauf der Erkrankung).

### Starker Konsens

### Erläuterung:

Wie bereits erwähnt, kann die sekundäre Nebenniereninsuffizienz zu lebensbedrohlichen Addison-Krisen führen (241). Das Ziel muss es sein, diese Addison-Krisen zu verhindern. Ein Notfallausweis dient zur raschen Identifikation der betroffenen Patienten durch das medizinische Fachpersonal. Ein von mehreren Endokrinologen und der Deutschen Gesellschaft für Endokrinologie (DGE) abgestimmte Notfallausweis kann über das Netzwerk Hypophysen- und Nebennierenerkrankungen ([www.glandula-online.de](http://www.glandula-online.de)) kostenfrei bezogen werden.

Analog wie in der Diabetes-Behandlung schon seit Jahren etabliert, ist die Leitliniengruppe überzeugt, dass durch ein strukturiertes Schulungsprogramm die Patienten besser auf drohende Nebennierenkrisen vorbereitet sind und lebensbedrohliche Situationen dadurch abgewandt werden können. In den letzten Jahren wurde von der DGE ein solches strukturiertes Schulungsprogramm etabliert (242,243). In diesen Schulungen erhalten die Patienten und ihre Bezugspersonen dann auch eine Einführung in das empfohlene Notfallset, das eine 100 mg Hydrocortison-Ampulle für

Injektionszwecke enthalten sollte. Zusätzlich werden die Patienten und ihre Bezugspersonen in der Injektion von Hydrocortison geschult. Die (Eigen-)Injektion kann intramuskulär oder auch subkutan („off-label“) erfolgen. Die Resorption im subkutanen Bereich ist etwas verlangsamt, welches aber in der Praxis zu vernachlässigen ist.

Falls der Auslöser der Addison-Krise kein gastrointestinaler Infekt ist, besteht im Weiteren auch die Möglichkeit der „off-label“-Verwendung von Suppositorien (100 mg Prednison).

#### **Empfehlung 8.3:**

Patienten mit hormoninaktiven Hypophysenadenomen **sollen** relevante ärztliche Unterlagen (z.B. Entlassungsbrief, Befundberichte) ausgehändigt werden.

Sie (und nach Möglichkeit auch deren Bezugspersonen) **sollen** durch das zuständige medizinische Personal darüber informiert werden, dass eine Weiterbehandlung in einem für Hypophysenerkrankungen spezialisierten Zentrum oder Praxis sinnvoll ist.

#### **Starker Konsens**

#### **Erläuterung:**

Generell sollte es üblich sein, dass Patienten alle relevanten ärztlichen Unterlagen zu ihrer eigenen Krankengeschichte erhalten. Im Falle von Hypophysentumoren, die regelhaft eine interdisziplinäre Behandlung bei verschiedenen Ärzten erfordern, erscheint dies nochmals besonders wichtig.

#### **Empfehlung 8.4:**

Patienten mit hormoninaktiven Hypophysentumoren (und nach Möglichkeit auch deren Bezugspersonen) **sollen** durch das zuständige medizinische Personal (z.B. Ärzte, Endokrinologie-Assistenten) auf krankheitsbezogene Patientenorganisationen (u.a. Selbsthilfegruppen) aufmerksam gemacht werden.

#### **Starker Konsens**

#### **Erläuterung:**

Nach Erfahrung der Leitlinienkommissionsmitglieder ist die Unterstützung im Selbstmanagement durch eine Selbsthilfegruppe für viele Patienten eine große Hilfe. Für diese seltenen Erkrankungen steht u.a. das seit 1994 bestehende Netzwerk Hypophysen- und Nebennierenerkrankungen e.V. ([www.glandula-online.de](http://www.glandula-online.de)) zur Verfügung. Dieses ist in Regionalgruppen gegliedert, welche in verschiedenen Städten und Regionen Deutschlands und Österreichs wirken.

Betroffene, deren Bezugspersonen und Ärzte stehen dabei miteinander im Austausch, um die Versorgung von Patienten mit Hypophysen- und Nebennierenerkrankungen zu optimieren. Das Netzwerk Hypophysen- und Nebennierenerkrankungen e.V. gibt unter anderem zahlreiche Informationsbroschüren zu den unterschiedlichsten endokrinologischen Krankheitsbildern, bezogen auf Störungen in der Hypophysenfunktion heraus (siehe ausführliche Erläuterung im **Patiententeil** dieser Leitlinie).



## 9. Besondere Patientengruppen

---

### I. Patienten mit unerfülltem Kinderwunsch

#### **Empfehlung 9.1:**

Bei unerfülltem Kinderwunsch auf Boden eines hormoninaktiven Hypophysentumors mit konsekutivem hypogonadotropem Hypogonadismus **sollte** die Anbindung an ein Kinderwunschzentrum angeboten werden.

#### **Starker Konsens**

#### **Erläuterung:**

Hormoninaktive Hypophysenadenome können durch eine Verdrängung gesunden Hypophysengewebes u.a. eine Funktionsstörung der gonadotropen Hormonachse nach sich ziehen. Der hieraus resultierende hypogonadotrope Hypogonadismus äußert sich bei Frauen durch Zyklusstörungen/Amenorrhoe, bei beiden Geschlechtern in einer Einschränkung von Libido und Fertilität sowie konsekutiv auch einem unerfüllten Kinderwunsch (244,245). In diesen Fällen kann die Fertilität durch eine geeignete hormonelle Stimulationstherapie allerdings regelhaft wiedererlangt werden (246-248).

#### **Empfehlung 9.2:**

Im Vorfeld einer geplanten Schwangerschaft **sollte** bei Tumoren (v.a. mit einer Größe über 1 cm), welche im Verlauf potentiell eine Beeinträchtigung der Sehleistung bedingen könnten, eine operative Resektion diskutiert werden.

Bei Patientinnen, die nicht operiert werden, **soll** in der Schwangerschaft regelmäßig (mindestens alle 3 Monate) eine ophthalmologische Kontrolluntersuchung durchgeführt werden.

#### **Starker Konsens**

#### **Erläuterung:**

Im Vorfeld einer geplanten Schwangerschaft ist es vorteilhaft, hormoninaktive Hypophysen-Makroadenome oder große Mikroadenome operativ zu resezieren (v.a. bei Tumoren, welche in relativer Nähe zur Sehbahn liegen und somit bei weiterem Wachstum die Sehleistung beeinträchtigen könnten), da Tumoren in der Schwangerschaft wachsen können. Ab einer Tumorausdehnung von 8 mm oberhalb der Sella-Eingangsebene in der sagittalen Bildgebung sind relevante Sehbeeinträchtigungen wahrscheinlich (62). Sofern nicht operiert wird, sind im Verlauf der Schwangerschaft zumindest regelmäßig ophthalmologische bzw. ggf. auch radiologische Kontrollen zu veranlassen, um eine potentielle Bedrohung der Sehbahn möglichst früh detektieren zu können. Die ophthalmologische Diagnostik beinhaltet den Organbefund, die Sehschärfenbestimmung und statische 30 Grad Perimetrie, optional ist eine OCT indiziert.

## II. Schwangere Patientinnen

Diagnose und Therapie von Hypophysenadenom in der Schwangerschaft stellen dabei grundsätzlich eine besondere Herausforderung dar. So können typische physiologische Veränderungen (z.B. von Hormonmilieu und klinischem Phänotyp) eine Erkennung der zugrundeliegenden Erkrankung erschweren bzw. verzögern, während die therapeutischen Optionen durch die potentielle Gefährdung von Mutter und ungeborenem Kind limitiert sind. Auf die Besonderheiten der Diagnostik in der Schwangerschaft wird an dieser Stelle bewusst nicht eingegangen, da dies nicht der Fokus dieser Leitlinie ist.

Die Inzidenz relevanter hormoninaktiver Hypophysenadenome im Rahmen einer Schwangerschaft wird in einer aktuellen britischen Studie mit 0,59 Fällen pro 100.000 Schwangerschaften angegeben (249). Da während einer Schwangerschaft das Hypophysenvolumen durch eine Hyperplasie der Prolaktin-produzierenden Zellen zunimmt, kann selbst bei Frauen mit bis dato asymptomatischem hormoninaktivem Hypophysentumor eine relevante Raumforderung entstehen (250). Konsekutive Symptome können z.B. ein Ausfall hypophysärer (Partial-)Funktionen und/oder ein Chiasma-Syndrom sein.

### **Empfehlung 9.3:**

Bei klinischer Notwendigkeit zu einer Bildgebung der Sellaregion **sollte** diese in der Schwangerschaft mittels einer nativen Magnetresonanztomographie erfolgen.

Eine Kontrastmittelgabe **sollte** nur in begründeten Ausnahmefällen erfolgen.

### **Starker Konsens**

### **Erläuterung:**

Da gravierende Pathologien oft auch ohne Kontrastmittel zu erkennen sind und Kontrastmittel-induzierte fetale Schäden nicht ausgeschlossen werden können, wird in der Regel auf die Gabe von Kontrastmittel verzichtet (251).

### **Empfehlung 9.4:**

Sofern in der Schwangerschaft eine Operation im Sella-Bereich erforderlich wird, **sollte** diese möglichst im 2. Trimenon erfolgen.

### **Starker Konsens**

### **Erläuterung:**

Wie bereits im Abschnitt „Patienten mit unerfülltem Kinderwunsch“ erwähnt, kann das Hypophysenvolumen durch die physiologische Hyperplasie der Prolaktin-produzierenden Zellen relevant zunehmen und somit bei gleichzeitigem Vorliegen eines Tumors raumfordernde Effekte bedingen (z.B. Kopfschmerz, Sehstörung, Hypopituitarismus). Bei klinischer Symptomatik (v.a. bei hochgradigen Sehstörungen oder Auftreten eines Hypophysenapoplex) kann unter Umständen auch eine operative Intervention erforderlich werden (252). In diesem Fall ist das 2. Schwangerschaftstrimenon der geeignetste Zeitpunkt für eine Operation, da dann die fetale Organogenese bereits abgeschlossen ist und eine lagerungsbedingte Kompression der Vena cava im Rahmen des Eingriffs (anders als bei weit fortgeschrittener Schwangerschaft) noch keine wahrscheinliche Komplikation darstellt. Bei fortgeschrittener Schwangerschaft und ausreichender Kindesreife kann auch eine Kombination von Hypophysen-Operation und kombinierter

Schnittentbindung erwogen werden (253). Per se ist das Vorliegen eines hormoninaktiven Hypophysentumors aber kein Grund für eine Entbindung per Sectio oder ein Unterlassen des Stillens (249).

#### **Empfehlung 9.5:**

In der Schwangerschaft sind Hormonparameter oft schwierig zu interpretieren. Bei Schwangeren **soll** daher vor einer Hormondiagnostik geprüft werden, ob die geplante endokrinologische Diagnostik sinnvolle therapeutische Konsequenzen hat.

#### **Starker Konsens**

#### **Erläuterung:**

Die Bestimmung von Prolaktin (11) und der  $\alpha$ -SU im Kontext einer Schwangerschaft ist aufgrund der hier physiologisch erhöhten Werte in aller Regel nicht sinnvoll. Konkrete Behandlungsempfehlungen basieren üblicherweise auf den bei nichtschwangeren Patientinnen gemachten Erfahrungen unter Berücksichtigung der Schwangerschaftsphysiologie. Ein vermehrtes Risiko für die Ausbildung von Komorbiditäten (z.B. arterielle Hypertonie, Präeklampsie) oder das Auftreten von Früh- bzw. Totgeburten scheint jedoch nicht zu bestehen (249). Ebenso wenig unterliegen hormoninaktive Adenome während der Gravidität einer grundsätzlichen Wachstumstendenz (254). Dementsprechend kann eine beobachtende Haltung gerechtfertigt sein.

#### **Empfehlung 9.6:**

Bei Vorliegen eines hormoninaktiven Hypophysentumors in der Schwangerschaft **sollen** unabhängig von vorbestehenden Schilddrüsenpathologien einmal pro Trimester die Schilddrüsenwerte kontrolliert werden.

Bei vorbekannter Hypothyreose ist nach positivem Schwangerschaftsnachweis regelhaft eine umgehende Dosisescalation des Levothyroxins erforderlich, um dem vermehrten Bedarf an Schilddrüsenhormon Rechnung zu tragen und eine suffiziente Kindsentwicklung zu gewährleisten.

Bei höhergradigem Verdacht auf eine Hypothyreose und nicht eindeutigen Laborbefund **soll** eine weiterführende Abklärung veranlasst werden (u.a. inklusive Bestimmung der Autoantikörper und Schilddrüsenultraschall), ggf. gefolgt von der Einleitung bzw. Adaptation einer Substitutionstherapie mit Levothyroxin.

#### **Starker Konsens**

#### **Erläuterung:**

Bei Schwangeren mit anamnestischem bzw. klinischem Verdacht auf eine Schilddrüsenfunktionsstörung wird allgemein zu einer umgehenden Laborevaluation geraten (1,4,255). Dementsprechend empfehlen zumindest manche Autoren ein allgemeines Schilddrüsen-Screening bei Patientinnen mit Kinderwunsch oder Schwangerschaft (256). Hierbei ist zu bedenken, dass die Erkennung einer zentralen Hypothyreose oftmals schwierig ist: so müssen TSH und  $fT_4$  nicht zwingend erniedrigt sein, auch im unteren Normbereich befindliche Werte können bei suggestiver Klinik bereits eine entsprechende Verdachtsdiagnose mit konsekutivem Therapieversuch rechtfertigen.

Wird eine sekundäre Hypothyreose vermutet oder ist eine solche bereits vorbekannt, wird wie bei vergleichbaren nicht-schwangeren Patientinnen üblich allein das  $fT_4$  oder das Gesamt-T4 zur Beurteilung der Schilddrüsenfunktion oder zur Ermittlung der erforderlichen Substitutionsdosis herangezogen; das pathognomonisch erniedrigte bzw. inadäquat niedrige TSH ist hierzu ungeeignet

(257). Die US-amerikanischen Leitlinien empfehlen, während der Schwangerschaft anstelle von fT4 das Gesamt-T4 zu messen. Dieses ist in Deutschland allerdings nur noch selten verfügbar, so dass die (zusätzliche) Bestimmung des Gesamt-T4 v.a. dann sinnvoll erscheint, wenn die Werte des fT4 unplausibel imponieren. Bei erstmaligem Nachweis einer behandlungsbedürftigen Hypothyreose wird die Therapie bei Schwangeren (unabhängig von der ursächlichen Genese) üblicherweise mit etwa 1,6 µg Levothyroxin pro kg Körpergewicht begonnen (258). Bei weniger ausgeprägten Befunden oder in bestimmten Situationen (z.B. bei bekannten kardiovaskulären Komorbiditäten) erfolgt der Beginn mit einer niedrigeren Dosis, um im Verlauf eine Therapieeskalation vorzunehmen. Bei vorbekannter Hypothyreose ist nach positivem Schwangerschaftsnachweis regelhaft eine umgehende Dosiseskalation des Levothyroxins erforderlich, um dem vermehrten Bedarf an Schilddrüsenhormon Rechnung zu tragen und eine suffiziente Kindsentwicklung zu gewährleisten (üblicherweise um etwa + 30 %, z.B. durch zusätzliche Einnahme der üblichen Tagesdosis an 2 Tagen pro Woche). Bei sekundärer Hypothyreose kann die fT3-Konzentration trotz eines normwertigen fT4 durchaus weiterhin erniedrigt sein (259,260). Therapieziel ist in diesem Fall allein ein etwas über dem mittleren Normbereich befindlicher fT4-Wert. Eine erste Bestimmung des fT4-Wertes ist nach etwa 2 Wochen unter Therapie sinnvoll. Bei unzureichender Höhe des fT4 ist das Levothyroxin um etwa 12,5-25 µg/Tag anzuheben, gefolgt von einer erneuten Laborkontrolle nach etwa 2 Wochen. Im Verlauf ist es in der Regel möglich, das Kontrollintervall zu erweitern, wobei pro Trimenon zumindest eine Messung erfolgt.

Direkt nach der Entbindung nimmt der Levothyroxin-Bedarf wieder deutlich ab, so dass die Dosis entsprechend zu reduzieren ist. Bei vorbekannter Hypothyreose bietet sich meist die vor der Schwangerschaft eingenommene Substitutionsdosis an (1,261,262).

#### **Empfehlung 9.7:**

Während die Substitutionsdosis des Hydrocortisons bei bekannter Nebennierenrindeninsuffizienz im Verlauf der Schwangerschaft (zumindest im ersten und zweiten Trimenon) üblicherweise nicht angepasst werden muss, **soll** im Rahmen des Geburtsvorgangs unbedingt eine adäquate Dosiseskalation erfolgen.

#### **Starker Konsens**

#### **Erläuterung:**

Patientinnen mit vorbekannter Nebennierenrindeninsuffizienz bedürfen bei unkompliziertem Verlauf der Schwangerschaft üblicherweise keiner Anpassung der Substitutionsdosis des Hydrocortisons; allenfalls im 3. Trimester kann eine leichte Dosiseskalation erforderlich werden (263-265). Im Kontext der Geburt hat jedoch unbedingt eine adäquate Dosiseskalation zu erfolgen. Nach Einsetzen der Wehen wird die Gabe von 25 mg Hydrocortison intravenös (i.v.) alle 6 Stunden empfohlen, im Rahmen des Geburtsvorgangs oder bei langfristiger Wehentätigkeit ist eine Dosiseskalation auf 100 mg Hydrocortison i.v. alle 6 Stunden (oder alternativ die Gabe einer kontinuierlichen Hydrocortison-Infusion) sinnvoll. Nach einer unkomplizierten Entbindung kann die Substitutionsdosis üblicherweise innerhalb von drei Tagen wieder auf die übliche Erhaltungsdosis reduziert werden (266). Bei schwierigeren Verläufen ist das Hydrocortison-Management nach endokrinologischer Rücksprache festzulegen.

Sofern ein relevantes Schwangerschaftserbrechen vorliegt (üblicherweise v.a. im 1. Trimester relevant), sind zur herkömmlichen Substitutionstherapie mit Hydrocortison peroral. ggf. alternative Applikationswege (z.B. rektale Gabe von 100 mg Prednison als Zäpfchen, intramuskuläre Gabe von 1 mg Dexamethason) zu prüfen. Ein erhöhter Mineralokortikoid-Bedarf besteht im Schwangerschaftsverlauf regulär nicht.

### III. Patienten mit relevanter Morbidität bzw. Gebrechlichkeit

#### **Empfehlung 9.8:**

Bei gebrechlichen und multimorbiden Patienten **soll** vor der Diagnostik stets erwogen werden, ob perspektivisch mögliche therapeutische Konsequenzen gezogen werden (können).

Im Vorfeld einer Operation **soll** eine Risikoabschätzung erfolgen.

#### **Starker Konsens**

#### **Erläuterung:**

Per se ist eine Operation an der Hirnanhangdrüse (mit typischerweise mehr als einstündiger Dauer) als mittelschwerer chirurgischer Eingriff zu verstehen. Vorbestehende Erkrankungen und auch ein höheres Lebensalter sind keine grundsätzlichen Kontraindikationen gegenüber derartigen Interventionen (auch, da die publizierten Operationsergebnisse mit Ausnahme einer leicht erhöhten Komplikationsrate (267) mit der übrigen Bevölkerung vergleichbar sind (267-269)). Dennoch ist auf eine strenge Indikationsstellung zu achten.

Zur Abschätzung des allgemeinen Risikos einer Vollnarkose haben in der Anästhesie verschiedene Scores Einzug gehalten. Einer der bekanntesten wurde von der American Society of Anesthesiologists (ASA) vorgeschlagen (270). Durch Einteilung des körperlichen Zustandes in 6 Gruppen erlaubt die sogenannte ASA-Klassifikation eine erleichterte Risikoabschätzung.

#### **Empfehlung 9.9:**

Vor allem bei (stark) adipösen Patienten **sollte** postoperativ an das erhöhte Risiko von Liquor fisteln gedacht werden.

#### **Starker Konsens**

#### **Erläuterung:**

Eine Besonderheit stellt das erhöhte Risiko von Liquor fisteln bei adipösen Patienten dar, welches mit steigendem BMI zunimmt (271). In der Literatur zeigt sich bereits ein erhöhtes Risiko ab einem BMI > 25 kg/m<sup>2</sup> (272) bzw. 30 kg/m<sup>2</sup> (273). Als Ursache ist der erhöhte intraabdominelle Druck und damit verbundene erschwerte venöse Abfluss aus dem ZNS anzunehmen, der den intrakraniellen Druck ansteigen lässt und damit die Belastung der Operationswunde.

#### **Empfehlung 9.10:**

Patienten mit hormoninaktiven Hypophysentumoren unter Therapie mit Thrombozytenaggregationshemmern oder oralen Antikoagulanzen unterliegen einem erhöhten Blutungsrisiko und bedürfen der besonderen Risikoabwägung und Vorbereitung auf einen chirurgischen Eingriff. Ein frühzeitiger interdisziplinärer Austausch zum therapeutischen Vorgehen **sollte** stets angestrebt werden.

#### **Starker Konsens**

#### **Erläuterung:**

Bei Einnahme von oralen Antikoagulanzen gelten die allgemeinen Regeln bei operativen Eingriffen.

Patienten, bei denen die Einnahme von oralen Antikoagulanzen indiziert ist, sind per se als Risikopatienten anzusehen. Als besonderes Risiko transsphenoidaler Operationen ist das postoperative Nasenbluten zu nennen, während bei transkraniellen Eingriffen das Risiko intrakranieller Blutungen erhöht ist. Beide Operationswege haben unter gerinnungshemmender Medikation ein erhöhtes Risiko für ein Hämatom in der Tumorsektionshöhle und ein dadurch entstehendes Chiasma-Syndrom bzw. Sinus-cavernosus-Syndrom.

Stets ist eine interdisziplinäre Rücksprache und Festlegung des perioperativen Regimes der Antikoagulation anzustreben. Das präoperative Absetzen oraler Antikoagulanzen und eine postoperative Prophylaxe mit niedermolekularen Heparinen sind in der Regel angemessen. Vor allem bei Hochrisikopatienten ist ein perioperatives Bridging zu prüfen. Diese Empfehlungen sind nicht spezifisch für das perioperative Management von Patienten mit Hypophysenadenomen, sondern aus anderen (neuro-)chirurgischen Operationen abgeleitet (274).

## 10. Literatur

---

1. Alexander EK, Pearce EN, Brent GA, Brown RS, Chen H, Dosiou C, Grobman WA, Laurberg P, Lazarus JH, Mandel SJ, Peeters RP, Sullivan S. 2017 Guidelines of the American Thyroid Association for the Diagnosis and Management of Thyroid Disease During Pregnancy and the Postpartum. *Thyroid* 2017; 27:315-389
2. American College of O, Gynecologists' Committee on Obstetric P. Committee Opinion No. 656 Summary: Guidelines for Diagnostic Imaging During Pregnancy and Lactation. *Obstet Gynecol* 2016; 127:418
3. Casanueva FF, Molitch ME, Schlechte JA, Abs R, Bonert V, Bronstein MD, Brue T, Cappabianca P, Colao A, Fahlbusch R, Fideleff H, Hadani M, Kelly P, Kleinberg D, Laws E, Marek J, Scanlon M, Sobrinho LG, Wass JA, Giustina A. Guidelines of the Pituitary Society for the diagnosis and management of prolactinomas. *Clin Endocrinol (Oxf)* 2006; 65:265-273
4. De Groot L, Abalovich M, Alexander EK, Amino N, Barbour L, Cobin RH, Eastman CJ, Lazarus JH, Luton D, Mandel SJ, Mestman J, Rovet J, Sullivan S. Management of thyroid dysfunction during pregnancy and postpartum: an Endocrine Society clinical practice guideline. *J Clin Endocrinol Metab* 2012; 97:2543-2565
5. Fleseriu M, Bodach ME, Tumialan LM, Bonert V, Oyesiku NM, Patil CG, Litvack Z, Aghi MK, Zada G. Congress of Neurological Surgeons Systematic Review and Evidence-Based Guideline for Pretreatment Endocrine Evaluation of Patients With Nonfunctioning Pituitary Adenomas. *Neurosurgery* 2016; 79:E527-529
6. Freda PU, Beckers AM, Katznelson L, Molitch ME, Montori VM, Post KD, Vance ML, Endocrine S. Pituitary incidentaloma: an endocrine society clinical practice guideline. *J Clin Endocrinol Metab* 2011; 96:894-904
7. Inder WJ, Hunt PJ. Glucocorticoid replacement in pituitary surgery: guidelines for perioperative assessment and management. *J Clin Endocrinol Metab* 2002; 87:2745-2750
8. Katznelson L, Laws ER, Jr., Melmed S, Molitch ME, Murad MH, Utz A, Wass JA, Endocrine S. Acromegaly: an endocrine society clinical practice guideline. *J Clin Endocrinol Metab* 2014; 99:3933-3951
9. Kuo JS, Barkhoudarian G, Farrell CJ, Bodach ME, Tumialan LM, Oyesiku NM, Litvack Z, Zada G, Patil CG, Aghi MK. Congress of Neurological Surgeons Systematic Review and Evidence-Based Guideline on Surgical Techniques and Technologies for the Management of Patients With Nonfunctioning Pituitary Adenomas. *Neurosurgery* 2016; 79:E536-538
10. Lucas JW, Bodach ME, Tumialan LM, Oyesiku NM, Patil CG, Litvack Z, Aghi MK, Zada G. Congress of Neurological Surgeons Systematic Review and Evidence-Based Guideline on Primary Management of Patients With Nonfunctioning Pituitary Adenomas. *Neurosurgery* 2016; 79:E533-535
11. Melmed S, Casanueva FF, Hoffman AR, Kleinberg DL, Montori VM, Schlechte JA, Wass JA, Endocrine S. Diagnosis and treatment of hyperprolactinemia: an Endocrine Society clinical practice guideline. *J Clin Endocrinol Metab* 2011; 96:273-288
12. Nieman LK, Biller BM, Findling JW, Newell-Price J, Savage MO, Stewart PM, Montori VM. The diagnosis of Cushing's syndrome: an Endocrine Society Clinical Practice Guideline. *J Clin Endocrinol Metab* 2008; 93:1526-1540
13. Raverot G, Burman P, McCormack A, Heaney A, Petersenn S, Popovic V, Trouillas J, Dekkers OM. European Society of Endocrinology Clinical Practice Guidelines for the management of aggressive pituitary tumours and carcinomas. *Eur J Endocrinol* 2018; 178:G1-G24
14. Buurman H, Saeger W. Subclinical adenomas in postmortem pituitaries: classification and correlations to clinical data. *Eur J Endocrinol* 2006; 154:753-758
15. Molitch ME. Nonfunctioning pituitary tumors and pituitary incidentalomas. *Endocrinol Metab Clin North Am* 2008; 37:151-171, xi
16. Ezzat S, Asa SL, Couldwell WT, Barr CE, Dodge WE, Vance ML, McCutcheon IE. The prevalence of pituitary adenomas: a systematic review. *Cancer* 2004; 101:613-619
17. Chambers EF, Turski PA, LaMasters D, Newton TH. Regions of low density in the contrast-enhanced pituitary gland: normal and pathologic processes. *Radiology* 1982; 144:109-113
18. Hall WA, Luciano MG, Doppman JL, Patronas NJ, Oldfield EH. Pituitary magnetic resonance imaging in normal human volunteers: occult adenomas in the general population. *Ann Intern Med* 1994; 120:817-820
19. Peyster RG, Adler LP, Viscarello RR, Hoover ED, Skarzynski J. CT of the normal pituitary gland. *Neuroradiology* 1986; 28:161-165

20. Wolpert SM, Molitch ME, Goldman JA, Wood JB. Size, shape, and appearance of the normal female pituitary gland. *AJR Am J Roentgenol* 1984; 143:377-381
21. Imran SA, Yip CE, Papneja N, Aldahmani K, Mohammad S, Imran F, Zwicker DA, Theriault C, Thompson K, Clarke DB, Van Uum S. Analysis and natural history of pituitary incidentalomas. *Eur J Endocrinol* 2016; 175:1-9
22. Sanno N, Oyama K, Tahara S, Teramoto A, Kato Y. A survey of pituitary incidentaloma in Japan. *Eur J Endocrinol* 2003; 149:123-127
23. Snyder PJ. UpToDate. Causes, presentation, and evaluation of sellar masses [www.uptodate.com](http://www.uptodate.com). Accessed Feb 2019.
24. Molitch ME. Nonfunctioning pituitary tumors. *Handb Clin Neurol* 2014; 124:167-184
25. Ntali G, Wass JA. Epidemiology, clinical presentation and diagnosis of non-functioning pituitary adenomas. *Pituitary* 2018; 21:111-118
26. Yu B, Ji N, Ma Y, Yang B, Kang P, Luo F. Clinical characteristics and risk factors for headache associated with non-functioning pituitary adenomas. *Cephalalgia* 2017; 37:348-355
27. Suri H, Dougherty C. Clinical Presentation and Management of Headache in Pituitary Tumors. *Curr Pain Headache Rep* 2018; 22:55
28. Donovan LE, Welch MR. Headaches in Patients with Pituitary Tumors: a Clinical Conundrum. *Curr Pain Headache Rep* 2018; 22:57
29. Levy MJ, Jager HR, Powell M, Matharu MS, Meeran K, Goadsby PJ. Pituitary volume and headache: size is not everything. *Arch Neurol* 2004; 61:721-725
30. Gravidahl GB, Tronvik EA, Fougner SL, Solheim O. Pituitary Adenoma and Non-acute Headache: Is There an Association, and Does Treatment Help? *World Neurosurg* 2016; 92:284-291
31. Grzywotz A, Kleist B, Moller LC, Hans VH, Goricke S, Sure U, Muller O, Kreitschmann-Andermahr I. Pituitary apoplexy - A single center retrospective study from the neurosurgical perspective and review of the literature. *Clin Neurol Neurosurg* 2017; 163:39-45
32. Nomikos P, Ladar C, Fahlbusch R, Buchfelder M. Impact of primary surgery on pituitary function in patients with non-functioning pituitary adenomas -- a study on 721 patients. *Acta Neurochir (Wien)* 2004; 146:27-35
33. Raverot G, Assie G, Cotton F, Cogne M, Boulin A, Dherbomez M, Bonneville JF, Massart C. Biological and radiological exploration and management of non-functioning pituitary adenoma. *Ann Endocrinol (Paris)* 2015; 76:201-209
34. Chanson P, Raverot G, Castinetti F, Cortet-Rudelli C, Galland F, Salenave S, French Endocrinology Society non-functioning pituitary adenoma w-g. Management of clinically non-functioning pituitary adenoma. *Ann Endocrinol (Paris)* 2015; 76:239-247
35. Diederich S, Franzen N, Bähr V, Pfeiffer AFH, Oelkers W. Severe hyponatremia due to hypopituitarism with adrenal insufficiency: Report on 28 cases. *Experimental and Clinical Endocrinology & Diabetes* 2004; 112
36. Kaltsas GA, Evanson J, Chrisoulidou A, Grossman AB. The diagnosis and management of parasellar tumours of the pituitary. *Endocr Relat Cancer* 2008; 15:885-903
37. Vieira LN, Boguszewski CL, Araujo LA, Bronstein MD, Miranda PA, Musolino NR, Naves LA, Vilar L, Ribeiro-Oliveira AJ, Gadelha MR. A review on the diagnosis and treatment of patients with clinically nonfunctioning pituitary adenoma by the Neuroendocrinology Department of the Brazilian Society of Endocrinology and Metabolism. *Arch Endocrinol Metab* 2016; 60:374-390
38. Adams NC, Farrell TP, O'Shea A, O'Hare A, Thornton J, Power S, Brennan P, Looby S. Neuroimaging of central diabetes insipidus-when, how and findings. *Neuroradiology* 2018; 60:995-1012
39. Wong A, Eloy JA, Couldwell WT, Liu JK. Update on prolactinomas. Part 1: Clinical manifestations and diagnostic challenges. *J Clin Neurosci* 2015; 22:1562-1567
40. Socin HV, Chanson P, Delemer B, Tabarin A, Rohmer V, Mockel J, Stevenaert A, Beckers A. The changing spectrum of TSH-secreting pituitary adenomas: diagnosis and management in 43 patients. *European Journal of Endocrinology* 2003:433-442
41. Snyder PJ. Gonadotroph Adenoma. *The Pituitary*:637-654
42. von Werder K. *Klinische Neuroendokrinologie*. Springer Verlag
43. Orija IB, Weil RJ, Hamrahian AH. Pituitary incidentaloma. *Best Pract Res Clin Endocrinol Metab* 2012; 26:47-68
44. Fahie-Wilson M, Smith TP. Determination of prolactin: the macroprolactin problem. *Best Pract Res Clin Endocrinol Metab* 2013; 27:725-742
45. Overgaard M, Pedersen SM. Serum prolactin revisited: parametric reference intervals and cross platform evaluation of polyethylene glycol precipitation-based methods for discrimination between hyperprolactinemia and macroprolactinemia. *Clin Chem Lab Med* 2017; 55:1744-1753



46. Lonser RR, Nieman L, Oldfield EH. Cushing's disease: pathobiology, diagnosis, and management. *J Neurosurg* 2017; 126:404-417
47. Petersenn S, Jockenhövel F. *Erkrankungen von Hypothalamus und Hypophyse*. UNI-MED Verlag.
48. Lehnert H. *Rationelle Diagnostik und Therapie in Endokrinologie, Diabetologie und Stoffwechsel 4ed*: Thieme.
49. Deutschbein T, Unger N, Mann K, Petersenn S. Diagnosis of secondary adrenal insufficiency in patients with hypothalamic-pituitary disease: comparison between serum and salivary cortisol during the high-dose short synacthen test. *Eur J Endocrinol* 2009; 160:9-16
50. Deutschbein T, Unger N, Mann K, Petersenn S. Diagnosis of secondary adrenal insufficiency: unstimulated early morning cortisol in saliva and serum in comparison with the insulin tolerance test. *Horm Metab Res* 2009; 41:834-839
51. Petersenn S, Quabbe HJ, Schoff C, Stalla GK, von Werder K, Buchfelder M. The rational use of pituitary stimulation tests. *Dtsch Arztebl Int* 2010; 107:437-443
52. Kulkarni MV, Lee KF, McArdle CB, Yeakley JW, Haar FL. 1.5-T MR imaging of pituitary microadenomas: technical considerations and CT correlation. *AJNR Am J Neuroradiol* 1988; 9:5-11
53. Ranabir S, Baruah MP. Pituitary apoplexy. *Indian J Endocrinol Metab* 2011; 15 Suppl 3:S188-196
54. Kovacs K. Adenohypophysial necrosis in routine autopsies. *Endokrinologie* 1972; 60:309-316
55. Friedman TC, Zuckerbraun E, Lee ML, Kabil MS, Shahinian H. Dynamic pituitary MRI has high sensitivity and specificity for the diagnosis of mild Cushing's syndrome and should be part of the initial workup. *Horm Metab Res* 2007; 39:451-456
56. Bartynski WS, Lin L. Dynamic and conventional spin-echo MR of pituitary microlesions. 1997; 18:965-972
57. Rand T, Lippitz P, Kink E, Huber H, Schneider B, Imhof H, Trattng S. Evaluation of pituitary microadenomas with dynamic MR imaging. *Eur J Radiol* 2002; 41:131-135
58. Stadnik T, Spruyt D, van Binst A, Luybaert R, d'Haens J, Osteaux M. Pituitary microadenomas: diagnosis with dynamic serial CT, conventional CT and T1-weighted MR imaging before and after injection of gadolinium. *European Journal of Radiology* 1994; 18:191-198
59. Portocarrero-Ortiz L, Bonifacio-Delgadillo D, Sotomayor-Gonzalez A, Garcia-Marquez A, Lopez-Serna R. A modified protocol using half-dose gadolinium in dynamic 3-Tesla magnetic resonance imaging for detection of ACTH-secreting pituitary tumors. *Pituitary* 2010; 13:230-235
60. Abouaf L, Vighetto A, Lebas M. Neuro-ophthalmologic exploration in non-functioning pituitary adenoma. *Ann Endocrinol (Paris)* 2015; 76:210-219
61. Fernandez A, Karavitaki N, Wass JA. Prevalence of pituitary adenomas: a community-based, cross-sectional study in Banbury (Oxfordshire, UK). *Clin Endocrinol (Oxf)* 2010; 72:377-382
62. Schmalisch K, Milian M, Schimitzek T, Lagreze WA, Honegger J. Predictors for visual dysfunction in nonfunctioning pituitary adenomas - implications for neurosurgical management. *Clin Endocrinol (Oxf)* 2012; 77:728-734
63. Honegger J, Zimmermann S, Psaras T, Petrick M, Mittelbronn M, Ernemann U, Reincke M, Dietz K. Growth modelling of non-functioning pituitary adenomas in patients referred for surgery. *Eur J Endocrinol* 2008; 158:287-294
64. Cooper O, Greenman Y. Dopamine Agonists for Pituitary Adenomas. *Front Endocrinol (Lausanne)* 2018; 9:469
65. Greenman Y, Cooper O, Yaish I, Robenshtok E, Sagiv N, Jonas-Kimchi T, Yuan X, Gertych A, Shimon I, Ram Z, Melmed S, Stern N. Treatment of clinically nonfunctioning pituitary adenomas with dopamine agonists. *Eur J Endocrinol* 2016; 175:63-72
66. Behan LA, O'Sullivan EP, Glynn N, Woods C, Crowley RK, Tun TK, Smith D, Thompson CJ, Agha A. Serum prolactin concentration at presentation of non-functioning pituitary macroadenomas. *J Endocrinol Invest* 2013; 36:508-514
67. Hong JW, Lee MK, Kim SH, Lee EJ. Discrimination of prolactinoma from hyperprolactinemic non-functioning adenoma. *Endocrine* 2010; 37:140-147
68. Gnanalingham KK, Bhattacharjee S, Pennington R, Ng J, Mendoza N. The time course of visual field recovery following transphenoidal surgery for pituitary adenomas: predictive factors for a good outcome. *J Neurol Neurosurg Psychiatry* 2005; 76:415-419
69. Zhang D, Chen J, Li Z, Wang J, Han K, Hou L. Clinical features and management of nonfunctioning giant pituitary adenomas causing hydrocephalus. *Oncotarget* 2018; 9:15409-15417
70. Davies BM, Carr E, Soh C, Gnanalingham KK. Assessing size of pituitary adenomas: a comparison of qualitative and quantitative methods on MR. *Acta Neurochir (Wien)* 2016; 158:677-683

71. Hardy J, Somma M. Surgical treatment by transsphenoidal microsurgical removal of the pituitary adenoma. In: Collins W, Tindall G, eds. *Clinical Management of Pituitary Disorders*: Raven Press; 1979:209-217.
72. Knosp E, Steiner E, Kitz K, Matula C. Pituitary adenomas with invasion of the cavernous sinus space: a magnetic resonance imaging classification compared with surgical findings. *Neurosurgery* 1993; 33:610-617; discussion 617-618
73. Fatemi N, Dusick JR, Mattozo C, McArthur DL, Cohan P, Boscardin J, Wang C, Swerdloff RS, Kelly DF. Pituitary hormonal loss and recovery after transsphenoidal adenoma removal. *Neurosurgery* 2008; 63:709-718; discussion 718-709
74. Fleseriu M, Yedinak C, Campbell C, Delashaw JB. Significant headache improvement after transsphenoidal surgery in patients with small sellar lesions. *J Neurosurg* 2009; 110:354-358
75. Mortini P, Losa M, Barzaghi R, Boari N, Giovanelli M. Results of Transsphenoidal Surgery in a Large Series of Patients with Pituitary Adenoma. *Neurosurgery* 2005; 56:1222-1233
76. Jahangiri A, Wagner J, Han SW, Zygourakis CC, Han SJ, Tran MT, Miller LM, Tom MW, Kunwar S, Blevins LS, Jr., Aghi MK. Morbidity of repeat transsphenoidal surgery assessed in more than 1000 operations. *J Neurosurg* 2014; 121:67-74
77. Chen Y, Wang CD, Su ZP, Chen YX, Cai L, Zhuge QC, Wu ZB. Natural history of postoperative nonfunctioning pituitary adenomas: a systematic review and meta-analysis. *Neuroendocrinology* 2012; 96:333-342
78. Luomaranta T, Raappana A, Saarela V, Liinamaa MJ. Factors Affecting the Visual Outcome of Pituitary Adenoma Patients Treated with Endoscopic Transsphenoidal Surgery. *World Neurosurg* 2017; 105:422-431
79. Muskens IS, Zamanipoor Najafabadi AH, Briceno V, Lamba N, Senders JT, van Furth WR, Verstegen MJT, Smith TRS, Mekary RA, Eenhorst CAE, Broekman MLD. Visual outcomes after endoscopic endonasal pituitary adenoma resection: a systematic review and meta-analysis. *Pituitary* 2017; 20:539-552
80. Sriram PR, Sellamuthu P, Ghani ARI. Factors Affecting Visual Field Outcome Post-Surgery in Sellar Region Tumors: Retrospective Study. *Malays J Med Sci* 2017; 24:58-67
81. Kim YH, Cho YH, Hong SH, Kim JH, Kim MS, Khang SK, Lee EJ, Chong K, Kim CJ. Postoperative Neurologic Outcome in Patients with Pituitary Apoplexy After Transsphenoidal Surgery. *World Neurosurg* 2018; 111:e18-e23
82. Rutkowski MJ, Kunwar S, Blevins L, Aghi MK. Surgical intervention for pituitary apoplexy: an analysis of functional outcomes. *J Neurosurg* 2018; 129:417-424
83. Abdulbaki A, Kanaan I. The impact of surgical timing on visual outcome in pituitary apoplexy: Literature review and case illustration. *Surg Neurol Int* 2017; 8:16
84. Ciric I, Ragin A, Baumgartner C, Pierce D. Complications of transsphenoidal surgery: results of a national survey, review of the literature, and personal experience. *Neurosurgery* 1997; 40:225-236; discussion 236-227
85. Honegger J, Grimm F. The experience with transsphenoidal surgery and its importance to outcomes. *Pituitary* 2018; 21:545-555
86. Asemota AO, Ishii M, Brem H, Gallia GL. Comparison of Complications, Trends, and Costs in Endoscopic vs Microscopic Pituitary Surgery: Analysis From a US Health Claims Database. *Neurosurgery* 2017; 81:458-472
87. Rolston JD, Han SJ, Aghi MK. Nationwide shift from microscopic to endoscopic transsphenoidal pituitary surgery. *Pituitary* 2016; 19:248-250
88. Gaillard S. The transition from microscopic to endoscopic transsphenoidal surgery in high-caseload neurosurgical centers: the experience of Foch Hospital. *World Neurosurg* 2014; 82:S116-120
89. Karpinen A, Kivipelto L, Vehkavaara S, Ritvonen E, Tikkanen E, Kivisaari R, Hernesniemi J, Setälä K, Schalin-Jantti C, Niemela M. Transition From Microscopic to Endoscopic Transsphenoidal Surgery for Nonfunctional Pituitary Adenomas. *World Neurosurg* 2015; 84:48-57
90. Yang I, Wang MB, Bergsneider M. Making the transition from microsurgery to endoscopic transsphenoidal pituitary neurosurgery. *Neurosurg Clin N Am* 2010; 21:643-651, vi
91. Mortini P. Cons: endoscopic endonasal transsphenoidal pituitary surgery is not superior to microscopic transsphenoidal surgery for pituitary adenomas. *Endocrine* 2014; 47:415-420
92. Mortini P, Barzaghi LR, Albano L, Panni P, Losa M. Microsurgical therapy of pituitary adenomas. *Endocrine* 2018; 59:72-81
93. Singh H, Essayed WI, Cohen-Gadol A, Zada G, Schwartz TH. Resection of pituitary tumors: endoscopic versus microscopic. *J Neurooncol* 2016; 130:309-317

94. Li A, Liu W, Cao P, Zheng Y, Bu Z, Zhou T. Endoscopic Versus Microscopic Transsphenoidal Surgery in the Treatment of Pituitary Adenoma: A Systematic Review and Meta-Analysis. *World Neurosurg* 2017; 101:236-246
95. Esquenazi Y, Essayed WI, Singh H, Mauer E, Ahmed M, Christos PJ, Schwartz TH. Endoscopic Endonasal Versus Microscopic Transsphenoidal Surgery for Recurrent and/or Residual Pituitary Adenomas. *World Neurosurg* 2017; 101:186-195
96. Ludecke DK, Flitsch J, Knappe UJ, Saeger W. Cushing's disease: a surgical view. *J Neurooncol* 2001; 54:151-166
97. Ludecke DK, Treige W. Pressure-irrigation-suction system. Technical note. *Acta Neurochir (Wien)* 1982; 66:123-126
98. Hajdari S, Kellner G, Meyer A, Rosahl S, Gerlach R. Endoscopic Endonasal Surgery for Removal of Pituitary Adenomas: A Surgical Case Series of Treatment Results Using Different 2- and 3-Dimensional Visualization Systems. *World Neurosurg* 2018; 119:e80-e86
99. Linsler S, Szameitat N, Senger S, Oertel J. Visualization and Identification of the Pituitary Gland Tissue in Endonasal Pituitary Surgery: Is There a Difference Between High-Definition Endoscopy and Microscopy? *World Neurosurg* 2018; 116:e921-e928
100. Agam MS, Wedemeyer MA, Wrobel B, Weiss MH, Carmichael JD, Zada G. Complications associated with microscopic and endoscopic transsphenoidal pituitary surgery: experience of 1153 consecutive cases treated at a single tertiary care pituitary center. *J Neurosurg* 2018:1-8
101. Little AS, Kelly DF, Milligan J, Griffiths C, Prevedello DM, Carrau RL, Rosseau G, Barkhoudarian G, Jahnke H, Chaloner C, Jelinek KL, Chapple K, White WL. Comparison of sinonasal quality of life and health status in patients undergoing microscopic and endoscopic transsphenoidal surgery for pituitary lesions: a prospective cohort study. *J Neurosurg* 2015; 123:799-807
102. Ammirati M, Wei L, Ciric I. Short-term outcome of endoscopic versus microscopic pituitary adenoma surgery: a systematic review and meta-analysis. *J Neurol Neurosurg Psychiatry* 2013; 84:843-849
103. Mattozo CA, Dusick JR, Esposito F, Mora H, Cohan P, Malkasian D, Kelly DF. Suboptimal sphenoid and sellar exposure: a consistent finding in patients treated with repeat transsphenoidal surgery for residual endocrine-inactive macroadenomas. *Neurosurgery* 2006; 58:857-865; discussion 857-865
104. Dolati P, Eichberg D, Golby A, Zamani A, Laws E. Multimodal Navigation in Endoscopic Transsphenoidal Resection of Pituitary Tumors Using Image-Based Vascular and Cranial Nerve Segmentation: A Prospective Validation Study. *World Neurosurg* 2016; 95:406-413
105. Bohinski RJ, Warnick RE, Gaskill-Shiple MF, Zuccarello M, van Loveren HR, Kormos DW, Tew JM, Jr. Intraoperative magnetic resonance imaging to determine the extent of resection of pituitary macroadenomas during transsphenoidal microsurgery. *Neurosurgery* 2001; 49:1133-1143; discussion 1143-1134
106. Fahlbusch R, Ganslandt O, Buchfelder M, Schott W, Nimsky C. Intraoperative magnetic resonance imaging during transsphenoidal surgery. *J Neurosurg* 2001; 95:381-390
107. Gerlach R, du Mesnil de Rochemont R, Gasser T, Marquardt G, Reusch J, Imoehl L, Seifert V. Feasibility of Polestar N20, an ultra-low-field intraoperative magnetic resonance imaging system in resection control of pituitary macroadenomas: lessons learned from the first 40 cases. *Neurosurgery* 2008; 63:272-284; discussion 284-275
108. Nimsky C, von Keller B, Ganslandt O, Fahlbusch R. Intraoperative high-field magnetic resonance imaging in transsphenoidal surgery of hormonally inactive pituitary macroadenomas. *Neurosurgery* 2006; 59:105-114; discussion 105-114
109. Berkmann S, Schlaffer S, Nimsky C, Fahlbusch R, Buchfelder M. Follow-up and long-term outcome of nonfunctioning pituitary adenoma operated by transsphenoidal surgery with intraoperative high-field magnetic resonance imaging. *Acta Neurochir (Wien)* 2014; 156:2233-2243; discussion 2243
110. Patel KS, Yao Y, Wang R, Carter BS, Chen CC. Intraoperative magnetic resonance imaging assessment of non-functioning pituitary adenomas during transsphenoidal surgery. *Pituitary* 2016; 19:222-231
111. Uhl E, Zausinger S, Morhard D, Heigl T, Scheder B, Rachinger W, Schichor C, Tonn JC. Intraoperative computed tomography with integrated navigation system in a multidisciplinary operating suite. *Neurosurgery* 2009; 64:231-239; discussion 239-240
112. Arita K, Kurisu K, Tominaga A, Kawamoto H, Iida K, Mizoue T, Pant B, Uozumi T. Trans-sellar color Doppler ultrasonography during transsphenoidal surgery. *Neurosurgery* 1998; 42:81-85; discussion 86
113. Solheim O, Johansen TF, Cappelen J, Unsgard G, Selbekk T. Transsellar Ultrasound in Pituitary Surgery With a Designated Probe: Early Experiences. *Oper Neurosurg (Hagerstown)* 2016; 12:128-134

114. Solheim O, Selbekk T, Lovstakken L, Tangen GA, Solberg OV, Johansen TF, Cappelen J, Unsgard G. Intrасellar ultrasound in transsphenoidal surgery: a novel technique. *Neurosurgery* 2010; 66:173-185; discussion 185-176
115. Alomari A, Jaspers C, Reinbold WD, Feldkamp J, Knappe UJ. Use of intraoperative intracavitary (direct-contact) ultrasound for resection control in transsphenoidal surgery for pituitary tumors: evaluation of a microsurgical series. *Acta Neurochir (Wien)* 2019; 161:109-117
116. Sterl K, Thompson B, Goss CW, Dacey RG, Rich KM, Zipfel GJ, Chicoine MR, Kim AH, Silverstein JM. Withholding Perioperative Steroids in Patients Undergoing Transsphenoidal Resection for Pituitary Disease: Randomized Prospective Clinical Trial to Assess Safety. *Neurosurgery* 2018;
117. Petersenn S, Honegger J, Quinkler M. National German Audit of Diagnosis, Treatment, and Teaching in Secondary Adrenal Insufficiency. *Horm Metab Res* 2017; 49:580-588
118. Regan J, Watson J. Selective use of peri-operative steroids in pituitary tumor surgery: escape from dogma. *Front Endocrinol (Lausanne)* 2013; 4:30
119. Bhansali A, Dutta P, Bhat MH, Mukherjee KK, Rajput R, Bhadada S. Rational use of glucocorticoid during pituitary surgery - A pilot study. *Indian Journal of Medical Research* 2008; 128:294-299
120. Carrasco CA, Villanueva GP. [Selective use of glucocorticoids during the perioperative period of transsphenoidal surgery for pituitary tumors]. *Rev Med Chil* 2014; 142:1113-1119
121. Cozzi R, Lasio G, Cardia A, Felisati G, Montini M, Attanasio R. Perioperative cortisol can predict hypothalamus-pituitary-adrenal status in clinically non-functioning pituitary adenomas. *J Endocrinol Invest* 2009; 32:460-464
122. Jia X, Pendharkar AV, Loftus P, Dodd RL, Chu O, Fraenkel M, Katznelson L. Utility of a Glucocorticoid Sparing Strategy in the Management of Patients Following Transsphenoidal Surgery. *Endocr Pract* 2016; 22:1033-1039
123. McLaughlin N, Cohan P, Barnett P, Eisenberg A, Chaloner C, Kelly DF. Early morning cortisol levels as predictors of short-term and long-term adrenal function after endonasal transsphenoidal surgery for pituitary adenomas and Rathke's cleft cysts. *World Neurosurg* 2013; 80:569-575
124. Wentworth JM, Gao N, Sumithran KP, Maartens NF, Kaye AH, Colman PG, Ebeling PR. Prospective evaluation of a protocol for reduced glucocorticoid replacement in transsphenoidal pituitary adenomectomy: prophylactic glucocorticoid replacement is seldom necessary. *Clin Endocrinol (Oxf)* 2008; 68:29-35
125. Tohti M, Li J, Zhou Y, Hu Y, Yu Z, Ma C. Is peri-operative steroid replacement therapy necessary for the pituitary adenomas treated with surgery? A systematic review and meta analysis. *PLoS One* 2015; 10:e0119621
126. Ausiello JC, Bruce JN, Freda PU. Postoperative assessment of the patient after transsphenoidal pituitary surgery. *Pituitary* 2008; 11:391-401
127. Adams JR, Blevins LS, Jr., Allen GS, Verity DK, Devin JK. Disorders of water metabolism following transsphenoidal pituitary surgery: a single institution's experience. *Pituitary* 2006; 9:93-99
128. Zada G, Liu CY, Fishback D, Singer PA, Weiss MH. Recognition and management of delayed hyponatremia following transsphenoidal pituitary surgery. *J Neurosurg* 2007; 106:66-71
129. Janneck M, Burkhardt T, Rotermund R, Sauer N, Flitsch J, Aberle J. Hyponatremia after transsphenoidal surgery. *Minerva Endocrinol* 2014; 39:27-31
130. Cote DJ, Alzarea A, Acosta MA, Hulou MM, Huang KT, Almutairi H, Alharbi A, Zaidi HA, Algrani M, Alatawi A, Mekary RA, Smith TR. Predictors and Rates of Delayed Symptomatic Hyponatremia after Transsphenoidal Surgery: A Systematic Review [corrected]. *World Neurosurg* 2016; 88:1-6
131. Rizvi ZH, Ferrandino R, Luu Q, Suh JD, Wang MB. Nationwide analysis of unplanned 30-day readmissions after transsphenoidal pituitary surgery. *Int Forum Allergy Rhinol* 2018;
132. Krogh J, Kistorp CN, Jafar-Mohammadi B, Pal A, Cudlip S, Grossman A. Transsphenoidal surgery for pituitary tumours: frequency and predictors of delayed hyponatraemia and their relationship to early readmission. *Eur J Endocrinol* 2018; 178:247-253
133. Deaver KE, Catel CP, Lillehei KO, Wierman ME, Kerr JM. Strategies to reduce readmissions for hyponatremia after transsphenoidal surgery for pituitary adenomas. *Endocrine* 2018; 62:333-339
134. Burke WT, Cote DJ, Iuliano SI, Zaidi HA, Laws ER. A practical method for prevention of readmission for symptomatic hyponatremia following transsphenoidal surgery. *Pituitary* 2018; 21:25-31
135. Murad MH, Fernandez-Balsells MM, Barwise A, Gallegos-Orozco JF, Paul A, Lane MA, Lampropulos JF, Natividad I, Perestelo-Perez L, Ponce de Leon-Lovaton PG, Albuquerque FN,

- Carey J, Erwin PJ, Montori VM. Outcomes of surgical treatment for nonfunctioning pituitary adenomas: a systematic review and meta-analysis. *Clin Endocrinol (Oxf)* 2010; 73:777-791
136. Barker FG, 2nd, Klibanski A, Swearingen B. Transsphenoidal surgery for pituitary tumors in the United States, 1996-2000: mortality, morbidity, and the effects of hospital and surgeon volume. *J Clin Endocrinol Metab* 2003; 88:4709-4719
137. Brochier S, Galland F, Kujas M, Parker F, Gaillard S, Raftopoulos C, Young J, Alexopoulou O, Maiter D, Chanson P. Factors predicting relapse of nonfunctioning pituitary macroadenomas after neurosurgery: a study of 142 patients. *Eur J Endocrinol* 2010; 163:193-200
138. Chang EF, Zada G, Kim S, Lamborn KR, Quinones-Hinojosa A, Tyrrell JB, Wilson CB, Kunwar S. Long-term recurrence and mortality after surgery and adjuvant radiotherapy for nonfunctional pituitary adenomas. *J Neurosurg* 2008; 108:736-745
139. Losa M, Mortini P, Barzaghi R, Ribotto P, Terreni MR, Marzoli SB, Pieralli S, Giovanelli M. Early results of surgery in patients with nonfunctioning pituitary adenoma and analysis of the risk of tumor recurrence. *J Neurosurg* 2008; 108:525-532
140. O'Sullivan EP, Woods C, Glynn N, Behan LA, Crowley R, O'Kelly P, Smith D, Thompson CJ, Agha A. The natural history of surgically treated but radiotherapy-naive nonfunctioning pituitary adenomas. *Clin Endocrinol (Oxf)* 2009; 71:709-714
141. van den Bergh AC, van den Berg G, Schoorl MA, Sluiter WJ, van der Vliet AM, Hoving EW, Szabo BG, Langendijk JA, Wolffenbuttel BH, Dullaart RP. Immediate postoperative radiotherapy in residual nonfunctioning pituitary adenoma: beneficial effect on local control without additional negative impact on pituitary function and life expectancy. *Int J Radiat Oncol Biol Phys* 2007; 67:863-869
142. Woollons AC, Hunn MK, Rajapakse YR, Toomath R, Hamilton DA, Conaglen JV, Balakrishnan V. Non-functioning pituitary adenomas: indications for postoperative radiotherapy. *Clin Endocrinol (Oxf)* 2000; 53:713-717
143. Park P, Chandler WF, Barkan AL, Orrego JJ, Cowan JA, Griffith KA, Tsien C. The role of radiation therapy after surgical resection of nonfunctional pituitary macroadenomas. *Neurosurgery* 2004; 55:100-106; discussion 106-107
144. Greenman Y, Ouaknine G, Veshchev I, Reider G, II, Segev Y, Stern N. Postoperative surveillance of clinically nonfunctioning pituitary macroadenomas: markers of tumour quiescence and regrowth. *Clin Endocrinol (Oxf)* 2003; 58:763-769
145. Erridge SC, Conkey DS, Stockton D, Strachan MW, Statham PF, Whittle IR, Grant R, Kerr GR, Gregor A. Radiotherapy for pituitary adenomas: long-term efficacy and toxicity. *Radiother Oncol* 2009; 93:597-601
146. Liscak R, Vladyka V, Marek J, Simonova G, Vymazal J. Gamma knife radiosurgery for endocrine-inactive pituitary adenomas. *Acta Neurochir (Wien)* 2007; 149:999-1006; discussion 1006
147. Sheehan JP, Starke RM, Mathieu D, Young B, Sneed PK, Chiang VL, Lee JY, Kano H, Park KJ, Niranjana A, Kondziolka D, Barnett GH, Rush S, Golfinos JG, Lunsford LD. Gamma Knife radiosurgery for the management of nonfunctioning pituitary adenomas: a multicenter study. *J Neurosurg* 2013; 119:446-456
148. Milano MT, Grimm J, Soltys SG, Yorke E, Moiseenko V, Tome WA, Sahgal A, Xue J, Ma L, Solberg TD, Kirkpatrick JP, Constine LS, Flickinger JC, Marks LB, El Naqa I. Single- and Multi-Fraction Stereotactic Radiosurgery Dose Tolerances of the Optic Pathways. *Int J Radiat Oncol Biol Phys* 2018;
149. Graffeo CS, Link MJ, Brown PD, Young WF, Jr., Pollock BE. Hypopituitarism After Single-Fraction Pituitary Adenoma Radiosurgery: Dosimetric Analysis Based on Patients Treated Using Contemporary Techniques. *Int J Radiat Oncol Biol Phys* 2018; 101:618-623
150. Puataweepong P, Dhanachai M, Hansasuta A, Dangprasert S, Sitathane C, Ruangchanasetr R, Yongvithisatid P. Clinical outcomes of peri-optic tumors treated with hypofractionated stereotactic radiotherapy using CyberKnife(R) stereotactic radiosurgery. *J Neurooncol* 2018; 139:679-688
151. Minniti G, Osti MF, Niyazi M. Target delineation and optimal radiosurgical dose for pituitary tumors. *Radiat Oncol* 2016; 11:135
152. Lawrence YR, Li XA, el Naqa I, Hahn CA, Marks LB, Merchant TE, Dicker AP. Radiation dose-volume effects in the brain. *Int J Radiat Oncol Biol Phys* 2010; 76:S20-27
153. Mayo C, Martel MK, Marks LB, Flickinger J, Nam J, Kirkpatrick J. Radiation dose-volume effects of optic nerves and chiasm. *Int J Radiat Oncol Biol Phys* 2010; 76:S28-35
154. Brada M, Rajan B, Traish D, Ashley S, Holmes-Sellers PJ, Nussey S, Uttley D. The long-term efficacy of conservative surgery and radiotherapy in the control of pituitary adenomas. *Clin Endocrinol (Oxf)* 1993; 38:571-578

155. Jenkins PJ, Bates P, Carson MN, Stewart PM, Wass JA. Conventional pituitary irradiation is effective in lowering serum growth hormone and insulin-like growth factor-I in patients with acromegaly. *J Clin Endocrinol Metab* 2006; 91:1239-1245
156. Ronson BB, Schulte RW, Han KP, Loredano LN, Slater JM, Slater JD. Fractionated proton beam irradiation of pituitary adenomas. *Int J Radiat Oncol Biol Phys* 2006; 64:425-434
157. Wattson DA, Tanguturi SK, Spiegel DY, Niemierko A, Biller BM, Nachtigall LB, Bussiere MR, Swearingen B, Chapman PH, Loeffler JS, Shih HA. Outcomes of proton therapy for patients with functional pituitary adenomas. *Int J Radiat Oncol Biol Phys* 2014; 90:532-539
158. Greenman Y, Tordjman K, Osher E, Veshchev I, Shenkerman G, Reider G, II, Segev Y, Ouaknine G, Stern N. Postoperative treatment of clinically nonfunctioning pituitary adenomas with dopamine agonists decreases tumour remnant growth. *Clin Endocrinol (Oxf)* 2005; 63:39-44
159. Garcia EC, Naves LA, Silva AO, de Castro LF, Casulari LA, Azevedo MF. Short-term treatment with cabergoline can lead to tumor shrinkage in patients with nonfunctioning pituitary adenomas. *Pituitary* 2013; 16:189-194
160. Batista RL, Musolino NRC, Cescato VAS, da Silva GO, Medeiros RSS, Herkenhoff CGB, Trarbach EB, Cunha-Neto MB. Cabergoline in the Management of Residual Nonfunctioning Pituitary Adenoma: A Single-Center, Open-Label, 2-Year Randomized Clinical Trial. *Am J Clin Oncol* 2019; 42:221-227
161. Ben-Shlomo A, Melmed S. Pituitary somatostatin receptor signaling. *Trends Endocrinol Metab* 2010; 21:123-133
162. Colao A, Di Somma C, Pivonello R, Faggiano A, Lombardi G, Savastano S. Medical therapy for clinically non-functioning pituitary adenomas. *Endocr Relat Cancer* 2008; 15:905-915
163. Ferone D, Gatto F, Arvigo M, Resmini E, Boschetti M, Teti C, Esposito D, Minuto F. The clinical-molecular interface of somatostatin, dopamine and their receptors in pituitary pathophysiology. *J Mol Endocrinol* 2009; 42:361-370
164. Bengtsson D, Schroder HD, Andersen M, Maiter D, Berinder K, Feldt Rasmussen U, Rasmussen AK, Johannsson G, Hoybye C, van der Lely AJ, Petersson M, Ragnarsson O, Burman P. Long-term outcome and MGMT as a predictive marker in 24 patients with atypical pituitary adenomas and pituitary carcinomas given treatment with temozolomide. *J Clin Endocrinol Metab* 2015; 100:1689-1698
165. Moisi M, Cruz AS, Benkers T, Rostad S, Broyles FB, Yuen K, Mayberg M. Treatment of Aggressive Prolactin-Secreting Pituitary Adenomas with Adjuvant Temozolomide Chemotherapy: A Review. *Cureus* 2016; 8:e658
166. Tufton N, Shapiro L, Srirangalingam U, Richards P, Sahdev A, Kumar AV, McAndrew L, Martin L, Berney D, Monson J, Chew SL, Waterhouse M, Druce M, Korbonits M, Metcalfe K, Drake WM, Storr HL, Akker SA. Outcomes of annual surveillance imaging in an adult and paediatric cohort of succinate dehydrogenase B mutation carriers. *Clin Endocrinol (Oxf)* 2017; 86:286-296
167. Zemmoura I, Wierinckx A, Vasiljevic A, Jan M, Trouillas J, Francois P. Aggressive and malignant prolactin pituitary tumors: pathological diagnosis and patient management. *Pituitary* 2013; 16:515-522
168. McCormack A, Dekkers OM, Petersenn S, Popovic V, Trouillas J, Raverot G, Burman P, collaborators ESEs. Treatment of aggressive pituitary tumours and carcinomas: results of a European Society of Endocrinology (ESE) survey 2016. *Eur J Endocrinol* 2018; 178:265-276
169. Louis DN, Perry A, Reifenberger G, von Deimling A, Figarella-Branger D, Cavenee WK, Ohgaki H, Wiestler OD, Kleihues P, Ellison DW. The 2016 World Health Organization Classification of Tumors of the Central Nervous System: a summary. *Acta Neuropathol* 2016; 131:803-820
170. Osamura R, Lopes MBS, Grossman A, Kontogeorgos G, Trouillas J. Tumours of the pituitary gland. In: Lloyd RV, Osamura RY, Klöppel G, Rosai J, eds. *WHO Classification of Tumours of Endocrine Organs*. Vol 10. 4 ed. Heidelberg-Berlin: Springer; 2017.
171. Lloyd RV, Kovacs K, Young WFJ, Farrell WE, Asa SL, Trouillas J, Kontogeorgos G, Sano T, Scheithauer BW, Horvath E, Watson REJ, Lindell EP, Barkan AL, Saeger W, Nosé V, Osamura RY, Ezzat S, Yamada S, Roncaroli F, Lopes MBS, Vidal Ruibal S. Tumours of the pituitary. In: DeLellis RA, Lloyd RV, Heitz PU, eds. *Pathology and Genetics: Tumours of Endocrine Tumours*. 1 ed. Lyon: International Agency for Research and Cancer (IARC); 2004.
172. Saeger W. Bericht über das Hypophysenregister im Jahre 2009 der Arbeitsgemeinschaft Hypophyse und Hypophysentumore der DGE. *Endokrinol Informat* 2010; 34:59-67
173. Lopes MBS. The 2017 World Health Organization classification of tumors of the pituitary gland: a summary. *Acta Neuropathol* 2017; 134:521-535
174. Nishioka H, Inoshita N, Mete O, Asa SL, Hayashi K, Takeshita A, Fukuhara N, Yamaguchi-Okada M, Takeuchi Y, Yamada S. The Complementary Role of Transcription Factors in the

- Accurate Diagnosis of Clinically Nonfunctioning Pituitary Adenomas. *Endocr Pathol* 2015; 26:349-355
175. Chiloiro S, Doglietto F, Trapasso B, Iacovazzo D, Giampietro A, Di Nardo F, de Waure C, Lauriola L, Mangiola A, Anile C, Maira G, De Marinis L, Bianchi A. Typical and atypical pituitary adenomas: a single-center analysis of outcome and prognosis. *Neuroendocrinology* 2015; 101:143-150
  176. Miermeister CP, Petersenn S, Buchfelder M, Fahlbusch R, Ludecke DK, Holsken A, Bergmann M, Knappe HU, Hans VH, Flitsch J, Saeger W, Buslei R. Histological criteria for atypical pituitary adenomas - data from the German pituitary adenoma registry suggests modifications. *Acta Neuropathol Commun* 2015; 3:50
  177. Zada G, Woodmansee WW, Ramkissoon S, Amadio J, Nose V, Laws ER, Jr. Atypical pituitary adenomas: incidence, clinical characteristics, and implications. *J Neurosurg* 2011; 114:336-344
  178. Del Basso De Caro M, Solari D, Pagliuca F, Villa A, Guadagno E, Cavallo LM, Colao A, Pettinato G, Cappabianca P. Atypical pituitary adenomas: clinical characteristics and role of ki-67 and p53 in prognostic and therapeutic evaluation. A series of 50 patients. *Neurosurg Rev* 2017; 40:105-114
  179. Gejman R, Swearingen B, Hedley-Whyte ET. Role of Ki-67 proliferation index and p53 expression in predicting progression of pituitary adenomas. *Hum Pathol* 2008; 39:758-766
  180. Sav A, Rotondo F, Syro LV, Di Ieva A, Cusimano MD, Kovacs K. Invasive, atypical and aggressive pituitary adenomas and carcinomas. *Endocrinol Metab Clin North Am* 2015; 44:99-104
  181. Dworakowska D, Grossman AB. Aggressive and malignant pituitary tumours: state-of-the-art. *Endocrine-Related Cancer* 2018; 25:R559-R575
  182. Oystese KA, Evang JA, Bollerslev J. Non-functioning pituitary adenomas: growth and aggressiveness. *Endocrine* 2016; 53:28-34
  183. Chatzellis E, Alexandraki KI, Androulakis, II, Kaltsas G. Aggressive pituitary tumors. *Neuroendocrinology* 2015; 101:87-104
  184. Micko AS, Wohrer A, Wolfsberger S, Knosp E. Invasion of the cavernous sinus space in pituitary adenomas: endoscopic verification and its correlation with an MRI-based classification. *J Neurosurg* 2015; 122:803-811
  185. Brzana J, Yedinak CG, Gultekin SH, Delashaw JB, Fleseriu M. Growth hormone granulation pattern and somatostatin receptor subtype 2A correlate with postoperative somatostatin receptor ligand response in acromegaly: a large single center experience. *Pituitary* 2013; 16:490-498
  186. Mete O, Asa SL. Therapeutic implications of accurate classification of pituitary adenomas. *Semin Diagn Pathol* 2013; 30:158-164
  187. Chinezu L, Vasiljevic A, Trouillas J, Lapoirie M, Jouanneau E, Raverot G. Silent somatotroph tumour revisited from a study of 80 patients with and without acromegaly and a review of the literature. *Eur J Endocrinol* 2017; 176:195-201
  188. Mayson SE, Snyder PJ. Silent (clinically nonfunctioning) pituitary adenomas. *J Neurooncol* 2014; 117:429-436
  189. Tateno T, Kato M, Tani Y, Oyama K, Yamada S, Hirata Y. Differential expression of somatostatin and dopamine receptor subtype genes in adrenocorticotropin (ACTH)-secreting pituitary tumors and silent corticotroph adenomas. *Endocr J* 2009; 56:579-584
  190. Gabalec F, Drastikova M, Cesak T, Netuka D, Masopust V, Machac J, Marek J, Cap J, Beranek M. Dopamine 2 and somatostatin 1-5 receptors coexpression in clinically non-functioning pituitary adenomas. *Physiol Res* 2015; 64:369-377
  191. Bush ZM, Longtine JA, Cunningham T, Schiff D, Jane JA, Jr., Vance ML, Thorner MO, Laws ER, Jr., Lopes MB. Temozolomide treatment for aggressive pituitary tumors: correlation of clinical outcome with O(6)-methylguanine methyltransferase (MGMT) promoter methylation and expression. *J Clin Endocrinol Metab* 2010; 95:E280-290
  192. McCormack AI, McDonald KL, Gill AJ, Clark SJ, Burt MG, Campbell KA, Braund WJ, Little NS, Cook RJ, Grossman AB, Robinson BG, Clifton-Bligh RJ. Low O6-methylguanine-DNA methyltransferase (MGMT) expression and response to temozolomide in aggressive pituitary tumours. *Clin Endocrinol (Oxf)* 2009; 71:226-233
  193. Salehi F, Scheithauer BW, Kovacs K, Horvath E, Syro LV, Sharma S, Manoranjan B, Cusimano M. O-6-methylguanine-DNA methyltransferase (MGMT) immunohistochemical expression in pituitary corticotroph adenomas. *Neurosurgery* 2012; 70:491-496; discussion 496
  194. Murakami M, Mizutani A, Asano S, Katakami H, Ozawa Y, Yamazaki K, Ishida Y, Takano K, Okinaga H, Matsuno A. A mechanism of acquiring temozolomide resistance during transformation of atypical prolactinoma into prolactin-producing pituitary carcinoma: case report. *Neurosurgery* 2011; 68:E1761-1767; discussion E1767

195. Landis CA, Masters SB, Spada A, Pace AM, Bourne HR, Vallar L. GTPase inhibiting mutations activate the alpha chain of Gs and stimulate adenylyl cyclase in human pituitary tumours. *Nature* 1989; 340:692-696
196. Reincke M, Sbiera S, Hayakawa A, Theodoropoulou M, Osswald A, Beuschlein F, Meitinger T, Mizuno-Yamasaki E, Kawaguchi K, Saeki Y, Tanaka K, Wieland T, Graf E, Saeger W, Ronchi CL, Allolio B, Buchfelder M, Strom TM, Fassnacht M, Komada M. Mutations in the deubiquitinase gene USP8 cause Cushing's disease. *Nat Genet* 2015; 47:31-38
197. Ronchi CL, Peverelli E, Herterich S, Weigand I, Mantovani G, Schwarzmayr T, Sbiera S, Allolio B, Honegger J, Appenzeller S, Lania AG, Reincke M, Calebiro D, Spada A, Buchfelder M, Flitsch J, Strom TM, Fassnacht M. Landscape of somatic mutations in sporadic GH-secreting pituitary adenomas. *Eur J Endocrinol* 2016; 174:363-372
198. Sbiera S, Perez-Rivas LG, Taranets L, Weigand I, Flitsch J, Graf E, Monoranu CM, Saeger W, Hagel C, Honegger J, Assie G, Hermus AR, Stalla GK, Herterich S, Ronchi CL, Deutschbein T, Reincke M, Strom TM, Popov N, Theodoropoulou M, Fassnacht M. Driver mutations in USP8 wild type Cushing's disease. *Neuro Oncol* 2019;
199. Sbiera S, Deutschbein T, Weigand I, Reincke M, Fassnacht M, Allolio B. The New Molecular Landscape of Cushing's Disease. *Trends Endocrinol Metab* 2015; 26:573-583
200. Capper D, Jones DTW, Sill M, Hovestadt V, Schrimpf D, Sturm D, Koelsche C, Sahm F, Chavez L, Reuss DE, Kratz A, Wefers AK, Huang K, Pajtler KW, Schweizer L, Stichel D, Olar A, Engel NW, Lindenberg K, Harter PN, Braczynski AK, Plate KH, Dohmen H, Garvalov BK, Coras R, Holsken A, Hewer E, Bewerunge-Hudler M, Schick M, Fischer R, Beschorner R, Schittenhelm J, Staszewski O, Wani K, Varlet P, Pages M, Temming P, Lohmann D, Selt F, Witt H, Milde T, Witt O, Aronica E, Giangaspero F, Rushing E, Scheurlen W, Geisenberger C, Rodriguez FJ, Becker A, Preusser M, Haberler C, Bjerkvig R, Cryan J, Farrell M, Deckert M, Hench J, Frank S, Serrano J, Kannan K, Tsigos A, Bruck W, Hofer S, Brehmer S, Seiz-Rosenhagen M, Hanggi D, Hans V, Rozsnoki S, Hansford JR, Kohlhof P, Kristensen BW, Lechner M, Lopes B, Mawrin C, Ketter R, Kulozik A, Khatib Z, Heppner F, Koch A, Jouvet A, Keohane C, Muhleisen H, Mueller W, Pohl U, Prinz M, Benner A, Zapatka M, Gottardo NG, Driever PH, Kramm CM, Muller HL, Rutkowski S, von Hoff K, Fruhwald MC, Gnekow A, Fleischhack G, Tippelt S, Calaminus G, Monoranu CM, Perry A, Jones C, Jacques TS, Radlwimmer B, Gessi M, Pietsch T, Schramm J, Schackert G, Westphal M, Reifenberger G, Wesseling P, Weller M, Collins VP, Blumcke I, Bendszus M, Debus J, Huang A, Jabado N, Northcott PA, Paulus W, Gajjar A, Robinson GW, Taylor MD, Jaunmuktane Z, Ryzhova M, Platten M, Unterberg A, Wick W, Karajannis MA, Mittelbronn M, Acker T, Hartmann C, Aldape K, Schuller U, Buslei R, Lichter P, Kool M, Herold-Mende C, Ellison DW, Hasselblatt M, Snuderl M, Brandner S, Korshunov A, von Deimling A, Pfister SM. DNA methylation-based classification of central nervous system tumours. *Nature* 2018; 555:469-474
201. Iacovazzo D, Hernandez-Ramirez LC, Korbonits M. Sporadic pituitary adenomas: the role of germline mutations and recommendations for genetic screening. *Expert Rev Endocrinol Metab* 2017; 12:143-153
202. Knappe UJ, Moskopp D, Gerlach R, Conrad J, Flitsch J, Honegger JB. Consensus on Postoperative Recommendations After Transsphenoidal Surgery. *Exp Clin Endocrinol Diabetes* 2019; 127:29-36
203. Begutachtungsleitlinien zur Krafftahreignung. *Mensch und Sicherheit Heft M 115*. In: *Straßenwesen Bf*, ed24. Mai 2018.
204. Dekkers OM, van der Klaauw AA, Pereira AM, Biermasz NR, Honkoop PJ, Roelfsema F, Smit JW, Romijn JA. Quality of life is decreased after treatment for nonfunctioning pituitary macroadenoma. *J Clin Endocrinol Metab* 2006; 91:3364-3369
205. van der Klaauw AA, Biermasz NR, Pereira AM, van Kralingen KW, Dekkers OM, Rabe KF, Smit JW, Romijn JA. Patients cured from craniopharyngioma or nonfunctioning pituitary macroadenoma (NFMA) suffer similarly from increased daytime somnolence despite normal sleep patterns compared to healthy controls. *Clin Endocrinol (Oxf)* 2008; 69:769-774
206. van Aken MO, Pereira AM, Biermasz NR, van Thiel SW, Hoftijzer HC, Smit JW, Roelfsema F, Lamberts SW, Romijn JA. Quality of life in patients after long-term biochemical cure of Cushing's disease. *J Clin Endocrinol Metab* 2005; 90:3279-3286
207. Andela CD, Lobatto DJ, Pereira AM, van Furth WR, Biermasz NR. How non-functioning pituitary adenomas can affect health-related quality of life: a conceptual model and literature review. *Pituitary* 2018; 21:208-216
208. Lobatto DJ, van den Hout WB, Zamanipoor Najafabadi AH, Steffens ANV, Andela CD, Pereira AM, Peul WC, van Furth WR, Biermasz NR, Vliet Vlieland TPM. Healthcare utilization and costs among patients with non-functioning pituitary adenomas. *Endocrine* 2019; 64:330-340



209. Andela CD, Scharloo M, Ramondt S, Tiemensma J, Husson O, Llahana S, Pereira AM, Kaptein AA, Kamminga NG, Biermasz NR. The development and validation of the Leiden Bother and Needs Questionnaire for patients with pituitary disease: the LBNQ-Pituitary. *Pituitary* 2016; 19:293-302
210. Bullinger M, Kirchberger I, Ware J. Der deutsche SF-36 Health Survey Übersetzung und psychometrische Testung eines krankheitsübergreifenden Instruments zur Erfassung der gesundheitsbezogenen Lebensqualität. *Journal of Public Health* 1995; 3:21-36
211. Kohlmann T, Bullinger M, Kirchberger-Blumstein I. Die deutsche Version des Nottingham Health Profile (NHP): bersetzungsmethodik und psychometrische Validierung. *Sozial- und Prventivmedizin SPM* 1997; 42:175-185
212. Oesch P, Hilfiker R, Keller S, Kool J. Assessments in der Rehabilitation. Band 2: Bewegungsapparat. Bern: Hogrefe Verlag.
213. Herschbach P, Henrich G, Strasburger CJ, Feldmeier H, Marin F, Attanasio AM, Blum WF. Development and psychometric properties of a disease-specific quality of life questionnaire for adult patients with growth hormone deficiency. *Eur J Endocrinol* 2001; 145:255-265
214. Ishii H, Shimatsu A, Okimura Y, Tanaka T, Hizuka N, Kaji H, Hanew K, Oki Y, Yamashiro S, Takano K, Chihara K. Development and validation of a new questionnaire assessing quality of life in adults with hypopituitarism: Adult Hypopituitarism Questionnaire (AHQ). *PLoS One* 2012; 7:e44304
215. Cillessen L, Johannsen M, Speckens AEM, Zachariae R. Mindfulness-based interventions for psychological and physical health outcomes in cancer patients and survivors: A systematic review and meta-analysis of randomized controlled trials. *Psychooncology* 2019;
216. Mustian KM, Alfano CM, Heckler C, Kleckner AS, Kleckner IR, Leach CR, Mohr D, Palesh OG, Peppone LJ, Piper BF, Scarpato J, Smith T, Sprod LK, Miller SM. Comparison of Pharmaceutical, Psychological, and Exercise Treatments for Cancer-Related Fatigue: A Meta-analysis. *JAMA Oncol* 2017; 3:961-968
217. Sanjida S, McPhail SM, Shaw J, Couper J, Kissane D, Price MA, Janda M. Are psychological interventions effective on anxiety in cancer patients? A systematic review and meta-analyses. *Psychooncology* 2018; 27:2063-2076
218. Streeten DH, Anderson GH, Jr., Bonaventura MM. The potential for serious consequences from misinterpreting normal responses to the rapid adrenocorticotropin test. *J Clin Endocrinol Metab* 1996; 81:285-290
219. Bengtsson BA, Johannsson G, Shalet SM, Simpson H, Sonken PH. Treatment of growth hormone deficiency in adults. *J Clin Endocrinol Metab* 2000; 85:933-942
220. Fenske W, Refardt J, Chifu I, Schnyder I, Winzeler B, Drummond J, Ribeiro-Oliveira A, Jr., Drescher T, Bilz S, Vogt DR, Malzahn U, Kroiss M, Christ E, Henzen C, Fischli S, Tonjes A, Mueller B, Schopohl J, Flitsch J, Brabant G, Fasnacht M, Christ-Crain M. A Copeptin-Based Approach in the Diagnosis of Diabetes Insipidus. *N Engl J Med* 2018; 379:428-439
221. Winzeler B, Cesana-Nigro N, Refardt J, Vogt DR, Imber C, Morin B, Popovic M, Steinmetz M, Sailer CO, Szinnai G, Chifu I, Fasnacht M, Christ-Crain M. Arginine-stimulated copeptin measurements in the differential diagnosis of diabetes insipidus: a prospective diagnostic study. *Lancet* 2019; 394:587-595
222. Dekkers OM, Pereira AM, Romijn JA. Treatment and follow-up of clinically nonfunctioning pituitary macroadenomas. *J Clin Endocrinol Metab* 2008; 93:3717-3726
223. Jakobsson KE, Petruson B, Lindblom B. Dynamics of visual improvement following chiasmal decompression. Quantitative pre- and postoperative observations. *Acta Ophthalmol Scand* 2002; 80:512-516
224. Kerrison JB, Lynn MJ, Baer CA, Newman SA, Biousse V, Newman NJ. Stages of improvement in visual fields after pituitary tumor resection. *Am J Ophthalmol* 2000; 130:813-820
225. Sheehan JP, Pouratian N, Steiner L, Laws ER, Vance ML. Gamma Knife surgery for pituitary adenomas: factors related to radiological and endocrine outcomes. *J Neurosurg* 2011; 114:303-309
226. Arita K, Tominaga A, Sugiyama K, Eguchi K, Iida K, Sumida M, Migita K, Kurisu K. Natural course of incidentally found nonfunctioning pituitary adenoma, with special reference to pituitary apoplexy during follow-up examination. *J Neurosurg* 2006; 104:884-891
227. Day PF, Guitelman M, Artese R, Fiszledjer L, Chervin A, Vitale NM, Stalldecker G, De Miguel V, Cornalo D, Alfieri A, Susana M, Gil M. Retrospective multicentric study of pituitary incidentalomas. *Pituitary* 2004; 7:145-148
228. Donovan LE, Corenblum B. The natural history of the pituitary incidentaloma. *Arch Intern Med* 1995; 155:181-183

229. Feldkamp J, Santen R, Harms E, Aulich A, Modder U, Scherbaum WA. Incidentally discovered pituitary lesions: high frequency of macroadenomas and hormone-secreting adenomas - results of a prospective study. *Clinical Endocrinology* 1999; 51:109-113
230. Reincke M, Allolio B, Saeger W, Menzel J, Winkelmann W. The 'incidentaloma' of the pituitary gland. Is neurosurgery required? . *JAMA* 1990; 263:2772-2776
231. Ferrante E, Ferraroni M, Castrignano T, Menicatti L, Anagni M, Reimondo G, Del Monte P, Bernasconi D, Loli P, Faustini-Fustini M, Borretta G, Terzolo M, Losa M, Morabito A, Spada A, Beck-Peccoz P, Lania AG. Non-functioning pituitary adenoma database: a useful resource to improve the clinical management of pituitary tumors. *Eur J Endocrinol* 2006; 155:823-829
232. Dekkers OM, Hammer S, de Keizer RJ, Roelfsema F, Schutte PJ, Smit JW, Romijn JA, Pereira AM. The natural course of non-functioning pituitary macroadenomas. *Eur J Endocrinol* 2007; 156:217-224
233. Fernandez-Balsells MM, Murad MH, Barwise A, Gallegos-Orozco JF, Paul A, Lane MA, Lampropulos JF, Natividad I, Perestelo-Perez L, Ponce de Leon-Lovaton PG, Erwin PJ, Carey J, Montori VM. Natural history of nonfunctioning pituitary adenomas and incidentalomas: a systematic review and metaanalysis. *J Clin Endocrinol Metab* 2011; 96:905-912
234. Igarashi T, Saeki N, Yamaura A. Long-term magnetic resonance imaging follow-up of asymptomatic sellar tumors—their natural history and surgical indications. *Neurol Med Chir (Tokyo)* 1999; 39:592-598, discussion 598-599
235. Karavitaki N, Collison K, Halliday J, Byrne JV, Price P, Cudlip S, Wass JA. What is the natural history of nonoperated nonfunctioning pituitary adenomas? *Clin Endocrinol (Oxf)* 2007; 67:938-943
236. Nishizawa S, Ohta S, Yokoyama T, Uemura K. Therapeutic strategy for incidentally found pituitary tumors ("pituitary incidentalomas"). 1998:1344-1348; discussion 1348-1350
237. Tedeschi E, Caranci F, Giordano F, Angelini V, Cocozza S, Brunetti A. Gadolinium retention in the body: what we know and what we can do. *Radiol Med* 2017; 122:589-600
238. Chehabeddine L, Al Saleh T, Baalbaki M, Saleh E, Khoury SJ, Hannoun S. Cumulative administrations of gadolinium-based contrast agents: risks of accumulation and toxicity of linear vs macrocyclic agents. *Crit Rev Toxicol* 2019:1-18
239. Radbruch A, Richter H, Fingerhut S, Martin LF, Xia A, Henze N, Paulus W, Sperling M, Karst U, Jeibmann A. Gadolinium Deposition in the Brain in a Large Animal Model: Comparison of Linear and Macrocyclic Gadolinium-Based Contrast Agents. *Invest Radiol* 2019; 54:531-536
240. Saake M, Schmidle A, Kopp M, Hanspach J, Hepp T, Laun FB, Nagel AM, Dorfler A, Uder M, Bauerle T. MRI Brain Signal Intensity and Relaxation Times in Individuals with Prior Exposure to Gadobutrol. *Radiology* 2019; 290:659-668
241. Burger-Stritt S, Hahner S. Nebennierenkrise. *Internist (Berl)* 2017; 58:1037-1041
242. Eff A, Burger-Stritt S, Hahner S. „Wie verhalte ich mich richtig im Notfall?" Deutschlandweites Schulungsprogramm für Patienten mit chronischer Nebenniereninsuffizienz *GLANDULA* 2019; 48:36-37
243. Willenberg H, Hahner S, Zopf K, Kunz M, Pahl S, Quinkler M. Neuigkeiten über die Schulungen zur Nebennierenrindeninsuffizienz *GLANDULA* 2019; 48:12-13
244. Glezer A, Jallad RS, Machado MC, Fragoso MC, Bronstein MD. Pregnancy and pituitary adenomas. *Minerva Endocrinol* 2016; 41:341-350
245. Milardi D, Giampietro A, Baldelli R, Pontecorvi A, De Marinis L. Fertility and hypopituitarism. *J Endocrinol Invest* 2008; 31:71-74
246. Carone D, Caropreso C, Vitti A, Chiappetta R. Efficacy of different gonadotropin combinations to support ovulation induction in WHO type I anovulation infertility: clinical evidences of human recombinant FSH/human recombinant LH in a 2:1 ratio and highly purified human menopausal gonadotropin stimulation protocols. *J Endocrinol Invest* 2012; 35:996-1002
247. Liu PY, Baker HW, Jayadev V, Zacharin M, Conway AJ, Handelsman DJ. Induction of spermatogenesis and fertility during gonadotropin treatment of gonadotropin-deficient infertile men: predictors of fertility outcome. *J Clin Endocrinol Metab* 2009; 94:801-808
248. Zitzmann M, Caropreso C, Kliesch S. Gonadotropin treatment in male infertility. *J Reproduktionsmed Endokrinol* 2013; 10:23-28
249. Lambert K, Rees K, Seed PT, Dhanjal MK, Knight M, McCance DR, Williamson C. Macroprolactinomas and Nonfunctioning Pituitary Adenomas and Pregnancy Outcomes. *Obstet Gynecol* 2017; 129:185-194
250. Karaca Z, Tanriverdi F, Unluhizarci K, Kelestimur F. Pregnancy and pituitary disorders. *Eur J Endocrinol* 2010; 162:453-475
251. Committee Opinion No. 723 Summary: Guidelines for Diagnostic Imaging During Pregnancy and Lactation. *Obstet Gynecol* 2017; 130:933-934

252. Galland F, Vantyghem MC, Cazabat L, Boulin A, Cotton F, Bonneville JF, Jouanneau E, Vidal-Trecan G, Chanson P. Management of nonfunctioning pituitary incidentaloma. *Ann Endocrinol (Paris)* 2015; 76:191-200
253. Araujo PB, Vieira Neto L, Gadelha MR. Pituitary tumor management in pregnancy. *Endocrinol Metab Clin North Am* 2015; 44:181-197
254. Molitch ME. Pituitary tumors and pregnancy. *Growth Hormone & IGF Research* 2003; 13:S38-S44
255. Committee on Patient S, Quality I, Committee on Professional L. ACOG Committee Opinion No. 381: Subclinical hypothyroidism in pregnancy. *Obstet Gynecol* 2007; 110:959-960
256. Brent GA. Diagnosing thyroid dysfunction in pregnant women: Is case finding enough? *J Clin Endocrinol Metab* 2007; 92:39-41
257. Shimon I, Cohen O, Lubetsky A, Olchovsky D. Thyrotropin suppression by thyroid hormone replacement is correlated with thyroxine level normalization in central hypothyroidism. *Thyroid* 2002; 12:823-827
258. Slawik M, Klawitter B, Meiser E, Schories M, Zwermann O, Borm K, Peper M, Lubrich B, Hug MJ, Nauck M, Olschewski M, Beuschlein F, Reincke M. Thyroid hormone replacement for central hypothyroidism: a randomized controlled trial comparing two doses of thyroxine (T4) with a combination of T4 and triiodothyronine. *J Clin Endocrinol Metab* 2007; 92:4115-4122
259. Alexopoulou O, Beguin C, De Nayer P, Maiter D. Clinical and hormonal characteristics of central hypothyroidism at diagnosis and during follow-up in adult patients. *European Journal of Endocrinology* 2004; 150:1-8
260. Ferretti E, Persani L, Jaffrain-Rea ML, Giambona S, Tamburrano G, Beck-Peccoz P. Evaluation of the adequacy of levothyroxine replacement therapy in patients with central hypothyroidism. *J Clin Endocrinol Metab* 1999; 84:924-929
261. Kaplan MM. Management of thyroxine therapy during pregnancy. *Endocr Pract* 1996; 2:281-286
262. Roti E, Minelli R, Salvi M. Clinical review 80: Management of hyperthyroidism and hypothyroidism in the pregnant woman. *J Clin Endocrinol Metab* 1996; 81:1679-1682
263. Irvine WJ, Barnes EW. Adrenocortical insufficiency. *Clinics in Endocrinology and Metabolism* 1972; 1:549-594
264. Knowlton AI, Baer L. Cardiac failure in Addison's disease. *Am J Med* 1983; 74:829-836
265. Lindsay JR, Nieman LK. The hypothalamic-pituitary-adrenal axis in pregnancy: challenges in disease detection and treatment. *Endocr Rev* 2005; 26:775-799
266. Burrow GN, Ferris TF. Medical complications during pregnancy. Philadelphia: W.B. Saunders.
267. Memel Z, Chesney K, Pangal DJ, Bonney PA, Carmichael JD, Zada G. Outcomes Following Transsphenoidal Pituitary Surgery in the Elderly: A Retrospective Single-Center Review. *Oper Neurosurg (Hagerstown)* 2018;
268. Kinoshita Y, Kurisu K, Arita K. Nonfunctioning pituitary adenomas in elderly patients. *J Clin Neurosci* 2018; 53:127-131
269. Locatelli M, Bertani G, Carrabba G, Rampini P, Zavanone M, Caroli M, Sala E, Ferrante E, Gaini SM, Spada A, Mantovani G, Lania A. The trans-sphenoidal resection of pituitary adenomas in elderly patients and surgical risk. *Pituitary* 2013; 16:146-151
270. Saklad M. Grading of patients for surgical procedures. *Anesthesiology* 1941; 2:281-284
271. Dlouhy BJ, Madhavan K, Clinger JD, Reddy A, Dawson JD, O'Brien EK, Chang E, Graham SM, Greenlee JD. Elevated body mass index and risk of postoperative CSF leak following transsphenoidal surgery. *J Neurosurg* 2012; 116:1311-1317
272. Fraser S, Gardner PA, Koutourousiou M, Kubik M, Fernandez-Miranda JC, Snyderman CH, Wang EW. Risk factors associated with postoperative cerebrospinal fluid leak after endoscopic endonasal skull base surgery. *Journal of Neurosurgery* 2018; 128:1066-1071
273. Lobatto DJ, de Vries F, Zamanipour Najafabadi AH, Pereira AM, Peul WC, Vliet Vlieland TPM, Biermasz NR, van Furth WR. Preoperative risk factors for postoperative complications in endoscopic pituitary surgery: a systematic review. *Pituitary* 2018; 21:84-97
274. Gerlach R, Krause M, Seifert V, Goerlinger K. Hemostatic and hemorrhagic problems in neurosurgical patients. *Acta Neurochir (Wien)* 2009; 151:873-900; discussion 900

**Versions-Nummer:** 1.1

**Erstveröffentlichung:** 12/2019

**Nächste Überprüfung geplant:** 12/2024

Die AWMF erfasst und publiziert die Leitlinien der Fachgesellschaften mit größtmöglicher Sorgfalt - dennoch kann die AWMF für die Richtigkeit des Inhalts keine Verantwortung übernehmen. Insbesondere bei Dosierungsangaben sind stets die Angaben der Hersteller zu beachten!

**Autorisiert für elektronische Publikation: AWMF online**