

Deutsche Gesellschaft für Koloproktologie (DGK)

In Zusammenarbeit mit

dem Berufsverband der Coloproktologen Deutschlands (BCD)

der Deutschen Gesellschaft für Allgemein- und Viszeralchirurgie (DGAV)

der Chirurgischen Arbeitsgemeinschaft für Coloproktologie (CACP),

der Deutschen Gesellschaft für Gastroenterologie, Verdauungs- und Stoffwechselkrankheiten (DGVS),

und der Deutschen Dermatologischen Gesellschaft (DDG),

S3-Leitlinie

Sinus pilonidalis (Steißbeinfistel)

2.revidierte Fassung 2020

Patientenfassung

AWMF-Registriernummer: 081 - 009

Korrespondenzanschrift:

Dr. A. Ommer

End- und Dickdarm-Zentrum Essen

Rüttenscheider Strasse 66

45130 Essen

Tel.: 0201/797977

Fax: 0201/43871755

E-mail: aommer@online.de

Zusammenfassung

Hintergrund: Der Sinus pilonidalis ist eine erworbene Erkrankung. **Scharfe, steife Haarfragmente** spielen bei der Entstehung der Krankheit eine wichtige Rolle. Das Ziel dieser Leitlinie ist, die Vor- und Nachteile verschiedener Behandlungsverfahren aufzuzeigen und eine optimale, auf Grundlagen der Literatur basierende Therapieempfehlung abzugeben.

Methode: Es wurde ein systematisches Review der Literatur vorgenommen.

Ergebnisse: Es können drei Erscheinungsformen des Sinus pilonidalis unterschieden werden: der blande Befund ohne Entzündung, der akut abszedierende und der chronische Sinus pilonidalis. Die häufigste Erscheinungsform des Pilonidalsinus ist das chronische Stadium mit wechselnden Absonderungen. **Zurzeit existiert keine Therapie, die alle Anforderungen an eine einfache, schmerzfreie Behandlung mit schneller Wundheilung und geringer Rezidivrate erfüllt.**

Schlussfolgerung: Ein blander Sinus pilonidalis bedarf keiner Therapie. **Bei der akut abszedierenden Form gibt es Hinweise darauf, dass eine primäre Abszessentdeckung in Verbindung mit einer sekundären Versorgung des Sinus pilonidalis im entzündungsfreien Intervall durch eine der weiter unten beschriebenen Behandlungsmethoden vorteilhaft ist.** Beim chronischen Sinus stellt die Exzision derzeit die **Standardbehandlung** dar. Die offene Wundbehandlung mit sekundärer Wundheilung ist hinsichtlich der Komplikationsrate ein sicheres Verfahren, **das aber je nach Ausmaß der Wundgröße mit einer langen Wundheilungsdauer, Arbeitsunfähigkeit und nicht zu vernachlässigender Rezidivrate einhergeht.** Die Größe der Ausschneidung sollte deshalb auf das Notwendigste begrenzt werden. Die minimal invasiven Techniken - u.a. das so genannten Pit-Picking - stellt ebenfalls eine Behandlungsoption für die chronische Erscheinungsform dar, wobei mit einer höheren Rezidivrate im Vergleich zu den Exzisionstechniken gerechnet werden muss. Sie können aber als erste Methode bei unkompliziertem Pilonidalsinus eingesetzt werden. Die Anwendung des Mittellinienverschlusses nach Ausschneidung des Sinus ist mit deutlich schlechteren Ergebnissen verbunden und sollte nicht mehr angewendet werden. Wenn minimal-invasive Methoden nicht zum Einsatz kommen, sollten die plastischen (asymmetrischen) Techniken und Verschiebelappen verwendet werden. Limberg- und Karydakís-Lappen sind die derzeit am häufigsten angewendeten Verfahren und hinsichtlich der Ergebnisse gleichwertig.

Einleitung und Definition

Der Pilonidalsinus oder Sinus pilonidalis (pilus=Haar, nidus=Nest) ist eine akut oder chronisch verlaufende Entzündung im Fettgewebe der Unterhaut, überwiegend im Bereich oberhalb der Steißbeinregion. Die Erkrankung hat nichts mit dem eigentlichen Steißbein zu tun, so dass Namen wie Steißbeindermoid, Sakraldermoid, Dermoidzyste, Steißbeinfistel, Raphefistel und Sakrokokzygealzyste unzutreffend sind und vermieden werden sollten.

Methodik

Grundlage war die im Jahr 2014 von dem gleichen Autorenteam vorgestellte S3-Leitlinie zu diesem Thema. Die Aussagen dieser Leitlinie wurden auf dem Boden der vorhandenen Fachliteratur zum Thema Sinus pilonidalis überprüft und durch neue Aussagen ergänzt. Dazu wurden alle seit 2014 neu erschienenen Arbeiten, die sich mit diesem Thema beschäftigen, ausgewertet. Außerdem fanden die langjährigen Erfahrungen der Autoren dieser Leitlinie Eingang in die Empfehlungen. Aus diesem Grunde handelt es sich um eine sogenannte S3-Leitlinie, die derzeit den höchsten zu erreichenden Stellenwert für solche Empfehlungen darstellt. Die relevanten Änderungen gegenüber der ersten Fassung sind in blauer Schriftfarbe markiert.

Epidemiologie

Die Häufigkeit des Sinus pilonidalis wurde mit 26 / 100.000 Einwohner angegeben; ist aber aus noch unbekanntem Gründen zunehmend. Sie ist bei Erhebung von Zahlen in der Bundeswehr von 30/100.000 im Jahre 1985 auf 240/100.000 Soldaten im Jahre 2007 angestiegen. In der Bundesrepublik Deutschland betrug sie im Jahre 2012 48/100.000 Einwohner (2000: 30/100.000 Einwohner). Das Krankheitsbild tritt meist im 2. bis 3. Lebensjahrzehnt auf, vorwiegend bei Männern unterhalb des 40. Lebensjahres. In einem Krankengut von 322 Patienten waren Männer 2,2mal so oft betroffen wie Frauen.

Ursachen und Klassifikation

Der Pilonidalsinus wird heute als eine vornehmlich in der Pubertät erworbene Erkrankung bei möglicherweise genetischer Disposition angesehen. Seiner Entstehung scheinen verschiedene Ursachen, ausgelöst durch folgenden Mechanismus, zugrunde zu liegen: Die Reibebewegungen der Pofalte drehen abgebrochene Haare mit Ommer et al. S3-Leitlinie Sinus pilonidalis Patientenfassung 2020

ihren wurzelnahen Enden in die Haut hinein. Dadurch entstehen sogenannte Pori oder Pits, das heißt Vertiefungen, die Haare enthalten können. Da die Hornschuppen der Haare als Widerhaken fungieren, dringt das Haar immer tiefer bis in das Unterhautgewebe ein. Dort entwickelt sich eine Fremdkörperentzündung, die nicht spontan heilt (asymptomatische Form = Form ohne jegliche Beschwerden), sich aber infizieren kann (abszedierende und chronische Form). Starke Behaarung sowie übermäßige Schweißbildung scheinen die Entstehung des Pilonidalsinus zu begünstigen. Auch wenn stets über unzureichende Körperhygiene als unterstützendem Faktor gemutmaßt wird, deuten die niedrige Häufigkeit bei Kleinkindern und bettlägerigen alten Menschen darauf hin, dass weder Urin noch Stuhlverschmutzung die Entstehung von Pilonidalsinus fördern. Denkbar wäre auch ein sozial bedingter Unterschied im Hygieneverhalten, der zumindest in der Altersgruppe der jungen Erwachsenen nachweisbar wäre, in der der Pilonidalsinus am häufigsten zu beobachten ist. Sowohl die Dicke des Fettgewebes als auch die Tiefe der Analfalte scheinen Risikofaktoren für die Entstehung eines Sinus pilonidalis darzustellen. Auch eine sitzende Tätigkeit scheint die Erkrankung zu begünstigen.

Die mittlere Zeit zwischen ersten Beschwerden und der Behandlung wird mit zwei Jahren angegeben.

Symptomatik und Diagnostik

Die Beschwerden sind vom Erscheinungsbild abhängig: Die asymptomatische Form ist durch eine oder mehrere reizlose Pori (englisch: Pits) in der Rima ani gekennzeichnet und wird nur zufällig diagnostiziert. Sie wird definiert durch den Nachweis von Pori ohne aktuelle oder vorhergehende relevante Beschwerden (Schmerzen, Sekretion, Blutung). Es gibt keine Spontanheilung. Andererseits ist eine längere Zeit zwischen ersten Beschwerden und Behandlungsbeginn nicht ungewöhnlich. Ein spontanes Fortschreiten der Erkrankung tritt nicht unbedingt auf.

Die akut abszedierende Form imponiert mit Schwellung und Schmerzen meist neben der Analfalte. Nach spontanem Aufplatzen oder chirurgischer Spaltung entleert sich Eiter.

Im chronischen Stadium leiden die Patienten unter andauernden oder zeitweise auftretenden flüssig-eitrigen Absonderungen aus dem Porus selbst (Pit, Primäröffnung) bzw. aus den seitlichen Sekundäröffnungen.

Die Diagnostik erfolgt mittels Untersuchung, Abtastung und ggf. Sondierung. Bei Druck auf den chronischen Pilonidalsinus tritt oft eine blutige oder klare Flüssigkeit aus der in der Analfalte gelegenen Öffnung aus. Bildgebende Verfahren wie Ultraschall, Computertomographie oder Magnetresonanztomographie sind in der Regel entbehrlich. Eine Enddarmspiegelung ist fast immer überflüssig.

Therapie

1. asymptomatische Form

Ein asymptomatischer Pilonidalsinus besteht lebenslang und kann in eine akute (abszedierende) Form oder in das chronische Stadium übergehen. Eine prophylaktische Behandlung erscheint jedoch nicht erforderlich.

2. akute Abszedierung

Methode der Wahl ist die notfallmäßige Operation. In geeigneten Fällen sollte eine definitive Behandlung mit Ausschneidung erfolgen. Alternativ wird der Abszess zunächst ausreichend eröffnet, um einen ausreichenden Abfluss des Eiters zu ermöglichen. Die endgültige Versorgung des Sinus pilonidalis erfolgt später nach Ab-schwellen und Abklingen der entzündlichen Umgebungsreaktion (z.B. nach 10-14 Tagen). Es gibt Hinweise darauf, dass die einfache Einschneidung (Inzision) und Drainage, gefolgt von einer definitiven Versorgung durch ein plastisches Verfahren nach Abklingen des Infektes auch im Langzeitverlauf mit einer niedrigeren Rezidiv-rate verbunden ist. Auch die einfache Inzision beim kleinen Abszess kann zur defi-nitiven Heilung führen.

3. chronischer Sinus pilonidalis

Eine spontane Abheilung des chronischen Pilonidalsinus ist sehr unwahrscheinlich. Die Therapie erfolgt als elektiver (geplanter) Eingriff, wobei verschiedene Techni-ken zur Anwendung kommen.

Empfehlung der Leitliniengruppe 2020

Bei der akuten Abszedierung sollte der Abszess eröffnet werden, um eine ausrei-chende Drainage zu gewährleisten. Die definitive Versorgung sollte erst nach Ab-

klingen der lokalen, durch den Abszess hervorgerufenen Inflammation erfolgen. Der chronische Pilonidalsinus stellt eine elektive OP-Indikation dar.

Behandlungsverfahren

In den folgenden Abschnitten wurde die Literatur im Hinblick auf die möglichen operativen Therapieverfahren und den Heilungserfolg ausgewertet. Der Krankheitsrückfall (das Rezidiv) stellt die wichtigste Variable in der Bewertung verschiedener Behandlungsmethoden des Sinus pilonidalis dar. Allerdings existiert keine einheitliche bzw. allgemein akzeptierte Definition des Begriffs „Rezidiv“ in der Unterscheidung zwischen dem persistierenden (bleibenden) Sinus nach erfolgloser Therapie und dem wirklichen Rezidiv nach abgeschlossener Heilung und bei Neuauftreten von Pori und/oder Symptomen.

Halboperative Verfahren (Minimal-Invasive Verfahren)

Unter minimal invasiven Verfahren wurden in dieser Arbeit Behandlungsmethoden zusammengefasst, die unter ambulanten Bedingungen durchgeführt werden können und ohne eine großflächige Ausschneidung einhergehen und oft auch in lokaler Betäubung erfolgen können.

Phenol-Instillation

Die Instillation des flüssigen Phenols in die Fistelgänge des Sinus pilonidalis wurde bereits 1964 beschrieben. Die Phenollösung (meist 80%) soll eine entzündliche Reaktion mit nachfolgender Vernarbung in den Fisteln auslösen. In der Literatur v.a. aus England und Amerika werden Heilungsraten zwischen 30 und 92% übermittelt. Der Eingriff wird unter ambulanten Bedingungen und in Lokalanästhesie durchgeführt. Die Dauer der Arbeitsunfähigkeit ist kurz.

In Deutschland ist die Injektion von Phenol nicht zugelassen, so dass es nicht zur Anwendung kommt.

Empfehlung der Leitliniengruppe 2020

Da in Deutschland Phenol wegen der Toxizität nicht zugelassen ist, kann trotz entsprechender Evidenz keine Empfehlung ausgesprochen werden.

Pit picking und ähnliche Verfahren

Lord und Millar beschrieben 1965 eine minimal invasive Behandlungsmethode des Sinus pilonidalis. Die Voraussetzungen für die Einführung der Methode waren zum einen die zunehmend akzeptierte Erkenntnis, dass die Öffnungen in der Analfalte eine entscheidende Bedeutung für die Entstehung der Erkrankung spielen und zum anderen die allgemeine Unzufriedenheit mit den Ergebnissen der traditionellen Operationsverfahren. Die Autoren führten unter Lokalanästhesie eine knappe Exzision (Ausschneidung) der Pits durch, wobei ein Hautsaum von <5mm mitentfernt wurde. Konnte eine seitliche Ausbreitung des Befundes identifiziert werden (chronische Abszesse, Fistelausgänge seitlich der Analfalte etc.), so wurde seitlich der Analfalte eine Gegeninzision gesetzt. Die Fistelgänge selbst wurden mit einem Bürstchen gesäubert (Abbildung 1).

Anfang der 80er Jahre wurde von dem Amerikaner John Bascom die „Pit picking“ - Operation beschrieben. Die Technik der Operation ähnelte stark der Lord'schen Methode, allerdings wurden die Pits mit einem Hautsaum von lediglich ca. 1mm exzidiert und die Tiefe der Exzision war ebenfalls maximal 2-3 mm, was das Ausmaß der Operation noch weiter verringerte.

Das Behandlungsprinzip basiert auf der Annahme, dass die in der Rima ani liegenden Primärfisteln (die sog. „Pits“) über eine Strecke von wenigen Millimetern von Hautschicht ausgekleidet sind, die den spontanen Verschluss verhindert und eine stetige Eintrittspforte für die Bakterien darstellt. Bei der „Pit picking“ Operation werden die Primärfisteln in der Analfalte entfernt („herausgepickt“), um deren Ausheilen zu ermöglichen. Die Methode eignet sich für nicht voroperierte Patienten mit relativ begrenztem Befund. Es wurden Rezidivraten von ca. 10-20 % beschrieben, wenn eine „Pit picking“ oder ähnliche Operation angewendet wurde. Von weiteren Autoren wurden ähnliche Operationen durchgeführt und beschrieben.

Die von verschiedenen Autoren berichteten Rezidivraten sind aus gleichen Gründen wie die Ergebnisse der Behandlung mit Phenolinstillation kaum vergleichbar: manche Autoren schließen eiternde Befunde oder voroperierte Patienten aus. Auch ist die Rezidivdefinition unterschiedlich: eine innerhalb von 4 Wochen nicht abgeschlossene Heilung und jede Folgeoperation wird von einigen Autoren als Rezidiv bezeichnet, während andere lediglich ein erneutes Auftreten der Erkrankung nach abgeschlossener Wundheilung als Rezidiv definieren. Auch wird die Notwendigkeit mehrerer Operationen, oder auch eine über längeren Zeitraum nicht abgeschlossene

Ommer et al. S3-Leitlinie Sinus pilonidalis Patientenfassung 2020

ne Wundheilung von einigen Autoren nicht als Rezidiv bezeichnet. Die Nachsorgezeiten sind in den meisten Studien kurz.

Eine Analyse der vorliegenden Literatur zeigt einen Vorteil für die minimal-invasiven Verfahren in Bezug auf Krankenhausaufenthalt, postoperative Betreuung und frühzeitigere Wiederaufnahme der Arbeit.

Empfehlung der Leitliniengruppe 2020

Die so genannte „Pit Picking“-Operation sollte bei lokal limitierten Befunden in Erwägung gezogen werden. Objektive Langzeitergebnisse fehlen derzeit noch.

Sinusektomie

Eine weitere minimal invasive Operationsmethode wurde von den Züricher Autoren Soll et al. als Sinusektomie bezeichnet. Dabei handelt es sich um eine Entfernung einzelner Fistelgänge. Allerdings wird im Gegensatz zu der traditionellen Exzisionsbehandlung keine „radikale Exzision“ durchgeführt, sondern jeder Fistelgang wird von dem Primärporus (Pit) aus in seiner Kapsel knapp ausgeschnitten. Die Wunden werden offen gelassen. Der Eingriff wird in Lokalanästhesie durchgeführt. Die Rezidivrate wird in den wenigen Veröffentlichungen zwischen 1,6% und 7% angegeben.

Empfehlung der Leitliniengruppe 2020

Die Sinusektomie kann als minimal-invasives Verfahren in Erwägung gezogen werden. Die Ergebnisse sollten jedoch durch aktuellere Studien mit höheren Fallzahlen bestätigt werden.

Lay-Open Verfahren

Bei dem Lay-open Verfahren handelt es sich um ein lokal begrenztes Verfahren, bei dem die einzelnen Fisteln sparsam gespalten werden. Die Wunden bleiben offen. Es stellt somit einen Mittelweg zwischen dem Pit Picking -Verfahren und der kompletten Exzision mit offener Wundbehandlung dar. Die Grenzen dürften in der Realität fließend sein. Eine Vergleichsanalyse verschiedener Studien zeigt eine Rezidivrate von 4,5% und eine Heilungsrate, die immerhin bei 21-73 Tagen, also durchaus in ähnlichen Bereichen wie bei der kompletten Exzision liegt.

Empfehlung der Leitliniengruppe 2020

Für das Lay-open-Verfahren kann mangels Literatur-Evidenz derzeit keine Empfehlung ausgesprochen werden.

Endoskopische Verfahren

Zur Anwendung der endoskopisch Verfahren sind in den letzten Jahren verschiedene Veröffentlichungen erschienen. Das Prinzip dieser Methoden beinhaltet meistens eine Ausschneidung der Fistelöffnungen in der Mittellinie und ein endoskopisch-unterstütztes Ausspülen und Reinigen der Fistelgänge unter Sicht.

Für den deutschen Bereich kann trotz erster optimistischer Ergebnisse aus der Literatur und besonders v.a. vor dem Hintergrund hoher Kosten derzeit keine Empfehlung für dieses Verfahren gegeben werden, da derzeit noch keine Langzeitergebnisse vorliegen, die einen Vorteil gegenüber anderen Verfahren nachweisen.

Empfehlung der Leitliniengruppe 2020

Für die endoskopischen Verfahren kann mangels Literatur-Evidenz derzeit keine Empfehlung ausgesprochen werden.

Laser-basierte Operationen

Die Anwendung von Laser hat in der Medizin einen nahezu mythischen Charakter, der mit optimalem Heilungserfolg und geringer Invasivität assoziiert ist. Die Popularität in der Bevölkerung ist dementsprechend hoch. Der Laser wird beim Sinus pilonidalis zu zwei Zwecken genutzt: als Behandlungsmethode und als postoperative Prophylaxe (siehe dort). In diesem Abschnitt wird die direkte operative Behandlung mittels Laser beschrieben.

Als minimal invasive Laser-basierte Behandlung wird vor allem eine Technik angewendet, bei der die Hautöffnungen zunächst ausgeschnitten werden. Über diese Wunden wird der Hohlraum unter der Haut mechanisch gereinigt, die Haare entfernt und anschließend der Hohlraum („das Fistelsystem“) mit einer Dioden-Lasersonde koaguliert und versiegelt.

Wie für die endoskopischen Verfahren kann für den deutschen Bereich trotz erster optimistischer Ergebnisse aus der Literatur und besonders v.a. vor dem Hintergrund hoher Kosten derzeit keine Empfehlung für dieses Verfahren gegeben werden, da

derzeit noch keine Langzeitergebnisse vorliegen, die einen Vorteil gegenüber anderen Verfahren nachweisen.

Empfehlung der Leitliniengruppe 2020

Für Laser-basierte Verfahren kann mangels Literatur-Evidenz derzeit keine Empfehlung ausgesprochen werden.

Mediane Exzisions- und Verschlussverfahren

Unter medianem Verschluss versteht man eine Technik, bei der die Naht in der Mittellinie zu liegen kommt, also dort, wo vormals die tiefste Stelle der Analfalte war. Diese Operationsmethoden können auch als die „traditionellen“ bezeichnet werden, da sie seit mindestens 70 Jahren in fast unveränderter Technik durchgeführt werden. Außerdem stellen sie heute noch die in der Behandlung des Sinus pilonidalis am häufigsten angewendeten Operationsmethoden dar. Diese Tatsache ist v.a. auf die Einfachheit der Operationstechnik zurückzuführen.

Exzision und offene Wundbehandlung

Die Exzision des gesamten Fistelsystems und anschließende offene Wundbehandlung stellt die weltweit und in Deutschland am häufigsten angewendete Operationsmethode bei Patienten mit Sinus pilonidalis dar. Die Mehrzahl der Autoren verwendet die gleiche OP-Technik: Markieren der Fistelgänge z.B. mit Blaulösung und anschließend komplette Exzision des markierten Gewebes.

In zahlreichen Veröffentlichungen werden Rezidivraten zwischen 2 und 6% angegeben. Es finden sich jedoch mit gewisser Regelmäßigkeit auch Arbeiten, die eine Rezidivrate von 15 bis 35% angeben. Vor allem die bereits voroperierten Patienten scheinen besonders hohe Re-Rezidivraten zu haben. Die 20-Jahres-Rezidivrate wird mit 20% angegeben. Die wohl höchste Belastung für die Patienten stellt allerdings die langwierige offene Wundbehandlung dar. Die Heilungszeit beträgt 1,5-3 Monate und führt zu einer Arbeitsunfähigkeit von durchschnittlich einem Monat.

Empfehlung der Leitliniengruppe 2020

Die komplette Exzision mit nachfolgender offener Wundbehandlung ist einfach durchführbar. Sie ist an den Befund anzupassen und so limitiert als möglich zu ges-

talten. Aktuelle Meta-Analysen zeigen jedoch einen Nachteil bezüglich der Wundheilungsdauer, der Dauer der Arbeitsunfähigkeit und möglicherweise auch der Rezidivrate gegenüber den plastischen Verfahren.

Exzision, Marsupialisation der Wundränder und offene Wundbehandlung

Um die Ausdehnung der Wunde nach kompletter Ausschneidung des Sinus pilonidalis zu verringern, wurde bereits in den 50iger Jahren die sog. Marsupialisation der Wundränder eingeführt. Nach Exzision der markierten Fistelgänge werden die Hautränder freigelegt und in der Tiefe festgenäht. Dabei entsteht eine schmale (1-2cm), sekundär heilende Wunde in der Analfalte. Die veröffentlichten Rezidivraten sind mit 0-10% niedrig, die Heilungsdauer beträgt 3-4 Wochen. Die berichtete Dauer der Arbeitsunfähigkeit liegt bei 0,5 - 1,5 Monaten.

Das Hauptproblem bereiten oft starke Schmerzen durch die vorgelegten Nähte, die dazu zwingen können, diese wieder zu entfernen, so dass ebenfalls eine größere Wunde wie bei der offenen Methode entsteht.

Empfehlung der Leitliniengruppe 2020

Für die Marsupialisation der Wundränder nach der in toto Exzision des Sinus pilonidalis kann mangels Literatur-Evidenz derzeit keine Empfehlung ausgesprochen werden.

Exzision und primäre Mittelliniennaht

Bereits in den 40iger Jahren wurde der Versuch unternommen, die Dauer der Wundheilung nach Ausschneidung des Sinus pilonidalis durch einen sofortigen Wundverschluss zu verkürzen. In der Mehrzahl der Fälle wurde die Wunde mit Hilfe einer Unterhautnahtreihe und der Hautnaht verschlossen. Obwohl die durchschnittliche Dauer der Wundheilung dadurch in der Tat verkürzt werden konnte, wurde zugleich in zahlreichen Arbeiten ein gehäuftes Auftreten von Wundheilungsstörungen vermerkt.

Eine Reihe von Studien vergleicht die Exzision mit offener Wundbehandlung und die Exzision mit Mittelliniennaht. Alle Studien zeigen eine höhere Rezidivrate nach Mittellinieverschluss. Mehrere Studien verglichen die Exzision mit Mittelliniennaht mit der Limberg'schen Plastik. Die meisten Studien zeigten eine niedrigere Rezidivrate

nach der Limberg'schen Plastik im Vergleich zur Mittelliniennaht (0-4% vs. 4-45%). Alle Studien zeigten außerdem eine höhere Wundheilungsrate nach Mittelliniennaht im Vergleich zur Limberg'schen Plastik.

Empfehlung der Leitliniengruppe 2020

Eine Mittelliniennaht sollte wegen einer erhöhten Rezidivrate und einer hohen Inzidenz von Wunddehiszenzen nicht durchgeführt werden.

Plastische (asymmetrische, off-midline) Verfahren

Als „plastisch“ werden Verfahren bezeichnet, bei denen Lappen unterschiedlicher Art für die Deckung des nach der Exzision des Sinus pilonidalis entstandenen Defekts gebildet werden. Die Lappen schließen meist die Haut und das Unterhautfettgewebe ein. Wegen einer Schnittführung rechts oder links der Mittellinie werden diese Verfahren auch als „asymmetrisch“ bezeichnet. Da die Wunde (fast) vollständig seitlich (lateral) der Mittellinie liegt, werden die Verfahren in der englischen Literatur auch als "*off-midline procedures*" bezeichnet. Die letztere Bezeichnung ist besonders treffend.

Von den meisten Autoren, die plastische Verfahren anwenden, wird als erster Schritt der Operation eine komplette Exzision des markierten Fistelsystems durchgeführt.

Plastischer Verschluss mit Z-Plastik

In den 50iger Jahren wurden daraufhin die ersten Versuche unternommen, statt auf die Radikalität der Exzision nun auf eine anatomische Veränderung der Analfalte zu setzen. Monro und McDermott beschrieben als erste die Anwendung einer Z-Plastik. Das Ziel der Operation war die Abflachung der Analfalte und Schaffung einer Operationsnarbe, die nicht in der Tiefe der Falte liegt (Abbildung 2). Trotz erster positiver Berichte wurde die Methode nur von relativ wenigen Gruppen angewendet. Eine Chirurgengruppe berichtete über eine 67%-ige Wunddehiszenzrate, die vor allem auf ein Absterben (Nekrose) der Haut an den Zipfelspitzen zurückzuführen war. Die Bildung von Hautnekrosen und die Rezidivbildung an der Kreuzung der OP-Wunde mit der Rima ani wurden in den letzten Jahrzehnten als die wichtigsten Gründe genannt, warum die Methode wenig Ausbreitung erzielte. Ommer et al. S3-Leitlinie Sinus pilonidalis Patientenfassung 2020

Empfehlung der Leitliniengruppe 2020

Für das plastische Verfahren der Z-Plastik kann mangels Literatur-Evidenz keine Empfehlung ausgesprochen werden.

Plastischer Verschluss nach Karydakis

Der griechische Heeresarzt G. Karydakis stellte 1973 eine neue Methode vor, die bis heute unter seinem Namen Anwendung findet. Die Operation sollte zur Abflachung der Analfalte und Schaffung einer Narbe (im Gegensatz zur Z-Plastik) seitlich der Analfalte führen. Dies wurde durch eine asymmetrische, elliptische Exzision der Haut unter Mitnahme der Fisteln (der Pits) in der Mittellinie erreicht. Es folgte die Freilegung eines Unterhautlappens auf der Gegenseite. Der dreischichtige Wundverschluss führte dann zu dem gewünschten Ergebnis (Abbildung 3).

Seit Mitte der 90er Jahre wurden zahlreiche Arbeiten zur Karydakis-Plastik veröffentlicht. In den Studien der letzten 15-20 Jahre wird konstant von einer Rezidivrate zwischen 0 und 6% und einer Wundinfektionsrate von 8 bis 23% berichtet. Der stationäre Aufenthalt beträgt meist 0-3 Tage, die Arbeitsunfähigkeit 2-3 Wochen.

Fünf Studien vergleichen die Karydakis-Plastik mit der Limberg'schen Plastik. Drei Studien fanden keine relevante Differenz zwischen den beiden Methoden.

Empfehlung der Leitliniengruppe 2020

Das Verfahren nach Karydakis sollte als eines der plastischen Verfahren in Erwägung gezogen werden.

„Cleft lift“ - Verfahren

Dieses Verfahren wurde in den 80iger Jahren erstmals beschrieben. Die „Cleft lift“ (Cleft: Spalte, lift: anheben) Methode ist eine Variante der Karydakis-Plastik. Das Exzidat und der freigelegte Lappen sind dünner: statt ca. 1 cm jetzt nur noch 2-3 mm. Auch die Schnittführung unterscheidet sich ein wenig.

Zahlreiche Publikationen konnten die niedrige Rezidivrate von 0 bis 5% bei gleichzeitiger Dauer der Arbeitsunfähigkeit von 2-3 Wochen nach „Cleft lift“ bestätigen. Allerdings wird auch eine mit 18-40% relativ hohe Rate an Wundheilungsstörungen dokumentiert. Die Wundheilungsstörungen nach dem „Cleft lift“ - Verfahren sind,

ähnlich wie nach der Karydakis-Operation, vor allem auf einen Flüssigkeitsverhalt und sekundäre Infektionen zurückzuführen.

Empfehlung der Leitliniengruppe 2020

Das Cleft-Lift-Verfahren kann als eines der plastischen Verfahren in Erwägung gezogen werden. Zu den Nachteilen gehören jedoch die schlechte Erlernbarkeit der Schnittführung und eine tendenziell höhere Wunddehiszenzrate.

Plastischer Verschluss nach Limberg

Die Limberg'sche Plastik ist die am häufigsten beschriebene und am besten untersuchte plastische Operationsmethode des Sinus pilonidalis. Zugleich stellt die Limberg'sche Plastik die wohl am häufigsten in Deutschland angewendete plastische Behandlungsmethode des Sinus pilonidalis dar.

Die Limberg'sche Plastik wurde 1948 von dem sowjetischen Mund-Kiefer-Gesichts-Chirurgen Alexander Limberg beschrieben. Einer rautenförmigen Ausschneidung des Sinus-Gewebes (wobei von den meisten Autoren nach wie vor eine komplette Exzision nach Markierung des Fistelsystems bevorzugt wird) folgt die Freilegung eines ebenfalls rautenförmigen Unterhautlappens, mit dem der Defekt gedeckt wird. Die Anwendung der Limberg'schen Plastik bei Patienten mit einem Sinus pilonidalis wurde zum ersten Mal von Gwynn beschrieben, wobei der Autor auf seine Erfahrung aus der Brustchirurgie zurückgriff.

Durch die Limberg'sche Plastik wird die Analfalte abgeflacht und die Wunde lateralisiert (zur Seite verlegt). Allerdings kommt es zu einer Kreuzung des unteren Wundpols mit der Analfalte, falls das Verfahren wie ursprünglich beschrieben durchgeführt wird. Diese programmierte Schwachstelle führte in Einzelfällen zu Heilungsstörungen/Rezidiven. Von zahlreichen Chirurgen wurde die Methode deshalb verändert und fortan als modifizierte Limberg'sche Plastik bezeichnet: der Unterpol der zu exzidierenden Raute lag nun genau wie die endgültige Narbe bis auf den oberen Wundpol komplett seitlich der Analfalte (Abbildung 4).

In den über 50 veröffentlichten wissenschaftlichen Arbeiten zu der Limberg'schen Plastik werden durchweg niedrige Rezidivraten von 0-6% beschrieben. Die Rezidivraten nach der modifizierten Limberg'schen Plastik scheinen niedriger zu sein (0 bis 3%).

Die Rate an Wundheilungsraten nach der Limberg'schen Plastik liegt bei 0 bis 45%, wobei häufiger über ein Auftreten zwischen 5 und 15% berichtet wird. Auch in diesem Kriterium schneidet die Modifikation besser ab. Wesentlich scheint dabei zu sein, ob ein spannungsfreier Verschluss realisiert wurde. Die Dauer der Arbeitsunfähigkeit betrug in den meisten Studien 1-3 Wochen.

Gegenüber der Karydakis-Plastik waren in mehreren Untersuchungen jedoch durch die große Wunde deutlich weniger Patienten mit dem kosmetischen Ergebnis zufrieden.

In vergleichenden Studien zwischen der Limberg'schen Plastik und der Karydakis-Plastik und dem "Cleft lift"-Verfahren zeigten sich keine nennenswerte Unterschiede, während Vergleiche mit den traditionellen Mittellinienverfahren immer zu Ungunsten des letzten ausfielen.

Empfehlung der Leitliniengruppe 2020

Die Limberg'sche Plastik sollte als eines der plastischen Verfahren in Erwägung gezogen werden. Es soll hierbei die modifizierte Version des Verfahrens angewendet werden, die eine tiefe Kreuzung der Wunde mit der Mittellinie vermeidet.

V-Y Plastik

Die V-Y Plastik führt analog zu den anderen plastischen Verfahren zur Abflachung der Analfalte, allerdings nicht zur kompletten Verlagerung der Narbe zur Seite (Abbildung 5). In mehreren kleineren Studien werden Rezidivraten von 0 bis 6% angegeben, die Rate an Wundheilungsstörungen betrug in diesen Arbeiten 0-17%.

Empfehlung der Leitliniengruppe 2020

Für die V-Y-Plastik kann mangels Literatur-Evidenz keine Empfehlung ausgesprochen werden.

Plastischer Verschluss mit Dufourmentel-Lappen

Die Plastik nach Dufourmentel unterscheidet sich in Bezug auf die Schnittführung unwesentlich von der Limberg'schen Plastik - die Exzidats- und die Lappenform ist eher rundlich (Abbildung 6). Auch die wenigen publizierten Ergebnisse entsprechen

denen nach der Limberg'schen Plastik. Sie kommt in Deutschland nur äußerst selten zur Anwendung.

Empfehlung der Leitliniengruppe 2020

Für das Verfahren nach Dufourmentel kann mangels Literatur-Evidenz keine Empfehlung ausgesprochen werden.

Verschiedene plastische Verfahren

Der Vollständigkeit halber werden in der Leitlinie noch weitere Operationsmethoden dargestellt, die in der Literatur beschrieben werden. Diese finden in Deutschland jedoch kaum Anwendung und die vorliegenden Ergebnisse aus der Weltliteratur zeigten auch keine wirklichen Vorteile gegenüber den hier beschriebenen Verfahren.

Hierzu zählt auch die Anwendung von Fibrin-Kleber und autologen Stammzellen. Diese spielen in Deutschland jedoch keine Rolle, so dass hier auf eine Darstellung verzichtet wird.

Maßnahmen während und nach der Operation

Anästhesie

Die Operation beim Sinus pilonidalis sollte entweder in Vollnarkose oder in Regionalanästhesie durchgeführt werden. Bei kleineren Befunden oder limitierten Exzisionen stellt die Lokalanästhesie eine Alternative dar. Während kleinere Eingriffe bei geeigneten Patienten auch ambulant durchgeführt werden können, sollte bei ausgedehnteren Befunden eine stationäre Behandlung erfolgen.

Empfehlung der Leitliniengruppe 2020

Die minimal-invasiven Verfahren können meist in Lokalanästhesie durchgeführt werden. Die größeren Exzisionen und die plastischen Verfahren werden meist in Allgemein- oder Regionalanästhesie durchgeführt, wobei beide Verfahren gleichwertig sind.

Wundinfektion, Wundheilungsstörungen und Antibiose

Eine wichtige Komplikation und möglichen Risikofaktor für ein Rezidiv nach geschlossenen Verfahren stellt der postoperative Wundinfekt dar.

Verschiedene Studien untersuchten die Bedeutung einer begleitenden Antibiotikatherapie entweder in Tablettenform oder als lokale Anwendung. Die Ergebnisse sind insgesamt uneinheitlich. Da jedoch in allen histologischen Pilonidalsinusexzidaten Zeichen einer akuten oder chronischen Entzündung nachweisbar sind, scheint eine Einmalgabe eines Antibiotikums die Wundheilungsrate bei Wundverschlüssen zu verbessern. Der Einsatz von Antibiotika bei Exzision und offener Wundbehandlung sollte Ausnahmefällen (großflächigen Weichteilinfekten zum Zeitpunkt der Operation) vorbehalten sein.

Weitere mögliche Risikofaktoren für eine postoperative Wundinfektion stellen ein hohes Körpergewicht mit dickem Fettgewebe und das Rauchen dar.

Empfehlung der Leitliniengruppe 2020

Nach der aktuellen Literatur soll keine perioperative Single-shot Antibiotikaprophylaxe bei Patienten mit Sinus pilonidalis empfohlen werden.

Empfehlung der Leitliniengruppe 2020

Die intraoperative lokale Applikation von Sulmycin oder Gentamycin kann vor allem bei adipösen Patienten und bei Lappenplastiken die erhöhte Inzidenz an Wundinfekten reduzieren. Die Ergebnisse der Literatur sind trotz hohen Evidenzlevels sehr uneinheitlich, so dass eine generelle Empfehlung derzeit nicht ausgesprochen werden kann.

Darmvorbereitung

Empfehlung der Leitliniengruppe 2020

Eine Darmvorbereitung vor einer Sinus pilonidalis-Operation sollte nicht erfolgen.

Maßnahmen während der Operation und Nahttechniken

Empfehlung der Leitliniengruppe 2020

Eine Exzision mit dem elektrischen Messer scheint einen Vorteil gegenüber dem Skalpell in Bezug auf Blutungen zu haben. Dieses ist jedoch für das Endergebnis kaum relevant.

Ein Vorteil in Bezug auf die Rezidivrate wurde für die Anfärbung der Gänge mit einer blauen Flüssigkeit nachgewiesen. Da das verwendete Methylenblau, das in verschiedenen Publikationen verwendet wurde, in Deutschland wegen vermuteter Giftigkeit derzeit nicht zur Verfügung steht, kann keine Anwendungsempfehlung gegeben werden. Veröffentlichungen zu anderen Farbstoffen liegen derzeit nicht vor.

Drainage

Empfehlung der Leitliniengruppe 2020

Von einigen Chirurgen wird nach dem Verschluss einer Wunde ein Plastikschauch in die Wunde eingelegt, damit Wundsekret abfließen kann. Die Studienlage zur Notwendigkeit der Drainageeinlage ist uneinheitlich. Eine Empfehlung kann deshalb nicht abgegeben werden. Es wird jeder Chirurg nach seiner persönlichen Erfahrung entscheiden müssen.

Wundversorgung

Bei der offenen Wundbehandlung spielt die pflegerische Betreuung eine wichtige Rolle. Wichtig erscheint eine individuelle Versorgung und ausreichende Schmerztherapie.

Grundsätzlich ist die Dauer der Wundheilung von der Größe der Wunde abhängig. Die sekundär heilende Wunde sollte regelmäßig ausgeduscht werden. Das Ausduschen der Wunde mit einem kräftigen Strahl reinigt die offene Wunde und unterstützt die Granulation. Durch regelmäßiges Austasten der Wunde können Flüssigkeitsverhalte in der Tiefe vermieden werden. Dies erscheint insbesondere bei großen Wunden wichtig, bei denen eine zu frühe Verklebung der Hautränder in jedem Fall verhindert werden muss. Dies sollte auch bei der primären Schnittführung berücksichtigt werden, wenn eine offene Wundbehandlung vorgesehen ist.

Hydrokolloid- und Alginat-Verbände können Schmerzen und Patientenkomfort verbessern, verkürzen aber nicht die Heilungsdauer. Hier müssen insbesondere die deutlich höheren Kosten in Betracht gezogen werden.

Empfehlung der Leitliniengruppe 2020

Bei der offenen Wundbehandlung spielt die richtige Wundpflege eine wichtige Rolle. Eine frühzeitige Verklebung im Hautniveau sollte verhindert werden. Regelmä-

ßiges, mehrfach tägliches Ausduschen mit Leitungswasser ist in der Regel ausreichend und sollte erfolgen. Ein Vorteil für die Anwendung von Hydrokolloidverbänden und der Vakuumversiegelung konnte in der Literatur bisher nicht aufgezeigt werden.

Rezidivprophylaxe

Eine der wichtigsten und für den/die Betroffenen belastendsten Spätfolge stellt das Rezidiv dar. Analog zu den Analfisteln sollte zwischen Persistenz, das heißt der anhaltenden Flüssigkeits- und Blutabsonderung durch unvollständige Wundheilung und dem wirklichen Rezidiv, definiert als Auftreten von erneuten Pori und Symptomen nach erfolgreicher Behandlung und kompletter Abheilung unterschieden werden.

Die Datenlage zur postoperativen Haarentfernung insbesondere mittels Laser ist sehr uneinheitlich. Deshalb kann eine Empfehlung derzeit nicht abgegeben werden.

Empfehlung der Leitliniengruppe 2020

Aufgrund der Datenlage kann eine Empfehlung zur grundsätzlichen Laser-Haarentfernung derzeit nicht abgegeben werden. Wenn bei jungen Patienten mit familiärer Belastung, mit frühen oder mehrfachen Rezidiven alle Mittel zur Rezidivprophylaxe ausgeschöpft werden müssen, kann eine Laser-Epilation tief intergluteal als Einzelfallentscheidung erwogen werden.

Spätfolgen

Empfehlung der Leitliniengruppe 2020

Spätfolgen, insbesondere die Entstehung eines bösartigen Tumors, sind möglich aber sehr selten. In den meisten Fällen bestand eine Krankheitsdauer von mehr als 15 Jahren.

Dr. A. Ommer, End- und Dickdarm-Zentrum Essen
Prof. Dr. I. Iesalnieks, Klinikum Bogenhausen München
Prof. Dr. Dr. Dietrich Doll, St.Marienhospital, Vechta

Dr. E. Berg, Prosper-Hospital Recklinghausen
Prof. Dr. D. Bussen, End- und Dickdarm-Zentrum Mannheim
Prof. Dr. A. Fürst, Caritas Krankenhaus Regensburg
Prof. Dr. A. Herold, End- und Dickdarm-Zentrum Mannheim
Prof. Dr. F. Hetzer, Viszeralchirurgie Bellaria, Zürich, Schweiz
Dr. G. Osterholzer, Enddarmzentrum München Bavaria München
Priv.-Doz. Dr. S. Petersen, Asklepios-Klinik Altona, Hamburg
Dr. R. Ruppert, Klinikum Neuperlach München
Prof. Dr. O. Schwandner, Krankenhaus der Barmherzigen Brüder, Regensburg
Prof. Dr. M. Sailer, Bethesda-Krankenhaus Hamburg
Prof. Dr. T.H.K. Schiedeck, Klinikum Ludwigsburg
Dr. M. Stoll, End- und Dickdarmzentrum Hannover
Dr. B. Strittmatter, Praxisklinik 2000, Koloproktologie Freiburg i.Br.

für die Deutsche Dermatologische Gesellschaft

Dr. B. H. Lenhard, Praxis für Enddarmerkrankungen Heidelberg
Dr. C. Breitkopf, Enddarmpraxis *Münster* im FranziskusCarré Münster

für die Deutsche Gesellschaft für Verdauungs- und Stoffwechselkrankheiten

Prof. Dr. H. Krammer, Gastroenterologie am End- und Dickdarm-Zentrum
Dr. M. Schmidt-Lauber, Gastroenterologische Praxis Oldenburg

Tabelle 1

Mitglieder der Konsensusgruppe

Abbildung 1

Schematische Darstellung der Pit-Picking-Operation

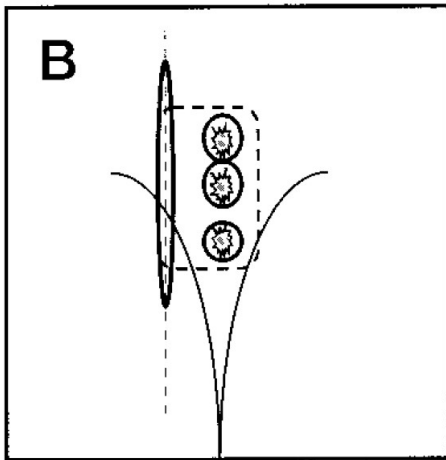


Abbildung 2

Schematische Darstellung der Z-Plastik

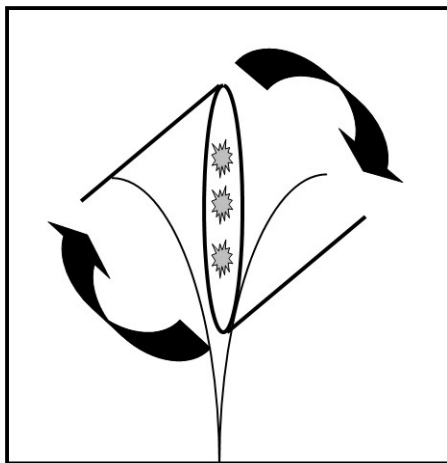


Abbildung 3

Schematische Darstellung der Karydakis-Plastik

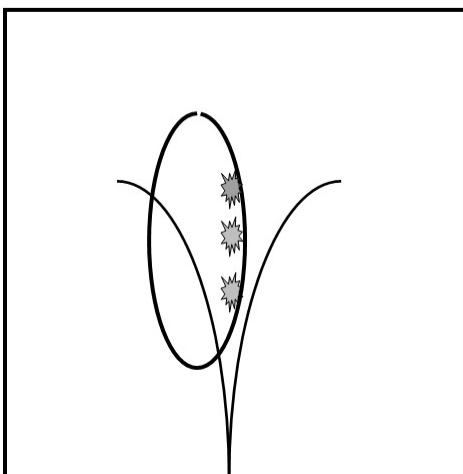


Abbildung 4

Schematische Darstellung der Limberg-Plastik

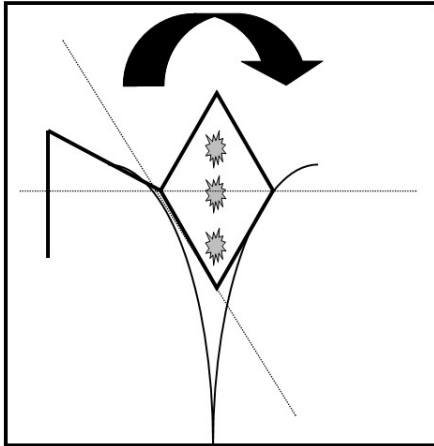


Abbildung 5

Schematische Darstellung der V-Y-Plastik

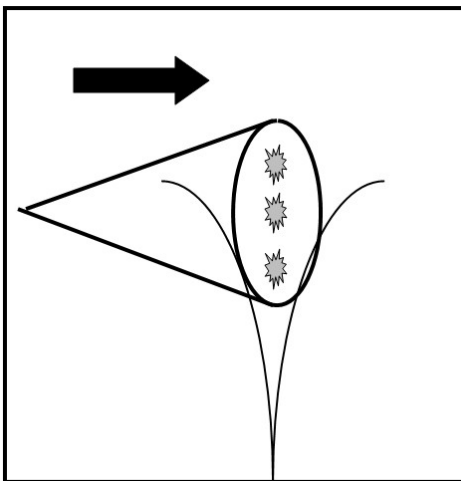


Abbildung 6

Schematische Darstellung des Dufourmentel-Lappens

