

Interdisziplinäre Leitlinie zur Diagnostik und entzündlichen Therapie der Uveitis bei juveniler idiopathischer Arthritis

AWMF-Registernummer: 045-012

Heiligenhaus A¹, Minden K², Tappeiner C¹, Baus H⁵, Bertram B³, Deuter C¹, Foeldvari I², Föll D², Frosch M², Ganser G², Gaubitz M⁴, Günther A², Heinz C¹, Horneff G², Huemer C², Kopp I⁶, Lutz T², Michels H², Neß T¹, Neudorf U², Pleyer U¹, Schneider M⁴, Schulze-Koops H⁴, Thureau S¹, Zierhut M¹, Lehmann HW².

Schlüsselwörter:

Evidenz-basierte Medizin, Jugendliche, Kinder, juvenile idiopathische Arthritis, Konsensus, rheumatische Erkrankungen, Therapie, Uveitis.

Key words:

Adolescence, children, consensus, evidence-based medicine, juvenile idiopathic arthritis, rheumatic diseases, therapy, uveitis.

Leitlinie

der Deutschen Ophthalmologischen Gesellschaft (DOG)¹ und der Gesellschaft für Kinder- und Jugendrheumatologie (GKJR)² unter Mitwirkung folgender Fachgesellschaften:

Berufsverband der Augenärzte (BVA)³

Deutsche Gesellschaft für Rheumatologie (DGRh)⁴

Patientengruppe an Uveitis erkrankter Kinder und deren Familien⁵.

Methodisch nach AWMF-Regeln für das Leitlinienregister geprüft durch die AWMF; methodische Begleitung⁶

Einleitung

Leitlinien der Wissenschaftlichen Medizinischen Fachgesellschaften (AWMF) sind systematisch entwickelte Hilfen für Ärzte zur Entscheidungsfindung in spezifischen klinischen Situationen [12, 52]. Sie beruhen auf aktuellen wissenschaftlichen Erkenntnissen und in der Praxis bewährten Verfahren und sorgen für mehr Sicherheit in der Medizin. Sie sollen auch ökonomische Aspekte berücksichtigen. Die Leitlinien sind für Ärzte rechtlich nicht bindend und haben daher weder haftungsbegründende noch haftungsbindende Wirkung.

Vorbemerkungen

Uveitiden können bei Kindern und Jugendlichen im Zusammenhang mit verschiedenen entzündlich-rheumatischen Erkrankungen auftreten. Die häufigste einer Uveitis im Kindes- und Jugendalter zugrundeliegende rheumatische Erkrankung ist die juvenile idiopathische Arthritis (JIA) [25, 54, 140, 231]. Bei chronischem Verlauf führen Uveitiden bei Kindern häufig zu einer Visusminderung. Gerade bei der JIA besteht ein hohes Risiko für komplizierte Uveitisverläufe [28, 30, 39, 41, 50, 84, 109, 203, 220]. In früheren Kollektiven mit JIA-assoziiierter anteriorer Uveitis war die Erblindungsrate hoch (bis 30%), unter adäquatem Screening und Ausschöpfung der aktuellen Therapieoptionen lässt sie sich deutlich senken [109, 203]. Dennoch ist im Vergleich zu Uveitisformen im Erwachsenenalter das Risiko für irreparable Folgeschäden und die damit verbundene Minderung der Lebensqualität bei im Kindes- und Jugendalter auftretenden Uveitiden immer noch sehr groß [213]. Somit ist eine frühzeitige Diagnosestellung und adäquate Versorgung vor Manifestation bleibender Schäden besonders wichtig. Die häufigsten Gründe für die Visusminderung sind Katarakt, Glaukom und Makulaschäden [50, 75, 213, 220].

Die bei weitem häufigste chronische entzündlich-rheumatische Erkrankung im Kindes- und Jugendalter ist die juvenile idiopathische Arthritis, definiert nach der international angewendeten aktuellen ILAR Klassifikation [160]. In den vorliegenden Studien zur JIA-assoziierten anterioren Uveitis wurden bestimmte klinische und Laborparameter als prognostische Faktoren herausgestellt.

Der Nachweis von okulären Komplikationen bei Erstdiagnose der Uveitis ist ein wichtiges prognostisches Kriterium für die Entwicklung weiterer Komplikationen [75]. Besonders kritisch erscheint ein langer chronischer Entzündungsverlauf. Bereits ein

milder Zellgrad in der Vorderkammer ($\geq 0,5+$) geht mit einem erhöhten Risiko für eine Visusminderung einher [220].

Die bisher bekannten Risikofaktoren für okuläre Komplikationen und einen schlechten Visusverlauf [28, 30, 33, 39, 41, 50, 84, 98, 99, 108, 109, 139, 141, 153, 159, 203, 211, 220, 238, 242] werden in Tabelle 1 dargestellt. Die diesbezügliche Relevanz des männlichen Geschlechtes als Risikofaktor wird kontrovers beurteilt [39, 75, 94, 95].

Tabelle 1

Risikofaktoren für okuläre Komplikationen und einen schlechten Visusverlauf

-
- Schlechter initialer Visus ($< 0,3$)
 - Hohe Entzündungsaktivität der Uveitis bei Erstdiagnose ($\geq 2+$ Zellen)
 - Vorderkammer-Tyndall 1+ oder Laser flare > 20 photon units / ms
 - Katarakt
 - Uveitismanifestation vor der Arthritis
 - Kurzes Intervall zwischen Arthritis- und Uveitisbeginn (< 6 Monate)
 - Frühes Erkrankungsalter (≤ 5 . Lebensjahr)
 - Lange Erkrankungsdauer
 - Makulaödem
 - Dichte Glaskörpertrübung ($>2+$)
 - Okuläre Hypotonie
 - Glaukom
 - Ungenügende Compliance
-

Nach den vorliegenden Studien kommt der frühen Diagnose eine herausragende Bedeutung für die Langzeitprognose zu [75, 108, 217]. Daher sollte unmittelbar nach dem Auftreten der Arthritis auch bei fehlenden Symptomen eine Vorstellung beim Augenarzt erfolgen und ein engmaschiges augenärztliches Screening begonnen werden (wird im Verlauf dargestellt). Dies ist umso wichtiger, da

Visusbeeinträchtigungen von Kindern häufig nicht wahrgenommen werden. Die bislang in Studien vorgeschlagenen Screeningintervalle orientieren sich an der Uveitisinzidenz der einzelnen JIA Kategorien, dem Nachweis von antinukleären Antikörpern (ANA), dem Erkrankungsalter und der Arthritisdauer und der typischen Uveitissymptomatik (symptomatisch, gerötet und schmerzhaft versus asymptomatisch am äußerlich unauffälligen Auge) [31, 75, 217].

Obwohl es bis auf zwei Ausnahmen [164, 167, 168] keine kontrollierten Therapiestudien gibt, belegen die vorliegenden Publikationen vor und nach der Einführung des Screenings und dem Einsatz von Disease-modifying antirheumatic drugs (DMARDs), dass sich bei schwerem Verlauf die Langzeitprognose mit dem Einsatz des Screenings und dieser Substanzen verbessern lässt (wird unten dargestellt).

Ziele

Wegen der uneinheitlich angewendeten Behandlungsmaßnahmen bei Uveitispatienten mit JIA und der damit verbundenen Risiken wurde in der vorliegenden Leitlinie angestrebt, eine dem individuellen Schweregrad angepasste einheitliche, aktuelle und qualitativ hochwertige Versorgung der Patienten auf der Basis der Evidenz und eines Expertenkonsensus zu erarbeiten.

Dabei werden folgende Ziele angestrebt:

- Verbesserung der Versorgung der Patienten,
- Berücksichtigung des aktuellen Standes der evidenzbasierten Medizin zum Thema Uveitis,
- Festlegung von sinnvoller Diagnostik und Screeningintervallen,
- Erarbeitung eines Therapiealgorithmus mit Darstellung als Flussdiagramm
- und Förderung der Patientenversorgung in interdisziplinären Netzwerken.

Adressaten und Anwendungsbereich

Die Leitlinie wurde erstellt für Augenärzte, Kinderärzte und (insbesondere Kinder- und Jugend-) Rheumatologen, die Uveitispatienten mit JIA behandeln und betreuen.

Die Leitlinie soll zur Entscheidungsfindung beim Nachweis einer Uveitis und ihrer Komplikationen und ihrer Behandlung dienen. Bei dem Einsatz von DMARDs sollten Erfahrung im Umgang und Monitoring der jeweiligen Präparate gegeben sein. Der Anwendungsbereich der Leitlinie umfasst sowohl die ambulante als auch die stationäre Versorgung. Weitere Adressaten sind medizinisch-wissenschaftliche Fachgesellschaften, gesundheitspolitische Einrichtungen und Entscheidungsträger auf Bundes- und Landesebene, Kostenträger sowie die Öffentlichkeit zur Information.

Klassifikation und Schweregrad

Die Einteilung der Uveitis im Kindesalter erfolgt nach der entzündlich-rheumatischen Grunderkrankung (Tabelle 5, siehe unten). Bei der JIA-assoziierten Uveitis handelt es sich im typischen Fall um eine anteriore Uveitis (Tabelle 2) mit chronischem oder rezidivierendem Verlauf [90]. Bei dieser zeigen sich nicht selten:

- Ein unterschiedlich häufiges Auftreten einer Uveitis
- Typische klinische Symptome und Befunde der Uveitis
 - oftmals asymptomatisch: keine Rötung, kein Schmerz, ggf. Lichtempfindlichkeit, typischerweise äußerlich unauffälliges Auge, ohne Spaltlampenuntersuchung oft keine Hinweise auf eine Entzündung
 - seltener symptomatisch: gerötetes, schmerzhaftes Auge, Lichtscheu

Die weitere Differenzierung erfolgt nach

- Schwere der Entzündung (Tabellen 3 und 4)
- Zahl der betroffenen Augen: ein- oder beidseitig
- Komplikationen
- Faktoren für eine ungünstige Prognose und drohende Visusminderung: Uveitisbeginn vor Arthritisbeginn, kurze Dauer zwischen Arthritis- und Uveitisbeginn, schlechter Ausgangsvisus (Visus < 0,3), okuläre Hypotonie (Augeninnendruck \leq 6mmHg), Glaukom (IOP- Anstieg > 10mmHg im Vergleich zu Ausgangswerten, IOP \geq 30mmHg, glaukomtypische Gesichtsfelddefekte und / oder Optikopathie), Katarakt, persistierende okuläre Entzündungsaktivität,

Makulaödem, dichte Glaskörpertrübungen, hoher Eiweißgehalt in der Vorderkammer [28, 30, 33, 39, 41, 50, 80, 84, 98, 99, 108, 109, 139, 141, 153, 159, 203, 211, 217, 220, 239, 242].

Tabelle 2

Anatomische Uveitis-Klassifikation nach der SUN*-Arbeitsgruppe

Typ	Primärer Entzündungsort	Schließt mit ein:
Anteriore Uveitis	Vorderkammer	Iritis Iridozyklitis Anteriore Zyklitis
Intermediäre Uveitis	Glaskörper	Pars planitis Posteriore Zyklitis Hyalitis (Vitritis)
Posteriore Uveitis	Netzhaut oder Aderhaut	Fokale, multifokale oder diffuse Choroiditis, Chorioretinitis, Retinochoroiditis, Retinitis, Neuroretinitis
Panuveitis	Vorderkammer und Glaskörper und Netzhaut oder Aderhaut	

* SUN = Standardization of uveitis nomenclature [90]

Tabelle 3

Schema für die Gradeinteilung von Vorderkammerzellen nach der SUN*-Arbeitsgruppe [90]

Grad	Zellen pro Feld (Spaltlampe 1mm x 1mm)

0	<1
0.5+	1-5
1+	6-15
2+	16-25
3+	26-50
4+	>50

*SUN = Standardization of uveitis nomenclature

Das Hypopyon wird unabhängig von der Zellzahl in der Vorderkammer dokumentiert.

Tabelle 4

Schema für die Gradeinteilung des Tyndall-Effektes nach der SUN*-Arbeitsgruppe

Grad	Beschreibung
0	Kein Tyndall
1+	Tyndall gerade sichtbar
2+	Tyndall gut sichtbar (Iris und Linsendetails klar)
3+	Tyndall ausgeprägt (Iris und Linsendetails verschwommen)
4+	massiver Tyndall (Fibrin oder plastisches Kammerwasser)

* SUN = Standardization of uveitis nomenclature [90]

Diagnostik

Rheumatische Erkrankungen im Kindesalter

Differentialdiagnostik von Uveitiden bei rheumatischen Erkrankungen im Kindesalter [5].

Tabelle 5

Zuordnung von Uveitishäufigkeit, dem Vorkommen verschiedener supportiver Labormarker und der klinischen Uveitissymptomatik zu den wichtigen im Kindes- und Jugendalter mit Uveitis-assoziierten Erkrankungsentitäten

Erkrankung	Uveitishäufigkeit und klinische Präsentation	Supportive Labormarker	Typische klinische Symptomatik am Auge
1 JIA			
1.1 RF-negative Polyarthritits	5-10%, oft bds.	ANA (30%)	Asymptomatisch
1.2 RF-positive Polyarthritits	<1%	IgM-RF	
1.3 Systemische Arthritis	<1%	∅	
1.4 Oligoarthritits	Beginn Kleinkindalter: 15-40%, oft bds.	Beginn Kleinkindalter: ANA 70-90%	Beginn Kleinkindalter: asymptomatisch
Persistierende Oligoarthritits	15-20%		
Extended Oligoarthritits	20-40%		
1.5 Psoriasisarthritits	a) Beginn Kleinkindalter: bis 20%, oft bds. b) Beginn Schulkindalter: 10%	a) ANA 40-50% b) ANA 10%	a) Asymptomatisch b) Symptomatisch, asymptomatisch
1.6 Enthesitis-assoziierte Arthritis	10%, wechselseitige Schübe	HLA-B27 40-70%	Symptomatisch oder asymptomatisch
2 Juvenile ankylosierende Spondylitits	10-15%, wechselseitige Schübe	HLA-B27 60-90%	Symptomatisch

Erkrankung	Uveitishäufigkeit und klinische Präsentation	Supportive Labormarker	Typische klinische Symptomatik am Auge
3 Reaktive Arthritis	5-10%	HLA-B27 40-50%	Symptomatisch
4 Chronisch entzündliche Darmerkrankungen	Bis 10-15%, wechselseitige Schübe	HLA-B27 40-50%	A-/symptomatisch
5 Sarkoidose 5a Blau-Syndrom	60-70% (infantile Sarkoidose), oft bds., Blau Syndrom familiär	Mutation im NOD2-Gen	Asymptomatisch
6 Morbus Behçet	10-50%, oft bds.	HLA-B51 (40-60%)	a) Ant. Uveitis - Panuveitis symptomatisch b) post. Uveitis asymptomatisch
7 Systemische Vaskulitiden, Kollagenosen	Unklar	ANCA, ANA, dsDNS Antikörper	Symptomatisch, asymptomatisch
8 Lyme-Arthritis	Unklar	Serologie, Westernblot	a) Ant. Uveitis - symptomatisch b) post. Uveitis – asymptomatisch
9 CAPS	40-60%, oft bds.	Mutation im NLRP3-Gen	a) Ant. Uveitis: a-/symptomatisch b) intermed./posterior: asymptomatisch
10. TINU	Unklar, oft beidseits	Akute interstitielle Nephritis	Asymptomatisch

Definitionen: symptomatisch: gerötetes, oft schmerzhaftes Auge, Lichtscheu;
asymptomatisch: keine Rötung, Schmerz oder Lichtempfindlichkeit, typischerweise äußerlich unauffälliges Auge, ohne Spaltlampenuntersuchung oft keine Hinweise auf eine Entzündung. JIA: juvenile idiopathische Arthritis; RF: Rheumafaktor; ANA: antinukleäre Antikörper; HLA: human leukocyte antigen; NOD: Nukleotid

Oligodimerisation Domain; ANCA: anti-Neutrophile cytoplasmatische Antikörper;
DNS: Desoxyribonukleinsäure; CAPS: Cryopyrin associated periodic syndrome;
TINU: tubuläre interstitielle Nephritis mit Uveitis [163]

1. Juvenile idiopathische Arthritis (JIA)

1.1 Rheumafaktor (RF)-negative Polyarthritits

Häufigkeit der Uveitis: 5-10%.

Arthritistyp: Polyarthritits, große/kleine Gelenke, überwiegend symmetrischer Befall.

Klinische Symptomatik: typischerweise äußerlich unauffälliges Auge, ohne Spaltlampenuntersuchung meist keine Hinweise auf eine Entzündung.

Lokalisation und Verlauf: chronisch rezidivierende anteriore Uveitis.

Komplikationen: Bandkeratopathie, hintere Synechien (Verklebungen zwischen Linse und Iris), Katarakt, Makulaödem, Glaukom.

Prognose: nicht selten schlechte Prognose durch spätes Erkennen der Erkrankung wegen mangelnder klinischer Zeichen und hoher Komplikationsraten [75].

1.2 RF-positive Polyarthritits

Häufigkeit der Uveitis: außergewöhnlich selten. Skleritis ist typisch. Die RF-positive Polyarthritits ist im Kindes- und Jugendalter selten (<5%). Wegen der dementsprechend ungenügenden Datenlage sind keine weitergehenden Angaben bezüglich der Uveitis möglich.

1.3 Systemische Arthritis

Häufigkeit der Uveitis: außergewöhnlich selten. Unbedingt Differentialdiagnose beachten, insbesondere infantile Sarkoidose [97].

Wegen der ungenügenden Datenlage sind keine weitergehenden Angaben bezüglich der Uveitis möglich.

1.4 Oligoarthritis

Häufigkeit der Uveitis: häufig, besonders häufig erkrankten ANA-positive Mädchen im Vorschulalter.

Arthritistyp: Mono- oder Oligoarthritis, asymmetrisch, überwiegend große Gelenke.

Verlaufsformen: persistierende Oligoarthritis: Entzündung bleibt auf maximal 4 Gelenke beschränkt; extended Oligoarthritis: Entzündung weitet sich nach > 6 Monaten auf 5 oder mehr Gelenke aus.

Klinische Symptomatik: typischerweise äußerlich unauffälliges Auge, Entzündung meist nur durch Spaltlampenuntersuchung zu erkennen. Im Verlauf meist beide Augen betroffen. Bei ANA- und gleichzeitiger HLA-B27 Positivität ggf. im Schulalter auch akute, rezidivierende anteriore Uveitis.

Lokalisation und Verlauf: chronische anteriore Uveitis.

Komplikationen: Bandkeratopathie, hintere Synechien, Katarakt, Makulaödem, Glaukom, Hypotonie, Glaskörpertrübungen.

Prognose: nicht selten schlechte Prognose durch spätes Erkennen der Erkrankung wegen mangelnder klinischer Zeichen und hoher Komplikationsraten [33, 50, 75, 80, 108, 109, 128, 141].

1.5 Psoriasisarthritis

Häufigkeit der Uveitis: 10-20%.

Arthritistyp: eher Oligoarthritis-Typ, große/kleine Gelenke, Daktylitis.

a) Beginn im Kleinkindalter:

Klinische Symptomatik: typischerweise äußerlich unauffälliges Auge, ohne Spaltlampenuntersuchung meist keine Hinweise auf eine Entzündung. Gelegentlich auch symptomatisch.

Lokalisation und Verlauf: chronisch rezidivierende anteriore Uveitis.

Komplikationen: hintere Synechien, Katarakt, Makulaödem, Glaukom.

Prognose: nicht selten schlechte Prognose durch spätes Erkennen der Erkrankung wegen mangelnder klinischer Zeichen und hoher Komplikationsraten [75, 141, 179]. Bei ANA- und gleichzeitig HLA-B27 Positivität ggf. im Schulalter auch akute, rezidivierende anteriore Uveitis.

b) Beginn im Schulalter

Klinische Symptomatik: oft gerötetes Auge, meist auch ohne Spaltlampenuntersuchung Hinweise auf eine Entzündung; asymptomatischer Verlauf möglich.

Lokalisation und Verlauf: akute, rezidivierende anteriore Uveitis, eventuell auch chronische anteriore Uveitis.

Komplikationen: hintere Synechien, Katarakt, Makulaödem, Glaukom.

Prognose: meist gute Prognose bei akuter, rezidivierender anteriorer Uveitis, da frühzeitige Untersuchung beim Augenarzt. Bei asymptomatischer chronischer anteriorer Uveitis schlechtere Prognose (vgl. oben) [84, 99, 108, 109, 128, 137, 175, 208].

1.6 Enthesitis-assoziierte Arthritis

Häufigkeit der Uveitis: 7-10%, Knabenwendigkeit von Arthritis und Uveitis

Arthritistyp: Oligo- oder auch Polyarthritis, Schwerpunkt untere Extremität, große/kleine Gelenke. Im Verlauf gegebenenfalls Iliosakralgelenke (ISG) und später auch Wirbelsäule (--> Übergang in juvenile ankylosierende Spondylitis) mit betroffen. Enthesitiden.

Klinische Symptomatik: typischerweise gerötetes Auge, Schmerzen, Lichtscheu, meist auch ohne Spaltlampenuntersuchung Hinweise auf eine intraokulare Entzündung. Im Schub in aller Regel nur ein Auge betroffen, die Seite kann von Schub zu Schub aber wechseln.

Lokalisation und Verlauf: symptomatische oder asymptomatische (ca. 30%) rezidivierende anteriore Uveitis.

Komplikationen: nicht selten. Hintere Synechien, Katarakt, Makulaödem, Glaukom.

Prognose: meist gute Prognose, wenn frühzeitige Untersuchung beim Augenarzt [133, 137, 138, 232].

2. Juvenile ankylosierende Arthritis

Häufigkeit der Uveitis: 10-15%.

Arthritistyp: *Periphere Arthritis:* Oligo- oder auch Polyarthritis, Schwerpunkt untere Extremität, große/kleine Gelenke. *Axiale Manifestationen:* ISG, Wirbelsäule. – *Zusätzlich:* Enthesitiden.

Klinische Symptomatik: typischerweise gerötetes Auge, Schmerzen, Lichtscheu, meist auch ohne Spaltlampenuntersuchung Hinweise auf eine Entzündung. Im Schub ist in aller Regel nur ein Auge betroffen. Bei erneutem Schub kann auch das andere Auge betroffen sein.

Lokalisation und Verlauf: akute, rezidivierende anteriore Uveitis.

Komplikationen: hintere Synechien, Katarakt, Makulaödem, Glaukom.

Prognose: meist gute Prognose, da frühzeitige Untersuchung beim Augenarzt [128].

3. Reaktive Arthritis

Häufigkeit der Uveitis: 5-10%.

Arthritistyp: akute Mon-/Oligo-, seltener Polyarthritis mit Schwerpunkt untere Extremität, große/kleine Gelenke, gegebenenfalls auch ISG und Wirbelsäule. Enthesitiden.

Klinische Symptomatik: anfangs meist unilateral, bei erneutem Schub kann auch das andere Auge betroffen sein. Typischerweise gerötetes Auge, Schmerzen, Lichtscheu, meist auch ohne Spaltlampenuntersuchung Hinweise auf eine Entzündung, anamnestisch nicht selten Wochen vorher Bindehautentzündung.

Lokalisation und Verlauf: akute, rezidivierende anteriore Uveitis.

Komplikationen: hintere Synechien, Katarakt, Makulaödem, Glaukom.

Prognose: meist gute Prognose, da wegen der klinischen Symptomatik frühzeitige Untersuchung beim Augenarzt [138].

4. Chronisch entzündliche Darmerkrankungen

Formen: Morbus Crohn und Colitis ulcerosa.

Symptome: Diarrhoe, blutiger und schleimiger Stuhl, Bauchkrämpfe, Fisteln, Abszesse, toxisches Megakolon, Gewichtsabnahme.

Häufigkeit der Uveitis: bis zu 15%.

Arthritistyp: Schwerpunkt untere Extremität, oligo- bis polyartikulärer Gelenkbefall.

Klinische Symptomatik: plötzlicher oder schleichender Beginn und chronischer Verlauf.

Lokalisation und Verlauf: akute sowie chronische anteriore Uveitis, selten auch intermediäre oder posteriore Uveitis.

Komplikationen: Synechien, Katarakt, Glaskörpertrübungen, Makulaödem, Glaukom.

Prognose: abhängig von der Art der Manifestation [126, 177].

5. Sarkoidose

(klinisch und histologisch ähnliche Sonderform: Blau-Syndrom, autosomal-dominant vererbbar)

Häufigkeit der Uveitis: bei infantiler Sarkoidose 60-70%, oft beidseitig.

Arthritistyp: Polyarthritis, bei Blau-Syndrom: Kamptodaktylie (Beugekontrakturen der Finger und Zehen).

Klinische Symptomatik: bei anteriorer Uveitis oder Panuveitis können die typischen Entzündungszeichen wie Rötung, Lichtscheu, Tränenfluss auftreten oder fehlen, dann Diagnosestellung nur durch Spaltlampenuntersuchung. Bei intermediärer oder posteriorer Uveitis meist klinisch asymptomatisch.

Lokalisation und Verlauf: Uveitis anterior am häufigsten als chronische granulomatöse Iritis. In 40-50% Panuveitis.

Komplikationen: hintere Synechien, Katarakt, Glaskörpertrübungen, Makulaödem und -narben, Glaukom.

Prognose: variable, teils schlechte Prognose, insbesondere bei Frühmanifestation [72, 138].

6. Morbus Behçet

Häufigkeit der Uveitis: 10-50% (in Deutschland meist türkische, gelegentlich aber auch deutsche Kinder).

Arthritistyp: Oligoarthritis überwiegend der großen Gelenke, etwa 30% polyartikulär, vorrangig eher bipolare Aphthose, Myositis, Thromboseneigung.

Klinische Symptomatik: bei anteriorer Uveitis oder Panuveitis typischerweise gerötetes Auge, eventuell Hypopyon; dann auch ohne Spaltlampenuntersuchung Hinweise auf eine Entzündung. Bei posteriorer Uveitis meist klinisch asymptomatisch. Meist bilaterale Manifestation.

Lokalisation und Verlauf: akute, rezidivierende anteriore, posteriore oder Panuveitis.

Komplikationen: hintere Synechien, Katarakt, Makulaödem, fokale Retinitis, Gefäßverschlüsse, Netzhautblutungen, Gefäßproliferationen, Netzhautablösung, Optikusatrophie.

Prognose: oft schlechte Prognose wegen hoher Komplikationsraten [21, 112].

7. Systemische Vaskulitiden, Kollagenosen

Häufigkeit der Uveitis: unklar. Gehäuft Konjunktivitis und Skleritis.

Wegen ungenügender Datenlage keine weitergehenden Angaben bezüglich der Uveitis möglich.

8. Lyme-Arthritis

Häufigkeit der Uveitis: unklar.

Arthritistyp: meist Mon- oder Oligoarthritis mit Schwerpunkt Knie, gelegentlich auch polyarthritisch.

Klinische Symptomatik: bei anteriorer Uveitis und Panuveitis eventuell gerötetes Auge, dann auch ohne Spaltlampenuntersuchung Hinweise auf eine Entzündung. Bei intermediärer oder posteriorer Uveitis klinisch eventuell Sehverschlechterung, Mouches volantes, sonst eher asymptomatisch.

Lokalisation und Verlauf: akute oder chronische anteriore, intermediäre und posteriore Uveitis oder Panuveitis.

Komplikationen: unklar (ungenügende Datenlage).

Prognose: bei frühzeitiger Therapie gute Prognose, sonst abhängig von den Komplikationen [89].

9. Cryopyrin associated periodic syndrome (CAPS; umfasst CINCA: Chronic Infantile Neurological Cutaneous Articular Syndrom/NOMID: Neonatal Onset

Multiinflammatory Disease; MWS: Muckle Wells Syndrom; FCAS: Familial Cold Autoinflammatory Syndrome)

Häufigkeit der Uveitis: 40-60% (1-2 pro 1000 Kinder mit rheumatischen Erkrankungen).

Arthritistyp: bei 50% symmetrische Oligo- bis Polyarthritis vorwiegend der großen, aber auch kleiner Gelenke. Bei weiteren 50% Arthralgien, transiente Schwellungen oder degenerative Arthropathie. Eventuell auffallende Hypertrophie von distalem Femur, Patella und Tibia. Vorrangig aber z.B. Fieber, Dermatitis, Hörstörungen.

Klinische Symptomatik: meist chronische anteriore Uveitis mit äußerlich geringer Entzündungssymptomatik, aber auch intermediäre und posteriore Uveitis, klinisch zunächst weitgehend asymptomatisch. Neuroophthalmologische Manifestationen mit Papillenödem und Optikusatrophie (80%).

Lokalisation und Verlauf: rezidivierende anteriore und posteriore Uveitis, eventuell auch intermediäre Manifestation und Panuveitis.

Komplikationen: hintere Synechien, Katarakt, Glaskörpertrübungen, Makulaödem und -narben, Glaukom, Papillenödem und Optikusatrophie.

Prognose: in ca. 25% signifikante bleibende Schäden. Eventuell Erblindung durch Optikusatrophie [45, 138].

10. Tubuläre interstitielle Nephritis mit Uveitis (TINU)

Häufigkeit der Uveitis: unklar.

Systemerkrankung: Nephritis mit Fieber (ca. 40%), Gewichtsverlust, Müdigkeit, Übelkeit, Anorexie, Anämie, Bauchschmerzen.

Klinische Symptomatik: meist akute bds. anteriore Uveitis, aber auch intermediäre und posteriore Uveitis, klinisch zunächst weitgehend asymptomatisch.

Lokalisation und Verlauf: rezidivierende anteriore Uveitis und eher chronische intermediäre oder posteriore Uveitis / Chorioretinitis.

Komplikationen: hintere Synechien, Katarakt, Glaskörpertrübungen, Makulaödem und -narben, Glaukom, Papillenödem.

Prognose: gut.

[6, 127]

Leitsymptome der JIA-assoziierten anterioren Uveitis

Es gibt zwei Erscheinungsformen (zu Häufigkeiten siehe Tabelle 5)

- Chronische anteriore Uveitis mit schleichendem Beginn (asymptomatisch): häufig initial ohne oder mit wenig Symptomatik, ansonsten Visusminderung, Mouches volantes, Druckgefühl.
- Akute anteriore Uveitis (symptomatisch): Schmerz, Rötung, Tränenfluss, Lichtscheu, Visusminderung.

Durchführung der Diagnostik bei Uveitis oder V.a. Uveitis

Die augenärztliche Diagnostik orientiert sich am Augenbefund:

Diagnostische Verfahren und ihre Zielsetzung

Folgende Verfahren sind zwingend notwendig bei Erstvorstellung und Rezidiven sowie fakultativ bei Kontrolluntersuchungen:

- Anamnese: welche Beschwerden und seit wann (insbesondere Schmerzen, Rötung, Sehverschlechterung)? Beginn (akut oder schleichend)? Vorhergehende Entzündungen/Operationen/Verletzungen der Augen? Verlauf (erstmalig oder wiederholt)? Bekannte systemische Grunderkrankungen? Begleitsymptome?
- Visusbestimmung mit bester Korrektur: Einschätzung der Einschränkung der Sehfähigkeit und Amblyopie (ggf. Skiaskopie).
- Spaltlampenuntersuchung: auf das Vorliegen einer Uveitis und ggf. des Schweregrades der Entzündung (Bestimmung der Zellzahl und des Tyndall Effektes in der Vorderkammer; Tabellen 3 und 4) und auf das Vorliegen von

Komplikationen (z.B. Bandkeratopathie, Synechien, Rubeosis iridis, Katarakt, Glaskörpertrübungen).

- Tonometrie (vorzugsweise applanatorisch): frühzeitiges Erkennen eines erhöhten (okuläre Hypertension, Glaukom) oder verminderten Augeninnendruckes (Hypotonie, ggf. Phthisis bulbi).
- Ophthalmoskopie: Untersuchung des zentralen Augenhintergrundes möglichst binokular auf die Beteiligung von Papille, Aderhaut und Retina (z.B. Makulaödem, epiretinale Membran, CNV); jedes Auge sollte mindestens einmal in medikamentöser Mydriasis auch peripher untersucht werden. Je nach Befund und Verlauf sollten erneute Untersuchungen in Mydriasis erfolgen.
- Dokumentation, Befundbesprechung und Beratung.

Bei klinischem V.a. das Vorliegen einer Grunderkrankung oder bestimmten Augenkomplikationen sind Zusatzuntersuchungen erforderlich:

Bei chronisch aktiver und schwerer Uveitis sollten die Patienten Ärzten mit entsprechender Kompetenz in der Behandlung der JIA-Uveitis (insbesondere an Uveitiszentren) zugewiesen werden.

- Weiterführende Anamnese: Hinweise auf: frühere Erkrankungen? Rheumatische oder Gelenk-Beschwerden? Atemwegs-Erkrankungen? Magen-Darm-Erkrankungen? Urogenitale Erkrankungen? Erkrankungen im Mund oder Rachen (Aphthen)? Nierenerkrankungen? Hauterkrankungen? Neurologische Erkrankungen und / oder Symptome? Umgang mit Tieren? Zeckenstich? Malignome? Medikamente? Soziale Situation? Seelische Belastungen? Umfeldanamnese (Systemerkrankungen, Augenentzündungen)? Familiäre Häufung?
- Weitere altersentsprechende Basisdiagnostik (z.B. bei durch den Lokalbefund nicht zu erklärender Visusminderung oder bei Patienten, die sich erstmals oder nach einem Intervall von über einem Jahr nach der letzten augenärztlichen Basisdiagnostik vorstellen, siehe DOG- und BVA-Leitlinien Nr. 2 - 4).
- Diagnostische Pupillenerweiterung (Mydriasis): Darstellung der durch Synechien entrundeten Pupille. Die Methode ist auch für die Durchführung durch die Eltern geeignet als einfache Möglichkeit, bei besonders gefährdeten Uveitispatienten

während der Zeit zwischen zwei Spaltlampenkontrollen Hinweise auf Synechienbildung zu bekommen und eine sofortige Kontrolle durch den Augenarzt zu veranlassen. Dabei wird mindestens 1mal pro Woche abends ein kurzwirksames Mydriatikum gegeben. Da das kurzwirksame Mydriatikum im Falle eines Schubes die Synechien meist nicht löst, ist dies ein Hinweis für die Eltern auf einen neuen Schub.

- Prüfung der Augenstellung und –beweglichkeit.
- Erneute binokulare Untersuchung des gesamten Glaskörpers und Augenhintergrundes.
- Gonioskopie (insbesondere bei granulomatöser anteriorer Uveitis und erhöhtem Augeninnendruck).
- Perimetrie: zentral (z.B. Amsler-Test) bei V.a. Makulabeteiligung; und peripher bei Sekundärglaukom.
- Optische Kohärenztomographie (OCT): Nachweis eines zystoiden Makulaödems oder anderer Mitbeteiligung der Netzhaut, falls der funduskopische Befund nicht eindeutig ist. Bei dann noch unklaren Befunden ist eine Fluoreszeinangiographie sinnvoll. Mittels hochauflösender spectral domain OCT-Bildgebung kann auch der Vorderkammerzellbefund analysiert werden. Dieses spezielle OCT-Vorderkammerreiz-Modul wird jedoch aufgrund fehlender breiter Verfügbarkeit nicht in der klinischen Routine verwendet [5].
- Sonographie des Auges: z.B. bei fehlendem oder unzureichendem Funduseinblick; z.B. Ausschluss von Raumforderungen, intraokulären Fremdkörpern, Netzhautablösung, Sklerabeteiligung. Ggf. kann der vordere Augenabschnitt bis zum Äquator mit einer hoch-auflösenden Ultraschall-Biomikroskopie (30 bis 50 MHz) untersucht werden.
- Bei visusbedrohten und wenig kooperierenden Kleinkindern kann eine Untersuchung in Analgosedierung erforderlich sein.
- Bei Beteiligung der hinteren Augenabschnitte und/oder Nachweis einer systemischen Grunderkrankung siehe DOG- und BVA-Leitlinie Nr. 24a (Uveitis intermedia) und 24b (nichtinfektiöse Uveitis posterior) (<http://www.augeninfo.de/leit/leit24.htm>).

- Kommunikation zwischen Augenarzt und Kinder- und Jugendrheumatologen zur weiteren Diagnostik entsprechend Anamnese, Verlauf und Befund [87, 190].

An der Uveitis sich orientierende Diagnostik zum Ausschluss von assoziierten Systemerkrankungen:

Die Basisdiagnostik orientiert sich bevorzugt an der anatomischen Uveitisform und sollte der vermuteten Krankheitsursache und der Anamnese entsprechend angepasst werden [87, 174]. Weitere Untersuchungen und die Beurteilung der Laborwerte, die für die differentialdiagnostische Zuordnung der Uveitis wesentlich sein können, soll ein Kinder- und Jugendrheumatologe vornehmen.

Es ist eine effektive und ökonomische Diagnostik anzustreben. Die Auswahl der diagnostischen Verfahren wird nach der klinischen Verdachtsdiagnose ausgerichtet.

Ausschlussdiagnostik

Es sollte eine Diagnostik zum Ausschluss von Infektionserkrankungen erfolgen. Für den Ausschluss von Uveitis Maskerade-Syndromen (z.B. Retinoblastom, Medulloepitheliom, maligne Lymphome / Leukämien, M. Coats, Neuroblastom, juveniles Xanthogranulom) [190] kommen die Ophthalmoskopie und ggf. entsprechende weiterführende diagnostische Maßnahmen (Knochenmarkspunktion bei Leukämieverdacht, MRT Schädel) in Betracht.

Entbehrliche Diagnostik

Die Diagnostik sollte sich gezielt nach der Verdachtsdiagnose und der okulären Lokalisation richten. Eine ungezielte Fokussuche (z.B. durch zahnärztliche Diagnostik) ist obsolet.

Durchführung

Die Diagnostik am Auge soll durch den Augenarzt durchgeführt werden, insbesondere bei Kleinkindern durch einen Augenarzt mit spezieller Erfahrung in der Betreuung von Kindern mit Uveitis.

Die Häufigkeit der augenärztlichen Kontrolluntersuchungen bei Patienten mit bereits diagnostizierter Uveitis sollte vom individuellen Uveitisverlauf abhängig gemacht werden. Bei höherem Entzündungsgrad ($\geq 2+$ Vorderkammerzellen) und/oder strukturellen uveitisbedingten Komplikationen (z.B. Glaukom) können nach Meinung der Leitliniengruppe wöchentliche oder ggf. sogar häufigere Kontrollen erforderlich sein [22]. Nach dem Erreichen von Reizfreiheit sollte wenigstens 3-monatlich weiter kontrolliert werden.

Weitere Untersuchungen und die Beurteilung der Laborwerte, die für die differentialdiagnostische Zuordnung der Uveitis wesentlich sein können, soll ein Kinder- und Jugendrheumatologe vornehmen oder sofern nicht zeitnah verfügbar, ein besonders erfahrener Kinderarzt.

Uveitis-Screening bei juveniler idiopathischer Arthritis

Bei Erstdiagnose der JIA soll innerhalb von zwei Wochen eine Vorstellung beim Augenarzt erfolgen, auch bei fehlender Augensymptomatik. Für die juvenile Arthritis bislang ohne diagnostizierte Uveitis sollten regelmäßige augenärztliche Kontrollintervalle erfolgen mit dem Ziel, dass die Uveitis noch vor der Manifestation irreversibler Folgeschäden festgestellt wird [7, 31, 75, 83, 98, 100, 159, 228]. Die Inzidenz der Uveitis war in den Studien abhängig von der JIA-Subgruppe, ANA-Positivität, dem Erkrankungsalter und der Krankheitsdauer. Die Meinung der Leitliniengruppe zum Screening von Kindern ohne bereits diagnostizierte Uveitis ist in Tabelle 6 dargestellt und stimmt überwiegend mit denen eines spanischen Leitlinienprozesses überein [22]. Nach aktuellen Daten aus dem ICON Register kann keine allgemeine Empfehlung zur Verkürzung der aktuellen Screeningintervalle im ersten Erkrankungsjahr erfolgen [233]. Nur bei der Enthesitis-assoziierten Uveitis sollten wegen des möglichen asymptomatischen und schweren Uveitisverlaufes kürzere Screeningintervalle erfolgen [179, 232]. Ein mögliches genetisches Screening bei allen JIA Patienten hinsichtlich des Uveitisrisikos (Serin in Position 11 in HLA-DR β 1) könnte die Screeningintervalle künftig beeinflussen [135, 71]. Das Risiko für das Auftreten und auch eine Reaktivierung der Uveitis wird zudem bestimmt von anhaltender oder hoher Krankheitsaktivität der Arthritis (cJADAS) [121, 217].

Tabelle 6

Uveitis-Screening bei juveniler idiopathischer Arthritis

JIA Subgruppe	ANA	Erkrankungsalter (in Jahren)	Krankheitsdauer (in Jahren)	Empfohlene Frequenz von Spaltlampenuntersuchungen (in Monaten) bei Kindern ohne bereits diagnostizierte Uveitis
Oligoarthritis. RF- negative Polyarthritis, Psoriasisarthritis, unklassifizierte Arthritis	+	≤ 6	≤ 4	3
	+	≤ 6	> 4	6
	+	≤ 6	≥ 7	12
	+	> 6	≤ 2	6
	+	> 6	> 2	12
	-	≤ 6	≤ 4	6
	-	≤ 6	> 4	12
	-	> 6	n.r.	12
	Enthesitis- assoziierte Arthritis	n.r.	n.r.	n.r.
RF-positive Polyarthritis, systemische Arthritis	n.r.	n.r.	n.r.	12
Patienten mit bereits diagnostizierter Uveitis	n.r.	n.r.	n.r.	Entsprechend dem individuellen Uveitisverlauf, mindestens 3 monatlich

n.r. = nicht relevant; [modifiziert, nach 75]; *da nicht selten asymptomatischer Verlauf

Antientzündliche Therapie

Kurative Therapie:

Eine kurative Therapie gelingt lediglich bei infektiösen Ursachen einer Uveitis, z.B. bei Lues oder Parasitose.

Antientzündliche Therapie

Bei Patienten mit Uveitis und entzündlich-rheumatischen Erkrankungen ist keine kurative, sondern nur eine antientzündliche, die Entzündung unterdrückende Therapie möglich.

Ziele der Therapie

- Erhalt des Sehvermögens
- Behandlung von akuten Schüben
- Behandlung von Komplikationen
- Therapie von systemischen Grunderkrankungen
- Prophylaxe von Rezidiven und Komplikationen
- Vermeiden von unerwünschten Arzneimittelwirkungen

Grundprinzipien der Behandlung

Die Behandlung der Uveitis erfolgt in Abhängigkeit von der Aktivität der Entzündung, den Komplikationen und den Risikofaktoren für eine Visusminderung. Bei der Medikation ist auch die entzündlich-rheumatische Grunderkrankung zu berücksichtigen, welche oft eine DMARD Therapie bereits erforderlich macht. Da die Verläufe von Patienten mit Uveitis bei JIA und Uveitis ohne JIA in Gegenwart von antinukleären Antikörpern sehr ähnlich sind, sollten betroffene Patienten ähnlich behandelt werden [80].

Die Behandlung wird in vier Schritten empfohlen:

Abbildung 1: Therapie-Algorithmus Schritt 1

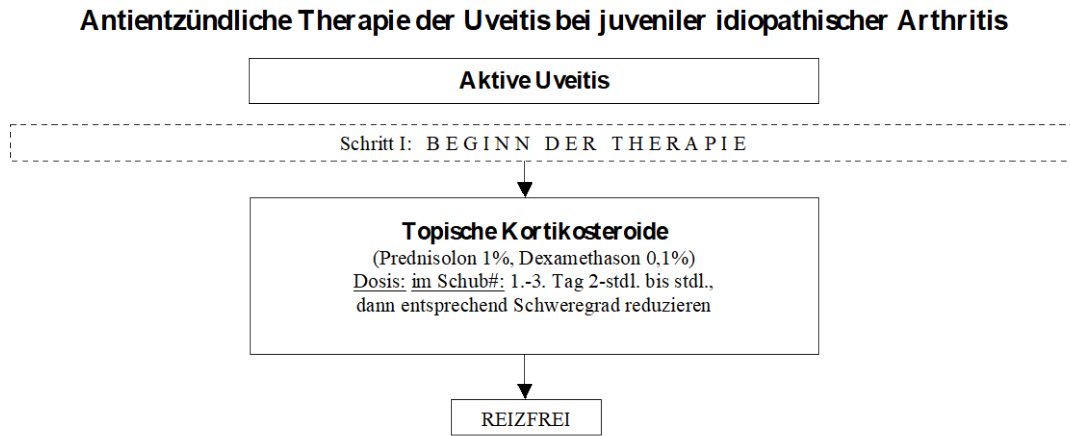


Abbildung 2: Therapie-Algorithmus Schritt 2

Antientzündliche Therapie der Uveitis bei juveniler idiopathischer Arthritis

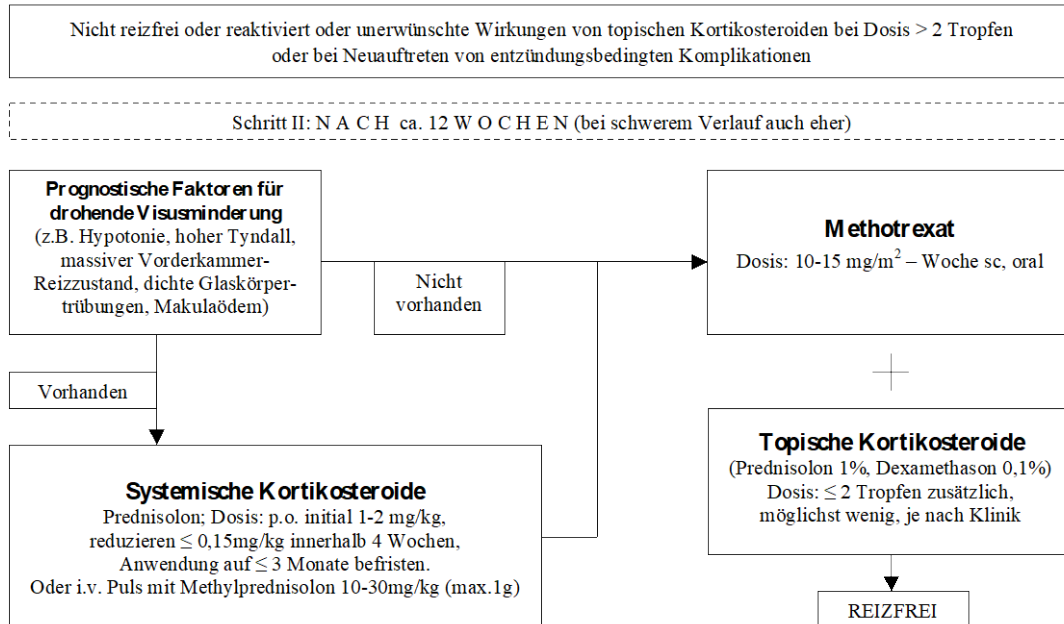


Abbildung 3: Therapie-Algorithmus Schritt 3

Antientzündliche Therapie der Uveitis bei juveniler idiopathischer Arthritis

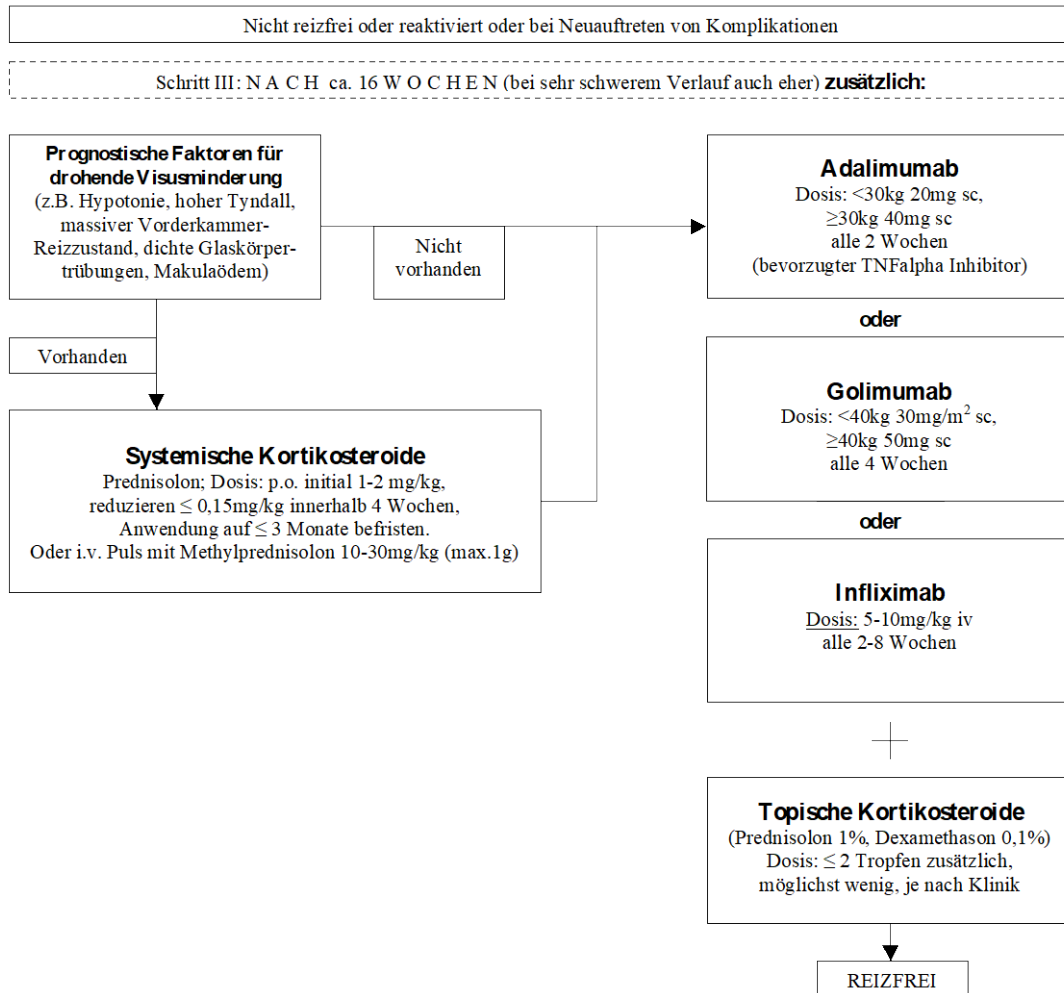
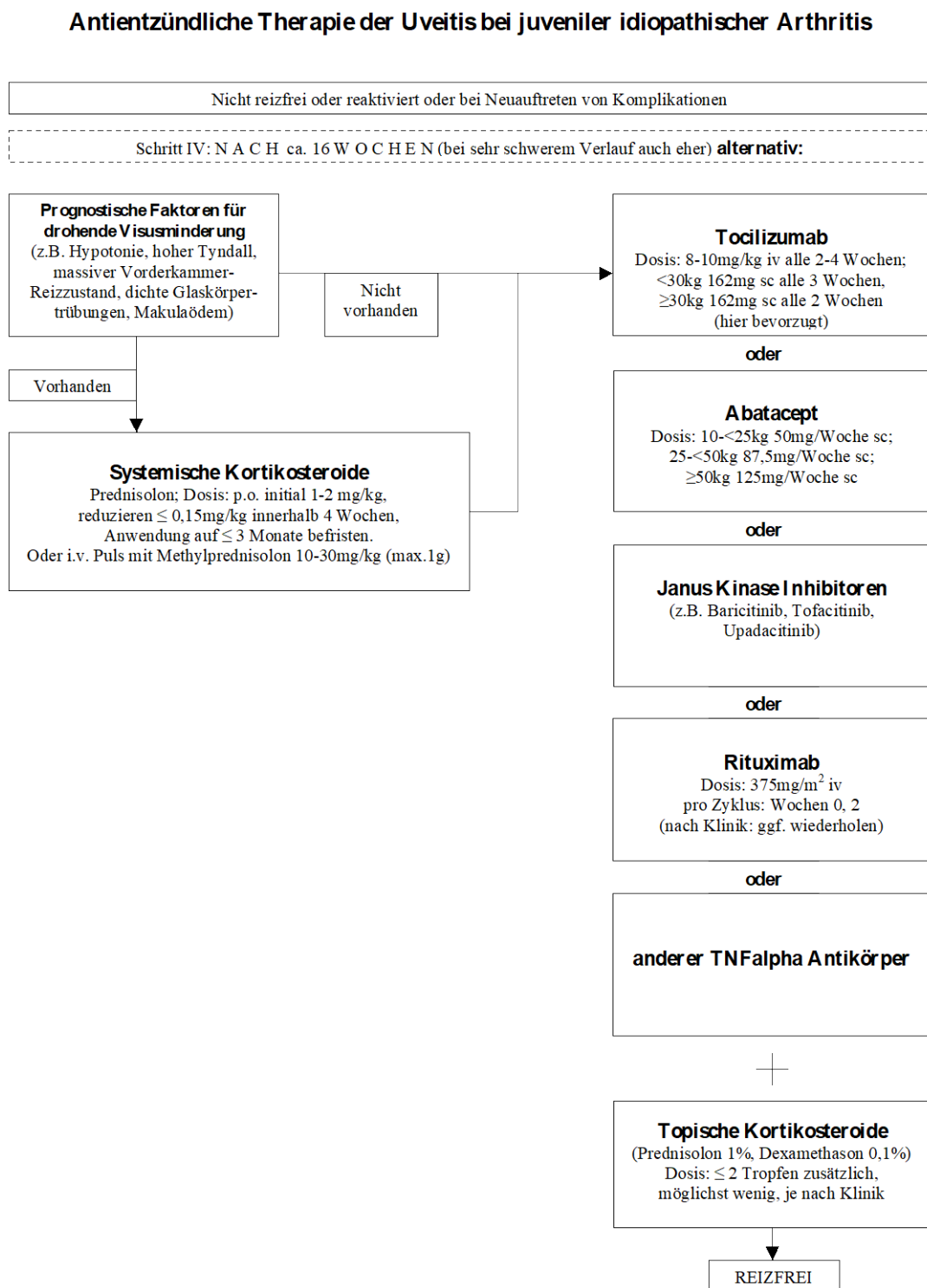


Abbildung 4: Therapie-Algorithmus Schritt 4



Berücksichtigt wurde der Konsensus der Leitliniengruppe zu den in der Praxis bevorzugten Therapieschemata bei der Erkrankung. Die Kenntnisse zur bevorzugten Therapie werden dargelegt.

Diagnostik und Therapie sollen in Kooperation von Augenarzt und Kinder- und Jugendrheumatologen geplant und überwacht werden.

Die Lokalbehandlung am Auge und die mögliche Behandlung der okulären Komplikationen sollen durch den Augenarzt erfolgen. Die Indikation zur weiteren systemischen antientzündlichen, ggf. einer DMARD-Therapie der Uveitis soll in Kooperation durch Augenarzt und Kinder- und Jugendrheumatologen erfolgen. Es wird empfohlen, dass es zwischen den betreuenden Ärzten und dem Patienten zu regelmäßigem Informationsaustausch über Krankheitsverlauf und Umfang und Häufigkeit der jeweiligen Kontrolluntersuchungen kommt, um gemeinsam einen optimalen Therapieverlauf zu erzielen.

Bei chronisch aktiver und schwerer Uveitis sollten die Patienten Ärzten mit entsprechender Kompetenz in der Behandlung der JIA-Uveitis (insbesondere an Uveitiszentren mit entsprechendem Versorgungsschwerpunkt) zugewiesen werden [47].

Eine eventuell erforderliche systemische medikamentöse Therapie bzw. Entzündungshemmung sollte von einem diesbezüglich versierten Kinder- und Jugendrheumatologen durchgeführt und überwacht werden. Bezüglich der Therapie der JIA wird auch auf die entsprechende interdisziplinäre S2-Therapieleitlinie verwiesen (<http://www.awmf.org/leitlinien/detail/II/027-020.html>).

Informationsaustausch zwischen den betreuenden Ärzten

Um die interdisziplinäre Kommunikation [150] zu erleichtern, sollten im Arztbrief des Augenarztes folgende Informationen dokumentiert werden, um Krankheitsverlauf und aktuellen Befund zu beschreiben, sofern sie dem Empfänger nicht bekannt sind:

- Alter bei Uveitisiagnose
- Klassifikation der Uveitis nach den SUN Kriterien
- bisheriger Verlauf der Entzündung
- Verlauf unter der bisherigen Therapie
- aktuelle Therapie
- Visusverlauf
- Zellgrad in der Vorderkammer
- Tensio
- strukturelle Komplikationen im Auge
- unerwünschte Wirkungen unter der Therapie
- bisherige Augenoperationen

Im Arztbrief des Kinder- und Jugendrheumatologen sollten folgende Informationen dokumentiert werden, um Krankheitsverlauf und aktuellen Befund zu beschreiben, sofern sie dem Empfänger nicht bekannt sind:

- Alter
 - Geschlecht
 - JIA-Kategorie (nach ILAR- Klassifikation)
 - Nachweis von antinukleären Antikörpern (ANA), HLA-B27-Antigen und Rheumafaktor (RF)
 - Alter bei Arthritisbeginn
 - bisheriger Verlauf der Arthritis
 - Verlauf der Arthritis unter der bisherigen Therapie
 - aktuelle Therapie, Verträglichkeit und unerwünschte Wirkungen unter der Therapie
-

a. Behandlung des Uveitisschubes

Abheilung eines Uveitisschubes mit und ohne Kortikosteroidtherapie.

In einer prospektiven randomisierten Doppelblindstudie wurde gezeigt, dass ein Schub einer akuten Uveitis mit einem lokalen Kortikosteroid besser zur Abheilung kommt als mit Placebo [49]. Entsprechend muss eine aktive Uveitis behandelt werden. Die Therapie soll möglichst frühzeitig mit Diagnosestellung beginnen.

Entsprechend den Empfehlungen der internationalen interdisziplinären Outcome Measure Group ist neben dem Zellgrad in der Vorderkammer die Beurteilung der strukturellen Komplikationen im Auge von Bedeutung [77, 150].

Indikationen für eine antientzündliche Therapie

In der Behandlung einer für die JIA-typischen anterioren Uveitis sollte eine Zellfreiheit in der Vorderkammer angestrebt werden. Eine Behandlung sollte ab einem Zellgrad von $\geq 0,5+$ Zellen erfolgen [90, 220].

Auch Fibrinbildung in der Vorderkammer und Keratopräzipitate mit Hornhautödem und Visusminderung sind therapiebedürftig. Die Bedeutung des alleinigen Nachweises von Endothelpräzipitaten oder eines positiven Tyndall-Effektes ohne Vorderkammerzellen für die Therapieentscheidung wird derzeit kontrovers diskutiert. Der positive Tyndall-Effekt dokumentiert eine Störung der Blut-Kammerwasserschranke und korreliert mit vorhandenen Komplikationen und einem schlechteren Visusverlauf [40, 211].

Sollten prognostische Faktoren für eine drohende Visusminderung nachgewiesen werden (Tabelle 1), ist die antientzündliche Therapie zu intensivieren.

Der Nachweis von z.B. Bandkeratopathie, Synechie, Katarakt und Glaukom an einem reizfreien Auge stellen per se keine Indikation für eine antientzündliche Therapie dar. Bei persistierender Entzündung weisen sie aber auf den Schweregrad der Erkrankung hin und stellen nach Meinung der Leitliniengruppe ein Kriterium für eine DMARD Therapie dar.

Demgegenüber sollte auch ohne Vorderkammerzellen bei Nachweis eines Makulaödems, einer okulären Hypotonie [19, 220, 221] und einer Rubeosis iridis eine

antientzündliche Therapie begonnen oder intensiviert werden, da diesen oft ein chronischer Reizzustand im betroffenen Gewebe zugrunde liegt.

Statement 1

Eine aktive Uveitis soll behandelt werden.

Algorithmus der antientzündlichen Therapie

Therapieschritt I

Topische Kortikosteroide

Da bei der Lokalthherapie der Uveitis höher potente Kortikosteroide wirksamer waren als niedrig potente Präparate [48, 49, 64, 240], sollten hochpotente Zubereitungen verwendet werden, wie beispielsweise Prednisolon 1% oder Dexamethason 0,1% und nicht niedrigpotente wie Rimexolon (derzeit nicht erhältlich) oder Loteprednolatabonat [196] (Tabelle 7). Um eine Amblyopie (Risiko insbesondere bei Kindern unter 7 Jahren hoch) zu vermeiden, soll während der Wachzeiten eine Tropfenform und nur zur Nacht eine Augensalbe verwendet werden.

In den ersten 1 bis 3 Tagen eines Schubes sollten die Tropfen während der Wachzeiten häufig gegeben werden. Die Tropffrequenz sollte dem Schweregrad der Entzündung (Vorderkammerzellen, Fibrin, neue Synechien) angepasst werden, und initial 2-stündlich bis stündlich erfolgen. Die Tropfengabe sollte dann entsprechend dem Entzündungsgrad innerhalb von 6 Wochen reduziert und bei stabiler Reizfreiheit (<0,5+) abgesetzt werden.

Auch die nur mit topischen Kortikosteroiden behandelten Kinder sollen hinsichtlich der möglichen systemischen Nebenwirkungen (wie z.B. Cushing-Syndrom) klinisch überwacht werden. Dieses Risiko steigt bei einer beidseitigen und hochdosierten Gabe (z.B. stündlich) von hochpotenten Kortikosteroiden (z.B. Prednisolon 1%), insbesondere bei Kleinkindern (unter 4 Lebensjahren) [113, 155].

Tabelle 7

Topische Kortikosteroide#

Arzneimittel	Dosierung	Hinweis	Literatur
Prednisolon acetat 1%	1x bis stdl	stark wirksam; hohes Glaukomrisiko	[60] [64]
Dexamethason phosphat 0,1%	1x bis stdl	stark wirksam; hohes Glaukomrisiko	[64] [235]
Fluorometholon 0,1%	1x bis 5x	gering wirksam	[235]
Rimexolon 1%*	1x bis 5x	mäßig wirksam	[53] [60]
Loteprednolatabonat 0,5%	1x bis 5x	mäßig wirksam	[196] [207]

für die Indikation zugelassene Therapie; Tagesdosis

*aktuell nicht verfügbar

Statement 2

Topische Kortikosteroide sollen als initiale Therapie bei der aktiven Uveitis eingesetzt werden.

Nichtsteroidale Antiphlogistika

Die *topische* Gabe von nichtsteroidalen Antiphlogistika (Tabelle 8) hat nur einen geringen Stellenwert in der Therapie der Uveitis. In zwei randomisierten, kontrollierten Studien waren lokale nichtsteroidale Antiphlogistika wirksam, den lokalen Kortikosteroiden in der Behandlung von milden akuten anterioren Uveitiden aber unterlegen [48, 182, 242]. Daher kann eine Monotherapie mit nichtsteroidalen Antiphlogistika zur Therapie des Uveitisschubes nicht empfohlen werden. Auch die Wirksamkeit der *systemischen* nichtsteroidalen Antiphlogistika (Tabelle 8) ist der von potenten topischen Kortikosteroiden unterlegen [39, 68, 154]. Alle Studien erfolgten bei Erwachsenen und nicht bei Kindern mit JIA-Uveitis. Zusammenfassend können nichtsteroidale Antiphlogistika nur als unterstützende Medikamente bei niedriger Vorderkammerzellzahl ($\leq 1+$ Zellen) erwogen werden. Eine Dauertherapie in höheren

Dosierungen (Therapie über mehrere Wochen) ist aufgrund der ungünstigen Verträglichkeit abzulehnen.

Tabelle 8

Nichtsteroidale Antiphlogistika

Arzneimittel	Dosierung	Hinweis	Literatur
Topisch			
Indometacin	2-3x	geringe Wirksamkeit im Vergleich zu Kortikosteroiden	[182] [242]
Diclofenac	2-3x	geringe Wirksamkeit im Vergleich zu Kortikosteroiden	[68]
Ketorolac Trometamol	2-3x	geringe Wirksamkeit im Vergleich zu Kortikosteroiden	
Tolmetin	2-3x	geringe Wirksamkeit im Vergleich zu Kortikosteroiden	[48]
Bromfenac	2-3x	mäßige Wirksamkeit im Vergleich zu Kortikosteroiden	[235]
Systemisch#			
Diclofenac	2-3mg/kgKG/Tag in 3 Einzeldosen; bei Retardpräparationen 1 Einzeldosis möglich	vorteilhaft ist die lange Halbwertszeit neuerer Retardpräparate; geringe Wirksamkeit im Vergleich zu Kortikosteroiden; zugelassen ab ≥ 14 Jahren	[154]
Ibuprofen	20-40mg/kgKG/Tag in 3-4 Einzeldosen	vorteilhaft ist die Verfügbarkeit einer Suspension; geringe Wirksamkeit im Vergleich zu Kortikosteroiden;	

		zugelassen ab ≥ 6 Monaten
Indometacin	1-3mg/kgKG/Tag in 2-3 Einzeldosen	vorteilhaft ist die Verfügbarkeit einer Suspension; geringe Wirksamkeit im Vergleich zu Kortiko- steroiden; zugelassen ab ≥ 2 Jahren
Naproxen	10-15 mg/kgKG/Tag in 2 Einzeldosen	Verfügbarkeit einer Suspension; zugelassen ab ≥ 1 Jahr; geringe Wirksamkeit im Vergleich zu Kortiko- steroiden

für die Indikation Uveitis ist keines der Medikamente zugelassen

Statement 3

Topische und systemische nichtsteroidale Antiphlogistika sollen nicht als alleinige Therapie der aktiven Uveitis eingesetzt werden, sondern nur zur Reduktion von topischen Kortikosteroiden.

b. Behandlung der chronischen oder rezidivierenden Uveitis

Es soll eine Behandlung mit höherwirksamen Kortikosteroid-Augentropfen (Prednisolonacetat 1% oder Dexamethason 0,1% begonnen werden (Tabelle 7). Nach vier bis sechs Wochen kann bei Besserung der Entzündung zur Vermeidung von unerwünschten Arzneimittelwirkungen auf weniger wirksame (nebenwirkungsärmere) Präparationen (Rimexolon, Loteprednol) übergegangen werden [53, 60, 64]. Im Einzelfall muss die geringere Wirkung der antientzündlichen Präparationen der damit verbundenen häufigeren Gabe und den Compliance-Problemen gegenübergestellt werden.

Der chronische Reizzustand kann bei vielen Kindern allein mit einer topischen Kortikosteroidgabe stabilisiert werden. Nicht selten ist aber eine langfristige, auch mehrjährige Gabe erforderlich, auch bei gleichzeitiger DMARD Therapie (siehe unten) [24, 35, 74, 76, 98, 212, 214].

Bei einer mehrmonatigen höher dosierten Tropfentherapie steigt das Nebenwirkungsrisiko. Die Neigung dazu variiert individuell sehr. Nach aktuellem Kenntnisstand geht eine mehrmonatige lokale Gabe pro Jahr von mehr als 2 Applikationen täglich (z.B. mit Prednisolonacetat 1% oder Dexamethason 0.1%) mit einem erhöhten Katarakt- und insbesondere Glaukomrisiko einher [111, 221].

Die lokale Gabe von Kortikosteroidtropfen sollte auf eine möglichst niedrige Dosis reduziert werden und mittelfristig 2 Applikationen täglich nicht überschreiten. Gelegentlich ist im ruhigen Stadium eine einmalige Tropfengabe an alternierenden Tagen ausreichend. Ein abruptes Absetzen der Kortikosteroide sollte vermieden werden, um einen Reboundeffekt zu vermeiden [60, 64, 99].

Nach Meinung der Leitliniengruppe ist bei aphaken (linsenlosen) oder pseudophaken (mit implantierten Kunstlinsen) Augen ein großzügigerer Einsatz von topischen Kortikosteroiden möglich und zum Teil erforderlich (z.B. Minderung der Riesenzellauflagerung auf Intraokularlinsen), wenn es dadurch nicht zu einem Augendruckanstieg kommt.

Rimexolon oder Loteprednol kann bei steroidinduzierter okulärer Hypertension vorteilhaft sein, hat aber im Vergleich zu Prednisolonacetat 1% und Dexamethason 0,1% eine geringere antientzündliche Wirkung [53, 64].

Der Entzündungsverlauf entscheidet darüber, ob eine niedrig dosierte Erhaltungsdosis erforderlich ist oder nicht. Die Dosierungen und die Auswahl des Kortikosteroidpräparates sind dem individuellen Verlauf anzupassen. Kann damit eine Reizfreiheit erzielt werden, sind weitere Schritte vorerst nicht erforderlich.

Statement 4

Bei chronischer Uveitis soll eine topische Kortikosteroidgabe in möglichst niedriger Dosis je nach individuellem Verlauf erfolgen. Wenn eine Reizfreiheit mit einer Erhaltungstherapie von ≤ 2 Tropfen täglich innerhalb von 3 Monaten erzielt werden kann, soll eine systemische DMARD-Therapie der Uveitis nicht erfolgen.

Therapieschritt II

Wenn die betroffenen Augen unter maximal 2x täglicher topischer Kortikosteroidgabe nach 12 Wochen (bei schweren Verläufen auch eher) nicht reizfrei werden oder bei Neuauftreten von Uveitiskomplikationen soll die antientzündliche Therapie intensiviert und konventionelle synthetische (cs) DMARDs verwendet werden.

Zeitlich befristete systemische Kortikosteroidgabe bis zum erwarteten Wirkungseintritt von csDMARDs

Eine alleinige orale Kortikosteroidgabe reduziert den Vorderkammerzellgrad oft weniger effektiv als eine Kortikosteroid-Tropfengabe [35, 98, Konsensgruppe]. Bei schwerer aktiver Uveitis mit prognostischen Faktoren für eine drohende uveitisbedingte Visusminderung (z.B. Hypotonie, hohem Tyndall, massiver Vorderkammer-Reizzustand, Glaskörpertrübungen oder Makulaödem), die in kurzer Zeit zu einer weiteren Visusverschlechterung führen können, hält die Leitliniengruppe zusätzlich zur lokalen Therapie eine zeitlich befristete systemische Kortikosteroidgabe bis zum erwarteten Wirkungseintritt von csDMARDs aber für empfehlenswert. Eine systemische Kortikosteroidgabe ausserhalb der Überbrückungstherapie hat bei der mittlerweile nachgewiesenen guten Wirksamkeit von DMARDs aktuell keinen Stellenwert mehr.

Die systemische Kortikosteroidtherapie (Tabelle 9) erfolgt im Allgemeinen oral, wobei Prednisolon initial in einer Dosis von etwa 1-2mg / kg KG gegeben wird (max. Tagesdosis 60mg). Bei besonders schwerem Verlauf kann eine intravenöse Stosstherapie mit Methylprednisolon (in einer Dosierung von 10-30 mg / kg KG für drei Tage, max. Tagesdosis 1g) erwogen werden [64, 230].

Bei einer systemischen Kortikosteroidtherapie im Kindesalter muss neben den zahlreichen bekannten Komplikationen (z.B. Steigerung des Augendruckes, Kataraktentwicklung, Gewichtszunahme, diabetische Stoffwechsellage) zudem noch eine Wachstumsstörung bedacht werden. Daher sollte die Dosis bei der oralen Gabe innerhalb von 4 Wochen unter 0,15mg/kg KG/Tag reduziert und ihre Anwendung auf etwa 3 Monate befristet werden, und die intravenösen Pulse rasch auf 4- oder mehrwöchige Intervalle. Ein ausreichender Vitamin D-Serumspiegel kann nicht nur zur Kalziumhomöostase, sondern auch zur Stabilisierung des Uveitisverlaufes beitragen [192]. Die Entwicklung einer Augendrucksteigerung bei systemischer Kortikosteroidgabe und die Entwicklung einer sekundären Katarakt sind dosisabhängig und unterliegen einer individuellen Variabilität [64, 111, 221, 224].

Tabelle 9
Systemische Kortikosteroidgabe#

Arzneimittel	Dosierung	Hinweis	Literatur
Orale Hochdosis-Therapie	≥1-2mg/kgKG/Tag Prednisolon-Äquivalent		[64] bei längerer Anwendung über mehrere Wochen sind immer relevante Nebenwirkungen in Abhängigkeit von der kumulativen Dosis zu erwarten
Orale Mitteldosis-Therapie	>0,15 und <1,0 mg/kgKG/Tag Prednisolon-Äquivalent		bei längerer Anwendung über mehrere Wochen sind immer relevante Nebenwirkungen in Abhängigkeit von der kumulativen Dosis zu erwarten
Orale Niedrigdosis-Therapie	≤0,15 mg/kgKG/Tag Prednisolon-Äquivalent max. 4-5mg/Tag		Langzeitnebenwirkungen gering; individuell unterschiedliche Nebenwirkungen, Wachstumsstörungen möglich
Pulstherapie	10-30mg/KG/Tag Methylprednisolon intravenös (max. 1g/Gabe) für 1-3 Tage		bei Intervallen von ≥4 Wochen geringeres Langzeitnebenwirkungsrisiko als bei der oralen Mittel- oder Hochdosis-therapie [230]

für die Indikation zugelassene Therapie

Therapie mit konventionellen synthetischen oder biologischen disease-modifying anti-rheumatic drugs (DMARDs)

Bei persistierender Uveitis unter Ausschöpfung aller bisher genannten Medikamente, bei weiteren Uveitisrezidiven trotz einer zu hohen topischen Kortikosteroiddosis (>2 Tropfen täglich) oder möglichen schwerwiegenden unerwünschten Kortikosteroidwirkungen soll eine Therapie mit csDMARDs erfolgen. Obschon die ersten Beobachtungen bei frühem Einsatz von biologischen (b) DMARDs sehr positiv sind (siehe unten), sollten sie nach derzeitigem Stand der Diskussion zur Therapie der JIA-assoziierten Uveitis nicht vor den csDMARDs eingesetzt werden.

Es ist gezeigt worden, dass csDMARDs einen reizfreien Zustand der Uveitis erzielen können und einen kortikosteroidsparenden Effekt haben. Trotz häufiger Vorbehalte (wegen unerwünschter Wirkungen) ist zu beachten, dass bei adäquater Anwendung und Kontrolle eine niedrige Rate unerwünschter Wirkungen beobachtet wird [13, 67, 81, 101, 105]. Mit csDMARDs ließen sich Visusprognose und Komplikationsrate bei juveniler Arthritis-assoziierten Uveitis bessern [152, 159, 213]. Obwohl sich mit csDMARDs häufig eine Kortikosteroideinsparung erzielen lässt, ist oft eine niedrig dosierte Erhaltungstherapie mit Kortikosteroidtropfen (≤ 2 /Tag) erforderlich, um eine anhaltende Reizfreiheit zu erzielen [70, 74]. Da eine frühzeitige Therapie der JIA mit csDMARDs die spätere Entwicklung einer Uveitis verhindern kann, kann ihre frühzeitige Verwendung bei JIA Patienten mit hohem Uveitisrisiko erwogen werden [215].

Grundvoraussetzung für die Anwendung von csDMARDs oder bDMARDs ist eine persistierende Uveitisaktivität mit drohender oder weiterer Visusminderung, wobei eine Besserung oder der Erhalt der Sehschärfe noch möglich sein sollte.

Kontraindikation gegen die Anwendung von csDMARDs oder bDMARDs sollen ausgeschlossen werden und die Compliance für die Anwendung und Kontrollen der Medikamente gewährleistet sein. Der Therapieplan soll mit den Patienten und Eltern besprochen werden. Aufklärungsbögen zu den einzelnen DMARDs sind im Internet abrufbar (<https://gkjr.de/fuer-aerzte/therapie/aufklaerungsboegen-zu-krankheitsmodifizierenden-medikamenten/>).

Die bDMARDs können das individuelle Risiko für Infektionserkrankungen signifikant steigern [105]. Die TNFalpha Inhibitoren können mit einem höheren Risiko von Tuberkulose-Reaktivierungen verbunden sein, sodass vor Therapiebeginn ein

Screening hinsichtlich latenter tuberkulöser Infektion oder Tuberkuloseerkrankung und Hepatitis B und C und erfolgen muss [103] sowie auch unter Langzeittherapie. Der allgemein empfohlene Impfschutz der Kinder soll vor Therapiebeginn vervollständigt werden, da Lebendimpfstoffe nur bedingt unter csDMARDs und nicht während einer Therapie mit bDMARDs verwendet werden sollen. Obschon die meisten bisherigen Studien gegen ein erhöhtes Tumorrisiko unter bDMARDs sprechen, sollte bei ihrer Verwendung im Kindesalter eine besondere Aufmerksamkeit geboten sein.

Ein enges Monitoring durch einen mit der JIA-assoziierten Uveitis und ihrer Behandlung erfahrenen Augenarzt und einen Kinder- und Jugendrheumatologen sollte gewährleistet werden [103, 120]. Milde und moderate unerwünschte Arzneimittelwirkungen sind unter Therapie mit csDMARDs und bDMARDs nicht selten [218], sodass entsprechend dem Therapieschema ein regelmäßiges interdisziplinäres Monitoring erfolgen soll.

Es liegen bisher nur einzelne randomisierte, kontrollierte oder vergleichende Studien zur Therapie mit DMARDs bei Kindern mit Uveitis bei JIA vor, sondern überwiegend nur unkontrollierte Studien und kasuistische Erfahrungen. Daher entstanden die Empfehlungen zur csDMARD Therapie in dieser Leitlinie überwiegend aus dem Konsensus in der Leitliniengruppe.

Konventionelle synthetische DMARDs

Methotrexat

Die Wirksamkeit von Methotrexat zur Behandlung der JIA wurde in prospektiven randomisierten Studien belegt [67]. Retrospektive Fallserien zeigen, dass Methotrexat bei JIA Patienten die Uveitisinzidenz reduzieren kann [106, 158]. Die Minderung der Uveitisprävalenz bei JIA Patienten unter Methotrexat wurde in einer umfangreichen prospektiven Langzeitstudie bestätigt [213]. Daher kann ein früher Einsatz von Methotrexat bei JIA Patienten mit hohem Uveitisrisiko erwogen werden.

Der positive Effekt von Methotrexat auf die JIA-Uveitis wurde in mehreren Fallserien und einzelnen prospektiven Studien beschrieben [32, 57, 74, 116, 131, 181, 197, 213, 236]. Obschon prospektive kontrollierte Studien fehlen, ist Methotrexat derzeit

das csDMARD der ersten Wahl zur Therapie der Uveitis bei JIA. Dieses wird von den Daten aus dem multizentrischen Childhood Arthritis and Rheumatology Research Alliance (CARRA) Register in den USA bestätigt, wonach Methotrexat häufiger bei JIA Patienten mit Uveitis verwendet wird [16]. Für Methotrexat wird eine geringe Rate schwerer unerwünschter Wirkungen beschrieben. Über ein Drittel der Patienten entwickeln Übelkeit und Aversionen gegen das Medikament. Die wöchentliche Gabe kann oral oder insbesondere bei höherer Dosis subkutan erfolgen. Die bevorzugte Dosis ist 10-15 mg/m²/Woche [57, 74, 176]. Eine früher im Krankheitsverlauf und in früherem Patientenalter beginnende csDMARD-Behandlung bei Patienten mit JIA-assoziiierter Uveitis kann das Risiko für ein Wiederaufflammen der Uveitis nach einer 1-jährigen Remission (ohne csDMARDs und topische Kortikosteroide) mindern [178]. Der Einsatz von Methotrexat im Kindesalter sollte entsprechend den vorliegenden Empfehlungen erfolgen [151].

Azathioprin

Azathioprin ist vor der Methotrexat Ära zur Langzeitbehandlung der JIA eingesetzt worden [114, 186]. Es liegen nur wenige publizierte Erfahrungen über den Effekt auf die JIA-assoziierte Uveitis vor. Demzufolge kann mit Azathioprin gelegentlich eine Reizfreiheit der Uveitis und eine Kortikosteroideinsparung erzielt werden [70, 81]. Zusammenfassend kann die Therapie der Uveitis im Kindesalter mit Azathioprin nur bei Kontraindikationen gegen bDMARDs oder Unverträglichkeiten von anderen DMARDs empfohlen werden.

Cyclosporin A

Während die Wirksamkeit von Cyclosporin A bei Uveitis im Erwachsenenalter intensiv untersucht und eindeutig belegt wurde, liegen nur wenige Veröffentlichungen zur Wirksamkeit bei der JIA-Uveitis vor [55, 65, 104, 107, 187, 210, 234]. Übereinstimmend wies die Cyclosporin A Monotherapie eine nur geringe Wirksamkeit auf und sollte nicht als primäres csDMARD zur Therapie der Uveitis bei JIA eingesetzt werden. Die Wirksamkeit war besser, wenn bereits ein anderes csDMARD gegeben wurde. Cyclosporin A kann (insbesondere in Kombination mit Methotrexat) als Reservemedikament bei Therapieversagen oder Unverträglichkeit von bDMARDs empfohlen werden.

Cyclophosphamid und Chlorambucil

In wenigen Einzelfallbeschreibungen wurde eine gewisse Besserung der Uveitis unter der Therapie mit Cyclophosphamid oder Chlorambucil beobachtet [69, 142, 156]. Da teilweise schwerste Nebenwirkungen auftraten (Infertilität, Leukämie, Leukopenie, Thrombozytopenie, Zoster-Infektionen und andere), sollen diese Arzneimittel zur Therapie der Uveitis nicht mehr zur Anwendung kommen.

Mycophenolat Mofetil

In den letzten Jahren wurde in einzelnen Fällen auch Mycophenolat Mofetil als csDMARD und kortikosteroidsparendes Medikament eingesetzt. Obschon es sich um eine Substanz mit guter Verträglichkeit und geringer Nebenwirkungsrate handelt, ist sein Stellenwert in der Behandlung der chronischen Uveitis bei JIA unklar [13, 34, 46, 123, 205].

Sulfasalazin

In einer kontrollierten Studie reduzierte Sulfasalazin die Zahl der Schübe bei der HLA-B27 assoziierten akuten anterioren Uveitis bei Erwachsenen [149]. In einer weiteren randomisierten und kontrollierten Studie bei 22 Erwachsenen mit ankylosierender Spondylitis reduzierte Sulfasalazin über 3 Jahre signifikant die Zahl der Uveitisschübe [15, 68]. Die publizierten Therapieergebnisse bei Kindern mit Arthritis und Uveitis wurden teilweise ähnlich positiv dargelegt [86]. Die Leitliniengruppe schätzt die Wirksamkeit aber geringer ein.

Leflunomid

In einer retrospektiven Studie wurde der Effekt von Methotrexat und Leflunomid auf die Aktivität und die Schubrate der JIA-assoziierten Uveitis verglichen. Die Studie kommt zum Ergebnis, dass Leflunomid weniger effektiv ist als Methotrexat [17]. Insofern kann eine Therapie der Uveitis im Kindesalter mit Leflunomid nicht empfohlen werden.

Auswahl und Dosierung der csDMARDs

Die Auswahl unter den Medikamenten (Tabelle 10) und deren Verwendung sollte unter Einbeziehung der aktuellen Leitlinie sowie von den individuellen Faktoren des einzelnen Patienten und auch von den persönlichen Erfahrungen der Behandelnden abhängig gemacht werden [73, 101, 151, 152]. Gegebenenfalls sollte ein entsprechend spezialisiertes Zentrum hinzugezogen werden. Die in der Abb. 2 empfohlenen Dosierungen dienen als Orientierungshilfe und sollten in jedem Einzelfall individuell angepasst werden. Die topische Kortikosteroidtropfengabe sollte unter der csDMARDs Therapie auf niedrigstmögliche Dosis reduziert werden und mittelfristig 2 Applikationen täglich nicht überschreiten. Kann eine Reizfreiheit der Uveitis erzielt werden, sind weitere Therapieschritte vorerst nicht erforderlich.

Tabelle 10
 Konventionelle synthetische disease-modifying anti-rheumatic drugs (csDMARDs)#

Arzneimittel	Dosierung	Hinweis	Literatur
Methotrexat	10-15mg/m ² Woche	oral oder subkutan	[32] [57] [67] [74] [116] [131] [181] [197] [236]
Cyclosporin A	≤5mg/kgKG/Tag in 2 Einzeldosen	Gelkapsel oder Saft	[55] [65] [104] [107] [187] [210] [234]
Azathioprin	2-3mg/kgKG/Tag	Bestimmung der Thiopurin- Methyltransferase sinnvoll, um schwere Hämato- toxizität zu vermeiden	[70] [81]
Mycofenolat Mofetil	500-2000mg/Tag in 2 Einzeldosen		[13] [34] [46] [123] [205]
Sulfasalazin	500-2000mg/Tag in 2 Einzeldosen	bei HLA-B27 pos. Patienten	[15] [68] [86]
Chlorambucil	1-1,5mg/kgKG/Tag	hohe Nebenwirkungsrate; daher nicht mehr zu empfehlen	[69] [142] [156]
Leflunomid	10-20mg/Tag in 1 Einzeldosis		[17]

für die Indikation ist keines der Medikamente zugelassen

Statement 5

Wenn keine Reizfreiheit der Augen nach spätestens 12 Wochen unter topischer Kortikosteroidtherapie mit ≤ 2 Tropfen täglich erzielt wird oder wenn unerwünschte Wirkungen der topischen Kortikosteroide auftreten oder unter dieser Therapie neue entzündungsbedingte Komplikationen der Uveitis auftreten, soll eine csDMARD-Therapie erfolgen. Bei sehr schwerem Verlauf der Uveitis kann ein entsprechend kürzeres Intervall gewählt werden.

Bei sehr schwerer aktiver Uveitis mit prognostischen Faktoren für eine drohende uveitisbedingte Visusminderung (z.B. Hypotonie, hohem Tyndall, massiver Vorderkammer-Reizzustand, dichte Glaskörpertrübungen oder Makulaödem), die in kurzer Zeit zu einer weiteren Visusverschlechterung führen können, sollte bis zum erwarteten Wirkungseintritt der DMARDs eine systemische Kortikosteroidgabe erwogen werden.

Therapieschritt III

Bei fehlender Reizfreiheit der betroffenen Augen oder Reaktivierung unter maximal 2x täglicher topischer Kortikosteroidgabe oder bei Neuauftreten von entzündlichen Uveitiskomplikationen unter vorhandener csDMARD Monotherapie, sollte die antientzündliche Therapie intensiviert werden. Dazu sollte nach heutigem Kenntnisstand zusätzlich zur bisherigen Monotherapie mit einem csDMARD ein monoklonaler anti-TNFalpha Antikörper addiert werden (Tabelle 11).

Die Verwendung von Methotrexat zusammen mit TNFalpha Inhibitoren reduziert das Risiko zur Bildung von Medikamenten neutralisierenden Antikörpern. Die Methotrexat-Dosis kann dabei oft reduziert werden. Bei Methotrexat-Unverträglichkeit kann nach Meinung der Leitliniengruppe eine Monotherapie mit TNFalpha Inhibitoren erwogen werden.

Bei ausbleibender Wirkung oder nachlassender Medikamentenwirkung von monoklonalen anti-TNFalpha Antikörpern sollten die Serum-Medikamentenspiegel und -Medikamenten-neutralisierenden Antikörper im Serum bestimmt werden [22, 117]. Bei niedrigen Serum-Medikamentenspiegeln und negativen neutralisierenden Antikörpern sollte die Dosis gesteigert werden. Bei niedrigen Medikamentenspiegeln und nachweisbaren neutralisierenden Antikörpern sollte auf einen anderen Wirkstoff

gewechselt werden [22]. Die Addition weiterer csDMARD hat keinen substantiellen Vorteil für den Uveitisverlauf und ist bei einigen Patienten mit signifikanten Infektionen verbunden [123].

Biologische DMARDs

Mit der Einführung der bDMARDs konnte die Behandelbarkeit der JIA wesentlich verbessert werden. Medikamente, die zur Behandlung der JIA-assoziierten Uveitis bereits Verwendung gefunden haben, sind gerichtet gegen Zytokine oder Zytokinrezeptoren (TNFalpha, Rezeptoren von IL-6), Lymphozytenantigene (CD20) und Lymphozyten ko-stimulatorische Moleküle (CD80 / CD86).

TNFalpha Inhibitoren

Etanercept

Etanercept (Enbrel®) ist ein Fusionsprotein aus einem humanen Fc Molekül und zwei p75 TNF Rezeptoren, welches freies TNFalpha bindet. Die publizierten Daten weisen auf eine gute Wirksamkeit – ähnlich anderen TNFalpha Inhibitoren - auf die Arthritis hin.

Eine erste prospektive, multizentrische Studie bei JIA-assoziiierter Uveitis zeigte vorerst eine gute Wirksamkeit, nachfolgend aber einen häufigen Wirkungsverlust [170]. In einer weiteren prospektiven Studie mit sehr kleiner Fallzahl konnte kein Wirksamkeitsunterschied gegenüber der Plazebo-Kontrollgruppe beobachtet werden [202].

In verschiedenen Studien wird auf das Risiko einer Erstmanifestation einer Uveitis bei den JIA Patienten unter Etanercept hingewiesen [66, 92, 93, 105, 184, 188], aber auch auf die Möglichkeit von Uveitisrezidiven unter der Anwendung [66, 188]. Im Vergleich zu Infliximab oder Adalimumab war Etanercept mit einem signifikant höheren Risiko für das Neuauftreten einer Uveitis bei JIA Patienten verbunden [122]. In verschiedenen Studien war die Wirksamkeit von Etanercept auf die JIA-assoziierte Uveitis geringer als von Infliximab [56, 62, 185, 226]. Das Neuauftreten oder Rezidiv einer Uveitis unter Etanercept kann ein Grund für einen Therapieabbruch sein [206,

195, 204] und kann einen Wechsel zu Infliximab oder Adalimumab begründen. Zusammengefasst sollte Etanercept nicht zur Behandlung der Patienten mit JIA-assoziierter Uveitis verwendet werden.

Adalimumab

Adalimumab (Humira® oder Biosimilars) ist ein humaner Antikörper gegen TNFalpha. Die vorliegenden Studien mit dem Originator weisen auf eine gute Wirksamkeit bei der JIA-assozierten Uveitis hin, sodass bei JIA Patienten und gleichzeitig bestehender Uveitis die Verwendung von Adalimumab bevorzugt wird [9, 16, 58, 168].

In einer Metaanalyse von Publikationen aus 2000 bis 2012 (22 retrospektive und eine prospektive randomisierte Studie) wurde die Wirksamkeit verschiedener TNFalpha Inhibitoren auf die chronische Uveitis im Kindesalter verglichen. Von den 229 Patienten (151 mit JIA-assoziierter Uveitis) erhielten 31 Adalimumab, 54 Etanercept und 144 Infliximab. Mit Infliximab und Adalimumab wurde häufiger eine Reizfreiheit erzielt als mit Etanercept [201].

Mehrere prospektive (davon zwei randomisiert, die anderen nicht-randomisiert) und retrospektive Studien beschreiben eine Reizfreiheit bei $\geq 75\%$ der JIA Patienten nach 4-12 Wochen unter Adalimumab [18, 23, 24, 44, 56, 61, 63, 115, 118, 129, 148, 164, 168, 215, 229]. Der Therapieerfolg ist besser, wenn Adalimumab als erstes Biologikum [63, 189, 200, 225] und früher im Krankheitsverlauf verwendet wird [129, 225]. Im Gegensatz zu Etanercept kann Adalimumab den weiteren Uveitisverlauf verbessern und Schübe verhindern [188, 189, 222].

Mit Adalimumab kann eine Einsparung von Kortikosteroiden und csDMARDs erzielt werden [42, 63, 200]. Wiederholt wurde eine Rückbildung von Makulaödemen beobachtet [42, 44, 63].

Adalimumab kann zur Reduktion der Rate von Komplikationen der Uveitis und von nachfolgenden Augenoperationen beitragen [79, 215]. Der Effekt von Adalimumab zum Erzielen von Reizfreiheit und zur Minderung der Komplikationsrate war gegenüber Infliximab besser [199, 201, 227, 241]. Zusammengefasst kann die Reizfreiheit einer Uveitis häufiger mit Adalimumab erzielt werden als mit Infliximab.

Eine mehrjährige Langzeitwirkung von Adalimumab bei der JIA-assoziierten Uveitis wurde in mehreren Studien belegt [23, 241]. Während der Langzeitanwendung betrug die Rate eines sekundären Therapieversagens 20-60% nach 2-4 Jahren [23, 24, 44, 110, 199]. Das Therapieversagen oder auch unerwünschte Arzneimittelwirkungen [24, 44, 118, 168, 201] können dann einen Medikamentenwechsel bedingen. Bei 5-jähriger Nachbeobachtung der SYCAMORE Studienpatienten in Bristol wurde beobachtet, dass die medikamentös induzierte Reizfreiheit meist (11/12 Patienten) nicht anhielt, wenn Adalimumab nach ein- bis zweijähriger Therapie abgesetzt wurde [85].

Eine DMARD Therapie von JIA Patienten kann die Uveitisinzidenz signifikant reduzieren [215]. Im Vergleich zur Methotrexat-Monotherapie war der Effekt unter einer Therapie mit Adalimumab deutlicher [58, 213], was wiederum eine frühzeitige Anwendung bei JIA Patienten mit hohem Uveitisrisiko nahelegt, was aber der aktuellen Zulassungssituation nicht entspricht.

Zusammenfassend sollte Adalimumab bei Patienten mit einer JIA-assoziierten Uveitis in Betracht gezogen werden, die therapierefraktär gegenüber Methotrexat waren.

Infliximab

Infliximab (Remicade®) ist ein chimärer monoklonaler Antikörper, der sowohl an zirkulierende als auch membrangebundene TNF-Moleküle bindet. Im Vergleich zu Erwachsenen werden teilweise höhere Dosierungen oder kürzere Infusionsintervalle benötigt [11]. Eine Kombination mit Methotrexat reduziert das Risiko von antichimären Antikörpern und einen Wirkungsverlust.

Eine gute Wirksamkeit von Infliximab bei der JIA-assoziierten Uveitis wird in verschiedenen retrospektiven Studien beschrieben [56, 62, 185]. Eine Reizfreiheit kann bei 43% bis 94% erzielt werden [11, 56, 61, 194, 199, 226]. Sie kann bereits innerhalb von 2-3 Monaten auftreten [61, 91, 185], aber auch im Zeitraum bis zu 12 Monaten einsetzen [62]. Infliximab ist zur Behandlung der JIA nicht zugelassen.

Mit Infliximab kann oft eine Reduktion der topischen Kortikosteroide [56, 62, 91, 166, 194] und systemischen csDMARDs [171] erzielt werden. Unter Infliximab kann ein

anhaltend guter Effekt auf die JIA-assoziierte Uveitis erzielt werden [132, 166], aber auch ein sekundärer Wirkverlust eintreten [198, 199].

Eine hochdosierte Infliximab-Therapie kann eine schnelle Wirksamkeit und gute Verträglichkeit in der Behandlung von Patienten mit refraktärer Uveitis unter Kortikosteroiden und csDMARDs aufweisen [91]. Unter hohen Infliximab-Dosierungen (10-20mg/kg) bei Patienten mit hoher JIA Aktivität traten unerwünschte Arzneimittelwirkungen nicht häufiger auf als unter Standarddosierungen [209].

Zusammenfassend sollte Infliximab bei Patienten mit einer JIA-assoziierten Uveitis in Betracht gezogen werden (bevorzugte Dosis 6mg/kg KG), die therapierefraktär gegenüber einer kombinierten Gabe eines csDMARD und einem anderen monoklonalen TNFalpha Antikörper waren oder eine fragliche Compliance aufzeigen.

Golimumab

Golimumab (Simponi®) ist ein humaner Antikörper gegen TNFalpha und ist zugelassen für die Behandlung der polyartikulären JIA bei Kindern ab dem Alter von 2 Jahren. In Kasuistiken [36, 237] und Fallserien wurde ein positiver Effekt von Golimumab bei Patienten mit csDMARDs und TNFalpha Inhibitor- refraktärer JIA-assoziiierter Uveitis beschrieben [157]. Bei 12 von 13 Patienten wurden nach einer 6-monatigen Therapie mit Golimumab eine Reizfreiheit sowie eine Besserung von Visus und Makulaödem beobachtet [38]. In einer weiteren Fallserie wurden bei 6 Patienten nach einer 2- bis 6-monatigen Therapie mit Golimumab innerhalb weniger Wochen eine Reizfreiheit und Steroideinsparung erzielt [144]. In der Nachfolgestudie konnte bei 11 von 13 Patienten mit JIA-assoziiierter Uveitis ein positiver Effekt von Golimumab auch nach 2 Therapiejahren noch beobachtet werden [145].

Zusammenfassend kann Golimumab eine effektive Therapieoption bei Patienten mit einer JIA-assoziierten Uveitis sein, die therapierefraktär gegenüber einer kombinierten Gabe eines csDMARDs und einem anderen TNFalpha Inhibitor waren.

Zusammenfassende Beurteilung der Verwendung von TNFalpha Inhibitoren:

Die Therapie mit monoklonalen TNFalpha Antikörpern kann bei vielen Kindern und Jugendlichen mit nicht-infektiöser Uveitis erfolgreich und anhaltend sein, insbesondere auch bei JIA-assoziiierter Uveitis [118]. Viele Uveitiskinder, die unter

einer TNFalpha Inhibitor Therapie eine Uveitisinaktivität erreichen, bleiben in einer längerfristigen Reizfreiheit. Nach dem Absetzen der Therapie kann die Uveitis bei vielen Patienten aber reaktivieren [85, 119, 193].

Infliximab und Adalimumab können wegen ihrer guten Wirksamkeit empfohlen werden [18, 56, 62, 91, 120, 132, 164, 166, 168, 171, 185, 194, 201, 226, 229]. Adalimumab ist bei polyartikulärer JIA wirksam [124] und für die Therapie bei diesen Kindern ab 2 Jahren zugelassen. Außerdem ist es für die Behandlung von Kindern und Jugendlichen mit Enthesitis-assoziiierter Arthritis ab 6 Jahren indiziert. Nach den Daten aus dem multizentrischen CARRA Register in den USA wird Adalimumab insbesondere bei JIA Kindern mit Uveitis bevorzugt [16]. Adalimumab erhielt die Zulassung zur Behandlung der chronischen nichtinfektiösen Uveitis anterior bei Kindern und Jugendlichen ab dem Alter von 2 Jahren [168], die unzureichend auf eine konventionelle Therapie angesprochen haben oder die eine Unverträglichkeit gegenüber einer solchen Therapie haben oder für die eine konventionelle Therapie nicht geeignet ist.

Adalimumab ist in diesem Therapieschritt der Uveitis trotz hoher Kosten [88] wegen der guten Ansprechrate, Verträglichkeit, der vorliegenden randomisierten kontrollierten Therapiestudien und Zulassungssituation derzeit der bevorzugte TNFalpha Inhibitor [42, 164, 168, 199, 201, 241]. Adalimumab reduziert das Uveitisrisiko und sollte bei JIA Kindern mit hohem Uveitisrisiko und bestehender Indikation zur Biologikatherapie vorzugsweise in Betracht gezogen werden [215].

Bei Therapieversagen oder Wirkungsverlust von Adalimumab oder mangelnder Compliance sollte ein Wechsel zu Golimumab oder Infliximab erwogen werden.

Etanercept ist demgegenüber weniger wirksam [226]. Gelegentlich wurden sogar unter der Therapie erste oder erneute schwere Uveitisschübe beobachtet [56, 61, 62, 93, 184, 191, 219, 226].

Tabelle 11
TNFalpha Inhibitoren

Arzneimittel	Dosierung	Hinweis	Literatur
Adalimumab#	<30kg KG 20mg, ≥30kg KG 40mg Woche 1, dann alle 2 Wochen; ggf. initial doppelte Dosis	subkutane Injektion derzeit TNFalpha Inhibitor der ersten Wahl	[1][9][16][18] [22][23][24] [44][58][63] [85][88][105] [110][115] [117][118] [119][120] [129][148] [164][168] [189][199] [200][201] [218][222] [225][229] [241]
Infliximab	5-10mg/kg KG alle 2-8 Wochen	intravenöse Gabe; wegen möglicher Infusionsreaktionen TNFalpha Inhibitor der zweiten Wahl	[11][16][22] [56][61][62] [91][118] [119][120] [132][166] [171][185] [193][194] [198][199] [201][218] [226][241]
Etanercept	0,4mg/kg KG 2x/Woche oder 0,8mg/kg KG 1x/Woche max. 50mg/Woche	subkutane Injektion; gelegentlich Erstmanifestation oder Verschlechterung einer Uveitis, daher nicht empfohlen	[43][56][62] [66][92][93] [122][170] [184][185] [188][202] [206][226]
Golimumab	50mg bei ≥40kg KG; 30mg/m ² bei <40kg KG; alle 4 Wochen	subkutane Injektion;	[36][38] [144][145] [157][237]

für die Indikation zugelassen seit September 2017

Statement 6

Wenn keine Reizfreiheit der Augen nach spätestens 16 Wochen unter Methotrexat-Monotherapie und topischer Kortikosteroidtherapie ≤ 2 Tropfen täglich erzielt wird oder neue entzündungsbedingte Komplikationen der Uveitis auftreten, sollte eine TNFalpha Antikörpertherapie in Kombination mit Methotrexat eingesetzt werden. Bei einem sehr schweren Verlauf der Uveitis kann ein entsprechend kürzeres Intervall für diese Therapieeskalation gewählt werden.

Bei sehr schwerer aktiver Uveitis mit prognostischen Faktoren für eine drohende uveitisbedingte Visusminderung (z.B. Hypotonie, hohem Tyndall, massiver Vorderkammer-Reizzustand, dichte Glaskörpertrübungen oder Makulaödem), die in kurzer Zeit zu einer weiteren Visusverschlechterung führen können, sollte bis zum erwarteten Wirkungseintritt der bDMARDs eine systemische Kortikosteroidgabe erwogen werden.

Therapieschritt IV

Andere biologische DMARDs

Interleukin-6-Blocker

Tocilizumab ist ein humanisierter monoklonaler Antikörper gegen den Interleukin-6 Rezeptor (IL-6R). Die Wirksamkeit einer anti-IL-6R Therapie mit Tocilizumab (RoActemra®) wurde kasuistisch und in retrospektiven Fallserien bei Patienten mit JIA-assoziiierter Uveitis belegt [29, 212, 216, 223], bei denen mit einem csDMARD (meist Methotrexat) und einem oder mehreren TNFalpha Inhibitor/en keine Reizfreiheit erzielt werden konnte.

In einer retrospektiven Studie (n=25) wurde mit Tocilizumab eine Besserung der Uveitis und eine Kortikosteroideinsparung bei 80% nach 6 Monaten erzielt, und bei 88% nach 12 Monaten [29]. Andere Autoren berichten über eine Reizfreiheit mit Tocilizumab bei 10 von 17 Patienten, eine Besserung der Uveitis bei weiteren 4 Patienten sowie eine Kortikosteroideinsparung [216], weitere über eine Reizfreiheit

bei 5 von 8 Patienten [130]. Entsprechend den Beobachtungen in mehreren Studien und Kasuistiken kann mit Tocilizumab eine Besserung eines Makulaödems bei Uveitis erzielt werden [3, 4, 29, 136, 165, 216]. In einer multizentrischen, offenen Phase 2 Studie mit subkutanem Tocilizumab bei JIA-assoziiierter Uveitis wurde eine Reizfreiheit bei 7 von 21 Patienten erreicht [169]; von einer Phase 3 Studie wurde abgesehen.

Zusammenfassend sollte Tocilizumab als eine effektive Therapieoption bei Patienten mit einer JIA-assoziierten Uveitis (insbesondere mit einem Makulaödem) verwendet werden, die therapierefraktär gegenüber einer kombinierten Gabe eines csDMARD und monoklonalen TNFalpha Antikörpers waren.

Inhibition der Lymphozyten Kostimulation

Das mit zytotoxischen T-Lymphozyten assoziierte Antigen (CTLA)-4 verhindert die Ko-Stimulation von T-Lymphozyten, indem es die Bindung von CD28 an CD80 / CD86 verhindert. Abatacept (Orencia®) ist ein rekombinantes Fusionsprotein aus dem Immunglobulin Fc-Teil und dem extrazellulären Teil von CTLA-4.

Mehrere Kasuistiken weisen auf einen positiven Effekt von Abatacept bei Patienten mit therapierefraktärer Uveitis unter verschiedenen csDMARDs und bDMARDs hin [8, 51, 102, 134]. In einer prospektiven Studie wurde bei 6 von 7 Patienten eine Besserung der Uveitis unter Abatacept beschrieben [243]. Kritisch anzumerken ist, dass die Autoren eine Minderung der Vorderkammerzellzahl auch auf $\geq 1+$ als Erfolg gewertet haben, was aber der Definition von Uveitisinaktivität in der international akzeptierten SUN Klassifikation nicht entspricht. In einer weiteren multizentrischen Studie mit 21 Patienten mit JIA-assoziiierter Uveitis war Abatacept hingegen bei 10 Patienten ineffektiv, und bei 8 von weiteren 11 Patienten nur befristet wirksam [214]. Die Beobachtungen in einer weiteren Studie haben gezeigt, dass der Effekt von Abatacept bei Methotrexat- und TNFalpha Inhibitor-therapierefraktären Patienten (57,1%) ebenso mäßig war wie bei Methotrexat-therapierefraktären Patienten (52,9%) [20].

Zusammengefasst sind die Erfahrungen bezüglich der Wirksamkeit von Abatacept bei der JIA-assoziierten Uveitis widersprüchlich.

Anti-CD-20 Therapie

Histopathologische Arbeiten haben eine Dominanz von B-Zellen und Plasmazellen im nicht-granulomatösen entzündlichen Infiltrat von Patienten mit JIA-assoziiierter Uveitis nachgewiesen, was eine B-Zell Blockade als sinnvolle Therapieoption vermuten ließ. Rituximab (MabThera®) ist ein chimärer Maus-humaner monoklonaler Antikörper, der gegen das CD20 Oberflächenmolekül von B Zellen gerichtet ist und deren Apoptose induzieren kann.

In einer retrospektiven Fallserie [76] wurde unter der Therapie mit Rituximab eine Reizfreiheit bei 7 von 11 behandelten Patienten erzielt, in einer weiteren retrospektiven Studie bei 7 von 8 Patienten [143]. Patienten mit assoziierter Oligoarthritis schienen besser auf die Therapie anzusprechen, als jene mit Polyarthritis [76]. Eine Studie mit längerer Nachbeobachtung weist auf die gute Langzeitwirksamkeit von Rituximab bei der JIA-assoziierten Uveitis hin [146].

Zusammenfassend kann Rituximab eine effektive Therapieoption bei Patienten mit einer JIA-assoziierten Uveitis sein, die therapierefraktär gegenüber einer kombinierten Gabe eines csDMARDs und monoklonalen TNFalpha Antikörpers waren. Da Rituximab für die Therapie der JIA nicht zugelassen ist, sollte es aktuell eher nachrangig verwendet werden.

Tabelle 12

Andere biologische Disease-modifying ant-rheumatic drugs (bDMARDs)#

Arzneimittel	Dosierung	Hinweis	Literatur
Anti IL-6: Tocilizumab	8mg/kg ab 30kg KG; 10mg/kg < 30kg KG alle 4 Wochen 162mg alle 3 Wochen <30kg KG; 162mg alle 2 Wochen ≥30kg KG	intravenöse Gabe subkutane Gabe	[3][4] [26][29] [130][136] [165][169] [183][212] [216][223]
Inhibition der Lymphozyten Kostimulation (CTLA)-4: Abatacept	10mg/kg KG 0, 2, 4 Wochen, dann alle 4 Wochen 50mg/Wo 10-<25 kg KG, 87,5mg/Wo 25-<50kg KG; 125mg/Wo ≥50kg KG	intravenöse Gabe; gelegentlich Infusions- reaktionen subkutane Gabe	[8][20] [51][102] [134][214] [243] [27]
anti-CD20: Rituximab	375mg/m ² (max. 1g) Wochen 0, 2	intravenös;	[76][143] [146]

für die Indikation ist keines der Medikamente zugelassen

Statement 7

Bei fehlendem Wirkungseintritt oder –versagen einer Therapie mit einem TNFalpha Antikörper sollte ein anderes Biologikum gewählt werden.

Andere DMARDs

Janus Kinase Inhibitoren

Janus Kinase Inhibitoren (JKI) hemmen intrazelluläre Signalwege, die im inflammatorischen Zytokinnetzwerk eine zentrale Rolle einnehmen. Mehrere JKI sind für die Behandlung unterschiedlicher entzündlich-rheumatischer Erkrankungen bereits zugelassen. Tofacitinib ist bei polyartikulärer JIA wirksam und für die Therapie bei diesen Kindern ab 2 Jahren zugelassen. Ein positiver Effekt von JKI auf den Krankheitsverlauf der JIA-assoziierten Uveitis und des damit verbundenen Makulaödems wurde bei unzureichender Wirkung von csDMARDs und bDMARDs bislang nur kasuistisch belegt [14, 147], sodass sie aktuell eher nachrangig betrachtet werden sollten. Klinische Studien zu JKI (z.B. auch Baricitinib und Upadacitinib) bei der JIA-assoziierten Uveitis erfolgen.

Länge der Behandlung mit Methotrexat und Biologika

Bei langanhaltender Reizfreiheit unter Methotrexat kann eine Beendigung der Anwendung erwogen werden. Retrospektiven Daten zufolge kann es bei einer großen Zahl von Patienten (69%) nach dem Absetzen von Methotrexat zu einem Wiederaufflammen der Uveitis kommen (46% \leq 12 Monate) [96]. Eine längere Therapiedauer (\geq 3 Jahre) und ein längeres reizfreies Uveitisintervall vor dem Absetzen von Methotrexat (\geq 2 Jahre), und dieses im Alter von \geq 8 Lebensjahren kann demnach das Rezidivrisiko nach dem Therapieende reduzieren. Es liegen derzeit keine Studien vor, ob eine schrittweise Dosisminderung einem abrupten Absetzen vorgezogen werden sollte. Mögliche Prädiktoren für eine andauernde Reizfreiheit bzw. ein Wiederaufflammen könnten entsprechend Untersuchungen zur JIA die S100 Proteine (MRP8/14) sein [59].

Publizierte Studien (eine prospektiv, weitere retrospektiv) dokumentieren ein häufiges Wiederaufflammen der Uveitis (50-90%) auch nach dem Beenden einer Therapie mit TNFalpha Inhibitoren [1, 119, 193] bei Patienten mit anhaltender Reizfreiheit sowohl von Arthritis als auch Uveitis. Dies soll nun in einer randomisierten kontrollierten Studie zum Therapieende von Adalimumab untersucht werden [2]. Unlängst wurde eine mindestens zwei Jahre andauernde Reizfreiheit der Uveitis unter Therapie diskutiert, bevor diese reduziert (Intervalle verlängern und/oder Einzeldosis reduzieren) und abgesetzt werden [22, 193].

Wie lang das reizfreie Intervall unter einer immunmodulierenden Therapie generell sein sollte, um ein Uveitisrezidiv nach der Deeskalation und dem Absetzen zu vermeiden, muss in künftigen Studien ermittelt werden [2]. Frühere Beobachtungen aus Skandinavien, wonach eine Uveitis unter Therapie mit Methotrexat und auch bDMARDs nicht selten bis ins Erwachsenenalter persistieren und reaktivieren kann, legen die Notwendigkeit einer Langzeitanwendung nahe, zumindest für eine noch nicht definierte Patientengruppe.

Nach Meinung der Leitliniengruppe sollte bei stabilem und reizfreiem Zustand der Augen eine Deeskalation der systemischen Therapie erwogen werden. Vor einer Therapie-Deeskalation sollte ein reizfreies Intervall von mindestens 2 Jahren bestehen. Da prinzipiell ein Rezidivrisiko besteht, sollten nach Therapie-Deeskalation regelmäßige 3-monatliche augenärztliche Kontrollen erfolgen.

Statement 8

Vor einer Therapie-Deeskalation von DMARDs sollte ein reizfreies Intervall von mindestens 2 Jahren bestehen.

Bessere Langzeitprognose bei frühzeitiger Behandlung mit Immunmodulatoren

Prospektive Studien belegen, dass eine frühzeitige immunmodulierende Therapie den Langzeitverlauf der JIA-assoziierten Uveitis verbessern kann. Vorliegende Publikationen belegen, dass eine früh nach der Arthritismanifestation begonnene csDMARD Therapie das Auftreten einer Uveitis sogar verhindern kann. Der Beginn einer Methotrexat-Therapie innerhalb des ersten Jahres nach JIA Beginn war mit einem niedrigen Uveitisrisiko verbunden [213, 215]. Demnach kann - neben der schweren Arthritis - die Uveitisprävention auch eine wichtige Indikation zur frühzeitigen csDMARD Therapie darstellen.

Kortikosteroidinjektionen am Auge nur in ausgewählten Einzelfällen

In der Akutphase können bei unzureichender Wirkung der topischen Kortikosteroide bei schwerer Uveitis mit dichter Glaskörperinfiltration, Hypotonie oder Makulaödem zusätzlich subkonjunktivale oder parabolbäre Injektionen mit Methylprednisolon oder Dexamethason (2-4mg) erwogen werden (Tabelle 13). Sie weisen einen schnellen Wirkungseintritt auf mit kurzer Wirkdauer [64]. Der wesentliche Vorteil der Injektionen gegenüber der oralen Gabe liegt in der geringeren systemischen Nebenwirkungsrate. Nachteile bestehen in einer möglichen stärkeren Kataraktentwicklung und häufigeren Augeninnendrucksteigerung mit eventuellem Glaukomschaden, sowie der häufigen Notwendigkeit einer Kurznarkose zur Injektion.

Wenn ein mehrwöchiger hoher intraokularer Wirkspiegel erzielt werden soll und ein verzögerter Wirkungsbeginn akzeptiert werden kann, können bei schwerer ein- oder beidseitiger Uveitis mit dichter Glaskörperinfiltration, Hypotonie oder Makulaödem (unzureichende Wirkung von topischen Kortikosteroiden) auch parabolbäre (20-40mg) oder intraokuläre Injektionen (2-4mg) einer Triamcinolonacetonid-Kristallsuspension [10, 172, 173, 180] oder intravitreale operative Medikamenteneinbringung eines sich auflösenden Dexamethason-Implantates

erwogen werden [37, 161], welches in Deutschland für die Anwendung bei Erwachsenen mit nichtinfektiöser Uveitis des posterioren Augensegmentes zugelassen ist [125]. Die Wirkdauer ist befristet und mehrmonatig (Tabelle 13).

Bei Patienten mit bekannten steroidinduzierten Augeninnendrucksteigerungen sollte auf die Injektion von langwirksamen Steroiden verzichtet werden, um einen unkontrollierten und langfristigen Augeninnendruckanstieg zu vermeiden.

Für die Therapie der JIA-Uveitis hält die Leitliniengruppe den Einsatz der intravitrealen Triamcinoloninjektion nur in ausgewählten Einzelfällen für geeignet, wenn ein besonders schwerer Verlauf vorliegt (mit drohender Visusminderung, z.B. durch Hypotonie, Makulaödem oder dichte Glaskörpertrübung) und wenn bei den Patienten mit den topischen und systemischen Kortikosteroiden sowie csDMARDs und bDMARDs keine ausreichende Reizfreiheit erzielt werden konnte (sog. Rescue-Therapie).

Tabelle 13

Kortikosteroidinjektionen am Auge

Arzneimittel	Dosierung	Hinweis	Literatur
Parabulbäre Injektionen			
Dexamethason phosphat	2-4mg	1-3 Tage wirksam; hohes Glaukomrisiko	[64] [99]
Triamcinolon acetonid	20-40mg	1-2 Monate wirksam; hohes Glaukomrisiko	[172] [173]
Intravitreale Injektionen			
Triamcinolon acetonid	2-4mg	1-2 Monate wirksam; hohes Glaukomrisiko	[10] [172] [180]
Dexamethason acetonid#	700µg	2-4 Monate wirksam; hohes Glaukomrisiko	[78][125] [162]

für die Indikation zugelassene Therapie bei Erwachsenen

Statement 9

Bei ein- oder beidseitiger schwerer aktiver Uveitis mit prognostischen Faktoren für eine drohende uveitisbedingte Visusminderung (z.B. Hypotonie, Makulaödem oder dichte Glaskörpertrübung) können Injektionen von Kortikosteroiden am Auge nach Ausschöpfen der anderen Therapieverfahren im Einzelfall als Rescueverfahren erwogen werden.

Zusätzliche Therapie

Synechien:

Zykloplegika

Die antientzündliche Therapie bei aktiver anteriorer Uveitis sollte nach Meinung der Leitliniengruppe mit einer Zykloplegika-Gabe kombiniert werden, um posteriore Synechien zu vermeiden oder zu lösen.

Im akuten Schub sollte eine Pupillenerweiterung mit Scopolamin (Boro-Scopol®) erfolgen. Frische Synechien sollten möglichst frühzeitig behandelt werden, wozu die kurzfristige Gabe von Zykloplegika (Atropin, Scopolamin, Cyclopentolat, Neosynephrin oder Tropicamid), ggf. auch in Kombination miteinander als Tropfen oder als einmalige subkonjunktivale Injektion erfolgen kann. Bei chronischem Entzündungsverlauf kann zur Nacht zur Prophylaxe von Synechien Tropicamid (Mydriaticum-Stulln®, Mydrum Augentropfen®) erforderlich sein. Bei Anwendung von Zykloplegika muss vermieden werden, dass die Pupille bei tagelanger Weitstellung in Mydriasis synechiert und dass bei kleineren Kindern eine Amblyopie induziert wird.

Statement 10

Zur Vermeidung oder Therapie posteriorer Synechien bei aktiver Uveitis soll eine Zykloplegika- Gabe erfolgen.

Leitliniengruppe:

Hanspeter Baus (Patientenvertreter)

Günter-Vogt-Ring 24

60437 Frankfurt / M

Prof. Dr. med. Bernd Bertram (BVA)

Augenarztpraxis

Löhergraben 30

52064 Aachen

Prof. Dr. med. Christoph M. E. Deuter (DOG)

Universitäts-Augenklinik

Elfriede-Aulhorn-Strasse 7

72076 Tübingen

Dr. med. Ivan Foeldvari (GKJR)

Hamburger Zentrum für Kinder- und Jugendrheumatologie am Klinikum Eilbeck

Dehnhaike 120

22081 Hamburg

Prof. Dr. med. Dirk Föll (GKJR)

Klinik für Pädiatrische Rheumatologie und Immunologie

Albert-Schweitzer-Campus 1

48149 Münster

Prof. Dr. med. Michael Frosch (GKJR)

Vestische Kinder- und Jugendklinik Datteln

Universität Witten/Herdecke

Dr. Friedrich-Steiner Strasse 5

45711 Datteln

Dr. med. Gerd Ganser (GKJR)

St-Josef-Stift

Westtor 7

48324 Sendenhorst

Prof. Dr. med. Markus Gaubitz (DGRh)
Akademie für Manuelle Therapie
Von-Esmarch-Strasse 50
48149 Münster

Dr. med. Annette Günther (GKJR)
Helios Klinikum Emil von Behring
Kinder- und Jugendmedizin, Kinderrheumatologie
Walterhöferstrasse 11
14165 Berlin

Prof. Dr. med. Arnd Heiligenhaus, FEBO (DOG)
Augenzentrum am St. Franziskus Hospital
Uveitis-Zentrum
Hohenzollernring 74
48145 Münster

Prof. Dr. med. Carsten Heinz, FEBO (DOG)
Augenzentrum am St. Franziskus Hospital
Uveitis-Zentrum
Hohenzollernring 74
48145 Münster

Prof. Dr. med. Gerd Horneff (GKJR)
Asklepios Kinderklinik St. Augustin
Arnold-Janssen-Str. 29
53757 Sankt Augustin

Prof. Dr. med. Christian Huemer (GKJR)
Landeskrankenhaus Bregenz, Kinderabteilung
Carl-Pedenz-Strasse 2
6900 Bregenz
Österreich

Prof. Dr. med. Ina Kopp (AWMF, Methodische Beratung und Moderation)

Arbeitsgemeinschaft der Wissenschaftlichen Medizinischen Fachgesellschaften
Institut für Medizinisches Wissensmanagement
Philipps-Universität
Karl-von-Frisch-Strasse 1
35043 Marburg

Prof. Dr. med. Hartwig Lehmann (GKJR)
Allgemeine Pädiatrie und Rheumatologie
Universitätsklinikum Giessen
Feulgenstrasse 12
35392 Giessen

Dr. med. Thomas Lutz (GKJR)
Universitätsklinikum Heidelberg
Zentrum für Kinder- und Jugendmedizin, Klinik 1, Kinder- und Jugendrheumatologie
Im Neuenheimer Feld 430
69120 Heidelberg

Dr. med. Hartmut Michels (GKJR)
Am Königreich 1a
82467 Garmisch-Partenkirchen

Prof. Dr. med. Kirsten Minden (GKJR)
Charité - Universitätsmedizin Berlin
Medizinische Klinik mit SP Rheumatologie und Klinische Immunologie
und Deutsches Rheumaforschungszentrum
Charitéplatz 1
10117 Berlin

Prof. Dr. med. Thomas Neß (DOG)
Universitätsklinikum, Klinik für Augenheilkunde
Sektion Retinologie und Leiter des Schwerpunktes Uveitis
Killianstrasse 5
79106 Freiburg

Dr. med. Ulrich Neudorf (GKJR)

Universitäts Kinderklinik
Hufelandstrasse 55
45147 Essen

Prof. Dr. med. Uwe Pleyer FEBO (DOG)
Charité, Universitätsmedizin Berlin, Klinik für Augenheilkunde
Campus Virchow-Klinikum
Augustenburger Platz 1
13353 Berlin

Prof. Dr. med. Matthias Schneider (DGRh)
Heinrich Heine Universität,
Klinik und Funktionsbereich für Rheumatologie
Moorenstr. 5
40225 Düsseldorf

Prof. Dr. med. Hendrik Schulze-Koops (DGRh)
Universitätsklinikum, LMU
Rheumatologie
Pettenkoferstrasse 8a
80336 München

Prof. Dr. med. Christoph Tappeiner FEBO (DOG)
Universitätsklinik für Augenheilkunde
Inselspital
3010 Bern
Schweiz

Prof. Dr. med. Stephan Thureau (DOG)
Augenklinik und Poliklinik des Klinikums der Universität München, LMU
Mathildenstrasse 8
80336 München

Prof. Dr. med. Manfred Zierhut (DOG)
Universitäts-Augenklinik
Elfriede-Aulhorn-Strasse 7

72076 Tübingen

Literatur

1. Acharya N, Patel S, Homayounfar G et al. Relapse of juvenile idiopathic arthritis associated uveitis after discontinuation of immunomodulatory therapy. *Ocul Immunol Inflamm* 2019;27:686-692
2. Acharya N, Ebert CD, Kelly NK et al. Discontinuing adalimumab in patients with controlled juvenile idiopathic arthritis-associated uveitis (ADJUST – adalimumab in juvenile idiopathic arthritis-associated uveitis stopping trial): study protocol for a randomized controlled trial. *Trials*. 2020 Oct 27;21(1):887. doi: 10.1186/s13063-020-04796-z.
3. Adan A, Mesquida M, Llorenc V et al. Tocilizumab treatment for refractory uveitis-related cystoid macular edema. *Graefes Arch Clin Exp Ophthalmol* 2013;251:2627-2632
4. Adan A, Moll-Udina A, Ramirez J, Llorenç V. Subcutaneous tocilizumab for cystoid macular edema secondary to juvenile idiopathic arthritis (JIAS)-associated uveitis: a case report. *Ocul Immunol Inflamm*. 2019 Oct 7:1-3. doi: 10.1080/09273948.2019.1644350. Online ahead of print.
5. Akbarali S, Rahi JS, Dick AD et al. Imaging based uveitis surveillance in juvenile idiopathic arthritis: feasibility, acceptability and diagnostic performance. *Arthritis Rheumatol* 2020 Sept 25. doi: 10.1002/art.41530. Online ahead of print.
6. Ali A, Rosenbaum JT. TINU (tubulointerstitial nephritis uveitis) can be associated with chorioretinal scars. *Ocul Immunol Inflamm* 2014;22:213-217
7. American Academy of Pediatrics. Section of rheumatology and section of ophthalmology. Guidelines for ophthalmologic examinations in children with juvenile rheumatoid arthritis. *Pediatrics* 1993;92:295-296
8. Angeles-Han S, Flynn T, Lehman T. Abatacept for refractory juvenile idiopathic arthritis-associated uveitis- a case report. *J Rheumatol* 2008;35:1897-1898
9. Anink J, Otten MH, Gorter SL et al. Treatment choices of paediatric rheumatologists for juvenile idiopathic arthritis: etanercept or adalimumab. *Rheumatology* 2013;52:1674-1679
10. Antcliff RJ, Spalton DJ, Stanford MR et al. Intravitreal triamcinolone for uveitic cystoid macular edema: an optical coherence tomography study. *Ophthalmology* 2001;108:765-772
11. Ardoin SP, Kredich D, Rabinovich E et al. Infliximab to treat chronic noninfectious uveitis in children: retrospective case series with long-term follow-up. *Am J Ophthalmol* 2007;144:844-849

12. Ärztliches Zentrum für Qualität in der Medizin (ÄZQ) AdWMFA. Deutsches Instrument zur methodischen Leitlinien-Bewertung (DELBI) Fassung 2005/2006. Z Ärztl Fortbild Qualitätssich 2005;99:468-519
13. Baltatzis S, Tufail F, Yu EN et al. Mycophenolate mofetil as an immunomodulatory agent in the treatment of chronic ocular inflammatory disorders. Ophthalmology 2003;110:1061-1065
14. Bauermann P, Heiligenhaus A, Heinz C. Effect of janus kinase inhibitor treatment on anterior uveitis and associated macular edema in an adult patient with juvenile idiopathic arthritis. Ocular Immunol Inflamm 2019;27:1232-1234
15. Beritez-Del-Castillo JM, Iradier T, Banares A. Sulfasalazine in the prevention of anterior uveitis associated with ankylosing spondylitis. Eye 2000;14:340-343
16. Beukelman T, Ringold S, Davis TE, et al. Disease-modifying antirheumatic drug use in the treatment of juvenile idiopathic arthritis: a cross-sectional analysis of the CARRA Registry. J Rheumatol 2012;39:1867-1874
17. Bichler J, Benseler SM, Krumrey-Langkammerer M et al. Leflunomide is associated with higher flare compared to methotrexate in treatment of chronic uveitis in juvenile idiopathic arthritis. Scand J Rheumatol 2015;44:280-283
18. Biester S, Deuter C, Michels H et al. Adalimumab in the therapy of uveitis in childhood. Br J Ophthalmol 2007;91:319-324
19. Böhm MR, Tappeiner C, Breitbach M et al. Ocular hypotony in patients with juvenile idiopathic arthritis-associated uveitis. Am J Ophthalmol 2017;173:45-55
20. Birolo C, Zannin MA, Arsenyeva S, et al. Comparable efficacy of abatacept used as first-line or second-line biological agent for severe juvenile idiopathic arthritis-related uveitis. J Rheumatol 2016;43:2068-2073
21. Borlu M, Uksal Ü, Ferahbas A et al. Clinical features of Behçet's disease in children. Int J Dermatol 2006;45:713-716
22. Bou R, Adan A, Borrás F, et al. Clinical management algorithm of uveitis associated with juvenile idiopathic arthritis: interdisciplinary panel consensus. Rheumatol Int 2015;35:777-785
23. Bravo-Ljubetic L, Peralta-Calvo J, Noval S et al. Adalimumab therapy for refractory childhood uveitis J AAPOS 2013;17:456-459
24. Breitbach M, Tappeiner C, Böhm M et al. Discontinuation of long-term adalimumab treatment in patients with juvenile idiopathic arthritis-associated uveitis. Graefes Arch Clin Exp Ophthalmol 2017;255:171-177
25. Brewer EJ, Jr., Bass J, Baum J et al. Current proposed revision of JRA Criteria. JRA Criteria Subcommittee of the Diagnostic and Therapeutic Criteria

Committee of the American Rheumatism Section of The Arthritis Foundation. *Arthritis Rheum* 1977;20:195-199

26. Brunner H, Ruperto N, Martini A, et al. Identification of optimal subcutaneous doses of tocilizumab in children with polyarticular-course juvenile idiopathic arthritis. *Arthritis Rheumatol*. 2017; 69 (Suppl 4).
27. Brunner HI Tzaribachev N, Vega-Cornejo G et al. Paediatric Rheumatology International Trials Organisation (PRINTO) and the Pediatric Rheumatology Collaborative Study Group (PRCSG). Subcutaneous abatacept in patients with polyarticular-course juvenile idiopathic arthritis: results from a phase III open-label study. *Arthritis Rheumatol* 2018;70:1144-54.
28. Cabral DA, Petty RE, Malleson PN et al. Visual prognosis in children with chronic anterior uveitis and arthritis. *J Rheumatol* 1994;21:2370-2375
29. Calvo-Rio V, Santos-Gomez M, Calvo I et al. Anti-IL-6R tocilizumab for severe juvenile idiopathic arthritis-associated uveitis refractory to anti-TNF therapy. A multicenter study of 25 patients. *Arthritis Rheumatol* 2016;69:668-675
30. Carvounis PE, Herman DC, Cha S et al. Incidence and outcomes of uveitis in juvenile rheumatoid arthritis, a synthesis of the literature. *Graefe's Arch Clin Exp Ophthalmol* 2006;244:281-290
31. Cassidy J, Kivlin J, Lindsley C et al. The Section on Rheumatology and the Section on Ophthalmology. Ophthalmic examinations in children with juvenile rheumatoid arthritis. *Pediatrics* 2006;117:1843-1845
32. Chan AY, Liu DT. Methotrexate and chronic uveitis associated with juvenile idiopathic arthritis. *J Rheumatol* 2006;33:198; author reply 198
33. Chia A, Lee V, Graham EM et al. Factors related to severe uveitis at diagnosis in children with juvenile idiopathic arthritis in a screening program. *Am J Ophthalmol* 2003;35: 757-762
34. Choudhary A, Harding SP, Bucknall RC, Pearce IA. Mycophenolate mofetil as an immunosuppressive agent in refractory inflammatory eye disease. *J Ocul Pharmacol Ther* 2006;22:168-175
35. Chylack LT, Jr., Bienfang DC, Bellows AR et al. Ocular manifestations of juvenile rheumatoid arthritis. *Am J Ophthalmol* 1975;79:1026-1033
36. Cordero-Coma M, Salom D, Diaz-Llopis M et al. Golimumab for uveitis. *Ophthalmology* 2011;118:1892
37. Cordero-Coma M, Garzo I, Calleja S et al. Preoperative cataract surgery use of an intravitreal dexamethasone implant (Ozurdex) in a patients with juvenile idiopathic arthritis and chronic anterior uveitis. *J AAPOS* 2013;17:632-634
38. Cordero-Coma M, Calvo-Rio V, Adan A et al. Golimumab as rescue therapy for refractory immune-mediated uveitis: a three-center experience. *Mediators Inflamm* 2014;2014:717598

39. Dana MR, Merayo-Llodes J, Schaumberg DA et al. (1997) Visual outcomes prognosticators in juvenile rheumatoid arthritis-associated uveitis. *Ophthalmology* 1997;104:236-244
40. Davis JL, Davis JL, Dacanay LM et al. Laser flare photometry and complications of chronic uveitis in children. *Am J Ophthalmol.* 2003;135: 763-71
41. De Boer J, Wulffraat N, Rothova A. Visual loss in uveitis of childhood. *Br J Ophthalmol.* 2003;87:879-884
42. Diaz-Llopis M, Salom D, Garcia-de-Vicuna C et al. Treatment of refractory uveitis with adalimumab: a prospective multicenter study of 131 patients. *Ophthalmology* 2012;119:1575-1581
43. Di Gangi M, Foti R, Leonardi R et al. Recurrent new-onset uveitis in a patient with rheumatoid arthritis during anti-TNFalpha treatment. *Reumatismo* 2007;59:169-172
44. Dobner BC, Max R, Becker MD et al. A three-centre experience with adalimumab for the treatment of non-infectious uveitis. *Br J Ophthalmol* 2013;97:134-138
45. Dollfus H, Häfner R, Hofmann HM et al. Chronic infantile neurological cutaneous and articular/neonatal onset multisystem inflammatory disease syndrome: ocular manifestations in a recently recognized chronic inflammatory disease of childhood. *Arch Ophthalmol* 2000;118:1386-1392
46. Doycheva D, Deuter C, Stuebiger N et al. Mycophenolate mofetil in the treatment of uveitis in children. *Br J Ophthalmol.* 2007;91:180-184
47. Dueckers G, Guellac N, Arbogast M et al. Evidence and consensus based GJKR guidelines for the treatment of juvenile idiopathic arthritis. *Clinical Immunol* 2012;142:176-193
48. Dunne JA, Jacobs N, Morrison A et al. Efficacy in anterior uveitis of two known steroids and topical tolmetin. *Br J Ophthalmol* 1985;69:120-125
49. Dunne JA, Travers JP. Double-blind clinical trial of topical steroids in anterior uveitis. *Br J Ophthalmol.* 1979; 63:762-767
50. Edelsten C, Reddy A, Stanford MR, et al. Visual loss associated with paediatric uveitis in english primary and referral centers. *Am J Ophthalmol* 2003; 135:676-680
51. Elhai M, Deslandre CJ, Kahan A. Abatacept for refractory juvenile idiopathic arthritis-associated uveitis: two new cases. *Arthritis Care Res* 2011;63:307-310
52. Encke A, Kopp I, Selbmann HK et al. Arbeitsgemeinschaft der Wissenschaftlichen Medizinischen Fachgesellschaften (AWMF), Ärztliches Zentrum für Qualität in der Medizin (ÄZQ), and (Hrsg). *Deutsches Instrument*

zur methodischen Bewertung von Leitlinien: DELBI. Dt.Ärztebl.
2008;102:A1912-A1913

53. Fan DS, Yu CB, Chiu TY et al. Ocular-hypertensive and anti-inflammatory response to rimexolone therapy in children. *Arch Ophthalmol* 2003;121:1716-1721
54. Fantini F. Rheumatoid arthritis in children and related forms. Updating of nomenclature, nosography, clinical manifestations and therapy, with reference to the EULAR/WHO workshop on the care of rheumatic children, Oslo, March 1977. *Reumatismo* 1977;29:7-32 ab 2001 online verfügbar
55. Foeldvari I, Nielson S, Tzaribachev N et al. Results of a multinational survey regarding the use of cyclosporine A in the treatment of juvenile idiopathic arthritis associated uveitis. EULAR 2006, abstract
56. Foeldvari I, Nielsen S, Kummerle-Deschner J et al. Tumor necrosis factor-alpha blocker in treatment of juvenile idiopathic arthritis-associated uveitis refractory to second-line agents: results of a multinational survey. *J Rheumatol* 2007;34:1146-1150
57. Foeldvari I, Wierk A. Methotrexate is an effective treatment for chronic uveitis associated with juvenile idiopathic arthritis. *J Rheumatol* 2005;32:362-365
58. Foeldvari I, Becker I, Horneff G. Uveitis events during adalimumab, etanercept, and methotrexate therapy in juvenile idiopathic arthritis: data from the biologics in pediatric rheumatology registry. *Arthritis Care Res* 2015;67:1529-1535
59. Foell D, Wulffraat N, Wedderburn LR et al. Methotrexate withdrawal at 6 vs 12 months in juvenile idiopathic arthritis in remission: a randomized clinical trial. *JAMA* 2010;303:1266-1273.
60. Foster CS, Alter G, DeBarge LR et al. Efficacy and safety of rimexolone 1% ophthalmic suspension vs 1% prednisolone acetate in the treatment of uveitis. *Am J Ophthalmol* 1996;122:171-182
61. Gallagher M, Quinones K, Cervantes-Castaneda RA et al. Biological response modifier therapy for refractory childhood uveitis. *Br J Ophthalmol* 2007;91:1341-1344
62. Galor A, Perez VL, Hammel JP et al. Differential effectiveness of etanercept and infliximab in the treatment of ocular inflammation. *Ophthalmology* 2006;113:2317-2323
63. Garcia-De-Vicuna, Diaz-Llopis M, Salom D et al. Usefulness of adalimumab in the treatment of refractory uveitis associated with juvenile idiopathic arthritis. *Mediators Inflamm* 2013;2013:560632.
64. Gaudio PA. A review of evidence guiding the use of corticosteroids in the treatment of intraocular inflammation. *Ocul Immunol Inflamm* 2004;12:169-192

65. Gerloni V, Cimaz R, Gattinara M et al. Efficacy and safety profile of cyclosporin A in the treatment of juvenile chronic (idiopathic) arthritis. Results of a 10-year prospective study. *Rheumatology* 2001;40:907-913
66. Gerloni V, Pontikaki I, Gattinara M, Fantini F. Focus on adverse events of tumour necrosis factor alpha blockade in juvenile idiopathic arthritis in an open monocentric long-term prospective study in 163 patients. *Ann Rheum Dis* 2008;67:1145-1152
67. Giannini EH, Brewer EJ, Kuzmina N et al. Methotrexate in resistant juvenile rheumatoid arthritis. Results of the U.S.A.-U.S.S.R. double-blind, placebo-controlled trial. The Pediatric Rheumatology Collaborative Study Group and The Cooperative Children's Study Group. *N Engl J Med* 1992;326:1043-1049
68. Giordano M. Dauerprophylaxe der rezidivierenden spondylitischen Iridozyklitis durch Antimalarika und nichtsteroidale Antiphogistika. *Z Rheumatol* 1983;4:105-106
69. Godfrey WA, Epstein WV, O'Connor GR et al. The use of chlorambucil in intractable idiopathic uveitis. *Am J Ophthalmol* 1974;78:415-428
70. Goebel J, Rosel M, Heinz C et al. Azathioprine as a treatment option for uveitis in patients with juvenile idiopathic arthritis. *Br J Ophthalmol* 2011;95:209-213
71. Haasnoot AMJK, Schilham MW, Kamphuis S et al. Identification of an amino acid motif in HLA-DR β 1 that distinguishes uveitis in patients with juvenile idiopathic arthritis. *Arthritis Rheumatol* 2018;70:1155-1165
72. Häfner R, Vogel P. Sarcoidosis of early onset. A challenge for the pediatric rheumatologist. *Clin.Exp.Rheumatol* 1993;11:685-691
73. Heiligenhaus A, Horneff G, Greiner K et al. Mackensen F, Zierhut M, Foeldvari I, Michels H. Inhibitors of tumour necrosis factor-alpha for the treatment of arthritis and uveitis in childhood. *Klin Monatsbl Augenheilkd* 2007;224:526-531
74. Heiligenhaus A, Mingels A, Heinz C et al. Methotrexate for uveitis associated with juvenile idiopathic arthritis: value and requirement for additional anti-inflammatory medication. *Eur J Ophthalmol* 2007;17:743-748
75. Heiligenhaus A, Niewerth M, Ganser G et al. Prevalence and complications of uveitis in juvenile idiopathic arthritis in a population-based nation-wide study in Germany: suggested modification of the current screening guidelines. *Rheumatology* 2007;46:1015-1019
76. Heiligenhaus A, Miserocchi E, Heinz C et al. Treatment of severe uveitis associated with juvenile idiopathic arthritis with anti-CD20 monoclonal antibody (rituximab). *Rheumatology* 2011;50:1390-1394
77. Heiligenhaus A, Foeldvari I, Edelsten C et al. Proposed outcome measures for prospective clinical trials in juvenile idiopathic arthritis-associated uveitis: a consensus effort from the multinational interdisciplinary working group for uveitis in childhood. *Arthritis Care Res* 2012;64:1365-1372

78. Heiligenhaus A, Bertram B, Heinz C et al. Statement of the German Ophthalmological Society, the Retina Society and the Professional Association of German Ophthalmologists for intravitreal treatment of macular edema in uveitis. *Ophthalmologie* 2014;111:740-748
79. Heiligenhaus A, Klotsche J, Tappeiner C et al. Predictive factors and biomarkers for the 2-year outcome of uveitis in juvenile idiopathic arthritis: data from the Inception Cohort of Newly diagnosed patients with Juvenile Idiopathic Arthritis (ICON-JIA) study. *Rheumatology* 2019;58:975-986
80. Heiligenhaus A, Klotsche J, Niewerth M et al. Similarities in clinical course and outcome between juvenile idiopathic arthritis (JIA)- associated and ANA-positive idiopathic anterior uveitis: data from a population-based nationwide study in Germany. *Arthritis Res Ther* 2020;22:81
81. Hemady R, Tauber J, Foster CS. Immunosuppressive drugs in immune and inflammatory ocular disease. *Surv Ophthalmol* 1991;35:369-385
82. Hofley P, Roarty J, McGinnity G et al Asymptomatic uveitis in children with chronic inflammatory bowel diseases. *J Pediatr Gastroenterol Nutr.* 1993;17:397-400
83. Holland GN, Stiehm ER. Special considerations in the evaluation and management of uveitis in children. *Am J Ophthalmol* 2003;135:867-878
84. Holland GN, Denove CS, Yu F. Chronic anterior uveitis in children: clinical characteristics and complications. *Am J Ophthalmol* 2009;147:667-678
85. Horton S, Jones AP, Guly CM et al. Adalimumab in juvenile idiopathic arthritis-associated uveitis: 5-year follow-up of the Bristol participants of the SYCAMORE trial. *Am J Ophthalmol* 2019;207:170-179
86. Huang JL, Hung IJ, Hsieh KH. Sulphasalazine therapy in chronic uveitis of children with chronic arthritis. *Asian Pac J Allergy Immunol* 1997;15:71-75
87. Hudde T, Neudorf U, Heiligenhaus A et al. Diagnostik bei Uveitis im Kindesalter: Welche Tests bei welcher Uveitis? *Klin Monatsbl Augenheilk* 2007;224:494-499
88. Hughes DA, Culeddu G, Plumpton CO et al. Cost-effectiveness analysis of adalimumab for the treatment of uveitis associated with juvenile idiopathic arthritis. *Ophthalmology* 2019;126:415-424
89. Huppertz HI, Munchmeier D, Lieb W. Ocular manifestations in children and adolescents with Lyme arthritis. *Br J Ophthalmol* 1999;83:1149-1152
90. Jabs DA, Nussenblatt RB, Rosenbaum JT. Standardization of uveitis nomenclature for reporting clinical data. Results of the First International Workshop. *Am J Ophthalmol* 2005;140:509-516
91. Kahn P, Weiss M, Imundo LF et al. Favorable response to high-dose infliximab for refractory childhood uveitis. *Ophthalmology* 2006;113:860-864

92. Kaipainen-Seppänen O, Leino M. Recurrent uveitis in a patient with juvenile spondyloarthritis associated with tumour necrosis factor alpha inhibitors. *Ann Rheum Dis* 2003;62:88-89
93. Kakkassery V, Mergler S, Pleyer U. Anti-TNF-alpha treatment: a possible promoter in endogenous uveitis? Observational report on six patients: occurrence of uveitis following etanercept treatment. *Curr Eye Res* 2010;35:751-756
94. Kalinina Ayuso V, Ten Cate HA, van der Does P, et al. Male gender and poor visual outcome in uveitis associated with juvenile idiopathic arthritis. *Am J Ophthalmol* 2010;149:987-993
95. Kalinina Ayuso V, ten Cate HA, van der Does P, et al. Male gender as a risk for complications in uveitis associated with juvenile idiopathic arthritis. *Am J Ophthalmol* 2010;149:994-999
96. Kalinina Ayuso VK, van de Winkel EL, Rothova A et al. Relapse rate of uveitis post-methotrexate treatment in juvenile idiopathic arthritis. *Am J Ophthalmol* 2011;151:217-222
97. Kanazawa N, Okafuji I, Kambe N et al. Early-onset sarcoidosis and CARD15 mutations with constitutive nuclear factor-kappaB activation: common genetic etiology with Blau syndrome. *Blood* 2005;105:1195-1197
98. Kanski JJ. Anterior uveitis in juvenile rheumatoid arthritis. *Arch Ophthalmol* 1977; 95:1794-1797
99. Kanski JJ. Juvenile arthritis and uveitis. *Surv Ophthalmol* 1990; 34: 253-267
100. Kanski JJ. Screening for uveitis in juvenile chronic arthritis. *Br J Ophthalmol* 1989; 73:225-228
101. Kempen JH, Gangaputra S, Daniel E et al. Long-term risk of malignancy among patients treated with immunosuppressive agents for ocular inflammation: a critical assessment of the evidence. *Am J Ophthalmol* 2008;146:802-812
102. Kenawy N, Cleary G, Mewar D, et al. Abatacept: a potential therapy in refractory cases of juvenile idiopathic arthritis-associated uveitis. *Graefes Arch Clin Exp Ophthalmol* 2011;249:297-300
103. Kilic O, Kasapcopur O, Camcioglu Y et al. Is it safe to use anti-TNF-a agents for tuberculosis in children suffering with chronic rheumatic disease? *Rheumatol Int* 2012;32:2675-2679
104. Kilmartin DJ, Forrester JV, Dick AD. Cyclosporin A therapy in refractory non-infectious childhood uveitis. *Br J Ophthalmol* 1998;82:737-742
105. Klotsche J, Niewerth M, Haas JP et al. Long-term safety of etanercept and adalimumab compared to methotrexate in patients with juvenile idiopathic arthritis. *Ann Rheum Dis* 2016;75:855-861

106. Kostik MM, Gaidar EV, Hynnes AY et al. Methotrexate treatment may prevent uveitis onset in patients with juvenile idiopathic arthritis: experiences and subgroup analysis in a cohort with frequent methotrexate use. *Clin Exp Rheumatol* 2016;34:714-718
107. Kotaniemi K. Late onset uveitis in juvenile-type chronic polyarthritis controlled with prednisolone, cyclosporin A and methotrexate. *Clin Exp Rheumatol* 1998;16: 469-471
108. Kotaniemi K, Kautiainen H, Karma A et al. Occurrence of uveitis in recently diagnosed juvenile chronic arthritis. A prospective study. *Ophthalmology* 2001;108: 2071-2075
109. Kotaniemi K, Aho K, Kotaniemi A. Uveitis as a cause of visual loss in arthritides and comparable conditions. *J Rheumatol* 2001;28:309-312
110. Kotaniemi K, Säila H, Kautiainen H. Long-term efficacy of adalimumab in the treatment of uveitis associated with juvenile idiopathic arthritis. *Clin Ophthalmol* 2011;5:1425-1429
111. Kothari S, Foster CS, Pistilli M, et al. The risk of intraocular pressure elevation in pediatric non-infectious uveitis. *Ophthalmology* 2015;122:1987-2001
112. Krause I, Uziel Y, Guedj D et al. Childhood Behçet's disease: clinical features and comparison with adult-onset disease. *Rheumatology* 1999;38:457-462
113. Kroger L, Kotaniemi K, Jaaskelainen J. Topical treatment of uveitis resulting in adrenal insufficiency. *Acta Paediatr* 2009;98:584-585
114. Kvien TK, Hoyeraal HM, Sandstad B. Azathioprine versus placebo in patients with juvenile rheumatoid arthritis: a single center double blind comparative study. *J Rheumatol* 1986;13:118-123
115. La Torre F, Cattalini M, Teruzzi B et al. Efficacy of adalimumab in young children with juvenile idiopathic arthritis and chronic uveitis: a case series. *BMC Research Notes* 2014;7:316
116. Lazar M, Weiner MJ, Leopold IH. Treatment of uveitis with methotrexate. *Am J Ophthalmol* 1969;67:383-387
117. Leinonen ST, Aalto K, Kotaniemi KM, Kivela TT. Anti-adalimumab antibodies in juvenile idiopathic arthritis-related uveitis. *Clin Exp Rheumatol* 2017;35:1043-1046
118. Lerman MA, Burnham JM, Chang PY et al. Response of pediatric uveitis to tumor necrosis factor- α inhibitors. *J Rheumatol* 2013;40:1394-1403
119. Lerman MA, Lewen MD, Kempen JH, Mills MD. Uveitis reactivation in children treated with tumor necrosis factor alpha inhibitors. *Am J Ophthalmol* 2015;160:193-200

120. Levy-Clarke G, Jabs DA, Read RW et al. Expert panel recommendations for the use of anti-tumor necrosis factor biologic agents in patients with ocular inflammatory disorders. *Ophthalmology* 2014;121:785-796
121. Liebling EJ, Faig W, Chang JC et al. The temporal relationship between juvenile idiopathic arthritis disease activity and uveitis activity. *Arthritis Care Res (Hoboken)*. 2020 Oct 12. doi: 10.1002/acr.24483. Online ahead of print.
122. Lim LL, Fraunfelder FW, Rosenbaum JT. Do tumor necrosis factor inhibitors cause uveitis? A registry-based study. *Arthritis Rheum* 2007;56:3248-3252
123. Little JA, Sen ES, Strike H et al. The safety and efficacy of noncorticosteroid triple immunosuppressive therapy in the treatment of refractory chronic noninfectious uveitis in childhood. *J Rheumatol* 2014;41:136-139
124. Lovell DJ, Ruperto N, Goodman S et al. Adalimumab with or without methotrexate in juvenile rheumatoid arthritis. *N Engl J Med* 2008;359:810-820
125. Lowder C, Belfort R Jr, Lightman S et al. Dexamethasone intravitreal implant for noninfectious intermediate or posterior uveitis. *Arch Ophthalmol* 2011;129:545-53.
126. Lyons JL, Rosenbaum JT. Uveitis associated with inflammatory bowel disease compared with uveitis associated with spondyloarthropathy. *Arch Ophthalmol* 1997;115:61-64
127. Mackensen F, Smith JR, Rosenbaum JT. Enhanced recognition, treatment, and prognosis of tubulointerstitial nephritis and uveitis syndrome. *Ophthalmology* 2007;114:995-999
128. Malagon C, Van Kerckhove C, Giannini EH et al. The iridocyclitis of early onset pauciarticular juvenile rheumatoid arthritis: outcome in immunogenetically characterized patients. *J Rheumatol* 1992;19:160-163
129. Magli A, Forte R, Navarro P et al. Adalimumab for juvenile idiopathic arthritis-associated uveitis. *Graefes Arch Clin Exp Ophthalmol* 2013;251:1601-1606
130. Maleki A, Manhapra A, Asgari S et al. Tocilizumab employment in the treatment of resistant juvenile idiopathic arthritis associated uveitis. *Ocul Immunol Inflamm*. 2020 Oct 6;1-7. doi: 10.1080/09273948.2020.1817501. Online ahead of print.
131. Malik AR, Pavesio C. The use of low dose methotrexate in children with chronic anterior and intermediate uveitis. *Br J Ophthalmol* 2005;89:806-808
132. Mangge H, Heinzl B, Grubbauer HM et al. Therapeutic experience with infliximab in a patient with polyarticular juvenile idiopathic arthritis and uveitis. *Rheumatol Int* 2003;23:258-261
133. Marino A, Weiss PF, Brandon TG, Lerman MA. Juvenile spondyloarthritis: focus on uveitis. *Pediatr Rheumatol Online J*. 2020 Sept 10;18(1):70. doi: 10.1186/s12969-020-00463-4.

134. Marrani E, Paganelli V, de Libero C, et al. Long-term efficacy of abatacept in pediatric patients with idiopathic uveitis: a case series. *Graefes Arch Clin Exp Ophthalmol* 2015;253:1813-1816
135. Melin-Aldana H, Giannini EH, Taylor J et al. Human leukocyte antigen-DRB1*1104 in the chronic iridocyclitis of pauciarticular juvenile rheumatoid arthritis. *J Pediatr* 1992;121:56-60
136. Mesquida M, Molins B, Llorenc et al. Long-term effects of tocilizumab therapy for refractory uveitis-related macular edema. *Ophthalmology* 2014;121:2380-2386
137. Michels H, Heiligenhaus A, Neudorf U, et al. Rheumatische Uveitis. Leitlinien Pädiatrie. Elsevier - Urban & Fischer, 2005.
138. Michels H, Greiner K, Heinz C et al. Andere entzündlich rheumatische Erkrankungen mit Uveitis neben der juvenilen idiopathischen Arthritis. *Klin. Monatsbl Augenheilk* 2007;224:473-476
139. Minden K, Mingels A, Niewerth M et al. Juvenile idiopathische Arthritis und Uveitis: Epidemiologie einschließlich der Daten aus der Kerndokumentation. *Klin Monatsbl Augenheilk* 2007;224:469-472
140. Minden K. Epidemiologie. In: Wagner, Dannecker G, editors. *Pädiatrische Rheumatologie*. 1 ed. Heidelberg: Springer Medizin Verlag; 2007;179-181
141. Mingels A, Hudde T, Heinz C et al. Vision threatening complications in uveitis in childhood. *Ophthalmologe* 2005;105:477-484
142. Miserocchi E, Baltatzis S, Ekong A et al. Efficacy and safety of chlorambucil in intractable noninfectious uveitis: the Massachusetts Eye and Ear Infirmary experience. *Ophthalmology* 2002;109:137-142
143. Miserocchi E, Pontikaki I, Modorati G et al. Rituximab for uveitis. *Ophthalmology* 2011;118:223-224
144. Miserocchi E, Modorati G, Pontikaki J et al. Golimumab treatment for complicated uveitis. *Clin Exp Rheumatol* 2013;31:320-321
145. Miserocchi E, Modorati G, Pontikaki I et al. Long-term treatment with golimumab for severe uveitis. *Ocul Immunol Inflamm* 2014;22:90-95
146. Miserocchi E, Modorati G, Berchicci L et al. Long-term treatment with rituximab in severe juvenile idiopathic arthritis-associated uveitis. *Br J Ophthalmol* 2016;100:782-786
147. Miserocchi E, Giuffre C, Cornalba M et al. JAK inhibitors in refractory juvenile idiopathic arthritis-associated uveitis. *Clin Rheumatol* 2020;39:847-851
148. Moretti D, Cianchi I, Vannucci G et al. Psoriatic juvenile idiopathic arthritis associated with uveitis: a case report. *Case Rep Rheumatol* 2013;2013:595890

149. Munoz-Fernandez S, Hidalgo V, Fernandez-Melon J et al. Sulfasalazine reduces the number of flares of acute anterior uveitis over one year period. *J Rheumatol* 2003; 30:1277-1279
150. Neudorf U, Heiligenhaus A. Konsensus-Statement für die Behandlung der Uveitis bei juveniler idiopathischer Arthritis. *Monatsschrift Kinderheilk* 2004;152:1240-1248
151. Niehues T, Horneff G, Michels H et al. Evidence-based use of methotrexate in children with rheumatic diseases: a consensus statement of the Working Groups Pediatric Rheumatology Germany (AGKJR) and Pediatric Rheumatology Austria. *Rheumatol Int* 2005;25:169-178
152. Niehues T, Winterhalter S, Zierhut M et al. EBM analysis: classic DMARDs (disease-modifying antirheumatic drugs) and immunosuppressants in arthritis and uveitis. *Klin Monatsbl Augenheilkd* 2007;224:520-525
153. Nussenblatt RB, Palestine AG, Chan CC et al. Standardization of vitreal inflammatory activity in intermediate and posterior uveitis. *Ophthalmology* 1985;92:467-471
154. Olson NY, Lindsley CB, Godfrey WA. Nonsteroidal anti-inflammatory drug therapy in chronic childhood iridocyclitis. *Am J Dis Child* 1988;142:1289-1292
155. Ozerdem U, Levi L, Cheng L et al. Systemic toxicity of topical and periocular corticosteroid therapy in an 11-year-old male with posterior uveitis. *Am J Ophthalmol* 2000;130:240-241
156. Palmer RG, Kanski JJ, Ansell BM. Chlorambucil in the treatment of intractable uveitis associated with juvenile chronic arthritis. *J Rheumatol* 1985;12:967-970
157. Palmou-Fontana N, Calvo-Rio V, Martin-Varillas JL et al. Golimumab in refractory uveitis associated to juvenile idiopathic arthritis: multicentre study of 7 cases and literature review. *Clin Exp Rheumatol* 2018;36:652-657
158. Papadopoulou C, Kostik M, Böhm M et al. Methotrexate therapy may prevent the onset of uveitis in juvenile idiopathic arthritis. *J Pediatr* 2013;163:879-884
159. Petty RE, Smith JR, Rosenbaum JT. Arthritis and uveitis in children. A pediatric rheumatology perspective. *Am J Ophthalmol* 2003;135:879-884
160. Petty RE, Southwood TR, Manners P et al. International League of Associations for Rheumatology classification of juvenile idiopathic arthritis: second revision, Edmonton 2001; *J Rheumatol* 2004;31:390-392
161. Pichi F, Nucci P, Baynes K et al. Sustained release dexamethasone intravitreal implant in juvenile idiopathic arthritis-related uveitis. *Int Ophthalmol* 2017;37:221-228

162. Pleyer U, Klamann M, Laurent TJ et al. Fast and successful management of intraocular inflammation with a single intravitreal dexamethasone implant. *Ophthalmologica* 2014 Nov 21. [Epub ahead of print]
163. Pras E, Neumann R, Zandman-Goddard G et al. Intraocular inflammation in autoimmune diseases. *Semin Arthritis Rheum* 2004;34:602-609
164. Quartier P, Baptiste A, Despert V et al. ADJUVITE: a double-blind, randomised, placebo-controlled trial of adalimumab in early onset, chronic, juvenile idiopathic arthritis-associated anterior uveitis. *Ann Rheum Dis* 2018;77:1003-1011
165. Quesada-Masachs E, Modesto Caballero C. Subcutaneous tocilizumab may be less effective than intravenous tocilizumab in the treatment of juvenile idiopathic arthritis-associated uveitis. *J Rheumatol* 2017;44:2
166. Rajaraman RT, Kimura Y, Li S et al. Retrospective case review of pediatric patients with uveitis treated with infliximab. *Ophthalmology* 2006;113:308-314
167. Ramanan AV, Dick AD, Benton D et al. A randomised controlled trial of the clinical effectiveness, safety and cost-effectiveness of adalimumab in combination with methotrexate for the treatment of juvenile idiopathic arthritis associated uveitis (SYCAMORE trial). *Trials* 2014;15:14
168. Ramanan AV, Dick AD, Jones AP et al. Adalimumab plus methotrexate for uveitis in juvenile idiopathic arthritis. *N Engl J Med* 2017;376:1637-1646
169. Ramanan AV, Dick AD, Guly C et al. Tocilizumab in patients with anti-TNF refractory juvenile idiopathic arthritis-associated uveitis (APTITUDE): a multicentre, single-arm, phase 2 trial. *Lancet Rheumatol* 2020 Feb 7;2(3):e135-e141. doi: 10.1016/S2665-9913(20)30008-4. eCollection
170. Reiff A, Takei S, Sadeghi S, et al. Etanercept therapy in children with treatment-resistant uveitis. *Arthritis Rheum* 2001;44:1411-1415
171. Richards JC, Tay-Kearney ML, Murray K et al. Infliximab for juvenile idiopathic arthritis-associated uveitis. *Clin Experiment Ophthalmol* 2005;33:461-468
172. Roesel M, Gutfleisch M, Heinz C et al. Intravitreal and orbital floor triamcinolone acetonide injections in noninfectious uveitis: a comparative study. *Ophthalmic Res* 2009;42:81-86
173. Roesel M, Gutfleisch M, Heinz C et al. Orbital floor triamcinolone acetonide injections for the management of active non-infectious uveitis. *Eye* 2009;23:910-914
174. Rosenbaum JT. Uveitis: Many diseases, one diagnosis. *Am J Med* 1985;79:545-547
175. Rosenberg AM. Uveitis associated with juvenile rheumatoid arthritis. *Semin Arthritis Rheum* 1987;16:158-173

176. Ruperto N, Murray KJ, Gerloni V et al. A randomized trial of parenteral methotrexate comparing an intermediate dose with a higher dose in children with juvenile idiopathic arthritis who failed to respond to standard doses of methotrexate. *Arthritis Rheum* 2004;50:2191-2201
177. Rychwalski PJ, Cruz OA, Alanis-Lambreton G et al. Asymptomatic uveitis in young people with inflammatory bowel disease. *J AAPOS* 1997;1:111-116
178. Saboo US, Metzinger JL, Radwan A et al. Risk factors associated with the relapse of uveitis in patients with juvenile idiopathic arthritis: a preliminary report. *J AAPOS* 2013;17:460-464
179. Salek SS, Pradeep A, Guly C et al. Uveitis and juvenile psoriatic arthritis or psoriasis. *Am J Ophthalmol* 2018;185:68-74
180. Sallam A, Comer RM, Chang JH et al. Short-term safety and efficacy of intravitreal triamcinolone acetonide for uveitic macular edema in children. *Arch Ophthalmol* 2008;126:200-205
181. Samson CM, Waheed N, Baltatzis S et al. Methotrexate therapy for chronic noninfectious uveitis: analysis of a case series of 160 patients. *Ophthalmology* 2001; 108:1134-1139
182. Sand BB, Krogh E. Topical indometacin, a prostaglandin inhibitor, in acute anterior uveitis. A controlled clinical trial of non-steroid versus steroid anti-inflammatory treatment. *Acta Ophthalmol* 1991;69:145-148
183. Sato T, Minakuchi S, Mochizuki M, Takeuchi M. Acute anterior uveitis after discontinuation of tocilizumab in a patient with rheumatoid arthritis. *Clin Ophthalmol* 2014;8:187-190
184. Saurenmann RK, Levin AV, Feldman BM et al. Risk of new-onset uveitis in patients with juvenile idiopathic arthritis treated with anti-TNFalpha agents. *J Pediatr* 2006; 149:833-836
185. Saurenmann RK, Levin AV, Rose JB et al. Tumour necrosis factor alpha inhibitors in the treatment of childhood uveitis. *Rheumatology* 2006;45:982-989
186. Savolainen HA, Kautiainen H, Isomaki H et al. Azathioprine in patients with juvenile chronic arthritis: a longterm followup study. *J Rheumatol* 1997;24:2444-2450
187. Schlote T, Dannecker G, Thiel HJ et al. Cyclosporin A in therapy of chronic uveitis in childhood. *Ophthalmologie* 1996;93:745-748
188. Schmeling H, Horneff G. Etanercept and uveitis in patients with juvenile idiopathic arthritis. *Rheumatology* 2005;44:1008-1011
189. Schmeling H, Minden K, Foeldvari I et al. Efficacy and safety of adalimumab as the first and second biologic agent in juvenile idiopathic arthritis_ the German Biologics JIA Registry. *Arthritis Rheumatol* 2014;66:2580-2589

190. Schüller A, Coupland SE, Krause L et al. Maligne und nichtmaligne Uveitis-Maskierungs-Syndrome im Kindesalter. *Klin Monatsbl Augenheilk* 2007;224:477-482
191. Scrivo R, Spadaro A, Spinelli FR et al. Uveitis following the use of tumor necrosis factor alpha inhibitors: comment on the article by Lim et al. *Arthritis Rheum* 2008; 58:1555-1556
192. Sengler C, Zink J, Klotsche J et al. Vitamin D deficiency is associated with higher disease activity and the risk for uveitis in juvenile idiopathic arthritis - data from a German inception cohort. *Arthritis Res Ther* 2018;20:276
193. Shakoor A, Esterberg E, Acharya NR. Recurrence of uveitis after discontinuation of infliximab. *Ocul Immunol Inflamm* 2014;22:96-101
194. Sharma SM, Ramanan AV, Riley P, Dick AD. Use of infliximab in juvenile onset rheumatological disease-associated refractory uveitis: efficacy in joint and ocular disease. *Ann Rheum Dis* 2007;66:840-841
195. Sheane BJ, Howard D, Doran MF et al. Link between tumor necrosis factor inhibitors and onset of uveitis: comment on the article by Lim et al. *Arthritis Rheum* 2008;58:1554
196. Sheppard JD, Comstock TL, Cavet ME. Impact of the topical ophthalmic corticosteroid loteprednol etabonate on intraocular pressure. *Adv Ther* 2016;33:532-552
197. Shetty AK, Zganjar BE, Ellis GS et al. Low-dose methotrexate in the treatment of severe juvenile rheumatoid arthritis and sarcoid iritis. *J Pediatr Ophthalmol Strabismus* 1999;36:125-128
198. Simonini G, Zannin ME, Caputo R et al. Loss of efficacy during long-term infliximab therapy for sight-threatening childhood uveitis. *Rheumatology* 2008;47:1510-1514
199. Simonini G, Taddio A, Cattalini M et al. Prevention of flare recurrences in childhood-refractory chronic uveitis: an open-label comparative study of adalimumab versus infliximab. *Arthritis Care Res* 2011;63:612-618
200. Simonini G, Taddio A, Cattalini M et al. Superior efficacy of adalimumab in treating childhood refractory chronic uveitis when used as first biologic modifier drug: adalimumab as starting anti-TNF- α therapy in childhood chronic uveitis. *Pediatric Rheumatol* 2013;11:16
201. Simonini G, Druce K, Cimaz R et al. Current evidence of anti-tumor necrosis factor α treatment efficacy in childhood chronic uveitis: a systemic review and meta-analysis approach of individual drugs. *Arthritis Care Res* 2014;66:1073-1084
202. Smith JA, Thompson DJ, Whitcup SM et al. A randomized, placebo-controlled, double-masked clinical trial of etanercept for the treatment of uveitis associated with juvenile idiopathic arthritis. *Arthritis Rheum* 2005;53:18-23

203. Smith JA, Mackensen F, Sen HN et al. Epidemiology and course of disease in childhood uveitis. *Ophthalmology* 2009;116:1544-1551
204. Smith JR, Levinson RD, Holland GN et al. Differential efficacy of tumor necrosis factor inhibition in the management of inflammatory eye disease and associated rheumatic disease. *Arthritis Care Res* 2001;45:252-257
205. Sobrin L, Christen W, Foster CS. Mycophenolate mofetil after methotrexate failure or intolerance in the treatment of scleritis and uveitis. *Ophthalmology* 2008; 115:1416-1421
206. Southwood TR, Foster HE, Davidson JE et al. Duration of etanercept treatment and reasons for discontinuation in a cohort of juvenile idiopathic arthritis patients. *Rheumatology* 2011;50:189-195
207. Stewart R, Horwitz B, Howes J et al. Double-masked, placebo-controlled evaluation of loteprednol etabonate 0.5% for postoperative inflammation. Loteprednol etabonate post-operative inflammation study group 1. *J Cataract Refract Surg* 1998;24:1480-1489
208. Stoll ML, Zurakowski D, Nigrovic LE et al. Patients with juvenile psoriatic arthritis comprise two distinct populations. *Arthritis Rheum* 2006;54:3564-3572
209. Tambralli A, Beukelman T, Weiser P et al. High doses of infliximab in the management of juvenile idiopathic arthritis *J Rheumatol* 2013;40:1749-1755
210. Tappeiner C, Roesel M, Heinz C et al. Limited value of cyclosporine A for the treatment of patients with uveitis associated with juvenile idiopathic arthritis. *Eye* 2009;23:1192-1198
211. Tappeiner C, Heinz C, Roesel M, Heiligenhaus A. Elevated laser flare values correlate with complicated course of anterior uveitis in patients with juvenile idiopathic arthritis. *Acta Ophthalmol* 2011;89:e521-527
212. Tappeiner C, Heinz C, Ganser G et al. Is tocilizumab an effective option for treatment of refractory uveitis associated with juvenile idiopathic arthritis? *J Rheumatol* 2012;39:1294-1295
213. Tappeiner C, Klotsche J, Schenck S et al. Temporal change in prevalence and complications of uveitis associated with juvenile idiopathic arthritis: data from a cross-sectional analysis of a prospective nationwide study. *Clin Exp Rheumatol* 2015;33:936-944
214. Tappeiner C, Miserocchi E, Bodaghi B et al. Abatacept in the treatment of severe, longstanding and refractory uveitis associated with juvenile idiopathic arthritis. *J Rheumatol* 2015;42:706-711
215. Tappeiner C, Schenck S, Niewerth M et al. Impact of antiinflammatory treatment on the onset of uveitis in juvenile idiopathic arthritis: longitudinal analysis from a nationwide pediatric rheumatology database. *Arthritis Care Res* 2016;68:46-54

216. Tappeiner C, Mesquida M, Adan A et al. Evidence for tocilizumab as a treatment option in refractory uveitis associated with juvenile idiopathic arthritis. *J Rheumatol* 2016;43:2183-2188
217. Tappeiner C, Klotsche J, Sengler C et al. Risk factors and biomarkers for the occurrence of uveitis in juvenile idiopathic arthritis. Data from the Inception Cohort of Newly diagnosed patients with juvenile idiopathic arthritis study. *Arthritis & Rheumatol* 2018;70:1685-1694
218. Tarkiainen M, Tynjälä P, Vähäsalo P, et al. Occurrence of adverse events in patients with JIA receiving biologic agents: long-term follow-up in a real-life setting. *Rheumatology* 2015;54:1170-1176
219. Tauber T, Daniel D, Barash J et al. Optic neuritis associated with etanercept therapy in two patients with extended oligoarticular juvenile idiopathic arthritis. *Rheumatology (Oxford)* 2005;44:405
220. Thorne JE, Woreta F, Kedhar SR et al. Juvenile idiopathic arthritis-associated uveitis: incidence of ocular complications and visual acuity loss. *Am J Ophthalmol* 2007;143:840-846
221. Thorne JE, Woreta FA, Dunn JP et al. Risk of cataract development among children with juvenile idiopathic arthritis-related uveitis treated with topical corticosteroids. *Ophthalmology* 2010;117:1436-1441
222. Trachana M, Pratsidou-Gertsi P, Pardalos G et al. Safety and efficacy of adalimumab treatment in Greek children with juvenile idiopathic arthritis. *Scand J Rheumatol* 2011;40:101-107
223. Tsang AC, Roth J, Gottlieb C. Tocilizumab for severe chronic anterior uveitis associated with juvenile idiopathic arthritis in a pediatric patient. *Ocul Immunol Inflamm* 2014;22:155-157
224. Thureau SR, Frosch M, Zierhut M et al. Topical and systemic corticosteroid therapy for uveitis in childhood. *Klin Monatsbl Augenheilkd* 2007;224:516-519
225. Tynjälä P, Kotaniemi K, Lindahl P et al. Adalimumab in juvenile idiopathic arthritis-associated chronic anterior uveitis. *Rheumatology (Oxford)* 2008;47:339-344
226. Tynjälä P, Lindahl P, Honkanen V et al. Infliximab and etanercept in the treatment of chronic uveitis associated with refractory juvenile idiopathic arthritis. *Ann Rheum Dis* 2007;66:548-550
227. Vallet H, Seve P, Biard L et al. Infliximab versus adalimumab in the treatment of refractory inflammatory uveitis: a multicenter study from the French uveitis network. *Arthritis Rheumatol* 2016;68:1522-1530
228. van Straalen JW, Giancane G, Amazrhar Y et al. A clinical prediction model for estimating the risk of developing uveitis in patients with juvenile idiopathic arthritis. *Rheumatology (Oxford)*. 2020 Dec 4;keaa733 doi: 10.1093/rheumatology/keaa733. Online ahead of print.

229. Vazquez-Cobian LB, Flynn T, Lehman TJ. Adalimumab therapy for childhood uveitis. *J Pediatr* 2006;149:572-575
230. Wakefield D, McCluskey P, Penny R. Intravenous pulse methylprednisolone therapy in severe inflammatory eye disease. *Arch Ophthalmol* 1986;104:847-851
231. Wallace CA, Giannini EH, Huang B et al. American College of Rheumatology provisional criteria for defining clinical inactive disease in select categories of juvenile idiopathic arthritis. *Arthritis Care Res* 2011;63:929-936
232. Walscheid K, Glandorf K, Rothaus K et al. Enthesitis-related arthritis: prevalence and complications of associated uveitis in children and adolescents from a population-based nationwide study in Germany. *J Rheumatol* 2020 Mar15;jrheum.191085. doi: 10.3899/jrheum.191085. Online ahead of print.
233. Walscheid K, Klotsche J, Tappeiner C et al. Adherence to ophthalmological screening recommendations and course of uveitis in children with juvenile idiopathic arthritis: data from the Inception Cohort of Newly diagnosed patients with JIA (ICON-JIA) study. *Clin Exp Rheumatol* 2020;38:792-798
234. Walton RC, Nussenblatt RB, Whitcup SM. Cyclosporine therapy for severe sight-threatening uveitis in children and adolescents. *Ophthalmology* 1998;105:2028-2034
235. Wang QW, Yao K, Xu W, et al. Bromfenac sodium 0.1%, fluorometholone 0.1% and dexamethasone 0.1% for control of ocular inflammation and prevention of cystoid macular edema after phacoemulsification. *Ophthalmologica* 2013;229:187-194
236. Weiss AH, Wallace CA, Sherry DD. Methotrexate for resistant chronic uveitis in children with juvenile rheumatoid arthritis. *J Pediatr* 1998;133:266-268
237. William M, Faez S, Papaliadis N, Lobo AM. Golimumab for the treatment of refractory juvenile idiopathic arthritis-associated uveitis. *J Ophthal Inflamm Infect* 2012;2:231-233
238. Wolf MD, Lichter PR, Ragsdale CG. Prognostic factors in the uveitis of juvenile rheumatoid arthritis. *Ophthalmology* 1987;94:1242-1248
239. Wood P. Special Meeting on: Nomenclature and Classification of Arthritis in Children. In: Munthe E. *The Care of Rheumatic Children*. EULAR Publishers, Basle 1978, pp. 47-50
240. Young BJ, Cunningham WF, Akingbehin T Double-masked controlled clinical trial of 5% tolmetin versus 0.5% prednisolone versus 0.9% saline in acute endogenous nongranulomatous anterior uveitis. *Br J Ophthalmol* 1982;66:389-391
241. Zannin ME, Birolo C, Gerloni VM et al. Safety and efficacy of infliximab and adalimumab for refractory uveitis in juvenile idiopathic arthritis: 1-year followup data from the Italian Registry. *J Rheumatol* 2013;40:74-79

242. Zulian F, Martini G, Falcini F et al. Early predictors of severe course of uveitis in oligoarticular juvenile idiopathic arthritis. J Rheumatol 2002;29:2446-2453

243. Zulian F, Balzarin M, Falcini F, et al. Abatacept for severe anti-tumor necrosis factor a refractory juvenile idiopathic arthritis-related uveitis. Arthritis Care Res 2010;62:821-825

Versionsnummer: 3.0

Erstveröffentlichung: 12/2011

Überarbeitung von: 05/2021

Nächste Überprüfung geplant: 05/2024

Die AWMF erfasst und publiziert die Leitlinien der Fachgesellschaften mit größtmöglicher Sorgfalt - dennoch kann die AWMF für die Richtigkeit des Inhalts keine Verantwortung übernehmen. **Insbesondere bei Dosierungsangaben sind stets die Angaben der Hersteller zu beachten!**

Autorisiert für elektronische Publikation: AWMF online

23.01.2024: Gültigkeit der Leitlinie nach inhaltlicher Überprüfung durch das Leitliniensekretariat verlängert bis 02.06.2026