



**DEUTSCHE GESELLSCHAFT FÜR PÄDIATRISCHE KARDIOLOGIE  
UND ANGEBORENE HERZFEHLER e.V.**  
**S2k Leitlinie**

## Kongenital korrigierte Transposition der großen Arterien (cc-TGA)

Thomas Paul (Göttingen), Carsten Rickers (Hamburg), Peter Murin (Berlin)

Beschlossen vom Vorstand der Deutschen Gesellschaft für Pädiatrische Kardiologie und Angeborene Herzfehler am 07.04.2021

### 1. Geltungsbereich

Kinder und Jugendliche mit einer cc-TGA von der Fetalzeit bis in das junge Erwachsenenalter.

### 2. Methodik

Die Konsensfindung in der Leitlinienkommission erfolgte nach eingehender Literaturrecherche in einem zweistufigen Delphi-Verfahren:

1. Schriftlich per E-Mail Umlauf
2. Mündliche Konsentierung im strukturierten Gruppenprozess.

Handlungsempfehlungen wurden soweit möglich in vier Empfehlungsgrade eingeteilt (Tabelle 1).

**Tabelle 1:** Beschreibung der Empfehlungsgrade

Formulierung	Empfehlungsgrad	Farbliche Markierung
Soll	Starke Empfehlung	Grün
Sollte	Empfehlung	Gelb
Kann erwogen werden	Empfehlung offen	Grau
Soll nicht / sollte nicht	Nicht empfohlen	Rot

Aus Gründen der besseren Lesbarkeit wird im gesamten Text auf die zusätzliche Formulierung der weiblichen Form verzichtet. Wir möchten deshalb darauf hinweisen, dass die ausschließliche Verwendung der männlichen Form explizit als geschlechtsunabhängig verstanden werden soll.

#### **Verzeichnis der Abkürzungen:**

ASD	=	Vorhofseptumdefekt
AV-Block	=	atrioventrikulärer Block
AV-Klappe	=	Atrioventrikularklappe
BNP	=	brain natriuretic peptide (in den Myokardzellen gebildetes Eiweiß)
NT-proBNP	=	N-terminales Fragment des BNP-Vorläuferhormons
cc-TGA	=	kongenital korrigierte Transposition der großen Arterien
CRT	=	kardiale Resynchronisationstherapie
HI	=	Herzinsuffizienz
HTX	=	Herztransplantation
LV	=	linker Ventrikel
LV Mass	=	Muskelmasse des linken Ventrikels
LV Volume	=	Volumen des linken Ventrikels
LVOTO	=	linksventrikuläre Ausflusstraktobstruktion
MKR	=	Mitralklappenrekonstruktion
MV Fx	=	Mitralklappenfunktion
PA	=	Pulmonalatresie
PAB	=	Pulmonalarterienbündelung
PBF	=	Lungendurchblutung („pulmonary blood flow“)
PDA	=	persistierender Ductus arteriosus
PS	=	Pulmonalstenose
RV	=	rechter Ventrikel
RV-Fx	=	systolische Funktion des rechten Ventrikels
TI	=	Trikuspidalklappeninsuffizienz
TKR	=	Trikuspidalklappenrekonstruktion
VAD	=	mechanische Herzersatztherapie („ventricular assist-device“)
VSD	=	Ventrikelseptumdefekt
VSD / PS	=	Ventrikelseptumdefekt mit Pulmonalstenose

### **3. Definition**

Die cc-TGA zählt zu den seltenen angeborenen Herzfehlern. Es wird eine Prävalenz von 0,03 auf 1000 Lebendgeborene angenommen, der Anteil an der Gesamtzahl der angeborenen Herzfehler ist mit ca. 0,5% gering (1) (2). Für die cc-TGA werden verschiedene Synonyma benutzt: „isolierte Ventrikelinversion“, doppelte Diskordanz,

physiologisch korrigierte Transposition der großen Arterien und l-Transposition. Die Bezeichnung l-Transposition ist für das Krankheitsbild der cc-TGA nicht eindeutig, da eine l-Transpositionsstellung der Aorta auch bei anderen angeborenen Herzfehlern wie zum Beispiel beim Double Outlet Right Ventricle und beim Double Inlet Left Ventricle vorliegen kann. Die Ursache für die Entstehung einer cc-TGA ist bei Situs solitus eine Linksdrehung des primären Herzschlauchs in der frühen Entwicklung des Herzens im Gegensatz zu einer Rechtsdrehung beim Herzgesunden. Bei einem Patienten mit einer cc-TGA fließt das systemvenöse Blut in den anatomisch rechten Vorhof. Dieser ist über eine Mitralklappe mit einem morphologisch linken Ventrikel verbunden (im folgenden linker Ventrikel genannt), welcher wiederum diskordant mit der transponierten Pulmonalarterie konnektiert ist. Der linke Vorhof nimmt das pulmonalvenöse Blut auf und entleert sich über eine Trikuspidalklappe in einen morphologisch rechten Ventrikel (im folgenden rechter Ventrikel genannt), welcher mit der nach anterior und links transponierten Aorta verbunden ist (Abbildung 1). Es besteht also eine atrioventrikuläre Diskordanz mit einer zusätzlichen ventrikuloarteriellen Diskordanz.

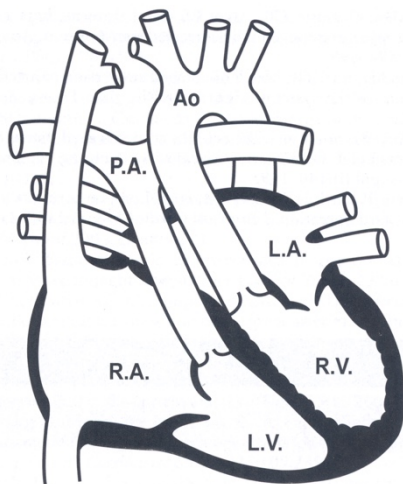


Abbildung 1: Schematische Darstellung der cc-TGA (Ao=Aorta, LA=linker Vorhof, LV=linker Ventrikel, PA=Pulmonalarterie, RA=rechter Vorhof, RV=rechter Ventrikel; Abbildung aus (1).

Es bestehen jedoch bedeutsame Unterschiede in der Hämodynamik und im natürlichen Verlauf im Vergleich zu Herzgesunden (3) (4).

#### 4. Epidemiologie

Es wird eine multifaktorielle Ätiologie der cc-TGA beschrieben. Das Wiederholungsrisiko für Geschwisterkinder wird auf ca. 2% geschätzt (4, 5).

Wesentliche Faktoren für den Verlauf der Erkrankung sind das Vorliegen weiterer kardialer Fehlbildungen sowie die Funktion des anatomisch rechten Systemventrikels. Zusätzliche morphologische Anomalien und kardiale Fehlbildungen sind bei der cc-TGA häufig: 25% der operierten Patienten haben einen Situs inversus, wobei ein Teil eine Laevokardie aufweisen kann. Bei situs solitus liegt bei ca. 25% eine Dextrokardie oder Mesokardie vor.

Die häufigsten mit einer cc-TGA assoziierten kardialen Fehlbildungen sind ein Ventrikelseptumdefekt (>50%), eine Obstruktion des linksventrikulären Ausflusstraktes (funktionell: Pulmonalstenose) sowie Anomalien der systemischen AV-Klappe (Trikuspidalklappe; Abbildung 2). Weitere häufige Anomalien sind ein rechter Aortenbogen sowie ein Vorhofseptumdefekt.

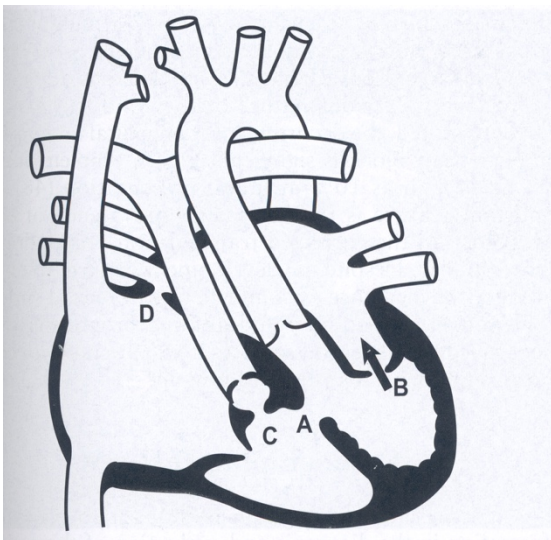


Abbildung 2: Schematische Darstellung der häufigsten mit der cc-TGA assoziierten kardialen Fehlbildungen (A=Ventrikelseptumdefekt, B=Anomalien der Trikuspidalklappe, C=Obstruktion des linksventrikulären Ausflusstrakts, D=Vorhofseptumdefekt; Abbildung aus (1))


Eine Obstruktion des linksventrikulären Ausflusstrakts liegt bei 30-50% der Patienten vor, meistens in Kombination mit einem großen Ventrikelseptumdefekt. Meistens ist die Obstruktion durch eine muskuläre Hypertrophie bedingt, seltener ist diese durch akzessorisches Mitralklappengewebe oder ein aneurysmatische Deckung des Ventrikelseptumdefektes verursacht (4, 6).

Anomalien der linksseitigen AV-Klappe (Trikuspidalklappe) sind für die cc-TGA typisch. Die häufigste und klinisch bedeutsamste Anomalie ist eine Dysplasie und Verlagerung des septalen oder posterioren Segels der Trikuspidalklappe vergleichbar mit der Ebsteinschen Anomalie.

Für eine anatomische Korrekturoperation als Double-Switch-Operation ist die Koronararterienanatomie von Bedeutung. Typischerweise besteht bei Patienten mit cc-TGA und Situs solitus eine Spiegelbildanatomie der Koronararterien mit hoher Variabilität in der Aufzweigung der Gefäße (7).

Das AV-Überleitungssystem ist typischerweise doppelt angelegt (8). Es besteht ein erhöhtes Risiko für einen angeborenen hochgradigen AV-Block, welcher sich auch noch im weiteren Verlauf ausbilden kann (9) (10) (11) ; siehe Leitlinie Bradykarde Herzrhythmusstörungen der DGPK. Die Häufigkeit eines kompletten AV-Blockes liegt bei Geburt bei 10% und steigt mit zunehmendem Alter an, wobei Zahlenangaben von 2% pro Jahr bzw. zusätzlich 15% bei Adoleszenten und 30% bis 50% im Erwachsenenalter gemacht werden (9-11).

Bei der cc-TGA liegen zudem gehäuft akzessorische atrioventrikuläre Leitungsbahnen mit symptomatischen supraventrikulären Tachykardien vor (siehe Leitlinie Tachykarde Herzrhythmusstörungen der DGPK). Im weiteren Verlauf kann es durch myokardiale Narben und Fibrose zum Auftreten ventrikulärer Tachyarrhythmien kommen.

Kernaussage 1:	Leitlinie cc-TGA	
<b>Definition der cc-TGA</b>		
<ul style="list-style-type: none"><li>• Atrioventrikuläre Diskordanz mit einer zusätzlichen ventrikuloarteriellen Diskordanz</li><li>• Das Vorliegen weiterer kardialer Fehlbildungen sowie die Funktion des anatomisch rechten Ventrikels in Systemposition und eine Tricuspidalklappeninsuffizienz sind wesentliche Faktoren für die Klinik.</li><li>• Assoziierte Fehlbildungen: Ventrikelseptumdefekt (&gt;50%), Obstruktion des linksventrikulären Ausflusstraktes (funktionelle Pulmonalstenose, 30-50 %), Anomalien der systemischen AV-Klappe vergleichbar der Ebsteinschen Anomalie, AV-Block, akzessorische Leitungsbahnen, rechter Aortenbogen</li></ul>		

## 5. Pathophysiologie, Hämodynamik

Das klinische Bild wird im Kindesalter von den assoziierten Fehlbildungen bzw. den Herzrhythmusstörungen bestimmt. Die cc-TGA ist ohne weitere kardiale Fehlbildungen ein angeborener Herzfehler ohne Zyanose. Bei einem isolierten Ventrikelseptumdefekt ohne Obstruktion der pulmonalen Ausflusstrakts kommt es zu

einer Lungenüberdurchblutung. Bei bedeutsamen Obstruktion des pulmonalen Ausflusstrakts liegt dagegen eine Lungenminderdurchblutung vor.

## 6. Körperliche Befunde und Leitsymptome

Bei großem Links-Rechts-Shunt sowie bei höhergradiger Trikuspidalklappeninsuffizienz stehen die Zeichen der Herzinsuffizienz (Tachypnoe, Trinkschwäche, Hepatomegalie, Gedeihstörung) im Vordergrund. Oft entwickelt sich bereits frühzeitig eine rechtsventrikuläre Dysfunktion. Sowohl ein AV-Block als auch häufige supraventrikuläre Tachykardien tragen zu dieser Entwicklung bei. Bei der häufigen Kombination von Ventrikelseptumdefekt mit Pulmonalstenose kann eine zentrale Zyanose vorliegen. Bei „ausgewogenen“ Verhältnissen (balancierter Blutfluss im kleinen und großen Kreislauf) bestehen weder Herzinsuffizienz noch Zyanose.

Patienten mit isolierter cc-TGA können lange subjektiv beschwerdefrei sein. Allerdings bestehen im Alter von 45 Jahren bei 50% der Patienten mit Begleitfehlbildungen und 33% der Patienten mit isolierter cc-TGA Zeichen einer Herzinsuffizienz und rechtsventrikulären Dysfunktion (12). Die Patienten mit isolierter cc-TGA bleiben häufig unerkannt und fallen in der Regel durch eine Leistungsmin- derung auf, die zunächst fehlgedeutet werden kann. Die Diagnosestellung ist für einen ungeübten Untersucher nicht leicht, da die veränderten anatomischen Strukturen erkannt werden müssen.

Bei assoziierten Fehlbildungen und Arrhythmien wird der natürliche Verlauf von diesen bestimmt, wobei die Herzinsuffizienz und rechtsventrikuläre Dysfunktion schneller fortschreiten als bei analogen Fehlbildungen mit einem morphologisch linken Systemventrikel. Es bestehen Hinweise dafür, dass das Vorliegen einer Pulmonalstenose durch eine veränderte Stellung des interventrikulären Septums zur Stabilisierung der Trikuspidalklappengeometrie führt und somit vor der Entwicklung einer Dysfunktion des systemischen rechten Ventrikels „schützt“.

**Leitsymptome und Befunde bei cc-TGA**

- Klinik: ist von assoziierten Fehlbildungen bestimmt; Herzinsuffizienz bei großem Links-Rechts-Shunt, Zyanose bei VSD/PS, evtl. balancierte Hämodynamik.
- Im Alter von 45 Jahren bestehen bei 50% der Patienten mit Begleitfehlbildungen und bei 33% der Patienten mit isolierter cc-TGA Zeichen einer Herzinsuffizienz und einer rechtsventrikulären Dysfunktion.
- Ein AV-Block III° tritt bei 30% bis 50% im Erwachsenenalter auf.

## 7. Diagnostik

### 7.1 Zielsetzung

Diagnosestellung mit exakter Beschreibung der Anatomie, der Ventrikelfunktion und von Begleitfehlbildungen sowie Beurteilung der Hämodynamik und des Herzrhythmus. Einschätzung der Prognose und Planung der Therapie.

### 7.2. Bewertung der diagnostischen Verfahren

#### 7.2.1 Echokardiographie:

Die Echokardiographie ist die Methode der Wahl zur primären Diagnostik bei einer cc-TGA. Folgende anatomische und funktionelle Befunde, die für die Diagnostik und Therapieentscheidung bedeutsam sind, sollten erhoben werden:

- Viszeraler und thorakaler Situs
- Lage der Herzspitze (Laevocardie, Mesokardie, Dextrokardie)
- Identifizierung der Ventrikelmorphologie (AV-Klappenansatz, Trabekularisierung)
- Septale Insertion der AV-Klappen (Ebstein-ähnliche Anomalie, Dysplasie), Ausmaß einer Trikuspidalklappeninsuffizienz
- „Straddling“ der AV-Klappen
- Fibröse Kontinuität von Pulmonal- und Mitralklappe
- Stellung der großen Arterien zueinander sowie deren Ursprung aus den Ventrikeln
- Größe und Lage eines Ventrikelseptumdefektes
- Anatomie einer Obstruktion des linksventrikulären Ausflusstrakts
- Sonstige assoziierte Fehlbildungen (Aortenbogenanomalien, Vorhofseptumdefekt, u.a.)
- Koronararterienanatomie

Im Rahmen der Verlaufsdiagnostik dient die Echokardiographie insbesondere auch der Beurteilung der systolischen Funktion des morphologisch rechten Systemventrikels (13, 14), des Schweregrades einer Trikuspidalklappeninsuffizienz und einer progredienten linksventrikulären Ausflusstraktobstruktion (Subpulmonal- oder Pulmonalstenose).

### **7.2.2 EKG**

Das EKG gehört zur Basisdiagnostik und dient der Verlaufskontrolle. Es zeigt häufig rechtspräkordial nachweisbare Q-Zacken bei sagittal stehenden Septum, die linkspräkordial fehlen (15). Akzessorische atrioventrikuläre Leitungsbahnen (Präexzitation), die zu supraventrikulären Tachykardien führen können, sind häufig ebenso wie ein AV-Block (11).

### **7.2.3 24-Stunden-EKG**

Da sich ein höhergradiger AV-Block entwickeln kann, ist ein Langzeit-EKG alle 1-2 Jahre sinnvoll.

### **7.2.4 Labor**

Im Langzeitverlauf weist ein ansteigender BNP- (oder NT-proBNP)-Wert im Serum auf eine zunehmende myokardiale Insuffizienz hin.

### **7.2.5 Röntgenbild des Thorax**

Ein Röntgenbild des Thorax ist für die Diagnosestellung entbehrlich, kann jedoch zur Beurteilung der Herzlage, der Herzgröße, des Ausmaßes der pulmonalen Überflutung und des thorakalen und abdominalen Situs sowie perioperativ hilfreich sein.

### **7.2.6 Pulsoxymetrie**

Die Pulsoxymetrie gibt Hinweise auf einen Rechts-Links-Shunt. Eine Zyanose kann das Leitsymptom für eine höhergradige linksventrikuläre Ausflusstraktobstruktion sein.

### **7.2.7 Herzkatheteruntersuchung**

Die Herzkatheteruntersuchung ist heutzutage zur Primärdiagnostik nur noch selten notwendig. Sie kann bei komplexen Formen der cc-TGA zur Klärung der genauen



Anatomie und Hämodynamik (z.B. multiple VSD) erforderlich sein. Bei älteren Kindern und Erwachsenen kann die Messung des pulmonalvaskulären Drucks und Widerstands zur Abschätzung der Operabilität notwendig sein. Zur Vorbereitung auf eine anatomische oder physiologische Korrekturoperation ist eine Herzkatheteruntersuchung inklusive Koronararteriendarstellung indiziert.


### **7.2.8 Magnetresonanztomographie (MRT) / Computertomographie (CT) des Herzens und der großen Gefäße**

Eine Untersuchung mittels Herz-MRT oder Herz-CT kann in Einzelfällen zur Klärung des Situs nützlich sein (16, 17). Im Verlauf ist die Herz-MRT der Goldstandard zur Messung der Ventrikelvolumina und Herzfunktion (18), sie dient jedoch auch zur Darstellung der atrialen Verbindungen nach anatomischer Korrekturoperation, die echokardiographisch schwer darzustellen sind. Vor einer anatomischen Korrektur kann die Bestimmung der Muskelmasse und des Mass/Volume-Index des morphologisch linken Ventrikels (mLV) zur Entscheidungsfindung und zum Timing des Eingriffs herangezogen werden. Stress-MRT Untersuchungen des Herzens dienen der Beurteilung der Funktion der Ventrikel unter Belastung (19). Die Indikation zur MRT-Untersuchung hängt vom klinischen Verlauf und von der echokardiographischen Beurteilbarkeit ab. Die Computertomographie ist im Rahmen der primären Diagnostik Ausnahmefällen vorbehalten, wird aber vor Re-Operationen zu deren Planung genutzt. Die Computertomographie ist auch eine Alternative und/ oder Ergänzung zur Echokardiographie, Herzkatheteruntersuchung und MRT, wenn diese Verfahren nicht die gewünschte diagnostische Aussage liefern und bei Vorliegen von Kontraindikationen gegenüber der MRT (20). Bei Patienten mit einer Indikation für einen Herzschrittmacher sollten vorzugsweise MRT-taugliche Systeme verwendet werden.

### **7.2.9 Spiroergometrie**

Die Spiroergometrie kann im Langzeitverlauf bei Patienten mit cc-TGA die kardiopulmonale Leistungsfähigkeit objektivieren (21) und bei Verschlechterung der O<sub>2</sub>-Aufnahme an der ventilatorisch bestimmten anaeroben Schwelle frühzeitig auf ein beginnendes Versagen des rechten Systemventrikels hinweisen. Ferner kann sie

Rhythmusstörungen aufdecken und Hinweise auf ein Ventilations-/Perfusionsmismatch geben. Die Ergebnisse sind für den weiteren Krankheitsverlauf prädiktiv. Serielle Untersuchungen sind zu empfehlen (Wiederholung alle 3 Jahre).

Kernaussage 3:	Leitlinie cc-TGA	 DGPK
<b>Diagnostik bei cc-TGA</b>		
<ul style="list-style-type: none"><li>• Echokardiographie: primäre Diagnostik der cc-TGA sowie Verlaufsdagnostik, insbesondere RV-Funktion, Trikuspidalklappeninsuffizienz und linksventrikuläre Ausflusstraktobstruktion</li><li>• 12-Kanal-EKG: häufig rechtspräkordial Q-Zacken, Detektion einer AV-Blockierung</li><li>• 24-h-EKG: Detektion einer AV-Blockierung</li><li>• Labor: BNP oder NT-proBNP zur Beurteilung der Herzinsuffizienz</li><li>• Pulsoxymetrie: Erkennung der Zyanose</li><li>• MRT: vor anatomischer Korrektur-OP und insbesondere als Verlaufsuntersuchung (z.B. RV-Funktion)</li><li>• Spiroergometrie: im Langzeitverlauf (kardiopulmonale Leistungsfähigkeit, Herzrhythmusstörungen)</li><li>• Herzkatheteruntersuchung: nicht regelhaft, indiziert vor Operationen oder zur Klärung von Anatomie und Hämodynamik (ausgewählte Patienten)</li><li>• CT: bei MRT-Kontraindikationen oder speziellen Fragestellungen</li><li>• Röntgen-Thorax: bei ausgewählte Patienten und perioperativ</li></ul>		

### 7.2.10 Fetale Echokardiographie

Die Möglichkeiten zur pränatalen Diagnostik einschließlich fetaler Echokardiographie sollen den betroffenen Familien angeboten werden. Die Diagnose ist zwar intrauterin möglich, aber insbesondere bei weiteren kardialen Begleitfehlbildungen oft schwierig und kann im Screening entgehen. Gerade bei Diagnosestellung im Fetalalter ist die interdisziplinäre Beratung eine Herausforderung und für die werdenden Eltern oft schwer verständlich, da Langzeitstudien nicht vorliegen und die Prognose der isolierten cc-TGA im Einzelfall nicht vorhersagbar ist.

### 7.3 Differenzialdiagnosen

Komplexe angeborene Herzfehler mit cc-TGA; kongenitaler AV-Block, Grad III; Ventrikelspermydefekt; Pulmonalstenose, Mitralklappeninsuffizienz

## 8. Therapie

### 8. 1. Medikamentöse Therapie der Herzinsuffizienz

Eine spezifische medikamentöse Therapie der cc-TGA existiert nicht. Zur Behandlung einer Herzinsuffizienz bei cc-TGA siehe DGPK-LL Herzinsuffizienz sowie die Leitlinie der ESC (22). Es ist jedoch zu beachten, dass Medikamente, die eine gute Wirksamkeit einer Linksherzinsuffizienz haben, bei dem subaortalen morphologisch rechten Systemventrikel eventuell nicht gleichsam die Symptomatik mildern können (17, 23).

### 8.2. Katheterinterventionelle Therapie

Zu den katheterinterventionellen Maßnahmen siehe auch die Leitlinien der DKPG zu den speziellen Läsionen, z.B. Vorhofseptumdefekt vom Secundum-Typ, Ductus arteriosus Botalli (Verschluß oder Stenting), Katheterablation von akzessorischen Leitungsbahnen, Ballondilatation von degenerierten Conduits, percutane Klappenimplantation.

### 8. 3. Chirurgische Therapiemaßnahmen

Aufgrund des breiten anatomischen und funktionellen Spektrums der cc-TGA kann es kein einheitliches Therapiekonzept geben, sondern es sind individuelle Therapieentscheidungen erforderlich. Eine Übersicht ist in der Tabelle 2 aufgeführt. Wesentlich für das operative Vorgehen ist die Ventrikelgeometrie (balanciert versus unbalanciert, die Größe und Lage des Ventrikelseptumdefekts, das Vorliegen einer Obstruktion des linksventrikulären Ausflußtrakts und das Alter des Patienten (siehe Tabelle 2).

Gegenwärtig gibt es keine Belege dafür, dass bei Patienten ohne assoziierte Defekte eine prophylaktische anatomische Korrektur hilfreich wäre. Auch bei Patienten mit linksventrikulärer Ausflussbahnobstruktion und balancierten Kreislaufverhältnissen kann eine abwartende Haltung sinnvoll sein.

Tabelle 2: Technische Möglichkeiten der anatomischen Korrekturoperation bei cc-TGA und deren empfohlener OP-Zeitpunkt.

Ventrikel-geometrie mRV - mLV	VSD	LVOTO	mLV- Training	OP-Zeitpunkt	OP-Methode
Balanciert	Groß	keine	nicht erforderlich	im 1. Lebenshalbjahr	Double switch
Balanciert	Groß	resezierbar	nicht erforderlich	ab 2. Lebenshalbjahr	Double switch
Balanciert	Mit/ohne	Banding	bereits erfolgt	ab 2. Lebenshalbjahr	Double switch
Balanciert	Restriktiv/ohne	keine	erforderlich	ab 2. bis 15. Lebensjahr	Double switch
Balanciert	Committed groß	nicht resezierbar	nicht erforderlich	ab 2. Lebenshalbjahr	Senning/Rastelli
Balanciert	Committed klein	nicht resezierbar	nicht erforderlich	ab 2. Lebenshalbjahr (mLV trainiert)	Senning/Rastelli plus DKS
Balanciert	Noncommitted/restriktiv	nicht resezierbar	nicht erforderlich	ab 2. Lebenshalbjahr (mLV trainiert)	Senning/Bex-Nikaidoh
mRV kleiner	Committed groß	nicht resezierbar	nicht erforderlich	ab 2. Lebenshalbjahr	Partieller Mustard/Rastelli plus BDG

(Senning/Rastelli / Senning/Bex-Nikaidoh / Mustard/Rastelli = komplexe chirurgische OP-Verfahren im Sinne einer anatomischen Korrektur; BDG = bidirektionale obere cavo-pulmonale Anastomose, DKS = Damus-Kaye-Stansel-Operation, mLV = morphologisch linker Ventrikel, LVOTO = linksventrikuläre Ausflußtraktobstruktion, mRV = morphologisch rechter Ventrikel, VSD = Ventrikelseptumdefekt)

Operationen/Interventionen bei einer cc-TGA lassen sich in folgende Kategorien einteilen:

1. Eingriffe zur **Kontrolle der Lungendurchblutung** (aorto-pulmonale Shunts, Stentversorgung des offenen Ductus arteriosus, Pulmonalarterienbündelung mit oder ohne Schaffung/Vergrößerung eines Vorhofseptumdefektes).
2. **Anatomische Korrektur** mit Nutzung des morphologisch linken Ventrikels als systemische Pumpkammer und der Mitralklappe als systemischer AV-Klappe.
3. **Physiologische Korrektur** mit Erhaltung des morphologisch rechten Ventrikels als Systemventrikel und Korrektur nur der assoziierten Defekte, das heißt Verschluss von Ventrikelseptumdefekten, Beseitigung linksventrikulärer Ausflussbahnobstruktion, Rekonstruktion oder Ersatz der insuffizienten Trikuspidalklappe usw.
4. **Univentrikuläre Palliation**, bei der beide Ventrikel zur Systemzirkulation beitragen und der systemvenöse Fluss die Pulmonalarterien über Fontan-Modifikationen erreicht.

5. Herzschrittmacher- und cardiale Resynchronisationstherapie (CRT)
6. Mechanische Kreislaufunterstützung, Herztransplantation
7. Folgeeingriffe

### **8.3.1 Eingriffe zur Kontrolle der Lungendurchblutung**

Ein aorto-pulmonaler Shunt oder eine Stent-Implantation in den offenen Ductus arteriosus werden bei Zyanose aufgrund einer hochgradigen linksventrikulären Ausflussbahnobstruktion oder einer Ductus-abhängigen Lungendurchblutung eingesetzt.

Ziele einer zentralen Pulmonalarterienbündelung sind:

- Drosselung der Lungendurchblutung bei großem Links-Rechts Shunt
- Minderung einer Trikuspidalinsuffizienz durch Septumverlagerung und verringerte Vorlast des Systemventrikels
- Vorbereitung des morphologisch linken Ventrikels auf eine anatomische Korrektur mit oder ohne Schaffung/Vergößerung eines Vorhofseptumdefektes – Training des morphologisch linken Ventrikels auf eine Druckbelastung in der systemischen Zirkulation (24-27).

### **8.3.2. Anatomische Korrektur**

Bei Patienten ohne relevante Obstruktion der Ausflusstrakte umschließt die anatomische Korrektur eine arterielle Switch-Operation sowie eine Vorhofumkehr-operation (Double-Switch-Operation). Nach der anatomischen Korrektur übernimmt der morphologisch linke Ventrikel (mLV) die Funktion des Systemventrikels. Voraussetzung für eine anatomische Korrektur ist, dass beide Ventrikel balanciert und gut entwickelt sind (siehe Tabelle 1). Ohne einen nicht-restriktiven Ventrikelseptumdefekt oder eine relevante linksventrikuläre Ausflußtraktobstruktion verliert der morphologisch linke Ventrikel mit der Zeit die Fähigkeit die Systemzirkulation zu gewährleisten.

Der morphologisch linke Ventrikel kann wahrscheinlich bis zum Alter von 12 bis 15 Jahren durch ein pulmonalarteriell Banding trainiert und auf die Übernahme der Systemfunktion vorbereitet werden (Abbildungen 3 und 4).

## ccTGA - Anatomische Korrektur

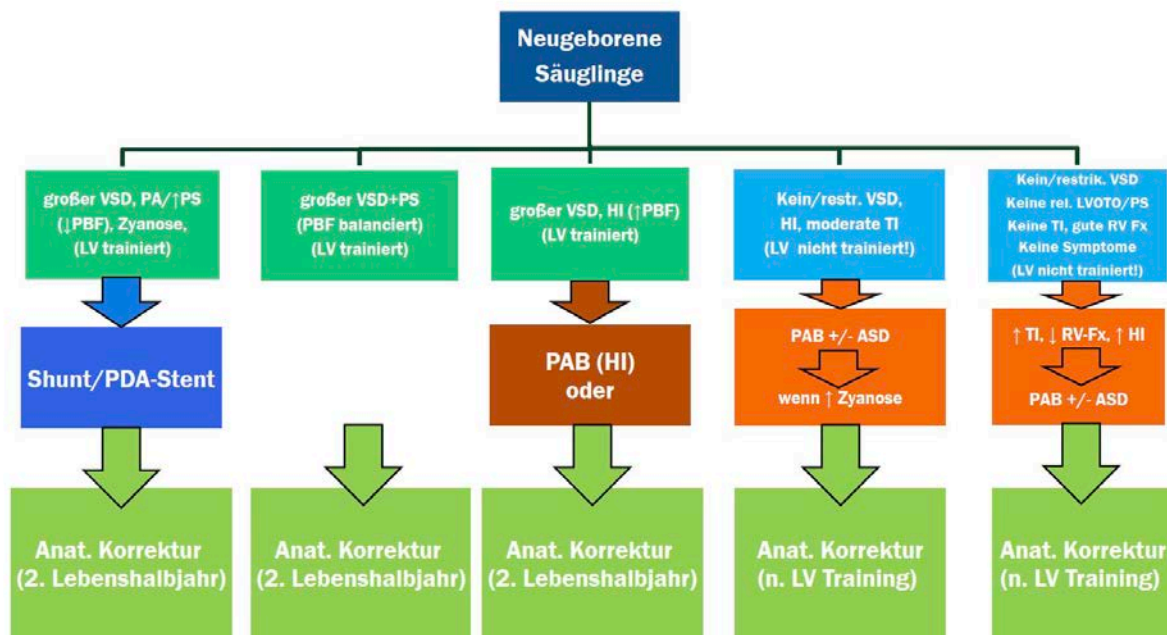


Abbildung 3: Chirurgische Optionen zur anatomischen Korrektur der cc-TGA in Abhängigkeit von der individuellen Anatomie (Säulen von links nach rechts aufsteigend nummeriert).

1. Säule: Bei großem VSD und Pulmonalstenose/atresie wird bei Zyanose die Lungendurchblutung mit einem Shunt oder PDA-Stent gesichert. Der LV bleibt trainiert. Die anatomische Korrektur kann ab dem 2. Lebenshalbjahr erfolgen.
2. Säule: Bei großem VSD und balancierter Lungendurchblutung bleibt der LV trainiert. Die anatomische Korrektur kann ab dem 2. Lebenshalbjahr erfolgen.
3. Säule: Bei großem VSD und Lungenüberflutung mit Herzinsuffizienz kann ein PAB zwischengeschaltet werden (Neugeborene und junge Säuglinge). Der LV bleibt trainiert, die anatomische Korrektur kann ab dem 2. Lebenshalbjahr erfolgen.
4. Säule: Bei keinem oder restriktivem VSD (LV nicht trainiert) jedoch zunehmender/hochgradiger Trikuspidalklappeninsuffizienz und/oder Herzinsuffizienz soll ein LV Training eingeleitet werden (PAB mit oder ohne ASD-Schaffung). Nach erfolgreichem LV Training (klinisch kann eine Zyanose bei Umkehr der Shuntrichtung über den ASD auftreten) kann eine anatomische Korrektur erfolgen.
5. Säule: Bei asymptomatischen Patienten ohne begleitende Herzfehler (LV nicht trainiert) kann abgewartet werden. Beim Auftreten von Symptomen, Zunahme der Trikuspidalklappeninsuffizienz und/oder Verschlechterung der RV-Funktion soll ein PAB mit oder ohne ASD-Schaffung erfolgen. Nach erfolgreichem LV Training (klinisch kann eine Zyanose bei Umkehr der Shuntrichtung über den ASD auftreten) kann eine anatomische Korrektur erfolgen.

(ASD=Vorhofseptumdefekt, HI=Herzinsuffizienz, LV=linker Ventrikel, LVOTO=linksventrikuläre Ausflusstraktobstruktion, PA=Pulmonalatresie, PAB=Pulmonalarterienbündelung, PBF=Lungendurchblutung („pulmonary blood flow“), PDA=persistierender Ductus arteriosus, PS=Pulmonalstenose, RV=rechter Ventrikel, RV-Fx=systolische Funktion des rechten Ventrikels, TI=Trikuspidalklappeninsuffizienz, VSD=Ventrikelseptumdefekt)

Die Kriterien und das optimale Timing für ein Training des mLV und die darauffolgende anatomische Korrektur sind noch nicht standardisiert und werden zentrumspezifisch angewandt (24, 25, 27). Bei Patienten mit bereits präoperativ bestehender Trikuspidalinsuffizienz und rechtsventrikulärer Dysfunktion sind nach aktueller Datenlage von der anatomischen Korrektur die größten Vorteile zu erwarten (24, 28-33). Bei Patienten mit relevanter Ausflusstraktobstruktion muss entsprechend der Morphologie die anatomische Korrektur um komplexe Eingriffe zur Beseitigung / Umgehung der Obstruktion erweitert werden (Tabelle 2).

### ccTGA - LV-Training

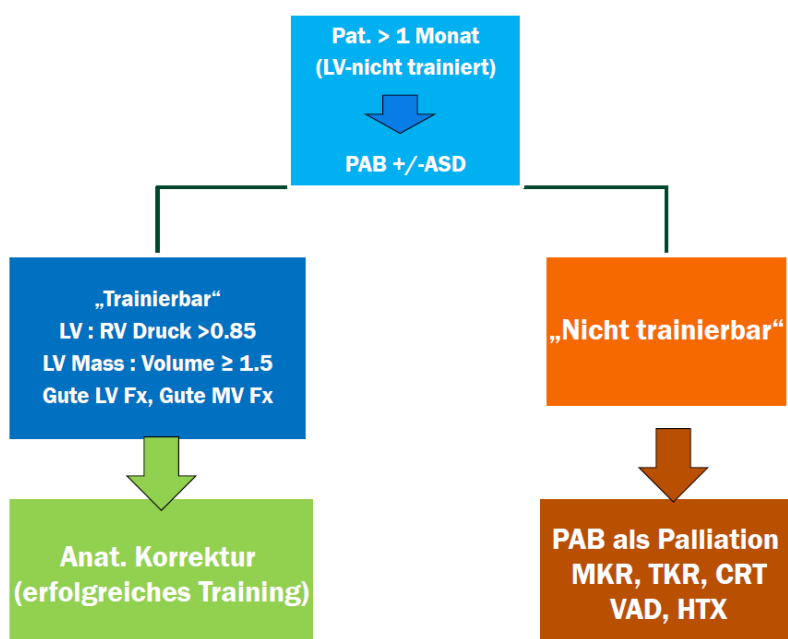


Abbildung 4: Vorgehensweise zum Training des linken Ventrikels bei cc-TGA.

Bei Patienten, die für eine anatomische Korrektur vorbereitet werden sollen (siehe Abb. 3., Säulen 4.-5.) wird das Training des linken Ventrikels (LV) notwendig. Es wird jenseits des jungen Säuglingsalters angewandt, wenn der LV nicht / oder nicht mehr trainiert ist (z.B. Patienten ohne relevanten VSD oder LVOTO/PS). Durch eine Pulmonalarterienbündelung mit oder ohne ASD-Vergrößerung/Schaffung wird der Aufbau von Muskelmasse im Verhältnis zum Ventrikelvolumen angestrebt. In Abhängigkeit von den individuellen Voraussetzungen, des Alters und der angewandten Strategie kann der LV wahrscheinlich bis zum Alter von 15 Jahren effektiv für die anatomische Korrektur vorbereitet werden. Im Einzelfall sind z.T. komplexere multimodale diagnostische und therapeutische Abläufe incl. wiederholter Herzkatheterisierungen notwendig (26). [ASD=Vorhofseptumdefekt, CRT=kardiale Resynchronisationstherapie, HTX=Herztransplantation, LV=linker Ventrikel, LV Fx=systolische Funktion des linken Ventrikels, LV Mass = Muskelmasse des linken Ventrikels, LV Volume=Volumen des linken Ventrikels, LVOTO = linksventrikuläre Ausflusstraktobstruktion, MKR=Mitralklappenrekonstruktion, MV Fx = Mitralklappenfunktion, PAB=Pulmonalarterienbündelung, PS=Pulmonalstenose, RV=rechter Ventrikel, TKR=Trikuspidalklappenrekonstruktion, VAD=mechanische Herzersatztherapie (ventricular assist-device), VSD=Ventrikelseptumdefekt]

### **8.3.3. Physiologische Korrektur**

Die physiologische Korrektur besteht in der Operation der assoziierten Defekte unter Erhaltung des rechten Ventrikels als Systemventrikel. Dazu zählen der ASD-Verschluss, der VSD-Verschluss, die Beseitigung der LV-Ausflusstraktobstruktion durch Resektion oder ein extraanatomisches Konduit sowie die Trikuspidalklappenrekonstruktion oder -ersatz. Die Funktion der Trikuspidalklappe und des morphologisch rechten Ventrikels bestimmen - auch nach physiologischer Korrektur - den Langzeitverlauf (30, 34).

### **8.3.4. Univentrikuläre Palliation**

Eine univentrikuläre Palliation ist dann indiziert, wenn eine unbalancierte Ventrikelsituation oder andere Gründe (z.B. ungünstige Anatomie) gegen die anatomische oder physiologische Korrektur sprechen. Mittelfristig sind die Ergebnisse bei diesen Patienten hinsichtlich ereignisfreier Überlebensrate und Freiheit von einem AV-Block nicht schlechter als nach biventrikulären Verfahren (30).

### **8.3.5. Herzschrittmacher- und CRT-Therapie**

Bei erwachsenen Patienten mit cc-TGA mit der Notwendigkeit der Implantation eines Schrittmachersystems ist unter Berücksichtigung der Ventrikelfunktion die Implantation eines MRT-tauglichen CRT/ICD-Systems zu erwägen (35).

### **8.3.6. Mechanische Kreislaufunterstützung und Herztransplantation**


Ein biventrikuläres Herzversagen mit Mitral- und Trikuspidalklappeninsuffizienz sowie eine schwere Trikuspidalklappeninsuffizienz mit eingeschränkter Funktion des Systemventrikels bei nicht trainiertem morphologisch linkem Ventrikel bedeuten eine Kontraindikation für eine anatomische Korrektur. Symptomatische Patienten mit eingeschränkter Funktion des Systemventrikels und Zeichen einer terminalen Herzinsuffizienz, oder nicht beherrschbaren Herzrhythmusstörungen werden zur Herztransplantation gelistet (36). Zur Überbrückung der Wartezeit oder bei nicht-transplantierbaren Patienten können mechanische Kreislaufunterstützungssysteme zum Einsatz kommen (37). Die Implantation dieser Systeme ist bei den Patienten mit cc-TGA technisch anspruchsvoll; siehe auch Leitlinie „Herztransplantation im Kindes- und Jugendalter sowie bei Erwachsenen mit angeborenen Herzfehlern (EMAH)“ der



DGPK sowie die Leitlinien „Akute Herzinsuffizienz und mechanische Kreislaufunterstützung“ und „Chronische Herzinsuffizienz“ der DGPK.

### 8.3.7. Folgeeingriffe

Zunehmende Aortenklappeninsuffizienz, linksventrikuläre Ausflusstraktobstruktion, Obstruktion des system- oder pulmonalvenösen Einstroms oder eine Dysfunktion des RV-PA-Konduits können vor allem nach einer anatomischen Korrektur im Langzeitverlauf zu Folgeeingriffen führen. Bei nicht-korrigierten Patienten oder Patienten nach physiologischer Korrektur können Eingriffe an der Trikuspidalklappe und aufgrund einer eingeschränkten Funktion des Systemventrikels erforderlich werden. Herzrhythmusstörungen können eine elektrophysiologische Untersuchung und Katheterablation wie auch die Implantation eines Herzschrittmachers oder internen Kardioverters/Defibrillators erforderlich machen.

Empfehlung 1	Leitlinie: cc-TGA	 DGPK
<b>Therapie bei cc-TGA</b>		Yellow
Bei cc-TGA ohne Begleitfehlbildungen mit balancierter Hämodynamik sollte ein zuwartendes Verhalten erwogen werden.		
Bei Patienten mit bereits präoperativ bestehender Trikuspidalinsuffizienz und milder rechtsventrikulärer Dysfunktion ist die <b>Anatomische Korrektur</b> zu empfehlen.		Green
Das <b>Training des mLV</b> soll bis zum Alter von 12-15 Jahren durch Pulmonalarterienbündelung mit oder ohne Schaffung/Vergrößerung eines Vorhofseptumdefektes durchgeführt werden.		
Eine <b>Anatomische Korrektur</b> sollte im Erwachsenenalter nicht mehr angestrebt werden.		Red
Optimale Voraussetzungen für eine erfolgreiche anatomische Korrektur sollten angestrebt werden: <ul style="list-style-type: none"> <li>- balancierte Ventrikel- und AV-Klappenverhältnisse,</li> <li>- gute Funktion des mLV und der Mitralklappe,</li> <li>- mLV:mRV Druck-Verhältnis &gt;0.85,</li> <li>- mLV Masse zu Volumen-Verhältnis <math>\geq 1.5</math>,</li> <li>- mLV Masse-Index &gt; 50 g/m<sup>2</sup></li> </ul>		Yellow

Eine <b>univentrikuläre Palliation</b> ist dann indiziert, wenn eine unbalancierte Ventrikelsituation oder andere Gründe (z.B. ungünstige Anatomie) gegen die anatomische oder physiologische Korrektur sprechen.	
Symptomatische Patienten mit stark eingeschränkter Funktion des Systemventrikels und Zeichen einer terminalen Herzinsuffizienz können zur Herztransplantation gelistet werden.	

#### 8.4. Behandlungsergebnisse und Risiken

Die mittelfristigen Ergebnisse zum natürlichen Verlauf sowie der verschiedenen operativen Verfahren bei Patienten mit einer cc-TGA und einer balanzierten Ventrikelgeometrie sollen kurz dargestellt werden:

##### Natürlicher Verlauf und Herzinsuffizienz:

Eine Multizenterstudie über 182 Patienten aus 19 Zentren beschrieb, daß im Alter von 45 Jahren bei 67% der Patienten mit zusätzlichen Fehlbildungen und bei 25% der Patienten mit isolierter cc-TGA eine Herzinsuffizienz vorlag. Das Risiko der Entwicklung einer Herzinsuffizienz war mit einem zunehmenden Lebensalter, dem Vorliegen zusätzlicher Fehlbildungen, dem Auftreten von Herzrhythmusstörungen, einer Herzschrittmacherimplantation und einer Trikuspidalklappenrekonstruktion bzw. einem -ersatz assoziiert (38).

##### Physiologische Korrekturoperation:

Mit dieser Vorgehensweise mit Belassen des rechten Ventrikels als Systemventrikel betrug das Überleben nach 15-20 Jahren 61-63%. Nur 32% der Patienten benötigten keine Re-Operation (34, 39).

##### Anatomische Korrekturoperation (Double Switch Operation)

Nach der anatomischen Korrekturoperation (Double Switch Operation) im Kindesalter wurde in einer Meta-Analyse Überlebensraten von 77-100% bei einer mittleren Nachbeobachtungsdauer von 3-13 Jahren berichtet. Eine Einschränkung der linksventrikulären Pumpfunktion lag bei 12-18% der Patienten vor. Im Verlauf von 10 bis 15 Jahren benötigten 73-81% der Patienten keine chirurgische Reintervention zw.

Herztransplantation (40-42). Daten zu großen multizentrischen Studien liegen bislang nicht vor. Vereinzelt konnten auch bessere Ergebnisse erzielt werden (43).

## 9. Verlauf und Prognose

Über Langzeitergebnisse liegen nur wenige Zahlen aus einzelnen Zentren vor, die weder allgemeine Aussagen noch eine Risikoabschätzung (24, 32, 44) erlauben. Regelmäßige und lebenslange Kontrolluntersuchungen durch einen auf angeborene Herzfehler spezialisierten Arzt sind erforderlich (41).

a) Nichtoperierte Patienten mit isolierter cc-TGA: Hier stehen die potentielle Entwicklung einer rechtsventrikulären Dysfunktion (14, 17, 40), einer progredienten Trikuspidalinsuffizienz, von tachykarden Herzrhythmusstörungen und eines höhergradigen AV-Blocks im Fokus (siehe auch 3. Natürlicher Verlauf).

b) Nichtoperierte Patienten mit cc-TGA und assoziierten Fehlbildungen sowie physiologisch operierte Patienten mit rechtem Ventrikel als Systemventrikel: Neben den unter a) genannten Problemen sind die assoziierten Fehlbildungen bzw. deren Residuen (Rest-Pulmonalstenose, Rest-Ventrikelseptumdefekte) zu beurteilen.

c) Operierte Patienten nach anatomischer Korrektur:

Patienten nach Vorhofumkehroperation: hier können prinzipiell alle in der DGPK-Leitlinie D-Transposition der großen Arterien beschriebenen Probleme auftreten. Insbesondere sollte auch auf eine Dysfunktion des linken Ventrikels geachtet werden (35).

d) Patienten mit Herzschrittmachern bedürfen darüber hinaus der regelmäßigen Schrittmachernachsorge (siehe DGPK-Leitlinie Bradykarde Herzrhythmusstörungen).

Weitergehende Diagnostik in der Nachsorge:

Im Kindesalter können feste Untersuchungsintervalle nicht angegeben werden, sie variieren sehr stark in Abhängigkeit von der zugrundeliegenden hämodynamischen Situation.

Ein- bis zweijährlich sollten ein Langzeit-EKG sowie eine Spiroergometrie alle drei Jahre durchgeführt werden. Zur Quantifizierung der rechtsventrikulären Funktion ist die MRT-Untersuchung am besten geeignet. Patienten mit PM/ICD können nur untersucht werden, sofern Geräte und Elektroden vom Hersteller als Cardio-MRT-tauglich definiert sind.

Bei Hinweisen auf myokardiale Ischämien ist eine Herzkatheteruntersuchung mit selektiver Koronarangiographie indiziert und in Einzelfällen kann die Herz-MRT zur myokardialen Ischämie- und Vitalitätsdiagnostik eingesetzt werden.

Eine Endokarditisprophylaxe ist in Abhängigkeit von den Begleitbefunden bzw. operativen Restbefunden notwendig (Siehe LL Endokarditis der DGK / DGPK).

## 10. Erwachsene mit angeborenem Herzfehler (EMAH)

Auch nach der erfolgreichen anatomischen Korrekturoperation der cc-TGA sind Reoperationen mit zunehmendem Alter der Patienten häufig erforderlich (45) [s. 8.4]. Bei nicht korrigierten Patienten bleibt die Therapie des Pumpversagens des anatomisch rechten Systemventrikels jenseits der Adoleszenz eine große Herausforderung (17, 40). Eine anatomische Korrektur sollte nicht mehr durchgeführt werden.

Zur Behandlung der Herzinsuffizienz kann zusätzlich zur medikamentösen Therapie eine kardiale Resynchronisationstherapie (CRT) sinnvoll sein (46, 47).

Die häufig fehlgebildete Trikuspidalklappe weist das Risiko einer zunehmenden Klappeninsuffizienz auf, speziell wenn der rechte Ventrikel Systemventrikel bleibt.

Die langanhaltende Trikuspidalklappeninsuffizienz führt häufig zur Verschlechterung der Pumpfunktion des rechten Systemventrikels. Bei einer schweren Einschränkung der RV Funktion (RVEF<40%; NYHA III-IV) oder einer pulmonalarteriellen Hypertension besteht ein erhöhtes Sterbe-Risiko (48). Hier ist im Einzelfall das Nutzen-Risiko-Verhältnis für einen Trikuspidalklappenersatz abzuwägen. Eine Trikuspidalklappeninsuffizienz sollte möglichst noch **vor** der Verschlechterung der Pumpfunktion behandelt werden (46, 47).

Bei fortgeschrittener Herzinsuffizienz ist die Indikation für eine mechanische Herzersatztherapie bzw. eine Herztransplantation zu prüfen (s. Kapitel 8.3.6).

- Monitoring der Herz- Kreislauffunktion: Anamnese, körperliche Untersuchung, Echokardiographie, Pulsoxymetrie, EKG, BNP: alle 12 Monate, bei individuellen Problemen evtl. auch kürzer
- Monitoring des Herzrhythmus: Langzeit-EKG alle 12 Monate
- Kardiales MRT: alle 3-5 Jahre
- Spiroergometrie: alle 3 Jahre
- Patienten mit Herzschrittmachern und Defibrillatoren: alle 6 Monate
- Bei Schwangerschaft: engmaschige kardiologische Kontrolluntersuchungen
- Herzkatheteruntersuchung (ausgewählte Patienten)
- Endokarditisprophylaxe bei entsprechenden Begleitbefunden

### 10.1. Schwangerschaft

Bisherige klinische Daten haben gezeigt, dass schwangere Frauen mit cc-TGA in den meisten Fällen das Kind bis zum errechneten Termin austragen können. Während der Schwangerschaft kann es zu einer Verschlechterung der RV-Funktion oder zu Rhythmusstörungen kommen.  $\beta$ -Blocker oder Digitalis-Präparate sind nur mit großer Vorsicht anzuwenden. Eine präkonzeptionelle Beratung ist zu empfehlen. Bei Eintritt einer Schwangerschaft ist ein engmaschiges Monitoring der Herz-Kreislauffunktion und des Rhythmus notwendig (49).

### 10.2. Sport, Belastbarkeit, Reise

Die klinische Ausprägung der cc-TGA ist sehr heterogen. Im allgemeinen gilt: Auch Kinder, Jugendliche und EMAH mit cc-TGA sollen im Rahmen der Prävention von Herz-Kreislauferkrankungen und Training des muskuloskeletalen Apparats sportlich aktiv sein. Letzten Endes bestimmen das Ausmaß denkbarer Herzrhythmusstörungen, einer Herzinsuffizienz oder sonstiger kardiopulmonaler Einschränkungen im Einzelfall die Möglichkeit zur Teilnahme am Wettkampf- oder Leistungssport (siehe auch DGPK-LL Sport bei angeborenen Herzfehlern). Die Teilnahme am Schulsport ist in der Regel möglich – im Einzelfall unterstützt durch einen Schul(sport)begleiter. Die Einschränkung oder eine Befreiung vom Schulsport obliegt der Entscheidung des Schularztes (Amtsarzt). Die Belastung für Reisen ist von der individuellen Anatomie und Hämodynamik abhängig.

### **10.3 Schwerbehinderung**

Akute aber im Langzeitverlauf insbesondere chronische Erkrankungen können die körperliche Belastbarkeit des Gesamtorganismus oder von Teilfunktionen beeinflussen. Um die Auswirkung einer oder mehrerer Erkrankungen auf den Lebensalltag zu erfassen, wurde der Begriff Funktionalität (des Betroffenen) im Alltag geprägt. Somit wird das betroffene Kind oder der Jugendliche / Erwachsene nicht mehr nur aus der Perspektive der Erkrankung betrachtet, sondern motorische, geistige, psychosoziale Einschränkungen werden in den gesellschaftlichen, schulischen, sportlichen, beruflichen, sonstigen Kontext gestellt (ICF: Internationale Klassifikation der Funktionsfähigkeit, Behinderung und Gesundheit).

Besteht eine Herzerkrankung länger als 6 Monate, kann ein Antrag auf Feststellung der Schwerbehinderung unter Bezug auf das Sozialgesetzbuch IX und die aktuell gültige Fassung der Versorgungsmedizinischen Grundsätze gestellt werden. Der Grad der Behinderung (GdB) orientiert sich an der Einschränkung der oben beschriebenen Funktionalität im Alltag. Wird im Einzelfall eine orale Antikoagulation durchgeführt, so ist diese bei der Feststellung des GdB zu berücksichtigen.

## **11. Durchführung der Diagnostik und Therapie**

Koordinierung und Durchführung der Diagnostik durch einen Arzt für Kinder- und Jugendmedizin mit Schwerpunktbezeichnung „Kinder- und Jugend-Kardiologie“; bei Erwachsenen durch einen Arzt mit Zusatzbezeichnung „Spezielle Kardiologie für Erwachsene mit angeborenen Herzfehlern“ bzw. einen EMAH-zertifizierten Arzt. Die pränatale Diagnostik und Beratung sollte durch einen DEGUM II/III qualifizierten Pränatalmediziner in Kooperation mit einem Kinder- und Jugend-Kardiologen durchgeführt werden.

Therapeutische Maßnahmen obliegen bei Kindern und Jugendlichen bis zum 18. Lebensjahr (incl. der Transition) der Verantwortung eines Arztes für Kinder- und Jugendmedizin mit Schwerpunktbezeichnung „Kinder- und Jugend-Kardiologie“, bei Erwachsenen eines Arztes mit Zusatzbezeichnung „Spezielle Kardiologie für Erwachsene mit angeborenen Herzfehlern“ bzw. eines EMAH-zertifizierten Arztes. Operative Eingriffe sollen altersunabhängig von einem Herzchirurgen mit Zertifikat „Chirurgie angeborener Herzfehler“ in einem kinderherzchirurgischen Zentrum bzw. einem zertifizierten EMAH-Zentrum durchgeführt werden.

## 12. Literatur

1. Atallah. J. R, J.M., Dyck, J.D . Congenitally corrected transposition of the great arteries (Atrioventricular and Ventriculoarterial Discordance). . In D. D. Allen HD, Shaddy RE, Feltes TF (ed), *Moss and Adams' Heart disease in infants, children, and adolescents. Including the fetus and young adult. 8th edition*. Philadelphia: Lippincott Williams&Wilkins, 2013.
2. Lindinger A, Schwedler G, Hense HW: Prevalence of congenital heart defects in newborns in Germany: Results of the first registration year of the PAN Study (July 2006 to June 2007). *Klin Padiatr*. 2010, 222:321-326.
3. Hornung TS, Calder L: Congenitally corrected transposition of the great arteries. *Heart*. 2010, 96:1154-1161.
4. Wallis GA, Debich-Spicer D, Anderson RH: Congenitally corrected transposition. *Orphanet J Rare Dis*. 2011, 6:22.
5. Kuehl KS, Loffredo CA: Population-based study of l-transposition of the great arteries: possible associations with environmental factors. *Birth Defects Res A Clin Mol Teratol*. 2003, 67:162-167.
6. Anderson RH, Becker AE, Gerlis LM: The pulmonary outflow tract in classically corrected transposition. *J Thorac Cardiovasc Surg*. 1975, 69:747-757.
7. McKay R, Anderson RH, Smith A: The coronary arteries in hearts with discordant atrioventricular connections. *J Thorac Cardiovasc Surg*. 1996, 111:988-997.
8. Anderson RH, Arnold R, Wilkinson JL: The conducting system in congenitally corrected transposition. *Lancet*. 1973, 1:1286-1288.
9. Cardell BS: Corrected transposition of the great vessels. *Br Heart J*. 1956, 18:186-192.
10. Friedberg DZ, Nadas AS: Clinical profile of patients with congenital corrected transposition of the great arteries. A study of 60 cases. *N Engl J Med*. 1970, 282:1053-1059.
11. Daliento L, Corrado D, Buja G, et al.: Rhythm and conduction disturbances in isolated, congenitally corrected transposition of the great arteries. *Am J Cardiol*. 1986, 58:314-318.
12. Dimas AP, Moodie DS, Sterba R, Gill CC: Long-term function of the morphologic right ventricle in adult patients with corrected transposition of the great arteries. *Am Heart J*. 1989, 118:526-530.
13. Diller GP, Radojevic J, Kempny A, et al.: Systemic right ventricular longitudinal strain is reduced in adults with transposition of the great arteries, relates to subpulmonary ventricular function, and predicts adverse clinical outcome. *Am Heart J*. 2012, 163:859-866.
14. Bos JM, Hagler DJ, Silvilairat S, et al.: Right ventricular function in asymptomatic individuals with a systemic right ventricle. *J Am Soc Echocardiogr*. 2006, 19:1033-1037.
15. Anderson RC, Lillehei CW, Lester RG: Corrected transposition of the great vessels of the heart: a review of 17 cases. *Pediatrics*. 1957, 20:626-646.
16. Kilner PJ: Imaging congenital heart disease in adults. *Br J Radiol*. 2011, 84 Spec No 3:S258-268.
17. Stout KK, Broberg CS, Book WM, et al.: Chronic Heart Failure in Congenital Heart Disease: A Scientific Statement From the American Heart Association. *Circulation*. 2016, 133:770-801.
18. van der Bom T, Winter MM, Groenink M, et al.: Right ventricular end-diastolic volume combined with peak systolic blood pressure during exercise identifies patients

at risk for complications in adults with a systemic right ventricle. *J Am Coll Cardiol*. 2013, 62:926-936.

19. Fratz S, Hager A, Busch R, et al.: Patients after atrial switch operation for transposition of the great arteries can not increase stroke volume under dobutamine stress as opposed to patients with congenitally corrected transposition. *Circ J*. 2008, 72:1130-1135.

20. Achenbach S, Barkhausen J, Beer M, et al.: [Consensus recommendations of the German Radiology Society (DRG), the German Cardiac Society (DGK) and the German Society for Pediatric Cardiology (DGPK) on the use of cardiac imaging with computed tomography and magnetic resonance imaging]. *Rofo*. 2012, 184:345-368.

21. Grewal J, Crean A, Garceau P, et al.: Subaortic right ventricular characteristics and relationship to exercise capacity in congenitally corrected transposition of the great arteries. *J Am Soc Echocardiogr*. 2012, 25:1215-1221.

22. Ponikowski P, Voors AA, Anker SD, et al.: 2016 ESC Guidelines for the diagnosis and treatment of acute and chronic heart failure: The Task Force for the diagnosis and treatment of acute and chronic heart failure of the European Society of Cardiology (ESC) Developed with the special contribution of the Heart Failure Association (HFA) of the ESC. *Eur Heart J*. 2016, 37:2129-2200.

23. Kutty S, Tutarel O, Diller GP, Danford DA: Medical Management of the Systemic Right Ventricle. *Heart*. 2018, 104:1226-1227.

24. Hraska V, Mattes A, Haun C, et al.: Functional outcome of anatomic correction of corrected transposition of the great arteries. *Eur J Cardiothorac Surg*. 2011, 40:1227-1234.

25. Zartner PA, Schneider MB, Asfour B, Hraska V: Enhanced left ventricular training in corrected transposition of the great arteries by increasing the preload. *Eur J Cardiothorac Surg*. 2016, 49:1571-1576.

26. Barron DJ, Mahendran K: Left Ventricular Re-training: Feasibility and Effectiveness-What Are the Limits? *Semin Thorac Cardiovasc Surg Pediatr Card Surg Annu*. 2019, 22:43-50.

27. Myers PO, del Nido PJ, Geva T, et al.: Impact of age and duration of banding on left ventricular preparation before anatomic repair for congenitally corrected transposition of the great arteries. *Ann Thorac Surg*. 2013, 96:603-610.

28. Duncan BW, Mee RB, Mesia CI, et al.: Results of the double switch operation for congenitally corrected transposition of the great arteries. *Eur J Cardiothorac Surg*. 2003, 24:11-19; discussion 19-20.

29. Langley SM, Winlaw DS, Stumper O, et al.: Midterm results after restoration of the morphologically left ventricle to the systemic circulation in patients with congenitally corrected transposition of the great arteries. *J Thorac Cardiovasc Surg*. 2003, 125:1229-1241.

30. Shin'oka T, Kurosawa H, Imai Y, et al.: Outcomes of definitive surgical repair for congenitally corrected transposition of the great arteries or double outlet right ventricle with discordant atrioventricular connections: risk analyses in 189 patients. *J Thorac Cardiovasc Surg*. 2007, 133:1318-1328, 1328 e1311-1314.

31. Gaies MG, Goldberg CS, Ohye RG, et al.: Early and intermediate outcome after anatomic repair of congenitally corrected transposition of the great arteries. *Ann Thorac Surg*. 2009, 88:1952-1960.

32. Murtuza B, Barron DJ, Stumper O, et al.: Anatomic repair for congenitally corrected transposition of the great arteries: a single-institution 19-year experience. *J Thorac Cardiovasc Surg*. 2011, 142:1348-1357 e1341.



33. Lenoir M, Bouhout I, Gaudin R, Raisky O, Vouhe P: Outcomes of the anatomical repair in patients with congenitally corrected transposition of the great arteries: lessons learned in a high-volume centre. *Eur J Cardiothorac Surg.* 2018, *54*:532-538.
34. Hraska V, Duncan BW, Mayer JE, Jr., et al.: Long-term outcome of surgically treated patients with corrected transposition of the great arteries. *J Thorac Cardiovasc Surg.* 2005, *129*:182-191.
35. Bautista-Hernandez V, Myers PO, Cecchin F, Marx GR, Del Nido PJ: Late left ventricular dysfunction after anatomic repair of congenitally corrected transposition of the great arteries. *J Thorac Cardiovasc Surg.* 2014, *148*:254-258.
36. Pigula FA, Gandhi SK, Ristich J, et al.: Cardiopulmonary transplantation for congenital heart disease in the adult. *J Heart Lung Transplant.* 2001, *20*:297-303.
37. Hanke JS, Rojas SV, Poyanmehr R, et al.: Left Ventricular Assist Device Implantation With Outflow Graft Tunneling Through the Transverse Sinus. *Artif Organs.* 2016, *40*:610-612.
38. Graham TP, Jr., Bernard YD, Mellen BG, et al.: Long-term outcome in congenitally corrected transposition of the great arteries: a multi-institutional study. *J Am Coll Cardiol.* 2000, *36*:255-261.
39. Bogers AJ, Head SJ, de Jong PL, Witsenburg M, Kappetein AP: Long term follow up after surgery in congenitally corrected transposition of the great arteries with a right ventricle in the systemic circulation. *J Cardiothorac Surg.* 2010, *5*:74.
40. Filippov AA, Del Nido PJ, Vasilyev NV: Management of Systemic Right Ventricular Failure in Patients With Congenitally Corrected Transposition of the Great Arteries. *Circulation.* 2016, *134*:1293-1302.
41. Kutty S, Danford DA, Diller GP, Tutarel O: Contemporary management and outcomes in congenitally corrected transposition of the great arteries. *Heart.* 2018, *104*:1148-1155.
42. Hiramatsu T, Matsumura G, Konuma T, et al.: Long-term prognosis of double-switch operation for congenitally corrected transposition of the great arteries. *Eur J Cardiothorac Surg.* 2012, *42*:1004-1008.
43. Hraska V, Vergnat M, Zartner P, et al.: Promising Outcome of Anatomic Correction of Corrected Transposition of the Great Arteries. *Ann Thorac Surg.* 2017, *104*:650-656.
44. Lim HG, Lee JR, Kim YJ, et al.: Outcomes of biventricular repair for congenitally corrected transposition of the great arteries. *Ann Thorac Surg.* 2010, *89*:159-167.
45. Brizard CP, Lee A, Zannino D, et al.: Long-term results of anatomic correction for congenitally corrected transposition of the great arteries: A 19-year experience. *J Thorac Cardiovasc Surg.* 2017, *154*:256-265 e254.
46. Moore JP, Cho D, Lin JP, et al.: Implantation techniques and outcomes after cardiac resynchronization therapy for congenitally corrected transposition of the great arteries. *Heart Rhythm.* 2018, *15*:1808-1815.
47. Motonaga KS, Dubin AM: Cardiac resynchronization therapy for pediatric patients with heart failure and congenital heart disease: a reappraisal of results. *Circulation.* 2014, *129*:1879-1891.
48. Baumgartner H, De Backer J, Babu-Narayan SV, et al.: 2020 ESC Guidelines for the management of adult congenital heart disease. *Eur Heart J.* 2020.
49. Kowalik E, Klisiewicz A, Biernacka EK, Hoffman P: Pregnancy and long-term cardiovascular outcomes in women with congenitally corrected transposition of the great arteries. *Int J Gynaecol Obstet.* 2014, *125*:154-157.

**Versionsnummer: 1.0**

**Erstveröffentlichung: 03/2021**

**Nächste Überprüfung geplant: 03/2026**

Die AWMF erfasst und publiziert die Leitlinien der Fachgesellschaften mit größtmöglicher Sorgfalt - dennoch kann die AWMF für die Richtigkeit des Inhalts keine Verantwortung übernehmen. **Insbesondere bei Dosierungsangaben sind stets die Angaben der Hersteller zu beachten!**

**Autorisiert für elektronische Publikation: AWMF online**