



**DEUTSCHE GESELLSCHAFT FÜR PÄDIATRISCHE KARDIOLOGIE
UND ANGEBORENE HERZFEHLER e.V.**

S2k-Leitlinie

**Pulmonalklappeninsuffizienz und Pulmonalklappenersatz
im Kindes-, Jugend- und jungen Erwachsenenalter (EMAH)**

Harald Bertram (Hannover), Andreas Eicken (München),
Carsten Rickers (Hamburg), André Rüffer (Aachen)

Beschlossen vom Vorstand der Deutschen Gesellschaft für Pädiatrische Kardiologie
und Angeborene Herzfehler e.V. am 27.04.2022

1. Geltungsbereich:

Pulmonalklappeninsuffizienz und Pulmonalklappenersatz bei Kindern und Jugendlichen
sowie jungen Erwachsenen

2. Methodik

Die Konsensfindung in der Leitlinienkommission erfolgte nach eingehender
Literaturrecherche in einem zweistufigen Delphi-Verfahren:

1. schriftlich per E-Mail Umlauf
2. mündliche Konsentierung im strukturierten Gruppenprozess.

Handlungsempfehlungen wurden, soweit möglich, in vier Empfehlungsgrade
eingeteilt (Tab. 1).

Tabelle 1: Beschreibung der Empfehlungsgrade

Formulierung	Empfehlungsgrad	Farbliche Markierung
Soll	Starke Empfehlung	Grün
Sollte	Empfehlung	Gelb
Kann erwogen werden	Empfehlung offen	Grau
Soll nicht / sollte nicht	Nicht empfohlen	Rot

Aus Gründen der besseren Lesbarkeit wird im gesamten Text auf die zusätzliche
Formulierung der weiblichen Form verzichtet. Wir möchten deshalb darauf hinweisen,

dass die ausschließliche Verwendung der männlichen Form explizit als geschlechtsunabhängig verstanden werden soll.

2.1 Abkürzungsverzeichnis

CT	=	Computertomographie
CW	=	continuous wave (Doppler)
DGPK	=	Deutsche Gesellschaft für Pädiatrische Kardiologie
DGTHG	=	Deutsche Gesellschaft für Thorax-/Herz-/Gefäßchirurgie
DEGUM	=	Deutsche Gesellschaft für Ultraschall in der Medizin
EF	=	Ejektionsfraktion
EKG	=	Elektrokardiographie
EMAH	=	Erwachsene mit angeborenen Herzfehlern
HLM	=	Herz-Lungen-Maschine
I.E.	=	infektiöse Endokarditis
LV	=	Linker Ventrikel
LV-EF	=	Ejektionsfraktion des Linken Ventrikels
LVOT	=	Linksventrikulärer Ausflusstrakt
MRT	=	Magnetresonanztomographie
OP	=	Operation
PA	=	Pulmonalarterie(n)
PHT	=	pressure halftime (Parameter in der Analyse der Dopplerkurve einer PI)
PI	=	Pulmonalklappeninsuffizienz
PKE	=	Pulmonalklappenersatz
PKR	=	Pulmonalklappenrekonstruktion
PPVI	=	perkutaner Pulmonalklappenersatz (percutaneous pulmonary valve implantation)
PS	=	Pulmonalstenose(n)
PW	=	pulsed wave (Doppler)
RF	=	Regurgitationsfraktion
RV	=	Rechter Ventrikel
RVed	=	enddiastolisches Volumen des Rechten Ventrikels
RVes	=	endsystolisches Volumen des Rechten Ventrikels
RV-EF	=	Ejektionsfraktion des Rechten Ventrikels
RVOT	=	Rechtsventrikulärer Ausflusstrakt
RVOTO	=	Rechtsventrikuläre Ausflusstraktobstruktion
TEE	=	transoesophageale Echokardiographie
TI	=	Trikuspidalklappeninsuffizienz
VC	=	Vena contracta
VSD	=	Ventrikelseptumdefekt

3. Definition, Klassifikation, Basisinformation

Eine Pulmonalklappeninsuffizienz (PI) resultiert aus einem inkompletten diastolischen Schluss der Pulmonalklappe mit Rückfluss von Blut aus dem Pulmonalarteriensystem in den rechten Ventrikel.

Eine triviale, nur echokardiographisch nachweisbare Insuffizienz der Pulmonalklappe ist ein sehr häufiger, nicht pathologischer Befund bei Herzgesunden. Eine angeborene isolierte PI bei morphologisch unauffälliger Klappe ist eine sehr seltene Erkrankung und kann u.a. durch eine idiopathische Dilatation des Pulmonalarterienstammes verursacht sein. Sie ist im Kindesalter klinisch bedeutungslos, kann aber im jungen Erwachsenenalter symptomatisch und behandlungspflichtig werden (1, 2).

Eine angeborene schwere PI besteht beim sog. ‚absent pulmonary valve syndrome‘, das meist mit einer intrakardialen Fallot‘-Anatomie vergesellschaftet ist. Aus der Kombination von Ausflusstraktstenose und ‚freier‘ Insuffizienz resultiert eine oft massive Erweiterung der zentralen Pulmonalarterien, häufig mit sekundärer Bronchialkompression, die bereits intrauterin, überwiegend aber neonatal zu Herzinsuffizienz und/oder respiratorischer Insuffizienz führen kann (3, 4).

Die für die Therapieentscheidung wichtige Graduierung des Schweregrades einer PI erfolgt heute primär mit den nicht invasiven Verfahren der Echokardiographie bzw. Kernspintomographie. Dabei wird zwischen einer geringen, moderaten (= mittelschweren) und schweren Insuffizienz unterschieden [s. Abb. 1 sowie Abb. 3 im Anhang].

Potentiell behandlungspflichtige Insuffizienzen werden in dieser Leitlinie als ‚höhergradig‘ bezeichnet und umfassen neben den schweren auch einen Teil der mittelschweren Pulmonalklappeninsuffizienzen.

4. Ätiologie und Epidemiologie

In den meisten Fällen ist eine klinisch relevante Pulmonalklappeninsuffizienz das Residuum einer chirurgischen oder interventionellen Behandlung einer Pulmonalstenose oder einer korrigierenden Operation angeborener Herzfehler, v.a. der Fallot‘-schen Tetralogie (3, 5, 6) [s. DGPK-Leitlinien valvuläre Pulmonalstenose und Fallot‘-sche Tetralogie]. Darüber hinaus entsteht auch nach chirurgischer Behandlung komplexer Vitien mit einem klappenlosen RV-PA-Conduit funktionell eine PI.

Bei Patienten mit einem klappentragenden Conduit in Pulmonalarterienposition nach funktioneller Korrekturoperation angeborener Herzfehler kann sich im Verlauf der

Degeneration der biologischen Conduits eine Insuffizienz der Conduitklappe entwickeln, oft in Kombination mit einer Stenose.

Bei Patienten mit einer PI als Folge einer pulmonalen Hypertension ist der klinische Verlauf mehr durch das Ausmaß der Widerstandserhöhung der Lungengefäße als durch den Schweregrad der PI bestimmt.

In dem sehr seltenen Fall einer neu aufgetretenen PI bei einem zuvor herzgesunden Patienten sollte auch eine Endokarditis ausgeschlossen werden.

Bezüglich der Inzidenz der zugrundeliegenden Vitien wird auf die entsprechenden DGPK-Leitlinien verwiesen [Fallot'sche Tetralogie, DORV, valvuläre Pulmonalstenose].

Nach Ballondilatationen valvulärer Pulmonalstenosen besteht nach 15 Jahren bei ca. 40% der Patienten eine mehr als geringe Klappeninsuffizienz (RF > 20%) mit beginnender RV-Dilatation. Dabei besteht eine Korrelation zwischen dem Zeitpunkt der Ballondilatation und dem späteren Ausmaß der PI im Verlauf: je jünger die Kinder bei der Ballondilatation waren, desto größer das Risiko einer später therapiepflichtigen PI (7, 8). Es ist anzunehmen, dass der Anteil der behandlungspflichtigen Pulmonalklappeninsuffizienzen mit zunehmender Nachbeobachtungszeit zunimmt (2, 3, 5-9).

Nach chirurgischer Palliation einer valvulären Pulmonalstenose finden sich im Verlauf bei ca. 2/3 der Patienten geringe und bei ca. 1/3 der Patienten eine höhergradige Insuffizienzen der Pulmonalklappe (3, 10).

Für die Inzidenz einer isolierten Pulmonalklappeninsuffizienz liegen im Kindes-, Jugend- und Erwachsenenalter aufgrund der langen Latenz bis zur Entwicklung einer klinischen Symptomatik keine Daten vor.

5. Pathophysiologie und Hämodynamik

Die Größe der Regurgitationsfläche und die diastolische Druckdifferenz zwischen Pulmonalarterie und Rechtem Ventrikel bestimmen das Ausmaß der Pulmonalklappeninsuffizienz. Eine PI führt zu einer Volumenbelastung des rechten Ventrikels mit Erhöhung der Vorlast, die adaptiv durch eine Vergrößerung des Schlagvolumens kompensiert wird.

Mit fortschreitendem Schweregrad der PI beginnt ein Remodelierungsprozess mit zunehmender Dilatation des RV, um ein ausreichendes Minutenvolumen aufrecht zu erhalten. Eine schwere PI mit chronischer Volumenüberlastung des RV resultiert in einem erhöhten enddiastolischen Volumen des RV mit erhöhtem diastolischen Druck.

Überschreitet das Ausmaß der Regurgitation die kompensatorische Kapazität des RV, kann dieses zu erhöhtem endsystolischem RV-Volumen, einer fortschreitenden

systolischen Dysfunktion und schließlich zu einem verminderten systemischen HZV führen (1, 5, 6).

Eine fortschreitende Dilatation des rechten Ventrikels kann eine sekundäre Trikuspidal-klappeninsuffizienz induzieren. Das Ausmaß der TI kann dabei bei zusätzlichen angeborenen Anomalien oder nach Vorschädigung durch vorhergehende Eingriffe entsprechend zunehmen. Eine höhergradige Trikuspidalinsuffizienz (10, 11, 12, [s. Anhang, Abb. 2]) wiederum stellt eine zusätzliche Volumenbelastung für den RV dar und führt zu fortschreitender Dilatation von RA und RV. Im Langzeitverlauf resultieren hieraus sehr häufig atriale und ventrikuläre Tachyarrhythmien, die sowohl medikamentös als auch interventionell nur schwer zu kontrollieren sind.

6. Körperliche Befunde und Leitsymptome

Bei der kardialen Auskultation findet sich typischerweise ein früh- bis mittdiastolisches Herzgeräusch mit punctum maximum im Bereich des 3. linken ICR, das bei einer schweren Insuffizienz kurz sein und bei einer sehr schweren Insuffizienz mit laminarem diastolischem Fluss nahezu fehlen kann.

Eine isolierte Pulmonalklappeninsuffizienz wird meist über Jahrzehnte gut toleriert und die Patienten sind lange klinisch nahezu asymptomatisch (1, 2, 3, 6). Häufig ist allerdings auch bei subjektiver Symptombefreiheit eine Einschränkung der körperlichen Leistungsfähigkeit objektivierbar (5, 6, 14, 15).

Erst bei fortgeschrittener rechtsventrikulärer Funktionsstörung entwickeln sich klinische Zeichen der Rechtsherzinsuffizienz mit Lebervergrößerung, Jugularvenenstauung und peripheren Ödemen. Arrhythmien (atrial oder ventrikulär) als Folge einer progredienten rechtsatrialen oder rechtsventrikulären Dilatation und/oder Dysfunktion weisen ebenfalls auf ein spätes Krankheitsstadium hin.

7. Diagnostik

7.1 Zielsetzung

- Darstellung der Anatomie der Pulmonalklappe und - soweit möglich - Klärung des Mechanismus bzw. der Ätiologie der Pulmonalklappeninsuffizienz
- Abklärung des hämodynamischen Schweregrades der Insuffizienz im Hinblick auf eine Behandlungsindikation [s. Abb. 1-3]
- Dokumentation sekundärer Komplikationen, vor allem einer RV-Dilatation und RV-Dysfunktion im Verlauf

- Ausschluss zusätzlicher Residuen und Läsionen, die
 - eine Pulmonalklappeninsuffizienz verstärken können (z.B. Stenosen im Bereich der zentralen oder peripheren Pulmonalarterien, pulmonaler Hypertonus, linksventrikuläre Dysfunktion) oder
 - ggf. unabhängig von der PI einer Behandlung bedürfen (z.B. Trikuspidalklappeninsuffizienz, [residuelle] Septumdefekte).

7.2. Bewertung der diagnostischen Verfahren

7.2.1. Echokardiographie

Die Echokardiographie sichert die Diagnose und erlaubt eine qualitative Abschätzung des Schweregrades der Pulmonalklappeninsuffizienz sowie der Größe und Funktion des rechten Ventrikels. Zusätzliche oder assoziierte Läsionen wie eine Stenose im Bereich des rechtsventrikulären Ausflusstrakts oder der zentralen Pulmonalarterien, ein residueller Ventrikelseptumdefekt, ein Vorhofseptumdefekt oder eine Trikuspidalklappeninsuffizienz können diagnostiziert werden.

Die Analyse der Doppler-Flusskurve der PI ermöglicht eine Abschätzung der Druckdifferenz zwischen PA und RVOT und damit sowohl eine Beurteilung des Schweregrades der PI (s.u.) als auch indirekt eine Abschätzung des pulmonalarteriellen Drucks. Der systolische RV-Druck kann über die maximale Flussgeschwindigkeit einer begleitenden Trikuspidalinsuffizienz kalkuliert werden. Die transoesophageale Echokardiographie kann speziell bei Jugendlichen und Erwachsenen zur Darstellung der Klappenmorphologie hilfreich sein (z.B. bei V.a. Endokarditis bei vorimplantierten RV-PA-Conduits).

Die dreidimensionale Echokardiographie kann ergänzend bei der Quantifizierung des Regurgitations-Jets (z.B. der Vena contracta) eingesetzt werden.

Die Limitation der Echokardiographie im Vergleich zur MRT liegt in der ungenaueren Graduierung des Schweregrades der Pulmonalklappeninsuffizienz, der rechtsventrikulären Volumina und der systolischen RV-Funktion (häufig qualitative anstelle von quantitativen Aussagen).

Für die echokardiographische Graduierung des Schweregrades einer PI werden multiple Kriterien benutzt, wobei stets mehrere Kriterien in die Beurteilung einfließen sollten (3, 12, 13, 14). Die Einzelkriterien zur Quantifizierung der PI sind aber bei Patienten mit angeborenen Herzfehlern nicht durch Studien validiert und standardisiert und z.T. abhängig von der Geräteeinstellung (z.B. die Analysen des Farbdoppler-Jets

und die Beurteilung der Dichte der CW-Dopplerkurve). Die valideste Korrelation zum Schweregrad der PI in der MRT haben folgende Parameter:

- Vena contracta: der schmalste Durchmesser des Regurgitationsjets direkt unterhalb der Pulmonalklappe variiert proportional zum Schweregrad der PI; ggf. bessere Darstellung in der 3-D-Bildgebung.
- Breite des Regurgitationsjets in Relation zum Pulmonalklappenannulus: bei $> 0,5$ liegt mindestens eine mittelschwere, bei $> 0,7$ eine schwere PI vor.
- Diastolisches Zeitintervall mit nachweisbarer PI (CW-Doppler):
 - geringe / mittelschwere PI => Regurgitation über die gesamte Diastole
 - schwere PI => rasche Dezeleration mit Sistieren der Regurgitation in Mitt-Diastole (als Zeichen des raschen Druckangleichs; s. Abb. 4 im Anhang); die PHT (pressure half-time) beschreibt das Zeitintervall, in dem sich die maximale Geschwindigkeit in der CW-Dopplerflusskurve halbiert: eine PHT < 100 ms kennzeichnet eine schwere PI.cave: Maskierung durch schnelle HF mit Verkürzung der Diastole
- Ausmaß der RV-Dilatation und ggf. RV-Dysfunktion im Verlauf als Maß der Kompensationsfähigkeit: eine schwere PI führt nahezu immer zu einer RV-Dilatation, die Dilatation des RV ist invers korreliert mit der RV-EF (17).
- Diastolisch retrograder Fluss in den Pulmonalarterienästen: eine dopplersonographisch nachweisbaren Flussumkehr in den PA-Ästen jenseits der Bifurkation kennzeichnet eine therapiepflichtige PI.

Dabei sind Parameter, die den Farbdoppler-Jet charakterisieren (Fläche, Länge, VC), v.a. für native Pulmonalklappeninsuffizienzen validiert (12, 13, 14), während die RV-Größe, die Analyse der Dopplerkurve der PI (z.B. die PHT), der Quotient Jet-Breite / Annulus und die Flussumkehr in den PA-Ästen auch bei Patienten nach Operationen angeborener Herzfehler sensitive Kriterien für eine schwere PI sind (15-19).

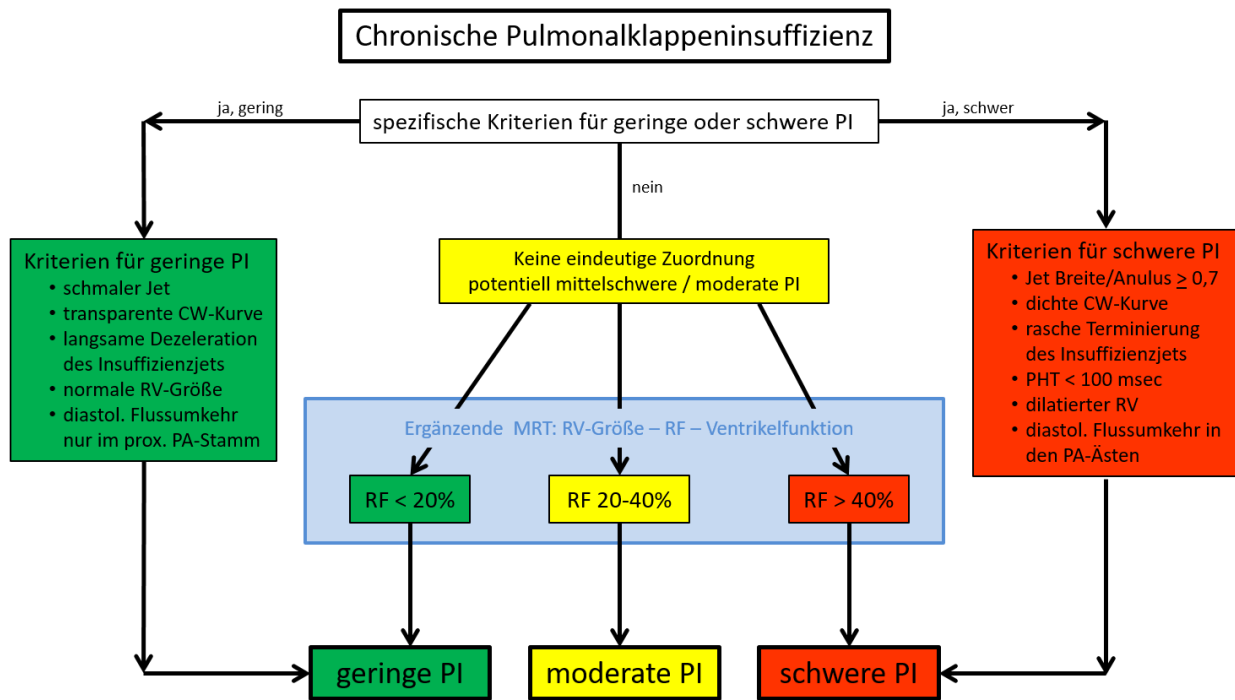


Abb 1: Echokardiographische Graduierung der Pulmonalklappeninsuffizienz

Die transthorakale Echokardiographie erlaubt in der Regel eine zuverlässige Einordnung einer geringen bzw. schweren PI. Bei inkongruenten Befunden (Klinik oder Echo), fehlender eindeutiger Zuordnung oder mittelschwerer PI ist weitergehende Diagnostik - präferentiell eine MRT - indiziert. Erläuterungen zu den einzelnen Parametern im Text. [modifiziert nach (12)]

7.2.2. EKG / Langzeit-EKG

Das EKG dokumentiert eine manifeste Rhythmusstörung und ggf. den Effekt einer diesbezüglichen Therapie. Zeichen der RV-Volumenbelastung (rsR'-Komplex rechtspräkordial, verbreiterte S-Zacke linkspräkordial) können bei fortgeschrittener RV-Dilatation auftreten. Dabei besteht eine Korrelation zwischen dem Ausmaß der QRS-Verbreiterung und dem Ausmaß der Dilatation bzw. der Myokardmasse im Rahmen der RV-Modellierung (3, 5).

Ein deutlich verbreiteter (> 160 msec) oder sich progredient verbreiternder (> 3,5 msec / Jahr) QRS-Komplex nach intrakardialer Korrektur einer Fallot'schen Tetralogie werden bei der Indikationsstellung zum Pulmonalklappenersatz berücksichtigt und sind im Langzeitverlauf von prognostischer Bedeutung für das Auftreten von ventrikulären (und atrialen) Rhythmusstörungen oder des plötzlichen Herztodes [s. DGPK-Leitlinie Fallot'sche Tetralogie].

7.2.3. Röntgen Thorax

Das Röntgenbild ist für die Diagnose einer PI nicht relevant und wird in der Regel nur

noch als Ausgangsbefund vor geplanten interventionellen oder chirurgischen Eingriffen durchgeführt. Es dokumentiert die Herzgröße (RV-Vergrößerung bei schwerer PI) und gibt Hinweis auf die Weite der zentralen und peripheren Pulmonalarterien. Eine asymmetrische Lungendurchblutung kann auf periphere Pulmonalstenosen hinweisen.

7.2.4. Kardiale Schichtbilddiagnostik (MRT / CT)

Die kardiale MRT erlaubt die Quantifizierung der Regurgitationsfraktion (RF) über die Pulmonalklappe, die Volumetrie des rechten Ventrikels mit Bestimmung der enddiastolischen und endsystolischen Volumina sowie der Ejektionsfraktion (EF), und ist hierfür die Methode der Wahl. Bei Vorliegen einer restriktiven RV-Physiologie kann die Bestimmung des Regurgitationsvolumens anstelle der RF genauere Einschätzungen erlauben. (5)

Die MRT ist ab dem Schulalter die bevorzugte Untersuchungsmethode zur seriellen Verlaufskontrolle bei Patienten mit einer höhergradigen Pulmonalinsuffizienz im Rahmen der Indikationsstellung zur operativen bzw. interventionellen Behandlung (21-23).

Die MRT ermöglicht darüber hinaus die Darstellung der Pulmonalarterien und - mit Einschränkungen - der Koronararterien. Bestehen Kontraindikationen gegen ein MRT (z.B. nicht MRT-taugliche Herzschrittmacher), können alternative Bildgebungsverfahren abhängig von der Fragestellung durchgeführt werden.

Die Diagnose einer rechtsventrikulären Dysfunktion stützt sich sowohl auf echokardiographische Funktionsmarker als auch auf die Daten der MRT Untersuchung: hier wird von einer bedeutsamen Einschränkung der systolischen rechtsventrikulären Funktion gesprochen, wenn die EF <45% beträgt [s. 7.2.1; Anhang, Abb. 3] (12, 13, 20).

Die kardiale Computertomographie ist für die Diagnosestellung einer PI unbedeutend. Die thorakale CT-Angiographie mit modernen Dual-source Scannern ist aufgrund der exzellenten Darstellung aller thorakalen Gefäßstrukturen in Lagebeziehung zu den übrigen mediastinalen Strukturen und ihrer kurzen Untersuchungszeiten die bevorzugte bildgebende Methode zur Planung des operativen oder interventionellen Pulmonalklappenersatzes. Sie ist indiziert zur Darstellung degenerierter RV-PA-Conduits, speziell bei unmittelbar retrosternaler Lage (Gefahr bei Re-Sternotomie) und deren Lagebeziehung zu den Koronararterien. Die CT-Angiographie ist sehr gut geeignet zur Darstellung der Pulmonalarterien (z. B. bei v. a. periphere PS) vor und nach deren interventioneller oder chirurgischer Behandlung, speziell nach Stentimplantation. (22, 24)

7.2.5. Spiroergometrie

Die Symptome von Patienten mit einer Pulmonalklappeninsuffizienz sind oft nur milde und die kardiale Belastung den Patienten nicht bewusst. Da Patienten mit einer PI trotz subjektiver Beschwerdefreiheit oft dennoch eine objektivierbare Limitation ihrer körperlichen Leistungsfähigkeit aufweisen, sollte eine regelmäßige Objektivierung der Belastbarkeit unter standardisierten Bedingungen Bestandteil der Betreuung dieser Patienten sein (s. Tab. 3).

Bei Patienten mit einer RF > 15% lassen sich im mittel- bis langfristigen Verlauf Einschränkungen der körperlichen Belastbarkeit objektivieren, die durch regelmäßiges körperliches Training positiv zu beeinflussen sind (7, 27).

Die Ergebnisse der objektivierten Belastungsuntersuchungen sollten im Rahmen der individuellen Verlaufskontrollen bei der Indikationsstellung zum Pulmonalklappenersatz berücksichtigt werden, wenn sich die körperliche Leistungsfähigkeit im Verlauf verschlechtert oder die maximale Sauerstoffaufnahme 65% der Norm unterschreitet [s. Abb. 2] (26, 27, 29).

7.2.6. Herzkatheterdiagnostik

Eine diagnostische Herzkatheteruntersuchung ist zur Diagnose einer PI nicht notwendig. Eine angiographische Quantifizierung des Schweregrades der PI ist möglich, die klassische angiographische Einteilung in 4 Schweregrade wird aber nur noch ergänzend genutzt und indiziert daher allein keine Herzkatheterisierung.

Eine Herzkatheterisierung ist indiziert, wenn sich die Größe des rechten Ventrikels, die Anatomie der Pulmonalarterien oder das Ausmaß der Pulmonalklappeninsuffizienz mit nicht-invasiven Methoden (Echokardiographie, kardiale Schichtbildgebung) nicht ausreichend darstellen lässt (z.B. bei Patienten mit einem Herzschrittmacher). Sie kann indiziert sein, wenn die Koronararterienanatomie vor einem kardiochirurgischen Eingriff durch die kardiale Schichtbilddiagnostik nicht vollständig geklärt werden kann. Außerdem ist eine Herzkatheterisierung zur Objektivierung einer pulmonalvaskulären Druck- und Widerstandserhöhung indiziert. Eine therapeutische Indikation besteht zur Behandlung peripherer Pulmonalstenosen, die eine PI aggravieren können.

Typische Befunde bei der diagnostischen Evaluation einer schweren PI ist eine vergrößerte Amplitude der pulmonalarteriellen Druckkurve mit niedrigen diastolischen Drucken. Ein spezifischer Befund einer schweren PI ist die ‚Ventrikularisation‘ der pulmonalarteriellen Druckkurve mit zunehmendem Angleich an die RV-Druckkurve (s.

Anhang Abb. 5). Bei Patienten mit restriktiver Physiologie erzeugt die Vorhofkontraktion (A-Welle) einen enddiastolischen Vorwärtsfluss in der PA, der am besten mit simultaner Ableitung der Druckkurven in RA und PA dokumentiert werden kann (1, 5). Vor einem perkutanen Pulmonalklappenersatz (s. 8.3.2.) ist die Herzkatheterisierung Bestandteil der umfangreichen Evaluation. Eine potentielle Affektion der Koronararterien durch Implantation von Stents oder Transkatheterklappen muss durch simultane selektive Koronarangiographien während der Balloninflation im rechtsventrikulären Ausflusstrakt ausgeschlossen werden (21, 23, 29).

Leitlinie Pulmonalklappeninsuffizienz und Pulmonalklappenersatz



Kernaussage 1: Diagnostik

- Die Diagnose einer Pulmonalklappeninsuffizienz erfolgt klinisch und echokardiographisch.
- Die echokardiographische Graduierung der PI erlaubt anhand multipler Parameter die sichere Unterscheidung zwischen geringer und schwerer Insuffizienz.
- Die Limitation der Echokardiographie im Vergleich zur MRT liegt in der genauen Quantifizierung des Schweregrades der Pulmonalklappeninsuffizienz, der rechtsventrikulären Volumina und der systolischen RV-Funktion.
- Die MRT ist Goldstandard zur Quantifizierung der PI und der Ventrikeldimensionen und -funktionen.
- Die MRT ist ab dem Schulalter die bevorzugte Untersuchungsmethode zur seriellen Verlaufskontrolle bei Patienten mit einer höhergradigen PI.
- Ein spezifischer Befund einer schweren PI während der Herzkatheterdiagnostik ist die ‚Ventrikularisation‘ der pulmonalarteriellen Druckkurve mit zunehmendem Angleich an die RV-Druckkurve.
- Die thorakale CT-Angiographie mit Darstellung der Pulmonalarterien ist die bevorzugte bildgebende Methode zur Planung des operativen oder interventionellen Pulmonalklappenersatzes.

7.2.7. Labordiagnostik

Die wiederholte Bestimmung von Biomarkern der Herzinsuffizienz (z.B. BNP, NT-proBNP) kann neben der bildgebenden Diagnostik bei der Einschätzung des Schweregrades einer rechts- oder linksventrikulären Funktionsstörung hilfreich sein.

Leitlinie Pulmonalklappeninsuffizienz und Pulmonalklappenersatz	
Empfehlung 1: Diagnose und Graduierung der PI	 DGPK
Die klinische Diagnose einer Pulmonalklappeninsuffizienz soll echokardiographisch gesichert werden.	
Die Graduierung einer Pulmonalklappeninsuffizienz soll primär klinisch und echokardiographisch erfolgen.	
Für die echokardiographische Graduierung einer PI sollen stets mehrere Kriterien in die Beurteilung einfließen.	
Eine Herzkatheteruntersuchung zur Diagnosesicherung einer PI ist in der Regel nicht indiziert.	
Ein Röntgenbild des Thorax ist zur Diagnosestellung einer PI nicht notwendig.	
Ist echokardiographisch eine mehr als geringe PI vorhanden, sollte eine ergänzende MRT zur Graduierung der PI erfolgen.	
Eine Herzkatheterisierung kann erwogen werden, wenn sich die Größe des RV, die Anatomie der Pulmonalarterien oder das Ausmaß der PI mit nicht-invasiven Methoden (Echokardiographie, kardiale Schichtbildgebung) nicht ausreichend darstellen lässt.	
Ein deutlich verbreiteter (> 160 msec) oder progredient verbreiteter QRS-Komplex sollte bei der Indikationsstellung zum PKE berücksichtigt werden.	
Die Ergebnisse der objektivierten Belastungsuntersuchungen in der Spiroergometrie sollten bei der Indikationsstellung zum PKE berücksichtigt werden.	

8. Therapie

8.1 Zielsetzung und Indikation

Der Ersatz oder die Rekonstruktion der insuffizienten Pulmonalklappe ist die kausale Therapie der Pulmonalklappeninsuffizienz. Die Frage nach dem optimalen Zeitpunkt zum Ersatz der insuffizienten Pulmonalklappe wird aber bis heute z.T. kontrovers diskutiert. Eine schwere Pulmonalklappeninsuffizienz ist ein gravierender Befund und ein zu spät durchgeführter Klappenersatz wird die Langzeitprognose der Patienten durch eine resultierende Ventrikeldysfunktion beeinträchtigen (3, 5, 10, 21, 29).

Der zugrunde liegende Herzfehler sowie die Art und die Anzahl der vorangegangenen Eingriffe müssen bei der Therapieplanung berücksichtigt werden. So sind die Empfehlungen für Patienten mit schwerer PI nach Korrektur einer Fallot'schen Tetralogie [s. DGPK-LL Fallot'sche Tetralogie] nicht einfach auf Patienten mit PI nach Ballondilatation einer valvulären Pulmonalstenose oder einer PI nach Eröffnung einer Pulmonalatresie mit intaktem Ventrikelseptum übertragbar. Allerdings ist eine gleichsinnige Auswirkung der chronischen Volumenlast auf Ventrikelfunktion und objektivierbare Belastbarkeit zu erwarten (27, 28). Ferner muss berücksichtigt werden, dass eine Pulmonalklappenrekonstruktion und fast jeder Pulmonalklappenersatz Folgeoperationen nach sich ziehen.

Generell sollen daher bei der Indikationsstellung zum Pulmonalklappenersatz, egal ob chirurgisch oder katheterinterventionell, Vor- und Nachteile dieser Therapieformen im Einzelfall abgewogen werden. Das schließt die Option einer klappenerhaltenden rekonstruktiven Chirurgie unter Inkaufnahme von Residualbefunden ein.

Grundsätzlich sollten für den interventionellen und den chirurgischen Klappenersatz die gleichen Indikationskriterien angewendet werden (Abb. 1), wenngleich in erfahrenen Zentren mit Hinweis auf zunehmende Expertise und prospektiv bessere Ergebnisse bei jüngeren Patienten mit weniger vorgeschädigten Herzen auch frühzeitigere Katheterinterventionen propagiert werden (30).

Ein Klappenersatz ist indiziert, wenn die Patienten bei Vorliegen einer höhergradigen Pulmonalinsuffizienz (Regurgitationsfraktion > 30%) klinisch symptomatisch sind (Herzinsuffizienz; eingeschränkte körperliche Leistungsfähigkeit; symptomatische oder anhaltende atriale oder ventrikuläre Arrhythmien).

Bei asymptomatischen Patienten mit höhergradiger Pulmonalinsuffizienz ergibt sich die Indikation zu Pulmonalklappenrekonstruktion oder PKE aus einer Kombination aus progredienter Dilatation des RV, begleitender RVOTO, RV- oder LV- Dysfunktion,

progredienter Trikuspidalinsuffizienz oder abnehmender Belastbarkeit in der Spiroergometrie (s. Abb. 2).

Für Patienten nach korrigierender Operation einer Fallot'schen Tetralogie mit höhergradiger Pulmonalinsuffizienz liegen die meisten Daten vor. Von einer therapiepflichtigen Dilatation des rechten Ventrikels ist in dieser Patientengruppe dann auszugehen, wenn ein enddiastolisches bzw. endsystolisches Volumen im Bereich von 160 bzw. 80 ml/m² vorliegt [s. DGPK-Leitlinie Fallot'sche Tetralogie] (28, 29, 31, 32). Wird unterhalb dieses Schwellenwertes operiert, ist nach einem PKE eine Normalisierung der Ventrikelgröße wahrscheinlich. Dieser sollte daher bei einer progredienten RV-Dilatation erfolgen, bevor der Ventrikel über dieses Niveau hinaus vergrößert ist. Ein Pulmonalklappenersatz ist außerdem sinnvoll, wenn eine mittelschwere oder schwere Pulmonalinsuffizienz mit einer zusätzlichen RV-Druckbelastung (> 70 % des Systemdrucks) kombiniert ist (21, 23, 29). Diese Konstellation tritt meist nach chirurgischer Korrektur komplexer Vitien unter Verwendung biologischer RV-PA-Conduits auf [s. DGPK LL Fallot'sche Tetralogie und Truncus Arteriosus Communis].

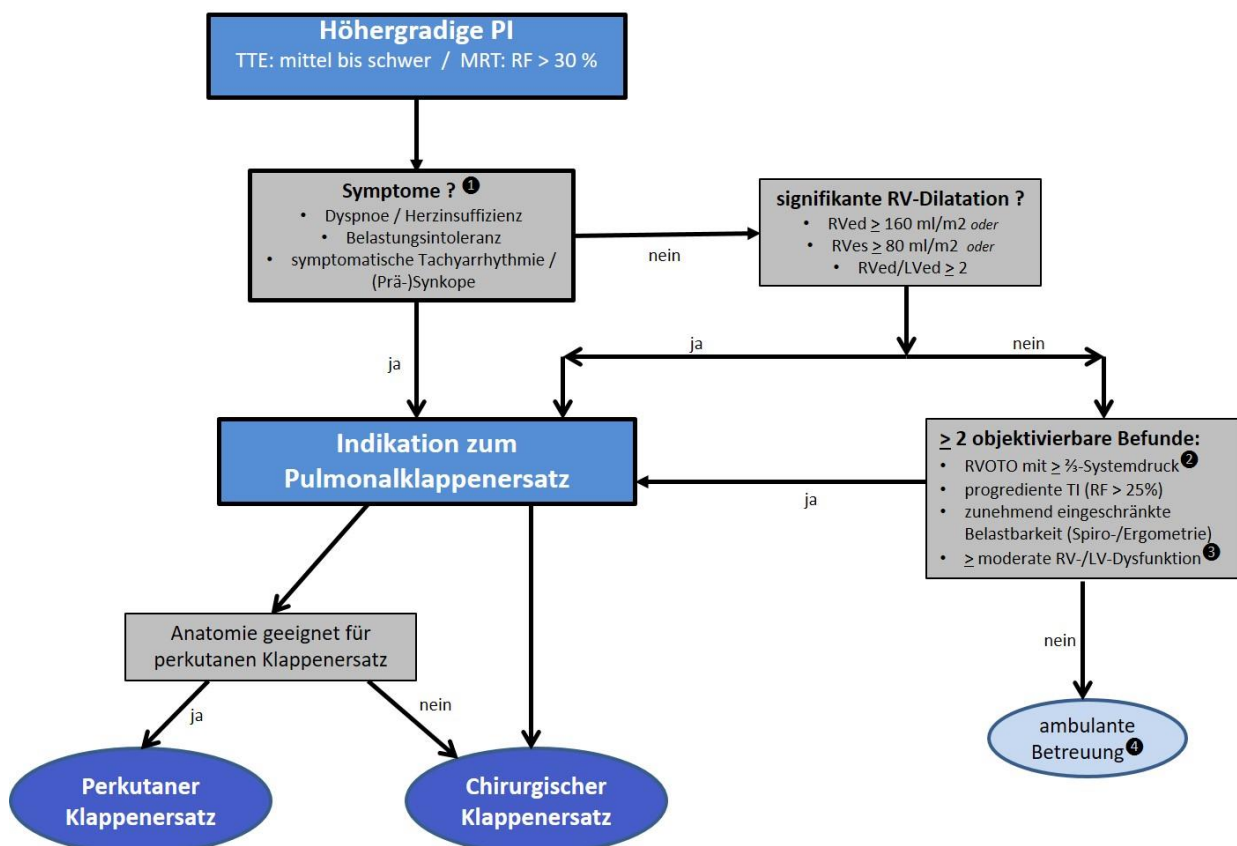


Abb. 2: Algorithmus zur Indikationsstellung für einen PKE bei höhergradiger PI
Eine manifeste klinische Symptomatik indiziert einen PKE. ❶ Eine begleitende schwerwiegende ventrikuläre Funktionseinschränkung erfordert eine initiale Stabilisierung durch Medikamente, ggf. incl. passagerer Kreislaufunterstützung (z.B. ECMO).
Bei fehlender klinischer Symptomatik indiziert eine bedeutsame RV-Dilation einen PKE. Liegt diese noch nicht vor, kann sich die Indikation dennoch aus der Kombination von Begleitbefunden ergeben. (❷ TTE: $v_{\max} > 3,5$ m/sec; ❸ RV-EF oder LV-EF $< 45\%$).
Ist die Indikation zum PKE gestellt, sollte bei Jugendlichen und Erwachsenen bei geeigneter Anatomie ein perkutaner Klappenersatz als Alternative zum chirurgischen Standardverfahren erwogen werden.
❹ Die Häufigkeit ambulanter Kontrollen ergibt sich aus dem klinischen Zustand und der Progredienz wegweisender Befunde (s. Tab. 2).

8.2 Medikamentöse Behandlung

Sie kann das zugrunde liegende Problem nicht beseitigen und darf deshalb die kausale Therapie des Pulmonalklappenersatzes nicht verzögern. Bei manifester Herzinsuffizienz soll eine leitliniengerechte symptomatische Therapie durchgeführt werden [s. DGPK LL Fallot'sche Tetralogie und Chronische Herzinsuffizienz].

8.3 Interventionelle Therapie

8.3.1. Angioplastie peripherer Pulmonalstenosen

Da periphere Pulmonalstenosen das Ausmaß einer PI aggravieren können, sollen diese interventionell oder aber - bei zentralen Stenosen - während des chirurgischen Eingriffs (PKR oder PKE) behandelt werden [s. DGPK-Leitlinien periphere PS und Fallot'sche Tetralogie].

8.3.2. Interventioneller Pulmonalklappenersatz (PPVI)

Im Folgenden werden die Begriffe ‚Perkutaner Pulmonalklappenersatz‘, ‚Interventioneller Pulmonalklappenersatz‘ und ‚Implantation einer Transkatheterklappe‘ synonym verwandt.

8.3.2.1 Basisinformation

Seit dem Ersteingriff im Jahre 2000 hat sich alternativ zum chirurgischen Pulmonalklappenersatz der interventionelle Pulmonalklappenersatz (PPVI) zu einem etablierten Therapieverfahren bei Dysfunktion des rechtsventrikulären Ausflusstraktes (Stenose, Insuffizienz oder beides) entwickelt. PPVI wurde eingeführt, um die Haltbarkeit einer Bioprothese im RVOT zu verlängern und damit die Anzahl notwendiger Re-Operation

für die Patienten zu verringern. Mit zunehmender Erfahrung hat sich gezeigt, dass auch „native“ RVOT's - ohne vorimplantierte Bioprothesen oder Homografts - mittels PPVI mit gutem Langzeitergebnis behandelbar sind.

Die bisherigen klinischen Erfahrungen bei der perkutanen Pulmonalklappenimplantation wurden überwiegend mit 2 Systemen erzielt, der Melody®- bzw. den Sapien™-Klappen. Die Melody®-Klappe kann bis zu einem Außendurchmesser von 24 mm - und die Sapien™-Klappe (29 mm Prothese) bis zu einem Außendurchmesser von 31 mm implantiert werden. Mit der erfolgreichen Implementierung in die klinische Praxis wurden weitere Systeme entwickelt - mit dem Fokus auf selbstexpandierbare Systeme für weite RVOTs ohne Stenosierung - und befinden sich in klinischer Erprobung (23, 30, 33, 34).

8.3.2.2 Ergebnisse nach interventionellem Pulmonalklappenersatz

Die besten Langzeitergebnisse nach PPVI werden erreicht, wenn am Ende des Eingriffs ein residueller invasiver Gradient RV-PA < 15 mmHg erreicht werden konnte (23, 35-37, 43). Eine Multizentrische Registerstudie gibt die Reinterventionsrate mit 4,2 % pro Patient pro Jahr an (35). 6 Jahre nach PPVI war bei ca. 80 % der Patienten weder eine weitere Katheterbehandlung noch eine Reoperation notwendig (36). Auch nach perkutanem PKE gilt aber, dass das Reinterventions- bzw. Explantationsrisiko umso größer ist, je jünger die Patienten bei PPVI sind (44). Ein Vergleich des chirurgischen mit dem perkutanen Klappenersatz (Melody®) ergab für den bisher vorliegenden Nachbeobachtungszeitraum (Median 5,4 Jahre) in einem erfahrenen Zentrum vergleichbare Ergebnisse hinsichtlich Überleben und Re-Interventionsraten (37). Biologische Implantate im Allgemeinen und nach PPVI - erfolgt meist in einen chirurgisch vorimplantierten biologischen Conduit - im Besonderen weisen eine erhöhte Inzidenz für Endokarditiden auf. Die anfänglich hohen Endokarditisraten nach PPVI werden in den aktuellen Studien mit 2-3 % pro Patientenjahr angegeben. Das Endokarditisrisiko erscheint besonders in den ersten Jahren nach Implantation erhöht: knapp 10 % der Patienten hatten in den ersten 5 Jahren nach PPVI eine Endokarditis (35, 37-40, 43).

Für die Sapien™-Klappen wurden geringere Raten an Endokarditiden nach PPVI berichtet (40, 41), bei allerdings geringeren Fallzahlen (jeweils < 80 Patienten) und kürzeren Nachbeobachtungszeiträumen (39). In den aktuellsten internationalen multizentrischen Studien mit 774 bzw. fast 2500 Patienten konnten allerdings keine

statistisch relevanten Unterschiede in der Häufigkeit postinterventioneller Endokarditiden zwischen Melody®- und Sapien™-Klappen belegt werden (42, 43).

Risikofaktoren für die Entwicklung einer Endokarditis nach PPVI sind (43):

- Patientenalter (jüngere Patienten mit höherem Risiko)
- vorausgegangene Endokarditis in der Anamnese
- höherer residueller RV-PA-Gradient (> 15 mmHg) nach Klappenimplantation

Das individuelle Risiko des Patienten erscheint also entscheidend für das postinterventionelle Endokarditisrisiko nach PPVI zu sein. Für eine differenzierte (z.B. Einbeziehung der Anzahl von Voroperationen / der Art und Größe präexistenter biologischer Conduits) und abschließende Beurteilung des Endokarditisrisikos nach PPVI (Melody® vs. Sapien™ vs. neuere Implantate) wie auch für die Haltbarkeit der perkutan implantierten Klappen im Langzeitverlauf i. Vgl. zum chirurgischen PKE sind noch größere Patientenzahlen und ein längerer Nachbeobachtungszeitraum als derzeit verfügbar notwendig.

Kernaussage 2: Leitlinie Pulmonalinsuffizienz und Pulmonalklappenersatz

Interventioneller Pulmonalklappenersatz



- Patienten mit präinterventionell führender Stenose eines vorimplantierten Conduits profitieren klinisch stärker als bei präinterventionell dominanter PI
- Für den bisher vorliegenden Nachbeobachtungszeitraum (< 10 Jahre) zeigen sich bei geringerer Invasivität vergleichbare Ergebnisse hinsichtlich Überleben, Re-Interventionsrate und Klappendegeneration zum chirurgischen PKE
- Das Risiko für eine Endokarditis nach PPVI erscheint im Vergleich zum chirurgischen PKE v. a. in den ersten Jahren nach Intervention erhöht; 5 Jahre nach PPVI sind ca. 10 % der Patienten betroffen
- Ca. 40 % der Patienten benötigen innerhalb von 10 Jahren eine Reintervention (chirurgisch oder interventionell) im Bereich der implantierten Klappe

8.4 Operative Therapie

8.4.1 Rekonstruktion der Pulmonalklappe

In der chirurgischen Therapie der Pulmonalklappeninsuffizienz spielen rekonstruktive Verfahren eine untergeordnete Rolle. Verschiedene Techniken wurden als Fallberichte mit guten Initialergebnissen und kurzer Nachbeobachtung publiziert (Ersatz einer / mehrerer Taschen durch PTFE oder Perikard), aber keine davon wurde bisher in der Praxis etabliert. Diese technisch aufwendigen Rekonstruktionsverfahren werden meist dann eingesetzt, wenn ein geeignetes biologisches Substitut zum PKE nicht zur Verfügung steht.

8.4.2 Chirurgischer Pulmonalklappenersatz

Der Pulmonalklappenersatz bzw. die Implantation von RV-PA-Conduits ist eine in der Chirurgie angeborener Herzfehler häufig durchgeführte Operation, sowohl während der Primärkorrektur als auch als Revisionseingriff bei unterschiedlichen Vitien. Die chirurgische Technik ist dabei weitgehend standardisiert, die Modifikationen werden weitgehend vom zu Grunde liegenden Herzfehler und dem verwendeten Implantat bestimmt (45-47).

Goldstandard für den operativen Pulmonalklappenersatz ist seit den 1980er Jahren die Verwendung eines Homografts (menschliche Aorten- oder Pulmonalisgrafts) (48-51) deren Verfügbarkeit, insbesondere für geringe Klappendurchmesser, jedoch stark eingeschränkt ist (49). Die längste klinische Erfahrung (seit über 50 Jahren) gibt es für kryokonservierte Homografts.

Die mangelnde Verfügbarkeit von Homografts führte zur Entwicklung sehr gut haltbarer Alternativen aus nicht humanen biologischen Materialien (Xenografts).

Xenografts entstammen biologischem Gewebe vom Schwein (porcin), Rind (bovin) oder seltener vom Pferd (equin). Dabei wird meist entweder eine Schweineherzklappe „in toto“ verwendet oder aus Rinderperikard eine Prothese konstruiert. Bei den meisten heute verwendeten Bioprothesen ist der Klappenring mittels eines Metallgerüsts (Stent) verstärkt. Ferner werden vorgefertigte Gefäßprothesen, in die bereits eine bovine oder porcine Bioprothese eingenäht ist, verwendet (52, 53).

In der Kinderherzchirurgie ist zudem die Verwendung von Rinderjugularvenen mit der darin enthaltenen Venenklappe als Pulmonalisconduit (Contegra®) möglich und mittlerweile in allen Altersgruppen in die klinische Praxis etabliert (54-57). Diese

Implantate haben den großen Vorteil der besseren Verfügbarkeit - speziell für die am schwierigsten zu behandelnde Altersgruppe der Säuglinge und Kleinkinder - und der besseren individuellen Adaptationsfähigkeit des biologischen Materials.

Die jüngste Entwicklung von Implantaten zum sekundären Pulmonalklappenersatz stellen die mit den Methoden des sog. ‚tissue engineering‘ hergestellten dezellularen Homografts dar. Die Erwartungen an diese Implantate ist die Verminderung von immunologischen Abstoßungs- und Degenerationsprozessen und durch die Fähigkeit zur Größenadaptation eine längere Haltbarkeit. Erste ermutigende kurz- und mittelfristige Ergebnisse nach Implantation dezellularisierter Homografts als Pulmonalklappenersatz liegen vor (58, 59).

Die Implantation von mechanischen Prothesen in Pulmonalklappenposition wird der lebenslang notwendigen hochdosierten Antikoagulation bisher nur in Ausnahmefällen - meist erst bei wiederholt notwendigen Reoperationen - durchgeführt. Der Vorteil der mechanischen Prothesen ist - eine adäquate Antikoagulation vorausgesetzt - die im Vergleich zu den biologischen Geweben geringere Degeneration und damit längere Haltbarkeit (60-63).

8.4.2.1 Ergebnisse des Chirurgischen Pulmonalklappenersatzes

Der chirurgische Pulmonalklappenersatz bzw. die Implantation eines RV-PA-Conduits ist - trotz der aufgrund mehrfacher Voreingriffe bei einigen Patienten z.T. komplexen Anatomie - ein sicherer Eingriff, die 30-Tage-Mortalität liegt heutzutage unter 1% (PKE) bzw. unter 2% (RV-PA-Conduit) (64, 65). Bei mehr als 3 Voroperationen steigt das perioperative Risiko deutlich an (70, 71).

Daten zum klinischen Verlauf und notwendigen Folgeeingriffen liegen überwiegend aus Nachuntersuchungen einzelner Zentren, seltener multizentrisch vor. Es fehlen jedoch prospektive Vergleichsstudien. Im Verlauf nach PKE zeigen die Nachuntersuchungen (Metaanalysen mit überwiegend erwachsenen Patienten nach Korrektur einer Fallot'schen Tetralogie (64):

- erwartungsgemäß eine normalisierte Klappenfunktion
- generell rückläufige RV-Dimensionen (RVed und RVes)
- eine Verbesserung vorbestehender Symptome
- eine Verringerung der QRS-Breite im EKG

- keine signifikante Verbesserung der systolischen RV-Funktion
- eine Verbesserung einer präoperativ reduzierten systolischen LV-Funktion
- eine Verbesserung der Belastbarkeit im Alltag bei allerdings inkongruenten Befunden in der Spiroergometrie

Die Hauptursache für eine notwendige Intervention oder Reoperation im Verlauf ist sowohl für Homografts wie auch für andere biologische Klappen eine aus der progredienten Degeneration des implantierten Grafts resultierende zunehmende Stenosierung. Diese manifestiert sich als Anastomosenstenose oder progrediente Re-Pulmonalklappenstenose in Form einer Kaliberreduktion des gesamten Grafts. Diese zeigt sich im Anstieg des echokardiographisch gemessenen Druckgradienten über den RVOT bzw. dem Nachweis der RV-Druckbelastung über eine begleitende TI.

Ursächlich für die Stenosierung des implantierten Grafts sind meist Verkalkungen der Klappentaschen und / oder der Conduitwand oder eine Gewebeneubildung (sog. Pseudointima) an der proximalen oder distalen Anastomose (66, 67). Bei Kindern führt zudem das fehlende Mitwachsen der biologischen Implantate im Verlauf zu einer relativen Stenosierung.

Wichtigste Risikofaktoren für Reoperation, Intervention und Prothesendegeneration im Verlauf sind ein geringer Klappendurchmesser bzw. ein niedriges Patientenalter zum Zeitpunkt der Implantation (54, 54, 61-66, 77). Die dauerhafte Gabe von Thrombozytenaggregationshemmern kann die Geschwindigkeit der Conduitdegeneration und damit die Häufigkeit der Reinterventionen nach PKE mit Homografts und Bioprothesen reduzieren (75). Ein moderates 'oversizing' (Implantation einer größeren Bioprothese als zum OP-Zeitpunkt notwendig) scheint im Kindesalter das Intervall bis zum folgenden Klappenwechsel verlängern zu können (58, 76, 77).

Ein Patient nach chirurgischem Pulmonalklappenersatz weist im Verlauf ein erhöhtes Endokarditisrisiko auf, dass mit der Dauer der Nachbeobachtung, einer zusätzlichen Aortenklappenläsion und der Anzahl weiterer notwendiger PKE im Verlauf zunimmt. (78, 81). Häufigkeitsangaben sind aufgrund einer ausgeprägten Heterogenität der Nachuntersuchungen bzgl. Patientenzahl, Nachuntersuchungsintervall und Divergenz der verwendeten Implantate mit Vorsicht zu interpretieren. Die geringsten Raten an Endokarditiden nach chirurgischem PKE werden nach Homograftimplantation berichtet (< 1 % nach 3

Jahren bzw. < 3 % nach 5 Jahren) (59, 73), nach Implantation eines Rinderjugularvenenconduits werden in den meisten Untersuchungen höhere Inzidenzen von mehr als 5 % nach 2 Jahren (73) bzw. 7-8 % nach 5 Jahren (56) angegeben. Andere Studien konnten diesen Effekt aber nicht bestätigen (79).


In der Literatur wird eine 10-Jahres Haltbarkeit chirurgisch implantierter biologischer Pulmonalklappen (ohne notwendige Intervention oder Reoperation) in der Gruppe der Jugendlichen und jungen Erwachsenen von über 80% berichtet (59, 72, 76). Für Kinder nach PKE wird nach 10 Jahren eine Reoperationsfreiheit von ca. 60-70% berichtet (Summation aller Altersgruppen). Für Kinder < 10 Jahren, für Conduit-Diameter < 19 mm sowie v. a. in der zahlenmäßig deutlich kleineren Gruppe der Säuglinge und Kleinkinder sind frühere Reinterventionen aber die Regel (55-57, 72, 74, 77).

Die Vergleiche der unterschiedlichen Klappen und Conduits aus den vorliegenden retrospektiven Analysen zeigen z.T. divergierender Ergebnisse, können aber wie folgt zusammengefasst werden:

- Homografts zeigen in den meisten Nachuntersuchungen in allen Altersgruppen die geringsten Reinterventionsraten (76, 77) und das geringste Endokarditisrisiko (59, 73)
- Pulmonalis-Homografts sind Aorten-Homografts im Langzeitverlauf überlegen (51, 57, 77)
- die Langzeitergebnisse verschiedener Xenografts sind mittlerweile mit denen der Homografts fast vergleichbar (55-57, 69-71)
- für alle Altersgruppen liegen Studienergebnisse vor, die die Gleichwertigkeit der Rinderjugularvenen-Conduits mit den kryokonservierten Homografts bezüglich Klappenfunktion und Haltbarkeit belegen (54-57, 77); das Endokarditisrisiko im Verlauf erscheint aber im Vergleich zu Homografts erhöht
- für die Gruppe der älteren Kinder und jungen Erwachsenen zeigen dezellularisierte Homografts eine bessere Haltbarkeit als kryokonservierte Homografts und Rinderjugularvenen-Conduits (58, 59)

Eine dominante, therapiepflichtige Insuffizienz der implantierten Klappe ist Ursache für ca. 25 % der Folgeoperationen nach Pulmonalklappenersatz (54, 71, 77). Diese wird durch eine Stenose distal der Klappe mit sekundärer Dilatation des Grafts aggraviert und v.a. bei der Verwendung von Rinderjugularvenen beobachtet, die deshalb

rechtzeitig behandelt werden sollte. Eine isolierte Pulmonalklappeninsuffizienz kommt bei gestenteten Xenografts seltener vor (66, 68). Der Stent scheint eine Dilatation des Klappenringes zu verhindern und so eine Adaptation der Klappentaschen zu sichern.

Leitlinie Pulmonalklappeninsuffizienz und Pulmonalklappenersatz	
Empfehlung 2: Therapie der Pulmonalklappeninsuffizienz	
Bei symptomatischen Patienten mit höhergradiger PI soll ein Pulmonalklappenersatz vorgenommen werden.	
Bei symptomatischen Patienten mit höhergradiger PI und zusätzlicher RV-Druckbelastung ^① soll ein Pulmonalklappenersatz vorgenommen werden.	
Bei asymptomatischen Patienten mit höhergradiger Pulmonalinsuffizienz und ausgeprägter RV-Dilatation ^② ist ein Pulmonalklappenersatz indiziert.	
Bei asymptomatischen Patienten mit höhergradiger Pulmonalinsuffizienz und zunehmender RV-Dysfunktion ^③ sollte ein Pulmonalklappenersatz vorgenommen werden.	
Bei asymptomatischen Patienten mit höhergradiger Pulmonalinsuffizienz und progredienter Trikuspidalinsuffizienz sollte ein Pulmonalklappenersatz vorgenommen werden.	
Periphere Pulmonalstenosen sollen bei höhergradiger PI vor oder zusammen mit dem Klappeneingriff behandelt werden.	
Zur Planung des operativen oder interventionellen Pulmonalklappenersatzes sollte eine thorakale CT-Angiographie mit Darstellung der Pulmonalarterien erfolgen.	
Ist die Indikation zum PKE gestellt, sollte bei Jugendlichen und Erwachsenen bei geeigneter Anatomie ein perkutaner Klappenersatz als Alternative zum chirurgischen Standardverfahren erwogen werden.	
Bei Patienten mit höhergradiger Pulmonalinsuffizienz (RF > 30%) und ventrikulären Tachyarrhythmien sollte zusätzlich zur antiarrhythmischen Therapie ein PKE erwogen werden	

① $v_{max} > 3,5 \text{ m/sec}$ oder $> 2/3\text{-Systemdruck}$ (systol. RV-Druck $> 2/3$ systol. Aortendruck)

② $RV_{ed} > 160 \text{ ml/m}^2$ oder $RV_{es} > 80 \text{ ml/m}^2$

③ $RV\text{-EF} < 45 \%$

Kernaussage 3: Leitlinie Pulmonalinsuffizienz und Pulmonalklappenersatz



Chirurgischer Pulmonalklappenersatz

- Der Ersatz oder die Rekonstruktion der insuffizienten Pulmonalklappe ist die kausale Therapie der Pulmonalklappeninsuffizienz
- Goldstandard für den operativen Pulmonalklappenersatz ist seit den 1980er Jahren die Verwendung eines Homograft
- Klappentragende biologische Conduits können in allen Altersgruppen nahezu gleichwertige Ergebnisse bezgl. Klappenfunktion und Haltbarkeit erzielen
- Niedriges Patientenalter zum Zeitpunkt der Implantation und ein geringer Klappendurchmesser sind die wichtigsten Risikofaktoren für Reoperation, Reintervention und Prothesendegeneration im Verlauf

9. Verlauf und Prognose

9.1 Nachsorge:

Eine rekonstruierte wie auch eine ersetzte Pulmonalklappe kann erneut eine Insuffizienz oder bei progredienter Degeneration auch eine zunehmende Stenosierung entwickeln. Lebenslange regelmäßige Kontrolluntersuchungen abhängig vom Alter der Patienten, dem zu Grunde liegende Vitium, und der Art der Vorbehandlung an der Pulmonalklappe (Dilatation vs. Rekonstruktion vs. Ersatz) sind daher obligat.

Tab. 2 gibt Empfehlungen über Häufigkeit und Art der Diagnostik, wobei stabile Befunde jenseits des Schulalters auch größere Abstände erlauben (6).

Im Verlauf gelten für evtl. Revisionseingriffe die gleichen Indikationen wie für die Primäreingriffe. Die begrenzte Haltbarkeit der Implantate hat für die betroffenen Patienten wiederholte Revisionseingriffen zur Folge, deren Risiko mit der Anzahl der Voreingriffe steigt (79, 80).

9.2 Sport, Belastbarkeit, Reisen

Auch höhergradige Pulmonalinsuffizienzen werden von den Patienten bis zum Auftreten einer rechtsventrikulären Funktionseinschränkung in der Regel gut toleriert, so dass keine Beschränkungen für Alltagsbelastungen notwendig sind.

Sportliche Betätigung wird für alle Patienten mit Pulmonalinsuffizienz empfohlen, gleiches gilt nach einem interventionellen oder chirurgischen Eingriff an der Klappe.

Leistungs- und wettkampfsportliche Aktivitäten sollten sich in ihrer Intensität an den kardialen Funktionseinschränkungen - und hier v. a. an der RV-Druckbelastung und der systolischen RV-Funktion orientieren [s. Abb. 6 im Anhang].

Tab. 2: Ambulante Diagnostik nach Pulmonalklappenrekonstruktion oder -ersatz

Modalität	Fokus	Häufigkeit
EKG	Zunehmende QRS-Breite als Korrelat einer progredienten RV-Dilatation und RV-Dysfunktion	jede Kontrolle
Echokardiographie	Dimensionen RA, RV; Ausmaß TI, PI; RV- und LV-Funktion; RVOTO?	jede Kontrolle
Langzeit-EKG	Detektion von Tachyarrhythmien	alle 2-3 Jahre bzw. bei klinischer Indikation
MRT*	Quantifizierung von Ventrikelfunktion und -dimensionen, Schweregrad der Klappeninsuffizienzen; Angiographie der PA: Stenosen? Seitendifferente Perfusion?	bei klinischer Indikation; asymptomatisch alle 3-5 Jahre (Jgdl. + EMAH)
Spiroergometrie*	Objektivierung der kardiopulmonalen Belastbarkeit (subjektiv oft überschätzt)	bei klinischer Indikation; asymptomatisch alle 3-5 Jahre (Jgdl. + EMAH)

**abhängig von der Kooperationsfähigkeit der Patienten jenseits des Grundschulalters*

9.3 Prognose


Auch nach einem erfolgreich durchgeführten Pulmonalklappenersatz sind bei Patienten mit angeborenen Herzfehlern häufig interventionelle oder chirurgische Revisionseingriffe notwendig, deren Anzahl v. a. vom Alter der Patienten beim PKE, aber auch vom zugrunde liegenden Herzfehler und der implantierten Klappe abhängt (s. 8.3.2.2 und 8.4.2.2).


Tabelle 3: Häufigkeit invasiver Revisionseingriffe nach PKE abhängig vom Alter

Alter bei PKE	< 1 J	1-10 J	10-40 J	über 40 J	Gesamtgruppe
Intervall (J) zur Re-Intervention (OP/Kath.)	1	4	6,5	4,3	3,6
Intervall (J) zum Re-PKE	5,8	12,6	26,1	19,9	15,2

Anhand der Daten des Nationalen Registers für Angeborene Herzfehler für Pulmonalklappenimplantationen bis 2018 (knapp 1000 Patienten mit > 5000 Eingriffen) wird ein

durchschnittliches Intervall zwischen den invasiven Eingriffen von 2,6 Jahren angegeben. Im Langzeitverlauf benötigen mehr als die Hälfte der Patienten 5 oder mehr Eingriffe innerhalb von 30 Jahren, bei mehr als 40 % der Patienten wurden 3 oder mehr chirurgische oder interventionelle Klappenimplantationen vorgenommen (74).

Leitlinie Pulmonalklappeninsuffizienz und Pulmonalklappenersatz	
Empfehlung 3: Nachsorge und Prävention	
Sportliche Betätigung wird für alle Patienten mit PI empfohlen.	
Patienten mit höhergradiger PI, RV-Dilatation und RV-Dysfunktion sollten keinen Wettkampfsport betreiben.	
Lebenslange regelmäßige Kontrolluntersuchungen nach interventionellem oder chirurgischem PKE sind obligat.	
Bei allen Patienten nach PKE ist lebenslang eine strenge Endokarditisprophylaxe indiziert (Hochrisikogruppe).	
Eine strenge Dental- und Hauthygiene nach PKE ist aufgrund des erhöhten Endokarditisrisikos obligat.	
Eine schwere Klappen- oder Conduit-Stenose nach PKE sollte auch bei asymptomatischen Patientinnen vor einer Schwangerschaft behandelt werden.	
Nach PKE mit biologischen Klappen sollte für 3-6 Monate eine medikamentöse Thrombozytenaggregationshemmung erfolgen.	
Nach interventionellem PKE kann unter Berücksichtigung eines möglichen Blutungsrisikos eine dauerhafte medikamentöse Thrombozytenaggregationshemmung erwogen werden.	

Kernaussage 4: Leitlinie Pulmonalinsuffizienz und Pulmonalklappenersatz	
Verlauf und Prognose nach PKE	
<ul style="list-style-type: none"> • Die (kinder)kardiologischen Kontrollen nach PKE fokussieren auf Anzeichen einer fortschreitenden Degeneration der Bioprothese und sekundärer Zeichen der Ventrikeldysfunktion. • Abhängig vom Alter der Patienten beim PKE sind im Verlauf wiederholte interventionelle und chirurgische Revisionseingriffe notwendig. 	

10. EMAH

Nach vorausgegangener interventioneller oder chirurgischer Behandlung einer Pulmonalklappenpathologie benötigen die Patienten mit einer PI oder bereits durchgeführtem Pulmonalklappenersatz auch als Erwachsene fortlaufende kardiologische Kontrolluntersuchungen. Der Fokus liegt neben dem Schweregrad der PI auf dem Ausmaß einer RV-Dilatation bzw. RV-Dysfunktion und auf kardial bedingten Einschränkungen der Belastbarkeit.

Während die Behandlungsindikation bei dominanter RVOT-Stenose relativ klar definiert ist (RVP > $\frac{2}{3}$ -Systemdruck bei symptomatischen Patienten, > $\frac{3}{4}$ -Systemdruck bei asymptomatischen Patienten) (29) ist dies bei führender Pulmonalinsuffizienz nicht so eindeutig, da eine PI klinisch sehr lange toleriert werden kann. Kontrovers diskutiert wird bis heute der „point of no return“, d.h. der Grad der RV Dilatation bzw. der resultierenden RV-Dysfunktion, bei dem eine RV-Remodellierung nach PKE nicht mehr möglich ist.

Die aktuell gültigen Empfehlungen (21, 29) für die Therapie einer höhergradigen Pulmonalinsuffizienz basieren überwiegend auf klinischen Erfahrungen mit Patienten nach Korrektur-OP einer Fallot'schen Tetralogie [s. DGPK-LL Fallot'sche Tetralogie]. Diese sollten nicht unkritisch auf andere Ätiologien der Pulmonalinsuffizienz übertragen werden, ohne die zugrunde liegende Diagnose und die stattgehabten Voreingriffe zu berücksichtigen (21). Eine Zunahme der RV-Dilatation und eine fortschreitende Verschlechterung der RV-Funktion durch die Volumenbelastung einer höhergradigen PI kann aber bei allen Patientengruppen durch einen PKE erfolgreich beeinflusst werden (s. 8.3.2.2 und 8.4.2.2).

Nach einem Pulmonalklappenersatz mit biologischen Conduits - die Implantation mechanischer Klappen ist eine Ausnahme und wird in aller Regel erst nach wiederholten Voreingriffen erwogen - fokussiert die kardiologische Weiterbetreuung auf Anzeichen einer fortschreitenden Degeneration der Bioprothese. Diese manifestiert sich in ca. $\frac{3}{4}$ der Fälle als progrediente Stenosierung mit resultierender Druckbelastung des RV. Neben der Basisdiagnostik mit klinischer Untersuchung, EKG und Echokardiographie sollten regelmäßig weitergehende Untersuchungen initiiert werden, um den individuellen anatomischen und physiologischen Status zu dokumentieren (Tab. 2).

Eine rasche Progredienz von Stenose oder Insuffizienz sollte immer an eine Endokarditis denken lassen - sowohl nach chirurgischem wie auch interventionellem Pulmonalklappenersatz gehören diese Patienten in die Hochrisikogruppe - und erfordert dann entsprechende weitergehende Diagnostik (HK, CT).

Eine strenge Dental- und Hauthygiene ist daher für alle Patienten nach PKE obligat, eine Endokarditisprophylaxe lebenslang indiziert.

10.1. Schwangerschaft

Neben der Aufklärung über ihren kardialen Funktionszustand und die zu erwartenden zusätzlichen Belastungen durch eine Schwangerschaft sollte die Betreuung von Frauen im gebärfähigen Alter eine Beratung über eine sichere und effektive Kontrazeption beinhalten.

Eine Schwangere mit geringer bis mittelschwerer Pulmonalinsuffizienz bei erhaltener Ventrikelfunktion toleriert eine Schwangerschaft in aller Regel gut. Das Vorliegen einer mindestens mittelschweren PI mit begleitender Dysfunktion des rechten Ventrikels ist allerdings mit einem erhöhten Risiko für mütterliche Komplikationen im Verlauf einer Schwangerschaft assoziiert (82). Bei Frauen mit bestehendem Kinderwunsch sollte daher eine EMAH-kardiologische Untersuchung mit erweiterter bildgebender Diagnostik (MRT) das Ausmaß der ventrikulären Funktionseinschränkung und den Schweregrad der Pulmonalinsuffizienz reevaluieren und ggf. auch bei der Indikationsstellung zum Klappenersatz berücksichtigen (82, 83).

10.1.1 Schwangerschaft nach PKE

Ein indizierter Pulmonalklappenersatz bei Frauen mit zukünftigem Schwangerschaftswunsch soll primär mit biologischen Implantaten durchgeführt werden. Mechanische Klappen in Pulmonalposition sind trotz guter hämodynamischer Eigenschaften aufgrund der Notwendigkeit zur dauerhaften Antikoagulation mit einem erhöhten maternalen und fetalen Morbiditäts- und Mortalitätsrisiko verbunden (82, 83).


Nach einem biologischen PKE erhöht eine degenerationsbedingte Dysfunktion der Klappe - meist als dominante Stenose - das Risiko für Komplikationen während einer zukünftigen Schwangerschaft. Entsprechend sollte eine detaillierte Evaluation bezgl. notwendiger Behandlungsmaßnahmen **vor** einer geplanten Schwangerschaft erfolgen. Vor und während einer Schwangerschaft ist für Frauen mit mechanischen Pulmonalklappenprothesen eine extensive Aufklärung und Überwachung in spezialisierten

Zentren notwendig, um die Komplikationsrisiken der obligaten Antikoagulation gering zu halten. Hierzu liegen detaillierte Empfehlungen für Schwangerschaft und Geburt vor (82).

11. Prävention:

Für die isolierte, kongenitale Pulmonalinsuffizienz oder eine behandlungspflichtige Pulmonalklappenstenose - isoliert oder im Rahmen von komplexen Vitien - gibt es keine Prävention.

Die Ballonvalvuloplastie einer stenotischen Pulmonalklappe und die Technik der korrigierenden Operation angeborener Herzfehler mit Beteiligung der Pulmonalklappe sollten heute eine Limitation der postoperativen Pulmonalinsuffizienz zum Ziel haben. Nach interventionellem oder chirurgischem PKE erfolgt in den meisten Zentren die prophylaktische Behandlung mit einem oder mehreren Thrombozytenaggregationshemmern für einen Zeitraum von 3-6 Monaten, gelegentlich auch als Dauertherapie. Ziel ist die Verlangsamung der Degeneration der biologischen Implantate (75) sowie die Verminderung von Endokarditiden im Verlauf [Expertenmeinung, tierexperimentelle Daten (84, 85)]. Ein gesicherter positiver klinischer Effekt dieser Maßnahme ist aber bisher nicht (Verminderung des Endokarditisrisikos) bzw. nicht ausreichend (Verminderung der Degeneration biologischer Klappen) belegt, so dass zum gegenwärtigen Zeitpunkt keine allgemeine Empfehlung für eine Langzeitmedikation ausgesprochen werden kann.

Empfehlung 4: Leitlinie Pulmonalinsuffizienz und Pulmonalklappenersatz		 DGPK
Indikationen zum Re-Pulmonalklappenersatz bei Degeneration einer vorimplantierten Bioprothese in Pulmonalklappenposition		
Bei symptomatischen Patienten indizieren eine höhergradiger Insuffizienz ^① <i>oder</i> eine relevante Stenose der vorimplantierten Bioprothese ^② einen erneuten Pulmonalklappenersatz.		
Bei schwerer Conduitstenose ^③ sollte auch bei asymptomatischen Patienten ein perkutaner oder neuerlicher operativer PKE vorgenommen werden.		
Bei asymptomatischen Patienten mit degeneriertem biologischen Conduit und abnehmender systolischer RV-Funktion ^④ soll ein PKE vorgenommen werden.		

Bei asymptomatischen Patienten mit höhergradiger PI und resultierender progredienter RV-Dilatation ^⑤ und / oder progredienter TI ^⑥ sollte ein PKE vorgenommen werden.	
Bei asymptomatischen Patienten mit höhergradiger Stenosierung oder Insuffizienz der Bioprothese und abnehmender Belastbarkeit in der Spiro-/Ergometrie sollte ein PKE erwogen werden.	
Bei geeigneter Anatomie und Größe der Patienten sollte ein interventioneller PKE (PPVI) erwogen werden.	
Vor einem interventionellen PKE muss die Gefahr einer Koronarkompression durch Stent- oder Klappe durch Koronarangiographie simultan zur Ballondilatation der Bioprothese mit Ballon ausgeschlossen werden.	
Bei Patienten mit höhergradiger Pulmonalinsuffizienz (RF > 30%) und ventrikulären Tachyarrhythmien sollte zusätzlich zur antiarrhythmischen Therapie ein PKE erwogen werden.	

① RF > 30 %

② RV-Druck > 2/3-Systemdruck (= Ao)

③ RV-Druck > 80 mmHg

④ RV-EF < 45%

⑤ $RVED > 160 \text{ ml/m}^2$ oder $RVED > 80 \text{ ml/m}^2$ oder $RVED / LVED > 2$

⑥ RF > 25%

12. Durchführung der Diagnostik und Therapie

Koordinierung und Durchführung der Diagnostik durch einen Arzt für Kinder- und Jugendmedizin mit Schwerpunktbezeichnung „Kinder- und Jugend-Kardiologie“; bei Erwachsenen durch einen Arzt mit Zusatzbezeichnung „Spezielle Kardiologie für Erwachsene mit angeborenen Herzfehlern“ bzw. einen EMAH-zertifizierten Arzt. Die pränatale Diagnostik und Beratung sollte durch einen DEGUM II/III qualifizierten Pränatalmediziner in Kooperation mit einem Kinder- und Jugend-Kardiologen durchgeführt werden. Es wird empfohlen, die Geburt eines Kindes mit pränatal diagnostizierter Pulmonalinsuffizienz in einer Geburtsklinik mit sicher gestellter kinderkardiologischer Versorgung vorzunehmen. Therapeutische Maßnahmen bei Patienten bis zum 18. LJ (incl. Transition) obliegen der Verantwortung eines Arztes für Kinder- und Jugendmedizin mit Schwerpunktbezeichnung „Kinder- und Jugend-Kardiologie“, bei Erwachsenen eines Arztes mit Zusatzbezeichnung „Spezielle Kardiologie für Erwachsene mit angeborenen Herzfehlern“ bzw. eines EMAH-zertifizierten Arztes.

Operative Eingriffe sollen altersunabhängig von einem Herzchirurgen mit Zertifikat „Chirurgie angeborener Herzfehler“ in einem kinderherzchirurgischen Zentrum bzw. einem zertifizierten EMAH-Zentrum durchgeführt werden.

12. Literatur

1. Rommel JJ, Yadav PK, Stouffer GK. Causes and hemodynamic findings in chronic severe pulmonary regurgitation. *Catheter Cardiovasc Interv* 2015; 93:E197-E203.
2. Shimazaki Y, Blackstone EH, Kirklin JW. The natural history of isolated congenital pulmonary valve incompetence: surgical implications. *Thorac Cardiovasc Surg* 1984;32:257–9. doi:10.1055/s-2007-1023399.
3. Bouzas B, Kilner PJ, Gatzoulis MA. Pulmonary regurgitation: not a benign lesion. *Eur Heart J*. 2005 Mar; 26(5): 433-9.
4. Nørgaard MA, Alphonso N, Newcomb AE, Brizard CP, Cochrane AD. Absent pulmonary valve syndrome. Surgical and clinical outcome with long-term follow-up. *Eur J Cardiothorac Surg* 2006;29(5):682-7. doi: 10.1016/j.ejcts.2006.01.050. PMID: 16520058
5. Chaturvedi RR, Redington AN. Pulmonary regurgitation in congenital heart disease. *Heart* 2007;93:880–9. doi:10.1136/hrt.2005.075234.
6. Egbe A, Conolly HM. Pulmonic regurgitation. Yeon SB, Zoghbi WA, ed. UpToDate Inc. www.uptodate.com/contents/pulmonic-regurgitation (abgerufen Juli 2021)
7. Garty Y, Veldtman G, Lee K, Benson L. Late outcomes after pulmonary valve balloon dilatation in neonates, infants and children. *J Invasive Cardiol*. 2005; 17:318–322.
8. Harrild DM, Powell AJ, Tran TX, Geva T, Lock JE, Rhodes J, McElhinney DB. Long-term pulmonary regurgitation following balloon valvuloplasty for pulmonary stenosis risk factors and relationship to exercise capacity and ventricular volume and function. *J Am Coll Cardiol*. 2010; 55:1041-1047.
9. Poon LKH, Menahem S. Pulmonary regurgitation after percutaneous balloon valvoplasty for isolated pulmonary valvar stenosis in childhood. *Cardiol Young*. 2003 Oct;13(5):444-50. PMID: 14694939
10. Bruce CJ, Conolly HM. Right-Sided Valve Disease deserves a little more RESPECT. *Circulation* 2009;119:2726-2734. doi: 10.1161/CIRCULATIONAHA.108.776021
11. Hahn RT, Thomas JD, Khalique OK, Cavalcante JL, Praz F, Zoghbi WA. Imaging Assessment of Tricuspid Regurgitation Severity. *JACC Cardiovasc Imaging*. 2019 Mar;12(3):469-490. doi:10.1016/j.jcmg.2018.07.033.
12. Zoghbi WA, Adams D, Bonow RO, Enriquez-Sarano M, Grayburn PA, Hahn RT, Han Y, Hung J, Lang RM, Little SH, Shah DJ, Shernan S, Thavendiranathan P, Thomas JD, Weissman NJ. Recommendations for Noninvasive Evaluation of Native Valvular Regurgitation. A Report from the American Society of Echocardiography Developed in Collaboration with the Society for Cardiovascular Magnetic Resonance. *J Am Soc Echo* 2017;30(4):303-371.
13. Lancellotti P, Tribouilloy C, Hagendorff A, Popescu BA, Edvardsen T, Pierard LA, Badano L, Zamorano JL, on behalf of the Scientific Document Committee of the European Association of Cardiovascular Imaging: Recommendations for the echocardiographic assessment of native valvular regurgitation: an executive summary from the European Association of Cardiovascular Imaging. *European Heart Journal – Cardiovascular Imaging* (2013);14:611-644.
14. Lancellotti P, Tribouilloy C, Hagendorff A, Moura L, Popescu BA, Agricola E et al. European Association of Echocardiography recommendations for the assessment of valvular regurgitation. Part 1: Aortic and pulmonary regurgitation (native valve disease). *Eur J Echocard* 2010;11:223-44.
15. Pieper PG, Silversides CK. Assessment of severity of pulmonary regurgitation. *Eur J Echocard* 2011; 12(5):88. doi:10.1093/ejechocard/jeq151.
16. Silversides CK, Veldtman GR, Crossin J, Merchant N, Webb GD, McGrindle BW et al. Pressure Halftime predicts hemodynamically significant pulmonary regurgitation in adult patients with repaired tetralogy of Fallot. *J Am Soc Echocardiogr* 2003;16:1057–62.
17. Puchalski MD, Askovich B, Sower CT, Williams RV, Minicich LL, Tani LY. Pulmonary

regurgitation: determining severity by echocardiography and magnetic resonance imaging. *Cong Heart Dis* 2008; 3:168-75.

18. Van Berendoncks A, Van Grootel R, McGhie J, van Kranenburg M, Menting M, Cuypers JAAE, Bogers AJJC, Witsenburg M, Roos-Hesselink JW, van den Bosch AE. Echocardiographic parameters of severe pulmonary regurgitation after surgical repair of tetralogy of Fallot. *Congenit Heart Dis* 2019;14(4):628-637. doi: 10.1111/chd.12762

19. Dellas, C, Kammerer L, Gravenhorst V, Lotz J, Paul T, Steinmetz M. Quantification of pulmonary regurgitation and prediction of pulmonary valve replacement by echocardiography in patients with congenital heart defects in comparison to cardiac magnetic resonance imaging. *Int J Cardiovasc Imaging* (2018) 34:607-613.

20. Schiller NB, Ristow B, Ren X. Echocardiographic evaluation of the pulmonic valve and pulmonary artery. Yeon SB, Manning WJ, Gaasch WH, ed. UpToDate Inc. www.uptodate.com/contents/echocardiographic-evaluation-of-the-pulmonic-valve-and-pulmonary-artery (abgerufen Juli 2021)

21. Stout KK, Daniels CJ, Aboulhosn JA, Bozkurt B, Broberg CS, Colman JM, Crumb SR, Dearani JA, Fuller S, Gurvitz M, Khairy P, Landzberg MJ, Saidi A, Valente AM, Van Hare GF. 2018 AHA/ACC guideline for the management of adults with congenital heart disease: *Circulation* 2019;139(14):e698-e800.

22. Sachdeva R, Valente AM, Armstrong AK, Cook SC, Han BK, Lopez L, Lui GK, Pickard SS, Powell AJ. 2020 appropriate use criteria for multimodality imaging during the follow-up care of patients with congenital heart disease: A Report of ACC/AHA/ASE/HRS/ISACHD/ SCAI/ SCCT/SCMR/SOPE. *J Am Coll Cardiol* 2020;75:657-703.

23. Eicken A. Percutaneous Pulmonary Valve Implantation. Yeon SB, Conolly HM, ed. UpToDate Inc./contents/percutaneous-pulmonic-valve-implantaion (abgerufen Oktober 2020).

24. Ferraz Cavalcanti PE, Barros Oliveira Sa MP, de Albuquerque Lins RF, Vasconcelos Cavalcanti C, de carvalho Lima R, Cvitkovic T, Bobylev D, Beerbaum P, Sarikouch S, Haverich A, Horke A. Three-step preoperative sequential planning for pulmonary valve replacement in repaired tetralogy of Fallot using computed tomography. *Eur J Cardiothorac Surg* 2021;59:333-40.

25. Diller G-P, Dimopoulos K, Okonko D, et al. Exercise intolerance in adult congenital heart disease: comparative severity, correlates, and prognostic implication. *Circulation* 2005;112:828–35. doi:10.1161/CIRCULATIONAHA.104.529800

26. Dallaire F, Wald RM, Marelli A. The Role of Cardiopulmonary Exercise Testing for Decision Making in Patients with Repaired Tetralogy of Fallot. *Pediatr Cardiol* 2017;38:1097–1105.

27. Mercer-Rosa L, Ingall E, Zhang X, McBride M, Kawut S, Fogel M, Paridon S, Goldmuntz E. The impact of pulmonary insufficiency on the right ventricle: A comparison of isolated valvar pulmonary stenosis and Tetralogy of Fallot. *Pediatr Cardiol* 2015; 36(4):796-801. Doi:10.1007/s00246-014-1087-z.

28. Larios G, Yim D, Dragulescu A, Mertens L, Grosse-Wortmann L, Friedberg MK. Right ventricular function in patients with pulmonary regurgitation with versus without tetralogy of Fallot. *Am Heart J* 2019;213:8-17.

29. Baumgartner H, De Backer J, Babu-Narayan SV, Budts W, Chessa M, Diller G-P, Lung B, Kluin J, Lang IM, Meijboom F, Moons P, Mulder BJM, Oechslin E, Roos-Hesselink JW, Schwerzmann M, Sondergaard L, Zeppenfeld K, 2020 ESC Guidelines for the management of adult congenital heart disease: The Task Force for the management of adult congenital heart disease of the European Society of Cardiology (ESC), *Eur Heart J* 2020:ehaa554.

30. Tretter JT, Friedberg MK, Wald RM, McElhinney DB. Defining and refining indications for transcatheter pulmonary valve replacement in patients with repaired tetralogy of Fallot: Contributions from anatomical and functional imaging. *International Journal of Cardiology* 221 (2016) 916-925.

31. Kim YY, Ruckdeschel E. Approach to residual pulmonary valve dysfunction in adults with repaired tetralogy of Fallot. *Heart* 2016;102:1520–1526. doi:10.1136/heartjnl-2015-309067.
32. Geva T. Indications for Pulmonary Valve Replacement in Repaired Tetralogy of Fallot. The Quest Continues. *Circulation*. 2013;128:1855-1857.
33. Balzer D. Pulmonary Valve Replacement for Tetralogy of Fallot. *Methodist Debaquey cardiovasc J* 2019;15 (2):122-132.
34. Morgan GJ. Pulmonary Regurgitation- Is the Future Percutaneous or Surgical? *Front. Pediatr.* 2018;6:article184.
35. Nordmeyer J, Ewert P, Gewillig M, AlJufan M, Carminati M, Kretschmar O, Uebing A, Dähnert I, Röhle R, Schneider H, Witsenburg M, Benson L, Gitter R, Bökenkamp R, Mahadevan V, Berger F on behalf of the MELODY Registry investigators. Acute and midterm outcomes of the post-approval MELODY Registry: a multicentre registry of transcatheter pulmonary valve implantation. *Eur Heart J* 2019;40(27): 2255–2264. doi.org/10.1093/eurheartj/ehz201
36. Georgiev S, Ewert P, Tanase D, Hess J, Hager A, Cleuziou J, Meierhofer C, Eicken A. A low residual pressure gradient yields excellent long-term outcome after percutaneous pulmonary valve implantation. *JACC Cardiovasc Interv.* 2019; 12:1594–1603. doi: 10.1016/j.jcin.2019.03.037
37. Georgiev S, Ewert P, Eicken A, Hager A, Hörer J, Cleuziou J, Meierhofer C, Tanase D. Munich comparative study. Prospective Long-Term Outcome of the Transcatheter Melody Valve Versus Surgical Pulmonary Bioprosthesis With Up to 12 Years of Follow-Up. *Circ Cardiovasc Interv* 2020;13(7) doi.org/10.1161/CIRCINTERVENTIONS.119.008963
38. McElhinney DB, Sondergaard L, Armstrong AK, Bergersen L, Padera RF, Balzer DT, Lung TH, Berger F, Zahn EM, Gray RG, Hellenbrand WE, Kreutzer J, Eicken A, Jones TK, Ewert P. Endocarditis After Transcatheter Pulmonary Valve Replacement. *JACC* 2018;72(22):2717-28.
39. Abdelghani M, Nassif M, Blom NA, Van Mourik MS, Straver B, Koolbergen DR, Kluin J, Tijssen JG, Mulder BJM, Bouma BJ, de Winter, RJ. Infective Endocarditis After Melody Valve Implantation in the Pulmonary Position: A Systematic Review. *J Am Heart Assoc.* 2018;7:e008163. DOI: 10.1161/JAHA.117.008163
40. Hascoet S, Mauri L, Claude C, Fournier E, Lourtet J, Riou JY, Brenot P, Petit J. Infective Endocarditis Risk After Percutaneous Pulmonary Valve Implantation With the Melody and Sapien Valves. *JACC: CARDIOVASCULAR INTERVENTIONS* 2017; 10 (5): doi.org / 10.1016/ j.jcin.2016.12.012.
41. Lehner A, Dashkalova T, Ulrich S, Fernandez Rodriguez S, Mandilaras G, Jakob A, Dalla-Pozza R, Fischer M, Schneider H, Tarusinov G, Kampmann C, Hofbeck M, Dähnert I, Kanaan M, Haas NA. Intermediate outcomes of transcatheter pulmonary valve replacement with the Edwards Sapien 3 valve – German experience. *Expert Review of Medical Devices* 2019;16 (9):829-834.
42. Shahanavaz S, Zahn EM, Levi DS, Aboulhousn JA, Hascoet S, Qureshi AM, Porras D, Morgan GJ, Bauser Heaton H, Martin MH, Keeshan B, Asnes JD, Kenny D, Ringewald JM, Zablah JE, Ivy M, Marray BH, Torres AJ, Berman DP, Gillespie MJ, Chaszczewski K, Zampi JD, Walsh KP, Julien P, Goldstein BH, Sathanandam SK, Karsenty C, Balzer DT, McElhinney DB. Transcatheter Pulmonary Valve Replacement With the Sapien Prosthesis. *J Am Coll Cardiol.* 2020 Dec 15;76(24):2847-2858.
43. McElhinney DB, Zhang Y, Aboulhosn JA, Marray BH, Biernacka EK, Qureshi AM, Torres AJ, Shahanava S, Goldstein BH, Cabalka AK, Bauser-Heaton H, Georgiev S, Berger F, Millan-Iturbe O, Peng LF, Armstrong AK, Levi DS, Fronczak-Jakubczyk A, Sondergaard L, Anderson JA, Schranz D, Jones TK, Cheatham JP, Schubert S, Ewert P. Multicenter Study of Endocarditis After Transcatheter Pulmonary Valve Replacement. *JACC* 2021;78(6):575-589. doi: 10.1016/j.jacc.2021.05.044 PMID34353535

44. Armstrong AK, Berger F, Jones TKJ, Moore JW, Benson LN, Cheatham JP, Turner DR, Rhodes JF, Vincent JA, Zellers T, Lung TH, Eicken A, McElhinney DB. Association between patient age at implant and outcomes after transcatheter pulmonary valve replacement in the multicenter Melody valve trials. *Cath Cardiovasc Interv* 2019; 94(4): 607-617. <https://doi.org/10.1002/ccd.28454>.
45. Tweddell JS, Simpson P, Li S-H, Dungham-Ingle J, Bartz PJ, Earing MG, Pelech AN. Timing and Technique of Pulmonary Valve Replacement in the Patient with Tetralogy of Fallot. *Semin Thorac Cardiovasc Surg Pediatr Card Surg Ann* 2012;15:27-33.
46. Fuller S. Tetralogy of Fallot and pulmonary valve replacement: timing and techniques in the asymptomatic patient. *Semin Thorac Cardiovasc Surg Pediatr Card Surg Ann* 2014;17:30-37. doi.org/10.1053/j.pcsu.2014.01.012
47. Emani SM. Options for Prosthetic Pulmonary Valve Replacement. *Semin Thorac Cardiovasc Surg Pediatr Card Surg Ann* 2012;15:34-37.
48. Boethig D, Goerler H, Westhoff-Bleck M, Ono M, Daiber A, Haverich A et al. Evaluation of 188 consecutive homografts implanted in pulmonary position after 20 years. *Eur J Card Thorac Surg* 2007;32:133-42.
49. Jashari R, Goffin Y, Vanderkelen A, Van Hoeck B, du Verger A, Fan Y et al. European homograft bank: twenty years of cardiovascular tissue banking and collaboration with transplant coordination in Europe. *Transplant Proc* 2010;42:183-9.
50. Forbess JM. Conduit selection for right ventricular outflow tract reconstruction: contemporary options and outcomes. *Semin Thorac Cardiovasc Surg Pediatr Card Surg Annu* 2004;7:115-24. doi: 10.1053/j.pcsu.2004.02.004. PMID: 15283361
51. Bando K, Danielson GK, Schaff HV, Mair DD, Julsrud PR, Puga FJ. Outcome of pulmonary and aortic homografts for right ventricular outflow tract reconstruction. *J Thorac Cardiovasc Surg* 1995;109:509-17
52. Kim WH, Min SK, Choi CH, Lee JR, Kim YJ, Bae EJ et al. Follow-up of Shelhigh porcine pulmonic valve conduits. *Ann Thorac Surg* 2007;84:2047-50.
53. Schiralli MP, Cholette JM, Swartz MF, Vermilion R, Meagher C, Alfieris GM. Carpentier Edwards porcine valved conduit for right ventricular outflow tract reconstruction. *J Card Surg* 2011;26:643-9.
54. Boethig D, Thies WR, Hecker H, Breymann T. Mid term course after pediatric right ventricular outflow tract reconstruction: a comparison of homografts, porcine xenografts and Contegras. *Eur J Cardiothorac Surg* 2005;27(1):58-66. doi: 10.1016/j.ejcts.2004.09.009. PMID: 15621472
55. Morales DLS, Braud BE, Gunter KS, Carberry KE, Arrington KA, Heinle JS, McKenzie ED, Fraser CD, Jr. Encouraging results for the Contegra conduit in the problematic right ventricle-to-pulmonary artery connection. *J Thorac Cardiovasc Surg* 2006;132:665-71 doi:10.1016/j.jtcvs.2006.03.061
56. Breymann T, Blanz U, Woitalik MA, Daenen W, Hetzer R, Sarris G, Stellin G, Planche C, Tsang V, Weissmann N, Boethig D. European Contegra Multicentre Study: 7-year results after 165 valved jugular vein graft implantations. *Thorac Cardiovasc Surg* 2009;57(5):257-269. Doi: 10.1055/s-0029-1185513.
57. Poynter JA, Eghtesady P, McCrindle BW, Walters HL, III, Kirshbom PM, Blackstone EH, Husain SA, Overman DM, Austin EA, Karamlou T, Lodge AJ, St. Louis JD, Gruber PJ, Ziemer G, Davies RR, Jacobs JP, Brown JW, Williams WG, Tchervenkov CI, Jacobs ML, Caldarone CA, for the Congenital Heart Surgeons' Society. Association of Pulmonary Conduit Type and Size With Durability in Infants and Young Children. *Ann Thorac Surg* 2013;96 (5):1695-1702. DOI: 10.1016/J.ATHORACSUR.2013.05.074
58. Sarikouch S, Horke A, Tudorache I, Beerbaum P, Westhoff-Bleck M, Boethig D, Repin O, Maniuc L, Ciobotaru A, Haverich A, Cebotari S. Decellularized fresh homografts for pulmonary valve replacement: a decade of clinical experience. *Eur J Cardiothorac Surg* 2016;50:281-90.

59. Boethig D, Horke A, Hazekamp M, Meyns B, Rega F, Van Puyvelde J, Hübler M, Schmiady M, Ciubotaru A, Stellin G, Padalino M, Tsang V, Jashari R, Bobylev D, Tudorache I, Cebotari S, Haverich A, Sarikouch S. A European study on decellularized homografts for pulmonary valve replacement: initial results from the prospective ESPOIR Trial and ESPOIR Registry data. *Eur J Cardiothorac Surg* 2019;56:503-509.
60. Haas F, Schreiber C, Horer J, Kostolny M, Holper K, Lange R. Is there a role for mechanical valved conduits in the pulmonary position? *Ann Thorac Surg* 2005;79:1662-7.
61. Stulak JM, Mora BM, Said SM, Schaff HV, Dearani JA. Mechanical Pulmonary Valve Replacement. *Semin Thorac Cardiovasc Surg Pediatr Card Surg Ann* 2016;19:82-89.
62. Dehaki, M.G., Al-Dairy, A., Rezaei, Y. *et al.* Mid-term outcomes of mechanical pulmonary valve replacement: a single-institutional experience of 396 patients. *Gen Thorac Cardiovasc Surg* 67, 289–296 (2019). doi.org/10.1007/s11748-018-1012-0
63. Pragt H, van Melle JP, Javadikasgari H, Seo DM, Stulak JM, Knez I, Hörer J, Munoz-Guijosa C, Dehaki MG, Shin HJ, Dearani JA, Dehaki MG, Pieper PG, Eulenburg C, Dos L, Ebels T. Mechanical valves in the pulmonary position: An international retrospective analysis. *J Thorac Cardiovasc Surg* 2017;154:1371-8.
64. Cavalcanti PEF, Barros Oliveira Sá MP, Andrade Santos C, Melo Esmeraldo I, Renda de Escobar R, Motta de Menezes A, Morais de Azevedo O, Pires de Vasconcelos Silva F, de Albuquerque Lins RF, de Carvalho Lima R. Pulmonary Valve Replacement After Operative Repair of Tetralogy of Fallot Meta-Analysis and Meta-Regression of 3,118 Patients From 48 Studies. *JACC* 62 (23), 2013. doi.org/10.1016/j.jacc.2013.04.107
65. National Institute for Cardiovascular Outcomes (NICOR). Report 2017-20. www.nicor.org.uk\national-cardiac-audit-programme\congenital-heart-disease-in-children-and-adults-congenital-audit (abgerufen Okt. 2021)
66. Agarwal KC, Edwards WD, Feldt RH, Danielson GK, Puga FJ, McGoon DC. Clinicopathological correlates of obstructed right-sided porcine-valved extracardiac conduits. *J Thorac Cardiovasc Surg* 1981;81:591-601.
67. Ruffer A, Purbojo A, Cicha I, Glockler M, Potapov S, Dittrich S *et al.* Early failure of xenogenous de-cellularised pulmonary valve conduits-a word of caution! *Eur J Cardiothorac Surg* 2010;38:78-85.
68. Urso S, Rega F, Meuris B, Gewillig M, Eyskens B, Daenen W *et al.* The Contegra conduit in the right ventricular outflow tract is an independent risk factor for graft replacement. *Eur J Cardiothorac Surg* 2011;40:603-9.
69. Ruffer A, Wittmann J, Potapov S, Purbojo A, Glockler M, Koch AM *et al.* Mid-term experience with the Hancock porcine-valved Dacron conduit for right ventricular outflow tract reconstruction. *Eur J Cardiothorac Surg* 2012;42:988-95.
70. Dearani JA, Danielson GK, Puga FJ, Schaff HV, Warnes CW, Driscoll DJ *et al.* Late follow-up of 1095 patients undergoing operation for complex congenital heart disease utilizing pulmonary ventricle to pulmonary artery conduits. *Ann Thorac Surg* 2003;75:399-410.
71. Jang W, Kim YJ, Choi K, Lim HG, Kim WH, Lee JR. Mid-term results of bioprosthetic pulmonary valve replacement in pulmonary regurgitation after tetralogy of Fallot repair. *Eur J Cardiothorac Surg* 2012;42:e1-8
72. Lee C, Park CS, Lee CH, Kwak JG, Kim SJ, Shim WS *et al.* Durability of bioprosthetic valves in the pulmonary position: long-term follow-up of 181 implants in patients with congenital heart disease. *J Thoracic Cardiovasc Surg* 2011;142:351-8.
73. Sharma A, Cote AT, Hosking MCK, Harris KC. A Systematic Review of Infective Endocarditis in Patients With Bovine Jugular Vein Valves Compared With Other Valve Types. *JACC:Cardiovasc Interv* 2017; 10(14):1449-1458. doi.org/10.1016/j.jcin.2017.04.025.
74. Boethig D, Avsar M, Bauer UM., Sarikouch S, Beerbaum P, Berger F *et al.* Pulmonary valve prostheses: patient's lifetime procedure load and durability. Evaluation of the German National Register

for Congenital Heart Defects. *Interact Cardio Vasc Thorac Surg* 2021; doi:10.1093/icvts/ivab233. doi:10.1093/icvts/ivab233

75. Cocomello L, Meloni M, Rapetto F, Baquedano M, Victoria Ordonez M, Biglino G, Bucciarelli-Ducci C, Parry A, Stoica, Caputo M. Long-Term Comparison Between Pulmonary Homograft Versus Bioprosthesis for Pulmonary Valve Replacement in Tetralogy of Fallot. *J Am Heart Assoc* 2019;8:e013654. DOI: 10.1161/JAHA.119.013654.

76. Romeo JLR, Mokhles MM, van de Woestijne P, de Jong P, van den Bosch A, van Beynum IM, Takkenberg JJM, Bogers AJJC. Long-term clinical outcome and echocardiographic function of homografts in the right ventricular outflow tract. *Eur J Cardiothorac Surg* 2019;55:518–26. doi:10.1093/ejcts/ezy265

77. Willetts RG, Stickley J, Drury NE, Mehta C, Stumper O, Khan NE, Jones TJ, Barron DJ, Brawn WJ, Botha P. Four right ventricle to pulmonary artery conduit types. *J Thorac Cardiovasc Surg* 2021;162(5):13241333. e3doi.org/10.1016/j.jtcvs.2020.12.144.

78. Habib G, Lancellotti P, Antunes MJ, Bongiorni MG, Casalta JP, Del Zotti F, Dulgheru R, El Khoury G, Erba PA, Lung B, Miro JM, Mulder BJ, Plonska-Gosciniak E, Price S, Roos-Hesselink J, Snygg-Martin U, Thuny F, Tornos Mas P, Vilacosta I, Zamorano JL.

ESC Scientific Document Group. 2015 ESC Guidelines for the management of infective endocarditis: The Task Force for the Management of Infective Endocarditis of the European Society of Cardiology (ESC). *Eur Heart J* 2015;36(44):3075-3128.

PMID: 26320109 DOI: 10.1093/eurheartj/ehv319.

79. Robichaud B, Hill G, Cohen S, Woods R, Earing M, Frommelt P, Glinde S. Bioprosthetic pulmonary valve endocarditis: Incidence, risk factors, and clinical outcomes. *Cong Heart Dis* 2018;13(5):734-739.

80. Jacobs JP, Mavroudis C, Quintessanza JA, Chai PJ, Pasquali SK, Hill KD, Vricalla LA, Jacobs MA, Dearani JA, Cameron D. Reoperations for Pediatric and Congenital Heart Disease: An Analysis of the Society of Thoracic Surgeons (STS) Congenital Heart Surgery Data Base. *Semin Thorac Cardiovasc Surg Pediatr Card Surg Ann* 2014;17:2-8.

81. Giamberti A, Chessa M, Abella R, Butera G, Carlucci C, Nuri H, Frigiola A, Ranucci M. Morbidity and Mortality Risk Factors in Adults with Congenital Heart disease undergoing Cardiac reoperations. *Ann Thorac Surg* 2009;88:1284-1289 doi: 10.1016/j.athoracsurg.2009.05.060

82. Regitz-Zagrosek V, Roos-Hesselink JW, Bauersachs J, Blomstroem-Lundqvist C, Cifkova R, De Bonis M, Lung B, Johnson MR, Kintscher U, Kranke P, Lang IM, Morais J, Pieper PG, Presbitero P, Price S, Rosano GMC, Seeland U, Simoncini T, Swan L, Warnes CA. ESC guidelines for the management of cardiovascular diseases during pregnancy. *Eur Heart J* 2018;39:3165-3241. doi:10.1093/eurheart/ehy340

83. Cannobio MM, Warnes CA, Aboulhosn J, Conolly HM, Khanna A, Koos BJ, Mital S, Rose C, Silversides C, Stout K. Management of Pregnancy in Patients With Complex Congenital Heart Disease. A Scientific Statement for Healthcare Professionals from the American Heart Association. *Circulation* 2017;135:e50-e87.

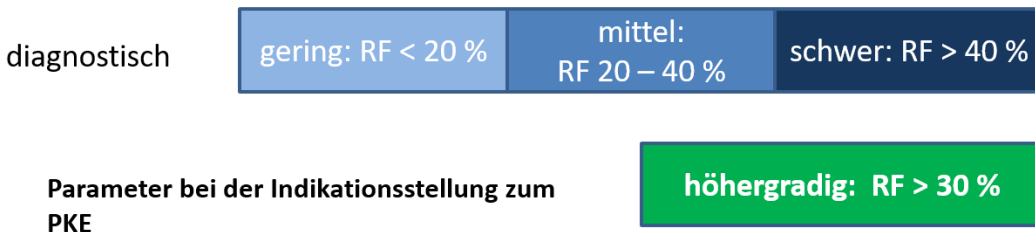
84. Liesenborghs L, Meyers S, Vanassche T, Verhamme, P. Coagulation: At the heart of infective endocarditis. *J Thromb Hemostat* 2020;18(5):995-1008.

85. Leeten K, Jacques N, Lancellotti P, Oury C. Aspirin or Ticagrelor in Staphylococcus aureus Infective Endocarditis: Where do we stand? *Front Cell Dev Biol* 2021; 9:716302.


ANHANG

Abb. 3: Graduierung des Schweregrades einer PI- bzw. TI sowie einer Einschränkung der Ventrikelfunktion als potentielle Kriterien für die Indikation zum PKE

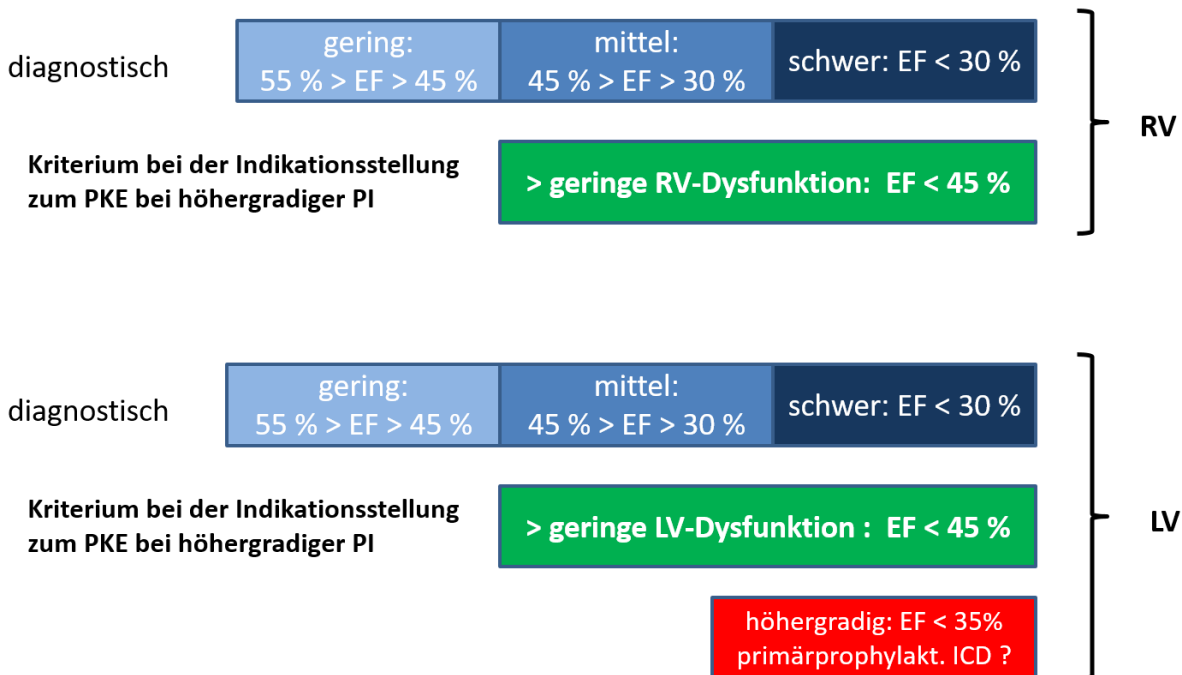
Graduierung der Pulmonalinsuffizienz anhand der Regurgitationsfraktion (RF) im MRT



Graduierung der Trikuspidalinsuffizienz anhand der Regurgitationsfraktion (RF) im MRT



Graduierung der Einschränkung der Ventrikelfunktion anhand der Ejektionsfraktion (EF)



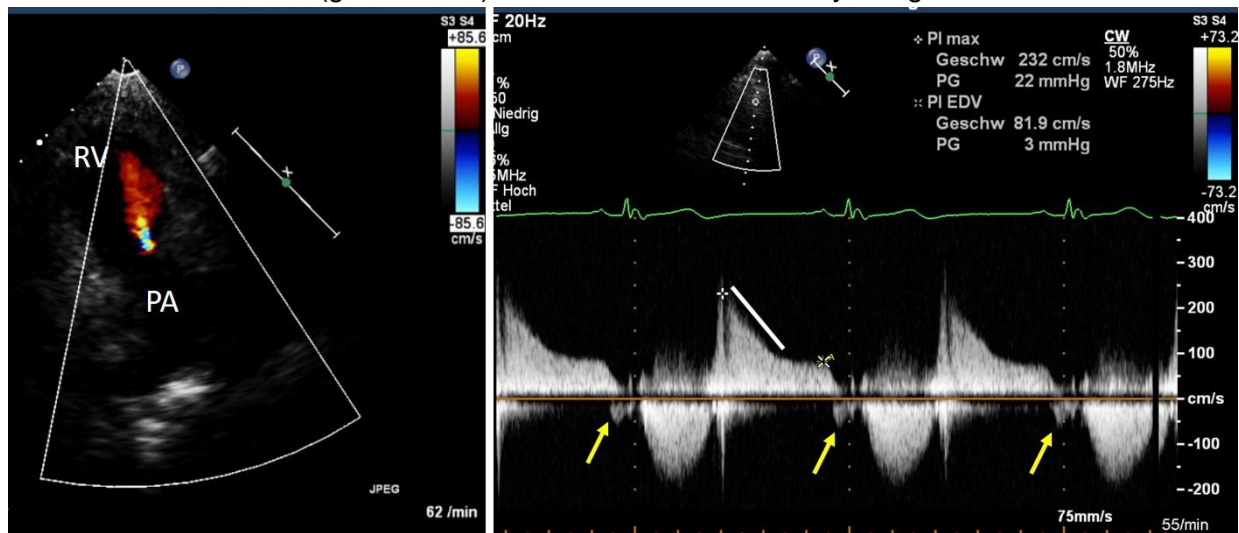
Bei Patienten mit höhergradiger Pulmonalinsuffizienz erfolgen die Graduierungen der Klappeninsuffizienzen und Einschränkungen der systolischen Ventrikelfunktionen (RV und LV, in Echokardiographie oder MRT) im Hinblick auf deren Beurteilung bei der Indikationsstellung zu einem PKE. Dabei ist zu berücksichtigen,

dass diese Graduierungen in der zitierten Literatur uneinheitlich und z.T. deutlich diskrepant formuliert sind, was u.a. auf unterschiedliche Patientengruppen mit differierenden Grunderkrankungen beruht (Z.n. Fallot'-Korrektur vs. PI nach Valvuloplastie einer PS). Die meisten Daten stammen von Patienten nach Korrektur einer Fallot'schen Tetralogie.

Die Abbildungen dienen daher als Einordnung dieser vom Autorenteam vorgeschlagenen und von der Leitlinienkommission konsentierten Einzelparameter, wobei die Therapieentscheidung stets multiple Funktionsparameter und mehrere diagnostische Verfahren berücksichtigen sollte [s. Abb. 1 und 2]. Eine therapierelevante Einschränkung der systolischen Ventrikelfunktion wird dabei anhand der EF für beide Ventrikel gleichsinnig definiert.

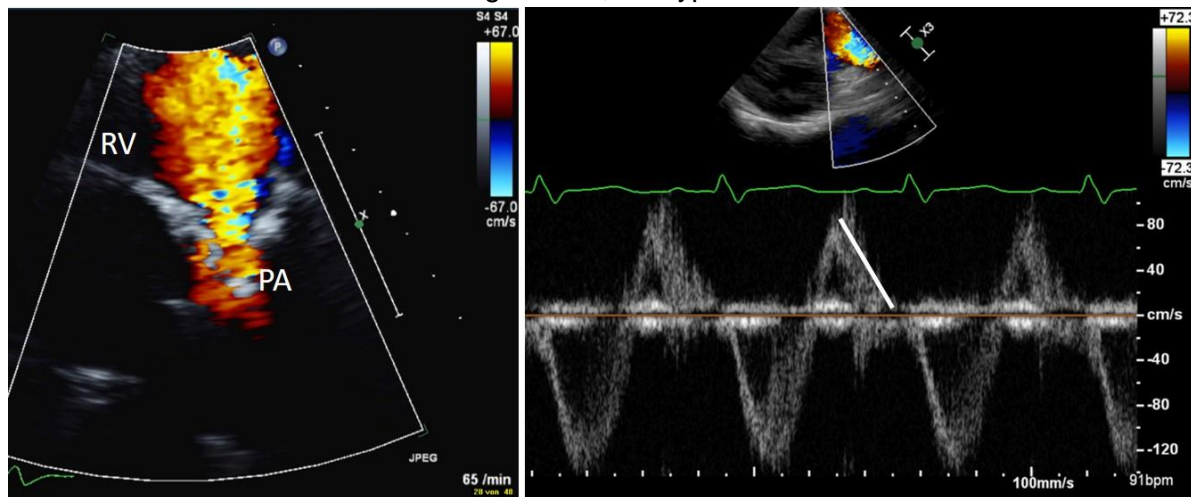
Abb. 4 Graduierung der PI in der Dopplerechokardiographie.

A: Im Farbdoppler zeigt sich ein schmaler Jet (Vena contracta 2 mm) mit geringer Kontrastierung des RVOT. Die CW-Dopplerkurve zeigt einen holodiastolischen Rückstrom als Korrelat der geringgradigen PI. Die Steilheit des Druckabfalls der Dopplerkurve kann als Maß für den Schweregrad der PI eingesetzt werden (15, 16, 18, 19). Nebenbefundlich weist der spätdiastolische Vorwärtsfluss in der PA nach Vorhofkontraktion (gelbe Pfeile) auf eine restriktive RV-Physiologie hin.



[11 J, Z.n. Korrektur einer Fallot'schen Tetralogie mit sekundärer Homografitimplantation]

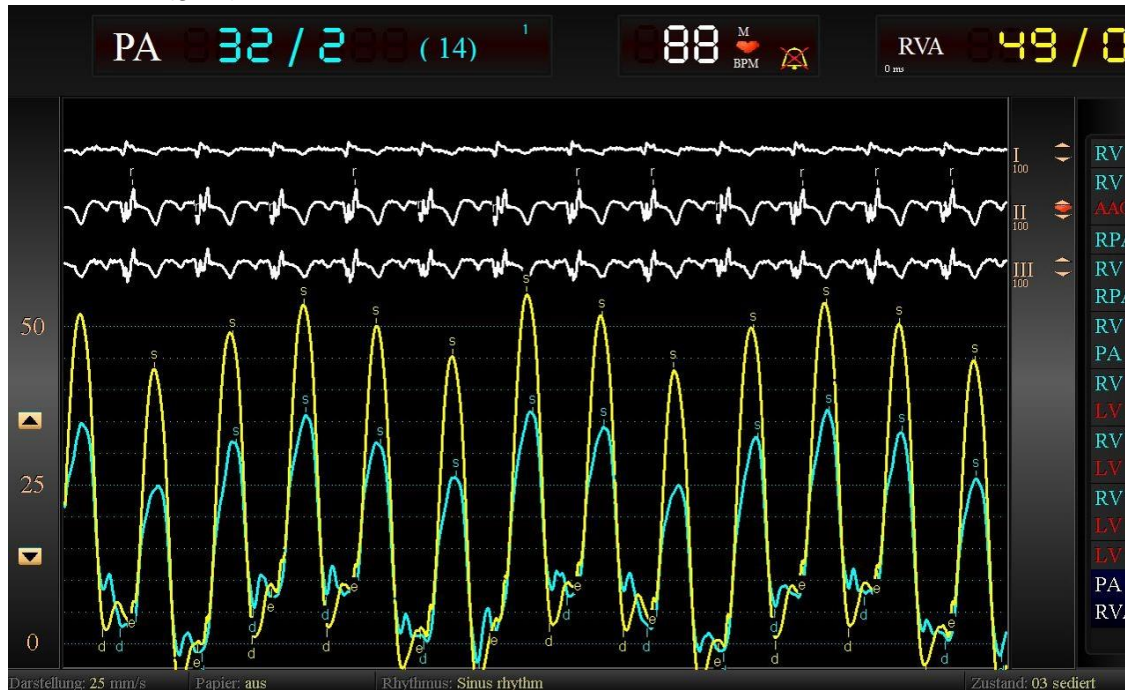
B: Im Farbdoppler zeigt sich ein breiter (VC 6 mm), den RVOT nahezu ausfüllender Rückstrom bei sklerosiertem Graft. Die Dopplerkurve zeigt eine Terminierung des Rückstroms in der Diastole als Hinweis auf einen raschen Druckausgleich an, der typisch für eine schwere PI ist.



[EMAH-Patientin mit schwerer Homografitinsuffizienz nach ROSS-OP]

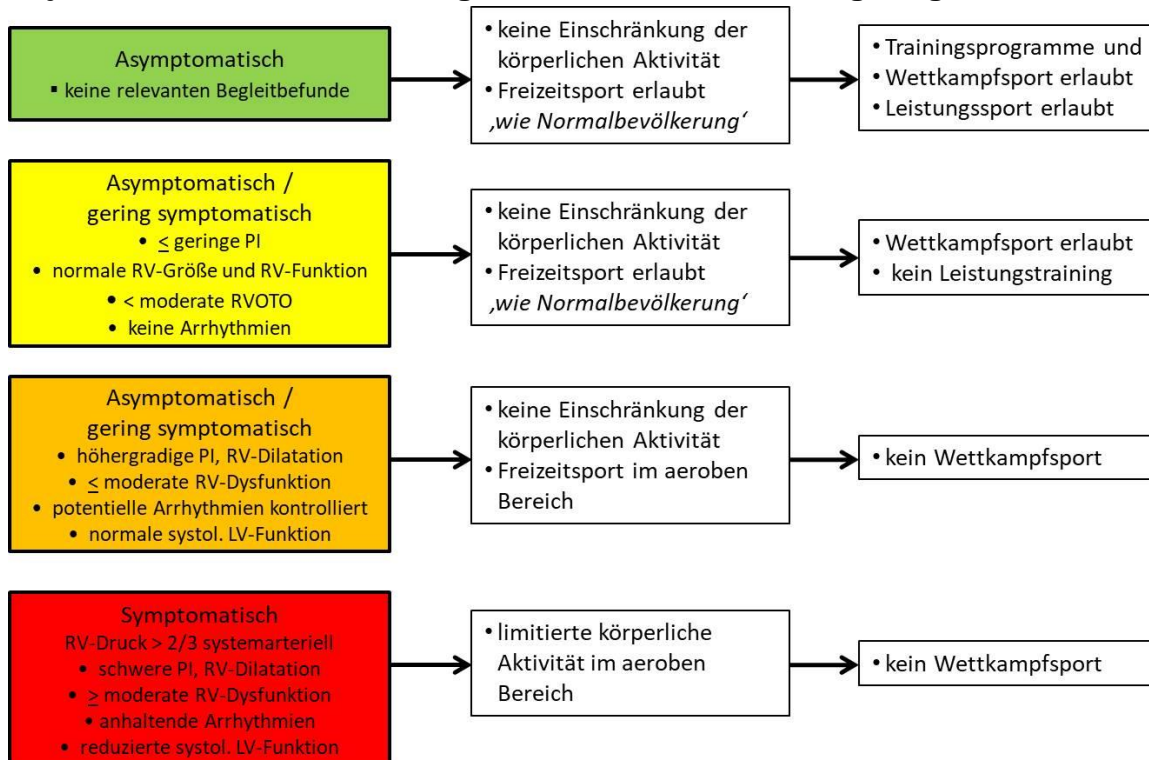
Abb. 5: Charakteristische Druckkurven in RV und PA bei schwerer Pulmonalinsuffizienz.

Die simultane Druckregistrierung in RV und PA demonstriert den spezifischen Befund der **Ventrikularisation der PA-Kurve** bei schwerer PI: Die große Druckamplitude bei extrem niedrigem diastolischem Druck führt zum Angleich der Druckkurve in der Pulmonalarterie (hellblau) an die RV-Druckkurve (gelb).



[EMAH-Pat. nach Korrektur-OP einer Fallot'schen Tetralogie. Spontanatmung, geringe residuelle RVOTO]

Abb. 6: Empfehlungen zu körperlichen Aktivitäten in Abhängigkeit von den objektivierbaren kardialen Begleitbefunden einer höhergradigen Pulmonalinsuffizienz.



Versionsnummer: 3.0

Erstveröffentlichung: 02/2010

Überarbeitung von: 04/2022

Nächste Überprüfung geplant: 04/2027

Die AWMF erfasst und publiziert die Leitlinien der Fachgesellschaften mit größtmöglicher Sorgfalt - dennoch kann die AWMF für die Richtigkeit des Inhalts keine Verantwortung übernehmen. **Insbesondere bei Dosierungsangaben sind stets die Angaben der Hersteller zu beachten!**

Autorisiert für elektronische Publikation: AWMF online