



## Hypoplastisches Linksherzsyndrom / Hypoplastischer Linksherzkomplex

Ina Michel-Behnke (Wien), Nikolaus Haas (München), Peter Murin (Berlin), Bettina Reich (München)

Beschlossen vom Vorstand der Deutschen Gesellschaft für Pädiatrische Kardiologie am 23.11.2022

### 1. Geltungsbereich

Hypoplastisches Linksherzsyndrom/Hypoplastischer Linksherzkomplex von der Fetalzeit bis einschließlich Stufe 2 der palliativen Kreislaufftrennung (obere cavopulmonale Anastomose)

### 2. Methodik

Die Konsensfindung in der Leitlinienkommission erfolgte nach eingehender Literaturrecherche in einem zweistufigen Delphi-Verfahren:

1. Schriftlich per E-Mail-Umlauf
2. Mündliche Konsentierung im strukturierten Gruppenprozess

Handlungsempfehlungen wurden soweit möglich in vier Empfehlungsgrade eingeteilt (siehe Tab.1).

Formulierung	Empfehlungsgrad	Farbliche Markierung
Soll	Starke Empfehlung	Grün
Sollte	Empfehlung	Gelb
Kann erwogen werden	Empfehlung offen	Grau
Soll nicht / sollte nicht	Nicht empfohlen	Rot

**Tabelle 1:** Beschreibung der Empfehlungsgrade für die in der Leitlinie enthaltenen Handlungsempfehlungen.

## Inhaltsverzeichnis

1. GELTUNGSBEREICH.....	1
2. METHODIK .....	1
2.1 Abkürzungen .....	4
3. DEFINITION – KLASSIFIKATION – BASISINFORMATIONEN .....	6
3.1 Anatomie / Nomenklatur .....	6
3.2 Hypoplastisches Linksherzsyndrom versus Hypoplastischer Linksherzkomplex.....	7
3.3 Pathogenese .....	8
3.4 Assoziierte kardiovaskuläre Fehlbildungen.....	8
3.5 Extrakardiale Fehlbildungen .....	8
3.6 Übergeordnete genetische Syndrome .....	9
4. EPIDEMIOLOGIE.....	9
5. PATHOPHYSIOLOGIE UND HÄMODYNAMIK .....	9
5.1 Fetal.....	9
5.2 Neonatal.....	10
6. KÖRPERLICHE BEFUNDE UND LEITSYMPTOME .....	11
7. DIAGNOSTIK.....	13
7.1 Zielsetzung.....	13
7.2 Bewertung der diagnostischen Verfahren.....	13
7.2.1 Blutdruckmessung .....	14
7.2.2 Pulsoxymetrie .....	14
7.2.3 Transthorakale Echokardiographie .....	14
7.2.4 Fetale Echokardiographie .....	16
7.2.5 EKG .....	18
7.2.6 Röntgen .....	18
7.2.7 Herzkatheteruntersuchung.....	18
7.2.8 Computertomographie des Herzens (Herz-CT).....	19
7.2.9 Magnetresonanztomographie.....	19
7.2.10 Labordiagnostik .....	20
7.2.11 Differentialdiagnose .....	20
8. THERAPIE .....	22
8.1 Compassionate Care.....	22
8.2 Therapie des Fetus mit HLHS .....	23
8.3 Präoperative Therapie des Neugeborenen mit HLHS.....	25
8.3.1 Prostaglandin.....	25
8.3.2 Medikamentöse Balancierung von Qp:Qs (systemische Nachlastsenkung) .....	26
8.3.3 Ballonatrioseptostomie.....	26
8.3.5 Hämoglobin/Hämatokrit.....	27
8.4 Operative Therapie.....	29
8.4.1 Palliative Kreislaufftrennung Stufe 1: Norwood-Operation mit modifiziertem Blalock-Taussig-Shunt .....	30
8.4.2 Palliative Kreislaufftrennung Stufe 1: Norwood-Operation mit RV-PA-Shunt.....	32
8.4.3 Bewertung der Shuntmodifikationen .....	32
8.4.4 Hybrid-Therapie .....	34
8.4.4.1. Atrioseptostomie .....	35
8.4.4.2. Bilaterales Pulmonalarterienbanding.....	35
8.4.4.3. Stentimplantation in den Ductus arteriosus .....	35
8.4.5 Palliative Kreislaufftrennung Stufe 2: Obere cavopulmonale Anastomose (CPA).....	37
8.4.6 Palliative Kreislaufftrennung nach initialer Hybrid-Therapie (Stufe 1 + Stufe 2): Aortenbogenrekonstruktion + obere cavopulmonale Anastomose (Comprehensive Stage 2) .....	39
8.4.7 Palliative Kreislaufftrennung Stufe 3: Totale cavopulmonale Anastomose .....	40

8.4.8	HLHC – primäre / sekundäre biventrikuläre Zirkulation .....	40
8.4.8.1.	Rekrutierung des LV (primär biventrikuläre Zirkulation).....	41
8.4.8.1.1.	Fetale Interventionen zur LV-Rekrutierung.....	41
8.4.8.1.2.	Aortenklappe.....	42
8.4.8.1.3.	Mitralklappe .....	42
8.4.8.1.4.	Endokardfibroelastose des LV .....	42
8.4.8.2.	Rekrutierung des LV (Konversion von univentrikulärer zu biventrikulärer Zirkulation).....	43
8.4.9	Herztransplantation.....	44
9.	POSTOPERATIVES MANAGEMENT .....	45
9.1	Postoperatives Management nach Norwood-OP.....	45
9.1.1	Balancierung von pulmonaler und systemischer Perfusion .....	45
9.1.2	Beatmung / Sekundärer Sternumverschluss .....	46
9.1.3	ECMO.....	46
9.2	Perioperatives Management nach Hybrid Stufe 1 (h-S1P).....	47
9.3	Postoperatives Management nach oberer cavopulmonaler Anastomose (S2P) sowie Comprehensive Stage 2 .....	47
9.4	Perioperatives Neuromonitoring .....	49
9.4.1	Schädelsonographie .....	49
9.4.2	Nahinfrarotspektroskopie (NIRS) .....	49
9.4.3	Amplitudenintegriertes EEG (aEEG) .....	49
9.4.4	Biomarker .....	50
10.	VERLAUF UND PROGNOSE.....	50
10.1	Ambulante Nachsorge.....	51
10.1.1	Interstage 1.....	51
10.1.2.	Entwicklung.....	54
10.1.2.1.	Entwicklungsdiagnostik.....	56
10.1.2.2.	Standardisierte Nachsorge (Screening) .....	56
11.	PRÄVENTION.....	57
12.	DURCHFÜHRUNG DER DIAGNOSTIK UND THERAPIE .....	57
13.	LITERATUR .....	58
Anhang 1:	Echokardiographische Normalwerte und Z-Scores im Kindesalter.....	75
Anhang 2:	Fetale und neonatale MRT bei Patienten mit HLHS.....	76
Anhang 3:	Chirurgische Technik der Aortenrekonstruktion im Rahmen der Norwood-Operation.....	76
Anhang 4:	Besonderheiten und Problematik des systemico-pulmonalen Shunts .....	77
Anhang 5:	Chirurgische Technik der Atrioseptektomie.....	78
Anhang 6:	Besonderheiten und Problematik des RV-PA- Shunts .....	78
Anhang 7:	Technik und Dosierung des bilateralen Pulmonalarterienbandings .....	78
Anhang 8:	Stentimplantation in den Ductus arteriosus (Technik, Stentauswahl) .....	79
Anhang 9:	Standardisierte Nachsorge - Screeningkonzept.....	80

## 2.1 Abkürzungen

AA	=	Aortenklappenatresie
ACE-I	=	Angiotensin Converting Enzyme-Inhibitor
aEEG	=	Amplitudenintegriertes EEG
AIS	=	Arterial ischemic stroke
AS	=	Aortenklappenstenose
ASD	=	Vorhofseptumdefekt
ASS	=	Acetylsalicylsäure
AVSD	=	Atrioventrikulärer Septumdefekt
BAV	=	Bikuspide Aortenklappe
BNP	=	Brain-natriuretic peptide
BT-Shunt	=	Blalock Taussig Shunt
ccTGA	=	Congenitally corrected transposition of the great arteries
CK	=	Creatinkinase
CPA	=	Cavopulmonale Anastomose
CRP	=	C-reaktives Protein
CT	=	Computertomographie
DA	=	Ductus arteriosus
DGPK	=	Deutsche Gesellschaft für pädiatrische Kardiologie
DEGUM	=	Deutsche Gesellschaft für Ultraschall in der Medizin
DOAC	=	Direkte orale Antikoagulantien
DORV	=	Double outlet right ventricle
DRG	=	Deutsche Röntgengesellschaft
ECHSA	=	European Congenital Heart Surgeons Association
EF	=	Ejektionsfraktion
EFE	=	Endokardfibroelastose
EKG	=	Elektrokardiographie
ELSO	=	Extracorporeal Life Support Organization
EMAH	=	Erwachsene mit angeborenen Herzfehlern
ERBST	=	Erregungsrückbildungsstörungen
FAC	=	Fractional area change
FS	=	Verkürzungsfraction (fractional shortening)
FO	=	Foramen ovale
HK	=	Herzkatheter
HLHC	=	Hypoplastischer Linksherz Complex
HLHS	=	Hypoplastisches Linksherzsyndrom
HLM	=	Herz-Lungen-Maschine
HTX	=	Herztransplantation
h-S1P	=	Hybrid Stufe 1 der palliativen Kreislaufftrennung
HZV	=	Herzzeitvolumen
IAS	=	Interatriales Septum
LA	=	Linkes Atrium (linker Vorhof)
LAP	=	Linksatrialer Druck
LCO	=	Low cardiac output
LDH	=	Lactatdehydrogenase

L-R-Shunt	=	Links-Rechts-Shunt
LV	=	Linker Ventrikel
LVEDD	=	Enddiastolischer Durchmesser des linken VentrikelsLV
LVEDVi	=	Indiziertes enddiastolisches Volumen des linken VentrikelsLV
LVOT	=	Linksventrikulärer Ausflusstrakt
LVOTO	=	Linksventrikuläre Ausflusstraktobstruktion
MA	=	Mitralklappenatresie
MAP	=	Mittlerer Beatmungsdruck
MAPSE	=	Mitral anular plane systolic excursion
MRT	=	Magnetresonanztomographie
MV	=	Mitralklappe
MS	=	Mitralklappenstenose
NIRS	=	Nahinfrarotspektroskopie
NO	=	Stickstoffmonoxid
NSE	=	Neuronenspezifische Enolase
PA	=	Pulmonalarterie
PAP	=	Pulmonalarterieller Druck
paCO <sub>2</sub>	=	Kohlendioxid-Partialdruck
paO <sub>2</sub>	=	Sauerstoff-Partialdruck
PaV	=	Pulmonalklappe
PgE1	=	Prostaglandin E1
PFO	=	Patent Foramen ovale
PRAS	=	Panel reactive antibodies
PTFE	=	Polyfluortetraethylen
PTLD	=	Post-Transplantations-Lymphoproliferative Erkrankung (Disease)
PVR	=	Pulmonalvaskulärer Widerstand
Qp	=	Pulmonaler Blutfluss
Qs	=	Systemischer Blutfluss
RA	=	Rechter Vorhof
R-L-Shunt	=	Rechts-Links-Shunt
Rp	=	Pulmonaler Gefäßwiderstand
RR	=	Riva Rocci (Blutdruck)
Rs	=	Systemischer Gefäßwiderstand
RV	=	Rechter Ventrikel
SIMV	=	Synchronized Intermittent Mechanical Ventilation
SSW	=	Schwangerschaftswoche
S1P	=	Stufe 1 der palliativen Kreislaufftrennung
S2P	=	Stufe 2 der palliativen Kreislaufftrennung
SaO <sub>2</sub>	=	Arterielle Sauerstoffsättigung
ScO <sub>2</sub>	=	Zerebrale Gewebe-Sauerstoffsättigung
SpO <sub>2</sub>	=	Pulsoximetrische Sauerstoffsättigung
StO <sub>2</sub>	=	Somatische Gewebe-Sauerstoffsättigung
STS	=	The Society of Thoracic Surgeons
SvO <sub>2</sub>	=	Zentralvenöse Sauerstoffsättigung
SVR	=	Systemvaskulärer Widerstand

TAPSE	=	Tricuspid Annular Plane Systolic Excursion
TAPVR	=	Totale Lungenvenenfehlmündung
TCPC	=	Totale cavopulmonale Anastomose
TR	=	Trikuspidalklappenregurgitation (-insuffizienz)
TEE	=	Transösophageale Echokardiographie
TTE	=	Transthorakale Echokardiographie
UVH	=	Univentrikuläres Herz
VAD	=	Ventricular assist device (Kunstherz)
VSD	=	Ventrikelseptumdefekt
VTI	=	Geschwindigkeits-Zeit-Integral
WMI	=	White matter injury
ZNS	=	Zentrales Nervensystem

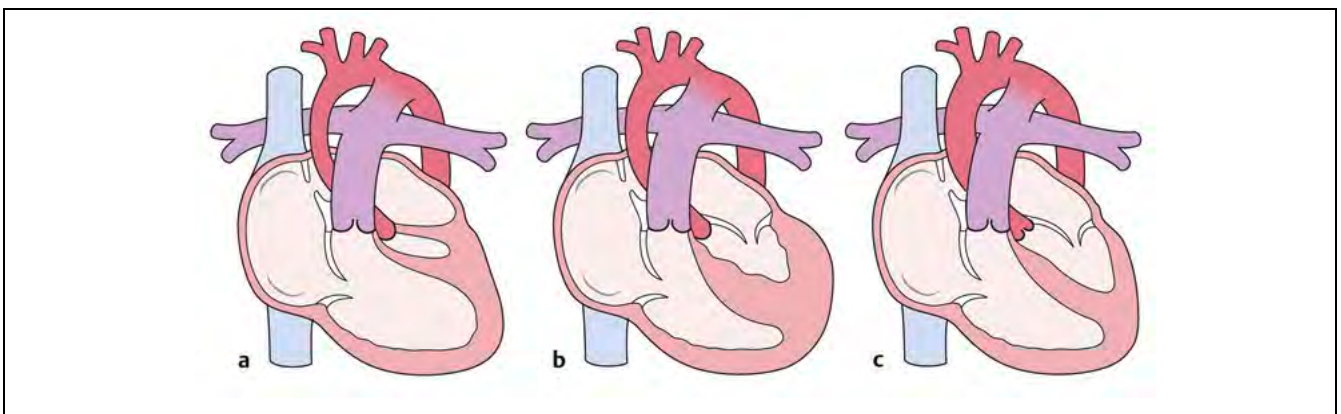
### 3. Definition – Klassifikation – Basisinformationen

#### 3.1 Anatomie / Nomenklatur

Beim hypoplastischen Linksherzsyndrom (HLHS) handelt es sich um ein Herz- und Gefäßfehlbildungssyndrom, das mit einer Hypoplasie des linken Ventrikels einhergeht. Die Ventrikelmorphologie ist variabel und kann schlitzförmig, miniaturisiert oder verdickt mit einer Endokardfibroelastose sein. Der linke Ventrikel ist in der Regel nicht spitzenbildend. Das HLHS ist vergesellschaftet mit kritischen Stenosen bzw. Atresien der Mitral- und/oder Aortenklappe sowie einer variablen Hypoplasie der Aorta ascendens und des Aortenbogens.

Beim klassischen HLHS lassen sich daher folgende Subgruppen unterscheiden.<sup>1-3</sup>

- Mitralatresie/Aortenatresie (MA/AA)
- Mitralstenose/Aortenatresie (MS/AA)
- Mitralstenose/Aortenstenose (MS/AS)



**Abb. 1:** Anatomische Varianten des HLHS/HLHC: a: Mitral- und Aortenatresie; b: Mitralstenose und Aortenatresie; c: Mitral- und Aortenstenose mit fließendem Übergang zum HLHC (aus Haas et al.<sup>4</sup>)

### 3.2 Hypoplastisches Linksherzsyndrom versus Hypoplastischer Linksherzkomplex

Während beim klassischen HLHS intrinsische Stenosen der Mitralk- oder Aortenklappe vorliegen und keine LV-Funktion zulassen, beschreibt der Hypoplastische Linksherz Complex (HLHC) eine Morphologie mit eingeschränkter LV-Funktion, bei der ebenfalls meist nur ein kleiner, nicht spitzenbildender linker Ventrikel ausgebildet ist und die Aorten- und Mitralklappe hypoplastisch, eventuell dysplastisch, jedoch ohne intrinsische Stenose und nie atretisch sind. Die Hypoplasie des Aortenbogens bzw. der ascendierenden Aorta ist vergleichbar mit dem HLHS. Häufig wird je nach Ausprägung der Hypoplasie der Begriff des „borderline left ventricle“ benutzt.<sup>5</sup> Hämodynamisch liegt beim HLHC meist unmittelbar neonatal ein partiell DA-abhängiger Kreislauf vor. Der linke Ventrikel ist jedoch prinzipiell in der Lage, ein vollständiges systemisches Herzzeitvolumen aufzubringen.

Vom HLHS und HLHC abzugrenzen sind Herzfehler-Varianten, bei denen neben einer Aortenbogenhypoplasie der linke Ventrikel entweder hypoplastisch ist, d.h. nicht an der Bildung der Herzspitze beteiligt ist, oder funktionell oder anatomisch nicht in der Lage ist, die systemische Zirkulation zu übernehmen.

Beispiele hierfür sind:

- Double outlet right ventricle (DORV) mit kleinem linkem Ventrikel
- Unbalancierter AVSD mit kleinem linkem Ventrikel
- ccTGA mit großem VSD und kleinem linken Ventrikel
- Langstreckige Subaortenstenose, Aortenstenose und Aortenbogenhypoplasie mit grossem VSD
- Mitralkstenose/Aortenstenose mit VSD

Die nachfolgenden Ausführungen dieser Leitlinie beziehen sich nicht auf diese Herzfehlervarianten, sondern auf das klassische HLHS und HLHC.

**Hypoplastisches Linksherz Syndrom - Definition**

- Beim HLHS besteht eine schwere Hypoplasie der linksseitigen Herzstrukturen mit intrinsischer Stenose oder Atresie der Aorten- und Mitralklappe.
- Der zu kleine linke Ventrikel beim HLHS kann kein adäquates HZV gewährleisten.
- Der HLHC beschreibt eine weniger ausgeprägte Hypoplasie des LV mit normaler Konnektion der Aorten- und Mitralklappe, wobei letztere klein und dysplastisch, jedoch nicht atretisch sind. Die LV-Funktion ist eingeschränkt.

### 3.3 Pathogenese

Primäre Ursache ist wahrscheinlich eine Hypoplasie/Atresie des linksventrikulären Ein- und Ausflusstraktes und konsekutiv eine mangelnde Entwicklung der linksventrikulären und aortalen Strukturen. Die Endokardfibroelastose (EFE) des LV kann genetisch, wie auch erworben durch einen pathologischen Fluss durch die stenotische Mitralklappe induziert sein.<sup>6</sup> Die Hypoplasie der linksseitigen Herzabschnitte ist jedoch nicht ausschließlich durch hämodynamische Veränderungen zu erklären; weitere primär genetische Ursachen werden diskutiert.<sup>7-12</sup>

### 3.4 Assoziierte kardiovaskuläre Fehlbildungen

Die Abklärung assoziierter kardiovaskulärer Fehlbildungen vor einem operativen Eingriff ist essentiell.

- Unterbrochener Aortenbogen
- VSD
- Lungenvenenfehlöffnung, Pulmonalvenenstenosen
- Myokardsinusoide/Koronarfisteln/Koronaranomalien
- Trikuspidalklappenanomalien
- Pulmonalklappenanomalie (4 % bikuspidale Pulmonalklappe)
- Hohlvenenanomalien

### 3.5 Extrakardiale Fehlbildungen

Der Anteil extrakardialer Fehlbildungen liegt zwischen 5 und 18 %.<sup>13</sup> Vorwiegend sind es



gastrointestinale Fehlbildungen wie Ösophagusatresie, Duodenalatresie, Malrotationen des Darmes, Zwerchfellhernien oder Fehlbildungen des ZNS (z.B. Agenesie des Corpus callosum, Holoprosencephalie) mit erhöhter Prävalenz für eine Mikrozephalie.<sup>13-15</sup>

### **3.6 Übergeordnete genetische Syndrome**

Genetische Syndrome finden sich in 10-25 % der Patienten mit HLHS. Beschrieben sind u.a.: Turner- und Noonan-Syndrom, Trisomie 13, 18 und 21, Smith-Lemli-Opitz-Syndrom, Holt-Oram-Syndrom, Jacobsen-Syndrom, Ellis-van-Creveld-Syndrom, Kabuki-Syndrom sowie CHARGE-Assoziation.<sup>16-19</sup>

## **4. Epidemiologie**

Das HLHS macht ca. 1-2 % aller angeborenen Herzfehler aus<sup>20,21</sup>; in der Gruppe der kritischen Herzfehler sind es 8-12 %. Das männlich zu weibliche Geschlechterverhältnis beträgt ca. 1,5.<sup>21</sup> Das HLHS ist eine der häufigsten Ursachen für ein Herzversagen im Neugeborenenalter und ist unbehandelt die häufigste kardiale Todesursache in der ersten Lebenswoche.

## **5. Pathophysiologie und Hämodynamik**

### **5.1 Fetal**

Feten mit hypoplastischem Linksherzsyndrom weisen neben der strukturellen Herzanomalie auch Entwicklungs- und Funktionsdefizite der Plazenta auf, die bei männlichen Feten ausgeprägter sind.<sup>22</sup> Die Pumpleistung im fetalen Kreislauf eines HLHS wird entsprechend der anatomischen Ausprägung der linkskardialen Fehlbildung überwiegend oder vollständig vom rechten Ventrikel geleistet. Somit kommt der RV-Funktion intrauterin ein hoher prognostischer Wert zu. Die Durchblutung der Kopf-Halsgefäße, der Aorta ascendens und der Koronararterien ist bei einer Aortenklappenatresie vollständig ductusabhängig (retrograder Fluss im Aortenbogen). Flussrichtung und Blutmenge über das Foramen ovale werden ebenfalls von der Anatomie und Funktion von Herzklappen und LV bestimmt. Bei Mitralatresie besteht kein physiologischer R-L-Shunt, sondern eine Flussumkehr mit L-R-Shunt. Im Verlauf kann es auch zum vollständigen Verschluss des Vorhofseptums kommen. In diesem Fall liegen auch ein reduziertes VTI des Pulmonalarterienflusses sowie ein reverser Fluss in den Pulmonalvenen vor. Diese Veränderungen wirken sich postnatal im Sinne einer pulmonalvaskulären Erkrankung aus.<sup>23,24</sup> Die Sauerstoffsättigung ist bei Feten mit HLHS insgesamt erniedrigt mit einer relativen Verminderung der Nabelvenensättigung

(insbesondere bei Trikuspidalklappendysfunktion) und in der Aorta ascendens im Vergleich zu herzgesunden Feten.<sup>25</sup> Die fetale Hämodynamik ist jedoch nicht alleine für regionale Wachstumsunterschiede des Gehirns, einen verringerten Kopfumfang und das häufig geringere Geburtsgewicht verantwortlich.

## 5.2 Neonatal

Der linke Ventrikel ist aufgrund der geringen Größe seiner Strukturen (Cavum, Mitralklappe, linksventrikulärer Ausflusstrakt (LVOT)) nicht in der Lage, ein ausreichendes systemisches Herzminutenvolumen zu pumpen. Der systemische Blutfluss (Qs) wird durch die beiden Kommunikationen auf Vorhof- und Gefäßebene gewährleistet. Daher ist ein Offenbleiben des Ductus arteriosus mit R-L-Shunt und ein ausreichender L-R-Shunt auf Vorhofebene für das postnatale Überleben essentiell.

Ausprägung und Persistenz des pulmonalen Gefäßwiderstandes und des interatrialen Shunts definieren den klinischen Zustand und Ausprägung der Zyanose des Neugeborenen.


Restriktives FO: Bei einem Neugeborenen mit HLHS ohne weitere Fehlbildungen (z.B. TAPVR) fließt das aus den Lungenvenen kommende oxygenierte Blut nicht in den linken Ventrikel, sondern über die Vorhofkommunikation (PFO bzw. ASD). Es entsteht Mischblut im rechten Vorhof. Bei hochgradiger Restriktion oder gar Verschluss des PFO entsteht unmittelbar nach der Geburt eine lebensbedrohliche Situation mit pulmonalvenöser Stauung, Lungenödem sowie arterieller Hypoxämie.

Nicht restriktives FO: Bei nicht restriktivem großen PFO ist die Zyanose weniger ausgeprägt und kann klinisch unentdeckt bleiben. In diesem Fall besteht eine ausgeprägtere Volumenbelastung des RV und es dominieren klinisch die Effekte einer im Verlauf zunehmenden pulmonalen Überperfusion. Die beim HLHS pathophysiologische Volumenbelastung des RV wird durch einen primär diastolischen pulmonalen „run off“ belastet, bis es schließlich auch zum verminderten systolischen DA-Fluss mit systemischem „low cardiac output“ (LCO) und schließlich kardiogenen Schock durch Koronarischämie kommt.

Je nach Morphologie des interatrialen Septums und dem Funktionszustand der Mitralklappe resultiert eine unterschiedliche Größe des linken Vorhofs, der sowohl klein (hypoplastisch) und muskelstark oder auch dünnwandig und dilatiert sein kann.<sup>23</sup>

Ein möglicher weiterer Grund für eine postnatale Dekompensation ist eine Konstriktion des DA und/oder des Aortenisthmus. Die Perfusion des systemischen Kreislaufs wird dabei komplett (z.B. bei DA-Obstruktion) oder partiell (z.B. bei retrograder Perfusion des Aortenbogens) mit Hypoperfusion der Kopf-Hals-Gefäße, der Aorta ascendens und der

Koronararterien beeinträchtigt. Zudem fällt der pulmonalvaskuläre Widerstand ab. Die resultierende Lungenüberflutung hat eine Abnahme des R-L-Shunts über den DA mit konsekutivem Abfall des systemischen Herzzeitvolumens zur Folge. Dies führt über eine Steigerung des Sympathikotonus zum Anstieg des systemischen Gefäßwiderstands, um so einen adäquaten Blutdruck aufrechtzuerhalten. Initial kommt es durch die Aktivierung der neurohumoralen Achse vor allem zu einer endogenen katecholaminergen Reaktion und durch zusätzlichen Anstieg des systemischen Gefäßwiderstandes (Rs) zur vermeintlichen Aufrechterhaltung der (koronaren) Perfusionsdrücke. Die Folge ist immer ein kardiogener Schock mit schwerer metabolischer Azidose.


Kernaussage 2:	Leitlinie HLHS
<b>Pathophysiologie: HLHS versus HLHC/Borderline LV</b>	
	
<ul style="list-style-type: none"> <li>- Patienten mit HLHS ohne antegrade Perfusion der Aorta/des Aortenbogens sind auf einen nicht restriktiven ASD und einen weit offenen nicht restriktiven Ductus arteriosus angewiesen (parallele Zirkulation).</li>   <li>- Bei einigen Patienten mit HLHC/Borderline LV kann der linke Ventrikel langfristig ein adäquates Herzzeitvolumen aufbringen (serielle Zirkulation). Bis zur vollständigen Adaptation kann ebenfalls ein partiell ductusabhängiger Systemkreislauf bestehen.</li> </ul>	

## 6. Körperliche Befunde und Leitsymptome

Das Frühsymptom des hypoplastischen Linksherzsyndroms ist die postnatale Tachypnoe oder eine generalisierte Zyanose (HLHS). Eine Differentialzyanose bei normaler Sättigung der oberen Körperhälfte besteht bei balanciertem Qp/Qs bei einem noch unauffälligen, vitalen Neugeborenen mit antegrader Perfusion der Aorta ascendens bis in den Aortenbogen (HLHC). Es besteht kein charakteristischer Auskultationsbefund. Mit beginnendem Verschluss des DA oder Abfall des Lungengefäßwiderstandes mit pulmonalem „run off“ entwickelt sich ein kardiogener Schock mit Tachydyspnoe, blass-kühler marmorierter Haut, arterieller Hypotension, schwachen Pulsen, erniedrigter arterieller Sauerstoffsättigung, progredienter metabolischer Azidose und konsekutivem Multiorganversagen (Leber, Niere, Cerebrum). Auch bei schnellem therapeutischem Handeln kann es oftmals noch zur nekrotisierenden Enterokolitis (Ischämie/Reperfusionsschaden) kommen. Die

Sauerstoffsättigungswerte sind variabel und entsprechen der zugrundeliegenden Pathophysiologie. Differentialdiagnostisch muss eine neonatale Sepsis abgegrenzt werden.<sup>26</sup> Tabelle 2 fasst die Besonderheiten der Pathophysiologie hinsichtlich Restriktion des Vorhofseptums und antegrader Perfusion des Aortenbogens zusammen.

<b>Tabelle 2: Pathophysiologie / Klinische Symptome</b>	
<b>Form des HLHS/HLHC</b>	<b>Hämodynamik / Pathophysiologie</b>
HLHS mit restriktivem FO/ASD	Pulmonalvenöse Stauung, Lungenödem, Tachydyspnoe, Zyanose
HLHS mit großem FO/ASD bei niedrigem Rp	Volumenüberladung des RV Zyanose weniger ausgeprägt, progrediente Herzinsuffizienz durch Rezirkulation, Tachypnoe
HLHS mit Aortenklappenatresie	Sauerstoffsättigung an allen Extremitäten gleich Retrograde Perfusion des Aortenbogens und der Koronararterien (ein adäquat hoher Rp vorausgesetzt)
HLHS/HLHC mit Aortenklappenstenose und „borderline“ LV-Morphologie	Antegrade Perfusion aus dem linken Ventrikel und im gesamten Aortenbogen erlaubt eine normale Sättigung am rechten Arm, während die Sauerstoffsättigung der unteren Körperhälfte durch Zumischung von Blut über den DA niedriger ist. (CAVE: nicht bei A. lusoria)
HLHC	Vermehrte Lungenperfusion bei Abfall des Rp, vermehrte Füllung des LA und LV, dadurch größeres LV-Volumen im Verlauf. Rückwärtsversagen bei Mitralinsuffizienz und LA-Dilatation, Partiiell ductusabhängiger Kreislauf

<b>Kernaussage 3:</b>	<b>Leitlinie HLHS</b>
<b>HLHS - Leitsymptome</b>	
<ul style="list-style-type: none"> <li>- Das HLHS ist ein kritischer Herzfehler, bei dem der Verschluss des Ductus arteriosus sowie eine fehlende oder restriktive Kommunikation auf Vorhofebene zum kardiogenen Schock führen.</li> </ul>	

## 7. Diagnostik

Die Diagnostik des HLHS beinhaltet die frühzeitige (evtl. bereits pränatale) Sicherung der Diagnose und Bewertung der Ausprägung unter verschiedenen Kreislaufbedingungen. Sie umfasst neben der klinischen Untersuchung die apparative Diagnostik sowohl initial als auch zur Verlaufsbeurteilung.

### 7.1 Zielsetzung

Die *pränatale* Diagnosestellung ist die Voraussetzung für eine optimale postnatale Versorgung z.B. Festlegung des Entbindungsmodus und Abschätzung der unmittelbar postnatal notwendigen Maßnahmen. Im Einzelfall erlaubt die fetale Echokardiographie die Bewertung hinsichtlich einer fetalen Intervention. Die Entbindung in einer Frauenklinik, die unmittelbar mit einem hierauf spezialisierten Kinderherzzentrum kooperiert, ist indiziert.<sup>27</sup> Die exakte vorgeburtliche Diagnostik ist auch für den Fall der elterlichen Entscheidung gegen eine Behandlung (Compassionate care) essentiell.

*Postnatal:* Vollständige Klärung des Herzfehlers, Bewertung etwaiger bereits vorliegender Organschäden und Folgeerkrankungen, Diagnostik zusätzlicher Fehlbildungen, Planung der Therapie und Einschätzung der Prognose. Spätestens nach Stabilisierung muss ein Transfer in ein mit dieser Patientengruppe erfahrenes Herzzentrum erfolgen.

Zielsetzung der Diagnostik bei HLHS:

- Sicherung der Diagnose
- Ausschluss / Bestätigung kardiovaskulärer Fehlbildungen
- Ausschluss / Bestätigung extrakardialer Fehlbildungen
- Abgrenzung von kritischen Linksobstruktionen mit biventrikulärer Zirkulation
- Einschätzung der Prognose
- Planung der Therapie

### 7.2 Bewertung der diagnostischen Verfahren

Hierzu gehören Blutdruckmessung, Pulsoxymetrie, Echokardiographie, EKG, Laboruntersuchungen, Röntgen-Thorax, und ggf. kardiale Schichtbildgebung bei unklarer Lungenvenen-Anatomie. Eine HK-Untersuchung erfolgt meist nur im Rahmen von therapeutischen Katheterinterventionen.

### **7.2.1 Blutdruckmessung**

Der Blutdruck muss an allen 4 Extremitäten gemessen werden. Ein Blutdruckgradient kann Hinweise auf das Vorliegen bzw. das Ausmaß einer Aortenisthmusstenose geben (bei retrograder Aortenbogenperfusion ist der systolische Blutdruck am rechten Arm niedriger). Die Interpretation der systolischen und diastolischen Blutdruckwerte bedarf der Plausibilität im Kontext von Klinik mit Atemfrequenz, pulsoximetrisch gemessener SpO<sub>2</sub> an der oberen und unteren Körperhälfte und schließlich der Echokardiographie. Blutdruckhöhe und -amplitude korrespondieren mit dem Qs (!). Ein restriktiver DA korrespondiert mit initial kleiner Blutdruckamplitude nicht mit dem Mitteldruck (!); erst nachfolgend kommt es zum Blutdruckabfall.

### **7.2.2 Pulsoxymetrie**

Die Messung der SpO<sub>2</sub> an der rechten und linken Hand (cave A. lusoria) im Vergleich zu den unteren Extremitäten ist diagnostisch wichtig für eine ductusabhängige Systemperfusion. Sie erfasst das Ausmaß der Zyanose und kann indirekte Information über die Perfusionsverhältnisse geben. In der Mehrzahl der Fälle findet sich als Folge einer Imbalance von Qp:Qs mit pulmonaler Hyperzirkulation eine arterielle Sättigung über 90 %. Seltener sind Sättigungswerte unter 70 %, die entweder eine Restriktion auf Vorhofebene anzeigen oder für eine unzureichende Mischung und Austausch des Blutes über die vorhandenen Shunts sprechen können.

Bei arteriellen Sättigungswerten um 80 % liegt bei normalem Herzzeitvolumen (venöse Sättigung von 55-60 %) ein ausgeglichenes Verhältnis zwischen systemischer und pulmonaler Perfusion vor. Vor Geburt nicht diagnostizierte Neugeborene mit HLHS werden in der Regel durch ein positives Pulsoxymetrie-Screening erfasst. Letzteres wird als Standard für alle Neugeborenen in Deutschland empfohlen.

### **7.2.3 Transthorakale Echokardiographie**

Die Farbdoppler-Echokardiographie ist die apparative Methode der Wahl, da sie in der Regel eine zuverlässige Diagnosestellung erlaubt. Sie ermöglicht die Unterscheidung der o.g. Subtypen, die Beurteilung des Grades der Hypoplasie des LV sowie die Differenzierung von anderen Herzfehlern, die mit einer Hypoplasie des LV einhergehen. Beim Subtyp MS/AA muss nach Koronar fisteln gesucht werden.

Die Analyse der Funktion des RV sowie von Pulmonal- und Trikuspidalklappe hat einen hohen prognostischen Wert. Die Größe der ascendierenden Aorta und des Aortenbogens, die Anatomie der Kopf-Halsgefäße sowie die freie Durchgängigkeit der Pulmonalarterien und

eventuelle Anomalien der Lungen- oder Systemvenen sind im Hinblick auf die operative oder interventionelle Behandlung von großer Bedeutung. Die Bewertung des R-L-Shunts über den DA sowie der Größe der interatrialen Kommunikation und speziell des über sie erfolgenden L-R-Shunts sind für die Akuttherapie relevante echokardiographische Befunde. In Tabelle 3 sind die wichtigsten zu erhebenden Parameter/Befunde zusammengestellt. Bei der Größenangabe der Klappen- und Gefäßdurchmesser sollten neben den Absolutwerten auch die Z-Scores angegeben werden. Die am häufigsten verwendeten Normwerte bzw. Z-Scores für Kinder sind im **Anhang 1** dieser Leitlinie aufgeführt. Die teilweise erheblichen Unterschiede zwischen den Messwerten und Z-Scores ist bei der Bewertung zu berücksichtigen.<sup>28–30</sup>

<b>Tabelle 3: Echokardiographie bei HLHS/HLHC (Primärdiagnostik)</b>	
<b>Anatomische Struktur</b>	<b>Fragestellung /zu erhebende Befunde</b>
Linker Ventrikel (LV)	<u>Größe:</u> Durchmesser, Länge, Wanddicke, Spitzenbildung, Ventrikelvolumen <u>Funktion:</u> Ejektions- bzw. Verkürzungsfraction, diastolische Funktion <u>Morphe:</u> Endokardfibroelastose, subaortale Obstruktion
Mitralklappe (MV)	Mitralstenose/Mitralatresie – antegrader Fluss Anomalien (z.B. parachute MV), Graduierung einer Mitralinsuffizienz, Durchmesser und Öffnung, MV-Doppler
Aortenklappe (AoV)	Klappendurchmesser, Aortenbulbus, Aortenstenose/Aortenatresie – antegrader Fluss Klappentaschen: Anzahl, Symmetrie, Raphe, Kommissuren, Dysplasien Funktion: Doppler-Flussgeschwindigkeit ( $V_{max}$ , $V_{mean}$ ), Dopplergradient, Geschwindigkeits-Zeitintegral (VTI) Koronaranatomie, Koronarfisteln insbesondere beim Subtyp MS/AA
Aorta ascendens	Größe (Durchmesser), retrograde Perfusion
Aortenbogen Aorta descendens	Aortenbogenhypoplasie, Aortenisthmusstenose retrograde Perfusion des Aortenbogens mit Flussbeschleunigung bei Isthmusstenose

	Anomalien des Aortenbogens (z.B. aberrante A. subclavia) abgeschwächter Fluss in der Aorta descendens bei Isthmusstenose bzw. Stenose des DA
Rechter Ventrikel (RV)	<u>Größe:</u> Durchmesser, Länge, Wanddicke, Ventrikelvolumen <u>Funktion:</u> TAPSE, FAC (fractional area change) *, diastolische Funktion
Trikuspidalklappe (TV)	Durchmesser TV-Annulus, Trikuspidalinsuffizienz
Pulmonalklappe (PaV)	Durchmesser PaV-Annulus, Pulmonalklappeninsuffizienz
Pulmonalarterien	Durchmesser, PA-Hauptäste, Pulmonalarterienaststenosen
Pulmonalvenen	Ausschluss Lungenvenenfehlöffnung, Ausschluss von Lungenvenenstenosen (singulär oder multipel)
Systemvenen	Systemvenendrainage, linkspersistierende obere Hohlvene
Ductus arteriosus (DA)	Durchmesser, Länge, Junktion DA-Aorta, systolischer R-L- Shunt, diastolischer L-R-Shunt (Flussprofil und $V_{max}$ ) Dopplergradient zur Aorta descendens Morphologie vor möglicher Stentimplantation
Foramen ovale /ASD	Größe, L-R-Shunt, Restriktion

\* für TAPSE und FAC bei HLHS gibt es keine Normwerte, sie sind jedoch individuell als Parameter im Verlauf sinnvoll

#### 7.2.4 Fetale Echokardiographie

Die echokardiographische Diagnose eines HLHS wird meist innerhalb eines Organscreenings in der 18.-22. SSW gestellt, ist aber gelegentlich schon in der Frühschwangerschaft nachzuweisen.<sup>31</sup> Führender Befund ist die Größendiskrepanz mit Hypoplasie des LV im Vierkammerblick. Die Differenzierung von anderen Herzfehlern mit unbalancierter Ventrikelanatomie zuungunsten des LV wie ein unbalancierter AVSD, eine kritische Aortenstenose oder Aortenisthmusstenose gelingt meist erst in einer späteren Schwangerschaftswoche und unter Einbeziehung der Darstellung der Ausflusstrakte sowie des Drei-Gefäß-Blicks.<sup>31,32</sup>

Aufgrund häufiger zusätzlicher kardialer und extrakardialer Anomalien sowie einer pränatalen Wachstumsretardierung sind weitere Fehlbildungen auszuschließen und auch eine Bewertung morphologischer oder funktioneller zerebraler Auffälligkeiten vorzunehmen.



Nach Diagnosestellung muss eine ausführliche Beratung der Familien hinsichtlich der eingeschränkten Prognose erfolgen und die Möglichkeit eines Schwangerschaftsabbruchs ergebnisoffen diskutiert werden.

Neben der Diagnosestellung als wesentlichem Bestandteil der pränatalen Beratung können in der fetalen Echokardiographie prognostische Parameter erhoben werden. Hierzu zählen die Funktionsanalyse des RV, die Graduierung einer Trikuspidalinsuffizienz sowie die qualitative Analyse kritischer Komponenten wie die Restriktion des interatrialen Shunts bzw. des DA (siehe Tabelle 4).

<b>Tabelle 4: Fetale Echokardiographie bei HLHS</b>	
<b>Anatomische Struktur</b>	<b>Fragestellung /zu erhebende Befunde</b>
Restriktives Foramen ovale	<u>FO</u> : Durchmesser, Dopplerfluss: L-R oder bidirektional, <u>Linker Vorhof (LA)</u> : Dilatation, Septumdeviation nach rechts <u>Pulmonalvenen (PV)</u> : Dilatation, reverser PV-Doppler, Ratio: $VTI_{\text{vorwärts}}:VTI_{\text{revers}}$ Lungenvenenfehl- mündung/dekomprimierende Venen
RV-Dysfunktion	Trikuspidalklappeninsuffizienz, qualitativ RV-Funktion qualitativ mit Gewebedoppler <sup>33</sup> Perikarderguss, Hydrops
Coronar-ventrikuläre Fisteln	Systolisch-diastolische Kommunikationen zum rechten oder linken Ventrikel im Farbdoppler
Ductus arteriosus	Größe, Ausschluss einer Stenosierung
Aorta ascendens	Größe (Durchmesser), Flussrichtung (antegrad vs. retrograd)
Aortenisthmus	Größe und Dopplerflussprofil

Zur Evaluierung eines HLHC/Borderline LV haben sich Parameter etabliert, die zur Bewertung einer späteren univentrikulären oder biventrikulären Zirkulation verwendet werden.<sup>34</sup> Die mit einem \* versehenen Grenzwerte sind Prädiktoren für eine spätere biventrikuläre Zirkulation.

- Ratio rechtsventrikuläre Länge zu linksventrikuläre Länge (RVL:LVL)
- Ratio Trikuspidalklappenannulus zu Mitralklappenannulus ( $TV: MV \leq 1,5^*$ )<sup>35</sup>

- Linksventrikuläre Länge (LVL) (Z-Score: -2,4 oder größer \*)<sup>36</sup>
- Mitralklappenannulus (Z-Score: -4,5 oder größer \*)<sup>36</sup>
- L-R-Shunt über das Foramen ovale

Nach der Diagnosestellung sind in jedem Fall serielle Untersuchungen im Verlauf der Schwangerschaft notwendig, insbesondere um die Einschätzung der Hämodynamik vor der Geburt vorzunehmen. Essentiell ist eine Einschätzung, ob es sich postnatal um ein wahrscheinlich stabiles Neugeborenes handelt, postnatal eine Erweiterung des Foramen ovale mittels Ballonatrioseptostomie notwendig sein wird oder ob sogar die schwerste Form mit therapierefraktärer Kreislaufinsuffizienz (wie z.B. bei Lungenvenenobstruktion, hochgradiger Trikuspidalklappeninsuffizienz und eingeschränkter RV-Funktion) zu erwarten ist.<sup>37,38</sup>

Neben der rein diagnostischen fetalen Echokardiographie erfolgt diese auch im Rahmen fetaler Interventionen bei HLHS wie der Ballonatrioseptostomie bzw. Stentimplantation in das interatriale Septum oder der Ballonvalvuloplastie der Aortenklappe bei HLHC.

### **7.2.5 EKG**

Das EKG ist zur Diagnosefindung bei Neugeborenen wenig hilfreich und dient der Dokumentation eines präoperativen Ausgangsbefundes. Es finden sich niedrige bis fehlende linksventrikuläre Potentiale sowie typischerweise Zeichen der rechtsventrikulären Hypertrophie. ST-Strecken-Veränderungen und T-Inversionen können Ausdruck einer Myokardischämie sein.

### **7.2.6 Röntgen**

Ein Röntgenbild des Thorax ist für die Diagnose nicht erforderlich, gehört aber zur präoperativen Routine. Meist besteht eine Kardiomegalie. Das Herz ist plump und kugelförmig konfiguriert, der rechte Ventrikel bildet den linken Herzrand. Die Herzspitze ist angehoben, perihilär besteht ggf. eine vermehrte Lungengefäßzeichnung, evtl. finden sich Zeichen eines Lungenödems.

### **7.2.7 Herzkatheteruntersuchung**

Eine Herzkatheteruntersuchung ist für die Diagnosestellung nicht indiziert. Sie kann im Einzelfall bei unklarer Anatomie der Lungenvenendrainage notwendig sein. Eine Indikation besteht in Zusammenhang mit einer geplanten interventionellen Therapie, z.B. bei einem

restriktiven Foramen ovale (Ballonatrioseptostomie) oder als Teil eines Hybrideingriffes (s.u.) sowie bei Reinterventionen.

### 7.2.8 Computertomographie des Herzens (Herz-CT)

Eine Herz-CT ist im Rahmen der Primärdiagnostik des HLHS entbehrlich. Sie kann jedoch bei speziellen anatomischen Fragestellungen (z.B. Systemvenenanomalien, Lungenvenenfehlöffnung) hilfreich sein.

Zur präoperativen Planung vor den Stufen 2 und 3 der palliativen Kreislauftrennung (cavopulmonale Anastomose) oder anderen Rezidiveingriffen bei älteren Kindern und EMAH ist die Herz-CT gut geeignet. Mit modernen Geräten ist die Strahlenbelastung bei Beachtung kindgerechter Untersuchungsprotokolle vertretbar.<sup>39</sup>

### 7.2.9 Magnetresonanztomographie

**Herz-MRT:** Die Magnetresonanztomographie des Herzens hat in der Primärdiagnostik des HLHS keine wesentliche Bedeutung. Sie wird gelegentlich im Rahmen der fetalen Diagnostik in spezialisierten Zentren zur Bewertung der Hämodynamik<sup>25</sup> und assoziierter kardialer und extrakardialer Fehlbildungen eingesetzt.<sup>40</sup> Darüber hinaus eignet sie sich als strahlenfreie Alternative zur Herz-CT zur präoperativen Planung vor den Stufen 2 und 3 der palliativen Kreislauftrennung (cavopulmonale Anastomose) und bietet neben Informationen zur Morphologie auch umfangreiche funktionelle Parameter.

MRT-Daten in Kombination zu invasiven Messungen im Herzkatheter werden zur Entscheidungsfindung über eine biventrikuläre oder univentrikuläre Behandlungsstrategie herangezogen.<sup>41</sup>

#### **Zerebrale MRT:**


Der MRT-Diagnostik wird in Zukunft ein wichtiger Stellenwert zukommen, da mit ihrer Hilfe kardiochirurgischer Therapieerfolg und zentralnervöse Schädigung zeitnah und nicht-invasiv untersucht werden können.<sup>42</sup>

Neuere Magnetresonanztomographie-Studien haben Hirnauffälligkeiten bei ca. 20-30 % der Neugeborenen vor der ersten Herzoperation und bei über 40 % nach einer Operation in der Neonatalperiode am offenen Herzen gezeigt.<sup>43</sup>

Weiterführende Informationen zu Besonderheiten des fetalen und neonatalen MRT bei Patienten mit HLHS sind im **Anhang 2** dieser Leitlinie zusammengefasst.


### 7.2.10 Labordiagnostik

Arterielle Blutgasanalysen und Serumlaborwerte informieren über das Ausmaß bei einer metabolischen Entgleisung (Lactat) und Organschädigungen (ggf. CK, CKMB, kardiales Troponin, Transaminasen, LDH, Gerinnungsdiagnostik – speziell leberabhängige Gerinnungsfaktoren, Harnstoff, Kreatinin) und dienen ferner dem Ausschluss einer Infektion (Blutbild, Differenzialblutbild, CRP, evtl. Blutkultur etc.). BNP kann als kardiovaskulärer Biomarker im Verlauf verwendet werden.

Kernaussage 4:	Leitlinie HLHS	 DGPK
<b>HLHS - Primärdiagnostik</b>		
<ul style="list-style-type: none"><li>- Die vergleichende Blutdruckmessung an allen Extremitäten ist essentiell zur Diagnostik des HLHS mit Aortenisthmusstenose.</li><li>- Die Pulsoxymetrie kann einen differentialdiagnostischen Hinweis auf ein HLHS als ductusabhängigem Herzfehler geben.</li><li>- Mit der transthorakalen Echokardiographie kann ein HLHS zuverlässig diagnostiziert werden.</li><li>- Die kardiale Schichtbildgebung spielt in der primären Diagnostik des HLHS eine untergeordnete Rolle.</li><li>- Laboruntersuchungen dienen beim HLHS der Differentialdiagnose (Sepsis) und Einschätzung des metabolischen Zustands bei und nach kardiogenem Schock.</li></ul>		

### 7.2.11 Differentialdiagnose

Die Infektion als häufigste nichtkardiale Differentialdiagnose muss ausgeschlossen werden. Mit der Echokardiographie lassen sich andere komplexe Herzfehler diagnostizieren, die mit einer Imbalance der Ventrikel und Hypoplasie der Aorta einhergehen. Die Beurteilung, ob ein LV ausreichend groß ist, kann schwierig sein und bedarf einer individuellen interdisziplinären präoperativen Abschätzung. Dabei ist in der Therapieplanung zu berücksichtigen, dass die kardiovaskuläre Entwicklung unmittelbar postnatal nicht abgeschlossen ist.

Empfehlung 1:	Leitlinie HLHS	
<b>Apparative Diagnostik</b>		
Eine Echokardiographie (TTE) soll zur Beschreibung der Anatomie und Funktion als eine der ersten Maßnahmen bei V.a. HLHS durchgeführt werden.		
Eine Echokardiographie (TTE) soll im Verlauf zur Bewertung der Hämodynamik vorgenommen werden.		
Bei instabilen Patienten/bei klinischer Veränderung muss eine Echokardiographie (TTE) unter Umständen mehrfach täglich durchgeführt werden.		
Die echokardiographische Darstellung und Bewertung des pulmonalvenösen Abstroms, des ASD sowie des Ductus arteriosus müssen als wichtigste Befunde zur Therapieplanung erhoben werden.		
Eine Computertomographie oder Magnetresonanztomographie des Herzens kann zur Darstellung einer assoziierten Lungenvenenfehlmündung durchgeführt werden.		
Ein EKG sollte präoperativ durchgeführt werden.		
Eine Röntgenaufnahme des Thorax ist zur Diagnosestellung eines HLHS nicht notwendig.		
Röntgenaufnahmen des Thorax können im Verlauf der Behandlung sinnvoll sein.		
Eine Herzkatheteruntersuchung ist zur Diagnosestellung eines HLHS nicht notwendig.		

## 8. Therapie

Ein HLHS kann nicht korrigierend operiert werden. Während für die meisten angeborenen Herzfehler eine Therapie nicht in Frage gestellt wird, besteht für Patienten mit HLHS aufgrund der Komplexität der Erkrankung in Behandlung und Gesamtprognose Konsens, dass ein Therapieverzicht („Compassionate Care“) gleichwertig angeboten werden soll. Bei der Entscheidungsfindung über eine Behandlung oder einen möglichen Verzicht auf Behandlung sollen die Eltern eine eingehende Beratung und Aufklärung durch ein interdisziplinäres Team über das individuelle Risiko der operativen, perioperativen und langfristigen Therapie und Prognose der Erkrankung erhalten.<sup>44</sup>

Derzeit entscheiden sich in Europa etwa 60 % der Familien trotz großer Fortschritte in der Behandlung des HLHS aufgrund der weitreichenden Konsequenzen für die Familie für eine Beendigung der Schwangerschaft oder ein Compassionate Care nach der Geburt; die Inzidenz der lebendgeborenen Patienten mit HLHS ist damit sinkend.<sup>44-46</sup>

Für Patienten, deren Eltern sich für eine Therapie entscheiden, bedarf es einer mehrstufigen organerhaltenden Palliation mit Trennung der beiden Kreisläufe (TCPC bzw. Fontanzirkulation) oder eine organersetze Palliation mittels Herztransplantation.

Liegt ein HLHC/Borderline-LV vor, kann abhängig von der Größe und Morphologie des Klappenapparats sowie des LV (EFE, LV spitzenbildend) und der Mitralklappe (Hypoplasie, Stenose) im Idealfall eine biventrikuläre Korrektur erreicht werden. Auch eine schrittweise Rekrutierung der linksseitigen Herzabschnitte im Säuglingsalter ist möglich, während für einen Teil der Patienten nur eine univentrikuläre Palliation zu erzielen ist.






### 8.1 Compassionate Care

Bei fehlenden medizinischen Kontraindikationen wird heute in vielen Zentren eine operative Behandlung durchgeführt. Nach umfassender Aufklärung, die die Gesamtprognose des HLHS inklusive der Spätmorbidity einschließt, ist trotz verbesserter Behandlungsergebnisse ein Verzicht auf eine operative Therapie vertretbar und im Elterngespräch zu adressieren.<sup>21,47</sup>

Ist die Diagnose bereits pränatal bekannt und die Entscheidung der Familie für Compassionate Care getroffen, sollte die Entbindung dennoch in einem Zentrum mit Erfahrung mit diesem Krankheitsbild erfolgen. Die Diagnose HLHS ist nach der Geburt zu sichern, um eine adäquate Begleitung der Eltern und des Sterbeprozesses des Kindes zu gewährleisten.

Der Austausch mit anderen betroffenen Familien und der Kontakt zu Patientenvertretern/Selbsthilfegruppen kann für die Entscheidungsfindung hilfreich sein.<sup>48</sup> Im

Falle eines Therapieverzichts muss die gesamte Familie über den Sterbeprozess hinaus psychosozial (eventuell durch ein Palliativteam) betreut werden.

Empfehlung 2:	Leitlinie HLHS
<b>Therapieverzicht / Compassionate Care bei HLHS</b>	
Die Möglichkeit eines Therapieverzichts bei Feten und Neugeborenen mit HLHS ist einer chirurgischen Behandlung gleichwertig und muss im Elterngespräch über Behandlungsoptionen angesprochen werden.	
Eltern sollen im Entscheidungsprozess über eine Behandlung eines Kindes mit HLHS eine eingehende Beratung zur Therapie und Prognose durch ein interdisziplinäres Team unter Leitung eines Kinderkardiologen erhalten.	
Der Kontakt zu anderen betroffenen Familien oder Patientenvertretern/Selbsthilfegruppen ist häufig hilfreich und kann angeboten werden.	
Eine psychosoziale Betreuung muss bei Therapieverzicht (Compassionate Care) auch über den Sterbeprozess hinaus angeboten werden.	

## 8.2 Therapie des Fetus mit HLHS

HLHS mit intaktem Vorhofseptum: Ein intaktes oder hochgradig restriktives interatriales Septum besteht bei 6-11 % der Patienten mit HLHS und stellt für das Neugeborene eine akute Notfallsituation mit hoher Mortalität und erheblich eingeschränkter Langzeitprognose dar, weswegen eine Änderung eines primären Therapieziels diskutiert werden kann.<sup>49,50</sup> Eine intrauterine Dekompression des linken Vorhofs zielt sowohl auf die Prävention einer pulmonalvaskulären Erkrankung als auch auf die Vermeidung der neonatalen Instabilität sowie ein verbessertes Überleben der Operationen zur palliativen Kreislaufftrennung ab. Als Hinweis auf einen erhöhten linksatrialen Druck und damit die Indikation für die Schaffung oder Erweiterung eines ASD gelten echokardiographische Parameter wie eine restriktive Vorhofkommunikation, eine Ratio des antegraden:retrograden Geschwindigkeits-Zeitintegrals des Pulmonalvenenflusses ( $A_{VTI}:R_{VTI} < 3$ ) und eine A-Welle des Pulmonalvenenflusses  $\geq 90\text{ms}$ .<sup>51,52</sup> Auch die fetale MRT kann zur Risikostratifizierung bzw. dem Nachweis einer pulmonalen Lymphangiektasie herangezogen werden, wird aber nicht in allen Zentren angeboten.<sup>53</sup> Der optimale Zeitpunkt für eine fetale Intervention ist individuell, meist um die 29. SSW; frühere Interventionen haben ein deutlich höheres Risiko und beinhalten die Gefahr, dass sich die geschaffene interatriale Kommunikation wieder

verschließt.

Neben der Ballonatrioseptoplastie wird zunehmend die Stentimplantation im IAS mit zuverlässigerer Druckentlastung des linken Vorhofs eingesetzt.<sup>49,54,55</sup> Die Mortalität des Eingriffs für den Feten beträgt 13 %.<sup>55</sup> Trotz erfolgreicher fetaler Intervention ist das 1-Jahres-Überleben in dieser Patientengruppe mit intaktem oder restriktivem Vorhofseptum mit 19-54 % deutlich reduziert.<sup>55-57</sup>

### Kritische Aortenklappenstenose

Die Indikation zur pränatalen Ballondilatation einer hochgradigen Aortenstenose wird zur Rekompensation der Ventrikelfunktion bzw. der Zirkulation bei kritisch eingeschränkter Pumpleistung sowie der Verhinderung der Entwicklung eines HLHS gestellt.<sup>58,59</sup> Die Prozedur wird meist in der Mitte der Schwangerschaft (SSW 20-28) über eine transapikale Punktion des kindlichen LV vorgenommen. Inzwischen ist das Verfahren mit einem vertretbaren Risiko und gutem technischen Erfolg durchführbar (Fehlgeburtsrate 11 % (8,8-25 %)).<sup>60-62</sup> Während die Rekompensation kritischer Aortenklappenstenosen fetal gut zu erreichen ist, sind die anatomischen Kriterien für eine postnatale biventrikuläre Zirkulation weiter in Diskussion.<sup>59</sup> Aus retrospektiven Studien wurden bei Vorliegen einer Aortenstenose folgende Risikofaktoren für die Entwicklung eines HLHS erarbeitet:


- Aortenstenose
- Retrograder Fluss im Aortenbogen
- LV-Dysfunktion
- Monophasischer Mitralklappeneinstrom
- L-R-Shunt über das Foramen ovale

Die sich daraus ergebenden Indikationen zur fetalen Aortenklappendilatation mit dem Ziel, ein Vollbild des HLHS zu vermeiden, sind aktuell:

- Aortenklappenannulus Z-Score -3.5 oder größer
- Dopplergradient über der Aortenklappe > 20 mmHg
- LV- Länge (lange Achse) Z-Score 0 oder größer
- MV-Annulusdurchmesser Z-Score -2 oder größer
- MR oder Aortenklappenstenose mit Dopplergradient > 20 mmHg

Liegt eine EFE vor, ist die Gesamtprognose trotz ausreichender Größe des LV und sonst geeigneter anatomischer Bedingungen für einen biventrikulären Kreislauf durch eine relevante diastolische Dysfunktion des LV eingeschränkt.<sup>63</sup>



Empfehlung 3:	Leitlinie HLHS	
<b>Fetale Intervention bei HLHS und Entbindung</b>		DGPK
Bei Feten mit HLHS und intaktem/restriktivem Vorhofseptum kann aufgrund der erheblich reduzierten Gesamtprognose eine Therapiezieländerung diskutiert werden.		
Patienten mit HLHS und intaktem/restriktivem Vorhofseptum sollen in einem Zentrum mit Vorhaltung unmittelbarer postnataler Intervention bzw. ECMO-therapie entbunden werden.		
Bei intaktem/restriktivem Vorhofseptum kann zur Vermeidung einer postnatalen Notfallsituation eine fetale Ballonseptoplastie/Stentimplantation erwogen werden.		
Bei kritischer Aortenklappenstenose kann eine fetale Ballonvalvuloplastie der Aortenklappe erwogen werden.		
Bei schwerer Dysfunktion des LV, hochgradiger Mitralstenose und ausgeprägter EFE soll keine fetale Ballondilatation der Aortenklappe durchgeführt werden.		
Die Entbindung eines Neugeborenen mit HLHS soll in einer Frauenklinik erfolgen, die unmittelbar mit einem auf das Krankheitsbild spezialisierten Kinderherzzentrum kooperiert.		
Spätestens nach Stabilisierung des Neugeborenen mit HLHS muss ein Transfer in ein mit dieser Patientengruppe erfahrenes Kinderherzzentrum erfolgen.		

### 8.3 Präoperative Therapie des Neugeborenen mit HLHS

Eine kurative medikamentöse Behandlung des HLHS gibt es nicht. Die kritische Einschränkung des Kreislaufs beim Neugeborenen bedarf neben der kausalen chirurgischen/katheterinterventionellen Behandlung einer supportiven medikamentösen und intensivmedizinischen Therapie. Angestrebt wird eine balancierte Perfusion des Lungen- und Systemkreislaufs, die vor allem an den Parametern eines ausgeglichenen Säure-Basen-Haushalts und normalem Laktat abgelesen wird. Siehe auch Abbildung 2.

#### 8.3.1 Prostaglandin

Falls pränatal bekannt, ist zur Sicherstellung des Systemkreislaufs unmittelbar postnatal, ansonsten sofort nach Diagnosestellung, eine Prostaglandin E1 (PgE1) Infusion zum

Offenhalten bzw. zur Wiedereröffnung des DA zu beginnen, um die Perfusion des Systemkreislaufs sicherzustellen. Die Startdosis beträgt beim echokardiographisch gesichert offenen DA ca. 5-10 (-15) ng/kg·min; zur Wiedereröffnung eines bereits sich verschließenden DA sind deutlich höhere Dosierungen notwendig. Hohe Dosen an PgE1 führen zu Atemstörungen der Neugeborenen und infolge des Einflusses auf den Lungengefäßwiderstand zu einer möglichen pulmonale Hyperperfusion/Überflutung mit konsekutiver Verminderung der Körperperfusion.

### **8.3.2 Medikamentöse Balancierung von Qp:Qs (systemische Nachlastsenkung)**

Bei einer verminderten Systemperfusion aufgrund einer Imbalance von Qp:Qs kann zur Steigerung des systemischen HZV eine kontinuierliche Infusion von Milrinon sehr effektiv und sicher angewendet werden. Mit diesem Inodilatator lässt sich nicht nur ein erhöhter Systemwiderstand, sondern auch eine assoziierte RV-Dysfunktion behandeln. Milrinon in einer Dosierung von 0,5-1 µg/kg·min kann bis zur Operation beibehalten werden, während alle Katecholamine präoperativ - wenn möglich - beendet werden sollten. Die Gabe von NO-Donatoren (z.B. Nitroprussid-Natrium) wird alternativ mit allerdings geringerer therapeutischer Breite und unter Beachtung eines ausreichenden arteriellen Blutdrucks zur Senkung des Widerstands im Systemkreislauf und darüber hinaus zur Erzielung einer besseren Balance zwischen systemischem und pulmonalem Blutfluss eingesetzt.<sup>26,64</sup> Die Alpha-2-Agonisten Clonidin und Dexmedetomidin, primär zur perioperativen Sedierung verwendet, wirken sich ebenfalls im Sinne einer peripheren Nachlastsenkung und verbesserten diastolischen Ventrikelfüllung und Ökonomisierung der Kreislauffunktion aus.<sup>65,66</sup>

### **8.3.3 Ballonatrioseptostomie**

Ein restriktives oder gar intaktes interatriales Septum führt zu einer pulmonalen Kongestion, einem unzureichenden Herzzeitvolumen sowie zu einer ausgeprägten Zyanose. Diese Situation ist eine Notfallsituation mit erheblich reduziertem Kurz- und Langzeitüberleben bei HLHS (siehe 8.2 Therapie des Fetus). Bei komplexer Anatomie des ASD oder sehr dickem interatrialem Septum ist die klassische Ballonatrioseptostomie evtl. nicht möglich und es muss eine statische Ballondilatation oder eine Stentimplantation zur effektiven Druckentlastung des linken Vorhofs vorgenommen werden.<sup>67-69</sup> Diese Techniken können nicht als Akuttherapie auf der Intensivstation durchgeführt werden, sondern erfolgen im Herzkatheterlabor, was die Bedeutung der pränatalen Evaluierung und Planung der Entbindung in einem Kinderherzzentrum mit entsprechenden Ressourcen erfordert.<sup>27,37,70</sup> Im Rahmen der ersten palliativen Stufe als Hybrideingriff muss bei restriktivem Defekt im

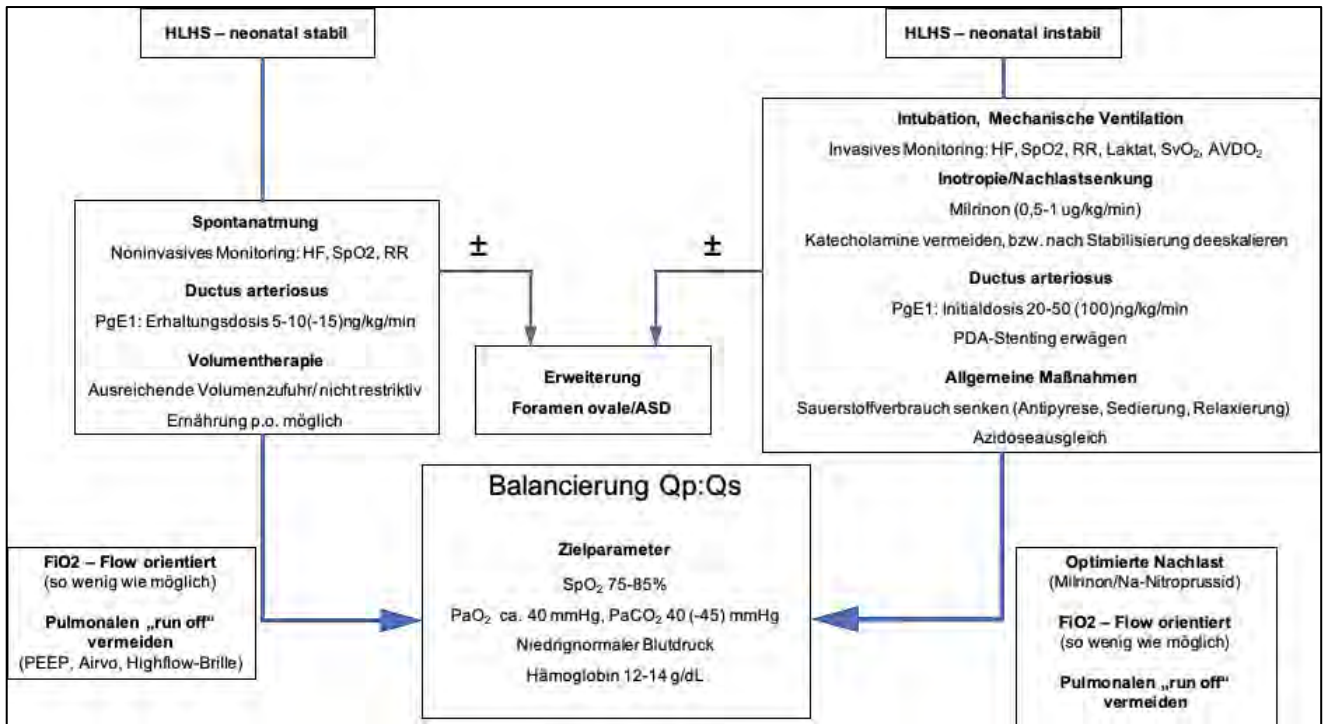
Vorhofseptum die Atrioseptostomie vor Anlage des bilateralen Pulmonalarterienbandings vorgenommen werden. Eine zusätzliche Drosselung des Pulmonalarterienflusses wäre in dieser Situation kontraindiziert.<sup>71</sup> Im Rahmen dieses Konzepts muss der ASD bis zur zweiten Stufe (Comprehensive Stage 2) für etwa 4-5 Monate ohne Restriktion offen sein. Daher sind Re-Interventionen im Interstage 1 (Zeitraum zwischen der Norwood-Operation und der Anlage der oberen cavopulmonalen Anastomose/sog. bidirektionale Glenn-Operation oder Hemi-Fontan) gegebenenfalls auch elektiv notwendig.<sup>67,71</sup> Ist der ASD nach der Intervention sehr groß, ist in einigen Fällen notfallmäßig ein Banding der Pulmonalarterienäste notwendig, um einen pulmonalen „run off“ zu vermeiden.<sup>72</sup>

#### **8.3.4 Beatmung**

Soweit irgend möglich sollte eine Spontanatmung angestrebt und die Indikation zur Beatmung sehr streng gestellt werden. Eine Sauerstoffapplikation ist nur indiziert, wenn eine pulmonale parenchymatöse Erkrankung oder pulmonalvenöse Stauung, wie z.B. bei restriktivem ASD, vorliegt und sollte dann mit einer Zielsättigung ( $SpO_2$ ) von 75-85% appliziert werden. Ventilatorisch wird ein  $PaO_2$  von ca. 40 mmHg, und ein  $PaCO_2$  von 40 (-45) mmHg angestrebt. Eine generelle Erhöhung des  $FiO_2$  kann über einen Abfall des Lungenwiderstandes zur pulmonalen Überflutung und Verschlechterung der System- und Koronarperfusion führen und sollte daher dringend vermieden werden. Bei einer  $SvO_2 < 50 \%$  oder einer arteriovenösen Sauerstoffdifferenz von  $> 40 \%$  liegt differentialdiagnostisch eine pulmonale Überperfusion vor, und es müssen zusätzliche Maßnahmen zur Verbesserung der systemischen Perfusion getroffen werden. CAVE: Bei der Bewertung der  $SpO_2$  ist immer zu berücksichtigen, dass diese bei erhaltenem antegradem Fluss aus dem linken Ventrikel und antegrader Perfusion des Aortenbogens in der oberen Körperhälfte hochnormal sein kann und eine differentielle Sättigungsdifferenz zur unteren Körperhälfte in die Interpretation der Werte einbezogen werden muss.


#### **8.3.5 Hämoglobin/Hämatokrit**

Mit steigendem Verhältnis von pulmonaler zu systemischer Perfusion ( $Q_p:Q_s$ ) bei konstantem Hämoglobinwert verschlechtert sich das systemische Sauerstoffangebot.<sup>73,74</sup> Daher ist für eine optimale Sauerstoffversorgung ein Hb von 12-14 g/dl anzustreben.



**Abb. 2:** Präoperative Therapie zur Balancierung der Kreisläufe bei HLHS

HF = Herzfrequenz, SpO<sub>2</sub> = Sauerstoffsättigung transkutan, RR = Blutdruck, SvO<sub>2</sub> = zentralvenöse Sättigung, AVDO<sub>2</sub> = arteriovenöse Sauerstoffdifferenz, PaO<sub>2</sub> = Sauerstoffpartialdruck, PaCO<sub>2</sub> = arterieller Kohlendioxidpartialdruck, FiO<sub>2</sub> = Sauerstoff in der Einatemluft, PEEP: positiv endexpiratorischer Druck, ASD = Atriumseptumdefekt, PGE1 = Prostaglandin E1, HLHS = Hypoplastisches Linksherzsyndrom, Airvo = Gerät zur nasalen High flow Therapie/Beatmung

Empfehlung 4:	Leitlinie HLHS	 DGPK
<b>Präoperative Behandlung des Neugeborenen mit HLHS</b>		
Bei einem stabilen Neugeborenen mit HLHS soll kein zusätzlicher Sauerstoff verabreicht werden.		
Ein stabiles Neugeborenes mit HLHS soll nicht intubiert und beatmet werden.		
Zum Offenhalten des DA soll beim stabilen Neugeborenen die geringste wirksame Dosis PGE1 verwendet werden.		
Eine Ballonatrioseptostomie soll zur Dekompression des linken Vorhofs und bei unzureichender Mischung der parallelen Zirkulation vorgenommen werden.		
Ein bilaterales Pulmonalarterienbanding sollte bei pulmonaler Überzirkulation und weit offenem DA vorgenommen werden (Notfallmaßnahme).		

Inodilatoren wie Milrinon sollten zur Unterstützung der rechtsventrikulären Funktion eingesetzt werden und sind Katecholaminen vorzuziehen.	
Zur Minimierung des Sauerstoffverbrauchs können Alpha-2-Blocker zur Sedierung sowie Betablocker und Digoxin eingesetzt werden.	

## 8.4 Operative Therapie

**Therapieprinzip:** Ziel der organerhaltenden Therapie ist es, den rechten Ventrikel dauerhaft der Perfusion des systemischen Kreislaufs zuzuordnen. Hierzu müssen sowohl prätrikuspidal als auch posttrikuspidal stenosefreie Kommunikationen geschaffen werden. Im ersten Schritt der palliativen Kreislauftrennung (S1P) bedeutet dies:

- Nicht restriktive Kommunikation über das Vorhofseptum (Atrioseptektomie, ggf. Korrektur einer vorhandenen Lungenvenenfehlmündung)
- Zuordnung des RVOT/der Pulmonalklappe zur Aorta, Aortenbogenrekonstruktion mit adäquater Perfusion der Aorta mit ihren Kopf-Halsgefäßen und Koronarien
- Balancierte Perfusion der Lunge über einen systemico-pulmonalen Shunt zur ausreichenden Oxygenierung und adäquater Entwicklung der Lungengefäße mit gleichzeitiger Vermeidung einer Hyperperfusion mit konsekutiver Herzinsuffizienz

Das chirurgische Verfahren ist die Norwood-Operation, die in zwei Varianten zum Einsatz kommt.<sup>75–79</sup>

Darüber hinaus hat sich das Hybridverfahren (h-S1P) als Alternative entwickelt, bei dem neonatal auf eine Operation mit Herz-Lungen-Maschine verzichtet wird. Die Maßnahmen der ersten Stufe sind dabei:

- Sicherstellung einer nichtrestriktiven Kommunikation über das Vorhofseptum
- Sicherung der Systemperfusion über das Offenhalten des DA (mit oder ohne Stent)
- Balancierung der Lungenperfusion durch Anlage eines bilateralen Pulmonalarterienbandings

Die nächsten Schritte dienen der Kreislauftrennung und Umwandlung einer parallelen in eine serielle Zirkulation:

- Direkte Zuleitung des Blutes der oberen Hohlvene zur Pulmonalarterie (obere cavopulmonale Anastomose). Im Falle eines Hybridverfahrens wird diese gemeinsam

mit der Rekonstruktion der Aorta/des Aortenbogens vorgenommen (Comprehensive Stage 2)

- Direkte Zuleitung des Blutes der unteren Hohlvene und Lebervenen zur Pulmonalarterie (TCPC)

Für ausgewählte Patienten mit neonatal grenzwertig großem linken Ventrikel kommen Rekrutierungsverfahren für ein Wachstum des LV und zu einem späteren Zeitpunkt eventuell Konversionsoperationen mit Etablierung einer biventrikulären Zirkulation in Betracht.

Die verschiedenen Operationen sind der folgenden Übersicht zusammengefasst.

- Stufe 1
  - Norwood-Operation mit BT-Shunt
  - Norwood-Operation mit RV-PA-Shunt (Sano Modifikation)
  - Hybrid Prozedur
- Stufe 2
  - Obere cavopulmonale Anastomose (bidirektionale Glenn-OP/Hemi-Fontan)
  - Comprehensive Stage 2
- Stufe 3
  - Totale cavopulmonale Anastomose (TCPC/ Fontan-OP)
- Konversionsoperationen zu biventrikulärer Zirkulation bei HLHC
  - Obere cavopulmonale Anastomose plus systemico-pulmonaler Shunt (“Super-Glenn”)
  - Rekonstruktion Aorten/Mitralklappe
  - ASD-Verschluss

**Zeitpunkt:** Die erste organerhaltende Operation (Norwood-/Sano-Operation) sollte beim stabilen Neugeborenen zwischen dem 2. und 7. Lebenstag durchgeführt werden. Das Neugeborene sollte vom Geburtsstress erholt, Leber- und Nierenfunktion normalisiert sowie der pulmonale Gefäßwiderstand abgefallen sein. Ein zunehmender Anstieg der Herzfrequenz und Atemfrequenz können auf eine drohende Dekompensation hinweisen.<sup>80</sup>

#### **8.4.1 Palliative Kreislaufftrennung Stufe 1: Norwood-Operation mit modifiziertem Blalock-Taussig-Shunt**

Rekonstruktion Aorta/Aortenbogen: Wesentlicher Bestandteil der Operation ist die stenosefreie Rekonstruktion der Aorta und des Aortenbogens mit Bildung einer sogenannten „Neo-Aorta“. Zu den kritischsten Schritten zählt die Anastomosierung der hypoplastischen nativen Aorta mit dem proximalen Pulmonalarterienstamm. Bei Vorliegen einer Aortenisthmusstenose muss diese reseziert werden. Ebenso ist zur Prävention einer Re-

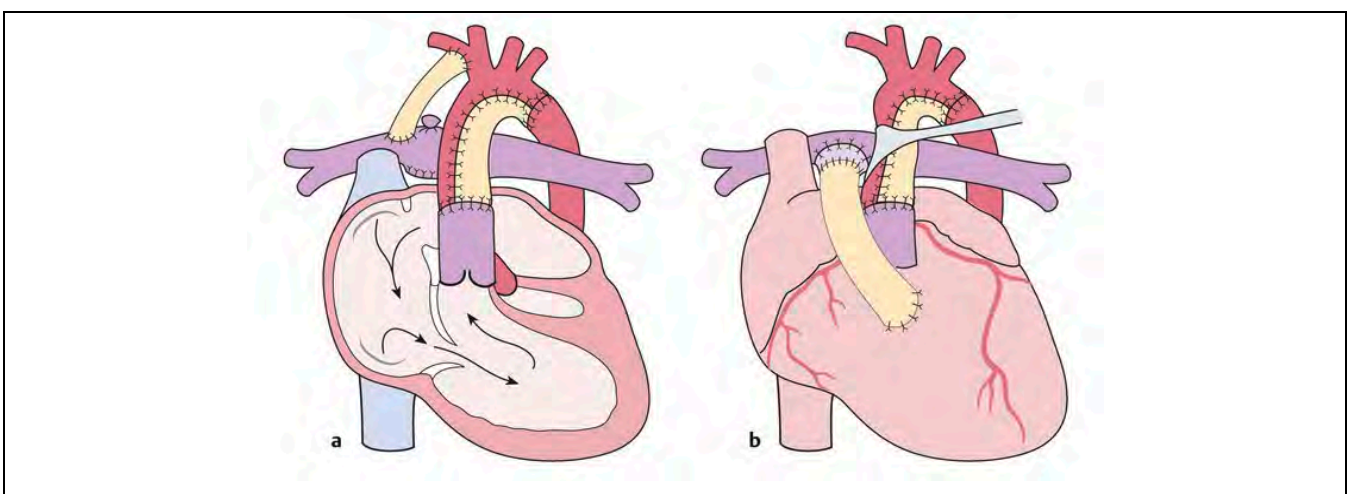
Stenosierung des Aortenisthmus die vollständige Resektion von Ductusgewebe eine wichtige Voraussetzung. Details zur chirurgischen Technik der Aortenrekonstruktion sind in **Anhang 3** dargestellt.

Systemico-pulmonaler Shunt: Für die Norwood-Operation hat sich der modifizierte Blalock-Taussig-Shunt etabliert. Ein PTFE-Gefäßinterponat zwischen dem Truncus brachiocephalicus und der rechten Pulmonalarterie erlaubt eine balancierte Lungenperfusion, wobei der Durchmesser und die Länge des Shunts sowie die Größe des Truncus brachiocephalicus das Ausmaß der pulmonalen Perfusion bestimmen. Shuntkomplikationen sind die häufigste Ursache der Interstage 1-Mortalität bei Patienten mit HLHS.<sup>81-85</sup> Weiterführende Details zum systemico-pulmonalen Shunt sind im **Anhang 4** zusammengefasst.

Rekonstruktion der Pulmonalarterie: Hinsichtlich der palliativen Kreislaufftrennung mittels TCPC sind gut entwickelte zentrale und periphere Pulmonalarterien ein wesentlicher Faktor. Zur Rekonstruktion der Neoaorta wird der Pulmonalarterienhauptstamm knapp unter der Bifurkation abgetrennt. Das distale Ende, d.h. die Öffnung an der PA-Bifurkation, wird meist per Direktnaht oder mit einem autologen Perikardpatch verschlossen. Der DA wird reseziert und pulmonalseitig verschlossen. Das höchste Risiko von Pulmonalarterienaststenosen entsteht, wenn beide Hauptäste diskonnektiert werden müssen.<sup>86</sup>

Atrioseptektomie: Bei Patienten mit klassischem HLHS ohne Option auf eine spätere biventrikuläre Korrektur wird das Vorhofseptum zur Gewährleistung eines stenosefreien Abflusses des pulmonalvenösen Blutes reseziert. Zur chirurgischen Technik siehe

## Anhang 5.



**Abb. 3:** Darstellung der verschiedenen Norwood-Operationsverfahren a: klassische Norwood-OP mit BT-Shunt, b: Sano Modifikation der Norwood-OP mit RV-PA-Shunt (aus Haas et al.<sup>4</sup>)

### 8.4.2 Palliative Kreislaufftrennung Stufe 1: Norwood-Operation mit RV-PA-Shunt

Bei dieser Operation wird anstelle des aortopulmonalen Shunts eine ca. 5- 6 mm messende Gefäßprothese zwischen dem Ausflusstrakt des RV und der Pulmonalarterie eingesetzt (nach dem japanischen Herzchirurgen Sunji Sano als Sano-Shunt bezeichnet). Das Material ist meist PTFE (teilweise ringverstärkt), aber auch kleine Homografts werden verwendet. Pulmonalseitig wird der Shunt meist zentral inseriert. Die übrigen chirurgischen Schritte (Aortenbogenrekonstruktion, Atriioseptektomie) entsprechen den in Kapitel 8.4.1 dargestellten Verfahren.

Vorteil des Sano-Shunts ist der höhere diastolische Druck in der Aorta durch Fehlen eines diastolischen „run off“, was die unmittelbare intensivmedizinische Betreuung erleichtert und relevant zur Verbesserung der Überlebensrate von Neugeborenen mit HLHS beigetragen hat.<sup>87-89</sup> Nachteilig ist, dass für die Anlage des Sano-Shunts eine Ventrikulotomie erforderlich ist, die später ggf. zu Rhythmusstörungen bzw. einer Beeinträchtigung der RV-Funktion führen kann.<sup>90-94</sup>

Die Größe der Shunts richtet sich nach der Anatomie, Physiologie bzw. der Größe des Kindes, wie in Tabelle 5 dargestellt. Die chirurgische Technik und Problematik des RV-PA-Shunts sind in **Anhang 6** zusammengefasst.

Tabelle 5: Richtwerte für die Auswahl der Shuntgröße im Rahmen der Norwood-/Sano-Operation

	BT-Shunt	RV-PA-Shunt
Körpergewicht < 2,5 kg	3 mm*	4 mm
Körpergewicht 2,5-4 kg	3,5 mm	5 - 6 mm
Körpergewicht 3,5-4 kg und bei hohem pulmonalem Widerstand	3,5 mm	6 mm

\*Alternativ: 3,5 mm Shunt mit chirurgischer Verringerung des Durchmessers durch Gefäß-Clips

### 8.4.3 Bewertung der Shuntmodifikationen

Die chirurgischen Datenbanken der europäischen und amerikanischen Fachgesellschaften geben aktuell eine operative Mortalität für die Norwood Operation zwischen 14,3 % (STS-Datenbank) und 22,9 % (ECHSA) an.<sup>52</sup>

Vergleichende Bewertungen zwischen der Verwendung eines BT-Shunts oder eines RV-PA-



Shunts wurden in zahlreichen Publikationen untersucht. Insbesondere die multizentrische prospektive randomisierte kontrollierte Studie „Single Ventricle Reconstruction Trial“<sup>76</sup> konnte zeigen, dass in den ersten 12 Lebensmonaten ein Überlebensvorteil für die Patienten nach RV-PA-Shunt besteht. Dieser Unterschied lässt sich nach dem ersten Lebensjahr im Verlauf aber nicht mehr nachweisen. Dies bestätigt sich auch in aktuellen Untersuchungen.<sup>95</sup> Für bestimmte Patientenpopulationen wurde ein Überlebensvorteil gesehen, wie beispielsweise für Frühgeborene mit Aortenklappenatresie, die einen Benefit nach RV-PA-Shunt aufwiesen. Das Wachstum der Pulmonalarterien ist bei Verwendung eines BT-Shunts etwas besser, die rechtsventrikuläre Funktion zeigt in der Langzeitbeobachtung keine Unterschiede zwischen den verschiedenen Shunts. Die Auswahl des Shunts wird letztendlich meist institutionell von der Präferenz des Herzchirurgen bestimmt.

Die Verwendung des BT-Shunts erlaubt die Anwendung einer postoperativen ECMO und eine einfachere medikamentöse Steuerung von Qp:Qs, ist jedoch z. B. bei Vorliegen einer Arteria lusoria nicht sinnvoll. Die Sterblichkeit im Interstage 1-Intervall ist für Patienten mit BT-Shunt im Vergleich höher. Der RV-PA-Shunt erleichtert in vielen Institutionen das perioperative Management, und ist insbesondere bei hohem Lungenwiderstand (restriktiver ASD, OP nach dem 14. Lebenstag) effektiver; jedoch treten bei diesem Verfahren im Verlauf häufiger interventionsbedürftige Stenosen auf.<sup>96</sup>

#### Kernaussage 5:

#### Leitlinie HLHS



#### HLHS – Palliative chirurgische Therapie (S1P)

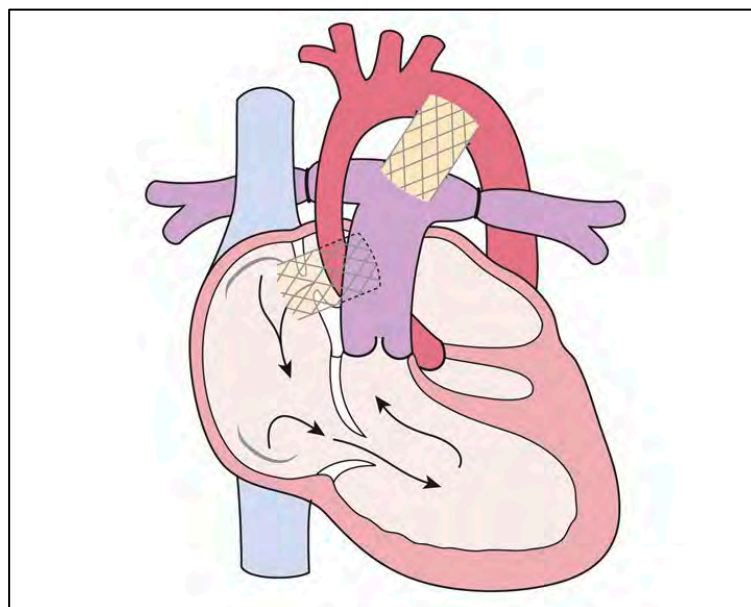
- Die organerhaltende chirurgische Versorgung erfolgt durch die Norwood-OP.
- Die pulmonale Perfusion im Rahmen der Norwood-OP wird über einen BT-Shunt oder einen RV-PA-Shunt (Sano-Modifikation) gewährleistet.
- Die Norwood-OP erfolgt idealerweise am Ende der ersten Lebenswoche.
- Jenseits der 2. Lebenswoche ist die Norwood-OP mit einem deutlich erhöhten Risiko behaftet.
- Während der Norwood-OP wird inzwischen regelhaft eine selektive Kopfperfusion über die Herz-Lungen-Maschine zur Protektion des Gehirns angewendet.
- Mit Verwendung des RV-PA-Shunts ist die Frühmortalität deutlich gesunken.
- Das langfristige Überleben ist nach beiden Shunt-Verfahren gleich.

#### 8.4.4 Hybrid-Therapie

Als Alternative zu den oben genannten Techniken der ersten Stufe der palliativen Kreislauftrennung (S1P) hat sich Anfang der 1990er Jahre die Hybrid-Therapie entwickelt. Diese wurde zunächst als Notfallbehandlung für Patienten eingesetzt, die nicht für die chirurgischen Standardverfahren geeignet waren. Zur damaligen Zeit war die Norwood-OP mit einer hohen Mortalität behaftet. Die Vermeidung dieser komplexen neonatalen Prozedur mit Verzicht auf einen kardiopulmonalen Bypass wird inzwischen weltweit bei Hochrisikopatienten angeboten (z.B. Frühgeborene < 2 kg, Z. n. kardiogenem Schock, andere Organversagen). Einzelne Zentren haben institutionell das Hybridkonzept (h-S1P) als primäres Verfahren der ersten Stufe etabliert.<sup>71,97-106</sup>

Bei diesem Vorgehen werden ein bilaterales Pulmonalarterienbanding zur Kontrolle des pulmonalen Blutflusses sowie eine Stent-Implantation zum Offenhalten des DA vorgenommen. Der ASD muss dabei ohne Restriktion sein und gegebenenfalls erweitert werden (Ballonatrioseptomie, Stentimplantation im interatrialen Septum).<sup>107</sup>

Inzwischen liegen erste Ergebnisse eines rein interventionellen Vorgehens vor, bei dem das chirurgische Pulmonalarterienbanding durch Implantation von fluss- und druckreduzierenden Implantaten in die Pulmonalarterienhauptäste zu einer rein interventionellen Prozedur weiterentwickelt wurde.<sup>108-111</sup>



**Abb. 4:** Schematische Darstellung der Palliation des HLHS mittels Hybrid-Therapie. Wesentliche Bestandteile sind ein bilaterales Banding zur Drosselung des pulmonalen Blutflusses, ein Stent im Ductus zur Sicherstellung der Körperperfusion sowie – wenn notwendig – ein Stent im ASD zur Schaffung einer nicht restriktiven Kommunikation zwischen linkem und rechtem Vorhof. (aus Haas et al.<sup>4</sup>)

Mit einer prozeduralen Mortalität von < 5 % eignet sich die Hybridtherapie auch für Hochrisikopatienten.<sup>71,103,112</sup> Das Überleben von Höchstisikopatienten nach h-S1P ist vergleichbar zum Überleben bei Standardisikopatienten nach Norwood-Operation.<sup>113–115</sup> Die unterschiedliche Komplexität der Patienten lässt endgültige Schlüsse zur bevorzugten Anwendung des einen oder anderen Verfahrens nicht zu.

#### **8.4.4.1. Atrioseptostomie**

Der freie Abstrom des pulmonalvenösen Blutes und damit Verhinderung einer pulmonalvaskulär-obstruktiven Erkrankung über ein nicht restriktives Foramen ovale ist wesentlich für die Langzeitprognose bei Patienten mit HLHS. Je nach Dicke und Beschaffenheit des interatrialen Septums kann eine klassische Ballonatrioseptostomie oder eine statische Ballondilatation des Septums erfolgen. Sehr restriktive Defekte erfordern die Implantation eines Stents, um insbesondere auch während des Interstage 1 eine zuverlässige Drainage des linken Vorhofs zu gewährleisten.<sup>67,69,70</sup> Im Rahmen der h-S1P ist die Atrioseptostomie die erste Maßnahme. Die Häufigkeit von sekundären Interventionen am interatrialen Septum während des Interstage 1 beträgt ca. 8 %, insbesondere bei einem dicken Vorhofseptum.<sup>71</sup>

#### **8.4.4.2. Bilaterales Pulmonalarterienbanding**



Die Drosselung des Blutflusses zur Pulmonalarterie durch chirurgische zirkuläre Bändelung beider Pulmonalarterienhauptäste erfolgt zeitlich vor der Stentimplantation in den DA und nach einer eventuellen Ballonatrioseptostomie. Hierdurch wird das Risiko einer intraoperativen Dislokation des Ductus-Stents reduziert und bei unrestriktivem ASD eine Stabilisierung der Kreislaufsituation mit Erhöhung der systemischen Zirkulation vor der Katheterintervention erzielt. Zur Technik und Dosierung des bilateralen Pulmonalarterienbandings und weiterführenden Informationen siehe **Anhang 7**.

Aufgrund von narbigen Verziehungen ist im Rahmen der Folgeoperation häufig eine Patcherweiterung der linksseitigen Pulmonalarterie erforderlich.<sup>116</sup>

#### **8.4.4.3. Stentimplantation in den Ductus arteriosus**

Prinzipiell kann der DA auch durch langfristige Administration von PgE1 als Dauerinfusion offengehalten werden,<sup>117</sup> die Stentimplantation ermöglicht allerdings eine Entlassung der Patienten aus stationärer Betreuung bis zur zweiten Stufe der palliativen Kreislaufftrennung. Die Stentimplantation in den DA im Rahmen des Hybrideingriffs (h-S1P) erfolgt im Idealfall

zeitlich nach der Erweiterung des ASD und Anlage des bilateralen Pulmonalarterienbandings. Die Platzierung des Stents erfolgt entweder transpulmonal gemeinsam mit dem chirurgischen Pulmonalarterienbanding am offenen Thorax durch direkte Punktion der Arteria pulmonalis<sup>112,118</sup> oder perkutan als elektiver getrennter Eingriff transvenös oder transarteriell über die Femoralgefäße.<sup>99,119,120</sup> Generell sollte der Durchmesser des Stents den Gefäßquerschnitt der descendierenden Aorta um 1-2 mm überschreiten um eine Migration zu verhindern.<sup>119</sup> Eine vollständige Abdeckung des DA durch eventuell mehrere Stents ist essentiell. Kritisch ist bei dem Hybridvorgehen (h-S1P) die Sicherung der retrograden Perfusion des Aortenbogens, insbesondere wenn kein antegrader Fluss über die Aortenklappe besteht. Daher haben sich Variationen des Hybridvorgehens mit einem reversen BT-Shunt entwickelt.<sup>121</sup> Hierbei wird ein BT-Shunt zwischen dem Pulmonalarterienhauptstamm und dem Truncus brachiocephalicus angelegt. Da die Flussrichtung von der Pulmonalarterie retrograd in den Aortenbogen erfolgt, hat sich der Begriff des reversen BT-Shunts etabliert. Im Bedarfsfall müssen zusätzlich Stents im Aortenisthmus platziert werden.<sup>71,119</sup> Etwa 10% der Patienten haben eine ungünstige Anatomie der Junktion zwischen DA und Aortenisthmus mit möglicher Kompromittierung der retrograden zerebralen und koronararteriellen Perfusion und eignen sich daher nicht für das Hybridverfahren oder benötigen eine zusätzliche Sicherung des retrograden Flusses in den Aortenbogen.<sup>122</sup> Zu wichtigen Details der Technik der Stentimplantation in den DA, Stentauswahl etc. siehe **Anhang 8**.

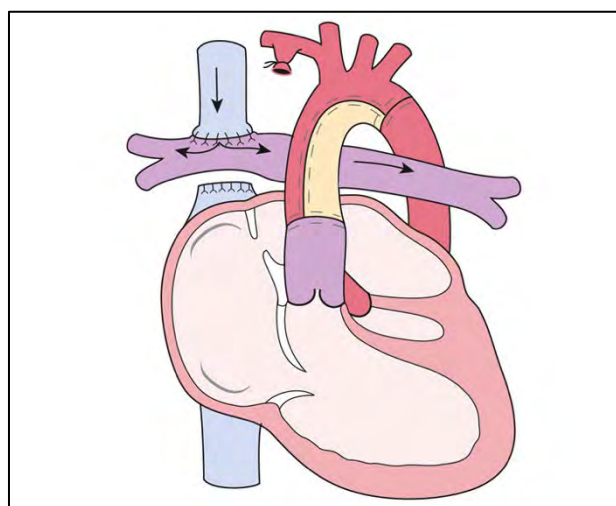
Kernaussage 6:	Leitlinie HLHS	
<b>HLHS – Hybrid-Stage 1 (h-S1P)</b>		
<ul style="list-style-type: none"> <li>- Die Hybrid-Palliation der ersten Stufe in der Behandlung des HLHS basiert auf einer seriellen Zirkulation mit nicht restriktivem ASD, einer Druck- und Flussreduktion in den Pulmonalarterien und einem weit offenen Ductus arteriosus (DA).</li> <li>- Die einzelnen Komponenten eignen sich auch als Notfalltherapie bei Kreislaufinstabilen Patienten mit HLHS: <ul style="list-style-type: none"> <li>- Atrioseptostomie/Stentimplantation bei restriktivem ASD</li> <li>- Ductusstenting bei stenotischem DA</li> <li>- Bilaterales Pulmonalarterienbanding bei großem ASD und</li> </ul> </li> </ul>		

### Lungenüberflutung (niedriger Rp)

- Die vollständige Abdeckung des DA mit einem oder mehreren Stents ist essentiell um Stenosen zu verhindern.
- Die retrograde Perfusion des Aortenbogens erfordert eine exakte morphologische Analyse der Junktion von DA und Aorta (echokardiographisch und angiographisch). Gegebenenfalls ist eine Ballondilatation des Isthmus oder die Implantation eines Stents in den Aortenisthmus notwendig.
- Das Ductusstenting kann perkutan oder transpulmonal am offenen Thorax erfolgen.
- Bei elektiven Patienten finden die Maßnahmen in der Reihenfolge: Atriostomie – Pulmonalarterienbanding – Ductusstenting statt.

#### 8.4.5 Palliative Kreislauffrennung Stufe 2: Obere cavopulmonale Anastomose (CPA)

Bei der zweiten Stufe der Palliation wird der Shunt entfernt und die obere Hohlvene mit der Pulmonalarterie verbunden. Der Shunt (BT-Shunt oder RV-PA-Shunt) wird ligiert und durchtrennt, eventuelle Engstellen im Bereich der ehemaligen Insertionsstellen müssen mittels Patchtechnik erweitert werden (siehe Abb. 5). Eine bedeutsame Trikuspidalinsuffizienz sollte zu diesem Zeitpunkt chirurgisch behandelt werden.<sup>123,124</sup>



**Abb. 5:** Obere cavopulmonale Anastomose bei HLHS (aus Haas et al.<sup>4</sup>)

Bei singulärer rechter oberer Hohlvene wird eine unilaterale, bidirektionale Anastomose hergestellt. Bei zusätzlicher linker oberer Hohlvene ohne Brückenvene erfolgt eine beidseitige – bilaterale – obere cavopulmonale Anastomose. Eine Besonderheit stellt die Situation einer fehlenden unteren Hohlvene mit Persistenz einer Kontinuität der Vena azygos/Vena hemiazygos dar. Für diese Patienten bedeutet die obere cavopulmonale Anastomose gleichsam eine fast vollständige Kreislaufftrennung mit Ausnahme der Lebervenen (sog. Kawashima-OP). Diese Patienten werden meist etwas später operiert.

Die Voraussetzungen für eine erfolgreiche Zirkulation über eine obere cavopulmonale Anastomose ist ein gut entwickeltes pulmonalarteriell Gefäßbett, ein unrestrictiver Abstrom des pulmonalvenösen Blutes, eine gute Ventrikelfunktion und eine nicht mehr als moderate Insuffizienz der Trikuspidalklappe. Der Zeitpunkt ist meist zwischen dem 4.-6. Lebensmonat. Sowohl die notwendige Diagnostik als auch die Kriterien, die vor einer oberen cavopulmonalen Anastomose erfüllt sein sollten, werden seit Jahren kontrovers diskutiert und in den einzelnen operativen Zentren unterschiedlich gehandhabt. In Abb. 6 werden Befundkonstellationen mit niedrigem bzw. erhöhtem Risiko für perioperative Komplikationen nach der oberen CPA gegenübergestellt.

	Niedriges Risiko	Risikodeterminanten	Erhöhtes Risiko
	3. - 6. Monat	Alter bei OP Gewicht	< 2 Monate < 4 kg
		Anatomie	bilaterale obere Hohlvenen fehlende untere Hohlvene
<b>Echo</b>	Qualitativ gute LV-Funktion: EF > 55 %	Ventrikelfunktion	systol. / diastol. LV-Dysfunktion: EF < 45 %;
	≤ geringe Insuffizienz	systemische AV-Klappe	≥ moderate Insuffizienz
	$v_{max} < 2,5 \text{ m/sec}$	subaortale Obstruktion (Typ II)	$v_{max} > 3 \text{ m/sec}$
	≤ geringe Insuffizienz	Semilunarklappen	≥ moderate Insuffizienz
	normale Dimensionen, keine Stenose laminarer Fluss, Defekt > 6 mm	Aortenbogen ASD	therapiepflichtige Stenose turbulenter Fluss, Defekt < 4 mm
<b>HK</b>	RVedP < 10 mmHg	Systemventrikel-Funktion	RVedP > 12 mmHg
	ausreichende Dimension ohne Stenosen	Anatomie PA-System	PA-Hypoplasie, -torsion, -stenosen
	total LLI > 150 mm <sup>2</sup> /m <sup>2</sup> Nakata-Index > 300 mm <sup>2</sup> /m <sup>2</sup> McGoon Index > 2	Pulmonalarterien Indices*	total LLI < 90 mm <sup>2</sup> /m <sup>2</sup> Nakata Index < 200 mm <sup>2</sup> /m <sup>2</sup> McGoon index < 1,8
	mPAP < 10 mmHg	Pulmonalarteriendruck	mPAP > 15mmHg
	PVR < 2 WE x m <sup>2</sup>	pulmonalvaskulärer Widerstand	PVR > 3 WE x m <sup>2</sup>
	kein signifikanter Kollateralfluss	Kollateralen	relevante AP-Kollateralen relevante VV-Kollateralen
<b>MRT</b>	≤ geringe Dysfunktion: EF > 55 %	Ventrikelfunktion	≥ moderate Dysfunktion: EF < 45 %
	≤ geringe Insuffizienz: RF < 20 %	systemische AV-Klappe	≥ moderate Insuffizienz
	ausreichende Dimension	Anatomie PA-System	PA-Hypoplasie, -stenosen
	kein signifikanter Kollateralfluss	Kollateralen	relevante AP-Kollateralen

**Abb. 6:** Parameter zur Abschätzung des perioperativen Risikos für eine obere CPA

Gegenübergestellt werden diagnostische Befunde, sowie Konstellationen von Alter, Gewicht und ggf. anatomische Besonderheiten, die für ein niedriges bzw. erhöhtes Risiko für perioperative Komplikationen bei der Anlage einer oberen CPA sprechen. Viele dieser Parameter sind bei ihrer Bestimmung abhängig von den Untersuchungsbedingungen (Sedierung / Narkose, Volumenstatus, Spontanatmung / Intubationsnarkose, Medikation), die bei der Bewertung berücksichtigt werden müssen.

CPA = cavopulmonale Anastomose, EF = Ejektionsfraktion, RF = Regurgitationsfraktion, PVR = Pulmonalvaskulärer Widerstand, WE = Wood Einheiten, mPAP = mittlerer Pulmonal-arteriendruck, LLI = Lower lobe Index, RVEDP = Enddiastolischer Ventrikeldruck im rechten Ventrikel, Vmax = maximale Geschwindigkeit, ASD = Vorhofseptumdefekt, LV = linker Ventrikel, PA = Pulmonalarterien, AV-Klappe: Atrioventrikuläre Klappe, VV = veno-venös, AP = aortapulmonal

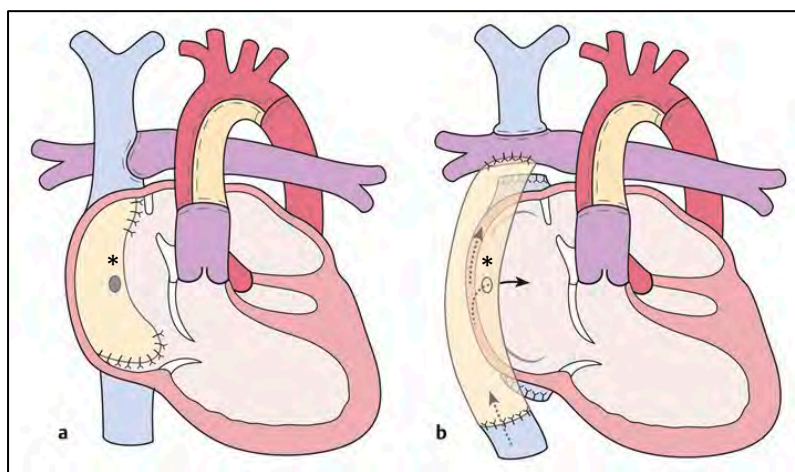
#### 8.4.6 Palliative Kreislaufftrennung nach initialer Hybrid-Therapie (Stufe 1 + Stufe 2): Aortenbogenrekonstruktion + obere cavopulmonale Anastomose (Comprehensive Stage 2)

Als 2. Schritt erfolgt nach dem Hybrideingriff (h-S1P) im Alter von ca. 3-6 Monaten eine Operation, welche die Norwood-OP mit der oberen cavopulmonalen Anastomose kombiniert

(sog. Comprehensive Stage 2), d.h. Schaffung einer Neo-Aorta und oberen cavopulmonalen Anastomose, Entfernen der eingelegten Stents, Resektion des Vorhofseptums sowie die Entfernung der bilateralen Bandings und ggf. die Rekonstruktion der Pulmonalarterien.<sup>101,120</sup>

#### 8.4.7 Palliative Kreislaufftrennung Stufe 3: Totale cavopulmonale Anastomose

Diese Operation entspricht einer Kreislaufftrennung nach dem Fontan-Prinzip in Form einer TCPC mittels extrakardialem oder intrakardialem Tunnel, ggf. mit Fenestration. Der Zeitpunkt ist meist das 2. bis 3. Lebensjahr. Präoperative Diagnostik, OP-Verfahren und der weitere klinische Verlauf nach TCPC werden in der separaten DGPK-Leitlinie „Univentrikuläres Herz – Kreislaufftrennung nach dem Fontan-Prinzip“ behandelt.



**Abb. 7:** Totale cavopulmonale Anastomose bei HLHS mit a: intrakardialem Tunnel, b: extrakardialem Conduit. Für beide Verfahren besteht die Möglichkeit der Anlage einer dekomprimierenden Kommunikation des Tunnels/des Conduits zum „pulmonalvenösen“ Vorhof im Sinne eines atrialen Überlaufs bzw. einer Fenestrierung(\*). (aus Haas et al.<sup>4</sup>)

#### 8.4.8 HLHC – primäre / sekundäre biventrikuläre Zirkulation

Patienten mit grenzwertiger Größe des LV (Borderline left ventricle, HLHC), bei denen als Neugeborene keine biventrikuläre Zirkulation etabliert werden kann, erreichen eventuell durch eine Hybridprozedur (h-S1P) als Überbrückungsverfahren oder andere Rekrutierungsmaßnahmen zu einem späteren Zeitpunkt doch noch eine Konversion zur korrigierende Kreislaufftrennung.<sup>71,125,126</sup>

In diese Patientengruppe fallen auch andere komplexe Vitien mit einer assoziierten Hypoplasie des LV bzw. der zugeordneten linksseitigen Herzstrukturen. Die Frage, ob eine biventrikuläre Zirkulation bei Patienten mit „borderline“ linkem Ventrikel langfristig ohne



diastolische Dysfunktion und postkapilläre pulmonale Hypertonie etabliert werden kann, ist nicht leicht zu beantworten.<sup>127,128</sup> Die Größe und Funktion der linksseitigen Herzstrukturen gehen in die Bewertung ebenso ein wie Funktionsparameter (siehe auch Tabelle 7).<sup>127,129,130</sup>

<b>Tabelle 7: Parameter zur Evaluierung einer biventrikulären Korrektur/Konversion bei HLHC</b>	
<b>Technik</b>	<b>Parameter (inklusive Z-Score)</b>
Echokardiographie	Morphologie des supra- und subvalvulären, valvulären und subvalvulären MK-Apparates, MV-Annulus Morphologie der Aortenklappentaschen, Raphe, Beweglichkeit, AV-Annulus LV-Ausflusstrakt LV-Länge, LVEDD, LVEDVi Endokardfibroelastose (EFE) Systolische Funktion: EF, FS, MAPSE Diastolische Funktion: MV-Einstrom, Gewebsdoppler, Pulmonalvenenabstrom
MRT	Systolische und diastolische Funktion LVEDVi, EFE
Herzkatheteruntersuchung	LVEDP, LAP, PAP

#### **8.4.8.1. Rekrutierung des LV (primär biventrikuläre Zirkulation)**

Entsprechend der Anatomie und Morphologie werden einerseits Aorten- und Mitralklappe, andererseits auch die EFE bzw. der ASD im Rahmen der Rekrutierungsoperationen adressiert.<sup>131</sup>

##### **8.4.8.1.1. Fetale Interventionen zur LV-Rekrutierung**

Die fetale Ballondilatation einer kritischen Aortenklappenstenose ist eventuell eine Möglichkeit, der Entwicklung einer univentrikulären Zirkulation entgegenzuwirken. Der Effekt dieser Maßnahme in Bezug auf eine spätere biventrikuläre Zirkulation ist aber trotz erfolgreicher Intervention im Einzelfall nicht vorhersehbar (siehe auch Kapitel 8.2).

Die maternale Hyperoxygenierung bewirkt durch Freisetzung von endothelalem NO und

Prostazyklin eine pulmonale Vasodilatation mit konsekutiv erhöhter Lungenperfusion. Ein nachgewiesener Effekt ist erst für die Spätschwangerschaft (nach SSW 31) zu erwarten. Die erfolgreiche Stimulation eines Wachstums des LV über eine erhöhte Vorlast wurde in einigen Studien beschrieben<sup>132-135</sup>, wird jedoch weiterhin kontrovers diskutiert.<sup>136-138</sup> Ein reproduzierbares Therapiekonzept lässt sich hieraus bisher nicht ableiten.

#### **8.4.8.1.2. Aortenklappe**

Die Aortenklappe bei HLHC ist meist bikuspid oder unikuspid, hier kommt eine Kommissurotomie oder – falls primär neonatal indiziert – eine Ross-Operation in Frage. Mit guten Ergebnissen kann die Aortenklappe nach initialer DKS-Anastomose im späteren Säuglingsalter mittels DKS-„Take down“ und Ross-OP für die biventrikuläre Korrektur rekrutiert werden.<sup>131,139</sup>

#### **8.4.8.1.3. Mitralklappe**

Obstruktionen des Einstroms über die Mitralklappe können supralvalvulär, valvulär oder subvalvulär sein. Folgende Operationstechniken<sup>140,141</sup> tragen im Rahmen einer Korrektur- oder Konversionsoperation zur Reduktion der Stenose bei:

- Supramitrale Membran: Resektion des fibrösen Gewebes zur Beseitigung der Restriktion des MV-Annulus und oder der MV-Segel
- Mitralklappenstenose (Fusion der Kommissuren, EFE der MV-Segel und -Chordae): Kommissurotomie, Resektion der EFE, Inzisionen des MV-Annulus (nur selten notwendig)
- Subvalvuläre Mitralklappenstenose (Fusion der Papillarmuskeln, teilweise mit der LV-Hinterwand, singulärer Papillarmuskel, verdickte und verkürzte Chordae): Spaltung der Papillarmuskeln und Teilung/Trennung der Chordae.

#### **8.4.8.1.4. Endokardfibroelastose des LV**

Bei ausgeprägter EFE, die sowohl echokardiographisch als auch im MRT gut dargestellt werden kann, besteht trotz großem Ventrikel (LVEDVi) eine diastolische Dysfunktion, die langfristig zur pulmonalen Hypertension und eingeschränkten Gesamtprognose beiträgt. Hier ist zur Rehabilitation des LV eine großzügige Resektion der EFE notwendig, die eventuell mehrfach erfolgen muss. Durch eine subendokardiale Beteiligung am fibrotischen Umbau kann dennoch eine diastolische Dysfunktion bestehen bleiben.<sup>6,41</sup>

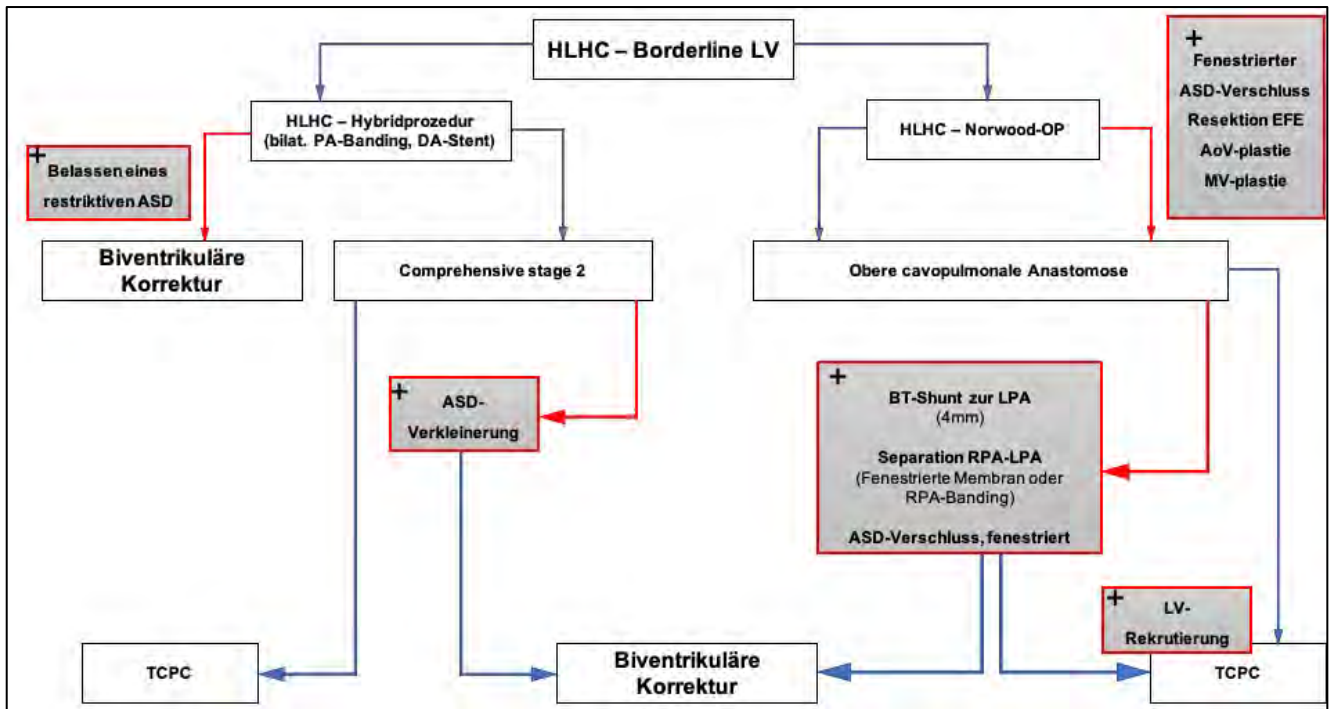
#### 8.4.8.2. Rekrutierung des LV (Konversion von univentrikulärer zu biventrikulärer Zirkulation)

Bei grenzwertig großen Linksherzabschnitten kann durch entsprechende Stimulation ein Wachstum erzielt werden. Hierfür hat sich in den letzten Jahren ein Konzept zur stufenweisen Rekrutierung des LV nach primär univentrikulärer Palliation entwickelt.<sup>41,125,131,142-144</sup> Dieses baut auf den folgenden pathophysiologischen Überlegungen auf:

- Chirurgische Rehabilitationsmaßnahmen der Aorten- und Mitralklappe sowie EFE – Resektion wie oben dargestellt.
- Erhöhung des Volumenangebots (Preload) für den LV durch
  - 1) Erhöhung des pulmonalen Blutflusses (systemicopulmonaler Shunt, RV-PA-Shunt) additiv zur oberen cavopulmonalen Anastomose (sog. „Super Glenn“)
  - 2) Erhöhung der Vorlast für den linken Ventrikel durch Restriktion des interatrialen Septums (ASD)

Die chirurgischen Rehabilitationsmaßnahmen sowie die Verkleinerung des ASD werden in der Regel im Rahmen der Norwood-OP vorgenommen. Der additive Shunt wird im Rahmen der zweiten Stufe der Kreislaufftrennung angelegt oder im Interstage. Dabei wird zwischen der meist rechtsseitigen oberen cavopulmonalen Anastomose und dem meist zur linken Pulmonalarterie platzierten Shunt eine Trennung vorgenommen (separierende Membran oder Ligatur) um keinen konkurrierenden Fluss zu erzeugen. Grundsätzlich sind Maßnahmen zur Rekrutierung des LV mit anschließender Konversion zur biventrikulären Zirkulation auch noch bei oder nach TCPC möglich.<sup>145</sup>

Auch bei Hybridprozeduren als Bridging-Verfahren zur primär biventrikulären Korrektur kann ein Wachstum des LV nachgewiesen werden.<sup>146</sup> Das Überleben ist mit 82-93 % sehr gut.<sup>147,148</sup> Abbildung 8 fasst die Maßnahmen und die zeitliche Abfolge nach primär palliativer Versorgung zusammen.



**Abb. 8:** Therapieoptionen zur Rekrutierung des linken Ventrikels (LV) beim HLHC

HLHC = Hypoplastischer Linksherzkomplex, ASD = Vorhofseptumdefekt, EFE = Endokardfibroelastose, LV = linker Ventrikel, TCPC = Totale cavopulmonale Anastomose, PA = Pulmonalarterie, DA = Ductus arteriosus, BT-Shunt = Blalock-Taussig-Shunt, RPA = rechte Pulmonalarterie, LPA = linke Pulmonalarterie, AoV = Aortenklappe, MV = Mitralklappe

#### 8.4.9 Herztransplantation

Wegen extremer Knappheit von Spenderorganen wird die Herztransplantation bei Neugeborenen nicht primär angeboten. In der Regel wird diese Option nur als Alternative bei unzureichender Pumpleistung des RV oder bei Versagen der Fontanzirkulation indiziert. Die Mehrheit der Transplantationen ist bereits nach der Glenn-OP notwendig,<sup>149</sup> VAD-Implantationen kombiniert mit dem Hybridverfahren als Überbrückung zur HTX sind beschrieben.<sup>150</sup>

Immunologische Aspekte mit Sensibilisierung und hohen Titern von Panel reactive antibodies (PRAS) aufgrund der zahlreichen Voroperationen können die Wartezeit deutlich verlängern. Die Mortalität nach einer Transplantation variiert je nach Zentrum und ist vergleichbar mit einer Transplantation bei anderen Herzfehlern. Das 5-Jahres-Überleben wird mit 80-100% angegeben; dies gilt auch für Patienten mit einem Hybridverfahren als Bridging zur HTX.<sup>149,151-153</sup> Zur weiteren Therapie nach HTX sowie Sekundärarbiditäten wie Abstoßung und PTLD – siehe DGPK-Leitlinie „Herztransplantation“.

## 9. Postoperatives Management

### 9.1 Postoperatives Management nach Norwood-OP

Die frühe postoperative Phase stellt die kritischste Zeit nach der Norwood-OP dar und hat eine Mortalität von ca. 15 % (8,3-25 %).<sup>154</sup> Der Balancierung von pulmonaler und systemischer Perfusion (Qp:Qs) durch Beeinflussung der Widerstände im Lungen- und Systemkreislauf kommt im Management die größte Bedeutung zu. Das hämodynamische Standardmonitoring umfasst:

- EKG
- Direkte arterielle Druckmessung
- ZVD und SVO<sub>2</sub> über einen ZVK in der oberen Hohlvene
- Endexpiratorisches CO<sub>2</sub>
- SpO<sub>2</sub>
- Temperaturmessung zentral und peripher

#### 9.1.1 Balancierung von pulmonaler und systemischer Perfusion

Die Abschätzung von Qp und Qs erfolgt durch die Bestimmung der arteriellen Sättigung, der SvO<sub>2</sub> aus dem zentralen Venenkatheter und der angenommenen pulmonalvenösen Sättigung von 99 %. Bei einer SaO<sub>2</sub> von 75-85 % (entspricht einem PaO<sub>2</sub> von ca. 40-45 mmHg) darf ein Verhältnis von Qp:Qs von etwa 1 angenommen werden, wenn die SvO<sub>2</sub> 55-60 % beträgt, was das ideale Ziel wäre. Die alleinige Steuerung mit der Sättigung (SpO<sub>2</sub>) ist jedoch nicht adäquat, insbesondere, wenn sich der periphere Widerstand plötzlich ändert. Wichtigster Parameter zur Bewertung des Sauerstoffangebots und -verbrauchs ist die SvO<sub>2</sub>, die spätestens ab einem Wert von 30-40 % ein Indikator für ein reduziertes Herzzeitvolumen ist und eine Änderung des Therapieregimes erfordert.<sup>155-157</sup> Die serielle Messung des Laktats als Indikator für ein unzureichendes Sauerstoffangebot ergänzt die Bestimmung der SvO<sub>2</sub>.

#### Mögliche Ursachen einer Imbalance mit Lungenüberflutung (erhöhtes Qp):

##### 1) Hoher systemischer Widerstand (SVR)

Vasokonstriktive Medikamente, Fieber, Schmerzen, Volumenmangel (auch durch Diuretika induziert), Azidose, residuelle Obstruktion der rekonstruierten Aorta

##### 2) Niedriger pulmonaler Widerstand (PVR)

Die Erhöhung des pulmonalen Widerstands kann durch eine permissive moderate Hyperkapnie erzielt werden, sollte jedoch nie als alleinige Maßnahme und auf Kosten einer alveolären Hypoventilation angeboten werden

Klinisch lässt sich nach Norwood-OP mit BT-Shunt die pulmonale Überperfusion aus der

hohen Pulsamplitude mit diastolischem „run off“ in die Lunge, der hohen SpO<sub>2</sub> und konsekutiv niedrigem Blutdruck ableiten.

Die Absenkung des systemischen Widerstands wird durch Temperaturmanagement mit Aufwärmen der Peripherie, Analgesie und Antipyrese, Volumenzufuhr und medikamentös mit Milrinon (ggf. Natriumnitroprussid) erreicht. Bei Patienten mit BT-Shunt und niedrigem diastolischem Blutdruck ist gegebenenfalls Noradrenalin für einen ausreichenden koronaren Perfusionsdruck notwendig. Katecholamine sollten aufgrund der peripheren Widerstandserhöhung und hohen Herzfrequenzen zumindest in höherer Dosierung vermieden werden.

#### Mögliche Ursachen einer Imbalance mit pulmonaler Minderperfusion (erniedrigtes Qp):

##### 1) Hoher pulmonaler Widerstand (PVR)

Atelektasen, Pneumothorax, Pleuraerguss, Tubusobstruktion/-fehlage

##### 2) Shuntobstruktion

Shuntthrombose, „Kinking“ des Shunts

Eine Shuntobstruktion führt zur lebensbedrohlichen Untersättigung und Kreislaufversagen. Akute Maßnahmen sind: FiO<sub>2</sub>-Erhöhung, Antikoagulation (Heparin), Anhebung des systemischen Perfusionsdrucks, Senkung des Sauerstoffverbrauchs sowie Katheterinterventionen (Ballonangioplastie, Stentimplantation) oder eine chirurgische Revision des Shunts.

### **9.1.2 Beatmung / Sekundärer Sternumverschluss**

Die Dauer der Beatmung nach Norwood-OP beträgt in der Regel 7-10 Tage, kann jedoch individuell auch deutlich kürzer sein. Re-Intubationen sind bei 16 % der Patienten notwendig, vielfach werden noninvasive Beatmungsformen angewendet.<sup>158</sup> Eine längere Beatmungsdauer weist meist auf ein kardiales hämodynamisches Problem oder eine Zwerchfellparese hin. Der sekundäre Thoraxverschluss wird in bis zu 78 % der Fälle angewendet, um einem LCO vorzubeugen.<sup>159,160</sup>

### **9.1.3 ECMO**

Ist das Weaning vom kardiopulmonalen Bypass nach der OP nur unter hohem Aufwand an Katecholaminen möglich oder lässt sich keine adäquate Oxygenierung erzielen, kann eine veno-arterielle ECMO Anwendung finden. Gleiches gilt für den Fall eines postoperativen LCO. Im Vergleich zu anderen Operationen angeborener Herzfehler ist die Inzidenz im Mittel mit 17

% in den USA recht hoch,<sup>161</sup> in Europa wird die ECMO seltener eingesetzt. Da die Notwendigkeit einer ECMO-Implantation die Gesamtprognose für die Patientengruppe mit HLHS zusätzlich einschränkt, ist deren Einsatz sorgfältig abzuwägen.

## **9.2 Perioperatives Management nach Hybrid Stufe 1 (h-S1P)**

Die präoperative Stabilisierung des Neugeborenen mit HLHS gilt in gleichem Maße für die Hybridprozedur wie für die Norwood-OP. Während die Ballonatrioseptostomie und die Stentimplantation in den DA in Analgosedierung vorgenommen werden können<sup>99,120</sup>, ist derzeit für das bilaterale Pulmonalarterienbanding überwiegend der operative Weg vorgesehen.

Primär instabile Patienten, die im Rahmen eines h-s1P eine ECMO benötigen, haben laut dem ELSO-Register eine ungünstige Prognose mit einer Überlebensrate von 16 %.<sup>162</sup>

Die anästhesiologische Betreuung für das pulmonalarterielle Banding sowie gegebenenfalls auch für das Ductusstenting, falls dieses in Allgemeinnarkose erfolgt, ist auf die möglichst geringe Veränderung der Hämodynamik des präoperativ stabilen Patienten ausgerichtet. Der Verzicht auf eine Hyperoxygenierung und das Respektieren der für den Herzfehler des Patienten angemessenen Sauerstoffsättigungs- und Blutdruckwerte sind die Basis für eine erfolgreiche Banding-Operation. Kurz wirksame Narkotika oder eine Neuroleptanalgesie, die eine rasche Extubation erlauben, werden bevorzugt. Mit Anlage des Pulmonalarterienbandings (Reduktion von Qp) kommt es meist ohne weitere Maßnahmen zum Blutdruckanstieg, so dass auf Katecholamine verzichtet werden kann.

Für die weitere intensivmedizinische Therapie gelten die gleichen Vorgaben im Sinne der frühen Extubation; bis dahin sollen die oben genannten Zielparameter der Ventilation (Vermeiden einer Überbeatmung) und Perfusion (koronarer Perfusionsdruck) beachtet werden. Im Gegensatz zur Norwood-OP sind Inflammationsreaktionen mit Capillary leak selten. Die Balance von Qp:Qs hat auch hier oberste Priorität. Die Verwendung von Clonidin oder Dexmedetomidin sowie Milrinon erlaubt eine gute Kontrolle der Herzfrequenz und einen niedrigen Systemwiderstand.<sup>52</sup>

## **9.3 Postoperatives Management nach oberer cavopulmonaler Anastomose (S2P) sowie Comprehensive Stage 2**

Das Weaning vom kardiopulmonalen Bypass bedarf meist einer Kombination aus einem Inodilatator (Milrinon) und Noradrenalin.<sup>71,163</sup> Ein primärer Verschluss des Thorax ist angestrebt und meist möglich. Ziel des postoperativen Managements ist eine frühe Extubation und Nachlastsenkung des pulmonalen und systemischen Kreislaufs mit Reduktion des

Sauerstoffverbrauchs.<sup>164</sup> In Tabelle 8 sind die wesentlichen frühpostoperativen Maßnahmen zusammengestellt.

Die anschließende orale Herzinsuffizienzmedikation sowie Antikoagulation entsprechen dem Konzept nach Norwood-OP wie oben beschrieben.

<b>Tabelle 8: Postoperative Maßnahmen nach Comprehensive Stage 2 / oberer cavopulmonaler Anastomose (S2P)</b>	
<b>Ziele</b>	<b>Konkrete Umsetzung</b>
Senkung Rp:Rs, PAP:SAP	<u>Beatmung:</u> <u>SIMV-Beatmung:</u> niedrigfrequent (16/min) <u>Anti-atelektatisch:</u> (Tidalvolumen 10-12 ml/kg) <u>MAP:</u> < 10 cmH <sub>2</sub> O <u>NO:</u> 10-20 ppm <u>Frühe Extubation über noninvasive Beatmung</u>
Senkung Transpulmonaler Gradient (PAP <sub>mean</sub> -RAP <sub>mean</sub> )	<u>NO:</u> 10-20 ppm <u>Prostanoide:</u> (Epoprostenol, Iloprost)
Senkung SVR Senkung VO <sub>2</sub> Optimierung DO <sub>2</sub>	Milrinon Levosimendan Sedierung, Antipyrese, effektives Schmerzmanagement
Senkung der Herzfrequenz Senkung VO <sub>2</sub>	β-1 selektive Betablocker Alpha 2-Agonisten: Clonidin Digoxin
Stenosefreier Abstrom zu den Pulmonalarterien	Exit-Angiographie postoperativ erwägen Ggf. Stentimplantation
Flüssigkeitsmanagement Balance ventrikuläre Vorlast / Lungenperfusion	Ausreichende Vorlast für die cavopulmonale (Glenn)-zirkulation <u>Diuretika:</u> kontinuierlich ggf. kombiniert mit Theophyllin
Adäquater myokardialer und renaler Perfusionsdruck bei Vasoplegie	Noradrenalin

S2P = Stufe 2 der Palliation, Rp = Lungenwiderstand, Rs = Systemwiderstand, PAP<sub>mean</sub> = mittlerer Pulmonalarteriendruck, SAP = Systemarterieller Druck, RAP<sub>mean</sub> = Vorhofmitteldruck, SVR = Systemischer Widerstand, VO<sub>2</sub> = Sauerstoffverbrauch, DO<sub>2</sub> = Sauerstoffangebot, MAP = Beatmungsmitteldruck, NO = Stickstoffmonoxid



## 9.4 Perioperatives Neuromonitoring

### 9.4.1 Schädelsonographie

Bei allen Neugeborenen mit HLHS sollte postnatal, vor und nach der Herzoperation eine Schädelsonographie durchgeführt werden, um Pathologien möglichst frühzeitig zu erkennen.

Wesentliche zu erhebende Befunde sind:

- Fehlbildungen (z.B. Balkenagenesie)
- Hirnreifung in Bezug auf das Gestationsalter
- Auffälligkeiten der weißen Substanz (Leukomalazie)
- Intrakranielle Blutungen
- Ventrikelindizes

### 9.4.2 Nahinfrarotspektroskopie (NIRS)

Bei allen kardiochirurgischen Eingriffen komplexer Herzfehler sollte ein kontinuierliches NIRS-Monitoring perioperativ eingesetzt werden. Mithilfe dieser Technik lässt sich die zerebrale ( $ScO_2$ ) und somatische ( $StO_2$ ) Gewebe-Sauerstoffsättigung durch physikalische Analysetechnik, die auf dem Lambert-Beerschen Gesetz beruht, bestimmen.<sup>165</sup> Hierbei darf der NIRS-Wert nie isoliert betrachtet werden. Alle anderen Kreislaufvariablen wie MAP,  $CO_2$ , Hämoglobin etc. müssen optimiert sein.

Bei zyanotischen Vitien wie dem HLHS ist der NIRS-Wert in Relation zur arteriellen Sättigung zu sehen, da die zerebrale Hämodynamik maßgeblich von dem Vitium abhängig ist.<sup>42</sup> Bei gesunden Kindern werden Mittelwerte von 64 % +/- 5 % bzw. 68 % +/- 10 % als Normwerte angegeben. Eine Seitendifferenz von bis zu 10 % ist physiologisch oder kann messtechnisch bedingt sein.<sup>166</sup> Die Bestimmung eines kritischen  $ScO_2$ -Wertes hängt von der Festlegung eines hypoxisch-ischämischen Schwellenwerts ab, bei dessen Unterschreitung eine anhaltende Hypoxie und/oder Ischämie zu neurophysiologischen Beeinträchtigungen, zerebralen Stoffwechselstörungen und irreversiblen morphologischen Schäden führen kann. Es existieren jedoch keine pädiatrischen Schwellenwerte für zerebrale Hypoxie/Ischämie. Intraoperativ gilt: Spätestens bei einem Abfall unter 45 % sind Maßnahmen notwendig, um die Gewebssättigung zu verbessern.<sup>167</sup>

### 9.4.3 Amplitudenintegriertes EEG (aEEG)

Da im Rahmen von größeren herzchirurgischen Eingriffen bei Kindern mit komplexen Herzfehlern (insbesondere HLHS, d-TGA, Aortenbogenobstruktionen) die Inzidenz von postoperativen Krampfanfällen erhöht ist, und bei 20 % der Patienten mit kontinuierlichem

EEG-Monitoring nachgewiesen werden konnte, hilft das aEEG, insbesondere bei relaxierten und sedierten Patienten, Krampfanfälle zu erkennen.<sup>168</sup> Perioperative Krampfanfälle treten bei 30 % der Patienten mit Herzfehlern auf, von denen nur ein Viertel ein klinisches Korrelat hat. Eine länger als 30 Stunden andauernde aEEG-Erholung ist mit einer erhöhten Sterblichkeit und einem schlechteren neurologischen Ergebnis korreliert.<sup>169</sup> Eine aEEG-Ableitung bis zu 72 Stunden postoperativ kann empfohlen werden.

#### 9.4.4 Biomarker

Protein S-100 beta: Das astrogliale Protein S-100 beta ist ein etablierter biochemischer Marker für ZNS-Verletzungen bei Neugeborenen nach hypoxisch-ischämischer Enzephalopathie.<sup>170</sup> Erhöhte Werte des S-100-Proteins lassen sich auch nach herzchirurgischen Eingriffen mit kardiopulmonalem Bypass bei Kindern u. a. im Serum nachweisen. Kritische Schwellenwerte liegen nicht vor. Starke postoperative Abweichungen von der Norm können das Bewusstsein für eine engmaschige Überwachung schärfen.<sup>171</sup>

Neuronen-spezifische Enolase (NSE): Der NSE-Serumspiegel ist ein signifikanter Prädiktor für ein negatives neurologisches Outcome und das Ausmaß einer zerebralen Schädigung, insbesondere nach einer Herzoperation.<sup>172</sup>

### 10. Verlauf und Prognose

Die Überlebensraten von kritisch kranken Neugeborenen mit HLHS nach Norwood OP sind durch verbesserte Pränataldiagnostik, Versorgung im Perinatalzentrum und Optimierung intensivmedizinischer Maßnahmen deutlich angestiegen und erreichen in Europa mittlerweile Raten von 79 % (ECHSA).<sup>57,103,173-175</sup> Die langfristige Prognose der Patienten ist noch nicht vollständig absehbar. 15% der Patienten entwickeln im Verlauf eine Herzinsuffizienz.<sup>176</sup> Die 5-Jahres-Überlebensrate beträgt in bereits publizierten Serien 50-80 %, die 10 Jahres-Überlebensrate ca. 50-70 %, wobei dies im Wesentlichen auf die Reduktion der Mortalität im Interstage 1 von 23 auf 8 % und veränderte OP-Techniken zurückzuführen ist.<sup>177-182</sup>

Diese Patientengruppe ist jedoch einem erhöhten Risiko für Entwicklungsdefizite in Motorik, Sprache, Kognition und den exekutiven Funktionen ausgesetzt.<sup>183-187</sup>

Die Mortalität des h-S1P mit der in Columbus entwickelten transpulmonalen Stentimplantation in den DA am offenem Thorax liegt bei 5-25 %<sup>115,188</sup>, für die in Gießen entwickelte Technik mit perkutanem Ductusstenting ist die prozedurale Mortalität des h-S1P 2,2 %.<sup>119</sup>

Die fortbestehende serielle Zirkulation bei Anwendung des Hybridverfahrens mit retrograder Hirnperfusion zeigt zwar niedrigere Dopplergeschwindigkeiten in der transkraniellen

Doppleruntersuchung, jedoch einen erhöhten Pulsatilitätsindex in der Arteria cerebri media; diese Befunde korrelieren nicht mit einer Einschränkung der kognitiven und motorischen Entwicklung im Säuglingsalter.<sup>189</sup>

Das Hybrid-Verfahren kann sowohl als Vorbereitung für die weitere Behandlung nach dem Fontan-Prinzip oder zur Überbrückung bis zur Herztransplantation dienen. Darüber hinaus kann es bei grenzwertig großem linkem Ventrikel als Zwischenschritt gewählt werden, um nach dem Neugeborenenalter noch eine biventrikuläre Korrektur zu ermöglichen.<sup>99,102,107,120,190</sup>

## 10.1 Ambulante Nachsorge

### 10.1.1 Interstage 1

Auch wenn die Mortalität nach Norwood Operation oder Hybrid-Therapie (h-S1P) innerhalb der letzten 20 Jahre deutlich gesunken ist, besteht weiterhin eine relevante Interstage-Mortalität (6-13 %) bis zum nächsten Operationsschritt.<sup>173,191,192</sup> Risikofaktoren für Mortalität im Interstage sind <sup>173,193</sup>:

- Niedriges Geburtsgewicht (< 2,5 kg)
- Restriktion des ASD
- Extrakardiale Fehlbildungen
- AV-Klappeninsuffizienz
- Funktionseinschränkung des Systemventrikels

Aufgrund der weiterhin bestehenden parallelen Zirkulation können residuelle Obstruktionen des ASD sowie eine Stenosierung des Aortenisthmus, des BT-Shunts oder des RV-PA-Shunts zur akuten Verschlechterung während des Interstage 1 beitragen.

Die „ideale“ arterielle Sauerstoffsättigung liegt zwischen 75 und 85 %. Höhere Sättigungen sprechen für eine Lungenüberflutung, niedrigere Werte für eine verminderte Lungenperfusion (z.B. Shunt-Stenose, „Herauswachsen“ aus dem Shunt). Nach primärem Hybridverfahren (h-S1P) ist echokardiographisch insbesondere der Gradient und das Flussmuster (diastolische Ausziehung) über die PA-Bändchen, der Fluss über den Ductusstent (Ausschluss Restenose) im Verlauf und ein nicht-restriktiver Fluss über den ASD und den Aortenbogen zu beachten, ebenso die Funktion des RV und eine Trikuspidalinsuffizienz.<sup>194</sup> Etwa ein Drittel der Patienten mit HLHS nach Norwood-OP hat eine Dysfunktion des RV (RV-EF <44 % oder RV-FAC < 35 %) und zusammen mit anderen Risikofaktoren ein hohes Risiko, im Interstage 1 zu versterben.<sup>195</sup> Die Interstage 1- Mortalität ist in beiden Gruppen (Norwood/Sano-OP und Hybrid Stage 1) gleich.<sup>115,196</sup>

## Home Monitoring Programm

Durch Etablierung von Interstage Home-Monitoring-Programmen konnte die Interstage-1-Mortalität deutlich gesenkt werden.<sup>197-200</sup>

Die Heimüberwachung gibt wertvolle Informationen über Trinkverhalten, Wachstum und Ausgewogenheit der kardiopulmonalen Hämodynamik und beinhaltet die Dokumentation von:

- Gewicht
- Nahrungsaufnahme
- Herzfrequenz
- Sauerstoffsättigung

Die Art der Heimüberwachung wird in den Zentren unterschiedlich gehandhabt und variiert zwischen Monitorüberwachung oder situativer SpO<sub>2</sub>-Messung bzw. klinischer Beurteilung und bewusstem Verzicht auf ein Geräte-Monitoring zu Hause, um das Alltagsleben zu erleichtern und größtmögliche Normalität zu schaffen. Zusätzlich erhalten die Eltern eine Reanimationsschulung und werden einmal pro Woche vom betreuenden Zentrum kontaktiert bzw. in einer Spezialambulanz gesehen.

Zielwerte für die Heimüberwachung nach Entlassung nach Norwood-OP sind:<sup>197,199</sup>

- Sauerstoffsättigung (SpO<sub>2</sub>) > 75 % und < 90 %
- Gewichtszunahme von 20-30 g innerhalb von 3 Tagen
- Gewichtsverlust von max. 30 g an einem Tag
- Nahrungsaufnahme > 100 ml/kg und Tag

Insbesondere bei mangelnder Gewichtsentwicklung müssen Maßnahmen wie ein Wechsel auf hochkalorische Nahrung oder Sondenfütterung überlegt werden, da ein schlechtes Gedeihen mit einer erhöhten Sterblichkeit im Interstage 1 korreliert.<sup>201</sup> Ca. 4-6 % der Patienten bleiben bis zum Comprehensive Stage 2 in stationärer Behandlung.<sup>202,203</sup> Die rechtzeitige Diagnose einer therapiebedürftigen residuellen Stenose oder Herzinsuffizienz hat den Zeitpunkt der Stufe 2 der palliativen Kreislauffrennung nach vorne verlagert. Diese wird für elektive Patienten mit 5 Monaten und bei nicht-elektiven Patienten mit 4,5 Monaten angestrebt.<sup>204</sup>

## Re-Interventionen

Re-Interventionen nach der Norwood-/Sano-Operation sowie nach dem Hybrid Stage 1 sind häufig (50 %) und werden in der Mehrzahl als katheterinterventionelle Eingriffe vorgenommen.<sup>205,206</sup> Insbesondere die Re-Coarctation im Aortenisthmus/Aortenbogen bedarf häufig eines erneuten Eingriffs; ein Spitzengradient des systolischen Blutdrucks über

26 mmHg in der Blutdruckmessung an allen 4 Extremitäten gilt als starker Prädiktor für die Notwendigkeit einer Re-Intervention.<sup>207</sup> Typische weitere Re-Interventionen sind die Erweiterung des interatrialen Septums sowie Dilatation und/oder Implantation von Stents in den aortopulmonalen Shunt oder das RV-PA-Conduit bei der Sano-Modifikation.<sup>208</sup> Ursachen für Re-Interventionen nach dem Hybrid-Stage 1 sind Stenosierungen des DA in nicht überstenteten Abschnitten oder In-Stent-Stenosen, die eventuell die Implantation weiterer Stents oder eine Ballondilatation erfordern. Die aufgrund des körperlichen Wachstums enger werdenden bilateralen Bandings können bei Verwendung der im Anhang beschriebenen operativen Technik des Bandings gut mit einem Ballon nachdilatiert werden. Auch ein zunehmend restriktiver ASD bedarf gelegentlich im Interstage einer Re-Intervention. Die Häufigkeit von Re-Interventionen von 10-30 %<sup>71,122</sup> kann durch exakte Primärinterventionen und prophylaktische Erweiterungen des Vorhofseptums reduziert werden, eine engmaschige ambulante Nachsorge mit sorgfältiger echokardiographischer Analyse ist jedoch essentiell.<sup>194,209</sup> Die wichtigsten Parameter, die auf die Notwendigkeit einer Re-Intervention hinweisen, sind in Tabelle 9 zusammengefasst.

<b>Tabelle 9: Echokardiographie nach Hybrid Stufe 1 (h-S1P) im Interstage</b>	
<b>Echokardiographischer Befund</b>	<b>Anatomisches / Pathophysiologisches Korrelat</b>
Neu aufgetretene Trikuspidalklappeninsuffizienz	Stenose des DA Funktionseinschränkung des RV
Dopplergeschwindigkeit über dem DA > 2,5 m/sec	Ductusstenose
Abnahme der systolischen und insbesondere diastolischen Dopplergeschwindigkeit über den bilateralen Bandings	Restriktion über dem Vorhofseptum oder Lungenvenenstenose
Rein systolischer Fluss über den PA-Bandings	Banding zu locker, eventuell pulmonale Überperfusion
Zunahme der retrograden Flussgeschwindigkeit im Aortenbogen insbesondere bei rein ductus-	Aortenisthmusstenose bzw. Stenose des DA

abhängiger Koronarperfusion	
Rechtsventrikuläre Dilatation oder Dysfunktion	Stenose des DA oder des Aortenisthmus
Gradient des L-R-Shunts über dem ASD > 8 mmHg	Restriktion des Vorhofseptums

### Medikation

Zur *Thromboembolie-Prophylaxe* nach Norwood-Operation wird zum Offenhalten des Shunts in der Regel Acetylsalicylsäure (ASS) in Thrombozyten-aggregationshemmender Dosis verabreicht. Patienten nach Hybrid Stage 1 werden aufgrund der theoretischen Überlegung einer Duktuskonstriktion unter ASS in manchen Zentren mit Clopidogrel behandelt.

*Herzinsuffizienz:* Die Herzinsuffizienz-Therapie dieser Patienten ist nicht standardisiert. Pathophysiologische Überlegungen machen die Therapie mit ACE-Inhibitoren bei hohem systemischen Widerstand und Vorliegen einer moderaten bis höhergradigen Trikuspidalinsuffizienz sinnvoll<sup>210</sup>, auch wenn eine große randomisierte Single ventricle Studie keinen Überlebensvorteil gezeigt hat.<sup>211</sup> Eine Monotherapie mit ACE-I ist aufgrund der Pathophysiologie alleine nicht hilfreich und sollte in Kombination mit kardioselektiven Betablockern verwendet werden, um den kardioprotektiven Effekt im Sinne einer Prophylaxe auszunutzen.<sup>212,213</sup> Auch im Rahmen des Hybridverfahrens (h-S1P) mit diastolischem Rückstrom von Blut in die Pulmonalarterie ist eine Indikation für einen ACE-I gegeben. Digoxin erwies sich bei Patienten ohne Arrhythmien vorteilhaft hinsichtlich des Interstage 1-Überlebens, insbesondere bei Patienten mit erhöhtem Risiko.<sup>214,215</sup> Eine Sekundäranalyse ließ für den Langzeitverlauf allenfalls einen Trend für einen Überlebensvorteil erkennen und war mit einer mangelnden Gewichtszunahme korreliert.<sup>216</sup> Der Einsatz von kardioselektiven Betablockern wird unter dem Aspekt der Herzfrequenzkontrolle sowie der damit verlängerten diastolischen Füllungszeit ebenfalls erfolgreich eingesetzt.<sup>210</sup> Diuretika (Furosemid und Spironolacton) sind meist in der Frühphase nach der ersten Stufe der palliativen Kreislaufftrennung bei Vorliegen einer Kongestion indiziert, im Verlauf dann jedoch in der Regel verzichtbar.

### **10.1.2. Entwicklung**

Pränatal, postnatal und während der palliativen Eingriffe ist das sich entwickelnde Gehirn vielen Risikofaktoren ausgesetzt.<sup>217,218</sup>

Darüber hinaus ist die Prognose für die kindliche Entwicklung schlechter bei

zugrundeliegenden genetischen Defekten, die sich bei bis zu einem Drittel der Kinder mit komplexen angeborenen Herzfehlern nachweisen lassen. <sup>219,220</sup>

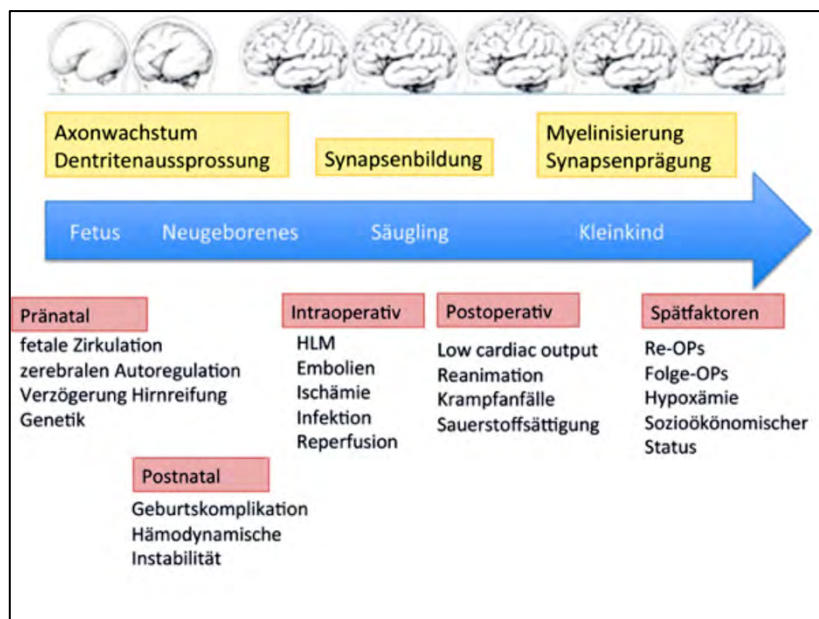
Die Indizes für die frühe motorische, kognitive und sprachliche Entwicklung bei Kindern nach Herzoperation im Neugeborenenalter sind im Schnitt niedriger als die normativen Vergleichswerte bei Gleichaltrigen. <sup>221,222</sup> Im Schulalter setzen sich bei den meisten Kindern mit HLHS diese Entwicklungsverzögerungen fort. <sup>223–225</sup> Während sich motorische Entwicklungsverzögerungen durch frühkindliche Förderung häufig verbessern lassen, nehmen die kognitiven Einschränkungen mit zunehmendem Alter eher zu („growing into deficits“). Externalisierende und internalisierende Verhaltensauffälligkeiten und Autismus sind vermehrt beschrieben. <sup>226</sup>

Ein Großteil der Kinder mit HLHS ohne genetische Defekte erreichen Intelligenzquotienten innerhalb der Norm. <sup>183</sup> Es ist unklar, wie sich die Entwicklungsverzögerungen im Laufe der Zeit entwickeln. Sie sind anfänglich häufig nur subtil und werden ohne eine umfangreiche und insbesondere longitudinale Entwicklungsdiagnostik möglicherweise nicht entdeckt, zumal sich die Risikoexposition und die Prävalenz mit der Zeit ändern.

Moderne operative Verfahren inklusive neuroprotektiver Maßnahmen wie z. B. selektive Kopfperfusion, Vermeidung von hypothermem Kreislaufstillstand, verbesserte perioperative Überwachung sowie die Vermeidung von postnatalen Schockzuständen durch pränatale Diagnostik lassen in Zukunft ein besseres Entwicklungs-Outcome erwarten. <sup>227–230</sup>

Allgemein ist aufgrund der Spätmorbidität eine kontinuierliche und engmaschige interdisziplinäre Betreuung durch eine Kinderkardiologen, Fachpersonal sozialpädiatrischer Zentren, Logopäden, Physiotherapeuten, Entwicklungspsychologen, (Kinder- und Jugend-) Psychotherapeuten und Heilpädagogen erforderlich, um eine gezielte ganzheitliche Förderung zu ermöglichen. <sup>231</sup>

Abbildung 9 fasst die Risikofaktoren während der Hirnentwicklung von Kindern mit komplexem angeborenem Herzfehler zusammen.



**Abb. 9:** Multifaktorielle, kumulative Risikofaktoren während der Hirnentwicklung bei Kindern mit komplexem angeborenem Herzfehler

### 10.1.2.1. Entwicklungsdiagnostik

Zusammengefasst zeigen Kinder mit HLHS durchschnittlich eine hohe Prävalenz von Entwicklungsverzögerungen mit geringem Schweregrad. Im Schul- und Jugendalter kommen Probleme von Aufmerksamkeits-Prozessen und Probleme der exekutiven Funktionen hinzu. Defizite der exekutiven Funktionen und der sozialen Interaktionsfunktionen, Lesen und Schreiben oder mathematische Fähigkeiten sind mit Schul- und Alltagsschwierigkeiten verbunden. Häufig resultieren daraus ein schlechterer Schulabschluss und eine geringere akademische Leistung.<sup>232</sup>

Es besteht eine Korrelation zwischen früher Entwicklungsdiagnostik und -therapie mit dem später erreichten Entwicklungsstand und IQ sowie Autonomie im Erwachsenenalter.<sup>233-236</sup>

### 10.1.2.2. Standardisierte Nachsorge (Screening)

Mit einer standardisierten Nachsorge soll eine einheitliche neurologische Versorgung und Qualitätsverbesserung flächendeckend etabliert werden, wobei gleichzeitig anerkannt wird, dass die Beurteilung der neurologischen Entwicklung auf die spezifischen Umstände eines Patienten zugeschnitten werden muss.

Ziel ist eine wirksame, früh initialisierte Prävention, um Spätschäden für Entwicklung und psychosoziales Umfeld zu minimieren und den Übergang ins Erwachsenenalter zu erleichtern.



Das standardisierte Screeningkonzept zu entwicklungsneurologischen Untersuchungen, Testverfahren und zeitlicher Planung bei Kindern mit komplexen angeborenen Herzfehlern ist im **Anhang 9** dargestellt.

## **11. Prävention**

Eine Prävention des HLHS gibt es nicht. Die Möglichkeiten zur genetischen Beratung, zur pränatalen Diagnostik einschließlich fetaler Echokardiographie sollten genutzt werden. Eine familiäre Häufung ist beschrieben, eine Erbllichkeit wird diskutiert.<sup>237</sup> Intrauterine Eingriffe gehen derzeit mit erheblicher Sterblichkeit einher (ca. 50 %).<sup>238</sup>

## **12. Durchführung der Diagnostik und Therapie**

Die Durchführung der Diagnostik und Therapie erfolgt durch eine Ärztin/einen Arzt für Kinder- und Jugendmedizin mit Schwerpunktbezeichnung Kinderkardiologie bzw. bei Erwachsenen durch eine/einen EMAH-zertifizierte(n) Ärztin/Arzt. Die pränatale Diagnostik und Beratung sollte durch einen/eine DEGUM II/III qualifizierten Pränatalmediziner/in in Kooperation mit einem/r Kinderkardiologen/in durchgeführt werden. Ist die Diagnose pränatal bekannt, soll die Geburt in einem Kinderherzzentrum mit der Möglichkeit zu peripartalen chirurgischen oder katheterinterventionellen Notfalleingriffen erfolgen. Bei kritischer Kreislaufsituation des Neugeborenen ist eine frühzeitige Verlegung auf eine pädiatrische (ggf. pädiatrisch-kardiologische) Intensivstation zu veranlassen bzw. sollte das diagnostische und therapeutische Vorgehen in enger Absprache mit dem kooperierenden spezialisierten Zentrum erfolgen.

Therapeutische Maßnahmen obliegen der Verantwortung einer Ärztin/eines Arztes für Kinder- und Jugendmedizin mit Schwerpunktbezeichnung Kinderkardiologie bzw. bei Erwachsenen einer(es) EMAH-zertifizierten Ärztin/Arztes sowie eines Herzchirurgen mit Zertifikat „Chirurgie angeborener Herzfehler“. Therapeutische Entscheidungen werden idealer Weise im Herzteam gefällt.

## 13. Literatur

1. Tchervenkov CI, Jacobs JP, Weinberg PM, et al. The nomenclature, definition and classification of hypoplastic left heart syndrome. *Cardiol Young*. 2006;16(4):339–368.
2. Jacobs JP, Jacobs ML, Mavroudis C, et al. Nomenclature and databases for the surgical treatment of congenital cardiac disease – an updated primer and an analysis of opportunities for improvement. *Cardiol Young*. 2008;18(S2):38–62.
3. Franklin RCG, Béland MJ, Colan SD, et al. Nomenclature for congenital and paediatric cardiac disease: the International Paediatric and Congenital Cardiac Code (IPCCC) and the Eleventh Iteration of the International Classification of Diseases (ICD-11)\*. *Cardiol Young*. 2017;27(10):1872–1938.
4. Haas, Nikolaus. *Kinderkardiologie - Klinik Und Praxis Der Herzerkrankungen bei Kindern, Jugendlichen und jungen Erwachsenen*. (Haas, Nikolaus, Kleideiter, et al., eds.). Stuttgart: Thieme Verlag; 2011.
5. Barron DJ, Kilby MD, Davies B, et al. Hypoplastic left heart syndrome. *The Lancet*. 2009;374(9689):551-564.
6. Weixler V, Marx GR, Hammer PE, et al. Flow disturbances and the development of endocardial fibroelastosis. *J Thorac Cardiovasc Surg*. 2020;159(2):637–646.
7. Hickey EJ, Caldarone CA, McCrindle BW. Left Ventricular Hypoplasia. *Journal of the American College of Cardiology*. 2012;59(1):S43-S54.
8. Bejjani AT, Wary N, Gu M. Hypoplastic left heart syndrome (HLHS): molecular pathogenesis and emerging drug targets for cardiac repair and regeneration. *Expert Opin Ther Tar*. 2021;25(8):621–632.
9. Krane M, Dreßen M, Santamaria G, et al. Sequential Defects in Cardiac Lineage Commitment and Maturation Cause Hypoplastic Left Heart Syndrome. *Circulation*. 2021;144(17):1409–1428.
10. Zhao D, Liu Y, Xu Z, et al. Integrative Bioinformatics Analysis Revealed Mitochondrial Defects Underlying Hypoplastic Left Heart Syndrome. *Int J Gen Medicine*. 2021;14:9747–9760.
11. Liu X, Yagi H, Saeed S, et al. The complex genetics of hypoplastic left heart syndrome. *Nat Genet*. 2017;49(7):1152–1159.
12. Cole CR, Yutzey KE, Brar AK, et al. Congenital Heart Disease Linked to Maternal Autoimmunity against Cardiac Myosin. *J Immunol*. 2014;192(9):4074–4082.
13. Patel A, Hickey E, Mavroudis C, et al. Impact of Noncardiac Congenital and Genetic Abnormalities on Outcomes in Hypoplastic Left Heart Syndrome. *Ann Thorac Surg*. 2010;89(6):1805–1814.
14. Hinton RB, Martin LJ, Rame-Gowda S, et al. Hypoplastic left heart syndrome links to chromosomes 10q and 6q and is genetically related to bicuspid aortic valve. *J Am Coll Cardiol*. 2009;53(12):1065-1071.
15. Shillingford AJ, Ittenbach RF, Marino BS, et al. Aortic morphometry and microcephaly in hypoplastic left heart syndrome. *Cardiol Young*. 2007;17(2):189–195.
16. Yagi H, Liu X, Gabriel GC, et al. The Genetic Landscape of Hypoplastic Left Heart Syndrome. *Pediatr Cardiol*. 2018;39(6):1069–1081.

17. Zakaria D, Tang X, Bhakta R, et al. Chromosomal Abnormalities Affect the Surgical Outcome in Infants with Hypoplastic Left Heart Syndrome: A Large Cohort Analysis. *Pediatr Cardiol*. 2018;39(1):11–18.
18. Patel A, Costello JM, Backer CL, et al. Prevalence of Noncardiac and Genetic Abnormalities in Neonates Undergoing Cardiac Operations: Analysis of The Society of Thoracic Surgeons Congenital Heart Surgery Database. *Ann Thorac Surg*. 2016;102(5):1607–1614.
19. Yoon JK, Ahn KJ, Kwon BS, et al. The strong association of left-side heart anomalies with Kabuki syndrome. *Korean J Pediatrics*. 2015;58(7):256–262.
20. Lindinger A, Schwedler G, Hense HW. Prevalence of Congenital Heart Defects in Newborns in Germany: Results of the First Registration Year of the PAN Study (July 2006 to June 2007). *Klinische Padiatrie*. 2010;222(05):321-326.
21. Karamlou T, Diggs BS, Ungerleider RM, et al. Evolution of treatment options and outcomes for hypoplastic left heart syndrome over an 18-year period. *J Thorac Cardiovasc Surg*. 2010;139(1):119–127.
22. Wilson RL, Troja W, Courtney J, et al. Placental and fetal characteristics of the Ohia mouse line recapitulate outcomes in human hypoplastic left heart syndrome. *Placenta*. 2022;117:131–138.
23. Rychik J, Rome JJ, Collins MH, et al. The hypoplastic left heart syndrome with intact atrial septum: atrial morphology, pulmonary vascular histopathology and outcome. *J Am Coll Cardiol*. 1999;34(2):554–560.
24. Vlahos AP, Lock JE, McElhinney DB, et al. Hypoplastic Left Heart Syndrome With Intact or Highly Restrictive Atrial Septum. *Circulation*. 2004;109(19):2326–2330.
25. Sun L, Amerom JFP, Marini D, et al. MRI characterization of hemodynamic patterns of human fetuses with cyanotic congenital heart disease. *Ultrasound Obst Gyn*. 2021;58(6):824–836.
26. Stieh J, Fischer G, Scheewe J, et al. Impact of preoperative treatment strategies on the early perioperative outcome in neonates with hypoplastic left heart syndrome. *J Thorac Cardiovasc Surg*. 2006;131(5):1122-1129.e2.
27. Donofrio MT, Moon-Grady AJ, Hornberger LK, et al. Diagnosis and Treatment of Fetal Cardiac Disease. *Circulation*. 2014;129(21):2183–2242.
28. Dekker MHT den, Sliker MG, Blank AC, et al. Comparability of Z-Score Equations of Cardiac Structures in Hypoplastic Left Heart Complex. *J Am Soc Echocardiog*. 2013;26(11):1314–1321.
29. Cantinotti M, Scalese M, Giordano R, et al. A statistical comparison of reproducibility in current pediatric two-dimensional echocardiographic nomograms. *Pediatr Res*. 2021;89(3):579–590.
30. Lopez L, Frommelt PC, Colan SD, et al. Pediatric Heart Network Echocardiographic Z Scores: Comparison with Other Published Models. *J Am Soc Echocardiog*. 2021;34(2):185–192.
31. McBrien A, Hornberger LK. Early fetal echocardiography. *Birth Defects Res*. 2019;111(8):370–379.
32. Carvalho JS, Allan LD, Chaoui R, et al. ISUOG Practice Guidelines (updated): sonographic screening examination of the fetal heart. *Ultrasound in obstetrics gynecology : the official journal of the International Society of Ultrasound in Obstetrics and Gynecology*. 2013;41(3):348-359.
33. Graupner O, Enzensberger C, Wieg L, et al. Evaluation of right ventricular function in fetal hypoplastic left heart syndrome by color tissue Doppler imaging. *Ultrasound Obst Gyn*. 2016;47(6):732–738.

34. Haberer K, Fruitman D, Power A, et al. Fetal echocardiographic predictors of biventricular circulation in hypoplastic left heart complex. *Ultrasound Obst Gyn.* 2021;58(3):405–410.
35. Jantzen DW, Gelehrter SK, Yu S, et al. Echocardiographic factors discriminating biventricular versus univentricular approach in the foetus with borderline left ventricle. *Cardiol Young.* 2015;25(5):941–950.
36. Schneider C, McCrindle BW, Carvalho JS, et al. Development of Z -scores for fetal cardiac dimensions from echocardiography: Z -scores for fetal cardiac dimensions. *Ultrasound Obstetrics Gynecol.* 2005;26(6):599–605.
37. Słodki M, Respondek-Liberska M, Pruetz JD, et al. Fetal cardiology: changing the definition of critical heart disease in the newborn. *J Perinatol.* 2016;36(8):575–580.
38. Sokolowski L, Respondek-Liberska M, Pietryga M, et al. Prenatally diagnosed foramen ovale restriction in fetuses with hypoplastic left heart syndrome may be a predictor of longer hospitalization, but not of a need for an urgent rashkind procedure. *Ginekol Pol.* 2018;90(1):31–38.
39. Raimondi F, Warin-Fresse K. Computed tomography imaging in children with congenital heart disease: Indications and radiation dose optimization. *Archives of cardiovascular diseases.* 2016;109(2):150–157.
40. Mlczoch E, Brugger P, Ulm B, et al. Structural congenital brain disease in congenital heart disease: results from a fetal MRI program. *European journal of paediatric neurology : EJPN : official journal of the European Paediatric Neurology Society.* 2013;17(2):153-160.
41. Emani SM, Bacha EA, McElhinney DB, et al. Primary left ventricular rehabilitation is effective in maintaining two-ventricle physiology in the borderline left heart. *J Thorac Cardiovasc Surg.* 2009;138(6):1276–1282.
42. Cheng HH, Ferradal SL, Vyas R, et al. Abnormalities in cerebral hemodynamics and changes with surgical intervention in neonates with congenital heart disease. *J Thorac Cardiovasc Surg.* 2020;159(5):2012–2021.
43. Claessens NHP, Kelly CJ, Counsell SJ, et al. Neuroimaging, cardiovascular physiology, and functional outcomes in infants with congenital heart disease. *Dev Medicine Child Neurology.* 2017;59(9):894–902.
44. Mavroudis C, Mavroudis CD, Farrell RM, et al. Informed consent, bioethical equipoise, and hypoplastic left heart syndrome. *Cardiol Young.* 2011;21(S2):133–140.
45. Rychik J. What Does Palliative Care Mean in Prenatal Diagnosis of Congenital Heart Disease? *World J Pediatric Congenit Hear Surg.* 2012;4(1):80–84.
46. Öhman A, El-Segaier M, Bergman G, et al. Changing Epidemiology of Hypoplastic Left Heart Syndrome: Results of a National Swedish Cohort Study. *J Am Heart Assoc.* 2019;8(2):e010893.
47. Tibballs J, Cantwell-Bartl A. Outcomes of management decisions by parents for their infants with hypoplastic left heart syndrome born with and without a prenatal diagnosis. *J Paediatr Child H.* 2008;44(6):321–324.
48. Yates AR, Hoffman TM, Boettner B, et al. Initial Counseling Prior to Palliation for Hypoplastic Left Heart Syndrome. *Congenit Heart Dis.* 2011;6(4):347–358.
49. Sood V, Zampi JD, Romano JC. Hypoplastic left heart syndrome with an intact atrial septum. *Jtcvs Open.* 2020;1:51–56.
50. Sathanandam SK, Philip R, Gamboa D, et al. Management of hypoplastic left heart syndrome with intact atrial septum: a two-centre experience. *Cardiol Young.* 2016;26(6):1072–1081.

51. Gellis L, Drogosz M, Lu M, et al. Echocardiographic predictors of neonatal illness severity in fetuses with critical left heart obstruction with intact or restrictive atrial septum. *Prenatal Diag.* 2018;38(10):788–794.
52. Alphonso N, Angelini A, Barron DJ, et al. Guidelines for the management of neonates and infants with hypoplastic left heart syndrome: The European Association for Cardio-Thoracic Surgery (EACTS) and the Association for European Paediatric and Congenital Cardiology (AEPC) Hypoplastic Left Heart Syndrome Guidelines Task Force. *Eur J Cardio-thorac.* 2020;58(3):416–499.
53. Serrano RM, Hussain S, Brown B, et al. Risk stratification of patients with hypoplastic left heart syndrome and intact atrial septum using fetal MRI and echocardiography. *Cardiol Young.* 2020;30(6):790–798.
54. Herberg U, Berg C, Geipel A, et al. Foetal therapy: what works? Closed interatrial septum. *Cardiol Young.* 2014;24(S2):47–54.
55. Jantzen DW, Moon-Grady AJ, Morris SA, et al. Hypoplastic Left Heart Syndrome With Intact or Restrictive Atrial Septum. *Circulation.* 2017;136(14):1346–1349.
56. Jaeggi E, Renaud C, Ryan G, et al. Intrauterine therapy for structural congenital heart disease: Contemporary results and Canadian experience. *Trends Cardiovas Med.* 2016;26(7):639–646.
57. Tanem J, Rudd N, Rauscher J, et al. Survival After Norwood Procedure in High-Risk Patients. *Ann Thorac Surg.* 2020;109(3):828–833.
58. Freud LR, McElhinney DB, Marshall AC, et al. Fetal Aortic Valvuloplasty for Evolving Hypoplastic Left Heart Syndrome. *Circulation.* 2014;130(8):638–645.
59. Kovacevic A, Öhman A, Tulzer G, et al. Fetal hemodynamic response to aortic valvuloplasty and postnatal outcome: a European multicenter study. *Ultrasound Obst Gyn.* 2018;52(2):221–229.
60. Friedman KG, Sleeper LA, Freud LR, et al. Improved technical success, postnatal outcome and refined predictors of outcome for fetal aortic valvuloplasty. *Ultrasound Obst Gyn.* 2018;52(2):212–220.
61. Kang S-L, Jaeggi E, Ryan G, et al. An Overview of Contemporary Outcomes in Fetal Cardiac Intervention: A Case for High-Volume Superspecialization? *Pediatr Cardiol.* 2020;41(3):479–485.
62. Patel ND, Nageotte S, Ing FF, et al. Procedural, pregnancy, and short-term outcomes after fetal aortic valvuloplasty. *Catheter Cardio Inte.* 2020;96(3):626–632.
63. Barry OM, Friedman KG, Bergersen L, et al. Clinical and Hemodynamic Results After Conversion from Single to Biventricular Circulation After Fetal Aortic Stenosis Intervention. *Am J Cardiol.* 2018;122(3):511–516.
64. Baba K, Ohtsuki S, Kamada M, et al. Preoperative management for tricuspid regurgitation in hypoplastic left heart syndrome. *Pediatr Int.* 2009;51(3):399–404.
65. Pichot C, Ghignone M, Quintin L. Dexmedetomidine and Clonidine: From Second- to First-Line Sedative Agents in the Critical Care Setting? *J Intensive Care Med.* 2011;27(4):219–237.
66. Hünseler C, Balling G, Röhlig C, et al. Continuous Infusion of Clonidine in Ventilated Newborns and Infants. *Pediatr Crit Care Me.* 2014;15(6):511–522.
67. Rupp S, Michel-Behnke I, Valeske K, et al. Implantation of stents to ensure an adequate interatrial communication in patients with hypoplastic left heart syndrome. *Cardiol Young.* 2007;17(5):535–540.

68. Holzer RJ, Wood A, Chisolm JL, et al. Atrial septal interventions in patients with hypoplastic left heart syndrome. *Catheter Cardio Inte*. 2008;72(5):696–704.
69. Oreto L, Mandraffino G, Manuri L, et al. Atrial septal defect morphology and stenting in hypoplastic left heart syndrome after hybrid palliation. *Cardiol Young*. 2018;28(2):252–260.
70. Fukushima Y, Baba K, Kondo M, et al. Balloon atrial septostomy in hypoplastic left heart syndrome with restrictive atrial septum. *Pediatr Int*. 2019;61(4):339–344.
71. Schranz D, Bauer A, Reich B, et al. Fifteen-year Single Center Experience with the “Giessen Hybrid” Approach for Hypoplastic Left Heart and Variants: Current Strategies and Outcomes. *Pediatr Cardiol*. 2015;36(2):365–373.
72. Barker GM, Forbess JM, Guleserian KJ, et al. Optimization of Preoperative Status in Hypoplastic Left Heart Syndrome With Intact Atrial Septum by Left Atrial Decompression and Bilateral Pulmonary Artery Bands. *Pediatr Cardiol*. 2014;35(3):479–484.
73. Barnea O, Santamore WP, Rossi A, et al. Estimation of oxygen delivery in newborns with a univentricular circulation. *Circulation*. 1998;98(14):1407-1413.
74. Li J, Zhang G, McCrindle BW, et al. Profiles of hemodynamics and oxygen transport derived by using continuous measured oxygen consumption after the Norwood procedure. *The Journal of thoracic and cardiovascular surgery*. 2007;133(2):441-448.e3.
75. Reemtsen BL, Pike NA, Starnes VA. Stage I palliation for hypoplastic left heart syndrome: Norwood versus Sano modification. *Curr Opin Cardiol*. 2007;22(2):60–65.
76. Ohye RG, Sleeper LA, Mahony L, et al. Comparison of shunt types in the Norwood procedure for single-ventricle lesions. *The New England journal of medicine*. 2010;362(21):1980-1992.
77. Mroczek T, Maota Z, Wojcik El zbieta, et al. Norwood with right ventricle-to-pulmonary artery conduit is more effective than Norwood with Blalock-Taussig shunt for hypoplastic left heart syndrome: mathematic modeling of hemodynamics. *Eur J Cardiothorac Surg*. 2011;40(6):1412-7-- discussion 1417-8.
78. Fiore AC, Tobin C, Jureidini S, et al. A Comparison of the Modified Blalock-Taussig Shunt With the Right Ventricle-to-Pulmonary Artery Conduit. *Ann Thorac Surg*. 2011;91(5):1479–1485.
79. Frommelt PC, Sheridan DC, Mussatto KA, et al. Effect of Shunt Type on Echocardiographic Indices After Initial Palliations for Hypoplastic Left Heart Syndrome: Blalock-Taussig Shunt Versus Right Ventricle-Pulmonary Artery Conduit. *J Am Soc Echocardiogr*. 2007;20(12):1364–1373.
80. Sheward VE, Murdoch IA, Durward A, et al. Neonatal decompensation before surgery in hypoplastic left heart syndrome: a case control study. *Archives Dis Child - Fetal Neonatal Ed*. 2014;99(6):F468.
81. Bartram U, Grunenfelder J, Praagh RV. Causes of death after the modified Norwood procedure: a study of 122 postmortem cases. *ATS*. 1997;64(6):1795-1802.
82. Johnson JN, Ansong AK, Li JS, et al. Celiac Artery Flow Pattern in Infants with Single Right Ventricle Following the Norwood Procedure with a Modified Blalock-Taussig or Right Ventricle to Pulmonary Artery Shunt. *Pediatr Cardiol*. 2011;32(4):479–486.
83. Mahle WT, Spray TL, Gaynor JW, et al. Unexpected death after reconstructive surgery for hypoplastic left heart syndrome. *Ann Thorac Surg*. 2001;71(1):61–65.

84. Asakai H, Galati JC, Weskamp S, et al. Impact of Blalock-Taussig Shunt Size on Tricuspid Regurgitation in Hypoplastic Left Heart Syndrome. *Ann Thorac Surg*. 2014;97(6):2123–2128.
85. Do N, Hill KD, Wallace AS, et al. Shunt Failure—Risk Factors and Outcomes: An Analysis of The Society of Thoracic Surgeons Congenital Heart Surgery Database. *Ann Thorac Surg*. 2018;105(3):857–864.
86. Konuma T, Sakamoto S, Toba S, et al. Novel aortic arch reconstruction using a modified Norwood procedure based on hypoplastic left heart syndrome-specific anatomical malformations. *Interact Cardio Th*. 2018;27(2):243–249.
87. Sano S, Ishino K, Kawada M, et al. Right ventricle–pulmonary artery shunt in first-stage palliation of hypoplastic left heart syndrome. *J Thorac Cardiovasc Surg*. 2003;126(2):504–509.
88. Pizarro C, Malec E, Maher KO, et al. Right Ventricle to Pulmonary Artery Conduit Improves Outcome After Stage I Norwood for Hypoplastic Left Heart Syndrome. *Circulation*. 2003;108(90101):155II-160.
89. Malec E, Januszewska K, Kolcz J, et al. Right ventricle-to-pulmonary artery shunt versus modified Blalock-Taussig shunt in the Norwood procedure for hypoplastic left heart syndrome – influence on early and late haemodynamic status. *Eur J Cardio-thorac*. 2003;23(5):728–734.
90. Menon SC, Erickson LK, McFadden M, et al. Effect of Ventriculotomy on Right-Ventricular Remodeling in Hypoplastic Left Heart Syndrome: A Histopathological and Echocardiography Correlation Study. *Pediatr Cardiol*. 2013;34(2):354–363.
91. Tanoue Y, Kado H, Shiokawa Y, et al. Midterm Ventricular Performance After Norwood Procedure With Right Ventricular–Pulmonary Artery Conduit. *Ann Thorac Surg*. 2004;78(6):1965–1971.
92. Hill GD, Frommelt PC, Stelter J, et al. Impact of Initial Norwood Shunt Type on Right Ventricular Deformation: The Single Ventricle Reconstruction Trial. *J Am Soc Echocardiog*. 2015;28(5):517–521.
93. Wong J, Lamata P, Rathod RH, et al. Right ventricular morphology and function following stage I palliation with a modified Blalock-Taussig shunt versus a right ventricle-to-pulmonary artery conduit. *Eur J Cardiothorac Surg*. 2017;51(1):50-57.
94. Hall EJ, Smith AH, Fish FA, et al. Association of Shunt Type With Arrhythmias After Norwood Procedure. *Ann Thorac Surg*. 2018;105(2):629–636.
95. Ono M, Kido T, Wallner M, et al. Comparison of shunt types in the neonatal Norwood procedure for single ventricle. *Eur J Cardio-thorac*. 2021;60(5):1084–1091.
96. Fischbach J, Sinzobahamvya N, Haun C, et al. Interventions After Norwood Procedure: Comparison of Sano and Modified Blalock–Taussig Shunt. *Pediatr Cardiol*. 2013;34(1):112–118.
97. Pizarro C, Derby CD, Baffa JM, et al. Improving the outcome of high-risk neonates with hypoplastic left heart syndrome: hybrid procedure or conventional surgical palliation? *Eur J Cardio-thorac*. 2008;33(4):613–618.
98. Photiadis J, Sinzobahamvya N, Hraska V, et al. Does Bilateral Pulmonary Banding in Comparison to Norwood Procedure Improve Outcome in Neonates with Hypoplastic Left Heart Syndrome Beyond Second-Stage Palliation? A Review of the Current Literature. *Thorac Cardio Surg*. 2012;60(03):181–188.
99. Michel-Behnke I, Akintuerk H, Marquardt I, et al. Stenting of the ductus arteriosus and banding of the pulmonary arteries: basis for various surgical strategies in newborns with multiple left heart obstructive lesions. *Heart*. 2003;89(6):645-650.

100. Taqatqa A, Diab KA, Stuart C, et al. Extended Application of the Hybrid Procedure in Neonates with Left-Sided Obstructive Lesions in an Evolving Cardiac Program. *Pediatr Cardiol*. 2016;37(3):465–471.
101. Galantowicz M, Cheatham JP, Phillips A, et al. Hybrid approach for hypoplastic left heart syndrome: intermediate results after the learning curve. *Ann Thorac Surg*. 2008;85(6):2063--70; discussion 2070-1.
102. Venugopal PS, Luna KP, Anderson DR, et al. Hybrid procedure as an alternative to surgical palliation of high-risk infants with hypoplastic left heart syndrome and its variants. *J Thorac Cardiovasc Surg*. 2010;139(5):1211–1215.
103. Yerebakan C, Valeske K, Elmontaser H, et al. Hybrid therapy for hypoplastic left heart syndrome: Myth, alternative, or standard? *The Journal of thoracic and cardiovascular surgery*. 2016;151(4):1112-1123.e5.
104. Pedra CAC, Pedra SF, Jatene MB. The Brazilian Hybrid Approach for Hypoplastic Left Heart Syndrome. In: Butera G, Cheatham J, Schranz D, et al., eds. Springer, New York; 2016:229–241.
105. Faria RM, Pacheco JT, Oliveira IR de, et al. Modified Hybrid Procedure in Hypoplastic Left Heart Syndrome: Initial Experience of a Center in Northeastern Brazil. *Braz J Cardiovasc Surg*. 2017;32(3):210–214.
106. Murphy MO, Bellsham-Revell H, Morgan GJ, et al. Hybrid Procedure for Neonates With Hypoplastic Left Heart Syndrome at High-Risk for Norwood: Midterm Outcomes. *Ann Thorac Surg*. 2015;100(6):2286–2292.
107. Akintürk H, Michel-Behnke I, Valeske K, et al. Hybrid Transcatheter–Surgical Palliation. *Pediatr Cardiol*. 2007;28(2):79–87.
108. Schranz D, Esmaeili A, Schrewe R, et al. Hypoplastic Left Heart Stage I: No Norwood, No Hybrid. *Circulation*. 2020;142(14):1402–1404.
109. Schranz D, Esmaeili A, Akintuerk H. Hypoplastic Left Heart: Stage-I Will be Performed Interventionally, Soon. *Pediatr Cardiol*. 2021;42(4):727–735.
110. Kurtz JD, Alsoufi B, Wilkens SJ, et al. Modified Microvascular Plug as a Flow Restrictor in Hypoplastic Left Heart Syndrome with Dysplastic Tricuspid and Pulmonary Valves. *Pediatr Cardiol*. 2021;42(7):1653–1657.
111. Kiene AM, Waller BR, Craig CK, et al. Percutaneous Stage 1 Palliation for Hypoplastic Left Heart Syndrome. *Ann Thorac Surg*. 2021.
112. Galantowicz M, Yates AR. Improved outcomes with the comprehensive stage 2 procedure after an initial hybrid stage 1. *J Thorac Cardiovasc Surg*. 2016;151(2):424–429.
113. Ho AB, Hribernik I, Shillaker D, et al. Hybrid Palliation for Hypoplastic Left Heart Syndrome: Association With Contemporary Outcomes. *Circulation*. 2021;144(14):1189–1191.
114. Nwankwo UT, Morell EM, Trucco SM, et al. Hybrid Strategy for Neonates With Ductal-Dependent Systemic Circulation at High Risk for Norwood. *Ann Thorac Surg*. 2018;106(2):595–601.
115. Cao JY, Lee SY, Phan K, et al. Early Outcomes of Hypoplastic Left Heart Syndrome Infants: Meta-Analysis of Studies Comparing the Hybrid and Norwood Procedures. *World J Pediatric Congenit Hear Surg*. 2017;9(2):224–233.
116. Schranz D, Akintuerk H. Fetal and Hybrid Procedures in Congenital Heart Diseases. 2016:209–220.



117. Takabayashi S, Shimpo H, Kajimoto M, et al. Stage I bilateral pulmonary artery banding maintains systemic flow by prostaglandin E1 infusion or a main pulmonary artery to the descending aorta shunt for hypoplastic left heart syndrome. *Interact Cardio Th.* 2005;4(4):352–355.
118. Galantowicz M, Cheatham JP. Lessons Learned from the Development of a New Hybrid Strategy for the Management of Hypoplastic Left Heart Syndrome. *Pediatric cardiology.* 2005;26(2):190-199.
119. Schranz D, Akintuerk H. Hypoplastic Left Heart Syndrome: The Giessen Approach History, Technique, and Results. In: *Fetal and Hybrid Procedures in Congenital Heart Diseases.* Cham: Springer International Publishing; 2016:209-220.
120. Akintuerk H, Michel-Behnke I, Valeske K, et al. Stenting of the Arterial Duct and Banding of the Pulmonary Arteries. *Circulation.* 2002;105(9):1099–1103.
121. Honjo O, Benson LN, Mewhort HE, et al. Clinical Outcomes, Program Evolution, and Pulmonary Artery Growth in Single Ventricle Palliation Using Hybrid and Norwood Palliative Strategies. *Ann Thorac Surg.* 2009;87(6):1885–1893.
122. Galantowicz M, Cheatham JP, Phillips A, et al. Hybrid approach for hypoplastic left heart syndrome: intermediate results after the learning curve. *Ann Thorac Surg.* 2008;85(6):2063–2070; discussion 2070-1.
123. Hansen JH, Uebing A, Furck AK, et al. Risk factors for adverse outcome after superior cavopulmonary anastomosis for hypoplastic left heart syndrome. *Eur J Cardio-thorac.* 2011;40(1):e43–e49.
124. Dinh DC, Gurney JG, Donohue JE, et al. Tricuspid Valve Repair in Hypoplastic Left Heart Syndrome. *Pediatr Cardiol.* 2011;32(5):599–606.
125. Kalish BT, Banka P, Lafranchi T, et al. Biventricular Conversion After Single Ventricle Palliation in Patients With Small Left Heart Structures: Short-Term Outcomes. *Ann Thorac Surg.* 2013;96(4):1406–1412.
126. Hammel JM, Duncan KF, Danford DA, et al. Two-stage biventricular rehabilitation for critical aortic stenosis with severe left ventricular dysfunction. *Eur J Cardio-thorac.* 2013;43(1):143–148.
127. Hickey EJ, Caldarone CA, Blackstone EH, et al. Critical left ventricular outflow tract obstruction: The disproportionate impact of biventricular repair in borderline cases. *The Journal of thoracic and cardiovascular surgery.* 2007;134(6):1429-36-- discussion 1436-7.
128. Friedman KG, McElhinney DB, Rhodes J, et al. Left Ventricular Diastolic Function in Children and Young Adults With Congenital Aortic Valve Disease. *Am J Cardiol.* 2013;111(2):243–249.
129. Plymale JM, Frommelt PC, Nugent M, et al. The Infant with Aortic Arch Hypoplasia and Small Left Heart Structures: Echocardiographic Indices of Mitral and Aortic Hypoplasia Predicting Successful Biventricular Repair. *Pediatric cardiology.* 2017;38(6):1296-1304.
130. Rhodes LA, Colan SD, Perry SB, et al. Predictors of survival in neonates with critical aortic stenosis. *Circulation.* 2018;84(6):2325–2335.
131. Chiu P, Emani S. Left Ventricular Recruitment in Patients With Hypoplastic Left Heart Syndrome. *Seminars Thorac Cardiovasc Surg Pediatric Cardiac Surg Annu.* 2021;24:30–36.
132. Kohl T. Chronic Intermittent Materno-Fetal Hyperoxygenation in Late Gestation May Improve on Hypoplastic Cardiovascular Structures Associated with Cardiac Malformations in Human Fetuses. *Pediatr Cardiol.* 2010;31(2):250–263.

133. Szwast A, Tian Z, McCann M, et al. Vasoreactive response to maternal hyperoxygenation in the fetus with hypoplastic left heart syndrome. *2010*;3(2):172-178.
134. Kohl T. Effects of maternal-fetal hyperoxygenation on aortic arch flow in a late-gestation human fetus with closed oval foramen at risk for coarctation. *The Journal of thoracic and cardiovascular surgery*. 2011;142(2):e67-9.
135. Lara DA, Morris SA, Maskatia SA, et al. Pilot study of chronic maternal hyperoxygenation and effect on aortic and mitral valve annular dimensions in fetuses with left heart hypoplasia. *Ultrasound Obstetrics Gynecol Official J Int Soc Ultrasound Obstetrics Gynecol*. 2016;48(3):365–372.
136. Mchugh A, Khuffash AE, Franklin O, et al. Calling into question the future of hyperoxygenation in pregnancy. *Eur J Obstet Gyn R B*. 2020;258:93–97.
137. Lee F-T, Marini D, Seed M, et al. Maternal hyperoxygenation in congenital heart disease. *Transl Pediatrics*. 2021;10(8):2197–2209.
138. Rudolph AM. Maternal hyperoxygenation for the human fetus: should studies be curtailed? *Pediatr Res*. 2020;87(4):630–633.
139. Baird CW, Zurakowski D, Bueno A, et al. Outcomes and Short-Term Follow-Up in Complex Ross Operations in Pediatric Patients Undergoing Damus-Kaye-Stansel Takedown. *Seminars Thorac Cardiovasc Surg*. 2016;28(1):81–89.
140. Nido PJ del, Baird C. Congenital Mitral Valve Stenosis: Anatomic Variants and Surgical Reconstruction. *Seminars Thorac Cardiovasc Surg Pediatric Cardiac Surg Annu*. 2012;15(1):69–74.
141. Myers PO, Baird CW, Nido PJ del, et al. Neonatal Mitral Valve Repair in Biventricular Repair, Single Ventricle Palliation, and Secondary Left Ventricular Recruitment: Indications, Techniques, and Mid-Term Outcomes. *Frontiers Surg*. 2015;2:59.
142. Emani SM, McElhinney DB, Tworetzky W, et al. Staged Left Ventricular Recruitment After Single-Ventricle Palliation in Patients With Borderline Left Heart Hypoplasia. *J Am Coll Cardiol*. 2012;60(19):1966–1974.
143. Emani SM. Staged Left Ventricular Recruitment and Biventricular Conversion for Patients With Borderline Left Heart. *Operative Techniques Thorac Cardiovasc Surg*. 2016;21(2):112–123.
144. Emani SM. Biventricular Repair in Patients With Borderline Left Heart—The “Growing” Experience. *World J Pediatric Congenit Hear Surg*. 2018;10(1):18–19.
145. Doulamis IP, Marathe SP, Piekarski B, et al. Biventricular conversion after Fontan completion: A preliminary experience. *J Thorac Cardiovasc Surg*. 2022;163(3):1211–1223.
146. Sojak V, Bokenkamp R, Kuipers I, et al. Biventricular repair after the hybrid Norwood procedure. *Eur J Cardio-thorac*. 2019;56(1):110–116.
147. Sojak V, Bokenkamp R, Kuipers I, et al. Left heart growth and biventricular repair after hybrid palliation. *Interact Cardio Th*. 2021;32(5):792–799.
148. Yerebakan C, Murray J, Valeske K, et al. Long-term results of biventricular repair after initial Giessen hybrid approach for hypoplastic left heart variants. *J Thorac Cardiovasc Surg*. 2015;149(4):1112-1122.e2.

149. Alsoufi B, Deshpande S, McCracken C, et al. Results of heart transplantation following failed staged palliation of hypoplastic left heart syndrome and related single ventricle anomalies. *Eur J Cardio-thorac*. 2015;48(5):792–799.
150. Bleiweis MS, Philip J, Peek GJ, et al. Combined Hybrid Procedure and VAD Insertion in 9 High-Risk Neonates and Infants With HLHS. *Ann Thorac Surg*. 2021.
151. Chrisant MRK, Naftel DC, Drummond-Webb J, et al. Fate of Infants With Hypoplastic Left Heart Syndrome Listed for Cardiac Transplantation: A Multicenter Study. *J Hear Lung Transplant*. 2005;24(5):576–582.
152. Jenkins PC, Flanagan MF, Jenkins KJ, et al. Survival analysis and risk factors for mortality in transplantation and staged surgery for hypoplastic left heart syndrome. *J Am Coll Cardiol*. 2000;36(4):1178–1185.
153. Marray BH, Albers EL, Jones TK, et al. Hybrid stage 1 palliation as a bridge to cardiac transplantation in patients with high-risk single ventricle physiology. *Pediatr Transplant*. 2018;22(8):e13307.
154. Jacobs JP, Mayer JE, Pasquali SK, et al. The Society of Thoracic Surgeons Congenital Heart Surgery Database: 2019 Update on Outcomes and Quality. *Ann Thorac Surg*. 2019;107(3):691–704.
155. Tweddell JS, Hoffman GM, Mussatto KA, et al. Improved survival of patients undergoing palliation of hypoplastic left heart syndrome: lessons learned from 115 consecutive patients. *Circulation*. 2002;106(12 Suppl 1):I82-9.
156. Hoffman GM, Ghanayem NS, Kampine JM, et al. Venous saturation and the anaerobic threshold in neonates after the Norwood procedure for hypoplastic left heart syndrome. *Ann Thorac Surg*. 2000;70(5):1515–1520; discussion 1521.
157. Crowley R, Sanchez E, Ho JK, et al. Prolonged Central Venous Desaturation Measured by Continuous Oximetry Is Associated with Adverse Outcomes in Pediatric Cardiac Surgery. *Anesthesiology*. 2011;115(5):1033–1043.
158. Scodellaro T, McKenzie JM, d’Udekem Y, et al. Extubation Failure Is Associated With Increased Mortality Following First Stage Single Ventricle Reconstruction Operation. *Pediatr Crit Care Me*. 2017;18(12):1136–1144.
159. Pasquali SK, Ohye RG, Lu M, et al. Variation in perioperative care across centers for infants undergoing the Norwood procedure. *J Thorac Cardiovasc Surg*. 2012;144(4):915–921.
160. Mills KI, Bosch SJ van den, Gauvreau K, et al. Physiologic effects of delayed sternal closure following stage 1 palliation. *Cardiol Young*. 2018;28(12):1393–1403.
161. Mascio CE, Austin EH, Jacobs JP, et al. Perioperative mechanical circulatory support in children: An analysis of the Society of Thoracic Surgeons Congenital Heart Surgery Database. *J Thorac Cardiovasc Surg*. 2014;147(2):658–665.
162. Roeleveld PP, Wilde R de, Hazekamp M, et al. Extracorporeal Membrane Oxygenation in Single Ventricle Lesions Palliated Via the Hybrid Approach. *World J Pediatric Congenit Hear Surg*. 2014;5(3):393–397.
163. Müller M, Akintürk H, Schindler E, et al. A combined stage 1 and 2 repair for hypoplastic left heart syndrome: anaesthetic considerations. *Pediatr Anesth*. 2003;13(4):360–365.

164. Steinbrenner B, Recla S, Thul J, et al. Ideal intensive care unit course following comprehensive stage II in hypoplastic left heart syndrome. *Transl Pediatrics*. 2019;8(2):161–166.
165. Zaleski KL, Kussman BD. Invited Review: Near-Infrared Spectroscopy in Pediatric Congenital Heart Disease. *J Cardiothor Vasc An*. 2019;34(2):489–500.
166. Franceschini MA, Thaker S, Themelis G, et al. Assessment of Infant Brain Development With Frequency-Domain Near-Infrared Spectroscopy. *Pediatr Res*. 2007;61(5):546–551.
167. Mueller M, Zajonz T, Mann V, et al. Interrelations of Intraoperative Changes in Cerebral Tissue Oxygen Saturation with Brain Volumes and Neurodevelopment Outcome After the Comprehensive Stage II Procedure in Infants With Hypoplastic Left Heart Syndrome: A Retrospective Cohort Study. *J Cardiothor Vasc An*. 2021;35(10):2907–2912.
168. Newburger JW, Jonas RA, Wernovsky G, et al. A Comparison of the Perioperative Neurologic Effects of Hypothermic Circulatory Arrest versus Low-Flow Cardiopulmonary Bypass in Infant Heart Surgery. *New Engl J Medicine*. 1993;329(15):1057–1064.
169. Gunn JK, Beca J, Hunt RW, et al. Perioperative amplitude-integrated EEG and neurodevelopment in infants with congenital heart disease. *Intens Care Med*. 2012;38(9):1539–1547.
170. Zaigham M, Lundberg F, Olofsson P. Protein S100B in umbilical cord blood as a potential biomarker of hypoxic-ischemic encephalopathy in asphyxiated newborns. *Early Hum Dev*. 2017;112:48–53.
171. Irschik S, Stelzl S, Golej J, et al. Direct postoperative protein S100B and NIRS monitoring in infants after pediatric cardiac surgery enrich early mortality assessment at the PICU. *Heart Lung*. 2020;49(6):731–736.
172. Kimura F, Kadohama T, Kitahara H, et al. Serum Neuron-Specific Enolase Level as Predictor of Neurologic Outcome after Aortic Surgery. *Thorac Cardiovasc Surg*. 2019;68(04):282–290.
173. Ono M, Kido T, Wallner M, et al. Preoperative risk factors influencing inter-stage mortality after the Norwood procedure. *Interact Cardio Th*. 2021;33(2):ivab073-.
174. Wernovsky G. The Paradigm Shift Toward Surgical Intervention for Neonates With Hypoplastic Left Heart Syndrome. *Arch Pediat Adol Med*. 2008;162(9):849–854.
175. Photiadis J, Sinzobahamvya N, Haun C, et al. Does the shunt type determine mid-term outcome after Norwood operation? *Eur J Cardio-thorac*. 2012;42(2):209–216.
176. Mahle WT, Hu C, Trachtenberg F, et al. Heart failure after the Norwood procedure: An analysis of the Single Ventricle Reconstruction Trial. *J Hear Lung Transplant*. 2018;37(7):879–885.
177. Best KE, Miller N, Draper E, et al. The Improved Prognosis of Hypoplastic Left Heart: A Population-Based Register Study of 343 Cases in England and Wales. *Frontiers Pediatrics*. 2021;9:635776.
178. Feinstein JA, Benson DW, Dubin AM, et al. Hypoplastic Left Heart Syndrome Current Considerations and Expectations. *J Am Coll Cardiol*. 2012;59(1):S1–S42.
179. Furck AK, Uebing A, Hansen JH, et al. Outcome of the Norwood operation in patients with hypoplastic left heart syndrome: A 12-year single-center survey. *J Thorac Cardiovasc Surg*. 2010;139(2):359–365.
180. Karamlou T, Najm HK. Evolution of care pathways for babies with hypoplastic left heart syndrome: integrating mechanistic and clinical process investigation, standardization, and collaborative study. *J Thorac Dis*. 2020;12(3):1174–1183.

181. Newburger JW, Sleeper LA, Gaynor JW, et al. Transplant-Free Survival and Interventions at 6 Years in the SVR Trial. *Circulation*. 2018;137(21):2246–2253.
182. Ismail MF, Elmahrouk AF, Arafat AA, et al. Evolution of the Norwood operation outcomes in patients with late presentation. *J Thorac Cardiovasc Surg*. 2020;159(3):1040–1048.
183. Feldmann M, Bataillard C, Ehrler M, et al. Cognitive and Executive Function in Congenital Heart Disease: A Meta-analysis. *Pediatrics*. 2021;148(4):e2021050875.
184. Latal B. Neurodevelopmental Outcomes of the Child with Congenital Heart Disease. *Clin Perinatol*. 2016;43(1):173–185.
185. Mahle WT, Lu M, Ohye RG, et al. A Predictive Model for Neurodevelopmental Outcome After the Norwood Procedure. *Pediatr Cardiol*. 2013;34(2):327–333.
186. Reich B, Heye K, Tuura R, et al. Neurodevelopmental Outcome and Health-related Quality of Life in Children With Single-ventricle Heart Disease Before Fontan Procedure. *Seminars Thorac Cardiovasc Surg*. 2018;29(4):504–513.
187. Wernovsky G. Current insights regarding neurological and developmental abnormalities in children and young adults with complex congenital cardiac disease. *Cardiol Young*. 2006;16(S1):92–104.
188. Cua CL, McConnell PI, Meza JM, et al. Hybrid Palliation: Outcomes After the Comprehensive Stage 2 Procedure. *Ann Thorac Surg*. 2018;105(5):1455–1460.
189. Cheatham SL, Chisolm JL, O'Brien N. Cerebral Blood Flow Following Hybrid Stage I Palliation in Infants with Hypoplastic Left Heart Syndrome. *Pediatr Cardiol*. 2018;39(4):837–843.
190. Ballard G, Tibby S, Miller O, et al. Growth of left heart structures following the hybrid procedure for borderline hypoplastic left heart. *Eur J Echocardiogr*. 2010;11(10):870–874.
191. Carlo WF, Carberry KE, Heinle JS, et al. Interstage attrition between bidirectional Glenn and Fontan palliation in children with hypoplastic left heart syndrome. *J Thorac Cardiovasc Surg*. 2011;142(3):511–516.
192. Jacobs JP, O'Brien SM, Chai PJ, et al. Management of 239 Patients with Hypoplastic Left Heart Syndrome and Related Malformations from 1993 to 2007. *Ann Thorac Surg*. 2008;85(5):1691–1697.
193. Alsoufi B, Mori M, Gillespie S, et al. Impact of Patient Characteristics and Anatomy on Results of Norwood Operation for Hypoplastic Left Heart Syndrome. *Ann Thorac Surg*. 2015;100(2):591–598.
194. Fenstermaker B, Berger GE, Rowland DG, et al. Interstage Echocardiographic Changes in Patients Undergoing Hybrid Stage I Palliation for Hypoplastic Left Heart Syndrome. *J Am Soc Echocardiogr*. 2008;21(11):1222–1228.
195. Jean-St-Michel E, Meza JM, Maguire J, et al. Survival to Stage II with Ventricular Dysfunction: Secondary Analysis of the Single Ventricle Reconstruction Trial. *Pediatr Cardiol*. 2018;39(5):955–966.
196. Simsic JM, Phelps C, Kirchner K, et al. Interstage outcomes in single ventricle patients undergoing hybrid stage 1 palliation. *Congenit Heart Dis*. 2018;13(5):757–763.
197. Hansen JH, Furck AK, Petko C, et al. Use of surveillance criteria reduces interstage mortality after the Norwood operation for hypoplastic left heart syndrome. *Eur J Cardio-thorac*. 2012;41(5):1013–1018.
198. Siehr SL, Norris JK, Bushnell JA, et al. Home monitoring program reduces interstage mortality after the modified Norwood procedure. *J Thorac Cardiovasc Surg*. 2014;147(2):718-723.e1.

199. Rudd NA, Frommelt MA, Tweddell JS, et al. Improving interstage survival after Norwood operation: Outcomes from 10 years of home monitoring. *J Thorac Cardiovasc Surg*. 2014;148(4):1540–1547.
200. Anderson JB, Beekman RH, Kugler JD, et al. Improvement in Interstage Survival in a National Pediatric Cardiology Learning Network. *Circulation Cardiovasc Qual Outcomes*. 2015;8(4):428–436.
201. Evans CF, Sorkin JD, Abraham DS, et al. Interstage Weight Gain Is Associated With Survival After First-Stage Single-Ventricle Palliation. *Ann Thorac Surg*. 2017;104(2):674–680.
202. Ghanayem NS, Allen KR, Tabbutt S, et al. Interstage mortality after the Norwood procedure: Results of the multicenter Single Ventricle Reconstruction trial. *J Thorac Cardiovasc Surg*. 2012;144(4):896–906.
203. Tadphale SD, Tang X, ElHassan NO, et al. Cavopulmonary Anastomosis During Same Hospitalization as Stage 1 Norwood/Hybrid Palliative Surgery. *Ann Thorac Surg*. 2017;103(4):1285–1291.
204. Meza JM, Jaquiss RDB, Anderson BR, et al. Current Practices in the Timing of Stage 2 Palliation. *World J Pediatric Congenit Hear Surg*. 2016;8(2):135–141.
205. Buelow MW, Rudd N, Tanem J, et al. Reintervention following stage 1 palliation: A report from the NPC-QIC Registry. *Congenit Heart Dis*. 2018;13(6):919–926.
206. Rogers L, Pagel C, Sullivan ID, et al. Interventions and Outcomes in Children With Hypoplastic Left Heart Syndrome Born in England and Wales Between 2000 and 2015 Based on the National Congenital Heart Disease Audit. *Circulation*. 2017;136(18):1765–1767.
207. Eagam M, Loomba RS, Pelech AN, et al. Predicting the Need for Neoaortic Arch Intervention in Infants with Hypoplastic Left Heart Syndrome Through the Glenn Procedure. *Pediatr Cardiol*. 2017;38(1):70–76.
208. Rogers L, Pagel C, Sullivan ID, et al. Interventional treatments and risk factors in patients born with hypoplastic left heart syndrome in England and Wales from 2000 to 2015. *Heart*. 2018;104(18):1500.
209. Birnbaum B, Berger G, Fenstermaker B, et al. Echocardiographic parameters that predict outcome in aortic atresia patients undergoing comprehensive stage II procedure. *Congenital heart disease*. 2010;5(5):409–415.
210. Schranz D, Voelkel NF. “Nihilism” of chronic heart failure therapy in children and why effective therapy is withheld. *Eur J Pediatr*. 2016;175(4):445–455.
211. Hsu DT, Zak V, Mahony L, et al. Enalapril in Infants With Single Ventricle: Results of a Multicenter Randomized Trial. *Circulation*. 2010;122(4):333–340.
212. Schranz D, Krasemann T. A word on netting of angiotensin-converting enzyme inhibitor therapy in hypoplastic left heart syndrome following stage-I. *Cardiol Young*. 2021;31(8):1323–1326.
213. Mienert T, Esmaeili A, Steinbrenner B, et al. Cardiovascular Drug Therapy during Interstage After Hybrid Approach: A Single-Center Experience in 51 Newborns with Hypoplastic Left Heart. *Pediatr Drugs*. 2021;23(2):195–202.
214. Brown DW, Mangeot C, Anderson JB, et al. Digoxin Use Is Associated With Reduced Interstage Mortality in Patients With No History of Arrhythmia After Stage I Palliation for Single Ventricle Heart Disease. *J Am Hear Assoc Cardiovasc Cerebrovasc Dis*. 2016;5(1):e002376.
215. Brown TN, Brown DW, Tweddell JS, et al. Digoxin associated with greater transplant-free survival in high versus low-risk interstage patients. *Ann Thorac Surg*. 2021.

216. Truong DT, Menon SC, Lambert LM, et al. Digoxin Use in Infants with Single Ventricle Physiology: Secondary Analysis of the Pediatric Heart Network Infant Single Ventricle Trial Public Use Dataset. *Pediatr Cardiol.* 2018;39(6):1200–1209.
217. Marelli A, Miller SP, Marino BS, et al. Brain in Congenital Heart Disease Across the Lifespan. *Circulation.* 2016;133(20):1951–1962.
218. McQuillen PS, Goff DA, Licht DJ. Effects of congenital heart disease on brain development. *Prog Pediatr Cardiol.* 2010;29(2):79–85.
219. Homsy J, Zaidi S, Shen Y, et al. De novo mutations in congenital heart disease with neurodevelopmental and other congenital anomalies. *Sci New York N Y.* 2015;350(6265):1262–1266.
220. Pierpont ME, Basson CT, Benson DW, et al. Genetic Basis for Congenital Heart Defects: Current Knowledge. *Circulation.* 2007;115(23):3015–3038.
221. Gaynor JW, Stopp C, Wypij D, et al. Neurodevelopmental Outcomes After Cardiac Surgery in Infancy. *Pediatrics.* 2015;135(5):816–825.
222. Snookes SH, Gunn JK, Eldridge BJ, et al. A Systematic Review of Motor and Cognitive Outcomes After Early Surgery for Congenital Heart Disease. *Pediatrics.* 2010;125(4):e818–e827.
223. Naef N, Liamlahi R, Beck I, et al. Neurodevelopmental Profiles of Children with Congenital Heart Disease at School Age. *J Pediatrics.* 2017;188:75–81.
224. Werner H, Latal B, Buechel EV, et al. Health-Related Quality of Life after Open-Heart Surgery. *J Pediatrics.* 2014;164(2):254-258.e1.
225. Sarajuuri A, Jokinen E, Puosi R, et al. Neurodevelopment in Children with Hypoplastic Left Heart Syndrome. *J Pediatrics.* 2010;157(3):414-420.e4.
226. Liamlahi R, Rhein M, Bühner S, et al. Motor dysfunction and behavioural problems frequently coexist with congenital heart disease in school-age children. *Acta Paediatr.* 2014;103(7):752–758.
227. Uebing A, Furck AK, Hansen JH, et al. Perioperative cerebral and somatic oxygenation in neonates with hypoplastic left heart syndrome or transposition of the great arteries. *J Thorac Cardiovasc Surg.* 2011;142(3):523–530.
228. Phelps HM, Mahle WT, Kim D, et al. Postoperative cerebral oxygenation in hypoplastic left heart syndrome after the Norwood procedure. *Ann Thorac Surg.* 2009;87(5):1490-1494.
229. Hoffman GM, Stuth EA, Jaquiss RD, et al. Changes in cerebral and somatic oxygenation during stage 1 palliation of hypoplastic left heart syndrome using continuous regional cerebral perfusion. *The Journal of thoracic and cardiovascular surgery.* 2004;127(1):223-233.
230. Ibuki K, Watanabe K, Yoshimura N, et al. The improvement of hypoxia correlates with neuroanatomic and developmental outcomes: comparison of midterm outcomes in infants with transposition of the great arteries or single-ventricle physiology. *The Journal of thoracic and cardiovascular surgery.* 2012;143(5):1077-1085.
231. Metcalf MK, Rychik J. Outcomes in Hypoplastic Left Heart Syndrome. *Pediatr Clin N Am.* 2020;67(5):945–962.
232. Calderon J, Bellinger DC. Executive function deficits in congenital heart disease: why is intervention important? *Cardiol Young.* 2015;25(7):1238–1246.

233. Brosig CL, Bear L, Allen S, et al. Neurodevelopmental outcomes at 2 and 4 years in children with congenital heart disease. *Congenit Heart Dis*. 2018;13(5):700–705.
234. Mussatto KA, Hoffmann RG, Hoffman GM, et al. Risk and Prevalence of Developmental Delay in Young Children With Congenital Heart Disease. *Pediatrics*. 2014;133(3):e570–e577.
235. Sarajuuri A, Jokinen E, Mildh L, et al. Neurodevelopmental Burden at Age 5 Years in Patients With Univentricular Heart. *Pediatrics*. 2012;130(6):e1636–e1646.
236. Hövels-Gürich HH. Psychomotorische Entwicklung von Kindern mit angeborenem Herzfehler. *Monatsschr Kinderh*. 2012;160(2):118–128.
237. Hinton RB, Martin LJ, Tabangin ME, et al. Hypoplastic Left Heart Syndrome Is Heritable. *J Am Coll Cardiol*. 2007;50(16):1590–1595.
238. Tworetzky W, Wilkins-Haug L, Jennings RW, et al. Balloon Dilation of Severe Aortic Stenosis in the Fetus. *Circulation*. 2004;110(15):2125–2131.
239. Gautier M, Detaint D, Fermanian C, et al. Nomograms for Aortic Root Diameters in Children Using Two-Dimensional Echocardiography. *Am J Cardiol*. 2010;105(6):888–894.
240. Zilberman MV, Khoury PR, Kimball RT. Two-Dimensional Echocardiographic Valve Measurements in Healthy Children: Gender-Specific Differences. *Pediatr Cardiol*. 2005;26(4):356–360.
241. Kampmann C, Wiethoff CM, Wenzel A, et al. Normal values of M mode echocardiographic measurements of more than 2000 healthy infants and children in central Europe. *Heart*. 2000;83(6):667.
242. Sluysmans T, Colan SD. Echocardiography in Pediatric and Congenital Heart Disease. In: ; 2009:51–62.
243. Lopez L, Colan S, Stylianou M, et al. Relationship of Echocardiographic Z Scores Adjusted for Body Surface Area to Age, Sex, Race, and Ethnicity. *Circulation Cardiovasc Imaging*. 2018;10(11):e006979.
244. Cantinotti M, Giordano R, Scalese M, et al. Nomograms for two-dimensional echocardiography derived valvular and arterial dimensions in Caucasian children. *J Cardiol*. 2017;69(1):208–215.
245. Pettersen MD, Du W, Skeens ME, et al. Regression Equations for Calculation of Z Scores of Cardiac Structures in a Large Cohort of Healthy Infants, Children, and Adolescents: An Echocardiographic Study. *J Am Soc Echocardiogr*. 2008;21(8):922–934.
246. Clouchoux C, Plessis AJ du, Bouyssi-Kobar M, et al. Delayed Cortical Development in Fetuses with Complex Congenital Heart Disease. *Cereb Cortex*. 2013;23(12):2932–2943.
247. Limperopoulos C, Tworetzky W, McElhinney DB, et al. Brain Volume and Metabolism in Fetuses With Congenital Heart Disease. *Circulation*. 2010;121(1):26–33.
248. Licht DJ, Shera DM, Clancy RR, et al. Brain maturation is delayed in infants with complex congenital heart defects. *J Thorac Cardiovasc Surg*. 2009;137(3):529–537.
249. Miller SP, McQuillen PS, Hamrick S, et al. Abnormal Brain Development in Newborns with Congenital Heart Disease. *New Engl J Medicine*. 2007;357(19):1928–1938.
250. Rhein M von, Buchmann A, Haggmann C, et al. Severe Congenital Heart Defects Are Associated with Global Reduction of Neonatal Brain Volumes. *J Pediatrics*. 2015;167(6):1259-1263.e1.



251. Algra SO, Haas F, Poskitt KJ, et al. Minimizing the Risk of Preoperative Brain Injury in Neonates with Aortic Arch Obstruction. *J Pediatrics*. 2014;165(6):1116-1122.e3.
252. Beca J, Gunn JK, Coleman L, et al. New White Matter Brain Injury After Infant Heart Surgery Is Associated With Diagnostic Group and the Use of Circulatory Arrest. *Circulation*. 2013;127(9):971-979.
253. Dimitropoulos A, McQuillen PS, Sethi V, et al. Brain injury and development in newborns with critical congenital heart disease. *Neurology*. 2013;81(3):241-248.
254. Guo T, Chau V, Peyvandi S, et al. White matter injury in term neonates with congenital heart diseases: Topology & comparison with preterm newborns. *Neuroimage*. 2018;185:742-749.
255. Mahle WT, Tavani F, Zimmerman RA, et al. An MRI Study of Neurological Injury Before and After Congenital Heart Surgery. *Circulation*. 2002;106(12\_suppl\_1).
256. Stegeman R, Feldmann M, Claessens NHP, et al. A Uniform Description of Perioperative Brain MRI Findings in Infants with Severe Congenital Heart Disease: Results of a European Collaboration. *Am J Neuroradiol*. 2021;42(11):2034-2039.
257. Norwood WI, Lang P, Hansen DD. Physiologic repair of aortic atresia-hypoplastic left heart syndrome. *NEJM*. 1983;308(1):23-26.
258. Bove EL. Current Status of Staged Reconstruction for Hypoplastic Left Heart Syndrome. *Pediatr Cardiol*. 1998;19(4):308-315.
259. Ferns SJ, Zein CE, Maruboyina SP, et al. Improved Results of Aortic Arch Reconstruction in the Norwood Procedure. *Ann Thorac Surg*. 2016;102(1):178-185.
260. Itatani K, Miyaji K, Qian Y, et al. Influence of surgical arch reconstruction methods on single ventricle workload in the Norwood procedure. *J Thorac Cardiovasc Surg*. 2012;144(1):130-138.
261. Hansen JH, Petko C, Bauer G, et al. Fifteen-year single-center experience with the Norwood operation for complex lesions with single-ventricle physiology compared with hypoplastic left heart syndrome. *J Thorac Cardiovasc Surg*. 2012;144(1):166-172.
262. Konuma T, Shimpo H. Arch Repair Technique (Pulmonary Artery Trunk Saving) in the Norwood Procedure. *Operative Techniques Thorac Cardiovasc Surg*. 2021;25(4):204-220.
263. Asada S, Yamagishi M, Itatani K, et al. Chimney reconstruction of the aortic arch in the Norwood procedure. *J Thorac Cardiovasc Surg*. 2017;154(3):e51-e54.
264. Burkhart HM, Ashburn DA, Konstantinov IE, et al. Interdigitating arch reconstruction eliminates recurrent coarctation after the Norwood procedure. *J Thorac Cardiovasc Surg*. 2005;130(1):61-65.
265. Haller C, Chetan D, Saedi A, et al. Geometry and growth of the reconstructed aorta in patients with hypoplastic left heart syndrome and variants. *J Thorac Cardiovasc Surg*. 2017;153(6):1479-1487.e1.
266. Gates RN, Palafox BA, Parker B. Technique for the Norwood Procedure Using Normothermic Selective Cerebral Perfusion. *Asaio J*. 2007;53(6):655-658.
267. Kishimoto H, Kawahira Y, Kawata H, et al. The modified norwood palliation on a beating heart. *J Thorac Cardiovasc Surg*. 1999;118(6):1130-1132.
268. Mahle WT, Rychik J, Gaynor JW, et al. Restrictive interatrial communication after reconstructive surgery for hypoplastic left heart syndrome. *Am J Cardiol*. 2001;88(12):1454-1457.

269. Dähnert I, Riede F-T, Rzek V, et al. Catheter interventional treatment of Sano shunt obstruction in patients following modified Norwood palliation for hypoplastic left heart syndrome. *Clin Res Cardiol*. 2007;96(10):719–722.
270. Pruetz JD, Badran S, Dorey F, et al. Differential branch pulmonary artery growth after the Norwood procedure with right ventricle–pulmonary artery conduit versus modified Blalock–Taussig shunt in hypoplastic left heart syndrome. *J Thorac Cardiovasc Surg*. 2009;137(6):1342–1348.
271. Tsukashita M, Mosca RS. Periscope Modification of Right Ventricle-to-Pulmonary Artery Shunt in Norwood Operation. *Ann Thorac Surg*. 2014;98(6):2244–2246.
272. Baird CW, Myers PO, Borisuk M, et al. Ring-Reinforced Sano Conduit at Norwood Stage I Reduces Proximal Conduit Obstruction. *Ann Thorac Surg*. 2015;99(1):171–179.
273. Mascio CE, Spray TL. Distal Dunk for Right Ventricle to Pulmonary Artery Shunt in Stage 1 Palliation. *Ann Thorac Surg*. 2015;100(6):2381–2382.
274. Meyer DB, Nguyen K. Modified Distal Dunk Technique for Right Ventricle to Pulmonary Artery Shunt in Stage 1 Palliation. *Ann Thorac Surg*. 2019;107(6):e431–e433.
275. Mroczek T, Sacharczuk J, Żurek R, et al. The “double dunk” technique for a right ventricle to pulmonary artery conduit for the Norwood procedure reduces the unintended shunt-related events. *Kardiologia Polska Pol Hear J*. 2018;76(12):1697–1704.
276. Schranz D. Cardiac Catheterization for Congenital Heart Disease. 2014:401–417.
277. Ware J, Butcher JL, Latal B, et al. Neurodevelopmental evaluation strategies for children with congenital heart disease aged birth through 5 years: recommendations from the cardiac neurodevelopmental outcome collaborative. *Cardiol Young*. 2020;30(11):1609–1622.
278. Ilardi D, Sanz JH, Cassidy AR, et al. Neurodevelopmental evaluation for school-age children with congenital heart disease: recommendations from the cardiac neurodevelopmental outcome collaborative. *Cardiol Young*. 2020;30(11):1623–1636.

## Anhang 1: Echokardiographische Normalwerte und Z-Scores im Kindesalter

Echo-Mode	Anzahl der Probanden /Alter des Kollektivs	App-Rechner	Autor, Literatur
M-Mode	N=353 / 2-18 Jahre	<a href="http://www.parameterz.com/refs/gautier-ajc-2010">http://www.parameterz.com/refs/gautier-ajc-2010</a>	M.Gautier et al. <sup>239</sup>
2D	N=748 / 0-18 Jahre	<a href="http://www.parameterz.com/refs/zilberman-pedcard-2005">http://www.parameterz.com/refs/zilberman-pedcard-2005</a>	M. Zilberman et al. <sup>240</sup>
M-Mode	N=2036 / 1 Tag bis 18 Jahre Neugeborene indiziert auf kg, ältere auf BSA (0,25-2 m <sup>2</sup> )	<a href="http://www.parameterz.com/refs/kampmann-heart-2000">http://www.parameterz.com/refs/kampmann-heart-2000</a>	Kampmann et al. <sup>241</sup>
M-mode 2D	> 2000 Probanden 1 Tag bis 20 Jahre	<a href="https://zscore.chboston.org">https://zscore.chboston.org</a>	Colan et al. <sup>242</sup>
M-mode 2D	3215 Probanden < 1Monat bis 18 Jahre	<a href="http://www.parameterz.com/refs/lopez-circimaging-2017">http://www.parameterz.com/refs/lopez-circimaging-2017</a>	Lopez et al. <sup>30,243</sup>
2D	1151 Probanden 0 Tage bis 17 Jahre	<a href="http://www.parameterz.com/refs/cantinotti-jcard-2017">http://www.parameterz.com/refs/cantinotti-jcard-2017</a>	Cantinotti et al. <sup>244</sup>
2D	782 Probanden 1 Tag bis 18 Jahre	<a href="http://www.parameterz.com/refs/pettersen-jase-2008">http://www.parameterz.com/refs/pettersen-jase-2008</a>	Pettersen et al. <sup>245</sup>

BSA = Body surface area = Körperoberfläche

## Anhang 2: Fetale und neonatale MRT bei Patienten mit HLHS

Die fetale MRT zeigt, dass die Wachstumskurven des Gehirns, insbesondere bei HLHS, bereits im dritten Trimester von denen gesunder Feten abweichen.<sup>246,247</sup> Man findet eine verzögerte mikrostrukturelle Reifung der weißen Substanz von ca. 4-5 Wochen, kleinere Hirnvolumina bei Neugeborenen mit HLHS<sup>248</sup> und eine verzögerte postnatale Hirnentwicklung im Vergleich zu gesunden Reifgeborenen.<sup>249,250</sup>

Veränderungen der weißen Substanz (WMI= white matter injury) und Infarkte der grauen Substanz (AIS, arterial ischemic stroke) sind die häufigsten erworbenen neonatalen Hirnläsionen<sup>251-253</sup>, die unter anderem vom Schweregrad des Herzfehlers und den hämodynamischen intrauterinen Verhältnissen beeinflusst werden. Als ursächlich für die WMI, ähnlich wie bei Frühgeborenen, gelten vor allem Hypoxie/Ischämie, Infektion/Inflammation und ein Überangebot an Sauerstoff durch oxidativen Stress.<sup>254</sup> Bereits präoperativ lassen sich diese Veränderungen in der weißen Substanz nachweisen, ohne dass ein Trauma (Geburtskomplikation, ein Amnioninfektionssyndrom o.ä.) stattgefunden hat.<sup>255</sup>

In einer retrospektiven europäischen Studie mit 202 Neugeborenen mit angeborenem Herzfehler fand sich eine prä- und postoperative Schädigung der weißen Substanz bei 25 %/36 %; neue postoperative AIS fanden sich deutlich häufiger bei Säuglingen mit Single Ventricle im Vergleich zu Neugeborenen mit d-TGA (29 % vs. 5 %; p=0,01).<sup>256</sup>

Die Schädigung der weißen Substanz ist bei Neugeborenen mit HLHS der häufigste Läsionstyp. WMI und AIS finden sich sowohl in der prä- als auch in der postoperativen MR-Bildgebung. Cerebelläre, intraventrikuläre und subdurale Blutungen werden hauptsächlich präoperativ beobachtet. Intraparenchymale Hirnblutungen und Sinusvenenthrombosen wurden ausschließlich in der postoperativen MR-Bildgebung festgestellt.

## Anhang 3: Chirurgische Technik der Aortenrekonstruktion im Rahmen der Norwood-Operation

Die Anastomosierung der hypoplastischen nativen Aorta mit dem proximalen Pulmonalarterienstamm wird entweder in „double barrel“-Technik oberhalb des sinotubulären Übergangs oder durch direkte Anastomosierung der benachbarten Gefäßanteile (Aortenwurzel und Pulmonalarterie) vorgenommen.<sup>52</sup> Höchste Bedeutung kommt der Vermeidung von Verziehungen zu, die insbesondere bei sehr kleiner Aorta zur Koronarischämie führen können. Die Technik der Aortenbogenrekonstruktion hat im Laufe der

Jahre viele Modifikationen erfahren, sodass wir heute unter der „klassischen“ Norwood-Operation neben der Anastomose von Aorta ascendens und PA-Stamm heute fast immer eine Augmentation der hypoplastischen Aorta ascendens und des Aortenbogens mittels eines Patches (autolog, homolog, xenolog) und ohne Resektion des Aortenisthmus verstehen.<sup>179,257-261</sup> Daneben haben sich auch „autologe Techniken“ entwickelt, bei denen auf die Verwendung von Fremdmaterial verzichtet wird. Dabei werden die proximale Pulmonalarterie und der Aortenbogen direkt anastomosiert, ohne die Aorta ascendens zu eröffnen, wiederum ohne Resektion des Aortenisthmus.<sup>86,262-265</sup> Diese Varianten können insbesondere bei etwas größerer Aorta ascendens angewendet werden und sollen mögliche negative Effekte von Patchmaterial (kein Wachstumspotential, Degeneration etc.) vermeiden. Nachteilig können jedoch die Kompression der linken Pulmonalarterie oder des Bronchus sowie eine eingeschränkte Koronarperfusion sein. Der Durchmesser der Aorta ascendens von 2,5 mm und kleiner gilt hier als relative Kontraindikation.

#### **Anhang 4: Besonderheiten und Problematik des systemico-pulmonalen Shunts**

Nachteil des modifizierten BT-Shunts ist wie auch bei einem zentralen aortopulmonalen Shunt der diastolisch reverse Fluss in die Pulmonalarterie. Je nach Widerstandssituation kann es zu einer Überperfusion der Lunge mit einem reduzierten systemischen Blutfluss und -druck sowie einem koronaren Steal und Myokardischämie kommen. Mittelfristig kann sich eine Herzinsuffizienz durch Rezirkulation entwickeln. Eine akute Shuntstenose durch Thrombosierung hingegen führt zur schwerer Hypoxie und kardialer Dekompensation; das Risiko hierfür steigt mit kleinem Shuntdurchmesser und mit zunehmender Erythrozytose aufgrund der Zyanose im Rahmen des Herzfehlers.

Anomalien der Kopf-Halsgefäße, wie eine aberrante rechte Arteria subclavia, schließen die Anlage eines modifizierten BT-shunts nicht aus, können den Eingriff jedoch komplizieren, wenn zunächst eine Reinsertion der rechten Armarterie vorgenommen werden muss. Wenn der Shunt letztlich zwischen der Arteria carotis und der rechten Pulmonalarterie angelegt wird, kann ein zerebraler Stealmechanismus entstehen.

Im Rahmen der Rekonstruktion der Aorta wird in vielen Institutionen eine selektive antegrade Kopfperfusion zur zerebralen Protektion verwendet. Hierfür kann zur Platzierung der HLM-Kanüle der in den Truncus brachiocephalicus inserierte Shunt verwendet und nach Fertigstellung der Aortenbogenrekonstruktion der gleiche Shunt als modifizierter BT-Shunt distal mit der rechten Pulmonalarterie konnektiert werden.<sup>266,267</sup>

## **Anhang 5: Chirurgische Technik der Atrioseptektomie**

Im Rahmen der Atrioseptektomie wird sowohl das Septum primum und so viel wie möglich vom Septum secundum entfernt. Die besonderen morphologischen Charakteristika des interatrialen Septums (IAS) wie die Verlagerung nach links und posterior und die mitunter erhebliche Septumdicke sind zu beachten, ebenso eventuell den linken Vorhof dekomprimierende Venen oder eine Lungenvenenfehlmündung. Im Einzelfall kann die endgültige Erweiterung des Vorhofseptums auch während der zweiten Stufe der Palliation (obere cavopulmonale Anastomose) vorgenommen werden, in jedem Fall aber wenn es in seltenen Fällen zur Hyperplasie des Septums mit neuerlicher Einengung der Kommunikation kommt.<sup>268</sup>

## **Anhang 6: Besonderheiten und Problematik des RV-PA- Shunts**

Der rein systolische antegrade Fluss in die Pulmonalarterien und der diastolische Rückwärtsfluss in den RV bei klappenloser Verbindung können bei eingeschränkter Funktion des Systemventrikels, hohem pulmonalvaskulären Widerstand und/oder bei hypoplastischen Pulmonalarterien zur pulmonalen Minderperfusion mit Zyanose führen. Stenosen des RV-PA-Shunts können ebenso wie bei aortopulmonalen Shunts auftreten, gehen mit akuter Hypoxämie einher und erfordern eventuell eine dringliche Katheterintervention.<sup>96,205,269,270</sup> Darüber hinaus wurden Modifikationen des RV-PA-Shunts wie die „Double dunk Technik“ sowie generell die Verwendung ringverstärkter Conduits entwickelt, um dem Auftreten von Shuntstenosen durch ein „kinking“ entgegenzuwirken.<sup>271–275</sup> Einer pulmonalen Überperfusion kann durch Platzierung von Gefäß-Clips und einer damit induzierten Verringerung des Shuntdurchmessers begegnet werden; diese können im weiteren Verlauf durch eine katheterinterventionelle Shunt dilatation gelöst werden, um eine chirurgische Revision zu vermeiden.

## **Anhang 7: Technik und Dosierung des bilateralen Pulmonalarterienbandings**

Technisch wird über eine mediane Sternotomie ein etwa 2 mm breiter Streifen eines 3,5 mm PTFE-Schlauch-Implantats (bei Neugeborenen unter 2,5 kg Verwendung eines 3 mm PTFE-Grafts) zirkulär um den zentralen rechten und linken Pulmonalarterienhauptast gelegt und mit resorbierbarem Faden adaptiert und gegebenenfalls an der Adventitia des Gefäßes fixiert. Hierdurch ist einerseits eine Nachdilatation des Bändchens im Interstage 1 möglich und andererseits kann ein mögliches Abrutschen zum Lungenhilus verhindert werden.<sup>116,122,276</sup>

Eine Adjustierung des Bandings<sup>118</sup> durch intraoperative Druckmessung ist nicht notwendig, stattdessen ist ein systolisch-diastolisches Flussprofil in der Dopplerechokardiographie als beweisend für eine effektive Flussreduktion zu sehen. Das linksseitige Banding ist chirurgisch in der Regel schwieriger zu platzieren, weshalb in der Regel mit der rechten Seite begonnen wird.

### **Anhang 8: Stentimplantation in den Ductus arteriosus (Technik, Stentauswahl)**

Die Auswahl der verwendeten Stents richtet sich nach der Weite des DA. Zur Sicherstellung einer ausreichenden Systemperfusion sind Stentdurchmesser von 6-10 mm, meist 8 mm erforderlich. Der DA ist gelegentlich so lang, dass mehrere Stents überlappend implantiert werden müssen, um die gesamte Länge des DA abzudecken und pulmonal- oder aortenseitige DA-Stenosen zu verhindern. Für stenotische DA (bei verspäteter Diagnosestellung) ist in der Regel ein ballonexpandierbarer Stent notwendig, während bei weit offenem DA ein selbstexpandierender Stent verwendet werden kann.<sup>119</sup>

#### Wichtige technische Details zur Durchführung des Ductusstenting sind:

- Stentlänge: Der DA muss komplett überstentet sein, ggf. bis in die deszendierende Aorta um Stenosen im Verlauf (Interstage 1) zu verhindern
- Stentweite: Der Stent sollte 1-2 mm größer als die deszendierende Aorta gewählt werden, um eine Migration zu verhindern
- Ballonexpandierbare Stents: Verwendung bei stenotischem DA; CAVE: während der Inflation wird der systemische Kreislauf vollständig unterbrochen
- Selbstexpandierende Stents: Verwendung bei großem nicht restriktivem DA, hier bleibt der Fluss über den DA auch während der Stentimplantation bestehen
- Transvenöse Implantation: durch Offenhalten der TV und PV ist ein Rückwärtsversagen des Kreislaufs möglich – daher ist eine schnelle Prozedur wichtig
- Transarterielle Implantation: Die verfügbaren Stentsysteme erlauben eine schnelle Prozedur unter Verwendung von 4 French Einführschleusen
- Sicherung der retrograden Perfusion des Aortenbogens falls erforderlich durch Ballondilatation oder Stentimplantation in den Aortenisthmus

## Anhang 9: Standardisierte Nachsorge - Screeningkonzept

Die Neurodevelopmental Outcome Collaborative Initiative (CNOCI) hat zur Qualitätsverbesserung 2020 ein standardisiertes Screeningkonzept mit Übersicht über Testverfahren und zeitliche Planung von entwicklungsneurologischen Untersuchungen bei Kindern mit komplexen angeborenen Herzfehlern veröffentlicht: Alter 0-5 Jahre,<sup>277</sup> Alter 5-18 Jahre.<sup>278</sup> Eine Adaptation auf den deutschsprachigen Raum liegt noch nicht vor.

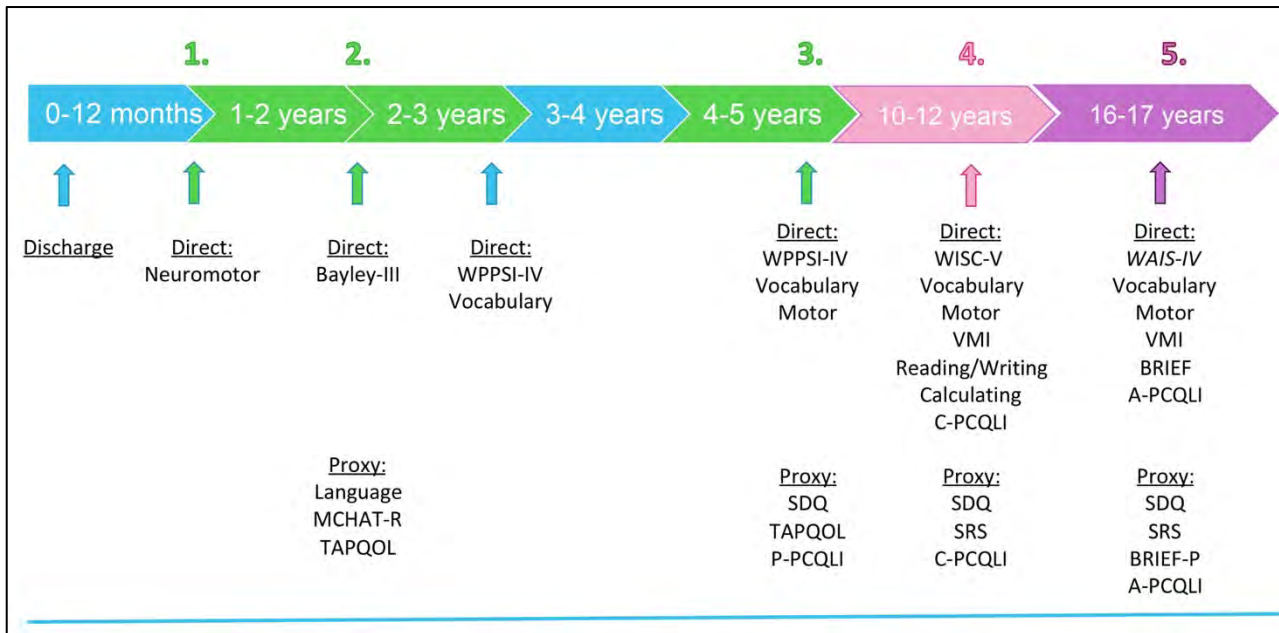
Ziele:

- Frühzeitiges Erkennen von Beeinträchtigungen der kindlichen Entwicklung ermöglicht eine frühzeitige Intervention im jeweiligen Entwicklungsbereich
- Qualitätskontrolle und Erkennen von Verbesserungspotenzial des perioperativen Managements und der Therapie und Überwachung im Interstage
- Beratung und Anleitung der Eltern
- Antizipation zukünftiger Entwicklungsprobleme

Screeningkonzept:

- Drei ausführliche entwicklungsneurologische Untersuchungen im Alter von 1, 2 und 5 Jahren zur Erfassung neurologischer, motorischer, kognitiver und sprachlicher Verzögerungen sowie psychosozialer Auffälligkeiten. Dokumentation der Wachstumsperzentilen bzw. Wachstum-Z-Scores.
- Zwei weitere Untersuchungen vor der Pubertät im Alter von 10-12 Jahren und vor dem Eintritt ins Erwachsenenalter im Alter von 16-17 Jahren, insbesondere zur Erfassung von auffälligen neurokognitiven Funktionen (insbesondere Exekutivfunktionen) und psychischen Auffälligkeiten.
- Standardisierte Erfassung der Lebensqualität als Instrument für Screening und Diagnostik sowie Planung psychosozialer Interventionen unter Berücksichtigung familienzentrierter Konzepte.





**Abb. 10:** Screening zur Beurteilung der Entwicklung bei Kindern mit angeborenen Herzfehlern und Operation im Neugeborenenalter

**Bayley-III:** Bayley Scales of Infant and Toddler Development, **WPPSI-IV:** Wechsler Preschool and Primary Scale of Intelligence, **WISC-V:** Wechsler Intelligence Scale for Children, **WAIS-IV:** Wechsler Adult Intelligence Scale, **SDQ:** Strength and Difficulties Questionnaire, **MCHAT-R:** Modified Checklist for Autism in Toddlers. **VMI-6:** Beery-Buktenica developmental Test of Visual Integration, **Neuromotor/Motor** (altersentsprechend): Neuromotor Score für Säuglinge, **Vocabulary:** Der Vocabulary Acquisition Index, **BRIEF:** Verhaltensinventar zur Beurteilung exekutiver Funktionen, **BRIEF-P:** Fremdbeurteilungsfragebogen zur Einschätzung von exekutiven Funktionen bei Kindern im Kindergartenalter, **SRS:** Social Responsiveness Scale. Skala zur Erfassung sozialer Reaktivität, **Reading/Writing/Calculating:** Fragebögen und Instrumente zur Testung der Fähigkeiten Lesen, Schreiben und Rechnen, **Quality of life questionnaires:** **TAPQL:** Instrument zur Erfassung der allgemeinen, gesundheitsbezogenen Lebensqualität (Preschool Children's Quality of Life Questionnaire, **PCQLI:** Instrument zur Erfassung der krankheitsspezifischen Lebensqualität. **P-PCQLI:** Proxy-Version für Eltern von Vorschulkindern mit angeborenen Herzfehlern, 3-7 Jahre; **C-PCQLI:** Proxy-Version und Selbsteinschätzungsbogen für Schulkinder mit angeborenen Herzfehlern, 8-12 Jahre; **A-PCQLI:** Proxy-Version und Selbsteinschätzungsfragebogen für Jugendliche mit angeborenen Herzfehlern, 13-18 Jahre.

**Versionsnummer: 5.0**

**Erstveröffentlichung: 07/1996**

**Überarbeitung von: 11/2022**

**Nächste Überprüfung geplant: 11/2027**

Die AWMF erfasst und publiziert die Leitlinien der Fachgesellschaften mit größtmöglicher Sorgfalt - dennoch kann die AWMF für die Richtigkeit des Inhalts keine Verantwortung übernehmen. **Insbesondere bei Dosierungsangaben sind stets die Angaben der Hersteller zu beachten!**

Autorisiert für elektronische Publikation: AWMF online