



Double Outlet Right Ventricle (DORV)

H. Bertram (Hannover), A. Ruffer (Hamburg)

Beschlossen vom Vorstand der Deutschen Gesellschaft für Pädiatrische Kardiologie
und Angeborene Herzfehler am 14.12.2020

1. Geltungsbereich:

Double Outlet Right Ventricle von der Fetalzeit über das Kindes- und Jugendalter bis ins junge Erwachsenenalter

2. Methodik

Die Konsensfindung in der Leitlinienkommission erfolgte nach eingehender Literaturrecherche in einem zweistufigen Delphi-Verfahren:

1. schriftlich per E-Mail Umlauf
2. mündliche Konsentierung im strukturierten Gruppenprozess.

Handlungsempfehlungen wurden soweit möglich in vier Empfehlungsgrade eingeteilt:

Formulierung	Empfehlungsgrad	Farbliche Markierung
Soll	Starke Empfehlung	Grün
Sollte	Empfehlung	Gelb
Kann erwogen werden	Empfehlung offen	Grau
Soll nicht / sollte nicht	Nicht empfohlen	Rot

Tabelle 1: Beschreibung der Empfehlungsgrade

3. Definition - Klassifikation - Basisinformation

Beim Double Outlet Right Ventricle (DORV) besitzen beide großen Arterien eine morphologische Konnektion zum rechten Ventrikel. Dabei besteht jedoch keine einheitliche kongenitale kardiale Malformation, sondern die Konstellation einer Malposition der großen Arterien, bei der Pulmonalarterie und Aorta ausschließlich (100% + 100%) oder überwiegend, d.h. eine Arterie komplett (100%) und die andere mit > 50% des Klappendurchmessers, aus dem morphologisch rechten Ventrikel entspringen. Dabei kann die Aorta vor, neben oder hinter, rechts oder links der Pulmonalarterie liegen.

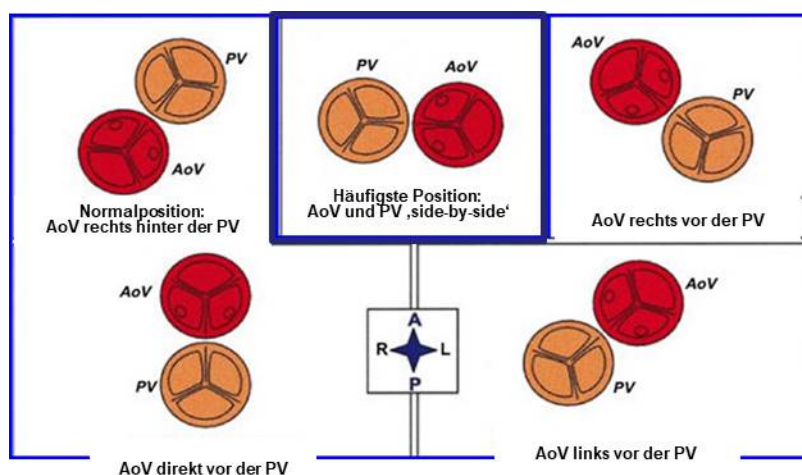


Abb. 1: Variable Stellung der großen Arterien bei DORV (in Analogie zur echokardiographischen Darstellung in der ‚kurzen Achse‘); modifiziert nach *Arq Bras Cardiol* 1999;73(5):446-450. [AoV = Aortenklappe; PV = Pulmonalklappe; A = anterior; P = posterior; R = rechts; L = links]

Die interventrikuläre Kommunikation zwischen beiden Kammern wird trotz z.T. differierender pathologisch-anatomischer Nomenklatur (1, 2, 18) in dieser Leitlinie als Ventrikelseptumdefekt (VSD) bezeichnet (19). Bei komplettem Ursprung der beiden Arterien aus dem rechten Ventrikel (100% + 100%) ist der VSD der einzige Auslass des linken Ventrikels, bei überwiegendem Ursprung der beiden Arterien aus dem rechten Ventrikel reitet entweder die Aorta oder die Pulmonalarterie darüber (Abb. 2). Die Größe und Lage des VSD im Bezug zu den malpositionierten großen Arterien sowie das Ausmaß der Imbalance der Ventrikel sind für die klinische Symptomatik bedeutsam und für die intrakardialen chirurgischen Korrekturoptionen entscheidend.

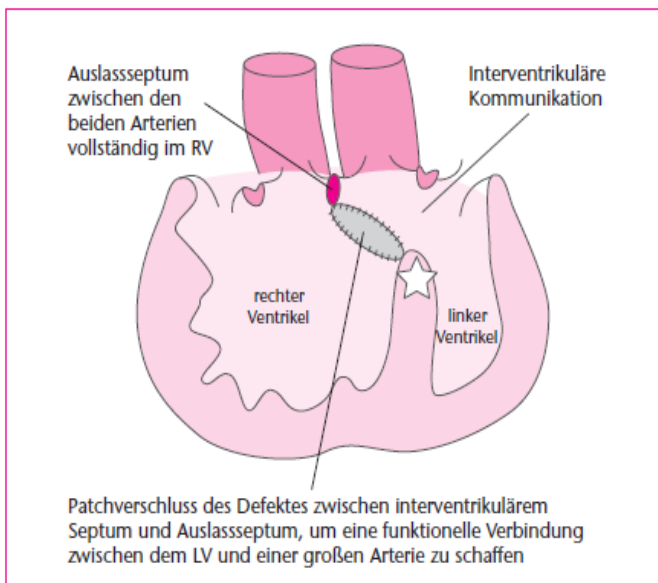


Abb. 2: Schematische Darstellung eines DORV mit vollständigem Ursprung beider großen Arterien aus dem RV. Der LV drainiert ausschließlich über die interventrikuläre Kommunikation, die bei der intrakardialen chirurgischen Korrektur nicht verschlossen werden darf. Stattdessen muss zur funktionellen Trennung von RV und LV das ausschließlich im RV zwischen den großen Arterien befindliche Auslasseptum mit einem ‚Patch‘ mit dem interventrikulären Septum (*) verbunden werden [modifiziert nach (1); RV = rechter Ventrikel; LV = linker Ventrikel].

Es existieren verschiedene anatomisch oder funktionell orientierte Klassifikationen des DORV, die sich an der Lage des VSD zum Ursprung der großen Arterien und an der Existenz einer subpulmonalen Obstruktion orientieren (1, 3, 4, 6) (s. Abb. 3, 4):

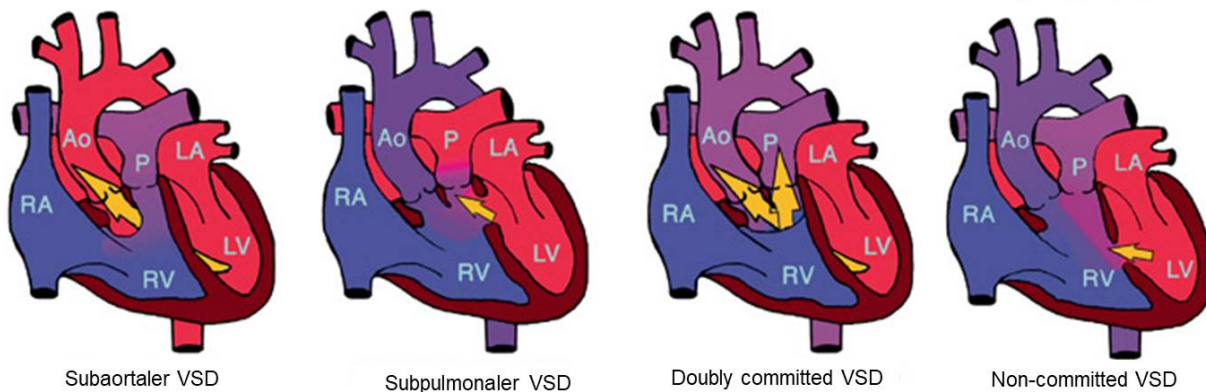


Abb. 3: Schematische Darstellung der Lage des VSD im Bezug zu den großen Arterien [modifiziert nach Lev et al. (4); RA = rechter Vorhof; RV = rechter Ventrikel; Ao = Aorta; P = Pulmonalarterie; LA = linker Vorhof; LV = linker Ventrikel]

- **Subaortaler VSD** (45-50 %, in einigen Serien bis > 60 % der Patienten¹)
- **Subpulmonaler VSD** (23-25 %)

Besteht hierbei eine Seit-zu-Seit-Stellung der großen Gefäße, bei der die Koni der großen Arterien beide Semilunarklappen von den AV-Klappen trennen, wird diese Konstellation als Taussig-Bing-Komplex bezeichnet (10)

¹ Die differierenden Häufigkeitsangaben [2, 5, 9, 24, 25, 26] beruhen auf variierenden Definitionen der Subtypen – v.a. des non-committed VSD – und die Nutzung unterschiedlicher bildgebender Verfahren (Angiographie – Echokardiographie – CT – MRT – 3D-Rekonstruktionen).

- **„Doubly committed“ VSD** (3-4 %).

subarterieller VSD mit Bezug zu beiden großen Arterien

- **„Non-committed“ VSD** oder **„remote“ VSD** (20-25 %¹)

Der VSD ist keiner großen Arterie klar zugeordnet und liegt in arterienfernen Anteilen des Ventrikelseptums. Eine häufig verwendete Definition ist: die Distanz des VSD zu einer der Semilunarklappen ist größer als der (altersentsprechende) Aortenklappendurchmesser (19, 20). Eine strengere Definition ist: der VSD liegt nicht im Auslass-Anteil des RV zwischen den Anteilen des Trabekulum septomarginalis, was auf deutlich weniger Patienten zutrifft (26).

Multiple VSD oder ein AVSD finden sich in den größeren Serien (5, 9) jeweils bei ca. 10% der Patienten und erschweren die intrakardialen Korrekturoptionen erheblich.

Ein DORV kommt mit allen Formen viszero-atrialer Situs und atrio-ventrikulärer Konnektionen vor und kann mit sehr unterschiedlichen zusätzlichen intra- und extrakardialen Anomalien kombiniert sein (19, 20). Eine klare Definition einer ‚einfachen‘ bzw. ‚komplexen‘ Form eines DORV (s. Abb. 4) anhand der Begleit'anomalien existiert nicht.

Die größte klinische Relevanz für die initiale klinische Symptomatik haben Aortenbogenstenosen (meist bei subpulmonalem VSD) und Lungenvenenfehl-mündungen, die besonders im Rahmen von Heterotaxiesyndromen auftreten.

Von großer klinischer Bedeutung für die dann oft erschwerte kardiochirurgische Versorgung bzw. behandlungsbedürftige Residualbefunde sind begleitende Koronaranomalien (über 20 % der Patienten!) und AV-Klappen-Anomalien (AVSD in ca. 10%, Mitralklappenanomalien in bis zu 20% der Patienten!) (5, 9, 25, 30).

Definition

- Ein Double Outlet Right Ventricle (DORV) wird über eine überwiegende anatomische Konnektion beider großen Arterien zum morphologisch rechten Ventrikel definiert.
- Dabei liegt keine einheitliche kongenitale kardiale Malformation vor; die Malposition der großen Arterien, die Größe der Ventrikel, die Ausprägung häufig vorhandener Begleitfehlbildungen und das resultierende klinische Erscheinungsbild sind sehr variabel.

4. Epidemiologie

Fasst man alle Varianten des DORV zusammen, wird diese – bei komplexen Verlaufsformen oft unterdiagnostizierte – Konstellation in bis zu 3% der kongenitalen kardialen Anomalien gefunden, was einer Inzidenz von ~1:3000 Lebendgeborenen entspricht (2). Ein ‚komplexer‘ DORV tritt häufig in Zusammenhang mit Heterotaxiesyndromen (z.B. ein rechtsatrialer Isomerismus mit AVSD, System- und Lungenvenenfehlbildungen) oder übergeordneten Fehlbildungssyndromen auf (z.B. Trisomie 13 und 18). Auch toxische Einflüsse während der Embryonalentwicklung (z.B. Alkohol, Medikamente) können kardiale Fehlbildungen aus diesem Formenkreis induzieren (17).

5. Pathophysiologie und Hämodynamik (s. Abb. 4)

- Subaortaler Ventrikelseptumdefekt ohne Pulmonalstenose: die Hämodynamik gleicht der eines großen Ventrikelseptumdefektes mit Lungenüberflutung, Herzinsuffizienz und sekundärer, shuntbedingter pulmonaler Hypertonie: ‚**VSD-Typ**‘.
- Subaortaler Ventrikelseptumdefekt mit valvulärer/ subvalvulärer Pulmonalstenose: die Hämodynamik entspricht der einer Fallot’schen Tetralogie mit einer pulmonalen Minderdurchblutung variablen Ausmaßes: ‚**Fallot-Typ**‘.
- Subpulmonaler Ventrikelseptumdefekt ohne Pulmonalstenose: hier besteht eine Transpositionshämodynamik mit ausgeprägter Zyanose, weil das oxygenierte Blut aus dem linken Ventrikel größtenteils wieder in die Lungenstrombahn und das systemvenöse Blut in die Aorta gelangt: ‚**TGA-Typ**‘.

Bei nicht restriktivem Lungenfluss entwickelt sich bereits in der Neugeborenenzeit zusätzlich eine Herzinsuffizienz bei pulmonaler Rezirkulation, die durch subaortale Obstruktionen (seltener) oder Aortenbogenstenosen (häufig) noch aggraviert wird. Bei den komplexen Varianten des DORV richtet sich die klinische Symptomatik neben den genannten Prinzipien nach den vorhandenen Begleitaneomalien (z.B. Aortenbogenobstruktion, subarterielle Obstruktion, Lungenvenenfehlmündung)

6. Klinik und Leitsymptome

Der Zeitpunkt des Auftretens und der Schweregrad der klinischen Symptomatik sind je nach zugrundeliegender Morphologie und den vorhandenen Begleitfehlbildungen sehr variabel. Das Herzgeräusch ist abhängig von Größe und Lage des Ventrikelseptumdefektes und dem Ausmaß einer subpulmonalen oder subaortalen Obstruktion. Die häufigsten klinischen Verlaufsformen zeigen eine typische Symptomenkonstellation:

- ‚**VSD-Typ**‘: Zeichen der progredienten Herzinsuffizienz
- ‚**Fallot-Typ**‘: anfangs mäßige, später progrediente Zyanose bei deutlichem Systolikum
- ‚**TGA-Typ**‘: oft ausgeprägte neonatale Zyanose in Kombination mit einer progredienten Herzinsuffizienz; in ca. 50 % der Fälle besteht zusätzlich die klinische Symptomatik einer neonatalen Aortenisthmusstenose/ eines unterbrochenen Aortenbogens.

Bei zusätzlich vorhandener valvulärer oder häufiger subvalvulärer Pulmonalstenose (‚**TGA-PS-Typ**‘) verhindert die Restriktion des Lungenflusses die neonatale Herzinsuffizienz; je nach Ausmaß der Zyanose sind meist dennoch frühzeitige Palliationen erforderlich

7. Diagnostik

7.1 Zielsetzung

Exakte Darstellung der kardialen Anatomie incl. der großen Arterien sowie Ausschluss/ Nachweis von Begleitfehlbildungen als Basis für die Planung des operativen Vorgehens.

7.2 Bewertung der diagnostischen Verfahren

7.2.1 Echokardiographie:

Die Diagnose eines DORV wird primär echokardiographisch gestellt.

Aufgrund der Vielzahl möglicher kardiovaskulärer Begleitfehlbildungen soll bei der Initialdiagnostik eine vollständige segmentorientierte Darstellung des Herzens incl. der thorakalen und abdominellen großen Venen und Arterien (cave: Heterotaxiesyndrome) sowie eine Darstellung der Koronararterienabgänge erfolgen.

Im Hinblick auf die intrakardialen Korrekturmöglichkeiten sind zu beschreiben (1):

- Position, Größe, Lagebeziehung und Verlauf der großen Arterien (s. Abb. 1)
- Größe beider Ventrikel, Größe des VSD in Relation zum Aortenklappen-durchmesser und dessen Lagebeziehung zu den großen Arterien (s. Abb. 2)
- Lokalisation und Schweregrad einer subpulmonalen oder subaortalen Obstruktion
- Größe und Position beider AV-Klappen, potentielle Anomalien der Mitralklappe

Die speziell bei den häufigsten Formen mit subaortalem VSD oft vorhandene Diskontinuität zwischen Aorten- und Mitralklappe kann ebenso wie Infundibula unter beiden großen Arterien („Doppel-Konus“) als wegweisender Befund für die Diagnose eines DORV angesehen werden. In pathologischen Studien lassen sich aber selbst in vielen Herzen mit 100% + 100% aus dem RV entspringenden großen Arterien eine fibröse Kontinuität zwischen einer AV-Klappe und einer arteriellen Klappe nachweisen, so dass dieser Befund kein diagnostisches Kriterium zur Diagnose eines DORV darstellt. Weniger als ein Viertel der Herzen mit „double outlet“-Konstellation weist bilaterale Infundibula auf (18, 31).

7.2.2 EKG:

Ein DORV-typisches EKG gibt es nicht. Das EKG ist Bestandteil der Basisdiagnostik sowie der Verlaufskontrollen nach interventionellen oder chirurgischen Therapiemaßnahmen.

DORV ,Double Outlet Right Ventricle'

Malposition der großen Arterien, die beide vollständig (100% + 100%) oder überwiegend (100% + > 50%) aus dem morphologisch rechten Ventrikel entspringen

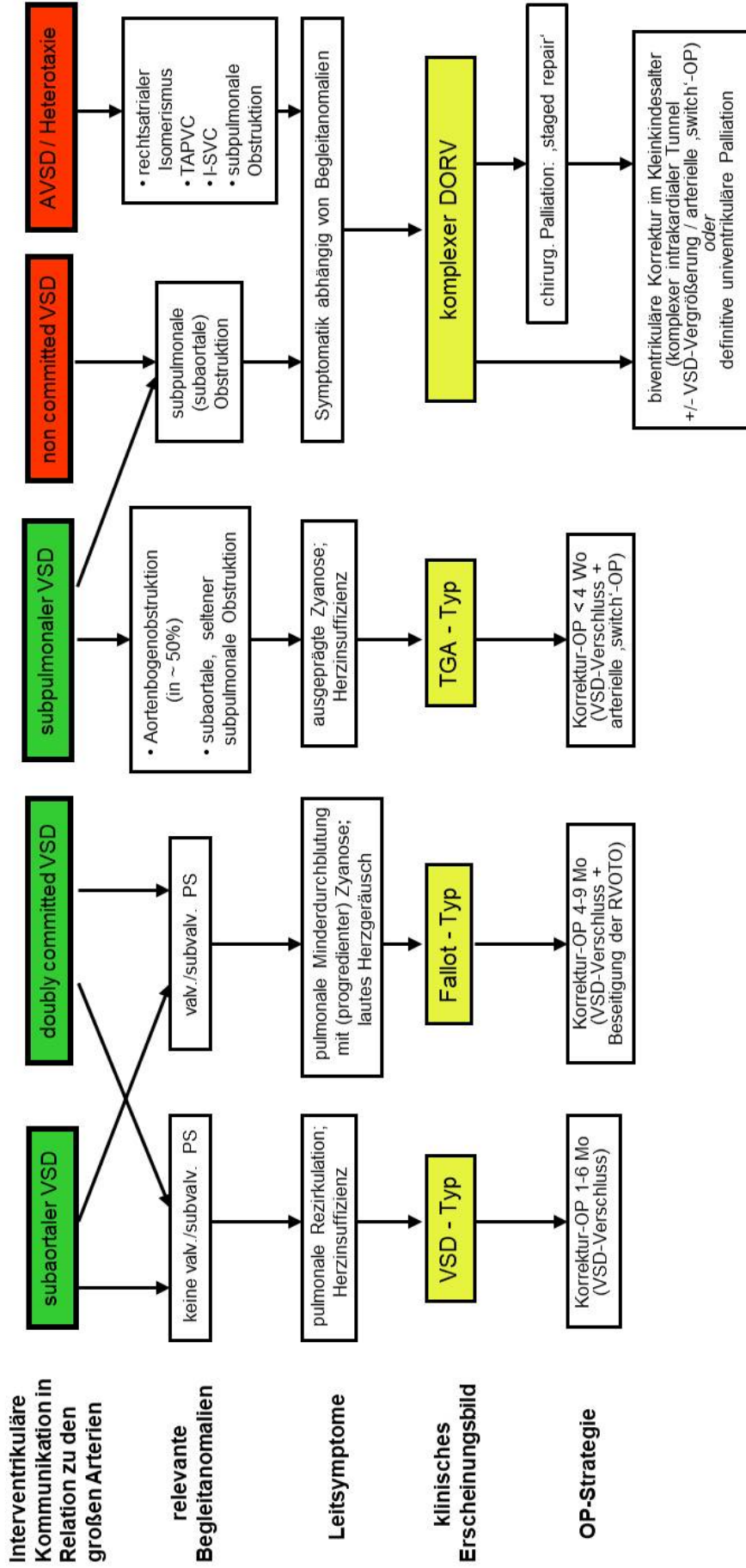


Abb. 4: Übersicht über die häufigsten anatomischen Varianten, die klinischen Erscheinungsformen und die chirurgische Behandlung der Patienten mit DORV (s. Text).
 [VSD=Ventrikelseptumdefekt; AVSD=atrioventrikulärer Septumdefekt; valv. PS=valvuläre Pulmonalstenose; subvalv. PS=subvalvuläre Pulmonalstenose; TAPVC=totale Lungenvenenfehlmündung; TGA=Transposition der großen Arterien; OP=Operation; RVOTO=rechtsventrikuläre Ausflusstraktobstruktion; I-SVC=linksseitige obere Hohlvene]

7.2.3 Röntgen-Thorax:

Das Röntgenbild ist für die initiale Diagnosestellung entbehrlich. Es ist vor operativen Eingriffen als Ausgangsbefund für die postoperative Verlaufsbeobachtung von Bedeutung und kann differentialdiagnostisch bei systemarterieller Untersättigung (,TGA-Typ‘, ,Fallot-Typ‘) eingesetzt werden. Es dokumentiert das Ausmaß der Kardiomegalie und der vermehrten Lungengefäßfüllung bei fehlender subpulmonaler Restriktion mit Lungenüberdurchblutung (,VSD-Typ‘; komplexer DORV).

7.2.4 Thorakale CT-Angiographie:

Die zunehmende Verfügbarkeit von ,dual-source‘ Scannern mit sehr schnellen Aquisitionszeiten und der Möglichkeit, einen kompletten 3D-Datensatz in wenigen Sekunden ohne oder mit nur milder Sedierung zu erzeugen, führt zum zunehmenden Einsatz dieses Verfahrens in der direkten präoperativen Planung (38). Bei entsprechender Programmierung können dabei heute deutlich reduzierte Strahlendosen erreicht werden (20). Die Stärke der CT-Angiographie liegt dabei in der Darstellung der extrakardialen thorakalen Gefäßstrukturen speziell bei komplexen Formen des DORV (z.B. Aortenbogenobstruktionen, Lungenvenenfehlmündungen, Heterotaxiesyndrome), aber auch in der Demonstration der Lagebeziehung eines ,non-committed VSD‘ zu den großen Arterien oder begleitender Koronaranomalien vor komplexen intrakardialen ,Rerouting‘-Operationen (20, 38).

7.2.5 Kardiale Magnetresonanztomographie:

Die kardiale MRT kann die thorakale CT in der Darstellung der extrakardialen Begleitfehlbildungen ersetzen, erfordert aber meist eine Sedierung bei längerer Untersuchungsdauer, die speziell bei Neugeborenen das Risiko einer Kreislaufinstabilität birgt.

7.2.6 Diagnostische Herzkatheteruntersuchung:

Für die Diagnosestellung und auch für die initiale Operationsplanung ist eine Herzkatheteruntersuchung in der Regel entbehrlich und speziellen Fragestellungen (z.B. selektive Koronarangiographien bei Koronaranomalien) vorbehalten. Eine hämodynamische Reevaluation kann nach primärer Palliation vor sekundärer biventrikulärer Korrektur oder bei einer klinischen Verschlechterung, die durch die bildgebende Diagnostik nicht vollständig erklärt werden kann, im Verlauf indiziert sein (21).

7.2.7 Pulsoxymetrie:

Die Pulsoxymetrie ist heute speziell bei Neugeborenen und Säuglingen ein vielfach eingesetztes Überwachungsinstrument im stationären, ambulanten wie häuslichen Umfeld. Patienten vom ‚TGA-Typ‘ werden bis zur Korrektur-OP kontinuierlich pulsoxymetrisch überwacht, bei Patienten vom ‚Fallot-Typ‘ ist dies abhängig vom Sättigungsniveau zumindest intermittierend der Fall.

7.2.8 Labordiagnostik:

Eine Labordiagnostik ist für die Diagnosestellung unbedeutend, aber Bestandteil der Basisdiagnostik zur klinischen Gesamtbeurteilung. Abhängig von der klinischen Situation können spezielle Laborparameter individuell im Rahmen der Verlaufsdiagnostik eingesetzt werden (z.B. Blutgasanalyse, Blutbild, NT-proBNP).

7.2.9 Fetale Echokardiographie

Eine DORV-Konstellation kann in spezialisierten Einrichtungen in einem hohen Prozentsatz bereits intrauterin diagnostiziert und den klinischen Verlaufsformen korrekt zugeordnet werden. Auch die häufigen kardialen und extrakardialen Begleitfehlbildungen lassen sich zu einem hohen Prozentsatz bereits intrauterin diagnostizieren. Letzteres hat auch wichtige Implikationen für die Notwendigkeit einer postnatalen kinder-kardiologischen Überwachung und Diagnostik. Der Prozentsatz der terminierten Schwangerschaften nach Diagnosestellung eines DORV hat in den letzten Jahren deutlich zugenommen (27, 28, 29).

7.3 Differentialdiagnosen

Die wichtigsten Differentialdiagnosen ergeben sich aus den geschilderten klinischen Verlaufsformen:

- VSD mit anteponierter Aorta (‘malalignment-VSD’)
- Fallot’sche Tetralogie
- TGA mit VSD
- Pulmonalatresie mit VSD
- Aortenisthmusstenose bzw. unterbrochener Aortenbogen mit VSD

Kernaussage 2: Leitlinie Double Outlet Right Ventricle**Initiale Diagnostik**

- Ein Double Outlet Right Ventricle (DORV) wird echokardiographisch diagnostiziert.
- Zur Darstellung möglicher Begleitfehlbildungen bzw. zur Planung therapeutischer Prozeduren können weitere bildgebende Verfahren indiziert sein (CT-Angiographie, kardiale MRT, Herzkatheteruntersuchung).

Empfehlung 1: Leitlinie Double Outlet Right Ventricle**Initiale Diagnostik**

Die Entbindung eines Neugeborenen mit pränatal diagnostiziertem DORV sollte in einer Frauenklinik mit Anbindung an eine fachärztliche kinderherzkardiologische Versorgung erfolgen.

Bei Diagnose eines DORV mit subpulmonalem VSD und Transpositionsstellung der großen Arterien („TGA-Typ“) sollte unverzüglich eine Verlegung in ein Zentrum mit der Möglichkeit einer kinderherzchirurgischen Versorgung erfolgen.

Vor interventioneller oder chirurgischer Behandlung komplexer DORV-Varianten soll ergänzend zur Echokardiographie eine weiterführende bildgebende Diagnostik (CT-Angiographie, Kardio-MRT, diagnostische Katheterisierung, ggf. mit Koronarangiographie) erfolgen.

8. Therapie**8.1 Zielsetzung**

Die kausale Behandlung besteht in der operativen Korrektur des Herzfehlers. Ziel des chirurgischen Eingriffs ist eine biventrikuläre Korrektur mit Etablierung einer obstruktionsfreien Konnektion des LV zur Aorta und des RV zur Pulmonalarterie mit Verschluss des VSD. Bei den komplexen Verlaufsformen können vor einer funktionellen Korrektur vorgeschaltete Palliativ-Eingriffe notwendig werden („staged repair“). Erscheint eine anatomische Korrektur bei komplexem DORV nicht möglich oder aber mit einem zu hohen Risiko verbunden, kann eine definitive univentrikuläre Palliation nach dem Fontan-Prinzip durchgeführt werden (5, 8, 9, 11, 12, 24, 25).

8.1 Medikamentöse Behandlung

Bei neonatal deutlich eingeschränkter antegrader Perfusion der Pulmonalarterien und damit ductusabhängiger Lungendurchblutung oder bei ausgeprägter Aortenbogenobstruktion mit ductusabhängiger Perfusion der unteren Körperhälfte erfolgt bis zu einer interventionellen / chirurgischen Therapie eine Prostaglandin E-Dauerinfusion (s. LL Fallot / LL Aortenisthmusstenose).

Bei klinischen Zeichen der Herzinsuffizienz (,VSD-Typ'; ,TGA-Typ') erfolgt deren medikamentöse Behandlung (siehe LL Herzinsuffizienz).

8.2 Interventionelle Therapiemaßnahmen

Interventionelle Therapien als weniger belastende Alternative zu einer chirurgischen Palliation stehen bei verminderter Lungenperfusion [,Fallot-Typ'] in Form einer Pulmonalklappendilatation und einer Stentplatzierung im RVOT oder im Ductus - arteriosus zur Verfügung (s. LL Fallot'sche Tetralogie).

Beim ,TGA-Typ' mit ausgeprägter Untersättigung kann / sollte eine Ballonatrioseptostomie als Palliativmaßnahmen zur Verbesserung der systemarteriellen Sättigung vor einem herzchirurgischen Eingriff erwogen werden (s. LL TGA).

Im Hinblick auf die nachfolgenden Operationen sind die Implikationen und Risiken der Katheterinterventionen (Pulmonalklappendilatation, RVOT-Stent) gegen die Möglichkeiten und Risiken primärer chirurgischer Therapiemaßnahmen abzuwägen.

8.3 Chirurgische Therapiemaßnahmen

Art und Zeitpunkt des operativen Vorgehens werden durch die Lokalisation und Größe der interventrikulären Kommunikation im Bezug zu den großen Arterien und den AV-Klappen sowie der Existenz und Ausprägung einer Ausflussbahnobstruktion bestimmt (s. Abb. 4). Weitere wichtige, die Komplexität des chirurgischen Eingriffs und damit auch das perioperative Risiko erhöhende Einflussfaktoren sind Begleitfehlbildungen wie AVSD oder Lungenvenenfehlmündungen, eine behandlungspflichtige Aortenbogenobstruktion, zusätzliche Ventrikelseptumdefekte oder Koronararterienanomalien (3, 5, 6, 9, 11, 13).

- Bei subaortal gelegenen Defekt ohne Pulmonalstenose (,VSD-Typ') sollte eine Korrektur in Abhängigkeit vom Ausmaß der Herzinsuffizienz bis zum 6. Lebensmonat erfolgen. Die Umleitung des Blutes vom LV via VSD zur Aorta kann zur Vermeidung von subaortalen Obstruktionen eine Vergrößerung des VSD

notwendig machen [11-15 % (24, 25)], die mit einem erhöhten Risiko für einen kompletten AV-Block einhergeht.

- Beim DORV vom ‚**Falot-Typ**‘ wird die primäre Korrektur bei günstiger Anatomie als elektiver Eingriff zwischen dem 4. und 9. LM angestrebt (6). Als Alternative zur risikoreichen Frühkorrektur können speziell bei hypoplastischen Pulmonalarterien chirurgische (Shunt-OP, Ausflußtrakteröffnung unter Belassen des VSD) oder interventionelle Palliationen (s. 8.2) vorangestellt werden [in größeren Serien > 30% der Patienten (24, 25, 37)].
- Bei subpulmonal gelegenen Defekt ohne Pulmonalstenose (‚**TGA-Typ**‘) erfolgt die Korrektur (arterielle Switch-Operation, VSD-Verschluss, ggf. Aortenbogenrekonstruktion) möglichst im Neugeborenenalter (13). Auch ein zweizeitiges Vorgehen (1. Beseitigung der Aortenbogenstenose; 2. intrakardiale Korrektur) kommt in Betracht.
- Bei subpulmonalem VSD mit valvulärer und / oder subvalvulärer Pulmonalstenose (‚**TGA-PS-Typ**‘) bestehen je nach individueller Anatomie verschiedene Optionen. Ist eine arterielle Switch-Operation aufgrund der Ausprägung der Stenose nicht möglich, bestehen verschiedene funktionelle Korrekturmöglichkeiten (14, 15, 16, 22, 23):

a) ‚Rastelli‘-artige Operationen

Ziel ist eine obstruktionsfreie Verbindung zwischen LV und Aorta, wobei der entsprechend konfigurierte Patch durch den Auslassanteil des RV geführt wird. Liegt der subpulmonale rechtsventrikuläre Ausflusstrakt (RVOT)-Anteil weiter posterior, so wird der VSD-Tunnelpatch den Weg für das Blut aus dem RV in die Pulmonalarterie (PA) behindern; daher ist in dieser Situation zusätzlich zum Tunnelpatch ein RV–PA-Conduit erforderlich.

Liegt der subpulmonale RVOT ausreichend weit anterior, kann zunächst über eine Ventrikulotomie des RV der LV-Auslass über den VSD zur Aorta geleitet werden, so dass die Verbindung LV-Aorta hergestellt und der VSD verschlossen ist. Die Ventrikulotomie wird anschließend (ggf. nach transanulärer Erweiterung) mit einem Patch verschlossen und so die (Sub-) Pulmonalstenose aufgehoben. Vorteil dieser OP-Strategie ist der Verzicht auf ein RV-PA-Conduit, erfordert aber ein ausreichend großes RV-Cavum [Zielgewicht > (6-) 8 kg].

b) ‚Réparation à l’Etage Ventriculaire‘ = ‚REV-procedure‘

An Stelle des RV–PA-Conduits können alternativ die Pulmonalarterien mobilisiert

und nach einem Lecompte-Manöver mit dem rechten Ventrikel anastomosiert werden. Im Einzelnen umfasst diese Technik die Resektion des infundibulären Septums, das Einnähen eines intraventrikulären Tunnels, der das Blut vom linken Ventrikel zur Aorta leitet und die Rekonstruktion des rechtsventrikulären Ausflusstraktes mit autologem Material durch direkte Implantation des hinteren Randes des PA-Stamms am rechten Ventrikel, ergänzt durch einen anterioren Patch nach Lecompte-Manöver der Pulmonalarterien.


c) „Aortic Translocation“–„Nikaidoh-procedure“

Eine weitere Variante ist die Translokation der Aortenwurzel an die Stelle des PA-Ringes und nachfolgend Herstellung der Kontinuität RV–PA mit einem Conduit. Hierdurch soll ein direkter Einstrom des LV-Blutes in die Aorta erreicht und eine Dilatation der Aortenwurzel vermieden werden. Nachteil ist wie bei der Rastelli-OP der spätere obligate Austausch des RV-PA-Conduits.

d) „en bloc“-Rotation des Truncus arteriosus oder „double translocation“

Eine chirurgisch noch anspruchsvollere Variation dieses Konzepts ist der Austausch beider Ausflusstrakte mit Reimplantation der Koronararterien. Hierbei wird quasi die Anatomie eines DORV vom Fallot-Typ erzeugt, mit dem konzeptionellen Vorteil des Verzichts auf ein Conduit zur Pulmonalarterie (23).

- Bei komplexen Formen des DORV sollte ein mehrstufiges operatives Vorgehen mit vorgeschalteten Palliativeingriffen erwogen werden, das der individuellen Morphologie und Hämodynamik Rechnung trägt (‘staged repair‘, s. Abb. 4). Dabei kann eine aufwendige biventrikuläre intrakardiale Korrektur oft erst jenseits des Säuglingsalters vorgenommen werden (6, 7, 12, 14, 24, 26, 36). Erscheint das operative Risiko zu hoch oder das o.g. Ziel technisch oder anatomisch nicht realisierbar, ist auch eine definitive Palliation nach dem Fontan-Prinzip möglich (5, 8, 9, 11, 12, 24, 25).

Empfehlung 2: Leitlinie Double Outlet Right Ventricle		
Operative Therapie³		
Die chirurgische Korrektur eines DORV vom 'VSD-Typ' soll jenseits der Neugeborenenphase im ersten Lebenshalbjahr erfolgen.		
Die chirurgische Korrektur eines DORV vom 'Fallot-Typ' sollte bei stabiler klinischer Situation elektiv zwischen 4. und 9. Lebensmonat erfolgen.		
Die chirurgische Korrektur eines DORV vom 'TGA-Typ' sollte bereits in der Neugeborenenphase angestrebt werden.		
Erscheint eine funktionell biventrikuläre Korrektur nicht möglich oder zu risikoreich, sollten zur Stabilisierung der klinischen Situation chirurgische oder interventionelle Palliativeingriffe erfolgen.		
Bei komplexen Varianten eines DORV kann eine dauerhafte univentrikuläre Palliation erwogen werden.		
Bei komplexen Varianten eines DORV sollte der biventrikuläre Korrekturversuch nicht im Säuglingsalter durchgeführt werden.		

³ Die Handlungsempfehlungen gelten jeweils nur für den genannten Subtyp (s. Abb. 4)

8.3.1 Behandlungsergebnisse und Risiken

Die meisten Patienten (> 90%) (6, 24, 25, 37) können heute erfolgreich biventrikulär korrigiert werden. In ca. 30% der Fälle erfolgen vorgeschaltete Palliativoperationen („staged repair“), in der Subgruppe mit „non-committed“ VSD sind es bis zu 50%. Frühe Revisionsoperationen (innerhalb von 30 Tagen) nach funktioneller Korrektur sind bei 6-8% aller Patienten zu erwarten (24, 25). In der Gruppe mit subaortalem VSD erfolgen diese meist wegen residuellem VSD, Mitralinsuffizienz oder AV-Block; in der Gruppe mit „non-committed“ VSD zusätzlich wegen subaortaler Obstruktion. Die perioperative Sterblichkeit (30 Tage-Mortalität) für die Gesamtgruppe liegt bei 7,4 % (25); sie ist am geringsten (< 1 %) bei subaortalem VSD (VSD-Typ, Fallot-Typ); das höchste Sterberisiko haben Patienten mit komplexen neonatalen Operationen bei subpulmonalem VSD mit Aortenbogenobstruktionen (25, 35). Komplizierende und das OP-Risiko deutlich erhöhende Begleit anomalies umfassen (5, 6, 9, 24, 25):

- Aortenbogenobstruktionen
- AV-Klappenanomalien (AVSD, Mitral-Cleft)
- Koronaranomalien
- LV-Hypoplasie
- multiple Ventrikelseptumdefekte

Das 5- bzw. 10-Jahres-Überleben wird mit 89% bzw. 86% angegeben (24, 25). Bei fast 40% der Patienten finden innerhalb von 10 Jahren erneute Operationen statt (5, 9, 24, 25), die Subgruppe mit der höchsten Anzahl von Reoperationen (> 40% innerhalb von 2 Jahren) und der höchsten Sterberate jenseits des ersten Monats nach OP sind die Patienten mit ‚non-committed‘ VSD (25, 26).

Nicht biventrikulär zu korrigierende, ‚komplexe‘ DORV-Konstellation werden mehrschrittig funktionell univentrikulär palliiert. Diese Patientengruppe weist im Vergleich zu den biventrikulär korrigierten ‚komplexen‘ DORV-Patienten eine deutlich geringere perioperative und mittelfristige Sterblichkeit sowie eine deutlich geringere Anzahl an Revisionseingriffen auf (5, 9). Die Langzeitprognose wird allerdings durch die Spätkomplikationen nach Palliation nach dem Fontan-Prinzip belastet (s. LL Univentrikuläres Herz).

9. Verlauf und Prognose

9.1 Nachsorge

Eine lebenslange fachärztliche Nachsorge ist nötig. Die Details der Nachsorge richten sich nach klinischem Erscheinungsbild, Operationsmethode und Residualbefunden; diesbezüglich wird je nach zugrundeliegendem DORV-Typ und OP-Methode auch auf andere Leitlinien verwiesen (LL VSD, Fallot’sche Tetralogie, TGA). Nach Operationen im Säuglingsalter sind abhängig vom perioperativen Verlauf anfänglich kurzfristige (wenige Wochen bis Monate) Kontrollen notwendig, die individuell zwischen nachbetreuenden Kinderkardiolog/Innen und dem operierenden Zentrum abzusprechen sind. Die Basisdiagnostik umfasst hierbei neben der klinischen Untersuchung stets ein 12-Kanal-EKG und eine transthorakale Echokardiographie.

Änderungen des klinischen oder echokardiographischen Befundes bzw. des

funktionellen Status (Belastungseinschränkung) können je nach Ausprägung die Durchführung einer ggf. multimodalen Bildgebung (TEE, CT-Angiographie, kardiales MRT, ggf. auch einer diagnostischen Herzkatheteruntersuchung) erfordern, um die Notwendigkeit weiterer therapeutischer Maßnahmen zu beurteilen bzw. diese vorzubereiten.

Operative oder interventionelle Folgeeingriffe im Kindes- oder Erwachsenenalter sind beim ‚VSD-Typ‘ selten (cave: behandlungspflichtige Mitralinsuffizienz), beim ‚Fallot-Typ‘ und ‚TGA-Typ‘ häufiger und bei den komplexen Operationsverfahren relativ häufig (s. 8.3.1). Im mittel- und langfristigen Verlauf variieren die Probleme und Risiken je nach DORV-Typ und operativer Therapie. Häufig sind (Tab. 1):

- ‚Fallot-Typ‘: Persistenz einer Reststenose im RVOT oder häufiger Entwicklung einer therapiepflichtigen Pulmonalinsuffizienz (s. LL Fallot’sche Tetralogie).
- Implantation eines (klappentragenden) Conduits vom RV zur Pulmonalarterie: definitive Reoperation zum Conduitsersatz (Stenose, Insuffizienz, Größenmismatch [Kriterien s. LL Truncus arteriosus])
- langer Tunnelpatch vom LV via VSD zur Aorta bei Rastelli-artigen Operationen bzw. intrakardialer Korrektur eines non-committed VSD: Entwicklung einer subaortalen Stenose (funktionell linksventrikuläre Ausflusstraktobstruktion)

Tab. 2: Potentiell behandlungspflichtige postoperative Folgezustände nach kardiochirurgischen Eingriffen bei DORV [Auswahl, s. 8.3]

DORV-Typ	Eingriff	Potentielle Komplikation	Zeitpunkt des Auftretens post-OP
,VSD-Typ'	VSD-Verschluss	progrediente MI	Wochen bis Monate
,VSD-Typ'	VSD-Verschluss mit initialer VSD-Vergrößerung	später AV-Block	Wochen
,Fallot-Typ'	,Fallot-Korrektur'	Residuelle RVOTO	Wochen
,Fallot-Typ'	,Fallot-Korrektur' mit Valvektomie oder transanulärem Patch	Pulmonalinsuffizienz	Wochen – Monate – Jahre (progredient)
,TGA-Typ'	ASO + VSD-Verschluss + AoBo-Rekonstruktion	Re-Stenosierung im AoBo	Wochen
,TGA-PS-Typ'	Komplexe OP-Verfahren (s. 8.3)	Subaortale/ subpulmonale Obstruktion	Monate - Jahre
,TGA-PS-Typ'	OP mit RV-PA-Conduit	Conduit-Dysfunktion	Jahre

[AV = atrio-ventrikulär; ASO = arterielle ‚Switch-Operation‘; VSD = Ventrikelseptumdefekt; AoBo = Aortenbogen; RVOTO = rechtsventrikuläre Ausflusstraktobstruktion; RV-PA = vom rechten Ventrikel zur Pulmonalarterie; OP = Operation; MI = Mitralinsuffizienz]

9.2 Belastbarkeit, Sport, Reise, Soziales

Nach erfolgreicher biventrikulärer Korrektur ohne hämodynamisch relevanten Restdefekt ist die Belastbarkeit im Kindes- und Jugendalter nicht eingeschränkt und es ergeben sich keine Einschränkungen für sportliche Aktivitäten oder Reisen.

Die unter 9.1 genannten typischen Residualbefunde nach biventrikulärer Korrektur oder univentrikuläre Palliationen erfordern bei hämodynamischer Relevanz häufig bereits im Kindes- und Jugendalter operative oder interventionelle Folgeeingriffe und gehen vor- und nachgeschaltet mit entsprechenden Einschränkungen der körperlichen Belastbarkeit einher. Reisebeschränkungen sind mit Ausnahme der Phasen vor und nach Revisionseingriffen dennoch sehr selten.

Besteht eine Herzerkrankung länger als 6 Monate, kann ein Antrag auf Feststellung der Schwerbehinderung unter Bezug auf das Sozialgesetzbuch IX und die aktuell gültige Fassung der Versorgungsmedizinischen Grundsätze gestellt werden. Der Grad der Behinderung (GdB) orientiert sich an der Einschränkung der oben beschriebenen Funktionalität im Alltag. Wird im Einzelfall eine orale Antikoagulation durchgeführt, so ist diese bei der Feststellung des GdB zu berücksichtigen.

9.3 EMAH

Alle Patienten nach operativer Korrektur oder univentrikulärer Palliation eines DORV benötigen eine fortgesetzte lebenslange EMAH-kardiologische Betreuung, deren Ausgestaltung sich nach dem Ausmaß der hämodynamisch relevanten Restdefekte und dem klinischen Status des Patienten richtet (32).

Typische Komplikationen nach Korrektur eines DORV sind unter 9.1 genannt. Hinzu kommen mögliche Arrhythmien als Folge vorausgegangener Eingriffe oder ggf. die Langzeitfolgen einer univentrikulären Palliation. Hierzu wird auch auf die entsprechenden LL verwiesen [LL Fallot'sche Tetralogie, LL D-Transposition der großen Arterien, LL Univentrikuläres Herz].

Die EMAH-kardiologische Betreuung sollte auch bei asymptomatischen Patienten in ein- bis zweijährlichen Abständen stattfinden. Ergänzend zu 12-Kanal-EKG und Echokardiographie (bei jeder Vorstellung) wird alle 3-5 Jahre die Durchführung einer Spiroergometrie und einer kardialen MRT empfohlen, deren Stärken neben der vollständigen Darstellung der thorakalen vaskulären Strukturen z.B. die Quantifizierung von Klappeninsuffizienzen, residuellen Shunts, Ventrikeldimensionen und -funktionen ist. Myokardiale Fibrosen und Narben nach vorausgegangenen Operationen können ebenfalls dargestellt werden (21). Änderungen des funktionellen Status erfordern die vorzeitige Durchführung einer ggf. multimodalen Bildgebung (TEE, CT-Angiographie, kardiales MRT), ggf. auch einer diagnostischen Herzkatheteruntersuchung zur Evaluation der hämodynamischen Situation, um die Notwendigkeit weiterer therapeutischer Maßnahmen zu beurteilen bzw. diese vorzubereiten.

Zur Planung weiterer therapeutischer interventioneller oder chirurgischer Maßnahmen wird in den meisten EMAH-Zentren eine thorakale CT-Angiographie incl. der Darstellung des Koronararterienverlaufes durchgeführt, um die prozeduralen Risiken zu minimieren.

9.3.1 Schwangerschaft

Alle Schwangeren nach Korrektur oder Palliation eines DORV sollten interdisziplinär in einem spezialisierten EMAH-Zentrum mit individualisierter Beratung und Betreuung auf der Grundlage des funktionellen bzw. hämodynamischen Langzeitergebnisses mitbetreut werden (s. 9.1, 9.3). Vor geplanten Schwangerschaften sollten alle hämodynamisch relevanten Residualbefunde speziell bei symptomatischen

Patientinnen behoben werden.

Konstellationen, die mit einem erhöhten **maternalen Risiko** für eine kardiale Dekompensation im Verlauf der Schwangerschaft einhergehen, sind (33, 34):

- Symptomatische Patientinnen
- Einschränkungen der Ventrikelfunktion
- Subaortale Stenosierung nach komplexen 'Rerouting'-Operationen bei 'non-committed'-VSD bzw. nach 'Rastelli-OP'
- Höhergradige Insuffizienz der AV-Klappe des Systemventrikels
- Stenose eines RV-PA-Conduits ('Fallot-Typ') mit $> 3/4$ -Systemdruck im RV
- Univentrikuläre Palliationen nach dem Fontan-Prinzip

Fetales Risiko: Generell korreliert das Risiko für eine Fehlgeburt, eine Frühgeburt, niedriges Geburtsgewicht oder einen angeborenen Herzfehler mit dem Schweregrad der mütterlichen kardialen Fehlbildung, ist im Einzelfall aber nicht genau vorhersagbar (34). Rauchen während der Schwangerschaft, wiederholte Schwangerschaften und eine orale Antikoagulation mit Coumarinderivaten erhöhen das fetale Risiko. Risikofaktoren mit Bezug zu dieser Leitlinie, die darüber hinaus das fetale Risiko deutlich erhöhen, sind:


- Funktionsstatus NYHA III oder IV vor Eintritt der Schwangerschaft
- Schwerwiegende Obstruktionen des Systemventrikels

Bei schweren Einschränkungen der Systemventrikelfunktion, hochgradigen subaortalen Obstruktionen oder schwerwiegender funktioneller Einschränkungen (NYHA IV, ggf. auch III) sollte deshalb von einer Schwangerschaft abgeraten oder eine eingetretene Schwangerschaft ggf. terminiert werden (33).

Kann die Schwangerschaft fortgesetzt werden, ist die vaginale Entbindung der präferierte Geburtsmodus. Indikationen zur Kaiserschnittentbindung bei drohender mütterlicher Systemkreislaufinsuffizienz sind (34):

- klinisch manifeste Herzinsuffizienz der Schwangeren
- subvalvuläre / valvuläre Aortenstenose mit zunehmender Symptomatik während der Schwangerschaft

Ferner können ein Durchmesser der thorakalen Aorta von > 45 mm oder vorgeburtliche Wehen unter oraler Antikoagulation eine Indikation zur Sectio darstellen.

Empfehlung 3: Leitlinie Double Outlet Right Ventricle		
Nachsorge		
Alle Patienten mit einem DORV sollen einer lebenslangen fachärztlichen kinder-kardiologischen / EMAH-kardiologischen Betreuung zugeführt werden.		
Neben der klinischen Untersuchung sollen bei den planmäßigen kinder-kardiologischen Kontrollen ein 12-Kanal-EKG und eine transthorakale Echokardiographie durchgeführt werden.		
Neben der Basisdiagnostik (klinische Untersuchung, EKG, transthorakale Echokardiographie) sollte ab dem Schulkindesalter – zumindest bei den komplexen DORV-Varianten – eine regelmäßige (alle 3-5 Jahre) weitergehende Diagnostik (z.B. Langzeit-EKG, MRT, Spiro-/Ergometrie) erwogen werden.		
Bei Änderungen des funktionellen Status oder Verdacht auf einen behandlungspflichtigen Residualbefund sollten zusätzliche diagnostische Maßnahmen - multimodale Bildgebung (je nach Fragestellung CT-Angiographie, MRT, TEE) und ggf. eine invasive Evaluation der Hämodynamik (diagnostischer HK) - durchgeführt werden.		
Im Erwachsenenalter sollten auch bei asymptomatischen Patienten alle 3-5 Jahre erweiterte diagnostische Maßnahmen (z. B. MRT, Spiroergometrie, HK) durchgeführt werden.		

10. Prävention

Eine spezifische Prävention gibt es nicht. Möglichkeiten zur genetischen Beratung in Bezug auf weitere Schwangerschaften und zur pränatalen Diagnostik sollten genutzt werden. Es wird empfohlen, dass die Entbindung eines Neugeborenen mit pränatal diagnostiziertem DORV in einer Frauenklinik mit Anbindung an eine fachärztliche kinder-kardiologische Versorgung erfolgt. Bei Diagnose eines DORV mit subpulmonalem VSD und Transpositionsstellung der großen Arterien („TGA-Typ“) sollte umgehend eine Verlegung in ein Zentrum mit der Möglichkeit einer kinderherzchirurgischen Versorgung eingeleitet werden.

11. Durchführung der Diagnostik und Therapie

Durchführung durch eine Ärztin/einen Arzt für Kinder- und Jugendmedizin mit Schwerpunktbezeichnung Kinderkardiologie; bei Erwachsenen durch eine/n Kinderkardiologen oder Kardiologen mit Zusatzweiterbildung ‚Spezielle Kardiologie für Erwachsene mit angeborenen Herzfehlern‘ bzw. durch eine/n EMAH-zertifizierte/n Ärztin/Arzt.

Die pränatale Diagnostik und Beratung sollte durch eine/n DEGUM II/III qualifizierten Pränatalmediziner/in in Kooperation mit einem/r Kinderkardiologen/in durchgeführt werden.

Therapeutische Maßnahmen obliegen der Verantwortung einer Ärztin/eines Arztes für Kinder- und Jugendmedizin mit Schwerpunktbezeichnung Kinderkardiologie, eines Herzchirurgen mit Zertifikat „Chirurgie angeborener Herzfehler“ bzw. bei Erwachsenen einer/s EMAH-zertifizierten Ärztin/Arztes bzw. einer/s Kinderkardiologin/en oder Kardiologin/en mit Zusatzweiterbildung ‚Spezielle Kardiologie für Erwachsene mit angeborenen Herzfehlern‘.

12. Literatur

1. Mahle WT, Martinez R, Silverman N., Cohen MS, Anderson RH. Anatomy, echocardiography, and surgical approach to Double Outlet Right Ventricle. *Cardiol Young* 2008; 18(suppl.3):39-51.
2. Wilkinson J. Double Outlet Right Ventricle. Orphanet encyclopedia, 2005. <http://www.orpha.net/data/patho/GB/uk-DORV05.pdf>
3. Kirklin JK, Pacifico AD, Kirklin JD. Intraventricular tunnel repair of Double Outlet Right Ventricle. *J Cardiac Surg* 1987;2:231-245.
4. Lev M, Bharati S, Meng CCL, Liberthson RR, Paul MH, Idriss F. A concept of double-outlet right ventricle. *J Thorac Cardiovasc Surg* 1972;67:271-281.
5. Bradley TJ, Karamlou T, Kulik A, Mitrovic B, Vigneswaran T, Jaffer S, Glasgow PD, Williams WG, Van Arsdell GS, McCrindle BW. Determinants of repair type, reintervention, and mortality in 393 children with double-outlet right ventricle. *J Thorac Cardiovasc Surg* 2007;134:967-973.

6. Lacour-Gayet F. Intracardiac repair of Double Outlet Right Ventricle. *Semin Thorac Cardiovasc Surg Pediatr Card Surg Ann* 2008; 11:39-43.
7. Lacour-Gayet F, Haun C, Ntalakoura K, Belli E, Houyel L, Marcsek P, Wagner F, Weil J. Biventricular repair of Double Outlet Right Ventricle with non-committed ventricular septal defect (VSD) by VSD rerouting to the pulmonary artery and arterial switch. *Eur J Cardiothorac Surg* 2002; 21:1042-1048.
8. Ruzmetov MR, Rodefeld MD, Turrentine MW, Brown JW. Rational approach to surgical management of complex forms of Double Outlet Right Ventricle with modified Fontan operation. *Cong Heart Dis* 2008;3:397-403.
9. Kleinert S, Sano T, Weintraub RG, Mee RBB, Karl TR, Wilkinson JL. Anatomic features and surgical strategies in double-outlet right ventricle. *Circulation* 1997;96:1233-1239.
10. van Praagh R. What is Taussig-Bing malformation? *Circulation* 1968;38:445-449.
11. Cetta F, Boston US, Dearani JA, and Hagler DJ. Double Outlet Right Ventricle: opinions regarding management. *Curr Treat Options Cardiovasc Med*, 2005;7(5):385-90.
12. Brown JW, Ruzmetov M, Okada Y, Vijay P, Turrentine MW. Surgical results in patients with Double Outlet Right Ventricle: a 20-year experience. *Ann Thorac Surg* 2001;72(5):1630-35.
13. Griselli M, McGuirk SP, Ko CS, Clarke AJ, Barron DJ, Brawn WJ. Arterial switch operation in patients with Taussig-Bing anomaly – influence of staged repair and coronary anatomy on outcome. *Eur J Cardiothorac Surg* 2007;31(2):229-35.
14. Hazekamp MG, Gomez AA, Koolbergen DR, Hraska V, Metras DR, Mattila IP, Daenen W., Berggren HE, Rubay JE, Stellin G. Surgery for transposition of the great arteries, ventricular septal defect and left ventricular outflow tract obstruction: European Congenital Heart Surgeons Association multicentre study. *Eur J Cardiothorac Surg* 2010;38(6):699-706.
15. Rubay J, Lecompte Y, Batisse A, Durandy Y, Dibie A, Lemoine G, Vouhe P. Anatomic repair of anomalies of ventriculo-arterial connection (REV). Results of a new technique in cases associated with pulmonary outflow tract obstruction. *Eur J Cardiothorac Surg* 1988;2(5):305-11.
16. Morell VO, Jacobs JP, Quintessenza JA. Aortic translocation in the management of transposition of the great arteries with ventricular septal defect and pulmonary stenosis: results and follow-up. *Ann Thorac Surg* 2005;79(6):2089-2092.
17. Obler D, Juraszek AL, Smoot LB, Natowicz MR. Double outlet right ventricle: aetiologies and associations *J Med Genet* 2008;45:481–497.
18. Ebadi A, Spicer DE, Backer CL, Fricker, FJ, Anderson RH. Double-outlet right ventricle revisited. *J Thorac Cardiovasc Surg* 2017;154:598-604.

19. Yim D, Dragulescu A, Die H, Seed M, Grosse-Wortmann, van Arsdell G, Yoo Sj. Essential Modifiers of Double Outlet Right Ventricle. *Circulation: Cardiovascular Imaging* 2018;11(3).
20. Shi K, Yang Z-g, Chen J, Zhang G, Xu H-y, Guo Y-k (2015) Assessment of Double Outlet Right Ventricle Associated with Multiple Malformations in Pediatric Patients Using Retrospective ECG-Gated Dual-Source Computed Tomography. *PLoS ONE* 2015;10(6): e0130987.
21. Sachdeva R, Valente AM, Armstrong AK, Cook SC, Han BK, Lopez L, Lui GK, Pickard SS, Powell AJ. 2020 appropriate use criteria for multimodality imaging during the follow-up care of patients with congenital heart disease: A Report of ACC/AHA/ASE/HRS/ISACHD/SCAI/ SCCT/SCMR/SOPE. *J Am Coll Cardiol* 2020;75:657-703.
22. Hazekamp M, Nevvazhay T, Sojak V. Nikaidoh vs Reparation a l'Etage ventriculaire vs Rastelli. *Semin Thorac Cardiovasc Surg Pediatr Card Surg Ann* 2017;21:58-63.
23. Mair R, Sames-Dolzner E, Innerhuber M, Tulzer A, Grohmann E, Tulzer G. Anatomic repair of complex transposition with enbloc rotation of the truncus arteriosus: 10-year experience. *Eur J Cardiothorac Surg* 2016;49:176-182.
24. Oladunjoye O, Piekarski B, Baird C, Banka P, Marx G, del Nido P, Emani SE. Repair of double outlet right ventricle: Midterm outcomes. *J Thorac Cardiovasc Surg* 2020;159:254-264.
25. Villemain O, Belli E, Ladouceur M, Houyel L, Jalal Z, Lambert V, Ly M, Vouhe P, Bonnet D. Impact of anatomic characteristics and initial biventricular surgical strategy on outcomes in various forms of double-outlet right ventricle. *J Thorac Cardiovasc Surg* 2016;152:698-706.
26. Villemain O, Bonnet D, Houyel L, Vergnat M, Ladouceur M, Lambert V, Jalal Z, Vouhe P, Belli E. Double-Outlet Right Ventricle with noncommitted ventricular septal defect and 2 adequate ventricles: Is anatomical repair advantageous? *Semin Thoracic Surg* 2016;28:69-78.
27. Gottschalk I, Abela JS, Menzel T, Herberg U, Breuer J, Gembruch U, Geipel A, Brockmeier K, Berg C, Strizek B. Prenatal diagnosis, associated findings and postnatal outcome of fetuses with double outlet right ventricle (DORV) in a single center. *J Perinat Med* 2019;47(3):354–364.
28. Kim N, Friedberg MK, Silverman NH. Diagnosis and prognosis of fetuses with double outlet right ventricle. *Prenatal Diagnosis* 2006;26(8):740-745.
29. Gelehrter S, Owens ST, Russel MW, van der Velde ME, Gomez-Fifer C. Accuracy of fetal echocardiogram in double-outlet right ventricle. *Cong Heart Dis* 2007;2(1):32-37.
30. Spath JP. Perioperative management of DORV. *Semin Cardiothor Vasc Anesth* 2014; 18(3):281-289.

31. Walters HL. Conuses and discontinuities: to be or not to be in double-outlet right ventricle. J Thorac Cardiovasc Surg 2017;154(2):605-606.
32. Stout KK, Daniels CJ, Aboulhosn JA, Bozkurt B, Broberg CS, Colman JM, Crumb SR, Dearani JA, Fuller S, Gurvitz M, Khairy P, Landzberg MJ, Saidi A, Valente AM, Van Hare GF. 2018 AHA/ACC guideline for the management of adults with congenital heart disease: Circulation 2019;139(14):e698-e800.
33. Cannobio MM, Warnes CA, Aboulhosn J, Conolly HM, Khanna A, Koos BJ, Mital S, Rose C, Silversides C, Stout K. Management of Pregnancy in Patients With Complex Congenital Heart Disease. A Scientific Statement for Healthcare Professionals From the American Heart Association. Circulation 2017;135:e50-e87.
34. Greutmann M, Pieper PG. Pregnancy in women with congenital heart disease. Eur Heart J 2015;36:2491–2499.
35. National Institute for Cardiovascular Outcomes (NICOR). Report 2015-18. www.nicor.org.uk/national-cardiac-audit-programme/congenital-heart-disease-in-children-and-adults-congenital-audit/.
36. Beckermann Z, Mery CM. Commentary: Double-outlet right ventricle - Toward an individualized road map. J Thorac Cardiovasc Surg 2020;159(1):268-269.
37. Artrip JH, Sauer H, Campbell DN, Mitchell MB, Haun C, Almodovar MC, Hraska V, Lacour. Gayet F. Biventricular repair in double outlet right ventricle: surgical results based on the STS-EACTS International Nomenclature classification. Eur J Cardiothorac Surg 2006;29:545-550.
38. Hammon M, Rompel O, Seuss H, Dittrich S, Uder M, Ruffer A, Cesnjevar R, Ehret N, Glöckler M. Accuracy and specific value of cardiovascular 3D-models in pediatric CT-angiography. Pediatr. Cardiol. 2017;38:1540-1547.

Versionsnummer:	5.0
Erstveröffentlichung:	07/1996
Überarbeitung von:	12/2020
Nächste Überprüfung geplant:	12/2025

Die AWMF erfasst und publiziert die Leitlinien der Fachgesellschaften mit größtmöglicher Sorgfalt - dennoch kann die AWMF für die Richtigkeit des Inhalts keine Verantwortung übernehmen. **Insbesondere bei Dosierungsangaben sind stets die Angaben der Hersteller zu beachten!**

Autorisiert für elektronische Publikation: AWMF online