



AWMF-Register Nr. 023/002 Klasse: S2k

### Abklärung einer Zyanose

Autoren: Liane Kändler (Wittenberg), Nikolaus Haas (München), Matthias Gorenflo (Heidelberg)

Beschlossen vom Vorstand der Deutschen Gesellschaft für Pädiatrische Kardiologie am  
06.09.2017

**1. Geltungsbereich:** vom Neugeborenen- bis zum Erwachsenenalter

#### 2. Definition – Klassifikation – Basisinformation

Zyanose (griech. kyanos = blau) bedeutet sichtbare Blauverfärbung von Haut, Nagelbett und Schleimhäuten. Eine Zyanose wird sichtbar bei mehr als 3 g/dl reduziertem Hämoglobin (Hb) im arteriellen Blut bzw. mehr als 4-5 g/dl Hb in den Hautvenen.

Beim Neugeborenen wird die Zyanose oft erst bei einer Sauerstoffsättigung (O<sub>2</sub>-Sättigung) unter 80% oder sogar deutlich darunter erkennbar (11, 24, 32).

Eine Zyanose muss durch die Pulsoxymetrie oder durch die arterielle Blutgasanalyse objektiviert werden.

Allgemein wird eine O<sub>2</sub>-Sättigung von mindestens 95% in der Pulsoxymetrie jenseits des Frühgeborenenalters als normal eingestuft (26, 44)

Im Rahmen des gesetzlich vorgeschriebenen Pulsoxymetriescreenings gilt in Deutschland gegenwärtig eine O<sub>2</sub>-Sättigung von mindestens 96% als Grenzwert, bei Werten darunter ist Abklärung vorgeschrieben, bei 90-95% soll vorher nochmals eine Kontrolle erfolgen (Einzelheiten siehe Abb. 2, G-BA-Beschluss vom 27.01.2017 (5)).

### 3. Epidemiologie, Prävalenz

Nach den Daten der PAN-Studie kommen in Deutschland im Jahr 7000 – 8000 Kinder mit angeborenem Herzfehler zur Welt, davon 12% mit schweren Vitien (ca. 900 Kinder = ca. 0,12% aller Neugeborenen). Das sind diejenigen Herzfehler, die nach der Geburt nicht dauerhaft mit dem (Über)leben vereinbar sind und klinisch meist durch eine Zyanose auffallen (0,186% der Neugeborenen bei 35).

Die Häufigkeit anderer, nicht-kardial bedingter Erkrankungen, die ebenfalls mit einer Zyanose einhergehen können und/oder primär dadurch auffallen, ist z.T. ebenfalls nicht unerheblich:

- Das Atemnotsyndrom wird bei 1% der Neugeborenen beschrieben (13),
- eine persistierende pulmonale Hypertonie des Neugeborenen (PPHN) bei 0,2% (13).
- Rezidivierende Apnoen mit Bradykardie und Hypoxaemie des Frühgeborenen kommen in Abhängigkeit vom Gestationsalter sehr häufig vor, z.B. noch bei 7% der Frühgeborenen der 34.-35. SSW (47).
- Mit einem Schwangerschaftsdiabetes muss bei bis zu 1,2% der werdenden Mütter gerechnet werden (1); ein Teil der Neugeborenen fällt u.a. durch eine Zyanose auf (21).
- Ein gastroösophagealer Reflux wird bei 60% der Säuglinge vom 2.-4. Lebensmonat beschrieben und kann mit Zyanoseanfällen einhergehen (10).
- Affektkrämpfe kommen bei bis zu 5% der Säuglinge und Kleinkinder von 6 Monaten bis 5 Jahren vor, die Mehrzahl davon zyanotisch (36, 41).

Die übrigen Differentialdiagnosen sind eher selten (s. Tabelle 1).

### 4. Pathophysiologie, Hämodynamik:

Bei gleicher Sauerstoff-Sättigung (O<sub>2</sub>) ist die Menge von reduziertem Hämoglobin (Hb) direkt proportional zum Gesamt-Hb. Deshalb wird eine Zyanose bei Anämie später und bei Polyglobulie früher sichtbar.

Außerdem spielt die Sauerstoffbindungskurve des Hämoglobins eine Rolle:

Bei Linksverschiebung besteht eine stärkere Bindung von O<sub>2</sub> und Hb, in der Lunge kommt es zur stärkeren Aufsättigung, O<sub>2</sub> wird im Gewebe aber schlechter

abgegeben, z.B. bei Hypokapnie, Kälte, Alkalose, bei fetalem Hämoglobin, Met-Hb oder im Extremfall bei der CO-Vergiftung: trotz rosigen Aussehens kommt es hierbei zur schweren Hypoxie der Gewebe.

Umgekehrt führt die Rechtsverschiebung u.a. bei Hyperkapnie, Azidose, Temperaturerhöhung durch geringere O<sub>2</sub>-Affinität des Hb zur leichteren Abgabe des Sauerstoffs an die Gewebe (physiologisch im arbeitenden Muskel). Die Aufsättigung in der Lunge ist unter solchen Bedingungen jedoch erschwert.

Klinisch werden die periphere oder Akrozyanose und die zentrale Zyanose unterschieden.

Eine periphere Zyanose kann Ausdruck eines reduzierten Herzminutenvolumens sein (Ausschöpfungszyanose bei Herzinsuffizienz, Dehydratation, Sepsis); oft ist sie jedoch harmlos, z.B. bei Kälte.

Einer zentralen Zyanose liegt immer eine schwerwiegende Pathologie zugrunde (kardial, pulmonal, abnormes Hb u.a., siehe Tabelle 1). Die Sauerstoffuntersättigung ist i.A. im gesamten Körper gleichmäßig nachweisbar. Bei kardialen Ursachen kann insbesondere im Neugeborenenalter eine Differenzialzyanose vorliegen. Dabei ist die O<sub>2</sub>-Sättigung am Bein niedriger (postduktal; bei PPHN oder duktusabhängiger Systemzirkulation), bei der sehr seltenen reversen Differenzialzyanose ist umgekehrt die Sättigung präduktal (am rechten Arm) niedriger (z.B. Transposition der großen Arterien mit unterbrochenem Aortenbogen (3)).

## 5. Anamnese/Klinische Untersuchung

- Anamnese:
  - pränatale Diagnostik, Schwangerschaftsdiabetes, Polyhydramnion, vorzeitiger Blasensprung, nichtsteroidale Antiinflammativa, Narkose/ Analgesie bei der Mutter
  - Zyanose direkt nach Geburt oder nach freiem Intervall („late onset“ beim Fallot)
  - beim Trinken (tracheoösophageale Fistel) oder im Liegen, besonders im Schlaf (Reflux) (12, 20, 22)

- vollständige körperliche Untersuchung (insbesondere Auskultation des Herzens und der Lunge, Palpation der peripheren Pulse).

#### Cave

- bei einigen schweren Herzfehlern wird erst nach Abfall des pulmonalen Widerstandes ein Herzgeräusch hörbar (Trikuspidalatresie mit Ventrikelseptumdefekt, Double outlet right ventricle -TAPVC)
- die Femoralispulse können bei duktusabhängiger Systemzirkulation noch tastbar sein, solange der Duktus offen ist (19, 24)
- Differenzialzyanose
- pulsoxymetrische Messung der O<sub>2</sub>-Sättigung und Blutdruckmessung an allen 4 Extremitäten

## **6. Diagnostik**

### **6.1. Zielsetzung**

Ziele sind der Nachweis oder Ausschluss einer kardiogenen Ursache, die zügige Planung der Therapie und die Vermeidung von kritischen Hypoxien und Organschäden, auch im Hinblick auf die spätere neurologische Entwicklung (24,30). Daneben profitieren Patienten mit anderen Erkrankungen, die mit einer Hypoxie einhergehen, von der frühzeitigen Diagnosestellung.

### **6.2. Apparative Diagnostik**

#### **6.2.1. Fetale Echokardiographie**

Bei pränataler Diagnosestellung (57% der „major congenital heart diseases“ bei 42, 60% der „kritischen Herzfehler“ bei 35) wird die Verdachtsdiagnose unmittelbar postnatal durch eine Echokardiographie verifiziert und das Kind sofort einer Therapie zugeführt. Dadurch werden auch weniger Neugeborene primär klinisch durch eine Zyanosen auffallen (19).

### 6.2.2. Pulsoxymetrie (POS)

Eine periphere O<sub>2</sub>-Sättigung von mindestens 95% ist im Mittel nach 12 min (präduktal) bis 14 min (postduktal) nach der Geburt erreicht, spätestens nach 55 min (44). Eine verzögerte Adaptation kann am 1. Lebenstag aber zu falsch-positiven Ergebnissen führen.

Die O<sub>2</sub>-Messung mittels Pulsoxymetrie als Screening-Untersuchung zur Erkennung kritischer Herzfehler im Neugeborenenalter ist in Deutschland seit dem Jahr 2016 gesetzlich vorgeschrieben (s. Abb.2).

Die Sensitivität der POS bei der Diagnostik der kritischen Herzfehler liegt bei 76,5%, die Spezifität bei 99,9% (35, 43).

Falsch-positive Ergebnisse sind bei Durchführung nach mindestens 24h postnatal, bei Messung am Fuß (postduktal) und ggf. Wiederholung der Messung selten (9, 19, 24, 34, 35). Mit falsch negativen Ergebnissen muss bei etwa einem von vier kritisch herzkranken Neugeborenen gerechnet werden. Diese sind am ehesten bei kritischen Stenosen im Aortenbogenbereich möglich (unterbrochener Aortenbogen, kritische Aortenisthmusstenose), (9, 24, 26, 35, 45) und bei anderen nicht-zyanotischen Herzfehlern, z.B. kritische Pulmonalstenose oder Vitien mit sehr großem Links-Rechts-Shunt (45), die jedoch durch ein Herzgeräusch auffallen können.

Die höchstmögliche Sensitivität beim Screening wird durch die Kombination von klinischer Untersuchung und Pulsoxymetrie erreicht (35, 45). Bei früher Entlassung nach Hause und ambulanter Geburt ist also besondere Vorsicht geboten (9, 24, 26, 27).

### 6.2.3. Laboruntersuchungen

- **arterielle Blutgasanalyse** = Goldstandard zur Messung des Ausmaßes der O<sub>2</sub>-Untersättigung beim schwerkranken Kind
- erhöhtes **Lactat** = Hinweis auf metabolische Entgleisung
- erhöhtes **PaCO<sub>2</sub>** = Hinweis auf respiratorische Insuffizienz
- Blutbild mit **Hb und Hk**: Polyglobulie/ Anämie
- **Met-Hb**: gezielt bei Verdacht

#### 6.2.4. Reaktion auf O<sub>2</sub>-Vorlage / Hyperoxietest

Der Hyperoxietest (standardisiert mit 10 min Vorlage von 100% O<sub>2</sub>) gilt weitgehend als überholt (22, 14).

Die aktuellen ERC-Leitlinien (ERC = European Resuscitation Council) sehen sowohl für die Reanimation von Früh- und Neugeborenen als auch für die „Unterstützung der Anpassung“ eine Beatmung mit Raumluft oder eine geringe Sauerstoffkonzentration (bis 30%) vor. Erst „wenn es trotz effektiver Beatmung zu keinem zufriedenstellenden Anstieg der Sauerstoffkonzentration kommt..., soll eine Erhöhung der Sauerstoffkonzentration in Erwägung gezogen werden“ (48).

Steht die Zyanose im Vordergrund, können im klinischen Alltag aus der Reaktion auf die Sauerstoffzufuhr ggf. folgende Rückschlüsse gezogen werden:

- Ein zufrieden stellender Anstieg der O<sub>2</sub>-Sättigung spricht eher gegen ein Vitium und für ein pulmonales Problem bzw. für eine verzögerte Anpassung
- Ein gewisser Anstieg der O<sub>2</sub>-Sättigung ist aber bei einigen Herzfehlern mit Mischungszyanose möglich, bei denen es unter O<sub>2</sub> zu einer vermehrten Lungendurchblutung kommt (Truncus arteriosus, komplette Lungenvenenfehlmündung)
- Ein zufrieden stellender Anstieg der O<sub>2</sub>-Sättigung bei Vorliegen einer Differenzialzyanose spricht eher für eine PPHN.

Bei schwerer Pneumonie (Eröffnung intrapulmonaler Shunts) oder großen pulmonalen arteriovenösen Fisteln kann aber ein ausreichender Anstieg der O<sub>2</sub>-Sättigung auch bei strukturell normalem Herzen ausbleiben (12).

#### 6.2.5. Echokardiographie

- Darstellung der Anatomie und Ventrikelfunktion – Goldstandard zur Klärung eines Herzfehlers (8)
- beim zyanotischen Neugeborenen mit normaler Herzanatomie
  - Shuntrichtung über das Foramen ovale und den Ductus arteriosus,
  - ggf. dopplersonographische Messung der retrograden Flussgeschwindigkeit an der Trikuspidalinsuffizienz (PPHN)

- ggf. Kontrastecho bei V.a. intrapulmonale Shunts (pulmonale arteriovenöse Fisteln)

#### **6.2.6. EKG**

Beim Neugeborenen meist unspezifisch.

- normal sind Rechtshypertrophie und Rechtslagetyp
- überdrehter Linkslagetyp und Linkshypertrophie: z.B. bei Trikuspidalatresie
- kompletter AV-Block bei der ccTGA
- polyphasische QRS-Komplexe: bei der Ebstein-Anomalie

Die Ableitung des EKG sollte die echokardiographische Untersuchung aber nicht verzögern.

#### **6.2.7. Röntgen-Thorax**

- vor allem bei V.a. pulmonale Erkrankungen, Zwerchfellhernie
- für die Differenzierung von Herzerkrankungen wenig hilfreich
- CAVE: milchige Transparenzminderung bei Atemnotsyndrom und kompletter Lungenvenenfehlmündung u.U. sehr ähnlich

#### **6.2.8. Herzkatheteruntersuchung und Angiographie**

Bei vollständiger echokardiographischer Darstellbarkeit und Klärung der Diagnose kann darauf verzichtet werden.

#### **6.2.8. MRT**

Bei unzureichender echokardiographischer Darstellbarkeit ist durch die MRT oder CT eine sehr gute Darstellung der Anatomie und Funktion von Herz und Lunge sowie assoziierter Fehlbildungen möglich (z.B. auch atretischer Aortenbogensegmente und Duktusbändchen).



Abb. 1 Abklärung einer Zyanose

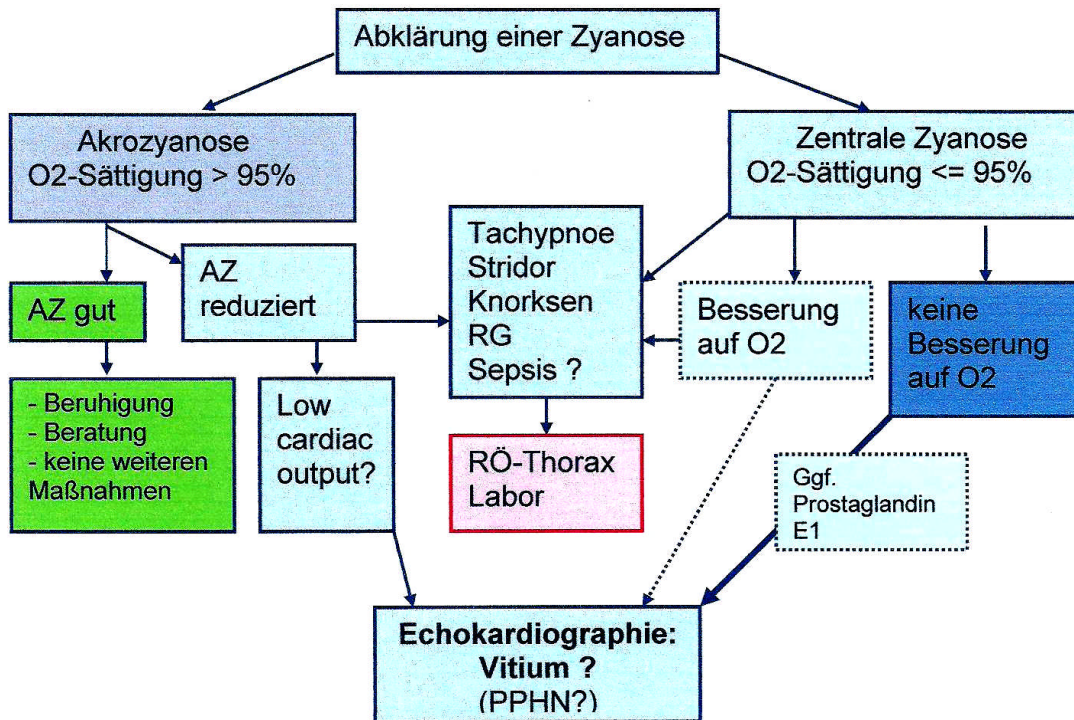
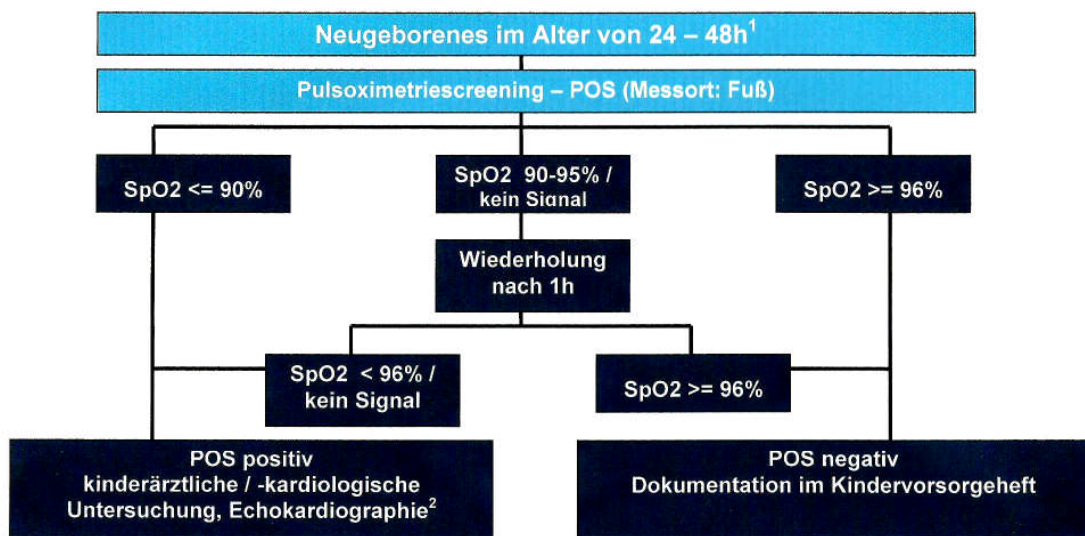


Abb. 2 Pulsoxymetriescreening (POS) beim Neugeborenen (nach (23))



Anmerkungen:

1 bei Entlassung vor dem Alter von 24h sollten die Eltern entsprechend aufgeklärt und das POS ggf. vor Entlassung durchgeführt werden

2 Ziel der kinderärztlichen/ -kardiologischen Untersuchung incl. Echokardiographie ist die Abklärung der gemessenen Untersättigung. Sollte bei der Untersuchung keine anderweitige Ursache der Untersättigung nachweisbar und der Ausschluss einer kritischen angeborenen Herzerkrankung nicht möglich sein, muss die Verlegung in eine Einrichtung erfolgen, in der diese Untersuchung durchgeführt werden kann.



### 6.3. Differenzialdiagnosen

Die Differenzialdiagnosen sind in der Tabelle 1 dargestellt.

Tabelle 1 Differenzialdiagnose der Erkrankungen mit Zyanose

Ursachen nach Organsystem	Beispiele	Anmerkungen
kardial	<p>Zyanotische Herzfehler</p> <ul style="list-style-type: none"> <li>• reduzierter pulmonaler Blutfluss mit niedrigem PA-Druck: Fallot IV-Physiologie, Pulmonalstenose + ASD</li> <li>• Transposition der großen Arterien</li> <li>• Komplette intrakardiale O<sub>2</sub>-Mischung: Verschiedene Formen des singulären Ventrikels</li> <li>• Ebstein-Anomalie</li> <li>• Pulmonalvenöse Hypertension: <ul style="list-style-type: none"> <li>- hypoplastisches Linksherzsyndrom</li> <li>- obstruktive Lungenvenenfehlmündung</li> </ul> </li> </ul> <p><b>Selten:</b>  Großes Rete chiari mit Verlegung der TV → Re-Li-Shunt via FO; ausgeprägtes spongiöses Myokard; große Herztumoren (z.B. im RA mit Verlegung der TV und RLS über FO); ausgeprägte konnatale HOCM</p> <p>Eisenmenger-Reaktion</p>	<p>Herzgeräusch vorhanden  Vorsicht mit O<sub>2</sub>-Vorlage: u.U. Duktusabhängigkeit</p> <p>Herzgeräusch selten, meist nur bei VSD  CAVE:Duktusabhängigkeit</p> <p>Symptome variabel</p> <p>(passagere) Zyanose im Neugeborenenalter durch RLS über FO</p> <p>- nach Duktusverschluss sepsisähnliche Symptomatik</p> <p>- ausgeprägte Tachypnoe, RÖ-Thorax ähnlich wie bei Atemnotsyndrom, CAVE: O<sub>2</sub> → reduziert den Lungengefäßwiderstand</p> <p>Symptome variabel</p> <p>siehe LL Pulmonale Hypertonie</p>
Vaskulär	<p>Aortenbogenringbildungen, pulmonary sling</p> <p>Pulmonale arteriovenöse Fisteln (Rechts-Links-Shunt auf Gefäßebene)</p> <p>persistierende pulmonale Hypertonie des Neugeborenen - PPHN</p>	<p>Reflexapnoen mit Zyanose (18, 37)</p> <p>kein Anstieg der Sättigung unter O<sub>2</sub>-Gabe</p> <p>Differenzialzyanose: Sättigung postduktal niedriger; RR aber prä-</p>

<b>Ursachen nach Organsystem</b>	<b>Beispiele</b>	und postduktal gleich <b>Anmerkungen</b>
Respiratorisch / Atemwege	<p>Atemnotsyndrom des Früh- und Neugeborenen</p> <p>Mekoniumaspiration</p> <p>Zwerchfellhernie, Zwerchfelllähmung</p> <p>Choanalatresie, Micrognathie, Pierre Robin-Syndrom, große Polypen im Rachenraum, Kavernöse Lymphangiome im Hals</p> <p>Lungenfehlbildungen</p> <p>Spontanpneumothorax</p> <p>Schwerer Asthmaanfall</p>	<p>Ausgeprägte Tachypnoe, Knorksen</p> <p>Grünes Fruchtwasser</p> <p>Sonographie, RÖ-Thorax assoziierte Vitien und PPHN möglich</p> <p>} Stridor Tachydyspnoe Klinische Diagnose</p> <p>Leise Herztöne, kein Schallfenster von präcordial</p> <p>Klinische Diagnose</p>
Gastrointestinal/ metabolisch	<p>Tracheoösophageale H-Fisteln</p> <p>Gastroösophagealer Reflux (insbesondere &lt; 3 Monate)</p> <p>Neugeborene diabetischer Mütter</p> <p>Met-HB (angeboren, Medikamente, nitrathaltiges Trinkwasser), Methemalbumin, Hämoglobinopathien</p>	<p>Zyanose bei 10/23 Pat. (2)</p> <p>nachts geringere oesophageale Clearance, geringere Speichelproduktion, selteneres Schlucken und reduzierten Hustenreflex → stille Aspiration mit Apnoe und Zyanose (10)</p> <p>Tachypnoe, Zyanose und Troponinanstieg am 2. LT (21)</p> <p>milde Zyanose bei dunkler Haut schwerer erkennbar; transiente neonatale Zyanose bei mutiertem fetalem HB (16; 7)</p>
Neurologisch	<p>Hirnfarkt, cerebrale Krampfanfälle</p> <p>Affektkrämpfe</p> <p>Lidocain (-infusion) im Status</p>	<p>Insbesondere im jungen Säuglingsalter Apnoen als Krampfäquivalente (15)</p> <p>(49)</p> <p>(6)</p>

	epilepticus → Met-Hb-Bildung	
ALTE	ALTE = Ereignis, das den Beobachter erschreckt, mit Apnoe, Farbwechsel, deutlicher Veränderung des Muskeltonus, Würgen und / oder Erstickungsanfall	Zyanose gilt als Risikofaktor (17, 28)
Verschiedenes	<ul style="list-style-type: none"> <li>• Geburt in großer Höhe</li> <li>• Neugeboreneninfektion / Sepsis</li> <li>• postoperative Hypoxie nach Tonsillektomie</li> <li>• HIV</li> </ul>	<p>klinisch Tachypnoe und Zyanose, Irritabilität, schwache Reflexe und Hypoxämie (4, 38)</p> <p>durch Atemdepression und Bradycardie (29)</p> <p>n= 203 hospitalisierte Kinder 2- 18 Monate (31)</p>

Abkürzungen: PA=Pulmonalarterie; ASD=Vorhofseptumdefekt; VSD = Ventrikelseptumdefekt; RLS = Rechts-Links-Shunt; FO=Foramen ovale; RÖ-Thorax=Röntgen-Thorax; TV= Tricuspidalklappe; RA=rechter Vorhof; HOCM=hypertrophe obstruktive Kardiomyopathie; LT=Lebenstag; ALTE=Apparent Life Threatening Event; HIV=human immunodeficiency virus)

#### 6.4. Durchführung der Diagnostik

Durchführung der kardiologischen Diagnostik durch eine Ärztin/einen Arzt für Kinder- und Jugendmedizin mit Schwerpunktbezeichnung Kinderkardiologie, ggf. Hinzuziehen der benachbarten pädiatrischen Teildisziplinen.

#### 7. Therapie

Die Therapie richtet sich nach der zugrunde liegenden Erkrankung (siehe entsprechende Leitlinien).

Bei dringendem V.a. eine duktusabhängige Zirkulation: Prostaglandin E1 iv. bis zur endgültigen Abklärung.

Bei einer Akrozyanose sind keine weiteren Maßnahmen erforderlich; auf eine ausreichende Trinkmenge, zweckmäßige Kleidung und körperliche Aktivität kann hingewiesen werden.

#### 8. Verlauf

Der Verlauf hängt von der zugrunde liegenden Erkrankung bzw. Ursache ab.

## 9. Literatur

1. Aberg A, Rydhstroem H, Frid A: Impaired glucose tolerance associated with adverse pregnancy outcome: a population-based study in southern Sweden. *Am J Obstet Gynecol* 2001, 184:77-83
2. Al-Salem AH, Mohaidly MA, Al-Buainain HM, Al-Jadaan S, Raboei E. Congenital H-type tracheoesophageal fistula: a national multicenter study. *Pediatr Surg Int.* 2016, 32(5):487-91.
3. Aziz K, Sanyal SK, Goldblatt E. Reverse differential cyanosis. *Br Heart J.* 1968, 30:288-90
4. Bakr AF, Habib HS Normal values of pulse oximetry in newborns at high altitude. *J Trop Pediatr.* 2005, 51(3):170-3
5. Beschluss des Gemeinsamen Bundesausschusses über eine Änderung der Richtlinie über die Früherkennung von Krankheiten bei Kindern bis zur Vollendung des 6. Lebensjahres (Kinder-Richtlinie): Screening auf kritische angeborene Herzfehler mittels Pulsoxymetrie bei Neugeborenen vom 24. November 2016. BAnz AT 27.01.2017 B5
6. Bohnhorst B, Hartmann H, Lange M. Severe methemoglobinemia caused by continuous lidocaine infusion in a term neonate. *Eur J Paediatr Neurol.* 2017, 21(3):576-79
7. Crowley MA, Mollan TL, Abdulmalik OY, Butler AD, Goodwin EF, Sarkar A, Stolle CA, Gow AJ, Olson JS, Weiss MJ. A hemoglobin variant associated with neonatal cyanosis and anemia. *N Engl J Med.* 2011, 364(19):1837-43
8. Deeg KH. Echocardiographic differential diagnosis of the cyanotic newborn. *Ultraschall Med.* 2015, 36(2):104-18
9. de-Wahl Granelli A<sup>1</sup>, Wennergren M, Sandberg K, Mellander M, Bejlum C, Inganäs L, Eriksson M, Segerdahl N, Agren A, Ekman-Joelsson BM, Sunnegårdh J, Verdicchio M, Ostman-Smith I. Impact of pulse oximetry screening on the detection of duct dependent congenital heart disease: a Swedish prospective screening study in 39,821 newborns. *BMJ.* 2009, Jan 8;338:a3037. doi: 10.1136/bmj.a3037.
10. Epifanio M<sup>1</sup>, Eloi J, Cassiano AS, Pinheiro D, Spolidoro JV. Infants under 3 months old with cyanosis at the emergency room: could it be gastroesophageal reflux? *Dis Esophagus.* 2014, 27(4):335-9

11. Ewer A, Furnston A, Middleton L, Deeks J, Daniels J. Pulse oximetry as a screening test for congenital heart defects in newborn infants: a test accuracy study with evaluation of acceptability and cost-effectiveness. *Health Technol Assess* 2012;16(02)
12. Gupta SK<sup>1</sup>. Clinical Approach to a Neonate with Cyanosis. *Indian J Pediatr.* 2015, 82(11):1050-60
13. Hermansen CL<sup>1</sup>, Mahajan A<sup>1</sup>. Newborn Respiratory Distress. *Am Fam Physician.* 2015 Dec 1;92(11):994-1002.
14. Jorch G, Hübler A. Neonatologie. Die Medizin des Früh- und Reifgeborenen. Thieme-Verlag 2010, S 237.
15. Khajeh L, Cherian PJ, Swarte RM, Smit LS, Lequin MH. The puzzle of apparent life-threatening events in a healthy newborn. *J Child Neurol.* 2014, 29(7):969-72
16. Kaendler L, Dorszewski A, Daehnert I. Methaemoglobinaemia after cardiac catheterisation: a rare cause of cyanosis. *Heart.* 2004 Sep; 90(9):e51.
17. Kant S<sup>1</sup>, Fisher JD, Nelson DG, Khan S. Mortality after discharge in clinically stable infants admitted with a first-time apparent life-threatening event. *Am J Emerg Med.* 2013, 31(4):730-3
18. Kir M, Saylam GS, Karadas U, Yilmaz N, Çakmakçı H, Uzuner N, Güzeloğlu M, Ugurlu B, Oto Ö. Vascular rings: presentation, imaging strategies, treatment, and outcome. *Pediatr Cardiol.* 2012, 33(4):607-17.
19. Koppel RI<sup>1</sup>, Druschel CM, Carter T, Goldberg BE, Mehta PN, Talwar R, Bierman FZ. Effectiveness of pulse oximetry screening for congenital heart disease in asymptomatic newborns. *Pediatrics.* 2003, 111(3):451-5.
20. Kornosky JL, Salihu HM. Getting to the heart of the matter: epidemiology of cyanotic heart defects. *Pediatr Cardiol.* 2008, 29(3):484-97.
21. Korraa A, Ezzat MH, Bastawy M, Aly H, El-Mazary AA, Abd El-Aziz L. Cardiac troponin I levels and its relation to echocardiographic findings in infants of diabetic mothers. *Ital J Pediatr.* 2012, 38:39.
22. Lakshminrusimha S<sup>1</sup>, Keszler M<sup>2</sup>. Persistent Pulmonary Hypertension of the Newborn. *Neoreviews.* 2015, 16(12):e680-e692.

23. Lindinger A, Dähnert I, Riede FT. Stellungnahme der Deutschen Gesellschaft für Pädiatrische Kardiologie (DGPK) vom 10.07.2013: Pulsoxymetriescreening zur Erfassung von kritischen angeborenen Herzfehlern im Neugeborenenalter.
24. Mahle WT, Newburger JW, Matherne GP, Smith FC, Hoke TR, Koppel R, Gidding SS, Beekman RH 3rd, Grosse SD; American Heart Association Congenital Heart Defects Committee of the Council on Cardiovascular Disease in the Young, Council on Cardiovascular Nursing, and Interdisciplinary Council on Quality of Care and Outcomes Research; American Academy of Pediatrics Section on Cardiology And Cardiac Surgery; Committee On Fetus And Newborn. Collaborators (9) Mahle WT, Newburger JW, Matherne GP, Smith FC, Hoke TR, Koppel R, Gidding SS, Beekman RH 3rd, Grosse SD. Role of pulse oximetry in examining newborns for congenital heart disease: a scientific statement from the AHA and AAP. *Pediatrics*. 2009, 124(2):823-36.
25. Maier RF, Obladen M, *Neugeborenenintensivmedizin*, 8. Auflage, Springer-Verlag 2011, S.170
26. Meberg A<sup>1</sup>, Brüggmann-Pieper S, Due R Jr, Eskedal L, Fagerli I, Farstad T, Frøisland DH, Sannes CH, Johansen OJ, Keljalic J, Markestad T, Nygaard EA, Røsvik A, Silberg IE. First day of life pulse oximetry screening to detect congenital heart defects. *J Pediatr*. 2008, 152(6):761-5
27. Mellander M, Sunnegårdh J. Failure to diagnose critical heart malformations in newborns before discharge--an increasing problem? *Acta Paediatr*. 2006, 95(4):407-13
28. Mittal MK<sup>1</sup>, Sun G, Baren JM. A clinical decision rule to identify infants with apparent life-threatening event who can be safely discharged from the emergency department. *Pediatr Emerg Care*. 2012 Jul;28(7):599-605
29. Moro ET, Goulart AP. "Loss of breath" as a cause of postoperative hypoxia and bradycardia in children submitted to tonsillectomy. *Braz J Anesthesiol*. 2015, 65(5):411-3.
30. Muñoz-López M<sup>1</sup>, Hoskote A<sup>2</sup>, Chadwick MJ<sup>1</sup>, Dzieciol AM<sup>1</sup>, Gadian DG<sup>3</sup>, Chong K<sup>4</sup>, Banks T<sup>4</sup>, de Haan M<sup>1</sup>, Baldeweg T<sup>1</sup>, Mishkin M<sup>5</sup>, Vargha-Khadem F<sup>1,6</sup>. Hippocampal damage and memory impairment in congenital cyanotic heart disease. *Hippocampus*. 2017, 27(4): 417-424
31. Nathoo KJ, Rusakaniko S, Tobaiwa O, Mujuru HA, Ticklay I, Zijenah L. Clinical predictors of HIV infection in hospitalized children aged 2-18 months in Harare, Zimbabwe. *Afr Health Sci*. 2012, 12(3):259-67



32. O'Donnell CP<sup>1</sup>, Kamlin CO, Davis PG, Carlin JB, Morley CJ. Clinical assessment of infant colour at delivery. *Arch Dis Child Fetal Neonatal Ed.* 2007, 92(6):F465-7
33. Perna R<sup>1</sup>, Cooper D. Perinatal cyanosis: long-term cognitive sequelae and behavioral consequences. *Appl Neuropsychol Child.* 2012, 1(1):48-52.
34. Richmond S, Reay G, Abu Harb M. Routine pulse oximetry in the asymptomatic newborn. *Arch Dis Child Fetal Neonatal Ed.* 2002, 87(2):F83-8.
35. Riede FT, Wörner C, Dähnert I, Möckel A, Kostelka M, Schneider P. Effectiveness of neonatal pulse oximetry screening for detection of critical congenital heart disease in daily clinical routine--results from a prospective multicenter study. *Eur J Pediatr.* 2010, 169(8):975-81.
36. Robinson JA<sup>1</sup>, Bos JM<sup>1,2</sup>, Etheridge SP<sup>3</sup>, Ackerman MJ<sup>1,4,2</sup>. Breath Holding Spells in Children with Long QT Syndrome. *Congenit Heart Dis.* 2015, 10(4):354-61.
37. Rogers DJ, Cunnane MB, Hartnick CJ. Vascular compression of the airway: establishing a functional diagnostic algorithm. *JAMA Otolaryngol Head Neck Surg.* 2013, 139(6):586-91
38. Salas AA. Pulse oximetry values in healthy term newborns at high altitude. *Ann Trop Paediatr.* 2008, 28(4):275-8
39. Sasidharan P<sup>1</sup>. An approach to diagnosis and management of cyanosis and tachypnea in term infants. *Pediatr Clin North Am.* 2004, 51(4):999-1021
40. Schultz AH, Localio AR, Clark BJ, Ravishankar C, Videon N, Kimmel SE. Epidemiologic features of the presentation of critical congenital heart disease: implications for screening. *Pediatrics.* 2008, 121(4):751-7
41. Singh P, Seth A. Breath holding spells - a tale of 50 years. *Indian Pediatr.* 2015, 52(8):695-6.
42. Tegnander E, Williams W, Johansen OJ, Blaas HG, Eik-Nes SH. Prenatal detection of heart defects in a non-selected population of 30,149 fetuses--detection rates and outcome. *Ultrasound Obstet Gynecol.* 2006, 27(3):252-65
43. Thangaratinam S, Brown K, Zamora J, Khan KS, Ewer AK. Pulse oximetry screening for critical congenital heart defects in asymptomatic newborn babies: a systematic review and meta-analysis. *Lancet.* 2012, 380(9835):2459-64

44. Toth B, Becker A, Seelbach-Göbel B. Oxygen saturation in healthy newborn infants immediately after birth measured by pulse oximetry. Arch Gynecol Obstet 2002, 266:105–107
45. Valmari P. Should pulse oximetry be used to screen for congenital heart disease? Arch Dis Child Fetal Neonatal Ed. 2007, 92(3):F219-24.
46. van de Vijver M<sup>1</sup>, Parish E, Aladangady N. Thinking outside of the blue box: a case presentation of neonatal methemoglobinemia. J Perinatol. 2013, 33(11):903-4.
47. van Zanten HA, Tan RNGB, Thio M, de Man-van Ginkel JM, van Zwet EW, Lopriore E, te Pas AB: The risk for hyperoxaemia after apnoea, bradycardia and hypoxaemia in preterm infants. Arch Dis Child Fetal Neonatal Ed 2014, 99:F269-F273
48. Wyllie, J., Bruinenberg, J., Roehr, C. et al. Die Versorgung und Reanimation des Neugeborenen. Kapitel 7 der Leitlinien zur Reanimation 2015 des European Resuscitation Council. Notfall Rettungsmed (2015) 18: 964
49. Yilmaz O, Ciftel M, Ozturk K, Kilic O, Kahveci H, Laloğlu F, Ceylan O. Assessment of heart rate variability in breath holding children by 24 hour Holter monitoring. Cardiol Young. 2015, 25(2):317-23.

**Erstveröffentlichung:** 07/1996

**Überarbeitung von:** 09/2017

**Nächste Überprüfung geplant:** 09/2022

Die AWMF erfasst und publiziert die Leitlinien der Fachgesellschaften mit größtmöglicher Sorgfalt - dennoch kann die AWMF für die Richtigkeit des Inhalts keine Verantwortung übernehmen. **Insbesondere bei Dosierungsangaben sind stets die Angaben der Hersteller zu**

Autorisiert für elektronische Publikation: AWMF online