



Truncus arteriosus communis (TAC)

**Nikolaus A. Haas (München), André Rüffer (Hamburg),
Ina Michel-Behnke (Wien)**

Beschlossen vom Vorstand der Deutschen Gesellschaft für Pädiatrische Kardiologie am
29.02.2020

1. **Geltungsbereich:** von der Fetalzeit bis zum Erwachsenenalter

Abkürzungs-Verzeichnis:

Abkürzung	Definition
ASD	Atrialer Septumdefekt
AVSD	Atrioventrikulärer Septumdefekt
DGPK	Deutsche Gesellschaft für Pädiatrische Kardiologie und angeborene Herzfehler
CT	Computertomographie
EDV	Enddiastolisches Volumen
EKG	Elektrokardiogramm
ESV	Endsystolisches Volumen
ECMO	Extracorporale Membranoxygenierung
EF	Ejektionsfraktion
EMAH	Erwachsene mit angeborenen Herzfehlern
HK	Herzkatheter
LL	Leitlinie
LSVC	Left superior vena cava (Linkspersistierende obere Hohlvene)
MRT	Magnetresonanztomographie

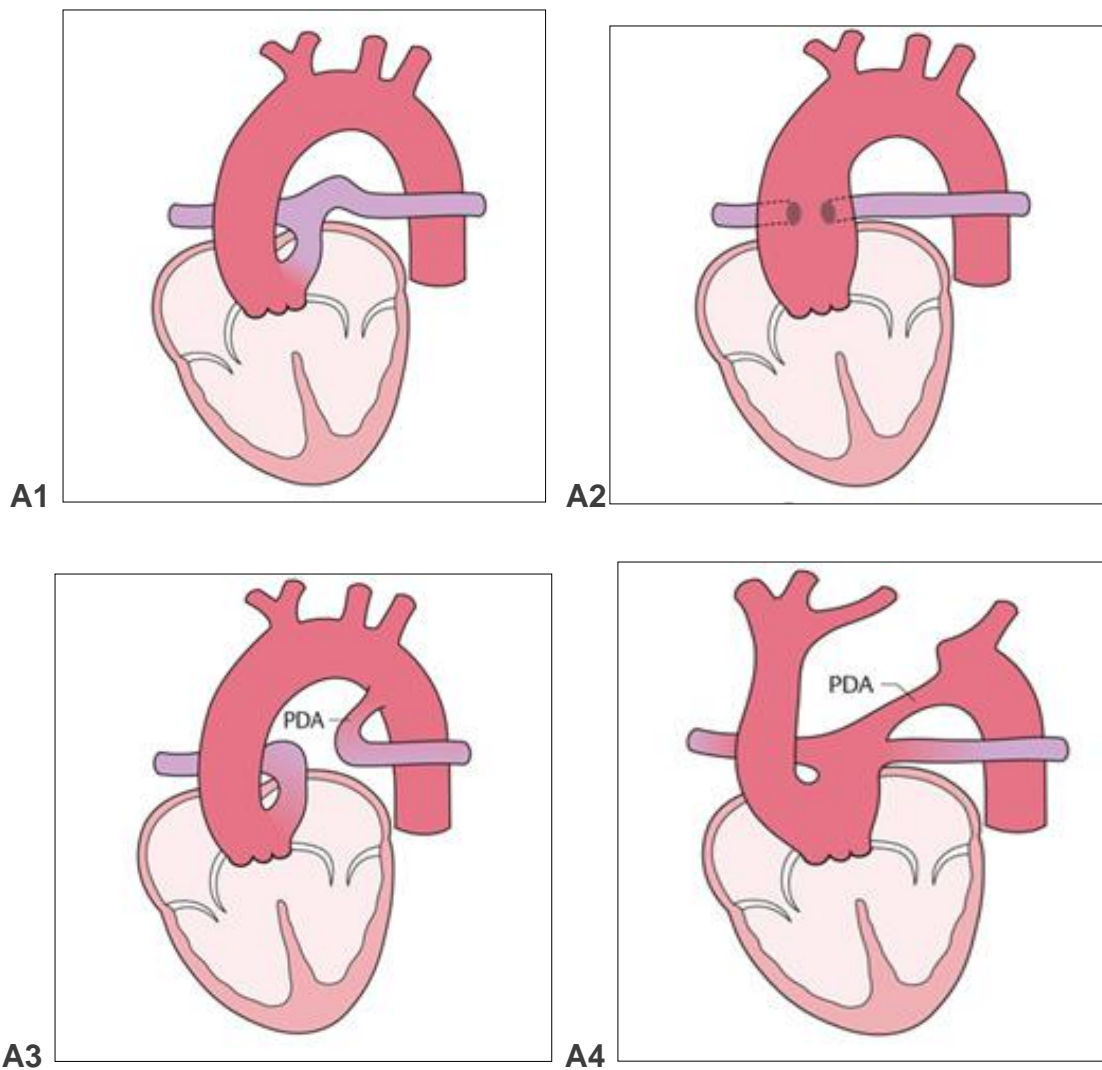
RV	Rechter Ventrikel
RIVA	Ramus interventricularis anterior
RVOT	Rechtsventrikulärer Ausflusstrakt
RVOTO	Rechtsventrikuläre Ausflusstraktobstruktion
TAC	Truncus arteriosus communis
VSD	Ventrikelseptumdefekt

2. Definition – Klassifikation - Basisinformationen

Anatomie: Der Truncus arteriosus communis (TAC) ist eine seltene konotrunkale Fehlbildung (0,5 – 0,8% aller angeborenen Herzfehler) [41], bei der das aortopulmonale Septum in der Embryonalzeit nicht einwächst. Daraus resultieren ein singuläres arterielles Gefäß (Truncus) mit einer Semilunarklappe (Truncusklappe) welches den Körper-, Lungen- und Koronarkreislauf versorgt, sowie ein Ventrikelseptumdefekt (Konus-Septum-Defekt), über dem der Truncus „reitet“. Sehr selten kann der Ventrikelseptumdefekt fehlen. Die Truncusklappe weist eine unterschiedliche Zahl meist dysmorpher Taschen auf und ist häufig insuffizient [16, 41, 59]. Die Mehrzahl der Fälle zeigt eine trikuspide Klappe ohne bzw. mit nur geringer Dyplasie, eine weitere Hauptgruppe zeigt eine quadrikuspidale Klappe mit schwerer Dysplasie [40, 56].

Beim TAC existieren aufgrund der Variabilität der großen Gefäße verschiedene Einteilungen; gebräuchlich ist heute die Einteilung nach van Praagh [58]. Hierbei werden die unterschiedlichen TAC-Typen in die Hauptklassen A und B eingeteilt. In der Klasse A ist ein VSD vorhanden, in der sehr seltenen Klasse B ist das Ventrikelseptum intakt. Da ein intaktes Ventrikelseptum bei einem Truncus arteriosus bislang aber nur in wenigen Einzelfällen beschrieben wurde [3], hat die Hauptklasse B in der Praxis keine Relevanz, weshalb im Folgenden nicht darauf eingegangen wird. Der TAC ist häufig (70 %) mit einer Mikrodeletion 22q11 assoziiert [31, 50, 58, 66]. Eine geschlechtsspezifische Häufung existiert nicht [49].

Einteilung der Truncustypen nach van Praagh



Abbildungen aus Haas/Kleideiter, Kinderkardiologie, Thieme Verlag, Stuttgart 2011


Abbildung 1: Einteilung der Truncustypen nach van Praagh

Tabelle 1: Einteilung der Truncustypen nach van Praagh

Einteilung nach van Praagh:

- A1:** Aorta und der Stamm der Pulmonalarterie entspringen aus einem gemeinsamen Gefäßstamm.
- A2:** Beide Pulmonalarterien entspringen gemeinsam oder getrennt aus der Hinterwand des Truncus.
- A3:** Es entspringt nur eine Pulmonalarterie aus dem Truncus. Die andere Pulmonalarterie wird über einen Ductus arteriosus oder über Kollateralen aus der Aorta versorgt (sog. „Hemitruncus“)
- A4:** Es liegen zusätzliche Aortenbogenfehlbildungen (Aortenisthmusstenose, Aortenbogenatresie, unterbrochener Aortenbogen) vor. Die Perfusion der unteren Körperhälfte erfolgt über einen offenen Ductus arteriosus.

Die häufigste Form des TAC hat einen kurzen Pulmonalarterienstamm, der eine Unterscheidung zwischen Typ A1 und A2 schwierig macht (diese wird gelegentlich als Typ „A 1 ½“ bezeichnet). Typischerweise haben A1 und A2 keinen Ductus.

Kernaussage 1	Leitlinie Truncus	
Anatomie		
<ul style="list-style-type: none">- Beim Truncus arteriosus entspringt nur ein großes arterielles Gefäß (Truncus) mit einer Semilunarklappe (Truncusklappe) aus dem Herzen.- Dieses Gefäß versorgt den Körper-, Lungen- und Koronarkreislauf.- Die Truncusklappe weist eine unterschiedliche Zahl häufig dysmorpher Taschen (2-4) auf und ist häufig insuffizient- Die Einteilung der Truncustypen erfolgt anhand der Anatomie der Pulmonalgefäße		

Bei den Patienten bestehen häufige zusätzliche Herz-/Gefäßfehlbildungen [28, 37, 41, 65, 66]:

Truncustypische kardiovaskuläre Fehlbildungen:

- VSD: Ein sog. Malalignment-VSD, über den die Truncusklappe ähnlich wie die Aorta bei einer Fallot'schen Tetralogie „reitet“, ist praktisch immer vorhanden. Das Ventrikelseptum kann fast vollständig fehlen.
- Truncusklappenanomalien: Häufig besteht eine Truncusklappeninsuffizienz, seltener eine Truncusklappenstenose. Die Truncusklappe kann über eine unterschiedliche Anzahl an Klappentaschen verfügen (In der Literatur sind zwischen zwei und sechs Truncusklappensegel beschrieben, in den meisten Fällen liegen jedoch drei oder vier Klappentaschen vor)
- Aortenisthmusstenose, Aortenbogenhypoplasie bzw. unterbrochener Aortenbogen (Typ A4 nach van Praagh): In diesen Fällen ist die Systemperfusion von einem offenen Ductus arteriosus abhängig.
- Rechtsseitiger Aortenbogen (25-60%)
- Abgangsstenosen der Pulmonalarterien
- Koronaranomalien (15-30%): Die linke Koronararterie kann außergewöhnlich hoch entspringen. Außerdem kann der Ramus interventrikularis anterior (RIVA) aus der rechten Koronararterie abgehen und den rechten Ventrikel nach links kreuzen (Problem bei der Korrekturoperation).

Häufige assoziierte kardiovaskuläre Fehlbildungen:

- Vorhofseptumdefekte (70%)
- Links persistierende obere Hohlvene
- Lungenvenenfehlmündungen
- Formen des univentrikulären Herzens
- Atrioventrikuläre Septumdefekte
- Cor triatriatum [37]

<u>Truncus-typische Fehlbildungen</u>	<u>Assoziierte Fehlbildungen</u>
- Malalignment-VSD	- Formen des univentrikulären Herzens
- Truncusklappeninsuffizienz	- LSVC
- Truncusklappenstenose	- Lungenvenenfehlöffnung
- variable Zahl der Klappentaschen (2-6, meist 3-4)	- ASD II
- Rechtsaortenbogen	- AVSD
- Abgangsstenosen der Pulmonalarterien	
- Isthmusstenose, Bogenanomalien (beim Typ A4)	
- Koronaraneomalien	- Genetische Variationen (22q11)

3. Epidemiologie (Prävalenz, Genetik, assoziierte Läsionen, Syndrome)

Der TAC zählt zu den selteneren Herzfehlern, die Inzidenz liegt unter 1% aller AHF [41-43]. Es findet sich eine erhöhte Inzidenz konotrunkaler Fehlbildungen bei Konsanguinität der Eltern [63]. Die Inzidenz scheint in einigen Ländern aufgrund pränataler Diagnostik mit konsekutiver intrauteriner Terminierung der Schwangerschaft abzunehmen [17, 65]. Wie alle konotrunkalen Fehlbildungen ist der TAC vermehrt mit einer Mikrodeletion 22q11 vergesellschaftet [55]. Ein maternaler Nikotinkonsum im ersten Trimester ist mit einem doppelt so hohen Risiko für einen TAC korreliert. Die Anreicherung der Nahrung mit Folsäure reduziert die Inzidenz konotrunkaler Fehlbildungen sowie des TAC [29].

Patienten mit TAC weisen eine sehr hohe Prävalenz an genetischen und somatischen Begleiterkrankungen sowie syndromalen Erkrankungen auf (ca. 37%). [55].

- gastrointestinale Fehlbildungen
 - Analatresien ca. 1-2%
 - ösophago-tracheale Fistel ca. 1-2%
- Chromosomenanomalien
 - Mikrodeletion 22q11 ca. 25%
 - Trisomie 21 ca. 1-5%

- Turner Syndrom ca. 1-2%
- CHARGE ca. 1%
- VACTERL-Assoziation ca. 1%
- andere ca. 7%

4. Pathophysiologie, Hämodynamik

Pathophysiologie: Aufgrund des großen VSD herrscht in beiden Ventrikeln Druckausgleich. Mit dem Abfall des Lungenwiderstandes nach der Geburt nimmt die Lungendurchblutung stark zu. Bei einer vermehrten Lungendurchblutung unterliegen beide Ventrikel einer erheblichen Volumenbelastung, die unter Umständen durch eine Truncusklappeninsuffizienz noch verstärkt wird. Es kommt oft schon in der Neugeborenenzeit zur schweren Herzinsuffizienz. Bei der seltenen Form mit einem erniedrigten Lungendurchfluss (z.B. bei einer Stenose am Abgang der Lungenarterien) ist die Zyanose beträchtlich. Beim Typ A3 besteht eine Ductus-abhängige Durchblutung einer Lunge, beim Typ A4 der unteren Körperhälfte [58].

5. Körperliche Befunde und Leitsymptome

Das führende Symptom bei vermehrter Lungendurchblutung ist die progrediente Herzinsuffizienz, die in der Regel schon in der Neonatalperiode auftritt. Die immer vorhandene arterielle Untersättigung kann klinisch inapparent sein. Ein postnataler Ductusverschluss kann beim Typ A3 klinisch symptomlos verlaufen; beim Typ A4 führt er zum Kreislaufschock. Bei einer verminderter Lungendurchblutung (z.B. bei Abgangsstenosen der Pulmonalarterie) steht die Zyanose im Vordergrund. Die Lungen sind aber vor einer Überflutung zumindest partiell geschützt.

Die peripheren Pulse sind kräftig (Pulsus celer et altus), die Blutdruckamplitude ist weit. Das Herzgeräusch ist nicht spezifisch.

6. Diagnostik

6.1 Zielsetzung

Vollständige Klärung des Herzfehlers, Bewertung etwaiger bereits vorliegender Organschäden und Folgeerkrankungen. Diagnostik zusätzlicher Fehlbildungen, Planung der Therapie und Einschätzung der Prognose.

6.2. Apparative Diagnostik

Pulsoxymetrie, Blutdruckmessung, Blutgasanalyse und Basislabor, Echokardiographie, EKG, Röntgen-Thorax, und gegebenenfalls. HK-Untersuchung, CT und MRT.

6.3. Bewertung der einzelnen diagnostischen Verfahren

Die **Blutdruckmessung** (an allen 4 Extremitäten) zeigt meist eine hohe Amplitude und kann bei zusätzlich unterbrochenem Aortenbogen Hinweise auf das Vorliegen bzw. das Ausmaß einer Ductus-Stenose geben.

Die Pulsoxymetrie bewertet das Ausmaß der O₂-Untersättigung und kann indirekte Information über die Perfusionsverhältnisse geben. In der Mehrzahl der Fälle findet sich als Folge der pulmonalen Hyperzirkulation eine arterielle Sättigung über 90%. Niedrigere Sättigungswerte können bei stabilem Kreislaufzustand für eine Stenose der Pulmonalarterien oder eine respiratorische Insuffizienz sprechen und eine weitergehende Diagnostik erfordern.

EKG: ist Bestandteil der Basisdiagnostik, meist uncharakteristisch, zur Diagnosefindung bei Neugeborenen wenig hilfreich, und dient der Dokumentation eines präoperativen Ausgangsbefundes.

Echokardiografie: Die Farbdoppler-Echokardiografie ist die apparative Methode der Wahl, da sie bei guter Darstellbarkeit eine zuverlässige Diagnosestellung erlaubt. Wegweisender Befund ist ein großes arterielles Gefäß, welches über einem VSD reitet. **Tabelle 3** zeigt die abzuklärenden Details.

Tabelle 3. Echokardiografische Diagnostik beim TAC

Truncusklappe	- Zahl und Morphologie der Klappentaschen - Stenose, Insuffizienz
Ventrikelseptumdefekt	- Größe, weitere Defekte
Ventrikel	- Größe, Funktion, Druck-/Volumenbelastung
Aortenbogen	- Links-/Rechts-Aortenbogen - abgehende Gefäße - Diameter ->Unterbrechung
Pulmonalarterien	- Stamm ja/nein - Abgangsstenosen
Systemvenen	- LSVC
Pulmonalvenen	- Fehlmündung
Koronarien	- Abgang und Verlauf
Seltene Fehlbildungen	- AVSD, Trikuspidalatresie

Röntgen-Thorax: ist für die Diagnosestellung nicht spezifisch, gehört aber zur präoperativen Routine. Meist bestehen aufgrund der pulmonalen Hyperzirkulation eine vermehrte Lungengefäßzeichnung und eine Kardiomegalie, seltener eine allgemeine Minder- oder seitendifferente Lungenperfusion.

Herzkatheteruntersuchung: ist für die Diagnosestellung bei klaren echokardiografischen Befunden im Neugeborenenalter entbehrlich, kann jedoch bei unklarer Anatomie notwendig sein. Bei später Präsentation (> 6 Monate) sollte die HK-Untersuchung zur Abschätzung des pulmonalvaskulären Widerstandes und Austestung der Gefäßreagibilität durchgeführt werden. Postoperativ kommt die HK-Untersuchung im Wesentlichen zur interventionellen Therapie zum Einsatz.

CT/MRT: Wenn die Anatomie echokardiographisch nicht zu klären ist, kann zur optimalen Vorbereitung der Operation eine präoperative low-dose-CT-Diagnostik, alternativ eine MRT Untersuchung, hilfreich sein.

Labordiagnostik: Aufgrund der hohen Prävalenz der Chromosomenfehlbildung Mikrodeletion 22q11 soll eine entsprechende genetische Diagnostik und bei positivem Befund eine entsprechende Beratung erfolgen.

6.4. Fetale Echokardiographie

Ein TAC kann heute mit ca. 70% Treffsicherheit pränatal diagnostiziert werden [43, 65], wobei die Genauigkeit der Diagnose mit steigendem Gestationsalter zunimmt. Die wichtigsten Differentialdiagnosen sind Pulmonalatresie mit VSD bzw. Fallotsche Tetralogie [21].

6.5. Differentialdiagnosen

Echokardiografisch lassen sich andere Herzfehler ausschließen. Abzugrenzen sind:

- Pulmonalatresie mit VSD
- die Fallot'sche Tetralogie
- das aortopulmonale Fenster.

7. Therapie

7.1. Kausale Therapie und Therapieindikation

Da ein TAC aus einer Kombination behandelbarer Fehlbildungen der herznahen Gefäße, einem VSD sowie von Klappenfehlbildungen besteht, ist eine korrigierende Behandlung möglich. Die Indikation zur operativen Korrektur ist praktisch immer gegeben. Bei einer fixierten pulmonalen Widerstandserhöhung ist die Korrektur-Operation kontraindiziert [32, 34].

7.2. Symptomatische Behandlung

Eine symptomatische Behandlung beseitigt nicht den zugrundeliegenden Herzfehler sondern dient der initialen Stabilisierung des Neugeborenen. Die frühzeitig einsetzende Herzinsuffizienz macht in den meisten Fällen die antikongestive Behandlung (β -Rezeptorenblocker, Diuretika) bis zur Operation erforderlich. Liegt gleichzeitig ein unterbrochener Aortenbogen vor, muss Prostaglandin E zum Offenhalten des Ductus arteriosus eingesetzt werden. Trotz Zyanose ist bei einem Truncus arteriosus communis eine Sauerstoffapplikation in der Regel kontraindiziert,

da sie den Lungenwiderstand senkt und damit die Lungendurchblutung und die Herzinsuffizienz verstärkt.

Bei später Präsentation und pulmonaler Widerstandserhöhung sind entsprechende Therapiemaßnahmen sinnvoll (siehe Leitlinie Pulmonale Hypertonie).

7.3. Medikamentöse Therapiemaßnahmen

Prostaglandin: Bei TAC Typ A1 und A2 liegt keine Ductus-abhängige Lungenperfusion vor. Bei Typ A3 wird die Ductus-abhängige Perfusion einer Lunge, bei Typ A4 der unteren Körperhälfte mittels Prostaglandingabe gesichert. Unmittelbar nach Diagnosestellung eines TAC mit unterbrochenem Aortenbogen bzw. sofort postnatal ist eine Prostaglandinbehandlung zur Sicherstellung bzw. Wiederherstellung der System-Perfusion indiziert (Ductus-abhängige Körperperfusion). Die Startdosis beträgt beim echokardiografisch gesichert offenen Ductus arteriosus 10 (-20) ng/kg/min, im Verlauf ist bei fehlender Wirkung eine Steigerung möglich. Höhere Dosierungen können den Lungengefäßwiderstand weiter senken und die pulmonale Hyperperfusion/Überflutung mit konsekutiver Verminderung der Körperperfusion begünstigen. Zudem steigt das Risiko von Apnoen evtl. mit der nachteiligen Konsequenz einer Beatmungspflichtigkeit.


7.4. Chirurgische Therapiemaßnahmen

Ziel ist die neonatale anatomische Korrektur, die den Mischkreislauf aufhebt und eine normale biventrikuläre Physiologie herstellt [5, 7, 23, 30, 33, 46].

Palliative Maßnahmen wie eine Bändelung der Pulmonalarterie zur Drosselung der Lungendurchblutung oder die Anlage eines aortopulmonalen Shunts bei einer verminderten Lungendurchblutung werden heute nur noch in Einzelfällen durchgeführt, wenn andere Gründe (z.B. extrem niedriges Gewicht, schwere Infektion, Begleitfehlbildungen) eine korrigierende Operation (noch) nicht zulassen [19] oder das perioperative Risiko für eine Primärkorrektur zu hoch ist – sogenannter staged repair.

Die Korrekturoperation umfasst den Verschluss des VSD sowie die Herstellung der Kontinuität zwischen rechtem Ventrikel und Pulmonalarterien (siehe Abb.2) vorzugsweise mit einem klappentragenden Conduit (z.B. Homograft, Xenograft, etc.) da die rechtsventrikuläre Belastung bei unmittelbar postoperativer Widerstandserhöhung vermindert wird. Bei gut entwickeltem Pulmonalishauptstamm kann eine Korrektur ohne Conduit, aber mit direkter Anastomose der Pulmonalarterie mit dem rechtsventrikulären Ausflusstrakt erwogen werden (sog. REV – réparation à l'étage ventriculaire) [39]. Besteht ein unterbrochener Aortenbogen, so muss die Kontinuität desselben hergestellt werden. Liegt eine relevante Insuffizienz der Truncusklappe vor, wird die Klappe rekonstruiert oder muss (heute selten) ersetzt (mechanische Prothese, Homograft) werden. Der Eingriff erfolgt über eine mediane Sternotomie und erfordert den Einsatz der extrakorporalen Zirkulation [8, 9, 18, 38].

Zusätzliche Fehlbildungen: Liegen zusätzliche Fehlbildungen wie z.B. System-oder Lungenvenenfehlbildungen vor, so müssen diese bei der ersten Operation mit korrigiert werden.

Kernaussage 3 Leitlinie Truncus	
Chirurgische Therapie	
<ul style="list-style-type: none"> • Die chirurgische Therapie erfolgt in der Regel neonatal • Sie beinhaltet den VSD-Verschluss, die Etablierung einer Verbindung zwischen dem rechten Ventrikel bzw. rechtsventrikulären Ausflusstrakt und der Pulmonalarterie • Ggf. zusätzliche Korrektur des Aortenbogens (je nach TAC-Typ) • Palliativ-Operationen wie PA-Banding sind nur selten notwendig • Sie beinhaltet Sekundäroperationen im Bereich der Truncusklappe, RVOT-Conduit • Ggf. zusätzliche Korrektur der Truncusklappe 	

7.5 Behandlungsergebnisse und Risiken

Letalität: Ohne Operation versterben fast alle Kinder innerhalb der ersten Lebensjahre. Die postoperative Frühletalität liegt bei ca. 4,7-16,25 % [14, 30, 32, 46, 47, 52, 53] und inkludiert auch die Daten großer Register, wie der amerikanischen The Society of Thoracic Surgeons Congenital Heart Surgery Database [32], dem UK

NICOR annual report [<https://nicor.org.uk>], sowie der European Congenital Heart Surgeons Association [<https://echsacongenitaldb.org>]. Wenige Zentren erreichen eine Mortalität von unter 5% [5]. Die Sterblichkeit bei Patienten mit simultaner Chirurgie am Aortenbogen (TAC Typ A4) [52] oder der Truncusklappe [53] ist deutlich höher. Ebenso weisen Patienten mit einer 22q11 Chromosomenanomalie haben eine erhöhte perioperative Morbidität und Mortalität auf [4, 12, 14].

Die berichteten Langzeitüberlebensraten liegen zwischen 68 - 79% nach bis zu 30 Jahren [14, 30 46, 52].

Komplikationen des VSD Verschlusses (relevanter Rest-VSD, AV-Block III) sind aufgrund der Lage und Sichtbarkeit des Defektes selten und werden kaum berichtet [9, 13, 33, 57, 58, 67, 68].

In einigen Zentren werden Kinder mit TAC jenseits der Neonatal- oder Säuglingsperiode operiert. Dies ist ebenfalls mit guten Kurzzeitergebnissen möglich; eine individuelle präoperative Evaluation sowie spezielle chirurgische Techniken (fenestrierter VSD-patch, etc.) sind hierfür notwendig [6, 22].

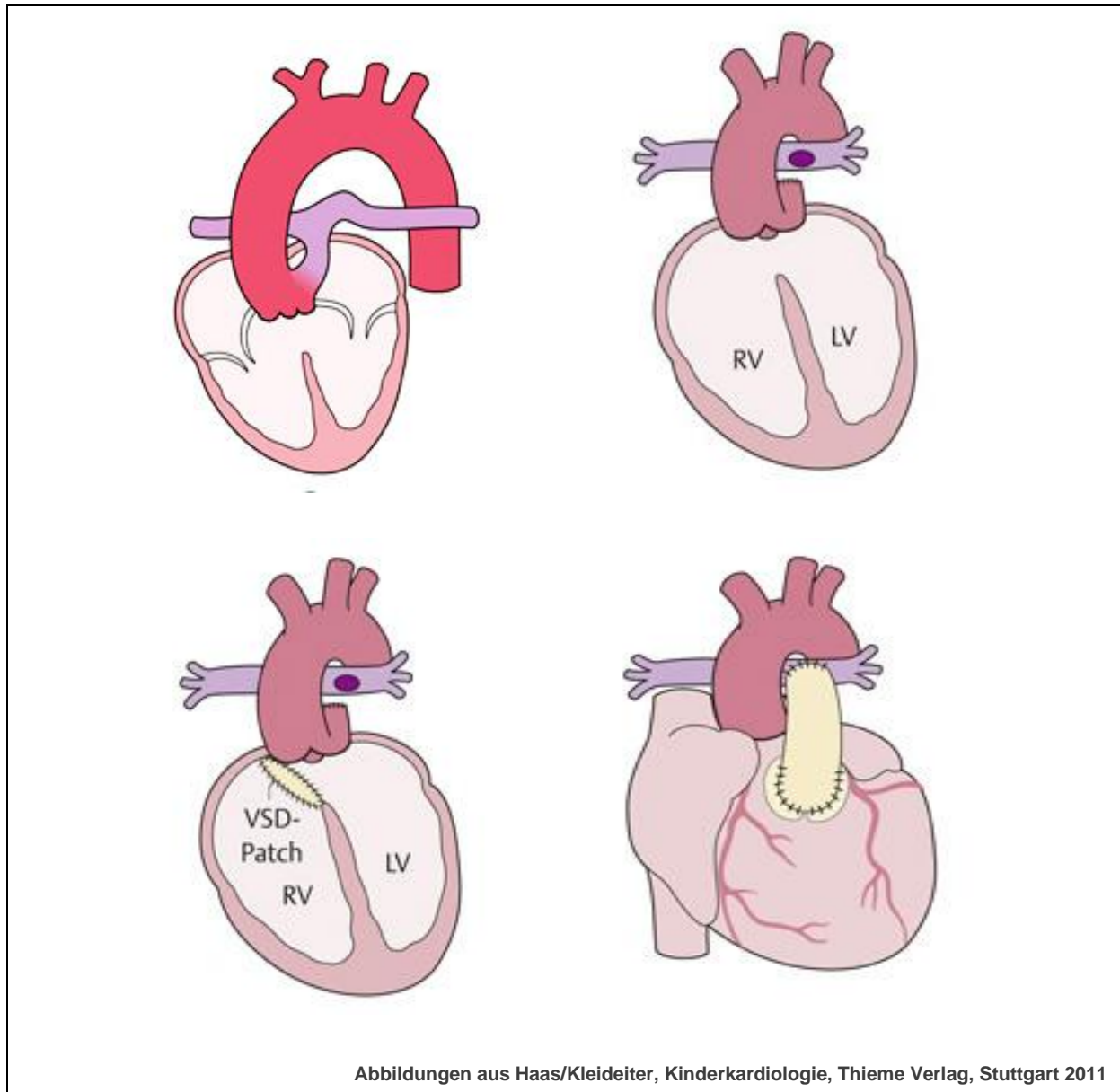


Abbildung 2: Schematische Darstellung der Korrektur-Operation eines Truncus Typ A1. Der Pulmonalarterienstamm wird abgesetzt, an der Seite der Aorta verschlossen, danach der VSD mit Patch versorgt und die Kontinuität zwischen dem rechten Ventrikel und den Pulmonalarterien mit Hilfe eines Conduits hergestellt.

8. Verlauf

8.1. Ambulante Kontrollen:

Kardiologische Verlaufskontrollen sind lebenslang notwendig. Zu achten ist insbesondere auf die Funktion des Conduits (Stenosen, Verkalkungen, Insuffizienzen) und ventrikuläre Rhythmusstörungen sowie eine pulmonale Hypertonie. Eine Truncusklappeninsuffizienz kann im Verlauf zunehmen. Eine Endokarditisprophylaxe ist lebenslang erforderlich. Neben echokardiografischen Kontrollen sollten bei größeren Kindern regelmäßige MRT-Untersuchungen zur Bestimmung der Funktion des Conduits, der Größe und Funktion des rechten Ventrikels sowie des Diameters der Aorta des Aortenbogens und der Truncusklappe erfolgen.

8.2. Conduit:

Die im Säuglingsalter verwendeten relativ kleinen Conduits machen im Verlauf einen Austausch erforderlich. Bei mehr als der Hälfte der Patienten wird ein Conduit-Wechsel innerhalb von fünf Jahren notwendig. Einige Zentren beschreiben eine Interventionsfreiheit von 98%, 88% und 83% nach 1, 5 und 10 Jahren [45]. Die Bewertung der Funktion des Conduits erfolgt mittels Echokardiogramm und MRT. Hierbei ergeben sich folgende Behandlungsindikationen:

Stenosekomponente im Bereich des Conduits:

- Druck im RV über 60 % des LV-Druckes mit Symptomen
- Druck im RV über 65 mmHg absolut = Gradient über 45 mmHg
- Progrediente Belastungseinschränkung
- Progrediente Trikuspidalinsuffizienz
- Bedeutsame Minderperfusion einer Seite der Pulmonalarterien
- Neue/zunehmende rechtsventrikuläre Extrasystolie mit RVOTO
- Zunehmende rechtsatriale Dilatation mit RVOTO
- Zunehmende atriale Rhythmusstörungen mit RVOTO

Hierbei ist der primäre Therapieansatz unabhängig von der Lokalisation zunächst die kathetergestützte Ballondilatation der Stenosen und gegebenenfalls Stentimplantation zur Optimierung des Langzeitergebnisses. Dabei wird

gegebenenfalls eine freie Insuffizienz der Pulmonalklappe vorübergehend und auch für einen längeren Zeitraum (Jahre) in Kauf genommen, bevor die Indikation zum – interventionellen oder chirurgischen - Klappenersatz gestellt wird.

Conduit-Insuffizienz:

- Regurgitationsvolumen (im MRT) über 30%
- Klinische Symptome
 - klinische Zeichen der Rechtsherzinsuffizienz
 - verminderte Belastbarkeit ($VO_2 \text{ max} < 65\%$)
- Neue/zunehmende rechtsventrikuläre Extrasystolie
- Neue/zunehmende atriale Rhythmusstörungen
- Bedeutsame RV Dilatation ($EDV > 160 \text{ ml/m}^2$, $ESV > 80 \text{ ml/m}^2$)
- Rasch progrediente RV Dilatation
- Bedeutsame oder rasch progrediente RV Dysfunktion ($EF < 45\%$)
- Bedeutsame oder progrediente Trikuspidalinsuffizienz
- QRS Verbreiterung $> 180 \text{ msec}$
- QRS Dauer Zunahme $> 3,5 \text{ msec/Jahr}$

Hierbei ist der primäre Therapieansatz, soweit die Größe des Patienten und die Anatomie des RVOT sowie der Koronararterien dies zulassen, der Versuch der kathetergestützten Implantation einer biologischen Pulmonalklappe, derzeit am häufigsten nach vorheriger Stentimplantation. Prinzipiell sollte der Durchmesser der implantierten Klappe dem Durchmesser eines altersentsprechenden Pulmonalistammes bzw. RVOT entsprechen.

Für den Langzeitverlauf sind im Wesentlichen der Grad der Truncusklappeninsuffizienz sowie die Funktion der RVOT Rekonstruktion von Bedeutung: Zwanzig Jahre nach erfolgreicher TAC Korrektur bei 165 Patienten wird ein aktuarisches Überleben von 90% nach 5 und 83% nach 15 Jahren kalkuliert. Von 165 Patienten waren bei 107 Patienten (65%) insgesamt 133 Revisionen des RVOT erforderlich (mediane Zeit bis zur RVOT Revision: 5.5 Jahre) [24, 26, 27, 36, 44, 61]. Ein Klappenersatz mittels dezellularisierten Homografts ist möglich;

Langzeitergebnisse stehen aus [10]. Patienten mit einem TAC besitzen im Vergleich zu anderen Herzfehlern ein erhöhtes Risiko für eine bakterielle Endokarditis.

8.3. Pulmonalarterien: Hierbei können nach den gegebenenfalls notwendigen Erweiterungsplastiken sowie aufgrund externer Kompression und Narbenbildung sekundäre Stenosen entstehen, die zu Druckbelastung des RV und seitendifferenzierter Perfusion führen. Die Bewertung erfolgt mittels Echokardiografie und MRT.

8.4. Truncusklappe: Besonders aufgrund der Fehlanlage entwickelt sich häufig eine Insuffizienz im Verlauf, die dann ggf. eine Reoperation mit Rekonstruktion oder Klappenersatz notwendig macht. [15, 23, 35, 48, 54] Die Bedeutung der Truncusklappeninsuffizienz wie auch eines unterbrochenen Aortenbogens wird in einer Analyse der STS Congenital Heart Surgery Database deutlich: Zwischen 2000 und 2009 wurde bei 572 Patienten (mittleres Alter 12 Tage) eine TAC Korrektur durchgeführt: Bei 27 Patienten (4.7%) wurde die Truncusklappe im selben Aufenthalt rekonstruiert (n=23) oder ersetzt (n=4). Neununddreißig Patienten (6.8%) hatten einen unterbrochenen Aortenbogen (5 von diesen wurden ebenfalls an der Truncusklappe operiert). Die Hospitalmortalität der Patienten ohne Klappenchirurgie und ohne unterbrochenen Aortenbogen betrug 10%, derjenigen mit zusätzlicher Klappenchirurgie 30% und in der Kombination Klappenchirurgie und Korrektur eines unterbrochenen Aortenbogens 60%. Ein Ersatz der Truncusklappe war bei 26 Patienten (15.8%) erforderlich. Ohne erneuten Eingriff an der Truncusklappe waren 95% nach 10 Jahren, wenn initial keine Insuffizienz vorhanden war und 63%, wenn bei der initialen Operation eine Insuffizienz bestand [59].

8.5. Aortenbogen: Häufig finden sich im Verlauf Erweiterungen der aufsteigenden Aorta, die dann (z.B. bei Progredienz und Zunahme über 5 cm) chirurgische Maßnahmen erforderlich machen. Bei ehemals unterbrochenem Aortenbogen können Re-Stenosen im Bogenbereich entstehen (vgl. Leitlinie Isthmusstenose) [38, 54].

8.6. Rhythmusstörungen: Postoperativ bestehen als Folge der Rechtsventrikulotomie sowie des VSD-Patches fast immer ein Rechtsschenkelblock. Im weiteren Verlauf können sich zum Teil schwerwiegende ventrikuläre

Rhythmusstörungen, meist aus dem RV generiert, entwickeln. Selten tritt postoperativ ein kompletter AV-Block auf. Holter-EKG Untersuchungen sollten alle 1-3 Jahre erfolgen.

8.7. Pulmonaler Hypertonus: Eine pulmonale Hypertonie kann insbesondere bei Patienten, die jenseits des Säuglingsalters operiert wurden, persistieren oder auch fortschreiten. Bei diesen sowie bei nicht korrigierten Patienten erfolgt eine Therapie mit pulmonalen Vasodilatoren (z.B. Bosentan, Sildenafil, etc.) und ggf. Anbindung an ein Transplantationszentrum (siehe Leitlinie Pulmonaler Hypertonus).

Kernaussage 4 Leitlinie Truncus	
Nachsorge nach TAC-Korrektur	
Substrat	Kontrollparameter/Therapie
Truncusklappe	- bei Insuffizienz → RE-OP
Rechter Ventrikel	- Größe und Funktion
Conduit	- bei Stenose bzw. Insuffizienz -> Intervention, Klappenersatz
Pulmonalgefäße	- Stenose, Seitendifferenz
Aorta	- Erweiterung der Aorta ascendens Bogenstenose
Rhythmusstörungen	- Langzeit-EKG alle 1-3 Jahre
Belastbarkeit	- Spiroergometrie alle 3-5 Jahre
Pulmonaler Hypertonus	- bei Bedarf Einsatz von selektiven Vasodilatoren
Mikrodeletion 22q11	- Psychomotorische Entwicklung



8.8. Nachsorge (incl. sozialmedizinische Beratung)

Psychomotorische Entwicklung: Aufgrund der hohen Rate an zusätzlich bestehenden Chromosomenanomalien (insbesondere Mikrodeletion 22q11) weist ein Teil der Kinder im weiteren Verlauf Störungen der psychomotorischen Entwicklung unterschiedlicher Ausprägung auf. Daher ist neben einer kontinuierlichen und engmaschigen Betreuung durch eine(n) Kinderkardiologen/in eine gezielte Frühförderung erforderlich. Patienten ohne chromosomale Begleiterkrankung können in der Regel ein normales Leben mit entsprechender akademischer bzw. beruflicher Ausbildung führen [7]. Bei Patienten mit einem vermuteten oder nachgewiesenen Immundefekt (22q11) sind Lebendimpfungen je nach der Immunkompetenz zu planen.

Die Überprüfung und Förderung der körperlichen Leistungsfähigkeit sowie der psychomotorischen Entwicklung gelingt am ehesten im Rahmen einer Rehabilitationsmaßnahme. Hierbei wird unter Berücksichtigung einer genetisch determinierten Einschränkung sowohl die Diagnostik von emotionalen oder kognitiven Entwicklungsverzögerungen, als auch von Verhaltensauffälligkeiten, durchgeführt. Die soziale Diagnostik bearbeitet alle Aspekte einer bio-physio-psychischen Integration. Bei Jugendlichen und Erwachsenen kommt der sozialmedizinischen Beurteilung sowohl im Rahmen der Berufswahl und -ausübung als auch im Rahmen der neuen Rentengesetzgebung (Flexirentengesetz) große Bedeutung zu. Aus den Befunden apparativer Untersuchungen sowie der psychologischen Erhebung wird der Schweregrad der Einschränkung bzw. die mögliche Belastung im Arbeitsprozess/Erwerbsfähigkeit individuell mit objektiven Leistungsgrenzen versehen. (Siehe DGPK-Leitlinie Reha im Kindes- und Jugendalter).

8.9. Sport, körperliche Belastbarkeit, Reise und Lebensführung

Die Lebensqualität der meisten korrigierten Patienten ist gut. Bei einigen Patienten lässt sich allerdings eine reduzierte gesundheits-bezogene Lebensqualität nachweisen [11]. Empfehlungen zur körperlichen Belastbarkeit haben die Funktion des Conduits, der Truncusklappe und des Ventrikels sowie Rhythmusstörungen und das Ausmaß einer möglichen pulmonalen Hypertonie zu berücksichtigen. Spiroergometrische Untersuchungen zur Evaluation sind in regelmäßigen Abständen (ca. alle 3-5 Jahre) sinnvoll. Hierbei zeigt sich oft eine bedeutsame Reduktion der

maximalen Sauerstoffaufnahme, der maximalen Belastbarkeit sowie der Vitalkapazität [11]. Gerade deswegen ist den Patienten eine regelmäßige sportliche Betätigung zu empfehlen (Ausdauersportarten).

8.10. EMAH, Schwangerschaft

Unbehandelter TAC: Wenn sich frühzeitig eine pulmonale Widerstandserhöhung entwickelt oder Stenosen im Bereich der Pulmonalarterien bestehen, können die Patienten im Einzelfall ohne Zeichen massiver Herzinsuffizienz das Erwachsenenalter erreichen [20, 51, 69, 70]. Hierbei ist die Zyanose aufgrund einer Eisenmengerreaktion führendes Symptom.

Schwangerschaft: Es existieren nur wenige Berichte über Schwangerschaften bei Patientinnen mit einem unkorrigierten TAC [1]. Patientinnen mit korrigiertem TAC sollten frühzeitig bezüglich der bestehenden Restbefunde und deren hämodynamischen Folgen während einer Schwangerschaft beraten werden (z.B. pulmonale Hypertension, Verschlechterung einer Klappeninsuffizienz, Stenosen im Bereich der Pulmonalarterien, Rest-VSD, etc.) [25]. Eine genetische Beratung ist je nach Begleiterkrankung (z.B. 22q11) indiziert. Bei den Neugeborenen scheint eine erhöhte Rate an intrauteriner Wachstumsretardierung zu existieren [64].

Kontraindikationen für eine Schwangerschaft sind:

- ein unbehandelter TAC mit Eisenmengerreaktion
- ein unbehandelter TAC mit bedeutsamer Volumenbelastung (Shunt > 2:1)
- Ein TAC nach operativer Therapie mit
 - manifester Rechts- oder Linksherzinsuffizienz
 - therapiebedürftiger Stenosekomponente des RVOT bzw. Conduit
 - therapiebedürftiger Insuffizienzkomponente des RVOT bzw. Conduit
 - therapiebedürftiger Stenosekomponente des Aortenbogens
 - einer höhergradigen Aortenklappeninsuffizienz (> Grad II)
 - bedeutsamer Einschränkung der körperlichen Leistungsfähigkeit (VO₂max < 60%)
 - einer bedeutsamen pulmonalen Hypertonie.

EMAH-Patienten mit einem korrigierten TAC sollten lebenslang einem EMAH-spezialisierten Zentrum betreut und regelmäßig (mindestens 1x/Jahr) kontrolliert werden. Hierbei liegt der Focus der Nachsorge auf den möglichen Folgeläsionen des TAC (insbesondere pulmonale Hypertonie, Stenosen im pulmonalen Gefäßsystem, Funktion der Truncus- und Pulmonalklappe, Restdefekte, Rhythmusstörungen).

9. Durchführung der Diagnostik und Therapie

Durchführung durch eine Ärztin/einen Arzt für Kinder- und Jugendmedizin mit Schwerpunktbezeichnung Kinderkardiologie bzw. bei Erwachsenen durch eine(n) EMAH-zertifizierte(n) Ärztin/Arzt. Die pränatale Diagnostik und Beratung sollte durch eine/n DEGUM II/III qualifizierten Pränatalmediziner/in in Kooperation mit einem/r Kinderkardiologen/in durchgeführt werden.

Therapeutische Maßnahmen obliegen der Verantwortung einer Ärztin/eines Arztes für Kinder- und Jugendmedizin mit Schwerpunktbezeichnung Kinderkardiologie, eines Herzchirurgen mit Zertifikat „Chirurgie angeborener Herzfehler“ bzw. bei Erwachsenen einer/s EMAH-zertifizierten Ärztin/Arztes.

10. Literatur

1. **Abid D**, Daoud E, Ben Kahla S, Mallek S, Abid L, Fourati H, Mnif Z, Kammoun S. Unrepaired persistent truncus arteriosus in a 38-year-old woman with an uneventful pregnancy. *Cardiovasc J Afr.* 2015;26:e6-8.
2. **Abushaban L**, Uthaman B, Kumar AR, Selvan J. Familial truncus arteriosus: a possible autosomal-recessive trait. *Pediatr Cardiol* 2003;24:64-66.
3. **Ajami G**, Amirghofran AA, Amoozgar H, Borzouee M. Persistent Truncus Arteriosus With Intact Ventricular Septum: Clinical, Hemodynamic and Short-term Surgical Outcome. *Iran J Pediatr* 2015;25:e2081.
4. **Alsoufi B**, McCracken C, Shashidharan S, Deshpande S, Kanter K, Kogon B. The Impact of 22q11.2 Deletion Syndrome on Surgical Repair Outcomes of Conotruncal Cardiac Anomalies. *Ann Thorac Surg* 2017;104:1597-1604.
5. **Amir G**, Frenkel G, Bruckheimer E, Lowenthal A, Rotstein A, Katz J, Zeitlin Y, Schiller O, Birk E. Neonatal Cardiac Surgery in the New Era: Lessons learned from 1000 Consecutive Cases. *Isr Med Assoc J* 2016;18:645-648.
6. **Arslan AH**, Ugurlucan M, Yildiz Y, Ay S, Bahceci F, Besikci R, Cicek S. Surgical treatment of common arterial trunk in patients beyond the first year of life. *World J Pediatr Congenit Heart Surg.* 2014;5:211-215.
7. **Asagai S**, Inai K, Shinohara T, Tomimatsu H, Ishii T, Sugiyama H, Park IS, Nagashima M, Nakanishi T Long-term Outcomes after Truncus Arteriosus Repair: A Single-center Experience for More than 40 Years. *Congenit Heart Dis.* 2016;11:672-677.
8. **Bahrami S**, Mitropoulos F, Leong F, Levi DS, Laks H, Plunkett MD. Truncal valve repair in neonates using pericardial leaflet extension. *Congenit Heart Dis.* 2009;4:281-283.

9. **Bohuta** L, Hussein A, Fricke TA, d'Udekem Y, Bennett M, Brizard C, Konstantinov IE. Surgical repair of truncus arteriosus associated with interrupted aortic arch: long-term outcomes. *Ann Thorac Surg.* 2011;91:1473-1477.
10. **Bobylev** D, Sarikouch S, Tudorache I, Cvitkovic T, Söylen B, Boethig D, Theodoridis K, Bertram H, Beerbaum P, Haverich A, Cebotari S, Horke A. Double semilunar valve replacement in complex congenital heart disease using decellularized homografts. *Interact Cardiovasc Thorac Surg.* 2019;28:151-157
11. **O'Byrne** ML, Mercer-Rosa L, Zhao H, Zhang X, Yang W, Cassedy A, Fogel MA, Rychik J, Tanel RE, Marino BS, Paridon S, Goldmuntz E. Morbidity in children and adolescents after surgical correction of truncus arteriosus communis. *Am Heart J.* 2013;166:512-518.
12. **O'Byrne** ML, Yang W, Mercer-Rosa L, Parnell AS, Oster ME, Levenbrown Y, Tanel RE, Goldmuntz E. 22q11.2 Deletion syndrome is associated with increased perioperative events and more complicated postoperative course in infants undergoing infant operative correction of truncus arteriosus communis or interrupted aortic arch. *J Thorac Cardiovasc Surg.* 2014;148:1597-1605
13. **Brown** JW, Ruzmetov M, Okada Y, Vijay P, Rodefeld MD, Turrentine MW. Outcomes in patients with interrupted aortic arch and associated anomalies: a 20-year experience. *Eur J Cardiothorac Surg.* 2006;29:666-673; discussion 673-674.
14. **Buckley** JR, Amula V, Sassalos P, Costello JM, Smerling AJ, Iliopoulos I, Jennings A, Riley CM, Cashen K, Suguna Narasimhulu S, Gowda KMN, Bakar AM, Wilhelm M, Badheka A, Moser EAS, Mastropietro CW; Collaborative Research in Pediatric Cardiac Intensive Care Investigators. Multicenter Analysis of Early Childhood Outcomes After Repair of Truncus Arteriosus. *Ann Thorac Surg.* 2019;107:553-559.

15. **Carlo** WF, McKenzie ED, Slesnick TC. Root dilation in patients with truncus arteriosus. *Congenit Heart Dis.* 2011;6:228-233.
16. **Colon** M, Anderson RH, Weinberg P, Mussatto K, Bove E, Friedman AH. Anatomy, morphogenesis, diagnosis, management, and outcomes for neonates with common arterial trunk. *Cardiol Young.* 2008;18 Suppl 3:52-62.
17. **Egbe** A, Uppu S, Lee S, Ho D, Srivastava S. Changing prevalence of severe congenital heart disease: a population-based study. *Pediatr Cardiol.* 2014;35:1232-1238.
18. **Elzein** C, Ilbawi M, Kumar S, Ruiz C. Severe truncal valve stenosis: diagnosis and management. *J Card Surg.* 2005;20:589-593.
19. **Fuchigami** T, Nishioka M, Akashige T, Takahashi K, Nabeshima T, Nagata N. Truncus arteriosus with interrupted aortic arch in very low birth weight infants. *Asian Cardiovasc Thorac Ann.* 2018;26:570-573.
20. **Ginelliová** A, Farkaš D, Farkašová Iannaccone S. Truncus arteriosus communis with survival to the age of 46 years: case report. *Soud Lek.* 2015;60:37-39.
21. **Gómez** O, Soveral I, Bennasar M, Crispi F, Masoller N, Marimon E, Bartrons J, Gratacós E, Martínez JM. Accuracy of Fetal Echocardiography in the Differential Diagnosis between Truncus Arteriosus and Pulmonary Atresia with Ventricular Septal Defect. *Fetal Diagn Ther.* 2016;39:90-99.
22. **Gouton** M, Lucet V, Bical O, Leca F. Late management of truncus arteriosus: 20 years of humanitarian experience. *Cardiol Young.* 2018;28:302-308.
23. **Henaine** R, Azarnoush K, Belli E, Capderou A, Roussin R, Planché C, Serraf A. Fate of the truncal valve in truncus arteriosus. *Ann Thorac Surg.* 2008;85:172-178.

24. **Hickey** EJ, McCrindle BW, Blackstone EH, Yeh T Jr, Pigula F, Clarke D, Tchervenkov CI, Hawkins J; CHSS Jugular venous valved conduit (Contegra) matches allograft performance in infant truncus arteriosus repair. *Pulmonary Conduit Working Group. Eur J Cardiothorac Surg.* 2008;33:890-898.
25. **Hoendermis** ES, Drenthen W, Sollie KM, Berger RM. Severe pregnancy-induced deterioration of truncal valve regurgitation in an adolescent patient with repaired truncus arteriosus. *Cardiology.* 2008;109:177-179.
26. **Holmes** AA, Co S, Human DG, Leblanc JG, Campbell AI: The Contegra conduit: Late outcomes in right ventricular outflow tract reconstruction. *Ann Pediatr Cardiol.* 2012;5:27-33.
27. **Honjo** O, Kotani Y, Akagi T, Osaki S, Kawada M, Ishino K, Sano S. Right ventricular outflow tract reconstruction in patients with persistent truncus arteriosus: a 15-year experience in a single Japanese center. *Circ J.* 2007;71:1776-1780
28. **Imai** K, Tsukuda K, Sakazaki H, Fujiwara K. Persistent Truncus Arteriosus With Double Aortic Arch and Mitral Stenosis. *Pediatr Cardiol.* 2013;34:2024-2028.
29. **Ionescu-Iltu** R, Marelli AJ, Mackie AS, Pilote L. Prevalence of severe congenital heart disease after folic acid fortification of grain products: time trend analysis in Quebec, Canada. *BMJ.* 2009;338:b1673.
30. **Ivanov** Y, Mykychak Y, Fedevych O, Motrechko O, Kurkevych A, Yemets I. Single-centre 20-year experience with repair of truncus arteriosus. *Interact Cardiovasc Thorac Surg.* 2019;29:93-100.
31. **Jacobs** ML. Congenital Heart Surgery Nomenclature and Database Project: truncus arteriosus. *Ann Thorac Surg.* 2000;69(4 Suppl):S50-55.
32. **Jacobs** JP, Mayer JE Jr, Pasquali SK, Hill KD, Overman DM, St Louis JD, Kumar SR, Backer CL, Tweddell JS, Dearani JA, Jacobs ML. The Society of

Thoracic Surgeons Congenital Heart Surgery Database: 2019 Update on Outcomes and Quality. *Ann Thorac Surg.* 2019;107:691-704.

33. **Jahangiri M**, Zurakowski D, Mayer JE, de Nido PJ, Jonas RA. Repair of the truncal valve and associated interrupted arch in neonates with truncus arteriosus. *J Thorac Cardiovasc Surg* 2000; 119: 508-514.
34. **Kalavrouziotis G**, Purohit M, Ciotti G, Corno AF, Pozzi M. Truncus arteriosus communis: early and midterm results of early primary repair. *Ann Thorac Surg.* 2006;82:2200-2206.
35. **Kaza AK**, Burch PT, Pinto N, Minich LL, Tani LY, Hawkins JA. Durability of truncal valve repair. *Ann Thorac Surg.* 2010;90:1307-1312; discussion 1312.
36. **Kim HW**, Seo DM, Shin HJ, Park JJ, Yoon TJ. Long term results of right ventricular outflow tract reconstruction with homografts. *Korean J Thorac Cardiovasc Surg.* 2011;44:108-114
37. **Klusmeier E**, Haas NA, Sandica E. Truncus arteriosus communis in combination with cor triatriatum sinisterum. *Cardiol Young.* 2016;26:194-196.
38. **Konstantinov IE**, Karamlou T, Blackstone EH, Mosca RS, Lofland GK, Caldarone CA, Williams WG, Mackie AS, McCrindle BW. Truncus arteriosus associated with interrupted aortic arch in 50 neonates: a Congenital Heart Surgeons Society study. *Ann Thorac Surg.* 2006;81:214-222.
39. **Lecompte Y**, Neveux JY, Leca F, Zannini L, Tu TV, Duboys Y, et al. Reconstruction of the pulmonary outflow tract without prosthetic conduit. *J Thorac Cardiovasc Surg.* 1982;84:727–733.
40. **Liguori GR**, Jatene MB, Ho SY, Aiello VD. Morphological variability of the arterial valve in common arterial trunk and the concept of normality. *Heart.* 2017;103:848-855

41. **Lindinger** A, Schwedler G, Hense HW. Prevalence of congenital heart defects in newborns in Germany: Results of the first registration year of the PAN Study (July 2006 to June 2007). *Klin Padiatr.* 2010;222:321-326.
42. **Long** J, Ramadhani T, Mitchell LE. Epidemiology of nonsyndromic conotruncal heart defects in Texas, 1999-2004. *Birth Defects Res A Clin Mol Teratol.* 2010;88:971-979.
43. **Lytzen** R, Vejlsttrup N, Bjerre J, Petersen OB, Leenskjold S, Dodd JK, Jørgensen FS, Søndergaard L. Live-Born Major Congenital Heart Disease in Denmark: Incidence, Detection Rate, and Termination of Pregnancy Rate From 1996 to 2013. *JAMA Cardiol.* 2018;3:829-837.
44. **Lund** AM, Vogel M, Marshall AC, Emani SM, Pigula FA, Tworetzky W, McElhinney DB. Early reintervention on the pulmonary arteries and right ventricular outflow tract after neonatal or early infant repair of **truncus arteriosus** using homograft conduits. *Am J Cardiol.* 2011;108:106-113.
45. **Luo** K, Zheng J, Zhu Z, Gao B, He X, Xu Z, Liu J. Outcomes of Right Ventricular Outflow Tract Reconstruction for Children with Persistent Truncus Arteriosus: A 10-Year Single-Center Experience. *Pediatr Cardiol.* 2018;39:565-574.
46. **Martin** BJ, Ross DB, Alton GY, Joffe AR, Robertson CM, Rebeyka IM, Atallah J. Clinical and Functional Developmental Outcomes in Neonates Undergoing Truncus Arteriosus Repair: A Cohort Study. *Ann Thorac Surg.* 2016;101:1827-1833.
47. **Mastropietro** CW, Amula V, Sassalos P, Buckley JR, Smerling AJ, Iliopoulos I, Riley CM, Jennings A, Cashen K, Narasimhulu SS, Narayana Gowda KM, Bakar AM, Wilhelm M, Badheka A, Moser EAS, Costello JM; Collaborative Research in Pediatric Cardiac Intensive Care Investigators. Characteristics and operative outcomes for children undergoing repair of truncus arteriosus: A contemporary multicenter analysis. *J Thorac Cardiovasc Surg.* 2019;157:2386-2398.e4.

48. **Mavroudis C**, Backer CL: Surgical management of severe truncal insufficiency: experience with truncal valve remodeling techniques. *Ann Thorac Surg* 2001;72:396-400.
49. **Michalski AM**, Richardson SD, Browne ML, Carmichael SL, Canfield MA, VanZutphen AR, Anderka MT, Marshall EG, Druschel CM. Sex ratios among infants with birth defects, National Birth Defects Prevention Study, 1997-2009. *Am J Med Genet A*. 2015;167A:1071-1081.
50. **Momma K**. Cardiovascular anomalies associated with chromosome 22q11.2 deletion syndrome. *Am J Cardiol*. 2010;105:1617-1624.
51. **Nabati M** An unusual and rare form of truncus arteriosus in an asymptomatic woman. *Ultrasound*. 2017;25:251-254.
52. **Naimo PS**, Fricke TA, Yong MS, d'Udekem Y, Kelly A, Radford DJ, Bullock A, Weintraub RG, Brizard CP, Konstantinov IE. Outcomes of Truncus Arteriosus Repair in Children: 35 Years of Experience From a Single Institution. *Semin Thorac Cardiovasc Surg*. 2016;28:500-511.
53. **Naimo PS**, Fricke TA, d'Udekem Y, Brink J, Weintraub RG, Brizard CP, Konstantinov IE. Impact of truncal valve surgery on the outcomes of the truncus arteriosus repair. *Eur J Cardiothorac Surg*. 2018;54:524-531.
54. **Naimo PS**, Fricke TA, Lee MGY, d'Udekem Y, Weintraub R, Brizard CP, Konstantinov IE. Long-term outcomes following repair of truncus arteriosus and interrupted aortic arch *Eur J Cardiothorac Surg*. 2019. pii: ezz176.
55. **Patel A**, Costello JM, Backer CL, Pasquali SK, Hill KD, Wallace AS, Jacobs JP, Jacobs ML. Prevalence of Noncardiac and Genetic Abnormalities in Neonates Undergoing Cardiac Operations: Analysis of The Society of Thoracic Surgeons Congenital Heart Surgery Database. *Ann Thorac Surg*. 2016;102:1607-1614.

56. **Patrick** WL, Mainwaring RD, Carrillo SA, Ma M, Reinhartz O, Petrossian E, Selamet Tierney ES, Reddy VM, Hanley FL. Anatomic Factors Associated With Truncal Valve Insufficiency and the Need for Truncal Valve Repair. *World J Pediatr Congenit Heart Surg.* 2016;7:9-15.
57. **Photiadis** J, Sinzobahamvya N, Arenz C, Sata S, Haun C, Schindler E, Asfour B, Hraska V. Congenital heart surgery: expected versus observed surgical performance according to the Aristotle complexity score. *Thorac Cardiovasc Surg.* 2011;59:268-273.
58. **Van Praagh R**, van Praagh S. The anatomy of Common aorticopulmonary Trunk (Truncus arteriosus Communis) and its embryologic implications. *Am J Cardiol* 1965; 16:406-425.
59. **Russell** HM, Pasquali SK, Jacobs JP, Jacobs ML; O'Brien SM, Mavroudis, CL Backer. Outcomes of Repair of Common Arterial Trunk With Truncal Valve Surgery: A Review of The Society of Thoracic Surgeons Congenital Heart Surgery Database. *Ann Thorac Surg* 2012;93:164-169.
60. **Samánek** M, Vorísková M. Congenital heart disease among 815,569 children born between 1980 and 1990 and their 15-year survival: a prospective Bohemia survival study. *Pediatr Cardiol.* 1999;20:411-417.
61. **Schreiber** C, Eicken A, Balling G, Wottke M, Schumacher G, Un Paek S, Meisner H, Hess J, Lange R. Single centre experience on primary correction of common arterial trunk: overall survival and freedom from reoperation after more than 15 years. *Eur J Cardiothorac Surg.* 2000;18:68-73.
62. **Sinzobahamvya** N, Boscheinen M, Blaschczok HC, Kallenberg R, Photiadis J, Haun C, Hraska V, Asfour B. Survival and reintervention after neonatal repair of truncus arteriosus with valved conduit. *Eur J Cardiothorac Surg.* 2008;34:732-737.

63. **Stavsky** M, Robinson R, Sade MY, Krymko H, Zalstein E, Ioffe V, Novack V, Levitas A. Elevated birth prevalence of conotruncal heart defects in a population with high consanguinity rate. *Cardiol Young*. 2017;27:109-116.
64. **Steckham** KE, Bhagra CJ, Siu SC, Silversides CK. Pregnancy in Women With Repaired Truncus Arteriosus: A Case Series. *Can J Cardiol*. 2017;33:1737.e1-1737.e3.
65. **Swanson** TM, Selamet Tierney ES, Tworetzky W, Pigula F, McElhinney DB. Truncus arteriosus: diagnostic accuracy, outcomes, and impact of prenatal diagnosis. *Pediatr Cardiol*. 2009;30:256-261.
66. **Tennstedt** C, Chaoui R, Körner H, Dietel M. Spectrum of congenital heart defects and extracardiac malformations associated with chromosomal abnormalities: results of a seven year necropsy study. *Heart*. 1999 Jul;82:34-39.
67. **Tlaskal** T, Chaloupecky V, Hucin B, Gebauer R, Krupickova S, Reich O, Skovranek J, Tax P. Long-term results after correction of persistent truncus arteriosus in 83 patients. *Eur J Cardiothorac Surg*. 2010;37:1278-1284.
68. **Thompson** LD, Mc Elhinney DB, Reddy M, Petrossian E, Silverman NH, Hanley FL. Neonatal repair of truncus arteriosus: continuing improvement in outcomes. *Ann Thorac Surg* 2001; 72:391-395
69. **Verhaert** D, Arruda J, Thavendiranathan P, Cook SC, Raman SV. Truncus arteriosus with aortic arch interruption: cardiovascular magnetic resonance findings in the unrepaired adult. *J Cardiovasc Magn Reson*. 2010;12:16-20.
70. **Zampi** G, Celestini A, Benvissuto F, Scrimieri P, Pergolini A, Ortenzi M, Pofi E, Sommariva L. An unrepaired persistent truncus arteriosus in a 62-year-old adult. *J Cardiovasc Med (Hagerstown)*. 2016;17 Suppl 2:e124-e125.

Versions-Nummer:	2.0
Erstveröffentlichung:	11/2013
Überarbeitung von:	02/2020
Nächste Überprüfung geplant:	02/2025

Die AWMF erfasst und publiziert die Leitlinien der Fachgesellschaften mit größtmöglicher Sorgfalt - dennoch kann die AWMF für die Richtigkeit des Inhalts keine Verantwortung übernehmen. **Insbesondere bei Dosierungsangaben sind stets die Angaben der Hersteller zu beachten!**

Autorisiert für elektronische Publikation: AWMF online