



| | | | |
|--------------------------|----------------|----------------|------------|
| AWMF-Register Nr. | 023/019 | Klasse: | S2k |
|--------------------------|----------------|----------------|------------|

1. Krankheitsbezeichnung: Pulmonalatresie mit intaktem Ventrikelseptum (PA-IVS)

Geltungsbereich: gesamtes Kindes- und Jugendalter

Autoren: Bertram H., Hannover; Hofbeck M., Tübingen; Horke A., Hannover

2. Definition – Klassifikation – Basisinformation

Die Pulmonalatresie mit intaktem Ventrikelseptum (PA-IVS) ist eine seltene kongenitale kardiale Anomalie, die mit einer Häufigkeit von 0,3 % aller angeborenen Herzfehler (1) bzw. einer Inzidenz von 3 bis 4,5 pro 100.000 Lebendgeborener vorkommt (1, 2).

Sie ist charakterisiert durch eine Fehlbildung rechtsseitiger Herzstrukturen mit ausgesprochen heterogenem morphologischen Erscheinungsbild. Kennzeichnend sind eine vollständige Obstruktion des rechtsventrikulären Ausflusstraktes mit meist membranöser (75-80% der Fälle) Atresie der Pulmonalklappe (in 18-25 % der Fälle besteht zusätzlich eine infundibuläre Atresie (2, 3)), ein intaktes Ventrikelseptum, eine Hypoplasie der Trikuspidalklappe und des rechten Ventrikels und ausgesprochen variable Koronaranomalien. Der rechte Ventrikel (RV) ist bei meist suprasystemischem Druck deutlich hypertrophiert, evtl. mit Fibrose bzw. Fibroelastose des Myokards; der apikale, trabekularisierte Anteil und auch das Infundibulum können vollständig fehlen (2-5). In sehr seltenen Fällen (5-10 %) mit ausgeprägter Trikuspidalinsuffizienz sind RV und Trikuspidalklappenring vergrößert, mit schlechter systolischer Funktion des RV (2-6).

Die Größe der Trikuspidalklappe korreliert gut mit der Größe des RV (5). Neben der Stenosekomponente aufgrund der Hypoplasie weist sie meist eine Insuffizienz variablen Ausmaßes auf, eine Ebstein-Malformation wird in 8-9% der Fälle beschrieben (3, 4). Der rechte Vorhof (RA) ist stets vergrößert, bei ausgeprägter Insuffizienz der Trikuspidalklappe sind extreme Dilatationen möglich. Ein Defekt im Vorhofseptum (PFO oder ASD) mit interatrialem Rechts-Links-Shunt ist nahezu immer vorhanden. Der Pulmonalarterienstamm weist eine variable Hypoplasie auf, die Pulmonalarterienäste sind meist normal entwickelt

(2, 3), die Lungenperfusion erfolgt über den Duktus arteriosus (duktusabhängiger Herzfehler).

Es besteht eine eindeutige Korrelation zwischen dem Ausmaß der RV-Hypoplasie und dem Auftreten von Koronaranomalien (2, 5). Bei 40-50 % der Pat. bestehen Myokardsinusoide (ohne Verbindung zu den Koronararterien) bzw. kleine Fisteln zwischen dem RV-Cavum und den Koronararterien. Große Fisteln bzw. gleichzeitig auftretende Stenosen der Koronararterien in ihrem proximalen Anteilen können zum Bild der RV-Druck-abhängigen Koronarzirkulation führen (7-9 % der Pat., nahezu ausschließlich extrem hypoplastische RV mit sehr hohem Druck) (2, 5).

3. Leitsymptome

Der Rechts-Links-Shunt auf Vorhofebene führt direkt postnatal zu einer milden systemarteriellen Untersättigung. Bei Verschluss des Duktus kommt es zu einer akuten Verschlechterung der Neugeborenen mit hochgradiger, nicht sauerstoffreagibler Zyanose. Ein restriktives Foramen ovale kann zusätzlich zur systemvenösen Stauung mit Hepatomegalie führen. Bei Patienten mit hochgradiger Trikuspidalinsuffizienz besteht bereits pränatal eine deutliche Dilatation des RA (und evtl. des RV), die in seltenen Fällen eine respiratorische Insuffizienz des Neugeborenen aufgrund der Lungenkompression verursachen kann.

4. Diagnostik

4.1 Zielsetzung

Die bildgebende Diagnostik sollte die für die differenzierte Therapie dieses Fehlbildungskomplexes entscheidenden Kriterien eindeutig darstellen:

- membranöse vs. infundibuläre Atresie, evtl. zusätzliche Atresie des apikalen RV-Anteils
- Ausmaß der RV-Hypoplasie
- Morphologie und Größe der Trikuspidalklappe
- Existenz und Ausprägung der Koronaranomalien

Aufgrund der Komplexität und der Heterogenität der Fehlbildung sind hierzu in der Regel Echokardiographie **und** diagnostische Herzkatheterisierung notwendig.

Das Ausmaß der RV-Hypoplasie lässt sich in erster Näherung durch die Bestimmung des Trikuspidalklappendurchmessers beschreiben (,Z-score') (7-10), dem in der Neugeborenen-

phase damit eine entscheidende Bedeutung zukommt, der aber auch für die Beurteilung des Wachstums des RV im Verlauf wichtig ist. (Zur Bestimmung des Z-scores s. Anhang)

4.2 Apparative Diagnostik

Echokardiographie, Herzkatheteruntersuchung und Angiokardiographie, EKG, Röntgen-Thorax, Pulsoximetrie, Blutgasanalyse.

4.3 Bewertung der diagnostischen Verfahren

Echokardiographie: sichert die Diagnose und beschreibt die zur Therapieplanung relevanten Anomalien:

- Größe des Rechten Ventrikels bzw. seiner Anteile (Einlass-/Auslass-/trabekularisierter bzw. apikaler Anteil); Ausmaß der Myokardhypertrophie
- Durchmesser und Morphologie der Trikuspidalklappe (apikaler und subkostaler 4-Kammer-Blick, enddiastolisch; Kalkulation des Z-scores); Ausmaß der Trikuspidalinsuffizienz, Kalkulation des RV-Druckes; Vergleich Trikuspidalklappen-/Mitralklappendurchmesser (11)
- Größe des RA; interatriale Kommunikation (Ausschluss Restriktion mit systemvenöser Stauung)
- Myokardsinusoide und/oder Koronararterienfisteln
- Größe des Pulmonalklappenringes, des PA-Stammes sowie der proximalen PA-Äste;
- Größe und Verlauf des Duktus arteriosus bei duktusabhängiger Lungenperfusion

Herzkatheter mit Angiokardiographie: ergänzt die Echokardiographie in der Beschreibung der o.g. Punkte vor der Entscheidung über die therapeutische Strategie und ist darüber hinaus erforderlich zur vollständigen Darstellung der häufigen Koronararterienanomalien:

- Myokardsinusoide / Koronararterienfisteln
- Antegrade Koronarperfusion
- Potentiell RV-abhängige Koronarperfusion (2, 5):
 - Koronarektasien bzw. sehr große Fisteln;
 - Koronararterienfisteln mit fehlender aorto-koronarer Konnektion;
 - Stenosen oder Abbrüche größerer Koronararterienäste;
 - Perfusion relevanter Anteile der LV-versorgenden Koronararterien ausschließlich über den RV.

Die diagnostische Katheterisierung wird heute meistens mit einer therapeutischen Intervention in einem Eingriff kombiniert (s. 5.3)

EKG: gehört zur Basisdiagnostik vor und zur Verlaufsdiagnostik nach jeder chirurgischen oder interventionellen Therapie, bei vermuteten bzw. nachgewiesenen Koronaranomalien mit speziellem Augenmerk auf Repolarisationsstörungen als Hinweis auf myokardiale Durchblutungsstörungen. Aufgrund der morphologischen Heterogenität der Fehlbildungen sind Belastungszeichen oft unspezifisch, häufige Befunde sind eine rechtsatriale Hypertrophie und eine Linkshypertrophie (bei RV-Hypoplasie).

Röntgen-Thorax: gehört zur Basisdiagnostik bei zyanotischen Neugeborenen und sollte vor jeder chirurgischen oder interventionellen Therapie durchgeführt werden; bei hochgradiger TI mit RA-Dilatation findet sich eine erhebliche Vergrößerung der Herzsilhouette in den rechten Hemithorax

Pulsoximetrie / BGA: dienen vor und nach Diagnosestellung sowie nach therapeutischen Eingriffen zur Überwachung der Kreislauftsituation; der Verlauf der pulsoximetrisch gemessenen systemarteriellen Sauerstoffsättigung ist ein wichtiger Parameter bei der Entscheidung über die Notwendigkeit weiterer Behandlungsmaßnahmen.

4.4 Ausschlussdiagnostik

Differentialdiagnostisch müssen andere zyanotische Herzfehler ausgeschlossen werden: Trikuspidalatresie, kritische Pulmonalstenose, M. Ebstein, hochgradige Trikuspidalinsuffizienz, Pulmonalatresie mit VSD, "funktionelle Pulmonalklappenatresie" (bei pulmonaler Hypertonie und/oder versagendem rechten Ventrikel).

4.5 Durchführung der Diagnostik

Durch eine/n Fachärztin/arzt für Kinderheilkunde mit Schwerpunktbezeichnung Kinderkardiologie. Findet die primäre Diagnosestellung außerhalb eines Kinderherzzentrums statt, ist nach der Primärversorgung die Verlegung in ein Zentrum notwendig, in dem sowohl katheterinterventionelle wie herzchirurgische Eingriffe bei Neugeborenen möglich sind.

5 Therapie

5.1 Zielsetzung

Das Erreichen einer biventrikulären Zirkulation mit Trennung der Kreisläufe ist aufgrund der RV-Hypoplasie nur bei ca. 30-50 % der gesamten Patientengruppe zu erreichen. (3-6, 12). Bei ausgeprägt hypoplastischem Ventrikel besteht die Alternative im Erreichen einer dauerhaften univentrikulären Palliation nach dem Fontan-Prinzip bzw. in der Etablierung einer bidirektionalen cavo-pulmonalen Anastomose (CPA) als Ergänzung zum antegraden Blutfluss durch den RV („1½ ventricle“). Die richtige Zuordnung der einzelnen Therapieverfahren und Behandlungsziele ist für den Therapieerfolg entscheidend und hängt wesentlich von der Größe bzw. der Qualität der Trikuspidalklappe und der Größe und dem Wachstumspotential des RV ab. Sämtliche kreislauftrennenden Therapieoptionen setzen eine weitgehend kompetente Trikuspidalklappe voraus.

Die duktusabhängige Lungenperfusion erfordert einen ersten palliativen Eingriff bereits in der Neugeborenenphase. Ziel ist in dieser Phase die Herstellung einer duktusunabhängigen Lungenperfusion und möglichst eine Druckentlastung des RV (bei RV-Druck-abhängiger Koronarperfusion kontraindiziert !). Weitere therapeutische Interventionen sind in Art und Zeitpunkt dann von der individuellen Entwicklung (Größe und Wachstum des RV, residuelle Ausflusstraktobstruktion, Ausmaß der Trikuspidalinsuffizienz) abhängig.

Neben den chirurgischen Standardverfahren haben sich in den letzten 2 Dekaden speziell in der Neugeborenenphase zunehmend erfolgreich Katheterinterventionen etabliert (13-18). Die Wahl der einzelnen Behandlungsschritte sollte im Herzteam abgesprochen werden.

Eine Übersicht über morphologische Klassifikation und Behandlungsstrategien gibt Abb. 1.

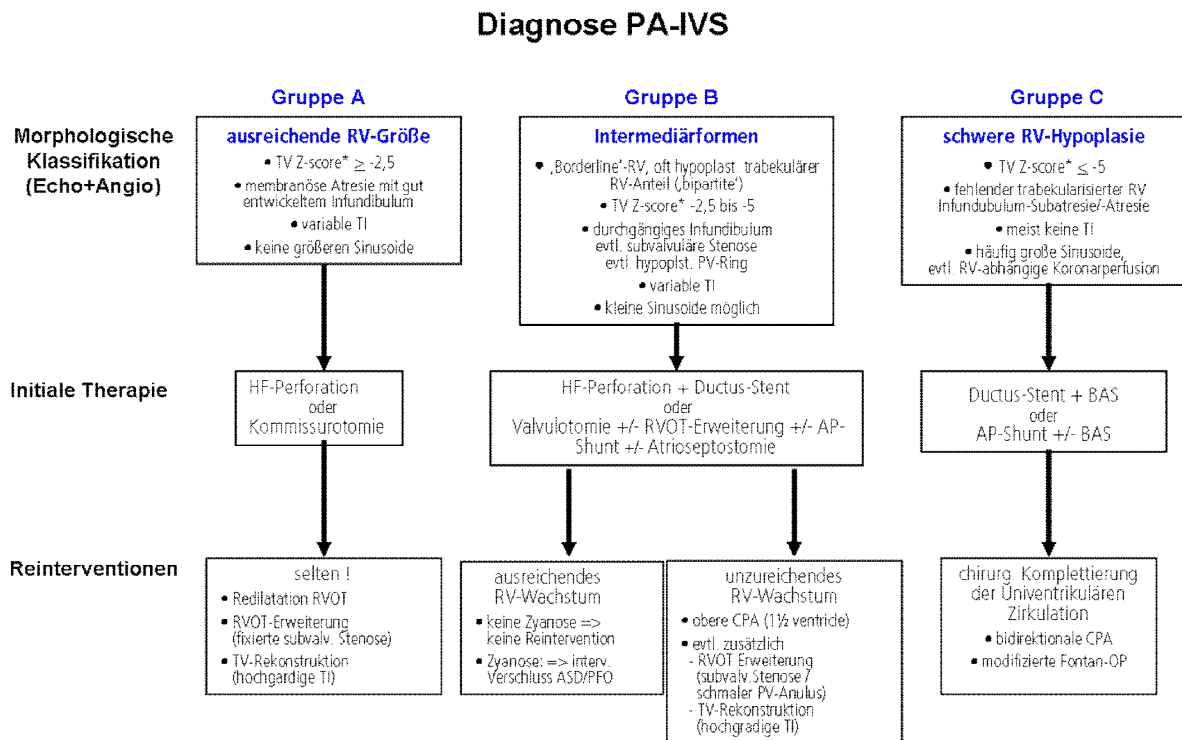


Abb. 1: Therapiealgorithmus für Patienten mit Pulmonalatresie und intaktem Ventrikelseptum anhand der morphologischen Klassifikation [modifiziert nach (15)] (RV=Rechter Ventrikel; TV=Trikuspidalklappe; TI=Trikuspidalinsuffizienz; PV=Pulmonalklappe; HF=Hochfrequenzstrom; BAS=Ballonatrioseptostomie; AP=systemarteriell-pulmonalarteriell; RVOT=rechtsventrikulärer Ausflusstrakt; CPA=cavo-pulmonale Anastomose; ASD=Vorhofseptumdefekt; PFO=persistierendes Foramen ovale); * Referenzwerte zur Kalkulation des TV Z-scores aus (7), online (10)

5.2 Symptomatische Behandlung und medikamentöse Therapiemaßnahmen

Beim Neugeborenen Offenhalten des Duktus arteriosus mit Prostaglandin-Infusion zur Sicherung der Lungendurchblutung (s. LL TOF, PA/VSD, M. Ebstein). Ziel ist eine systemarterielle Sauerstoffsättigung von 80-85%.

Bei restriktivem Vorhofseptum und systemvenöser Stauung Diuretika bis zur Beseitigung der Restriktion.

Bei pulmonaler Überflutung nach Shuntanlage oder Duktus-Stent medikamentöse Therapie der Systemkreislaufinsuffizienz (s. LL Herzinsuffizienz).

5.3 Interventionelle Therapiemaßnahmen

Nach intrauteriner Diagnosestellung liegen wenige Fallberichte erfolgreicher pränataler Katheterinterventionen mit Perforation einer membranösen Pulmonalatresie und anschließender Ballondilatation vor (19, 20). Diese Behandlung ist nur in ausgewählten Zentren möglich und stellt kein Standardverfahren dar.

5.3.1 Primäre Behandlung im Neugeborenenalter

Bei ausreichend großem RV (Gruppe A; als Anhalt dient ein Trikuspidalklappendurchmesser \geq 8 mm) und offenem Infundibulum wird in den meisten Zentren heute als Primäreingriff eine Hochfrequenzstromperforation der Atresie mit anschließender Ballondilatation des Klappenringes durchgeführt. Der Eingriff ermöglicht eine antegrade Lungendurchblutung, senkt den Druck im RV und verringert eine vorbestehende Trikuspidalinsuffizienz. In einigen Fällen ist noch für einige Tage bis Wochen bis zur Adaptation des RV eine ergänzende Perfusion der Pulmonalarterien über den Duktus arteriosus notwendig, so dass die Prostaglandininfusion in geringer Dosis fortgesetzt wird (18).

Besteht bei deutlicher Hypoplasie des RV (Gruppe B; als Anhalt dient ein Trikuspidalklappendurchmesser > 5 mm und < 8 mm, ggf. mit funktionell fehlendem trabekularisierten RV-Anteil) das Risiko einer anhaltenden Duktusabhängigkeit, kann mit der Hochfrequenzperforation der Klappe in gleicher Sitzung die Implantation eines Stents in den Duktus arteriosus erfolgen und das Kind damit prostaglandinunabhängig werden. Die Rationale für eine großzügige Indikationsstellung zum primären Duktus-Stent liegt in der Erfahrung, dass 25-40% der Patienten trotz erfolgreicher Perforation der membranösen Atresie vor Entlassung aus dem Krankenhaus einen weiteren Eingriff zur Verbesserung der Lungendurchblutung benötigen (5, 14, 15, 17, 18).

In dieser Patientengruppe sollte aufgrund der zu erwartenden längeren Adaptationsphase des RV auch eine Ballonatrioseptostomie (BAS) erwogen werden.

Bei Säuglingen mit schwerer Hypoplasie des RV (Gruppe C; als Anhalt dient ein Trikuspidalklappendurchmesser ≤ 5 mm) sowie bei allen Patienten mit infundibulärer Atresie oder RV-Druck-abhängiger Koronarzirkulation erfolgt keine Eröffnung der Atresie. Ergänzend zur chirurgischen Anlage eines aorto-pulmonalen Shunts sollte eine Ballonatrioseptostomie erwogen werden. Ein Duktusstent in Kombination mit einer BAS kann eine Alternative zu operativen Behandlungsverfahren sein.

5.3.2 Re-Interventionen im Verlauf

Gruppe A: In den meisten Fällen ist nach dem initialen interventionellen Eingriff in den nächsten Monaten und Jahren bei ausreichendem Wachstum des RV (Verlaufsparemeter ist die wiederholte Bestimmung des Z-scores des Trikuspidalklappendurchmessers) keine wei-

tere operative oder interventionelle Therapie notwendig. Restenosierungen im RVOT können mit erneuter Ballondilatation, in Ausnahmefällen mit einem RVOT-Stent, behandelt werden. Im Langzeit-Verlauf ggf. interventioneller Verschluss des Vorhofseptumdefektes zur vollständigen Kreislauftrennung.

Gruppe B: Im günstigen Fall bei ausreichendem Wachstum des RV und moderater Zyanose ($tc\ SO_2 > 90\%$) keine weitere Intervention. Bei progressiver Infundibulumstenose ggf. erneute Ballondilatation des RVOT, in Ausnahmefällen mit einem RVOT-Stent. Bei anhaltender Zyanose Überprüfung der Indikation zum interventionellen Verschluss des Vorhofseptumdefektes.

Gruppe C: In der Regel ist die weitere Therapie chirurgisch; nur in Ausnahmefällen im Intervall Re-Interventionen am Vorhofseptum oder Redilatationen eines Duktus-Stent.

5.4 Chirurgische Therapiemaßnahmen

5.4.1 Therapie in der Neugeborenenphase

Bei gut ausgebildetem RV (Gruppe A) und normal weitem Infundibulum besteht in der Kommissurotomie der atretischen Pulmonalklappe eine Alternative zur interventionellen Eröffnung. Bei anhaltender Ausflusstraktobstruktion ist sekundär eine plastische Erweiterung des RVOT erforderlich und in aller Regel einer Stentimplantation in den RVOT vorzuziehen. Patienten mit deutlicher RV-Hypoplasie (Gruppe B) und/oder fehlendem trabekularisierten RV-Anteil benötigen oft (bis zu 50% der Pat.) (5, 6, 12) zusätzlich zu Valvulotomie und Ausflusstrakterweiterung einen aorto-pulmonalen Shunt (zentraler oder modifizierter BT-Shunt)).

Bei Kindern mit einem extrem hypoplastischen RV und fehlendem Infundibulum (Gruppe C) bzw. bei RV-Druck-abhängiger Koronarzirkulation erfolgt ein aortopulmonaler Shunt (in Kombination mit Atrioseptektomie oder BAS) als Primäreingriff unter Verzicht auf die Eröffnung der Atresie (5, 21).

In Einzelfällen wurde eine Ligatur größerer Koronarfsteln zum RV mit anschließender chirurgischer Eröffnung der Atresie erfolgreich durchgeführt (22).

5.4.2 Therapie im Verlauf

Gruppe A: In der Regel keine weitere chirurgische Therapie in den nächsten Jahren.

Bei progressiver Infundibulumobstruktion kann eine plastische Erweiterung des RVOT erfol-

gen, bei anhaltend höhergradiger Trikuspidalklappeninsuffizienz besteht die Option der kardiochirurgischen Rekonstruktion. Im Langzeitverlauf ist aufgrund der fortbestehenden Pulmonalinsuffizienz bei den meisten Patienten ein Pulmonalklappenersatz notwendig (s. LL Pulmonalklappeninsuffizienz), dann ggf. kombiniert mit einem chirurgischen ASD-Verschluss bzw. einer Trikuspidalklappenrekonstruktion.

Gruppe B: bei unzureichendem RV-Wachstum Beseitigung einer residuellen RVOT-Obstruktion sowie die Anlage einer bidirektionalen oberen CPA i. S. einer 1½- Ventrikel-Lösung, ggf. Verschluss des Vorhofseptumdefektes.

Gruppe C: Schrittweise Etablierung einer dauerhaften univentrikulären Palliation nach dem Fontan-Prinzip (s. LL Univentrikuläres Herz).

Bei Patienten mit RV-Druck-abhängiger Koronarperfusion und Funktionsstörung des linken Ventrikels ohne Möglichkeit einer Stabilisierung durch einen palliativen oder korrigierenden Eingriff sowie bei progredientem kardialen Versagen bleibt als Behandlungsoption eine Herztransplantation.

5.5 Prognose

Die perioperative Morbidität und Mortalität ist beträchtlich und in der frühen Säuglingszeit am größten. Das höchste Sterberisiko weisen die Patienten mit niedrigem Geburtsgewicht, begleitender Ebstein-Anomalie, einem dilatierten dünnwandigen RV sowie einer RV-abhängigen Koronarzirkulation auf (3, 4, 5, 12). Die größten multizentrischen chirurgischen Therapiestudien (4, 5, 12) berichten für zwischen 1987 und 1997 behandelte Pat. über ein 6-Monats- bzw. 5-Jahres-Überleben für die gesamte Patientengruppe von 70 % bzw. 60 %. Die Prognose ist für die Patienten der Gruppe A am besten und für die Patienten der Gruppe C am schlechtesten (5, 15, 21).

Eine biventrikuläre Zirkulation wird bezogen auf die Gesamtgruppe der Patienten nur in ca. 50% der Fälle erreicht. Die größten Chancen für das Erreichen einer biventrikulären Zirkulation mit funktioneller Kreislauftrennung besitzen die Patienten der Gruppen A und B, bei denen eine erfolgreiche Dekompression des RV möglich ist (3, 5, 12, 15 – 18). Das Wachstum des RV lässt sich im Einzelfall nicht sicher prognostizieren, selbst Pat. der Gruppe A erreichen nach erfolgreicher HF-Perforation der Atresie nicht immer eine biventrikuläre Zirkulation (14). Trotz absolutem Wachstum von Trikuspidalklappe und RV wird ein echtes Aufholwachstum (Anstieg des Trikuspidalklappen Z-scores um > 2 Punkte) nur in 10-15 % der

Fälle beobachtet. Größere initiale Trikuspidal- und Pulmonalklappendurchmesser sowie eine Relation von Trikuspidalklappendurchmesser / Mitralklappendurchmesser von $> 0,5$ erhöhen die Wahrscheinlichkeit für das Erreichen einer biventrikulären Zirkulation, eine systemarterielle Sättigung von $> 90\%$ im Alter von einem Jahr hat diesbezüglich eine günstige Prognose (5, 11, 13, 14; 17, 23, 24).

Auch nach Erreichen einer biventrikulären Korrektur bzw. einer definitiven Palliation besteht bei vielen Patienten aufgrund der anhaltenden restriktiven Physiologie des RV mit diastolischer Funktionsstörung bzw. als Folge der vorausgegangenen Eingriffe eine verminderte körperliche Belastbarkeit (25, 26) bzw. die Notwendigkeit zu weiterer medikamentöser, interventioneller oder chirurgischer Therapie bis ins Erwachsenenalter fort (27).

6. Nachsorge

Bei allen Patienten mit Pulmonalatresie und intaktem Ventrikelseptum ist eine lebenslange fachärztliche Betreuung durch eine/n Fachärztin/arzt für Kinderheilkunde mit der Schwerpunktbezeichnung Kinderkardiologie sowie später durch Facharzt/Innen/e mit einer speziellen Qualifikation zur Behandlung Erwachsener mit angeborenen Herzfehlern notwendig. Regelmäßige Nachsorgeuntersuchungen sollten Größenwachstum und Funktion der Trikuspidalklappe (Z-scores, identisches Referenzkollektiv!) und des RV dokumentieren. Potentiell therapiepflichtige Residualbefunde sind Re-Obstruktionen des RVOT sowie im weiteren Verlauf der Defekt im Vorhofseptum, die fortbestehende höhergradige Pulmonalinsuffizienz sowie die meist vorhandene Trikuspidalinsuffizienz.

Bei anhaltender diastolischer Funktionsstörung des RV mit reduzierter körperlicher Belastbarkeit sollten neben entsprechenden echokardiographischen Untersuchungen auch Objektivierungen der körperlichen Belastbarkeit (alle 2-3 Jahre) und Langzeit-EKG-Kontrollen erfolgen.

7. Prävention

Eine spezifische Prävention gibt es nicht. Die Möglichkeiten zur genetischen Beratung und zur pränatalen Diagnostik einschließlich fetaler Echokardiographie (28) und kinderkardiologischer Beratung sollten genutzt werden. Die Entbindung des Risiko-Neugeborenen sollte in einer Frauenklinik mit naher Anbindung an eine kinderkardiologische Abteilung erfolgen.

8. Literatur

1. Lindinger A, Schwedler G, Hense HW.
Prevalence of Congenital Heart Defects in Newborns in Germany: Results of the First Registration Year of the PAN Study (July 2006 to June 2007).
Klinische Pädiatrie 2010; 222:321-330.
2. Daubeney PEF, Delany DJ, Anderson RH, Sandor GGS, Slavik Z, Keeton BR, Webber SA (UK and Ireland Collaborative Study of PA/IVS)
Pulmonary atresia with intact ventricular septum. Range of morphology in a population-based study.
JACC 2002; 39(10):1670-79.
3. Dyamenahalli U, McCrindle BW, McDonald C, Trivedi KR, Smallhorn JF, Bensin LN, Coles J, Williams WG, Freedom RM
Pulmonary atresia with intact ventricular septum: management of, and outcomes for, a cohort of 210 consecutive patients
Cardiol Young 2004; 14:299-308
4. Daubeney PEF, Wang D, Delany DJ, Keeton BR, Anderson RH, Slavik Z, Flather M, Webber SA (UK and Ireland Collaborative Study of PA/IVS)
Pulmonary atresia with intact ventricular septum: Predictors of early and medium-term outcome in a population-based study
J Thorac Cardiovasc Surg 2005; 130(4):1071-78
5. Hanley FL, Sade RM, Blackstone EH, Kirklin JW, Freedom RM, Nanda NC
Outcomes in neonatal pulmonary atresia with intact centricular septum. A multiinstitutional study.
J Thorac Cardiovasc Surg 1993; 105(3):406-23.
6. Lofland GK
Pulmonary atresia with intact ventricular septum: A brief overview of management strategies and rationale
Prog Ped Card 2009; 26:55-59
7. Pettersen MD, Du W, Skeens MA, Humes RA
Regressions equations for calculation of Z-scores of cardiac structures in a large cohort of healthy infants, children, and adolescents: An echocardiographic study.
J Am Soc Echocard 2008; 21(8):922-34.
8. Daubeney PEF, Blackstone EH, Weintraub RG, Slavik Z, Scanlon J, Webber SA
Relationship of the dimension of cardiac structures to body size: an echocardiographic study in normal infants and children.
Cardiol Young 1999; 9:402-410.
9. Zilberman MV, Khoury PR, Kimball RT
Two-dimensional echocardiographic valve measurements in healthy children

Pediatr Cardiol 2005; 26:356-360. Erratum Pediatr. Cardiol. 2008; 29(2):475

10. www.parameterz.com
11. Minich LL, Tani LY, Ritter S, Williams RV, Shaddy RE, Hawkins JA.
Usefulness of preoperative tricuspid/mitral valve ratio for predicting outcome in pulmonary atresia with intact ventricular septum.
Am J Cardiol 2000; 85:1325-1328
12. Ashburn DA, Blackstone EH, Wells WJ, Jonas RA, Pigula FA, Manning PB, Lofland GK, Williams WG, McCrindle BW; Congenital Heart Surgeons Study members.
Determinants of mortality and type of repair on neonates with pulmonary atresia with intact ventricular septum.
J Thorac Cardiovasc Surg 2004; 127:1000-1008.
13. Ovarit C, Qureshi SA, Rosenthal E, Baker EJ, Tynan M
Growth of the right ventricle after successful transcatheter pulmonary valvotomy in neonates and infants with pulmonary atresia and intact ventricular septum.
J Thorac Cardiovasc Surg 1998; 115:1055-62.
14. Alwi M, Kandavello G, Choo KK, Aziz BA, Samion H, Latiff HA
Risk factors for augmentation of the blood to the lungs in pulmonary atresia with intact ventricular septum after radiofrequency valvotomy.
Cardiol Young 2005; 15:141-147
15. Alwi M
Management algorithm in pulmonary atresia with intact ventricular septum
Cath Cardiovasc Interv 2006; 67:679-686.
16. Marasani M, Gorrieri PF, Tuo G,
Long-term results of catheter-based treatment of pulmonary atresia with intact ventricular septum.
Heart 2009; 95:1520-1524.
17. Chubb H, Pesonen E, Sivasubramanian S, Tibby SM, Simpson JM, Rosenthal E, Qureshi SA.
Long-term outcome following catheter valvotomy for pulmonary atresia with intact ventricular septum.
JACC 2012; 59(16):1468-1476.
18. Hasan BS, Bautista-Hernandez V, McElhinney DB, Salvin J, Laussen PC, Prakash A, Geggel RL, Pigulla FA
Outcomes of transcatheter approach for initial treatment of pulmonary atresia with intact ventricular septum.
Cath Cardiovasc Interv 2013; 81:111-118.
19. Tworetzky W, McElhinney DB, Marx GR, Benson CB, Brusseau R, Morash D, Wilkins-Haug LE, Lock JE, Marshall AC
In utero valvuloplasty for pulmonary atresia with hypoplastic right ventricle: techniques

and outcomes.

Pediatrics 2009;124(3):e510-8

20. Arzt W, Tulzer G.

Fetal surgery for cardiac lesions.

Prenat Diagn. 2011; 31(7):695-8.

21. Guleserian KJ, Arnsby LB, Thiagajan RR, del Nido PJ, Mayer JE.

Natural history of pulmonary atresia with intact ventricular septum and right ventricle-dependent coronary circulation managed by the single ventricle approach.

Ann Thorac Surg 2006; 81:2250-2258.

22. Foker JE, Setty SP, Berry J,

Treatment of right ventricle to coronary artery connections in infants with pulmonary atresia and intact ventricular septum

J Thorac Cardiovasc Surg 2008; 136:749-756.

23. Huang SC, Ishino K, Kasahara S, Yoshizumi K, Kotani Y, Sano S

The potential of disproportionate growth of tricuspid valve after decompression of the right ventricle in patients with pulmonary atresia and intact ventricular septa.

J Thorac Cardiovasc Surg 2009; 138:1160-1166.

24. Freedom R

How can something so small cause so much grief? Some thoughts about the underdeveloped right ventricle in pulmonary atresia and intact ventricular septum.

JACC 1992; 19:1038-1040.

25. Ekman-Joelsson B-M, Gustafsson PM, Sunnegardh J

Exercise Performance after surgery for pulmonary atresia with intact ventricular septum.

Pediatr Cardiol 2009; 30:752-762.

26. Romeih S, Groening M, van der Plas MN, Spijkerboer AM, Hazekamp MG, Luijnenburg S, Mulder BJM, Blom NA

Effect of age on exercise capacity and cardiac reserve in patients with pulmonary atresia with intact ventricular septum after biventricular repair.

Eur J Card Thorac Surg 2012; 42:50-55.

27. John AS, Warnes CA

Clinical outcomes off adult survivors of pulmonary atresia with intact ventricular septum

Int J Cardiol 2012; 161:13-17.

28. Salvin JW, McElhinney DB, Colan SD, Gauvreau K, del Nido PJ, Jenkins KJ, Lock JE, Tworetzky W.

Fetal tricuspid valve size and growth as predictors of outcome in pulmonary atresia with intact ventricular septum.

Pediatrics 2006;118(2):e415-20.

29. Chubb H, Simpson JM

The use of Z-scores in paediatric cardiology.

Ann Pediatr Card 2012; 5:179-184.

30. Kouchoukos NT, Blackstone EH, Hanley FL, Kirklin JK

Kirklin / Barrett-Boyes Cardiac Surgery

4th ed. Elsevier Saunders, Philadelphia 2012; Volume 1, Part I, pp 25-47.

31. Rowlatt UF, Rimoldi HJA, Lev M

The quantitative anatomy of the normal child's heart.

Ped Clin North Am 1963; 10:499-588.

Kommentar: Klinische Studien zu den verschiedenen chirurgischen und interventionellen Behandlungsoptionen liegen nicht vor. Ref. 5, 12 beschreiben die multiinstitutionellen chirurgischen Therapieergebnisse in Nordamerika 1987-1997, Ref. 4 in UK und Irland 1991-1995. Ref. 3, 17, 18 sind die größten ‚single-center‘-Analysen der Therapieergebnisse über längere Zeiträume. Ref. 6, 13-18, 23 beschreiben modernere Therapiekonzepte bzw. die Ergebnisse katheterinterventioneller Behandlungen der Neugeborenen, Ref. 20, 21 gute Ergebnisse in seltenen Subgruppen. Ref. 25-27 beschreiben Langzeiterfahrungen, Ref. 1, 7, 8, 9, 30, 31 liefern Referenzdaten.

Anhang:

Umgang mit Z-Werten / Z-scores / Z-values

allgemeines:

- Aussage: wie viele Standardabweichungen liegt eine individuell gemessene Größe oberhalb (+) oder unterhalb (-) des in der gleichen Population bestimmten Mittelwertes
- streng genommen ist die Gültigkeit der Werte beschränkt auf eine **vergleichbare ‚Normalpopulation‘** mit Normalverteilung der Messdaten, die Verwendung der **gleichen Meßmethode** und eine **ausreichend große Stichprobe** (auch in den Grenzbereichen, z.B. Säuglinge!) zur Definition von Mittelwert und Standardabweichung (diese kann abhängig von der Körpergröße variieren) (29) => **Mittelwert und Standardabweichung variieren** zw. den versch. Untersuchern (17, 30)
- Definition:
 $Z = [\text{Messwert} - \text{Mittelwert der Population}] / \text{Standardabweichung dieser Normalpopulation}$
- die mathematisch beste Beschreibung (Basis für die computergestützte Ermittlung der Z-scores) erfolgt durch komplexe Gleichungen; Orientierung bieten Nomogramme
- für die meisten – aber nicht alle – Messgrößen wird anstelle der Altersabhängigkeit der Bezug zur Körperoberfläche bevorzugt (deren Ermittlung sich bei kleinen Größen (Neugeborene!) je nach Formel unterscheiden kann) (29)
- die verwendete **Messmethode** sollte **identisch** zu derjenigen sein, die für die Definition der Mittelwerte und Standardabweichungen benutzt wurde
- für echokardiographische Daten muss die Messmethode (Systole vs Diastole bzw. Innendurchmesser vs. ‚leading edge‘ usw.) identisch mit der zur Definition von Mittelwert und Standardabweichung verwendeten Methode sein (29)
- für Verlaufsbeobachtungen sollten die gleichen Referenzdaten und die gleiche Messmethode verwendet werden

bezogen auf die LL PA-IVS bedeutet das:

- die in den meisten (älteren) chirurgischen Publikationen verwendeten Referenzdaten aus einer unzureichend großen Zahl von Autopsien (31) sind inadäquat und sollten heute nicht mehr verwendet werden (und werden es in den aktuellen chirurgischen Standardwerken auch nicht mehr (30))
- die unter den o.g. Gesichtspunkten am besten validierte Stichprobe für die Referenzdaten und damit für die Kalkulation der Z-Werte ist die Arbeit von Pettersen et al. aus 2008 [‚Detroit data‘] (7), die auch für eine online Kalkulation unter www.parameterz.com hinterlegt ist - wie auch die Echo-Studien von Dauberney 1999 [‚Wessex data‘] (8) und Zilberman 2005 [‚Cincinnati data‘] (9)

Erstellungsdatum: 07/1996

Überarbeitung von: 06/2015

Nächste Überprüfung geplant: 06/2020

Die "Leitlinien" der Wissenschaftlichen Medizinischen Fachgesellschaften sind systematisch entwickelte Hilfen für Ärzte zur Entscheidungsfindung in spezifischen Situationen. Sie beruhen auf aktuellen wissenschaftlichen Erkenntnissen und in der Praxis bewährten Verfahren und sorgen für mehr Sicherheit in der Medizin, sollen aber auch ökonomische Aspekte berücksichtigen. Die "Leitlinien" sind für Ärzte rechtlich nicht bindend und haben daher weder haftungsbegründende noch haftungsbefreiende Wirkung.

Die AWMF erfasst und publiziert die Leitlinien der Fachgesellschaften mit größtmöglicher Sorgfalt - dennoch kann die AWMF für die Richtigkeit des Inhalts keine Verantwortung übernehmen. **Insbesondere bei Dosierungsangaben sind stets die Angaben der Hersteller zu beachten!**

© Deutsche Gesellschaft für Pädiatrische Kardiologie
Autorisiert für elektronische Publikation: AWMF online