



---

DEUTSCHE GESELLSCHAFT FÜR PÄDIATRISCHE KARDIOLOGIE  
UND ANGEBORENE HERZFEHLER e.V.

---

S2k Leitlinie

---

## **Atrioventrikuläre Septumdefekte (AVSD)**

Angelika Lindinger (Homburg/Saar), Nikolaus A. Haas (LMU München),  
Jörg Sachweh (Hamburg), Renate Oberhoffer (TU München)

Beschlossen vom Vorstand der Deutschen Gesellschaft für Pädiatrische Kardiologie am  
27.11.2019

### **1 Geltungsbereich:** von der Fetalzeit bis zum Erwachsenenalter

Diese Leitlinie bezieht sich ausschließlich auf balanzierte AV-Septumdefekte mit biventrikulären Korrekturmöglichkeiten.

### **2 Definition - Klassifikation – Basisinformation**

Der AVSD entsteht durch eine Fehlentwicklung des Vorhof- und Ventrikelseptums sowie der AV-Klappenebene [1].

Allen Formen des AVSD gemeinsam sind folgende Merkmale (s. Abbildung 1):

- defizitäre Ausbildung des atrioventrikulären Septums (ASD I, Inlet-VSD)
- Fehlanlage der AV-Klappen mit
  - Position der beiden AV-Klappenanteile auf einer Ebene in Höhe des Septumfirstes,
  - einem auf das Ventrikelseptum gerichteten „Cleft“ der linksseitigen AV- Klappe und
  - einer unterschiedlich ausgeprägten Insuffizienz der AV-Klappenanteile,
- ferner ein elongierter linksventrikulären Ausflusstrakt, bedingt durch die Verlagerung der Aortenklappe nach anterior und kranial sowie die Anheftung des anterioren (superioren) Brückensegels am Septumfirst (angiographische „gooseneck“-Deformation).

Grundsätzlich wird zwischen einem partiellen (inkompletten) AVSD und einem kompletten AVSD unterschieden. Darüber hinaus existieren mehrere Übergangsformen, von denen die intermediäre die häufigste ist.

Der partielle AVSD (pAVSD) ist charakterisiert durch

- einen Vorhofseptumdefekt vom Primum-Typ,
- zwei getrennte Klappen in zwei *gesonderten* Klappenringen und
- einen auf das Ventrikelseptum gerichteten „Cleft“ der Mitralklappe mit variabler Klappeninsuffizienz.

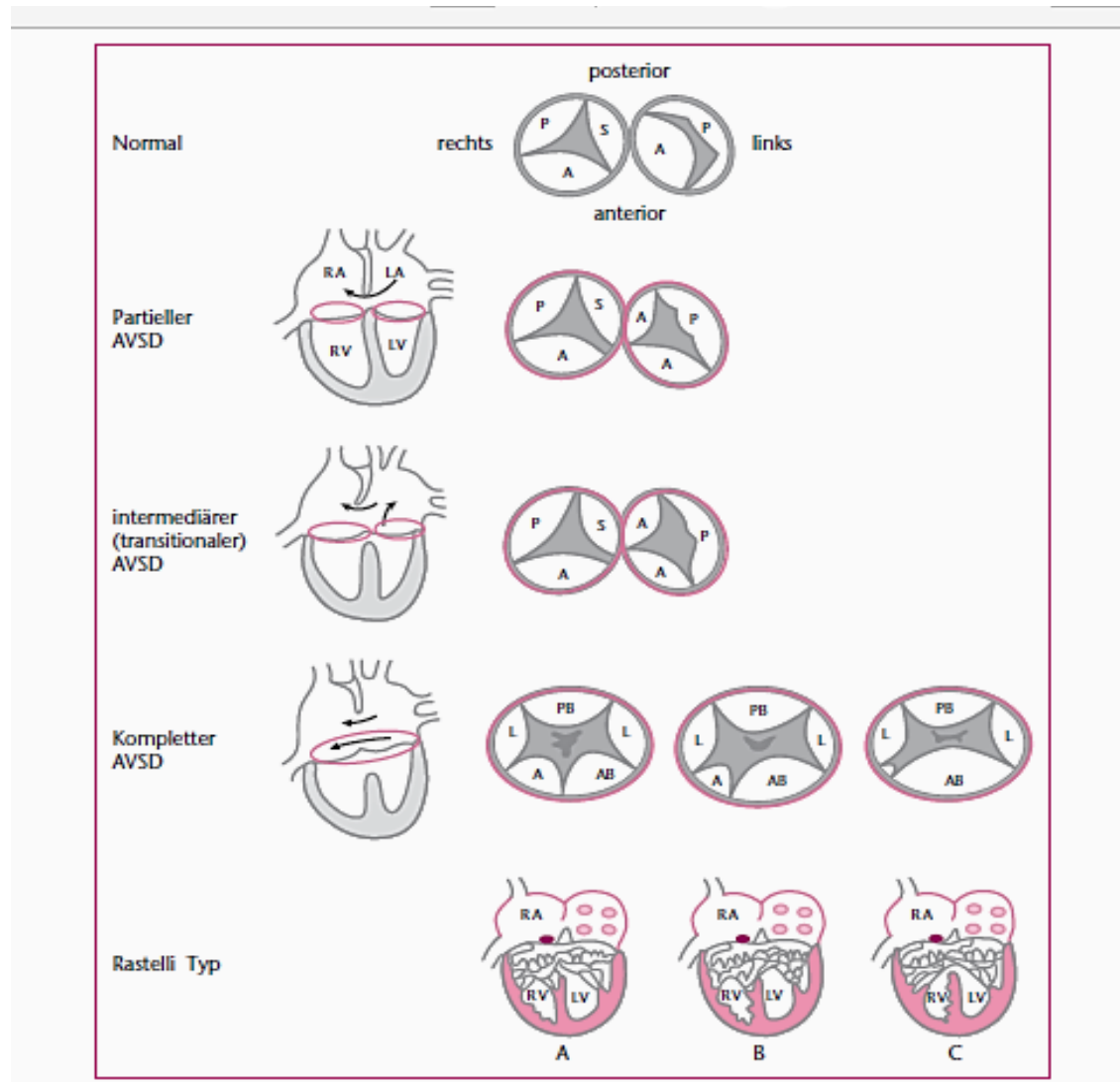
Bei einer relativ seltenen Variante des partiellen AVSD ist das Vorhofseptum komplett geschlossen; es liegt ein meist relativ kleiner Inlet-VSD vor.

Komponenten des kompletten AVSD (cAVSD) sind:

- Septum primum-Defekt in Kontinuität mit
- einem Inlet-Ventrikelseptumdefekt
- *einem gemeinsamen AV-Klappenring mit einer gemeinsamen AV-Klappe*, die aus einem anterioren und posterioren Brückensegel besteht mit insgesamt 5 unterschiedlich großen Klappenanteilen. Nach Rastelli werden die Typen A, B und C anhand der Anatomie des anterioren Brückensegels der AV-Klappen differenziert (siehe Abb.1). Bei Typ A ist das vordere Brückensegel auf Niveau mit dem Ventrikelseptum in zwei Anteile geteilt. Typ B ist durch eine unproportionierte Teilung des Brückensegels mit atypischer Aufhängung des "linken" vorderen Brückensegelanteils im rechten Ventrikel (Straddeling) gekennzeichnet. Bei Typ C ist das vordere Brückensegel ungeteilt.
- einer Insuffizienz der AV-Klappen, die links häufiger und ausgeprägter ist als rechts.

### Abb.1: Spektrum der atrioventrikuloseptalen Defekte

(links: Septumdefekte, rechts: AV-Klappenebene mit Rastelli Klassifikation des kompletten AVSD)



Abkürzungen: P, A, S, L: posteriores, anteriores, septales, laterales Klappensegel; AB, PB: anteriores, posteriores Brückensegel.

Der intermediäre AVSD ist die häufigste der insgesamt seltenen Übergangsformen zwischen partiellem und komplettem AVSD. Er ist durch zwei getrennte AV-Klappen in Kombination mit einem ASD I und einem kleinen, drucktrennenden Inlet-VSD charakterisiert [2].

## Einteilung der AV-Septumdefekte

Partieller AVSD (pAVSD)

- Vorhofseptumdefekt vom Primum-Typ,
- zwei getrennte Klappen in zwei *getrennten* Klappenringen und
- ein auf das Ventrikelseptum gerichteter „Cleft“ der Mitralklappe mit variabler Klappeninsuffizienz.

Kompletter AVSD (cAVSD)

- Septum primum-Defekt in Kontinuität mit
- einem Inlet-Ventrikelseptumdefekt ,
- *gemeinsamer* AV-Klappenring mit einer *gemeinsamen* AV-Klappe
- Insuffizienz der AV-Klappen, die links häufiger und ausgeprägter ist.

Intermediärer AVSD

Übergangsform zwischen partiellem und komplettem AVSD:

- zwei getrennte AV-Klappen
- ASD I und
- kleiner, drucktrennender Inlet-VSD

### 3 Epidemiologie (Prävalenz, assoziierte Läsionen, Syndrome)

Der relative Anteil des AVSD an allen Herzfehlern liegt bei 3-5% (PAN-Studie: 2.98% bei Diagnosestellung im ersten Lebensjahr) [3].

Prävalenzen der einzelnen AVSD-Formen (Prozentangaben, bezogen auf die Anzahl aller AVSD [3]):

partieller AVSD: 9.1%,

intermediärer AVSD: 8%.

kompletter AVSD 77.5%.

Weitere 5.4% betreffen den sog. imbalanzierten AVSD (Imbalanz mit Hypoplasie eines Ventrikels ohne biventrikuläre Korrekturmöglichkeit).

Assoziierte kardiovaskuläre Fehlbildungen des AVSD sind:

- Vorhofseptumdefekt vom Sekundumtyp (ca. 20%), seltener ein „common atrium“,
- persistierender Ductus arteriosus (ca.10%),
- zusätzliche muskuläre Ventrikelseptumdefekte,

- konotrunkale Anomalien (Fallot-Malformation des RV-Ausflusstraktes, double outlet right ventricle, Pulmonalatresie mit VSD)
- linksventrikuläre Ausflusstraktstenosen, die durch Fehlanheften von (akzessorischen) Chordae der linksseitigen AV-Klappe am Septum oder eine subaortale fibromuskuläre Membran bedingt sind.
- zusätzliche Fehlbildung der linksseitigen AV-Klappe mit `double orifice` oder singulärem Papillarmuskel
- Imbalance der Ventrikel (ca. 10%) mit Ventrikelseptumshift zu Ungunsten eines Ventrikels (Ventrikelhypoplasie) und/oder überproportionaler Zuordnung der gemeinsamen AV-Klappenöffnung zu Gunsten des jeweils anderen Ventrikels: Dominanz des rechten oder
  - seltener - des linken Ventrikels,
- Aortenisthmusstenose (insbesondere bei hypoplastischem LV)
- links persistierende obere Hohlvene (LSVC) mit Mündung in den Koronarsinus,
- Kombination mit komplexen Vitien (vor allem Heterotaxie-Syndromen).

## Genetik

Genetische Assoziationen liegen beim cAVSD in mehr als 60% vor; am weitest häufigsten besteht eine Trisomie 21. Umgekehrt haben Patienten mit Morbus Down in etwa 40-50% eine kardiale Fehlbildung, wovon der AVSD am häufigsten ist [3]. Das Wiederholungsrisiko für den cAVSD wird mit 3-4% beziffert. Ein autosomal-dominanter Erbgang mit unterschiedlicher Penetranz ist beschrieben, jedoch sehr selten (u.a. Gen p93 auf Chromosom 1 p und Gen CRELD1 auf Chromosom 3 p) [3a, 3b].

## 4 Pathophysiologie, Hämodynamik

Der partielle AVSD weist einen Links-Rechts-Shunt auf Vorhofebene mit entsprechender Rechtsvolumenbelastung auf. Der Druck im Pulmonalkreislauf ist im Kindesalter nur bei großen Defekten erhöht. Es kann eine Insuffizienz der AV-Klappen bestehen, die überwiegend die linke AV-Klappe betrifft.

Beim kompletten AVSD besteht die Hämodynamik eines großen, nicht restriktiven VSD mit überwiegendem Links-Rechts-Shunt, Druckangleich in beiden Kreisläufen, biventrikulärer Volumenbelastung und Lungenüberflutung. Typisch für den AVSD ist auch ein „Shunt“ vom linken Ventrikel in den rechten Vorhof. Eine pulmonale Widerstandserhöhung entwickelt sich relativ rasch im Verlauf des 2. Lebenshalbjahres. Diese Situation kann durch Vorliegen eines PDA oder einer ausgeprägten Insuffizienz der linken AV-Klappe aggraviert werden. Eine Zyanose besteht bei ausgeprägter rechtsventrikulärer Ausflusstraktobstruktion, erhöhtem pulmonalarteriellen Widerstand oder in Kombination mit einer Hypoventilation (z.B. bei Trisomie 21).

## **5 Körperliche Befunde, Leitsymptome**

Partieller AVSD: die Kinder mit sind – abhängig von der Größe des Vorhofseptumdefektes und der AV-Klappeninsuffizienz – meist wenig symptomatisch.

Kompletter AVSD: Säuglinge weisen in der Regel bereits in den ersten Lebensmonaten Herzinsuffizienzzeichen mit Tachypnoe, Hepatomegalie, Trinkschwäche und Gedeihstörung auf. Mit zunehmender pulmonalarterieller Widerstandserhöhung bessern sich diese Symptome, es kann sich eine leichte Zyanose entwickeln.

Auskultatorisch besteht ein Systolikum über dem 2.-4. ICR links parasternal, bei ausgeprägter linksseitiger AV-Klappeninsuffizienz auch über der Herzspitze. Der 2. HT ist konstant gespalten und der pulmonale Anteil bei pulmonaler Hypertonie betont.

Kinder mit zusätzlicher rechtsventrikulärer Ausflusstraktobstruktion fallen durch eine mehr oder minder ausgeprägte Zyanose auf. Die Zyanose bei Patienten mit Trisomie 21 ist häufig auch durch eine Hypoventilation (Obstruktion der oberen Atemwege, muskuläre Hypotonie, alveoläre Hypoventilation) bedingt.

## 6 Diagnostik

### 6.1 Zielsetzung

Darstellung von Anatomie und Funktion der Septumdefekte sowie der AV-Klappen incl. der hämodynamischen Auswirkungen, insbesondere der pulmonalarteriellen Druck- und Widerstandsverhältnisse, zur Planung des therapeutischen Vorgehens; ggf. Ausschluss von weiteren kardialen Anomalien.

### 6.2 Apparative Diagnostik

Pulsoximetrie, EKG, Echokardiogramm, Röntgen-Thoraxaufnahme, ggf. Herzkatheteruntersuchung (Indikationen:s.u.).

#### EKG

Typisch ist ein überdrehter Lagetyp mit superiorer Ausrichtung der frontalen Achse überwiegend zwischen  $-30$  und  $-90^\circ$ . Je nach Shuntsituation findet sich eine Vorhofbelastung. In den Brustwand-ableitungen besteht ein inkompletter Rechtsschenkelblock mit Rechts- oder Doppelhypertrophie-zeichen. Ferner kann eine AV-Leitungsverzögerung in Sinne eines AV-Block I° vorliegen.

#### Echokardiogramm

Die Diagnose wird echokardiographisch gestellt.

Im Einzelnen sind folgende Befunde darzustellen:

- der AV-Septumdefekt mit ASD- und VSD-Anteil; ASD II, PDA; Shuntverhältnisse
- AV-Klappenbefund:
  - gemeinsame oder getrennte Klappenanteile, Klappenmorphologie
  - „Cleft“ der linkseitigen AV-Klappe, Klappeninsuffizienzen,
  - Ansatz von anomalen Chordae am Septumfirst und im LVOT; Kreuzen von Sehnenfäden, Überreiten eines AV-Klappenanteils,
  - Abschätzung des systolischen rechtsventrikulären Drucks über die rechtsseitige AV-Klappeninsuffizienz (cave bei LV-RA-Shunt!) sowie des diastolischen Drucks im kleinen Kreislauf über die Pulmonalinsuffizienz,
- Größe der Ventrikel (und anteiligen AV-Klappendurchmesser) – Ventrikelimbalance?
- Obstruktion im rechts- oder linksventrikulären Ausflusstrakt, Aortenisthmusregion.

- Die 3D-Echokardiographie ist besonders zur Darstellung der AV-Klappen-Situation geeignet [4, 5]

### **Röntgen-Thoraxaufnahme**

Ein Röntgenbild ist für die Diagnosestellung nicht erforderlich. Es sollte jedoch präoperativ und zur Abklärung von pulmonalen Befunden durchgeführt werden, da - vor allem bei T21-Patienten – häufig Atelektasen, überwiegend im Bereich der Oberfelder, bestehen.

### **Herzkatheteruntersuchung**

Besteht der Verdacht auf eine ausgeprägte pulmonale Widerstandserhöhung, muss - vor allem jenseits des 6. Lebensmonats - eine Testung der pulmonalvaskulären Reagibilität zur Abschätzung des Operationsrisikos bzw. der Operabilität vorgenommen werden.

Es wird davon ausgegangen, dass

- bei einem  $R_p < 6 \text{ WE} \times \text{m}^2$  eine Operabilität vorliegt,
- bei einem  $R_p$  von  $6 - 8 \text{ WE} \times \text{m}^2$  eine Operation erfolgen kann, wenn in der Vasoreagibilitätstestung ein  $R_p$  unter  $6 \text{ WE} \times \text{m}^2$  resultiert.
- bei einem  $R_p > 8 \text{ WE} \times \text{m}^2$  eine Operabilität nicht mehr gegeben ist.

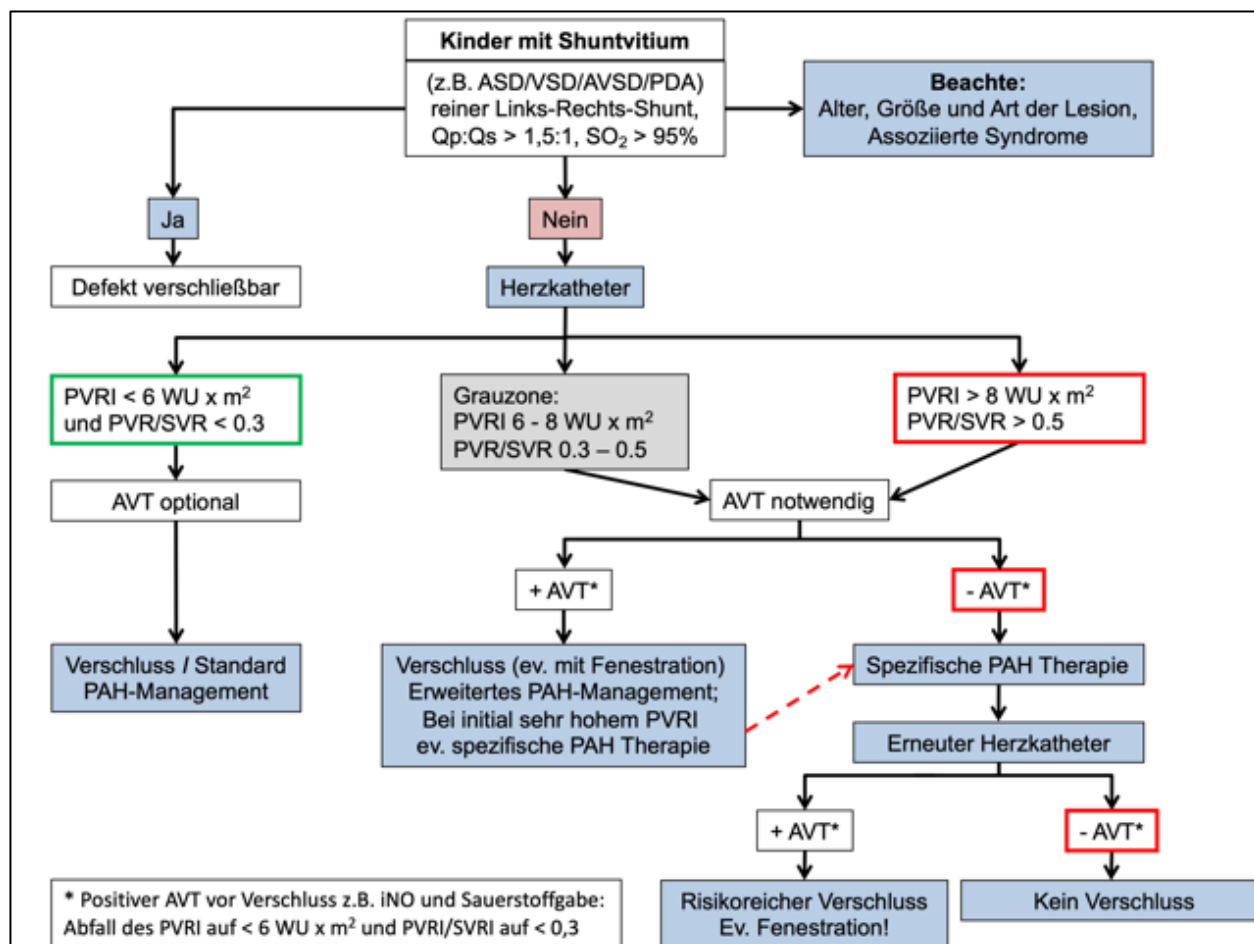
Einzelheiten zur Durchführung des akuten Vasoreagibilitätstests s.unter [9].

Zu beachten ist, dass Patienten mit Trisomie 21 in besonderem Maß zu einer pulmonalen Hypertonie neigen, die sich auch nach der Korrekturoperation im frühen Säuglingsalter nicht immer komplett zurückbildet.

Ferner ist zu berücksichtigen, dass bei einem AVSD mit ausgeprägter Insuffizienz der linksseitigen AV-Klappe ein postkapillär erhöhter pulmonaler Widerstand vorliegen kann.



Abb. 2: Algorithmus für den Verschluss von Shuntvitien, inkl. Indikation zur akuten Vasoreagibilitätstestung (AVT) nach [7, 8, 9].



Legende: AVT = Testung der akuten pulmonalvaskulären Gefäßreagibilität; PAH = pulmonalerterielle Hypertension; PVRI = Körperoberflächenindizierter indizierter pulmonalerterieller Gefäßwiderstand; PVR/SVR = Verhältnis des pulmonalen zum systemischen Perfusionswiderstands.

Risikopatienten (z.B. grenzwertige Operabilität bei erhöhtem pulmonalen Widerstand, Trisomie 21 mit pulmonalen Problemen) bedürfen prä- und postoperativ der Therapie mit pulmonalen Nachlastsenkern und/oder der Beatmung inkl. Relaxation. Eine Azidose muss postoperativ vermieden werden.

Auf Grund heute verbesserten prä- und postoperativen medikamentösen Therapiemöglichkeiten eines pulmonalen Hypertonus können darüber hinaus Individualentscheidungen hinsichtlich der Operabilität getroffen werden.

## Fetale Diagnostik

Eine frühe Ultraschalluntersuchung im 1. Trimenon trägt heute maßgeblich dazu bei, Feten mit Trisomie 21 durch Marker wie z.B. eine verdickte Nackenfalte oder eine aberrante rechte Art. subclavia zu identifizieren [10,11] und durch eine (transvaginale) Echokardiografie auch den AVSD zu erkennen. Die diagnostische Treffsicherheit bzgl. kardialer Begleitaneomalien wird erst zu einem späteren Zeitpunkt in der Schwangerschaft erreicht, was im Rahmen der Beratung betont werden sollte. Insbesondere Isomerie-Fehlbildungen mit AV-Block oder ein imbalanzierter AVSD, z.B. mit Linksherzhypoplasie, können sich erst im späteren Schwangerschaftsverlauf zeigen und müssen nicht bei der frühen Erstuntersuchung erkennbar sein, weshalb Kontrolluntersuchungen indiziert sind.

Kernaussage	Leitlinie AVSD
<b>Pränatale Diagnostik</b>	
<ul style="list-style-type: none"><li>• US-Untersuchung im 1. Trimenon:<ul style="list-style-type: none"><li>- Erkennung von Markern, die auf eine T 21 hinweisen (z.B. verdickte Nackenfalte)</li><li>- Darstellung des AVSD, soweit möglich</li></ul></li><li>• Höhere Treffsicherheit hinsichtlich kardialer Begleitfehlbildungen erst im weiteren Schwangerschaftsverlauf gegeben</li></ul>	



### 6.3 Differentialdiagnosen

Durch klinische und apparative Diagnostik sind folgende Differentialdiagnosen auszuschließen:

- andere Vorhof- oder Ventrikelseptumdefekte
- komplexe Vitien mit assoziiertem AVSD.

## 7 Therapie

### 7.1 Grundsätze der Behandlung

Die definitive Therapie ist ausschließlich chirurgisch, die vor allem beim cAVSD rechtzeitig erfolgen muss. Ein interventioneller Verschluss der Septumdefekte ist nicht möglich.

### 7.2 Medikamentöse Therapie

Bei Herzinsuffizienzzeichen ist eine medikamentöse Therapie angezeigt (siehe LL Herzinsuffizienz). Bei Obstruktion der oberen Atemwege und muskulärer Hypotonie, die bei T 21-Patienten häufig mit nächtlicher Hypoventilation und ausgeprägten O<sup>2</sup>-Sättigungsabfällen einhergeht, kann die Verabreichung von Sauerstoff angezeigt sein (cave: in den ersten Lebenswochen ist die O<sup>2</sup>-Applikation mit Zurückhaltung zu handhaben, um eine pulmonale Überflutung nach Abfall des Lungendrucks zu vermeiden!).

### 7.3 Operative Therapie

Ziel der operativen Therapie ist der Verschluss der Septumdefekte und die Rekonstruktion der AV-Klappen.

Partieller AVSD: Der asymptomatische partielle AVSD entspricht pathophysiologisch einem Vorhofseptumdefekt und wird im Kleinkindesalter korrigiert [13, 16, 17]. Dabei wird der „Cleft“ mit Naht versorgt und der ASD mit einem Patch verschlossen.

Besteht eine Herzinsuffizienz oder liegen zusätzliche anatomische Fehlbildungen vor (z.B. höhergradige AV-Klappeninsuffizienz, linksventrikuläre Ausflusstraktobstruktion, Aortenbogenhypoplasie, Aortenisthmusstenose), ist eine frühere Korrektur, ggf. ein Eingriff im Neugeborenen- oder frühen Säuglingsalter erforderlich.

Kompletter AVSD: Der komplette AVSD wird im ersten Lebenshalbjahr korrigiert, um der Entwicklung einer hypertensiven pulmonalvaskulären Erkrankung vorzubeugen [22, 23]. Wichtig für das operative Ergebnis ist die Beurteilung der intrakardialen Anatomie: Bewertung von AV-Klappenmorphologie und -größe, Anzahl und Lokalisation der Papillarmuskel sowie Größe des rechten und linken Ventrikels. Für die Korrektur des kompletten AVSD sind drei Verfahren etabliert: Die „single-patch“- , die „two-patch“- und die „modified single-patch“-Technik (Abb.2). Die Verfahren werden nach der Präferenz des einzelnen Chirurgen angewendet, wobei

anatomische Unterschiede die Auswahl des Verfahrens bestimmen können. Ungeachtet des Vorgehens ist heute der Verschluss des „Cleft“ fester Bestandteil des Korrekturkonzeptes.

**7.2.1. Single-Patch-Technik:** Bei der „single-patch“-Technik werden der Inlet-VSD und der Primum-ASD mit einem einzigen Patch verschlossen. Nach Teilung der beiden Brückensegel und entsprechen-der Zuordnung der Segelstrukturen zu dem jeweiligen Ventrikel wird der Patch zunächst im Bereich des Inlet-VSD eingenäht, dann die geteilten AV-Segel am Patch fixiert und der „Cleft“ verschlossen [27, 28]. Durch Einnäht des Patches im Bereich des Primum-ASD wird die Korrektur fertiggestellt.

**7.2.2. Doppel-Patch-Technik:** Bei der „Doppel-patch“-Technik werden VSD und ASD mit zwei Flickern verschlossen. Hierbei ist es nicht erforderlich, die Brückensegel zu teilen. Nach VSD-Verschluss mit dem ersten Patch werden die Brückensegel mit Zuordnung zu den Ventrikeln am Patch fixiert, der „Cleft“ genäht und der ASD mit einem zweiten Patch verschlossen. Dieses Verfahren ist aufwendiger; allerdings muss hierbei nicht das zarte AV-Klappengewebe inzidiert werden (Segelausriss unwahrscheinlich).

**7.2.3. Modifizierte Single-Patch-Technik:** Die „modified single-patch“-Technik ist insbesondere für kleinere Inlet-VSDs geeignet: dabei werden die Klappensegel nicht durchtrennt; der VSD-Verschluss erfolgt durch das auf das Ventrikelseptum heruntergeknotete AV-Klappengewebe und der Verschluss des verbleibendes Defektes wird mit einem einzigen Patch vorgenommen. Das Verfahren ist vergleichsweise einfach, ein Ausreißen der AV-Klappe ist faktisch nicht möglich [24, 26].


**7.2.4 Zusätzliche Operations-Verfahren:** Patienten mit zusätzlicher kardiovaskulärer Pathologie (Fallot-Tetralogie (ToF), ventrikuläre Imbalance, Heterotaxie, etc.) benötigen eine individuelle Therapieplanung (21, 22, 23). Beim AVSD mit Fallot´scher Tetralogie kann bei ausreichender Lungenperfusion mit der Korrektur während des ersten Lebensjahres zugewartet werden. Ist der Patient jedoch hochgradig zyanotisch, wird meist eine Palliation mit einem modifizierten Blalock-Taussig-Shunt durchgeführt [22]; es gibt jedoch auch gute Erfahrungen mit der Primärkorrektur des AVSD/ToF [27, 32, 34].

Eine ventrikuläre Imbalanz kann eine biventrikuläre Korrektur unmöglich machen. Die Bewertung kann in Grenzfällen schwierig sein. Neben der Beurteilung der Länge

eines Ventrikels gegenüber dem anderen (und Spitzenbildung des linken Ventrikels) ist auch die Größe der beiden AV-Klappenringe (-anteile) sowie die Aufhängung der linksseitigen AV-Klappe von Bedeutung. So gilt das Vorhandensein eines singulären Papillarmuskels im linken Ventrikel generell als Hinweis auf eine relevante Hypoplasie des Ventrikels [17].

Das Heterotaxie-Syndrom ist häufig mit komplexen Herzfehlern und auch mit einem kompletten AVSD assoziiert. Die Option einer biventrikulären Korrektur ist von der Pathoanatomie der weiteren kardiovaskulären Fehlbildungen abhängig.

Das in früheren Jahren häufig gehandhabte Banding der Pulmonalarterie wird heute bei einem isolierten kompletten AVSD selten angewendet, da es zu einer Zunahme der AV-Klappen-Insuffizienz führen kann und mithin eine ausreichende Palliation (Regulation des Lungenflusses) nicht immer gelingt [16].

Kernaussage	Leitlinie AVSD	
<b>Therapie des AVSD</b>		
<ul style="list-style-type: none"><li>• Die definitive Therapie ist ausschließlich chirurgisch und muss beim kompletten AVSD innerhalb des 1. Lebenshalbjahres erfolgen.</li><li>• Der partielle AVSD wird im Kleinkindesalter verschlossen.</li><li>• Ein interventioneller Verschluss der Septumdefekte ist nicht möglich.</li></ul>		

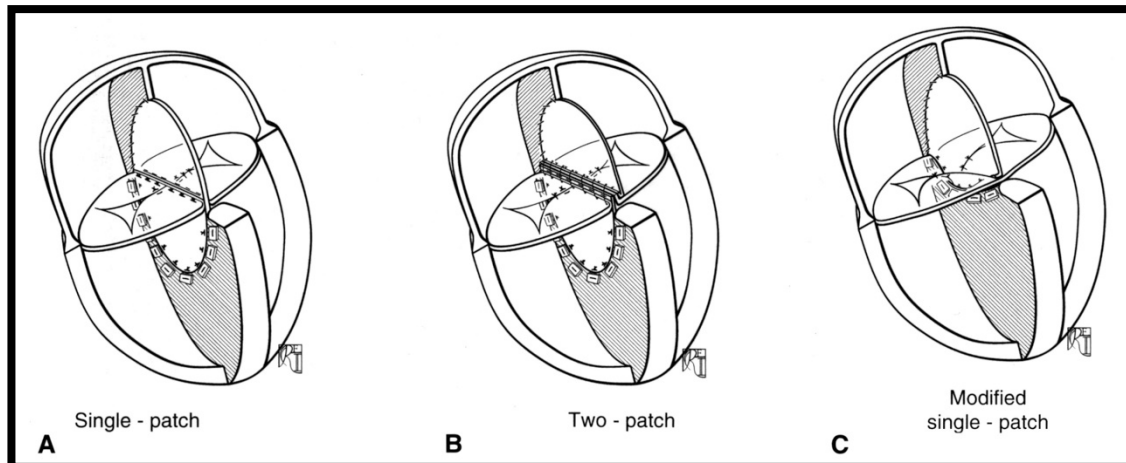
**7.3 Operationsergebnisse und -risiken:** Für den Zeitraum 2013-2017 weist die Society of Thoracic Surgeons (STS) Congenital Database 3416 Korrekturoperationen eines kompletten AVSD im Säuglingsalter in Nordamerika mit einer operativen Mortalität von 2.5% aus [34].

Für den gesamten Zeitraum seit 1999 gibt die European Congenital Heart Surgeons Association (ECHSA) eine operative Mortalität von 4.12% an [33].

Die BQS-Daten der DGPK/DGTHG aus dem Jahr 2017 über 212 in Deutschland operierte Kinder mit cAVSD ergaben eine In-Hospital-Letalität von 0%, eine 30-Tage-Letalität von 0,6% und eine 90-Tage-Letalität von 1,3%. [Nationale Qualitätssicherung Angeborener Herzfehler, Jahresbericht 2018]

Die Häufigkeit für einen postoperativen kompletten AV-Block mit permanenter Schrittmacherpflichtigkeit liegt bei 2,5 bis 3%. Die Reoperationsrate der linksseitigen AV-Klappe innerhalb von 10 Jahren beträgt 2-10% [24, 26, 28].

Abb. 3: **Operative Korrektur des kompletten AVSD**



Aus: Mavroudis C, Backer CL. Pediatric cardiac surgery. 4. Edition 2013. Blackwell Publishing Ltd. [22]

#### 7.4 Postoperative Langzeitprognose

Patienten mit partiell AVSD haben eine gute Langzeitprognose [15]. Es ist ein Überleben von 90% nach 20 Jahren beschrieben [17].

Bei Patienten mit kompletten AVSD beträgt die Überlebenszeit nach einer jüngeren Studie 95% nach 5 Jahren [30], im Langzeitverlauf 85, 82 und 71% nach 10, 20 und 30 Jahren [18, 19, 21, 31].

### 8. Verlauf

#### Nachsorge

Kinderkardiologische Kontrollen sind nach der unmittelbaren postoperativen Phase in 6 bis 12 monatlichen Abständen erforderlich, ansonsten in Abhängigkeit von bestehenden Restdefekten. Häufigster postoperativer Befund ist eine Mitralklappeninsuffizienz [20; 24]; Mitralklappenstenosen sind selten. Besondere Aufmerksamkeit ist dem linksventrikulären Ausflusstrakt zu widmen, da sich postoperativ Obstruktionen verstärken oder im Langzeitverlauf neu entwickeln

können (Ansatz von akzessorischen Mitralklappenchordae am Ventrikelseptum, zunehmende Septumhypertrophie oder die Entwicklung einer subaortalen Leiste). Residuale Shunts auf Vorhof- oder Ventrikelebene bedürfen in Abhängigkeit von der Größe der individuellen Handhabung und eventuellen Korrektur (s. auch unter EMAH). Bei Persistenz der pulmonalen Hypertonie nach Korrektur im Kindesalter sind ggf. pulmonale Vasodilatoren einzusetzen (siehe Leitlinie Pulmonale Hypertonie).

Herzrhythmusstörungen (überwiegend atriale Arrhythmien) sind relativ selten.

Cave: ein kompletter AV-Block kann sich auch noch nach mehreren Jahren entwickeln, insbesondere wenn unmittelbar postoperativ ein transienter AV-Block bestanden hat.

### **EMAH, Schwangerschaft, Sport**

Die meisten erwachsenen AVSD-Patienten sind bereits im Kindesalter einer Korrekturoperation unterzogen worden.

#### Partieller AVSD:

Ein im Kindesalter nicht operierter pAVSD soll verschlossen werden, wenn eine Rechtsvolumenbelastung besteht und keine Kontraindikationen wie z.B. eine schwere pulmonale Hypertonie (pulmonalarterieller Widerstand > 8 WE) bestehen. Bei im Kindesalter korrigiertem pAVSD und hämodynamisch relevanter (residualer) Mitralsuffizienz soll diese ab einem LVEDD >45mm oder eingeschränkter LV-systolischer Funktion (EF < 60%) operativ versorgt werden.

Gegen eine Schwangerschaft oder die Teilnahme an sportlichen Aktivitäten bestehen keine Einwände, sofern keine relevanten hämodynamischen (Rest-)Befunde vorliegen.

Eine Mitralsuffizienz wird während der Schwangerschaft meist gut vertragen; jedoch ist das Risiko für eine Aggravierung der Läsion wie auch für die Entstehung von Arrhythmien erhöht [36].

Während einer Schwangerschaft besteht ein erhöhtes Risiko für paradoxe Embolien.

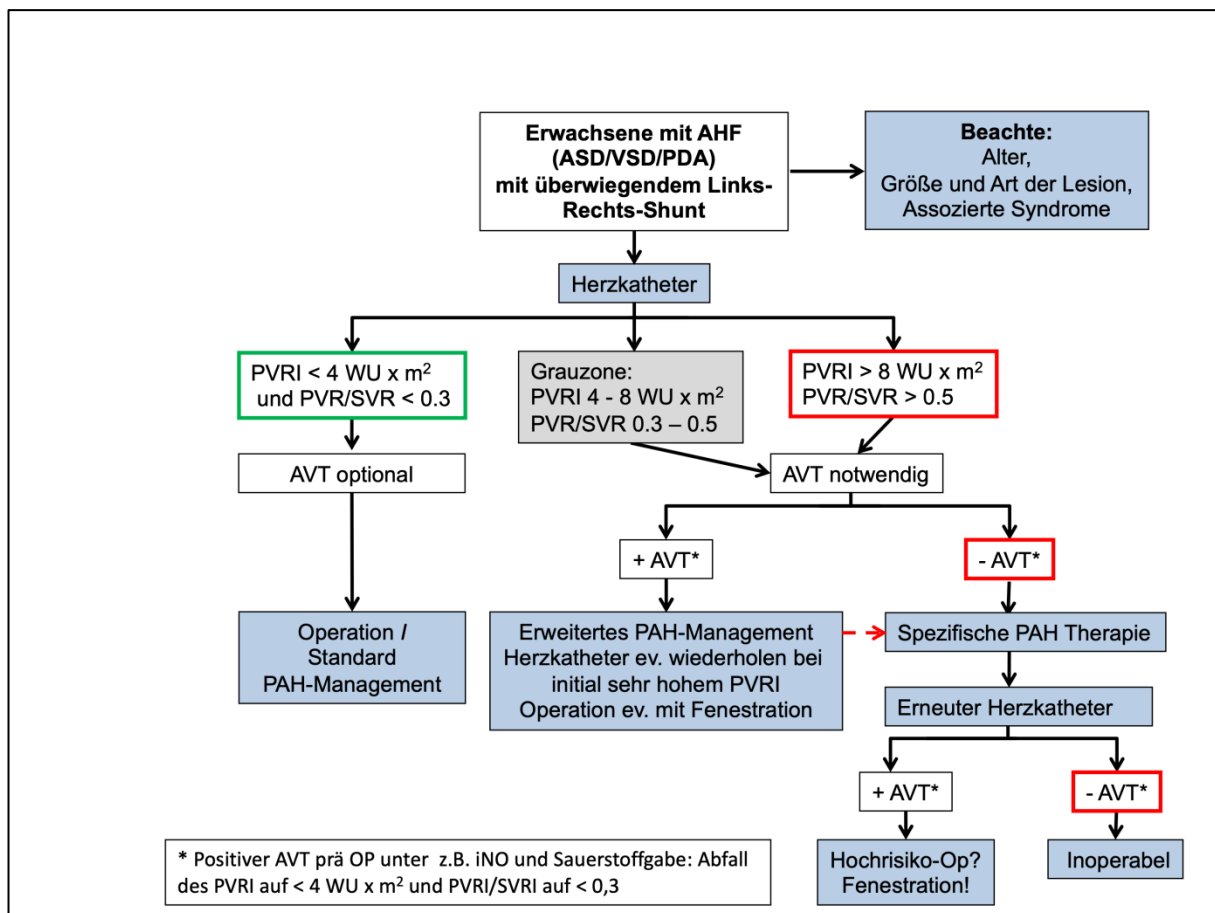
#### Kompletter AVSD:

Ein im Kindesalter nicht verschlossener cAVSD kann im Erwachsenenalter wegen der entstandenen Eisenmengerphysiologie i.A. nicht mehr verschlossen werden. Ein Verschluss im Erwachsenenalter kann jedoch vorgenommen werden, wenn

- der pulmonalarterielle Widerstand  $< 4$  WU liegt.
- Bei einem pulmonalen Widerstand von  $4 - 8$  WE  $\times$   $m^2$  kann eine Operation erfolgen, wenn in der Vasoreagibilitätstestung eine Absenkung des pulmonalarteriellen Widerstandes auf  $< 4$  WE  $\times$   $m^2$  und ein Rp/Rs-Verhältnis  $< 0.3$  resultieren. (siehe Abb. 4).
- Weiteres Vorgehen bei einem pulmonalarteriellen Widerstand  $> 8$  WU  $\times$   $m^2$  in der Vasoreagibilitätstestung s. Abb. 4.

Die gleichen Kriterien gelten für einen Rest-VSD mit hämodynamischer Relevanz.

Abb. 4: Algorithmus für den Verschluss von Shuntvitien im Erwachsenenalter (bei überwiegendem Links-Rechts-Shunt) (nach 6).




Vorgehen bei Vorliegen einer postoperativen residuellen Mitralsuffizienz: s. unter pAVSD.

Eine Subaortenstenose, die sich im Verlauf (auch noch postoperativ) entwickeln kann, soll operiert werden



- bei Patienten mit einem (invasiv gemessenen) maximalen linksventrikulären Ausflusstraktgradienten > 50 mmHg,
- bei Patienten mit maximalen linksventrikulären Ausflusstraktgradienten < 50 mmHg und einer linksventrikulären Funktionseinschränkung (EF < 50%) oder einer höhergradigen Mitral- oder Aorteninsuffizienz (LVESD >50mm) oder eingeschränktem Blutdruckanstieg unter Belastung [35, 36].

Gegen eine Schwangerschaft wie auch die Teilnahme an sportlichen Aktivitäten bestehen keine Einwände, sofern keine hämodynamisch relevanten (Rest-)Befunde vorliegen.

Kernaussage	Leitlinie AVSD
	
<b>Operationsindikationen bei AVSD bzw. Restdefekten/Folgeschäden im Erwachsenenalter</b>	
<p><u>Partieller AVSD (pAVSD)</u></p> <ul style="list-style-type: none"> <li>• ASD I mit Rechtsvolumenbelastung</li> <li>• hämodynamisch relevante (residuale) Mitralinsuffizienz</li> <li>• (LVESD &gt; 45mm oder eingeschränkte LV-systolische Funktion [EF &lt;60%])</li> </ul> <p><u>Kompletter AVSD (cAVSD)</u></p> <p>Primärkorrektur (bzw. Re-Operation bei Rest-Shunt) möglich bei</p> <ul style="list-style-type: none"> <li>• Netto-Links-Rechts-Shunt bzw. <math>Q_p:Q_s \geq 1.5:1</math></li> <li>• pulmonalarteriellem systolischen Druck &lt; 50% des Systemdrucks</li> <li>• pulmonalem Widerstand &lt; 4 WExm<sup>2</sup> bzw. &lt; 1/3 des Systemwiderstands</li> </ul> <p>Subaortenstenose: Operationsindikation bei</p> <ul style="list-style-type: none"> <li>• einem maximalen linksventrikulären Ausflusstraktgradienten &gt; 50 mmHg,</li> <li>• einem maximalen Gradienten &lt;50mmHg, verbunden mit LV-Funktionseinschränkung, höhergradiger Mitral- oder Aorteninsuffizienz bzw. einem eingeschränkten Blutdruckanstieg unter Belastung.</li> </ul>	

### Sozialmedizinische Beratung

Zur Beurteilung des Nachteilsausgleichs nach Sozialgesetzbuch IX in Verbindung mit den versorgungsmedizinischen Grundsätzen ist postoperativ die aktuelle Funktionalität im Alltag unter Einbeziehung aller - auch nichtkardialer Befunde - zu berücksichtigen.

## **Prävention, pränatale Beratung**

Eine spezifische Prävention gibt es nicht. Die pränatale Beratung soll sowohl hinsichtlich des Herzfehlers als auch bzgl. eventuell vorliegender zusätzlicher Strukturanomalien oder genetischer Defekte erfolgen (z.B. Trisomie 21) (s. 2 und 6.2).

## **9. Durchführung der Diagnostik und Therapie**

Durchführung durch eine Ärztin/einen Arzt für Kinder- und Jugendmedizin mit Schwerpunktbezeichnung Kinderkardiologie bzw. bei Erwachsenen eine(n) EMAH-zertifizierte(n) Ärztin/Arzt. Die pränatale Diagnostik und Beratung sollte durch eine(n) DEGUM II/III qualifizierte(n) Pränatalmediziner/in in Kooperation mit einer/m Kinderkardiologin/en durchgeführt werden.

Therapeutische Maßnahmen obliegen der Verantwortung einer Ärztin/eines Arztes für Kinder- und Jugendmedizin mit Schwerpunktbezeichnung Kinderkardiologie, eines/r Herzchirurgen/in mit Zertifikat „Chirurgie angeborener Herzfehler“ bzw. bei Erwachsenen einer/s EMAH-zertifizierten Ärztin/Arztes.

## Literatur

1. Mahle WT, Shirali GS, Anderson RH: Echo-morphological correlates in patients with atrio-ventricular septal defect and common atrioventricular junction. *Cardiol Young* 2006; 16(S3):43-51
2. Jacobs JP, Burke RP, Quintessenza JA, Mavroudis C: Congenital Heart Surgery Nomenclature and Database Project: Atrioventricular Canal Defect. *Ann Thoracic Surg* 2000; 69:536-43
3. Lindinger A, Schwedler G, Hense H-W: Prevalence of Congenital Heart Defects in Newborns in Germany: Results of the First Registration Year of the PAN Study. *Klin Padiatr* 2010; 222:1-10.
- 3a. Burn J, Brennan P, Little J, Holloway S, Coffey R, Somerville J, Dennis NR, Allan L, Arnold R, Deanfield JE, Godman M, Houston A, Keeton B, Oakley C, Scott O, Silove E, Wilkinson J, Pembrey M, Hunter AS. Recurrence risks in offspring of adults with major heart defects: results from first cohort of British collaborative study. *Lancet* 1998; 351:311-16.
- 3b. Calcagni G, Digilio MC et al.: Familial recurrence of congenital heart disease: an overview and review of the literature. *Eur J Pediatr* 2007; 166:111–116.
4. Cohen MS, Jacobs ML, Weinberg PM, Rychik J: Morphometric analysis of unbalanced common atrioventricular canal using two-dimensional echocardiography. *J Am Coll Cardiol* 1996; 28:1017-23.
5. Silverman NH, McElhinney DB: Which two ventricles cannot be used for a biventricular repair? Echocardiographic assessment. *Ann Thoracic Surg* 1998; 66: 634-40.
6. Kaemmerer H, Apitz C, Brockmeier K, Eicken A, Gorenflo M, Hager A, de Haan F, Huntgeburth M, Kozlik-Feldmann R, Miera O, Diller GP: Pulmonary hypertension in adults with congenital heart disease: Updated recommendations from the Cologne Consensus Conference 2018: *Int J Cardiol* 2018;272:79–88
7. Kozlik-Feldmann R, Hansmann G, Bonnet D, Schranz D, Apitz C, Michel-Behnke I: Pulmonary hypertension in children with congenital heart disease (PAH-CHD, PPHVD-CHD). Expert consensus statement on the diagnosis and treatment of paediatric pulmonary hypertension. The European Paediatric Pulmonary Vascular Disease Network, endorsed by ISHLT and DGPK. *Heart* 2016;102 Suppl 2:ii42–8.

8. Lopes AA, Barst RJ, Haworth SG, et al. Repair of congenital heart disease with associated pulmonary hypertension in children: what are the minimal investigative procedures? Consensus statement from the Congenital Heart Disease and Paediatric Task Forces, Pulmonary Vascular Research Institute (PVRI). *Pulm Circ* 2014;4:330–41.
9. Apitz C, Hansmann G, Schranz D: Hemodynamic assessment and acute pulmonary vasoreactivity testing in the evaluation of children with pulmonary vascular disease. Expert consensus statement on the diagnosis and treatment of paediatric pulmonary hypertension. The European Paediatric Pulmonary Vascular Disease Network, endorsed by ISHLT and DGPK. *Heart* 2016;102:ii23–ii29.
10. Bronshtein E, Solt I, Bronshtein M, Gover A, Wolman I, Blumenfeld Z: Detection Rate and Sonographic Signs of Trisomy 21 Fetuses at 14-17 Weeks of Gestation. *Isr Med Assoc J.* 2017; 19:8-12.
11. Paladini D, Sglavo G, Pastore G, Masucci A, D'Armiento MR, Nappi C. Aberrant right subclavian artery: incidence and correlation with other markers of Down syndrome in second-trimester fetuses. *Ultrasound Obstet Gynecol.* 2012; 39:191-5.
12. Shuhaiber JH, Ho SY, Rigby M, Sethia B: Current options and outcomes for the management of atrioventricular septal defect. *Eur J Cardiothorac Surg* 2009; 35:891-900.
13. EL-Najdawi Driscoll DJ, Puga FJ, Dearani JA, Spotts BE, Mahony DW, Danielson GK: Operation for partial atrioventricular septal defect: A forty year review. *J Thorac Cardiovasc Surg* 2000; 119:880-90.
14. Stulak JM, Burkhart HM, Dearani JA, Schaff HV, Cetta F, Barnes RD, and Puga FJ: Reoperations after initial repair of complete atrioventricular septal defect. *Ann Thorac Surg* 2009; 87:1872-8.
15. Stulak JM, Burkhart HM, Dearani JA, Cetta F, Barnes RD, Connolly HM, and Schaff HV: Reoperations after initial repair of partial atrioventricular septal defect: a 45-year single-center experience. *Ann Thorac Surg* 2010; 89:1352-9.
16. Atz AM, Hawkins JA, Lu M, Cohen MS, Colan SD, Jaggars J, Lacro RV, McCrindle BW, Margossian R, Mosca RS, Sleeper LA, Minich LL. Pediatric Heart Network Investigators Surgical management of complete atrioventricular septal defect: Associations with surgical technique, age and trisomy 21. *J Thorac Cardiovasc Surg* 2011; 141:1371-9.

17. Welke KF, Morris CD, King E, Komanapalli C, Reller MD, Ungerleider RM: Population-based perspective of long-term outcomes after repair of partial atrioventricular septal defects: *Ann Thorac Surg* 2007; 84:624-9.
18. Frid C, Björkhem G, Jonzon A, Sunnegard J, Anneren G, Lundell B: Long-term survival in children with atrioventricular septal defect and common atrioventricular orifice in Sweden. *Cardiol Young* 2004; 14:24-31.
19. Hoohenkerk GJF, Bruggemans EF, Rijlaarsdam M, Schoof PH, Koolbergen DR, and Hazekamp M: More than 30 Years` experience with surgical correction of atrioventricular septal defects. *Ann Thorac Surg* 2010; 90:1554-62
20. Kaza AK, Colan SD, Jaggars J, Lu M, Atz AM, Sleeper LA, McCrindle BW, Lambert LM, Margossian R, Lacro RV, Richmond ME, Natarajan S, Minich LL; for the Pediatric Heart Network Investigators: Surgical interventions for atrioventricular septal defect subtypes: The Pediatric Network Experience. *Ann Thorac Surg* 2011; 92:1468-75.
21. Shuhaiber JH, Robinson B, Gauvreau K, Breitbart R, Mayer JE, del Nidro PJ, Pigula F: Outcome after repair of atrioventricular septal defects with tetralogy of Fallot. *J Thoracic Cardiovasc Surg* 2012; 143:338-43
22. Mavroudis C, Backer CL. *Pediatric cardiac surgery*. 4<sup>th</sup> edition 2013. Blackwell Publishing Ltd.
23. Jonas RA. *Comprehensive surgical management of congenital heart disease*. 2004. Arnold Publishers
24. Nunn GR. Atrioventricular canal: modified single patch technique. *Semin Thorac Cardiovasc Surg Pediatr Card Surg Ann*. 2007:28-31
25. Wilcox BR, Jones DR, Frantz EG, Brink LW, Henry GW, Mill MR, Anderson RH: Anatomically sound, simplified approach to repair of "complete" atrioventricular septal defect. *Ann Thorac Surg*. 1997; 64:487-93
26. Backer CL, Stewart RD, Bailliard F, Kelle AM, Webb CL, Mavroudis C. Complete atrioventricular canal: comparison of modified single-patch technique with two-patch technique. *Ann Thorac Surg*. 2007; 84:2038-46
27. Fortuna RS, Ashburn DA, Carias De Oliveira N, Burkhart HM, Konstantinov IE, Coles JG, Smallhorn JF, Williams WG, Van Arsdell GS. Atrioventricular septal defects: effect of bridging leaflet division on early valve function. *Ann Thorac Surg* 2004; 77:895-902.

28. Crawford FA. Atrioventricular canal: single-patch technique. *Semin Thorac Cardiovasc Surg Pediatr Card Surg Ann.* 2007;11-20.
29. Prifti E, Bonacchi M, Bernabei M, Crucean A, Murzi B, Bartolozzi F, Luisi VS, Leacche M, Vanini V. Repair of complete atrioventricular septal defects in patients weighing less than 5 kg. *Ann Thorac Surg* 2004; 77:1717-26.
30. Suzuki T, Bove EL, Devaney EJ, Ishizaka T, Goldberg CS, Hirsch JC, Ohye RG: Results of Definitive Repair of Complete Atrioventricular Septal Defect in Neonates and Infants. *Ann Thorac Surg* 2008; 86:596-603.
31. Ginde S, Lam J, Hill GD, Cohen S, Woods RK, Mitchell ME, Tweddell JS, Earing MG: Long-term outcomes after surgical repair of complete atrioventricular septal defect. *J Thorac Cardiovasc Surg* 2015; 150:369-74.
32. Karl TR. Atrioventricular septal defect with tetralogy of Fallot or double outlet right ventricle: surgical considerations. *Semin Thorac Cardiovasc Surg* 1997;9:26-34
33. [www.echsacongenitaldb.org](http://www.echsacongenitaldb.org)
34. Louis J D St, Jodhka U et al: Contemporary outcomes of complete atrioventricular septal defect repair: Analysis of the Society of Thoracic Surgeons Congenital Heart Surgery Database. *J Thorac Cardiovasc Surg* 2014;148:2526-2531.
35. ESC Guidelines for the management of grown-up congenital heart disease (new version 2010). The Task Force on the Management of Grown-up Congenital Heart Disease of the European Society of Cardiology (ESC), endorsed by the Association for European Paediatric Cardiology (AEPC). Authors/Task Force Members: Baumgartner H, Bonhoeffer P, De Groot NMS, de Haan F, Deanfield JE, Galie N, Gatzoulis MA, Gohlke-Baerwolf C, Kaemmerer H, Kilner P, Meijboom F, Mulder BJM, Oechslin E, Oliver JM, Serraf A, Szatmari A, Thaulow E, Vouhe PR, Walma E. *Eur Heart J* 2010; 31:2915-2957
36. Stout KK, Daniels CJ, Aboulhosn JA, Bozkurt B, Broberg CS, Colman JM, Crumb SR, Dearani JA, Fuller S, Gurvitz M, Khairy P, Landzberg MJ, Saidi A, Valente AM, Van Hare GF. 2018 AHA/ACC guideline for the management of adults with congenital heart disease: a report of the American College of Cardiology/American Heart Association Task Force on Clinical Practice Guidelines. *Circulation* 2019; 139:e698-e800. doi: 10.1161/CIR.0000000000000603

<b>Versions-Nummer:</b>	<b>5.0</b>
<b>Erstveröffentlichung:</b>	<b>07/1996</b>
<b>Überarbeitung von:</b>	<b>11/2019</b>
<b>Nächste Überprüfung geplant:</b>	<b>11/2024</b>

Die AWMF erfasst und publiziert die Leitlinien der Fachgesellschaften mit größtmöglicher Sorgfalt - dennoch kann die AWMF für die Richtigkeit des Inhalts keine Verantwortung übernehmen. **Insbesondere bei Dosierungsangaben sind stets die Angaben der Hersteller zu beachten!**

**Autorisiert für elektronische Publikation: AWMF online**