



## Supravalvuläre Aortenstenose

Autoren: Harald Bertram (Hannover), Ingo Dähnert (Leipzig), Peter Murin (Berlin)

Beschlossen vom Vorstand der Deutschen Gesellschaft für Pädiatrische Kardiologie

am 28.11.2018

- Geltungsbereich:** supravalvuläre Aortenstenose - isoliert und als Bestandteil komplexer Vitien - von der Fetalzeit bis ins Erwachsenenalter.

- Definition (Klassifikation – Basisinformationen)**

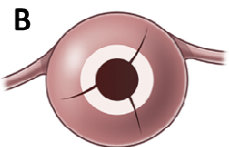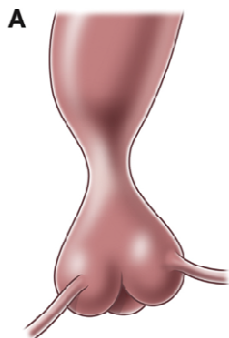


Abbildung 1: Schematische Darstellung einer supravalvulären Aortenstenose:

A: typischer angiographischer Aspekt

B: Aufsicht auf die Aortenbasis nach Durchtrennung der Aorta im Stenosebereich

Bei der supravalvulären Aortenstenose liegt eine Einengung der Aorta ascendens oberhalb der Aortenklappe und distal des Abgangs der Koronararterien vor. Sie kann isoliert oder in Kombination mit anderen Vitien – meist anderen Formen der linksventrikulären Ausflusstraktobstruktion - auftreten. Die häufigste Form (ca 70-75% [1, 2, 3]) ist eine umschriebene sanduhrförmige Einengung (*discrete stenosis*) am sino-tubulären Übergang des Bulbus aortae in die Aorta ascendens, in Einzelfällen wurden membranöse Stenosen beschrieben. Seltener sind längerstreckige tunnelförmige Stenosen (*diffuse stenosis*) der Aorta ascendens, dann oft kombiniert mit einer Hypoplasie der gesamten thorakalen oder sogar abdominellen Aorta und Abgangsstenosen der supraaortalen Äste [4].

Die supravalvuläre Aortenstenose wird heute als Hauptmanifestation einer generalisierten systemischen Arterienerkrankung aufgrund eines Elastinmangels (*elastin arteriopathy* [5]) angesehen. Diese betrifft entsprechend des Elastinanteils in der Wandstruktur auch häufig die großen systemischen Arterien

und/oder die Pulmonalarterien (bei behandlungspflichtigen supralvalvulären Aortenstenosen in > 50 % der Fälle [2, 4, 14]).

Die supralvalvuläre Aortenstenose ist die kardiovaskuläre Hauptmanifestation des Williams-Beuren-Syndroms, einer multisystemischen Erkrankung aufgrund einer multiple Gene betreffenden Mikrodeletion auf dem kurzen Arm des Chromosoms 7 (7q11.23) – einschließlich des *ELN* Gens, das das Protein Elastin codiert. Sie kommt aber auch als familiäre autosomal dominante oder sporadische supralvalvuläre Aortenstenose ohne die klinischen phänotypischen Merkmale des Williams-Beuren Syndroms als Folge einer Haploinsuffizienz des Elastin Gens auf Chromosom 7 vor [1, 5, 6].

Sehr selten sind supralvalvuläre Aortenstenosen im Rahmen einer meist erst im Erwachsenenalter manifesten familiären Hypercholesterinämie als Folge von Cholesterolablagerungen [2, 7].

### **3. Epidemiologie, Prävalenz, assoziierte Läsionen, Syndrome**

Die supralvalvuläre Aortenstenose ist mit einer Inzidenz von ca. 1:20.000 Lebendgeborene [5] die seltenste umschriebene Variante (2-14% [2, 8]) der linksventrikulären Ausflusstraktobstruktionen, was ca. 0,25 % aller angeborenen Herzfehler entspricht [9]. Assoziierte kardiale Läsionen betreffen speziell Anomalien der Aortenklappe (in den chirurgischen Serien bis zu 50 % der Patienten [2, 4 ]). Sie können bereits bei Diagnosestellung vorhanden sein oder sich im Verlauf entwickeln. Die Manifestationen der generalisierten Elastin-Arteriopathie können individuell sehr verschieden sein und in einem sehr heterogenen klinischen Bild resultieren.

#### Williams-Beuren-Syndrom (WBS)

Beim Williams-Beuren-Syndrom (Inzidenz 1:7500-10.000 [9, 10]) bestehen neben den kardiovaskulären Manifestationen der Arteriopathie zusätzlich die Zeichen der übergeordneten systemischen Erkrankung (Kleinwüchsigkeit, typische Facies, mentale Retardierung, arterielle Hypertonie u.v.a [6]). Bei nahezu allen Fällen wird von einer de novo Deletion auf Chromosom 7 ausgegangen, das heißt gesunde Eltern tragen den Gendefekt nicht; das Wiederholungsrisiko für ein weiteres Kind mit einem WBS liegt dann bei < 1 %. Patienten mit WBS vererben den Gendefekt an 50 % ihrer Nachkommen.

Strukturelle kardiovaskuläre Anomalien findet sich bei ca. 80% der WBS-Patienten, bei Diagnose des Syndroms in der Säuglingszeit bei > 90% der Kinder [4]; die Inzidenz der supra-avalvulären Aortenstenose liegt bei 45-75 % [4, 6]. Entsprechend weisen ca. 75 % der Patienten mit einer supra-avalvulären Aortenstenose mindestens eine weitere kardiovaskuläre Anomalie auf. Am häufigsten sind periphere Pulmonalstenosen/-hypoplasien [4, 11, 14], deren Prävalenz bei früher klinischer Manifestation am höchsten ist (> 60%). Eine Beteiligung der Koronararterien wird in 5-15 % der Fälle beschrieben [1, 12, 14], in chirurgischen Serien, die höhergradige supra-avalvuläre Aortenstenosen reflektieren, noch häufiger [3]. Supra-avalvuläre Aortenstenosen mit einem höheren Druckgradienten weisen die Tendenz zur fortschreitenden Stenosierung auf, während milde Stenosen oft über viele Jahre stabil bleiben [13, 14]. Systemarterielle Stenosen im Rahmen der Elastin-Arteriopathie treten in ca. 20 % der Fälle unabhängig von einer gleichzeitig bestehenden supra-avalvulären Aortenstenose oder Pulmonalarterienstenose auf [4].

#### **4. Pathophysiologie, Hämodynamik**

Die Mikrodeletion des Elastin Vorläufergens auf Chromosom 7 führt über einen Mangel an Elastin zu Wandveränderungen in der Aorta und den großen Arterien, die physiologischerweise reich an Elastin sind. So führt die ‚Elastin-Arteriopathie‘ neben der Hauptmanifestation der supra-avalvulären Aortenstenose typischerweise zu Obstruktionen an den Aortenbogenarterien, den Pulmonalarterien oder den Viszeralarterien. Neben kurzstreckigen Stenosen können auch diffuse Hypoplasien der thorakalen oder abdominellen Aorta sowie der Pulmonalarterien resultieren. Nierenarterienstenosen treten meist im Rahmen einer längerstreckigen Obstruktion der abdominellen Aorta (‚middle aortic syndrome‘) auf [15].

In den betroffenen Wandabschnitten ist die Aortenwand verdickt und ihr Gewebeaufbau verändert: die Mediadysplasie zeigt sich an einer Vermehrung hypertrophierter glatter Muskelzellen, einem erhöhtem Kollagenanteil und einer Verarmung elastischer Fasern bei abnormem Elastin. Als Resultat ist die Aorta steifer und ihre Windkesselfunktion eingeschränkt, was als ursächlich für die erhöhte Inzidenz einer systemarteriellen Hypertonie (ca. 50 % bei Patienten mit Williams-Beuren-Syndrom) auch ohne umschriebene Stenosen der abdominellen Aorta oder der Nierenarterien angesehen wird [2, 6, 16, 17].

Folge einer höhergradigen supra-avalvulären Aortenstenose ist eine Druckbelastung des linken Ventrikels mit resultierender Myokardhypertrophie. Es kann sich eine prästenotische Dilatation des Bulbus aortae entwickeln.

Supra-avalvuläre Aortenstenosen können sich bis auf den distalen Teil der Kommissuren der Aortenklappe ausdehnen und so die Beweglichkeit der Taschenklappen einschränken, was zur partiellen oder vollständigen Verlegung der Koronarostien durch diese atypischen Taschenklappen führen kann. Die diastolische Koronarperfusion kann darüber hinaus aufgrund des durch die Stenose veränderten Blutflusses vermindert sein. Auch ohne Koronarstenosen besteht das Risiko einer subendokardialen Ischämie.

## 5. Körperliche Befunde und Leitsymptome

Höhergradige supra-avalvuläre Aortenstenosen weisen ein lautes systolisches Herzgeräusch mit Punctum maximum über dem 2. ICR rechts parasternal auf. Im Gegensatz zur valvulären Aortenstenose ist das Geräusch nicht von einem frühsystolischen Klick begleitet. Das Geräusch wird in die Karotiden fortgeleitet. Bei relevanten Stenosierungen findet sich ein tastbares Schwirren im Jugulum. Bei milder Stenose oder linksventrikulärer Funktionseinschränkung ist das Geräusch leiser oder kann fehlen.

Ca. 50 % der Patienten mit WBS entwickeln eine behandlungspflichtige systemarterielle Hypertonie, wobei in ca. einem Drittel der Fälle eine Stenosierung der abdominellen Aorta oder der Nierenarterien vorliegt [4, 15]. Häufig besteht aufgrund der veränderten pathophysiologischen Flussverhältnisse ein Blutdruckunterschied zwischen beiden Armen, wobei bei Patienten mit dem WBS der höchste Blutdruck nicht immer am rechten, sondern auch am linken Arm gemessen werden kann [16].

Bestehen neben einer klinisch manifesten supra-avalvulären Aortenstenose gleichzeitig Stenosierungen der Pulmonalarterien (beim WBS in ca. 40% in der Gesamtgruppe [4], noch häufiger (> 60 %) bei früher klinischer Manifestation [3, 4, 11, 14]), können sich abhängig von deren Schweregrad biventrikuläre Ausflusstraktobstruktionen entwickeln, mit einem deutlich erhöhten Risiko für chirurgische oder interventionelle Therapien bzw. den damit verbundenen Anästhesien [1, 17, 18].

Bei Koronarbeteiligung können pektanginöse Beschwerden vorliegen und Herzinfarkte auftreten. Bei sekundärer Funktionseinschränkung des linken Ventrikels kann sich in fortgeschrittenen Stadien eine Belastungseinschränkung bis hin zur manifesten Herzinsuffizienz entwickeln.

## **6. Diagnostik**

### **6.1 Zielsetzung**

Die bildgebende Diagnostik beinhaltet die morphologische Darstellung und Bestimmung des Schweregrades der Stenose, den Ausschluss assoziierter kardialer Fehlbildungen bzw. die Dokumentation anderer klinischer Manifestationen der systemischen Arteriopathie. Eine vollständige Bildgebung umfasst die Darstellung der gesamten thorakalen und – abhängig von der Klinik – auch der abdominellen Aorta und ihrer Gefäßabgänge.

Bei Nachweis einer supra-avalvulären Aortenstenose sind eine genetische Beratung und Untersuchung des Patienten zum Nachweis der Chromosomenveränderung zu empfehlen.

### **6.2 Prozedurbezogene Risiken**


Funktionell bedeutsame Einschränkungen der Koronarperfusion kommen durch direkte Affektion der Koronararterien im Rahmen der generalisierten Arteriopathie, als Folge einer verminderten diastolischen Perfusion durch die supra-avalvuläre Stenose oder begleitende Aortenklappenveränderungen vor und können durch das Vorliegen einer Myokardhypertrophie aggraviert werden. Sie bilden die Grundlage für eine drohende kardiale Dekompensation mit deutlich erhöhtem Risiko für den plötzlichen Herztod bei den betroffenen Patienten, der speziell im Rahmen von periprozeduralen bzw. perioperativen Sedierungen bzw. Narkosen auftritt – unabhängig von der Art der Prozedur [9, 18, 19, 20, 21].

Als spezielle Risikofaktoren wurde analysiert:

- $\geq$  mittelgradige biventrikuläre Ausflusstraktobstruktionen
- junges Alter ( $< 3$  J)
- begleitende Koronarstenosen
- höhergradige supra-avalvuläre Aortenstenose (mittlerer Gradient in der Echokardiographie  $> 40$  mm Hg) mit deutlicher linksventrikulärer Myokardhypertrophie

- längerstreckige Stenose bzw. diffuse Stenosen der gesamten thorakalen Aorta
- vorbestehende Arrhythmien oder deutliche QTc-Verlängerungen ( $\geq$  500msec)
- kardiovaskuläre Komplikationen in der Vorgeschichte

Plötzliche periprozedurale Todesfälle wurden aber auch **ohne** höhergradige Stenosen und **ohne** eine nachweisbare Koronarbeteiligung beschrieben. Das Risiko scheint dabei für Patienten mit WBS und nicht-syndromaler Elastin-Arteriopathie identisch zu sein [5, 9]. Dieses deutlich erhöhte Risikoprofil muss bei der Indikationsstellung zu **allen** sedierungs- bzw. narkosepflichtigen diagnostischen oder therapeutischen Prozeduren berücksichtigt werden.

TABELLE 1	Leitlinie SVAS
	
<b>Cave: Narkose / Sedierung</b>	
<b>Hohes Risiko für kardiale Dekompensation</b>	
<ul style="list-style-type: none"> <li>• Alter &lt; 3 Jahre</li> <li>• zusätzliche relevante periphere PS</li> <li>• hochgradige SVAS mit LVH</li> <li>• begleitende Koronarstenosen</li> <li>• längerstreckige / diffuse SVAS</li> <li>• Arrhythmien, QTc &gt; 500 msec</li> <li>• frühere Narkosekomplikation</li> </ul>	

## 6.3 Apparative Diagnostik

### 6.3.1 Fetale Echokardiographie

Eine supraavalvuläre Aortenstenose kann bereits pränatal diagnostiziert werden. In diesen Fällen besteht der Verdacht auf eine schwere Verlaufsform der Erkrankung mit potentiell früher klinischer Manifestation nach der Geburt.

### 6.3.2 Echokardiographie

Die Echokardiographie ist das diagnostische Primärverfahren. Mit ihr können das Vorliegen einer supra- und subvalvulären Aortenstenose nachgewiesen und deren klinische Relevanz eingeordnet werden. Zu beurteilen sind [8, 16]:

- Lage, Form und Ausprägung der supra- und subvalvulären Aortenstenose
- Linksventrikulärer Ausflusstrakt, Aortenklappe sowie Aorta ascendens distal der Stenose
- Aortenbogen und proximale Aorta descendens einschl. der supraaortalen Gefäßabgänge
- Linksventrikuläre Funktion und Ausmaß der Myokardhypertrophie
- Bestimmung der maximalen und mittleren Blutflussgeschwindigkeiten zur Kalkulation der Gradienten (Dopplerechokardiographie), der speziell bei längerstreckigen Stenosierungen aber meist überschätzt wird
- Zentrale Pulmonalarterien zur Darstellung assoziierter supra- und subvalvulärer Pulmonalstenosen bzw. Bifurkationsstenosen

### 6.3.3 MRT- und CT-Angiographie

sind gleichermaßen gut zur Darstellung der gesamten Aorta und der Gefäßabgänge der großen Arterien sowie des pulmonalen Gefäßsystems geeignet. Die CT-Angiographie erfordert aufgrund der – mit den modernen Geräten allerdings nur noch geringen – Strahlenbelastung eine zusätzliche rechtfertigende Indikationsstellung, weist aber den Vorteil einer kurzen Untersuchungsdauer auf und ist meist auch bei kleinen Kindern in milder Sedierung durchführbar. Die MRT geht aufgrund der längeren Untersuchungsdauer im Falle einer notwendigen Sedierung bzw. Narkose aus den o.g. Gründen mit einem höheren Prozedurrisiko einher.

### 6.3.4 Herzkatheteruntersuchung und Angiokardiographie

Die (selektive) Angiographie erlaubt die bestmögliche Darstellung der Koronararterien, evtl begleitender peripherer Pulmonalstenosen/-hypoplasien bzw. systemarterieller Abgangsstenosen im Rahmen der Arteriopathie. Speziell im Säuglings- und Kleinkindesalter, bei Patienten mit biventrikulären Ausflusstraktobstruktionen oder einer vermuteten oder manifesten

Koronarbeteiligung besteht aber neben dem Sedierungs- bzw. Narkoserisiko ein zusätzliches prozedurbezogenes Risiko für eine hämodynamische Instabilität durch die Kathetermanipulation, so dass die Untersuchung eine strenge Indikationsstellung erfordert und nur in erfahrenen kinder-kardiologischen Zentren mit allen Möglichkeiten zur Behandlung einer kardialen Dekompensation durchgeführt werden sollte.

### 6.3.5 EKG

Neben der Initialdiagnostik und den Verlaufskontrollen muss vor allen sedierungs- bzw. narkosepflichtigen Maßnahmen ein aktuelles 12-Kanal-EKG abgeleitet und bewertet werden:

- Zeichen der linksventrikulären Myokardhypertrophie korrelieren mit dem Schweregrad der supra-avalvulären Stenose [22]
- rechts- oder biventrikuläre Hypertrophiezeichen weisen auf zusätzliche periphere Pulmonalstenosen hin
- Repolarisationsstörungen können auf einen fortgeschrittenen Befund bzw. eine koronare Minderperfusion hinweisen [23]
- Patienten mit dem WBS weisen im Gegensatz zu den nicht-syndromalen Patienten mit supra-avalvulärer Aortenstenose zu einem erhöhten Prozentsatz ein verlängertes QT-Intervall auf ( $QTc \geq 460$  msec bei 14 % der Patienten [23, 24])
- bei ca. 25 % der Patienten mit Williams-Beuren Syndrom findet sich eine unspezifische rechtsatriale Hypertrophie [23].

### 6.3.6 Röntgen Thorax

Diagnostisch wegweisende Befunde sind nicht zu erwarten, das Thorax Röntgenbild sollte vor allen operativen Maßnahmen als Ausgangsbefund erstellt werden.

## 6.4 Differentialdiagnosen

Andere Formen der linksventrikulären Ausflusstraktobstruktionen, speziell die valvuläre Aortenstenose.



## 7 Therapie

### 7.1 Grundsätze der Behandlung

TABELLE 2	Leitlinie SVAS
<b>Indikationen zur OP</b>	
<ul style="list-style-type: none"><li>• klinische Symptome</li><li>• progrediente LVH</li><li>• Repolarisationsstörungen</li><li>• Stenosegradienten bei asymptomatischen Patienten:<ul style="list-style-type: none"><li>- Echo <math>\Delta p_{\max} &gt; 70</math> mmHg</li><li>- Echo <math>\Delta p_{\text{mean}} &gt; 50</math> mmHg</li><li>- HK peak-to-peak <math>&gt; 50</math> mmHg</li></ul></li></ul>	



Indikation zur Operation einer isolierten supravalvulären Aortenstenose sind klinische Beschwerden (Angina pectoris, Dyspnoe oder Synkopen), eine progrediente linksventrikuläre Hypertrophie oder relevante Erregungsrückbildungsstörungen im EKG [11].

Für asymptomatische Patienten werden ein maximaler echokardiographischer Gradient von  $> 70$  mm Hg, ein mittlerer echokardiographischer Gradient von  $> 50$  mm Hg oder ein invasiv gemessener peak-to-peak Gradienten von  $> 50$  (bis 60) mm Hg [1, 3, 14, 16] als Indikation zur Operation angesehen. Einige Zentren akzeptieren auch geringere invasive Gradienten [2, 25]. Bei kombinierten Stenosen ist die Indikation vom Gesamtbefund abzuleiten.

Therapie der Wahl ist die chirurgische Resektion der Stenose mit plastischer Erweiterung der Aorta ascendens. **Medikamentöse** sowie **interventionelle** Behandlungsmaßnahmen sind zur Behandlung der supravalvulären Aortenstenose in der Regel nicht indiziert und bleiben speziellen Indikationen zur Therapie von Komorbiditäten vorbehalten (Angioplastiemaßnahmen zur Therapie von begleitenden Gefäßstenosen; Antihypertensiva;  $\beta$ -Blocker bei QTc-Verlängerungen).

## 7.2 Operative Behandlung

Die chirurgische Therapie der supravalvulären Aortenstenose erfolgt unter Einsatz von Herz-Lungen-Maschine und in kardioplegischem Herzstillstand.

Zur Behandlung der kurzstreckigen (*discrete*) Stenose werden zumeist folgende Verfahren eingesetzt:

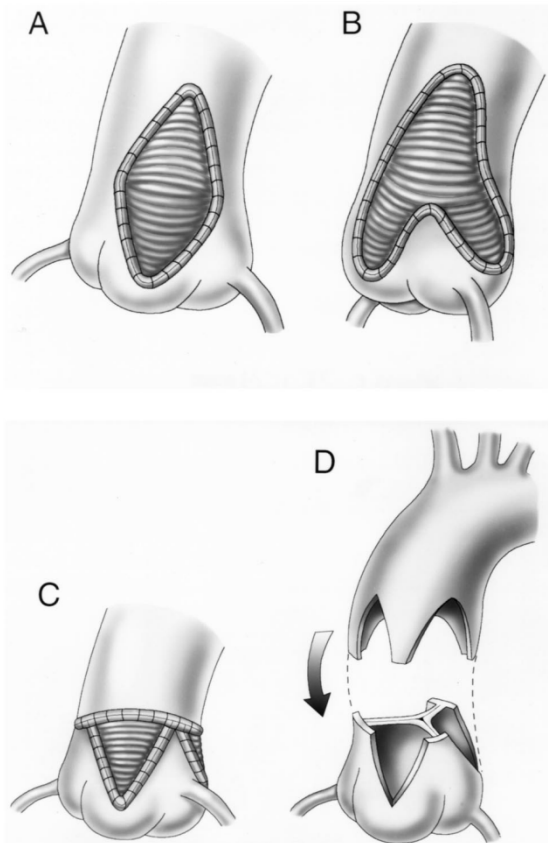


Abbildung 2: OP-Techniken zur Behandlung der kurzstreckigen supravalvulären Aortenstenose.

A: OP nach McGoon: In den noncoronaren Sinus eingenähter rautenförmiger Patch

B: OP nach Doty: ‚Y-Patch‘ mit Erweiterung des nonkoronaren und rechtskoronaren Sinus

C: OP nach Brom: Erweiterung der Aortenwurzel durch 3 separate Flicken in alle Sinus

D: OP nach Myers: Inzision in alle Sinus und Vernähung mit Gegeninzisionen in die Aorta ascendens ohne Verwendung von Flicken

- **Single-Patch-Technik** (McGoon) - die älteste und heutzutage noch in vielen Zentren angewandte Technik. Die Aorta ascendens wird längs in den non-koronaren Sinus eingeschnitten und mit Hilfe eines (*„diamond shaped“*) Patches erweitert. Der Gradient kann in der Regel primär effektiv reduziert werden, allerdings wird die Stenose der restlichen 2 Sinus nicht angegangen. Die Rekonstruktion der Aortenwurzel ist relativ einfach, jedoch nicht symmetrisch [26].
- **Bifurcated-Y-Patch-Technik** (Doty) - die historisch am häufigsten angewandte Technik mit Erweiterung des non-koronaren und rechtskoronaren Sinus mittels eines Y-förmigen (*„pantaloön“*) Patches. Die Resektion der Stenose

und die Rekonstruktion der Aortenwurzel sind im Vergleich zur McGoon-Technik effektiver und symmetrischer, technisch dennoch relativ einfach. Die häufig ausgeprägte Stenose im Bereich des linkskoronaren Sinus wird nicht angegangen [27]. Eine erweiterte Modifikation dieser Technik beinhaltet eine zusätzliche Inzision in den linkskoronaren Sinus [28].

- 3-Patch-Technik (Brom) – alternative, technisch aufwendigere Technik mit Erweiterung aller drei Sinus. Die Aorta wird in der engsten Stelle durchtrennt, die Stenose reseziert. Alle Sinus werden eingeschnitten und mit drei einzelnen Flickern in Tropfenform erweitert. Mit dieser Technik lassen sich eine effektive Beseitigung der Stenose und eine optimale Symmetrie der Aortenwurzel erzielen. Zusätzlich können Stenosen im Bereich der Koronarostien oder der Aortenklappe optimal erreicht werden [29]
- Non-Patch- / Interdigitated-Technik (Myers) – Modifikation der 3-Patch-Technik mit Inzision aller Sinus und Erweiterung der Aorta ascendens **ohne** Benutzung von Flickern. Nach Durchtrennung der Aorta wird die distale Aorta mit drei gegenläufigen Inzisionen mit der Aortenwurzel fingerartig ineinandergreifend anastomosiert (*„autologous slide aortoplasty“*) [30]. Diese Technik erreicht ähnlich wie die 3-Patch-Technik eine sehr effektive und symmetrische Rekonstruktion der Aortenwurzel mit optimalem Wachstumspotential, ist jedoch technisch anspruchsvoll. Sie erscheint eher für kurzstreckige Stenosen mit ausreichender Größe und Länge der restlichen Aorta geeignet. (1, 31)

Bei langstreckiger (*„diffuse“*) Stenosierung der thorakalen Aorta können alle drei Patch-Techniken durch Verlängerung eines oder mehrerer Flickern zur Erweiterung der distalen Aorta ascendens und des Aortenbogens mit Abgängen der Kopfhalsgefäße benutzt werden. Bei komplexer Anatomie können – im Kindesalter als ultima ratio - Gefäßprothesen zum Ersatz bzw. zur Erweiterung der Aorta ascendens und des Aortenbogens zum Einsatz kommen [1, 25, 31]. In älteren chirurgischen Serien wurden auch Bypass-Verbindungen vom linken Ventrikel bzw. der Aorta ascendens zur Aorta descendens verwendet [3].

Bei schweren zentralen Stenosen der Pulmonalarterien und deutlicher Druckbelastung des rechten Ventrikels mit Erhöhung des RV-Drucks (> 2/3

systemarterieller Druck) sollen die erfolgt dieses durch eine Erweiterungsplastik mit Eigenperikardflicken.

### 7.2.1 Behandlungsergebnisse und Risiken

Die chirurgische Therapie der supraavalvulären Aortenstenose führt zu guten Behandlungsergebnissen. Die größeren europäischen und amerikanischen Serien (300 bis 450 Patienten [12, 32]) berichten über eine operative Sterblichkeit (30 Tage Mortalität) der Gesamtgruppe von ca. 5 % in einem Operationszeitraum zwischen 1990 und 2015 bei einem mittleren Alter der Patienten von 2 bis 4 Jahren [12, 32, 33, 34, 35]. Dabei weisen Operationen einer isolierten supraavalvulären Aortenstenose bei Kindern, die älter als 2 Jahre sind, ein geringeres Mortalitätsrisiko (1,6-3%) auf [32, 35, 36]. Perioperative Komplikationen traten bei 9-15 % der Patienten auf [25, 32].

Faktoren, die das operative Risiko erhöhen, sind [1, 25, 36, 37, 38]:

- **Alter < 2 J**
- komplexe Chirurgie am linksventrikulären Ausflusstrakt und der Aorta:
  - langstreckige, tunnelförmige supraavalvuläre Stenose mit Beteiligung des Aortenbogens
  - begleitende Aortenklappenchirurgie
  - begleitende Resektion einer Subaortenstenose
- gleichzeitige OP der Pulmonalarterien bzw. des rechtsventrikulären Ausflusstraktes

Das operative Risiko der kombinierten Eingriffe an Aorta und Pulmonalarterien ist in den meisten Serien deutlich erhöht (Mortalität 20-40% [2, 11, 32]). Gleichzeitig ist die Reoperations- und Reinterventionsrate bei Patienten mit ausgeprägten Pulmonalstenosen mit systemischem oder suprasystemischem rechtsventrikulärem Druck signifikant höher.

Ein wesentlicher Faktor für diese deutlich schlechteren Resultate dürfte das Alter der Patienten bei der Operation sein, da die Patienten mit biventrikulären Ausflusstraktobstruktionen oft früh symptomatisch und therapiepflichtig werden und damit eine schwere Verlaufsform der generalisierten Arteriopathie reflektieren [1, 37, 38].

Re-Operationen: 7- 20% [25, 36, 38, 39] der Patienten, in einzelnen Serien bis über 40% [40], benötigen erneute Operationen im Verlauf mit deutlich höherer Mortalität. Insgesamt zeigen sich keine relevanten Unterschiede zwischen den verwendeten chirurgischen OP-Techniken hinsichtlich operativer Sterblichkeit und Häufigkeit notwendiger Re-Operationen [25, 31, 38, 45]. Einige Zentren berichten aber über eine geringere Mortalität und geringere Reinterventionsraten nach der Brom-OP und deren Modifikationen, bei allerdings kleineren Fallserien und kürzeren Nachbeobachtungszeiten [24, 39].

## 8 Verlauf und Prognose

Die überwiegende Anzahl der Gefäßläsionen bei Patienten mit Williams-Beuren Syndrom benötigt **keine** Behandlung. Die Inzidenz therapiepflichtiger Stenosen liegt bei ca. 20 % und ist bei früher klinischer Manifestation höher [4, 14].

Patienten mit geringgradiger supralvalvulärer Aortenstenose bleiben häufig über lange Zeit beschwerdefrei. Im natürlichen Verlauf kommt es bei geringen Stenosen (mittlerer Doppler-Gradient < 20 mmHg) zumindest im Kindesalter häufig nicht zur Progression. Bei höhergradigen Stenosen (mittlerer Doppler-Gradient > 35 mmHg) ist mit einer weiteren Zunahme im Verlauf zu rechnen [4, 13, 14].

### 8.1 Nachsorge

Bei asymptomatischen Patienten mit geringeren Gradienten ohne aktuelle Operationsindikation erscheinen im Säuglingsalter 3-monatliche, im Klein- und Schulkindesalter jährliche, später 2-jährliche kinder-kardiologische Kontrollen ausreichend [4]. Höhergradige Stenosen erfordern wegen ihrer Tendenz zur weiteren Verschlechterung individuell festzulegende kurzfristige Untersuchungsintervalle.

Aufgrund des Risikos der Entwicklung von Restenosen bzw. anderer behandlungspflichtiger Stenosen des linksventrikulären Ausflusstraktes ist auch nach primär erfolgreicher Operation eine lebenslange kinder-kardiologische bzw. kardiologische Nachbeobachtung erforderlich.

### 8.2 Sport, Belastbarkeit, Reise, Berufswahl

Bei Patienten mit einer geringen ( $\Delta p_{\text{mean}} < 25$  mm Hg bzw.  $\Delta p_{\text{max}} < 40$  mm Hg) oder moderaten ( $\Delta p_{\text{mean}} 25-40$  mm Hg) supralvalvulären Aortenstenose besteht

meist eine normale körperliche Belastbarkeit und es bedarf bei fehlender klinischer Symptomatik und unauffälligem EKG keiner Einschränkungen bezüglich Reisetätigkeiten und Freizeitsport. Eine sportart-spezifische Beratung sollte für alle Patienten erfolgen. Dynamische Sportarten sind statischen Sportarten vorzuziehen [s. LL Sport mit angeborenen Herzfehlern]. Patienten mit geringgradigen Aortenstenosen dürfen am Wettkampfsport teilnehmen. Bei moderater Stenose sollten keine Zeichen einer relevanten Myokardhypertrophie im EKG bestehen. Ferner sollten diese Patienten einen normalen Belastungstest mittels (Spiro-) Ergometrie ohne Hinweise auf Myokardischämie oder Arrhythmien abgeleistet haben.

Kinder und Jugendliche mit hochgradigen supra-avalvulären Aortenstenosen sollten primär operiert werden [s. 7.1]. Leistungs- und Wettkampfsport wird bereits ab einem maximalen Dopplergradienten von 50 mm Hg nicht mehr empfohlen [42, 43]. Patienten mit einer supra-avalvulären Aortenstenose können in ihrer Berufswahl eingeschränkt sein; sie sollen sich daher einer qualifizierten arbeitsmedizinischen Beratung und Begutachtung unterziehen.

### 8.3 Erwachsene mit angeborenen Herzfehlern

Im Erwachsenenalter überwiegen Patienten mit Rezidiven nach vorausgegangenen Operationen einer supra-avalvulären Aortenstenose (~ 2/3 der Fälle [44]) gegenüber neu diagnostizierten Fällen. Die Progression einer nativen Stenose im Erwachsenenalter ist selten. Eine transatlantische Multicenterstudie berichtet über einen Anteil nicht-syndromaler Patienten von 45%, bei denen im Vergleich zu den Patienten mit Williams-Beuren Syndrom häufiger komplexe linksventrikuläre Ausflusstraktstenosen mit höhergradigen supra-avalvulären Aortenstenosen nachweisbar waren [44]. Re-Operationen erfolgten neben Rezidiven der voroperierten supra-avalvulären Stenose überwiegend an der Aortenklappe.

Die Indikation zur (erneuten) chirurgischen Therapie einer supra-avalvulären Aortenstenose besteht bei

- einem mittleren Dopplergradienten von > 50 mmHg **und** klinischer Symptomatik  
(Belastungsdyspnoe, Angina pectoris, Synkope, spontan oder beim Belastungstest)

- einem mittleren Dopplergradienten von  $< 50$  mmHg **und** klinischer Symptomatik **sowie**

- Dysfunktion des linken Ventrikels *oder*
- manifester sekundärer linksventrikulärer Hypertrophie, die nicht durch eine systemarterielle Hypertonie erklärt ist

Darüber hinaus soll bei **asymptomatischen** Patienten die Operation erwogen werden, wenn eine eingeschränkte systolische linksventrikuläre Funktion, eine linksventrikuläre Hypertrophie oder ein pathologischer Belastungstest vorliegen und das Operationsrisiko als gering angesehen wird. [45].

#### 8.4 Schwangerschaft

Maternales Risiko: In Analogie zur valvulären Aortenstenose wird das Risiko für die Schwangere mit einer supralvalvulären Aortenstenose abhängig vom Druckgradienten beurteilt. Dieser kann während der Schwangerschaft durch die Zunahme des Blutvolumens und den Abfall des peripheren Widerstandes ansteigen. Supralvalvuläre Aortenstenosen mit einem mittleren Druckgradienten in der Doppler-Echokardiographie  $< 40$  mm Hg werden in aller Regel gut toleriert [46, 47, 48].

Auch Patientinnen mit einer höhergradigen Aortenstenose (mittlerer Gradienten über den linksventrikulären Ausflusstrakt  $> 40$  mm Hg) können trotz eines hohen maternalen Risikos eine Schwangerschaft tolerieren und asymptomatisch bleiben. Allerdings ist eine engmaschige interdisziplinäre Betreuung notwendig, um mögliche Komplikationen wie Herzinsuffizienz und Arrhythmien zu erkennen und zu behandeln. Bei symptomatischen Patientinnen mit hochgradigen Aortenstenosen besteht ein relevantes Risiko für eine zunehmende kardiale Beeinträchtigung oder sogar ein Versterben der Schwangeren [46, 47].

Bei hochgradigen supralvalvulärer Aortenstenosen oder symptomatischen Patientinnen soll aus mütterlicher Indikation eine Geburt per Schnittentbindung erfolgen [46, 47].

Symptomatischen Patientinnen mit einer hochgradigen supralvalvulären Aortenstenose sowie asymptomatischen Patientinnen mit hochgradiger supralvalvulären Aortenstenose und eingeschränkter linksventrikulärer Funktion oder Koronarbeteiligung sollte generell von einer Schwangerschaft abgeraten werden [46, 47, 49].

Fetales Risiko: Generell sollten sich alle Schwangeren mit einer Aortenstenose zwischen der 18. und 22. SSW einer Screening-Untersuchung zum Ausschluss eines angeborenen Herzfehlers des Feten bei einer/m DEGUM II/III qualifizierten Pränatalmediziner/in unterziehen [46]. Bei höhergradiger Aortenstenose der Schwangeren besteht ein erhöhtes Risiko (betrifft bis zu 25 % der Schwangerschaften) für eine intrauterine Wachstumsverzögerung des Feten mit niedrigem Geburtsgewicht sowie eine vorzeitige Geburt [48].

## 9. Durchführung der Diagnostik und Therapie

Durchführung durch eine Ärztin / einen Arzt für Kinder- und Jugendmedizin mit Schwerpunktbezeichnung Kinderkardiologie bzw. bei Erwachsenen eine/n EMAH-zertifizierte Ärztin / Arzt. Die pränatale Diagnostik und Beratung sollte durch einen DEGUM II/III qualifizierten Pränatalmediziner\*in in Kooperation mit einem/r Kinderkardiologen\*in durchgeführt werden.

Therapeutische Maßnahmen obliegen der Verantwortung einer Ärztin / eines Arztes für Kinder- und Jugendmedizin mit Schwerpunktbezeichnung Kinderkardiologie, eines Herzchirurgen mit Zertifikat „Chirurgie angeborener Herzfehler“ bzw. bei Erwachsenen einer/s EMAH-zertifizierten Ärztin / Arztes.

## Literatur

1. Mitchell MB, Goldberg SP. Supravalvar Aortic Stenosis in Infancy. Semin Thorac Cardiovasc Surg Pediatr Card Surg Ann 2011; 14: 85-91.
2. Brown DW, Armsby C, Fulton DR. Supravalvar aortic stenosis. [www.uptodate.com/contents/supravalvar-aortic-stenosis](http://www.uptodate.com/contents/supravalvar-aortic-stenosis) (last updated July 2017, literature review May 2018).
3. Stamm C, Kreutzer C, Zurakowski D, Nollert G, Friehs I, Mayer JE, Jonas RA, del Nido PJ. Forty-one years of surgical experience with congenital supravalvular aortic stenosis. J Thorac Cardiovasc Surg. 1999; 118: 874–885.



4. Collins II RT. Cardiovascular Disease in Williams Syndrome. *Circulation* 2013; 127: 2125-2134.
5. Merla G, Brunetti-Pierri N, Piccolo P, Micale L, Loviglio MN. Supravalvular Aortic Stenosis. *Elastin arteriopathy Circ Cardiovasc Genet* 2012; 5: 692-696.
6. Pober BR. Williams–Beuren Syndrome. *N Engl J Med* 2010; 362: 239-52.
7. Arora G, Fraser CD, Kearney DL, Vincent JA. Severe supravalvar aortic stenosis in familial homozygous hypercholesterolemia. *Pediatr Cardiol* 2006; 27: 282-285.
8. Carr M, Curtis S, Marek J. Congenital left-sided heart obstruction. *Echo research and practice* 2018;5:2:R23-R36. [www.echorespract.com](http://www.echorespract.com)  
<https://doi.org/10.1530/ERP-18-0016>
9. Russell MW, Chung WK, Kaltman JR, Miller TA. Advances in the Understanding of the Genetic Determinants of Congenital Heart Disease and Their Impact on Clinical Outcomes. *J Am Heart Assoc* 2018; 7: e006906
10. Walton JR, Marten MA, Pober BR. The proceedings of the 15th professional conference on Williams Syndrome. *Am J Med Genet.* 2017; 173A:1159–1171.
11. Pham PP, Moller JH, Hills C, Larson V, Pyles L. Cardiac catheterization and operative outcomes from a multicenter consortium for children with Williams syndrome. *Pediatr Cardiol.* 2009 Jan; 30: 9-14.
12. Padalino MA, Frigo AC, Comisso M, Kostolny M, Omeje I, Schreiber C, Pabst von Ohain J, Cleuziou J, Barron DJ, Meyns B, Hraska V, Maruszewski B, Kozlowski M, Vricella LA, Hibino N, Collica S, Berggren H, Synnergren M, Lazarov S, Kalfa D, Bacha E, Pizarro C, Hazekamp M, Sojak V, Jacobs JP, Nosal M, Fragata J, Cicek S, Sarris GE, Zografos P, Vida VL, Stellin G. Early and late outcomes after surgical repair of congenital supravalvular aortic stenosis: a European Congenital Heart Surgeons Association multicentric study. *Eur J Cardiothorac Surg.* 2017; 52: 789-797.

13. Wessel A, Pankau R, Kececioglu D, Ruschewski W, Bürsch JH. Three decades of followup of aortic and pulmonary vascular lesions in the Williams-Beuren syndrome. *Am J Med Genet* 1994; 52: 297-301.
14. Hickey EJ, Jung G, Williams WG, Manlhiot C, Van Arsdell GS, Caldarone CA, Coles J, McCrindle BW. Congenital supravalvular aortic stenosis: defining surgical and nonsurgical outcomes. *Ann Thorac Surg.* 2008 Dec; 86: 1919-1927.
15. Rose C, Wessel A, Pankau R, Partsch CJ, Bürsch J. Anomalies of the abdominal aorta in Williams-Beuren syndrome – another cause of arterial hypertension. *Eur J Pediatr* 2001; 160: 655–658.
16. Dähnert I, Dittrich S, Sreeram N, Bennink G, Bertram H. Supravalvular aortic stenosis. Guidelines for the Management of Congenital Heart Diseases in Childhood and Adolescence. *Cardiology in the Young* 2016; S3: 62-63.
17. Salaymeh KJ, Banerjee A. Evaluation of arterial stiffness in children with Williams syndrome: Does it play a role in evolving hypertension? *Am Heart J.* 2001 Sep; 142: 549-555.
18. Latham GJ, Ross FJ, Eisses MJ, Richards MJ, Geiduschek JM, Joffe DC. Perioperative morbidity in children with elastin arteriopathy. *Pediatric Anesthesia* 2016; 26: 926–935.
19. Collins II RT, Collins MG, Schmitz ML, Hamrick JT. Peri-procedural risk stratification and management of patients with Williams syndrome. *Cong Heart Dis* 2017; 12: 133-142.
20. Wessel A, Gravenhorst V, Buchhorn R, Gosch A, Partsch CJ, Pankau R. Risk of Sudden Death in the Williams–Beuren Syndrome. *American Journal of Medical Genetics* 2004; 127A: 234–237.

21. Burch TM, McGowan FX Jr, Kussman BD, Powell AJ, DiNardo JA. Congenital supra-avalvular aortic stenosis and sudden death associated with anesthesia: what's the mystery? *Anesth Analg* 2008; 107(6): 1848-1854.
22. Phomakay V, Gosswett JS, Kaplan PB, Swearingen CJ, Collins II RT. Ventricular hypertrophy on electrocardiogram correlates with obstructive lesion severity in Williams syndrome. *Cong Heart Dis* 2015;10:302-309.
23. Collins II RT, Aziz PF, Gleason MM, Kaplan PB, Shah MJ. Abnormalities of cardiac repolarization in Williams syndrome. *Am J Cardiol* 2011;106(7):1029-1033.
24. McCarty HM, Tang X, Swearingen CJ, Collins II RT. Comparison of electrocardiographic QTc duration in patients with supra-avalvular aortic stenosis with versus without Williams syndrome. *Am J Cardiol* 2013;111(10):1501-1504.
25. Mongé MC, Eltayeb OM, Costello JM, Johnson JT, Popescu AR, Rigsby CK, Backer CL. Brom Aortoplasty for Supra-avalvular Aortic Stenosis. *World J Pediatr Congenit Heart Surg.* 2018;9(2):139-146.
26. McGoon, D.C., Mankin, H.T., Vlad, P., and Kirklin, J.W. The surgical treatment of supra-avalvular aortic stenosis. *J Thorac Cardiovasc Surg.* 1961; 41: 125–133
27. Doty, D.B., Polansky, D.B., and Jensen, C.B. Supra-avalvular aortic stenosis: repair by extended aortoplasty. *J Thorac Cardiovasc Surg.* 1977; 74: 362–371
28. Steinberg JB, Delius RE, Behrendt DM. Supra-avalvular aortic stenosis: a modification of extended aortoplasty. *Ann Thorac Surg* 1998; 65: 277-79.
29. Brom, AG. Obstruction of the left ventricular outflow tract. In: Khonsari S (ed.) *Cardiac surgery: safeguards and pitfalls in operative technique.* Lippincott Raven, Rockville, MD; 1988: 276–280.

30. Myers JL, Waldhausen JA, Cyran SE, Gleason MM, Weber HS, Baylen BG. Results of surgical repair of congenital supravalvular aortic stenosis. *J Thorac Cardiovasc Surg.* 1993; 105: 281–287.
31. Scott DJ, Campbell DN, Clarke DR, Goldberg SP, Karlin DR, Mitchell MB. Twenty-Year Surgical Experience With Congenital Supravalvar Aortic Stenosis. *Ann Thorac Surg* 2009; 87: 1501–1508.
32. Hornik, CP, Collins II RT, Jaquiss RDB, Jacobs JP, Jacobs ML, Pasquali SK, Wallace AS, Hill KD. Adverse cardiac events in children with Williams syndrome undergoing cardiovascular surgery: An analysis of the Society of Thoracic Surgeons Congenital Heart Surgery Database. *J Thorac Cardiovasc Surg* 2015; 149: 1516-1522.
33. Aktuelle (05/2018) Abfrage der ECHSA -Datenbank (European Congenital Heart Surgeons Association)
34. Aktuelle (05/2018) Abfrage der STS Congenital-Datenbank (Society of Thoracic Surgeons Congenital Heart Surgery Data Summary 2013-2017)
35. Aktuelle (05/2018) Abfrage der NICOR-Datenbank (National Institute for Cardiovascular Outcomes Research) National Congenital Heart Disease Audit Report 2013-16.
36. Deo, SV, Burkhart, HM, Schaff, HV. Late outcomes for surgical repair of supravalvar aortic stenosis. *Ann Thorac Surg.* 2012; 94: 854–859.
37. Kasnar-Samprec J, Hörer J, Bierwirth H, Prodan Z, Cleuziou J, Eicken A, Lange R, Schreiber C. Pulmonary stenosis is a predictor of unfavorable outcome after surgery for supravalvular aortic stenosis. *Pediatr Cardiol.* 2012; 33: 1131–1137.
38. Kramer P, Absi D, Hetzer R, Photiadis J, Berger F, Alexi-Meskishvili V. Outcome of surgical correction of congenital supravalvular aortic stenosis with two- and three-sinus reconstruction techniques. *Ann Thorac Surg* 2014; 97: 634-640.

39. Fricke, TA, d'Udekem, Y, Brizard, CP, Wheaton, GP, Weintraub, RG, Konstantinov, IE. Surgical repair of supraaortic stenosis in children with Williams syndrome: a 30-year experience. *Ann Thorac Surg.* 2015; 99: 1335–1341.
40. Roemers R, Kluin J, de Heer F, Arrigoni S, Bökenkamp R, van Melle J, Ebels T, Hazekamp M. Surgical Correction of Supraaortic Stenosis: 52 Years' Experience. *World J Pediatr Congenit Heart Surg* 2018; 9: 131-138.
41. Imamura M, Prophan P, Dossey AM, Jaquiss RDB. Reoperation After Supraaortic Stenosis Repair. *Ann Thorac Surg* 2010; 90: 2016–22.
42. Graham TP, Driscoll DJ, Gersony WM, Newburger JW, Rocchini A, Towbin JA Task Force 2: Congenital Heart Disease. 36th Bethesda Conference. Eligibility Recommendations for Competitive Athletes With Cardiovascular Abnormalities. *J Am Coll Cardiol* 2005; 45: 1326-1333.
43. Van Hare G, Ackerman, MJ, Evangelista JK, Kovacs RJ, Myerburg RJ, Shafer KM; Warnes CA, Washington RL. Eligibility and Disqualification Recommendations for Competitive Athletes With Cardiovascular Abnormalities: Task Force 4: Congenital Heart Disease. A Scientific Statement From the American Heart Association and American College of Cardiology. *Circulation* 2015; 13: e281-e291.
44. Greutmann M, Tobler D, Sharma NK, Muhl IV, Mebus S, Kaemmerer H, Schuler PK, Deanfield JE, Beauchesne L, Salehian O, Hoffmann O, Golovatyuk V, Oechslin EN, Silversides CK. Cardiac outcomes in adults with supraaortic stenosis *European Heart Journal* 2012; 33: 2442–2450.
45. Baumgartner H, Bonhoeffer P, De Groot NMS, de Haan F, Deanfield JE, Galie N, Gatzoulis MA, Gohlke-Baerwolf C, Kaemmerer H, Kilner P, Meijboom F, Mulder BJM, Oechslin E, Oliver JM, Serraf A, Szatmari A Thaulow E, Vouhe PR, Walma E.  
The Task Force on the Management of Grown-up Congenital Heart Disease of

the European Society of Cardiology (ESC). ESC Guidelines for the management of grown-up congenital heart disease. Eur Heart J 2010; 31: 2915–2957.

46. Cannobio MM, Warnes CA, Aboulhosn J, Conolly HM, Khanna A, Koos BJ, Mital S, Rose C, Silversides C, Stout K. Management of Pregnancy in Patients With Complex Congenital Heart Disease. A Scientific Statement for Healthcare Professionals From the American Heart Association. Circulation 2017; 135: e50-e87.
47. Greutmann M, Pieper PG. Pregnancy in women with congenital heart disease. European Heart Journal 2015; 36: 2491–2499.
48. Regitz-Zagrozek V, Blomstrom Lundqvist C, Borghi C, Cifkova R, Ferreira R, Foidart JM, Gibbs, JSR, Gohlke-Baerwolf C, Goronek, B, Lung B, Kirby M, Maas AHEM, Morais J, Nihoyannopoulos P, Pieper PG, Presbitero P, Roos-Hesselink JW, Schaufelberger M, Seeland U, Torraca L. ESC Guidelines on the management of cardiovascular diseases during pregnancy. The Task Force on the Management of Cardiovascular Diseases during Pregnancy of the European Society of Cardiology (ESC). European Heart Journal 2011; 32: 3147–3197.
49. Warnes CA, Williams RG, Bashore TM, Child JS, Connolly HM, Dearani JA, del Nido P, Fasules JW, Graham TP Jr, Hijazi ZM, Hunt SA, King ME, Landzberg MJ, Miner PD, Radford MJ, Walsh EP, Webb GD. ACC/AHA 2008 Guidelines for the Management of Adults with Congenital Heart Disease: a report of the American College of Cardiology/American Heart Association Task Force on Practice Guidelines (writing committee to develop guidelines on the management of adults with congenital heart disease). Circulation 2008; 118: e714-833.

**Erstveröffentlichung: 07/1996**

**Überarbeitung von: 08/2018**

**Nächste Überprüfung geplant: 08/2023**

Die AWMF erfasst und publiziert die Leitlinien der Fachgesellschaften mit größtmöglicher Sorgfalt - dennoch kann die AWMF für die Richtigkeit des Inhalts keine Verantwortung übernehmen. **Insbesondere bei Dosierungsangaben sind stets die Angaben der Hersteller zu beachten!**