

publiziert bei:	 AWMF online Das Portal der wissenschaftlichen Medizin		
-----------------	---	--	--

AWMF-Register Nr.	022/027	Klasse:	S2k
-------------------	---------	---------	-----

Differentialdiagnose der erworbenen und hereditären Neuropathien im Kindes- und Jugendalter

Kurzfassung

S2k-Leitlinie

der

Gesellschaft für Neuropädiatrie (GNP)

und

Deutschen Gesellschaft für Kinder- und Jugendmedizin (DGKJ)

Deutschen Gesellschaft für Neurologie (DGN)

Deutschen Gesellschaft für Humangenetik (GfH)

Deutschen Gesellschaft für Klinische Neurophysiologie (DGKN)

Deutschen Gesellschaft für Neuropathologie und Neuroanatomie (DGNN)

Gesellschaft für Pädiatrische Radiologie (GPR)

Österreichischen Gesellschaft für Kinder- und Jugendmedizin (ÖGKJ)

Schweizerischen Gesellschaft für Neuropädiatrie (SGNP)

Schweizerischen Gesellschaft für Pädiatrie (SGP)

Version 2.0

Leitlinienbeauftragte der GNP: Prof. Dr. Regina Trollmann, Erlangen

Federführender Autor: Prof. Dr. Rudolf Korinthenberg, Freiburg

Herausgebende

Gesellschaft für Neuropädiatrie e.V. (GNP)

c/o Andreas Sprinz (Schriftführer)

Haubensteigweg 19

87439 Kempten/Allgäu Deutschland

Fon +49 831 960761-77, Fax +49 831 960761-97

Mail: info@gesellschaft-fuer-neuropaedatrie.org

Internet: www.gesellschaft-fuer-neuropaedatrie.org

Die Langfassung findet sich unter:

Korinthenberg R. et al. für die Gesellschaft für Neuropädiatrie, Differentialdiagnose der erworbenen und hereditären Neuropathien im Kindes- und Jugendalter, Version 2.0, Verfügbar unter: <https://www.awmf.org/leitlinien/detail/II/022-027.html>

Zusammensetzung der Leitliniengruppe

Tabelle 1: Mitglieder der Leitliniengruppe

Prof. Rudolf Korinthenberg	Gesellschaft für Neuropädiatrie
Prof. Sabine Rudnik-Schöneborn	Gesellschaft für Humangenetik
Prof. Wolfgang Müller-Felber	Deutsche Gesellschaft für Klinische Neurophysiologie
Prof. Benedikt Schoser	Deutsche Gesellschaft für Neurologie
Prof. Regina Trollmann	Deutsche Gesellschaft für Kinder- und Jugendmedizin
PD Dr. Markus Blankenburg	Gesellschaft für Neuropädiatrie
Prof. Joachim Weis	Deutsche Gesellschaft für Neuropathologie und Neuroanatomie
Dr. Nina Lochbuehler	Gesellschaft für Pädiatrische Radiologie
Dr. Gabriele Hahn	Gesellschaft für Pädiatrische Radiologie
Prof. Barbara Plecko	Österreichische Gesellschaft für Kinder- und Jugendmedizin
PD Dr. Georg Stettner	Schweizerische Gesellschaft für Neuropädiatrie und Schweizerische Gesellschaft für Pädiatrie

Informationen zu dieser Leitlinie

Zielsetzung und Fragestellung

Die Leitlinie soll dem adressierten Personenkreis eine Orientierung zu den Erkrankungen der peripheren Nerven mit Auftreten im Kindes- und Jugendalter geben. Ziel der Leitlinie ist eine begründete und ökonomische Diagnostik und Differentialdiagnostik. Bezüglich extrem seltener Ursachen und dem breiten Spektrum von Neuropathien im Rahmen neurodegenerativer und neurometabolischer Erkrankungen wird zusätzlich auf die Literatur verwiesen.

Versorgungsbereich

Spezialisierte, ambulante und stationäre fachärztliche Versorgung

Patient*innenzielgruppe

Kinder und Jugendliche, bei denen (der Verdacht auf) eine Erkrankung peripherer Nerven besteht

Adressaten

Neuropädiater, Neurologen und Klinische Neurophysiologen, die in eigener Behandlungsverantwortung oder konsiliarisch mit der Untersuchung von Kindern befasst sind, Genetische Beratungsstellen, Pädiatrische (Neuro-)Radiologen, Neuropathologen, Pädiatrische Stoffwechselspezialisten

...und zur Information für: Orthopäden, Physiotherapeuten, Rehabilitationsmediziner.

Methodische Grundlagen

Die Methodik zur Erstellung dieser Leitlinie richtet sich nach dem AWMF-Regelwerk (Version 1.1 vom 27.02.2013). Zu Details bzgl. Recherche und strukturierter Konsensfindung wird auf die Langfassung verwiesen.

Tabelle 2: Festlegung des Empfehlungsgrades

Beschreibung	Ausdrucksweise	Symbol (fakultativ)
Starke Empfehlung	Soll /Soll nicht	↑↑ / ↓↓
Empfehlung	Sollte /sollte nicht	↑ / ↓
Empfehlung offen	Kann erwogen/verzichtet werden	↔

Tabelle 3: Feststellung der Konsensstärke

Klassifikation der Konsensusstärke	
Starker Konsens	> 95% der Stimmberechtigten
Konsens	>75-95% der Stimmberechtigten
Mehrheitliche Zustimmung	>50-75% der Stimmberechtigten
Keine mehrheitliche Zustimmung	<50% der Stimmberechtigten

Gültigkeitsdauer und Aktualisierungsverfahren

Die Leitlinie ist ab 01.08.2021 bis zur nächsten Aktualisierung gültig, die Gültigkeitsdauer wird auf 5 Jahre geschätzt. Kommentare und Hinweise für den Aktualisierungsprozess sind ausdrücklich erwünscht und können an das Leitliniensekretariat gesendet werden.

Leitlinientext

Definition und Klassifikation

Neuropathien sind Erkrankungen der peripheren Nerven und der Hirnnerven. Deren anatomische und funktionstragende Strukturen umfassen die Axone und Myelinscheiden, das endo-, peri- und epineurale Bindegewebe und die Vasa nervorum. Hereditäre, traumatische, raumfordernde, entzündliche, vaskuläre und metabolische Ursachen können zu einer Schädigung dieser Strukturen führen. Sie können viele Nerven betreffen (Polyneuropathie) oder sich nur an einzelnen Nerven manifestieren (Mononeuropathie, Mononeuropathia multiplex). Eine Übersicht findet sich in Tabelle 4.

Tabelle 4: Übersicht der Neuropathien im Kindes- und Jugendalter

Hereditäre Neuropathien	Erworbene Neuropathien
<ul style="list-style-type: none"> • Hereditäre motorisch-sensible Neuropathien (HMSN)/Charcot-Marie-Tooth (CMT)-Neuropathien <ul style="list-style-type: none"> ○ CMT1 (demyelinisierend, AD) ○ CMT2 (axonal, AD oder AR) ○ Intermediäre CMT (AD oder AR) ○ CMT4 (demyelinisierend, AR) ○ CMTX (demyelinisierend, axonal, XD, XR) • Hereditäre sensible und autonome Neuropathien (HSAN) <ul style="list-style-type: none"> ○ HSAN1(AD) ○ HSAN2-8 (AR) • Hereditäre motorische Neuropathien (HMN) <ul style="list-style-type: none"> ○ HMN (AD) ○ DSMA (AR) ○ DSMAX (XD) • Episodische Neuropathien <ul style="list-style-type: none"> ○ HNPP (AD) ○ HNA (AD) • Syndromale Neuropathien • Neuropathien im Rahmen von neurometabolischen Erkrankungen • Neuropathien im Rahmen von neurodegenerativen Erkrankungen 	<ul style="list-style-type: none"> • Polyneuropathien <ul style="list-style-type: none"> ○ Entzündlich (infektiös, post-infektiös (GBS, CIDP), vaskulitisch) ○ Toxisch (Medikamente, Metalle) ○ Metabolisch-malnutritiv (Urämie, Diabetes, Dysproteinämie, Vit.-Mangel, Hypervitaminosen) ○ Paraneoplastisch ○ Critical-illness Neuropathie ○ Small-fiber Neuropathie • Mononeuritis multiplex <ul style="list-style-type: none"> ○ Entzündlich • Mononeuropathien <ul style="list-style-type: none"> ○ Entzündlich ○ Traumatisch ○ Nerven-Tumoren ○ Engpass-Syndrome • Neuralgische Schulteramyotrophie, Plexopathien <ul style="list-style-type: none"> ○ Traumatisch ○ Entzündlich

DSMA= Distale Spinale Muskelatrophie, HNPP= Hereditäre Neuropathie mit Neigung zu Drucklähmungen, HNA= Hereditäre Neuralgische Amyotrophie, AD=autosomal-dominant, AR=autosomal-rezessiv, XD=X-chromosomal-dominant, XR=X-chromosomal rezessiv

Epidemiologie, Ätiologie und Pathologie

Nervenverletzungen kommen durch scharfe oder stumpfe mechanische Einwirkungen oder Zerrung zustande. Eine Leitungsstörung ohne Durchtrennung des Axons bezeichnet man als

Neurapraxie, die Erholung erfolgt hier relativ rasch. Von einer *Axonotmesis* spricht man bei einer Durchtrennung des Axons, nicht jedoch der begleitenden Strukturen. Hier ist eine Erholung durch Aussprossung des proximalen Axonstumpfes zu erwarten. Bei der *Neurotmesis* ist die Kontinuität des ganzen Nerven durchtrennt, hieraus resultiert häufig ein Narbennerv, eine spontane Reinnervation ist dabei nicht zu erwarten (Papazian et al 2000).

Akute para- und postinfektiöse Neuritiden finden sich in erster Linie als klassische periphere Fazialisparese („idiopathisch“ oder infektiös: Borrelien, VZV) und in generalisierter Form als Guillain-Barré Syndrom (GBS). Pathogenetisch werden sie durch direkte Erregerinvasion mit entzündlichen Infiltraten in Nerven und Spinalganglien (Herpes zoster, Herpes simplex, lepromatöse und tuberkuloide Form der Lepra, verschiedene Parasitosen), vaskulitische Veränderungen (Borreliose, frühsymptomatische HIV-Infektion) oder Demyelinisierung (Guillain-Barré Syndrom, Diphtherie) verursacht.

Nicht-genetisch bedingte metabolische Polyneuropathien kommen im Kindes- und Jugendalter v. a. bei der chronischen Niereninsuffizienz und beim Diabetes mellitus vor (Blankenburg et al 2012, Louraki et al 2012). Vitaminmangel-Neuropathien resultieren aus Fehlernährung, Resorptionsstörungen und parenteraler Ernährung durch Mangel des Vitamin-B-Komplexes (B₁, -2, -6, -12) und von Vitamin E (Royden Jones Jr et al 2003). Die Ursache der *critical-illness-neuropathy*, die gelegentlich bei intensivmedizinisch behandelten Patienten auftritt, ist nicht geklärt (Williams et al 2007).

Toxische Neuropathien werden durch Medikamente, Schwermetalle, organische Lösungsmittel und organische Phosphorsäureester verursacht (Royden Jones Jr et al 2003, Gilchrist 2012). Die Pathophysiologie ist in aller Regel die einer axonalen Schädigung mit unterschiedlichen zellulären Angriffspunkten (Royden Jones Jr et al 2003, Gilchrist 2012).

Begleitneuropathien bei Kollagenosen oder Vaskulitiden sind im Kindes- und Jugendalter extrem selten. Die im Rahmen entzündlicher Systemkrankheiten überwiegend unter dem Bild einer Mononeuropathia multiplex auftretenden Neuropathien sind pathologisch durch segmentale perivaskuläre Infiltrate und axonale Läsionen charakterisiert.

Die **nicht-syndromalen hereditären Neuropathien** sind klinisch, genetisch, pathologisch und elektrophysiologisch heterogen. Heute werden diese Neuropathien der OMIM-Systematik folgend nach genetischen Ursachen und im Rückgriff auf die Namen der Erstbeschreiber als **Charcot-Marie-Tooth (CMT)-Neuropathien** klassifiziert. Unter neuropathologischen Gesichtspunkten werden dabei Krankheiten mit primärer Schädigung des Axons von solchen mit primären Veränderungen der Myelinscheide unterschieden.

Neben diesen isolierten motorisch-sensiblen Neuropathien finden sich Funktionsstörungen der peripheren Nerven auch gelegentlich als Begleit-, seltener als Leitbefund bei **komplexen neurometabolischen und neurodegenerativen Erkrankungen** mit meist vordergründig zentralnervöser Symptomatik (Yiu und Ryan 2012 a, b, Rossor et al. 2017). Bei diesen Erkrankungen können teilweise krankheitsspezifische biochemische oder histopathologische Befunde erhoben werden.

Die diagnostischen Grundlagen

Anamnese und klinischer Befund

Empfehlung 1: Bei Verdacht auf eine Neuropathie soll zunächst eine detaillierte Anamnese inklusive Familienanamnese erhoben werden, die neben Vorerkrankungen in der Familie insbesondere bestehende oder vorausgehende Infektionen und Toxinbelastungen erfassen soll.

Stärke des Konsenses: starker Konsens (10/10)

Kommentar: Die Anamnese umfasst den Symptombeginn- und verlauf, die Exposition gegenüber möglichen ursächlichen Faktoren und die Familienanamnese (siehe auch unten).

Empfehlung 2: Eine klinische Untersuchung soll die Prüfung der Trophik von Haut und Muskulatur, des Kraft- bzw. Paresegrades, des Reflexstatus und der Sensibilität einschließen.

Stärke des Konsenses: starker Konsens (10/10)

Kommentar: Klinisch manifestieren sich periphere Neuropathien meist mit Muskelschwäche, Verlust der Muskeleigenreflexe und Muskelatrophie. Fußfehlstellungen und andere Kontrakturen resultieren aus der muskulären Imbalance. Sensibilitätsstörungen können hinzutreten, wobei die Funktion der großen sensiblen Fasern (Berührung, Tiefensensibilität) meist mehr betroffen ist als die der kleinen (Schmerz, Temperatur). Gegebenenfalls kann eine sensible Ataxie auftreten. Vegetative Funktionsstörungen im Bereich der Haut (Kälte, Hypohidrose, Hyperhidrose), aber auch autonome Regulationsstörungen durch Beeinträchtigung von vegetativen Steuerfunktionen (z.B. Blasenentleerungsstörungen) können hinzutreten.

Erweiterte Diagnostik

Empfehlung 3: Die Indikation für die nachfolgende Diagnostik (Elektrophysiologie, Bildgebung, Liquordiagnostik, Biochemie/Labor, Toxikologie, Molekulargenetik, Biopsie) soll in Abhängigkeit von Anamnese und klinischem Befund gestellt werden.

Stärke des Konsenses: starker Konsens (10/10)

Elektrophysiologische Diagnostik

Die klinische Neurophysiologie nimmt eine zentrale Stellung in der Diagnostik von Neuropathien ein (Swoboda et al 2003). Wesentliche Fragestellungen bei Verdacht auf Neuropathien sind:

- Nachweis oder Ausschluss einer Schädigung des peripheren Nerven
- Definition der betroffenen Strukturen (motorische, sensible oder sensomotorische Neuropathie)
- Erfassung des Pathomechanismus (axonale, demyelinisierende oder gemischte Schädigung)
- Hinweise auf floride Denervation oder auf Reinnervation
- Hinweise auf eine zusätzliche Beteiligung zentralnervöser Strukturen

Ganz wesentlich ist, dass mit diesen Methoden diagnostische Hinweise erhoben werden sollen, die über die klinischen Befunde hinausgehen. Um dem Patienten unnötige Belastungen zu ersparen, müssen deshalb klinische Untersuchung und elektrophysiologische Diagnostik Hand in Hand gehen, der Untersucher muss über entsprechende Erfahrung verfügen (Pitt 2011, Pitt 2012). Die elektrophysiologischen Untersuchungen, insbesondere die Elektromyographie mit Nadeln, sind als invasive Verfahren zu bewerten. Es wird vorausgesetzt, dass der Untersucher/die Untersucherin nicht nur Erfahrung mit den altersspezifischen Normalbefunden, sondern auch mit der geeigneten Untersuchungstechnik und psychologischen Führung von jungen Patienten hat.

Empfehlung 4: Die elektrophysiologische Diagnostik soll motorische und sensible Neurographien umfassen. Der Umfang der Untersuchungen sollte sich an der konkreten Fragestellung und der Belastbarkeit des Patienten orientieren.

Stärke des Konsenses: starker Konsens (10/10)

Kommentar: Die **motorische Neurographie** dient vor allem der Festlegung des zugrundeliegenden Pathomechanismus, nämlich primär demyelinisierende oder primär axonale Neuropathien (Tabelle 5). Bei einem Teil der Neuropathien ist allerdings eine eindeutige Unterscheidung nicht möglich (gemischte Formen, Intermediärformen). Bei Verdacht auf eine Kompression oder sonstige umschriebene Läsion eines Nerven kann versucht werden, durch Stimulation des Nerven in mehreren Etagen die Läsion zu lokalisieren (Latenz- oder Amplitudensprung, Verlangsamung der Nervenleitgeschwindigkeit im betroffenen Abschnitt, Verlängerung der distalmotorischen Latenz). Die Mehrzahl der Neuropathien im Kindesalter zeigt deutliche Auffälligkeiten in der **sensiblen Neurographie** mit einer Amplitudenminderung der sensiblen Nervenaktionspotentiale (SNAP) und eventuell einer Verlangsamung der Nervenleitgeschwindigkeit. Eine normale sensible Neurographie sollte bei einer rein motorischen Symptomatik an eine dHMN oder DSMA denken lassen.

Empfehlung 5: Elektromyographien sollten durchgeführt werden, wenn zum Nachweis einer akuten oder chronischen axonalen Neuropathie nach Denervierungszeichen zu suchen ist, oder wenn begleitend oder differentialdiagnostisch der Verdacht auf eine begleitende Myopathie besteht.

Stärke des Konsensus: starker Konsens (10/10)

Kommentar: Im Rahmen der Neuropathie-Diagnostik ist ein EMG ggfs. zur Aufdeckung axonaler Läsionen indiziert, z.B. beim akuten axonalen Guillain-Barré Syndrom, bei CMT mit normaler NLG und in der differentialdiagnostischen Abgrenzung zur distalen spinalen Muskelatrophie oder Myopathien (Tabelle 5). Beurteilt werden pathologische Spontanaktivität (positive scharfe Wellen, Fibrillationen), das Entladungs- und Rekrutierungsmuster motorischer Einheiten und die Konfiguration der Potentiale motorischer Einheiten (PME). Eine sinnvolle Indikation besteht auch dann, wenn es um die Frage der Reinnervation insbesondere bei traumatischer Neuropathie geht (Papazian et al 2000).

Empfehlung 6: Bei Verdacht auf eine Systemerkrankung mit Beteiligung sowohl des peripheren als auch des zentralen Nervensystems sollten visuell und/oder akustisch evozierte Potentiale untersucht werden.

Stärke des Konsensus: starker Konsens (10/10)

Kommentar: Die Untersuchung der visuell und akustisch evozierten Potentiale erlaubt eine Funktionsbeurteilung der spezifischen zentralen Sinnesbahnen. Die Ableitung somatosenso-

risch evozierter Potentiale (SEP) gelingt hingegen aufgrund der peripheren Schädigung häufig nicht oder führt diagnostisch nicht weiter (obwohl ein zentraler Summationseffekt bisweilen die Ableitung von SEPs zumindest bei sehr hoher Mittelungszahl erlaubt).

Tabelle 5: Elektrophysiologische Kriterien in der motorischen Neurographie für eine demyelinisierende bzw. axonale Schädigung peripherer Nerven

Einteilung	Motorische Neurographie	EMG
Demyelinisierung	Verlangsamte NLG, verlängerte distalmotorische Latenz, verzögerte oder ausgefallene F-Wellen (bei proximaler Demyel.), abnorme Dispersion des MAP und partieller Leitungsblock (erworbene multifokale Demyel., z.B. CIDP)	Ohne begleitende axonale Schädigung normal
Axonale Schädigung	Amplitudengemindert MSAP (kann aber auch auf Muskelatrophie/Myopathie beruhen!)	Floride Denervierung: Fibrillationspotentiale, positive scharfe Wellen, gelichtetes Interferenzmuster Chronische Denervierung mit Reinnervation: Abnorm amplitudenhohe und polyphasische Potentiale, gelichtetes Interferenzmuster

NLG= Nerven-Leitgeschwindigkeit, MSAP = Muskelsummenaktionspotential

Sensible und vegetative Funktionsdiagnostik

Empfehlung 7: Bei V. a. eine isolierte small-fiber-Neuropathie kann eine Quantitative Sensorische Testung durchgeführt werden.

Stärke des Konsenses: Konsens (8/10)

Kommentar: Neuropathien der dünn- bzw. nicht-myelinisierten (A δ - und C-) Fasern für die Schmerz- und Temperaturwahrnehmung (small fiber Neuropathie) treten auch im Kindes- und Jugendalter auf, werden aufgrund ihrer verdeckten und uncharakteristischen klinischen Symptomatik mit Schmerzen, Fatigue und Übelkeit aber häufig nicht bzw. sehr spät erkannt. Autoimmunerkrankungen, der M. Fabry oder hereditäre sensible Neuropathien sind als Ursache bekannt (Oaklander und Nolano 2019). Während die sensible Neurographie diagnostisch nicht weiterhilft, kann eine Funktionsstörung mit der Quantitativen Sensorischen Testung (QST) erfasst werden. Die QST ist bei Kindern ab dem Alter von 6 Jahren validiert, steht aber zur Zeit vor allem in Schmerzkliniken zur Verfügung (Blankenburg 2012). Die Objektivierung einer small-fiber-Neuropathie erfordert aber letztendlich die Untersuchung einer Hautbiopsie (Oaklander und Nolano 2019) (siehe auch Neuropathologie).

Empfehlung 8: Bei V. a. eine autonome Neuropathie können autonome Funktionstestungen (z.B. Untersuchung der Herzfrequenzvariabilität oder der sympathischen Hautantwort, Kipp-tischuntersuchung) durchgeführt werden.

Stärke des Konsenses: starker Konsens (10/10)

Kommentar: Eine Untersuchung des autonomen vegetativen Nervensystems ist zum Beispiel beim schweren GBS und bei hereditären autonomen Neuropathien indiziert, um das Risiko von Herzrhythmusstörungen bzw. eines plötzlichen Herzstillstandes abschätzen zu können. Die Untersuchung ist z.B. über die (kinder-)kardiologischen Abteilungen verfügbar (Samadi et al. 2013).

Bildgebende Diagnostik, Ultraschall und MRT

Die klinische neurologische Untersuchung kann durch bildgebende Verfahren sinnvoll ergänzt werden.

Empfehlung 9: Bei fokalen oder regionalen Neuropathien ohne sichere ätiologische Erklärung soll mittels Bildgebung (Ultraschall, MRT) nach einer eventuell behandlungsrelevanten Läsion gesucht werden (Nerventumor, Kompression des Nervens, fokale Entzündung).

Stärke des Konsenses: starker Konsens (10/10)

Kommentar: Die Aufdeckung einer ursächlichen Raumforderung oder Einklemmung ermöglicht gegebenenfalls eine entlastende Operation.

Empfehlung 10: Bei Polyneuropathien und diffusen Neuropathien soll eine Bildgebung mit MRT oder Ultraschall durchgeführt werden, wenn der klinisch-elektrophysiologische Befund keine sichere Aussage erlaubt und das Vorliegen einer intraspinalen oder radikulären Raumforderung oder eines Diskusprolaps ausgeschlossen werden muss.

Stärke des Konsenses: starker Konsens (10/10)

Empfehlung 11: Eine Bildgebung mittels spinalem MRT oder Ultraschall proximaler Nerven kann auch durchgeführt werden, um bei ansonsten noch unsicherer Befundlage Hinweise auf typische Befunde entzündlicher Erkrankungen zu gewinnen (GBS, CIDP).

Stärke des Konsenses: starker Konsens (10/10)

Kommentar: Bei Guillain-Barré Syndrom, CIDP und anderen entzündlichen Radikulopathien finden sich im **spinalen MRT** häufig eine Verdickung und Kontrastmittel-Enhancement der spinalen und kranialen Nervenwurzeln (Mulkey et al. 2010, Yikilmaz et al. 2010, Zuccoli et al. 2011). Sehr interessant ist die Untersuchung bei umschriebenen, aber auch diffusen Läsionen und Erkrankungen der Plexus und peripheren Nerven mittels hochauflösender **Nerven-MRT** oder **-Sonographie** (Pham et al 2014, Grimm et al. 2016, Berciano et al. 2017). Wie die elektrophysiologische Untersuchung setzt die sonographische Untersuchung der peripheren, auch proximalen Nerven und Hirnnerven allerdings beträchtliche Erfahrung voraus, so dass die Verbreitung in der klinischen Praxis noch gering und eine generelle Empfehlung in einer Leitlinie verfrüht sein dürfte.

Labor- und sonstige paraklinische Diagnostik

Laborchemische Parameter (Tabelle 6) lassen Rückschlüsse auf sekundäre Neuropathien bei internistischen Grundkrankheiten (Leber, Niere, Diabetes, Kollagenosen) zu. Bei Hinweisen auf Vitaminmangelkrankheiten sind entsprechende Analysen zu veranlassen, ebenso bei Verdacht auf neurometabolische Erkrankungen.

Tabelle 6: Mögliche Labordiagnostik bei klinischen und elektrophysiologischen Verdachtsdiagnosen

Störung	Labordiagnostik
Infektiöse Neuropathie	Serologie und ggfs. Abstriche, <i>Borrelia burgdorferi</i> , VZV etc.
Entzündliche Systemerkrankungen	BSG, CRP, ANA, Doppelstrang DNS, C3 Komplement, ACE, Lysozym, Immunelektrophorese, Kryoglobuline
GBS, CIDP	Liquoreiweiß, Liquorzellzahl, Erreger-Serologie (CMV, <i>Mycopl. Pneumoniae</i> , <i>Campylobacter jejuni</i>), Gangliosid-Antikörper (selten positiv), Antikörper gegen paranodale Proteine (Neurofascin etc.)
M. Refsum und andere Peroxisomopathien	Phytansäure, VLCFA im Serum
Bassen-Kornzweig-Syndrom	Elektrophorese, Lipidelektrophorese, Vitamin E
Primäre Vitamin E Resorptionsstörung	Vitamin E
Sekundäre Vitaminresorptionsstörung	Vit D (Ca, P, AP, Parathormon), Vit E, Vit K (INR, Quick-Wert), Folsäure, Vit B12 (mit Holotranscobalamin und Methylmalonsäure), Thiamin, Riboflavin. Vitamin B6 (Überdosierung?)
CDG-Syndrom	Isoelektrische Transferrin-Fokussierung
Metachromatische Leukodystrophie und M. Krabbe	Liquoreiweiß, lysosomale Enzyme
Mitochondriopathie	Laktat in Plasma und Liquor, evtl. Muskelbiopsie für biochemische Analysen

Neuropathologische Diagnostik

Empfehlung 12: Eine Nervenbiopsie soll dann durchgeführt werden, wenn bei hinreichend schwerer oder progredienter Polyneuropathie die Diagnose mit weniger invasiven Mitteln nicht gestellt werden kann und sich aus der Diagnose eine Behandlungskonsequenz ergibt. Dies ist hauptsächlich der Fall bei Verdacht auf eine Vaskulitis.

Stärke des Konsenses: starker Konsens (10/10)

Kommentar: Die Indikation zu einer **Nervenbiopsie** ist streng zu stellen. Sie ist vor allem dann bedeutsam, wenn differenzialdiagnostisch behandelbare nichterbliche Neuropathien in Betracht kommen. Dazu zählen Entzündungen wie die Vaskulitis und die Perineuritis sowie atypische Fälle von Neuritiden (chronisch-inflammatorische demyelinisierende oder axonale Neuropathie, CIDP beziehungsweise CIAP), der Befall der Nerven durch ein Lymphom und die Amyloid-Neuropathie (Eggermann et al. 2018; Katona und Weis 2017). Histologische Untersuchungen erfolgen in der Regel am sensiblen N. suralis und erfordern einen nicht gequetschten Nervenabschnitt. Davon wird ein Teil in Formalin (Paraffinhistologie einschl. Kongorot- bzw. Thioflavin-Färbung und Immunhistochemie), der andere in Glutaraldehyd fixiert (Kunstharzeinbettung für Semidünnschnitte/Toluidinblau-Färbung und ggf. Elektronenmikroskopie) (Weis et al. 2012). Nervenbiopsien sollten nur in ausgewiesenen Zentren durchgeführt und bearbeitet werden, die Gewinnung von brauchbarem Material bei Säuglingen ist anspruchsvoll und erfordert einen erfahrenen Chirurgen (Weis et al. 2017).

Bei Verdacht auf eine (erbliche) sensorische Neuropathie bzw. eine small fiber Neuropathie (SFN) ist die **Haut-Stanzbiopsie** mit Darstellung der epidermalen und dermalen Nervenfasern mittels Protein Gene Product 9.5- (PGP9.5-) Immunhistochemie ein wenig invasives Verfahren zur Etablierung der Diagnose, erfordert aber Expertise und Normwerte für die zu beurteilende Altersgruppe (Oaklander und Nolano, 2019).

Genetische Diagnostik

Empfehlung 13: Bei Verdacht auf eine hereditäre Neuropathie soll eine molekulargenetische Diagnostik veranlasst werden, die in Abhängigkeit vom klinischen Bild und dem Familienbefund verschiedene Methoden einschließt.

Stärke des Konsensus: starker Konsens (10/10)

Mehr als 100 Gene sind für CMT-Neuropathien als ursächlich beschrieben worden (Stand Juli 2020). In Abhängigkeit von der Fragestellung wird der diagnostische Algorithmus bestimmt. Ist in der Familie eine bestimmte Mutation bekannt, kann diese zur Diagnostik gezielt mittels MLPA oder Sanger-Sequenzierung überprüft werden. Bei Verdacht auf eine CMT-Neuropathie ohne bekannte Mutation sollte als erster diagnostischer Schritt die Kopienzahl des PMP22-Gens (meist mittels MLPA) bestimmt werden, insbesondere bei demyelinisierenden Polyneuropathien. Falls unauffällig, erfolgt im Anschluss heutzutage meist eine massiv-parallele Sequenzierung (Next Generation Sequencing=NGS), die kostengünstig und schnell eine umfangreiche Analyse vieler Gene ermöglicht.

Bei der genetischen Diagnostik findet in Deutschland seit 2010 das **Gendiagnostikgesetz** (GenDG) Anwendung, welches besondere Anforderungen an die Aufklärung und Einwilligung von Patienten stellt. Während eine diagnostische Untersuchung bei einer bestehenden Symptomatik durch jeden Arzt veranlasst werden darf, ist eine prädiktive genetische Untersuchung von gesunden Risikopersonen oder Anlageträgern obligat mit einer genetischen Beratung zu verbinden und darf nur durch Ärzte vorgenommen werden, die sich für genetische Beratungen qualifiziert haben.

Bei einer genetischen Beratung muss im Vorfeld einer molekularen Analyse auch über mögliche Zusatzbefunde der genomweiten Diagnostik, die ganz andere Fragestellungen wie z. B. erbliche Krebsrisiken oder Risiken für andere neurologische Erkrankungen betreffen, aufgeklärt werden.

Differenzialdiagnose der erworbenen und hereditären Neuropathie

Nervenverletzungen

Empfehlung 14: Bei Verdacht auf das Vorliegen einer peripheren Nervenverletzung soll in einer klinischen Untersuchung der betroffene Nerv und die Läsionslokalisation definiert und bei Bedarf durch eine gezielte neurophysiologische Untersuchung ergänzt werden.

Stärke des Konsenses: starker Konsens (10/10)

Kommentar: Einige Ausfallmuster von Nerven sind klinisch kaum zu fassen und können nur elektrophysiologisch objektiviert werden, z.B. Schwäche der Handbinnenmuskulatur bei fehlender Vorspannung durch Radialisparese (Papazian et al. 2000).

Empfehlung 15: Bei Nervenläsionen soll die Indikation zur Durchführung einer bildgebenden Diagnostik (v.a. Ultraschall) großzügig gestellt werden, insbesondere bei Erwartung einer Behandlungskonsequenz (z.B. Neuronotmese, Einklemmung des Nerven im Bruchspalt, Kompression durch Hämatom oder Raumforderung).

Stärke des Konsenses: starker Konsens (10/10)

Kommentar: Die Läsionen einzelner Nerven oder eines Nervenplexus folgen meist typischen Unfallhergängen oder Traumen. Die klinische Symptomatik hängt von der Funktion des Nerven (motorisch-sensibel-gemischt) und vom Läsionsort ab. Bei einer vollständigen Durchtrennung kommt es zur Paralyse der innervierten Muskulatur, zum Sensibilitätsausfall und vor allem am N. medianus und tibialis zum Verlust der Schweißsekretion im Versorgungsbereich. Bestehende Restfunktionen sprechen für einen Erhalt der Kontinuität und Erholungsfähigkeit. In Tab. 7 sind die wichtigsten postnatal auftretenden Nervenläsionen mit ihrer motorischen und sensiblen Symptomatik und ihren häufigsten Ursachen aufgelistet.

Empfehlung 16: Bei Nervenverletzungen können elektrophysiologische Untersuchungen im Verlauf durchgeführt werden, um Denervierungs- und Renervierungsvorgänge und damit die Prognose der Nervenläsion besser einzuschätzen.

Stärke des Konsenses: starker Konsens (10/10)

Kommentar: Bei klinisch vollständiger Parese nach einer Nervenläsion kann die Kontinuität des Nerven mit Hilfe elektrophysiologischer Untersuchungen nachgewiesen werden. Bei unzureichender Erholung nach geschlossenem Nerven trauma werden elektrophysiologische Kontrollen in 3-monatigen Intervallen vorgeschlagen, um das Ausmaß und die Richtung der Renervierung früher als klinisch möglich zu evaluieren (Papazian et al.2000).

Tabelle 7: Klinik und Ursache peripherer Nervenverletzungen

Läsionsort	Motorischer Ausfall	Sensibler Ausfall	Ursachen
Oberer Armplexus	Schulterabduktion und -Außenrotation, Ellenbogenbeugung, Supination	Außenseite des Armes von der Schulter bis zum Dau-mengrundglied	Zerrungstrauma (Motorrad), geburtstraumatisch, neuralgische Schulteramyotrophie, serogenetische Neuritis, Tumorerinfiltration
Unterer Armplexus	Finger- und Handgelenkbeugung, Fingerab- und -adduktion, evtl. Horner-Syndrom	Achselhöhle und Ulnarseite des Armes vom Ellbogen bis zur Hand inkl. 4.+5. Finger	Trauma wie oben, Halsrippe, Skalenussyndrom, Tumorerinfiltration
N. thoracicus longus	Hochstand und Rotation der Scapula, Scapula alata bei Armelevation nach vorne	–	»Rucksacklähmung«, Neuralgische Schulteramyotrophie
N. radialis	Streckung Hand- und Fingergrundgelenke, Abduktion des Daumens, Streckung von Daumen und Zeigefinger (»Fallhand«)	Handrücken über erstem und zweitem Strahl	Oberarmfraktur, Druckparese
N. medianus	Handgelenkbeugung, Beugung Finger I–III (»Schwurhand«)	Volarseite der Hand und Finger vom I. bis zur Radialseite des IV. Strahls, Dorsalseite der gleichen Finger	Suprakondyläre Humerusfraktur, Druckläsion, Karpaltunnelsyndrom
N. ulnaris	Flexion von Handgelenk und Grundgelenk Finger IV–V, Ab-/Adduktion III–V, Daumenadduktion (»Kral-lenhand«)	Volar- und Dorsalseite der Hand und Finger über dem IV. und V. Strahl (ohne Radialseite IV. Finger)	Suprakondyläre Humerusfraktur, Ellbogenfrakturen, Drucklähmung
N. ischiadicus	Kombination aus Tibialis- und Peroneusläsion	Kombination aus Tibialis- und Peroneusläsion	»Spritzenlähmung«, Beckenfrakturen
N. tibialis	Fuß- und Zehenflexoren, ASR-Verlust	Fußsohle, lateraler Fußrand	Frakturen, Verletzungen der Kniekehle
N. peroneus	Fußheber (»Steppergang«)	Lateraler Unterschenkel, Fußrücken	Fibulafaktur, Druckläsion

Mononeuritiden, Mononeuritis multiplex

Empfehlung 17: Bei Verdacht auf eine nicht-idiopathische Fazialisparese und besonders bei multiplen Hirnnervenläsionen soll ein Schädel-MRT durchgeführt werden.

Stärke des Konsenses: starker Konsens (10/10)

Empfehlung 18: Bei klinischem Verdacht auf eine Neuro-Borreliose soll die Ätiologie durch eine infektiologische Blutuntersuchung gesichert werden; zusätzlich sollte zum Beweis der ZNS-Beteiligung eine Lumbalpunktion mit Zellzahlbestimmung und serologischer Testung durchgeführt werden.

Stärke des Konsenses: Konsens (9/10)

Kommentar: Bei einer peripheren oder nukleären **Läsion des N. facialis** kommt es zu einer Parese der mimischen Muskulatur im Bereich aller drei Fazialisäste. Im Unterschied dazu bleibt bei einer Läsion der kortikobulbären Bahn die Funktion des Stirnastes aufgrund doppelseitiger kortikaler Repräsentation intakt. Bei einer Nervenläsion im Verlauf des Fazialiskanals in der Schädelbasis kann es je nach Lokalisation zum Ausfall der Tränensekretion, des Stapediusreflexes mit Hyperakusis und der Geschmacksempfindung auf der betroffenen Seite kommen. Die Ursache der Fazialisparese ist im Kindesalter überwiegend idiopathisch entzündlich (Bell'sche Parese). Häufig werden, insbesondere im Sommer und Herbst Fazialispareesen als Symptom einer Neuroborreliose beobachtet. Hier bestehen oft begleitend leichte meningitische Symptome, in mehr als 90% der Fälle findet sich eine mononukleäre Liquorpleozytose. Der Beweis der neurologischen Beteiligung erfordert den Nachweis der Pleozytose und erhöhter Borrelien-AK-Titer auch im Liquor (Rauer et al. 2018). Weitere Ursachen für Facialisparesen sind Zoster oticus, Otitis media, Felsenbeinfrakturen und Tumoren des Hirnstamms und Kleinhirnbrückenwinkels (Malik et al 2012). **Weitere Infektiöse Neuritiden** manifestieren sich im Rahmen definierbarer Infektionskrankheiten (Borreliose, Zoster, Diphtherie, Lepra). Sie können das Krankheitsbild wesentlich mitbestimmen oder als untergeordnetes Begleitphänomen nahezu unerkannt bleiben. Die klinische Symptomatik ist fokal oder multifokal, häufig sind Hirnnerven betroffen. Seltener ist eine symmetrische Polyneuritis. In diesem Fall kann eine Unterscheidung von einem postinfektiösen Guillain-Barré-Syndrom schwierig sein.

Empfehlung 19: Bei Verdacht auf eine vaskulitische Neuropathie soll eine Biopsie durchgeführt werden, wenn die Sicherung der Diagnose durch weniger invasive Maßnahmen (wie z.B. durch Nachweis typischer Antikörper) nicht möglich ist.

Stärke des Konsenses: starker Konsens (10/10)

Kommentar: Eine kraniale und spinale Neuritis oder eine Mononeuritis multiplex kann im Rahmen **entzündlicher Systemkrankheiten** auftreten. Sie finden sich beim Lupus erythematoses, der Polyarteriitis nodosa, der Granulomatose mit Polyangiitis Wegener, der Eosinophilen Granulomatose mit Polyangiitis Churg-Strauss, dem Schönlein-Henoch Syndrom, entzündlichen Darmerkrankungen und anderen Autoimmunkrankheiten (Ryan et al 2003, Garzoni et al 2009). Hier ist zusätzlich das Auftreten eines Guillain-Barré-Syndroms möglich und wegen unterschiedlicher therapeutischer Konsequenzen zu beachten.

Guillain-Barré-Syndrom (GBS) und Chronische Inflammatorische Demyelinisierende Polyneuropathie (CIDP)

Zur Klinik des akuten **GBS**, dessen progrediente Phase auf vier Wochen begrenzt ist, sei auf die entsprechende S3-Leitlinie verwiesen (Gesellschaft für Neuropädiatrie 2019). Bei protrahiertem, progressivem oder fluktuierendem Verlauf ist das Vorliegen einer CIDP anzunehmen.

Empfehlung 20: Bei einer chronischen demyelinisierenden Polyneuropathie mit auffällig fluktuierendem oder progressivem Verlauf soll Diagnostik in Richtung einer CIDP durchgeführt werden (Liquor-Eiweiß und ZZ, evtl. spinales MRT), und auch in unklaren Fällen ein Behandlungsversuch mit IvIG, Plasmapherese oder Kortikosteroiden erwogen werden.

Stärke des Konsenses: starker Konsens (10/10)

Kommentar: Die CIDP kann in allen Altersstufen auftreten. Im Unterschied zum akuten GBS nimmt die chronische inflammatorische demyelinisierende Neuropathie einen chronischen, stetig oder stufenweise progressiven oder rezidivierenden Verlauf. Die pädiatrischen Diagnosekriterien fordern eine mindestens vierwöchige Progredienz. Bis zu 20% beginnen aber als akutes GBS (aCIDP) und gehen in der Folge in den chronischen Verlauf über (Nevo et al 1996, McMillan et al 2013). Die klinischen Symptome bestehen in einer motorischen und sensiblen Funktionsstörung, seltener in der Störung nur einer Funktion. Die Verteilung ist in der Regel symmetrisch und distal-beinbetont. Symptombeginn an den Armen und Einbeziehung der Nackenmuskulatur sind aber möglich. Die Hirnnerven sind ebenfalls häufig betroffen, eine Ateminsuffizienz tritt seltener als beim GBS auf. Weitere Diagnosekriterien sind ein erhöhtes Liquoreiweiß bei normaler Zellzahl, sowie gesicherte Zeichen der multifokalen Demyelinisierung mehrerer Nerven in der elektrophysiologischen Untersuchung. Infektiöse, toxische oder metabolische Neuropathien sowie ein zentralnervöser Prozess mit sensiblem Niveau und Sphinkterlähmung müssen ausgeschlossen werden. Ein hoher Prozentsatz der Patienten verliert die Fähigkeit zum freien Gehen. Die Dauer der Krankheit beträgt Monate bis viele Jahre (Nevo et al 1996, Korinthenberg 1999, McMillan et al 2013).

Empfehlung 21: Bei Therapieresistenz gegen IvIG und Steroide soll auch an das Vorliegen von Antikörpern gegen paranodale Proteine gedacht und diese bestimmt werden, außerdem soll eine Re-Evaluation bezüglich des Vorliegens einer hereditären Ätiologie erfolgen.

Stärke des Konsenses: starker Konsens (10/10)

Kommentar: Auch bei Kindern ist bei therapieresistentem und protrahiertem Verlauf einer demyelinisierenden Polyneuropathie an die Möglichkeit einer Verursachung durch Antikörper

gegen paranodale Proteine wie Neurofascin-155 zu denken; diese „Paranodopathien“ können auch bei IVIG-Resistenz z.B. auf Rituximab ansprechen (Devaux et al. 2016, Vural et al. 2018, De Simoni et al. 2020).

Vor allem bei sehr langsamer Progredienz kann die CIDP leicht mit einer subakut verlaufenden **hypo- oder demyelinisierenden CMT** verwechselt werden, und umgekehrt (Fernandez-Garcia et al. 2021). Ein erhöhtes Liquorprotein und eine vermehrte KM-Aufnahme der Nervenwurzeln im spinalen MRT sind typisch für die CIDP; beides ist jedoch nicht spezifisch und kann auch bei hereditären CMT-Neuropathien vorkommen. Ggfs. ist ein Therapieversuch mit IVIG oder Prednison über ausreichend lange Zeit (z.B. 3 Monate) zu erwägen.

Toxische Neuropathien

Empfehlung 22: Die Möglichkeit des Vorliegens einer toxischen Neuropathie soll auch im Kindesalter stets bedacht werden. Der Ausschluss erfolgt aber in aller Regel durch Anamnese und klinischen Befund.

Stärke des Konsenses: starker Konsens (10/10)

Kommentar: Eine nicht-abschließende Liste möglicher neurotoxischer Substanzen findet sich in Tabelle 8.

Tabelle 8: Ursachen toxisch ausgelöster Polyneuropathien (Auswahl)

Medikamente	Schwermetalle und Lösungsmittel
<ul style="list-style-type: none"> • Vincristin, cis-Platin • Taxane, Epothilone • Bortezomib • Thalidomid • Nitrofurantoin, Isoniazid (INH) • Hydantoine • Chloramphenicol, Metronidazol • Amphotericin 	<ul style="list-style-type: none"> • Blei • Gold • Thallium • Arsen • Quecksilber • n-Hexan • Methyl-n-Butylketon • Triorthocresylphosphat

Hereditäre nicht-syndromale Neuropathien im Kindes- und Jugendalter

Hereditäre Motorisch-Sensible Neuropathien (HMSN), Charcot-Marie-Tooth (CMT)-Neuropathie

Klinik der CMT-Neuropathien

Die Klinik der **klassischen CMT-Neuropathie** besteht in symmetrischer Schwäche und Atrophie der distalen Beinmuskeln, Abschwächung der Muskeleigenreflexe und neurogenem Hohlfuß. Die Expression der Krankheit ist außerordentlich variabel. Meist manifestiert sie sich in den ersten zwei Jahrzehnten. Die Progredienz ist bei den meisten Unterformen gering. Nach Jahren kann sich die Symptomatik auf die Hand- und Oberschenkelmuskulatur ausdehnen. Viele Betroffene bleiben bis ins höhere Alter symptomarm und werden erst im Rahmen einer Familienuntersuchung entdeckt. In der gleichen Familie können aber auch einzelne Patienten mit früher generalisierter Schwäche und sehr schwerem Verlauf erkranken.

Am häufigsten liegt eine **demyelinisierende Form (CMT1)** vor, worauf elektrophysiologisch eine homogen auf < 38 m/sec verlangsamte motorische Nervenleitgeschwindigkeit (NLG) der Armnerven (N. medianus als Referenznerv) hinweist. Die **axonale Variante** der CMT-Neuropathie (**CMT2**) ist klinisch von der demyelinisierenden Gruppe nicht zu unterscheiden, Übergänge und Mischformen erschweren häufig eine eindeutige Zuordnung. Ähnliches gilt auch für die **X-chromosomal dominante Variante (CMTX)**, die bei Männern klinisch eher als CMT1 und bei Frauen häufig als axonale oder gemischt demyelinisierend-axonale Neuropathie einzuordnen ist. **Zusätzliche Symptome** wie Hörstörung, Optikusatrophie, Stimmbandlähmung, auffallend rasche Progredienz, ein atypische Verteilungsmuster der Paresen, Skoliose oder Niereninsuffizienz können auf bestimmte Genmutationen hinweisen (Wilmshurst und Ouvrier 2011, Papis et al. 2019).

Sehr selten, für den Neuropädiater aber dennoch relevant sind **HMSN/CMT-Neuropathien mit kongenitalem Symptombeginn** oder Manifestation im ersten Lebensjahr. Historisch wurden diese Erkrankungen aufgrund der Symptomkonstellation als kongenitale hypomyelinisierende Polyneuropathie und Déjerine-Sottas-Syndrom (früher CMT3) mit demyelinisierender und hypertropher Neuropathie, ausgeprägten Sensibilitätsstörungen, Liquoreiweißserhöhung und schwerem Verlauf klassifiziert. Molekulargenetische Befunde haben aber gezeigt, dass es sich dabei nicht um eigenständige genetische Entitäten, sondern um die klinisch schwerste Manifestation bereits bekannter, phänotypisch sehr variabler CMT-Mutationen handelt (Baets et al 2011).

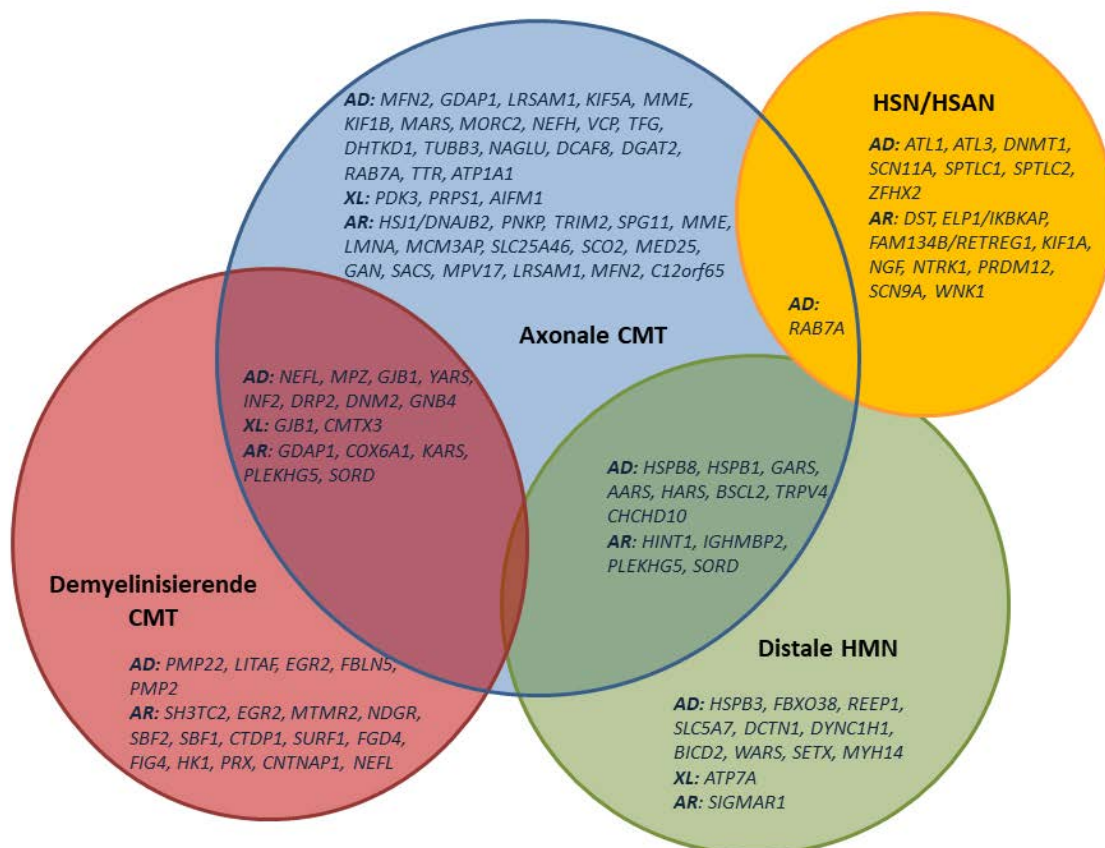
Bei den **episodischen Neuropathien** ist es aufgrund des phasenhaften Verlaufs nicht ein-

fach, die richtige Diagnose zu stellen. Die wichtigste Form ist die autosomal dominante **hereditäre Neuropathie mit Drucklähmungen** (HNPP) mit einer Prävalenz von 7-16 auf 100.000 Personen. Sie ist durch rezidivierende fokale Funktionsstörungen peripherer Nerven insbesondere an anatomischen Druck- und Engstellen gekennzeichnet und kann im Verlauf in eine chronische CMT1 oder CMT2 übergehen. Ebenfalls autosomal dominant wird die **hereditäre neuralgische Amyotrophie** (HNA) mit brennenden Schulterschmerzen und nachfolgenden Muskelatrophien vererbt.

Genetische Diagnostik der CMT-Neuropathien

Die genetische Diagnosesicherung gelingt wesentlich häufiger bei der CMT1 (50-80%) als bei der CMT2 (10-30%). Auf der Basis größerer Studien, die ähnlichen Abklärungsstrategien folgten, lassen sich durch die Analyse der nach gegenwärtigem Kenntnisstand vier häufigsten Gene (PMP22, GJB1/Cx32, MPZ/P0, MFN2) 40-60% aller Patienten mit klinischem Verdacht auf eine erbliche Neuropathie genetisch identifizieren (Rudnik-Schöneborn et al. 2020). Die Anteile liegen für die CMT1 bei 50-70% für die PMP22-Duplikation, bei 9-18% für GJB1/Cx32-Mutationen und bei 3-10% für MPZ/P0-Mutationen. Für die CMT2 sind die Zahlen uneinheitlicher und weisen 7-19% für GJB1/Cx32, 2-20% für MFN2 und 1-6% für MPZ/P0 aus. Bei den autosomal rezessiven Formen wurden in zahlreichen Studien das GDAP1 und das SH3TC2-Gen als die häufigsten Gene eingestuft (Zimón et al. 2014), während das HINT1-Gen insbesondere in Osteuropa (Tschechien) eine wichtige Rolle spielt und zum klinischen Bild einer axonalen Neuropathie mit Neuromyotonie führt.

Abbildung 1: VENN Diagramm zur Verteilung der Mutationen auf die klinischen und elektrophysiologischen Gruppen der hereditären Neuropathien (CMT/HSAN/dHMN). (nach Rudnik-Schöneborn et al. 2020)



Empfehlung 23: Bei Verdacht auf eine demyelinisierende CMT-Neuropathie soll eine molekulargenetische Diagnostik mit einer quantitativen Bestimmung der PMP22-Kopien beginnen. Diese kann auch bei einer axonalen CMT-Neuropathie als Initialdiagnostik durchgeführt werden.

Stärke des Konsenses: Konsens (9/10)

Kommentar: Die quantitative Analyse des PMP22-Gens mittels MLPA zur Aufdeckung von Deletionen und Duplikationen stellt ein rasches und sicheres Verfahren dar; zumal größere Duplikationen und Deletionen durch NGS und Sanger-Sequenzierung nicht detektiert werden. PMP22-Duplikationen finden sich bei 50-70% der CMT1-Patienten. PMP22-Deletionen imponieren gelegentlich auch als axonale CMT. In einer Serie von 334 Patienten mit PMP22 Deletionen wurde zwar nur bei etwa 1% der Fälle klinisch eine CMT2 diagnostiziert, die PMP22-

Deletion stellte jedoch in der Gruppe genetisch aufgeklärter Fälle (n=57) mit 5,3% die viert-häufigste Ätiologie der CMT2 dar (Rudnik-Schöneborn et al. 2016).

Empfehlung 24: Bei Verdacht auf eine HNPP soll nach Ausschluss einer PMP22-Deletion eine Analyse im Hinblick auf intragenische PMP22-Mutationen erfolgen.

Stärke des Konsenses: starker Konsens (10/10)

Kommentar: Der HNPP liegen mehrheitlich heterozygote Deletionen des PMP22-Gens zu- grunde, seltener werden loss-of-function Punktmutationen im PMP22-Gen nachgewiesen.

Empfehlung 25: Nach Ausschluss einer PMP22-Duplikation oder PMP22-Deletion soll bei Verdacht auf eine CMT-Neuropathie eine massive parallele Sequenzierung von Kandidaten- genen erfolgen.

Stärke des Konsenses: starker Konsens (10/10)

Kommentar: Durch Einsatz von Hochdurchsatztechnologien, mit der zahlreiche Gene parallel untersucht werden können, ist anzunehmen, dass sich die Häufigkeitsangaben für die selteneren Gene weiter präzisieren lassen. Eine aktuelle Information zu den mit Neuropathien assoziierten Genen findet sich in der Datenbank Online Mendelian Inheritance in Man (OMIM, www.ncbi.nlm.nih.gov/omim). Eine gute Übersicht zur genetischen Diagnostik bei HMSN/CMT lässt sich außerdem der vom amerikanischen NIH geführten Zusammenstellung von Gene Reviews entnehmen (<http://www.ncbi.nlm.nih.gov/books/NBK1358/>).

Distale hereditäre motorische Neuropathien (dHMN)

Bei dieser seltenen und genetisch heterogenen Gruppe lassen sich ausschließlich motorische Symptome nachweisen, die sich an distalen Muskelgruppen manifestieren. Mehrheitlich stehen Muskelatrophien und Paresen an der unteren Extremität im Vordergrund, es gibt jedoch auch Formen, die bevorzugt die Arm- bzw. Handmuskeln betreffen. Klinisch und genetisch gibt es Übergänge zu den distalen spinalen Muskelatrophien, die definitionsgemäß bei elektrophysio- logischen oder histologischen Untersuchungen keine Pathologie im peripheren Nervensystem und neurogene Umbauvorgänge in der betroffenen Muskulatur zeigen.

Empfehlung 26: Bei Verdacht auf eine dHMN soll eine massiv parallele Sequenzierung von Kandidatengenen erfolgen. Eine quantitative Analyse der PMP22-Kopien kann dieser Untersuchung vorausgehen.

Stärke des Konsenses: Konsens (9/10)

Kommentar: Bei den dHMN/DSMA ist die genetische Aufklärungsrate in den letzten Jahren durch den Einsatz von Hochdurchsatztechnologien deutlich verbessert worden und liegt inzwischen bei 30-40% (Liu et al. 2020). Aufgrund der klinischen und genetischen Überschneidungen der dHMN mit der axonalen CMT-Neuropathie wird die genetische Diagnostik inzwischen meist zusammengeführt (Abb.1 und 2).

Hereditäre Sensible und Autonome Neuropathien (HSAN, HSN)

Als HSAN oder HSN wird eine Gruppe von extrem seltenen hereditären Polyneuropathien bezeichnet, die in erster Linie durch distal betonte sensible Funktionsstörungen und autonome Symptome und nur durch geringe motorische Störungen charakterisiert ist. Die Klassifikation in 5 verschiedene Typen wird durch die rasch fortschreitende Identifikation neuer Gene zunehmend unübersichtlich (Auer-Grumbach 2013, Cox et al., 2020). Generell wird die autosomal dominante HSAN I mit Beginn im Jugend- bzw. Erwachsenenalter von den autosomal rezessiven, meist schwer verlaufenden HSAN II-V des Kindesalters unterschieden (Cox et al., 2020).

Die autosomal-dominant vererbten **HSAN I-Typen** beginnen meist erst im 2. Lebensjahrzehnt und sind zu Beginn durch Störungen des Schmerz- und Temperatursinns charakterisiert. Später tritt der Ausfall anderer sensibler Qualitäten und spontane Schmerzen hinzu. Die herabgesetzte sensible Innervation führt zu trophischen Störungen und Ulzerationen an Händen und Füßen, nicht selten auch zu Osteomyelitis und Osteolysen. Autonome Funktionsstörungen sind von untergeordneter Bedeutung (gestörte Schweißbildung). Die **HSAN II-V** werden autosomal-rezessiv vererbt und manifestieren sich bereits im Säuglings- oder Kindesalter. Bei der **HSAN II** kommt es aufgrund eines Sensibilitätsausfalls zu schmerzlosen Verletzungen, Akrodystrophie und Gelenkdegeneration. Bei der **HSAN III**, auch als Riley-Day-Syndrom oder familiäre Dysautonomie bekannt, stehen autonome Regulationsstörungen, Erbrechen und eine psychomotorische Retardierung im Vordergrund. Bei der **HSAN IV** dominiert eine generalisierte Anhidrose mit episodischen Fieberschüben schon im Säuglingsalter (CIPA), begleitet von Verlust der Schmerzempfindung und Intelligenzminderung. Demgegenüber haben Kinder mit einer **HSAN V** keine kognitiven Defizite, bei ansonsten ähnlichem klinischen Bild wie bei der HSAN IV (Auer-Grumbach 2013).

Empfehlung 27: Bei Verdacht auf HSN/HSAN soll eine molekulargenetische Diagnostik über eine massiv parallele Sequenzierung von Kandidatengenen (siehe Abb.1) erfolgen.

Stärke des Konsenses: starker Konsens (10/10)

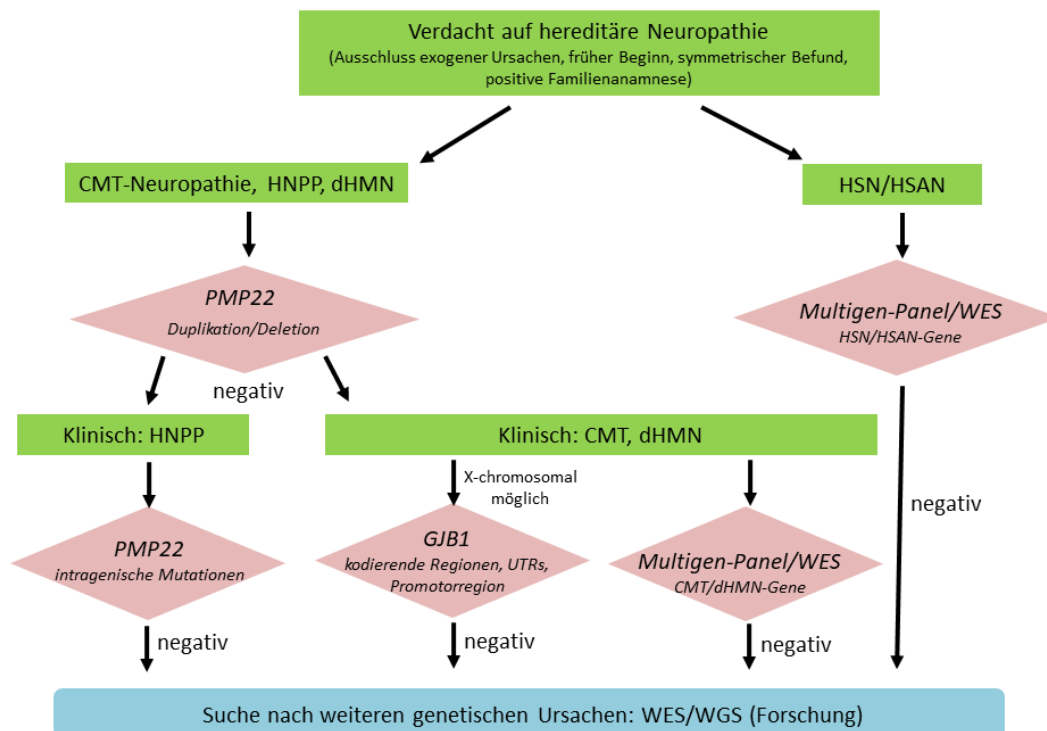
Kommentar: Nach derzeitigem Kenntnisstand lässt sich bisher nur bei 10-20% der betroffenen HSAN/HSN-Familien der verantwortliche Gendefekt nachweisen (Rotthier et al. 2012). Zum Zeitpunkt der Erstellung dieser Leitlinie (Juli 2020) sind noch keine größeren Studien zu Multigen-Panels oder Exomsequenzierungen bei dieser insgesamt sehr seltenen Erkrankungsgruppe bekannt.

Genetische Diagnose-Algorithmen

Für die Entscheidung, welche Gene zur ätiologischen Aufklärung bei Verdacht auf eine hereditäre Neuropathie untersucht werden sollen, ist zunächst die klinische Zuordnung zu einer CMT-Neuropathie, episodischen Neuropathie, rein motorischen dHMN, rein sensiblen HSN/HSAN oder einer Neuropathie im Rahmen einer übergeordneten Systemerkrankung wichtig.

Bei Verdacht auf eine demyelinisierende CMT-Neuropathie oder HNPP ist zunächst ein quantitatives Verfahren (MLPA) angezeigt, um die häufige *PMP22*-Duplikation bzw. –Deletion zu erfassen (Abb. 2). Bei einer HSAN ist dieser diagnostische Schritt nicht zielführend, während die Analyse auch bei einer axonalen CMT oder dHMN angeboten werden kann. Nach einem negativen MLPA-Befund erfolgt heutzutage meist bei allen hereditären Neuropathien eine massiv-parallele Sequenzierung.

Abbildung 2: Algorithmus zur genetischen Diagnostik der hereditären Neuropathien (nach Rudnik-Schöneborn et al. 2020)



Da mit den vier häufigsten Genen (PMP22, GJB1/Cx32, MPZ/P0, MFN2) in Kohorten mit überwiegend mitteleuropäischen Wurzeln etwa 90-95% der genetisch aufgeklärten Patienten erfasst werden (Rudnik-Schöneborn et al. 2020), ist es vertretbar, diese Gene nach klinischer und formalgenetischer Kategorisierung in einem ersten Schritt zu analysieren, bevor die Untersuchung auf seltene Gene ausgeweitet wird.

Empfehlung 28: Bei Verdacht auf eine X-chromosomale CMT-Neuropathie soll eine Analyse des GJB1-Gens unter Einschluss von kodierenden Abschnitten, untranslatierten Regionen (UTRs) und Promotorregionen erfolgen.

Stärke des Konsenses: starker Konsens (10/10)

Kommentar: 10-15% der Fälle mit einer X-chromosomalen CMT weisen *GJB1*-Mutationen in nicht-kodierenden Bereichen auf, die mit den Hochdurchsatz-Sequenzierverfahren nicht entdeckt werden (Abb. 2).

Sobald eine genetische Diagnose vorliegt, sollte betroffenen Familien eine humangenetische Beratung angeboten werden!

Periphere Neuropathien bei komplexen Erbkrankheiten

Empfehlung 29: Bei Verdacht auf das Vorliegen einer Systemerkrankung mit Polyneuropathie sollen vor allem die Erkrankungen mit effektiver Therapiemöglichkeit mit adäquaten Methoden ausgeschlossen werden.

Stärke des Konsensus: starker Konsens (10/10)

Kommentar: Periphere Neuropathien gehören auch zum Symptomenkomplex zahlreicher Erkrankungen aus dem Formenkreis neurometabolischer und neurodegenerativer Syndrome. Mit den gestiegenen Möglichkeiten der genetischen Diagnostik ist deren Zahl in den letzten Jahren enorm gestiegen. Rossor et al. (2017) haben in einem systematischen Literatur-Review mehr als 150 genetisch definierte Erkrankungen zusammengefasst. Nur ein kleiner Teil davon manifestiert sich bereits im Kindesalter, und viele sind bisher nur in einer oder sehr wenigen Familien beschrieben worden. Meist ist die Neuropathie nur ein Teilaspekt der Erkrankung, gelegentlich kann sie aber auch bei Krankheitsbeginn für einige Zeit das führende Symptom sein. Bei schwach wirksamen Mutationen kann die Neuropathie ein isoliertes Symptom im Erwachsenenalter bleiben, während Kinder bei weitgehendem Funktionsverlust des Gens akut zentralnervös erkranken. Bedeutsam ist, dass bei einigen dieser Erkrankungen bei zeitgerechter Diagnose eine effektive Therapie möglich ist, so dass diese diagnostisch keinesfalls übersehen werden dürfen (Tabelle 9).

Eine Auswahl von im Kindesalter relevanten Systemerkrankungen findet sich in Tabelle 10. Weitergehende Details würden den Rahmen dieser Leitlinie sprengen. Zur Vertiefung sei auf Rossor et al. 2017, Yiu und Ryan 2012a, und Yiu und Ryan 2012b verwiesen.

Tabelle 9: Neuropathien im Rahmen komplexer Erbkrankheiten mit behandelbarer Ursache (nach Rossor et al. 2017)

Erkrankung	Diagnostik	Therapie
Refsum Syndrom	Axonal oder demyel NP, Phytansäure, Pristansäure	Phytansäure-arme Diät, Plasmapherese
Adrenoleukodystrophie	VLCFA	Präsymptomatisch KMT
Metachromat. Leukodystrophie	Demyel. NP, lysosomale Enzyme	Präsymptomatisch KMT
Vitamin E-Malresorption	Vitamin E-Spiegel	Vitamin E
Bassen-Kornzweig	A-beta-Lipoproteinämie	Vitamin E
B12 Resorptions und Verwertungsstörungen	Vit B12-Spiegel, Methylmalonsäure, Homocystein	Vitamin B12
Folat-Resorptions- und Verwertungsstörungen	Folat, 5-Methyltetrahydrofolat	Folat, Folinsäure
Zerebrotendinöses Xanthomatose	Plasma Cholestanol	Diät, Chenodesoxycholsäure
Brown-Vialetto-van Laere Syndrom	Bulbärparalyse, Taubheit, Riboflavin im Serum	Riboflavin
CD59 Mutation	Anämie, rezidivierende Np	Eculizumab
Akute intermitt. Porphyrrie	Porphobilinogen	Glukose, Hämatin
Pyruvat-Dehydrogenase Defizienz	Laktat, Enzymatik, Genetik	Ketogene Diät

Zusammenfassung

Erkrankungen der peripheren Nerven treten bei Kindern und Jugendlichen wie bei Erwachsenen mit sehr unterschiedlichen Ätiologien auf. Dabei unterscheidet sich die Verteilung des Ursachenspektrums stark vom Erwachsenenalter. Die differentialdiagnostische Abklärung erfordert auf der Grundlage soliden anatomischen und neurophysiologischen Wissens zunächst eine sorgfältige Analyse des Verlaufes und der Familienanamnese, der topographischen Verteilung und der Qualität der neurologischen Symptome. Erweiterte Untersuchungen mit Elektrophysiologie, Labor, Bildgebung und Liquordiagnostik folgen einer aus der Klinik abgeleiteten Hypothese. Dies gilt auch für die molekulargenetische Diagnostik, die aufgrund der großen genetischen Heterogenie der hereditären Neuropathien Erfahrungen bei der Umsetzung diagnostischer Algorithmen voraussetzt und die – auch im Hinblick auf eine breit angelegte Panel- oder Exom-Diagnostik einer ständigen Weiterentwicklung unterliegt. Eine möglichst exakte Diagnose ist nicht nur bei Nervenverletzungen, sondern auch bei entzündlichen und metabolischen/malnutritiven Neuropathien entscheidend für die gezielte und effektive Therapie. Auch die genetischen Neuropathien sollten heute nicht nur im Hinblick auf eine gezielte genetische Beratung ursächlich abgeklärt werden, sondern auch, um den Patienten hinsichtlich des zu erwartenden Verlaufes und zur Prognose zu informieren und um die Teilnahme an Studien zu Pathophysiologie und Therapie zu ermöglichen.

Tabelle 10: Polyneuropathien bei Systemerkrankungen mit pädiatrischem Beginn

Initial im Vordergrund PNP	+ Ataxie	+ Spastik	+ Ataxie + Spastik + EPMS	+ globale Entwicklungs- störung	Multisystem
<ul style="list-style-type: none"> • Metachromatische Leukodystrophie (ARSA) 	<ul style="list-style-type: none"> • Vit. E-Mangel (TTPA, MTP, erworb.)* • Vitamin B12-Mangel* • Refsum Syndrom (PHYA)* • <u>Sensible PNP bei</u> • Friedreich Ataxie (FXN) • EAOH (APTX) • SCAR1 (SETX) • SCA27 (FGF14) • AT (ATM) • NARP (MTATP6) • SCAR23 (PDYN) • Microcephaly, seizures, and developmental delay (MCSZ) • ARSACS (SACS) • SCAN1 (TDP1) 	<ul style="list-style-type: none"> • Adrenoleukodystrophie (ABCD1)* • Methylmalonazidurie • Vit. B12 Mangel* • SPG (4,9a,12,17,39 ...) 	<ul style="list-style-type: none"> • Spastic Ataxia 5 (AFG3L2) • LBSL (DARS2) • Hypomyelinating leukodystrophy (TUBB4A) • Leigh (-like) (SURF1 / MFF, SUCLA2) 	<ul style="list-style-type: none"> • PDHC (PDHA1)* • Krabbe (GALC)* • Metachrom. Leukodystrophie (ARSA)* • Aicardi-Goutieres Syndrom* • Global insensitivity to pain (CTLC1) • Riesenaxon-Neuropathie (GAN) • NBIA2a (PLA2G6) • CDG (NGLY1) • MCSZ (PNKP) • CEDNIK (SNAP29) • Ponto-cereb. Hypoplasie (EXOSC3 / AMPD2) • Infant. Refsum (PEX7) 	<ul style="list-style-type: none"> • Mitochondriopathie* multi. acyl CoADH deficiency* • Hexosaminidase A/B Mangel (HEXA/HEXB)* • Brown-Vialetto-Van Laere (SLC52A2/3)* • Periox. 6 (PEX10) • ACPHD (ABHD12) • PHARC • SPOE NBIA (C1901f12) • SCAR21 (SCYL1) • Fam.Dystautonomie (TECPR2) • Triple-A (AAAS) • MEDNIK (AP151) • PTRH2 • Galaktosialidose (CTSA)

EAOH= early-onset ataxia, with oculomotor apraxia and hypoalbuminemia, SCAR= spinocerebellar ataxia, recessive, SCA= spinocerebellar ataxia, AT= ataxia teleangiectasia, NARP= neuropathy, ataxia, and retinitis pigmentosa, ARSACS= autosomal recessive spastic ataxia of Charlevoix-Saguenay, SCAN= Cerebellar ataxia and sensory-motor axonal neuropathy, SPG= spastic paraplegia, LBSL= leukoencephalopathy with brainstem and spinal cord involvement and lactate elevation, NBIA= neurodegeneration with brain iron accumulation, CDG= carbohydrate deficient glycoprotein disorder, CEDNIK= cerebral dysgenesis, neuropathy, ichthyosis, and palmoplantar keratoderma syndrome, ACPHD= ataxia, combined cerebellar and peripheral, with hearing loss and diabetes mellitus, PHARC= polyneuropathy, hearing loss, ataxia, retinitis pigmentosa, and cataract, MEDNIK= mental retardation, enteropathy, deafness, peripheral neuropathy, ichthyosis, and keratoderma, PTRH= Infantile-onset multisystem neurological, endocrine and pancreatic disease

*= mit effektivem Behandlungsansatz

Literaturverzeichnis

Auer-Grumbach M. (2013) Hereditary sensory and autonomic neuropathies. *Handb Clin Neurol* 115: 893-906.

Baets J, Deconinck T, De Vriendt E, Zimoń M, Yperzeele L, Van Hoorenbeeck K, Peeters K, Spiegel R, Parman Y, Ceulemans B, et al. (2011) Genetic spectrum of hereditary neuropathies with onset in the first year of life. *Brain* 134: 2664-2676.

Berciano J, Sedano MJ, Pelayo-Negro AL, García A, Orizaola P, Gallardo E, Lafarga M, Berciano MT, Jacobs BC. (2017) Proximal nerve lesions in early Guillain–Barré syndrome: implications for pathogenesis and disease classification. *J Neurol* 264: 221–236.

Blankenburg M, Kraemer N, Hirschfeld G, Krumova EK, Maier C, Hechler T, Aksu F, Magerl W, Reinehr T, Wiesel T, Zernikow B (2012) Childhood diabetic neuropathy: functional impairment and non-invasive screening assessment. *Diabet Med* 29: 1425-1432.

Cox JJ, Woods CG, Kurth I (2020) Peripheral sensory neuropathies – pain loss vs. pain gain. *medgen* 32: 233-241

De Simoni D, Ricken G, Winklehner M, Konecny I, Karenfort M, Hustedt U, Seidel U, Abdel-Mannan O, Munot P, Rinaldi S, Steen C, et al. Antibodies to nodal/paranodal proteins in paediatric immune-mediated neuropathy. *Neurol Neuroimmunol Neuroinflamm* 2020; 7: e763. doi: 10.1212/NXI.0000000000000763.

Devaux JJ, Miura Y, Fukami Y, Inoue T, Manso C, Belghazi M, Sekiguchi K, Kokubun N, Ichikawa H, Wong AH, Yuki N (2016) Neurofascin-155 IgG4 in chronic inflammatory demyelinating polyneuropathy. *Neurology* 86: 800-807.

Eggermann K, Gess B, Häusler M, Weis J, Hahn A, Kurth I. (2018) Hereditary Neuropathies. *Dtsch Arztebl Int.*115: 91-97.

Fernandez-Garcia MA, Stettner GM, Kinali M, Clarke A, Fallon P, Knirsch U, Wraige E, Jungbluth H. Genetic neuropathies presenting with CIDP-like features in childhood. *Neuromuscul Disord* 2021; 31: 113-122. doi: 10.1016/j.nmd.2020.11.013. Epub 2020 Nov 30.

Garzoni L, Vanoni F, Rizzi M, Simonetti GD, Goeggel Simonetti B, Ramelli GP, Bianchetti MG (2009) Nervous system dysfunction in Henoch-Schönlein syndrome: systematic review of the literature. *Rheumatology (Oxford)* 48:1524-1529.

Gesellschaft für Neuropädiatrie: Diagnose und Therapie des Guillain-Barré Syndroms im Kindes- und Jugendalter, 4. Auflage, Version 1.0, verfügbar unter: <https://www.awmf.org/leitlinien/detail/ll/022-008.html>, Zugriff am: 24.06.2021

Gilchrist L (2012) Chemotherapy-induced peripheral neuropathy in pediatric cancer patients. *Semin Pediatr Neurol* 19: 9-17.

Grimm A, Décard BF, Schramm A, Pröbstel A-K, Rasenack M, Axer H, Fuhr P (2016) Ultrasound and electrophysiologic findings in patients with Guillain–Barré syndrome at disease onset and over a period of six months. *Clinical Neurophysiology* 127: 1657–1663.

- Katona I, Weis J (2017) Diseases of the peripheral nerves. *Handb Clin Neurol*.145: 453-474.
- Korinthenberg R (1999) Chronic inflammatory demyelinating polyradiculoneuropathy in children and their response to treatment. *Neuropediatrics* 30:190-196
- Liu X, Duan X, Zhang Y, Sun A, Fan D (2020) Molecular analysis and clinical diversity of distal hereditary motor neuropathy. *Eur J Neurol* 27: 1319-1326.
- Louraki M, Karayianni C, Kanaka-Gantenbein C, Katsalouli M, Karavanaki K (2012) Peripheral neuropathy in children with type 1 diabetes. *Diabetes Metab* 38: 281-289.
- Malik V, Joshi V, Green KM, Bruce IA (2012) 15 minute consultation: a structured approach to the management of facial paralysis in a child. *Arch Dis Child Educ Pract Ed* 97: 82-85.
- McMillan HJ, Kang PB, Jones HR, Darras BT (2013) Childhood chronic inflammatory demyelinating polyradiculoneuropathy: combined analysis of a large cohort and eleven published series. *Neuromuscul Disord* 23: 103-111.
- Mulkey S.B., Glasier C.M., El-Nabbout B., Walters W.D., Ionita C., McCarthy M.H., Sharp, G. B., Shbarou, R. M. (2010) Nerve root enhancement on spinal MRI in pediatric Guillain-Barre syndrome. *Pediatr Neurol* 43: 263–269.
- Nevo Y, Pestronk A, Kornberg AJ, Connolly AM, Yee WC, Iqbal I, Shield LK (1996) Childhood chronic inflammatory demyelinating neuropathies: clinical course and long-term follow-up. *Neurology* 47: 98-102.
- Oaklander AL, Nolano M (2019) Scientific Advances in and Clinical Approaches to Small-Fiber Polyneuropathy: A Review. *JAMA Neurol*. 2019 Sep 9. doi:10.1001/jamaneurol.2019.2917..
- Papazian O, Alfonso I, Yaylali I, Velez I, Jayakar P (2000) Neurophysiological evaluation of children with traumatic radiculopathy, plexopathy, and peripheral neuropathy. *Semin Pediatr Neurol* 7: 26-35.
- Pham M, Bäumer T, Bendszus M (2014) Peripheral nerves and plexus: imaging by MR-neurography and high-resolution ultrasound. *Curr Opin Neurol* 27: 370–379.
- Pipis M, Rossor AM, Laura M, Reilly MM (2019) Next-generation sequencing in Charcot-Marie-Tooth disease: opportunities and challenges. *Nat Rev Neurol* 15: 644-656.
- Pitt M (2011) Paediatric electromyography in the modern world: a personal view. *Dev Med Child Neurol* 53: 120-124.
- Pitt MC (2012) Nerve conduction studies and needle EMG in very small children. *Eur J Paediatr Neurol* 16: 285-291.
- Rauer S., Kastenbauer S. et al., Neuroborreliose, S3-Leitlinie, 2018; in: Deutsche Gesellschaft für Neurologie (Hrsg.), Leitlinien für Diagnostik und Therapie in der Neurologie. Online: www.dgn.org/leitlinien

- Rossor AM, Carr AS, Devine H, Chandrashekar H, Pelayo-Negro AL, Pareyson D, Shy ME, Scherer SS, Reilly MM (2017) Peripheral neuropathy in complex inherited diseases: an approach to diagnosis. *J Neurol Neurosurg Psychiatry* 88: 846-863.
- Royden Jones Jr. H, De Vivo DC, Darras BT (eds.) (2003) *Neuromuscular disorders of infancy, childhood, and adolescence*. Butterworth, Amsterdam
- Rudnik-Schöneborn S, Tölle D, Senderek J, K. Eggermann, Elbracht M, Kornak U, von der Hagen U, Kirschner J, Leube B, Müller-Felber W, Schara U, von Au K, Wiczorek D, Bußmann C, Zerres K. Diagnostic algorithms in Charcot-Marie-Tooth neuropathies: experiences from a German genetic laboratory on the basis of 1206 index patients. *Clin Genet* 2016; 89: 34-43. doi: 10.1111/cge.12594
- Rudnik-Schöneborn S, Auer-Grumbach M, Senderek J (2020) Charcot-Marie-Tooth disease and hereditary motor neuropathies – update 2020. *medgen* 32: 207-219
- Ryan MM, Tilton A, De Girolami U, Darras BT, Jones HR Jr (2003) Paediatric mononeuritis multiplex: a report of three cases and review of the literature. *Neuromuscul Disord* 13: 751-756.
- Samadi M., Kazemi B., Golzari Oskoui S., Barzegar M. (2013) Assessment of autonomic dysfunction in childhood guillain-barré syndrome. *J Cardiovasc Thorac Res* 5: 81-85.
- Swoboda KJ, Edelbol-Eeg-Oloffson K, Harmon RL, Bolton CF, Harper CM, Pitt M, Darras BT, Royden Jones Jr. H (2003) *Pediatric Electromyography*. In: Royden Jones Jr. H, De Vivo DC, Darras BT (eds.) *Neuromuscular disorders of infancy, childhood, and adolescence*. Butterworth, Amsterdam
- Vural A, Doppler K, Meinel E. (2018) Autoantibodies Against the Node of Ranvier in Seropositive Chronic Inflammatory Demyelinating Polyneuropathy: Diagnostic, Pathogenic, and Therapeutic Relevance. *Front Immunol*.9: Artikel 1029. doi: 10.3389/fimmu.2018.01029.
- Weis J, Brandner S, Lammens M, Sommer C, Vallat JM (2012) Processing of nerve biopsies: a practical guide for neuropathologists. *Clin Neuropathol*.31: 7-23.
- Weis J, Claeys KG, Roos A, Azzedine H, Katona I, Schröder JM, Senderek J (2017) Towards a functional pathology of hereditary neuropathies. *Acta Neuropathol* 133: 493-515.
- Williams S, Horrocks IA, Ouvrier RA, Gillis J, Ryan MM (2007) Critical illness polyneuropathy and myopathy in pediatric intensive care: A review. *Pediatr Crit Care Med* 8: 18-22.
- Wilmshurst JM, Ouvrier R (2011) Hereditary peripheral neuropathies of childhood: an overview for clinicians. *Neuromuscul Disord* 21: 763-775.
- Yikilmaz A., Doganay S., Gumus H., Per H., Kumandas S., Coskun A. (2010) Magnetic resonance imaging of childhood Guillain-Barre syndrome. *Childs Nerv Syst* 26: 1103–1108.
- Yiu EM, Ryan MM (2012a) Demyelinating prenatal and infantile developmental neuropathies. *J Peripher Nerv Syst* 17: 32-52.

Yiu EM, Ryan MM (2012b) Genetic axonal neuropathies and neuronopathies of pre-natal and infantile onset. J Peripher Nerv Syst 17: 285-300. doi:10.1007/s10048-014-0422-0.

Zuccoli G., Panigrahy A., Bailey A., Fitz C. (2011) Redefining the Guillain-Barre spectrum in children: neuroimaging findings of cranial nerve involvement. Am J Neuroradiol 32: 639–642.

Versionsnummer: 2.1

Erstveröffentlichung: 04/2015

Überarbeitung von: 07/2021

Nächste Überprüfung geplant: 06/2026

Die AWMF erfasst und publiziert die Leitlinien der Fachgesellschaften mit größtmöglicher Sorgfalt - dennoch kann die AWMF für die Richtigkeit des Inhalts keine Verantwortung übernehmen. **Insbesondere bei Dosierungsangaben sind stets die Angaben der Hersteller zu beachten!**

Autorisiert für elektronische Publikation: AWMF online