

Leitlinienprogramm

Deutsche Gesellschaft für
Gynäkologie und Geburtshilfe (DGGG)



Österreichische Gesellschaft für
Gynäkologie und Geburtshilfe (OEGGG)



Schweizerische Gesellschaft für
Gynäkologie und Geburtshilfe (SGGG)



Uterine Sarkome

AWMF-Registernummer

015 - 074

Leitlinienklasse

S2k

Stand

April 2021

Version

1.0

formal geprüft durch die Arbeitsgemeinschaft der
Wissenschaftlichen Medizinischen Fachgesellschaften
e.V. (AWMF)



Inhaltsverzeichnis

I. LEITLINIENINFORMATIONEN	6
TEMPLATE-VERSION.....	6
HERAUSGEBER	6
LEITLINIENKOORDINATOR / ANSPRECHPARTNER	8
LEITLINIENGRUPPE.....	9
LEITLINIENKOMMISSION DER DGGG.....	13
FINANZIERUNG.....	15
PUBLIKATION.....	15
ZITIERWEISE	15
LEITLINIENDOKUMENTE	15
URHEBERRECHT.....	16
BESONDERER HINWEIS.....	17
II. LEITLINIENVERWENDUNG	17
BEGRÜNDUNG FÜR DIE AUSWAHL DES LEITLINIENTHEMAS	17
ÄNDERUNGEN/NEUERUNGEN	17
FRAGESTELLUNG UND ZIELE.....	18
VERSORGUNGSBEREICH.....	18
PATIENTEN/INNENZIELGRUPPE.....	18
ANWENDERZIELGRUPPE / ADRESSATEN	18
EXTERNE BEGUTACHTUNG.....	19
VERABSCHIEDUNG UND GÜLTIGKEITSDAUER	19
ÜBERARBEITUNG UND AKTUALISIERUNG	20
LEITLINIENIMPLEMENTIERUNG	21
III. METHODIK.....	21
GRUNDLAGEN.....	21
EMPFEHLUNGSGRADUIERUNG	22
STATEMENTS.....	23
KONSENSUSFINDUNG -UND KONSENSUSSTÄRKE	23

EXPERTENKONSENS	24
BERÜCKSICHTIGUNG VON NUTZEN, BZW. SCHADEN / RISIKEN	25
LEITLINIENREPORT	25
INTERESSENKONFLIKTE	26
1 EINLEITUNG	32
1.1 EPIDEMIOLOGIE, KLASSIFIKATION, STADIENEINTEILUNG.....	32
1.2 SYMPTOMATIK, ALLGEMEINE DIAGNOSTIK (INKL. BILDGEBUNG), ALLGEMEINE PATHOLOGIE 36	
1.2.1 Symptomatik	36
1.2.2 Bildgebung	37
1.2.3 Allgemeine Pathologie.....	38
1.2.3.1 Abradate und diagnostische Biopsien.....	38
1.2.3.2 Präparate nach Hysterektomie bzw. operativer Therapie uteriner Sarkome	39
1.3 GENETISCHE PRÄDISPOSITION.....	42
2 UTERINE LEIOMYOSARKOME.....	44
2.1 EINFÜHRUNG, KLINIK, DIAGNOSTIK.....	44
2.2 HISTOPATHOLOGISCHE DIAGNOSE.....	44
2.2.1 Immunhistochemische Zusatzuntersuchungen	49
2.2.2 Molekularpathologie	49
2.3 PROGNOSE.....	50
2.4 OPERATIVE THERAPIE.....	50
2.5 ADJUVANTE SYSTEMTHERAPIE UND RADIATIO	52
2.6 THERAPIE BEI REZIDIV UND METASTASEN.....	53
3 LOW-GRADE ENDOMETRIALE STROMASARKOME	57
3.1 EINFÜHRUNG, KLINIK, DIAGNOSTIK.....	57
3.2 HISTOPATHOLOGISCHE DIAGNOSE.....	57
3.2.1 Immunhistochemische Zusatzuntersuchungen	59
3.2.2 Molekularpathologie	62
3.3 PROGNOSE.....	62
3.4 OPERATIVE THERAPIE.....	63
3.5 ADJUVANTE SYSTEMTHERAPIE UND RADIATIO	65
3.6 THERAPIE BEI METASTASEN UND REZIDIV.....	66

4 HIGH-GRADE ENDOMETRIALE STROMASARKOME UND UNDIFFERENZIERTE UTERINE SARKOME	67
4.1 EINFÜHRUNG, KLINIK, DIAGNOSTIK	67
4.2 HISTOPATHOLOGISCHE DIAGNOSE	68
4.2.1 HG-ESS	68
4.2.1.1 Immunhistochemie.....	68
4.2.1.2 Molekularpathologie	69
4.2.2 UUS	69
4.2.2.1 Immunhistochemie.....	69
4.2.2.2 Molekularpathologie	70
4.3 PROGNOSE	70
4.4 OPERATIVE THERAPIE	70
4.5 ADJUVANTE SYSTEMTHERAPIE UND RADIATIO	71
4.6 THERAPIE BEI METASTASEN UND REZIDIV	72
5 UTERINE ADENOSARKOME	73
5.1 EINFÜHRUNG, KLINIK, DIAGNOSTIK	73
5.2 HISTOPATHOLOGISCHE DIAGNOSE	73
5.2.1 Immunhistochemie	73
5.2.2 Molekularpathologie	74
5.3 PROGNOSE	74
5.4 OPERATIVE THERAPIE	74
5.5 ADJUVANTE SYSTEMTHERAPIE UND RADIATIO	75
5.6 THERAPIE BEI METASTASEN UND REZIDIV	76
6 RHABDOMYOSARKOME DES UTERUS BEI KINDERN UND JUGENDLICHEN	76
7 NACHSORGE	79
8 MORCELLEMENT	80
9 PATIENTINNENAUFKLÄRUNG	84
10 MÖGLICHE SYSTEMTHERAPIE-SCHEMATA	87
IV. ABBILDUNGSVERZEICHNIS	88
V. TABELLENVERZEICHNIS	89
VI. LITERATURVERZEICHNIS	90

I. Leitlinieninformationen

Template-Version

Version 2020-09-02

Herausgeber

Federführende Fachgesellschaften

Deutsche Gesellschaft für Gynäkologie und Geburtshilfe (DGGG) e.V.

Repräsentanz der DGGG und Fachgesellschaften

Jägerstr. 58-60

D-10117 Berlin

Telefon: +49 (0) 30-5148 83340

Telefax: +49 (0) 30-5148 83344

info@dggg.de

<http://www.dggg.de/>

Österreichische Gesellschaft für Gynäkologie und Geburtshilfe (OEGGG)

Frankgasse 8

AT-1090 Wien

oeggg@oeggg.at

<http://www.oeggg.at>

Schweizerische Gesellschaft für Gynäkologie und Geburtshilfe (SGGG)

Gynécologie Suisse SGGG

Altenbergstraße 29

Postfach 6

CH-3000 Bern 8

sekretariat@sggg.ch

<http://www.sggg.ch/>

In Repräsentanz durch den Präsidenten der DGGG

Prof. Dr. Anton Scharl

Direktor der Frauenkliniken

Klinikum St. Marien Amberg

Mariahilfbergweg 7

92224 Amberg

Kliniken Nordoberpfalz AG

Söllnerstr. 16

92637 Weiden

In Repräsentanz durch Präsidentin der SGGG

Dr. Irène Dingeldein

Praxis / Belegärztin Lindenhofgruppe

Längmatt 32

CH-3280 Murten

In Repräsentanz durch Präsidentin der OEGGG

PD Dr. med. Gunda Pristauz-Telsnigg

Universitätsklinik für Frauenheilkunde und Geburtshilfe

Klinische Abteilung für Gynäkologie

Auenbruggerplatz 14

A-8036 Graz

Leitlinienkoordinator / Ansprechpartner

Der hier genannte Koordinator hat maßgeblich an der Leitlinienplanung, -organisation, -anmeldung, -entwicklung, -redaktion, -implementierung und -evaluierung und -publikation beigetragen.

Inhaltliche Fachanfragen zu den in der Leitlinie abgehandelten Themen sind zunächst ausschließlich an den Koordinator zu richten.

Prof. Dr. med. Dominik Denschlag

Hochtaunus-Kliniken gGmbH

Krankenhaus Bad Homburg

Frauenklinik

Zeppelinstraße 20

61352 Bad Homburg v.d.H.

Telefon: +49 (0) 6172 / 14-2580

Fax: +49 (0) 6172 / 14-102580

Dominik.Denschlag@hochtaunus-kliniken.de

<https://www.hochtaunus-kliniken.de/medizinische-fachabteilungen/bad-homburg/gynaekologie-geburtshilfe>

Journalistische Anfragen sind an den Herausgeber oder alternativ an den Koordinator dieser Leitlinie zu richten.

Leitliniengruppe

Tabelle 1: Federführender und/oder koordinierender Leitlinienautor:

Autor	AWMF-Fachgesellschaft
Prof. Dominik Denschlag	Deutsche Gesellschaft für Gynäkologie und Geburtshilfe

Tabelle 2: Repräsentativität der Leitliniengruppe: Beteiligung der Anwenderzielgruppe

DGGG-Arbeitsgemeinschaft (AG)/AWMF/Nicht-AWMF-Fachgesellschaft/Organisation/Verein
Deutsche Gesellschaft für Gynäkologie und Geburtshilfe (DGGG)
Österreichische Gesellschaft für Gynäkologie und Geburtshilfe (OEGGG)
Schweizerische Gesellschaft für Gynäkologie und Geburtshilfe (SGGG)
Deutsche Krebsgesellschaft (DKG) – vertreten durch ihre AGs
Deutsche Gesellschaft für Pathologie (DGP)
Bundesverband Deutscher Pathologen (BDP)
Deutsche Röntgengesellschaft (DRG)
Deutsche Gesellschaft für Interventionelle Radiologie (DEGIR)
Deutsche Gesellschaft für Radioonkologie (DEGRO)
Arbeitsgemeinschaft Radioonkologie (ARO)
Deutsche Gesellschaft für Hämato-Onkologie (DGHO)
Arbeitsgemeinschaft Gynäkologische Onkologie (AGO der DGGG und DKG)
Arbeitsgemeinschaft Gynäkologische Endoskopie (AGE)
Nordostdeutsche Gesellschaft für Gynäkologische Onkologie (NOGGGO)
Gesellschaft für Pädiatrische Onkologie und Hämatologie (GPOH)
Arbeitsgemeinschaft Erbliche Tumoren (AET)
Arbeitsgemeinschaft Supportive Maßnahmen in der Onkologie (AGSMO)
Berufsverband der Frauenärzte (BVF)

Die Moderation der Leitlinie wurde dankenswerterweise von Dr. M. Follmann (AWMF-zertifizierter Leitlinienberater/-moderator) übernommen.

Tabelle 3: Repräsentativität der Leitliniengruppe: Beteiligung der Patientenzielgruppe

AWMF/Nicht-AWMF-Fachgesellschaft/ Organisation/Verein
Bundesverband Frauenselbsthilfe nach Krebs e.V.

Die folgenden Fachgesellschaften haben Interesse an der Mitwirkung bei der Erstellung des Leitlinientextes und der Teilnahme an der Konsensuskonferenz bekundet und Vertreter für die Konsensuskonferenz benannt (Tabelle 4):

Tabelle 4: beteiligte Leitlinienautoren/innen:

Autor/in Mandatsträger/in	DGGG-Arbeitsgemeinschaft (AG)/AWMF/Nicht-AWMF-Fachgesellschaft/Organisation/Verein
Prof. Dr. E. Petru (Graz)	ÖGGG
Prof. Dr. M. Fehr	SGGG
Prof. Dr. M. Beckmann (Erlangen)	DGGG
PD Dr. S. Ackermann (Darmstadt), PD Dr. P. Harter (Essen), Prof. Dr. P. Mallmann (Köln), PD Dr. F. Thiel (Göppingen), Prof. Dr. M. Wallwiener (Heidelberg)	AGO der DGGG / DKG
Prof. Dr. A. Mustea (Bonn)	NOGGO
Prof. Dr. U. Ulrich (Berlin), Prof. Dr. I. Juhasz-Boess (Freiburg)	AGE
Prof. Dr. D. Schmidt (Trier)	DGP / AOP
Prof. Dr. LC Horn (Leipzig)	BDP und DGP (Vertreterregelung für Prof. Schmidt)
PD Dr. P. Reichardt (Berlin)	DGHO
Prof. Dr. D. Vordermark (Halle/Saale)	DEGRO

Autor/in Mandatsträger/in	DGGG-Arbeitsgemeinschaft (AG)/AWMF/Nicht-AWMF- Fachgesellschaft/Organisation/Verein
Prof. Dr. K. Lindel (Karlsruhe)	ARO
Prof. Dr. T. Vogl (Frankfurt)	DRG
Prof. Dr. Th. Kröncke (Augsburg)	DEGIR
Dr. W. Cremer (Hamburg)	BVF
PD Dr. K. Kast (Köln)	AET
Prof. Dr. G. Egerer (Heidelberg), Dr. R. Mayer- Steinacker (Ulm)	AGSMO
H. Haase (Bad Homburg)	Bundesverband Frauenselbsthilfe nach Krebs e.V.
PD Dr. S. Hettmer (Freiburg)	Gesellschaft für Pädiatrische Onkologie und Hämatologie

Als externe Experten ohne Stimmrecht bei der Konsentierung der Empfehlungen haben folgende Kollegen mitgewirkt (Tabelle 5):

Tabelle 5: Beteiligte Experten

Prof. Dr. G. Köhler (Greifswald)
Dr. H. Strauss (Halle/Saale)
Dr. M. Battista (Mainz)
Dr. Paul Gaß (Erlangen)

Leitlinienkommission der DGGG

Abbildung 1: Grafische Darstellung der Leitlinienkommission

Leitlinienkommission der DGGG, OEGGG und SGGG

Leitlinienprogramm



Präsident und Vorstand der DGGG Prof. Dr. Anton Scharl		
Leitlinienbeauftragter AWMF-Leitlinienbeauftragter Prof. Dr. Matthias W. Beckmann	Leitliniensekretariat Dr. Paul Gaß, Dr. Gregor Olmes, Christina Meixner	
Stellv. Leitlinienbeauftragter Prof. Dr. Erich-Franz Solomayer	Ehrenvorsitzende Prof. Dr. Dietrich Berg Prof. Dr. Rolf Kreienberg	
Delegierte der DGGG Leitlinienkommission		
Gynäkologische Onkologie Prof. Dr. Olaf Ortman Prof. Dr. Tanja Fehm	Wiederherstellende und plastische Gynäkologie PD Dr. Max Dieterich Dr. Hermann Zoche	Operative Gynäkologie Prof. Dr. Uwe Ulrich Prof. Dr. Erich-Franz Solomayer
Reproduktionsmedizin Prof. Dr. Bettina Toth Prof. Dr. Wolfgang Würfel	Gynäkologische Endokrinologie Prof. Dr. Ludwig Kiesel Prof. Dr. Petra Stute	Urogynäkologie Prof. Dr. Werner Bader PD Dr. Kaven Baessler
Pränatalmedizin Prof. Dr. Franz Kainer Prof. Dr. Ulrich Gembruch	Konservative Gynäkologie PD Dr. Friederike Siedentopf Prof. Dr. Matthias David	Geburtsmedizin Prof. Dr. Holger Stepan Prof. Dr. Frank Louwen
Junges Forum Dr. Vera Hepp Martin Weiss	BLFG Dr. Hermann Zoche Dr. Martina Gropp-Meier	BVF Dr. Christian Albring (Präsident) Dr. Klaus Doubek
Österreichische Vertretung (OEGGG) Prof. Dr. Karl Tamussino Prof. Dr. Hanns Helmer		Schweizerische Vertretung (SGGG) Prof. Dr. Daniel Surbek Prof. Dr. René Hornung

Stand: Dezember 2018

<http://www.dggg.de/leitlinien>

© DGGG, SGGG und OEGGG 2018

<https://www.dggg.de/start/ueber-die-dggg/organe-der-dggg/kommissionen/>

Leitlinienbeauftragter der DGGG

Prof. Dr. med. Matthias W. Beckmann

Universitätsklinikum Erlangen

Frauenklinik

Universitätsstrasse 21-23

D-91054 Erlangen

<http://www.frauenklinik.uk-erlangen.de>

Leitlinienbeauftragter der SGGG

Prof. Dr. med. Daniel Surbek

Universitätsklinik für Frauenheilkunde, Geburtshilfe und feto-maternale Medizin

Inselspital Bern

Effingerstraße 102

CH-3010 Bern

Leitlinienbeauftragter der OEGGG

Prof. Dr. med. Karl Tamussino

Universitätsklinik für Frauenheilkunde und Geburtshilfe Graz

Auenbruggerplatz 14

AT-8036 Graz

Leitliniensekretariat der Leitlinienprogramme der DGGG, OEGGG und SGGG

Dr. med. Paul Gaß, Christina Meixner

Universitätsklinikum Erlangen

Frauenklinik

Universitätsstrasse 21-23

D-91054 Erlangen

Telefon: +49 (0) 9131-85/44063 oder +49 (0) 9131-85/33507

Telefax: +49 (0) 9131-85/33951

leitlinien@dggg.de

Finanzierung

Das DGGG Leitlinienprogramm unterstützte finanziell das Leitlinienprojekt mit 5.000€. Dazu gehörten Reisekostenerstattungen, Literaturrecherchen, Konsensuskonferenzen usw.

Publikation

Das derzeitige Publikationsorgan ist die *Geburtshilfe und Frauenheilkunde (GebFra)* des Thieme Verlags. In diesem wird nach Veröffentlichung der Leitlinie angestrebt, die Langversion (bei maximal 10-12 Seiten des Leitlinientexts) oder die Kurzversion zu publizieren. Ein Supplement im *Frauenarzt* ist möglich. Die aktuelle Version zum Download dieser Leitlinie finden Sie auf der Website der AWMF.

<https://www.awmf.org/leitlinien/detail/II/015-074.html>

Zitierweise

Die korrekte Zitierweise dieser Langversion der Leitlinie besteht aus folgender Syntax. Diese Syntax ist bei der Benutzung im Rahmen von Publikationen bei Fachjournalen zu beachten, wenn in den Autorenhinweisen keine eigene Zitierweise vorgegeben wird:

Uterine sarcoma. Guideline of the DGGG and OEGGG (S2k-Level, AWMF Registry No.015/074, April 2021). <http://www.awmf.org/leitlinien/detail/II/015-074.html>

Leitliniendokumente

Dieses gesamte Leitliniendokument wird als Langversion bezeichnet. Um den Umgang des Leitlinieninhalts für spezielle Situationen (Praxisalltag, Vorträge) oder nicht medizinische Interessensgruppen (Patienten, Laien) zu erleichtern, wird dieser Leitlinie eine **Kurz- bzw. DIA-Version** beigefügt.

Nach den Vorgaben des AWMF-Regelwerks ist für die Erstellung dieser Leitlinie eine **Interessenkonflikterklärung** nötig. Erfassung und Umgang mit Interessenskonflikten erfolgt nach AWMF Regelwerk.

Neben dieser Langversion gibt es einen Leitlinienreport. Hierzu finden Sie eine detaillierte Aufstellung im separaten Kapitel Publikation.

Die Zusammenfassung der Interessen aller Leitlinienautoren, der Umgang damit und den Leitlinienreport finden Sie in diesem Dokument in einem separaten Kapitel Interessenkonflikte.

Urheberrecht

Der Inhalt der Nutzungsrechte umfasst „das Recht der eigenen nicht auszugsweisen Vervielfältigung, Verbreitung und Speicherung, öffentlicher Zugänglichmachung auch durch interaktive Produkte oder Dienste das Vortragsrecht sowie das Recht zur Wiedergabe durch Bild und Tonträger in gedruckter und elektronischer Form, sowie das Anbieten als Anwendungssoftware für mobile Betriebssysteme.“. Die Autoren können ihre Nutzungsrechte an Dritte einmalig übertragen, dies geschieht entgegen §32 des UrhG immer unentgeltlich. Dabei werden beispielsweise der Arbeitsgemeinschaft der Wissenschaftlichen Medizinischen Fachgesellschaften (AWMF) einfache Nutzungsrechte zur Veröffentlichung auf ihrer Homepage übertragen. Des Weiteren ist es möglich ein beschränktes einmaliges Nutzungsrecht zu übertragen. Diese Dritten (Verlage etc.) sind berechtigt, die Leitlinie z.B. in einer Fachzeitschrift zu veröffentlichen, als Buch herauszubringen oder auch in Form eines Computerprogramms (App) für Endnutzer zur Verfügung zu stellen (sogenanntes öffentliches Zugänglichmachen). Sie sind jedoch nicht berechtigt, ihrerseits weitere Personennutzungsrechte einzuräumen.

Die Einräumung von Nutzungsrechten für wissenschaftliche-medizinische Leitlinien im Sinne der Autoren als Miturheber erfolgt im Sinne §8 des Urheberrechtsgesetzes (UrhG). Urheber sind natürliche Personen dieses Werkes nach §2 des UrhG, also alle Autoren der Leitlinie, welche als Miturhebergemeinschaft bezeichnet wird. Diese Gemeinschaft räumt mit Erstellung ihres öffentlich zugänglichen Werkes der medizinischen Fachgesellschaft, z.B. der Deutschen Gesellschaft für Gynäkologie und Geburtshilfe (DGGG), nur repräsentativ Nutzungs- und/oder Verwertungsrechte ein. Die Urheber nach §2 des UrhG bleibt jedoch immer die Miturhebergemeinschaft.

Besonderer Hinweis

Die Medizin unterliegt einem fortwährenden Entwicklungsprozess, sodass alle Angaben, insbesondere zu diagnostischen und therapeutischen Verfahren, immer nur dem Wissensstand zurzeit der Drucklegung der Leitlinie entsprechen können. Hinsichtlich der angegebenen Empfehlungen zur Therapie und der Auswahl sowie Dosierung von Medikamenten wurde die größtmögliche Sorgfalt beachtet. Gleichwohl werden die Benutzer aufgefordert, die Beipackzettel und Fachinformationen der Hersteller zur Kontrolle heranzuziehen und im Zweifelsfall einen Spezialisten zu konsultieren. Fragliche Unstimmigkeiten sollen bitte im allgemeinen Interesse der Redaktion mitgeteilt werden.

Der Benutzer selbst bleibt verantwortlich für jede diagnostische und therapeutische Applikation, Medikation und Dosierung.

II. Leitlinienverwendung

Begründung für die Auswahl des Leitlinienthemas

Aufgrund der biologischen Heterogenität uteriner Sarkome und der damit einhergehenden verbreiteten Unsicherheit bzgl. eines individuell optimalen Managements soll diese Leitlinie zur Verbesserung der Versorgungsqualität und Harmonisierung von Diagnostik und Therapie beitragen.

Änderungen/Neuerungen

Zur vorigen Leitlinie aus dem Jahr 2019 ergaben sich wie folgt Änderungen:

- ➔ Diverse Statements/Empfehlungen wurden modifiziert

Zur vorigen Leitlinie aus dem Jahr 2019 ergaben sich wie folgt Neuerungen:

- ➔ Diverse Statements/Empfehlungen wurden hinzugefügt

Fragestellung und Ziele

Die Zielorientierung der Leitlinie beinhaltet die Information und Beratung von Frauen über die Diagnostik, die Therapie, sowie die Nachsorge uteriner Sarkome (exklusiv Karzinosarkome). Fokussiert wird hierbei auf das differenzierte Management der unterschiedlichen Subtypen. Darüber hinaus sollen die Informationen Grundlage zur Therapie-Entscheidungsfindung der Interdisziplinären Tumorkonferenzen in den DKG-zertifizierten Gynäkologischen Krebszentren bzw. Sarkomzentren sein.

Versorgungsbereich

Folgende Sektoren sind betroffen:

- ➔ Stationärer Versorgungssektor
- ➔ Ambulanter Versorgungssektor

Patienten/innenzielgruppe

Die Leitlinie richtet sich ausschließlich an alle einem uterinen Sarkom (exklusiv Karzinosarkome) erkrankten Patientinnen.

Anwenderzielgruppe / Adressaten

Die Empfehlungen der Leitlinie richten sich an folgende Ärzte und Angehörigen von Berufsgruppen, die mit der Versorgung von Patientinnen mit uterinen Sarkomen befasst sind:

- ➔ Gynäkologen in der Niederlassung
- ➔ Gynäkologen mit Klinikanzstellung
- ➔ Pathologen
- ➔ Strahlentherapeuten
- ➔ Internistische Hämato-Onkologen
- ➔ Pädiatrische Hämato-Onkologen

➔ Radiologen

Weiter Adressaten sind (zur Information):

➔ Pflegekräfte

Externe Begutachtung

Es fand keine externe bzw. öffentliche Konsultation statt.

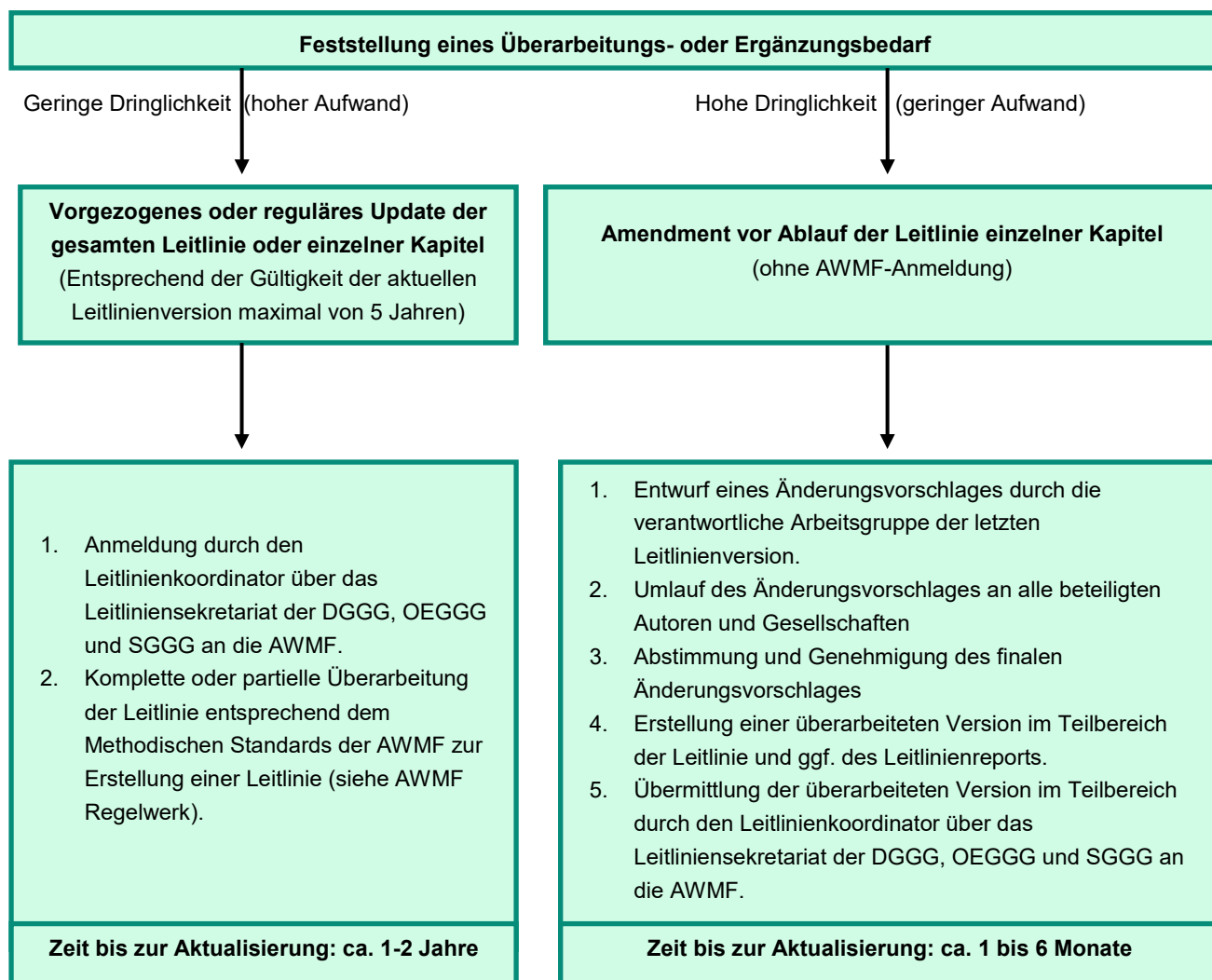
Verabschiedung und Gültigkeitsdauer

Die Gültigkeit dieser Leitlinie wurde durch die Vorstände/Verantwortlichen der beteiligten Fachgesellschaften/Arbeitsgemeinschaften/Organisationen/Vereine, sowie durch den Vorstand der DGGG und der DGGG-Leitlinienkommission sowie der OEGGG und SGGG im Dezember 2020 bestätigt und damit in seinem gesamten Inhalt genehmigt. Diese Leitlinie besitzt eine Gültigkeitsdauer von 01.04.2021 bis 31.03.2024. Diese Dauer ist aufgrund der inhaltlichen Zusammenhänge geschätzt.

Überarbeitung und Aktualisierung

Bei dringendem Bedarf kann eine Leitlinie früher aktualisiert werden, bei weiterhin aktuellem Wissenstand kann ebenso die Dauer auf maximal 5 Jahre verlängert werden.

Die Leitlinienkommission der DGGG, SGGG und OEGGG hat dazu ein übersichtliches Flow-Chart entwickelt, welches zunächst für jede gemeinsame Leitlinie dieser Fachgesellschaften gilt:



Ansprechpartner für diese Prozesse sind die jeweiligen Koordinatoren in enger Zusammenarbeit innerhalb der festgelegten Gültigkeitsdauer oder nach Ablauf der Gültigkeit die Leitlinienkommission der DGGG.

Leitlinienimplementierung

Leitlinien sind als „Handlungs- und Entscheidungskorridore“ zu verstehen, von denen in begründeten Fällen abgewichen werden kann oder sogar muss. Die Anwendbarkeit einer Leitlinie oder einzelner

Empfehlungsgraduierungen en muss in der individuellen Situation vom Arzt geprüft werden im Hinblick auf die Indikationsstellung, Beratung, Präferenzermittlung und die Beteiligung der Patientin an der Therapie-Entscheidung in Zusammenhang der verfügbaren Ressourcen.

Die verschiedenen Dokumentenversionen dieser Leitlinien dienen dem Klinik-nahen Einsatz, welcher Sie in Kapitel Leitliniendokumente finden.

Spezifische Qualitätsindikatoren wurden nicht im Rahmen des Prozesses von dieser Leitlinie abgeleitet.

III. Methodik

Grundlagen

Die Methodik zur Erstellung dieser Leitlinie wird durch die Vergabe der Stufenklassifikation vorgegeben. Das AWMF-Regelwerk (Version 1.0) gibt entsprechende Regelungen vor. Es wird zwischen der niedrigsten Stufe (S1), der mittleren Stufe (S2) und der höchsten Stufe (S3) unterschieden. Die niedrigste Klasse definiert sich durch eine Zusammenstellung von Handlungsempfehlungen, erstellt durch eine nicht repräsentative Expertengruppe. Im Jahr 2004 wurde die Stufe S2 in die systematische Evidenzrecherche-basierte (S2e) oder strukturelle Konsens-basierte Unterstufe (S2k) gegliedert. In der höchsten Stufe S3 vereinigen sich beide Verfahren.

Diese Leitlinie entspricht der Stufe: **S2k**

Quelle: Arbeitsgemeinschaft der Wissenschaftlichen Medizinischen Fachgesellschaften (AWMF)-Ständige Kommission Leitlinien. AWMF-Regelwerk „Leitlinien“.

<http://www.awmf.org/leitlinien/awmf-regelwerk.html>

Empfehlungsgraduierung

Während mit der Darlegung der Qualität der Evidenz (Evidenzstärke) die Belastbarkeit der publizierten Daten und damit das Ausmaß an Sicherheit / Unsicherheit des Wissens ausgedrückt wird, ist die Darlegung der Empfehlungsgrade Ausdruck des Ergebnisses der Abwägung erwünschter / und unerwünschter Konsequenzen alternativer Vorgehensweisen.

Die Verbindlichkeit definiert die medizinische Notwendigkeit einer Leitlinienempfehlung ihrem Inhalt zu folgen, wenn die Empfehlung dem aktuellen Stand der Wissenschaft entspricht. In nichtzutreffenden Fällen darf bzw. soll von der Empfehlung dieser Leitlinie abgewichen werden. Eine juristische Verbindlichkeit ist durch den Herausgeber nicht definierbar, weil dieser keine Gesetze, Richtlinien oder Satzungen (im Sinne des Satzungsrechtes) beschließen darf. Dieses Vorgehen wird vom obersten deutschen Gericht bestätigt (Bundesgerichtsurteil VI ZR 382/12).

Die Evidenzgraduierung und Empfehlungsgraduierung einer Leitlinie auf S2k-Niveau ist nicht vorgesehen. Es werden die einzelnen Empfehlungen nur sprachlich – nicht symbolisch – unterschieden. Die Wahl der Semantik wurde durch die Leitlinienkommission der DGGG, OEGGG und SGGG mit dem Hintergrund festgelegt, dass es sowohl im Deutschen als auch im Englischen keine eindeutige bzw. zweifelsfreie Semantik für eine Verbindlichkeit geben kann. Die gewählte Formulierung des Empfehlungsgrades sollte im Hintergrundtext erläutert werden.

Tabelle 6: Graduierung von Empfehlungen (deutschsprachig)

Beschreibung der Verbindlichkeit	Ausdruck
Starke Empfehlung mit hoher Verbindlichkeit	Soll / Soll nicht
Einfache Empfehlung mit mittlerer Verbindlichkeit	Sollte / Sollte nicht
Offene Empfehlung mit geringer Verbindlichkeit	Kann / Kann nicht

Tabelle 7: Graduierung von Empfehlungen

(englischsprachig nach Lomotan et al. Qual Saf Health Care.2010)

Description of binding character	Expression
Strong recommendation with highly binding character	must / must not
Regular recommendation with moderately binding character	should / should not
Open recommendation with limited binding character	may / may not

Statements

Sollten fachliche Aussagen nicht als Handlungsempfehlungen, sondern als einfache Darlegung Bestandteil dieser Leitlinie sein, werden diese als „**Statements**“ bezeichnet.

Konsensusfindung –und Konsensusstärke

Im Rahmen einer strukturierten Konsenskonferenz nach dem NIH Typ (S2k/S3-Niveau) stimmen die berechtigten Teilnehmer der Sitzung die ausformulierten Statements und Empfehlungen ab. Der Ablauf war wie folgt: Vorstellung der Empfehlung, Inhaltliche Nachfragen, Vorbringen von Änderungsvorschlägen, Abstimmung aller Änderungsvorschläge. Bei nicht Erreichen eines Konsensus (>75% der Stimmen), Diskussion und erneute Abstimmung. Abschließend wird abhängig von der Anzahl der Teilnehmer die Stärke des Konsensus ermittelt.

Tabelle 8: Einteilung zur Zustimmung der Konsensusbildung

Symbolik	Konsensusstärke	Prozentuale Übereinstimmung
+++	Starker Konsens	Zustimmung von > 95% der Teilnehmer
++	Konsens	Zustimmung von > 75-95% der Teilnehmer
+	Mehrheitliche Zustimmung	Zustimmung von > 50-75% der Teilnehmer
-	Kein Konsens	Zustimmung von < 51% der Teilnehmer

Expertenkonsens

Wie der Name bereits ausdrückt, sind hier Konsensus-Entscheidungen speziell für Empfehlungen/Statements ohne vorige systemische Literaturrecherche (S2k) oder aufgrund von fehlenden Evidenzen (S2e/S3) gemeint. Der zu benutzende Expertenkonsens (EK) ist gleichbedeutend mit den Begrifflichkeiten aus anderen Leitlinien wie „Good Clinical Practice“ (GCP) oder „klinischer Konsensuspunkt“ (KKP). Die Empfehlungsstärke graduiert sich gleichermaßen wie bereits im Kapitel Empfehlungsgraduierung beschrieben ohne die Benutzung der aufgezeigten Symbolik, sondern rein semantisch („soll“/„soll nicht“ bzw. „sollte“/„sollte nicht“ oder „kann“/„kann nicht“).

Berücksichtigung von Nutzen, bzw. Schaden / Risiken

Gesundheitsökonomische Aspekte wurden diskutiert, spielen bei dieser Erkrankung jedoch nur eine untergeordnete Rolle. Gleiches gilt für Behandlungsmethoden der Alternativmedizin. Grundsätzlich wurden die Empfehlungen unter Abwiegen von Nutzen versus Schaden / Risiken formuliert.

Leitlinienreport

Formulierung von Schlüsselfragen

Da es sich um eine S2k-Leitlinie handelt, wurde keine strukturierte Literaturrecherche mit Beurteilung des Evidenzgrads durchgeführt. Die Leitlinienautoren haben jedoch eine orientierende Literatursuche (MEDLINE) durchgeführt und die aktuelle Literatur entsprechend zitiert. Eine formale methodische Bewertung von Studien erfolgte nicht.

Formale Konsensfindung: Verfahren und Durchführung

Grundlage des Leitlinientextes bildete eine aktuelle Literaturrecherche. Im Folgenden wurde die relevante Literatur den jeweiligen Kapiteln zugeordnet und die Kapitel inkl. Literatur den jeweilig verantwortlichen Autor zur Verfügung gestellt. Anhand der einzelnen Kapitel wurde im Anschluss eine zusammenhängende Rohfassung erstellt, welche dann im gemeinsamen Vorab-Konsens bearbeitet und verabschiedet wurde. Aus diesem Text wurden Statements und Empfehlungen (im Sinne von eindeutigen Handlungsanweisungen) extrahiert. Anschließend wurde der so überarbeitete Text erneut zirkuliert und an die Vertreter Fachgruppen als auch Experten verschickt. Diese haben z.T. Änderungsvorschläge für den Text gemacht und abschließend dem finalen Manuskript zugestimmt.

Die Statements und Empfehlungen wurden während einer Konsensuskonferenz interdisziplinär abgestimmt. Bei dieser Konsensuskonferenz, die am 13.11.2020 virtuell stattfand, wurden die folgenden Entitäten der LL gemeinsam konsentiert:

- ➔ Leiomyosarkom
- ➔ Low-Grade ESS
- ➔ High-Grade ESS bzw. undifferenziertes uterines Sarkom
- ➔ Adenosarkom
- ➔ Rhabdomyosarkome des Uterus bei Kindern und Jugendlichen

Interessenkonflikte

Alle Teilnehmer der Leitlinienerstellung haben das „AWMF-Formular zur Erklärung von Interessenkonflikten im Rahmen von Leitlinienvorhaben“ (Stand: 2018) ausgefüllt. Diese wurden vom federführenden Leitlinienautor zur Veröffentlichung zusammengefasst und befindet sich im vollen Umfang tabellarisch anbei.

Der Umgang mit Interessen gestaltet sich in Bezug auf die redaktionelle Unabhängigkeit durch folgende vorher festgelegte Maßnahmen:

- ➔ Die Interessen des Koordinators wurden durch Dr. Paul Gaß (Erlangen) gesichtet und als ohne Konfliktpotenzial bewertet.
- ➔ Vor der Konsensuskonferenz wurden die Formblätter zur Darlegung von Interessen vom Koordinator gesichtet und bewertet.
- ➔ Im Rahmen der Konsensuskonferenz wurde vor Beginn der Konsentierung vom Moderator ein Vorschlag zum Umgang mit Interessen gemäß AWMF Regelwerk präsentiert, in der Gruppe diskutiert und schließlich konsentiert.
- ➔ Im Rahmen der Prüfung wurde konsentiert, dass die Teilnahme an diversen Advisory Boards keine Relevanz für die Thematik der Leitlinie hat.

Als protektive Faktoren bezüglich Verzerrungen aufgrund von Interessen seien die Ausgewogenheit der Gruppenzusammensetzung, die offenen Diskussion zum Umgang mit Interessenkonflikten zu Beginn der Konsensuskonferenz und Einsatz formaler Konsensusfindungsprozesse erwähnt.

Im Folgenden sind die Interessenerklärungen als tabellarische Zusammenfassung dargestellt sowie die Ergebnisse der Interessenbewertung und Maßnahmen, die nach Diskussion der Sachverhalte von der der LL-Gruppe beschlossen und im Rahmen der Konsensuskonferenz umgesetzt wurden:

Tabelle 9: Zusammenfassung und Umgang mit Interessenkonflikte

	Berater-bzw. Gutachter-tätigkeit	Mitarbeit in einem Wissenschaftlichen Beirat (advisory board)	Bezahlte Vortrags-/oder Schulungstätigkeit	Bezahlte Autoren-/oder Coautorenschaft	Forschungs-vorhaben / Durchführung klinischer Studien	Eigentümer-interessen (Patent, Urheberrecht, Aktienbesitz)	Indirekte Interesse (u.a. Mitglied in Fach-gesellschaften, klinischer Schwerpunkt, pers. Beziehungen)	Von CoI betroffene Themen der Leitlinie, Einstufung bzgl. der Relevanz, Konsequenz
Dominik Denschlag	Nein	Roche, GSK, Tesaro, PharmaMar	Roche, AstraZeneca, MSD; Clovis, KLS Martin	Nein	Nein	Nein	Mitglied: DGGG, DKG, AGO	Keine
Sven Ackermann	Nein	Nein	Nein	Nein	Nein	Nein	Mitglied: AGO, DGGG	Keine
Marco Battista	Nein	Roche, Tesaro, PharmaMar	PharmaMar, Roche, RG, Promediceis, BNGO, Apothekerhammer	Nein	Pierre Fabre	Nein	Mitglied: AGO, DGGG, AGE	Keine
Wolfgang Cremer	Nein	Nein	Nein	Nein	Nein	Nein	Mitglied: BVF, DGGG, ÄK Hamburg, KV Hamburg	Keine
Gerlinde Egerer	PharmaMar	MSD	PharmaMar, MSD	Nein	Nein	Pfizer, Gilead	Mitglied: ASORS; AIO, DGHO	Keine
Markus Follmann	Nein	Nein	Vorträge zur LL-Methodik. Dozent EU MSE Studiengang	Nein	Nein	Nein	Mitglied: Deutsches Netzwerk EBM	Keine
Heidemarie Haase	Nein	Nein	Nein	Nein	Nein	Nein	Nein	Keine

	Berater-bzw. Gutachter-tätigkeit	Mitarbeit in einem Wissenschaftlichen Beirat (advisory board)	Bezahlte Vortrags-/oder Schulungs-tätigkeit	Bezahlte Autoren-/oder Coautoren-schaft	Forschungs-vorhaben / Durchführung klinischer Studien	Eigentümer-interessen (Patent, Urheberrecht, Aktienbesitz)	Indirekte Interesse (u.a. Mitglied in Fach-gesellschaften, klinischer Schwerpunkt, pers. Beziehungen)	Von CoI betroffene Themen der Leitlinie, Einstufung bzgl. der Relevanz, Konsequenz
Philipp Harter	Astra Zeneca, Sotio	Astra Zeneca, Roche, Tesaro, GSK, Clovis, PharmaMar, Lilly, MSD, Immunogen	Astra Zeneca, Roche, Tesaro, GSK, Clovis, MSD; ZaiLab	Nein	Nein	Nein	Mitglied: DGGG, DKG, AGO	Keine
Simone Hettmer	Ärztammer Nordrhein	Nein	Nein	Nein	Ja	Nein	Nein	Keine
Lars-Christian Horn	Nein	Roche	Novartis, Roche, Astra Zeneca, Genomic Health	Nein	Nein	Nein	Mitglied: AGO, DGP, DKG	Keine
Ingolf Juahsz-Boess	Celgene, MSD	Roche, Novartis, Celgene, Pfizer, Sandoz, Amgen, GSK	Roche, Novartis, Celgene, Pfizer, Amgen	Nein	Roche, Novartis	Nein	Nein	Keine
Karin Kast	Nein	BRCA Netzwerk e.v.	Nein	Nein	Nein	Nein	Mitglied: Beirat BRCA-Netzwerk	Keine
Günther Köhler	Nein	Nein	Nein	Nein	Nein	Nein	Nein	Keine
Thomas Kröncke	Nein	Nein	Boston Scientific	Nein	Ja	Nein	Mitglied: DRG, DEGIR	Keine

	Berater-bzw. Gutachter-tätigkeit	Mitarbeit in einem Wissenschaftlichen Beirat (advisory board)	Bezahlte Vortrags-/oder Schulungs-tätigkeit	Bezahlte Autoren-/oder Coautoren-schaft	Forschungs-vorhaben / Durchführung klinischer Studien	Eigentümer-interessen (Patent, Urheberrecht, Aktienbesitz)	Indirekte Interesse (u.a. Mitglied in Fach-gesellschaften, klinischer Schwerpunkt, pers. Beziehungen)	Von CoI betroffene Themen der Leitlinie, Einstufung bzgl. der Relevanz, Konsequenz
Katja Lindel	Nein	Nein	Nein	Nein	Nein	Nein	Mitglied: DEGRO, ARO, SASTRO	Keine
Peter Mallmann	FSH	G+G Springer Verlag	Roche, Astra Zeneca, Fondazione Michelangelo, Aeterna Zentaris, Pfizer, Eisai	Nein	Astra Zeneca, Roche, Pfizer, Eisai, Aeterna Zentaris	Nein	Mitglied: AGO	Keine
Regine Meyer-Steinacker	TEVA, Pfizer, PharmaMar, Lilly	Bayer	Nein	Nein	Nein	Nein	Mitglied: DGHO, AIO	Keine
Alexander Mustea	Molecular Health	Roche, GSK, Olympus, Tesaro, MSD	Nein	Nein	Molecular Health, Medtronic	Nein	Nein	Keine
Edgar Petru	Nein	Roche, PharmaMar, Eisai, Amgen, Celgene, Astra Zeneca, Angelini, Daichii Sankyo, GSK, Lilly, MSD, Novartis, Pfizer,	AGEA, Pfizer, Roche, PharmaMar, Lilly, Eisai, Amgen, Astra Zeneca, Celgene, Novartis, Angelini, GSK, MSD, Tesaro	Nein	Roche, PharmaMar, Lilly, Amgen, Astra Zeneca, Novartis, Pfizer, Tesaro, Angelini, GSK	Nein	Nein	Keine

	Berater-bzw. Gutachter-tätigkeit	Mitarbeit in einem Wissenschaftlichen Beirat (advisory board)	Bezahlte Vortrags-/oder Schulungs-tätigkeit	Bezahlte Autoren-/oder Coautoren-schaft	Forschungs-vorhaben / Durchführung klinischer Studien	Eigentümer-interessen (Patent, Urheberrecht, Aktienbesitz)	Indirekte Interesse (u.a. Mitglied in Fach-gesellschaften, klinischer Schwerpunkt, pers. Beziehungen)	Von CoI betroffene Themen der Leitlinie, Einstufung bzgl. der Relevanz, Konsequenz
		Tesaro, Clovis						
Peter Reichardt	Nein	Novartis, Roche, MSD, BMS, Bayer, Clinigen, Deciphera	Novartis, Amgen, PharmaMar, Lilly	Ja	Ja	Nein	Vorstandsvorsitzen der Deutsche Sarkomstiftung Mitglied: CTOS, DKG, AIO, DGHO, GISG, IAWS	Keine
Dietmar Schmidt	Nein	Nein	Nein	Nein	Nein	Nein	Mitglied: AGO, DGP, AOP	Keine
Hans-Georg Strauss	Nein	Nein	Nein	Nein	Nein	Nein	Nein	Keine
Markus Wallwiener	Celgene	Novartis	AstraZeneca	Nein	Nein	Nein	Mitglied: AGO	Keine
Falk Thiel	Nein	Nein	Gedeon Richter, Genomic Health, Medea	Nein	Nein	Nein	Mitglied: DGGG	Keine
Uwe Ulrich	Nein	Nein	Nein	Nein	Nein	Nein	Mitglied: DGGG, AGO, AGE, DKG	Keine
Thomas Vogl	Nein	Nein	Nein	Nein	Nein	Nein	Mitglied: DRG	Keine
Dirk Vordermark	Nein	Böhringer, Bristol Myers Squibb, Chugai, Merck	Roche, Astra Zeneca, Merck, Lilly, Ferring	Nein	AstraZeneca, Pfizer, Merck	Nein	Mitglied: DEGRO, ARO	Keine

	Berater-bzw. Gutachter-tätigkeit	Mitarbeit in einem Wissenschaftlichen Beirat (advisory board)	Bezahlte Vortrags-/oder Schulungs-tätigkeit	Bezahlte Autoren-/oder Coautoren-schaft	Forschungs-vorhaben / Durchführung klinischer Studien	Eigentümer-interessen (Patent, Urheberrecht, Aktienbesitz)	Indirekte Interesse (u.a. Mitglied in Fach-gesellschaften, klinischer Schwerpunkt, pers. Beziehungen)	Von Col betroffene Themen der Leitlinie, Einstufung bzgl. der Relevanz, Konsequenz
Matthias Fehr	Nein	Nein	Nein	Nein	Nein	Nein	Mitglied AGO	Keine
Matthias Beckmann	CPF CryoProtection	Nein	MedConcept	Nein	Ja	Nein	Mitglied: DKG, DGGG Persönliche Beziehungen: German Genomics	Keine
Paul Gaß	Nein	Nein	Nein	Nein	Nein	Nein	Mitglied AGO, DKG und DGGG	Keine

1 = Hier werden entsprechend §139b SGB V finanzielle Beziehungen zu Unternehmen, Institutionen oder Interessenverbänden im Gesundheitswesen erfasst. Folgende Frage wurde beantwortet: Haben Sie oder die Einrichtung, für die Sie tätig sind, innerhalb des laufenden Jahres oder der 3 Kalenderjahre davor Zuwendungen erhalten von Unternehmen der Gesundheitswirtschaft (z.B. Arzneimittelindustrie, Medizinproduktindustrie), industriellen Interessenverbänden, kommerziell orientierten Auftragsinstituten, Versicherungen/Versicherungsträgern, oder von öffentlichen Geldgebern (z.B. Ministerien), Körperschaften/Einrichtungen der Selbstverwaltung, Stiftungen, oder anderen Geldgebern?

2 = Angaben zu Mischfonds waren nicht erforderlich

3 = Hierzu wurden folgende Aspekte abgefragt: Mitgliedschaft /Funktion in Interessenverbänden; Schwerpunkte wissenschaftlicher Tätigkeiten, Publikationen; Schwerpunkte klinischer Tätigkeiten; Federführende Beteiligung an Fortbildungen/Ausbildungsinstituten; Persönliche Beziehungen (als Partner oder Verwandter 1. Grades) zu einem Vertretungsberechtigten eines Unternehmens der Gesundheitswirtschaft; sonstige relevante Interessen

1 Einleitung

1.1 Epidemiologie, Klassifikation, Stadieneinteilung

Konsensbasiertes Statement 1.S1

Expertenkonsens

Konsensusstärke +++

Uterine Sarkome (homolog) sind eine heterogene Gruppe seltener Malignome (1.5-3/100.000) der Uterusmuskulatur, des endometrialen Stromas oder des uterinen Bindegewebes.

Konsensbasierte Empfehlung 1.E1

Expertenkonsens

Konsensusstärke +++

Der Terminologie und der morphologischen Diagnostik uteriner Sarkome soll die jeweils gültige Auflage der WHO-Klassifikation zugrunde gelegt werden.

Literatur: [1,2]

Konsensbasierte Empfehlung 1.E2

Expertenkonsens

Konsensusstärke +++

Der postoperativen Stadieneinteilung uteriner Sarkome soll die jeweils gültige pTNM-Klassifikation zugrunde gelegt werden.

Literatur: [2]

Sie machen 3 bis 9% aller Malignome des Uterus aus. Die Inzidenz liegt bei ca. 1.5 (Kaukasier) bis 3 (Afro-Amerikaner) / 100.000 Einwohner [3].

In der WHO-Klassifikation sind folgende Entitäten als maligne mesenchymale Tumoren bzw. maligne gemischte epithelial-mesenchymale Tumoren aufgeführt [2,4-6]:

- ➔ Leiomyosarkome (LMS),
- ➔ Low-grade endometriale Stromasarkome (LG-ESS),
- ➔ High-grade endometriale Stromasarkome (HG-ESS),
- ➔ Undifferenzierte uterine Sarkome (UUS),
- ➔ Adenosarkome (AS),
- ➔ PECome (perivascular epitheloid cell tumor), maligne Variante.

Die Diagnostik anderer, extrem selten im Uterus vorkommender Sarkome (z.B. heterolog: Rhabdomyosarkome) soll unter Berücksichtigung der WHO-Klassifikation von Weichteilsarkomen erfolgen [5-7].

Unter Ausschluß der extrem seltenen uterinen Entitäten (PECome, Rhabdomyosarkom des Erwachsenenalters, Angiosarkom, Osteosarkom, Chondrosarkom, Liposarkom, Myxofibrosarkom, alveoläres Weichteilsarkom und epitheloides Sarkom), bezieht sich diese Leitlinie auf die häufigeren Entitäten (LMS, LG-ESS, HG-ESS und UUS bzw. AS, einschließlich Rhabdomyosarkome des Uterus bei Kindern und Jugendlichen).

Die in früheren Klassifikationen gleichfalls als uterine Sarkome bezeichneten Karzinosarkome (auch als Maligne Müllersche Mischtumoren bezeichnet) werden nicht mehr den Uterussarkomen, sondern den Karzinomen des Uterus zugerechnet [8,9]. Die Karzinosarkome (Maligne Müllersche Mischtumoren) werden im Rahmen der S3-Leitlinie „032-034OL Diagnostik, Therapie und Nachsorge der Patientinnen mit Endometriumkarzinom“ abgehandelt [10].

Unter den uterinen Sarkomen sind die Leiomyosarkome mit 60 bis 70% bzw. 1 bis 2% aller uterinen Malignome am häufigsten, gefolgt von den Low-grade ESS und den High-grade ESS bzw. den undifferenzierten uterinen Sarkomen mit jeweils ca. 10% der uterinen Sarkome. Noch seltenere Entitäten sind schließlich Adenosarkome und heterologe Sarkome (Fibrosarkome, Liposarkome, Chondrosarkome, Osteosarkome, etc.) [11]. Das mittlere Erkrankungsalter der uterinen Sarkome liegt je nach Tumortyp zwischen 50 und 70 Jahren.

Als ein Risikofaktor wurde die Einnahme von Tamoxifen identifiziert. Darüber hinaus ist bei Frauen afrikanischer Abstammung die Inzidenz uteriner Sarkome um das 2- bis 3-fache höher als bei Asiatinnen oder Frauen europäischer Abstammung.

Der Stadieneinteilung uteriner Sarkome soll gemäß der jeweils gültigen pTNM-Klassifikation erfolgen.

Die Angabe des FIGO-Stadiums ist optional (siehe Tabelle 10 und 11).

Tabelle 10: FIGO- und TNM-Stadien der Leiomyosarkome und endometrialen Stromasarkome* des Uterus [12,13]

FIGO-/TNM-Stadium		Definition
I / T1		Tumor begrenzt auf den Uterus
	IA/T1a	<= 5 cm in größter Ausdehnung
	IB/T1b	> 5 cm in größter Ausdehnung
II/T2		Tumor breitet sich im Becken, jenseits des Uterus aus
	IIA/T2a	Befall der Adnexe (einseitig oder beidseitig)
	IIB/T2b	Tumorausbreitung im extrauterinen pelvinen Gewebe, andere als Adnexe
III/T3		Tumor infiltriert Strukturen des Abdomens
	IIIA/T3a	Eine Lokalisation
	IIIB/T3b	Mehr als eine Lokalisation
N1	IIIC	Metastasen in pelvinen und/oder para-aortalen Lymphknoten
IV/T4	IVA/T4	Tumor infiltriert Blase und/oder Rektum
	IVB	Fernmetastasen

*Simultane Tumoren des Corpus uteri und von Ovar/Becken in Begleitung einer Endometriose von Ovar/Becken sollen als unabhängige Primärtumoren klassifiziert werden

Tabelle 11: FIGO-/TNM-Stadien der Adenosarkome* des Uterus [12,13]

FIGO-/TNM-Stadium		Definition
I/T1		Tumor begrenzt auf den Uterus
	IA/T1a	Tumor begrenzt auf Endometrium/Endozervix ohne myometrane Infiltration
	IB/T1b	Infiltration <50% des Myometriums
	IC/T1c	Infiltration \geq 50% des Myometriums
II/T2		Tumorausbreitung im Becken
	IIA/T2a	Befall der Adnexe (einseitig oder beidseitig)
	IIB/T2b	Tumorausbreitung im extrauterinen pelvinen Gewebe, andere als Adnexe
III/T3		Tumorausbreitung intra-abdominal
	IIIA/T3a	Eine Lokalisation
	IIIB/T3b	Mehr als eine Lokalisation
N1	IIIC	Metastasen in pelvinen und/oder para-aortalen Lymphknoten
IV/T4	IVA/T4	Tumor infiltriert Blasen- und/oder Rektumschleimhaut
	IVB	Fernmetastasen

*Simultane Tumoren des Corpus uteri und von Ovar/Becken in Begleitung einer Endometriose von Ovar/Becken sollen als unabhängige Primärtumoren klassifiziert werden

1.2 Symptomatik, allgemeine Diagnostik (inkl. Bildgebung), allgemeine Pathologie

1.2.1 Symptomatik

Konsensbasiertes Statement 1.S2	
Expertenkonsens	Konsensusstärke +++
Es gibt keine spezifischen Symptome für uterine Sarkome.	

In ca. 2/3 der Uterussarkome findet sich hinweisend eine pathologische vaginale Blutung [14]. Im Gegensatz zu Karzinomen sind jedoch die Hysteroskopie und Abrasio nicht immer diagnostisch wegweisend. So kann das Ergebnis bei mesenchymalen Tumoren des Uterus nicht selten falsch negativ sein, d.h., letztere bleiben häufig zunächst unentdeckt, wenn sich bei Blutungsstörungen oder Postmenopauseblutungen die Indikation zur histologischen Abklärung ergibt. Das gilt insbesondere für Leiomyosarkome [15,16]; für alle anderen Sarkome des Uterus ist die Datenlage als unzureichend einzuschätzen.

Aufgrund der fehlenden spezifischen Symptomatik wird in der Mehrzahl der Fälle die Diagnose erst als Zufallsbefund am Hysterektomie-oder „Myom“-Präparat gestellt. Gelegentlich wird die Diagnose aber auch erst in fortgeschrittenen Stadien infolge einer sekundären Begleitsymptomatik evident (z.B. Schmerzen bei Harnstau und/oder Ileus, Dyspnoe bei pulmonaler Metastasierung).

Als suspekt gilt ganz allgemein der „schnell wachsende Uterus“ bzw. ein schnell wachsendes „Leiomyom“ insbesondere in der Postmenopause. Dieses Kriterium ist in der Literatur mehrfach beschrieben [16-19]. Die Problematik besteht generell jedoch darin, dass weder eine valide Definition für ein sogenanntes „schnelles Wachstum“ vorliegt, noch dazugehörige Daten publiziert sind, welche eine klinisch relevante Bewertung dieses Parameters bzgl. der Differenzierung zwischen Myom und Sarkom erlauben.

Bei klinischem Verdacht auf ein uterines Malignom sind morcellierende Verfahren – selbst nach unauffälliger Abrasio - kontraindiziert, da diese die Prognose verschlechtern [20]. In jedem Falle soll bei geplantem Morcellement auch bei klinisch nicht suspekt erscheinendem Tumor die Patientin über dieses Risiko aufgeklärt und alternative Verfahren angeboten werden.

1.2.2 Bildgebung

Konsensbasierte Empfehlung 1.E3	
Expertenkonsens	Konsensusstärke +++
Bei histologisch nachgewiesenem uterinen Sarkom sollte aufgrund des hohen Metastasierungspotentials eine Schnittbildgebung (CT/MRT) von Thorax und Abdomen erfolgen.	

Konsensbasierte Statement 1.S3	
Expertenkonsens	Konsensusstärke ++
Bildgebende Verfahren wie Sonographie und MRT können zwar Hinweise auf das Vorliegen eines Sarkoms liefern, sind allerdings nicht in der Lage diese auszuschließen.	

Es existieren für kein bildgebendes Verfahren (Sonographie, CT, MRT, PET-CT) spezifische bzw. eindeutig verlässliche Kriterien für Sarkome [21]. Da die vaginale Sonographie die gynäkologische Untersuchung auffälliger Uteri typischerweise flankiert, steht diese im Mittelpunkt der Diagnostik. Als sonographisch suspekt gelten eine intratumorale Inhomogenität mit echoreichen Bezirken bis hin zu echoarmen bzw. -freien Abschnitten (Nekrosezonen) mit z.T. irregulären Grenzen zwischen den einzelnen Bezirken [22]. Ob der zusätzliche Einsatz einer Farbdopplersonographie eine bessere Differenzierung zwischen Myom und Sarkom ermöglicht, ist unklar.

Bei bereits histologisch gesicherter Diagnose oder bei dringendem klinischem Verdacht auf ein Sarkom umfasst die Bildgebung zunächst die Evaluation der Topographie des Tumors im Uterus. Dazu gehören weiterhin die Beurteilung der Invasionstiefe bzw. der Wandbegrenzung, der Infiltration benachbarter Organe, sowie des Lymphknotenstatus und die Erfassung extrauteriner Tumorabsiedlungen.

Auch für die MRT wurden hinweisende Veränderungen beschrieben, welche z.T. mit den Befunden der Sonographie korrelieren.

Hinweisend auf das Vorliegen eines LMS wurden folgende Charakteristika in der MRT beschrieben: zur Umgebung unscharfe und lobulierte Grenzen des Tumors, Nachweis von Einblutungen in nativen T1-gewichteten Sequenzen, heterogene signalangehobene Binnenstruktur mit „T2 dark areas“ in T2-gewichteten Sequenzen, zentrale Nekrosezonen in den kontrastmittel-unterstützten Sequenzen sowie eine ausgeprägte Diffusionsrestriktion [23]. In retrospektiven Kohortenstudien konnte für die Kombination dieser Charakteristika eine hohe Sensitivität (95-100%) und Spezifität (97%-100%) in der Detektion von Leiomyosarkomen gezeigt werden [23,24]. Für das endometriale Stromasarkom und das Adenosarkom existieren hiervon teils abweichende Bildcharakteristika; ein Bezug zum Endometrium ist hier ein zusätzlich notwendiges bildgebendes Kriterium [25].

Ein abdominelles CT ist zur Einschätzung des Primarius nicht geeignet, wird aber v. a. zum Staging bzw. zur Erfassung einer Metastasierung empfohlen.

In diesem Zusammenhang sollte bei nachgewiesenem Sarkom auch immer ein CT des Thorax als Grundlage für das aktuelle Management und ggf. als Ausgangsbefund für die Nachsorge durchgeführt werden.

Die Rolle der Positronenemissionstomographie (FDG-PET) zur Tumorcharakterisierung sowie im Staging und Management bei uterinen Sarkomen ist unklar [26,27].

1.2.3 Allgemeine Pathologie

1.2.3.1 Abradate und diagnostische Biopsien

Die Diagnostik uteriner Sarkome setzt repräsentative Gewebeentnahmen voraus. Ergibt sich im Abradat der morphologische Verdacht auf ein Sarkom und ist das übersandte Gewebe nicht bereits vollständig aufgearbeitet, erscheint es zweckmäßig, weiteres Material einzubetten. Die ggf. zur histologischen Sicherung entnommenen Stanzbiopsien sollen in Stufenschnitten aufgearbeitet werden. In der Regel sind 3 Stufenschnitte in einem Abstand von ca. 200µm ausreichend.

Insbesondere bei regressiven Veränderungen oder ausgedehnten Nekrosearealen im Abradat bzw. Biopsien kann die endgültige histogenetische Einordnung uteriner Sarkome problematisch sein. Dennoch sollte das Gewebe auch unter Einsatz immunhistochemischer und ggf. molekularpathologischer Methoden adäquat aufgearbeitet werden, da insbesondere bei (lokal) fortgeschrittener Erkrankung bzw. anästhesiologischer/internistischer Risikokonstellation ein

definitives operatives Vorgehen problematisch sein kann, und eine exakte Diagnose lediglich anhand einer Biopsie dann therapierelevant ist.

Im Befundbericht soll zudem eine Lymph- bzw. Blutgefäßinvasion wenn vorhanden erwähnt werden [2,28-30].

1.2.3.2 Präparate nach Hysterektomie bzw. operativer Therapie uteriner Sarkome

Konsensbasierte Empfehlung 1.E4	
Expertenkonsens	Konsensusstärke +++
<p>Die morphologische Aufarbeitung soll so erfolgen, dass alle in der nachfolgenden Liste erforderlichen Angaben erhoben werden können.</p> <ul style="list-style-type: none"> ➔ histologischer Tumortyp nach WHO ➔ bei ESS Unterteilung in low grade und high grade ➔ Nachweis/Fehlen von Lymph- oder Blutgefäßeinbrüchen (L- und V- Status) ➔ Nachweis/Fehlen von Perineuralscheideninfiltraten (Pn-Status) ➔ Staging (pTNM) ➔ Invasionstiefe in das Myometrium bzw. (endo-) zervikale Stroma ➔ dreidimensionale Tumorgöße in cm ➔ metrische Angabe des minimalen Abstandes des Sarkoms zu den jeweils relevanten Resektionsrändern ➔ R-Klassifikation (UICC) ➔ Estrogen- und Progesteronrezeptorexpression 	
<p>Literatur: [2,28-30]</p>	

Die Ermittlung der Mitosezahl in 10 HPF ist sowohl beim LMS, als auch EES Bestandteil der mikroskopischen Evaluierung und sollte im Befundbericht vermerkt werden [5].

Konsensbasierte Empfehlung 1.E5

Expertenkonsens

Konsensusstärke +++

Da uterine Sarkome eine ausgeprägte intratumorale Heterogenität aufweisen können, sollen alle Tumoren ≤ 2 cm maximaler Ausdehnung vollständig aufgearbeitet werden. Bei Tumoren > 2 cm soll die Einbettung von einem Paraffinblock pro Zentimeter größter Tumorausdehnung erfolgen.

Konsensbasierte Empfehlung 1.E6

Expertenkonsens

Konsensusstärke +++

Bei unklaren Befunden bzgl. Dignität oder Subtyp soll eine konsiliarpathologische Untersuchung angefordert werden.

Konsensbasierte Empfehlung 1.E7

Expertenkonsens

Konsensusstärke +++

Alle Patientinnen mit der Diagnose eines uterinen Sarkoms sollen in einer interdisziplinären Tumorkonferenz vorgestellt werden.

Konsensbasierte Empfehlung 1.E8

Expertenkonsens

Konsensusstärke ++

Diese Vorstellung soll an einem DKG-zertifizierten Gynäkologischen Krebszentrum oder Sarkomzentrum erfolgen.

Im histologischen Befund soll zur Größe und Beschaffenheit des Präparates (ggf. direkte Tumorverletzung, aufgerissenes Präparat, Perforation, Morcellement) mit dezidierte Angabe der resezierten Strukturen Stellung genommen werden [2,29,30]. Insbesondere bei morcellierten / in mehreren Teilstücken übersandten Uteri sollte besonders auf auffällige makroskopische Befunde

(z.B. Diskolorationen, Hämorrhagien, Einblutungen, ggf. unscharfe Begrenzung von Herdbefunden) geachtet werden und eine adäquate Gewebeentnahme erfolgen [31,32].

Die Messung des Abstandes zu den jeweiligen Resektionsrändern erfolgt von der Stelle der tiefsten Tumorerinfiltration bis zum chirurgischen Resektionsrand, entweder nach Markierung auf dem Objektträger mittels eines Lineals oder bei geringen Abständen mittels Okularmikrometer.

1.3 Genetische Prädisposition

Konsensbasierte Empfehlung 1.E9	
Expertenkonsens	Konsensusstärke +++
Sind die Voraussetzungen für eine Keimbahnanalyse im TP53-Gen erfüllt, soll eine genetische Beratung mit nachfolgender Analyse zum Ausschluss eines erblichen TP53-assoziierten Tumorsyndroms angeboten werden.	

Der überwiegende Teil der Sarkome tritt sporadisch auf. Dennoch kann die Diagnose eines uterinen Sarkoms im Kindes- oder frühen Erwachsenenalter auf ein erbliches Tumorsyndrom, beispielsweise das Li-Fraumeni Syndrom (LFS) bzw. das TP53-assoziierte Tumorsyndrom, hinweisen [33,34].

Voraussetzung für *TP53*-Genanalyse

- ➔ Patientin aus einer Familie mit bekannter pathogener *TP53*-Variante
- ➔ Chompretkriterien [35,36]:
 - Person mit einem Tumor des LFS Spektrums^a < 46. LJ und mindestens einem erst- oder zweitgradig Verwandten mit einem dieser Tumoren < 56. LJ (außer Mammakarzinom, falls der Indexpatient bereits an einem Mammakarzinom erkrankt ist) oder mit Mehrfacherkrankungen unabhängig vom Alter
 - Mehrfacherkrankungen einer Person (außer mehrfaches Mammakarzinom), mit zwei zum LFS Spektrum gehören mit Ersterkrankung < 46. LJ
 - Person mit einem Nebennierenrindenzarzinom oder Plexus Choroideus-Karzinom oder Rhabdomyosarkom (RMS) vom embryonalen anaplastischen Subtyp, unabhängig vom Erkrankungsalter und von der weiteren Familienanamnese
 - Person mit Mammakarzinom vor dem 31. LJ

^aLFS Spektrum: Weichteilsarkom, Osteosarkom, ZNS Tumor, Mammakarzinom, Nebennierenrindenzarzinom

Neben dem LFS sollte bei Rhabdomyosarkomen der Zervix und des Uterus jedoch in erster Linie das Vorliegen eines DICER1 Syndroms ausgeschlossen werden [37,38].

Weitere erbliche Syndrome mit Ausbildung von in erster Linie nicht-uterinen Sarkomen sind die Neurofibromatose Typ 1 [39] (Nervenscheidentumoren, Gliome, RMS) und eine Unterform der Familiären Adenomatösen Polyposis des Darmes (FAP), dem Gardner-Syndrom [40], mit Entstehung von Desmoid-Tumoren.

Die genannten Tumorsyndrome LFS, DICER1-, NF1- und das Gardner-Syndrom sind mit unterschiedlicher Penetranz autosomal-dominant erblich. Für das LFS konnte bereits eine Verbesserung des Gesamtüberlebens von Trägerinnen und Trägern der Prädisposition bei Durchführung eines intensivierten Früherkennungsprogramms gezeigt werden [41].

Mit Feststellung eines erblichen Tumorsyndroms können gesunde und bereits erkrankte Anlageträgerinnen und Anlageträger eine intensiviertere Früherkennung bzw. Nachsorge wahrnehmen.

Wie häufig uterine Sarkome im Rahmen des LFS auftreten, ist bislang nicht untersucht. Osteosarkome stellen die größte Subgruppe aller Sarkome beim LFS dar. RMS werden bei Kindern mit *TP53*-Mutationen ebenfalls häufig festgestellt. Etwa 22% aller Sarkome von Anlageträgern bis zum 19. LJ sind RMS [33].

Generell werden vor allem im frühen Kindesalter gelegentlich RMS des Uterus (median 2.7; Spannweite 0.5-20 Jahre) und im späteren Kindesalter RMS der Zervix uteri (median 13.5; Spannweite 3 Monate-20.4 Jahre) beschrieben [42]. Diese weisen häufig einen embryonalen Typ auf und gehen mit einer sehr guten Prognose einher [43]. Der Ausschluss des Vorliegens einer pathogenen *TP53*-Keimbahnvariante wird bei anaplastischen Tumoren oder Erstdiagnose unter 3 Jahren im Hinblick auf ein dann bestehendes erhöhtes Risiko für therapiebedingte Folge-Tumoren empfohlen [44,45]. Der Ausschluss des Vorliegens einer pathogenen *DICER1* Keimbahnvariante wird bei Vorliegen einer *DICER1* Hotspot Mutation im Exon 24/25 empfohlen. Anlageträgerinnen sollten in ein prospektives Register (z.B. KPS, www.krebspraedisposition.de/register oder ein Register der Gesellschaft für Pädiatrische Onkologie und Hämatologie, GPOH) eingebracht werden.

Leiomyosarkome treten dagegen auch beim LFS in der Regel erst nach dem 20. LJ (44.2 ± 14.0 Jahre) auf und haben einen Anteil von 7.6% an allen detektierten Sarkomen von *TP53*-Anlageträgerinnen [33]. Molekulargenetische Untersuchungen von Tumorgewebe legen aufgrund des häufigen Auftretens somatischer *TP53*-Mutationen durchaus einen Stellenwert uteriner Leiomyosarkome für das LFS nahe [46]. Aufgrund ihres seltenen Auftretens sind molekulargenetische Analysen mit Angaben zur Häufigkeit von pathogenen *TP53*-Keimbahnvarianten bei Vorliegen eines uterinen Leiomyosarkoms nicht verfügbar.

2 Uterine Leiomyosarkome

2.1 Einführung, Klinik, Diagnostik

In Nordeuropa wird mit etwa 0,4 Fällen/100 000 Frauen in allen Altersgruppen die höchste Inzidenz zwischen dem 45. und 59. Lebensjahr beobachtet [47].

Das mediane Erkrankungsalter liegt bei 50 Jahren [48].

Klinisch können Blutungsstörungen (z.B. Zwischenblutungen, Postmenopausenblutung) und je nach Größe des Befundes Druckerscheinungen in der Scheide und im Abdomen angegeben werden. Diese Druckerscheinungen, wie auch eine Hypermenorrhoe können allerdings auch bei Leiomyomen auftreten. Auch wenn es scheinbar Unterschiede in der Häufigkeit des Auftretens dieser Symptome zwischen LMS und einfachen Leiomyomen gibt (Köhler G et al, 2019) sind diese zur konkreten Diskriminierung nicht geeignet.

Eine Abrasio und/oder Endometriumsbiopsie z.B. bei Postmenopausenblutung ist in ca. 50% der Fälle falsch-negativ und gestattet somit – wie bereits beschrieben - nicht den sicheren Ausschluß [16].

Die Problematik der schwierigen Differenzierung zwischen einem LMS und einem benignen Leiomyom mittels bildgebender Verfahren wurde bereits erwähnt [21].

2.2 Histopathologische Diagnose

Leiomyosarkome (LMS) können solitär oder in Kombination mit Leiomyomen auftreten, sind dann in der Regel jedoch die größte Läsion innerhalb des Uterus. Nur ca. 25% der LMS sind <5cm; zwei Drittel sind intramural, 20% submukös und 10% subserös lokalisiert; ca. 5% finden sich in der Cervix uteri.

Die Schnittfläche ist typischerweise grau-weiß, weich, fischfleischartig und zumeist mit Nekrosen bzw. Einblutungen (sog. bunte Schnittfläche) und zum Teil mit unscharfer Randbegrenzung assoziiert. Myxoide LMS weisen typischerweise eine myxoid-zystische Schnittfläche auf [49].

Histologisch werden in der WHO-Klassifikation das konventionelle (spindelzellige) Leiomyosarkom, sowie eine epitheloide und myxoide Variante aufgeführt [2,5].

Das konventionelle LMS stellt eine Proliferation unterschiedlich polymorpher glatter Muskelzellen dar. Mehrkernige Tumorzellen sind nur in ca. 50% der Fälle nachweisbar [50-53]. Die Zahl der Mitosen ist sehr variabel, jedoch in der Regel hoch (zumeist >15 Mitosen/ 10 HPF [54].

Zur Bestimmung der Mitosezahl uteriner Sarkome wird eine Auszählung aller Mitosen in zehn hochauflösenden Mikroskopfeldern (high-power fields; HPF) zugrunde gelegt. In Analogie zur WHO-Klassifikation Mammakarzinom wird ein HPF als ein Blickfeld im Mikroskop bei 400-facher Vergrößerung definiert [55-57]. In der aktuellen WHO-Klassifikation wird vorgeschlagen die Zahl der Mitosen pro mm² zu bestimmen [5]. Da zahlreiche präanalytische und färbetechnische Faktoren die Zahl der Mitoserate beeinflussen können [57], soll die Mitosezahl an suffizient gefärbten HE-Schnitten mit einer Schnittdicke von 4-5µm von ausreichend fixierten und entwässerten Paraffinblöcken bestimmt werden. Das Auszählen der Mitosen soll in zellreichen Abschnitten in den am stärksten mitoseaktiven Arealen unter Berücksichtigung nur definitiver Mitosen erfolgen [57]. Ebenso wie beim Mammakarzinom und bei den Weichteilsarkomen soll die Mitosezahl an repräsentativem Gewebe bestimmt werden [55,57,58].

Der Ki-67-labeling Index spielt bei uterinen LMS keine diagnostische Rolle, kann jedoch zur Identifikation von sog. hot spots für die Auszählung von Mitosen in Einzelfällen genutzt werden. Tumorzellnekrosen treten in etwa einem Drittel aller LMS auf. Tumorzellnekrosen durch einen abrupten Übergang zwischen vitalem und nekrotischem Tumorgewebe charakterisiert [5,50,59,60]. Typischerweise finden sich die vitalen Tumorzellen oft (manschettenartig) um Blutgefäße herum. Innerhalb der Nekroseareale finden sich mehr oder weniger gut erhaltene Tumorzellen. Von den Tumorzellnekrosen sind infarktartige Nekrosen, wie sie oft in Leiomyomen vorkommen [50,52,53], abzugrenzen.

Eine Gestagen-Therapie kann in Leiomyomen Nekrosen hervorrufen, die mit Tumornekrosen verwechselt werden können [61]. Ebenso können Gestagene ausgeprägte lymphozytäre Infiltrate induzieren, die einem Lymphom ähnlich sehen [62]. Die Differenzialdiagnose zwischen infarktartigen Nekrosen und Tumorzellnekrosen kann auch unter erfahrenen Pathologen problematisch sein [63], so daß in Zweifelsfällen eine Zweitmeinung eingeholt werden soll.

In einem Teil der Fälle lässt sich ein infiltratives Wachstum in das umgebende Myometrium nachweisen.

Ein Grading von uterinen LMS ist in der WHO-Klassifikation nicht vorgesehen [2]. Im Rahmen der Besprechung uteriner LMS im interdisziplinären Tumorboard und der Tumordokumentation wird teilweise nach einem Grading verlangt. Hier favorisiert die WHO-Klassifikation für die extrauterinen Weichteilsarkome das Gradingssystem der Fédération Nationale des Centres de Lutte Contre le Cancer, das sog. FNCLCC-Grading-System [Antonescu et al. 2019], welches in diesem Rahmen auch von der European Organisation for Research and Treatment of Cancer (EORTC) empfohlen wird. Das FNCLCC-Grading-System lässt sich jedoch nicht ohne weiteres auf das uterine LMS und andere seltene Sarkome des Uterus übertragen. Wird das FNCLCC-Grading-System von den jeweiligen Therapeuten gefordert, kann es im Befundbericht angegeben werden mit dem Hinweis, dass bisher keine prädiktiven bzw. prognostischen Studien bei uterinen Sarkomen vorliegen.

Die diagnostischen Kriterien sind, entsprechend der aktuellen WHO-Klassifikation in folgender Tabelle 12 zusammengefasst [2,51,64].

Tabelle 12: Essentielle Diagnosekriterien uteriner Leiomyosarkome [5,65]

Konventionelles (spindelzelliges) LMS→mind. 2 Kriterien müssen erfüllt sein

- Moderate bis hochgradige zelluläre Atypien (2+/3+ nukleäre Atypien)
- Nachweis von Tumorzellnekrosen
- >4 Mitosen/mm² (entsprechend >10 Mitosen/10 HPF bei einem Gesichtsfelddurchmesser von 0.55mm und einer Gesichtsfeldfläche von 0.24mm²)

Epitheloides LMS→mind. 1 Kriterium muss erfüllt sein

- Moderate bis hochgradige zelluläre Atypien (2+/3+ nukleäre Atypien)
- Nachweis von Tumorzellnekrosen
- >1.6 Mitosen/mm² (entsprechend >4 Mitose/10 HPF bei einem Gesichtsfelddurchmesser von 0.55mm und einer Gesichtsfeldfläche von 0.24mm²)

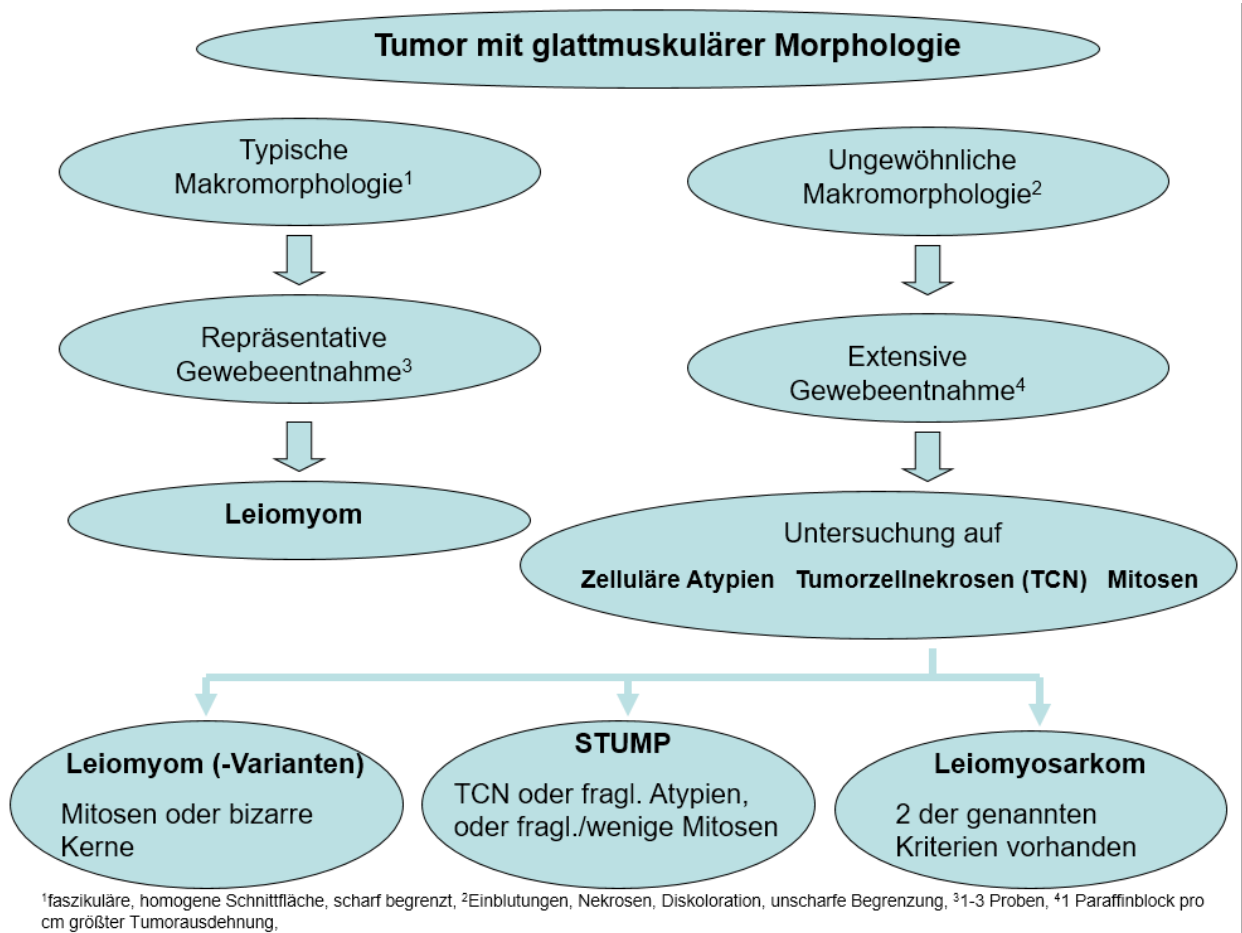
Myxoides LMS→mind. 1 Kriterium muss erfüllt sein

- Moderate bis hochgradige zelluläre Atypien (2+/3+ nukleäre Atypien)
- Nachweis von Tumorzellnekrosen
- >0.4 Mitosen/mm² (entsprechend >1 Mitose/10 HPF bei einem Gesichtsfelddurchmesser von 0.55mm und einer Gesichtsfeldfläche von 0.24mm²)
- Infiltrative Tumorgrenzen bzw. irreguläre Ränder der Läsion

Die Diagnose eines glattmuskulären Tumors mit unsicherem Malignitätspotenzial (STUMP: smooth muscle tumor of uncertain malignant potential [5,60] sollte nur in Ausnahmefällen gestellt werden, wenn es nicht gelingt, eine sichere Unterscheidung zwischen einem (klassischen) LMS und einem Leiomyom zu treffen [11,51,52]. Beim Nachweis von p53 und p16 in einem STUMP wurde über aggressivere Verläufe berichtet [66] (siehe auch Abschnitt Immunhistochemie).

Ungeachtet der Berücksichtigung aller morphologischen Kriterien und auch nach Einbettung von zusätzlichem Tumorgewebe kann bei einem Teil der glattmuskulären Tumoren eine definitive morphologische Kategorisierung dennoch unmöglich sein [67]. Ein diagnostischer Algorithmus glattmuskulärer Tumoren mit spindelzelliger Morphologie ist in Abbildung 2 [50-53,60,68] zusammengefasst.

Abbildung 2: Diagnostischer Algorithmus glattmuskulärer Tumoren des Uterus mit spindelzelliger Morphologie



Epitheloide LMS sind definiert als glattmuskuläre Tumoren mit einer Proliferation runder und/oder polygonaler glattmuskulärer Zellen mit eosinophilem oder klarem Zytoplasma, die mehr als 50% der Tumorzellen ausmachen [60,64]. Diagnostische Kriterien sind, entsprechend der aktuellen WHO-Klassifikation in obiger Tabelle 12 zusammengefasst [2,5,51].

Myxoide LMS sind durch eine sehr unterschiedlich zellreiche Proliferation spindeligler glattmuskulärer Zellen mit viel myxoidem Stroma gekennzeichnet. Die zelluläre Polymorphie kann, ebenso wie die Mitoserate, sehr gering sein [51,69,70]. Diagnostische Kriterien sind, entsprechend der aktuellen WHO-Klassifikation in obiger Tabelle 12 zusammengefasst [2,5,51].

2.2.1 Immunhistochemische Zusatzuntersuchungen

Leiomyosarkome exprimieren glattmuskuläres Aktin, muskelspezifisches Aktin, Desmin, H-Caldesmon und Vimentin [71]. Sie können auch für WT1 [72], Bcl-2 [73], ER, PR [74] und CD10 [75] positiv reagieren. In bis zu 25-30% der Fälle lässt sich insbesondere bei den epitheloiden Varianten eine zumeist fokal ausgebildete Expression von Zytokeratin nachweisen. Andererseits finden sich bei 25-30% der epitheloiden und myxoiden Leiomyosarkome keine nennenswerte Expression myogener Marker. Obwohl Leiomyosarkome häufiger und stärker p53, MIB 1 und p16 und weniger häufig Bcl-2, ER und PR als Leiomyome exprimieren, eignet sich dieses Markerpanel nur bedingt für die Differenzialdiagnose zwischen benignen und malignen glattmuskulären Tumoren [5]. Grund hierfür ist die Tatsache, dass das Expressionsmuster der genannten Marker nur einen graduellen Unterschied zeigt und keinen Positiv-Negativ Unterschied [76,77]. Dennoch weisen neuere Arbeiten darauf hin, daß eine dezidierte Auswertung der Immunhistochemie von Ki-67, p16, p53 und WT-1 eine rund 90%ige Spezifität und Sensitivität bezüglich der Diagnose eines LMS aufweist [78]. Diese Ergebnisse müssen jedoch noch validiert werden.

Der immunhistochemische Nachweis von p53 und p16 in einem STUMP soll auf aggressivere Verläufe hinweisend sein [66], wobei in diesen Fällen zu diskutieren ist, ob es sich bei STUMP mit p53- und p16-Positivität nicht um gut differenzierte LMS handelt, bei denen die definitive Diagnose möglicherweise aufgrund einer inadäquaten Aufarbeitung nicht gestellt worden ist. Die Bedeutung von Stahmin-1 bei der Unterscheidung zwischen Leiomyomen und spindelzelligen LMS ist derzeit noch unklar [79]. LMS, insbesondere schlecht differenzierte Tumoren, zeigen in der Regel eine höhere Rate an Ki-67 positiven Zellen [80,81]. CD 117 und DOG-1 können in LMS fokal positiv sein (<50% der Zellen; [82,83]). In Zweifelsfällen sowie bei diffuser CD 117- bzw. DOG-1-Positivität kann zum Ausschluß eines extra-intestinalen GIST [84] eine Mutationsanalyse notwendig sein [85].

2.2.2 Molekularpathologie

Molekularpathologisch stehen Alterationen der Tumorsuppressorgene p53 und Rb-1 im Vordergrund [86,87]. Inwieweit sich eine prognostisch relevante molekularpathologische Subtypisierung bestätigt, ist unklar [88]. Ca. 10% der uterinen LMS zeigen eine BRCA-2-Alteration [89], die prognostisch günstiger sein soll, als ein Verlust anderer, HRD-assoziiierter Gene [90].

2.3 Prognose

LMS sind hoch aggressive Tumoren mit einer ungünstigen Prognose. Die Rezidivraten schwanken zwischen 53 und 71% und das durchschnittliche 5-Jahres Gesamtüberleben liegt zwischen 40 und 50% [54,91].

Nach einer norwegischen Untersuchung ist die Prognose mit einem 5-Jahres Gesamtüberleben von 51% im Stadium I und lediglich 25% im Stadium II eindeutig vom Tumorstadium abhängig [67]. Bereits im Stadium I zeigt sich darüber hinaus eine signifikante prognostische Abhängigkeit von der Tumorgröße. Dementsprechend liegt nach einer umfangreichen Studie (n=819) das 5-Jahres Gesamtüberleben im Stadium IA bei 76,6% und im Stadium IB nur noch bei 48,4% [92].

Weitere Prognosefaktoren sind das Alter, der tumorfreie Absetzungsrand, der Mitoseindex sowie eine Gefäßinvasion [54,92]. Weitere iatrogen bedingte negative Prognosefaktoren sind eine Tumorverletzung z.B. durch ein Morcellement, eine Perforation und/oder eine „Myomektomie“ [93].

Der Verlust von HDR-assoziierten Genen (außer BRCA) ist möglicherweise mit einer ungünstigeren Prognose assoziiert [90].

2.4 Operative Therapie

Konsensbasierte Empfehlung 2.E10

Expertenkonsens

Konsensusstärke ++

Bei V.a. Sarkom welches auf den Uterus begrenzt ist, soll die komplette Entfernung des Uterus ohne Morcellement bzw. Uterusverletzung erfolgen.

In der Prämenopause sollten die Ovarien belassen werden. In der Postmenopause können die Ovarien belassen werden.

Konsensbasierte Empfehlung 2.E11

Expertenkonsens

Konsensusstärke +++

Eine systematische pelvine und paraaortale Lymphadenektomie sollte bei diagnostisch unauffälligen LK nicht durchgeführt werden.

Die komplette Hysterektomie bildet bei auf den Uterus begrenztem LMS den Goldstandard des operativen Managements. Es gibt keinen Hinweis darauf, dass durch eine Adnexektomie die Prognose verbessert werden kann. Von daher sollte diese speziell bei prämenopausalen Patientinnen nicht erfolgen. Auch bei postmenopausalen Patientinnen können diese belassen werden; in keinem Fall sollte ein zweiter operativer Eingriff durchgeführt werden, wenn die Adnexe im Rahmen des Primäreingriffs in situ verblieben sind [92,94,95]. Ovarielle Metastasen sind mit lediglich 3% selten und kommen fast ausschließlich bei einer auch anderweitigen intraperitonealen Ausbreitung vor [95].

Unabhängig davon sollte mit den Patientinnen im Rahmen des Primäreingriffs eine opportunistische Salpingektomie besprochen werden.

Die Inzidenz von primären pelvinen und paraaortalen Lymphknotenmetastasen ist beim LMS niedrig. Sind die Lymphknoten – hierbei häufig bereits intraoperativ auffällig - befallen, liegt meist auch schon eine extrauterine bzw. hämatogene Metastasierung vor. Dementsprechend ist eine systematische pelvine und paraaortale Lymphadenektomie nicht mit einer verbesserten Prognose verbunden und wird generell nicht empfohlen [94,96,97].

Suspekte Lymphknoten (z.B. vergrößert, verhärtet, etc.) sollten dennoch entfernt werden.

Bezüglich eines fertilitätserhaltenden Vorgehens liegen lediglich Fallberichte mit meist ungünstigem Ausgang vor, so dass dieses nicht empfohlen werden kann.

Bei ausgedehnten, fortgeschrittenen Befunden sollte eine maximale operative Zytoreduktion in Betracht gezogen werden, um Tumorfreiheit zu erreichen [94,98].

Bei postoperativ klinischer Tumorfreiheit wurde im Rahmen einer retrospektiven Analyse von insgesamt 96 Patientinnen hierdurch eine Verlängerung des progressionsfreien Überlebens (Median 14 vs. 7 Monate bei R1/R2-Resektion) und des Gesamtüberlebens erzielt (32 vs. 20 Monate) [99].

2.5 Adjuvante Systemtherapie und Radiatio

Konsensbasierte Empfehlung 2.E12

Expertenkonsens

Konsensusstärke ++

Beim LMS sollte eine adjuvante Chemotherapie nicht generell durchgeführt werden, kann aber in Abhängigkeit von Risikofaktoren (z.B. höheres Tumorstadium) eingesetzt werden.

Konsensbasierte Empfehlung 2.E13

Expertenkonsens

Konsensusstärke +++

Eine Strahlentherapie nach Komplettresektion eines LMS im Stadium I/II sollte nicht durchgeführt werden.

Eine adjuvante systemische Therapie ist nicht generell indiziert, da bislang in keiner randomisiert-kontrollierten Studie ein Vorteil im Gesamtüberleben nachgewiesen werden konnte, was sich auch in einer Metaanalyse widerspiegelt [100,101].

Darüber hinaus gibt es auch keine gesicherten Erkenntnisse zum Nutzen in einem höheren Stadium oder nach einer Tumorverletzung z.B. durch ein Morcellement.

In einer prospektiv-randomisierten Phase-III Studie, welche leider nach n=81 eingeschlossenen Patientinnen (53xLMS, 9xHG-ESS, und 19 Karzinosarkome im Stadium I-III) aufgrund mangelnder Rekrutierung gestoppt wurde, ergab sich ein signifikant höheres 3-Jahres PFS (55 vs. 41%) durch die zusätzlich zur Radiotherapie applizierte Polychemotherapie aus Doxorubicin/Ifosfamid/Cisplatin – allerdings ohne Einfluss auf das Gesamtüberleben [102]. Leider machen sowohl das heterogene Kollektiv, als auch das Fehlen eines reinen Observations-Armes eindeutige Schlussfolgerungen unmöglich [102].

Eine weitere prospektive Studie [103], welche eine Kombination aus Gemcitabine und Docetaxel analysierte, ergab zwar Hinweise auf eine mögliche Wirksamkeit in der adjuvanten Situation. Durch die Einbeziehung sämtlicher Stadien (I-IV) ist die Aussage für auf den Uterus begrenzte Tumoren allerdings erheblich eingeschränkt.

Eine konsekutive prospektive einarmige Phase-2 Studie der gleichen Arbeitsgruppe bei lediglich auf den Uterus begrenzten Tumoren mit Gemcitabine plus Docetaxel gefolgt von Doxorubicin ergab lediglich gegenüber historischen Kontrollen ein verlängertes PFS (3-Jahre 57%) [104].

Die auf diesen Daten aufbauende Phase-3 Studie musste leider ebenso aufgrund mangelnder Rekrutierung nach lediglich 38 eingeschlossenen Patientinnen abgebrochen werden [105].

Aufgrund dieser Ergebnisse erscheint eine adjuvante Chemotherapie in höheren Stadien zumindest individuell diskutabel, auch wenn der Nachweis eines signifikant verbesserten Gesamtüberlebens bis dato nicht gezeigt werden konnte.

Darüber hinaus gibt es keine Daten bzgl. des Nutzens einer adjuvanten endokrinen Therapie bei Leiomyosarkomen des Uterus.

Die adjuvante Beckenbestrahlung mit 50.4 Gy im Stadium I oder II zeigte in einer randomisierten Studie [106] zwar eine verbesserte lokale Kontrolle für das Gesamtkollektiv mit unterschiedlichen Sarkomentitäten, jedoch in der Subgruppe der Patientinnen mit Leiomyosarkomen (n=99) weder einen Effekt auf die Lokalrezidivrate (20% mit Strahlentherapie bzw. 24% ohne Strahlentherapie) noch auf das Gesamtüberleben. Somit ist eine Strahlentherapie bei Komplettresektion eines LMS im Stadium I/II generell nicht indiziert. Bei R1/2-Resektionen bei lokal fortgeschrittenem auf das Becken begrenztem Tumor kann diese erwogen werden. Valide Studien mit einem signifikant nachweisbaren Effekt auf das Gesamtüberleben gibt es jedoch nicht.

2.6 Therapie bei Rezidiv und Metastasen

Konsensbasierte Empfehlung 2.E14	
Expertenkonsens	Konsensusstärke +++
Im Falle von Rezidiven und/oder Metastasen eines LMS sollte die maximale operative Zytoreduktion in Betracht gezogen werden, um Tumorfreiheit zu erreichen.	

Konsensbasierte Empfehlung 2.E15

Expertenkonsens

Konsensusstärke +++

Bei Diagnose eines metastasierten LMS soll als Erstlinien-Therapie Doxorubicin eingesetzt werden.

Bei Rezidiven bzw. Metastasen uteriner Leiomyosarkome gibt es Hinweise, dass die operative Komplettresektion mit einer verbesserten Prognose gegenüber einer alleinigen Chemo- und/oder Radiotherapie assoziiert ist [107-110]. So zeigten zwei Studien bei einem selektierten Patientenkollektiv ein verbessertes Überleben (medianes Überleben 45 vs. 31 Monate bzw. 2.0 vs. 1.1 Jahre) nach kompletter Resektion von Metastasen bei Leiomyosarkomen [107,111]. Bei ausgewählten Patientinnen könnte insbesondere die Resektion von einzelnen Lungen- und/oder Lebermetastasen das Überleben verlängern [112-114].

In einer weiteren retrospektiven Analyse von 130 Patientinnen war lediglich eine komplette Metastasenresektion (speziell bei „spätem“ Auftreten (>12 Monate nach Primärdiagnose)) in multivariater Analyse mit einem signifikant verlängerten Überleben assoziiert (HR 0.49; p=0.015) [115].

Es sollte deshalb bei jedem Rezidiv bzw. isolierten Metastasen mittels Bildgebung geprüft werden, inwieweit eine Komplettresektion möglich und sinnvoll ist. Hierbei sollte im Rezidiv-Fall der Abstand zur Primär-Behandlung mindestens 12 Monate betragen.

Nach einer Resektion von Rezidiven und/oder Metastasen scheint gemäß zweier bereits zitierter retrospektiver Analysen eine zusätzliche Chemotherapie allerdings keinen Einfluss auf das Gesamtüberleben zu haben, sodass dieser Einsatz kritisch diskutiert werden sollte [111,114].

Eine palliative systemische Therapie ist bei einer diffusen Metastasierung und bei Rezidiven/Metastasen, die einer Operation nicht zugänglich sind, angezeigt. Eine solche Therapie sollte unter Berücksichtigung der Toxizität ausführlich mit der Pat. besprochen werden.

Für die Mono-Chemotherapie gibt es nur wenige wirksame Substanzen, wie Doxorubicin, Ifosfamid, oder Gemcitabine mit moderaten Ansprech-Raten (partielle oder komplette Remission) zwischen 17% und 25% [116,117].

Paclitaxel, Cisplatin, Topotecan und Etoposid sind bei geringen Ansprech-Raten von <10% wenig wirksam [118-121].

Demgegenüber erzielen Kombinations-Chemotherapien im Vergleich zu Mono-Therapien zwar höhere Ansprechraten, sind jedoch mit einer gesteigerten Toxizität assoziiert [122-124].

Eine Überlegenheit einer Kombinations- über eine Mono-Chemotherapie bzgl. des Überlebens konnte bislang nur durch eine prospektiv-randomisierte Phase II-Studie für die Kombination Docetaxel / Gemcitabine gegenüber Gemcitabine mono gezeigt werden [125]. Eine weitere Studie mit vergleichbarem Design konnte diese Ergebnisse allerdings nicht bestätigen, sodass es schlussendlich unklar ist, ob diese Kombination einen Benefit für die Patientinnen bringt [126].

Neueren Daten aus einer Phase III Studie zufolge hat eine Kombination aus Docetaxel und Gemcitabine keinen Vorteil gegenüber einer Mono-Therapie mit Doxorubicin sowohl im Gesamtkollektiv der Weichteilsarkome als auch in der Untergruppe der uterinen LMS (Medianes Gesamtüberleben 67 vs. 76 Wochen, HR 1.14, 95% CI 0.83–1.57; $p=0.41$ im Gesamtkollektiv $N=257$) [127].

Für die Hinzunahme von Bevacizumab zur Chemotherapie gibt es keine Hinweise, dass hierdurch eine Verbesserung des Überlebens erzielt werden kann. So musste eine randomisierte Phase-3 Studie bei metastasiertem uterinen LMS nach Einschluß von 107 Patientinnen abgebrochen werden, da die Überlegenheit des experimentellen Arms (Gemcitabine-Docetaxel + Bevacizumab) gegenüber dem Standardarm (Gemcitabine-Docetaxel) nicht mehr zu erreichen war (Medianes PFS 4 vs. 6 Monate; HR 1.12, $p=0.58$ / Medianes OS 23 vs. 27 Monate; HR 1.07, $p=0.81$) [128].

Auch die zusätzliche Applikation des Wachstumsfaktor-Rezeptor-Antikörper Olaratumab zu einer Monotherapie mit Doxorubicin ergab keinen Vorteil bzgl. Überleben im Rahmen einer randomisierten Phase-III Studie [129].

Trabectedin ist als second-line Chemotherapie in der Metastasierung nach Anwendung von Anthrazyklinen in Phase II-Studien untersucht worden und sollte in dieser Indikation bevorzugt eingesetzt werden. Die Remissionsraten sind zwar gering, in bis zu 50% der Fälle wird jedoch eine Stabilisierung der Erkrankung erreicht [130].

Mit dem Multi-Tyrosinkinaseinhibitor Pazopanib wurde eine weitere second-line Therapieoption in einer doppel-blinden bzw. placebokontrollierten Phase III-Studie allerdings unter Einschluss unterschiedlicher histologischer Sarkom-Typen untersucht. Hinsichtlich der Remissionsraten und der Häufigkeit einer Stabilisierung der Erkrankung gilt die gleiche Aussage wie zu Trabectedin. In dieser Studie wurde sowohl das progressionsfreie Erkrankungsintervall im Gesamtkollektiv als auch in der Subgruppe der LMS durch Pazopanib signifikant verlängert [131].

Es gibt keine validen Daten für den primären Einsatz einer endokrinen Therapie. Gleichwohl kann diese bei Patientinnen, bei denen keine Chemotherapie durchgeführt wird, alternativ - unter der Voraussetzung einer diffusen Expression von Östrogen- und Progesteronrezeptoren im Tumorgewebe - eingesetzt werden [132]. In einer Phase-2 Studie an 27 Patientinnen mit inoperablem Hormonrezeptor-positivem LMS zeigte sich ein Ansprechen auf den Aromatasehemmer Letrozol (2.5 mg) (50% Progressions-freies Überleben nach 3 Monaten) [132].

Eine perkutane Strahlentherapie kann bei nicht resektablen lokoregionären Rezidiven bzw. isolierten Befunden gezielt zur Palliation eingesetzt werden [133]. Sie kann zudem postoperativ zur ggf. besseren lokalen Kontrolle ohne nachgewiesenen Nutzen auf das Gesamtüberleben erwogen werden.

3 Low-grade Endometriale Stromasarkome

3.1 Einführung, Klinik, Diagnostik

Das mediane Erkrankungsalter liegt in der 6. Lebensdekade [48].

Häufig werden diese Tumoren durch intermenstruelle bzw. postmenopausale Blutungen, evtl. einhergehend mit einer vergrößerten Gebärmutter mit ggf. entsprechenden Beschwerden auffällig. Spezifische diagnostische Zeichen für Low-grade ESS fehlen auch hier in den bildgebenden Verfahren (Sonographie, CT, MRT) [21]. Gleiches gilt für eine Abrasio bei abnormaler Blutung, welche oft nicht zur korrekten Diagnose führt (z. B. bei intramuralem Sitz) [48].

Die Stadieneinteilung erfolgt in Analogie zum LMS (Tabelle 10 und 11).

3.2 Histopathologische Diagnose

Die WHO-Klassifikation unterscheidet bei den malignen, vom endometrialen Stroma ausgehenden Tumoren (siehe Abbildung 3) wie folgt:

- ➔ low-grade endometriale Stromasarkome,
- ➔ high-grade endometriale Stromasarkome und die
- ➔ undifferenzierten uterinen Sarkome [5,60].

Abbildung 3: Synopsis der Morphologie, Immunhistochemie und Molekularpathologie endometrialer Stromasarkome (ESS) und undifferenzierter uteriner Sarkome (UUS)

<u>low grade ESS</u>	<u>high grade ESS</u>	<u>undiff. uterine Sarkome (UUS)</u>
Morphologie		
* ähneln endometr. Stromazellen	* oft Übergang LG- in HG-ESS	* keine Ähnlichkeit zu ESS
* geringe Polymorphie	* stärkere Polymorphie	* hochgradige Polymorphie
* selten (mikrosk.) Nekrosen	* mikro-/makrosk. Nekrosen	* i.d.R. makrosk. Nekrosen
* zungenförmige myom. Infiltration	* destruierendes Wachstum	* destruierendes Wachstum
* wenige/keine Mitosen	* viele Mitosen (meist >10/10 HPF)	* sehr mitosereich
Immunhistochemie		
* CD 10+ve, ER/PR +ve	* CD 10 -ve, ER/PR -ve	* CD 10, ER/PR variabel, heterogen
* Cyclin D1 _{nucl} +ve i.d.R. <10% der Tumorzellen	* Cyclin D1 _{nucl} +ve >70% der Tumorzellen	* Cyclin D1 _{nucl} +ve/-ve
• SMA (+ve), CD 117 -ve	* CD 117 +ve, DOG-1 -ve • BCOR +ve (>70%)	* SMA, EMA, CKs, Desmin variabel
Molekularpathologie		
JAZF1-SUZ12 Andere (s. Tab. 14)	z.B. YWHE-NUTM2* ZC3H7B-BCOR	Komplexe genetische Veränderungen
Prognose gut	intermediär	schlecht

Low-grade ESS (LG-ESS) sind definiert als maligne Tumoren bestehend aus mesenchymalen Zellen, die dem endometrialen Stroma des Endometriums in der Proliferationsphase ähneln [5,60,134,135]. Der Nachweis intratumoraler Hämorrhagien und/oder Nekrosen ist variabel. LG-ESS zeigen eine myometrane Infiltration mit oder ohne Lymph-, häufig jedoch mit Blutgefäßinfiltration; letztere kann sich gelegentlich in extrauterine Gefäße ausbreiten. Eine nukleäre bzw. zelluläre Polymorphie kann fehlen oder ist gering ausgeprägt, die mitotische Aktivität ebenso.

LG-ESS und endometriale Stromaknoten (s.u.) können glattmuskuläre Anteile, myxoide Veränderungen, eine sex cord-ähnliche Struktur sowie ein pseudoglanduläres Wachstum aufweisen. Andere (metaplastische) Strukturen sind selten. Probleme bei der Abgrenzung

gegenüber einer Endometriose können LG-ESS mit fokaler glandulärer Differenzierung bereiten [136]. Hilfreich ist hier eine extensive Einbettung mit dem Nachweis „typischer“ LG-ESS-Anteile ohne Drüsen. Gleiches gilt für den Nachweis von LG-ESS mit papillärem/pseudo-papillärem Wachstum [137], welches zumeist nur fokal vorhanden ist.

In der Retikulinfaserdarstellung (Gomori-Färbung) findet sich ein dichtes Netzwerk, das Einzelzellen oder kleine Zellgruppen umgibt. Kennzeichnend und gegenüber dem LMS differenzialdiagnostisch bedeutsam ist ein hoher Gehalt an arteriellen Gefäßen, die an Spiralarterien erinnern.

Gegenüber dem LG-ESS ist der endometriale Stromaknoten (endometrial stromal nodule – ESN) abzugrenzen, bei dem es sich um eine zumeist submukös bzw. intramural, seltener subserös gelegene i.d.R. scharf begrenzte Läsion endometrialer Stromazellen unterschiedlicher (meist geringer) mitotischer Aktivität handelt [2,5,60,135]. Fingerähnliche Projektionen oder Tumorzellnester, die nicht mehr als 0,3cm vom Haupttumor entfernt sein und die Zahl von 3 nicht überschreiten dürfen, sind mit der Diagnose vereinbar [5,60]. In einer Arbeit über 16 Patientinnen mit ESN berichten Moore & McCluggage nach einer medianen Nachbeobachtungszeit von 52 Monaten von zwei Fällen mit Fernmetastasierung ohne tumorassoziiertes Versterben [138]. Aufgrund dieses potentiell malignen Verhaltens wurde für die ESN der diagnostische Terminus „LG-ESS with limited infiltration“ vorgeschlagen, den die WHO-Klassifikation von 2020 jedoch nicht aufgenommen hat. Beim Nachweis von Lymph- oder Veneninfiltraten handelt es sich unabhängig von der Außenkontur und nachweisbarer Infiltration oder Satellitenherden um ein low-grade ESS [60].

Der Einsatz der Immunhistochemie bzw. molekularpathologischer Analysen können die Diagnosestellung erleichtern [139].

3.2.1 Immunhistochemische Zusatzuntersuchungen

LG-ESS exprimieren in der Majorität CD 10, IFITM1, WT-1 und sind regelhaft positiv für Östrogen- und Progesteronrezeptoren [60,75,79,140-144]. Gelegentlich können glattmuskuläres Aktin, β -Catenin, der Androgenrezeptor und Pan-Zytokeratine nachgewiesen werden; CD 117 ist negativ [4,75,145,146]. Cyclin D1 zeigt eine variable und heterogene nukleäre Expression (in der Majorität der Fälle in <10% der Zellen [60,147,148] und ist differenzialdiagnostisch zur Abgrenzung gegenüber einem HG-ESS wichtig [4]. Da unter bestimmten Voraussetzungen in der

Adjuvanz eine Hormontherapie indiziert sein kann, ist es zweckmäßig, in allen Fällen die Östrogen- und Progesteronrezeptorexpression bei der Erstdiagnose mit zu bestimmen.

Eine Synopsis der Immunhistochemie findet sich in Abbildung 3 / Tabelle 13.

Tabelle 13: Morphologische Differenzierungsmerkmale endometrialer Stromasarkome

	low-grade ESS	high-grade ESS
Histologie		
Mitosen	$\leq 10/10$ HPF	zumeist $>10/10$ HPF
Nekrosen	keine, selten	oft
Immunhistochemie [147-152]		
CD 10	+++	-/fokal +/+++ ¹
SMA	fokal +	fokal +
ER/PR/AR	+++	-
p53	Wildtyp	Wildtyp
Cylin D-1	- / fokal +	diffus + (>70% stark, nukleär)
CD 117	- / fokal	+ ²
DOG-1	-	-
IFITM-1 ³	+	?
BCOR	-	diffus + (>70% stark, nukleär)
Prognose [153-157]		
Lymphknotenmetastasen		
	keine	keine / ja ⁴
5-Jahres Gesamtüberleben		
	>90% (FIGO-Stadium I)	<i>YWHAE</i> : 33% (stadienunabhängig) <i>BCOR</i> : 23.5% (stadienunabhängig)

¹ BCOR-assoziierte Tumoren können eine diffuse Positivität zeigen [158,159])

² jedoch kein Nachweis einer c-kit-Mutation [152]

³ IFITM-1 ist ein kürzlich beschriebener Marker für endometriale Stromadifferenzierung; verbessert Abgrenzung zu glattmuskulären Tumoren [143], Erfahrungen bei HG-ESS und UUS eingeschränkt

⁴ BCOR-assoziierte HG-ESS können LKM aufweisen [158]

Tabelle 14: Molekulare Merkmale endometrialer Stromasarkome

endometriale Stromaknoten und low-grade-ESS

chromosomale Translokation	Fusionsprodukt
t(7;17)(p15;q21) ¹	<i>JAZF1-SUZ12</i>
t(6;7)(p21;q21)	<i>PHF1-JAZF1</i>
t(10;19)(p21;q22;p12)	<i>PHF1-EPC1</i>
t(1;6)(p34;p21)	<i>MEAF6-PHF1</i>
t(5;6)(q31;p21)	<i>PHF1-BRD8</i>
t(X;17)	<i>MBTD-CXorf67</i>

→ bei den low-grade ESS besteht keine Genotyp-Phänotyp-Korrelation in Bezug auf die Histopathologie (außer möglicherweise bei den sehr seltenen LG-ESS mit sex-cord-like Elementen (D'Angelo et al. 2013), die zumeist das Fusionsprodukt *PHF1* aufweisen)

high-grade ESS

chromosomale Translokation	Fusionsprodukt
t(10;17)	<i>YWHAE-NUTM2</i>
t(X;22) ²	<i>ZC3H7B-BCOR</i>
? ³	internal tandem duplication (ITD) für <i>JAZF1-BCOR L1</i>

EPC1-BCOR, JAZF1-BCORL1, und BRD-PHF1 Fusionen sind selten [5]

¹ häufigste Translokation bei LG-ESS's mit einer Nachweisrate von 50-65% [5,160,161]

² Genlokus unsicher

³ Einzelfallbericht [162]

3.2.2 Molekularpathologie

ESS sind molekularpathologisch heterogen, zeigen jedoch wiederkehrende genetische Veränderungen [139]. Diese sind in Korrelation zur Prognose und Morphologie in Abbildung 3/Tabelle 14 zusammengefasst. Wichtig ist, dass es diesbezüglich keine eindeutige Korrelation zwischen Morphologie und zugrundeliegenden molekularen Veränderungen gibt (Genotyp-Phänotyp-Korrelation; [139]).

3.3 Prognose

Beim LG-ESS ist die Prognose generell günstig, jedoch abhängig vom initialen Tumorstadium [146]. Die Rate für das krankheitsspezifische 5-Jahres-Überleben beträgt beim Low-grade ESS

80-90% und für das 10-Jahres-Überleben ca. 70% [153,163]. Ist der Tumor zum Zeitpunkt der Diagnose auf den Uterus begrenzt (Stadium I), betragen die Raten sogar 100% bzw. 90%. In höheren Stadien fällt die Rate auf ca. 40% [97].

In Analogie zum LMS verschlechtert auch hier eine Tumorverletzung z.B. durch Morcellement die Prognose.

Positive Hormonrezeptoren gelten hingegen bzgl. des Gesamtüberlebens als günstiger Prognosefaktor [164].

3.4 Operative Therapie

Konsensbasierte Empfehlung 3.E16	
Expertenkonsens	Konsensusstärke ++
Bei V.a. Sarkom welches auf den Uterus begrenzt ist soll die komplette Entfernung des Uterus ohne Morcellement bzw. Uterusverletzung erfolgen.	

Konsensbasierte Empfehlung 3.E17	
Expertenkonsens	Konsensusstärke +++
Es gibt keine Daten zur onkologischen Sicherheit des Einsatzes einer Hormonersatz-Therapie nach durchgeführter Primär-Behandlung eines Low-grade ESS. Aufgrund der Tumorbiologie des Low-grade ESS mit hoher Östrogen-Abhängigkeit sollte von einer Hormonersatz-Therapie abgeraten werden.	
Literatur: [165]	

Konsensbasierte Empfehlung 3.E18	
Expertenkonsens	Konsensusstärke +++
Eine systematische pelvine und paraaortale Lymphadenektomie sollte bei diagnostisch unauffälligen LK nicht durchgeführt werden.	

Die Therapie der Wahl ist die komplette Hysterektomie ohne Uterusverletzung bzw. Morcellement) [166]

Die endokrine Abhängigkeit des LG-ESS mit regelhaft ausgeprägter Expression der Hormonrezeptoren ist gut belegt. In diesem Zusammenhang stellt sich die Frage, ob speziell in der Prämenopause die Adnexe bds. mit entfernt werden sollten. So zeigt eine retrospektive Analyse von 153 LG-ESS Patientinnen eine signifikant erhöhte Rezidiv-Rate bei Belassen der Ovarien in prämenopausalen Patientinnen. Hierbei wurde allerdings nicht unterschieden, ob der Tumor komplett oder inkomplett reseziert wurde. Zudem zeigte sich sowohl in dieser Analyse als auch in zwei weiteren Auswertungen der SEER Datenbank kein negativer Einfluss des Belassens beider Adnexe auf das Gesamtüberleben. Zu vergleichbaren Ergebnissen kommt darüber hinaus eine Metaanalyse von 17 Studien mit insgesamt 786 Patientinnen [167]. Insofern sollten die Vorteile eines Ovar-Erhaltes bei jungen Patientinnen gegenüber dem potentiellen Risiko einer höheren Rezidiv-Wahrscheinlichkeit sorgfältig abgewogen und mit den Patientinnen kritisch diskutiert werden [168-170].

Ein Lymphknotenbefall ist selten und scheint keinen Einfluss auf die Prognose zu haben. Insofern ist von einer systematischen Lymphadenektomie, als auch von darauf aufbauenden adjuvanten Therapie-Optionen kein verlängertes Überleben zu erwarten, so dass die Lymphadenektomie nicht als Standard empfohlen werden kann [21,163,170,171].

Eine fertilitätserhaltende Therapie kann generell nicht empfohlen werden, da hierzu lediglich vereinzelte Fallserien publiziert wurden [172,173].

Sollte eine Patientin mit unbedingtem Kinderwunsch dennoch eine Fertilitäts-erhaltende Alternative wünschen, sollte lediglich bei einer umschriebenen polypoiden Läsion im Stadium T1a eine hysteroskopische R0-Resektion mit anschließender adjuvanter Megesterolacetat-Therapie 160 mg/die über mindestens 6 Monate erfolgen. Ein solch abweichendes Management vom Standard Hysterektomie soll nach ausführlicher Aufklärung intensiv an einem in der Behandlung dieser Tumorentität erfahrenen Zentrum überwacht (MRT, Sonographie) werden.

Ob bei fortgeschrittenen Tumoren eine Zytoreduktion einen Einfluss auf das Überleben der Patientinnen hat, ist unklar [174]. Die Indikation hierzu ergibt sich – ggf. in palliativer Intention – aus dem klinischen Beschwerdebild der Patientin.

3.5 Adjuvante Systemtherapie und Radiatio

Konsensbasierte Empfehlung 3.E19

Expertenkonsens

Konsensusstärke +++

Beim low-grade ESS sollte eine adjuvante endokrine Therapie nicht generell durchgeführt werden, kann aber in Abhängigkeit von Risikofaktoren (z.B. höheres Tumorstadium) eingesetzt werden.

Konsensbasierte Empfehlung 3.E20

Expertenkonsens

Konsensusstärke +++

Eine adjuvante Chemotherapie soll nicht durchgeführt werden.

Konsensbasierte Empfehlung 3.E21

Expertenkonsens

Konsensusstärke +++

Eine adjuvante Strahlentherapie soll nicht durchgeführt werden.

Eine postoperative adjuvante endokrine Therapie kann mit der Patientin in höheren Tumorstadien als auch nach akzidentellem Morcellement diskutiert werden, obwohl prospektive Studien dazu fehlen. Eine Metaanalyse ergab diesbezüglich ein signifikant niedrigeres Rezidiv-Risiko, allerdings ohne Einfluss auf das Gesamtüberleben. Die Aussagekraft dieser Ergebnisse wird allerdings beeinträchtigt durch das heterogene Kollektiv von Patientinnen ohne bzw. mit postoperativem Resttumor [175]. Die Daten aus vergleichenden retrospektiven Analysen zur adjuvanten Therapie sprechen für den Einsatz von entweder Medroxyprogesteronacetat 200mg/die (in Deutschland lediglich als 250mg Dosis erhältlich) bzw. Megesterolacetat 80-160 mg/die oder alternativ für einen Aromatasehemmer (Letrozol 2.5 mg/die, Anastrozol 1mg/die oder Exemestan 25 mg/die). Voraussetzung hierfür ist eine nachgewiesene adäquate Expression der Hormonrezeptoren. Die adjuvante Therapiedauer ist unzureichend untersucht. Es wird eine Zeitdauer von 5 Jahren diskutiert [176-178].

Für eine adjuvante Chemotherapie liegen keine validen Daten vor.

Bezüglich einer perkutanen pelvinen Radiotherapie (\pm Brachytherapie) ergab eine erste SEER Analyse von 3.650 Patientinnen mit uterinen Sarkomen sowohl einen signifikant positiven Einfluss auf die Lokalrezidiv-Rate im gesamten Kollektiv [179], als auch in der Subgruppe der Patientinnen mit ESS (n=361: nach 5 Jahren 97% vs. 93% bzw. nach 8 Jahren 97% vs. 87%), allerdings ohne Einfluss auf das Gesamtüberleben. Auch eine spezifische SEER-Analyse von 1.010 Patientinnen mit ESS konnte bzgl. des Gesamtüberlebens keinen signifikanten Benefit durch eine adjuvante Strahlentherapie nachweisen [163]. In der einzigen randomisierten Studie zur Beckenbestrahlung bei uterinen Sarkomen [106], in welcher 30 Patientinnen mit endometrialem Stromasarkom inkludiert waren, wurde das Überleben nicht separat für diese Subgruppe analysiert. Aufgrund dieser unklaren Datenlage und in Anbetracht der mittel- und langfristigen Nebenwirkungen einer adjuvanten Strahlentherapie bei ohnehin guter lokoregionärer Kontrolle besteht keine Indikation für eine solche Behandlung.

3.6 Therapie bei Metastasen und Rezidiv

Konsensbasierte Empfehlung 3.E22	
Expertenkonsens	Konsensusstärke +++
Im Falle von Rezidiven und/oder Metastasen kann die maximale operative Zytoreduktion in Betracht gezogen werden, um Tumorfreiheit zu erreichen.	

Konsensbasierte Empfehlung 3.E23	
Expertenkonsens	Konsensusstärke +++
Bei LG-ESS ist die Anwendung von Tamoxifen kontraindiziert.	

LG-ESS haben im Vergleich zu LMS in der Regel eine deutlich bessere Prognose. Teilweise treten jedoch Rezidive noch nach Jahrzehnten auf [180]. Bei jedem Rezidiv bzw. Metastasen sollte überprüft werden, ob eine Operation mit dem Ziel der makroskopischen Komplettresektion möglich ist [181]. Aufgrund ihres langsamen Wachstums können ggf. auch wiederholte Resektionen bei Low-grade endometrialen Stromasarkomen einen Benefit mit sich bringen [21].

Im Anschluss daran sollte eine anti-endokrine Therapie mit der Patientin besprochen werden. Voraussetzung hierfür ist eine nachgewiesene adäquate Expression der Hormonrezeptoren.

In jedem Fall sollte eine anti-endokrine Therapie bei postoperativem Residualtumor, inoperablen Rezidiven oder multiplen Fernmetastasen empfohlen werden. Aufgrund ihrer im allgemeinen hohen Expression von Östrogen- und Progesteronrezeptoren kommen Gestagene oder Aromatasehemmer zur Anwendung [182-185].

Retrospektive Analysen von kleinen Fallserien sind hinweisend auf eine Wirksamkeit von Medroxyprogesteronacetat 200mg/die (in Deutschland als 250mg Dosis erhältlich) oder Megesterolacetat 160 mg/die. Es sind Ansprechraten bis 82% beschrieben [183]. Obwohl weniger Daten vorliegen, scheinen alternativ auch Aromatasehemmer (Letrozol 2.5 mg/die, Anastrozol 1mg/die oder Exemestan 25 mg/die) ebenso einen positiven Effekt zu haben (Nach medianer Nachbeobachtung von 4 Jahren Remission in 60% bzw. Stabile Erkrankung in 40%) (in Deutschland Off Label) [177,184].

Tamoxifen als Risikofaktor für Uterine Sarkome soll jedoch nicht als endokrine Therapie eingesetzt werden [186]. Eine laufende Tamoxifentherapie bei Mammakarzinom soll abgesetzt und, wenn indiziert, durch einen Aromatasehemmer ersetzt werden.

Zur Palliation bei Rezidiven/Metastasen, welche nicht komplett resektabel sind, kann zudem eine gezielte perkutane Strahlentherapie eingesetzt werden [187,188].

Eine Chemotherapie sollte nur eingesetzt werden, wenn andere Optionen erschöpft sind. Studien, die eine Überlegenheit einer Kombinations- über eine Monotherapie zeigen, existieren nicht. Die Datenlage stützt sich nur auf Kasuistiken und Phase II-Studien, in denen auch andere Uterussarkome behandelt wurden [189,190].

4 High-grade endometriale Stromasarkome und undifferenzierte uterine Sarkome

4.1 Einführung, Klinik, Diagnostik

Zwischen den HG-ESS und UUS gibt es zwar deutliche pathologisch anatomische Unterschiede, aber in der Inzidenz, der klinischen Präsentation, der Prognose und auch hinsichtlich der Therapie weisen beide Entitäten zahlreiche Gemeinsamkeiten auf, so dass sie hier zusammen besprochen werden. Die Stadieneinteilung entspricht der des LMS.

Das mediane Erkrankungsalter beträgt ca. 60 Jahre. Häufig werden diese Tumoren durch pathologische Blutungen auffällig, evtl. einhergehend mit einer vergrößerten Gebärmutter mit ggf. entsprechenden Beschwerden. Die Diagnose wird aufgrund der Aggressivität der Tumoren oft erst in fortgeschrittenen Stadien gestellt.

4.2 Histopathologische Diagnose

4.2.1 HG-ESS

High-grade endometriale Stromasarkome (HG-ESS) sind Tumoren ausgehend vom endometrialen Stroma mit infiltrativem und destruierendem Wachstum [139], zumeist bis in die äußere Hälfte des Myometriums und oft nachweisbarer extrauteriner Ausbreitung. Die Majorität der HG-ESS zeigt intratumorale Nekrosen (mikroskopisch oder makroskopisch).

Histologisch sind HG-ESS zellreich mit häufig ausgeprägter Polymorphie. Die Mitoserate ist oft höher als 10 Mitosen in 10 HPF. Ein Teil der Tumoren zeigt Übergänge zwischen LG- und HG-ESS. Der Einsatz der Immunhistochemie, als auch der Molekularpathologie kann die Diagnosestellung erleichtern [139].

In Abhängigkeit von der Morphologie, Immunhistochemie und Molekularpathologie definiert die WHO-Klassifikation drei Varianten des HG-ESS [5]:

- ➔ HG-ESS, not otherwise specified (NOS) mit dem Nebeneinander einer low- und high-grade ESS-Morphologie
- ➔ Reine HG-ESS mit YWHAE/NUTM2-Fusion
- ➔ Reine HG-ESS mit ZC3H7B-BCOR-Fusion.

4.2.1.1 Immunhistochemie

Eine in HG-ESS NOS vorkommende low-grade Komponente zeigt einen identischen Immunphänotyp wie reine LG-ESS, wohingegen der high-grade Anteil, aufgrund einer t(10;17)-Translokation negativ bzgl. CD 10 sowie Estrogen- und Progesteronrezeptor-Expression ist, aber eine starke und diffuse (>70%) nukleäre Reaktivität gegenüber Cyclin D1 aufweist [141,147,148,160,191].

Für die YWHAE/NUTM2-assoziierten ESS besteht für diesen Marker eine sehr hohe Sensitivität (100%) und Spezifität [147] (99%; [147] Croce et al. 2013). Die differenzialdiagnostische Bedeutung von β -Catenin wird kontrovers beurteilt [191,192]. CD 117 zeigt ein positives

Reaktionsergebnis [152]. Im Gegensatz zu den GIST korreliert die CD 117-Positivität bei den HG-ESS nicht mit einer c-kit-Mutation [152]; DOG1 ist im HG-ESS negativ [152].

Die BCOR-assoziierten HG-ESS (ZC3H7B-BCOR-Fusion bzw. BCOR mit internal tandem duplication; ITD) zeigen eine diffuse (>70% der Tumorzellen) und starke nukleäre Expression von BCOR [193]. p53 zeigt eine sog. Wildtyp-Färbung [147,160].

Eine Synopsis der prinzipiellen immunhistochemischen Resultate findet sich in Abbildung 3/Tabelle 13.

4.2.1.2 Molekularpathologie

Die folgenden Genfusionen lassen sich in HG-ESS nachweisen: YWHAE-NUTM2A/B, ZC3HB-BCOR, außerdem in einigen Fällen eine BCOR ITD. EPC-BCOR, JAZF1-BCORL1 und BRD8-PHF1 Fusionen sind selten [5].

4.2.2 UUS

Undifferenzierte uterine Sarkome (UUS) sind high-grade maligne mesenchymale Tumoren des Endo- oder Myometriums, die keine Ähnlichkeit mit dem endometrialen Stroma aufweisen und sich morphologisch keinem anderen histogenetischen Typ zuordnen lassen [5,60]. Es handelt sich somit um eine Ausschlußdiagnose. Morphologisch zeigen die Tumoren uniforme nukleäre Atypien oder aber eine pleomorphe mitotisch hochaktive Morphologie mit zahlreichen atypischen Mitosen und einem infiltrativ-destruktivem Wachstum mit z.T. rhabdoider und myxoider Struktur und Gefäßinfiltration [5,60].

Makroskopisch zeigen diese Tumoren oft Nekrosen. Mittels einer adäquaten (und großzügigen) Einbettung, immunhistochemischen und ggf. molekularpathologischen Untersuchungen sind andere Tumoren mit einer high-grade Morphologie (schlecht oder undifferenzierte Endometriumkarzinome, maligne Müllersche Mischtumoren, Adenosarkome mit sarkomatöser Überwucherung) auszuschließen.

4.2.2.1 Immunhistochemie

Die Steroidhormonrezeptorexpression ist meistens negativ, CD 10 zeigt eine variable Expression [191,194]. Cyclin D1 ist variabel positiv, weist jedoch nicht die diffuse und starke Expression auf wie in den reinen HG-ESS (s.o.) [5]. Eine aberrante p53-Expression wird in 32-50% beobachtet

[160,194], p16 ist ebenfalls häufig positiv [5]. Immunhistochemisch sind undifferenzierte Endometriumkarzinome abzugrenzen [195].

4.2.2 Molekularpathologie

Undifferenzierte uterine Sarkome weisen komplexe genetische Veränderungen an zahlreichen Chromosomen auf [196], jedoch ohne spezifische chromosomale Aberrationen.

4.3 Prognose

Bzgl. Prognose stehen die HG-ESS den hoch aggressiv verlaufenden undifferenzierten uterinen Sarkomen (UUS) deutlich näher als prognostisch günstigeren LG-ESS [197]. Untersuchungen haben ergeben, daß ein Grenzwert von >25 Mitosen in 10 HPF diesbezüglich prognostisch relevant ist [194,198].

Generell ist auch aufgrund der häufigen Detektion in fortgeschrittenen Stadien die Prognose mit einem medianen Gesamtüberleben von 1-3 Jahren ungünstig [199-201]. Als weiterer Prognosefaktor bzgl. des Überlebens als auch der lokalen Kontrolle wird neben dem Tumorstadium auch das Alter (≤ 60 vs. >60 Jahre) postuliert [202].

4.4 Operative Therapie

Konsensbasierte Empfehlung 4.E24

Expertenkonsens

Konsensusstärke +++

Bei V.a. Sarkom welches auf den Uterus begrenzt ist soll die komplette Entfernung des Uterus ohne Morcellement bzw. Uterusverletzung erfolgen.

In der Prämenopause sollten die Ovarien belassen werden. In der Postmenopause können die Ovarien belassen werden.

Konsensbasierte Empfehlung 4.E25

Expertenkonsens

Konsensusstärke +++

Eine systematische pelvine und paraaortale Lymphadenektomie sollte bei diagnostisch unauffälligen LK nicht durchgeführt werden.

Die Therapie der Wahl besteht in einer kompletten Hysterektomie (ohne Morcellement bzw. Uterusverletzung). Der Nutzen einer Adnexexstirpation bds. ist nicht belegt und ist bei in der Regel fehlender Hormonrezeptor-Expression fragwürdig. Die Adnexe können daher in der Prämenopause belassen werden

Zwar sind positive pelvine und/oder paraaortale Lymphknoten mit einer schlechteren Prognose assoziiert, allerdings ist eine Lymphadenektomie gemäß einer Analyse der SEER-Datenbank nicht mit einem Überlebensvorteil assoziiert [163]. Zudem gibt es keinen Hinweis darauf, dass durch eine auf dem Lymphknoten-Status basierende adjuvante Therapie die ungünstige Prognose verbessert wird.

Ob bei fortgeschrittenen Tumoren eine Zytoreduktion einen Einfluss auf das Überleben der Patientinnen hat, ist unklar. Eine multizentrische retrospektive Analyse konnte jedoch diesbezüglich - im Gegensatz zu den Low-Grade ESS - einen positiven Effekt einer Zytoreduktion auf das Überleben nachweisen [174]. Bei insgesamt jedoch sehr ungünstiger Prognose in fortgeschrittenen Stadien sollte in solchen Fällen in Abhängigkeit vom Alter, dem Allgemeinzustand und der Möglichkeit einer kompletten Resektion individuell vorgegangen werden.

4.5 Adjuvante Systemtherapie und Radiatio

Konsensbasierte Empfehlung 4.E26	
Expertenkonsens	Konsensusstärke ++
<p>Beim HG-ESS/UUS sollte eine adjuvante Chemotherapie nicht generell durchgeführt, kann aber in Abhängigkeit von weiteren Risikofaktoren (z.B. höheres Tumorstadium) eingesetzt werden.</p> <p>Eine Strahlentherapie nach Komplettresektion eines HG-ESS / UUS sollte nicht durchgeführt werden.</p>	

Für eine adjuvante Chemotherapie liegen keine validen prospektiven Daten vor. Eine retrospektive Analyse an insgesamt 39 Patientinnen der „French Sarcoma Group“ ergab allerdings in multivariater Analyse einen signifikanten Überlebensvorteil für den Einsatz einer Chemotherapie [201]. Somit kann eine solche Therapie - insbesondere in höheren Stadien - unter Hinweis auf die entsprechenden Nebenwirkungen und den nicht bewiesenen Effekt individuell besprochen werden.

Bzgl. einer adjuvanten Strahlentherapie ist die Datenlage limitiert und heterogen.

In einer multizentrischen retrospektiven Analyse wurden 59 Patientinnen mit endometrialen Stroma-Tumoren untersucht, davon 29 mit undifferenziertem uterinen Sarkom (58% in den Stadien I und II [202]). 86% der Patientinnen erhielten eine Teletherapie des Beckens (mediane Dosis im Gesamtkollektiv 48 Gy) bzw. 51% eine Brachytherapie. Für die Patientinnen mit undifferenziertem uterinen Sarkom betrug nach 5 Jahren das Gesamtüberleben 65% und die lokoregionäre Kontrolle 40%. Die Beckenbestrahlung war in der Gesamtgruppe (endometriales Stromasarkom und undifferenziertes uterines Sarkom) in multivariater Analyse mit einem signifikant verbesserten Gesamtüberleben assoziiert.

Zu vergleichbaren Ergebnissen kommt auch eine retrospektive Analyse von insgesamt 39 Patientinnen der „French Sarcoma Group“ [201].

Im Gegensatz dazu ergab eine umfangreiche Analyse der SEER-Datenbank keinen Überlebensvorteil für die Patientinnen (HG-ESS und LG-ESS aller Stadien) durch eine postoperative Strahlentherapie [163].

Definitive Schlussfolgerungen können somit aufgrund der heterogenen Kollektive, bzw. geringer Fallzahlen und des retrospektiven Charakters nicht gezogen werden.

Für eine postoperative endokrine Therapie gibt es selbst bei dem seltenen Nachweis von Hormonrezeptoren keine validen Daten, welche auf einen Benefit für die Patientinnen hinweisen.

4.6 Therapie bei Metastasen und Rezidiv

Chemotherapeutisch kann diese Tumorentität in Analogie zum LMS behandelt werden, wobei spezifische Daten hierfür insgesamt limitiert sind.

Es gibt Hinweise, dass sich ein Teil der Rezidive histologisch heterogen (Anteile von high- und low-Grade Tumoren) darstellt, und sich die Wirkung einer endokrinen Therapie bei nachgewiesenen Rezeptoren lediglich im low-Grade Anteil zeigt, wohingegen der die Prognose bestimmende high-grade-Anteil von einer Hormontherapie nicht erfasst wird [203].

Daher spielt im Allgemeinen eine endokrine Therapie im Gegensatz zum LG-ESS keine Rolle.

5 Uterine Adenosarkome

5.1 Einführung, Klinik, Diagnostik

Diese seltene Entität kommt in allen Altersklassen vor [204], mit einem Gipfel im 6. und 7. Lebensjahrzehnt. Da das Adenosarkom (AS) vom Endometrium ausgeht tritt es gehäuft im Cavum uteri in Form eines Polypen auf [205]. Somit zeigt es auch in der Mehrzahl der Fälle eine vergleichbare Symptomatik wie das Endometriumkarzinom mit intermenstruellen oder postmenopausalen Blutungen evtl. ebenso einhergehend mit einer vergrößerten Gebärmutter mit ggf. entsprechenden Beschwerden. Bildgebend stellt sich das AS im Gegensatz zu den meisten anderen uterinen Sarkomen als entsprechend (polypöser) intracavaler Tumor dar. In Analogie zu den übrigen Entitäten fehlen allerdings auch hier spezifische Hinweise in den bildgebenden Verfahren (Sonographie, CT, MRT).

Durch die beschriebene exponierte Lage im Cavum uteri wird das AS auch in der Mehrzahl der Fälle im Rahmen einer Hysteroskopie / Abrasio korrekterweise als Malignom identifiziert [206].

5.2 Histopathologische Diagnose

Als epithelial-mesenchymale Tumoren des Uterus werden in der aktuellen WHO-Klassifikation das Adenomyom, das atypische Adenomyom und das Adenosarkom (AS) aufgeführt [5]. Das in der vorangegangenen WHO-Klassifikation noch aufgeführte Adenofibrom wurde nicht mehr berücksichtigt [207], da mittlerweile Konsens besteht, daß es sich bei den bisherigen Adenofibromen um Sonderformen eines AS, oder um benigne polypoide Veränderungen des Uterus handelt [208,209]. Adenosarkome (AS) sind definiert als epithelial-mesenchymale Tumoren mit benigner epithelialer und maligner mesenchymaler Komponente [5,207,210] [183,184, WHO 2020]. Dabei zeigt die mesenchymale Komponente in ~90% der Fälle eine low-grade Histologie. Läßt sich die mesenchymale Komponente in >25% der Gesamtumorausdehnung nachweisen, oder besteht eine high-grade sarkomatöse Komponente, ergibt sich die Diagnose eines AS mit sarkomatöser Überwucherung (sarcomatous overgrowth; SO) [209,211].

5.2.1 Immunhistochemie

Die mesenchymale Komponente der Adenosarkome weist in den meisten Fällen eine Expression von CD 10 sowie ER und PR auf, die im Falle einer sarkomatösen Überwucherung verloren gehen kann [212-215]. Die Stromakomponente in der sarkomatösen Überwucherung zeigt oft eine aberrante p53-Expression mit hohem Ki-67 Labeling-Index [186,189]. Mittels Immunhistochemie, insbesondere bei Nachweis heterologer Elemente und einer high-grade sarkomatösen

Morphologie mit sarkomatöser Überwucherung sind maligne Müllersche Mischtumoren und undifferenzierte Endometriumkarzinome immunhistochemisch auszuschließen [65,195,208].

5.2.2 Molekularpathologie

Typische molekulare Veränderungen finden sich bei den AS nicht. Dennoch weisen mehr als 72% aller AS eine Alteration im PIK3–AKT/PTEN pathway [208], und häufig eine CDK7 und MDM-2-Amplifikation [208,216] auf, die unabhängig vom Nachweis einer sarkomatösen Überwucherung ist. AS mit sarkomatöser Überwucherung sind genetisch instabiler [208,216,217] und weisen häufiger eine p53-Alteration auf, was mit einer konsekutiv ungünstigen Prognose einhergeht [208,218].

5.3 Prognose

Weitgehend etablierte Prognosefaktoren beim AS sind eine tiefe myometrane Infiltration (Stadienrelevant) sowie eine sarkomatöse Überwucherung [219-223]. Weniger gut evaluiert, aber offenbar ebenso prognostisch relevant sind der Nachweis von Lymphgefäßeinbrüchen und Lymphknotenmetastasen [222]. Die molekularpathologisch nachweisbare genetische Instabilität und p53-Alteration gehen ebenfalls mit einer ungünstigen Prognose einher und ist klar assoziiert mit einer sarkomatösen Überwucherung [208,217,218,224].

5.4 Operative Therapie

Konsensbasierte Empfehlung 4.E27	
Expertenkonsens	Konsensusstärke +++
Bei V.a. Sarkom welches auf den Uterus begrenzt ist soll die komplette Entfernung des Uterus ohne Morcellement bzw. Uterusverletzung erfolgen.	

Wie bei den anderen Sarkomen steht die komplette Hysterektomie ohne Uterusverletzung bzw. Morcellement im Vordergrund.

Ob die Adnexe ebenso entfernt werden sollen ist unklar. Eine Analyse der SEER-Datenbank an n=162 Patientinnen mit Adenosarkomen ergab keinen Einfluss einer beidseitigen Adnexexstirpation auf das Überleben [95].

Der Stellenwert einer systematischen pelvinen und paraaortalen Lymphadenektomie ist ebenso unklar [176]. Die Wahrscheinlichkeit eines Lymphknotenbefalls beträgt lediglich 3-4% [225].

Aufgrund dieser geringen Inzidenz und der Tatsache, dass in dieser Analyse der Lymphknoten-Status keinen Einfluss auf das Überleben der Patientinnen hatte, wird eine systematische Lymphadenektomie nicht als Standard empfohlen.

Eine fertilitätserhaltende Therapie kann generell nicht empfohlen werden, da hierzu lediglich vereinzelte Fallserien publiziert wurden [226].

Sollte eine Patientin mit unbedingtem Kinderwunsch dennoch eine Fertilitäts-erhaltende Alternative wünschen, so kann nach ausführlicher Aufklärung bei Tumoren ohne sarkomatöse Überwucherung bzw. ohne high-grade mesenchymale Komponente und ohne Lymphgefäß-Invasion lediglich bei einer umschriebenen polypoiden Läsion im Stadium T1a eine hysteroskopische R0-Resektion mit anschließender adjuvanter Megesterolacetat-Therapie 160 mg/die über mindestens 6 Monate (bei adäquater Hormonrezeptor-Expression) erfolgen. Ein solch abweichendes Management vom Standard Hysterektomie soll intensiv an einem in der Behandlung dieser Tumorentität erfahrenen Zentrum überwacht (MRT, Sonographie) werden.

In Fällen von fortgeschrittenen Befunden ist auch beim AS in Analogie zu den anderen Sarkomen die maximale operative Tumorreduktion anzustreben.

5.5 Adjuvante Systemtherapie und Radiatio

Ein Nutzen jeglicher adjuvanten Therapie konnte bislang nicht nachgewiesen werden. Anhand von 1.884 Fällen der National Cancer Database hatte eine Chemotherapie keinen und eine postoperative Radiotherapie sogar einen negativen Effekt auf das Überleben [225].

Sie gelten beide gegenwärtig nach kompletter Operation in Analogie zu den anderen uterinen Sarkomen als nicht indiziert.

Nach inkompletter Operation oder bei fortgeschrittenen Befunden kann man sich bei Auftreten einer sarkomatösen Überwucherung am HG-ESS bzw. bei fehlender Überwucherung und adäquater Expression von Hormonrezeptoren am LG-ESS orientieren. In Analogie zum LG-ESS gilt Tamoxifen als kontraindiziert.

5.6 Therapie bei Metastasen und Rezidiv

Bei Rezidiven bzw. Metastasen von AS gibt es Hinweise, dass die operative Komplettresektion mit einem verbesserten Überleben assoziiert ist (26 vs. 15 Monate) [227].

Aufgrund dessen wird analog zu den anderen uterinen Sarkomen die Überprüfung eines operativen Ansatzes mit Komplettresektion empfohlen.

Ein optimales Regime bezüglich einer Systemtherapie fehlt. Rezidive von Adenosarkomen mit sarcomatous overgrowth sollten in Analogie zum HG-ESS eine Chemotherapie erhalten [228]. Rezidive von Adenosarkomen ohne sarkomatöse Überwucherung mit Hormonrezeptor-Expression sollten in Analogie zu LG-ESS endokrin therapiert werden.

Eine Strahlentherapie kann zur Palliation von isolierten Rezidiven bei Inoperabilität gezielt eingesetzt bzw. postoperativ bei isolierten Befunden erwogen werden, ohne dass allerdings valide Daten existieren, welche einen positiven Einfluss auf das Überleben zeigen.

6 Rhabdomyosarkome des Uterus bei Kindern und Jugendlichen

Im Kindes- und Jugendalter sind Vagina, Zervix und Uterus Prädilektionsstellen für das Auftreten von Rhabdomyosarkomen. Ungefähr 10% aller bei Mädchen diagnostizierten Rhabdomyosarkome treten im weiblichen Genitaltrakt auf. Das mediane Alter bei Diagnosestellung liegt bei 1,9 Jahren für vaginale, 2,7 Jahren für uterine und 13,5 Jahren für zervikale Rhabdomyosarkome. 97% aller Rhabdomyosarkome des weiblichen Genitaltrakts zeigen einen nicht-alveolären histologischen Befund. Bei 5% aller Patienten liegt ein regionaler Lymphknotenbefall vor. Das Überleben der Kinder ist sehr gut (10-Jahre ereignisfreies Überleben 74%, 10-Jahre Gesamtüberleben 92%) [42,229].

Bei einer Raumforderung an Vagina, Zervix und/ oder Uterus bei einem Kind oder Jugendlichen besteht immer Verdacht auf ein Rhabdomyosarkom. In jedem Fall ist zunächst eine biopsische Sicherung der Diagnose anzustreben und eine mutilierende Operation zu vermeiden [42]. Die notwendige multimodale Behandlung sollte entsprechend den Richtlinien des Gemeinsamen Bundesausschuß (§ 136 Abs. 1 Satz 1 Nr. 2 SGB V) in einem kideronkologischen Zentrum erfolgen.

Im Rahmen der Staging Untersuchungen werden die folgenden diagnostischen Maßnahmen empfohlen: CT Thorax, Ultraschall oder MRT des Abdomens und Beckens zur Darstellung der

abführenden Lymphknotenstationen, Knochenmarkbiopsien an 2 Stellen und eine Knochenszintigraphie [230].

Die initiale Risikostratifikation erfolgt anhand der folgenden klinischen Parameter (Tabelle 15):

Tabelle 15: Risikostratifikation nach klinischen Parametern bei Rhabdomyosarkomen

Risiko	Parameter
Niedriges Risiko	Nicht alveoläre Histologie
	Tumordurchmesser <= 5cm und Alter bei Diagnose < 10 Jahre
	N0, M0
	Primäre R0 Resektion
Standard Risiko	Nicht alveoläre Histologie
	N0, M0
	Primäre R1/ R2 Resektion
Hohes Risiko	Nicht-alveoläre Histologie und N1
	Alveoläre Histologie und N0
	M0
Sehr hohes Risiko	Alveoläre Histologie und N1
	M0
Systemisch metastasiert	M1

Nach bioptischer Sicherung der Diagnose ist eine primäre Operation nur in den Fällen anzustreben, bei denen eine organerhaltende R0 Resektion möglich ist. Alle anderen Tumoren werden einer neoadjuvanten Polychemotherapie zugeführt. Die Intensität der Chemotherapie hängt von der initialen Risikostratifikation ab [42,230].

Die definitive Lokalthherapie ist nach 10 Wochen neoadjuvanter Chemotherapie vorgesehen. Mutilierende Operationen sind zu vermeiden [42,230].

Nach einer initialen R0 Resektion besteht bei nicht-alveolären Tumoren keine Indikation zur adjuvanten Radiotherapie [42,230]. Sonst ist eine adjuvante Radiotherapie zu erwägen, gegebenenfalls im Rahmen einer organ-erhaltenden Operation in Kombination mit einer Brachytherapie in entsprechend spezialisierten Zentren [42,231].

Diesbezüglich lag das 10-Jahre ereignisfreie Überleben von 237 Kindern/Jugendlichen mit lokalisierten Rhabdomyosarkomen des weiblichen Genitaltrakts bei 81% mit und 71% ohne Radiotherapie ($p=0,08$); es bestand ebenso kein statistisch signifikanter Unterschied im Gesamtüberleben (94% versus 89% mit und ohne Radiotherapie, $p=0,12$). 38 von 43 Kindern mit Tumoren der Zervix, 6 von 8 Kindern mit Tumoren des Uteruskorpus und 58 von 83 Kindern mit Tumoren der Vagina blieben in einer langanhaltenden Remission, nachdem sie eine Chemotherapie mit oder ohne organerhaltende Operation – jedoch keine Radiotherapie – erhalten hatten (5).

Alle Kinder und Jugendlichen mit Rhabdomyosarkomen des weiblichen Genitaltrakts erhalten eine adjuvante Chemotherapie [42,230]. Die Indikation zur adjuvanten Chemotherapie ist unabhängig vom Resektionszeitpunkt und Resektionsstatus. Die Intensität der Chemotherapie hängt von der initialen Risikostratifikation und dem Ergebnis der Resektion ab [42,230].

Bei metastatischen Erkrankungen, Lymphknotenbefall und/oder alveolärer Histologie wird zudem eine Erhaltungskemotherapie empfohlen (6).

Generell wird nach Anthrazyklin-Exposition im Kindes- bzw. Jugendalter aufgrund der potentiellen Langzeit-Nebenwirkungen eine regelmässige kardiologische Nachsorge empfohlen.

7 Nachsorge

Konsensbasierte Empfehlung 7.E28

Expertenkonsens

Konsensusstärke +++

In den ersten 2-3 Jahren nach Primärtherapie sollte eine regelmäßige Nachsorge alle drei Monate mit SpekulumEinstellung, vaginaler und rektaler Untersuchung und gegebenenfalls Ultraschall erfolgen.

Konsensbasierte Empfehlung 7.E29

Expertenkonsens

Konsensusstärke +++

Eine weiterführende bildgebende Diagnostik zur Früherkennung von Metastasen kann sinnvoll sein.

Die Nachsorge dient der Sicherung des Heilerfolges und der Lebensqualität.

Ob eine lokale Intervention bei frühzeitig festgestellten uni-lokulären Rezidiven/Metastasen zu einer Verbesserung des Gesamtüberlebens führt, ist nicht eindeutig belegt.

Gleichwohl kann eine weiterführende bildgebende Diagnostik zur Früherkennung von Metastasen sinnvoll sein, um potenziell die Chancen auf eine Komplett-Resektion zu optimieren (siehe auch spezielle Kapitel der einzelnen Entitäten).

Die allgemeine Nachsorge der Patientin zielt auf die psychosozialen und sozialmedizinischen Aspekte ab.

Die Nachbetreuung soll auch berücksichtigen, dass eventuelle Begleiterkrankungen den Schweregrad der kurz-, mittel- und langfristigen Therapienebenwirkungen nach einer OP und/oder perkutanen Radiatio sowie einer medikamentösen/zytostatischen Behandlung erhöhen können.

Die Therapie dieser Nebenwirkungen sollte in Anlehnung an die S3-Leitlinie "032-054OL Supportive Therapie bei onkologischen Patientinnen - interdisziplinäre Querschnittsleitlinie" - erfolgen [232].

8 Morcellement

Konsensbasierte Empfehlung 8.E30

Expertenkonsens

Konsensusstärke +++

Die Verwendung von Morcellierungstechniken bei uterinen Sarkomen führt zu einer Verschlechterung der Prognose. Darüber soll die Patientin aufgeklärt werden.

Konsensbasierte Empfehlung 8.E31

Expertenkonsens

Konsensusstärke +++

Bei einer Patientin in der Postmenopause soll von einem Morcellement Abstand genommen werden, wenn ein neu aufgetretenes „Myom“, ein größen-progredientes „Myom“, oder ein erstmalig symptomatisches „Myom“ diagnostiziert worden ist.

Konsensbasierte Empfehlung 8.E32

Expertenkonsens

Konsensusstärke +++

Eine Disseminierung von Tumorzellen kann durch die Verwendung von Bergesäcken beim Morcellement nicht ausgeschlossen werden.

Konsensbasierte Empfehlung 8.E33

Expertenkonsens

Konsensusstärke +++

Im Falle einer Morcellierung eines Uterussarkoms soll zeitnah eine Vorstellung an einem DKG-zertifizierten Gyn. Krebszentrum erfolgen.

Konsensbasierte Empfehlung 8.E34

Expertenkonsens	Konsensusstärke ++
Nach Morcellement sollte eine Systemtherapie nicht generell durchgeführt werden; gleichwohl kann aufgrund des erhöhten Rezidiv-Risikos nach Morcellement eine Systemtherapie eingesetzt werden.	

Im Rahmen von Uterus-erhaltenden Myomoperationen, bzw. totalen und subtotalen Hysterektomien kann es unabhängig vom operativen Zugang zu einer Morcellierung von vermeintlich benignem Gewebe kommen, welches sich postoperativ als Uterussarkom herausstellt.

Die Prävalenz von unerkannten Uterussarkomen im Rahmen von Hysterektomien und Myomoperationen wird in der Literatur unterschiedlich angegeben und liegt zwischen 1/204 und 1/7.400 (0,49%-0,014%) [233]. Eine zusammenfassende Analyse der Frequenz akzidentiell operierter Uterussarkome in 10 internationalen Studien mit 8.753 Operationen ergab eine Häufigkeit von 0,24% [233]. Eine Meta-Analyse von 10.120 Patientinnen aus 9 Studien ergab eine vergleichbare Häufigkeit akzidentiell operierter Uterussarkome von 0,29% [234]. Eine deutsche Analyse aus dem Jahr 2017 von 475 Morcellierungsoperationen aus den Jahren 2004 bis 2014 fand ein Risiko von 0,35% (1/280) für die akzidentielle Morcellierung eines vorab unbekanntes Uterussarkoms im Rahmen einer Hysterektomie und keinen Fall eines Uterussarkoms im Rahmen von 195 Myommorcellationen (0/195) [235]. Eine weitere deutsche Studie mit 10.731 LASH-Operationen fand eine Rate von 0,06% Uterussarkomen und 0,07% Endometriumkarzinomen [236]. In einer der größten Serien mit 26.643 Patientinnen fanden sich 88 Fälle von uterinen Sarkomen (Prävalenz 0.33%), davon 29 LMS, 48 ESS und 11 Adenosarkome [237].

Insbesondere die endoskopische intraabdominale Morcellierung von unerkannten Sarkomen im Rahmen von Hysterektomien, konservativen Myomoperationen und laparoskopischen suprazervikalen Hysterektomien (LASH) wurde mit einer Verschlechterung der onkologischen Prognose hinsichtlich des rezidivfreien Überlebens und des Gesamtüberlebens in Verbindung gebracht [17,18,233,238-241].

In einer systematischen Literaturübersicht und Meta-Analyse von 4 Studien mit 202 Patientinnen (75 mit und 127 ohne Morcellierung) aus dem Jahr 2015 war die Rezidivrate nach Morcellation erhöht (62% versus 39%; odds ratio [OR] 3,16; 95% Konfidenzintervall [KI] 1,38-7,26), ebenso

die intraabdominale Rezidivrate (39% versus 9%; OR 4,11; 95% KI 1,92-8,81). Die Gesamtüberlebensrate war nach Morcellierung ebenfalls signifikant schlechter (48% versus 29%; OR 2,42; 95% KI 1,19-4,92) [242]. Die extraabdominale Rezidivrate hingegen war nicht unterschiedlich. Diese Daten wurden durch weitere [20,243-246], nicht jedoch alle Studien [224,247-249] bestätigt. In einer großen retrospektiven Serie mit 843 okkulten Endometriumkarzinomen und 334 okkulten uterinen Sarkomen war die 5-Jahres-krebspezifische Mortalität nach Hysterektomie mit Morcellierung gegenüber ohne Morcellierung signifikant erhöht (hazard ratio [HR] 2.66; 95% KI 1,11-6,37) [237]. Diese Assoziation war allerdings auf uterine Sarkome beschränkt, zeigte sich jedoch nicht bei Endometriumkarzinomen.

Aufgrund dieses erhöhten Rezidiv-Risikos nach Morcellement kann eine Systemtherapie eingesetzt werden, auch wenn kein Beweis existiert, dass hierdurch die Prognose wieder verbessert werden kann.

Eine Radiotherapie sollte nach Morcellement nicht durchgeführt werden.

Eine akzidentelle Morcellierung im Rahmen einer vaginalen Hysterektomie scheint das Rezidivrisiko nicht zu erhöhen. Wasson et al. analysierten 2.296 vaginale Hysterektomien, von denen in 611 Fällen eine Morcellierung erfolgte [250]. Die Inzidenz akzidentiell morcellierter Malignome betrug 0,82% (5/611), wobei es sich in 3 Fällen um Endometriumkarzinome und in 2 Fällen um Sarkome handelte. In allen 5 Fällen wurde kein Rezidiv beobachtet. Eine weitere Analyse von über 3.000 Hysterektomien mit insgesamt 18 Sarkomen bestätigt die Beobachtung, dass durch ein transvaginales Morcellement die Rezidivrate nicht gesteigert wird [251]. Einschränkend ist hierbei zu erwähnen, dass es sich bei sämtlichen Arbeiten lediglich um retrospektive Beobachtungsstudien handelt.

Ein sicherer präoperativer Ausschluß von Uterussarkomen mittels klinischer Symptomatik, Wachstumsdynamik, Ultraschall, CT, PET-CT oder MR ist nicht möglich [233,252]. Ein von der International Society for Gynecologic Endoscopy (ISGE) vorgeschlagener Risiko-Score basiert lediglich auf aus der Literatur entnommenen und zusammengefassten klinischen und Ultraschall- bzw. MR-Kriterien [18]. Eine Validierung dieses Scores an einem prospektiven Kollektiv liegt bislang nicht vor. Gleiches gilt auch für den rPRESS-Score und den von Zhang und Mitarbeitern [253], welche zudem auf sehr kleinen Fallzahlen basieren [254]. Deutlich höhere Fallzahlen (n=826 Pat. mit Leiomyomen bzw. n=293 Pat. mit LMS) wurden für den von Köhler und Mitarbeitern entwickelten Score analysiert [19]. Allerdings wurden auch in dieser Arbeit die LMS retrospektiv erhoben und eine prospektive Validierung liegt bislang nicht vor.

Von daher kann die Verwendung dieser Scores nicht empfohlen werden.

Vorsicht sollte immer geboten sein, wenn Risikofaktoren vorliegen: ein allgemein anerkannter Risikofaktor für Uterussarkome ist neben dem Alter eine laufende oder abgeschlossene Tamoxifentherapie [255].

Darüber hinaus stellen hereditäre Tumorsyndrome wie das Li-Fraumeni Syndrom (assoziiert mit Sarkomen) bzw. ein Lynch-Syndrom und das PTEN-Syndrom (assoziiert mit Endometriumkarzinomen) gleichfalls eine Kontraindikation für ein Morcellement dar [256].

Das Neuauftreten von sonographisch sichtbaren oder tastbaren Tumoren des Uterus in der Postmenopause ist unphysiologisch, ebenso das Größenwachstum eines bekannten „Myoms“. Obwohl diese Faktoren isoliert oder in Kombination bisher nicht als Risikofaktoren für ein Uterussarkom nachgewiesen wurden, erscheint es klinisch und pathophysiologisch sinnvoll, in diesen Fällen ein erhöhtes Risiko für ein Uterussarkom zu unterstellen.

Die Verwendung von Bergesäcken zur Vermeidung der Disseminierung von malignen Zellen im Rahmen einer Morcellierungsoperation wurde in diversen Studien beschrieben [257-260]. Eine klinische Validierung der Technik der in-bag-Morcellation liegt allerdings nicht vor, sodass über die onkologische Sicherheit dieser Technik keine zuverlässige Aussage gemacht werden kann [18,233,241]. In einer aktuellen Analyse der Cochrane Database aus dem Jahr 2020 fand sich kein Nachweis der Effektivität und Sicherheit von Bergesäcken (,in-bag-morcellation') mit intracorporaler oder extracorporaler Morcellierung [261].

Insgesamt kann man sich hinsichtlich des Vorgehens nach einem Morcellement eines Sarkoms an den Aussagen des Positionspapiers der Deutschen Gesellschaft für Gynäkologie und Geburtshilfe [233] und an den internationalen Empfehlungen und Stellungnahmen orientieren [17,18,238-241]. Diese Aussagen gelten auch für offene oder endoskopische Tumor-Exstirpationen unabhängig von einem Morcellement [224]. Demnach besteht Konsens, zeitnah eine adäquate onkologische Operation nachzuholen, wie sie bei den einzelnen Entitäten empfohlen wird. Ob diese Maßnahme einen Einfluss auf das Gesamtüberleben hat, ist jedoch unbewiesen.

9 Patientinnenaufklärung

Konsensbasierte Empfehlung 9.E35

Expertenkonsens

Konsensusstärke +++

Den Patientinnen soll angeboten werden, den Partner/die Partnerin oder Angehörige in das Gespräch bzw. die Gespräche einzubeziehen.

Konsensbasierte Empfehlung 9.E36

Expertenkonsens

Konsensusstärke +++

Die Patientin soll auf die Möglichkeit, Selbsthilfegruppen zu kontaktieren, hingewiesen werden.

Die Aufklärung der Patientin über Diagnose, Prognose und Behandlungsmaßnahmen bei uterinen Sarkomen ist eine der zentralen Aufgaben des Arztes und ein entscheidender Bestandteil der Arzt-Patient-Kommunikation. Sie dient dem Aufbau eines Vertrauensverhältnisses und der aktiven Zusammenarbeit zwischen Arzt und Patientin. Der Wunsch nach Aufklärung ist bei Patientinnen erfahrungsgemäß groß. In der Regel erfolgt die Aufklärung nicht nur in einem einzigen Gespräch, sondern ist ein behandlungsbegleitender Prozess. Idealerweise mündet sie in einen gemeinsamen Entscheidungsprozess (shared decision making).

Eine gelungene Aufklärung wirkt sich positiv z.B. auf die Compliance, die Toleranz von Nebenwirkungen und die Behandlungszufriedenheit aus.

Die Informations- und Aufklärungspflichten gegenüber den Patientinnen sind seit 2013 im neuen „Gesetz zur Verbesserung der Rechte von Patientinnen und Patienten“ (PatRechteG) [in Kraft getreten am 26.02.2013] geregelt. Der Deutsche Bundestag hat am 29. November 2012 die Gesetzesvorlage angenommen. Folgende Aspekte sind Gegenstand des Gesetzes: Die Informationspflichten zwischen Behandler und Patient, die Einwilligung, die Aufklärungspflichten, die Dokumentation der Behandlung, die Einsichtnahme in die Patientinnenakte und die Beweislast der Haftung bei Behandlungs- und Aufklärungsfehlern. Mit dieser gesetzlichen

Regelung verbunden sind Verpflichtungen mit Gesetzescharakter, die über den Rahmen von Empfehlungen einer Leitlinie hinausgehen.

Folgende Aspekte gilt es im Rahmen der Aufklärung zu beachten: Ein angemessener Rahmen (störungsfreie und angenehme Umgebung, ausreichend Zeit) sollte gewährleistet sein. Es liegt im Ermessen der Patientin, ob der Partner, Angehörige oder Dritte einbezogen werden sollen. Förderlich für die Gesprächsführung sind aktives Zuhören und das Ausdrücken von Empathie sowie die Ermutigung der Patientin, Gefühle auszudrücken und Fragen zu stellen. Es wurden eine Reihe von Trainingsprogrammen entwickelt, um Ärzten die Möglichkeit zu geben, patientenzentrierte Gesprächsführung und den Umgang mit schwierigen Kommunikationssituationen einzuüben. Die Aufklärung sollte umfassend, verständlich (möglichst unter Verzicht auf medizinische Fachbegriffe) und wahrheitsgemäß sein. Hierbei ist insbesondere auf das Informationsbedürfnis und die Belastbarkeit der Patientin Rücksicht zu nehmen. Die Aufklärung ist in der Krankenakte zu dokumentieren.

Die alleinige Aufklärung von Angehörigen einer einsichtsfähigen Patientin ist in der Regel unzulässig, es sei denn, die Patientin hat dem ausdrücklich zugestimmt.

In Bezug auf die Diagnose soll der Arzt die Patientin wahrheitsgemäß informieren, ohne Inhalte zu verharmlosen; trotzdem soll je nach individueller Ausgangssituation der Erkrankung der Hoffnung auf Heilung oder Linderung genug Raum gegeben werden. In jedem Fall sollte der Arzt klären, ob die Informationen bei der Patientin wie intendiert angekommen sind. Im Rahmen der Aufklärung sollte auch auf weiterführende Hilfen hingewiesen werden, vor allem auf Unterstützung durch Psychoonkologen, Seelsorge oder Selbsthilfegruppen. Im Falle des Fortschreitens der Erkrankung ist es wichtig, dass die notwendige wahrheitsgemäße Aufklärung im Einklang mit der Vermittlung von Hoffnung stehen soll. Wenn keine Heilung mehr möglich ist, kann das Aufzeigen einer bestmöglichen Linderung von Beschwerden hilfreich sein.

Hinsichtlich der Behandlung sollten die Grundsätze der Behandlung in Bezug auf Zweck, Art, Umfang und Durchführung sowie den Nutzen wie auch das mit den Behandlungsmaßnahmen verbundene Risiko dargestellt werden. Alternativen in der Behandlung, z.B. im Rahmen einer Teilnahme an klinischen Studien, sind zu erklären. Auch die Nebenwirkungen oder mögliche Spätfolgen einer Behandlung mit ihren Auswirkungen auf die Lebensführung und Lebensqualität der Patientin sind zu erörtern. Auf das Recht, eine zweite Meinung einzuholen, soll hingewiesen werden. Die Notwendigkeit einer onkologischen Nachsorge und die Möglichkeiten der Rehabilitation nach abgeschlossener Behandlung sollen ebenfalls angesprochen werden, wie

auch vorhandene Angebote psychoonkologischer und sozialrechtlicher Unterstützung sowie Leistungen durch Selbsthilfegruppen.

10 Mögliche Systemtherapie-Schemata

Leiomyosarkom

Monotherapie (präferentiell):

Doxorubicin

Evtl. in Kombination:

Doxorubicin+Dacarbazine

Second line metastasiert:

Trabectedin

Pazopanib

Gemcitabine + Docetaxel

Low-Grade Endometriales Stromasarkom

Monotherapie:

Gestagene (Medroxyprogesteronacetat oder Megestrolacetat)

Alternativ:

Aromatasehemmer

High-Grade Endometriales Stromasarkom und undifferenziertes Sarkom

Monotherapie (präferentiell):

Doxorubicin

Evtl. in Kombination:

Doxorubicin + Ifosfamid (Cave: Toxizität)

IV. Abbildungsverzeichnis

<i>Abbildung 1: Grafische Darstellung der Leitlinienkommission</i>	13
<i>Abbildung 2: Diagnostischer Algorithmus glattmuskulärer Tumoren des Uterus mit spindelzelliger Morphologie</i> ...	48
<i>Abbildung 3: Synopsis der Morphologie, Immunhistochemie und Molekularpathologie endometrialer Stromasarkome (ESS) und undifferenzierter uteriner Sarkome (UUS)</i>	58

V. Tabellenverzeichnis

<i>Tabelle 1: Federführender und/oder koordinierender Leitlinienautor:</i>	9
<i>Tabelle 2: Repräsentativität der Leitliniengruppe: Beteiligung der Anwenderzielgruppe.....</i>	9
<i>Tabelle 3: Repräsentativität der Leitliniengruppe: Beteiligung der Patientenzielgruppe</i>	10
<i>Tabelle 4: beteiligte Leitlinienautoren/innen:</i>	10
<i>Tabelle 5: Beteiligte Experten</i>	12
<i>Tabelle 6: Graduierung von Empfehlungen (deutschsprachig)</i>	22
<i>Tabelle 7: Graduierung von Empfehlungen (englischsprachig nach Lomotan et al. Qual Saf Health Care. 2010)</i>	23
<i>Tabelle 8: Einteilung zur Zustimmung der Konsensusbildung</i>	23
<i>Tabelle 9: Zusammenfassung und Umgang mit Interessenkonflikte</i>	27
<i>Tabelle 10: FIGO- und TNM-Stadien der Leiomyosarkome und endometrialen Stromasarkome* des Uterus</i>	34
<i>Tabelle 11: FIGO-/TNM-Stadien der Adenosarkome* des Uterus</i>	35
<i>Tabelle 12:</i>	47
<i>Essentielle Diagnosekriterien uteriner Leiomyosarkome (Oliva 2018, WHO 2020)</i>	47
<i>Tabelle 13: Morphologische Differenzierungsmerkmale endometrialer Stromasarkome</i>	61
<i>Tabelle 14: Molekulare Merkmale endometrialer Stromasarkome</i>	62
<i>Tabelle 15: Risikostratifikation nach klinischen Parametern bei Rhabdomyosarkomen.....</i>	77

VI. Literaturverzeichnis

1. Wittekind C, Meyer HJ. TNM-Klassifikation maligner Tumoren. Weinheim: Wiley-VHC Verlag; 2010
2. Oliva E, Carcangiu ML, Carinelli SG, Ip P, Loening T, Longacre TA, Nucci MR, Prat J, Zaloudek CJ. Mesenchymal Tumors of the Uterus. In: Kurman RJ, Carcangiu ML, Herrington CS, Young RH, Hrsg. WHO Classification of Tumours of Female Reproductive Tract. Lyon: IARC Press; 2014:135–147
3. Brooks SE, Zhan M, Cote T, Baquet CR. Surveillance, epidemiology, and end results analysis of 2677 cases of uterine sarcoma 1989–1999. *Gynecologic oncology* 2004; 93: 204–208
4. Conklin CM, Longacre TA. Endometrial stromal tumors: the new WHO classification. *Advances in anatomic pathology* 2014; 21: 383–393
5. [Anonym]. WHO Classification of Tumours Editorial Board. WHO Classification of Tumours of Soft Tissue and Bone 5th Edition. Lyon: IARC Press; 2020
6. [Anonym]. WHO Classification of Tumours Editorial Board. WHO Classification of Tumours: Female Genital Tumours 5th Edition. Lyon: IARC Press; 2020
7. Fletcher CDM, Bridge JA, Hogendoorn PCW, Mertens F. WHO Classification of Soft Tissue and Bone. Lyon: IARC Press; 2013
8. McCluggage WG. Malignant biphasic uterine tumours: carcinosarcomas or metaplastic carcinomas? *Journal of clinical pathology* 2002; 55: 321–325
9. Lopez-Garcia MA, Palacios J. Pathologic and molecular features of uterine carcinosarcomas. *Seminars in diagnostic pathology* 2010; 27: 274–286
10. [Anonym]. Leitlinienprogramm Onkologie (Deutsche Krebsgesellschaft, Deutsche Krebshilfe, AWMF): Diagnostik, Therapie und Nachsorge der Patientinnen mit Endometriumkarzinom, Langversion 1.0, 2018, AWMF Registernummer: 032/034-OL, <http://www.leitlinienprogramm-onkologie.de/leitlinien/endometriumkarzinom/>. In
11. D'Angelo E, Prat J. Uterine sarcomas: a review. *Gynecologic oncology* 2010; 116: 131–139
12. Prat J. FIGO staging for uterine sarcomas. *International journal of gynaecology and obstetrics: the official organ of the International Federation of Gynaecology and Obstetrics* 2009; 104: 177–178
13. Brierley JD, Gospodarowicz MK, Wittekind C. TNM Classification of Malignant Tumours, 8th Edition: Wiley-VHC Verlag; 2017
14. Liao Q, Wang J, Han J. [Clinical and pathological analysis on 106 cases with uterine sarcoma]. *Zhonghua fu chan ke za zhi* 2001; 36: 104–107
15. Hinchcliff EM, Esselen KM, Watkins JC, Oduyebo T, Rauh-Hain JA, Del Carmen MG, Quade BJ, Muto MG. The Role of Endometrial Biopsy in the Preoperative Detection of Uterine Leiomyosarcoma. *Journal of minimally invasive gynecology* 2016; 23: 567–572
16. Skorstad M, Kent A, Lieng M. Preoperative evaluation in women with uterine leiomyosarcoma. A nationwide cohort study. *Acta obstetrica et gynecologica Scandinavica* 2016; 95: 1228–1234

17. Halaska MJ, Haidopoulos D, Guyon F, Morice P, Zapardiel I, Kesic V, Council E. European Society of Gynecological Oncology Statement on Fibroid and Uterine Morcellation. *International journal of gynecological cancer : official journal of the International Gynecological Cancer Society* 2017; 27: 189–192
18. Sizzi O, Manganaro L, Rossetti A, Saldari M, Florio G, Loddo A, Zurawin R, van Herendael B, Djokovic D. Assessing the risk of laparoscopic morcellation of occult uterine sarcomas during hysterectomy and myomectomy: Literature review and the ISGE recommendations. *European journal of obstetrics, gynecology, and reproductive biology* 2018; 220: 30–38
19. Kohler G, Vollmer M, Nath N, Hessler PA, Dennis K, Lehr A, Koller M, Riechmann C, Bralo H, Trojnarska D, Lehnhoff H, Krichbaum J, Krichbaum M, Evert K, Evert M, Zygmunt M, Kaderali L. Benign uterine mass–discrimination from leiomyosarcoma by a preoperative risk score: a multicenter cohort study. *Archives of gynecology and obstetrics* 2019; 300: 1719–1727
20. Park JY, Park SK, Kim DY, Kim JH, Kim YM, Kim YT, Nam JH. The impact of tumor morcellation during surgery on the prognosis of patients with apparently early uterine leiomyosarcoma. *Gynecologic oncology* 2011; 122: 255–259
21. Amant F, Coosemans A, Debiec–Rychter M, Timmerman D, Vergote I. Clinical management of uterine sarcomas. *The Lancet Oncology* 2009; 10: 1188–1198
22. Ludovisi M, Moro F, Pasciuto T, Di Noi S, Giunchi S, Savelli L, Pascual MA, Sladkevicius P, Alcazar JL, Franchi D, Mancari R, Moruzzi MC, Jurkovic D, Chiappa V, Guerriero S, Exacoustos C, Epstein E, Fruhauf F, Fischerova D, Fruscio R, Ciccarone F, Zannoni GF, Scambia G, Valentin L, Testa AC. Imaging in gynecological disease (15): clinical and ultrasound characteristics of uterine sarcoma. *Ultrasound Obstet Gynecol* 2019; 54: 676–687
23. Tong A, Kang SK, Huang C, Huang K, Slevin A, Hindman N. MRI screening for uterine leiomyosarcoma. *J Magn Reson Imaging* 2019; 49: e282–e294
24. Lakhman Y, Veeraraghavan H, Chaim J, Feier D, Goldman DA, Moskowitz CS, Nougaret S, Sosa RE, Vargas HA, Soslow RA, Abu–Rustum NR, Hricak H, Sala E. Differentiation of Uterine Leiomyosarcoma from Atypical Leiomyoma: Diagnostic Accuracy of Qualitative MR Imaging Features and Feasibility of Texture Analysis. *Eur Radiol* 2017; 27: 2903–2915
25. Santos P, Cunha TM. Uterine sarcomas: clinical presentation and MRI features. *Diagnostic and interventional radiology* 2015; 21: 4–9
26. Dubreuil J, Tordo J, Rubello D, Giammarile F, Skanjeti A. Diffusion–weighted MRI and 18F–FDG–PET/CT imaging: competition or synergy as diagnostic methods to manage sarcoma of the uterus? A systematic review of the literature. *Nuclear medicine communications* 2017; 38: 84–90
27. Muheremu A, Ma J, Amudong A, Ma Y, Niyazi M, Ou Y, Ma Y. Positron emission tomography/computed tomography for osseous and soft tissue sarcomas: A systematic review of the literature and meta–analysis. *Molecular and clinical oncology* 2017; 7: 461–467
28. Coffey D, Kaplan AL, Ramzy I. Intraoperative consultation in gynecologic pathology. *Archives of pathology & laboratory medicine* 2005; 129: 1544–1557

29. Otis CN, Ocampo AC, Nucci MR, McCluggage WG. Protocol for the Examination of Specimens From Patients With Sarcoma. In; 2013
30. McCluggage WG, Fisher C, Hirschowitz L. Dataset for histological reporting of uterine sarcomas. 2014, DOI:
31. Ehdaivand S, Simon RA, Sung CJ, Steinhoff MM, Lawrence WD, Quddus MR. Incidental gynecologic neoplasms in morcellated uterine specimens: a case series with follow-up. *Human pathology* 2014; 45: 2311–2317
32. Horn LC, Hohn AK, Denschlag D, Follmann M, Schmidt D. [Interdisciplinary S2k guidelines on the diagnosis and treatment of uterine sarcomas—recommendations for surgical pathology]. *Pathologie* 2020; 41: 621–633
33. Ognjanovic S, Olivier M, Bergemann TL, Hainaut P. Sarcomas in TP53 germline mutation carriers: a review of the IARC TP53 database. *Cancer* 2012; 118: 1387–1396
34. Li FP, Fraumeni JF, Jr., Mulvihill JJ, Blattner WA, Dreyfus MG, Tucker MA, Miller RW. A cancer family syndrome in twenty-four kindreds. *Cancer Res* 1988; 48: 5358–5362
35. Bougeard G, Renaux-Petel M, Flaman JM, Charbonnier C, Fermey P, Belotti M, Gauthier-Villars M, Stoppa-Lyonnet D, Consolino E, Brugieres L, Caron O, Benusiglio PR, Bressac-de Paillerets B, Bonadona V, Bonaiti-Pellie C, Tinat J, Baert-Desurmont S, Frebourg T. Revisiting Li-Fraumeni Syndrome From TP53 Mutation Carriers. *J Clin Oncol* 2015; 33: 2345–2352
36. Chompret A, Abel A, Stoppa-Lyonnet D, Brugieres L, Pages S, Feunteun J, Bonaiti-Pellie C. Sensitivity and predictive value of criteria for p53 germline mutation screening. *J Med Genet* 2001; 38: 43–47
37. Stewart CJ, Charles A, Foulkes WD. Gynecologic Manifestations of the DICER1 Syndrome. *Surg Pathol Clin* 2016; 9: 227–241
38. Brenneman M, Field A, Yang J, Williams G, Doros L, Rossi C, Schultz KA, Rosenberg A, Ivanovich J, Turner J, Gordish-Dressman H, Stewart D, Yu W, Harris A, Schoettler P, Goodfellow P, Dehner L, Messinger Y, Hill DA. Temporal order of RNase IIIb and loss-of-function mutations during development determines phenotype in pleuropulmonary blastoma / DICER1 syndrome: a unique variant of the two-hit tumor suppression model. *F1000Res* 2015; 4: 214
39. Sorensen SA, Mulvihill JJ, Nielsen A. Long-term follow-up of von Recklinghausen neurofibromatosis. Survival and malignant neoplasms. *N Engl J Med* 1986; 314: 1010–1015
40. Fotiadis C, Tsekouras DK, Antonakis P, Sfiniadakis J, Genetzakis M, Zografos GC. Gardner's syndrome: a case report and review of the literature. *World J Gastroenterol* 2005; 11: 5408–5411
41. Villani A, Shore A, Wasserman JD, Stephens D, Kim RH, Druker H, Gallinger B, Naumer A, Kohlmann W, Novokmet A, Tabori U, Tijerin M, Greer ML, Finlay JL, Schiffman JD, Malkin D. Biochemical and imaging surveillance in germline TP53 mutation carriers with Li-Fraumeni syndrome: 11 year follow-up of a prospective observational study. *The Lancet Oncology* 2016; 17: 1295–1305

42. Minard-Colin V, Walterhouse D, Bisogno G, Martelli H, Anderson J, Rodeberg DA, Ferrari A, Jenney M, Wolden S, De Salvo G, Arndt C, Merks JHM, Gallego S, Schwob D, Haie-Meder C, Bergeron C, Stevens MCG, Oberlin O, Hawkins D, International Society of Pediatric Oncology Sarcoma Committee tCsOGtICSTSG, the European pediatric Soft tissue sarcoma Study G. Localized vaginal/uterine rhabdomyosarcoma—results of a pooled analysis from four international cooperative groups. *Pediatr Blood Cancer* 2018; 65: e27096
43. Kirsch CH, Goodman M, Esiashvili N. Outcome of female pediatric patients diagnosed with genital tract rhabdomyosarcoma based on analysis of cases registered in SEER database between 1973 and 2006. *Am J Clin Oncol* 2014; 37: 47–50
44. Le AN, Harton J, Desai H, Powers J, Zelle K, Bradbury AR, Nathanson KL, Shah PD, Doucette A, Freedman GM, Gabriel P, Domchek SM, MacFarland SP, Maxwell KN. Frequency of radiation-induced malignancies post-adjuvant radiotherapy for breast cancer in patients with Li-Fraumeni syndrome. *Breast Cancer Res Treat* 2020; 181: 181–188
45. Kasper E, Angot E, Colasse E, Nicol L, Sabourin JC, Adriouch S, Lacoume Y, Charbonnier C, Raad S, Frebourg T, Flaman JM, Bougeard G. Contribution of genotoxic anticancer treatments to the development of multiple primary tumours in the context of germline TP53 mutations. *European journal of cancer* 2018; 101: 254–262
46. Cancer Genome Atlas Research Network. Electronic address edsc, Cancer Genome Atlas Research N. Comprehensive and Integrated Genomic Characterization of Adult Soft Tissue Sarcomas. *Cell* 2017; 171: 950–965 e928
47. Koivisto-Korander R, Martinsen JI, Weiderpass E, Leminen A, Pukkala E. Incidence of uterine leiomyosarcoma and endometrial stromal sarcoma in Nordic countries: results from NORDCAN and NOCCA databases. *Maturitas* 2012; 72: 56–60
48. Zaloudek CJ, Hendrickson MR, Soslow RA. Mesenchymal Tumors of the Uterus. In: Kurman RJ, Hedrick Ellenson L, Ronnett BM, Hrsg. *Blaustein's Pathology of the Female Genital Tract*. 6. Aufl. New York, Dodrecht, Heidelberg, London: Springer; 2011
49. King ME, Dickersin GR, Scully RE. Myxoid leiomyosarcoma of the uterus. A report of six cases. *The American journal of surgical pathology* 1982; 6: 589–598
50. Toledo G, Oliva E. Smooth muscle tumors of the uterus: a practical approach. *Archives of pathology & laboratory medicine* 2008; 132: 595–605
51. Ip PP, Cheung AN. Pathology of uterine leiomyosarcomas and smooth muscle tumours of uncertain malignant potential. *Best practice & research Clinical obstetrics & gynaecology* 2011; 25: 691–704
52. Clement PB. The pathology of uterine smooth muscle tumors and mixed endometrial stromal-smooth muscle tumors: a selective review with emphasis on recent advances. *International journal of gynecological pathology : official journal of the International Society of Gynecological Pathologists* 2000; 19: 39–55
53. Hart WR. Symposium 2: mesenchymal lesions of the uterus. *Histopathology* 2002; 41: 12–31
54. Pelmus M, Penault-Llorca F, Guillou L, Collin F, Bertrand G, Trassard M, Leroux A, Floquet A, Stoeckle E, Thomas L, MacGrogan G. Prognostic factors in early-stage leiomyosarcoma

- of the uterus. *International journal of gynecological cancer : official journal of the International Gynecological Cancer Society* 2009; 19: 385–390
55. Ellis IO, Simpson JF, Reis-Filho JS, Decker C. Grading of breast cancer. In: Lakhani SR, Ellis IO, Tan PH, van de Vijver MJ, Hrsg. *WHO Classification of Tumours of the Breast*: IARC Press; 2012:19–20
 56. D'Angelo E, Espinosa I, Ali R, Gilks CB, Rijn M, Lee CH, Prat J. Uterine leiomyosarcomas: tumor size, mitotic index, and biomarkers Ki67, and Bcl-2 identify two groups with different prognosis. *Gynecologic oncology* 2011; 121: 328–333
 57. Quade BA, Robboy SJ. Uterine smooth muscle tumors. In: Robboy SJ, Prat J, Hrsg. *Robboy's pathology of the female reproductive tract*. New York: Churchill Livingstone; 2009:457–484
 58. Coindre JM. Grading and staging of sarcoma. In: Fletcher CDM, Bridge JA, Hogendoorn PCW, Mertens F, Hrsg. *WHO Classification of Tumours of Soft Tissue and Bone*. Lyon: IARC Press; 2013:17–18
 59. Bell SW, Kempson RL, Hendrickson MR. Problematic uterine smooth muscle neoplasms. A clinicopathologic study of 213 cases. *The American journal of surgical pathology* 1994; 18: 535–558
 60. Oliva E. Cellular mesenchymal tumors of the uterus: a review emphasizing recent observations. *International journal of gynecological pathology : official journal of the International Society of Gynecological Pathologists* 2014; 33: 374–384
 61. Boyd C, McCluggage WG. Unusual morphological features of uterine leiomyomas treated with progestogens. *Journal of clinical pathology* 2011; 64: 485–489
 62. Paik SS, Oh YH, Jang KS, Han HX, Cho SH. Uterine leiomyoma with massive lymphoid infiltration: case report and review of the literature. *Pathology international* 2004; 54: 343–348
 63. Lim D, Alvarez T, Nucci MR, Gilks B, Longacre T, Soslow RA, Oliva E. Interobserver variability in the interpretation of tumor cell necrosis in uterine leiomyosarcoma. *The American journal of surgical pathology* 2013; 37: 650–658
 64. Prayson RA, Goldblum JR, Hart WR. Epithelioid smooth-muscle tumors of the uterus: a clinicopathologic study of 18 patients. *The American journal of surgical pathology* 1997; 21: 383–391
 65. Oliva E. Practical issues in uterine pathology from banal to bewildering: the remarkable spectrum of smooth muscle neoplasia. *Modern pathology : an official journal of the United States and Canadian Academy of Pathology, Inc* 2016; 29 Suppl 1: S104–120
 66. Ip PP, Cheung AN, Clement PB. Uterine smooth muscle tumors of uncertain malignant potential (STUMP): a clinicopathologic analysis of 16 cases. *The American journal of surgical pathology* 2009; 33: 992–1005
 67. Abeler VM, Røyne O, Thoresen S, Danielsen HE, Nesland JM, Kristensen GB. Uterine sarcomas in Norway. A histopathological and prognostic survey of a total population from 1970 to 2000 including 419 patients. *Histopathology* 2009; 54: 355–364

68. Ly A, Mills AM, McKenney JK, Balzer BL, Kempson RL, Hendrickson MR, Longacre TA. Atypical leiomyomas of the uterus: a clinicopathologic study of 51 cases. *The American journal of surgical pathology* 2013; 37: 643–649
69. Burch DM, Tavassoli FA. Myxoid leiomyosarcoma of the uterus. *Histopathology* 2011; 59: 1144–1155
70. Peacock G, Archer S. Myxoid leiomyosarcoma of the uterus: case report and review of the literature. *American journal of obstetrics and gynecology* 1989; 160: 1515–1518; discussion 1518–1519
71. Nucci MR, O'Connell JT, Huettner PC, Cviko A, Sun D, Quade BJ. h-Caldesmon expression effectively distinguishes endometrial stromal tumors from uterine smooth muscle tumors. *The American journal of surgical pathology* 2001; 25: 455–463
72. Coosemans A, Nik SA, Caluwaerts S, Lambin S, Verbist G, Van Bree R, Schelfhout V, de Jonge E, Dalle I, Jacomen G, Cassiman JJ, Moerman P, Vergote I, Amant F. Upregulation of Wilms' tumour gene 1 (WT1) in uterine sarcomas. *European journal of cancer* 2007; 43: 1630–1637
73. Leiser AL, Anderson SE, Nonaka D, Chuai S, Olshen AB, Chi DS, Soslow RA. Apoptotic and cell cycle regulatory markers in uterine leiomyosarcoma. *Gynecologic oncology* 2006; 101: 86–91
74. Leitao MM, Soslow RA, Nonaka D, Olshen AB, Aghajanian C, Sabbatini P, Dupont J, Hensley M, Sonoda Y, Barakat RR, Anderson S. Tissue microarray immunohistochemical expression of estrogen, progesterone, and androgen receptors in uterine leiomyomata and leiomyosarcoma. *Cancer* 2004; 101: 1455–1462
75. Oliva E, Young RH, Amin MB, Clement PB. An immunohistochemical analysis of endometrial stromal and smooth muscle tumors of the uterus: a study of 54 cases emphasizing the importance of using a panel because of overlap in immunoreactivity for individual antibodies. *The American journal of surgical pathology* 2002; 26: 403–412
76. Zhai YL, Kobayashi Y, Mori A, Orii A, Nikaido T, Konishi I, Fujii S. Expression of steroid receptors, Ki-67, and p53 in uterine leiomyosarcomas. *International journal of gynecological pathology : official journal of the International Society of Gynecological Pathologists* 1999; 18: 20–28
77. Mills AM, Ly A, Balzer BL, Hendrickson MR, Kempson RL, McKenney JK, Longacre TA. Cell cycle regulatory markers in uterine atypical leiomyoma and leiomyosarcoma: immunohistochemical study of 68 cases with clinical follow-up. *The American journal of surgical pathology* 2013; 37: 634–642
78. Delgado B, Dreiherr J, Braiman D, Meirovitz M, Shaco-Levy R. P16, Ki67, P53, and WT1 Expression in Uterine Smooth Muscle Tumors: An Adjunct in Confirming the Diagnosis of Malignancy in Ambiguous Cases. *International journal of gynecological pathology : official journal of the International Society of Gynecological Pathologists* 2021; 40: 257–262
79. Hwang H, Matsuo K, Duncan K, Pakzmir E, Pham HQ, Correa A, Fedenko A, Mhawech-Fauceglia P. Immunohistochemical panel to differentiate endometrial stromal sarcoma, uterine leiomyosarcoma and leiomyoma: something old and something new. *Journal of clinical pathology* 2015; 68: 710–717

80. Chen L, Yang B. Immunohistochemical analysis of p16, p53, and Ki-67 expression in uterine smooth muscle tumors. *International journal of gynecological pathology : official journal of the International Society of Gynecological Pathologists* 2008; 27: 326–332
81. Lee CH, Turbin DA, Sung YC, Espinosa I, Montgomery K, van de Rijn M, Gilks CB. A panel of antibodies to determine site of origin and malignancy in smooth muscle tumors. *Modern pathology : an official journal of the United States and Canadian Academy of Pathology, Inc* 2009; 22: 1519–1531
82. Wang L, Felix JC, Lee JL, Tan PY, Tourgeman DE, O'Meara AT, Amezcua CA. The proto-oncogene c-kit is expressed in leiomyosarcomas of the uterus. *Gynecologic oncology* 2003; 90: 402–406
83. Sah SP, McCluggage WG. DOG1 immunoreactivity in uterine leiomyosarcomas. *Journal of clinical pathology* 2013; 66: 40–43
84. Wingen CB, Pauwels PA, Debiec-Rychter M, van Gemert WG, Vos MC. Uterine gastrointestinal stromal tumour (GIST). *Gynecologic oncology* 2005; 97: 970–972
85. Lam MM, Corless CL, Goldblum JR, Heinrich MC, Downs-Kelly E, Rubin BP. Extragastrintestinal stromal tumors presenting as vulvovaginal/rectovaginal septal masses: a diagnostic pitfall. *International journal of gynecological pathology : official journal of the International Society of Gynecological Pathologists* 2006; 25: 288–292
86. Astolfi A, Nannini M, Indio V, Schipani A, Rizzo A, Perrone AM, De Iaco P, Pirini MG, De Leo A, Urbini M, Secchiero P, Pantaleo MA. Genomic Database Analysis of Uterine Leiomyosarcoma Mutational Profile. *Cancers (Basel)* 2020; 12
87. Tsuyoshi H, Yoshida Y. Molecular biomarkers for uterine leiomyosarcoma and endometrial stromal sarcoma. *Cancer Sci* 2018; 109: 1743–1752
88. An Y, Wang S, Li S, Zhang L, Wang D, Wang H, Zhu S, Zhu W, Li Y, Chen W, Ji S, Guo X. Distinct molecular subtypes of uterine leiomyosarcoma respond differently to chemotherapy treatment. *BMC cancer* 2017; 17: 639
89. Seligson ND, Kautto EA, Passen EN, Stets C, Toland AE, Millis SZ, Meyer CF, Hays JL, Chen JL. BRCA1/2 Functional Loss Defines a Targetable Subset in Leiomyosarcoma. *The oncologist* 2019; 24: 973–979
90. Rosenbaum E, Jonsson P, Seier K, Qin LX, Chi P, Dickson M, Gounder M, Kelly C, Keohan ML, Nacev B, Donoghue MTA, Chiang S, Singer S, Ladanyi M, Antonescu CR, Hensley ML, Movva S, D'Angelo SP, Tap WD. Clinical Outcome of Leiomyosarcomas With Somatic Alteration in Homologous Recombination Pathway Genes. *JCO Precis Oncol* 2020; 4
91. Iasonos A, Keung EZ, Zivanovic O, Mancari R, Peiretti M, Nucci M, George S, Colombo N, Carinelli S, Hensley ML, Raut CP. External validation of a prognostic nomogram for overall survival in women with uterine leiomyosarcoma. *Cancer* 2013; 119: 1816–1822
92. Garg G, Shah JP, Kumar S, Bryant CS, Munkarah A, Morris RT. Ovarian and uterine carcinosarcomas: a comparative analysis of prognostic variables and survival outcomes. *International journal of gynecological cancer : official journal of the International Gynecological Cancer Society* 2010; 20: 888–894

93. Pritts EA, Parker WH, Brown J, Olive DL. Outcome of occult uterine leiomyosarcoma after surgery for presumed uterine fibroids: a systematic review. *Journal of minimally invasive gynecology* 2015; 22: 26–33
94. Kapp DS, Shin JY, Chan JK. Prognostic factors and survival in 1396 patients with uterine leiomyosarcomas: emphasis on impact of lymphadenectomy and oophorectomy. *Cancer* 2008; 112: 820–830
95. Nasioudis D, Chapman–Davis E, Frey M, Holcomb K. Safety of ovarian preservation in premenopausal women with stage I uterine sarcoma. *Journal of gynecologic oncology* 2017; 28: e46
96. Leitao MM, Sonoda Y, Brennan MF, Barakat RR, Chi DS. Incidence of lymph node and ovarian metastases in leiomyosarcoma of the uterus. *Gynecologic oncology* 2003; 91: 209–212
97. Seagle BL, Sobacki–Rausch J, Strohl AE, Shilpi A, Grace A, Shahabi S. Prognosis and treatment of uterine leiomyosarcoma: A National Cancer Database study. *Gynecologic oncology* 2017; 145: 61–70
98. Dinh TA, Oliva EA, Fuller AF, Jr., Lee H, Goodman A. The treatment of uterine leiomyosarcoma. Results from a 10–year experience (1990–1999) at the Massachusetts General Hospital. *Gynecologic oncology* 2004; 92: 648–652
99. Leitao MM, Jr., Zivanovic O, Chi DS, Hensley ML, O’Cearbhaill R, Soslow RA, Barakat RR. Surgical cytoreduction in patients with metastatic uterine leiomyosarcoma at the time of initial diagnosis. *Gynecologic oncology* 2012; 125: 409–413
100. Bogani G, Fuca G, Maltese G, Ditto A, Martinelli F, Signorelli M, Chiappa V, Scaffa C, Sabatucci I, Lecce F, Raspagliesi F, Lorusso D. Efficacy of adjuvant chemotherapy in early stage uterine leiomyosarcoma: A systematic review and meta–analysis. *Gynecologic oncology* 2016; 143: 443–447
101. Chae SH, Shim SH, Chang M, Choi AY, Kang GG, Lee SJ, Kim SN. Effect of adjuvant therapy on the risk of recurrence in early–stage leiomyosarcoma: A meta–analysis. *Gynecologic oncology* 2019; 154: 638–650
102. Pautier P, Floquet A, Gladiéff L, Bompas E, Ray–Coquard I, Piperno–Neumann S, Selle F, Guillemet C, Weber B, Largillier R, Bertucci F, Opinel P, Duffaud F, Reynaud–Bougnoux A, Delcambre C, Isambert N, Kerbrat P, Netter–Pinon G, Pinto N, Duvillard P, Haie–Meder C, Lhomme C, Rey A. A randomized clinical trial of adjuvant chemotherapy with doxorubicin, ifosfamide, and cisplatin followed by radiotherapy versus radiotherapy alone in patients with localized uterine sarcomas (SARCGYN study). A study of the French Sarcoma Group. *Annals of oncology : official journal of the European Society for Medical Oncology / ESMO* 2013; 24: 1099–1104
103. Hensley ML, Ishill N, Soslow R, Larkin J, Abu–Rustum N, Sabbatini P, Konner J, Tew W, Spriggs D, Aghajanian CA. Adjuvant gemcitabine plus docetaxel for completely resected stages I–IV high grade uterine leiomyosarcoma: Results of a prospective study. *Gynecologic oncology* 2009; 112: 563–567

104. Hensley ML, Wathen JK, Maki RG, Araujo DM, Sutton G, Priebat DA, George S, Soslow RA, Baker LH. Adjuvant therapy for high-grade, uterus-limited leiomyosarcoma: results of a phase 2 trial (SARC 005). *Cancer* 2013; 119: 1555–1561
105. Hensley ML, Enserro D, Hatcher H, Ottevanger PB, Krarup-Hansen A, Blay JY, Fisher C, Moxley KM, Lele SB, Lea JS, Tewari KS, Thaker PH, Zivanovic O, O'Malley DM, Robison K, Miller DS. Adjuvant Gemcitabine Plus Docetaxel Followed by Doxorubicin Versus Observation for High-Grade Uterine Leiomyosarcoma: A Phase III NRG Oncology/Gynecologic Oncology Group Study. *J Clin Oncol* 2018, DOI: 10.1200/JCO.18.00454: JCO1800454
106. Reed NS, Mangioni C, Malmstrom H, Scarfone G, Poveda A, Pecorelli S, Tateo S, Franchi M, Jobsen JJ, Coens C, Teodorovic I, Vergote I, Vermorken JB, European Organisation for R, Treatment of Cancer Gynaecological Cancer G. Phase III randomised study to evaluate the role of adjuvant pelvic radiotherapy in the treatment of uterine sarcomas stages I and II: an European Organisation for Research and Treatment of Cancer Gynaecological Cancer Group Study (protocol 55874). *European journal of cancer* 2008; 44: 808–818
107. Bernstein-Molho R, Grisaro D, Soyfer V, Safra T, Merimsky O. Metastatic uterine leiomyosarcomas: a single-institution experience. *International journal of gynecological cancer : official journal of the International Gynecological Cancer Society* 2010; 20: 255–260
108. Leitao MM, Brennan MF, Hensley M, Sonoda Y, Hummer A, Bhaskaran D, Venkatraman E, Alektiar K, Barakat RR. Surgical resection of pulmonary and extrapulmonary recurrences of uterine leiomyosarcoma. *Gynecologic oncology* 2002; 87: 287–294
109. Levenback C, Rubin SC, McCormack PM, Hoskins WJ, Atkinson EN, Lewis JL, Jr. Resection of pulmonary metastases from uterine sarcomas. *Gynecologic oncology* 1992; 45: 202–205
110. Weiser MR, Downey RJ, Leung DH, Brennan MF. Repeat resection of pulmonary metastases in patients with soft-tissue sarcoma. *Journal of the American College of Surgeons* 2000; 191: 184–190; discussion 190–181
111. Giuntoli RL, 2nd, Garrett-Mayer E, Bristow RE, Gostout BS. Secondary cytoreduction in the management of recurrent uterine leiomyosarcoma. *Gynecologic oncology* 2007; 106: 82–88
112. Anraku M, Yokoi K, Nakagawa K, Fujisawa T, Nakajima J, Akiyama H, Nishimura Y, Kobayashi K, Metastatic Lung Tumor Study Group of J. Pulmonary metastases from uterine malignancies: results of surgical resection in 133 patients. *The Journal of thoracic and cardiovascular surgery* 2004; 127: 1107–1112
113. Chen H, Pruitt A, Nicol TL, Gorgulu S, Choti MA. Complete hepatic resection of metastases from leiomyosarcoma prolongs survival. *Journal of gastrointestinal surgery : official journal of the Society for Surgery of the Alimentary Tract* 1998; 2: 151–155
114. Cybulska P, Sioulas V, Orfanelli T, Zivanovic O, Mueller JJ, Broach VA, Long Roche KC, Sonoda Y, Hensley ML, O'Cearbhaill RE, Chi DS, Alektiar KM, Abu-Rustum NR, Leitao MM, Jr. Secondary surgical resection for patients with recurrent uterine leiomyosarcoma. *Gynecologic oncology* 2019; 154: 333–337

115. Bartosch C, Afonso M, Pires-Luis AS, Galaghar A, Guimaraes M, Antunes L, Lopes JM. Distant Metastases in Uterine Leiomyosarcomas: The Wide Variety of Body Sites and Time Intervals to Metastatic Relapse. *International journal of gynecological pathology : official journal of the International Society of Gynecological Pathologists* 2017; 36: 31–41
116. Sutton GP, Blessing JA, Barrett RJ, McGehee R. Phase II trial of ifosfamide and mesna in leiomyosarcoma of the uterus: a Gynecologic Oncology Group study. *American journal of obstetrics and gynecology* 1992; 166: 556–559
117. Look KY, Sandler A, Blessing JA, Lucci JA, 3rd, Rose PG, Gynecologic Oncology Group S. Phase II trial of gemcitabine as second-line chemotherapy of uterine leiomyosarcoma: a Gynecologic Oncology Group (GOG) Study. *Gynecologic oncology* 2004; 92: 644–647
118. Thigpen T, Blessing JA, Yordan E, Valea F, Vaccarello L. Phase II trial of etoposide in leiomyosarcoma of the uterus: a Gynecologic Oncology Group study. *Gynecologic oncology* 1996; 63: 120–122
119. Rose PG, Blessing JA, Soper JT, Barter JF. Prolonged oral etoposide in recurrent or advanced leiomyosarcoma of the uterus: a gynecologic oncology group study. *Gynecologic oncology* 1998; 70: 267–271
120. Miller DS, Blessing JA, Kilgore LC, Mannel R, Van Le L. Phase II trial of topotecan in patients with advanced, persistent, or recurrent uterine leiomyosarcomas: a Gynecologic Oncology Group Study. *Am J Clin Oncol* 2000; 23: 355–357
121. Gallup DG, Blessing JA, Andersen W, Morgan MA, Gynecologic Oncology Group S. Evaluation of paclitaxel in previously treated leiomyosarcoma of the uterus: a gynecologic oncology group study. *Gynecologic oncology* 2003; 89: 48–51
122. Sutton G, Blessing JA, Malfetano JH. Ifosfamide and doxorubicin in the treatment of advanced leiomyosarcomas of the uterus: a Gynecologic Oncology Group study. *Gynecologic oncology* 1996; 62: 226–229
123. Hensley ML, Maki R, Venkatraman E, Geller G, Lovegren M, Aghajanian C, Sabbatini P, Tong W, Barakat R, Spriggs DR. Gemcitabine and docetaxel in patients with unresectable leiomyosarcoma: results of a phase II trial. *J Clin Oncol* 2002; 20: 2824–2831
124. Gupta AA, Yao X, Verma S, Mackay H, Hopkins L, Sarcoma Disease Site G, the Gynecology Cancer Disease Site G. Systematic chemotherapy for inoperable, locally advanced, recurrent, or metastatic uterine leiomyosarcoma: a systematic review. *Clinical oncology* 2013; 25: 346–355
125. Maki RG, Wathen JK, Patel SR, Priebat DA, Okuno SH, Samuels B, Fanucchi M, Harmon DC, Schuetze SM, Reinke D, Thall PF, Benjamin RS, Baker LH, Hensley ML. Randomized phase II study of gemcitabine and docetaxel compared with gemcitabine alone in patients with metastatic soft tissue sarcomas: results of sarcoma alliance for research through collaboration study 002 [corrected]. *J Clin Oncol* 2007; 25: 2755–2763
126. Pautier P, Floquet A, Penel N, Piperno-Neumann S, Isambert N, Rey A, Bompas E, Cioffi A, Delcambre C, Cupissol D, Collin F, Blay JY, Jimenez M, Duffaud F. Randomized multicenter and stratified phase II study of gemcitabine alone versus gemcitabine and docetaxel in patients with metastatic or relapsed leiomyosarcomas: a Federation Nationale des Centres

- de Lutte Contre le Cancer (FNCLCC) French Sarcoma Group Study (TAXOGEM study). *The oncologist* 2012; 17: 1213–1220
127. Seddon B, Strauss SJ, Whelan J, Leahy M, Woll PJ, Cowie F, Rothermundt C, Wood Z, Benson C, Ali N, Marples M, Veal GJ, Jamieson D, Kuver K, Tirabosco R, Forsyth S, Nash S, Dehbi HM, Beare S. Gemcitabine and docetaxel versus doxorubicin as first-line treatment in previously untreated advanced unresectable or metastatic soft-tissue sarcomas (GeDDiS): a randomised controlled phase 3 trial. *The Lancet Oncology* 2017; 18: 1397–1410
128. Hensley ML, Miller A, O'Malley DM, Mannel RS, Behbakht K, Bakkum-Gamez JN, Michael H. Randomized phase III trial of gemcitabine plus docetaxel plus bevacizumab or placebo as first-line treatment for metastatic uterine leiomyosarcoma: an NRG Oncology/Gynecologic Oncology Group study. *J Clin Oncol* 2015; 33: 1180–1185
129. Tap WD, Wagner AJ, Schoffski P, Martin-Broto J, Krarup-Hansen A, Ganjoo KN, Yen CC, Abdul Razak AR, Spira A, Kawai A, Le Cesne A, Van Tine BA, Naito Y, Park SH, Fedenko A, Papai Z, Soldatenkova V, Shahir A, Mo G, Wright J, Jones RL, Investigators A. Effect of Doxorubicin Plus Olaratumab vs Doxorubicin Plus Placebo on Survival in Patients With Advanced Soft Tissue Sarcomas: The ANNOUNCE Randomized Clinical Trial. *JAMA* 2020; 323: 1266–1276
130. Demetri GD, Chawla SP, von Mehren M, Ritch P, Baker LH, Blay JY, Hande KR, Keohan ML, Samuels BL, Schuetze S, Lebedinsky C, Elsayed YA, Izquierdo MA, Gomez J, Park YC, Le Cesne A. Efficacy and safety of trabectedin in patients with advanced or metastatic liposarcoma or leiomyosarcoma after failure of prior anthracyclines and ifosfamide: results of a randomized phase II study of two different schedules. *J Clin Oncol* 2009; 27: 4188–4196
131. van der Graaf WT, Blay JY, Chawla SP, Kim DW, Bui-Nguyen B, Casali PG, Schoffski P, Aglietta M, Staddon AP, Beppu Y, Le Cesne A, Gelderblom H, Judson IR, Araki N, Ouali M, Marreaud S, Hodge R, Dewji MR, Coens C, Demetri GD, Fletcher CD, Dei Tos AP, Hohenberger P, Tissue ES, Bone Sarcoma G, group Ps. Pazopanib for metastatic soft-tissue sarcoma (PALETTE): a randomised, double-blind, placebo-controlled phase 3 trial. *Lancet* 2012; 379: 1879–1886
132. George S, Feng Y, Manola J, Nucci MR, Butrynski JE, Morgan JA, Ramaiya N, Quek R, Penson RT, Wagner AJ, Harmon D, Demetri GD, Krasner C. Phase 2 trial of aromatase inhibition with letrozole in patients with uterine leiomyosarcomas expressing estrogen and/or progesterone receptors. *Cancer* 2014; 120: 738–743
133. Dusenbery KE, Potish RA, Judson P. Limitations of adjuvant radiotherapy for uterine sarcomas spread beyond the uterus. *Gynecologic oncology* 2004; 94: 191–196
134. Lee CH, Nucci MR. Endometrial stromal sarcoma--the new genetic paradigm. *Histopathology* 2015; 67: 1–19
135. Hoang L, Chiang S, Lee CH. Endometrial stromal sarcomas and related neoplasms: new developments and diagnostic considerations. *Pathology* 2018; 50: 162–177
136. McCluggage WG, Ganesan R, Herrington CS. Endometrial stromal sarcomas with extensive endometrioid glandular differentiation: report of a series with emphasis on the potential

- for misdiagnosis and discussion of the differential diagnosis. *Histopathology* 2009; 54: 365–373
137. McCluggage WG, Young RH. Endometrial stromal sarcomas with true papillae and pseudopapillae. *International journal of gynecological pathology : official journal of the International Society of Gynecological Pathologists* 2008; 27: 555–561
138. Moore M, McCluggage WG. Uterine Endometrial Stromal Tumors With Limited Infiltration: First Report of a Case Series Indicating Potential for Malignant Behavior. *International journal of gynecological pathology : official journal of the International Society of Gynecological Pathologists* 2020; 39: 221–226
139. Ferreira J, Felix A, Lennerz JK, Oliva E. Recent advances in the histological and molecular classification of endometrial stromal neoplasms. *Virchows Archiv : an international journal of pathology* 2018; 473: 665–678
140. Cade TJ, Quinn MA, Rome RM, Polyakov A. Prognostic significance of steroid receptor positivity and adjuvant progestogen use in endometrial stromal sarcoma. *The Australian & New Zealand journal of obstetrics & gynaecology* 2014; 54: 453–456
141. Ali RH, Rouzbahman M. Endometrial stromal tumours revisited: an update based on the 2014 WHO classification. *Journal of clinical pathology* 2015; 68: 325–332
142. Albores-Saavedra J, Dorantes-Heredia R, Chable-Montero F, Chanona-Vilchis J, Perez-Montiel D, Lino-Silva LS, Gonzalez-Romo MA, Ramirez-Jaramillo JM, Henson DE. Endometrial stromal sarcomas: immunoprofile with emphasis on HMB45 reactivity. *American journal of clinical pathology* 2014; 141: 850–855
143. Busca A, Gulavita P, Parra-Herran C, Islam S. IFITM1 Outperforms CD10 in Differentiating Low-grade Endometrial Stromal Sarcomas From Smooth Muscle Neoplasms of the Uterus. *International journal of gynecological pathology : official journal of the International Society of Gynecological Pathologists* 2018; 37: 372–378
144. Parra-Herran CE, Yuan L, Nucci MR, Quade BJ. Targeted development of specific biomarkers of endometrial stromal cell differentiation using bioinformatics: the IFITM1 model. *Modern pathology : an official journal of the United States and Canadian Academy of Pathology, Inc* 2014; 27: 569–579
145. Winter WE, 3rd, Seidman JD, Krivak TC, Chauhan S, Carlson JW, Rose GS, Birrer MJ. Clinicopathological analysis of c-kit expression in carcinosarcomas and leiomyosarcomas of the uterine corpus. *Gynecologic oncology* 2003; 91: 3–8
146. Chew I, Oliva E. Endometrial stromal sarcomas: a review of potential prognostic factors. *Advances in anatomic pathology* 2010; 17: 113–121
147. Croce S, Hostein I, Ribeiro A, Garbay D, Velasco V, Stoeckle E, Guyon F, Floquet A, Neuville A, Coindre JM, MacGrogan G, Chibon F. YWHAE rearrangement identified by FISH and RT-PCR in endometrial stromal sarcomas: genetic and pathological correlations. *Modern pathology : an official journal of the United States and Canadian Academy of Pathology, Inc* 2013; 26: 1390–1400
148. Lee CH, Ali RH, Rouzbahman M, Marino-Enriquez A, Zhu M, Guo X, Brunner AL, Chiang S, Leung S, Nelnyk N, Huntsman DG, Blake Gilks C, Nielsen TO, Dal Cin P, van de Rijn M, Oliva E, Fletcher JA, Nucci MR. Cyclin D1 as a diagnostic immunomarker for endometrial

- stromal sarcoma with YWHAЕ-FAM22 rearrangement. *The American journal of surgical pathology* 2012; 36: 1562–1570
149. Lee CH, Liang CW, Espinosa I. The utility of discovered on gastrointestinal stromal tumor 1 (DOG1) antibody in surgical pathology—the GIST of it. *Advances in anatomic pathology* 2010; 17: 222–232
150. Cossu–Rocca P, Contini M, Uras MG, Muroli MR, Pili F, Carru C, Bosincu L, Massarelli G, Nogales FF, De Miglio MR. Tyrosine kinase receptor status in endometrial stromal sarcoma: an immunohistochemical and genetic–molecular analysis. *International journal of gynecological pathology : official journal of the International Society of Gynecological Pathologists* 2012; 31: 570–579
151. Chiang S, Oliva E. Recent developments in uterine mesenchymal neoplasms. *Histopathology* 2013; 62: 124–137
152. Lee CH, Hoang LN, Yip S, Reyes C, Marino–Enriquez A, Eilers G, Tao D, Chiang S, Fletcher JA, Soslow RA, Nucci MR, Oliva E. Frequent expression of KIT in endometrial stromal sarcoma with YWHAЕ genetic rearrangement. *Modern pathology : an official journal of the United States and Canadian Academy of Pathology, Inc* 2014; 27: 751–757
153. Chang KL, Crabtree GS, Lim–Tan SK, Kempson RL, Hendrickson MR. Primary uterine endometrial stromal neoplasms. A clinicopathologic study of 117 cases. *The American journal of surgical pathology* 1990; 14: 415–438
154. Seagle BL, Shilpi A, Buchanan S, Goodman C, Shahabi S. Low–grade and high–grade endometrial stromal sarcoma: A National Cancer Database study. *Gynecologic oncology* 2017; 146: 254–262
155. Lewis N, Soslow RA, Delair DF, Park KJ, Murali R, Hollmann TJ, Davidson B, Micci F, Panagopoulos I, Hoang LN, Arias–Stella JA, 3rd, Oliva E, Young RH, Hensley ML, Leitao MM, Jr., Hameed M, Benayed R, Ladanyi M, Frosina D, Jungbluth AA, Antonescu CR, Chiang S. ZC3H7B–BCOR high–grade endometrial stromal sarcomas: a report of 17 cases of a newly defined entity. *Modern pathology : an official journal of the United States and Canadian Academy of Pathology, Inc* 2018; 31: 674–684
156. Garg G, Shah JP, Toy EP, Bryant CS, Kumar S, Morris RT. Stage IA vs. IB endometrial stromal sarcoma: does the new staging system predict survival? *Gynecologic oncology* 2010; 118: 8–13
157. Hemming ML, Wagner AJ, Nucci MR, Chiang S, Wang L, Hensley ML, George S. YWHAЕ–rearranged high–grade endometrial stromal sarcoma: Two–center case series and response to chemotherapy. *Gynecologic oncology* 2017; 145: 531–535
158. Hoang LN, Aneja A, Conlon N, Delair DF, Middha S, Benayed R, Hensley ML, Park KJ, Hollmann TJ, Hameed MR, Antonescu CR, Soslow RA, Chiang S. Novel High–grade Endometrial Stromal Sarcoma: A Morphologic Mimicker of Myxoid Leiomyosarcoma. *The American journal of surgical pathology* 2017; 41: 12–24
159. Marino–Enriquez A, Lauria A, Przybyl J, Ng TL, Kowalewska M, Debiec–Rychter M, Ganesan R, Sumathi V, George S, McCluggage WG, Nucci MR, Lee CH, Fletcher JA. BCOR Internal Tandem Duplication in High–grade Uterine Sarcomas. *The American journal of surgical pathology* 2018; 42: 335–341

160. Kurihara S, Oda Y, Ohishi Y, Iwasa A, Takahira T, Kaneki E, Kobayashi H, Wake N, Tsuneyoshi M. Endometrial stromal sarcomas and related high-grade sarcomas: immunohistochemical and molecular genetic study of 31 cases. *The American journal of surgical pathology* 2008; 32: 1228–1238
161. Chiang S, Ali R, Melnyk N, McAlpine JN, Huntsman DG, Gilks CB, Lee CH, Oliva E. Frequency of known gene rearrangements in endometrial stromal tumors. *The American journal of surgical pathology* 2011; 35: 1364–1372
162. Allen AJ, Ali SM, Gowen K, Elvin JA, Pejovic T. A recurrent endometrial stromal sarcoma harbors the novel fusion JAZF1–BCORL1. *Gynecologic oncology reports* 2017; 20: 51–53
163. Barney B, Tward JD, Skidmore T, Gaffney DK. Does radiotherapy or lymphadenectomy improve survival in endometrial stromal sarcoma? *International journal of gynecological cancer : official journal of the International Gynecological Cancer Society* 2009; 19: 1232–1238
164. Park JY, Baek MH, Park Y, Kim YT, Nam JH. Investigation of hormone receptor expression and its prognostic value in endometrial stromal sarcoma. *Virchows Archiv : an international journal of pathology* 2018; 473: 61–69
165. Chu MC, Mor G, Lim C, Zheng W, Parkash V, Schwartz PE. Low-grade endometrial stromal sarcoma: hormonal aspects. *Gynecologic oncology* 2003; 90: 170–176
166. Einstein MH, Barakat RR, Chi DS, Sonoda Y, Alektiar KM, Hensley ML, Abu-Rustum NR. Management of uterine malignancy found incidentally after supracervical hysterectomy or uterine morcellation for presumed benign disease. *International journal of gynecological cancer : official journal of the International Gynecological Cancer Society* 2008; 18: 1065–1070
167. Nasioudis D, Ko EM, Kolovos G, Vagios S, Kalliouris D, Giuntoli RL. Ovarian preservation for low-grade endometrial stromal sarcoma: a systematic review of the literature and meta-analysis. *International journal of gynecological cancer : official journal of the International Gynecological Cancer Society* 2019; 29: 126–132
168. Chan JK, Kawar NM, Shin JY, Osann K, Chen LM, Powell CB, Kapp DS. Endometrial stromal sarcoma: a population-based analysis. *British journal of cancer* 2008; 99: 1210–1215
169. Bai H, Yang J, Cao D, Huang H, Xiang Y, Wu M, Cui Q, Chen J, Lang J, Shen K. Ovary and uterus-sparing procedures for low-grade endometrial stromal sarcoma: a retrospective study of 153 cases. *Gynecologic oncology* 2014; 132: 654–660
170. Shah JP, Bryant CS, Kumar S, Ali-Fehmi R, Malone JM, Jr., Morris RT. Lymphadenectomy and ovarian preservation in low-grade endometrial stromal sarcoma. *Obstetrics and gynecology* 2008; 112: 1102–1108
171. Si M, Jia L, Song K, Zhang Q, Kong B. Role of Lymphadenectomy for Uterine Sarcoma: A Meta-Analysis. *International journal of gynecological cancer : official journal of the International Gynecological Cancer Society* 2017; 27: 109–116
172. Jin Y, Li Y, Deng CY, Tian QJ, Chen H, Pan LY. Fertility-sparing treatment of low-grade endometrial stromal sarcoma. *International journal of clinical and experimental medicine* 2015; 8: 5818–5821

173. Laurelli G, Falcone F, Scaffa C, Messalli EM, Del Giudice M, Losito S, Greggi S. Fertility-sparing management of low-grade endometrial stromal sarcoma: analysis of an institutional series and review of the literature. *European journal of obstetrics, gynecology, and reproductive biology* 2015; 195: 61–66
174. Leath CA, 3rd, Huh WK, Hyde J, Jr., Cohn DE, Resnick KE, Taylor NP, Powell MA, Mutch DG, Bradley WH, Geller MA, Argenta PA, Gold MA. A multi-institutional review of outcomes of endometrial stromal sarcoma. *Gynecologic oncology* 2007; 105: 630–634
175. Cui R, Cao G, Bai H, Zhang Z. The clinical benefits of hormonal treatment for LG-ESS: a meta-analysis. *Archives of gynecology and obstetrics* 2019; 300: 1167–1175
176. Gadducci A, Cosio S, Romanini A, Genazzani AR. The management of patients with uterine sarcoma: a debated clinical challenge. *Critical reviews in oncology/hematology* 2008; 65: 129–142
177. Yamaguchi M, Erdenebaatar C, Saito F, Motohara T, Miyahara Y, Tashiro H, Katabuchi H. Long-Term Outcome of Aromatase Inhibitor Therapy With Letrozole in Patients With Advanced Low-Grade Endometrial Stromal Sarcoma. *International journal of gynecological cancer : official journal of the International Gynecological Cancer Society* 2015; 25: 1645–1651
178. Amant F, De Knijf A, Van Calster B, Leunen K, Neven P, Berteloot P, Vergote I, Van Huffel S, Moerman P. Clinical study investigating the role of lymphadenectomy, surgical castration and adjuvant hormonal treatment in endometrial stromal sarcoma. *British journal of cancer* 2007; 97: 1194–1199
179. Sampath S, Schultheiss TE, Ryu JK, Wong JY. The role of adjuvant radiation in uterine sarcomas. *International journal of radiation oncology, biology, physics* 2010; 76: 728–734
180. Piver MS, Rutledge FN, Copeland L, Webster K, Blumenson L, Suh O. Uterine endolymphatic stromal myosis: a collaborative study. *Obstetrics and gynecology* 1984; 64: 173–178
181. Nam JH. Surgical treatment of uterine sarcoma. *Best practice & research Clinical obstetrics & gynaecology* 2011; 25: 751–760
182. Cheng X, Yang G, Schmeler KM, Coleman RL, Tu X, Liu J, Kavanagh JJ. Recurrence patterns and prognosis of endometrial stromal sarcoma and the potential of tyrosine kinase-inhibiting therapy. *Gynecologic oncology* 2011; 121: 323–327
183. Dahhan T, Fons G, Buist MR, Ten Kate FJ, van der Velden J. The efficacy of hormonal treatment for residual or recurrent low-grade endometrial stromal sarcoma. A retrospective study. *European journal of obstetrics, gynecology, and reproductive biology* 2009; 144: 80–84
184. Maluf FC, Sabbatini P, Schwartz L, Xia J, Aghajanian C. Endometrial stromal sarcoma: objective response to letrozole. *Gynecologic oncology* 2001; 82: 384–388
185. Pink D, Lindner T, Mrozek A, Kretschmar A, Thuss-Patience PC, Dorken B, Reichardt P. Harm or benefit of hormonal treatment in metastatic low-grade endometrial stromal sarcoma: single center experience with 10 cases and review of the literature. *Gynecologic oncology* 2006; 101: 464–469

186. Thanopoulou E, Aleksic A, Thway K, Khabra K, Judson I. Hormonal treatments in metastatic endometrial stromal sarcomas: the 10-year experience of the sarcoma unit of Royal Marsden Hospital. *Clinical sarcoma research* 2015; 5: 8
187. Weitmann HD, Knocke TH, Kucera H, Potter R. Radiation therapy in the treatment of endometrial stromal sarcoma. *International journal of radiation oncology, biology, physics* 2001; 49: 739–748
188. Kortmann B, Reimer T, Gerber B, Klautke G, Fietkau R. Concurrent radiochemotherapy of locally recurrent or advanced sarcomas of the uterus. *Strahlentherapie und Onkologie : Organ der Deutschen Rontgengesellschaft [et al]* 2006; 182: 318–324
189. Harter P, Canzler U, Lueck H, Reuss A, Meier W, Fehm TN, Staehle A, Burges A, Kurzeder C, Sehouli J, Baumann KH, Hanker LC, Wimberger P, Schroeder W, Gropp M, Mahner S, Du Bois A. Pegylated liposomal doxorubicin and carboplatin in malignant mixed epithelial mesenchymal and mesenchymal gynecologic tumors: A phase II trial of the AGO study group. *J Clin Oncol* 2011; 29
190. du Bois A, Pfisterer J, Burchardi N, Loibl S, Huober J, Wimberger P, Burges A, Staehle A, Jackisch C, Kolbl H, Arbeitsgemeinschaft Gynaekologische Onkologie Studiengruppe O, Kommission U. Combination therapy with pegylated liposomal doxorubicin and carboplatin in gynecologic malignancies: a prospective phase II study of the Arbeitsgemeinschaft Gynaekologische Onkologie Studiengruppe Ovarialkarzinom (AGO-OVAR) and Kommission Uterus (AGO-K-Ut). *Gynecologic oncology* 2007; 107: 518–525
191. Sciallis AP, Bedroske PP, Schoolmeester JK, Sukov WR, Keeney GL, Hodge JC, Bell DA. High-grade endometrial stromal sarcomas: a clinicopathologic study of a group of tumors with heterogenous morphologic and genetic features. *The American journal of surgical pathology* 2014; 38: 1161–1172
192. Kurihara S, Oda Y, Ohishi Y, Kaneki E, Kobayashi H, Wake N, Tsuneyoshi M. Coincident expression of beta-catenin and cyclin D1 in endometrial stromal tumors and related high-grade sarcomas. *Modern pathology : an official journal of the United States and Canadian Academy of Pathology, Inc* 2010; 23: 225–234
193. Chiang S, Lee CH, Stewart CJR, Oliva E, Hoang LN, Ali RH, Hensley ML, Arias-Stella JA, 3rd, Frosina D, Jungbluth AA, Benayed R, Ladanyi M, Hameed M, Wang L, Kao YC, Antonescu CR, Soslow RA. BCOR is a robust diagnostic immunohistochemical marker of genetically diverse high-grade endometrial stromal sarcoma, including tumors exhibiting variant morphology. *Modern pathology : an official journal of the United States and Canadian Academy of Pathology, Inc* 2017; 30: 1251–1261
194. Gremel G, Liew M, Hamzei F, Hardell E, Selling J, Ghaderi M, Stemme S, Ponten F, Carlson JW. A prognosis based classification of undifferentiated uterine sarcomas: identification of mitotic index, hormone receptors and YWHAE-FAM22 translocation status as predictors of survival. *International journal of cancer* 2015; 136: 1608–1618
195. Cotzia P, Benayed R, Mullaney K, Oliva E, Felix A, Ferreira J, Soslow RA, Antonescu CR, Ladanyi M, Chiang S. Undifferentiated Uterine Sarcomas Represent Under-Recognized High-grade Endometrial Stromal Sarcomas. *The American journal of surgical pathology* 2019; 43: 662–669

196. Halbwedl I, Ullmann R, Kremser ML, Man YG, Isadi-Moud N, Lax S, Denk H, Popper HH, Tavassoli FA, Moinfar F. Chromosomal alterations in low-grade endometrial stromal sarcoma and undifferentiated endometrial sarcoma as detected by comparative genomic hybridization. *Gynecologic oncology* 2005; 97: 582–587
197. Benson C, Miah AB. Uterine sarcoma – current perspectives. *International journal of women's health* 2017; 9: 597–606
198. Hardell E, Josefson S, Ghaderi M, Skeie-Jensen T, Westbom-Fremer S, Cheek EH, Bell D, Selling J, Schoolmeester JK, Masback A, Davidson B, Carlson JW. Validation of a Mitotic Index Cutoff as a Prognostic Marker in Undifferentiated Uterine Sarcomas. *The American journal of surgical pathology* 2017; 41: 1231–1237
199. Malouf GG, Lhomme C, Duvillard P, Morice P, Haie-Meder C, Pautier P. Prognostic factors and outcome of undifferentiated endometrial sarcoma treated by multimodal therapy. *International journal of gynaecology and obstetrics: the official organ of the International Federation of Gynaecology and Obstetrics* 2013; 122: 57–61
200. Tanner EJ, Garg K, Leitao MM, Jr., Soslow RA, Hensley ML. High grade undifferentiated uterine sarcoma: surgery, treatment, and survival outcomes. *Gynecologic oncology* 2012; 127: 27–31
201. Meurer M, Floquet A, Ray-Coquard I, Bertucci F, Auriche M, Cordoba A, Piperno-Neumann S, Salas S, Delannes M, Chevalier T, Italiano A, Blay JY, Mancini J, Pautier P, Duffaud F. Localized high grade endometrial stromal sarcoma and localized undifferentiated uterine sarcoma: a retrospective series of the French Sarcoma Group. *International journal of gynecological cancer : official journal of the International Gynecological Cancer Society* 2019; 29: 691–698
202. Schick U, Bolukbasi Y, Thariat J, Abdah-Bortnyak R, Kuten A, Igdem S, Caglar H, Ozsaran Z, Lossl K, Schleicher U, Zwahlen D, Villette S, Veas H. Outcome and prognostic factors in endometrial stromal tumors: a Rare Cancer Network study. *International journal of radiation oncology, biology, physics* 2012; 82: e757–763
203. Baniak N, Adams S, Lee CH, Chibbar R, Kanthan R. Extrapelvic Metastases in Endometrial Stromal Sarcomas: A Clinicopathological Review With Immunohistochemical and Molecular Characterization. *International journal of surgical pathology* 2018, DOI: 10.1177/1066896918794278: 1066896918794278
204. Fleming NA, Hopkins L, de Nanassy J, Senterman M, Black AY. Mullerian adenosarcoma of the cervix in a 10-year-old girl: case report and review of the literature. *Journal of pediatric and adolescent gynecology* 2009; 22: e45–51
205. Zhang Y, Li Y, Huang H, Yang J, Wu M, Jin Y, Pan L. Low-Grade Endometrial Stromal Sarcoma and Uterine Adenosarcoma: A Comparison of Clinical Manifestations and Outcomes. *J Cancer* 2019; 10: 3352–3360
206. Tate K, Watanabe R, Yoshida H, Shimizu H, Uehara T, Ishikawa M, Ikeda SI, Hiraoka N, Kato T. Uterine adenosarcoma in Japan: Clinicopathologic features, diagnosis and management. *Asia Pac J Clin Oncol* 2018; 14: 318–325
207. Wells M, Oliva E, Palacios J, Prat J. WHO Classification of Tumours of Female Reproductive Tract – Mixed Epithelial and Mesenchymal Tumors of the Uterus. Lyon: IARC Press; 2014

208. Howitt BE, Sholl LM, Dal Cin P, Jia Y, Yuan L, MacConaill L, Lindeman N, Kuo F, Garcia E, Nucci MR, Quade BJ. Targeted genomic analysis of Mullerian adenosarcoma. *J Pathol* 2015; 235: 37–49
209. McCluggage WG. A practical approach to the diagnosis of mixed epithelial and mesenchymal tumours of the uterus. *Modern pathology : an official journal of the United States and Canadian Academy of Pathology, Inc* 2016; 29 Suppl 1: S78–91
210. McCluggage WG. Mullerian adenosarcoma of the female genital tract. *Advances in anatomic pathology* 2010; 17: 122–129
211. Parra-Herran C, Howitt BE. Uterine Mesenchymal Tumors: Update on Classification, Staging, and Molecular Features. *Surg Pathol Clin* 2019; 12: 363–396
212. Aggarwal N, Bhargava R, Elishaev E. Uterine adenosarcomas: diagnostic use of the proliferation marker Ki-67 as an adjunct to morphologic diagnosis. *International journal of gynecological pathology : official journal of the International Society of Gynecological Pathologists* 2012; 31: 447–452
213. Amant F, Schurmans K, Steenkiste E, Verbist L, Abeler VM, Tulunay G, De Jonge E, Massuger L, Moerman P, Vergote I. Immunohistochemical determination of estrogen and progesterone receptor positivity in uterine adenosarcoma. *Gynecologic oncology* 2004; 93: 680–685
214. Amant F, Steenkiste E, Schurmans K, Verbist L, Abeler VM, Tulunay G, de Jonge E, Massuger L, Moerman P, Vergote I. Immunohistochemical expression of CD10 antigen in uterine adenosarcoma. *International journal of gynecological cancer : official journal of the International Gynecological Cancer Society* 2004; 14: 1118–1121
215. Soslow RA, Ali A, Oliva E. Mullerian adenosarcomas: an immunophenotypic analysis of 35 cases. *The American journal of surgical pathology* 2008; 32: 1013–1021
216. Lee JC, Lu TP, Changou CA, Liang CW, Huang HN, Lauria A, Huang HY, Lin CY, Chiang YC, Davidson B, Lin MC, Kuo KT. Genomewide copy number analysis of Mullerian adenosarcoma identified chromosomal instability in the aggressive subgroup. *Modern pathology : an official journal of the United States and Canadian Academy of Pathology, Inc* 2016; 29: 1070–1082
217. Ban Y, Fischer JV, Maniar KP, Guo H, Zeng C, Li Y, Zhang Q, Wang X, Zhang W, Bulun SE, Wei JJ. Whole-Genome Sequencing and Target Validation Analysis of Mullerian Adenosarcoma: A Tumor With Complex but Specific Genetic Alterations. *Front Oncol* 2020; 10: 538
218. Hodgson A, Amemiya Y, Seth A, Djordjevic B, Parra-Herran C. High-grade Mullerian Adenosarcoma: Genomic and Clinicopathologic Characterization of a Distinct Neoplasm With Prevalent TP53 Pathway Alterations and Aggressive Behavior. *The American journal of surgical pathology* 2017; 41: 1513–1522
219. Arend R, Bagaria M, Lewin SN, Sun X, Deutsch I, Burke WM, Herzog TJ, Wright JD. Long-term outcome and natural history of uterine adenosarcomas. *Gynecologic oncology* 2010; 119: 305–308

220. Bernard B, Clarke BA, Malowany JI, McAlpine J, Lee CH, Atenafu EG, Ferguson S, Mackay H. Uterine adenosarcomas: a dual-institution update on staging, prognosis and survival. *Gynecologic oncology* 2013; 131: 634–639
221. Nathenson MJ, Ravi V, Fleming N, Wang WL, Conley A. Uterine Adenosarcoma: a Review. *Curr Oncol Rep* 2016; 18: 68
222. Nathenson MJ, Conley AP. Prognostic factors for uterine adenosarcoma: a review. *Expert Rev Anticancer Ther* 2018; 18: 1093–1100
223. Ulrich UA, Denschlag D. Uterine Adenosarcoma. *Oncol Res Treat* 2018; 41: 693–696
224. Lee JY, Kim HS, Nam EJ, Kim SW, Kim S, Kim YT. Outcomes of uterine sarcoma found incidentally after uterus-preserving surgery for presumed benign disease. *BMC cancer* 2016; 16: 675
225. Seagle BL, Kanis M, Strohl AE, Shahabi S. Survival of women with Mullerian adenosarcoma: A National Cancer Data Base study. *Gynecologic oncology* 2016; 143: 636–641
226. Lee YJ, Kim DY, Suh DS, Kim JH, Kim YM, Kim YT, Nam JH. Feasibility of uterine preservation in the management of early-stage uterine adenosarcomas: a single institute experience. *World journal of surgical oncology* 2017; 15: 87
227. Nathenson MJ, Conley AP, Lin H, Fleming N, Ravi V. Treatment of Recurrent or Metastatic Uterine Adenosarcoma. *Sarcoma* 2017; 2017: 4680273
228. Tanner EJ, Toussaint T, Leitao MM, Jr., Hensley ML, Soslow RA, Gardner GJ, Jewell EL. Management of uterine adenosarcomas with and without sarcomatous overgrowth. *Gynecologic oncology* 2013; 129: 140–144
229. Kirsch CH, Goodman M, Easiashvili N. Outcome of female pediatric patients diagnosed with genital tract rhabdomyosarcoma based on analysis of cases registered in SEER database between 1973 and 2006. *Am J Clin Oncol* 2014; 37: 47–50
230. [Anonym]. Cooperative Weichteilsarkom Study Group CWS der GPOH in cooperation with the European pediatric Soft Tissue Sarcoma Study Group EpSSG: CWS-guidance. 24.05.2014, DOI:
231. Martelli H, Oberlin O, Rey A, Godzinski J, Spicer RD, Bouvet N, Haie-Meder C, Terrier-Lacombe MJ, Sanchez de Toledo J, Spooner D, Sommelet D, Flamant F, Stevens MC. Conservative treatment for girls with nonmetastatic rhabdomyosarcoma of the genital tract: A report from the Study Committee of the International Society of Pediatric Oncology. *J Clin Oncol* 1999; 17: 2117–2122
232. [Anonym]. Leitlinienprogramm Onkologie (Deutsche Krebsgesellschaft, Deutsche Krebshilfe, AWMF): Supportive Therapie bei onkologischen PatientInnen – Langversion 1.1, 2017, AWMF Registernummer: 032/054OL, <http://leitlinienprogramm.onkologie.de/Supportive-Therapie.95.0.html>. In
233. Beckmann MW, Juhasz-Boss I, Denschlag D, Gass P, Dimpfl T, Harter P, Mallmann P, Renner SP, Rimbach S, Runnebaum I, Untch M, Brucker SY, Wallwiener D. Surgical Methods for the Treatment of Uterine Fibroids – Risk of Uterine Sarcoma and Problems of Morcellation: Position Paper of the DGGG. *Geburtshilfe und Frauenheilkunde* 2015; 75: 148–164

234. Brohl AS, Li L, Andikyan V, Obican SG, Cioffi A, Hao K, Dudley JT, Ascher-Walsh C, Kasarskis A, Maki RG. Age-stratified risk of unexpected uterine sarcoma following surgery for presumed benign leiomyoma. *The oncologist* 2015; 20: 433–439
235. Kundu S, Zachen M, Hertel H, Hillemanns P, Soergel P. Sarcoma Risk in Uterine Surgery in a Tertiary University Hospital in Germany. *International journal of gynecological cancer : official journal of the International Gynecological Cancer Society* 2017; 27: 961–966
236. Bojahr B, De Wilde RL, Tchartchian G. Malignancy rate of 10,731 uteri morcellated during laparoscopic supracervical hysterectomy (LASH). *Archives of gynecology and obstetrics* 2015; 292: 665–672
237. Cao H, Li L, Yang B, Luo G, Lou J, Xi M. Unexpected uterine sarcomas after hysterectomy and myomectomy for presumed leiomyoma: a retrospective study of 26,643 patients. *Cancer Manag Res* 2019; 11: 7007–7014
238. [Anonym]. Statement of the Society of Gynecologic Oncology to the Food and Drug Administration's Obstetrics and Gynecology Medical Devices Advisory Committee Concerning Safety of Laparoscopic Power Morcellation. In; 2014
239. [Anonym]. AAGL Advancing Minimally Invasive Gynecology Worldwide. Morcellation During Uterine Tissue Extraction. In; 2014
240. [Anonym]. US Food and Drug Administration. FDA Updated Assessment of The Use of Laparoscopic Power Morcellators to Treat Uterine Fibroids. In; 2017
241. Singh SS, Scott S, Bougie O, Leyland N, Committee SCP-G, Leyland N, Wolfman W, Allaire C, Awadalla A, Bullen A, Burnett M, Goldstein S, Lemyre M, Marcoux V, Potestio F, Rittenberg D, Singh SS, Yeung G, Committee GOCE, Hoskins P, Miller D, Gotlieb W, Bernardini M, Hopkins L. Technical update on tissue morcellation during gynaecologic surgery: its uses, complications, and risks of unsuspected malignancy. *Journal of obstetrics and gynaecology Canada : JOGC = Journal d'obstetrique et gynecologie du Canada : JOGC* 2015; 37: 68–81
242. Bogani G, Cliby WA, Aletti GD. Impact of morcellation on survival outcomes of patients with unexpected uterine leiomyosarcoma: a systematic review and meta-analysis. *Gynecologic oncology* 2015; 137: 167–172
243. George S, Barysaukas C, Serrano C, Oduyebo T, Rauh-Hain JA, Del Carmen MG, Demetri GD, Muto MG. Retrospective cohort study evaluating the impact of intraperitoneal morcellation on outcomes of localized uterine leiomyosarcoma. *Cancer* 2014; 120: 3154–3158
244. Raspagliesi F, Maltese G, Bogani G, Fuca G, Lepori S, De Iaco P, Perrone M, Scambia G, Cormio G, Bogliolo S, Bergamini A, Bifulco G, Casali PG, Lorusso D. Morcellation worsens survival outcomes in patients with undiagnosed uterine leiomyosarcomas: A retrospective MITO group study. *Gynecologic oncology* 2017; 144: 90–95
245. Raine-Bennett T, Tucker LY, Zaritsky E, Littell RD, Palen T, Neugebauer R, Axtell A, Schultze PM, Kronbach DW, Embry-Schubert J, Sundang A, Bischoff K, Compton-Phillips AL, Lentz SE. Occult Uterine Sarcoma and Leiomyosarcoma: Incidence of and Survival Associated With Morcellation. *Obstetrics and gynecology* 2016; 127: 29–39

246. Lin KH, Torng PL, Tsai KH, Shih HJ, Chen CL. Clinical outcome affected by tumor morcellation in unexpected early uterine leiomyosarcoma. *Taiwanese journal of obstetrics & gynecology* 2015; 54: 172–177
247. Nemeč W, Inwald EC, Buchholz S, Klinkhammer Schalke M, Gerken M, Ortmann O. Effects of morcellation on long-term outcomes in patients with uterine leiomyosarcoma. *Archives of gynecology and obstetrics* 2016; 294: 825–831
248. Gao Z, Li L, Meng Y. Correction: A Retrospective Analysis of the Impact of Myomectomy on Survival in Uterine Sarcoma. *PloS one* 2016; 11: e0153996
249. Gao Z, Li L, Meng Y. A Retrospective Analysis of the Impact of Myomectomy on Survival in Uterine Sarcoma. *PloS one* 2016; 11: e0148050
250. Wasson M, Magtibay P, 2nd, Magtibay P, 3rd, Magrina J. Incidence of Occult Uterine Malignancy Following Vaginal Hysterectomy With Morcellation. *Journal of minimally invasive gynecology* 2017; 24: 665–669
251. Zhang J, Li T, Zhang J, Zhu L, Lang J, Leng J. Clinical Characteristics and Prognosis of Unexpected Uterine Sarcoma After Hysterectomy for Presumed Myoma With and Without Transvaginal Scalpel Morcellation. *International journal of gynecological cancer : official journal of the International Gynecological Cancer Society* 2016; 26: 456–463
252. Ebner F, Friedl TW, Scholz C, Schochter F, Janni W, Vorwerk E, deGregorio N. Is open surgery the solution to avoid morcellation of uterine sarcomas? A systematic literature review on the effect of tumor morcellation and surgical techniques. *Archives of gynecology and obstetrics* 2015; 292: 499–506
253. Zhang G, Yu X, Zhu L, Fan Q, Shi H, Lang J. Preoperative clinical characteristics scoring system for differentiating uterine leiomyosarcoma from fibroid. *BMC cancer* 2020; 20: 514
254. Nagai T, Takai Y, Akahori T, Ishida H, Hanaoka T, Uotani T, Sato S, Matsunaga S, Baba K, Seki H. Highly improved accuracy of the revised PREoperative sarcoma score (rPRESS) in the decision of performing surgery for patients presenting with a uterine mass. *SpringerPlus* 2015; 4: 520
255. Wickerham DL, Fisher B, Wolmark N, Bryant J, Costantino J, Bernstein L, Runowicz CD. Association of tamoxifen and uterine sarcoma. *J Clin Oncol* 2002; 20: 2758–2760
256. Schmeler KM, Lynch HT, Chen LM, Munsell MF, Soliman PT, Clark MB, Daniels MS, White KG, Boyd–Rogers SG, Conrad PG, Yang KY, Rubin MM, Sun CC, Slomovitz BM, Gershenson DM, Lu KH. Prophylactic surgery to reduce the risk of gynecologic cancers in the Lynch syndrome. *N Engl J Med* 2006; 354: 261–269
257. Leal MA, Pinera A, De Santiago J, Zapardiel I. Novel Technique for Contained Power Morcellation through Umbilicus with Insufflated Bag. *Gynecologic and obstetric investigation* 2017; 82: 205–207
258. McKenna JB, Kanade T, Choi S, Tsai BP, Rosen DM, Cario GM, Chou D. The Sydney Contained In Bag Morcellation technique. *Journal of minimally invasive gynecology* 2014; 21: 984–985
259. Frasca C, Degli Esposti E, Arena A, Tuzzato G, Moro E, Martelli V, Seracchioli R. Can In-Bag Manual Morcellation Represent an Alternative to Uncontained Power Morcellation in

- Laparoscopic Myomectomy? A Randomized Controlled Trial. *Gynecologic and obstetric investigation* 2018; 83: 52–56
260. Venturella R, Rocca ML, Lico D, La Ferrera N, Cirillo R, Gizzo S, Morelli M, Zupi E, Zullo F. In-bag manual versus uncontained power morcellation for laparoscopic myomectomy: randomized controlled trial. *Fertility and sterility* 2016; 105: 1369–1376
261. Zullo F, Venturella R, Raffone A, Saccone G. In-bag manual versus uncontained power morcellation for laparoscopic myomectomy. *Cochrane Database Syst Rev* 2020; 5: CD013352