



AWMF-Register Nr.	013/084	Klasse:	S1
--------------------------	----------------	----------------	-----------

Dermatosen bei dermalen Lymphostase

- S1 Leitlinie

Joachim Dissemond¹, Finja Jockenhöfer¹, Anya Miller², Günter Kurzhals³, Shahrouz Noori⁴, Stefanie Reich-Schupke⁵, Martin Schlaeger⁶, Erich Schubert⁷, Markus Stücker⁵, Tobias Weberschock^{8,9}, Hans Wilfried Jungkunz^{7,10}

- 1: Klinik und Poliklinik für Dermatologie, Venerologie und Allergologie, Universitätsklinikum Essen
- 2: Praxis Die Hautexperten, Dermatologie, Venerologie, Allergologie, Phlebologie, Berlin
- 3: Praxis Dres. Kurzhals, Dermatologie, Venerologie, Phlebologie, Wangen/Allgäu
- 4: Ordination Dr. Noori, Dermatologie, Venerologie, Wien
- 5: Klinik für Dermatologie, Venerologie und Allergologie, Venenzentrum der Dermatologischen und Gefäßchirurgischen Kliniken, Ruhr-Universität Bochum
- 6: Praxis Dr. Schlaeger, Dermatologie, Venerologie, Allergologie, Oldenburg
- 7: ehem. Klinik Sanaderm für Dermatologie, Allergologie, Phlebologie, Lymphologie, Bad Mergentheim
- 8: Arbeitsgruppe EbM Frankfurt, Institut für Allgemeinmedizin, Johann Wolfgang Goethe-Universität, Frankfurt/Main
- 9: Klinik für Dermatologie, Venerologie und Allergologie, Universitätsklinikum der Johann Wolfgang Goethe-Universität, Frankfurt/Main
- 10: Praxis Dr. Jungkunz, Dermatologie, Venerologie, Phlebologie, Allergologie, Proktologie, Friedberg/Hessen

Federführende Fachgesellschaft:
Deutsche Dermatologische Gesellschaft e.V.

Korrespondenzadresse

Dr. med. Hans Wilfried Jungkunz

Praxis Dr. med. Jungkunz, Dermatologie, Venerologie, Phlebologie, Allergologie,
Proktologie, Friedberg/Hessen

Haingraben 11

61169 Friedberg, Germany

E-Mail-adresse: leonjoshua@aol.com

Tel.: +49 172 4071101

Fax: +49 6031 770717

Zusammenfassung

Das Ziel dieser S1-Leitlinie ist es, aktuelles Wissen über dermatologisch relevante Krankheitsbilder bei lokal begrenzter dermaler Lymphostase an allen Lokalisationen des Hautorgans zu vermitteln, um diese frühzeitig zu erkennen, diagnostisch zu sichern und gezielt zu behandeln. Wann immer möglich, sollte diese Therapie anhand klar definierter Algorithmen stadiengerecht erfolgen. Die im klinischen Alltag häufig auftauchenden differentialdiagnostischen und therapeutischen Fragen lassen eine aktuelle Leitlinie notwendig erscheinen.

Diese Leitlinie fokussiert auf Patienten jeglichen Alters und Geschlechts mit Hautveränderungen, die im kausalen Zusammenhang mit dermaler Lymphostase stehen. In konkreten Handlungsempfehlungen werden die Diagnostik und Differentialdiagnostik der verschiedenen Manifestationsformen bei gleichzeitig auftretender dermatologischer Komorbidität wie beispielsweise atopische Dermatitis, Psoriasis vulgaris, Acne inversa, Urtikaria, Kontaktekzeme sowie ihre Therapien unter Berücksichtigung besonderer Risiken veranschaulicht. Für die Abgrenzung und Behandlung häufiger therapierelevanter Kofaktoren und Komorbidität wird auf mehrere andere hierfür relevante aktuelle Leitlinien verwiesen.

Schlüsselwörter: Dermale Lymphostase, lymphostatische Fibrosklerose, dermatologische Komorbidität

Einleitung

Die vorliegende Leitlinie fokussiert auf die Diagnostik und Therapie von Krankheitsbildern, die sich bei Patienten mit lokal begrenzter, teils gering ausgeprägter dermalen Lymphostase finden. Um Erkrankungen des Lymphgefäßsystems der Haut, synonym als dermale Lymphangiopathie oder Lymphostase bezeichnet, richtig einordnen und verstehen zu können, ist es essentiell, sich auch mit ihren Folgen in den verschiedenen Schichten der Haut auseinanderzusetzen. Die dermatologischen Veränderungen sind bei allen Formen der Lymphangiopathie ähnlich und unabhängig von der Ursache zu finden. Der Grad der Veränderungen ist allerdings abhängig von der Größe der betroffenen Region, dem Ausmaß und der Bestandsdauer des lymphatischen Schadens [1]. Die dermale Lymphostase ist hierbei lediglich ein Teil der Lymphangiopathie und sollte immer auch im Gesamtkontext lymphologischer Erkrankungen gesehen werden. Für die Diagnostik und Therapie des Lymphödems sollte daher die Leitlinie der Gesellschaft Deutschsprachiger Lymphologen (GDL) zu den Lymphödemem beachtet werden [2].

Zielgruppen der Leitlinie

Anwender

Das Ziel dieser Leitlinie ist es, Therapeuten und Ärzte dabei zu unterstützen, verschiedene dermatologisch relevante Krankheitsbilder auch bei lokal begrenzter dermalen Lymphostase an allen Lokalisationen des Hautorgans frühzeitig zu erkennen, diagnostisch zu sichern und gezielt zu behandeln. Wann immer möglich sollte diese Therapie anhand klar definierter Algorithmen stadiengerecht erfolgen.

Patienten

Die Leitlinie fokussiert auf Patienten jeglichen Alters und Geschlechts mit Hautveränderungen die im kausalen Zusammenhang mit dermalen Lymphostase insbesondere bei gleichzeitiger dermatologischer Komorbidität stehen. Die mit Rosazea assoziierten Formen wie Morbus Morbihan, Blepharophym, Metophym, Gnatophym, Otophym oder Rhinophym befinden sich außerhalb des Geltungsbereichs dieser Leitlinie. Näheres hierzu findet sich in der Leitlinie Rosazea der Deutschen Dermatologischen Gesellschaft (DDG, AWMF Registernummer 013-065) [3].

Verfahren zur Konsensbildung

Die aus den Experten J. Dissemond, F. Jockenhöfer, A. Miller, G. Kurzhals, S. Noori, S. Reich-Schupke, M. Schlaeger, E. Schubert, M. Stücker, T. Weberschock, H.-W. Jungkunz zusammengesetzte Gruppe hat im Umlaufverfahren die vorliegende Leitlinie erarbeitet. Die Interessenkonflikte wurden vorab von dem Koordinator der Leitlinie Dr. Jungkunz mit dem Standardformular der Arbeitsgemeinschaft wissenschaftlicher Medizinischer Fachgesellschaften e.V. (AWMF) vom 08.02.2010 erhoben.

Finanzierung

Die Leitlinie wurde ehrenamtlich vom Leitliniengremium erstellt. Eine finanzielle Förderung der Arbeit durch Sponsoren erfolgte nicht. Die Autoren der Leitlinie erhielten dafür keinerlei finanzielle Zuwendungen. Interessenkonflikterklärung im Anhang.

Implementierung

Die Implementierung dieser Leitlinie erfolgt primär über die Publikation auf der Homepage der AWMF, im Journal der Deutschen Dermatologischen Gesellschaft (JDDG) sowie über das Sonderreferat Lymphologie des Berufsverbandes Deutscher Dermatologen e.V.

Gültigkeit, Aktualisierung

Diese Leitlinie ist gültig bis zum 25.07.2022. Über den Leitlinienkoordinator Herrn Dr. Jungkunz kann aufgrund von Änderungsbedarf durch zum Beispiel neue Sachverhalte oder wissenschaftliche Daten die Notwendigkeit einer früheren (Teil-) Aktualisierung kommuniziert und im Autorenteam beschlossen werden. Die Planung einer Fortschreibung wird spätestens 12 Monate vor Ablauf der Leitlinie durch den Leitlinienkoordinator begonnen.

Definition und Krankheitsbezeichnungen

Der Begriff Dermatosen bei dermalen Mikro- und Makro-Lymphostase [1] bezeichnet zwei ätiologisch, dermatohistologisch, klinisch und sonographisch meist klar abgrenzbare Entitäten, die jeweils einzeln oder gemischt im Rahmen lymphatischer Abflussstörungen jeglicher Genese vorkommen und in der Regel eine vergleichbare Basistherapie erfordern.

Morphologisch differenzierte Entitäten

Es existieren morphologisch abgrenzbar verschiedene Entitäten dermatologischer Krankheitsbilder, die mit dermalen Lymphostase einhergehen.

Hier gibt es eine Gruppe von Krankheitsbildern, die dermatohistologisch nachweisbare dilatierte initiale Lymphgefäße (Lymphsinus) des Stratum papillare mit Ausbildung sogenannter Lymphzysten (Lymphzyste = zystisch aufgeweitetes Lymphgefäß; ICD 10: I89.8) und Lymphostase aufweisen. Bei Eröffnung der Lymphzysten spricht man von lymphokutanen Fisteln (ICD 10: I89.8). Das Austreten von Lymphe wird als Lymphorrhö (ICD 10: I89.8) bezeichnet. Durch Mazeration können sekundär Ulzera mit Lymphorrhö entstehen. In der ICD-Klassifikation werden diese seit dem 01.01.2017 auch als lymphogene Ulzera (ICD 10: L97, L98.4) bezeichnet (Tabelle 1) [4-13].

Bei einer weiteren Gruppe von Krankheitsbildern zeigt sich dermatohistologisch eine Kollagenvermehrung (Fibrosklerose) der Haut (ICD 10: L98.9), ohne Beteiligung der Schleimhäute aber mit verdickten und dichter gepackten Kollagenfaserbündeln bei unauffälliger Elastica. Die lymphostatische Fibrosklerose der Haut kann eine, mehrere oder alle Hautschichten von dem Stratum papillare bis zu der Muskelfaszie einbeziehen. Abhängig von der Ausdehnung können Hautadnexe oder Subkutisareale hiervon wie eingemauert erscheinen. Je nach Lokalisation können hautnahe Strukturen wie Muskelfaszien, Sehnen, Bänder und Gelenkkapseln mitbeteiligt sein. Fakultativ wird die lymphostatische Fibrosklerose des Stratum papillare von einer Akanthose und Hyperkeratose der Epidermis beantwortet im Sinne einer lymphostatischen Epidermopathie [1, 4, 7-9, 14-25].

Tabelle 1

Symptome dilatierter initialer Lymphgefäße der Haut in Abhängigkeit von der Manifestationsform.

Manifestation	Symptome
Dermale Lymphzysten (ICD 10: I89.8)	<ul style="list-style-type: none"> • Zystisch aufgeweitete initiale Lymphgefäße der Haut mit eher stabiler Wandung (darüber Epidermis) imponieren wie stabile Vesikel • meist 1-2 mm breit • genital und axillär meist gruppiert • insbesondere an den Extremitäten auch solitär • nicht-chylöser lymphvaskulärer Reflux: => serös • chylöser lymphvaskulärer Reflux: => milchig • mögliche Fibrosierung: => breitbasige Fibrome
Lymphokutane Fisteln (ICD 10: I89.8)	dermale Lymphzysten mit defekter Wandung
Lymphogenes Ulcus (ICD 10: L 97, L 98.4)	Ulcus nach vorbestehender lymphokutaner Fistel
Lymphorrhoe (ICD 10: I89.8)	kontinuierlicher Ausfluss von Lymphe aus lymphokutanen Fisteln oder lymphogenem Ulcus nicht-chylös: serös chylös: milchig

Ätiopathogenese

Bei den verschiedenen morphologischen Entitäten führt eine dermale Lymphangiopathie, die morphologisch durch Dilatation dermalen Lymphgefäße (Tabelle 1) gekennzeichnet ist, zu dermalen Lymphostase. Die eigentliche Ursache für diese dermale Lymphangiopathie besteht in einer anlagebedingten oder erworbenen Abflussstörung des Lymphgefäßsystems außerhalb und/oder innerhalb des Hautorgans. Das primäre Lymphödem ist durch lymphovaskuläre Fehlbildungen bedingt. Sekundäre Lymphödeme entstehen gerade in westlichen Ländern oft iatrogen beispielsweise im Rahmen der Therapie von Neoplasien nach Lymphonodektomie und/ oder Radiatio.

Die Lymphangiopathie führt zu einer Stase der lymphpflichtigen Lasten in der Haut. Besonders relevante lymphpflichtige Lasten sind Plasmaproteine und das Ultrafiltrat aus dem Blutkreislauf. Hierbei handelt es sich um Flüssigkeit, die durch die Druckultrafiltration aus den arteriellen Schenkeln der Blutkapillaren zunächst in das Interstitium gelangt. Der früheren Lehrmeinung nach, das lediglich ca. 10% des Ultrafiltrats als lymphologische Wasserlast (Nettoultrafiltrat) anzusehen sind, stehen neuere Erkenntnisse gegenüber, die darauf hinweisen, dass ein größerer Anteil beziehungsweise nahezu das gesamte Ultrafiltrat zunächst von den Lymphgefäßen aufgenommen werden [26]. Das Zusammenspiel zwischen der proteinreichen Lymphostase und der Entstehung der Fibrosklerose über eine inflammatorische Kaskade ist letztendlich nicht abschließend geklärt und wird kontrovers diskutiert. Hierzu gehören komplexe, metabolische Vorgänge im betroffenen Gewebe, die durch mehrere Komponenten bedingt sind. So kommt es u.a. durch die Aktivierung von Fibroblasten zu einer erhöhten Kollagensynthese mit reaktivem Anstieg verschiedener Matrixmetalloproteinasen (MMP) und resultierender Aktivierung von Umbauvorgängen im Gewebe, wie beispielsweise von subkutanem Fettgewebe in sklerosiertes Bindegewebe [27-29]. Diese funktionellen Veränderungen verursachen einen erhöhten osmotischen und interstitiellen Druck. Zudem überwiegen zunehmend pro-oxidative Stoffwechselprozesse, die durch einen vermehrten Purinabbau bei regionalen Hypoxie- und Reperfusionsphasen mit kritischen Sauerstoffwerten im Gewebe über die Xanthinoxidoreduktase zu der beschleunigten Bildung von reaktiven Sauerstoff-Species (ROS) führen. Gemeinsam mit der gesteigerten Degradation von Lipiden im Rahmen der Lipidperoxidation resultiert ein enormer oxidativer Stress, der den sekundären Gewebeumbau begünstigt [27, 30-33].

Hinweise für eine gesteigerte reaktive Inflammation können oft über pathologische serologische Parameter von C-reaktivem Protein (CRP), Leukozytenzahl und Blutsenkungsgeschwindigkeit (BSG) gemessen werden.

Zu weiterführenden Aspekten hinsichtlich der Ätiologie des Lymphödems verweisen wir auf bereits bestehende Leitlinien [1, 2, 8-10, 14-20, 22, 34-44].

Manifestationsformen

Manifestation der dermatologischen Krankheitsbilder bei dermalen Lymphostase folgt dem Ausmaß der Lymphangiopathie, die lokal begrenzt, einseitig, bzw. einseitig betont auftreten kann (s. auch S2k Leitlinie zu den Lymphödem der GDL) [2].

Epidemiologie

Klinisch präsentiert sich die lymphostatische Fibrosklerose des Hautorgans mit Lokalisation an den Zehen bei einem Lymphödem der Füße mit einem positiven Stemmer-Zeichen, welches über eine verdickte Hautfalte beziehungsweise ausgeprägte Induration/Papillomatose über dem 2. Zehenrücken definiert ist.

Nach Pannier et al. lassen sich verschiedene Grade des Stemmer-Zeichens unterscheiden [45]:

Grad 0: normale Hautfalte

Grad 1: verdickte Hautfalte zwischen 0,5 cm und 1 cm

Grad 2: verdickte Hautfalte >1 cm

Grad 3: zusätzlich ausgeprägte Induration und/oder Papillomatose

Lediglich die Symptome bei Grad 3 sind für dermale Veränderungen relevant. Umfassende epidemiologische Untersuchungen zu Dermatosen bei dermalen Lymphostase liegen bisher nicht vor. Eine verlässliche epidemiologische Studie wurde bisher lediglich zu der Prävalenz des Stemmerschen Zeichens durchgeführt. Dabei handelt es sich allerdings lediglich um einen Einzelaspekt an nur einer Lokalisation. Die beiden oben genannten morphologischen dermatohistologisch nachweisbaren Entitäten können jedoch am gesamten Integument vorkommen. Die Autoren schlussfolgerten aus den Ergebnissen der Bonner Venenstudie, dass die Prävalenz des Beinlymphödems in der erwachsenen Bevölkerung, repräsentiert durch das Stemmer-Zeichen Grad 2-3 in 1,8% und Grad 1 in 14%, hoch ist, Frauen geringfügig häufiger betroffen sind und die Prävalenz mit dem Lebensalter und zunehmender Grade der chronischen venösen Insuffizienz (CVI) steigt [45].

Klinik und Leitsymptome

Die klinischen Manifestationsformen der lymphostatischen Fibrosklerose des Hautorgans (LFSH) sind durch Induration mit verminderter tangentialer Verschieblichkeit im Seitenvergleich bei Ausschluss anderer dermatologischer Krankheitsbilder gekennzeichnet. Durch klinische Inspektion fällt die initiale LFSH ohne Komorbidität meist durch asymmetrische, ohne Therapie irreversible Volumenvermehrung auf, gegebenenfalls mit Kalibersprüngen, vertieften Hautfalten, in Abhängigkeit von der Lokalisation durch „Kantenbildung“ wie beispielsweise Mamma, Bauchschräge, Fettlappen der Extremitäten am Vorfuß mit V-förmiger Fibrosklerose im Zehenzwischenraum 1 oder 2. Es kann auch zu der Manifestation einer Papillomatosis cutis lymphostatica [25] unter Prädilektion der distalen Extremitäten kommen. Entscheidend in der klinischen Diagnostik der LFSH, gerade bei lokal eng begrenzten und gering ausgeprägten Veränderungen jedweder Lokalisation, sind die Palpation einer Konsistenzvermehrung der Haut durch Pinzettengriff („verbreiterte Hautfalte“) und die Ermittlung einer eingeschränkten tangentialen Verschiebung der Haut über der Muskelfaszie. Zudem wird von einigen Patienten über Spannungsschmerzen, je nach Ausbreitung der LFSH über Bewegungsschmerz berichtet, der nach einer längeren Aufwärmphase zwar nachlässt, aber insgesamt zu einer verminderten Belastbarkeit und raschen Ermüdung führt. Bei Bewegung der Betroffenen im Wasser sind diese Symptome meist deutlich geringer ausgeprägt. Dermale Lymphzysten und lymphokutane Fisteln können durch Inspektion und/oder histopathologisch (dilatierte, initiale Lymphgefäße des Stratum papillare) diagnostiziert werden (Tabelle 1) [12, 22, 25, 36, 38, 40, 43, 46, 47].

Schweregrad und Verlauf

Der Schweregrad der Erkrankung hängt von der Lokalisation und Ausdehnung der einzelnen Läsionen ab. Unbehandelt zeigen sich die Verläufe der dermatologischen Krankheitsbilder bei dermalen Lymphostase chronisch-progredient [7, 20, 22, 25, 40].

Komplikationen

Durch Eintrittspforten, Hautrhaugen beispielsweise durch Tinea, häufig auch kleinste Verletzungen, die ggf. im Rahmen einer Neuropathie nicht wahrgenommen werden, können pathogene Keime eindringen. Häufig handelt es sich hierbei um β -hämolyisierende Streptokokken, Staphylokokken und/oder gramnegative Erreger. Es wird vermutet, dass dies oft durch eine direkte Verbindung zu dermalen Lymphgefäßen über lymphokutane Fisteln beziehungsweise eine herabgesetzte lokale Immunabwehr bei lymphostatischer Fibrosklerose geschieht. Klinisch können Erysipele, Mykosen und andere Hautinfektionen als häufig beobachtete Komplikationen resultieren.

Erysipele können sich bei diesen Patienten oft rezidivierend zeigen. [48]. Bei chronisch-rezidivierendem Verlauf kommt es in der Folge zu symptomarmen, mitigierten Verläufen. Diese Erysipele sind auch bei lokal eng begrenzter und gering ausgeprägter dermalen Lymphostase möglich und verschlechtern die Lymphangiopathie, wodurch ein Circulus vitiosus mit stetigem Progress resultieren kann. Dermatologische Komorbidität wie beispielsweise atopische Dermatitis, Psoriasis vulgaris oder Lichen ruber planus kann durch die lymphostatische Fibrosklerose des Hautorgans beziehungsweise die physikalischen Effekte der Kompressionstherapie potentiell getriggert werden [49]. Ohne frühzeitige Therapie kann die Beteiligung hautnaher Strukturen wie Muskelfaszien, Sehnen, Bänder und Gelenkkapseln je nach Lokalisation zu Schmerzen, Funktionseinschränkungen und Aggravierung bestehender Enthesiopathien führen. Hieraus kann eine Reduktion der Mobilität resultieren, möglicherweise bis hin zu einer Invalidität mit Einschränkung der Lebensqualität, Arbeitsfähigkeit, sozialen Teilhabe, Haushaltsführung und der Selbstversorgung. Häufig entstehen auch psychische Folgeerkrankungen, die einer weiteren interdisziplinären Behandlung bedürfen. Durch eine verzögerte, falsche oder gar ausbleibende Diagnosestellung entstehen hohe vermeidbare Kosten durch zu spät beginnende, unzureichende oder ausbleibende Therapie, nicht zielführende Konsultation vieler verschiedener Fachdisziplinen, eine hohe Anzahl an Krankenhausaufenthalten und rezeptierter Medikamente [8, 9, 18, 20].

Da diese Leitlinie insbesondere auf schwierig zu diagnostizierende, eher lokal begrenzte Krankheitsbilder bei dermalen Lymphostase mit gleichzeitig auftretender dermatologischer Komorbidität fokussiert, sollte für die Komplikationen des Lymphödems die entsprechende Leitlinie der Gesellschaft Deutschsprachiger Lymphologen (GDL) beachtet werden [2].

Prognose

Durch konsequente und adäquate Therapie lässt sich eine Verringerung der Progredienz beziehungsweise eine langsame Reversibilität der dermatologischen Krankheitsbilder bei dermalen Lymphostase sowie eine Vermeidung der resultierenden Komplikationen erreichen [8, 18, 20, 22, 23].

Diagnostik

Die Verdachtsdiagnose der LFSH wird klinisch aufgrund der beschriebenen Leitsymptome gestellt und durch die apparativen diagnostischen Verfahren wie Hochfrequenzhautsonographie und Hochfrequenzduplexsonographie bestätigt. Diese apparativen Verfahren dienen auch der Objektivierung der Manifestation in den verschiedenen Hautschichten sowie der Verlaufskontrolle. Durch Messung mittels Cutometer oder Durometer besteht eine weitere Möglichkeit für die Quantifizierung der Induration. Eine Objektivierung der Flächenausdehnung der LFSH kann analog zu einem modifizierten Rodnan-Skin-Score (mRSS) erfolgen. Es sollte bei Manifestation an den unteren Extremitäten auch eine Duplexsonographie der Venen für den Ausschluss von Refluxen oder Okklusionen durchgeführt werden. Allerdings steht eine CVI in keinem direkten kausalen Zusammenhang mit der LFSH. Zudem sollten vor der Planung einer Kompressionstherapie, Kontraindikationen wie beispielsweise eine kritische Ischämie oder eine dekompensierte Herzinsuffizienz ausgeschlossen werden [50]. Die Durchführung einer Hautbiopsie ist bei nicht eindeutigen Befunden beziehungsweise klinischem Verdacht auf gleichzeitiges Vorliegen einer weiteren Ursache der Induration wie beispielsweise Muzinosen oder Neoplasien indiziert. Bei der Durchführung einer Hautbiopsie ist auf eine ausreichende Tiefe der Biopsie zu achten. Hier sollte jedoch zusätzlich bedacht werden, dass es durch die Biopsie im vorgeschädigten Gewebe zu einer Progredienz der Lymphangiopathie und Wundheilungsstörungen kommen kann [9, 20, 22, 51].

Sonographie (20 MHz-Haut- und 5 bis 18 MHz-Duplex)

Die Hochfrequenzhautsonographie beziehungsweise -duplexsonographie dient bei palpatorisch ähnlichen Befunden mit Hautinduration und verminderter tangentialer Verschiebung der Haut der Differenzierung zwischen Flüssigkeitsansammlung und LFSH mit gleichzeitiger Objektivierung der Hautschichtendicke. Eine exakte Verlaufsbeurteilung in loco ipse wie beispielsweise die Reduktion der Dicke des Coriums ist möglich. In der Studie

von Noori et al. wurde gezeigt, dass die in der 18 MHz-Farbduplexsonographie dargestellten, echodichten Formationen gut mit Fibrosklerosezonen den jeweils betroffenen Hautschichten in der Dermatohistologie korrelieren [22]. Insgesamt gelang der Nachweis in allen Hautschichten von dem Stratum papillare bis hin zu der Muskelfaszie. Am häufigsten konnte eine Verbreiterung des Coriums bei gleichzeitigem Fehlen eines sehr echoarmen subcorialen Bandes, welches in loco ipse sano kontralateral regelhaft vorhanden war, nachgewiesen werden. Dieses entsprach histologisch der normalen weichen faserarmen Subcutisschicht. Wenn sich im Verlauf unter konsequenter Kompressionstherapie dermatohistologisch eine Regression der corialen Fibrosklerose und direkt darunter eine normale weiche Subcutis zeigte, entsprach dies sonographisch einer Verschmälerung des echodichten Coriumbandes, das wie bei Normalbefunden nach unten scharf und glatt begrenzt gegenüber dem sehr echoarmen Band der oberen Subcutis erschien [22,23]. Somit erlaubt neben dem dermatohistologischen auch der sonographische Nachweis der Fibrosklerose des Hautorgans bei Ausschluss anderer Ursachen der Fibrosklerose einen hinreichend sicheren und patientenschonenden Nachweis der LFSH [22, 23].

Mit der Hochfrequenzhautsonographie ist gleichzeitig eine Verbreiterung des echodichten Epidermisbandes bei einer lymphostatischen Epidermopathie mit dem dermatohistologischen Korrelat einer Akanthose und Hyperkeratose darstellbar. Freie Flüssigkeit ist in der Hochfrequenz-Farbduplexsonographie durch die Darstellung echoloser Formationen bis auf 0,1 mm Durchmesser bei Abwesenheit von Farbcodierung detektierbar. Eine sichere Differenzierung zwischen freier Flüssigkeit durch Lymphostase oder anderer Herkunft ist ohne weitere klinische Parameter nicht möglich. Jedoch bieten dermale Lymphzysten, die dilatierten initialen Lymphgefäße des Stratum papillare mit subepidermaler Zystenbildung der Haut entsprechen, regelhaft ein typisches Bild. Unter einem echodichten Band von 0,1-0,2 mm, welches einer dünnen Epidermisschicht entspricht, findet sich ein echoloser Raum von 2-4 mm Breite und 1-3 mm Tiefe. Ebenso gut darstellbar sind Lymphozelen, die durch Austritt von Lymphe in die Subkutis nach Lymphkollektorenläsionen entstehen. Subkutan zeigt sich eine rundovaläre nahezu echolose Formation mit sehr wenigen Binnenechos im Zentrum [22, 52]. In dem gleichen Untersuchungsgang und in Echtzeit ist die Diagnostik von häufig therapierelevanter Komorbidität, insbesondere von CVI und peripheren arteriellen Verschlusskrankheit (pAVK) möglich. Die Praktikabilität der kutanen Sonographie im Klinikalltag wird dennoch weiterhin kontrovers diskutiert [53].

Dermatohistopathologische Untersuchung

In der dermatohistopathologischen Untersuchung finden sich typischerweise dilatierte Lymphgefäße mit zystischer Aufweitung. In der jeweils betroffenen Hautschicht findet sich regelhaft eine sehr kompakte Kollagenstruktur mit verdickten, dichter gepackten Kollagenfaserbündeln und Einmauerung von Adnexen. Je tiefer die LFSH in die Subkutis reicht, umso mehr zeigt sich hier die gleiche, sehr kompakte Kollagenstruktur. Die Darstellung von wenig subkutanem Fettgewebe mit ebenfalls sehr kompakter Kollagenstruktur in den Septen markiert weniger ausgeprägte LFSH beziehungsweise Übergangszonen. Regelhaft ist die Elastikafärbung unauffällig. LYVE-1 (Lymphatic Vessel Endothelial Hyaluronan Receptor, HA Receptor) ist der erste bisher charakterisierte Hyaluronsäurerezeptor, der spezifisch von Lymphgefäßen exprimiert wird [54, 55]. D2-40 ist ein Antikörper-Klon, der ursprünglich durch Immunisierung mit dem onkofetalen Antigen M2A gewonnen wurde. Später wurde festgestellt, dass dieser Antikörper mit lymphatischem Endothel, aber nicht mit vaskulärem Endothel reagiert. Im Western Blot und ELISA konnte schließlich gezeigt werden, dass der D2-40-Antikörper mit hoher Spezifität an Podoplanin bindet [56]. Neuere Untersuchungen beschreiben Podoplanin/ D2-40 darüber hinaus als sensitiven und spezifischen Marker für maligne Mesotheliome [57, 58]. Perivaskuläre und periadnexielle Infiltrate mit Lymphozyten, Histiocyten und Eosinophilen in der papillären, retikulären Dermis und Subkutis fehlen meist. Als Nachweis von Zysten und Fisteln finden sich dilatierte Lymphgefäße mit subepidermaler Vesikelbildung. Bei der cutanen Papillomatose ist die oben beschriebene Fibrose führend [59].

Weitere Bildgebung in speziellen Einzelfällen

- Bei Patienten mit gelenknaher, tiefer LFSH mit Verdacht auf lymphostatische Enthesio- oder Arthropathie ist bei Fragen nach Gelenkbeteiligung gegebenenfalls ein MRT indiziert.
- Bei Bedarf kann zusätzlich eine radiologische Nachweistechnik des gestörten Lymphabstroms, die sogenannte Funktionslymphszintigraphie/ Isotopenlymphographie, durchgeführt werden. Über die verminderte Aufnahme eines subkutan (dorsum manus oder pedis) injizierten, radioaktiv markierten Humanalbumins in die axillären oder inguinalen Lymphknoten wird auf eine Funktionsminderung des Lymphgefäßsystems einer Extremität rückgeschlossen [2, 5, 43]. Lymphangiopathien an anderer Lokalisation als den Extremitäten beispielsweise bei lokal begrenzter oder gering ausgeprägter dermaler Lymphostase der Extremitäten

sowie Patienten mit Einschränkungen der Muskel-/Gelenkpumpe entziehen sich dem Nachweis.

- Die MRT-Lymphangiographie kommt für die morphologische Darstellung der Lymphgefäße einschließlich der Beurteilung der dargestellten Strukturen unter Einsatz von subkutan injiziertem Kontrastmittel wie Gadoteridol in Betracht. In einem kleinen Kollektiv wurde diese Methode erfolgreich für die prä- und postoperative Darstellung des Lymphsystems bei Patienten mit mikrochirurgischen Eingriffen der Lymphgefäße eingesetzt. Bei einigen Patienten kann so eine lympho-kutane Fistel mit kutaner Lymphorrhö bestätigt werden. Mittels MRT-Lymphangiographie kann hierbei das zuführende Lymphgefäß sowie die Kontrastmittelextravasation nach extrakorporal exakt nachgewiesen werden [60].
- Die indirekte Lymphographie dient der Darstellung der morphologischen Veränderungen an einem Lymphgefäßsegment. Ein für diese Indikation zugelassenes Kontrastmittel steht derzeit in Deutschland nicht zur Verfügung [2, 43].
- Die Fluoreszenzmikrolymphographie gibt Informationen über die Morphologie der initialen Lymphgefäße [2].
- Die Indocyaningrün (ICG) Fluoreszenzlymphografie ist derzeit experimentell. Nach subkutaner Injektion bindet ICG an Albumin, welches wiederum über die Lymphgefäße drainiert wird. Der lymphatische Drainageweg wird unter exzitatorischer Belichtung mit einer Infrarotkamera beobachtet. Die maximale Einsehtiefe liegt bei circa 2 cm. Die Transitzeiten bis zu der Drainage in die Leiste korrelieren bei Gesunden mit der Funktionslymphszintigraphie [2].
- Die klassische, ölige Lymphographie ist heute als obsolet und unzweckmäßig anzusehen, da sie die Lymphgefäße schädigt [2, 43].

Laborchemische Untersuchungen

- Bei dilatierten, initialen Lymphgefäßen des Stratum papillare mit subepidermaler Zystenbildung der Haut, gibt eine laborchemische Untersuchung des Zysteninhalts Auskunft über einen nicht-chylösen (Proteingehalt von Lymphe >1 g/100 ml) oder chylösen lymphvasculären Reflux (Proteingehalt von Lymphe >1 g/100 ml).
- Bei dem Verdacht auf eine Kollagenose kann die Bestimmung entsprechender Autoantikörper wie ANA und ENA sinnvoll sein. Zudem sollte ein

Differentialblutbild für die Abklärung einer Eosinophilie zum Ausschluss eines Shulman Syndroms erfolgen.

Meist sind laborchemische Untersuchungen in der Diagnostik jedoch nicht wegweisend. Der klinische Befund steht für die Diagnose im Vordergrund.

Differentialdiagnosen

Bei klinischem Verdacht auf eine der relevanten Differentialdiagnosen, sollte die entsprechende spezifische Diagnostik veranlasst werden [1-4, 8, 10, 12, 18, 20-22, 24, 42, 51, 61-63]. Die Differentialdiagnosen unterscheiden sich nach Lokalisation und Manifestationsform (Abbildung 1) und können auch als gleichzeitig auftretende dermatologische Komorbidität relevant sein.

- *LFSH:*

Kollagenosen: Progressive systemische Sklerodermie, Shulman-Syndrom, Mixed connective tissue disease/ Sharp Syndrom, circumscribte Sklerodermie/ Morphea.

Pseudosklerodermien/ Muzinosen: Sklerödem/ Scleroedema adutorum Buschke, diffuses und prätibiales Myxödem, Lichen myxödematosus/ Skleromyxödem, akrale persistierende papulöse Muzinose, fokale kutane Muzinosen.

Andere: Angioödem, genitaler und extragenitaler Lichen sclerosus et atrophicus, Graft-versus-host-Erkrankung, Dermatomyositis, Pannikulitis, Morbus Sudeck, calcifiziertes Hämatom, maligne und benigne Tumore, oberflächliche Venenthrombose (OVT), postthrombotisches Syndrom (PTS), Oedema indurativum bei Lues und Granuloma inguinale.

- *LFSH mit Epidermopathie:*

Verrucae vulgares, Kontaktekzem, aktinische Keratosen, Psoriasis vulgaris, atopische Dermatitis, Lichen ruber verrucosus.

- *Lymphvasculärer Reflux des Stratum papillare* (dermale Lymphzysten, lymphokutane Fisteln mit chylöser oder nicht chylöser Lymphorrhoe, Ulcus cruris, Lymphangioma circumscriptum):

Spannungsblasen bei kardialen Ödemen, Bullosis diabeticorum, bullöse Autoimmundermatose, Herpes simplex recidivans in loco, Fibrome, Virusakanthome.

- *Lymphvasculärer Reflux in der Subkutis (Lymphozelen):*

Subkutane LFSH, Lipom, vergrößerte Lymphknoten, kutane Metastasen.

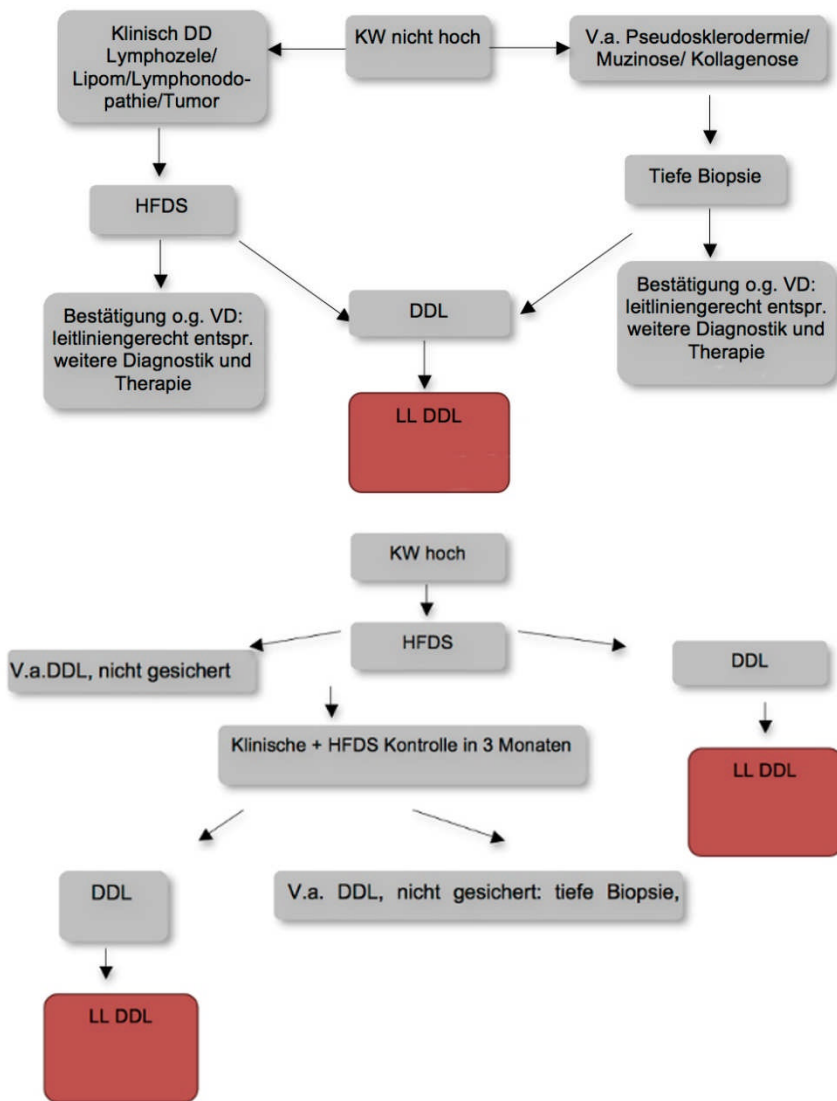
[3-6, 8, 10, 20, 22, 37, 42, 44-47, 52].

Abbildung 1

Differentialdiagnosen dermatologischer Krankheitsbilder bei dermaler Lymphostase (DDL).

Abbildung 1:

Differentialdiagnose (DD) Dermatosen bei dermaler Lymphostase (DDL)



Therapie

Die im Folgenden dargestellten Säulen der Therapie der dermatologischen Krankheitsbilder bei dermalen Lymphostase sind symptomatisch orientiert und sollten kausale Behandlungsoptionen ergänzen (Abbildung 2). Diese Bausteine der Therapie sollten in Abhängigkeit von der Schwere der Lymphangiopathie kombiniert und in ihrer Frequenz und Intensität individuell angepasst werden. Des Weiteren sind die Besonderheiten und Komplikationen (Tabelle 2) der Therapieoptionen zu berücksichtigen. Für die Therapie der Lymphödeme ist der Leitlinie der GDL zu folgen [2, 4, 7-10, 14-22, 37, 43, 45, 62, 63, 64, 65-72].

Säulen der Basistherapie:

- Manuelle Lymphdrainage
- Kompressionstherapie
- Bewegung
- Hautpflege
- Anleitung zum Selbstmanagement

Bisher liegen keine randomisierten kontrollierten Studien über eine erfolgreiche Kausaltherapie der zugrundeliegenden Lymphangiopathie vor, die langfristig eine Besserung der Dermatosen bei dermalen Lymphostase belegen. Ebenso fehlen bislang diese kontrollierten Studien zu der Bewegungstherapie oder Hautpflege von dermatologischen Krankheitsbildern bei dermalen Lymphostase. Dennoch zeigen sich im klinischen Alltag für diese Therapieoptionen gute Behandlungserfolge, so dass auf der Basis von Expertenempfehlungen sowohl Bewegungstherapie als auch Hautpflege durchgeführt werden sollte.

Abbildung 2

Therapie von Dermatosen bei dermalen Lymphostase (DDL) mit dermatologischer Komorbidität

Therapie von Dermatosen bei dermalen Lymphostase (DDL) mit dermatologischer Komorbidität

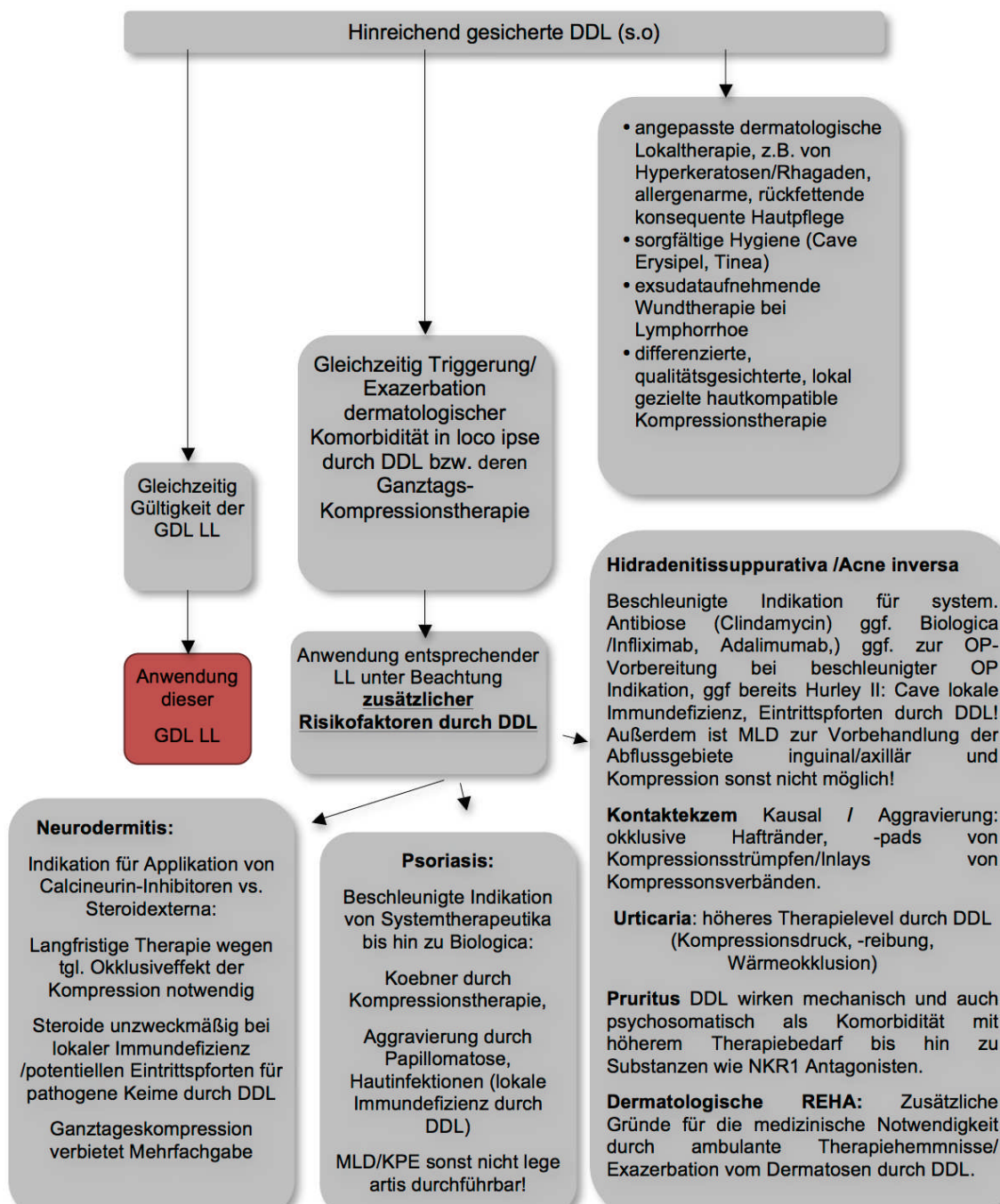


Tabelle 2

Therapieempfehlungen für Dermatosen bei dermalen Lymphostase (DDL) mit besonderen Risiken.

Besondere Risiken	Dermatologische Therapie
<p>Akute und chronische Wunden aufgrund von:</p> <ul style="list-style-type: none"> • höherer Infektneigung durch lymphostatische lokale Immundefizienz und • Eintrittspforten für pathogene Keime direkt in gestaute dermale Lymphgefäße bei dermalen Lymphzyten/ lymphocutanen Fisteln/ lymphogenen Ulzera • lymphostatisch bedingte Wundheilungsstörung 	<p>Akute Wunden: Patienten sollten z.B. PVP-Jodlösung nutzen, sofern keine Kontraindikation besteht, alternativ Octenidin oder Polihexanid. Bei allen Wunden besteht eine herabgesetzte Indikationsschwelle für systemische antibiotische bzw. antimykotische Therapien.</p> <p>Erysipel häufig ohne Fieber, bei entsprechenden Entzündungszeichen ohne Penicillinallergie: Penicillin V 1,5 Mega 3-4x tgl. erste Wahl, sonst Clindamycin.</p> <p>Bei DDL mit chronischen Wunden besteht möglicherweise ein erhöhtes Risiko für später als sonst diagnostizierte Neoplasien und hier insbesondere Plattenepithelkarzinome [18, 20] besteht, so dass engmaschigere dermatologische Kontrollen empfohlen werden.</p>
<p>Fibrosierende dermale Lymphzysten in den Intertrigines mit erhöhtem Risiko der Erosion und anschließender Infektion</p>	<p>Ablation mittels Erbium;YAG Laser: Die Ablation von Lymphzysten mittels Laser sollte nur nach sorgfältiger Bildgebung erfolgen, welche tiefer im Gewebe liegenden Strukturen Verbindungen zu vorliegenden Zysten haben. Diese Art von Eingriff gehört in die Hände von erfahrenen Spezialisten mit einer ausführlichen Aufklärung vom Patienten, dass durch einen solchen Eingriff durchaus großflächige Wundflächen mit chronischen Wundheilungsstörungen und Lymphorrhoe samt erhöhter Infektionsgefahr geschaffen werden können.</p> <p>Wundverband mit antimikrobiellen Wunddistanzgittern/ Gaze, sobald möglich</p> <p>manuelle Lymphdrainage, lymphologischer Kompressionsverband, später Kompression in flachgestrickter Nahtware, um rasche Rezidive zu vermeiden.</p>

Häufige therapierelevante dermatologische Komorbidität

Nahezu alle inflammatorischen dermatologischen Erkrankungen gehen mit einem Ödem einher und wirken bei Patienten mit dermalen Lymphostase aggravierend. Hier sollte daher die Behandlung der Grundkrankheit in die Therapie der Patienten mit einbezogen werden. Bei den Behandlungen häufig therapierelevanter dermatologischer Komorbidität sollten die bereits vorhandenen dermatologischen, phlebologischen und angiologischen Leitlinien in der besonderen Situation dermalen Lymphostase und ihrer Therapie beachtet werden. Die dermale Lymphostase und deren Therapie erhöht allerdings das Risiko sowie die Wahrscheinlichkeit schwerwiegender Komplikationen. Somit werden durch diese Komorbiditäten verschiedene Behandlungsoptionen ausgeschlossen, die in anderen Leitlinien empfohlen werden. Die dermale Lymphostase ist deshalb als besonderer Risikofaktor bei der Anwendung dieser Leitlinien zu berücksichtigen (Abbildung 2, Tabelle 2) [4, 73-88].

Prävention

Primäre Prävention: Bei Operationen sollte die Anatomie des Lymphgefäßsystems in die OP-Planung einbezogen werden, um durch eine entsprechende Schnittführung das Risiko irreversibler Lymphgefäßläsionen zu vermeiden, soweit dies das medizinisch notwendige Operationsziel nicht beeinträchtigt.

Sekundärprävention: Früherkennung durch Anamnese, Inspektion, spezifische Palpationstechniken sowie gegebenenfalls die Verifizierung durch Sonographie und/oder Biopsie und die Anwendung der beschriebenen Therapien.

Abkürzungen für Abbildungen (Algorithmen) und Tabellen

DDL	Dermatosen bei dermalen Lymphostase
KW	Klinische Wahrscheinlichkeit auf DDL aufgrund der beschriebenen Leitsymptome (insbesondere Hautinduration mit V.a. LFSH und/oder Hautvesikel/ kleine Ulzera mit V.a. dermalen Lymphzysten/ lymphogene Ulzera)
LL	Leitlinien
V.a.	Verdacht auf
VD	Verdachtsdiagnose
DDG	Deutsche Dermatologische Gesellschaft
GDL	Gesellschaft deutschsprachiger Lymphologen
HFDS	Hochauflösende Farbduplexsonographie
MLD	Manuelle Lymphdrainage
KPE	Komplexe Physikalische Entstauungstherapie

Literatur

1. Carlson JA. Lymphedema and subclinical lymphostasis (microlymphedema) facilitate cutaneous infection, inflammatory dermatoses, and neoplasia: A locus minoris resistentiae. *Clin Dermatol* 2014; 32: 599-615.
2. AWMF-Leitlinienregister: Leitlinie der Gesellschaft Deutschsprachiger Lymphologen: Diagnostik und Therapie der Lymphödeme 058-001 S2k 23.05.2017 gültig bis 22.05.2022.
3. AWMF-Leitlinienregister: Leitlinie der Deutschen Dermatologischen Gesellschaft. Rosazea 013-065 S1 01.03.2013 gültig bis 28.02.2018.
4. Chu EY, Kovarik CL, Lee RA. Lymphedematous verrucous changes simulating squamous cell carcinoma in long-standing hidradenitis suppurativa. *Int J Dermatol* 2013; 52: 808-12.
5. Brauer WJ, Weissleder H. Methodik und Ergebnisse der Funktionslymphszintigraphie: Erfahrungen bei 924 Patienten. *Phlebologie* 2002; 1: 118-25.
6. Damstra RJ, van Steensel MA, Boomsma JH et al. Erysipelas as a sign of subclinical primary lymphoedema: A prospective quantitative scintigraphic study of 40 patients with unilateral erysipelas of the leg. *Br J Dermatol* 2008; 158: 1210-5.
7. Földi M, Strößenreuther R. Grundlagen der manuellen Lymphdrainage. 4. Auflage Elsevier, Stuttgart 2007.
8. Földi M, Földi E, Kubik S. Lehrbuch der Lymphologie. 7. Aufl. Elsevier, Stuttgart 2010.
9. Jungkunz HW. Lymphtherapie. In: Pflege von Menschen mit chronischen Wunden. Panfil EM, Schröder G. 3. Auflage, Hans Huber Verlag, Bern 2015.
10. Ure C, Döller W. Extremitätenlymphödem - Diagnosesicherung durch einen klinischen Algorithmus. *Z Gefäßmedizin* 2011; 8: 5-8.
11. Weiss M, Baumeister RGH, Hahn K. Therapieplanung und Erfolgskontrolle der autologen Lymphgefäß-Transplantation mittels Nuklearmedizinischer Lymphabflussszintigraphie. *Handchir Mikrochir Plast Chir* 2003; 35: 210.
12. Weyers W, Nilles M, König M. Lymphangioma circumscriptum cysticum following surgical and radiologic therapy. *Int J Microcir cClin Exp* 1993; 12: 1-15.
13. Zöltzer H, Weissleder H, Schuchardt C. Anatomy of the lymphatic system (Fundamentals) in: Lymphedema. Diagnosis and therapy. Viavital Verlag Essen, 2010; 15-31.

14. Albert US, Seifart U, Jungkunz HW et al. Lymphödem bei Mammakarzinom: Regionale Konsensus-Empfehlung zum postoperativen Management, Prävention, Therapie und Nachsorge. Geburtsh Frauenheilk 2005; 65: 955-65.
15. Jungkunz HW. Alltagsintegrierte physikalische Entstauung einer bisher therapierefraktären lymphostatischen Elephantiasis. LymphForsch 1998; 2: 108-10.
16. Jungkunz HW. Sekundäres Fußlymphödem nach Trauma, Weichteilnekrose und Latissimusdorsi-Transplantat. Lymph Forsch 1999; 3: 28-30.
17. Jungkunz HW. Postischämisch–postrekonstruktives Ödem in der Lymphpraxis. Lymph Forsch 1999; 3: 104-5.
18. Jungkunz HW, Wörmann P, Gatzemberger R. Ambulante Betreuung lymphologischer Patienten. Lymph Forsch 2001; 5: 84-93.
19. Jungkunz HW, Oberlin M, Wilting J. Entwicklung eines S3-Leitlinien-Kapitels Lymphödemtherapie im Evidenz- und Konsensfindungsprozess der wissenschaftlichen Fachgesellschaften. Implementierungshilfen, praktische Relevanz. Lymph Forsch 2011; 15: 22-3.
20. Jungkunz HW, Schlaeger M, Schubert E. Therapie der lymphostatischen Fibrosklerose im Hautorgan. Dtsch Dermatol 2013; 11: 734-8.
21. Mofatt C, Morgan P. Das Lymphödem Framework Projekt in Großbritannien. ZfW 2007; 12: 231-4.
22. Noori SH, Petereit R, Rindermann J, Jungkunz HW. Reduktion der lymphostatischen Fibrosklerose verschiedener Hautschichten. Eine randomisierte kontrollierte Studie. Lymph Forsch 2014; 18: 13.
23. Strubel G, Kottmann T, Wörmann P, Jungkunz HW. Kann der lymphologische Kompressionsverband in der Phase II der KPE die lymphostatische Fibrosklerose reduzieren? Eine randomisierte kontrollierte Studie. ZfW 2015; 1:20-27
24. Szolnoky G, Attila Dobozy A, Kemény L. Towards an effective management of chronic lymphedema. Clin Dermatol 2014; 32: 685-91.
25. Wohlrab J, Hermann A, Marsch WC. Papillomatosis lymphostatica - Ätiopathogenese, klinische Erscheinungsbilder, Diagnostik und Therapie. Lymph Forsch 2000; 2: 61-8.
26. Levick JR, Michel CC. Microvascular fluid exchange and the revised Starling principle. Cardiovasc Res 2010; 87: 198-210.
27. Beier A, Siems W, Brenke R, Grune T. Increased formation of free radicals in chronic lymphedema. Z Lymphol 1994; 18: 8-11.

28. Kaiserling E. Morphologische Befunde beim Lymphödem, In: Lehrbuch der Lymphologie, Ed. Földi M, 2010, Urban und Fischer, München, pp. 132-3.
29. Wang S, Nie D, Rubin JP, Kokai L. Lymphatic endothelial cells under mechanical stress: Altered expression of inflammatory cytokines and fibrosis. *Lymphat Res Biol* 2017; 15: 130-5.
30. Siems WG, Grune T, Schwendel A. *Adv Exp Med Biol* 1994; 370: 313-8.
31. Siems WG, Brenke R, Beier A, Grune T. Oxidative stress in chronic lymphoedema. *QJM* 2002; 95: 803-9.
32. Chang TC, Uen YH, Chou CH et al. the role of cyclooxygenase-derived oxidative stress in surgically induced lymphedema in a mouse tail model. *Pharm Biol* 2013; 51: 573-80.
33. Ohkuma M. Lipoperoxide in the dermis of patients with lymph stasis. *Lymphology* 1993; 26: 38-41.
34. Avraham T, Zampell JC, Yan a et al. Th2 differentiation is necessary for soft tissue fibrosis and lymphatic dysfunction resulting from lymphedema. *FASEB J* 2013; 27: 1114-26.
35. Baroni A, Buommino E, Piccolo V et al. Alterations of skin innate immunity in lymphedematous limbs: Correlations with opportunistic diseases. *Clin Dermatol* 2014; 32: 592-8.
36. Bringezu G, Schreiner O. *Lehrbuch der Entstauungstherapie*. 2. Aufl. Springer Verlag, Berlin/Heidelberg 2006.
37. Döller W. *Lymphologie*. *Wien Med Wochenschr* 2013; 163: 153-4.
38. Ferrel RE, Levinson KL, Esman JH et al. Hereditary lymphedema: evidence for linkage and genetic heterogeneity. *Hum Mol Genet* 1998; 7: 2073-8.
39. Finfer S, Liu B, Taylor C et al. Resuscitation fluid use in critically ill adults: an international cross-sectional study in 391 intensive care units. *Crit Care* 2010; 14: 185.
40. Georgescu A., Noah EM, Zöltzer H. Initiale Lymphsinus und Präkollektoren innerhalb der Fettläppchen der Subcutis des Menschen. *Lymph Forsch* 2008; 12: 61-70.
41. Markhus CE, Karlsen TV, Wagner M et al. Increased interstitial protein because of impaired lymph drainage does not induce fibrosis and inflammation in lymphedema. *ArteriosclerThrombVascBiol* 2013; 33: 266-74.
42. Plewig G, Landthaler M, Burgdorf W et al. *Braun-Falco's Dermatologie, Venerologie und Allergologie*. 6. Aufl. Springer Verlag, Heidelberg 2012.

43. Weissleder H, Schuchhardt C. Erkrankungen des Lymphgefäßsystems. 5. Auflage, Viavital, Köln 2011.
44. Woodcock TE, Woodcock TM. Revised Starling equation and the glycocalyx model of transvascular fluid exchange: an improved paradigm for prescribing intravenous fluid therapy. *Br J Anaes* 2012; 108: 384-94.
45. Pannier F, Hoffmann B, Stang A et al. Prävalenz des Stemmer-Zeichens in der erwachsenen Durchschnittsbevölkerung - Ergebnisse der Bonner Venenstudie. *Phlebologie* 2007; 36: 289-92.
46. Fabri M, Hunzelmann N. Differentialdiagnose Sklerodermien und Pseudosklerodermien. *J Dtsch Dermatol Ges* 2007; 5: 977-84.
47. Wang S, Krulig E, Hernandez C. Acquired microcystic lymphatic malformation of the distal upper extremity mimicking verrucae vulgaris. *Pediat Dermat* 2013; 30: 78-82.
48. Quirke M, Ayoub F, McCabe A et al. Risk factors for non-purulent leg cellulitis: a systematic review and meta-analysis. *Br J Dermatol* in press.
49. Camargo CM, Brotas AM, Ramos-e-Silva M, Carneiro S. Isomorphic phenomenon of Koebner: facts and controversies. *Clin Dermatol* 2013; 31: 741-9.
50. Dissemond J, Assenheimer B, Bültemann A et al. Kompressionstherapie bei Patienten mit Ulcus cruris venosum. *J Dtsch Dermatol Ges* 2016; 14: 1073-89.
51. Baur W. Prätibiales Myxödem und Lymphödem, In: *Lymphologica Jahresband*. Medikon Verlag, München 1989.
52. Marshall M, Breu FX. Differential diagnosis of lymphedema, lipedema and phlebedema using high-resoluting (duplex) ultrasound. *Phlebolympology* 1999; 25: 25-32.
53. Brauer WJ. Ultrasound in lymphology. *Phlebologie* 2015; 44(3): 110-7.
54. Banerji S, Ni J, Wang SX et al. LYVE-1, a new homologue of the CD44 glycoprotein, is a lymph-specific receptor of hyaluronan. *J Cell Biol* 1999; 144: 789-801.
55. Jackson DG. The lymphatics revisited: New perspectives from the hyaluronanreceptor LYVE-1. *Trends Cardiovasc Med* 2003; 13: 1-7.
56. Schacht V, Dadras SS, Johnson LA et al. Up-regulation of the lymphatic marker podoplanin, a mucin-type transmembrane glycoprotein, in human squamous cell carcinomas and germ cell tumors. *Am J Pathol* 2005; 166: 913-21.
57. Chu AY, Litzky LA, Pasha TL et al. Utility of D2-40, a novel mesothelial marker, in the diagnosis of malignant mesothelioma. *Mod Pathol* 2005; 18: 105-10.

58. Ordóñez NG. D2-40 and podoplanin are highly specific markers of epitheloid malignant mesothelioma. *Hum Pathol* 2005; 36: 372-380.
59. Hasselhof V, Sperling A, Buttler K et al. Morphological and molecular characterization of human dermal lymphatic collectors. *PLoS One* 2016; 11: 0164964.
60. Lohrmann C, Földi E, Bartholomä JP, Langer M. Magnetic resonance imaging of lymphatic vessels without image subtraction: a practicable imaging method for routine clinical practice? *J Comput Assist Tomogr* 2007; 31: 303-8.
61. AWMF-Leitlinienregister: Leitlinie der Deutschen Gesellschaft für Phlebologie. Lipödem 037-012 S1 01.06.2009 gültig bis 01.06.2014.
62. Freise J, Kohaus S, Körber A et al. Contact sensitization in patients with chronic wounds: Results of a prospective investigation. *J Eur Acad Dermatol Venereol* 2008; 22: 1203-7.
63. Reich-Schupke S, Kreuter A, Altmeyer P, Stücker M. Wrong diagnosis erysipelas: hypodermatitis - case series and review of the literature. *J Dtsch Dermatol Ges* 2009; 7: 222-5.
64. Baumeister RGH, Frick A. Die mikrochirurgische Lymphgefäßtransplantation *Handchir Mikrochir Plast Chir* 2003; 35: 202-9.
65. Gültig O. Lymphologischer Kompressionsverband bei Kopf-, Brust-, und Genitallymphödem unter Berücksichtigung von Wundheilungsstörungen, Strahlenreaktionen und palliativen Wunden. *ZfW* 2007; 12: 366-74.
66. Jungkunz HW, Melinic P, Ott T et al. Qualitätsmanagement des Lymphologischen Kompressionsverbandes *Lymph Forsch* 2011; 15: 4-10.
67. Künzel T. Manuelle Lymphdrainage und Komplexe Physikalische Enstauungstherapie. *ZfW* 2007; 12: 302-4.
68. Miller A, Ruzicka T. Kompressionsbehandlung und Patientencompliance. *Lymph Forsch* 1997; 1: 93-5.
69. Partsch H, Damstra RJ, Mosti G. Dose finding for an optimal compression pressure to reduce chronic edema of the extremities. *Eur J Vasc Endovasc Surg* 2012; 44: 332-6.
70. Reich-Schupke S, Altmeyer P, Stücker M. Pilotstudie zur Kompressionsversorgung von Patienten mit Lipödem, Lymphödem, Lipolymphödem. *Lymph Forsch* 2012; 16: 6-10.
71. Schuchhardt C. Qualitätssicherung bei der Behandlung von Lymphödem in: *Lymphologie - State of the Art. Kagerer Kommunikation, Bonn* 1998; 73-80.

72. Weissleder H, Schuchhardt C. Der Lymphödem-Kompressionsstrumpf - Ein Beitrag zur Qualitätssicherung in der Therapie lymphostatischer Extremitätenödeme. *Lymph Forsch* 1998; 2: 111-3.
73. Convalexius P, Luger TA, Böhm M. Congenital telangiectatic und pigmented lesions associated with lymphedema, difference in leg length, and scoliosis. *J Dtsch Dermatol Ges* 2017; 15: 751-3.
74. AWMF-Leitlinienregister: Leitlinie der Deutschen Dermatologischen Gesellschaft. Therapie der Psoriasis vulgaris 013-001 S3 23.02.2011, gültig bis 31.12.2015.
75. AWMF-Leitlinienregister: Leitlinie der Deutschen Dermatologischen Gesellschaft. Neurodermitis 013-027 S2k 31.03.2015 gültig bis 31.03.2018.
76. AWMF-Leitlinienregister: Leitlinie der Deutschen Dermatologischen Gesellschaft. Urtikaria, Klassifikation, Diagnostik und Therapie 013-028 S3 01.04.2011 gültig bis 31.12.2013.
77. AWMF-Leitlinienregister: Leitlinie der Deutschen Gesellschaft für Dermatologie. Kontaktekzem 013-055 S1 21.08.2013 gültig bis 20.08. 2016.
78. AWMF-Leitlinienregister: Leitlinie der Deutschen Dermatologischen Gesellschaft. Diagnostik und Therapie der zirkumskripten Sklerodermie 013-066 S2k 21.08.2013 gültig bis 30.06.2019.
79. AWMF-Leitlinienregister: Leitlinie der Deutschen Dermatologischen Gesellschaft.. Malignes Melanom: Diagnostik, Therapie und Nachsorge 032-024OL S3 31.07.2016 bis 30.07.2021.
80. AWMF-Leitlinienregister: Leitlinie der Deutschen Dermatologischen Gesellschaft. Tinea der freien Haut 013-002 S1 01.10.2008 31.12.2013.
81. AWMF-Leitlinienregister: Leitlinie der Deutschen Dermatologischen Gesellschaft. Acne inversa / Hidradenitis suppurativa 013-012 S1 31.12.2012 gültig bis 31.12.2017.
82. AWMF-Leitlinienregister: Leitlinie der Deutschen Dermatologischen Gesellschaft. Dermatologische stationäre Rehabilitation bei atopischer Dermatitis Erwachsener. 013-026 S1 31.12.2014 gültig bis 30.12.2019.
83. AWMF-Leitlinienregister: Leitlinie der Deutschen Dermatologischen Gesellschaft. Staphylococcus aureus bedingte Infektionen der Haut und Schleimhäute, Diagnostik und Therapie 013-038 S2k 01.04.2011 gültig bis 31.03.2016.
84. AWMF-Leitlinienregister: Leitlinie der Deutschen Dermatologischen Gesellschaft. Plattenepithelkarzinom der Haut 032-021 S2k 31.12.2013 gültig bis 30.12.2018.

85. AWMF-Leitlinienregister: Leitlinie der Deutschen Gesellschaft für Dermatologie. Chronischer Pruritus 013-048 S2k 31.05.2016 gültig bis 30.05.2021.
86. AWMF-Leitlinienregister: Leitlinie der Deutschen Gesellschaft für Dermatologie. Stationäre dermatologische Rehabilitation 013-083 S1 31.05.2015 gültig bis 31.12.2019.
87. AWMF-Leitlinienregister: Leitlinie der Deutschen Gesellschaft für Angiologie - Gesellschaft für Gefäßmedizin e.V. (DGA). Venenthrombose und Lungenembolie: Diagnostik und Therapie 065-002 S2k 10.10.2015 gültig bis 09.10.2010.
88. AWMF-Leitlinienregister: Leitlinie der Deutschen Gesellschaft für Wundheilung und Wundbehandlung e.V. (DGfW). Lokalthherapie chronischer Wunden bei Patienten mit den Risiken peripherer arterielle Verschlusskrankheit, Diabetes mellitus, chronisch venöse Insuffizienz 091-001 S3 12.06.2012 gültig bis 11.06.2016.

Interessenkonflikterklärung

Name	Berater- bzw. Gutachtertätigkeit oder bezahlte Mitarbeit in einem wissenschaftlichen Beirat eines Unternehmens der Gesundheitswirtschaft (z.B. Arzneimittel-industrie, Medizinprodukt-industrie), eines kommerziell orientierten Auftragsinstituts oder einer Versicherung	Honorare für Vortrags- und Schulungstätigkeiten oder bezahlte Autoren- oder Co-Autorenschaften im Auftrag eines Unternehmens der Gesundheitswirtschaft, eines kommerziell orientierten Auftragsinstituts oder einer Versicherung	Finanzielle Zuwendungen (Drittmittel) für Forschungsvorhaben oder direkte Finanzierung von Mitarbeitern der Einrichtung von Seiten eines Unternehmens der Gesundheitswirtschaft, eines kommerziell orientierten Auftragsinstituts oder einer Versicherung	Eigentümerinteresse an Arzneimitteln / Medizinprodukten (z. B. Patent, Urheberrecht, Verkaufslizenz)	Besitz von Geschäftsanteilen, Aktien, Fonds mit Beteiligung von Unternehmen der Gesundheitswirtschaft	Persönliche Beziehungen zu einem Vertretungsberechtigten eines Unternehmens der Gesundheitswirtschaft	Mitglied von in Zusammenhang mit der Leitlinienentwicklung relevanten Fachgesellschaften/ Berufsverbänden, Mandatsträger im Rahmen der Leitlinienentwicklung	Politische, akademische (z.B. Zugehörigkeit zu bestimmten „Schulen“), wissenschaftliche oder persönliche Interessen, die mögliche Konflikte begründen könnten	Gegenwärtiger Arbeitgeber, relevante Arbeitgeber der letzten 3 Jahre
Joachim Dissemond	Lohmann & Rauscher, KCI, Flen Pharma, Sastomed und Systagenix	3M, B. Braun, Coloplast, Convatec, Draco, Hartmann, KCI, Lohmann & Rauscher, Medoderm, Sastomed, Serag Wiessner, Systagenix, UCB Pharma und Urgo	Urgo, Sastomed, Convatec	Nein	Nein	Nein	Mitglied der Deutschen Dermatologischen Gesellschaft	Nein	Universitätsklinikum Essen
Finja Jockenhöfer	Nein	Nein	Nein	Nein	Nein	Nein	Nein	Nein	Universitätsklinikum Düsseldorf / Essen; Krankenpflegeschule der Universitätsklinik Essen
Hans Wilfried Jungkunz	Nein	Nein	Nein	Nein	Nein	Nein	Sonderreferent Lymphologie des Berufsverbandes der Deutschen Dermatologen e.V., Subkommissionsleiter	Nein	Bis 30.04.2014 Chefarzt der Sanaderm Fachklinik für Hautkrankheiten, Allergologie und Lymphologie GmbH &

							Wundheilung / Lymphologie der Kommission für Qualitätssicherung in der Dermatologie der Deutschen Dermatologischen Gesellschaft e.V. und des Berufsverbandes der Deutschen Dermatologen e.V., Vorstand der Deutschen Gesellschaft für Wundheilung und Wundbehandlung e.V.		Co KG in Bad Mergentheim (nach Insolvenz inzwischen geschlossen);
Günter Kurzthals	Nein	Nein	Nein	Nein	Nein	Nein	Nein	Nein	Gemeinschaftspraxis Fachärzte für Hauterkrankung und Venerologie Siemensstraße 12 88239 Wangen
Shahrouz Noori	Nein	Nein	Nein	Nein	Nein	Nein	Nein	Nein	Seit 2012: Tätig in Hautarztpraxis Haingraben 11, 61169 Friedberg, zuvor Vitalklinik Alzenau, Bayern
Stefanie Reich- Schupke,	Nein	Referenten-, Auto- ren- und Gutachtertätigkeit für Vivavital Verlag, OFA Bamberg GmbH, Sigvaris GmbH, Ärztchamber Westfalen Lippe (2014), Chemische Fabrik Kreussler GmbH, Ärztchamber Westfalen Lippe (2013), Juzo Akademie der Julius Zorn GmbH,	Bauerfeind AG – Dokto- randenpreis, anteilig an Doktorandin und Artemed Fachklinik (Arbeitgeber): Keine Auszahlung an Frau Dr. Reich Schupke persönlich (2014), Bauerfeind AG, medi GmbH – Materialspon- soring für Investigator- initiierte Studien, Vertrag zwischen Firma und Venenzentrum der Dermatologischen und Gefäßchirurgischen Kliniken Bochum	Nein	Nein	Nein	Mitglied der Deutschen Gesellschaft für Phlebologie und der Deutschen Dermatologischen Gesellschaft Koordinatorin bei der Entwicklung folgender Leitlinien: Lipödem (abgeschlossen)	Nein	Seit 2013: Artemed Fachklinik, Bad Oeynhausens; 2003-2013: Katholische Kliniken Bochum, Klinikum der Ruhr-Universität Bochum

		B. Braun Melsungen AG, Bauerfeind AG, ORGAMed Dortmund, Ärztekammer Westfalen Lippe (2012)	(Arbeitgeber) – keine Auszahlung an Frau Dr. Reich-Schupke persönlich						
Martin Schlaeger	Nein	Nein	Nein	Nein	Nein	Nein	Mitglied im Berufsverband der Deutschen Dermatologen	Nein	keiner
Erich Schubert	Nein	Nein	Nein	Nein	Nein	Nein	Mitglied im Berufsverband der Deutschen Dermatologen	Nein	Bis 30.04.2014 Geschäftsführer und Chefarzt der Sanaderm Fachklinik für Hautkrankheiten, Allergologie und Lymphologie GmbH & Co KG in Bad Mergentheim (nach Insolvenz inzwischen geschlossen); derzeit in Altersruhestand
Markus Stücker	Firma Bauerfeind	Bauerfeind, Boehringer, Juzo, medi	Nein	Nein	Nein	Nein	Mitglied der Deutschen Gesellschaft für Phlebologie (Präsident) und der Deutschen Dermatologischen Gesellschaft Mitarbeit bei der Entwicklung folgender Leitlinien: Lipödem (abgeschlossen)	Nein	St. Elisabeth-Stiftung Bochum
Tobias Weberschock	Nein	Abbott, Durchführung des Kurses Basisfertigkeiten in Evidenzbasierter Medizin‘	Nein	Nein	Nein	Nein	Deutsches Netzwerk Evidenzbasierte Medizin e.V. (Vorstand), Gesellschaft für Medizinische Ausbildung (Mitglied), Deutsche Dermatologische	Leiter der Arbeits- gruppe Evidenzba- sierte Medizin	Klinikum der Goethe Universität Frankfurt

							Gesellschaft (Mitglied), Landesärztekammer Hessen (Mitglied), Deutsche Gesellschaft für Andrologie (Mitglied)		
Anya Miller	Nein	Galderma Novicor AG/medi Julius Zorn Bauerfeind AG Eurocom Jobst	Nein	Nein	Nein	Nein	Deutsche Gesellschaft für Lymphologie (Präsidentin) Deutsche Gesellschaft für Phlebologie Deutsche Dermatologische Gesellschaft Mitarbeit bei der Entwicklung folgender Leitlinien: Lipödem (abgeschlossen) Lymphödeme (abgeschlossen)		bis 3/2013 MVZ POLIKUM GmbH

Erstellungsdatum: 07/2017

Überarbeitung von:

Nächste Überprüfung geplant: 07/2022

Die "Leitlinien" der Wissenschaftlichen Medizinischen Fachgesellschaften sind systematisch entwickelte Hilfen für Ärzte zur Entscheidungsfindung in spezifischen Situationen. Sie beruhen auf aktuellen wissenschaftlichen Erkenntnissen und in der Praxis bewährten Verfahren und sorgen für mehr Sicherheit in der Medizin, sollen aber auch ökonomische Aspekte berücksichtigen. Die "Leitlinien" sind für Ärzte rechtlich nicht bindend und haben daher weder haftungsbegründende noch haftungsbefreiende Wirkung.

Die AWMF erfasst und publiziert die Leitlinien der Fachgesellschaften mit größtmöglicher Sorgfalt - dennoch kann die AWMF für die Richtigkeit des Inhalts keine Verantwortung übernehmen. **Insbesondere bei Dosierungsangaben sind stets die Angaben der Hersteller zu beachten!**

© Deutsche Dermatologische Gesellschaft

Autorisiert für elektronische Publikation: AWMF online