



AWMF-Register Nr.	005/009	Klasse:	S3
--------------------------	----------------	----------------	-----------

Deutsche Gesellschaft für Handchirurgie
 Deutsche Gesellschaft für Neurochirurgie
 Deutsche Gesellschaft für Neurologie
 Deutsche Gesellschaft für Orthopädie und Orthopädische Chirurgie
 Unter Beteiligung der
 Deutsche Gesellschaft für Unfallchirurgie
 Deutsche Gesellschaft für Klinische Neurophysiologie und Funktionelle Bildgebung
 Deutsche Gesellschaft der Plastischen, Rekonstruktiven und Ästhetischen Chirurgen

Leitlinie: **Diagnostik und Therapie des Kubitaltunnelsyndrom (KUTS)**

U p d a t e (revidierte Fassung) 07.02.2018 zur Vorlage bei AWMF

Synonyme: Ulnarisneuropathie am Ellenbogen (UNE), Sulcus-ulnaris-Syndrom (SUS), Ulnarisspätparese, kubitales Ulnaris-Kompressionssyndrom (KUKS)
 English: Cubital tunnel syndrome (CubTS), ulnar neuropathy at the elbow (UNE), ulnar nerve entrapment at the elbow, ulnar neuritis, post-condylar groove syndrome

Abkürzungen:

KUTS	Kubitaltunnelsyndrom
UNE	Ulnarisneuropathie am Ellenbogen
SUS	Sulcus-ulnaris-Syndrom
ICD	International classification of diseases
KTR	Kubitaltunnelretinakulum
EMG	Elektromyographie
NLG	Nervenleitgeschwindigkeit
SNAP	Sensibles Nervaktionspotenzial
MRT	Magnetresonanztomographie

ICD G 56.2

Inhalt

1.	Einleitung/Zielsetzung/Methodische Grundlagen	2
2.	Definition.....	6
3.	Vorkommen und Häufigkeit.....	6
4.	Ursachen, Pathogenese und Klassifikation:	7
5.	Symptome	10
6.	Diagnostik.....	11

6.1	Klinische Untersuchung	13
6.2	Elektrophysiologische Untersuchung	14
6.3	Bildgebende Untersuchungen	16
6.4	Differenzialdiagnosen	17
7.	Therapie	18
7.1	Verlaufsbeobachtung	19
7.2	Konservative Behandlung	20
7.3	Operative Behandlung	20
7.4	Postoperative Weiterbehandlung	29
8.	Komplikationen	30
9.	Prognose und Verlauf:	31
10.	Revisionseingriffe	32
11.	Klinischer Algorithmus	34
12.	Literaturverzeichnis	35
Anhang 1 Qualitätsziele und Qualitätsindikatoren		43
Anhang 2 Evidenztabellen		46
Literatur zu Diagnostik		46
Nichtoperative Therapie		54
Operative Therapie		61

1. Einleitung/Zielsetzung/Methodische Grundlagen

Das Update der Leitlinie soll die derzeit aktuellen Methoden in Diagnostik und Therapie des Kubitaltunnelsyndroms darstellen. Aufgrund der rasch fortschreitenden technischen Verfeinerung der bildgebenden Diagnostik und hier besonders der Neurosonographie und der kernspintomographischen Techniken war eine Überarbeitung der Leitlinie erforderlich.

Im Gegensatz zum Karpaltunnelsyndrom, bei dem es weltweit einen weitgehenden, auch in Leitlinien dargestellten Konsens bezüglich Diagnostik und operativer Behandlung gibt), ist die Situation beim Kubitaltunnelsyndrom nach wie vor uneinheitlich. In den letzten Jahren haben sich die international üblichen Begriffe Kubitaltunnel-Syndrom bzw. Ulnaris-Neuropathie am Ellenbogen (UNE) weitestgehend durchgesetzt, der Begriff Sulcus (nervi) ulnaris – Syndrom wird aber gelegentlich noch im deutschsprachigen Raum verwendet.

Wegen der großen praktischen Bedeutung dieses häufigen Nervenkompressionsyndroms sah die Arbeitsgruppe aus den oben genannten Gründen die Notwendigkeit, eine systematische Recherche und evidenzbasierte Bewertung der seit der Erstveröffentlichung publizierten Literatur vorzunehmen.

Die Leitlinie richtet sich nicht nur an diejenigen, die in der Diagnostik und Therapie des Kubitaltunnelsyndroms (KUTS) tätig sind, sondern darüber hinaus an alle ärztlich Tätigen und nicht zuletzt auch an Laien mit medizinischen Vorkenntnissen. Die zunehmende Komplexität in Diagnostik und Therapie stellte die Entwicklergruppe der Leitlinie vor die schwierige Aufgabe, die verschiedenen diagnostischen und therapeutischen Verfahren zu werten und hieraus möglichst spezifische Vorgaben und Empfehlungen abzuleiten. Um diese Leitlinie nicht zu einem umfassenden Lehrbuch werden zu lassen, mussten hierfür gelegentlich Kompromisse in Form von Pau-

schalierungen gefunden werden. Die Nutzer der Leitlinie werden daher darauf hingewiesen, die Empfehlungen auf ihre Anwendbarkeit im konkreten Einzelfall zu überprüfen. Neben dieser Langversion sind eine **Kurzversion** und eine **Patienten-/Angehörigenversion** verfügbar. Die Entstehung der Leitlinie wird in einem gesondert publizierten **Leitlinienreport** beschrieben

Für die Langversion des Updates dieser Leitlinie wurde eine Anpassung der Darstellung vorgenommen. Wichtige Fakten und nicht näher begründbare, aber bedeutsame Zusammenhänge wurden als Statements gekennzeichnet und am Anfang jeden Kapitels zusammengefasst. Die Statements wurden innerhalb der Leitlinienersteller im Rahmen des Nominalen Gruppenprozesses (s. Leitlinienreport) konsentiert. Die Empfehlungen einschließlich der Empfehlungsgrade als wichtigste Aussage der Leitlinie wurden ebenfalls den einzelnen Kapiteln vorangestellt.

Grundlage dieser Leitlinie ist die Evidenz (d. h. die Nachweisstärke der Effektivität) der in der wissenschaftlichen Literatur publizierten Daten, die in fünf Stufen eingeteilt wird (Oxford Center of Evidence based Medicine, 2009). Auf der Basis der Evidenzgrade der einzelnen Aussagen erfolgt im Leitlinienentwicklungsprozess die Festlegung der **Empfehlungsgrade A, B** oder **0** gemäß den Empfehlungen des Nationalen Programms für die Versorgungsleitlinien (NVL 2008).

Die **Empfehlungsgrade A, B, 0** bedeuten:

Tabelle 1: Empfehlungsgrade gemäß NVL

Kürzel	Beschreibung	Formulierung in Empfehlung	
A	Starke Empfehlung	Soll...	soll nicht...
B	Empfehlung	Sollte...	sollte nicht...
0	Empfehlung offen	Kann...	kann verzichtet werden...

Über die Einstufung wurde innerhalb der Leitlinienentwicklungsgruppe ein Konsens hergestellt. Es kam vor, dass im Einzelfall bei der Festlegung des Empfehlungsgrades von dem Evidenzgrad abgewichen wurde. Diese Empfehlungen sind Ausdruck allgemein anerkannter guter klinischer Praxis, die nicht in Frage gestellt wird. Im Allgemeinen resultieren die Empfehlungsgrade jedoch aus folgenden Evidenzgraden (Oxford Center of Evidence based Medicine, 2009).

Tabelle 2: Evidenzgrade bei Therapiestudien:

Evidenzgrad	Studien-/Literaturtyp
1a	Systematischer Review randomisierter kontrollierter Studien.
1b	Mindestens eine randomisierte kontrollierte Studie (RCT)
2a-b	Systematischer Review von vergleichenden Kohortenstudien
3a-b	Systematischer Review von Fall-Kontrollstudien oder mindestens eine gut geplante kontrollierte Studie

- | | |
|---|---|
| 4 | Fallserien und mangelhafte Fall-Kontrollstudien, begründete Expertenmeinung |
| 5 | Meinungen ohne explizite kritische Bewertung |
-

Tabelle 3: Evidenzgrade bei Diagnosestudien:

Evidenzgrad	Studien-/Literaturtyp
1a	Systematischer Review guter Diagnose-Studien vom Typ Ib
1b	Studie an einer Stichprobe der Zielpopulation, bei der bei allen Patienten der Referenztest unabhängig, blind und objektiv eingesetzt wurde
2a-b	Systematischer Review von Diagnosestudien oder mindestens eine, bei der an einer selektierten Stichprobe der Zielpopulation der Referenztest unabhängig, blind und objektiv eingesetzt wurde
3a-b	Systematischer Review von Diagnosestudien oder mindestens eine, bei der der Referenztest nicht bei allen Personen eingesetzt wurde
4	Fall-Kontrollstudie oder Studien mit nicht unabhängig, blind oder objektiv eingesetztem Referenztest
5	Meinungen ohne explizite kritische Bewertung

Leider fanden sich trotz systematischer Literaturrecherche (s. Leitlinienreport und Anhang 2) für viele Aspekte keine verwertbaren Studien bzw. nur Studien mit niedriger Evidenz. Dennoch bestand oftmals unter den Leitlinienerstellern Konsens, dass die jeweiligen Empfehlungen mit einem hohen Empfehlungsgrad (A oder B) ausgesprochen werden müssen. Bei einzelnen Empfehlungen war hingegen trotz guter Evidenz in der Literatur eine Abschwächung des Empfehlungsgrades zu einer optionalen Empfehlung (0) erforderlich, da meist nur eine einzelne Studie zum Thema vorlag oder sich die Maßnahme in der Praxis nicht durchgesetzt hat. Die Zusammensetzung der Leitliniengruppe und die Wahl der Gutachter sollen dabei sicherstellen, dass nur allgemein anerkannte und verbreitete Verfahren empfohlen werden.

Eine tabellarische Übersicht der Ergebnisse der systematischen Literaturrecherche und der Evidenzbewertung findet sich in Anhang 2 dieser Leitlinie.

Die Leitlinie soll entsprechend der Definition Entscheidungshilfen geben, jedoch keine Richtlinie sein. Der behandelnde Arzt ist weiterhin verpflichtet, unter Würdigung der Gesamtsituation des Patienten und mit diesem gemeinsam die für die individuelle Situation angemessene Vorgehensweise zu finden. Es wird trotzdem empfohlen, Abweichungen von den Empfehlungen der Leitlinie zu begründen und festzuhalten.

Für die Verbesserung der Qualität der Patientenversorgung ist die flächendeckende Implementierung dieser Therapieempfehlungen entscheidend. Diesem Zweck sollen unter anderem der in Kapitel 11 dargestellte Klinische Algorithmus als auch die in Anhang 1 aufgelisteten Vorschläge für Qualitätsindikatoren dienen. Eine wesentliche strukturelle Rahmenbedingung zur Implementierung und praktischen Umset-

zung der S3-Leitlinie könnten spezialisierte Zentren für Nerven Chirurgie im Rahmen Handchirurgischer, Neurochirurgischer, Orthopädisch-Unfallchirurgischer und Plastisch-Chirurgischer Kliniken oder Abteilungen bilden, deren Qualitätsanforderungen auf dem Boden der Empfehlungen von S3-Leitlinien entwickelt wurden. Ähnliches gilt für die diagnostischen Verfahren – neben der etablierten Elektrophysiologie vor allem für die zunehmend verbesserte Bildgebung.

2. Definition

Beim Kubitaltunnelsyndrom handelt es sich um ein Beschwerdebild in Folge einer chronischen Druckschädigung des N. ulnaris im Ellenbogenbereich mit sensiblen und motorischen Reiz- und Ausfallserscheinungen. Der Schädigungsort kann sowohl proximal als auch distal oder im Bereich des Sulcus nervi ulnaris liegen.

Von dem idiopathischem oder primärem Kubitaltunnelsyndrom (inklusive angeborener Anomalien/Variationen wie Ulnarluxation und M. epitrochleoanconaeus) ist eine symptomatische oder sekundäre Form bei arthrotischen oder posttraumatischen Veränderungen im Bereich des Ellenbogengelenks oder raumfordernden Prozessen abzugrenzen.

3. Vorkommen und Häufigkeit

Statements

Statement S1	Das Kubitaltunnelsyndrom ist das zweithäufigste Kompressionssyndrom eines peripheren Nervs.
Ergebnis des Nominalen Gruppenprozesses	100% Zustimmung
Statement S2	Beidseitiges Vorkommen wurde in 18,6% bis 38,8% beschrieben, die linke Seite ist häufiger betroffen
Ergebnis des Nominalen Gruppenprozesses	100% Zustimmung

Es handelt sich um das zweithäufigste Kompressionssyndrom eines peripheren Nervs. Die jährliche Inzidenz erreicht etwa 1/13 der Häufigkeit des Karpaltunnelsyndroms (Mondelli et al. 2005) und beträgt z.B. in der Provinz Siena 24,7 auf 100.000. Nach einer Studie der Harvard-University (Kinaci et al. 2015) wurden in den USA im Jahr 2006 insgesamt 38.609 Eingriffe bei KUTS durchgeführt, davon 37.854 ambulant ("Outpatient") und 755 stationär ("Inpatient"). Das fast doppelt so häufige Auftreten akuter Läsionen bei Männern wird auf ein größeres Tuberculum des Processus coronoideus und ein dickeres Fettlager über dem Ellenbogen bei Frauen zurückgeführt (Contreras et al. 1998). Die Inzidenz steigt bei repetitiver Arbeitsbelastung (Van Rijn et al. 2008) und Übergewicht an (Descatha et al. 2004). Nach den Untersuchungen von Bartels u. Verbeek (2007) sind Geschlecht, vorausgehende Frakturen und BMI keine prädiktiven Faktoren. Die linke Seite ist (im Gegensatz zum Karpaltunnelsyndrom) häufiger betroffen (Assmus et al. 2009, Davis u. Bulluss 2005, Filippi et al. 2001, Gervasio et al. 2005, Pavelka et al. 2004, Vucic et al. 2006, Wiesler et al. 2006). Beidseitiges Vorkommen wurde in 18,6% bis 38,8%

beschrieben (Artico et al 2000, Bartels et al. 1998, Harmon 1991, Nathan et al. 1995). Die idiopathische Form wird in $\frac{1}{4}$ bis $\frac{1}{3}$ der Fälle (Artico et al. 2000) bzw. mehr als der Hälfte (Filippou et al. 2010, Mondelli et al. 2005) beobachtet. Bei Kindern und Jugendlichen ist das KUTS selten (Stutz et al. 2012).

4. Ursachen, Pathogenese und Klassifikation:

Statements

Statement S3	Je nach Ursache lässt sich das Krankheitsbild in eine primäre oder idiopathische und eine sekundäre oder symptomatische Form aufteilen
Ergebnis des Nominalen Gruppenprozesses	100% Zustimmung

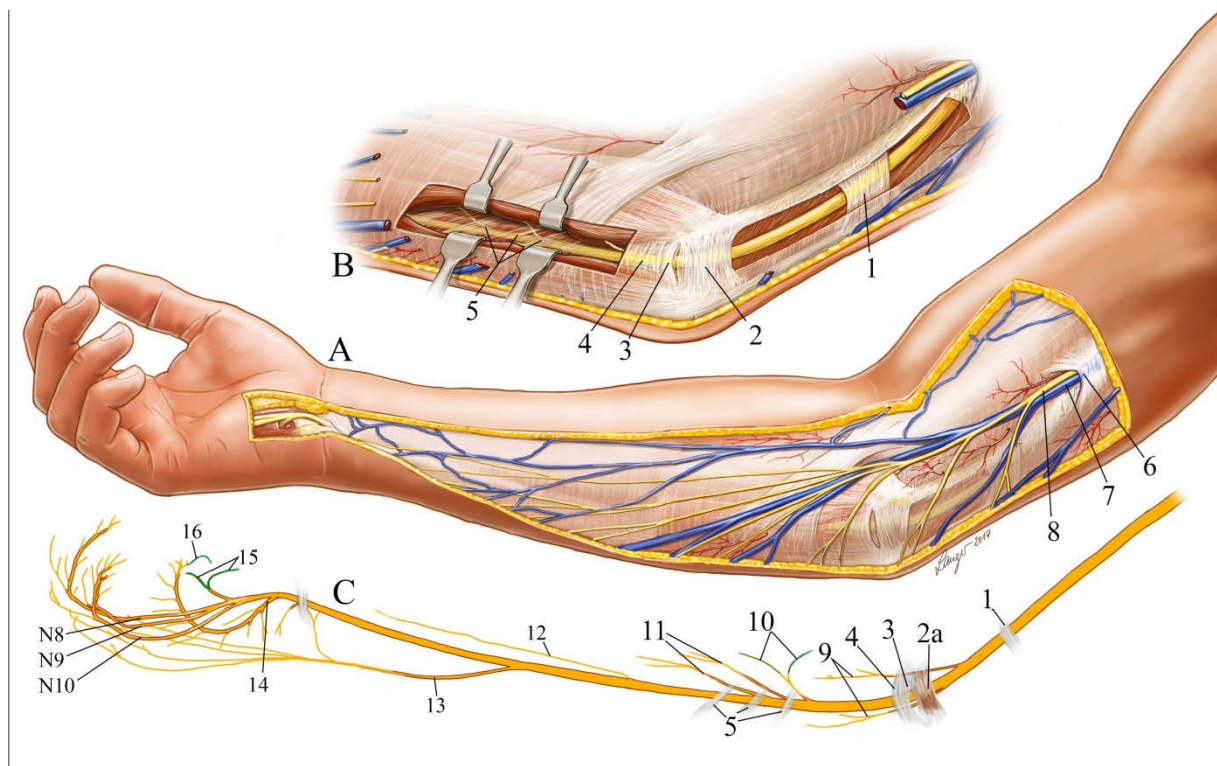


Abb. 1:

Anatomie des Nervus ulnaris in der Kubitalregion

- A) Oberflächliche Schicht
6) Hiatus basilicus; 7) V. basilica; 8) N. cutaneus antebrachii medialis
- B) Tiefer liegende Umgebung des N. ulnaris
1) Struther'sche Arcade; 2) Lig. epitrochleoanconeum (inkonstant in Stärke und Ausdehnung); 3) Osborne-Band; 4) Faszie des M. flexor carpi ulnaris; 5) tiefe Flexorenfaszie.
- C) Isolierte Nervenäste des N. ulnaris
2a) M. epitrochleoanconeus (inkonstant); 9) Äste zum M. flexor carpi ulnaris; 10) Martin-Gruber-Verbindung; 11) Äste zum M. flexor digitorum profundus IV und V; 12) Henle'scher Nerv; 13) R. superficialis ni. ulnaris; 14) R. profundus ni. ulnaris; 15) Berrettini-Verbindung; 16) Riché-Cannieu-Verbindung

(modifiziert aus Cover Sept/2017 Journal of Hand Surgery (European) © M. F. Langer, mit freundlicher Genehmigung des Autors)

Der Begriff des Kubitaltunnelsyndroms geht auf Feindel und Stratford (1958) zurück, die dem Kubitaltunnel die entscheidende pathogenetische Bedeutung zumäßen. Zuvor hatte bereits Osborne (1957) das nach ihm benannte Band beschrieben und die erste Dekompression durchgeführt. Der Begriff des Sulcus-ulnaris-Syndroms ist anatomisch inkorrekt, da er nur unzureichend den Ort der Schädigung angibt und die Lokalisation der Kompression auf den knöchernen Sulcus begrenzt.

Der Kubitaltunnel (**Abb. 1**) gliedert sich in drei Teile (Eversman 1988, Assmus u. Hoffmann 2007),

- den retrokondylären Sulcus, der bereits zum Teil von der humero-ulnaren Arkade bzw. einem inkonstanten M. epitrochleoanconeus bzw. einem gleichnamigen Band (Lig. epitrochleoanconeum) überdeckt ist,
- das Osborne-Band (syn.Lig. Arcuatum) oder die humero-ulnare Arkade (Sunderland 1978), die in die Faszie des M. flexor carpi ulnaris zwischen dessen Köpfen übergehen.
- die tiefe Flexorenfaszie bzw. Flexor-Pronator-Aponeurose mit variablen Bändern. Distale Kompressionstellen unter der gemeinsamen Flexorenaponeurose wurden von Campbell et al. (1988) Campbell et al. (1991), Green u. Rayan (1999) bzw. der tiefen Flexor-Pronator-Aponeurose von Amadio u. Beckenbaugh (1986), Degeorges u. Masquelet (2002) beschrieben. Sie reichen von 5 cm (Amadio u. Beckenbaugh (1986), Doyle u. Botte (2003), Green u. Rayan (1999)) bis 12 cm distal des medialen Epicondylus (Siemi-onov et al 2007). Über die Häufigkeit dieser distalen Kompression gibt es noch keine genauen Erkenntnisse. Nach den MRT-Untersuchungen von Vucic et al. (2006) ist sie eher seltener.

Je nach Ursache lässt sich das Krankheitsbild in eine primäre oder idiopathische und eine sekundäre oder symptomatische Form aufteilen (Sunderland 1978).

Bei der *primären Form* sind keine knöchernen Veränderungen des Ellenbogengelenks oder Raumforderungen erkennbar. Zu der idiopathischen oder primären Form des KUTS (Assmus et al. 2011, 2015) zählen auch Fälle, die als prädisponierende Faktoren Normvarianten wie die Ulnarluxation (in 16% der Bevölkerung), den M. epitrochleoanconeus (in 3-23% der Bevölkerung) (Campbell et al 1991, Gervasio u. Zaccone 2008, O'Driscoll et al 1991) und eine Hypertrophie oder Dislokation des medialen Tricepskopfes aufweisen. Die anatomischen Varianten führen jedoch nicht zwangsläufig, sondern nur in bestimmten Einzelfällen zu einer klinisch manifesten Läsion. Dies gilt insbesondere auch für die in der Regel asymptomatische Ulnarluxation. Erst ein straffes Kubitaltunnelretinakulum (Lig. arcuatum) trägt hier zur klinischen Manifestation bei (O'Driscoll et al 1991, Osborne 1970). Van den Berg et al. (2013) fanden bei 14% der Patienten mit UNE eine Subluxation und in 6,7% eine Luxation, wobei sich bezüglich der Relationen kein Unterschied zu Gesunden ergab.

Umstritten ist, ob die Struther'sche Arkade als natürlicher Engpass zu einer (seltenen) Kompression des N. ulnaris im distalen Oberarmdrittel, d.h. proximal vom Kubitaltunnel, führen kann. Während die meisten Autoren dies ablehnen (Bartels et al. 2003, De Jesus u Dellon 2003, Wehrli u Oberlin 2005), gibt es auch Befürworter (Siqueira u. Martins 2005, von Schroeder u. Scheker 2003).

Das *sekundäre KUTS* tritt häufig als „Ulnarisspätparese“ nach alter Ellenbogengelenksverletzung auf. Insbesondere Fehlstellungen wie Cubitus valgus und Cubitus varus, osteoarthrotische Veränderungen des Ellenbogengelenks mit Exostosen

(Kawanishi et al. 2014), ein instabiles Ellenbogengelenk oder eine Volumenzunahme der Synovialmembran (Synovialitis) im Rahmen der Rheumatoiden Arthritis (Schmidt 1993) oder einer Amyloidarthropathie bei chronischer Hämodialyse (Shinohara et al. 2011), eine knöcherne Hyperplasie, die Periarthropathia calcarea, eine Osteochondromatose, aneurysmatische Knochenzysten oder knöcherne Veränderungen bei M. Paget können zu einem KUTS führen. Seltener Ursachen sind extraneurale Raumforderungen wie Lipome, Ganglien, verdickte Venen bzw. venöse Plexus, Zysten und entzündliche Prozesse im Kubitaltunnel oder in unmittelbarer Umgebung. Sehr selten sind endoneurale Raumforderungen wie Schwannome oder Neurofibrome innerhalb des Kubitaltunnels. Weitere ungewöhnliche Ursachen sind arteriovenöse Shunts und Weichteilveränderungen im Rahmen der Akromegalie. Polyneuropathien und die hereditäre Neuropathie mit Neigung zu Druckpareesen begünstigen die Manifestation eines KUTS.

Sonderformen sind lagerungsbedingte Schäden nach Narkosen oder bei chronisch Bettlägerigen (Sunderland 1978). Gehäuft treten diese nach kardiochirurgischen Eingriffen auf (Casscells et al. 1993).

Anmerkung: Vereinzelt wird in der Literatur auch das nach operativer Behandlung persistierende oder rezidivierende KUTS als „secondary cubital tunnel syndrome“ bezeichnet (Lowe u. Mackinnon 2004).

Für die chronisch progrediente Ulnarisläsion wurden verschiedene *Pathomechanismen* diskutiert: *Kompression, Traktion und Friktion* (Bozentka 1998). Unter der humero-ulnaren Arkade (Kubitaltunnelretinakulum) und dem teilweise von dieser überdeckten retrokondylären Sulcus ist die Kompression am häufigsten lokalisiert. Bei Beugung des Ellenbogengelenks spannt sich das Band an und führt zu einer Verminderung des Kanalvolumens um 55% und einer damit einhergehenden Druckerhöhung (Apfelberg u. Larson 1973, Feindel u. Stratford 1958, James et al. 2011). Dies wurde durch intraoperative Druckmessungen bestätigt (Iba et al. 2006). Bei Fällen mit Osteoarthritis war insbesondere eine Druckerhöhung im distalen Bereich des Kubitaltunnels festzustellen (Iba et al. 2008). Unter der tiefen Flexorenfaszie im distalen Bereich des Kubitaltunnels wurde bei Beugung des Ellenbogengelenks ebenfalls ein erhöhter Druck gemessen (Green et al. 1999). Die Untersuchungen von Ochi et al. (2011) zeigten, dass für die Manifestation eines KUTS nicht ausschließlich der erhöhte dynamische Druck verantwortlich war, sondern zusätzliche pathophysiologische Faktoren mitwirkten. Intraoperative Druckmessungen hatten gezeigt, dass sich nach Dekompression nicht nur der Druck im Kubitaltunnel, sondern auch die Zugspannung („Strain“) des N. ulnaris verminderte (Ochi et al. 2011). Dies knüpft an die Untersuchungen von Apfelberg u. Larson (1973) an, die bei Beugung des Ellenbogengelenks eine erhebliche Lageänderung des N. ulnaris beobachtet hatten, die proximal des medialen Epicondylus bis 10 mm und distal bis 6 mm betrug, wobei es zu einer Dehnung des Nerven um 4,7 mm bei voller Flexion kam. Auch sonographisch konnte nachgewiesen werden, dass sich bei Beugung des Ellenbogengelenks die Relation zwischen Nervdicke und Tunnelquerschnitt signifikant verändert (Babusiaux et al. 2014, Yoon et al. 2007). Die Rolle der Ulnarisluxation bleibt bei den Untersuchungen von Omejek & Podnar (2016) unklar. Osteophyten scheinen weniger zur Verengung des Kubitaltunnels beizutragen, sondern eher einen direkten Einfluss auf die Entstehung einer Ulnarisläsion zu haben (Kawanishi et al. 2014).

Neben den dynamischen Faktoren spielt bei der klinischen Manifestation des KUTS die *externe Druckschädigung* eine Rolle. Der geläufige akute Symptombeginn nach der Nachtruhe ist auf das Liegen auf dem angebeugten Arm zurückzuführen. Dieser

Triggermechanismus auf dem Boden einer latenten Vorschädigung wurde auch als „acute on chronic compression“ (Osborne 1970) bezeichnet. Eine ähnliche Schädigung ist bei Langzeit-Bettlägerigen, Rollstuhlfahren, Telefonisten und bei Autofahrern, die den linken Arm auf dem Fensterrahmen oder einer Armlehne in angebeugter Stellung lagern (Abdel-Salam et al. 1991), anzunehmen.

Ein allgemein gültiges *Klassifikationsschema* des Schweregrads gibt es nicht. Am gebräuchlichsten sind die Schemata von McGowan (1950) und Dellon (1989) mit jeweils drei Schweregraden:

Grad I: leicht (rezidivierende Parästhesien, subjektive Schwäche)

Grad II: mäßig (rezidivierende Parästhesien, Vibrationsempfinden normal oder vermindert, Schwäche des Daumen-Zeigefinger-Griffs)

Grad III: schwer (persistierende Parästhesien, abnorme 2-Punktgediskrimination, Muskelatrophien und Paresen)

5. Symptome

Statements

Statement S4	Sensible Reizsymptome des N. ulnaris sind seltener als Ausfallsymptome
Ergebnis des Nominalen Gruppenprozesses	100% Zustimmung
Statement S5	Der Beginn ist häufig akut (Hypästhesie)
Ergebnis des Nominalen Gruppenprozesses	100% Zustimmung
Statement S6	Bei weiterem Fortschreiten der Läsion treten eine Kraftlosigkeit bzw. Ungeschicklichkeit der Hand, z.B. beim Schreiben oder Umdrehen eines Schlüssels hinzu.
Ergebnis des Nominalen Gruppenprozesses	100% Zustimmung

Im Gegensatz zum Karpaltunnelsyndrom sind sensible Reizsymptome in Form von Parästhesien ohne oder mit Schmerzen seltener als Ausfallsymptome wie Paresen und Atrophien der kleinen, vom N. ulnaris versorgten Handmuskeln. Der Symptombeginn des Kubitaltunnelsyndroms geschieht häufig akut („über Nacht“) und geht mit einem Taubheitsgefühl der ulnaren Handkante und des Klein- und halben Ringfingers einher. Außerdem kommen Verläufe mit rezidivierenden Parästhesien im Innervationsgebiet des N. ulnaris vor. Diese treten besonders dann auf, wenn der Pat. mit angewinkeltem Arm unter dem Kopf schläft oder eine entsprechende Tätigkeit ausübt. Mitunter werden auch Schmerzen mit brennendem Charakter an der ulnaren Handkante und im Kleinfinger angegeben. Öfter klagen die Patienten über ziehende Schmerzen an Ellenbogen und Unterarm, wobei diese Klagen bei Fällen mit (Sub)Luxation häufiger sind (Van Den Berg et al. 2013). Bei weiterem Fort-

schreiten der Läsion treten eine Kraftlosigkeit bzw. Ungeschicklichkeit der Hand, z.B. beim Schreiben oder Umdrehen eines Schlüssels hinzu. Diese ist durch eine Parese der intrinsischen Handmuskeln verursacht, was auch zur Folge hat, dass der Kleinfinger vom Ringfinger etwas absteht. Im Spätstadium kommt es schließlich zur Ausbildung von Atrophien der Mm. interossei und des M. adductor pollicis und zu einer Krallenstellung der Finger 4 und 5. Schließlich kann auch eine Parese der langen Finger- und Handgelenksbeuger (M: flexor carpi ulnaris und ulnarer Anteil des M. flexor digitorum profundus) hinzutreten.

6. Diagnostik

Empfehlungen:

Empfehlung E1	Neben der Erhebung der Anamnese sollte eine klinisch-neurologische Untersuchung erfolgen.
Empfehlungsgrad	B
Beste Evidenz	5
Ergebnis des Nominalen Gruppenprozesses	100% Zustimmung
Empfehlung E2	Obwohl die Diagnose häufig allein klinisch gestellt werden kann, sollte eine präoperative elektroneurographische Diagnostik durchgeführt werden <ul style="list-style-type: none"> • zur Bestätigung der Diagnose bzw. differenzialdiagnostischen Einordnung und • zur Verlaufsbeobachtung bzw. zur Kontrolle des Therapieerfolges.
Empfehlungsgrad	B
Beste Evidenz	Expertenkonsens
Ergebnis des Nominalen Gruppenprozesses	100% Zustimmung
Empfehlung E3	Für die Elektrodiagnostik des N. ulnaris soll eine motorische und eine sensible Neurographie mit Oberflächenelektroden erfolgen.
Empfehlungsgrad	A
Beste Evidenz	1a
Ergebnis des Nominalen Gruppenprozesses	100% Zustimmung

Empfehlung E4	Die elektromyographische Untersuchung kann bei nicht eindeutigen klinischen und neurographischen Befunden hilfreich sein
Empfehlungsgrad	0
Beste Evidenz	1a
Ergebnis des Nominalen Gruppenprozesses	100% Zustimmung

Statement

Statement S7	Bildgebende Verfahren wie die Neurosonographie und die MRT gewannen in den letzten Jahren zunehmende Bedeutung und haben sich neben der Elektrophysiologie als relevante (ergänzende) Untersuchungen etabliert. Sie erlauben im Gegensatz zur Neurographie den direkten Nachweis morphologischer Veränderungen und deren Lokalisation. Die Entscheidung für die eine oder andere Untersuchung oder beide zugleich liegt im Ermessen des Untersuchers (und ist auch von lokalen Gegebenheiten abhängig).
Ergebnis des Nominalen Gruppenprozesses	100% Zustimmung

Empfehlungen:

Empfehlung E5	Zum Nachweis knöcherner Veränderungen kann eine Röntgenuntersuchung des Ellenbogengelenks sinnvoll sein
Empfehlungsgrad	0
Beste Evidenz	Expertenkonsens
Ergebnis des Nominalen Gruppenprozesses	100% Zustimmung

Empfehlung E6	Zur weiteren diagnostischen Abklärung können eine Neurosonographie oder alternativ eine Kernspintomographie erfolgen.
Empfehlungsgrad	0
Beste Evidenz	1b
Ergebnis des Nominalen	100% Zustimmung

Empfehlung E6	Zur weiteren diagnostischen Abklärung können eine Neurosonographie oder alternativ eine Kernspintomographie erfolgen.
Gruppenprozesses	

6.1 Klinische Untersuchung

Auch wenn es keine Daten zur Sensitivität bzw. Spezifität gibt, so war sich die Leitliniengruppe einig, dass neben der Erhebung der Anamnese der klinisch-neurologischen Untersuchung eine wesentliche Bedeutung für die Diagnose und Indikationsstellung zur Therapie/Operation zukommt (**Empfehlung E1**).

Die **klinische Untersuchung** umfasst folgende Schritte:

- Bei der **Inspektion** ist auf Atrophien der Mm. interossei, insbesondere des M. interosseus dorsalis I, sowie des Hypothenar, die bereits erwähnte Ab spreizhaltung des Kleinfingers und die Krallenstellung der Finger 4 und 5 sowie eine eventuelle Deformierung und Fehlstellung des Ellenbogengelenks zu achten.
- Die **palpatorische Exploration** der Ulnarisrinne bei gestrecktem und gebeugtem Ellenbogen dient zur Erfassung einer (Sub-)Luxation des N. ulnaris und/oder einer Dislokation und ein Schnappen des medialen Tricepskopfs bei Ellenbogenbeugung sowie anatomischer Besonderheiten im Verlauf des Sulcus, wobei auch auf eine umschriebene Verdickung des Ellenerven (Pseudoneurombildung) und eine abnorme Druckempfindlichkeit zu achten ist. Hierbei kann es zu elektrisierenden Missempfindungen in der ulnaren Handkante und im Klein- und Ringfinger kommen. Ein Seitenvergleich ist bei diesen Untersuchungen zu empfehlen. Diagnostisch abzugrenzen ist eine Druckdolenz des medialen Epikondylus als Ausdruck einer Epikondylopathie bzw. Insertionstendopathie.
- Die Prüfung der **Beweglichkeit des Ellenbogengelenks** dient zum (klinischen) Nachweis bzw. Ausschluß von Gelenkveränderungen (Arthrose).
- Zur Prüfung der **Motorik** gehört das für eine Ulnarisläsion bereits im Frühstadium typische *Froment-Zeichen*: Wird der Patient zum Halten eines Papiers zwischen Daumen und Zeigefinger aufgefordert, kommt es wegen der Schwäche des M. interosseus dorsalis I bzw. des M. adductor pollicis kompensatorisch zu einer Beugung des Daumenendglieds (positives Froment-Zeichen). Die unvollständige Adduktion des Kleinfingers und Schwäche der Fingerspreizer und tiefen Beuger des Ring- und Kleinfingers, sowie das Unvermögen, die Finger zu überkreuzen, werden in fortgeschrittenen Fällen regelmäßig beobachtet. Der Grobgriff der Hand (wobei hier auch die N. medianus-Funktion mitbeurteilt wird) und der Daumen-Zeigefinger-Spitzgriff werden mit dem Vigorimeter geprüft. Der Kraft-Grad der einzelnen Muskeln kann nach der Skala des British Medical Research Council (M0-M5) angegeben werden.
- Bei der **Sensibilitätsprüfung** werden die Schmerzempfindung, das Berührungsempfinden (z.B. mit Wattebausch und 2-Punkte-Diskrimination) des ulnarseitigen 4. und des 5. Fingers einschließlich des ulnarseitigen Handrücken-

ckens (Ramus dorsalis N. ulnaris) untersucht. Letzterer ist bei einer distalen Ulnarisläsion nicht betroffen.

Vorsicht: Die Teilung des Innervationsgebiets zwischen den Nn. medianus und ulnaris, die klassischerweise in der Mitte des Ringfingers beschrieben wird, ist erheblichen Variationen unterworfen (Don Griot et al. 2004).

- Eine Störung der **vegetativen Funktion** ist nur bei hochgradigen Läsionen feststellbar. In diesen Fällen kommt es zu einer Hypo- bis Anhidrose, die mit einem chemischen Schweißtest (Ninhydrin-Test) objektiviert werden kann. Ein einfacheres Verfahren ist das Eintauchen des Ringfingers in feines Salz, wobei an der anhidrotischen Hälfte der Fingerbeere keine Salzkristalle anhaften.
- Fakultativ ist die Anwendung geläufiger **Provokationstests** wie das Hoffmann-Tinel Zeichen, bei dem auch die genaue Lokalisation (als Hinweis auf die Kompressions-/Läsionsstelle) angegeben werden sollte, sowie Flexions- und Druck-Tests (Greenwald et al. 2006, Novak et al. 1994)
- Zur Diagnostik fanden außerdem spezielle **Patientenfragebögen** Verwendung (Mondelli et al. 2006, Song et al. 2013).

6.2 Elektrophysiologische Untersuchung

Obwohl die Diagnose einer Ulnariskompression am Ellenbogen häufig klinisch gestellt werden kann, ist eine präoperative elektroneurographische Diagnostik sehr zu empfehlen (**Empfehlung E2**)

- zur Bestätigung der Diagnose bzw. differenzialdiagnostischen Einordnung,
- zur Verlaufsbeobachtung bzw. zur Kontrolle des Therapieerfolgs bzw. Erkennen eines Rezidivs.

Für die Elektrodiagnostik des N. ulnaris (**Empfehlung E3**) ist die **motorische** und die **sensible Neurographie** mit Oberflächen Elektroden erforderlich (AAEM 1999) unter Beachtung folgender Kriterien:

- Kontrolle und ggfls. Korrektur der Temperatur.
- Ausschluss eines generalisierten Prozesses.
- Position des Ellenbogengelenks wie bei der Erstellung der Referenzwerte.

Für die praktische Untersuchung stehen folgende Techniken zur Verfügung (Bischoff 2014, Bischoff 2014):

1. *Fraktionierte Messung der motorischen Nervenleitung* mit Stimulation des N. ulnaris am Handgelenk, distal und proximal des Kubitaltunnels (Distanz mehr als 10 cm). Ableitung der motorischen Antwortpotentiale vom M. abductor digiti minimi oder auch vom (oft stärker betroffenen) M. interosseus dorsalis I (AAEM,1999)
2. Sensible Neurographie anti- oder orthodrom mit Stimulation distal am Handgelenk

3. Bei pathologischen Messwerten ist stets ein Vergleich mit dem ipsilateralen N. medianus bzw. dem N. cutaneus antebrachii medialis erforderlich zum Ausschluss einer Polyneuropathie oder einer Plexopathie.
4. Ergänzung ggfls. durch die sogenannte Inching-Technik, bei der der N. ulnaris über dem Sulcus von distal nach proximal in 10 oder 20 mm-Schritten stimuliert wird. Bei Überschreiten der Läsionsstelle kommt es typischerweise zu einem Latenz- und/oder Amplitudensprung, der eine Schädigungslokalisation ermöglicht. Referenzwerte für diese Methode, die die intrinsischen Ungenauigkeiten der Neurographie bei kurzen Distanzen berücksichtigen, liegen vor (Omejek & Podnar 2015).
5. *Weitere Techniken:* Unterschied zwischen der Latenz des gemischten Nervenaktionspotenzials des N. ulnaris und des N. medianus bei Reizung am Handgelenk und Ableitung proximal des Ellenbogens (Heise u. Toledo 2006, Merlevede et al. 2000).
6. Bei *intraindividuellen Verlaufskontrollen* ist auch eine Bestimmung der (proximalen) motorischen Latenz (Stimulation proximal des Sulcus, Ableitung vom Hypothenar) nützlich (Assmus 1994, Eisen u. Danon 1974). Möglich ist auch die Stimulation proximal des Ellenbogengelenks und Ableitung vom Flexor carpi ulnaris.

Diagnostische Relevanz für die chronische Ulnariskompression am Ellenbogen haben folgende elektrophysiologische Befunde

- Herabsetzung der motorische NLG im Ellenbogensegment im Vergleich zum Unterarmsegment um mehr als 18 m/s (Bischoff 2014). Der hohe Wert ist bedingt durch häufige methodische Untersuchungsfehler (Landau et al. 2002).
- signifikante Amplitudenminderung des motorischen Antwortpotentials nach Nervenstimulation proximal - im Vergleich zur Stimulation distal der Ulnarisrinne - um mindestens 20 % (Omejek & Podnar 2015). Ein partieller Leitungsblock kommt als neurographischer Befund auch bei akuten Druckschädigungen vor.
- Aufsplitterung und Verlängerung des motorischen Antwortpotentials nach Stimulation proximal, nicht aber distal des Sulcus (temporale Dispersion bei chronischer Schädigung).
- signifikante Amplitudenreduktion des sensiblen NAP auch im Seitenvergleich beweist einen Verlust sensibler Nervenfasern, erlaubt jedoch keinen Hinweis auf den Schädigungsort. Ein erhaltenes sensibles NAP trotz manifester Sensibilitätsstörung deutet auf eine radikuläre Läsion hin.

Zu *beachten* ist, dass die Genauigkeit der Untersuchung (wie bei jeder NLG-Bestimmung) in hohem Grad von Untersucher und Untersuchungstechnik abhängig ist (Landau et al. 2003). Besonders bei kräftig entwickelter Unterarmmuskulatur (Hilburn 1996) oder bei adipösen Patienten (Landau et al 2005) ist der Stimulationspunkt distal des Sulcus schwer zu finden bzw. nicht exakt zu lokalisieren. Bei „kaltem Ellenbogen“ (Landau et al. 2005a) oder durch Verschiebung des N. ulnaris bei Beugung im Ellenbogengelenk (Kim et al. 2005) kann es leicht zu Fehlmessungen kommen.

Eine Amplitude, die bei proximaler Stimulation niedriger ist als bei distaler Stimulation, legt immer eine *Martin-Gruber-Anatomose/Verbindung* zwischen N. medianus

und N. ulnaris nahe, die eine Ulnariskompression am Ellenbogen vortäuschen kann und durch eine zusätzliche Stimulation des N. medianus in der Ellenbeuge mit Ableitung von der vom N. ulnaris versorgten Handmuskulatur ausgeschlossen werden muss.

Anmerkung: Der allgemein, auch international, gebräuchliche Begriff Martin-Gruber-Anastomose ist hier nicht ganz korrekt, da eine Anastomose die Kommunikation oder die Herstellung einer chirurgischen, traumatischen oder pathologischen Verbindung von röhrenförmigen Strukturen (wie Blutgefäßen oder Darm) bezeichnet. Bei Nerven sollte man besser von einer Martin-Gruber-Verbindung sprechen.

Eine **elektromyographische Untersuchung (Empfehlung E4)** kann bei nicht eindeutigen klinischen und neurographischen Befunden hilfreich sein (AAEM 1999). Unabdingbar ist sie jedoch zum Ausschluss einer über das Innervationsgebiet des N. ulnaris hinausgehenden Störung, wie z. B. einer unteren Armplexusläsion und bei rein motorischen Ausfällen.

6.3 Bildgebende Untersuchungen

Bildgebende Verfahren wie die Neurosonographie und die MRT gewannen in den letzten Jahren zunehmende Bedeutung und haben sich neben der Elektrophysiologie als relevante ergänzende Untersuchungen etabliert. Sie erlauben im Gegensatz zur Neurographie den direkten Nachweis morphologischer Veränderungen und auch deren genauere Lokalisation.

Zum Nachweis knöcherner Veränderungen kann eine *Röntgenuntersuchung* des Ellenbogengelenks in zwei Ebenen einschließlich Tangentialaufnahmen des Sulkus sinnvoll sein (**Empfehlung E5**). Für operative Entscheidungen ist der Röntgenbefund in der Regel jedoch nicht relevant, eher für die Durchführung des Eingriffs (siehe unten).

Ergänzende diagnostische Informationen, insbesondere wenn der Verdacht auf eine Einengung des Nerven durch nervennahe Raumforderungen (knöcherne Veränderungen oder Tumoren) vermutet wird, liefern eine Neurosonographie oder alternativ eine Kernspintomographie (**Empfehlung E6**).

- Mit hoch auflösender *Sonographie* (Frequenz höher als 10 MHz) können Größen- und Lageveränderungen des N. ulnaris am Ellenbogen dargestellt und Ganglien und ein M. epitrochleoanconaeus nachgewiesen werden (Kele 2008, Martinoli et al. 2004, Okamoto et al. 2000, Park et al. 2004), außerdem Läsionen des N. ulnaris außerhalb des Ellenbogengelenks besser als mit der Neurographie (Ng et al. 2011). Die Methode dient zusammen mit der Elektrophysiologie auch zur Ergebniskontrolle nach operativen Eingriffen (Zhong et al. 2012). Typischer Befund ist die fusiforme echoarme Schwellung des Nerven und der Verlust der Faszikelstruktur (Martinoli et al 2004). Die Sensitivität der Methode beträgt 80%, die Spezifität 91%; zusammen mit der Neurographie erhöht sich die Sensitivität auf 98% (Beekmann et al 2004a). Lokalisatorisch ist in bestimmten Fällen die Sonographie der Neurographie überlegen (Beekmann et al. 2004a). Der Nervquerschnitt („maximal cross-sectional area“, CSA) ist bei Patienten mit KUTS signifikant größer als in der Kontrollgruppe (Kutlay et al. 2009, Wiesler et al. 2006, Yoon et al. 2008). Der CSA-Wert ist das wichtigste diagnostische Kriterium und ein wichtiger Hinweis auf den Schweregrad der Läsion (Bayrak et al. 2010). Die diagnostische Treffsicherheit erhöht sich, wenn zusätzlich die Textur des Nerven beurteilt

wird (Gruber et al. 2010). Nervdurchmesser, CSA und swelling ratio measurement sind gleichermaßen nützlich bei der Diagnose der UNE (Pombe & Beekman 2013). Die neurografischen und sonografischen Werte unterscheiden sich bei Patienten mit oder ohne (Sub)Luxation des N. ulnaris nicht (Van Den Berg et al. 2013). Wegen methodischer Fehler und Unzulänglichkeiten sehen Beekman et al. (2011) die Aussagekraft der sonografischen Studien zu UNE bzw. KUTS kritisch.

- Die Wertigkeit der *Magnetresonanztomographie (MRT)* beim klinischen Bild einer Ulnarisneuropathie am Ellenbogen wurde in zwei Patientenstudien mit vergleichbaren Ergebnissen untersucht (Britz et al 1996, Vucic et al. 2006). Auffälligkeiten in der MRT bestanden in 90% bzw. 97% gegenüber 63 bzw. 77 % bei der Neurographie, d.h. die Sensitivität der MRT war deutlich größer. Am häufigsten war eine umschriebene Signalanhebung des Nerven in der T2-Wichtung (Andreisek et al 2006), wohingegen morphologische Veränderungen (d.h. Auftreibung oder Verlust der faszikulären Struktur) mit 74% seltener waren (Spezifität 100%). Mittels MRT war es auch möglich, die Stelle der maximalen Nervenkompression zu lokalisieren, nämlich am häufigsten retrokondylär und/oder im Kubitaltunnel (Vucic et al. 2006), bzw. eine umschriebene Läsion zu lokalisieren (Wessig et al. 2012). Die MRT kann zuverlässig Ursachen eines sekundären KUTS (posttraumatische und durch Ganglien, aberrierende Muskeln oder sonstige Raumforderungen bedingte Veränderungen) nachweisen (Rosenberg et al. 1995). Die Anhebung des T2-Signals MRT kann zusammen mit der Neurografie für die UNE-Diagnose verwendet werden (Bäumer et al. 2011, Pham et al. 2009). Eine Diffusions-Tensor-Kernspintomographie scheint noch ein empfindlicherer Indikator einer Nervenläsion zu sein als die Bestimmung des T2-Signals (Bäumer et al. 2014), die Methode ist jedoch noch wenig verbreitet und noch nicht standardmäßig verfügbar.

Eine CT-Untersuchung ist nur in Einzelfällen (z.B. bei stärkeren knöchernen Veränderungen) indiziert.

6.4 Differenzialdiagnosen

Bei atypischer Symptomatik ist stets eine Differenzialdiagnostik erforderlich. Folgende Krankheitsbilder kommen differenzialdiagnostisch in Frage:

- *akute exogene Druckschädigung* des N. ulnaris in der Ulnarisrinne nach längerem Aufstützen bzw. Auflegen des Ellenbogens auf einer harten Unterlage. Hier findet sich neurographisch je nach Schweregrad ein kompletter oder partieller Leitungsblock (meist ohne begleitende Latenzverzögerung) oder eine Axonotmesis. In letzterem Fall kann die Rückbildung der Lähmungen bis zu einem Jahr dauern. Eine deutliche Leitungsverzögerung direkt nach dem Auftreten der Symptome kann als Hinweis auf eine vorbestehende chronische subklinische Kompressionsneuropathie gewertet werden, die durch äußere Einwirkung manifest wird („acute on chronic compression“).
- *C8-Syndrom*: Die Sensibilitätsstörung geht über das Innervationsgebiet des N. ulnaris hinaus und umfasst meist den gesamten 4. Finger und Teile des medialen Unterarms. Das am Kleinfinger abgeleitete sensible NAP ist in der Regel erhalten.

- *Armplexusparese* (z.B. infolge eines neurogenen *Thoracic-outlet-Syndroms* (TOS), eines kostoklavikulären Syndroms, eines Plexusschwannoms, einer Metastase usw.): Hier sind aufwändigere klinische und neurophysiologische Untersuchungen wie sensible Neurographie des N. cutaneus antebrachii medialis, Ulnaris-SEP, Hochvoltstimulation und insbesondere eine MRT-Diagnostik erforderlich. Außerdem ist zusätzlich eine Nadelelektromyographie auch aus Muskeln, die nicht durch den N. ulnaris innerviert werden, erforderlich.
- *hereditäre Neuropathie*: Diese ist durch eine motorische und sensible Neurographie weiterer Arm- und Beinerven abzugrenzen.
- *distale Läsion (Ramus profundus Nervi ulnaris)* im Bereich oder distal der *Loge de Guyon*. Diese ist zu vermuten, wenn die Sensibilität intakt ist oder sich auf die Palmarseite des Kleinfingers beschränkt und ausschließlich eine motorische Läsion der vom N. ulnaris innervierten Handmuskeln (meist unter Aussparung des Hypothenars) besteht. Der Nachweis bzw. Ausschluss geschieht elektrophysiologisch (s. Kap. 6.2). Mögliche Ursachen sind kleine Handgelenksganglien proximal oder unter dem Ligamentum pisohamatum, die auch sonographisch nachgewiesen werden können.
- *spinale Muskelatrophie* und *amyotrophische Lateralsklerose* können bei fokaler Ausprägung eine Ulnarisläsion (ohne Sensibilitätsstörung) vortäuschen.

7. Therapie

Empfehlungen:

Empfehlung E7	Bei akut aufgetretenen oder rezidivierenden Reizsymptomen (< 2 Wochen) und/oder intermittierender Hypästhesie kann eine Verlaufsbeobachtung unter regelmäßiger Kontrolle erfolgen.
Empfehlungsgrad	0
Beste Evidenz	2b
Ergebnis des Nominalen Gruppenprozesses	100% Zustimmung
Empfehlung E8	In diesen Fällen mit leichter oder mäßig ausgeprägter Symptomatik können ohne weitere Behandlungsmaßnahmen die Patienten zu Verhaltensänderungen angeleitet werden, um eine repetitive exogene Druck- und Zugeinwirkung zu vermeiden.
Empfehlungsgrad	0
Beste Evidenz	1b
Ergebnis des Nominalen	100% Zustimmung

Empfehlung E8	In diesen Fällen mit leichter oder mäßig ausgeprägter Symptomatik können ohne weitere Behandlungsmaßnahmen die Patienten zu Verhaltensänderungen angeleitet werden, um eine repetitive exogene Druck- und Zugeinwirkung zu vermeiden.
Gruppenprozesses	
Empfehlung E9	Bei Reizsymptomen ohne permanente Defizite > 2 Wochen kann eine konservative Therapie versucht werden.
Empfehlungsgrad	0
Beste Evidenz	1b
Ergebnis des Nominalen Gruppenprozesses	100% Zustimmung
Empfehlung E10	Bei konservativer Therapie sollte eine Schienenruhigstellung des Ellenbogengelenks (ca 30°-35° Flexion am Ellenbogen, Unterarm in ca 10°-20° Pronationsstellung) erfolgen.
Empfehlungsgrad	B
Beste Evidenz	3a
Ergebnis des Nominalen Gruppenprozesses	100% Zustimmung

7.1 Verlaufsbeobachtung

Bei intermittierender Hypästhesie und/oder Reizsymptomatik mit Parästhesien und Schmerzen, die in den letzten 14 Tagen aufgetreten sind, ist eine abwartende Haltung mit Verlaufsbeobachtung bis zu drei Monaten akzeptabel (**Empfehlung E7**) (Padua et al. 2002). Voraussetzung ist, dass sich der Pat. unter fortlaufender neurologischer und elektrophysiologischer Kontrolle befindet (Dellon et al. 1993).

Vermeiden einer repetitiven exogenen Druck- und Zugeinwirkung (Empfehlung E8) bzw. von Schmerz und Parästhesien provozierende Aktivitäten durch Verhaltensänderung ohne sonstige Behandlungsmaßnahmen, z.B. Vermeiden des Aufstützens des Ellenbogens beim Telefonieren. Hierunter kommt es in vielen Fällen zu einer Besserung der klinischen und elektrophysiologischen Befunde (Lund u. Amadio 2006, Lowe et al. 2001, Padua et al. 2002), dies gilt besonders für die leichten und mäßig ausgeprägten Fälle, von denen sich 89,5% spontan besserten (Svernlöv et a. 2009).

7.2 Konservative Behandlung

Bei intermittierender Hypästhesie und/oder Reizsymptomatik mit Parästhesien und Schmerzen, die länger als 2 Wochen besteht, können konservative Maßnahmen eingesetzt werden (**Empfehlung E9**) (Lund u. Amadio 2006, Robertson u. Saratsiotis 2005, Dellon et al. 1993, Svernlöv et al. 2009). Auch hier ist Voraussetzung, dass sich der Patient unter fortlaufender neurologischer und elektrophysiologischer Kontrolle befindet (Dellon et al. 1993).

- Anleitung zur Vermeidung exogener Noxen (**Empfehlung E8** unter Abschnitt 7.1)
- Eine *nächtliche Ruhigstellung mit einer Ellenbogengelenksschiene* (**Empfehlung E10**) aus plastischem Material (Polyform) mit guter Polsterung von der Mitte des Oberarmes bis zur Hand (30°-35° Flexion am Ellenbogen, Unterarm in 10°-20° Pronationsstellung und Handgelenk in Neutralstellung) für die Dauer von sechs Monaten führte zu einer signifikanten Besserung der Symptome (Hong et al. 1996). Shah et al 2013 empfahlen in leichten und moderaten Fällen eine nächtliche straffe Schienung für 3 Monate und eine gleichzeitige Modifikation/Änderung des Armeinsatzes. Von der Wirksamkeit der nächtlichen Schienung sind auch andere Autoren überzeugt, obwohl es keinen Konsens bezüglich der Dauer der Behandlung und der Art der Schienung gibt (Szabo u. Kwak 2007). Sie wird auch in der Leitlinie der ACOEM empfohlen (Hegmann et al. 2013).

Eine lokale *Kortikoidinfiltration* z.B. von 40 mg Triamcinolon und 2 ml 1%iges Lidocain in den Kubitaltunnel in Nähe des N. ulnaris kann nicht empfohlen werden, da diese Therapie keine zusätzliche Besserung der Symptomatik im Vergleich zur Ruhigstellung des Arms zu bringen scheint (Hong et al. 1996). Sie ist außerdem mit Komplikationen wie intraneurale Injektion, Narbenbildung und Atrophie des Nervs verbunden (Lund u. Amadio 2006]). Zu ähnlichen Ergebnissen kam eine RCT mit US-gesteuerte Injektion von 40 mg Prednisolon-azetat (Van Veen et al. 2015).

Der Effekt von Nervengleitübungen im Rahmen einer *Manuellen Therapie* wird kontrovers beurteilt (Lund u. Amadio 2006). Die Ultraschall-Behandlung hat nur einen geringen therapeutischen Nutzen (Hegmann et al. 2013).

Bei der *differenzialdiagnostisch* in Frage kommenden akuten *exogenen Druckschädigung*, z. B. durch Narkose oder Koma, gibt es keine einheitliche Therapieempfehlung. Eine spontane Remission ist möglich, manchmal erst nach vielen Monaten (bei Axonotmesis nach 8 - 12 Monaten!). Bei stärkerer Leitungsverzögerung bzw. Leitungsblock kann operatives Vorgehen (s. unten) indiziert sein, insbesondere dann, wenn bereits ein latenter Vorschaden bestand.

7.3 Operative Behandlung

Empfehlungen:

Empfehlung E11

Bei progredienten Beschwerden und bei Vorliegen sensomotorischer Ausfallerscheinungen und Muskelatrophien soll operativ vorgegangen werden

Empfehlung E11	Bei progredienten Beschwerden und bei Vorliegen sensomotorischer Ausfallserscheinungen und Muskelatrophien soll operativ vorgegangen werden
Empfehlungsgrad	A
Beste Evidenz	Expertenkonsens
Ergebnis des Nominalen Gruppenprozesses	100% Zustimmung

Empfehlung E12	Der Eingriff sollte in Blutsperre/-leere erfolgen (Beachten Sie bitte auch die Erläuterungen im Hintergrundtext).
Empfehlungsgrad	B
Beste Evidenz	Expertenkonsens
Ergebnis des Nominalen Gruppenprozesses	100% Zustimmung
Empfehlung E13	Die technisch einfache in situ-Dekompression des N. ulnaris sollte beim Ersteingriff und der primären Form des Kubitaltunnelsyndroms angewandt werden.
Empfehlungsgrad	B
Beste Evidenz	1b
Ergebnis des Nominalen Gruppenprozesses	100% Zustimmung
Empfehlung E14	Alternativ kann die endoskopisch assistierte in-situ-Dekompression durchgeführt werden. Eine weitere alternative Methode ist die seltener durchgeführte Dekompression mit medialer Epikondylektomie.
Empfehlungsgrad	0
Beste Evidenz	1b
Ergebnis des Nominalen Gruppenprozesses	67% Zustimmung
Empfehlung E15	Die einfache offene Dekompression kann auch bei Fällen mit Ulnarluxation, geringer Deformierung des Ellenbogengelenks, anderweitigen posttraumatischen Veränderungen und M. epitrochleoanconaeus bzw. prominentem medialem Trizeptskopf zum Einsatz kommen.
Empfehlungsgrad	0
Beste Evidenz	4
Ergebnis des Nominalen Gruppenprozesses	100% Zustimmung

Empfehlung E16	Eine Palmarverlagerung des N. ulnaris kann bei Fällen mit ausgeprägter posttraumatischer oder degenerativer Deformierung des Ellenbogengelenks (Cubitus valgus), ausgeprägten narbigen Veränderungen und Ulnarisluxation mit vordergründiger Schmerzsymptomatik vorgenommen werden
Empfehlungsgrad	0
Beste Evidenz	Expertenkonsens
Ergebnis des Nominalen Gruppenprozesses	100% Zustimmung
Empfehlung E17	Eine Empfehlung für eine der operativen Varianten der Palmarverlagerung (subkutan oder submuskulär) kann nicht ausgesprochen werden.
Empfehlungsgrad	0
Beste Evidenz	1a
Ergebnis des Nominalen Gruppenprozesses	100% Zustimmung
Empfehlung E18	Lage und Ausdehnung der Hautinzision sollte eine sichere Dekompression des N. ulnaris vom Eintritt in den Sulcus bis einschließlich der proximalen Anteile der tiefen Flexorenfaszie ermöglichen.
Empfehlungsgrad	B
Beste Evidenz	Expertenkonsens
Ergebnis des Nominalen Gruppenprozesses	100% Zustimmung
Empfehlung E19	Eine äußere Neurolyse sollte nur bei starken narbigen Veränderungen oder knöchernen Veränderungen erfolgen.
Empfehlungsgrad	B
Beste Evidenz	4
Ergebnis des Nominalen Gruppenprozesses	100% Zustimmung

Empfehlung E20	Eine Epineurotomie oder eine interfaszikuläre Neurolyse sollte bis auf wenige Ausnahmefälle nicht erfolgen.
Empfehlungsgrad	B
Beste Evidenz	4
Ergebnis des Nominalen Gruppenprozesses	100% Zustimmung

Bei progredienten Beschwerden und bei Vorliegen sensomotorischer Ausfallserscheinungen und Muskelatrophien oder einer ausbleibenden Besserung des klinischen und elektrophysiologischen Befundes während einer mehrwöchigen Verlaufskontrolle ist eine **operative Indikation** gegeben (**Empfehlung E11**).

Anästhesie-Optionen sind die lokale Infiltrationsanästhesie (Assmus 1994, Lankester u. Giddins 2001, Huq et al. 2013), die i.v.-Regionalanästhesie, Plexusanästhesie oder Allgemeinnarkose.

Für die Vor- oder Nachteile einer Blutsperre/-leere beim Kubitaltunnelsyndrom wurden in der Literatur keine Publikationen gefunden. Theoretische Überlegungen und praktische Erfahrungen (verbesserte Übersicht im Operationsfeld, zügigeres Operieren) sprechen aber für einen Vorteil für den mit dieser Technik vertrauten Operateur. Eine endoskopische Dekompression z.B. ist ohne Blutsperre/-leere kaum möglich. Es wurde daher im Expertenkonsens dieser Technik ein Empfehlungsgrad B gegeben (**Empfehlung E12**). Persönliche Präferenzen des Patienten und die Erfahrung des Operateurs bei der Entscheidung für oder gegen eine Blutsperre/-leere müssen berücksichtigt werden. Ein ähnlicher Effekt ist mit einer Adrenalinzugabe zum Lokalanästhetikum zu erzielen. Die Ergebnisse einer retrospektiven Studie sind ermutigend (Koege et al. 2011).

Da in der Regel kein Eingriff an der Nervenstruktur stattfindet, ist ein mikrochirurgisches Vorgehen (unter Zuhilfenahme eines Mikroskops) nicht erforderlich. In bestimmten Fällen, z.B. bei Revisionseingriffen, oder wenn eine Nervenverletzung vermutet wird bzw. vorliegt, ist dies jedoch sinnvoll (siehe auch Empfehlung 19 und Empfehlung 20).

Ziel des operativen Eingriffs ist die Dekompression des N. ulnaris im gesamten Kubitaltunnel, erforderlichenfalls auch proximal des Sulcus nervi ulnaris und je nach intraoperativem Befund auch die (Teil)-Resektion der tiefen Flexorenfaszie unter Schonung des N. ulnaris und Vermeidung von zugangsbedingten Läsionen anderer Strukturen (z.B. N. cut. antebrachii med.).

Grundsätzlich gibt es drei, vom therapeutischen Ansatz her verschiedene **operative Verfahren**, die wiederum in unterschiedlichen Techniken durchgeführt werden können:

1. **In situ-Dekompression** (Assmus 1981, 1994, Bartels et al. 1998, 2005a, Biggs u. Curtis 2006, Chan et al. 1980, Feindel u. Stratford 1958, Filippi et al. 2002, Gervasio et al. 2005, Miller u. Hummel 1980, Nabhan et al. 2005, Nathan et al. 1995, 2005, Osborne 1957, Pavelka et al. 2004, Steiner et al. 1996, Taniguchi et al. 2002), einschließlich der endoskopisch-assistierten Dekompression (Ahcan u. Zorman 2007, Damert et al. 2013, Heinen et al.

2009, Hoffmann u. Siemionow 2006, Hoffmann u. Lubahn 2013, Krishnan et al. 2006, Leclerc et al. 2011, Martin et al. 2014, Merolla et al. 2008, Schmidt et al. 2015, Tsai et al. 1999, Yoshida et al. 2008, Zajonc u. Mumeni 2014) und arthroskopischen Dekompression (Kovachevich u Steinmann 2012, Porcellini et al. 2005)

2. die Dekompression mit Verlagerung als: **subkutane Palmarverlagerung** (Bartels et al. 2005a , Davis u Bulluss 2005, Nigst 1983). Hierbei wurden verschiedene technische Varianten beschrieben (Black et al. 2000, Hamidreza et al. 2011, Hashiguchi et al. 2003, Krishnan et al 2006, Liu et a. 2015, Matev 2003, Teoh et al. 2003), **intramuskuläre Verlagerung** (Dellon 1989, Leone et al 2001, Lowe et al 2001, Novak et al. 2002). **submuskuläre Verlagerung** mit Varianten (Davis u. Bulluss 2005, Dellon 1991, Dellon u. Coert 2004, Gervasio u. Gambardella 2004, Kim et al. 2003, Kline et al. 2000, Nakamura et al. 2014, Nouhan u. Kleinert 1997, Watchmaker 2002, Zimmerman et al. 2013).
3. Dekompression mit **Epikondylektomie** in verschiedenen Varianten (Amako et al 2000, Dinh u Gupka 2005, Efstathopoulos et al 2006, Heithoff et al. 1990, Hicks et al. 2002, Kim et al. 2012, Osei et al. 2013, Popa u. Dubert 2004, Rochet et al. 2004, Schnabl et al. 2010, 2011, Seradge u. Owen 1998, Tada et al. 1997).

In den letzten Jahren zeigte sich ein zunehmender Trend zur einfachen Dekompression: eine aktuelle Statistik aus den USA ergab folgende Verteilung: 80% Dekompression, 16% Verlagerung und 4% andere Techniken (Adkinson et al. 2015). Die Verlagerungsprozeduren waren von 49% in den 1990ern auf 37% in den USA zurückgegangen bei einer um 47% zunehmenden Zahl von Eingriffen (Soltani et al. 2013).

Die *verschiedenen operativen Verfahren* wurden bis zum Jahr 2000 kontrovers beurteilt, da nur wenige kontrollierte Langzeitstudien vorlagen und ein Review zu unterschiedlichen Ergebnissen kam: Eine Meta-Studie zeigte eine Überlegenheit der einfachen Dekompression (Bartels et al. 1998). Eine andere ergab keinen Unterschied der Op-Ergebnisse im Stadium 1 (nach McGowan), jedoch am häufigsten Beschwerdefreiheit nach Epikondylektomie und am seltensten nach subkutaner Verlagerung; in mittleren Stadien war die submuskuläre Verlagerung am wirksamsten; in schweren Fällen war die Behandlung unabhängig vom Behandlungsverfahren häufiger unbefriedigend, jedoch am schlechtesten nach medialer Epikondylektomie (Mowlavi et al. 2000). Die intramuskuläre Verlagerung wird heute praktisch nicht mehr durchgeführt.

Anmerkung: Der Begriff der Verlagerung des N. ulnaris wird mit verschiedenen Zusätzen gebraucht. Während international der Begriff „anterior“ transposition üblich ist, konkurrieren in der deutschsprachigen Literatur „Vor“verlagerung mit „Palmar“verlagerung oder seltener „Ventral“verlagerung. Die Begriffe werden in der Leitlinie synonym verwendet.

Prospektive randomisierte Studien zeigten in Fällen ohne knöcherne Veränderungen keinen Unterschied zwischen einfacher Dekompression und subkutaner Verlagerung (Bartels et al. 2005a, Nabhan et al. 2005, 2007) bzw. submuskulärer Verlagerung (Biggs u. Curtis 2006, Gervasio et al. 2005). Dies galt auch für schwerere Fälle (Gervasio et al. 2005). Die Verlagerung hatte jedoch bei allen Untersuchern eine höhere Komplikationsrate als die einfache und weniger aufwändige in situ-Dekompression (Bartels et al. 2005b, Chen et al. 2014). Auch bei der Ulnarluxation war die einfache Dekompression wirksam (Assmus 1994, Taniguchi et al. 2002)

und gleichwertig mit der subkutanen Vorverlagerung (Bartels et al. 2005a). Bei intraoperativer Luxation, die besonders bei jüngeren Patienten zu beobachten war (Murata et al. 2014), erbrachte die zusätzlich durchgeführte Verlagerung keine besseren Ergebnisse (Kraus et al. 2009). Bei einem akzessorischen M. epitrochleoanconaeus sind die Spaltung bzw. Resektion des Muskels und die einfache Dekompression ausreichend (Assmus 1994, Gervasio u. Zaccone 2008).

Eine *Meta-Studie randomisierter kontrollierter Studien* zeigte keinen Unterschied zwischen der einfachen Dekompression und der Verlagerung in Fällen ohne vorausgegangenes Trauma oder Operation (Zlowodzki et al. 2007, Chimenti & Hammett 2013). Ein Vergleich der vier Operationsverfahren im Rahmen einer Entscheidungsanalyse ergab eine Präferenz für die Dekompression, gefolgt von der subkutanen und submuskulären Verlagerung, während der für den Patienten zu erwartende Nutzen bei der Epikondylektomie am schlechtesten war (Brauer u. Graham 2007).

Die Ulnarisluxation wurde nur in die Studie von Bartels et al. (2005a), nicht jedoch in die übrigen randomisierten Studien mit einbezogen. Nach den Untersuchungen von Kraus et al. (2009) war bei der Ulnarisluxation keine Verlagerung erforderlich. Ein kausaler Zusammenhang zwischen Ulnarisluxation und einer UNE wird neuerdings sogar bezweifelt (Omejek u. Podnar 2016). Auch dies spricht dafür, die Bedeutung der Ulnarisluxation nicht überzubewerten und den kleineren Eingriff (Dekompression) zu bevorzugen.

Posttraumatische Fälle und solche mit arthrotischen Gelenkveränderungen und perineuralen Raumforderungen waren Ausschlusskriterien bei allen randomisierten Studien. Nicht randomisierte Studien mit z.T. größeren Fallzahlen zeigten jedoch auch bei diesen Fällen eines sekundären KUTS gute Ergebnisse (Assmus 1994, Huang et al 2004, Steiner et al 1996). Die Langzeitergebnisse waren nach der Dekompression ebenfalls gut (Nathan et al 2005, Keiner et al. 2009), die neurographischen Ergebnisse sogar nach Dekompression besser als nach Verlagerung (Chan et al 1980).

In weiteren nicht randomisierten Studien zu den Verlagerungsoperationen zeigte die submuskuläre Vorverlagerung bessere Ergebnisse als die subkutane Verlagerung (Nigst 1983) und experimentell an der Leiche eine geringere postoperative Abknickung des N. ulnaris (Nikitins et al 2002), in einer anderen Studie jedoch eine höhere Rezidivrate als die subkutane Verlagerung (Bacle et al. 2014). Die Langzeitergebnisse nach primärer submuskulärer Verlagerung waren bei einer 6-jährigen Nachbeobachtung gut (Zimmerman et al 2013). Die minimale mediale Epikondylektomie wurde nicht schlechter beurteilt als die subkutane Palmarverlagerung (Baek et al. 2006), die Ergebnisse sind identisch mit der subkutanen Verlagerung (Capo et al. 2011).

Systematische Reviews der Verlagerungstechniken ergaben (auch wegen methodischer Schwächen der Arbeiten) keine Präferenz für eine der Methoden (Liu et al. 2015, Shi et al. 2011). In einer prospektiven randomisierten Studie zeigte sich die submuskuläre Verlagerung der subkutanen überlegen, insbesondere was die Schmerzhaftigkeit angeht (Zarezadeh et al. 2012).

Uneinheitlich ist die Datenlage beim schmerzhaften KUTS: Nach submuskulärer Verlagerung waren die Patienten eher schmerzfrei als nach der subkutanen (Zarezadeh et al. 2012). Bei umschriebenem Schmerz am Ellenbogen war die Dekompression besser als die Verlagerung (Kamat et al. 2014). Ein systematisches Review

hatte nur eine begrenzte Empfehlung zugunsten der medialen Epikondyektomie bei schmerzhaftem KUTS gegeben (Rinkel et al. 2013).

Die langstreckige endoskopisch assistierte Dekompression hat gegenüber der offenen Dekompression keine Vorteile (Schmidt et al. 2015), die Ergebnisse sind bei beiden Methoden gut (Bolster et al. 2013, Flores et al. 2010, Watts u. Bain 2009). Nach einer anderen, nicht-randomisierten Studie waren die Kurzzeitergebnisse bei der endoskopischen Retraktor-Technik besser als bei der offenen Methode (Dützmann et al. 2013). Eine aktuelle systematische Review mit Metaanalyse (Ren et al. 2016) kommt zu dem Ergebnis, dass kein Unterschied zwischen offener und endoskopischer Technik besteht sowohl hinsichtlich der postoperativen klinischen Besserung als auch der Komplikationsrate. Die Länge der Hautinzision ist bei beiden Methoden mit 3 cm ähnlich (Schmidt et al. 2015) bzw. in der Studie von Bacle et al. (2014) bei der endoskopischen Methode mit 1,2 cm kürzer, kann jedoch auch hier mit einer schmerzhaften Narbe einhergehen. Die Meta-Analyse von Aldeyayel et al. (2016) hatte eine höhere Inzidenz der Narbenempfindlichkeit bei der offenen gegenüber der endoskopischen Methode gezeigt. Wegen der kürzeren Inzision der endoskopischen Technik scheint die Häufigkeit der Läsion des N. cutaneus antebrachii medialis etwas geringer zu sein, die Häufigkeit von Hämatomen jedoch größer (Smeraglia et al. 2015).

Systematische Reviews erlaubten keine eindeutige Empfehlung zur konservativen und operativen Behandlung (Caliandro et al. 2011, Update 2012, 2016), dies galt auch für die beste Operationsmethode (Macadam et al. 2008, 2009).

Aufgrund der obigen Literaturbewertung und eines Konsens innerhalb der Arbeitsgruppe werden folgende **Empfehlungen zur operativen Behandlung** ausgesprochen:

Die technisch einfache *in situ*-Dekompression des N. ulnaris stellt die Therapie der Wahl für den Ersteingriff und die primäre Form des Kubitaltunnelsyndroms dar (**Empfehlung E13**) (Bartels et al. 2005], Gervasio et al. 2005, Keiner et al. 2009, Nabhan et al. 2005, 2007). Dies gilt auch für schwerere Fälle (Gervasio et al. 2005). Alternativ können die endoskopisch assistierte in-situ-Dekompression oder die Dekompression mit partieller/minimaler medialer Epikondylektomie durchgeführt werden (**Empfehlung E14**). Die endoskopisch-assistierte Dekompression ist nicht besser als die offene Methode (Schmidt et al. 2015).

Die einfache offene Dekompression ist auch für Fälle mit Ulnarisluxation (Bartels et al 2005) zu empfehlen und bei geringer Deformierung des Ellenbogengelenks bzw. anderweitigen posttraumatischen Veränderungen (**Empfehlung E15**) (Assmus 1994, Nathan et al 1995 und M. epitrochleoanconaeus bzw. prominentem medialem Trizepskopf (Assmus 1994, Gervasio u. Zaccone 2008) wirksam.

Hierüber besteht Konsens innerhalb der Arbeitsgruppe.

Die Palmarverlagerung des N. ulnaris (**Empfehlung E16**) kann bei Fällen mit

- posttraumatischer oder degenerativer Deformierung des Ellenbogengelenks (Cubitus valgus u.a.)
- ausgeprägten narbigen Veränderungen
- Fällen von Ulnarisluxation mit (vordergründiger) Schmerzsymptomatik

durchgeführt werden.

Da vergleichende prospektiv-randomisierte Studien (Dekompression versus Verlagerung bei posttraumatischen und Fällen mit anderweitigen Gelenkveränderungen) noch fehlen, kann im Einzelfall von der Empfehlung zur Verlagerung abgewichen und die in situ-Dekompression für den Ersteingriff gewählt werden. Zur Frage, ob knöcherne Veränderungen im Rahmen der einfachen Dekompression korrigiert werden sollen, gibt es keine Studien, sodass diese Entscheidung dem Operateur überlassen bleibt.

Hierüber besteht Konsens innerhalb der Arbeitsgruppe.

Die Verlagerung mit ihren verschiedenen Varianten ist ein technisch anspruchsvoller Eingriff und erfahreneren Operateuren vorbehalten. Da die Ergebnisse (bei korrekter Technik) zwischen den verschiedenen Verlagerungsprozeduren – insbesondere der (häufigeren) subkutanen und (seltener angewandten) submuskulären Technik ähnlich oder gleich sind, richtet sich das gewählte Operationsverfahren nach der Erfahrung und den persönlichen Präferenzen des Operateurs (**Empfehlung E17**). Ein systematisches Review erlaubte wegen schlechter methodischer Qualität der Studien keine Bevorzugung einer der beiden Verlagerungsprozeduren (Liu et al. 2015).

Die Dekompression mit (partieller) medialer Epicondylektomie ist eine weitere, in Deutschland seltener durchgeführte Behandlungsoption. Bei entsprechender Erfahrung des Operateurs ist auch diese Technik mit verschiedenen Varianten besonders bei stärkerer Deformierung des medialen Epikondylus oder einer Valgusdeformität möglich (Baek et al. 2004, Schnabl et al. 2010, 2011). Hierbei besteht jedoch ein gewisses Risiko der Gelenkinstabilität. Alternativ kommt eine partielle oder totale Epikondylektomie und Vorverlagerung in Frage.

Die *Hautinzision* soll bei allen offenen Verfahren ausreichend groß sein, um die erforderliche Sicht über das Operationsgebiet und den Verlauf des N. ulnaris und seiner Äste zu haben (**Empfehlung E18**). Dies ist durch unterschiedliche technische Varianten möglich. (z.B. ausreichend langer Hautschnitt, oder Heben der Haut mit entsprechenden Retraktoren über einen sparsamen Schnitt zur langstreckigen Einsicht auf den Nerv) Die Äste des N. cutaneus antebrachii medialis sind zu schonen.

Die Dekompression des N. ulnaris sollte vom Eintritt in den retrokondylären Sulcus bis 5-7 cm distal des medialen Epikondylus erfolgen und in Abhängigkeit von dem Befund auch Anteile der tiefen Flexorenfaszie mit erfassen. Eine Rundumdissektion ist nicht erforderlich und sollte wegen des Risikos einer postoperativen Luxation und der Beeinträchtigung der Blutversorgung des Nervs unterbleiben.

Hierüber besteht Konsens innerhalb der Arbeitsgruppe.

Eine *epineurale Neurolyse* (Befreiung des Nervs aus dem umgebenden narbigen Gewebe) und/oder eine Eröffnung des Epineurium (*Epineurotomie*) sind nur selten (z.B. bei starker Fibrosierung (Pavelka et al. 2004)) indiziert (**Empfehlung E19**). Eine *interfaszikuläre Neurolyse* (Entfernung von fibrotischem Gewebe innerhalb des Nervs) ist in der Regel kontraindiziert (**Empfehlung E20**). Diese zeigte in einer Studie mit einem Follow-up von drei Jahren keine Besserung der Symptome, vielmehr schwerwiegende und zum Teil persistierende Parästhesien (Nielsen et al. 1980).

Die Verlagerungsprozedur mit langstreckiger Transposition des N. ulnaris birgt das Risiko einer *lokalen Ischämie* des Nervs infolge Schädigung der Vasa nervorum. Die Erhaltung der zuführenden Blutgefäße bei der Ulnarisverlagerung hatte keine besseren Ergebnisse in einer randomisierten Studie (Nakamura et al. 2014). Bei der *langstreckigen endoskopisch-assistierten Dekompression* (Hoffmann u. Siemi-

onow 2006, Krishnan et al 2006) wird im Allgemeinen die Gefäßversorgung nicht beeinträchtigt.

7.4 Postoperative Weiterbehandlung

Empfehlungen:

Empfehlung E21	Postoperativ sollte, unabhängig von der angewandten Methode, möglichst frühzeitig ein weitestgehender Bewegungsumfang des Ellenbogengelenks ohne Belastung angestrebt werden.
Empfehlungsgrad	B
Beste Evidenz	4
Ergebnis des Nominalen Gruppenprozesses	100% Zustimmung

Nur wenige Autoren geben hierzu detaillierte Informationen. Grundsätzlich wird die sofortige Mobilisierung vorgezogen (Eversmann 1988, Nigst 1983, Lowe u. Mackinnon 2004) Die frühzeitige Bewegung des Ellenbogengelenks verhindert die Fibrosierung des Nervs und erhält die perineurale Gleitschicht oder stellt sie wieder her (Dellon et al. 1986) bzw. zielt auch darauf, die Fixierung des Nervs durch Adhäsion im Kubitaltunnel zu verhindern

Die sofortige Bewegung hat gegenüber einer 2-3 wöchigen Ruhigstellung den Vorteil einer deutlich kürzeren Arbeitsunfähigkeit, langfristig sind die Ergebnisse gleich (Weirich et al. 1998). Nach submuskulären Verlagerungen wird von den meisten Autoren das Ellenbogengelenk auf einer Schiene für 2-3 Tage bis vier Wochen ruhiggestellt (Lund u. Amadio 2006, Watchmaker 2002, Lowe et al. 2001), aber auch von vornherein bewegt (Dellon u. Coert 2004).

Ein vermehrter Kräfteinsatz wird dagegen meist erst nach vier bis acht Wochen erlaubt (Lowe et al. 2001, Lund u. Amadio 2006).

Postoperativ ist, unabhängig von der angewandten Methode, möglichst frühzeitig ein weitestgehender Bewegungsumfang ohne Belastung anzustreben (**Empfehlung E21**). Ein voller Kräfteinsatz ist nach der einfachen Dekompression früher möglich als nach Palmarverlagerung.

Die Arbeitsunfähigkeit hängt von der beruflichen Tätigkeit ab. Sie beträgt bei der einfachen Dekompression durchschnittlich zwei bis drei Wochen, nach submuskulärer Verlagerung bis zu 6 Wochen und mehr.

Bei Vorliegen motorischer Ausfälle ist eine Übungsbehandlung unter *Anleitung* zur Kräftigung der paretischen Muskeln angezeigt.

8. Komplikationen

Empfehlungen:

Empfehlung E22	Wenn die Beschwerden postoperativ zunehmen und sich der klinische und neurografische Befund verschlechtern, sollte eine bildgebende Untersuchung (Neurosonographie oder Kernspintomographie) durchgeführt werden.
Empfehlungsgrad	B
Beste Evidenz	2b
Ergebnis des Nominalen Gruppenprozesses	100% Zustimmung

Grundsätzlich sind wie bei allen operativen Eingriffen Wundheilungsstörungen mit und ohne Infektionen möglich. Raumfordernde Hämatome sollten auch aus diesem Grund ausgeräumt werden. Eine mögliche Komplikation bei allen Techniken ist die Läsion des N. cutaneus antebrachii medialis bzw. seiner Äste, die zu anhaltenden neurombedingten Beschwerden führen kann (Lowe et al 2004, Sarris et al 2002, Watchmaker 2002). Verletzungen des N. ulnaris können bei schwierigen Präparationen im Rahmen von schweren posttraumatischen, insbesondere knöchernen Veränderungen, aber auch nach unsachgemäßer Epicondylektomie vorkommen. Verletzungen muskulärer Äste sind bei allen Dekompressions- und Verlagerungsverfahren möglich.

Eine postoperative Zunahme der sensomotorischen Ausfälle und/oder Schmerzsymptomatik nach Vorverlagerung ist meist auf eine ungenügende proximale und distale Mobilisierung des N. ulnaris zurückzuführen. Es kann hierdurch zu einer Abknickung (sogenanntes Kinking) des Nervs kommen. Dieses postoperative Kinking kann zuverlässig neurosonografisch nachgewiesen werden (Gruber et al. 2015). Ursache eines proximalen Kinking ist häufig eine ungenügende Resektion des Septum intermusculare mediale (Filippi et al. 2001), eines distalen Abknickens, wenn beim Eintritt in die Flexoren die tiefen Flexorenfaszie nicht ausreichend gespalten wurde (Caputo u. Watson 2000, Lowe et al. 2004, Vogel et al. 2004). Perineurale Vernarbungen und unzureichende Resektionen des Septum intermusculare mediale und der tiefen Flexorenfaszie waren die häufigste Ursache für einen Revisionseingriff (Vogel et al 2004). Auch eine ungenügende Verlagerung unmittelbar auf den Epicondylus medialis kann zu verstärkten Schmerzen und zu einem ungenügenden Behandlungserfolg oder einem Rezidiv führen (Matei et al 2004).

Wenn die Beschwerden postoperativ zunehmen und sich der klinische und neurografische Befund verschlechtern, sollte eine bildgebende Untersuchung (Neurosonographie oder Kernspintomographie) durchgeführt werden (**Empfehlung E22, siehe auch Empfehlung E6**). Es gibt Hinweise, dass die Sonographie (Gruber et al. 2015) und die MRT (Bäumer et al. 2011) die Diagnose morphologischer und Lageveränderungen des N. ulnaris bei Kinking, unzureichender Dekompression und operativ bedingter Nervenverletzung erlauben.

Bei Verlagerungsverfahren kann es insbesondere nach einer längeren Ruhigstellung und unterlassener Physiotherapie zu einer Gelenkkontraktur kommen. Eine

Gelenkinstabilität stellt eine gefürchtete Komplikation nach der unsachgemäßen Epikondylektomie dar.

Eine extrem seltene Komplikation ist das komplexe regionale Schmerzsyndrom.

9. Prognose und Verlauf:

Statements

Statement S8	Das Ausmaß der Vorschädigung ist ein wichtiger prognostischer Faktor.
Ergebnis des Nominalen Gruppenprozesses	100% Zustimmung
Statement S9	Echte Rezidive, d.h. ein erneutes Auftreten einer sensomotorischen Ulnaris-Symptomatik nach initialer, mindestens 6 bis 12-monatiger Besserung der Symptomatik bzw. völliger Beschwerdefreiheit, sind nicht ungewöhnlich und können sogar noch nach vielen Jahren vorkommen.
Ergebnis des Nominalen Gruppenprozesses	100% Zustimmung

Das Ausmaß der Vorschädigung ist ein wichtiger prognostischer Faktor (Assmus 1994, Höllerhage u Stolke 1985, Yamamoto et al 2006). Wenn Atrophien der kleinen Handmuskeln bereits länger als ein Jahr bestanden haben, bilden diese sich postoperativ meist nicht mehr oder nur unvollständig zurück. Jedoch können sich Atrophien (auch bei fehlender Stimulierbarkeit des Nervs) noch länger als 24 Monate postoperativ bessern (Matzuzaki et al 2004). Neurophysiologisch weist eine niedrige Amplitude des Summenaktionspotenzials des M. abductor digiti minimi auf eine schlechte, eine normale Amplitude in Verbindung mit einem Leitungsblock am Ellenbogen auf eine gute Prognose hin (Friedrich u. Robinson 2011). Ein fehlendes sensibles NAP, beidseitiges Vorkommen und eine begleitende radikuläre Symptomatik wurden als prognostisch ungünstige Faktoren angesehen (Taha et al. 2004), ebenso hohes Alter, lange Symptomdauer und fortgeschrittene Läsion (Yamamoto et al. 2006). Eine sonographisch nachgewiesene Verdickung des N. ulnaris war besonders bei konservativ behandelten Fällen ein prognostisch schlechteres Zeichen als das Fehlen einer solchen Verdickung und/oder eine Demyelinisierung (Beekman et al. 2004 b).

Die Ergebnisse sind signifikant besser bei Nichtrauchern, nicht signifikant verschieden bei Fettsucht, abnormer präoperativer NLG und begleitendem KTS und Plexusläsionen (Novak et al 2002). Widersprüchliche Ergebnisse liegen bei Diabetes und Alkoholismus vor (Höllerhage u. Stolke 1985). Alter, Geschlecht, Übergewicht und im Gegensatz zu Novak et al 2002 auch Tabakkonsum, hatten in einer neueren Studie keinen Einfluss auf die Prognose (Krogue et al. 2015). Die Ergebniskontrolle kann mit Patienten-Fragebögen erfolgen, insbesondere dem Michigan Hand Questionnaire und dem Carpal Tunnel Questionnaire (Song et al. 2013).

Insgesamt ist die Prognose nach der operativen Behandlung des KUTS schlechter als beim KTS, was sich auch in der geringeren Zufriedenheit der Operateure widerspiegelt (Novak u. Mackinnon 2009).

Echte **Rezidive**, d.h. ein erneutes Auftreten einer sensomotorischen Ulnaris-Symptomatik nach initialer, mindestens 6 bis 12-monatiger Besserung der Symptomatik bzw. völliger Beschwerdefreiheit, sind nicht ungewöhnlich und können sogar noch nach vielen Jahren vorkommen. Hier ist zunächst eine anderweitige Ursache (s. Differenzialdiagnose) auszuschließen.

10. Revisionseingriffe

Empfehlungen:

Empfehlung E23	Eine Revision sollte bei progredienter neurologischer und neurographischer Verschlechterung erfolgen.
Empfehlungsgrad	B
Beste Evidenz	4
Ergebnis des Nominalen Gruppenprozesses	100% Zustimmung
Empfehlung E24	Bei ausbleibendem Behandlungserfolg sollte die Indikation zur Revision geprüft werden.
Empfehlungsgrad	B
Beste Evidenz	Expertenkonsens
Ergebnis des Nominalen Gruppenprozesses	83% Zustimmung
Empfehlung E25	Revisionsoperationen sollten in offener Technik erfolgen
Empfehlungsgrad	B
Beste Evidenz	Expertenkonsens
Ergebnis des Nominalen Gruppenprozesses	100% Zustimmung

Ein Revisionseingriff ist dann indiziert, wenn es zu einer progredienten Verschlechterung des klinisch-neurologischen Befundes kommt verbunden mit einer neurographischen Verschlechterung (Ruchelsman et al. 2007) oder wenn sich sonographisch eine Ursache hierfür findet (Zhong et al. 2012) (**Empfehlung E23**). Wenn ein Behandlungserfolg in angemessener Zeit ausbleibt, ist eine weitere diagnostische Abklärung erforderlich, wobei die Indikation zur Revision geprüft werden sollte (**Empfehlung E24**).

Wenn eine Verlagerungsprozedur vorausging ist an ein postoperatives Kinking zu denken (Assmus et al. 2009, 2011).

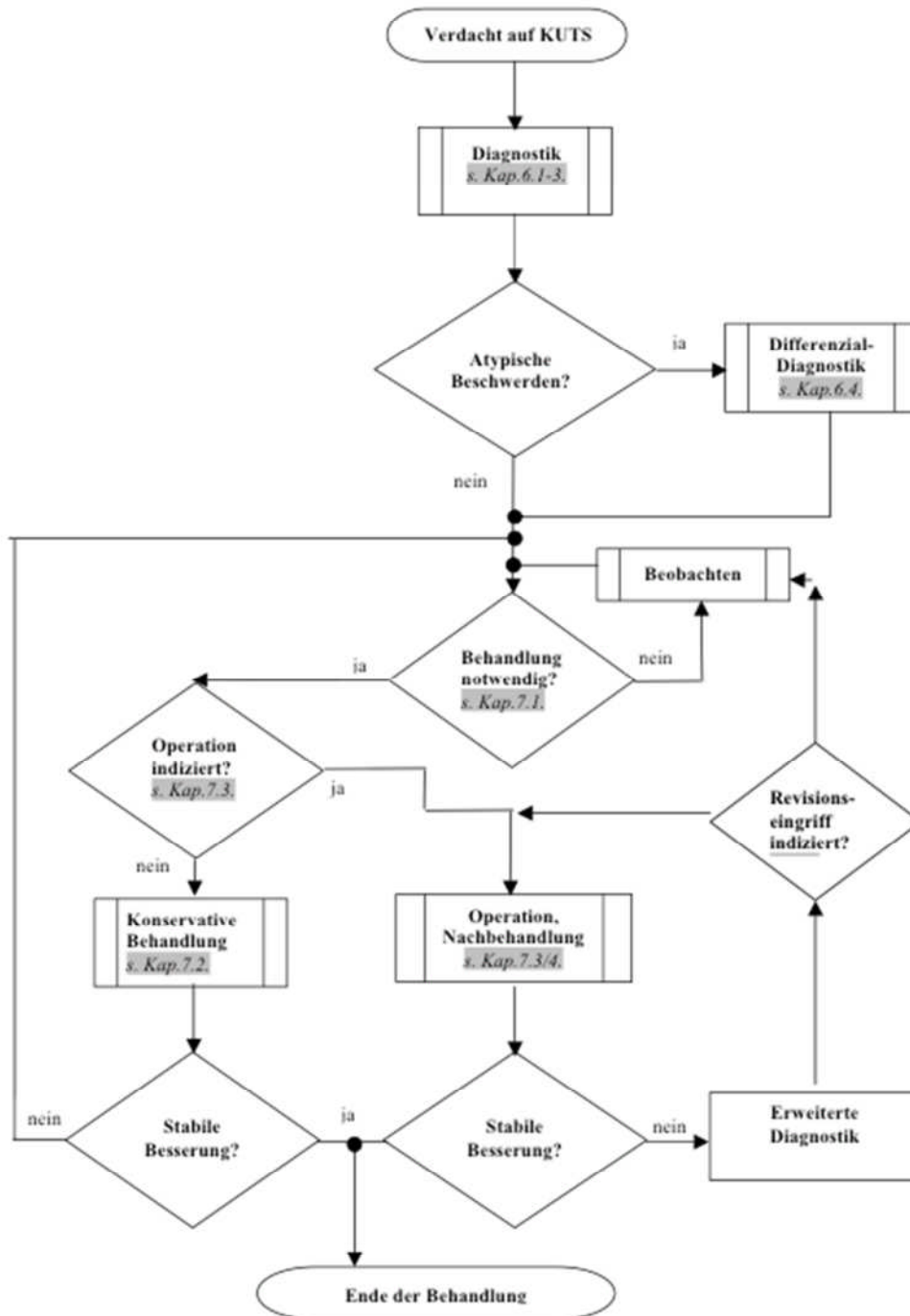
Bei der idiopathischen Form sind Revisionseingriffe selten. Sie waren in einer amerikanischen Studie nur in 3,2% der Fälle erforderlich, bevorzugt bei jüngeren Patienten (Gaspar et al 2016) und lagen in einer anderen Studie mit kleinerer Fallzahl bei 8% (Goldfarb et al. 2009). Bei Einbeziehung der posttraumatischen Fälle erhöhte sich die Zahl der Revisionseingriffe auf 19% (Krogue et al. 2015). Bei persistierenden Beschwerden nach Dekompression ist nach Ausschluss anderweitiger Ursachen die vollständige Dekompression Ziel des Revisionseingriffs. Bei Rezidiven nach Dekompression und längerem beschwerdefreiem Intervall kann die Dekompression ebenfalls wiederholt werden. Wenn allerdings erhebliche knöcherne Gelenkveränderungen vorliegen, ist die Verlagerung zu bevorzugen. Dies kann auch für Fälle einer (schmerzhaften) Ulnarisluxation gelten.

Bei Revisionseingriffen wurden sowohl eine *submuskuläre* (Rogers et al. 1991, Vogel et al. 2004) als auch eine *subkutane Verlagerung* (Caputo et al. 2000) empfohlen, bzw. blieb die Empfehlung offen (Nellans & Tang 2012). Wenn nach einer (insuffizienten) Verlagerung starke Schmerzen auftreten, ist eine Rückverlagerung in Erwägung zu ziehen (Antoniadis u. Richter 1997), Nach erfolgloser submuskulärer Vorverlagerung kann auch eine Neurolyse/Dekompression noch wirksam sein (Dagregorio u. Sain-Cast 2004).

Eine allgemeine Empfehlung eines dieser zuvor diskutierten Verfahren bei Revisionseingriffen ist aufgrund der Studienlage nicht möglich. Die Entscheidung ist dem jeweiligen intraoperativen Befund anzupassen. Revisionen sollten jedoch in offener (nicht-endoskopischer) Technik erfolgen (**Empfehlung E25**). Gegebenenfalls kommt auch ein mikrochirurgisches Vorgehen in Frage. Endoskopische Techniken sind bei Revisionen unüblich.

Revisionseingriffe sollten nur nach eingehender Diagnostik zum Ausschluss einer anderweitigen neurologischen Ursache besonders kritisch und möglichst durch einen erfahrenen Operateur (Davis u. Bulluss 2005) durchgeführt werden, zumal die Ergebnisse im Allgemeinen schwerer vorhersehbar (Santosa et al 2015) sowie schlechter sind als bei Primäreingriffen (Vogel et al. 2004, Aleem et al. 2014).

11. Klinischer Algorithmus



12. Literaturverzeichnis

1. AAEM: Practice parameter for electrodiagnostic studies in ulnar neuropathy at the elbow: summary statement. *Muscle Nerve* 1999; 22 Suppl 8: 171-174
2. Abdel-Salam A, Eyres KS, Cleary J: Drivers' elbow: a cause of ulnar neuropathy. *J Hand Surg (Br)* 1991; 16: 436-437
3. Adkinson JM, Chung KC. Minimal-incision in situ ulnar nerve decompression at the elbow. *Hand Clin.* 2014 Feb;30(1):63-70. doi: 10.1016/j.hcl.2013.08.019. Epub 2013 Nov 9. Review. PubMed PMID: 24286744; PubMed Central PMCID: PMC3893758.
4. Ahcan U, Zorman P: Endoscopic decompression of the ulnar nerve at the elbow. *J Hand Surg (Am)* 2007;32:1171-6
5. Aldekhayel S, Govshievich A, Lee J et al. Endoscopic versus open cubital tunnel release: a systematic review and meta-analysis. *Hand (N.Y.)* 2016;11:36-44
6. Aleem AW, Krogue JD, Calfee RP. Outcomes of revision surgery for cubital tunnel syndrome. *J Hand Surg Am.* 2014;39:2141-9
7. Amadio PC, Beckenbaugh RD: Entrapment of the ulnar nerve by the deep flexor-pronator aponeurosis. *J Hand Surg (Am)* 1986; 11: 83-87
8. Amako M, Nemoto K, Kawaguchi M, Kato N, Arino H, Fujikawa K: Comparison between partial and minimal medial epicondylectomy combined with decompression for the treatment of cubital tunnel syndrome. *J Hand Surg (Am)* 2000; 25: 1043-1050
9. Andreisek G, Crook DW, Burg D, Marincek B, Weishaupt D: Peripheral neuropathies of the median, radial, and ulnar nerves. *Radiographics* 2006;26:1267-87
10. Antoniadis G, Richter HP: Pain after surgery for ulnar neuropathy at the elbow: A continuing challenge. *Neurosurg* 1997; 41: 585-591
11. Apfelberg D, Larson SJ: Dynamic anatomy of the ulnar nerve at the elbow. *Plastic & Reconstructive Surgery* 1973; 51: 76-81
12. Artico M, Pastore FS, Nucci F, Giuffre R: 290 Surgical procedures for ulnar nerve entrapment at the elbow: Pathio-pathology, clinical experience and results. *Acta Neurochir* 2000; 142: 303-308
13. Assmus H: New aspects of pathogenesis and therapy of the cubital tunnel syndrome. *Adv Neurosurg* 1981;9:391-95
14. Assmus H: Die einfache Dekompression des N. ulnaris beim Kubitaltunnelsyndrom mit und ohne morphologische Veränderungen. *Erfahrungsbericht anhand von 523 Fällen.* *Nervenarzt* 1994; 65: 846-85
15. Assmus H, Antoniadis G (Hrsg.) *Nervenkompressionssyndrome.* Springer Berlin Heidelberg 2015
16. Assmus H, Hoffmann R: Ulnarisneuropathie am Ellenbogen – Rinnen- oder Tunnelsyndrom? Ein Beitrag zur Pathogenese, Nomenklatur und Behandlung des Kubitaltunnelsyndroms. *Obere Extremität* 2007;2:90-95
17. Assmus H, Antoniadis G, Bischoff C. Carpal and cubital tunnel and other, rarer-nerve compression syndromes. *Dtsch Arztebl Int.* 2015 Jan 5;112(1-2):14-25; quiz. doi: 10.3238/arztebl.2015.0014. Review. PubMed PMID: 25613452; PubMed Central-PMCID: PMC4318466.
18. Assmus H, Antoniadis G, Bischoff C, Hoffmann R, Martini AK, Preissler P, Scheglmann K, Schwerdtfeger K, Wessels KD, Wüstner-Hofmann M. Cubital tunnel syndrome - a review and management guidelines. *Cent Eur Neurosurg.* 2011 May;72(2):90-8. doi: 10.1055/s-0031-1271800. Epub 2011 May 4. Review. PubMed PMID: 21547883.
19. Assmus H, Antoniadis G, Bischoff C, Hoffmann R, Martini AK, Preissler P, Scheglmann K, Schwerdtfeger K, Wessels KD, Wüstner-Hofmann M. [Diagnosis and therapy of cubital tunnel syndrome--state of the art]. *Handchir Mikrochir Plast Chir.* 2009 Feb;41(1):2-12. doi: 10.1055/s-0029-1185287. Epub 2009 Feb 17. Review. German. PubMed PMID: 19224415.
20. Babusiaux D, Laulan J, Boulleau L et al. Contribution of static and dynamic ultrasound in cubital tunnel syndrome. *Orthopaedics & Traumatology: Surg Res.* 2014;100:S209-212
21. Bacle G, Marteau E, Freslon M, Desmoineaux P, Saint-Cast Y, Lancigu R, Kerjean Y, Vernet E, Fournier J, Corcia P, Le Nen D, Rabarin F, Laulan J. Cubital tunnel syndrome: comparative results of a multicenter study of 4 surgical techniques with a mean follow-up of 92 months. *Orthop Traumatol Surg Res.* 2014 Jun;100(4 Suppl):S205-8. doi: 10.1016/j.otsr.2014.03.009. Epub 2014 Apr 8. PubMed PMID: 24721248.
22. Baek GH, Kwon BC, Chung MS: Comparative study between minimal medial epicondylectomy and anterior subcutaneous transposition of the ulnar nerve for cubital tunnel syndrome. *J Shoulder Elbow Surg* 2006; 15: 609-613
23. Bäumer P, Dombert T, Staub F et al. Ulnar neuropathy at the elbow: MR neurography-Nerve T2 signal increase and caliber. *Radiology* 2011;260:199-206
24. Bäumer P, Pham M, Ruetters M et al. Peripheral Neuropathy: Detection with Diffusion-Tensor Imaging. *Radiology* 2014;273:185-93
25. Bartels RH, Menovsky T, Van Overbeeke JJ, Verhagen WIM: Surgical management of ulnar nerve compression at the elbow: an analysis of the literature. *J Neurosurg* 1998; 89:722-727
26. Bartels RH: History of the surgical treatment of ulnar nerve compression at the elbow. *Neurosurgery* 2001; 49: 391-400
27. Bartels RH, Grotenhuis JA, Kauer JM: The arcade of Struthers: an anatomical study. *Acta Neurochir (Wien)* 2003; 145: 295-300
28. Bartels RH, Verhagen WI, van der Wilt GJ, Meulstee J, van Rossum LG, Grotenhuis JA: Prospective randomized controlled study comparing simple decompression versus anterior subcutaneous transposition for idiopathic neuropathy of the ulnar nerve at the elbow: Part 1. *Neurosurgery* 2005; 56: 522-530

29. Bartels RH, Termeer EH, van der Wilt GJ, van Rossum LG, Meulstee J, Verhagen WI, Grotenhuis JA: Simple decompression or anterior subcutaneous transposition for ulnar neuropathy at the elbow: A cost-minimization analysis: Part 2. *Neurosurgery* 2005; 56: 531-536
30. Bartels RH, Verbeek AL: Risk factors for ulnar nerve compression at the elbow: a case control study. *Acta Neurochirurgica* 2007; 149: 669-674
31. Bayrak AO, Bayrak IK, Turker H et al. Ultrasonography in patients with ulnar neuropathy at the elbow: comparison of cross-sectional area and swelling ratio with electrophysiological severity. *Muscle Nerve* 2010;41:661-6
32. Beekmann R, Schoenmaker MC, van der Plas JP, van den Berg LH, Franssen H, Wokke JH, Uitdehaag BM, Visser LH: Diagnostic value of high-resolution sonography in ulnar neuropathy at the elbow. *Neurology* 2004; 62: 767-773
33. Beekman R, van der Plas JP, Uitdehaag BM, Schellens RL, Visser LH: Clinical, electrodiagnostic, and sonographic studies in ulnar neuropathy at the elbow. *Muscle Nerve* 2004; 30: 202-208
34. Beekman R, Wokke JH, Schoenmaker MC, Lee ML, Visser LH: Ulnar neuropathy at the elbow: follow-up and prognostic factors determining outcome. *Neurology* 2005; 64: 1664-1665
35. Beekman R, Visser LH, Verhagen WI. Ultrasonography in ulnar neuropathy at the elbow: a critical review. *Muscle Nerve* . 2011;43:627-35
36. Biggs M, Curtis JA: Randomized, prospective study comparing ulnar neurolysis in situ with submuscular transposition. *Neurosurgery* 2006; 58: 296-304
37. Bischoff C: Neurophysiologische Methoden und Ergebnisse bei ausgewählten Erkrankungen. In: Bischoff C, Dengler R, Hopf HC (Hrsg.) *EMG – NLG*. Thieme, Stuttgart New York 2014
38. Bischoff C : Engpasssyndrome. In: Bischoff C, Straube A (Hrsg.) *Leitlinien klinische Neurophysiologie*. Kohlhammer Stuttgart 2014.
39. Black BT, Barron OA, Townsend PF, Glickel SZ, Eaton RG: Stabilized subcutaneous ulnar nerve transposition with immediate range of motion. Long-term follow-up. *J Bone Surg (Am)* 2000; 82-A: 1544-1551
40. Bolster MA, Zöphel OT, van den Heuvel ER, Ruettermann M. Cubital tunnel syndrome: a comparison of an endoscopic technique with a minimal invasive open technique. *J Hand Surg Eur Vol.* 2014 Jul;39(6):621-5. doi: 10.1177/1753193413498547. Epub 2013 Jul 22. PubMed PMID: 23877730.
41. Bozenka DJ: Cubital tunnel syndrome pathophysiology. *Clini Ortho* 1998; 351: 90-94
42. Brauer CA, Graham B: The surgical treatment of cubital tunnel syndrome: a decision analysis. *J Hand Surg Eur* 2007;32:654-62
43. Britz GW, Haynor DR, Kuntz C, Goodkin R, Gitter A, Maravilla K, Kliot M: Ulnar nerve entrapment at the elbow: correlation of magnetic resonance imaging, clinical, electrodiagnostic, and intraoperative findings. *Neurosurgery* 1996;38:458-65
44. Caliandro P, La Torre G, Padua R, Giannini F, Padua L. Treatment for ulnar neuropathy at the elbow. *Cochrane Database Syst Rev.* 2012 Jul 11;7:CD006839. doi:10.1002/14651858.CD006839.pub3. Review. PubMed PMID: 22786500.
45. Caliandro P, La Torre G, Padua R, Giannini F, Padua L. Treatment for ulnar neuropathy at the elbow. *Cochrane Database Syst Rev.* 2011 Feb 16;(2):CD006839. doi: 10.1002/14651858.CD006839.pub2. Review. Update in: *Cochrane Database Syst Rev.* 2012;7:CD006839. PubMed PMID: 21328287.
46. Caliandro P, La Torre G, Padua R, Giannini F, Padua L. Treatment for ulnar neuropathy at the elbow. *Cochrane Database Syst Rev.* 2016 Nov 15;11:CD006839.
47. Campbell WW, Pridgeon RM, Sahni SK: Entrapment neuropathy of the ulnar nerve at its point of exit from the flexor carpi ulnaris muscle. *Muscle Nerve* 1988; 11: 467-470
48. Campbell WW, Pridgeon RM, Riaz G, Astruc J, Sahni K S: Variations in anatomy of the ulnar nerve at the cubital tunnel: pitfalls in the diagnosis of ulnar neuropathy at the elbow. *Muscle Nerve* 1991; 14: 733-738
49. Capo JT, Jacob G, Maurer RJ, Nourbakhsh A, Preston JS. Subcutaneous anterior transposition versus decompression and medial epicondylectomy for the treatment of cubital tunnel syndrome. *Orthopedics.* 2011 Nov 9;34(11):e713-7. doi: 10.3928/01477447-20110922-18. PubMed PMID: 22049951.
50. Caputo AE, Watson HK: Subcutaneous anterior transposition of the ulnar nerve for failed decompression of cubital tunnel syndrome. *J Hand Surg* 2000; 25A: 544-551
51. Casscells CD, Lindsey RW, Ebersole J, Li B: Ulnar neuropathy after median sternotomy. *Clin Orthop Rel Res* 1993;291:259-65
52. Center of evidence based medicine, Oxford 2001; http://www.cebm.net/levels_of_evidence.asp
53. Chan RC, Paine KWE, Varughese G: Ulnar neuropathy at the elbow: comparison of simple decompression and anterior transposition. *Neurosurgery* 1980; 7:545-550
54. Chen HW, Ou S, Liu GD et al. Clinical efficacy of simple decompression versus anterior transposition of the ulnar nerve for the treatment of cubital tunnel syndrome: a meta-analysis. *Clin Neurol Neurosurg.* 2014;126:150-5
55. Chimenti PC, Hammert WC. Ulnar neuropathy at the elbow: an evidence-based algorithm. *Hand Clin.* 2013 Aug;29(3):435-42. doi: 10.1016/j.hcl.2013.04.013. Epub 2013 Jun 12.
56. Contreras MG, Warner MA, Charboneau WJ; Cahill DR: Anatomy of the ulnar nerve at the elbow: potential relationship of acute ulnar neuropathy to gender differences. *Clin Anat* 1998;11:372-8
57. Dagregorio G, Saint-Cast Y: Simple neurolysis for failed anterior submuscular transposition of the ulnar nerve at the elbow. *Int Orthop* 2004; 28: 342-346
58. Damert HG, Altmann S, Infanger M, Kraus A. Operative decisions for endoscopic treatment of cubital tunnel syndrome. *Orthopedics.* 2013 May;36(5):354-9. doi:
59. Davis GA, Bulluss KJ: Submuscular transposition of the ulnar nerve: review of safety, efficacy and correlation with neurophysiological outcome. *J Clin Neurosci* 2005; 12: 524-548 .

60. Degeorges R, Masquelet AC: The cubital tunnel: anatomical study of its distal part. *Surg Radiol Anat* 2002; 24: 169-176
61. De Jesus R, Dellon AL: Historic origin of the "Arcade of Struthers". *J Hand Surg (Am)* 2003; 28: 528-531
62. Dellon AL: Review of treatment results for ulnar nerve entrapment at the elbow. *J Hand Surg* 1989; 14A: 688-700
63. Dellon AL: Techniques for successful management of ulnar nerve entrapment at the elbow. *Neurosurg Clin N Am* 1991;2:57-73
64. Dellon AL, Coert JH: Results of the musculofascial lengthening technique for submuscular transposition of the ulnar nerve at the elbow. *J Bone Joint Surg (Am)* 2004; 86-A: 169-179
65. Dellon AL, Hament W, Gittelshon A: Nonoperative management of cubital tunnel syndrome: an 8-year prospective study. *Neurology* 1993;43:1673-7
66. Dellon AL, Mackinnon SE, Hudson AR, Hunter DA: Effect of submuscular versus intramuscular placement of ulnar nerve: experimental model in the primate. *J Hand Surg* 1986; 11B: 117-119
67. Descatha A, Leclerc A, Chastang JF, Roquelaure Y; Study Group on Repetitive Work: Incidence of ulnar nerve entrapment at the elbow in repetitive work. *Scand J Work Environ Health* 2004; 30: 234-240
68. Dinh PT, Gupta R: Subtotal medial epicondylectomy as a surgical option for treatment of cubital tunnel syndrome. *Tech Hand Up Extrem Surg* 2005; 9: 52-59
69. Don Griot JP, Hage JJ, de Groot PJ: Digital innervation patterns following median or ulnar nerve laceration and their correlation to anatomic variations of the communicating branch between these nerves. *J Hand Surg [Br]*. 2004 Aug;29(4):351-5
70. Doyle JR u. Botte MJ: Surgical anatomy of the hand and upper extremity. Lippincott Williams & Wilkins Philadelphia, Baltimore, New York 2003, p. 391
71. Dützmänn S, Martin KD, Sobottka S, Marquardt G, Schackert G, Seifert V, Krishnan KG. Open vs retractor-endoscopic in situ decompression of the ulnar nerve in cubital tunnel syndrome: a retrospective cohort study. *Neurosurgery*. 2013 Apr;72(4):605-16; discussion 614-6. doi: 10.1227/NEU.0b013e3182846dbd. PubMed PMID: 23277372.
72. Ebersole GC, Davidge K, Damiano M, Mackinnon SE. Validity and responsiveness of the DASH questionnaire as an outcome measure following ulnar nerve transposition for cubital tunnel syndrome. *Plast Reconstr Surg*. 2013 Jul;132(1):81e-90e. doi: 10.1097/PRS.0b013e318290faf6. PubMed PMID: 23806957.
73. Efsthathopoulos DG, Themistocleous GS, Papagelopoulos PJ, Chloros GD, Gerostathopoulos NE, Soucacos PN: Outcome of partial medial epicondylectomy for cubital tunnel syndrome. *Clin Orthop Relat Res* 2006; 444: 134-139
74. Eversmann WW: Entrapment and compression neuropathies. In: Green DP. Ed. *Operative Hand Surgery*, ed. 2, 1988 P. 957-1009
75. Eisen A, Danon J: The mild cubital tunnel syndrome. Its natural history and indications for surgical intervention. *Neurology* 1974; 24: 608-613
76. Feindel W, Stratford J: The role of the cubital tunnel in tardy ulnar palsy. *Can J Surg* 1958; 1: 287-300
77. Filippi R, Charalampaki P, Reisch R, Koch D, Grunert P: Recurrent cubital tunnel syndrome. Etiology and treatment. *Minim Invas Neurosurg* 2001; 44: 197-201
78. Filippi R, Farag S, Reisch R, Grunert P, Böcher-Schwarz H: Cubital tunnel syndrome. Treatment by decompression without transposition of ulnar nerve. *Minim Invas Neurosurg* 2002; 45: 164-168
79. Filippou G, Mondelli I, Greco G et al. Ulnar neuropathy at the elbow: how frequent is the idiopathic form? An ultrasonographic study in a cohort of patients. *Clin Exp Rheumatol*. 2010;28:63-7
80. Flores LP. Endoscopically assisted release of the ulnar nerve for cubital tunnel syndrome. *Acta Neurochir* 2010;152:619-25
81. Friedrich JM, Robinson LR. Prognostic indicators from electrodiagnostic studies for ulnar neuropathy at the elbow. *Muscle Nerve* 2011; 43:596-600.
82. Gaspar MP, Kane PM, Putthiwara D et al. Predicting revision following in situ ulnar nerve decompression for patients with idiopathic cubital tunnel syndrome. *J Hand Surg Am*. 2016 Jan 16.pii:S0363-5023 (15)01588-9
83. Gervasio O, Gambardella G: Anterior submuscular transposition of the ulnar nerve in severe cubital tunnel syndrome. Personal experience. *J Neurosurg Sci* 2004;48:113-6
84. Gervasio O, Gambardella G, Zaccone C, Banca D. Simple decompression versus anterior submuscular transposition of the ulnar nerve in severe cubital tunnel syndrome: a prospective randomized study. *Neurosurgery* 2005; 56:108-117
85. Gervasio O, Zaccone C: Surgical approach to ulnar nerve compression at the elbow caused by the epitrochleoanconeus muscle and a prominent medial head of the triceps. *Neurosurgery* 2008;62:186-92
86. Goldfarb CA, Sutter MM, Martens EJ, Manske PR. Incidence of re-operation and subjective outcome following in situ decompression of the ulnar nerve at the cubital tunnel. *J Hand Surg Eur Vol*. 2009 Jun;34(3):379-83. doi: 10.1177/1753193408101467. Epub 2009 Mar 25. PubMed PMID: 19321524; PubMed Central PMCID: PMC3466810.
87. Graham B: Strategies for nonrandomized clinical research in hand surgery. *Clin Plast Surg* 2005; 32: 529-536
88. Green JR, Rayan GM: The cubital tunnel: Anatomic, histologic, and biomechanical study. *J Shoulder Elbow Surg* 1999; 8: 466-470
89. Greenwald D, Blum LC 3rd, Adams D, Mercantonio C, Moffit M, Cooper B: Effective surgical treatment of cubital tunnel syndrome based on provocative clinical testing without electrodiagnostics. *Plast Reconstr Surg* 2006; 117: 87e-91e
90. Gruber H, Glodny B, Peer S. The validity of ultrasonic assessment in cubital tunnel syndrome: the value of a cubital-to-humeral nerve area ratio (CHR) combined with morphologic features. *Ultrasound Med Biol*. 2010;36:376-82
91. Gruber H., Baur E. M., Plaikner M. et al. The Ulnar Nerve After Surgical Transposition: Can Sonography Define the Reason of Persisting Neuropathy?. *Fortschr Röntgenstr* 2015; 187: 998-1002

92. Hamidreza A, Saeid A, Mohammadreza D, Zohreh Z, Mehdi S. Anterior subcutaneous transposition of ulnar nerve with fascial flap and complete excision of medial intermuscular septum in cubital tunnel syndrome: a prospective patient cohort. *Clin Neurol Neurosurg*. 2011 Oct;113(8):631-4. doi: 10.1016/j.clineuro.2011.05.001. Epub 2011 Jun 23. PubMed PMID: 21703755.
93. Harmon RL: Bilaterality of ulnar neuropathy at the elbow. *Electromyogr Clin Neurophysiol* 1991; 31: 195-198
94. Hashiguchi H, Ito H, Sawaizumi T: Stabilized subcutaneous transposition of the ulnar nerve. *Int Orthop* 2003; 27: 232-234
95. Hegman KT, Hoffman HE, Belcourt RM et al. ACOEM practice guidelines: elbow disorders. *J Occup Envir Med* 2013;55:1365-74
96. Heinen CP, Richter HP, König RW, Shiban E, Golenhofen N, Antoniadis G. [The endoscopic management of the cubital tunnel syndrome--an anatomical study and first clinical results]. *Handchir Mikrochir Plast Chir*. 2009 Feb;41(1):23-7. doi:10.1055/s-0029-1185290. Epub 2009 Feb 17. German. PubMed PMID: 19224418.
97. Heise CO, Toledo SM: Mixed latency difference for diagnosis of ulnar neuropathy at the elbow. *Arch Phys Med Rehabil* 2006; 87: 408-410
98. Heithoff SJ, Millender LH, Nalebuff EA, Petruska AJ: Medial epicondylectomy for the treatment of ulnar nerve compression at the elbow. *J Hand Surg Am* 1990;15:22-9
99. Hicks D, Toby EB: Ulnar nerve strains at the elbow: the effect of in situ decompression and medial epicondylectomy. *J Hand Surg (Am)* 2002; 27: 1026-1031
100. Hilburn JW: General principles and use of electrodiagnostics studies in carpal and cubital tunnel syndromes. With special attention to pitfalls and interpretation. *Hand Clin* 1996; 12: 205-221
101. Höllerhage HG, Stolke D: Ergebnisse der volaren Transposition des Nervus ulnaris bei Sulcus-ulnaris-Syndrom. *Neurochirurgia* 1985;28:64-7
102. Hoffmann R, Lubahn J. Endoscopic cubital tunnel release using the Hoffmann technique. *J Hand Surg Am*. 2013 Jun;38(6):1234-9. doi:10.1016/j.jhssa.2013.03.043. PubMed PMID: 23707020.
103. Hoffmann R, Siemionow M: The endoscopic management of cubital tunnel syndrome. *J Hand Surg (Br)* 2006; 31: 23-29
104. Hong CZ, Long HA, Kanakamedala RV, Chang YM, Yates L: Splinting and local steroid injection for the treatment of ulnar neuropathy at the elbow: clinical and electrophysiological evaluation. *Arch Phys Med Rehabil* 1996; 77: 573-577
105. Huq NS, Ahmed N, Razeghi M. Cubital tunnel release using local anesthesia. *Clin Plast Surg*. 2013 Oct;40(4):557-65. doi: 10.1016/j.cps.2013.08.003. Review. PubMed PMID: 24093652.
106. Iba K, Wada T, Aoki M, Tsuji H, Oda T, Yamashita T: Intraoperative measurement of pressure adjacent to the ulnar nerve in patients with cubital tunnel syndrome. *J Hand Surg (Am)* 2006; 31: 553-558
107. Iba K, Wada T, Aoki M, Oda T, Ozasa Y, Yamashita T: The relationship between the pressure adjacent to the ulnar nerve and the disease causing cubital tunnel syndrome. *Shoulder Elbow surg* 2008;Apr. 17 Epub
108. James J, Sutton LG, Werner FW, Basu N, Allison MA, Palmer AK. Morphology of the cubital tunnel: an anatomical and biomechanical study with implications for treatment of ulnar nerve compression. *J Hand Surg Am*. 2011 Dec;36(12):1988-95. doi: 10.1016/j.jhssa.2011.09.014. Epub 2011 Nov 3. PubMed PMID: 22051231.
109. Kamat AS, Jay SM, Benoiton LA, Correia JA, Woon K. Comparative outcomes of ulnar nerve transposition versus neurolysis in patients with entrapment neuropathy at the cubital tunnel: a 20-year analysis. *Acta Neurochir (Wien)*. 2014 Jan;156(1):153-7. doi: 10.1007/s00701-013-1962-z. Epub 2013 Dec 3. PubMed PMID: 24292808.
110. Karthik K, Nanda R, Storey S, Stothard J. Severe ulnar nerve entrapment at the elbow: functional outcome after minimally invasive in situ decompression. *J Hand Surg Eur Vol*. 2012 Feb;37(2):115-22. doi: 10.1177/1753193411416426. Epub 2011 Sep 13. PubMed PMID: 21914694.
111. Kawanishi Y, Miyake J, Omori S, Murase T, Shimada K. The association between cubital tunnel morphology and ulnar neuropathy in patients with elbow osteoarthritis. *J Shoulder Elbow Surg*. 2014 Jul;23(7):938-45. doi: 10.1016/j.jse.2014.01.047. Epub 2014 Apr 13. PubMed PMID: 24739797
112. Keiner D, Gaab MR, Schroeder HW, Oertel J. Comparison of the long-term results of anterior transposition of the ulnar nerve or simple decompression in the treatment of cubital tunnel syndrome--a prospective study. *Acta Neurochir (Wien)*. 2009 Apr;151(4):311-5; discussion 316. doi: 10.1007/s00701-009-0218-4. Epub 2009 Mar 7. PubMed PMID: 19277463.
113. Kele H: Neurosonographie. In: Assmus H, Antoniadis G (Hrsg.) *Nervenkompressionssyndrome*. Steinkopff Heidelberg 2008, S. 15-20
114. Kern RZ: The electrodiagnosis of ulnar nerve entrapment at the elbow. *Can J Neurol Sci* 2003; 30:314-319
115. Kim DH, Han K, Tiel RL, Murovic JA, Kline DG: Surgical outcomes of 654 ulnar nerve lesions. *J Neurosurg* 2003; 98: 993-1004
116. Kim DH, Kang YK, Hwang M, Jo HS, Kim KH: Localization of ulnar neuropathy at the elbow using new stimulator for the inching test. *Clin Neurophysiol* 2004; 115: 1021-1026
117. Kim DH, Date ES, Lee SH, Yoon JS, Hur SY, Kim SJ: Distance measure error induced by displacement of the ulnar nerve when the elbow is flexed. *Arch Phys Med Rehabil* 2005; 86: 809-812
118. Kim DH, Kang YK, Hwang M, Kwon HK, Lee HJ, Kim BG: Reference values of fractionated neurography of the ulnar nerve at the wrist in healthy subjects. *Clin Neurophysiol* 2005; 116: 2853-2857
119. Kim S, Choi JY, Huh YM, Song HT, Lee SA, Kim SM, Suh JS. Role of magnetic resonance imaging.....*Eur Radiol*. 2007;17:509-22 epub 2006
120. Kim KW, Lee HJ, Rhee SH, Baek GH. Minimal epicondylectomy improves neurologic deficits in moderate to severe cubital tunnel syndrome. *Clin Orthop Relat Res*. 2012 May;470(5):1405-13. doi: 10.1007/s11999-012-2263-1. Epub 2012 Feb 14. PubMed PMID: 22350655; PubMed Central PMCID: PMC3314768.

121. Kinaci A, Neuhaus V, Ring D. Surgical procedures of the elbow: a nationwide cross-sectional observational study in the United States. *Arch Bone Jt Surg* 2015;3(1):13-18
122. Kline DG, Reeves J, El-Gindi S, Reilly PL, Hudson AR, Field EM, Cole HO, Brock M: Treatment of ulnar neuropathy. *Surg Neurol* 2000; 53: 524-529
123. Koegst WH, Wölfle O, Thoele K, Sauerbier M: The „Wide Awake Approach“ in hand surgery: a comfortable anaesthesia method without a tourniquet. *Handchir Mikrochir Plast Chir* 2011;43:175-80
124. Kovachevich R, Steinmann SP. Arthroscopic ulnar nerve decompression in the setting of elbow osteoarthritis. *J Hand Surg Am.* 2012 Apr;37(4):663-8. doi: 10.1016/j.jhssa.2012.01.003. Epub 2012 Mar 3. PubMed PMID: 22386545.
125. Kraus A, Sinis N, Werdin F, Schaller HE. Is intraoperative luxation of the ulnar nerve a criterion for transposition? *Chirurg* 2009;81:143-7
126. Krishnan KG, Pinzer T, Schackert G: A novel endoscopic technique in treating single nerve entrapment syndromes with special attention to ulnar nerve transposition and tarsal tunnel release: clinical application. *Operative Neurosurgery* 2006; 59 ONS Suppl 1
127. Krogue JD, Aleem AW, Osei DA et al. Predictors of surgical revision after in situ decompression of the ulnar nerve. *J Shoulder Elbow Surg.* 2015 Feb 3. Pii:S1058-2746 (14)00682-x.doi (Epub)
128. Kutlay M, Colak A, Simsek H et al. Use of ultrasonography in ulnar nerve entrapment surgery—a prospective study. *Neurosurg Rev.* 2009;32:225-32
129. Landau ME, Diaz MI, Barner KC, Campbell WW: Changes in nerve conduction velocity across the elbow due to experimental error. *Muscle Nerve* 2002; 26: 838-840
130. Landau ME, Diaz MI, Barner KC, Campbell WW: Optimal distance for segmental nerve conduction studies revisited. *Muscle Nerve* 2003; 27: 367-369
131. Landau ME, Barner KC, Campbell WW: Optimal screening distance for ulnar neuropathy at the elbow. *Muscle Nerve* 2003; 27: 570-574
132. Landau ME, Barner KC, Campbell WW: Effect of body mass index on ulnar nerve conduction velocity, ulnar neuropathy at the elbow, and carpal tunnel syndrome. *Muscle Nerve* 2005; 32: 360-363
133. Landau ME, Barner KC, Murry ED, Campbell WW: Cold elbow syndrome: spurious slowing of ulnar nerve conduction velocity. *Muscle Nerve* 2005; 32: 815-817
134. Landau ME, Campbell WW. Clinical features and electrodiagnosis of ulnar neuropathies. *Phys Med Rehabil Clin N Am.* 2013 Feb;24(1):49-66. doi: 10.1016/j.pmr.2012.08.019. Epub 2012 Oct 25. Review. PubMed PMID: 23177030
135. Lankester BJ, Giddins GE: Ulnar nerve decompression in the cubital canal using local anaesthetics. *J Hand Surg (Br)* 2001; 26: 65-66
136. Leclerc FM, Manz S, Unglaub F, Cardenas E, Hahn P. [Endoscopic decompression of the ulnar nerve in the cubital tunnel syndrome: about 55 patients]. *Neurochirurgie.* 2011 Apr;57(2):73-7. doi: 10.1016/j.neuchi.2011.03.002. Epub 2011 Apr 30. French. PubMed PMID: 21530986.
137. Leone J, Bhandari M, Thoma A: Anterior intramuscular transposition with ulnar nerve decompression at the elbow. *Clin Orthop* 2001; 387: 132-139
138. Liu C-H, Chen C-X, Xu J et al. Anterior subcutaneous versus submuscular transposition of the ulnar nerve für cubital tunnel syndrome: a systematic review and meta-analysis. *PLoS One* 2015 Jun 26;10(6): e0130843 Voltext!!
139. Lowe JB 3rd, Novak CB, Mackinnon SE: Current approach to cubital tunnel syndrome. *Neurosurgery Clinics of North America* 2001; 12: 267-284
140. Lowe JB, Mackinnon SE: Management of secondary cubital tunnel syndrome.. *J Reconstr Surg* 2004;113:E1-E16
141. Lowe JB 3rd, Maggi SP, Mackinnon SE: The position of crossing branches of the medial antebrachial cutaneous nerve during cubital tunnel surgery in humans. *Plast Reconstr Surg* 2004; 114: 692-696
142. Lund AT, Amadio PC: Treatment of cubital tunnel syndrome: perspective for the therapist. *J Hand Ther* 2006; 19: 170-178
143. Macadam SA, Gandhi R, Bezuhly M, Lefavre KA. Simple decompression versus anterior subcutaneous and submuscular transposition of the ulnar nerve for cubital tunnel syndrome: a meta-analysis. *J Hand Surg Am.* 2008 Oct;33(8):1314.e1-12. doi: 10.1016/j.jhssa.2008.03.006. Review. PubMed PMID: 18929194.
144. Macadam SA, Bezuhly M, Lefavre KA. Outcomes measures used to assess results after surgery for cubital tunnel syndrome: a systematic review of the literature. *J Hand Surg Am.* 2009 Oct;34(8):1482-1491.e5. doi: 10.1016/j.jhssa.2009.05.010. Review. PubMed PMID: 19801108.
145. Martin KD, Dützmann S, Sobottka SB, Rambow S, Mellerowicz HA, Pinzer T, Schackert G, Krishnan KG. Retractor-endoscopic nerve decompression in carpal and cubital tunnel syndromes: outcomes in a small series. *World Neurosurg.* 2014 Jul-Aug;82(1-2):e361-70. doi: 10.1016/j.wneu.2013.09.026. Epub 2013 Sep 19. PubMed PMID: 24056216
146. Martinoli C, Bianchi S, Pugliese F, Bacigalupo L, Gauglio C, Valle M, Derchi LE: Sonography of entrapment neuropathies in the upper limb (wrist excluded). *J Clin Ultrasound* 2004; 32: 438-450
147. Matei CI, Logigian EL, Shefner JM: Evaluation of patients with recurrent symptoms after ulnar nerve transposition. *Muscle Nerve* 2004; 30: 493-496
148. Matev B: Cubital tunnel syndrome. *Hand Surgery* 2003; 8: 127-131
149. Matsuzaki H, Ypohizu T, Maki Y, Tsubokawa, Yamamoto Y, Toishi S: Long-term clinical and neurologic recovery in the hand after surgery for severe cubital tunnel syndrome. *J Hand Surg* 2004; 29: 373-378
150. McGowan AJ: The results of transposition of the ulnar nerve for traumatic ulnar neuritis. *J Bone Jt Surg* 1950;32-B:293
151. Merolla G, Staffa G, Paladini P, Campi F, Porcellini G. Endoscopic approach to cubital tunnel syndrome. *J Neurosurg Sci.* 2008 Sep;52(3):93-8. Review. PubMed PMID: 18636055.

152. Merlevede K, Theys P, van Hees J: Diagnosis of ulnar neuropathy: a new approach. *Muscle Nerve* 2000; 23: 478-481
153. Miller RG, Hummel EE: The cubital tunnel syndrome: treatment with simple decompression. *Ann Neurol* 1980; 7: 567- 569
154. Mondelli M, Giannini F, Ballerini M, Ginanneschi F, Martorelli E: Incidence of ulnar neuropathy at the elbow in the province of Siena (Italy). *J Neurol Sci* 2005; 15: 5-10
155. Mondelli M, Padua L, Giannini F, Bibbo G, Aprile I, Rossi S: A self-administered questionnaire of ulnar neuropathy at the elbow. *Neurol Sci* 2006; 27: 402-411
156. Mowlawi A, Andrews K, Lille S, Verhulst S, Zook EG, Milner S: The management of cubital tunnel syndrome: a meta-analysis of clinical studies. *Plast Reconstr Surg* 2000; 106: 327-334
157. Murata K, Omokawa S, Shimizu T, Nakanishi Y, Kawamura K, Yajima H, Tanaka Y. Risk factors for dislocation of the ulnar nerve after simple decompression for cubital tunnel syndrome. *Hand Surg.* 2014;19(1):13-8. doi:10.1142/S0218810414500038. PubMed PMID: 24641735.
158. Nabhan A, Kelm J, Steudel WI, Shariat K, Sova L, Ahlhelm F: Cubital tunnel syndrome – simple nerve decompression or decompression with subcutaneous anterior transposition? *Fortschr Neurol Psychiatr* 2007; 75: 168-171
159. Nabhan A, Ahlhelm F, Kelm J, Reith W, Schwerdtfeger K, Steudel WI: Simple decompression or subcutaneous anterior transposition of the ulnar nerve for cubital tunnel syndrome. *J Hand Surg (Br)* 2005; 30: 521-524
160. Nakamura K, Uchiyama S, Ido Y, Itsubo T, Hayashi M, Murakami H, Sato N, Imaeda T, Kato H. The effect of vascular pedicle preservation on blood flow and clinical outcome following ulnar nerve transposition. *J Hand Surg Am.* 2014 Feb;39(2):291-302. doi: 10.1016/j.jhsa.2013.10.029. Epub 2013 Dec 15. PubMed PMID: 24342259.
161. Nathan PA, Keniston RC, Meadows KD: Outcome study of ulnar nerve compression at the elbow treated with simple decompression and an early programme of physical therapy. *J. Hand surg [Br.]* 1995;20B:628-37
162. Nathan PA, Istvan JA, Meadows KD: Intermediate and long-term outcomes following simple decompression of the ulnar nerve at the elbow. *Chir Main* 2005; 24: 29-34
163. Nellans K, Tang P. Evaluation and treatment of failed ulnar nerve release at the elbow. *Orthop Clin North Am.* 2012 Oct;43(4):487-94. doi: 10.1016/j.ocl.2012.07.018. Review. PubMed PMID: 23026464.
164. Ng ES, Vijayan J, Therimadasamy AK, Tan TC, Chan YC, Lim A, Wilder-Smith E. High resolution ultrasonography in the diagnosis of ulnar nerve lesions with particular reference to post-traumatic lesions and sites outside the elbow. *Clin Neurophysiol.* 2011 Jan;122(1):188-93. doi: 10.1016/j.clinph.2010.04.035. Epub 2010 Jun 11. PubMed PMID: 20541969.
165. Nielsen VK, Osgaard O, Trojaborg W. Interfascicular neurolysis in chronic ulnar nerve lesions at the elbow: an electrophysiological study. *J Neurol Neurosurg Psychiatry.* 1980 Mar; 43(3): 272-280.
166. Nigst, H: Ergebnisse der operativen Behandlung der Neuropathie des N. ulnaris im Ellenbogenbereich. *Handchirurgie* 1983; 15: 212-220
167. Nikitins MD, Griffin PA, Ch'ng S, Rice NJ: A dynamic anatomical study of ulnar nerve motion after anterior transposition for cubital tunnel syndrome. *Hand Surg* 2002; 7: 177-182.
168. Nouhan R, Kleinert JM: Ulnar nerve decompression by transposing the nerve and z-lengthening the flexor-pronator mass: clinical outcome. *J Hand Surg (Am)* 1997; 22: 127-131
169. Novak CB, Lee GW, Mackinnon SE, Lay L: Provokative testing for cubital tunnel syndrome. *J Hand Surg Am.* 1994;19:817-20
170. Novak CB, Mackinnon SE, Stuebe AM: Patient self-reported outcome after ulnar nerve transposition. *Ann Plast Surg* 2002; 48: 274-280
171. Novak CB, Mackinnon SE. Selection of operative procedures for cubital tunnel syndrome. *Hand (N Y).* 2009;4:50-4
172. Ochi K, Horiuchi Y, Nakamichi N, Morita K, Okada E, Hasegawa T. Association between the elbow flexion test and extraneural pressure inside the cubital tunnel. *J Hand Surg Am.* 2011 Feb;36(2):216-21. doi: 10.1016/j.jhsa.2010.11.013. PubMed PMID: 21276884.
173. O'Driscoll SW, Horii E, Carmichael SW, Morrey BF: The cubital tunnel and ulnar neuropathy. *J Bone Joint Surg (Br)* 1991; 73: 613-617
174. Okamoto M, Abe M, Shirai H, Ueda N: Diagnostic ultrasonography of the ulnar nerve in cubital tunnel syndrome. *J Hand Surg* 2000; 25: 499-502
175. Omejec G, Podnar S. Normative values for short-segment nerve conduction studies and ultrasonography of the ulnar nerve at the elbow. *Muscle Nerve* 2015;51:370-7
176. Omejec G, Podnar S. Does ulnar nerve dislocation at the elbow cause neuropathy? *Muscle Nerve.* 2016;53:255-9
177. Osborne GV: The surgical treatment of tardy ulnar neuritis. *J Bone Jt Surg* 1957;39B:782
178. Osborne G: Compression neuritis of the ulnar nerve at the elbow. *The Hand* 1970; 2: 10-13
179. Osei DA, Padegimas EM, Calfee RP, Gelberman RH. Outcomes following modified oblique medial epicondylectomy for treatment of cubital tunnel syndrome. *J Hand Surg Am.* 2013 Feb;38(2):336-43. doi: 10.1016/j.jhsa.2012.11.006. Epub 2013 Jan 3. PubMed PMID: 23291082.
180. Padua L, Aprile I, Caliendo P, Foschini M, Mazza S, Tonali P: Natural history of ulnar entrapment at elbow. *Clin Neurophysiol* 2002; 113: 1980-1984
181. Park GY, Kim JM, Lee SM: The ultrasonographic and electrodiagnostic findings of ulnar neuropathy at the elbow. *Arch Phys Med Rehabil* 2004; 85: 1000-1005
182. Pavelka M, Rhomberg M, Estermann D, Löscher WN, Piza-Katzer H: Decompression without anterior transposition: an effective minimally invasive technique for cubital tunnel syndrome. *Minim Invas Neurosurg* 2004; 47: 119-123
183. Pham M, Bendszus M. [MRI as an additional diagnostic tool for the cubital tunnel syndrome]. *Handchir Mikrochir Plast Chir.* 2009 Feb;41(1):18-22. doi: 10.1055/s-0029-1185286. Epub 2009 Feb 17. German. PubMed PMID: 19224417.

184. Pompe SN, Beekman R. Which ultrasonographic measure has the upper hand in ulnar neuropathy at the elbow? *Clin Neurophysiol.* 2013;124:190-6
185. Popa M, Dubert T: Treatment of cubital tunnel syndrome by frontal partial medial epicondylectomy. A retrospective series of 55 cases. *J Hand Surg (Br)* 2004; 29: 563-567
186. Porcellini G, Paladini P, Campi F, Merolla G: Arthroscopic neurolysis of the ulnar nerve at the elbow. *Chir Organi Mov* 2005; 90: 191-200
187. Ren YM, Zhou XH, Qiao HY et al. Open versus endoscopic in situ decompression in cubital tunnel syndrome *Int J Surg.* 2016 Sep 12;35:104-110. doi: 10.1016/j.ijssu.2016.09.012. [Epub ahead of print]
188. Rinkel WD, Schreuders TA, Koes BW, Huisstede BM. Current evidence for effectiveness of interventions for cubital tunnel syndrome, radial tunnel syndrome, instability, or bursitis of the elbow: a systematic review. *Clin J Pain.* 2013 Dec;29(12):1087-96. doi: 10.1097/AJP.0b013e31828b8e7d. Review. PubMed PMID: 23985778.
189. Robertson C, Saratsiotis J: A review of compressive ulnar neuropathy at the elbow. *J Manipulative Physiol Ther* 2005; 28: 345
190. Rochet S, Obert L, Lepage D, Garbuio P, Tropet Y: Should we divide Osborn's ligament during epicondylectomy and in situ decompression of the ulnar nerve? *Chir Main* 2004; 23: 131-136
191. Rogers MR, Bergfield TG, Aulicino PL: The failed ulnar nerve transposition. Etiology and treatment. *Clin Orthop* 1991; 269: 193-200
192. Rosenberg ZS, Beltran J, Cheung Y, et al (1995) MR imaging of the elbow: normal variant and potential diagnostics pitfalls of the trochlear groove and cubital tunnel. *AJR* 164: 415-418
193. Ruchelsman DE, Lee SK, Posner MA. Failed surgery for ulnar nerve compression at the elbow. *Hand Clin* 2007;23:359-71.
194. Santosa KB, Chung KC, Waljee JF. Complications of compressive neuropathy: prevention and management strategies. *Hand Clin.* 2015 May;31(2):139-49. doi: 10.1016/j.hcl.2015.01.012. Epub 2015 Mar 2. Review. PubMed PMID: 25934192
195. Sarris I, Gobel F, Gainer M, Vardakas DG, Vogt MT, Sotereanos DG: Medial brachial and antebrachial cutaneous nerve injuries: effect on outcome in revision cubital tunnel surgery. *J Reconstr Microsurg* 2002; 18: 665-670
196. Schmidt A. Nervenkompressionssyndrome im Bereich des Ellenbogengelenks bei Patienten mit chronischer Polyarthrit. *Handchir Mikrochir Plast Chir* 1993;25:75-79
197. Schmidt S, Kleist Welch-Guerra W, Matthes M, Baldauf J, Schminke U, Schroeder HW. Endoscopic vs Open Decompression of the Ulnar Nerve in Cubital Tunnel Syndrome: A Prospective Randomized Double-Blind Study. *Neurosurgery.* 2015 Dec;77(6):960-71. doi: 10.1227/NEU.0000000000000981. PubMed PMID: 26595347.
198. Schnabl SM, Kisslinger F, Schramm A, Dragu A, Kneser U, Unglaub F, Horch RE. Subjective outcome, neurophysiological investigations, postoperative complications and recurrence rate of partial medial epicondylectomy in cubital tunnel syndrome. *Arch Orthop Trauma Surg.* 2011 Aug;131(8):1027-33. doi: 10.1007/s00402-010-1250-9. Epub 2011 Jan 4. PubMed PMID: 21203767.
199. Schnabl SM, Kisslinger F, Schramm A, Dragu A, Kneser U, Unglaub F, Horch RE. Objective outcome of partial medial epicondylectomy in cubital tunnel syndrome. *Arch Orthop Trauma Surg.* 2010 Dec;130(12):1549-56. doi: 10.1007/s00402-010-1160-x. Epub 2010 Aug 21. PubMed PMID: 20730441.
200. von Schroeder HP, Scheker LR: Redefining the "Arcade of Struthers". *J Hand Surg (Am)* 2004; 29: 335
201. Seradge H, Owen W: Cubital tunnel release with medial epicondylectomy factors influencing the outcome. *J Hand Surg (Am)* 1998; 23: 483-491
202. Shah CM, Calfee RP, Gelberman RH, Goldfarb CA. Outcomes of rigid night splinting and activity modification in the treatment of cubital tunnel syndrome. *J Hand Surg Am.* 2013 Jun;38(6):1125-1130.e1. doi: 10.1016/j.jhsa.2013.02.039. Epub 2013 May 3. PubMed PMID: 23647638; PubMed Central PMCID: PMC3989882.
203. Shi Q, MacDermid JC, Santaguida PL, Kyu HH. Predictors of surgical outcomes following anterior transposition of ulnar nerve for cubital tunnel syndrome: a systematic review. *J Hand Surg Am.* 2011 Dec;36(12):1996-2001.e1-6. doi:10.1016/j.jhsa.2011.09.024. Review. PubMed PMID: 22123047.
204. Shinohara T, Tatebe M, Okui N, Yamamoto M, Kurimoto S, Hirata H. Cubital tunnel syndrome caused by amyloid elbow arthropathy in long-term hemodialysis patients: report of 4 cases. *J Hand Surg Am.* 2011 Oct;36(10):1640-3. doi: 10.1016/j.jhsa.2011.07.009. Epub 2011 Aug 17. PubMed PMID: 21849238.
205. Siemionow M, Agaoglu G, Hoffmann R: Anatomic characteristics of a transparent submuscular membrane and its bands overlying the ulnar nerve in the upper forearm: a cadaver study. *J Hand Surg (Br)* 2007; 22: Epub
206. Siqueira MG, Martins RS: The controversial arcade of Struthers. *Surg Neurol* 2005; 64: 474 :
207. Smeraglia F, Del Buono A, Maffulli N. Endoscopic cubital tunnel release: a systematic review. *Br Med Bull* 2015;116:155-63 doi:10.1093/bmb/1dv049
208. Soltani AM, Best MJ, Francis CS, Allan BJ, Panthaki ZJ. Trends in the surgical treatment of cubital tunnel syndrome: an analysis of the national survey of ambulatory surgery database. *J Hand Surg Am.* 2013 Aug;38(8):1551-6. doi:10.1016/j.jhsa.2013.04.044. Epub 2013 Jul PubMed PMID: 23830676
209. Song JW, Waljee JF, Burns PB, Chung KC, Gaston RG, Haase SC, Hammert WC, Lawton JN, Merrell GA, Nassab PF, Yang LJ; Surgery for the Ulnar Nerve (SUN) Study Group. An outcome study for ulnar neuropathy at the elbow: a multicenter study by the surgery for ulnar nerve (SUN) study group. *Neurosurgery.* 2013 Jun;72(6):971-81; discussion 981-2; quiz 982. doi: 10.1227/NEU.0b013e31828ca327. PubMed PMI 23426153.
210. Steiner HH, von Haken MS, Steiner-Milz HG: Entrapment neuropathy at the cubital tunnel: simple decompression is the method of choice. *Acta Neurochir.* 1996;138:308-13
211. Stöhr M, Assmus H, Bischoff C, Haussmann P, Reiners K, Richter HP, Scheglmann K, Vogt Th: Chronische Ulnarisneuropathie am Ellenbogen (ulnar neuropathy at the elbow, UNE) In: Diener H, Hacke W (Hrsg.) Leitlinien für Diagnostik und Therapie in der Neurologie. Thieme, Stuttgart 2002

212. Stutz CM, Calfee RP, Steffen JA, Goldfarb CA. Surgical and nonsurgical treatment of cubital tunnel syndrome in pediatric and adolescent patients. *J Hand Surg Am.* 2012 Apr;37(4):657-62. doi: 10.1016/j.jhsa.2012.01.016. Epub 2012 Mar 2. PubMed PMID: 22386551
213. Sunderland S. *Nerves and nerve injuries.* Churchill Livingstone, Edinburgh London New York 1978
214. Svernlöv B, Larsson M, Rehn K, Adolfsson L. Conservative treatment of the cubital tunnel syndrome. *J Hand Surg Eur Vol.* 2009 Apr;34(2):201-7. doi: 10.1177/1753193408098480. Epub 2009 Mar 12. PubMed PMID: 19282413.
215. Szabo RM, Kwak C: Natural history and conservative management of cubital tunnel syndrome. *Hand Clin* 2007;23:311-8
216. Tada H, Hirayama T, Katsuki M, Habaguchi T: Long term results using a modified King's method for cubital tunnel syndrome. *Clin Orthop* 1997; 336: 107-110
217. Taha A, Galarza M, Zuccarello M, Taha J: Outcomes of cubital tunnel surgery among patients with absent sensory nerve conduction. *Neurosurg* 2004; 54: 891-896
218. Taniguchi Y, Takami M, Takami T, Yoshida M: Simple decompression with small skin incision for cubital tunnel syndrome. *J Hand Surg (Br)* 2002; 28: 621
219. Teoh LC, Yong FC, Tan SH, Andrew Chin YH: Anterior subfascial transposition of the ulnar nerve. *J Hand Surg (Br)* 2003; 28: 621
220. Tsai TM, Chen IC, Majd ME, Lim BH: Cubital tunnel release with endoscopic assistance: results of a new technique. *J Hand Surg (Am)* 1999; 24: 647
221. Van Den Berg PJ, Pompe SM, Beekman R, Visser LH. Sonographic incidence of ulnar nerve (sub)luxation and its associated clinical and electrodiagnostic characteristics. *Muscle Nerve.* 2013 Jun;47(6):849-55. doi: 10.1002/mus.23715. Epub 2013 Apr 29. PubMed PMID: 23625811
222. Van Rijn RM, Huisstede BM, Koes BW, Burgdorf A. Associations between work-related factors and specific disorders at the elbow: a systematic literature review. *Rheumatology* 2008;48:528-36
223. vanVeen KE, Alblas KC, Alons IM, Kerklaan JP, Siegersma MC, Wesstein M, Visser LH, Vankasteel V, Jellema K. Corticosteroid injection in patients with ulnar neuropathy at the elbow: A randomized, double-blind, placebo-controlled trial. *Muscle Nerve.* 2015 Sep;52(3):380-5. doi: 10.1002/mus.24551. Epub 2015 Jun 18. PubMed PMID: 25522919.
224. Vogel RB, Nossaman BC, Rayan GM: Revision anterior submucular transposition of the ulnar nerve for failed subcutaneous transposition. *J Plast Surg (Br)* 2004; 57: 311-316
225. Vucic S, Cordato DJ, Yiannikas C, Schwartz RS, Shnier RC: Utility of magnetic resonance imaging in diagnosing ulnar neuropathy at the elbow. *Clin Neurophysiol* 2006; 117: 590-595
226. Watchmaker G: Ulnar nerve compression. In: Allieu Y u. SE Mackinnon (Eds.) *Nerve compression syndromes of the upper limb.* Martin Dunitz London 2002 pp. 97-115
227. Watts AC, Bain GI. Patient-related outcome of ulnar nerve decompression: a comparison of endoscopic and open insitu decompression. *J Hand Surg Am.* 2009;34:1492-8
228. Wehrli L, Oberlin C: The internal brachial ligament versus the arcade of Struthers: an anatomical study. *Plast Reconstr Surg* 2005; 115: 471-477
229. Weirich SD, Gelberman RH, Best SA, Abrahamsson SO, Furcolo DC, Lins RE: Rehabilitation after subcutaneous transposition of the ulnar nerve: immediate versus delayed mobilization. *J Shoulder Elbow Surg* 1998 1998; 7: 244-249
230. Wessig C, Bendszus M, Reiners K, Pham M. [Lesions of the peripheral nerves: MR neurography as an innovative supplement to electrodiagnostics]. *Handchir Mikrochir Plast Chir.* 2012 Jun;44(3):155-62. doi: 10.1055/s-0032-1324371. Epub 2012 Jul 25. Review. German. PubMed PMID: 22833069.
231. Wiesler ER, Chloros GD, Cartwright MS, Shin HW, Walker FO: Ultrasound in the diagnosis of ulnar neuropathy at the cubital tunnel. *J Hand Surg (Am)* 2006; 31: 1088-1093
232. Yamamoto K, Shishido T, Masaoka T, Katori Y, Tanaka S: Postoperative clinical results in cubital tunnel syndrome. *Orthopedics* 2006; 29: 347-353
233. Yoon JS, Walker FO, Cartwright MS. Ultrasonographic swelling ratio in the diagnosis of ulnar neuropathy at the elbow. *Muscle Nerve.* 2008;38:1231-5
234. Yoshida A, Okutsu I, Hamanaka I. Endoscopic anatomical nerve observation and minimally invasive management of cubital tunnel syndrome. *J Hand Surg (Eur)* 2008 Oct. 20, doi:10.1177/1753193408094443 (Epub)
235. Zajonc H, Momeni A. Endoscopic release of the cubital tunnel. *Hand Clin.* 2014 Feb;30(1):55-62. doi: 10.1016/j.hcl.2013.08.021.
236. Zarezadeh A, Shemshaki H, Nourbakhsh M et al. Comparison of anterior subcutaneous and submuscular transposition of ulnar nerve in treatment of cubital tunnel syndrome: a prospective randomized trial. *J Res Med Sci.* 2012;17:745-9
237. Zhong W, Zhang W, Zheng X, Li S, Shi J. The high-resolution ultrasonography and electrophysiological studies in nerve decompression for ulnar nerve entrapment at the elbow. *J Reconstr Microsurg.* 2012 Jun;28(5):345-8. doi:10.1055/s-0032-1313766. Epub 2012 May 15. PubMed PMID: 22588798.
238. Zimmerman RM, Jupiter JB, González del Pino J. Minimum 6-year follow-up after ulnar nerve decompression and submuscular transposition for primary entrapment. *J Hand Surg Am.* 2013 Dec;38(12):2398-404. doi: 10.1016/j.jhsa.2013.09.017. Epub 2013 Oct 30. PubMed PMID: 24183405.
239. Zlowodski M, Chan S, Bhandari M, Kalliainen L, Schubert W: Anterior transposition compared with simple decompression for treatment of cubital tunnel syndrome. A meta-analysis of randomized, controlled trials. *J Bone Jt Surg Am* 2007;89:2591-8

Anhang 1 Qualitätsziele und Qualitätsindikatoren

Vorbemerkung

Wie in der Einleitung beschrieben, hat sich diese Leitlinie eine Verbesserung der Versorgung von Patienten mit Kubitaltunnelsyndrom zum Ziel gesetzt. Hierzu wurden von der Leitlinienarbeitsgruppe **Qualitätsziele** benannt, die es mit Implementierung und Disseminierung dieser Leitlinie zu erreichen gilt. Damit diese Ziele keine abstrakten Wunschvorstellungen bleiben, bedarf es zunächst der Definition von Parametern, mit denen das Ausmaß des Erreichens der Qualitätsziele objektiviert werden kann. Hierzu dienen die **Qualitätsindikatoren**, die nach Möglichkeit auf **A-Empfehlungen** einer Leitlinie beruhen sollen (NVL-Manual Q-Indikatoren 2009). Neben der Angabe des Qualitätsindikators ist noch die Definition eines **Referenzbereiches** sinnvoll (NVL-Manual Q-Indikatoren 2009), um das Erreichen der Qualitätsziele zu belegen. In diesem Update der Leitlinie wurde mit einer Ausnahme (s. Erläuterung zu QI 5) darauf geachtet, dass die Qualitätsindikatoren aus Empfehlungen ableitbar sind. Um das Erreichen der den Entwicklern der Leitlinie wichtigen Qualitätsziele in einem Qualitätsindikator darstellen zu können, war es nicht immer möglich, nur A-Empfehlungen zu verwenden. Dies wurde in Form eines weniger streng ausgelegten Referenzbereiches berücksichtigt.

Die Formulierung der Qualitätsindikatoren wurde kontrovers diskutiert. Hauptkritikpunkt ist, dass hauptsächlich Indikatoren zur Prozessqualität aus der Leitlinie in ihrer gegenwärtigen Form ableitbar sind. Aufgrund der Evidenzanalyse ist zwar davon auszugehen, dass die Anwendung der empfohlenen Maßnahmen (Prozesse) zu einem besseren Outcome führt. Wünschenswert wären aber auf jeden Fall quantitative Indikatoren zur Ergebnisqualität. Da es zum Kubitaltunnelsyndrom insgesamt nur wenige, hochwertige Studien gibt, in denen auch keine einheitliche Schweregrad- oder Outcome-Skala verwandt wird, ist die wissenschaftliche Ableitung schwierig. Das Vermeiden von Komplikationen bei operativer Therapie (sentinel-event) ist noch der Qualitätsindikator, der am ehesten einleuchtet. Qualitätsindikatoren machen aber nur dann Sinn, wenn sie beeinflussbar sind (NVL-Manual Q-Indikatoren 2009). Für viele Komplikationen der operativen Behandlung des KuTS besteht oft nur eine rudimentäre Evidenzgrundlage für Maßnahmen zu ihrer Vermeidung. Die Beeinflussbarkeit bleibt daher unklar.

Aufgrund der genannten Probleme und zur Gewinnung neuer Daten wurde der Vorschlag eines Registers für das Kubitaltunnelsyndrom gemacht. In einer noch zu formulierenden Ergänzung dieser Leitlinie wird die Arbeitsgruppe einen Vorschlag für einen Register-Datensatz zum KuTS machen. In Tabelle 4 sind die Qualitätsziele und Qualitätsindikatoren aufgelistet, auf die sich die Arbeitsgruppe geeinigt hat. Es ist für die QI die zugehörige Empfehlung und der gewünschte Umsetzungsgrad (Referenzbereich) angegeben.

Tabelle 4: Qualitätsziele (QZ) und aus der Leitlinie abgeleitete Qualitätsindikatoren (QI).

A. Klinische und apparative Diagnostik

QZ: Bei jedem Patienten mit Kubitaltunnelsyndrom erfolgt eine qualifizierte Anamnese- und Befunderhebung

QI1: Anteil der dokumentierten Anamnesen bei Patienten, die wegen eines Kubitaltunnelsyndroms (KuTS) behandelt werden.	E1	>90%
QI2: Anteil der dokumentierten klinischen Untersuchungen bei	E1	>90%

Patienten, die wegen eines KuTS behandelt werden

QZ: Jeder Patient mit Kubitaltunnelsyndrom erhält eine adäquate und technisch einwandfreie elektrophysiologische Diagnostik, deren Ergebnisse sachkundig und angemessen interpretiert werden.

Q13: Anteil der Patienten, bei denen im Rahmen der diagnostischen Abklärung eines KuTS präoperativ eine Elektoneurographie des N. ulnaris erfolgte	E2	>90%
Q14: Anteil der Patienten, bei denen im Rahmen der elektoneurographischen Abklärung eines KuTS eine fraktionierte Messung (Handgelenk, distal und Proximal des Kubitalder motorischen und sensiblen Nervenleitung des N. ulnaris mit Oberflächen Elektroden erfolgte	E3	>98%
Q15: Anteil der Patienten, bei denen im Rahmen der elektoneurographischen Abklärung eines KuTS eine Messung und Korrektur der Hauttemperatur erfolgte.	1)	>98%

B. Nicht-operative Behandlung

QZ: Es erfolgt eine korrekte Indikationsstellung für die nichtoperative Behandlung und eine an die Symptome angepasste Auswahl therapeutischer Maßnahmen

Q16: Anteil der Patienten mit Reizsymptomen und intermittierender Hypästhesie >2 Wochen an den Patienten mit KuTS, bei denen eine Verlaufsbeobachtung erfolgt	E7 ²⁾	<10%
Q17: Anteil der Patienten, die über Verhaltensänderungen zum Vermeiden repetitiver Zug- und Druckbelastungen informiert wurden, an den Patienten mit KuTS mit Reizsymptomen und intermittierender Hypästhesie <2 Wochen, die einer Verlaufsbeobachtung unterzogen werden.	E8	>80%
Q18: Anteil der Patienten mit Reizsymptomen ohne permanente Defizite <2 Wochen an den Patienten mit KuTS, bei denen eine konservative Therapie erfolgt	E9 ³⁾	<10%
Q19: Anteil der Patienten, bei denen eine nächtliche Schienenbehandlung erfolgt, an den KuTS-Patienten mit konservativer Therapie.	E10	>90%

C. Indikationsstellung zur operativen Behandlung

QZ: Es erfolgt eine korrekte Indikationsstellung zur operativen Behandlung

Q110: Anteil der operierten Patienten, bei denen eine Indikationsstellung gemäß folgender Kriterien dokumentiert wurde:	E11	>98%
<ul style="list-style-type: none"> • Symptomprogredienz auch bei initial leichten Fällen • Sensomotorische Ausfälle und/oder Muskelatrophie 		

D. Operative Technik und Nachbehandlung

QZ: Die Operation wird in einer angemessenen und in der für den Patienten risikoärmsten Form durchgeführt.

Q111: Anteil der Patienten mit Erstoperation, bei denen eine in	E13	>98%
---	-----	------

situ-Dekompression (einschließlich endoskopisch-assistierter Technik) durchgeführt wurde.

QI12: Anteil der Patienten mit interfaszikulärer Neurolyse an den operativ behandelten Fällen. E20 <3%

QZ: Die Nachbehandlung vermeidet eine Immobilisierung und zielt auf eine frühe funktionelle Aktivierung der Hand.

QI13: Anteil der operativ behandelten Patienten, die postoperativ eine frühe funktionelle Nachbehandlung erhalten E21 >90%

- 1) Die Nichtberücksichtigung der Hauttemperatur ist eine häufige Ursache für die Fehlinterpretation elektroneurographischer Messergebnisse und kann damit zur Wahl einer falschen Therapieform beim KuTS führen. Auch wenn keine explizite Empfehlung formuliert wurde - die auch eher in eine Leitlinie für die Durchführung elektroneurographischer Untersuchungen gehört – war es den Autoren dieser Leitlinie wichtig, durch einen Qualitätsindikator auf die Bedeutung einer technisch korrekten Durchführung dieser Untersuchung hinzuweisen.
- 2) Die Verlaufsbeobachtung innerhalb der ersten zwei Wochen ist eine Kann-Empfehlung. Der Qualitätsindikator ist so gewählt, dass bei Persistenz der Beschwerden über 2 Wochen hinaus, eine Reevaluation und Änderung der Therapie erfolgt.
- 3) Die konservative Therapie kann ab der zweiten Woche eingesetzt werden. Der Qualitätsindikator ist so gewählt, dass bei der blanden Symptomatik, die eher einer Verlaufsbeobachtung unterzogen werden sollte, nicht zu früh (innerhalb der ersten zwei Wochen) mit einer konservativen Therapie begonnen wird.

Literatur:

Programm für Nationale VersorgungsLeitlinien – Qualitätsindikatoren – Manual für Autoren (2009). Zentralstelle der Deutschen Ärzteschaft zur Qualitätssicherung in der Medizin, (Hrsgb). <http://www.versorgungsleitlinien.de>

Anhang 2 Evidenztabellen

Literatur zu Diagnostik

Cochrane-Reviews			
	none		
Systematic Reviews			
Author(s)/ Title	Beekman R, Visser LH, Verhagen WI. Ultrasonography in ulnar neuropathy at the elbow: a critical review. Muscle Nerve . 2011;43:627-35		
Study types included	Systematic review of diagnostic studies	Search period/databases	PubMed from 1980 to October 2010
Search algorithm:	MeSH terms "ulnar nerve," "ulnar neuropathies," "cubital tunnel syndrome," and "ultrasonography," and also the reference lists of the articles found.		
Inclusion criteria	we selected all systematic clinical trials about the diagnostic value of abnormalities of the ulnar nerve (e.g., thickening) demonstrated by ultrasonography that compared patients with UNE and controls (n = 14) and all systematic studies on the normal ultrasonographic features of the ulnar nerve and related structures (n =6) for further analysis. All prospective studies that systematically reported underlying causes of UNE were included (n = 2).	Exclusion criteria	Studies of traumatic causes of UNE and studies that used magnetic resonance imaging (MRI) were excluded. a small number (<20) of patients (5 studies); no or a small number (<11) of controls (3 studies); unclear or invalid selection of patients (7 studies); no description of the reference test (4 studies); no or unclear masking for the disease status or outcome reference test when performing the index test (5 studies); no or a limited description of the clinical characteristics of UNE (6 studies); and incomplete presentation of the data or diagnostic accuracy (2 studies).
Index test	Ultrasonography of the ulnar nerve. There are differences between the selected studies concerning technical equipment i.e. frequency of the used probes, measuring location and exact quantification of diameter or cross sectional area	Reference test	Most investigators used nerve conduction and electromyographic studies. However, this makes it impossible to determine the additional value of ultrasonography in patients who have normal or non-localizing electrophysiological findings. In one study, the investigators added clinical and follow-up data to the reference test.
Selection of Studies	The following items were systematically appraised: <ul style="list-style-type: none"> • selection and number of patients and controls; • description and validity of the reference test; • description of the index test; 		

	<ul style="list-style-type: none"> • masking for disease status; • mutual masking for the outcome of the reference test and the index test; • validity of the composition of the control group (healthy or disease controls, • one of two arms per control subject, • age, • gender; • description of the clinical spectrum of the patient and control groups; • and relevance of the clinical spectrum. <p>Finally 7 studies were included</p>		
Methods (metaanalysis)	No metaanalysis due to the inconsistency of studies mentioned above.	Patient selection	Unclear
Masking for reference test	5/7 studies	Case-control methods	All selected studies
Inappropriate exclusions/drop-out	Unclear	Selective reporting	unclear
Main results	<p>Seven of 14 clinical trials in UNE were suitable for further analysis. Ultrasonographic ulnar nerve size measurement appears to be a test with good diagnostic accuracy. The most frequently reported abnormality was an increased cross-sectional area of the ulnar nerve at the elbow. However, several studies had methodological flaws. In addition, the ultrasonographic techniques and study designs differed among the studies.</p> <p>Sensitivity varies between 54 and 100%, Specificity between 43 and 97%</p> <p>There were a few other uncontrolled studies about the underlying causes of UNE.</p>		
Conclusions	The role of ultrasonography in UNE seems promising but could not be firmly established.		
LoE	2b	Reasons for downgrading/exclusion	

Controlled diagnostic studies			
Author(s)/ Title	Song JW, Waljee JF, Burns PB, Chung KC, Gaston RG, Haase SC, Hammert WC, Lawton JN, Merrell GA, Nassab PF, Yang LJ; Surgery for the Ulnar Nerve (SUN) Study Group. An outcome study for ulnar neuropathy at the elbow: a multicenter study by the surgery for ulnar nerve (SUN) study group. Neurosurgery. 2013 Jun;72(6):971-81; discussion 981-2; quiz 982. doi: 10.1227/NEU.0b013e31828ca327. PubMed PMI 23426153.		
Reason for rejection: 1. Paper not relevant to key question <input type="checkbox"/> 2. Other reason <input type="checkbox"/> (please specify):			
In a well conducted diagnostic study...		Is that true in this study?	
DOMAIN 1 – PATIENT SELECTION			
Risk of bias			
1.1	A consecutive sequence or random selection of patients is enrolled.	Yes <input checked="" type="checkbox"/>	Can't say <input type="checkbox"/>
		No <input type="checkbox"/>	
1.2	Case – control methods are not used.	Yes <input checked="" type="checkbox"/>	Can't say <input type="checkbox"/>
		No <input type="checkbox"/>	
1.3	Inappropriate exclusions are avoided.	Yes <input type="checkbox"/>	Can't say <input type="checkbox"/>
		No <input checked="" type="checkbox"/>	
Applicability			
1.4	The included patients and settings match the key question.	Yes <input checked="" type="checkbox"/>	Can't say <input type="checkbox"/>
		No <input type="checkbox"/>	
DOMAIN 2 – INDEX TEST			
Risk of bias			
2.1	The index test results interpreted without knowledge of the results of the reference standard.	Yes <input type="checkbox"/>	Can't say <input checked="" type="checkbox"/>
		No <input type="checkbox"/>	
2.2	If a threshold is used, it is pre-specified.	Yes <input checked="" type="checkbox"/>	Can't say <input type="checkbox"/>
		No <input type="checkbox"/>	
Applicability			
2.3	The index test, its conduct, and its interpretation is similar to that used in practice with the target population of the guideline.	Yes <input checked="" type="checkbox"/>	Can't say <input type="checkbox"/>
		No <input type="checkbox"/>	
DOMAIN 3 – REFERENCE STANDARD			
Risk of bias			
3.1	The reference standard is likely to correctly identify the target condition.	Yes <input checked="" type="checkbox"/>	Can't say <input type="checkbox"/>
		No <input type="checkbox"/>	
3.2	Reference standard results are interpreted without knowledge of the results of the index test.	Yes <input type="checkbox"/>	Can't say <input checked="" type="checkbox"/>
		No <input type="checkbox"/>	
Applicability			

3.3	The target condition as defined by the reference standard matches that found in the target population of the guideline.	Yes <input checked="" type="checkbox"/>	Can't say <input type="checkbox"/>
DOMAIN 4 – FLOW AND TIMING			
Risk of bias			
4.1	There is an appropriate interval between the index test and reference standard.	Yes <input checked="" type="checkbox"/>	Can't say <input type="checkbox"/>
4.2	All patients receive the same reference standard.	Yes <input checked="" type="checkbox"/>	Can't say <input type="checkbox"/>
4.3	All patients recruited into the study are included in the analysis.	Yes <input type="checkbox"/> No <input checked="" type="checkbox"/>	Can't say <input type="checkbox"/>
Section 5: OVERALL ASSESSMENT OF THE STUDY			
5.1	How well was the study done to minimise bias? Code as follows:	High quality (++) <input type="checkbox"/> Acceptable (+) <input checked="" type="checkbox"/> Unacceptable – reject (0) <input type="checkbox"/>	
5.2	What is your assessment of the applicability of this study to our target population?	Directly applicable <input checked="" type="checkbox"/> Some indirectness <input type="checkbox"/> (Please explain in the following section for Notes)	
5.2	Notes. Summarise the authors conclusions. Add any comments on your own assessment of the study, and the extent to which it answers your question.		
<p>Each patient completed the Michigan Hand Questionnaire (MHQ), Carpal Tunnel Questionnaire (CTQ), and Disabilities of the Arm, Shoulder, and Hand (DASH) questionnaires.</p> <p>Patient-reported outcomes improve following ulnar nerve decompression, including pain, function, and satisfaction. The MHQ and CTQ are more responsive than the DASH for isolated UNE treated with decompression</p> <p>Comment: There is no accepted gold standard for the measurement of outcome in UNE patients. The questionnaires were related to functional measurements like perception of touch with the Semmes-Weinstein monofilament (SWM), static 2-point discrimination (2PD), grip strength and key-pinch strengths</p>			
LoE	2b		
Author(s)/ Title	Omejec G, Podnar S. Normative values for short-segment nerve conduction studies and ultrasonography of the ulnar nerve at the elbow. Muscle Nerve 2015;51:370-7		
Reason for rejection: 1. Paper not relevant to key question <input type="checkbox"/> 2. Other reason <input type="checkbox"/> (please specify):			
In a well conducted diagnostic study...		Is that true in this study?	
DOMAIN 1 – PATIENT SELECTION			
Risk of bias			
1.1	A consecutive sequence or random selection of patients is enrolled.	Yes <input type="checkbox"/> No <input checked="" type="checkbox"/>	Can't say <input type="checkbox"/>

1.2	Case – control methods are not used.	Yes <input type="checkbox"/> No <input checked="" type="checkbox"/>	Can't say <input type="checkbox"/>
1.3	Inappropriate exclusions are avoided.	Yes <input type="checkbox"/> No <input checked="" type="checkbox"/>	Can't say <input type="checkbox"/>
Applicability			
1.4	The included patients and settings match the key question.	Yes <input type="checkbox"/> No <input type="checkbox"/>	Can't say X
DOMAIN 2 – INDEX TEST			
Risk of bias			
2.1	The index test results interpreted without knowledge of the results of the reference standard.	Yes <input type="checkbox"/> No <input type="checkbox"/>	Can't say X
2.2	If a threshold is used, it is pre-specified.	Yes <input type="checkbox"/> No <input checked="" type="checkbox"/>	Can't say <input type="checkbox"/>
Applicability			
2.3	The index test, its conduct, and its interpretation is similar to that used in practice with the target population of the guideline.	Yes <input type="checkbox"/> No <input type="checkbox"/>	Can't say X
DOMAIN 3 – REFERENCE STANDARD			
Risk of bias			
3.1	The reference standard is likely to correctly identify the target condition.	Yes <input type="checkbox"/> No <input type="checkbox"/>	Can't say X
3.2	Reference standard results are interpreted without knowledge of the results of the index test.	Yes <input type="checkbox"/> No <input type="checkbox"/>	Can't say X
Applicability			
3.3	The target condition as defined by the reference standard matches that found in the target population of the guideline.	Yes <input type="checkbox"/> No <input type="checkbox"/>	Can't say X
DOMAIN 4 – FLOW AND TIMING			
Risk of bias			
4.1	There is an appropriate interval between the index test and reference standard.	Yes <input checked="" type="checkbox"/> No <input type="checkbox"/>	Can't say <input type="checkbox"/>
4.2	All patients receive the same reference standard.	Yes <input checked="" type="checkbox"/> No <input type="checkbox"/>	Can't say <input type="checkbox"/>
4.3	All patients recruited into the study are included in the analysis.	Yes <input type="checkbox"/> No <input checked="" type="checkbox"/>	Can't say <input type="checkbox"/>
Section 5: OVERALL ASSESSMENT OF THE STUDY			
5.1	How well was the study done to minimise bias? Code as follows:	High quality (++) <input type="checkbox"/> Acceptable (+) <input checked="" type="checkbox"/> Unacceptable – reject (0) X	
5.2	What is your assessment of the applicability of this study to our target population?	Directly applicable <input type="checkbox"/> Some indirectness X (Please explain in the following section for Notes)	

5.2	Notes. Summarise the authors conclusions. Add any comments on your own assessment of the study, and the extent to which it answers your question.		
	<p>Exclusion of controls with subclinical UNE produced less stringent normative values (2-cm conduction velocity: 25 to 31 m/s; US cross-sectional area: 11.6 to 9.6 mm²), which raised diagnostic sensitivity (short-segment NCS: 76% to 90%; 10-cm NCS: 72% to 85%, US: 43% to 79%).</p> <p>Conclusions: We propose the use of our normative values in patients with clinically definite and probable UNE after exclusion of alternative diagnoses</p> <p>Comment: This study does not contain a comparison of a specific test against another one in patients. Instead a comparison of electrodiagnostic test results and ultrasound measurements in clinical definite UNE (KUTS) vs control subjects was performed. Unclear criteria for exclusion of controls with "subclinical UNE" (KUTS) in order to obtain improved reference values (called "normative values"). The result of increased sensitivity and increased specificity seems to be predictable.</p>		
LoE	4		
Author(s)/ Title	Bäumer P, Dombert T, Staub F et al. Ulnar neuropathy at the elbow: MR neurography-Nerve T2 signal increase and caliber. Radiology 2011;260:199-206		
Reason for rejection: 1. Paper not relevant to key question <input type="checkbox"/> 2. Other reason <input type="checkbox"/> (please specify):			
In a well conducted diagnostic study...		Is that true in this study?	
DOMAIN 1 – PATIENT SELECTION			
Risk of bias			
1.1	A consecutive sequence or random selection of patients is enrolled	Yes <input type="checkbox"/> No <input type="checkbox"/>	Can't say X
1.2	Case – control methods are not used.	Yes <input type="checkbox"/> No X	Can't say <input type="checkbox"/>
1.3	Inappropriate exclusions are avoided.	Yes <input type="checkbox"/> No <input type="checkbox"/>	Can't say X
Applicability			
1.4	The included patients and settings match the key question.	Yes X No <input type="checkbox"/>	Can't say <input type="checkbox"/>
DOMAIN 2 – INDEX TEST			
Risk of bias			
2.1	The index test results interpreted without knowledge of the results of the reference standard.	Yes X No <input type="checkbox"/>	Can't say <input type="checkbox"/>
2.2	If a threshold is used, it is pre-specified.	Yes X No <input type="checkbox"/>	Can't say <input type="checkbox"/>
Applicability			

2.3	The index test, its conduct, and its interpretation is similar to that used in practice with the target population of the guideline.	Yes <input checked="" type="checkbox"/>	Can't say <input type="checkbox"/>
DOMAIN 3 – REFERENCE STANDARD			
Risk of bias			
3.1	The reference standard is likely to correctly identify the target condition.	Yes <input checked="" type="checkbox"/>	Can't say <input type="checkbox"/>
3.2	Reference standard results are interpreted without knowledge of the results of the index test.	Yes <input checked="" type="checkbox"/>	Can't say <input type="checkbox"/>
Applicability			
3.3	The target condition as defined by the reference standard matches that found in the target population of the guideline.	Yes <input checked="" type="checkbox"/>	Can't say <input type="checkbox"/>
DOMAIN 4 – FLOW AND TIMING			
Risk of bias			
4.1	There is an appropriate interval between the index test and reference standard.	Yes <input type="checkbox"/> No <input type="checkbox"/>	Can't say <input checked="" type="checkbox"/>
4.2	All patients receive the same reference standard.	Yes <input checked="" type="checkbox"/>	Can't say <input type="checkbox"/>
4.3	All patients recruited into the study are included in the analysis.	Yes <input type="checkbox"/> No <input checked="" type="checkbox"/>	Can't say <input type="checkbox"/>
Section 5: OVERALL ASSESSMENT OF THE STUDY			
5.1	How well was the study done to minimise bias? Code as follows:	High quality (++) <input type="checkbox"/> Acceptable (+) <input checked="" type="checkbox"/> Unacceptable – reject (0) <input type="checkbox"/>	
5.2	What is your assessment of the applicability of this study to our target population?	Directly applicable <input type="checkbox"/> Some indirectness <input checked="" type="checkbox"/> (Please explain in the following section for Notes)	
5.2	Notes. Summarise the authors conclusions. Add any comments on your own assessment of the study, and the extent to which it answers your question.		
	<p>Diagnostic performance, as determined with area under the receiver operating characteristic curve (AUC), was excellent for nerve T2 signal to discriminate UNE from a normal finding (AUC = 0.94; 95% confidence interval [CI]: 0.87, 1.00) and was excellent for nerve caliber to discriminate severe from mild UNE (AUC = 0.95; 95% CI: 0.85, 1.00). Qualitative assessment demonstrated sensitivity of 83% and specificity of 85% for MR neurography of UNE.</p> <p>Nerve T2 signal increase seems to be an accurate sign to determine the presence of UNE. Nerve caliber enlargement discriminates severe from mild UNE. UNE may be diagnosed with high accuracy by means of quantitative or qualitative evaluation of these signs.</p> <p>Comment: This study is in fact a case-control study analyzing the sensitivity and specificity of MRI findings in UNE.. The reference (“gold standard”) is a combination of clinical findings and electrophysiological tests, the latter were not further specified. The gold standard, however, is not perfect as is demonstrated by the excluded patient with signs of an intraneural tumor in the MRI.</p>		

	On the other side, some typical MRI findings - although to a lesser extent - are also present in healthy subjects, yielding to the discussion, whether these findings indicate subclinical UNE. However, this remains speculative. All in all, a very interesting and well conducted study, however, the benefit of MRI in the diagnosis of UNE is not further elucidated.
LoE	3a

Summary

Song et al. (2013) compared different questionnaires with neurological findings pre- and post-operatively and found the Michigan Hand Questionnaire (MHQ) and Carpal Tunnel Questionnaire (CTQ) better suited than the Disabilities of the Arm, Shoulder, and Hand (DASH) questionnaire to delineate functional changes. This is an important point, as patient reported outcome (usually assessed by questionnaires) is getting more and more important in the evaluation of clinical studies and the use of tools showing consistency with objective results should be recommended.

The remaining studies and the systematic review by **Beekman et al. 2015** address the value of ultrasonography, magnet resonance imaging and more sophisticated electrophysiological tests. The main problem is the lack of a widely accepted gold standard in the diagnosis of the cubital tunnel syndrome/ulnar neuropathy at the elbow (UNE). The reference tests comprise clinical findings with or without electrophysiological tests, known for low sensitivity and specificity when compared to a purely clinical definition of UNE. The consequence seems to be that the single studies screened for this report and the seven studies included in the systematic review compare their results to findings in a control group of supposedly healthy subjects. Case-control designs are however thought to exaggerate diagnostic accuracy. The situation is getting more complex as they might be a subgroup of supposedly healthy subjects in fact having a subclinical UNE indicated by a moderate increase in diameter/cross sectional area as discussed in the paper of **Bäumer et al (2011)**. **Omejec et al (2015)** assume outliers in the distribution of short-segment nerve conduction parameters as an indicator for subclinical UNE. However, this is an unproven assumption and the exclusion of outliers to sharpen diagnostic accuracy ("normative values") proposed by **Omejec et al.** is not a scientific approach to this hypothesis.

Moreover, UNE may be associated with or even caused by abnormalities like luxation/subluxation of the ulnar nerve at the elbow, an accessory anconeus epitrochlearis muscle, a snapping triceps and others. Studies in healthy subjects and UNE patients reported by **Beekman et al.** show a significant prevalence of some of these abnormalities. In this complex setting, it is questionable, whether a single diagnostic test will be able to reveal a parameter or threshold proving the existence of UNE.

At least, the significant increase of the diameter or the cross sectional area of the ulnar nerve is consistently mentioned in most studies and is felt to have the greatest potential to be added to the diagnostic toolbox in the future. However, more studies defining standardized investigation techniques and quantified thresholds are necessary, before, the use of ultrasonography or MRI could be recommended in a clinical practice guideline.

Nichtoperative Therapie

Cochrane-Reviews			
Author(s)/ Title	Caliandro P, La Torre G, Padua R, Giannini F, Padua L. Treatment for ulnar neuropathy at the elbow. Cochrane Database of Systematic Reviews 2016, Issue 11. Art. No.: CD006839. DOI: 10.1002/14651858.CD006839.pub4.		
Study types included	Randomised controlled clinical trials (RCTs) using truly random or quasi-random allocation of treatment.	Search period/ databases	<p>On 31 May 2016, we searched</p> <ul style="list-style-type: none"> • the Cochrane Neuromuscular Specialised Register, • the Cochrane Central Register of Controlled Trials (CENTRAL) (in the Cochrane Register of Studies Online (CRSO)), • MEDLINE (January 1966 to May 2016), • Embase (January 1980 to May 2016), • AMED (Allied and Complementary Medicine) (January 1985 to May 2016), • CINAHL (Cumulative Index to Nursing and Allied Health Literature) • Plus (January 1937 to May 2016), • LILACS (Latin American and Caribbean Health Science Information database) (January 1982 to May 2016). <p>On 14 October 2016, PEDro (Physiotherapy Evidence Database) (January 1980 to October 2016).</p> <p>We applied no limitations as to language.</p>
Search algorithm:	defined – see Appendices 1 – 10		
Inclusion criteria	<ul style="list-style-type: none"> • Randomised controlled clinical trials (RCTs) using truly random or quasi-random allocation of treatment. • All forms of surgical and conservative treatments 	Exclusion criteria	<ul style="list-style-type: none"> • The authors do not compare therapeutic approaches. • serious concerns about the methodological quality of the work
Intervention(s)	<p>Treatment of UNE may be conservative (splint device, physical therapy, rehabilitation) or surgical.</p> <p>The goal of conservative treatment is to eliminate or reduce the frequency of external compression on the nerve.</p> <p>Regarding surgical therapy, many procedures are employed for the treatment of cubital tunnel syndrome, including simple decompression, anterior transposition (subcutaneous, submuscular, and intramuscular), and medial epicondylectomy.</p>	Control	Depending upon the actual comparison analyzed.
Primary Out-	We defined the primary outcome-measure as clinically relevant im-	Secondary Out-	<ul style="list-style-type: none"> • Change in neurological impairment measured by:

come:	<p>provement in function compared to baseline. We assessed function with whatever scale was used by the trial authors, with a preference for validated scales such as the Disability of the Arm, Shoulder and Hand questionnaire, or the UNE questionnaire.</p> <p>When self administered scales were used, we would have evaluated if statistically significant changes were reported regarding the main scores in the questionnaires.</p> <p>We dichotomized the primary outcome measure into improvement or no improvement, regardless of the differences between the tools used. If a study evaluated more than one functional outcome measure, a better score on at least one of the functional outcome measures was enough to be considered as an improvement.</p>	come:	<ul style="list-style-type: none"> • the strength of ulnar nerve innervated muscles with the Medical Research Council (MRC) sum score (BMRC 1976); • the presence and extent of sensory deficit measured with whatever instrument was used by the authors, but with a preference for cotton wool or Semmes-Weinstein filaments. • Change from baseline of the motor nerve conduction velocity across the elbow. • Change from baseline in the nerve diameter at the elbow, evaluated by ultrasound or MRI. • Change in quality of life. • Adverse events. <p>We evaluated primary and secondary outcomes at a short followup (one to six months) and at a long follow-up (between six months and two years).</p>
Selection of Studies	<p>Two review authors independently reviewed titles and abstracts of the references retrieved from the searches and selected all potentially relevant studies. We compared the results of our literature search to the review articles found using the previously mentioned databases. Furthermore, when information from one paper was republished by the same author in a larger investigation, or written in English, we considered only the most recent article. We obtained copies of these articles, and the same review authors independently reviewed them against the inclusion criteria of the review. The review authors then independently extracted data from included trials and assessed risk of bias with a data extraction form specifically designed for this purpose.</p>		
Methods (metaanalysis)	Where the interventions were the same, or similar enough, we carried out a meta-analysis We undertook statistical analysis using Review Manager 5 (RevMan 2014).	Allocation	yes
Blinding	yes	Intention-to-treat	yes
Drop-out	yes	Selective reporting	yes
Main results	<ul style="list-style-type: none"> • We identified nine RCTs (587 participants) for inclusion in the review, of which three studies were found at this update. The sequence generation was inadequate in one study and not described in three studies. • One trial (51 participants) assessed conservative treatment in clinically mild or moderate UNE. Based on low-quality evidence, the trial authors found that information on avoiding prolonged movements or positions was effective in improving subjective discomfort. • Night splinting and nerve gliding exercises in addition to information provision did not result in further improvement. • One trial (55 participants) assessed the effectiveness of corticosteroid injection and found no difference versus placebo in improving symptoms at three months' follow-up. 		
Conclusions	<ul style="list-style-type: none"> • We found only two studies of treatment of ulnar neuropathy using conservative treatment as the comparator. The available comparative treatment evidence is not sufficient to support a multiple treatment meta- 		

	analysis to identify the best treatment for idiopathic UNE on the basis of clinical, neurophysiological, and imaging characteristics. We do not know when to treat a person with this condition conservatively or surgically.		
	<ul style="list-style-type: none"> Evidence from one small RCT of conservative treatment showed that in mild cases, information on movements or positions to avoid may reduce subjective discomfort. 		
LoE	1a	Reasons for downgrading/ exclusion	
Systematic Reviews			
	none		
Randomized Controlled Trials			
Author(s)/ Title	Svernlöv B, Larsson M, Rehn K, Adolfsson L. Conservative treatment of the cubital tunnel syndrome. J Hand Surg Eur Vol. 2009 Apr;34(2):201-7. doi: 10.1177/1753193408098480. Epub 2009 Mar 12. PubMed PMID: 19282413.		
Study type	two-centre RCT		
Intervention(s)	1. Night splinting + information n=26 2. Nerve gliding + information n=23	Control	3. Only information n= 21
A priori sub-groups	no		
Inclusion criteria	<ul style="list-style-type: none"> clinical symptoms of ulnar neuropathy at the elbow. history of at least 3 months (mean 10.5, range 3–72) of numbness and paraesthesias of the ulnar aspect of the forearm and the hand pain over the ulnar aspect of the elbow, tenderness and a positive Tinel's sign over the cubital tunnel and a subjective feeling of intermittent weakness of intrinsic muscles in the hand. 	Exclusion criteria	<ul style="list-style-type: none"> Patients with past or present symptoms of neck problems, clinical signs of another nerve problem, previous trauma or surgery to the same arm, arthritis or palpable swelling at the elbow or subluxations of the ulnar nerve intrinsic muscle wasting or constant weakness
Patients for Intervention(s)	1. n=26 2. n= 23	Patients for control	3. n=21
Cross over/ protocol violations	1: n=2 received cubital tunnel surgery 2: n=2 received cubital tunnel surgery 3: n=2 received cubital tunnel surgery	Recruiting period	between March 1997 and December 2000
Primary Outcome:	not defined	Outcome:	<ul style="list-style-type: none"> Canadian Occupational Performance Measure (COPM) grip strength was measured with a

			<p>Jamar dynamometer</p> <ul style="list-style-type: none"> • The adduction strength of the fifth digit (only in a part of patients) • Pain on a visual analogue pain scale (VAS) • Ulnar motor and sensory nerve conduction studies • and electromyography (EMG) in 45 patients
Power analysis	no	Population size	The authors reported no significant differences in gender, age and duration of symptoms, however females were more frequent in the control group and males more frequent in the night splinting group and the duration of symptoms in the control group seems to be shorter
Randomization process	using sequentially numbered, sealed envelopes into three groups for different treatments,	Intention-to-treat	not reported. If cases undergoing surgery were treated as drop – outs, analysis was performed de facto as intention-to-treat.
Follow-up/ drop-out	<ol style="list-style-type: none"> 1. 21/5 2. 15/8 3. 15/21 	Blinding	not possible
Flowchart	patient distribution	Adverse events/ complications	not reported
Statistics/ confidence intervals	<p>Statistical analyses were made using</p> <ul style="list-style-type: none"> • Student's t-test for within-group comparisons and • Fisher's exact test • and one-way ANOVA with Dunnett's method for pairwise comparison of the treatment methods <p>considering the Information group as control, using a 95% simultaneous confidence level.</p>	Col/ disclosure	not reported
Main results primary outcome	<ul style="list-style-type: none"> • No primary outcome defined 		
Results secondary outcome	<ul style="list-style-type: none"> • Fifty-seven patients were followed for six months. Fifty-one (89.5%) were improved at the follow-up. • There were no significant differences between the groups in any of the recorded variables. • Night splints and nerve gliding exercises did not add favourably. • Routine neurophysiological examination seems unnecessary since 76% of the patients with typical symptoms had normal findings and 75% with pathological findings improved. 		
Conclusions	Patients with mild or moderate symptoms have a good prognosis if they are informed of the causes of the condition and how to avoid provocation		

LoE	2a	Reasons for downgrading/ exclusion	<ul style="list-style-type: none"> no primary outcome defined, no power analysis small number of patients included
Author(s)/ Title	vanVeen KE, Alblas KC, Alons IM, Kerklaan JP, Siegersma MC, Wesstein M, Visser LH, Vankasteel V, Jellema K. Corticosteroid injection in patients with ulnar neuropathy at the elbow: A randomized, double-blind, placebo-controlled trial. Muscle Nerve. 2015 Sep;52(3):380-5. doi: 10.1002/mus.24551. Epub 2015 Jun 18. PubMed PMID: 25522919.		
Study type	RCT		
Intervention(s)	a US-guided injection of 1 ml containing 40 mg methylprednisolone acetate and 10 mg lidocaine hydrochloride The nerve was visualized in the longitudinal plane, and an injection was given percutaneously at the thickest part of the ulnar nerve	Control	placebo injection with 1 ml of NaCl 0.9%.
A priori sub-groups	none		
Inclusion criteria	<p>Patients were included if they had a clinical diagnosis of UNE and positive electrodiagnostic studies or positive ultrasonography findings.</p> <p>Clinical diagnosis was made if sensory or motor symptoms were present. Sensory symptoms were paresthesias, dysesthesia, or hypesthesia in the ulnar nerve innervated area of the hand. Motor symptoms included weakness in the first dorsal interosseous (FDI), abductor digiti minimi (ADM), flexor carpi ulnaris, or flexor digitorum profundus muscles.</p> <p>Electrodiagnostic studies were considered positive for UNE if 1 or more of the following abnormalities were found: (1) motor nerve conduction velocity (MNCV) across the elbow segment of <43 m/s; (2) MNCV at the across-elbow segment >15 m/s slower than in the forearm segment; and (3) decrease of CMAP amplitude from below to above the elbow stimulation points of >16% (motor conduction block).</p> <p>Ultrasonography (US) was considered positive for UNE if the cross-sectional area (CSA) was >10 mm².</p>	Exclusion criteria	<p>Patients were excluded from the study if they had</p> <ul style="list-style-type: none"> a recurrence of UNE; were aged <18 years; were taking oral prednisolone or anticoagulant drugs; had a known allergy to prednisolone, or had history of subluxation of the ulnar nerve at the elbow.
Patients for Intervention(s)	n=34 allocated, one withdrawal of consent before injection, n=33 injected.	Patients for control	n=29 allocated, two patients did not receive injection. n=27 received placebo
Cross over/ protocol violation	none	Recruiting period	Between September 2009 and March 2014, 63 patients were included in the study.

tions			
Primary Outcome:	<p>The primary outcome was defined as subjective change in symptoms by participants after 3 months.</p> <p>Symptom change was defined on a 6-point scale:</p> <ul style="list-style-type: none"> 0—complete recovery, no persisting symptoms; 1—clear improvement; 2—some improvement, but persisting symptoms; 3—no improvement; 4—some worsening of symptoms; and 5—clear worsening of symptoms. <p>This outcome was dichotomized into a favorable outcome, scale 0-2, and an unfavorable outcome scale 3-5.</p>	Secondary Outcome:	<p>Secondary outcomes included change in electrodiagnostic studies and US findings. Both were measured at inclusion and after 3 months.</p>
Power analysis	<p>The sample size calculation was based on the assumption that, after 3 months, 70% of the participants in the intervention group would respond to treatment versus 40% in the control group. These numbers are based on the results of corticosteroid injection in CTS. With a power of 80% and a significance level of 5% (2-sided), this meant that 90 participants needed to be included.</p>	Population size	<p>The study was halted because of slow recruitment; 63 of 700 candidates were included in almost 5 years. With 63 patients included, the statistical power of the study was approximately 70%.</p>
Randomization process	<p>A research nurse from another department (Neuro-oncology) performed randomization using a random number table.</p>	Intention-to-treat	<p>Analysis was done on an "intention-to-treat" basis.</p>
Follow-up/ drop-out	<p>Five participants were lost to follow-up.</p>	Blinding	<p>The participants and the physicians who evaluated the outcome were blinded as to treatment allocation. The physician administering the injection was aware of patient allocation and was therefore not involved in evaluating outcomes.</p>
Flowchart	<p>yes</p>	Adverse events/ complications	<p>Five participants reported a complication, including 1 participant who received placebo and reported pain at the site of injection. Four participants were treated with corticosteroids: 1 reported swelling at the injection site; 1 had pain at the injection site; 1 had a swollen hand; and 1 had depigmentation at the injection site.</p>
Statistics/ confidence intervals	<p>For categorical data the chi-square test was used, and for continuous data the t-test was used. For ordinal data and continuous data without a normal distribution, the Mann-Whitney U-test and Wilcoxon signed ranks test were used.</p>	Coll disclosure	<p>not mentioned</p>
Results primary	<p>A success rate of 30% (9/30) was found in the corticosteroid injection group</p>		

outcome	versus 28% (7/25) in the placebo injection group. There was no significant difference in outcome between the groups.		
Results secondary outcome	Only the nerve cross sectional area changed significantly in the intervention group, from a mean of 11.9 mm ² to 10.9 mm ²		
	We could not demonstrate a positive effect of ultrasound-guided corticosteroid injection in UNE compared with placebo. Favorable outcomes may be attributed to the natural course of UNE or the effect of patient education.		
LoE	2a	Reasons for downgrading/exclusion	the calculated sample size could not be achieved due to slow recruitment

Summary

In their Cochrane Review, Caliendo et al. 2016 found only two studies comparing surgical with conservative treatment. The available evidence did not allow multiple treatment meta-analysis to identify the best treatment for idiopathic UNE on the basis of clinical, neurophysiological, and imaging characteristics. In fact, it still remains unknown when to treat a patient suffering from UNE conservatively or surgically. There is some weak evidence from one RCT showing some therapeutic effect of information on movements or positions to avoid in cases with mild UNE.

Svernlöw et al. 2009 found that night splints and nerve gliding exercises may not exert a benefit comparing to information only. Their study is restricted to UNE patients without muscle atrophy and significant paresis. Methodological restraints as the missing definition of primary outcome, the lack of a power analysis and the small number of patients included weakens the impact of their findings.

Van Veen et al. 2015 could not demonstrate a positive effect of ultrasound-guided corticosteroid injection in UNE compared with placebo. Their study had to be halted due to a very slow recruitment process decreasing the power of their study to 70%.

In summary, the evidence accumulated since the publication of the previous guideline version does not require any changes in recommendations concerning conservative treatment of UNE.

Operative Therapie

Cochrane-Reviews			
Author(s)/ Title	Caliandro P, La Torre G, Padua R, Giannini F, Padua L. Treatment for ulnar neuropathy at the elbow. Cochrane Database of Systematic Reviews 2016, Issue 11. Art. No.: CD006839. DOI: 10.1002/14651858.CD006839.pub4.		
Study types included	Randomised controlled clinical trials (RCTs) using truly random or quasi-random allocation of treatment.	Search period/ databases	<p>On 31 May 2016, we searched</p> <ul style="list-style-type: none"> • the Cochrane Neuromuscular Specialised Register, • the Cochrane Central Register of Controlled Trials (CENTRAL) (in the Cochrane Register of Studies Online (CRSO)), • MEDLINE (January 1966 to May 2016), • Embase (January 1980 to May 2016), • AMED (Allied and Complementary Medicine) (January 1985 to May 2016), • CINAHL (Cumulative Index to Nursing and Allied Health Literature) • Plus (January 1937 to May 2016), • LILACS (Latin American and Caribbean Health Science Information database) (January 1982 to May 2016). <p>On 14 October 2016, PEDro (Physiotherapy Evidence Database) (January 1980 to October 2016).</p> <p>We applied no limitations as to language.</p>
Search algorithm:	defined – see Appendices 1 – 10		
Inclusion criteria	<ul style="list-style-type: none"> • Randomised controlled clinical trials (RCTs) using truly random or quasi-random allocation of treatment. • All forms of surgical and conservative treatments 	Exclusion criteria	<ul style="list-style-type: none"> • The authors do not compare therapeutic approaches. • serious concerns about the methodological quality of the work
Intervention(s)	<p>Treatment of UNE may be conservative (splint device, physical therapy, rehabilitation) or surgical.</p> <p>The goal of conservative treatment is to eliminate or reduce the frequency of external compression on the nerve.</p> <p>Regarding surgical therapy, many procedures are employed for the treatment of cubital tunnel syndrome, including simple decompression, anterior transposition (subcutaneous, submuscular, and intramuscular), and medial epicondylectomy.</p>	Control	<p>Treatment of UNE may be conservative (splint device, physical therapy, rehabilitation) or surgical.</p> <p>The goal of conservative treatment is to eliminate or reduce the frequency of external compression on the nerve.</p>
Primary Out-	We defined the primary outcome-measure as clinically relevant im-	Secondary Out-	<ul style="list-style-type: none"> • Change in neurological impairment measured by:

come:	<p>provement in function compared to baseline. We assessed function with whatever scale was used by the trial authors, with a preference for validated scales such as the Disability of the Arm, Shoulder and Hand questionnaire, or the UNE questionnaire.</p> <p>When self administered scales were used, we would have evaluated if statistically significant changes were reported regarding the main scores in the questionnaires.</p> <p>We dichotomized the primary outcome measure into improvement or no improvement, regardless of the differences between the tools used. If a study evaluated more than one functional outcome measure, a better score on at least one of the functional outcome measures was enough to be considered as an improvement.</p>	come:	<ul style="list-style-type: none"> • the strength of ulnar nerve innervated muscles with the Medical Research Council (MRC) sum score (BMRC 1976); • the presence and extent of sensory deficit measured with whatever instrument was used by the authors, but with a preference for cotton wool or Semmes-Weinstein filaments. • Change from baseline of the motor nerve conduction velocity across the elbow. • Change from baseline in the nerve diameter at the elbow, evaluated by ultrasound or MRI. • Change in quality of life. • Adverse events. <p>We evaluated primary and secondary outcomes at a short followup (one to six months) and at a long follow-up (between six months and two years).</p>
Selection of Studies	<p>Two review authors independently reviewed titles and abstracts of the references retrieved from the searches and selected all potentially relevant studies. We compared the results of our literature search to the review articles found using the previously mentioned databases. Furthermore, when information from one paper was republished by the same author in a larger investigation, or written in English, we considered only the most recent article. We obtained copies of these articles, and the same review authors independently reviewed them against the inclusion criteria of the review. The review authors then independently extracted data from included trials and assessed risk of bias with a data extraction form specifically designed for this purpose.</p>		
Methods (metaanalysis)	Where the interventions were the same, or similar enough, we carried out a meta-analysis We undertook statistical analysis using Review Manager 5 (RevMan 2014).	Allocation	yes
Blinding	yes	Intention-to-treat	yes
Drop-out	yes	Selective reporting	yes
Main results	<ul style="list-style-type: none"> • We identified nine RCTs (587 participants) for inclusion in the review, of which three studies were found at this update. The sequence generation was inadequate in one study and not described in three studies. We performed two meta-analyses to evaluate the clinical (3 trials, 261 participants) and neurophysiological (2 trials, 101 participants) outcomes of simple decompression versus decompression with submuscular or subcutaneous transposition; four trials in total examined this comparison. • We found no difference between simple decompression and transposition of the ulnar nerve for both clinical improvement (risk ratio (RR) 0.93, 95% confidence interval (CI) 0.80 to 1.08; moderate-quality evidence) and neurophysiological improvement (mean difference (in m/s) 1.47, 95% CI -0.94 to 3.87). The number of participants to clinically improve was 91 out of 131 in the simple decompression group and 97 out of 130 in the transposition group. • Transposition showed a higher number of wound infections (RR 0.32, 95% CI 0.12 to 0.85; moderate-quality evidence). 		

	<ul style="list-style-type: none"> • In one trial (47 participants), the authors compared medial epicondylectomy with anterior transposition and found no difference in clinical and neurophysiological outcomes. • In one trial (48 participants), the investigators compared subcutaneous transposition with submuscular transposition and found no difference in clinical outcomes. • In one trial (54 participants for 56 nerves treated), the authors found no difference between endoscopic and open decompression in improving clinical function. 		
Conclusions	<ul style="list-style-type: none"> • We found only two studies of treatment of ulnar neuropathy using conservative treatment as the comparator. The available comparative treatment evidence is not sufficient to support a multiple treatment meta-analysis to identify the best treatment for idiopathic UNE/ on the basis of clinical, neurophysiological, and imaging characteristics. We do not know when to treat a person with this condition conservatively or surgically. • Moderate-quality evidence indicates that simple decompression and decompression with transposition are equally effective in idiopathic UNE/, including when the nerve impairment is severe. • Decompression with transposition is associated with more deep and superficial wound infections than simple decompression, also based on moderate-quality evidence. • People undergoing endoscopic surgery were more likely to have a haematoma. 		
LoE	1a	Reasons for downgrading/ exclusion	
Systematic Reviews			
Author(s)/ Title	Aldekhayel S, Govshievich A, Lee J, Tahiri Y, Luc M. Endoscopic Versus Open Cubital Tunnel Release: A Systematic Review and Meta-Analysis. Hand (N Y). 2016 Mar;11(1):36-44. doi: 10.1177/ 1558944715616097. Epub 2016 Jan 14.		
Study types included	<ul style="list-style-type: none"> • 17 observational studies (case series), • 1 prospective comparative study • 2 retrospective comparative studies 	Search period/ databases	<p>All articles describing open simple decompression or endoscopic simple decompression for idiopathic cubital tunnel syndrome between 1980 and 2014 were retrieved.</p> <p>Electronic databases of PubMed, Ovid MEDLINE, EMBASE, and SCOPUS were searched with medical subject headings and key words.</p> <p>Furthermore, abstracts were searched from the archives of the American Society of Plastic Surgeons (2002-2014), Canadian Society of Plastic Surgeons (2007-2014), American Association of Plastic Surgeons (2006-2014), American Association of Hand Surgeons (2007-2014), American Society for Surgery of the Hand (2000-2014), American Association of Neurological Surgeons (2009- 2014), and Canadian Orthopedic Association (2003-</p>

			2014).
Search algorithm:	medical subject headings and key words, including “cubital tunnel,” “ulnar neuropathy,” ulnar neuritis,” “ulnar nerve entrapment,” “open decompression,” “simple decompression,” “in situ decompression,” “endoscopic decompression,” and “arthroscopic decompression.”		
Inclusion criteria	<ul style="list-style-type: none"> • study population of adult patients (>18 years), • idiopathic ulnar nerve entrapment at elbow confirmed clinically and/or electrophysiologically, • surgical intervention either open simple decompression or endoscopic decompression, • study including objective and well-described outcomes, • study published in English or French, • year of publication between 1980 and 2014, and • sample size >10 patients. 	Exclusion criteria	any study that included surgical techniques other than open or endoscopic cubital tunnel release (eg, transposition, epicondylectomy, etc).
Intervention(s)	Endoscopic cubital tunnel release	Control	open cubital tunnel release
Primary Outcome:	<u>Observational studies:</u> a uniform scale with 4 categories: “excellent,” “good,” “fair,” and “poor.” <u>Comparative studies</u> (1) clinical improvement and (2) complications. Data were dichotomized into “improved or not improved” for the clinical improvement outcome and into “present or absent” for the complications outcome.	Secondary Outcome:	Not defined
Selection of Studies	After eliminating non-relevant and duplicate studies, the primary literature search identified 118 citations. A total of 17 studies were included. Cross-referencing added 3 more studies for a total of 20 studies included.		
Methods (metaanalysis)	For each outcome, risk ratio (RR) was calculated with 95% confidence interval (CI), and effect sizes were weighted by the sample size of each study. Data were pooled and analyzed using random effect model based on the assumption that different studies are estimating different, yet related, intervention effects, and hence it is a more conservative approach to address intra- and inter-study differences as opposed to fixed effect. Random effect model was performed using inverse-variance statistical method. As clinical improvement is a desired outcome, RR of more than 1 is in favor of experimental group (ECTuR).	Allocation	Not applicable

	<p>In contrast, complications are undesired and therefore RR of less than 1 would favor the experimental group (ECTuR).</p> <p>A P - value < .05 was considered statistically significant.</p> <p>Heterogeneity was explored using the I-square test (I²) and any sources of heterogeneity, if present, were examined. I² < 30% indicates no heterogeneity. We hypothesized sources of potential heterogeneity a priori, which include differences in surgical techniques, outcome measures reporting, and duration of postoperative assessment.</p> <p>Statistical analysis was performed using Review Manager (RevMan) software, Version 5.2 (Nordic Cochrane Centre, Cochrane Collaboration, Copenhagen).</p>		
Blinding	unknown	Intention-to-treat	Not applicable
Drop-out	Only one prospective study. No information concerning drop-outs	Selective reporting	Unknown
Main results	<ul style="list-style-type: none"> • Twenty studies met the inclusion criteria (17 observational and 3 comparative), representing 425 open and 556 endoscopic decompressions. In the open group, 79.8% experienced “good” or “excellent” results with 12% complication rate and 2.8% reoperation rate. In the endoscopic group, 81.8% experienced “good” or “excellent” results with 9% complication rate and 1.6% reoperation rate. • Meta-analysis of 3 comparative studies demonstrated a significantly lower overall complication rate with ECTuR. Subgroup analysis of complications revealed a significantly higher incidence of scar tenderness and elbow pain with OCTuR. 		
Conclusions	The current study demonstrates similar effectiveness between the endoscopic (ECTuR) and open (OCTuR) techniques for treatment of idiopathic cubital tunnel syndrome with similar outcomes, complication profiles, and reoperation rates.		
LoE	3a	Reasons for downgrading/exclusion	There are only observational and comparative studies included in this review.
Author(s)/ Title	Liu C-H, Chen C-X, Xu J et al. Anterior subcutaneous versus submuscular transposition of the ulnar nerve for cubital tunnel syndrome: a systematic review and meta-analysis. PLoS One 2015 Jun 26;10(6): e0130843		
Study types included	RCTs	Search period/databases	Six public databases (PubMed MEDLINE, Cochrane Library, EMBASE, Web of Science, OVID AMED and EBSCO) were searched by CHL and XBK from the inception of the databases to December 2014 without linguistic restriction. Additionally, the archives of abstracts or grey literatures were searched from the

			Journal of Hand Surgery, the American Society for Surgery of the Hand (ASSH), the American Association of Hand Surgeons (AAHS) and International Clinical Trials Registry Platform.
Search algorithm:	Search terms included "cubital /elbow tunnel syndrome," "ulnar neuropathy," "ulnar nerve compression /entrapment," "ulnar nerve compression syndrome," "ulnar neuropathy," "ulnar nerve," "subcutaneous" and "submuscular" combined with "randomized, controlled trial."		
Inclusion criteria	<p>(1) RCTs using a truly randomized or quasi-randomized allocation of treatment were included.</p> <p>(2) The target participants consisted of patients who presented with primary cubital tunnel syndrome or primary ulnar neuropathy at the elbow.</p> <p>(3) The intervention group was anterior or subcutaneous ulnar nerve transposition;</p> <p>(4) The comparison group was anterior or submuscular ulnar nerve transposition (whether original or modified);</p> <p>(5) The outcomes were postoperative clinical and/ or electrodiagnostic variable defined as "improved" versus "not improved."</p> <p>(6) The study described a follow-up duration of at least 12 months.</p>	Exclusion criteria	<p>Studies were excluded if they described 1 of these conditions:</p> <p>(1) patient population was mixed with compressive neuropathy of ulnar nerve at another site;</p> <p>(2) patients diagnosed with polyneuropathy, brachial plexus injury or a general systemic disease capable of causing a non compressive ulnar neuropathy; and</p> <p>(3) study was review, case report, letters or conferences</p>
Intervention(s)	anterior subcutaneous ulnar nerve transposition	Control	anterior submuscular ulnar nerve transposition (whether original or modified);
Primary Outcome:	Primary outcomes, which were regarded as clinical improvement in function compared to baseline.."	Secondary Outcome:	<p>Secondary outcomes,</p> <ul style="list-style-type: none"> • consisting of adverse events, • change from baseline of the cross-sectional area (CSA), • motor conduction velocity (MCV), • sensory conduction velocity (SCV) and • neural action potential (NAP).
Selection of Studies	<p>Two investigators (CHL and XBK) independently reviewed all title, abstracts, and full text of articles which might meet the inclusion criteria. GRADE quality assessment which has been increasingly adopted by many health research organizations was performed using the software GRADEprofiler 3.6</p> <p>Since data from RCTs were considered high-quality evidence, two investigators rated down the quality of evidence only by one for each following item:</p> <ul style="list-style-type: none"> • risk of bias, • inconsistency, • imprecision, • indirectness and • publication bias. <p>Disagreements and discrepancies between the investigators were resolved by consensus with all co-authors to come to an agreement. A flow diagram that described the details of literature search was presented in Fig 1.</p> <p>A total of 312 potentially relevant literatures (192 from PubMed MEDLINE, 21 from Cochrane Library, 33 from EMBASE, 41 from Web of Science, 12 from OVID AMED, 7 from EBSCO and 6 from other) were identified in our initial electronic search. After removal of duplicated records, 226 literatures were remained. Then we excluded 167 inappropriate literatures by scanning the titles and abstracts. After this,</p>		

	the full text of remaining 59 articles were obtained and assessed for eligibility. 56 of them were further excluded for failure to meet the predefined standard protocol (S2 Table). Finally, two RCTs and one quasi-RCT were selected and analyzed in our study		
Methods (metaanalysis)	<p>A meta-analysis was performed using the software Review Manager 5.3.5 (Cochrane Collaboration, http://tech.cochrane.org/revman/download).</p> <p>For binary outcomes, the risk ratio (RR) and 95% confidence intervals (CI) were calculated, while mean difference (MD) and associated 95% CI were calculated for continuous outcomes. If outcome measurements in included studies were not conducted on the same scale, we used standardized mean difference (SMD) and 95% CI for continuous outcomes.</p> <p>The level of statistical significance was set at $P\text{-value} < 0.05$.</p> <p>Heterogeneity among the included studies was assessed using Cochrane Handbook's Q test and I² statistics [12, 13]. A $P < 0.05$ or $I^2 > 50\%$ was considered significant heterogeneity.</p> <p>The metaanalysis was applied by using the fixed-effect model if there was no significant heterogeneity ($p < 0.05$, $I^2 < 50\%$). Otherwise, the random effect model was used or the possible reasons were explored for the significant heterogeneity ($P < 0.05$, $I^2 > 50\%$).</p> <p>When data could not be collected for performing a meta-analysis, the data from these studies were evaluated as descriptive data and still considered in the results of the review.</p>	Allocation	unclear 3/3
Blinding	for assessment in 2 studies unclear in 1 study	Intention-to-treat	unclear
Drop-out	no dropouts	Selective reporting	no selective reporting
Main results	<ul style="list-style-type: none"> • Three studies with a total of 352 participants were identified, and the clinically relevant improvement was used as the primary outcomes. Our meta-analysis revealed that no significant difference was observed between two comparison groups in terms of postoperative clinical improvement in those studies (RR 1.04, 95% CI 0.86 to 1.25, $P = 0.72$). Meanwhile, subgroup analyses by study type and follow-up duration revealed the consistent results with the overall estimate. • Additionally, the pre- and postoperative motor nerve conduction velocities were reported in two studies with a total of 326 patients, but we could not perform a meta-analysis because of the lack of concrete numerical value in one study. • The quality of evidence for clinical improvement was 'low' or 'moderate' on 		

	the basis of GRADE approach.		
Conclusions	<ul style="list-style-type: none"> Based on small numbers of studies with relatively poor methodological quality, the limited evidence is insufficient to identify the optimum anterior transposition technique in the treatment of cubital tunnel syndrome. The results of the present study suggest that anterior subcutaneous and submuscular transposition might be equally effective in patients with ulnar neuropathy at the elbow/CuTS. Therefore, more high-quality randomized controlled trials with standardized clinical improvement metrics are required to further clarify this topic and to provide reproducible pre- and postoperative objective outcomes. 		
LoE	1a	Reasons for downgrading/ exclusion	
Author(s)/ Title	Ren YM, Zhou XH, Qiao HY et al. Open versus endoscopic in situ decompression in cubital tunnel syndrome Int J Surg. 2016 Sep 12;35:104-110. doi: 10.1016/j.ijsu.2016.09.012. [Epub ahead of print]		
Study types included	RCTs and retrospective studies with control group	Search period/ databases	Five databases (PubMed, Medline, Embase, Cochrane Library and CNKI) were searched from 1995 to April 2016 .
Search algorithm:	Five databases (PubMed, Medline, Embase, Cochrane Library and CNKI) were searched using keywords such as “delayed ulnar neuritis”, “ulnar nerve”, “cubital tunnel syndrome”, “endoscopic” and “open decompression” from 1995 to April 2016, to collect relevant studies about clinical comparisons of open and endoscopic in situ decompression in CuTS. The references of published papers were also assessed for supplementation		
Inclusion criteria	<p>(1) patients diagnosed with primary cubital tunnel syndrome (or ulnar neuropathy at the elbow) clinically and electrophysiologically, not caused by surgery or injury;</p> <p>(2) outcomes at least including post-operative scores or other indices of clinical improvement;</p> <p>(3) patients treated by either endoscopic in situ decompression (EISD) or open in situ decompression (OISD);</p> <p>(4) published randomized controlled clinical trials or retrospective controlled studies; and</p> <p>(5) articles in the English language.</p>	Exclusion criteria	<p>(1) insufficient clinical outcome data in studies and</p> <p>(2) reviews, letters or conference articles.</p>
Intervention(s)	endoscopic in situ decompression (EISD)	control	open in situ decompression (OISD)
Primary Outcome:	<p>not exactly specified</p> <ul style="list-style-type: none"> “mainly based upon Bishop score” satisfaction complications 	Secondary Outcome:	no secondary outcome specified
Selection of Studies	<p>Two coauthors (WL, BYF) independently reviewed all of the titles and abstracts of the searched papers using the standard protocol. If a paper met the inclusion criteria, we chose the potentially qualified paper and examined the full text to determine whether to include it.</p> <p>A total of 1329 records were identified through computerized database searching, and 1215 duplicate</p>		

	records were removed. After reviewing the titles and abstracts of 114 records, 106 obviously irrelevant records were excluded. A total of 8 full-text articles were assessed for eligibility, and 1 full-text article was excluded because it failed to meet the predefined standard protocol. Finally, two RCTs [15,16] and 5 observational studies [9,17e20] that satisfied the inclusion criteria were included in our study. Six of the included studies had sufficient data for meta-analysis [
Methods (metaanalysis)	<p>The extracted data included the characteristics of the included studies, such as country, study design, sample size, mean age, intervention and relevant outcome. The risk of bias for randomized controlled trials (RCTs) was evaluated with the Cochrane Collaboration's Risk of Bias Tool [12]. This risk of bias tool incorporates the assessment of randomization (sequence generation and allocation concealment), blinding (participants and outcome assessors), incomplete outcome data, selective outcome reporting, and other risk of bias. The items were judged as "low risk" (p), "unclear risk" (?), or "high risk" (_).</p> <p>The Newcastle-Ottawa Scale, which contains the assessment of selection (exposed cohort, noexposed cohort, ascertainment of exposure, outcome of interest), comparability and outcome (assessment of outcome, length of follow-up, adequacy of follow-up), was used to evaluate the quality of observational studies, including retrospective controlled studies and prospective cohort studies. A higher overall score indicates a lower risk of bias and a score of 5 or less (out of 9) corresponds to a high risk of bias.</p> <p>RevMan statistical software, version 5.1 (Cochrane Collaboration, http://ims.cochrane.org/revman) was used to analyze the included study data.</p> <p>The Cochrane Handbook's Q test and I2 statistic were used to determine the heterogeneity among the studies. If there was significant heterogeneity ($P < 0.05$, $I^2 > 50\%$), random effect models were used. Otherwise, fixed-effect models were applied if there was no significant heterogeneity ($P < 0.05$, $I^2 < 0\%$).</p> <p>Relative risks (RRs) and 95% confidence intervals (CIs) were calculated for dichotomous variable.</p>	Allocation	Yes, see Methods
Blinding	Most studies	Intention-to-treat	no/unclear
Drop-out	none	Selective reporting	none

Main results	<ul style="list-style-type: none"> Seven studies were included for systematic review, and six studies were included for metaanalysis. The CuTS patients received open in situ decompression (OISD) or endoscopic in situ decompression (EISD). A pooled analysis of postoperative Bishop score showed that the difference was not statistically significant between the EISD group and the OISD group (RR = 0.99, 95% CI = 0.88 - 1.12, P = 0.88). The overall estimate of postoperative satisfaction between the EISD group and the OISD group was not found to be significant (RR = 0.98, 95% CI = 0.89 - 1.08, P = 0.70). The overall estimate of complications (RR = 0.88, 95% CI = 0.24 - 3.29, P = 0.85) suggested that the difference was not statistically significant. 		
Conclusions	EISD and OISD for treating CuTS have equivalent efficacy for postoperative clinical improvement, whereas the incidences of complications of endoscopic surgical procedure were also same as those with the open surgical procedure. In situ decompression (especially EISD, with minor intraoperative trauma) could be treated as a valuable alternative to treat CuTS.		
LoE	1a (metaanalysis of RCTs) 3a (review of observational studies)	Reasons for downgrading/ exclusion	
Author(s)/ Title	Rinkel WD, Schreuders TA, Koes BW, Huisstede BM. Current evidence for effectiveness of interventions for cubital tunnel syndrome, radial tunnel syndrome, instability, or bursitis of the elbow: a systematic review. Clin J Pain. 2013 Dec;29(12):1087-96. doi: 10.1097/AJP.0b013e31828b8e7d. Review. PubMed PMID: 23985778.		
Study types included	Systematic reviews of RCTs	Search period/ databases	A search of relevant systematic reviews on the 4 abovementioned disorders was performed in the Cochrane Library. In addition, relevant reviews and randomized clinical trials (RCTs) in PubMed, Embase, PEDro, and CINAHL were searched for: (1) interventions included in the systematic reviews from the date of search strategy of the review at issue up to January 2012 (ie, recent RCTs) and, (2) from the beginning of the database up to January 2012 (ie, additional RCTs).
Search algorithm:	Depending upon the database searched. All algorithms are listed in Appendix A		
Inclusion criteria	Systematic reviews and/or RCTs were considered eligible for inclusion if they fulfilled all of the following criteria: (1) the study included patients with cubital tunnel syndrome, radial tunnel syndrome, elbow instability, or elbow bursitis; (2) the disorder was not caused by an acute trauma or any systemic disease as described in the definition of CANS; (3) an intervention for treating 1 of the	Exclusion criteria	Not defined

	4 disorders was evaluated; (4) results on pain, function, or and (5) the article was written in English, French, German, or Dutch.		
Intervention(s)	intervention and control depends upon the review/RCT analyzed. Only the older review of Zlowodzki et al seems to aggregate data from several RCTs concerning anterior transposition vs simple decompression	Control	intervention and control depends upon the review/RCT analyzed
Primary Outcome:	depends upon the review/RCT analyzed and included clinical scores, NCV, pain scores, grip strength and range of movement. No details are given	Secondary Outcome:	no differentiation between primary and secondary outcomes were reported.
Selection of Studies	<p>Two authors (S.G./W.D.R., B.M.A.H.) independently applied the inclusion criteria to select potentially relevant studies from the title and abstracts of the references retrieved by the literature search. A consensus method was used to solve any disagreements concerning the inclusion of studies, and a third reviewer (B.W.K.) was consulted if disagreement persisted.</p> <p>The initial literature search in the databases resulted in, after deduplication, 1912 potentially relevant studies (483 from PubMed, 81 from Embase, 48 from Cochrane, 1293 from CINAHL, and 7 from PEDro).</p> <p>Finally, after application of the selection criteria, for cubital syndrome 3 RCTs and 1 systematic review were included, 2 RCTs for elbow instability, and 1 RCT for bursitis. No RCTs were found for radial tunnel syndrome (Fig. 1).</p>		
Methods (metaanalysis)	A quantitative analysis of the studies was not possible due to the use of diverse outcome measures and other clinical heterogeneity. Therefore, we decided not to perform a meta-analysis but to summarize the results using a rating system that consisted of 5 levels of scientific evidence, taking into account the quality of the methodology and the outcome of the original studies (best-evidence synthesis).	Allocation	Not reported for the RCTs included in the review, unclear in the additional RCTs
Blinding	Not reported for the RCTs included in the review, no blinding of patients and health care providers in the additional RCTs	Intention-to-treat	Not reported for the RCTs included in the review, only in one additional RCT
Drop-out	Not reported for the RCTs included in the review, unclear in the additional RCTs	Selective reporting	Not reported for the RCTs included in the review, excluded in the additional RCTs
Main results	<ul style="list-style-type: none"> • Results: One systematic review and 6 RCTs were included. • For the surgical treatment of cubital tunnel syndrome (1 review, 3 RCTs), comparing simple decompression with anterior ulnar nerve transposition, no evidence was found in favor of either one of these. • Limited evidence was found in favor of medial epicondylectomy versus anterior transposition and for early postoperative therapy versus immobilization. • No evidence was found for the effect of local steroid injection in addition to splinting. <p>No RCTs were found for radial tunnel syndrome. For olecranon bursitis (1</p>		

	RCT), limited evidence for effectiveness was found for methylprednisolone acetate injection plus naproxen. Concerning elbow instability, including 2 RCTs, one showed that nonsurgical treatment resulted in similar results compared with surgery, whereas the other found limited evidence for the effectiveness in favor of early mobilization versus 3 weeks of immobilization after surgery.		
Conclusions	In this review no, or at best, limited evidence was found for the effectiveness of nonsurgical and surgical interventions to treat painful cubital tunnel syndrome, radial tunnel syndrome, elbow instability, or olecranon bursitis. Well-designed and wellconducted RCTs are clearly needed in this field.		
LoE	2a	Reasons for downgrading/ exclusion	High heterogeneity of studies reported. No meta-analysis could be performed.

Randomized Controlled Trials			
Author(s)/ Title	Schmidt S, Kleist Welch-Guerra W, Matthes M, Baldauf J, Schminke U, Schroeder HW. Endoscopic vs Open Decompression of the Ulnar Nerve in Cubital Tunnel Syndrome: A Prospective Randomized Double-Blind Study. Neurosurgery. 2015 Dec;77(6):960-71. doi: 10.1227/NEU.0000000000000981. PubMed PMID: 26595347.		
Study type	RCT		
Intervention(s)	Endoscopic surgery	Control	Open surgery
A priori sub-groups	none		
Inclusion criteria	<p>Eligibility criteria were</p> <ul style="list-style-type: none"> a cubital tunnel syndrome with symptoms lasting for more than 4 weeks and age older than 18 years. <p>Patients had to fulfill at least 1 of the following electrodiagnostic criteria for cubital tunnel syndrome:</p> <ul style="list-style-type: none"> a reduced motor nerve conduction velocity of .16 m/s across the elbow compared to the more distal forearm segment, an absolute motor nerve conduction velocity of less than 50 m/s in the elbow segment, a decrease in compound muscle action potential negative peak amplitude from below elbow to above elbow stimulation grater than 20%, and a significant change in compound muscle action potential configuration at the above elbow site compared to the el- 	Exclusion criteria	<p>Exclusion criteria were</p> <ul style="list-style-type: none"> contraindications for general anesthesia, posttraumatic cubital tunnel syndrome with bony deformity of the elbow, previous surgery of the affected ulnar nerve, and severe nerve luxation.

	bow site		
Patients for Intervention(s)	n = 29	Patients for control	n = 27
Cross over/ protocol violations	0	Recruiting period	October 2008 to April 2011
Primary Outcome:	The primary endpoint of our study was the clinical outcome in the early and late follow-up. The outcome was measured by a modified Bishop Scale	Outcome:	The secondary endpoint was the percentage of patients with nerve constrictions distal to the proximal flexor carpi ulnaris (FCU) in the endoscopic group
Power analysis	The sample size was determined conservatively, as there were no randomized data available regarding the outcome for calculation of power and sample size, i.e. not performed	Population size	54 patients underwent ulnar nerve decompression for 56 cubital tunnel syndromes.
Randomization process	The randomization process was performed as a simple randomization without restrictions by drawing a trial envelope by the surgeon directly before each surgery started.	Intention-to-treat	yes
Follow-up/ drop-out	Intervention: n=0 (clinical follow-up), n=2 (electrophysiology) Control: n=0 (clinical follow-up), n=1 (electrophysiology)	Blinding	yes
Flowchart	yes	Adverse events/ complications	<ul style="list-style-type: none"> Hematomas : Intervention: 7 (24.14%), Control: 1 (3.70%), p = 0.05 Disturbance of wound healing Intervention: 3 (10.34%), Control: 1 (3.70%), p = 0.61c
Statistics/ confidence intervals	For the statistical comparison (with a confidence interval of 95% and significance defined as p < .05) of treatment groups, we used Fisher's exact test for categorical variables and Mann-Whitney U-test as well as Spearman correlation coefficient for continuous variables. The Shapiro-Wilk test was used to test for normality. We conducted all analyses using SAS 4.1 (SAS Institute, Cary, North Carolina).	Col/ disclosure	The authors have no personal, financial, or institutional interest in any of the drugs, materials, or devices described in this article.
Results primary outcome	<ul style="list-style-type: none"> No differences were found regarding clinical or neurophysiological outcome in both early and late follow-up between both groups. Hematomas were more frequent after endoscopic decompression (P = .05). The most frequent constrictions were found at the flexor carpi ulnaris (FCU) arch and the retrocondylar retinaculum. We found no compressing structures more than 4 cm distal from the sulcus in the endoscopic group. 		

	<ul style="list-style-type: none"> The outcome was classified as “good” or “excellent” in 46 out of 56 patients (82.1%). Eight patients did not improve sufficiently or had a relapse and underwent a second surgery. 		
Results secondary outcome	unclear		
Conclusions	<ul style="list-style-type: none"> The endoscopic technique showed no additional benefits to open surgery. We could not detect relevant compressions distal to the FCU arch. Therefore, an extensive far distal endoscopic decompression is not routinely required. The open decompression remains the procedure of choice at our institution. 		
LoE	2a	Reasons for downgrading/ exclusion	Small sample size, no Power analysis
Author(s)/ Title	Zarezadeh A, Shemshaki H, Nourbakhsh M et al. Comparison of anterior subcutaneous and submuscular transposition of ulnar nerve in treatment of cubital tunnel syndrome: a prospective randomized trial. J Res Med Sci. 2012;17:745-9		
Study type	RCT		
Intervention(s)	anterior subcutaneous transposition	Control	Anterior submuscular transposition (
A priori subgroups	No subgroups		
Inclusion criteria	Patients with confirmed cubital tunnel syndrome according to clinical and paraclinical preoperative assessments (no further specification) were enrolled in the study.	Exclusion criteria	Exclusion criteria included Deformity or distortion of the cubital tunnel due to previous trauma to the elbow and recurrent cubital tunnel syndrome after previous surgery.
Patients for Intervention(s)	n = 24	Patients for control	n = 24
Cross over/ protocol violations	none	recruiting period	October 2008 to March 2009
Outcome:	<p>After 12 months: Pain was evaluated with a Visual Analogue Scale with scores of zero to ten (0 for no pain and 10 for intolerable pain) and then scored as follows: 0, severe pain (8-10); 1, slight pain (4-7); 2, no pain (0-3).</p> <p>Muscle strength was evaluated with the grading system from the Medical Research Council. The results were scored as follows: 0, Poor (0-1); 1, Moderate (2-3); 2, Good (4-5).</p> <p>Muscle atrophy was scored by one orthopedic surgeon as follows: 0, Severe; 1, Moderate; 2, none.</p>	Secondary Outcome:	No primary/secondary outcome defined

	<p>Sensory disturbances were tested with Semmes–Weinstein filaments, and sensory deficits were categorized according to the Yale sensory scale. The impairment of sensation and function of the ulnar nerve was scored as follows: 0, no sensation; 1, decreased or abnormal sensation; 2, normal sensation.</p> <p>All scores were added and the total scores were rated as follows: 0-2, Poor; 3-4, Moderate; 5-6, Satisfactory; 7-8, Good.</p> <p>Motor nerve conduction velocity studies were performed in all cases.</p>		
Power analysis	not reported	Population size	55 patients enrolled, 48 patients included small population size balanced for gender, age, sensory deficits, degree of pain, muscle atrophy, or muscle strength and total scores (see Outcome)
randomization process	based on random table numbers generated by the random allocation software	Intention-to-treat	yes
Follow-up/ drop-out	0	Blinding	for nerve conduction velocity measurements
Flowchart	yes	Adverse events/ complications	not reported
Statistics/ confidence intervals	Chi-square test and the Mann-Whitney way to compare them statistically. The threshold value of $P = 0.05$ No CI reported	Coll/ disclosure	none declared
Main results primary outcome	<ul style="list-style-type: none"> The two groups were similar in baseline characteristics. However, those treated with ASMT had a statistically significant reduction in their pain levels compared with ASCT (21 (87.5%) vs 8 (33.3%), $P < 0.05$). There were no statistically significant differences between the two groups relative to sensation (11 (45.8%) vs 12 (50%)), muscle strength (17 (70.8%) vs 15 (62.5%)), or muscle atrophy (15 (62.5%) vs 17 (70.8%)) ($P > 0.05$). 		
Results sub-groups	<ul style="list-style-type: none"> No subgroups 		
Conclusions	<ul style="list-style-type: none"> Our results indicate that ASMT is more efficient than ASCT for managing cubital tunnel syndrome. In patients who had ASMT, there is significant reduction of pain compared with ASCT. 		
LoE	2b	Reasons for downgrading/ exclusion	no definition of primary outcome, no power analysis, small sample size

Summary

In their Cochrane Review, Caliandro et al. 2016 found only two studies comparing surgical with conservative treatment. The available evidence did not allow multiple treatment meta-analysis to identify the best treatment for idiopathic UNE on the basis of clinical, neurophysiological, and imaging characteristics. In fact, it still remains unknown when to treat a patient suffering from UNE conservatively or surgically.

Caliandro et al. 2016 described some moderate evidence that simple decompression and decompression with transposition are equally effective in idiopathic UNE, including severe cases. Rinkel et al. 2013 draw a comparable conclusion in their systematic review

Comparing subcutaneous transposition with submuscular transposition Caliandro et al. 2016 as well as Liu et al. 2016 reported comparable results whereas the RCT of Zarezadeh et al 2012 found significantly less postoperative pain with submuscular transposition. However, this study offers methodological problems, so the results should be interpreted very carefully.

All papers dealing with the comparison of endoscopic vs open decompression of the ulnar nerve at the elbow (Systematic reviews: Caliandro et al. 2016, Aldekhayel et al. 2016, Ren et al. 2016; RCT: Schmidt et al. 2015) found no significant difference in Outcome.

Caliandro et al. 2016 and Schmidt et al. 2015) mentioned an increase in postoperative hematoma using the endoscopic technique whereas Ren et al did not confirm any statistically significant difference of the complication rates.

In summary, the evidence accumulated since the publication of the previous guideline version does not require any changes in recommendations concerning surgical treatment of UNE.

Autoren: Assmus H, Antoniadis G, Bischoff C, Dumont C, Frick A, Kretschmer T, Langer M, Lautenbach M, Mailänder P, Schädel-Höpfner M, Scheglmann K, Schwerdtfeger K, Schulte-Mattler W, Wüstner-Hofmann M

Koordination: Dr. Hans Assmus, Schriesheim
Prof. Dr. Margot Wüstner-Hofmann, Ulm

Methodische Beratung: Prof. Dr. Karsten Schwerdtfeger, Homburg

Konsensfindung und Entstehung der Leitlinie: siehe Leitlinienreport

Korrespondenz: hans-assmus@t-online.de
margot.wuestner@klinik-rosengasse.de

Erstellungsdatum: 2016/2017

Aktualisierung: geplant 2022

Danksagung:

Die Koordinatoren der Leitlinie danken den Mitgliedern der Arbeitsgruppe, den externen Gutachtern, den Vorständen der beteiligten Gesellschaften und den Sekretariaten für ihren Einsatz und die gute Kooperation bei der Erstellung der Leitlinie.

Erstellungsdatum: 11/1999

Überarbeitung von: 11/2017

Nächste Überprüfung geplant: 11/2022

Die "Leitlinien" der Wissenschaftlichen Medizinischen Fachgesellschaften sind systematisch entwickelte Hilfen für Ärzte zur Entscheidungsfindung in spezifischen Situationen. Sie beruhen auf aktuellen wissenschaftlichen Erkenntnissen und in der Praxis bewährten Verfahren und sorgen für mehr Sicherheit in der Medizin, sollen aber auch ökonomische Aspekte berücksichtigen. Die "Leitlinien" sind für Ärzte rechtlich nicht bindend und haben daher weder haftungsbegründende noch haftungsbefreiende Wirkung.

Die AWMF erfasst und publiziert die Leitlinien der Fachgesellschaften mit größtmöglicher Sorgfalt - dennoch kann die AWMF für die Richtigkeit des Inhalts keine Verantwortung übernehmen. **Insbesondere bei Dosierungsangaben sind stets die Angaben der Hersteller zu beachten!**

© Deutsche Gesellschaft für Handchirurgie
Autorisiert für elektronische Publikation: AWMF online